



**HAL**  
open science

# Prise en charge et réhabilitation prothétique d'un enfant atteint d'amélogenèse imparfaite

Kévin Sceosole

► **To cite this version:**

Kévin Sceosole. Prise en charge et réhabilitation prothétique d'un enfant atteint d'amélogenèse imparfaite. Sciences du Vivant [q-bio]. 2017. dumas-01525027

**HAL Id: dumas-01525027**

**<https://dumas.ccsd.cnrs.fr/dumas-01525027>**

Submitted on 19 May 2017

**HAL** is a multi-disciplinary open access archive for the deposit and dissemination of scientific research documents, whether they are published or not. The documents may come from teaching and research institutions in France or abroad, or from public or private research centers.

L'archive ouverte pluridisciplinaire **HAL**, est destinée au dépôt et à la diffusion de documents scientifiques de niveau recherche, publiés ou non, émanant des établissements d'enseignement et de recherche français ou étrangers, des laboratoires publics ou privés.



Distributed under a Creative Commons Attribution - NonCommercial - NoDerivatives 4.0 International License



## **AVERTISSEMENT**

Cette thèse d'exercice est le fruit d'un travail approuvé par le jury de soutenance et réalisé dans le but d'obtenir le diplôme d'État de docteur en chirurgie dentaire. Ce document est mis à disposition de l'ensemble de la communauté universitaire élargie.

Il est soumis à la propriété intellectuelle de l'auteur. Ceci implique une obligation de citation et de référencement lors de l'utilisation de ce document.

D'autre part, toute contrefaçon, plagiat, reproduction illicite encourt toute poursuite pénale.

Code de la Propriété Intellectuelle. Articles L 122.4

Code de la Propriété Intellectuelle. Articles L 335.2 - L 335.10

# UNIVERSITÉ PARIS DESCARTES

## FACULTÉ DE CHIRURGIE DENTAIRE

Année 2017

N° 006

### THÈSE

#### POUR LE DIPLÔME D'ÉTAT DE DOCTEUR EN CHIRURGIE DENTAIRE

Présentée et soutenue publiquement le : 30 mars 2017

Par

**KÉVIN SCEOSOLE**

## **Prise en charge et réhabilitation prothétique d'un enfant atteint d'amélogénèse imparfaite**

Dirigée par Mme le Docteur ANNE-MARGAUX COLLIGNON

### JURY

Monsieur le Professeur Michel POSTAIRE

Président

Docteur Claudine WULFMAN

Assesseur

Docteur Arabelle VANDERZWALM

Assesseur

Docteur Anne-Margaux COLLIGNON

Assesseur

Docteur Marie SEVIN

Invitée



## Tableau des enseignants de la Faculté

DÉPARTEMENTS	DISCIPLINES	PROFESSEURS DES UNIVERSITÉS	MAÎTRES DE CONFÉRENCES
1	ODONTOLOGIE PÉDIATRIQUE	Mme VITAL Mme DAVIT-BEAL	M. COURSON Mme DURSUN Mme VANDERZWALM Mme JEGAT
	ORTHOPÉDIE DENTO-FACIALE		Mme BENAHMED M. DUNGLAS Mme KAMOUN-GOLDRAT Mme LE NORCY
	SANTÉ COMMUNAUTAIRE ET POPULATIONS SINGULIÈRES	Mme FOLLIGUET M. PIERRISNARD	M. NEBOT
2	PARODONTOLOGIE	Mme COLOMBIER	M. BIOSSE DUPLAN Mme DRIDI Mme GOSSET M. GUEZ
	MÉDECINE ET CHIRURGIE BUCCALES	M. MAMAN	Mme EJEIL M. GAULTIER M. HADIDA M. NGUYEN Mme RADOI
3	ODONTOLOGIE CONSERVATRICE ENDODONTIE	Mme CHEMLA M. LASFARGUES	Mme BESNAULT M. BONTE Mme BOUKPESSI M. DECUP Mme GAUCHER
	PROTHÈSE	M. POSTAIRE	M. CHEYLAN M. DAAS M. DOT M. EID Mme FOUILLOUX-PATEY Mme GORIN M. RENAULT M. RIGNON-BRET M. TIRLET M. TRAMBA Mme WULFMANN
4	PRÉVENTION-ÉPIDÉMIOLOGIE ÉCONOMIE DE LA SANTÉ ET ODONTOLOGIE LÉGALE		Mme GERMA M. PIRNAY M. TAVERNIER
	SCIENCES BIOLOGIQUES	Mme CHAUSSAIN M. GOGLY Mme POLIARD M. ROCHEFORT Mme SEGUIER	M. ARRETO Mme BARDET Mme CHARDIN M. LE MAY M. FERRE (MCU associé) Mme CHERIFI (MCU associée)
	SCIENCES ANATOMIQUES PHYSIOLOGIQUES ET OCCLUSODONTIQUE		M. ATTAL Mme BENBELAID Mme BENOIT M. BOUTER M. CHARRIER M. CHERRUAU M. FLEITER Mme FRON M. SALMON Mme TILOTTA



À Monsieur le Professeur Michel POSTAIRE

Docteur en Chirurgie Dentaire

Docteur en Sciences Odontologiques

Docteur d'État en Odontologie

Professeur des Universités, Faculté de Chirurgie Dentaire Paris Descartes

Praticien Hospitalier, Assistance Publique-Hôpitaux de Paris

*Pour m'avoir fait l'honneur de présider cette thèse,*

*Pour avoir eu le privilège de traiter ce cas avec vous,*

*Pour vos enseignements et votre bonne humeur,*

*Veillez croire en mes sincères remerciements.*





À Madame le Docteur Claudine WULFMAN

Docteur en Chirurgie Dentaire

Ancien interne des Hôpitaux

Docteur de l'Université Paris Nord

Maître de Conférences des Universités, Faculté de Chirurgie Dentaire Paris Descartes

Praticien Hospitalier, Assistance Publique-Hôpitaux de Paris

*Pour m'avoir fait l'honneur d'être présente dans mon jury de Thèse,*

*Pour avoir bénéficié de vos conseils,*

*Pour votre gentillesse,*

*Avec mon plus profond respect.*



À Madame le Docteur Arabelle VANDERZWALM

Docteur en Chirurgie Dentaire

Docteur de l'Université Paris Descartes

Maître de Conférences des Universités, Faculté de Chirurgie Dentaire Paris Descartes

Praticien Hospitalier, Assistance Publique-Hôpitaux de Paris

*Pour m'avoir fait l'honneur d'être présente à ce jury de thèse,*

*Pour m'avoir confié ce patient,*

*Pour vos enseignements,*

*Veillez croire à ma profonde gratitude.*



À Madame le Docteur Anne-Margaux COLLIGNON

Docteur en Chirurgie Dentaire

Assistant Hospitalo-Universitaire, Faculté de Chirurgie Dentaire Paris Descartes

*Pour m'avoir fait l'honneur de diriger cette thèse,*

*Pour m'avoir poussé à la rigueur et à m'améliorer sans cesse,*

*Pour votre esprit d'analyse et votre grand investissement dans ce travail,*

*Veillez croire à mes plus sincères remerciements.*



À Madame le Docteur Marie SEVIN

Docteur en Chirurgie Dentaire

Assistant Hospitalo-Universitaire, Faculté de Chirurgie Dentaire Paris Descartes

*Pour m'avoir fait l'honneur d'être présente à ce jury de thèse,*

*Pour m'avoir épaulé quand le sort s'est acharné,*

*Pour votre sympathie et positivité,*

*Veillez croire à ma profonde sympathie.*





## REMERCIEMENTS

*À mes parents pour leur soutien, leur amour, leurs conseils et éducation. Qui m'ont toujours poussé à travailler et réussir.*

*À ma sœur, pour m'avoir supporté tout au long de ces années et pour son si bon caractère.*

*À mes grands-parents pour m'avoir donné le goût des bonnes choses.*

*À celle qui partage ma vie, mes humeurs et mon amour. Pour me connaître tant, pour ton soutien sans faille et pour t'avoir trouvé, encore tellement de moments à venir.*

*Aux Loulou : Julien et Alexis. Après tant d'années le stade de l'amitié est dépassé, toujours aussi soudés et présents dans les moments importants.*

*À ceux de VSF qui ont permis de rendre les soirées et moments dans ce petit village si fous.*

*À la Havana Team (Baptiste, Quentin, Romain, Maxime, Bouille, Amélie, Ambre, Marine et Evalyne) qui répond toujours présente ; pour votre amitié, les années seront encore longues mais votre présence certaine.*

*À Mr SAO et à notre amitié qui dure maintenant depuis si longtemps.*

*À Colombes et ses étudiants sans qui ces années à l'APHP n'auraient pas été aussi folles au sein de ce service si design. À Maxime pour ton amitié, nos chouilles, nos réveils tellement difficiles et pour m'avoir prêté P. de temps en temps, À George pour être le beau gosse qu'il est et pour nos sessions salle, À Pierro pour être un ami et binôme de choc, À Châtelaine Meillon pour sa distinction, À Marion pour être aussi bad ass, À Mademoiselle Duflocq pour sa bonne humeur, À Doudou Diallo pour son rythme et sa patate.*

*À la Tété (Bonhomme, Manu, Maxime, JC, Clotilde et Max) sans qui l'année passée n'aurait pas été aussi folle. Trop de réunions, de part', d'argent, d'alcool, de soirées, d'orga mais tellement de folies!*

*À Monsieur Le Guellec et Monsieur Bailleul pour nos soirées saucissons/pressions.*

*À Mathieu qui malgré son absence reste toujours présent dans nos cœurs.*



## TABLE DES MATIERES

INTRODUCTION .....	3
<u>1. Amélogénèse imparfaite</u> .....	4
1.1 Généralités .....	4
1.2 Aspect histologique .....	6
1.3 Aspect génétique.....	6
<u>2. Revue de la littérature sur les possibilités de traitement des patients atteints d'AI</u> .....	9
2.1 Y'a-t-il des guidelines? .....	9
2.2 Les modèles les plus fréquents .....	10
<u>3. Gestion de l'impact psychologique</u> .....	18
3.1 Analyse de la littérature... ..	19
3.2 Les facteurs influençant l'évaluation de l'impact.....	21
3.3 Les conséquences sur l'enfant .....	21
3.4 Les recommandations sur la prise en charge .....	22
3.5 Prévenir et identifier des situations à risque psychologique .....	23
3.6 Evaluation de l'impact chez ce patient.....	24
<u>4. Présentation Clinique</u> .....	27
4.1 Présentation du patient.....	27
4.2 Antécédents de soins .....	27
4.3 Entretien clinique.....	32
4.4 Examen clinique .....	33
4.5 Diagnostic.....	37
4.6 Héritéité .....	37
<u>5. Prise en charge clinique</u> .....	<b>39</b>
5.1 Plan de traitement.....	39
5.2 Prise en charge des foyers infectieux: traitement et cicatrisation .....	41
5.3 Déconvenues durant les étapes de traitement .....	43
5.4 Phase chirurgicale .....	44
5.5 Phase prothétique.....	44
CONCLUSION.....	55
ANNEXES .....	56

BIBLIOGRAPHIE .....	59
TABLES DES ILLUSTRATIONS .....	63

## INTRODUCTION

L'Amélogénèse Imparfaite (AI) est une maladie génétique encore incomplètement connue. À l'heure actuelle, l'absence de Guideline et de recommandation impose le praticien à se référer aux points ponctuels mis en avant dans la littérature. Le choix du traitement se base sur la spécificité de chaque cas, ainsi que les tropismes du clinicien.

Cette pathologie, allant d'une fréquence de 1/700 à 1/14000<sup>1</sup> selon les formes, est classée en 4 grandes catégories : hypoplasique, hypomature, hypominéralisée et hypomature hypominéralisée. Selon la forme, les répercussions sur l'émail seront différentes. Cette classification étant essentiellement clinique, des mutations génétiques différentes pourront alors conduire à des situations cliniques similaires.

La transmission génétique de cette maladie peut suivre plusieurs modes : autosomique dominant, récessif et lié à l'X pouvant engendrer des atteintes familiales.

Au-delà de l'aspect clinique, cette maladie a également un impact psychologique fort. De par son retentissement à la fois esthétique et fonctionnel, l'AI impacte grandement la qualité de vie. Selon l'OMS, la santé est un état complet de bien-être physique et mental, le praticien a donc le devoir d'assurer une prise en charge clinique mais également un soutien psychologique pour ces patients.

L'association d'une atteinte dentaire majeure et d'un impact psychologique tout aussi important impose une prise en charge globale et structurée dans le traitement et le suivi de ces patients.

En s'appuyant sur le cas d'un patient de 10 ans traité au sein du service dentaire de l'hôpital Louis Mourier, cette thèse a pour objectif de mettre en avant les moyens de prise en charge des différents aspects de l'AI.

---

<sup>1</sup> Crawford, Aldred, et Bloch-Zupan, « Amelogenesis imperfecta ».

## **1. L'Amélogénèse Imparfaite**

### **1.1 Généralités**

#### **1.1.1 Définition**

L'AI est un terme global regroupant des anomalies dentaires d'origines génétiques induisant un défaut dans la structure finale de l'émail aussi bien en denture temporaire qu'en denture définitive. Cette mutation induira des modifications histologiques dans la composition de l'émail entraînant des changements variables de son apparence. Des anomalies orthodontiques (open bite), pulpaire (taurodontisme), d'éruptions, d'agénésies, ainsi que des atteintes de la santé générale (rénale) peuvent également lui être associées.

D'une prévalence allant de 1/700 à 1/14000 cette maladie fait partie des maladies génétiques définies comme rares.

#### **1.1.2 Classification**

Actuellement, la classification faisant référence est celle mise au point par Witkop<sup>2</sup> en 1989. Elle se base sur des critères cliniques, radiographiques et tient également compte du mode de transmission.

Dès lors nous pouvons distinguer quatre formes<sup>3</sup>:

Hypoplasique: l'émail se présente avec une épaisseur réduite et une surface pouvant être lisse ou rugueuse, cette forme est due à une anomalie de la sécrétion de la matrice amélaire.

Hypomature: il s'agit d'une anomalie de la maturation de l'émail. Celui-ci, aura alors une teneur en protéine augmentée dû à un défaut d'élimination de la matrice extra cellulaire, engendrant une résistance mécanique moindre. En clinique, l'émail se distingue par une couleur blanche opaque à brun jaune, est dur et présente une épaisseur normale. Il se détache facilement de la dentine, la laissant à nue.

Hypocalcifiée: pour cette forme la teneur en minéraux est réduite, cela est dû à une anomalie de l'élimination protéique lors de la phase de minéralisation. Cette réduction de la charge minérale face à un émail de 97% minéralisé engendre un émail mou, susceptible aux

---

<sup>2</sup> Rao et Witkop, « Inherited defects in tooth structure ».

<sup>3</sup> Ng et Messer, « Dental management of amelogenesis imperfecta patients ».

fractures et abrasé (souvent associé à une perte de la dimension verticale pour les adultes). À la radiographie, celui-ci apparaît d'une radio opacité similaire à la dentine (à cause d'une teneur en protéine plus élevée).

Hypomature-hypoplasique avec taurodontisme: cette forme correspond en quelque sorte à l'association des deux précédemment décrites. L'émail est de couleur blanc à jaune-brun et d'aspect marbré. Il est d'épaisseur réduite et d'une radio opacité similaire à la dentine. Les molaires ont une chambre pulpaire volumineuse associée à un tronc radiculaire long et des racines courtes.

Forme	Mode de transmission	Epaisseur de l'émail	Défauts associés	Commentaires
<b>Hypoplasie: I</b> A. Piqueté B. Hypoplasie localisée C. Hypoplasique localisé D. Hypoplasique lisse  E. Hypoplasique lisse F. Hypoplasique rugueuse G. Agénésie de l'email	AD AD AR AD	Plus fin Plus fin Plus fin Très fin absence de point de contact	Puits de la taille d'une tête/pointe d'épingle Puits et rainures horizontales Email hypocalcifié au fond des hypoplasies Surface lisse et dure, couleur jaune/brun	La plus fréquente Soit la denture temporaire ou les 2 Touche les dents des 2 dentures Béance antérieure (50%cas) dents incluses, résorption
	XLD AD AR	Fin sans point de contact Fin sans point de contact Pas de point de contact	Surface lisse brun/jaune Surface dure et rugueuse Surface rugueuse granuleuse, verre pilé couleur jaune/brun	Femmes présentent stries verticales, Béance antérieure (50%cas) Béance antérieure (50%cas) dents incluses, résorption
<b>Hypomature: II</b> A. Hypomature pigmentée B. Hypomature C. Dent à couronne neigeuse	AR XLR XL	Normale Normale Normale	Colorations généralisées, marbré/jaune/brun Marbrure jaune, aspect verre pilé Email dur, opacité du tiers occlusal	Email mou, clivage de la dentine Effet de lyonisation Pas de défaut chronologique
<b>Hypocalcifié: III</b> A. Hypocalcifiée  B. Hypocalcifiée	AD	Initialement normal, usure rapide	Email mou, jaune/brun ou orange	<12ans : plus d'émail restant, coloration surajoutée
	AR	normale avec usure rapide	Jaune foncé	Plus sévère que IIIA
<b>Hypomature/Hypoplasique et taurodontisme: IV</b> A. Hypomature/hypoplasique B. Hypoplasique	?	Normal	Marbrures brun/jaune, puits	Taurodontisme
	?	Fine	Vestibulaires zones hypoplasiques prédominantes, aires d'hypomaturation	Taurodontisme

Figure 1: Tableau de Classifications cliniques des formes d'AI  
 Source: Traduction tirée de la thèse de Fabien Simon, Université de Lyon, selon Rao et Witkop, « Inherited defects in tooth structure »

## 1.2 Aspect histologique

### 1.2.1 L'émail

L'émail est un tissu d'origine ectodermique, non cellulaire. Sa structure prismatique minéralisée est le fruit de la maturation d'une matrice protéique sécrétée par les améloblastes qui vont progressivement réduire en volume et en taille. C'est cette étape de maturation qui est le plus souvent altérée dans le cas d'AI entraînant une charge protéique majorée. Ce qui inhiberait la croissance des cristaux d'hydroxyapatite.




Figure 2: Coupe histologique d'un émail atteint d'AI  
Source : M.C. Sanchez-Quevedo et al "Scanning electron microscopy and calcification in amelogenesis"

### 1.2.2 La dentine

La principale conséquence de l'AI sur la dentine résultera des répercussions de son exposition au milieu buccal (lorsque l'émail est très fin ou dans le cas de perte amélaire). De manière similaire à une dent saine, la dentine aura une structure proche à de la dentine sclérotique avec une apposition de dentine réactionnelle entraînant une oblitération plus ou moins importante des tubules dentinaires.

## 1.3 Aspect génétique

### 1.3.1. Mode de transmission

Dans la littérature<sup>4</sup> 3 modes de transmission majeurs sont mis en avant:

Autosomique dominant : chaque génération a une chance sur deux d'être atteinte si la précédente l'est.

---

<sup>4</sup>Crawford, Aldred, et Bloch-Zupan, « Amelogenesis imperfecta ».



Autosomique récessive : nécessite la présence de deux allèles mutés.

Récessif lié à l’X : le risque de le transmettre de la mère à un des enfants sera de 50%, néanmoins pour un enfant de sexe masculin l’atteinte sera plus sévère de par la présence d’une unique copie mutée.

### 1.3.2 Les gènes identifiés dans l’AI

Plusieurs mutations génétiques sont à l’origine de l’AI. Ces gènes sont pour la quasi-totalité codant pour des protéines de la matrice amélaire et de sa maturation. Leurs mutations induiront donc un trouble dans la formation de l’émail. L’ensemble de ces mutations est encore incomplètement connu et leurs mécanismes physiopathologiques sont encore insuffisamment compris.

**Ont été identifiés** <sup>5 6 7 8</sup> :

- des mutations du gène « ENAM » : codant pour une protéine glycosylée de la matrice qui joue un rôle dans la régulation et la croissance de la formation des cristaux de l’émail. Ces mutations codent pour une forme hypoplasique selon un mode de transmission AD.
- des mutations du gène « AMELX » : codant pour l’amélogénine (qui est une protéine majoritaire de la matrice amélaire) il joue un rôle dans la régulation de la croissance des prismes de l’émail. Les mutations de amelx g3458delC et amelx g4046delC ont été identifiées comme pouvant être la cause de forme hypominéralisée avec altération du processus de maturation. Le gène amelx g4046delC pour la forme hypoplasique, avec perte de l’organisation des prismes de l’émail, selon une transmission liée à l’X.

---

<sup>5</sup> Wright et al., « Human and mouse enamel phenotypes resulting from mutation or altered expression of AMEL, ENAM, MMP20 and KLK4 ».

<sup>6</sup> Lu et al., « Functions of KLK4 and MMP-20 in dental enamel formation ».

<sup>7</sup> Ozdemir et al., « MMP20 Active-site mutation in hypomaturation amelogenesis imperfecta ».

<sup>8</sup> Wright, « The molecular etiologies and associated phenotypes of amelogenesis imperfecta ».

- des mutations du gène « dlx3 »: gène situé sur le chromosome 17, codant pour un facteur de transcription. Sa mutation provoque des formes hypomature-hypoplasique avec taurodontisme via une transmission AD.
- des mutations du gène « MMP20 »: ce gène code pour une protéinase du même nom jouant un rôle dans le clivage des amelogenines. Sa mutation est responsable de forme hypomature selon un mode de transmission AR ou AD.
- des mutations du gène « Klk4 »: codant pour la kallikreine qui joue un rôle dans la maturation des améloblastes, sa mutation engendrera une forme hypomature, selon une transmission AD ou AR.

### 1.3.3 Les autres gènes potentiels

Les gènes précédemment cités ne représentent qu'une partie des causes d'AI, d'autres gènes sont étudiés:

- FAM83H<sup>9 10</sup>: gène ne codant pas pour une protéine de la matrice amélaire mais jouant un rôle dans la transcription de facteur de croissance.
- slc4: codant pour deux protéines de transport membranaire et une pompe H<sup>+</sup> ATPase de transport des ions bicarbonates.
- wdr72<sup>11</sup>: codant pour une protéine intra cellulaire des améloblastes.
- AMBN<sup>12</sup>: codant pour l'améloblastine.

### 1.3.4 Conséquences sur les choix thérapeutiques

Les modifications structurelles de l'émail ont d'importantes conséquences sur les choix thérapeutiques.

<sup>9</sup> Wright et al., « Phenotypic variation in FAM83H-associated amelogenesis imperfecta ».

<sup>10</sup> Lee et al., « Mutational spectrum of FAM83H ».

<sup>11</sup> El-Sayed et al., « Mutations in the Beta Propeller WDR72 cause autosomal-recessive hypomaturation amelogenesis imperfecta ».

<sup>12</sup> Smith et al., « Consequences for enamel development and mineralization resulting from loss of function of ameloblastin or enamelin ».

Les répercussions à prendre en compte sont multiples:

- la modification structurale impacte les possibilités de collages : l'adhésion aux structures dentaires est perturbée et la résistance mécanique des systèmes de collage diminuée<sup>13 14</sup>  
15.
- les modifications anatomiques des structures dentaires engendrent des difficultés dans la réhabilitation prothétique et la gestion de l'esthétique.
- la porosité de l'émail peut engendrer des sensibilités compliquant le brossage ainsi que des infiltrations bactériennes pouvant être à l'origine de nécroses spontanées.

## **2. Revue de la littérature sur les possibilités de traitement des patients atteint d'AI**

### **2.1 Y a t'il des guidelines?**

Aucune recommandation des autorités de santé n'est actuellement définie. Chaque solution proposée dépend de la situation clinique du patient et ne peut être appliquée à tous les cas.

Que ce soit en denture temporaire ou en denture permanente, les solutions proposées dans la littérature dépendent souvent du type d'AI. En effet l'épaisseur, la résistance et le taux de minéraux étant variable selon la forme, la solution choisie doit en tenir compte afin de potentialiser les chances de succès au long terme.

---

<sup>13</sup> Hiraishi, Cynthia Kar Yung Yiu, et Nigel Martyn King, « Effect of acid etching time on bond strength of an etch-and-rinse adhesive to primary tooth dentine affected by amelogenesis imperfecta ».

<sup>14</sup> Faria-e-Silva et al., « Hardness and microshear bond strength to enamel and dentin of permanent teeth with hypocalcified amelogenesis imperfecta ».

<sup>15</sup> Dashash et al., « Interventions for the restorative care of amelogenesis imperfecta in children and adolescents ».

## **2.2 Les modèles les plus fréquents concernant :**

### **2.2.1 La prévention**

Dans les cas d'AI, les auteurs mettent en avant l'importance de la prévention dans le pronostic des dents. De par sa structure, l'émail est à la fois moins résistant mécaniquement mais également plus rugueux favorisant la rétention de plaque.

De nombreux auteurs comme Mine Koruyucu<sup>16</sup> mettent en avant l'importance de l'hygiène orale et des conseils alimentaires dans la prévention des pathologies d'un émail déjà fortement affaibli. Mais ces patients sont souvent atteints de sensibilités importantes empêchant un brossage efficace. Pour ces raisons l'application topique de fluor devra être envisagée systématiquement comme solution pour ces problèmes<sup>17</sup>.

### **2.2.2. Les soins conservateurs**

#### **2.2.2.1. Cochrane<sup>18</sup>**

Dans une revue systématique de littérature, la Cochrane fait le point sur les connaissances actuelles pour les soins restaurateurs chez les patients atteints d'AI. Il est mis en avant que les données actuelles se basent sur une majorité de « case report » et sur des études contrôlées randomisées en double aveugle d'une puissance insuffisante.

Aux vues des caractéristiques de l'atteinte chez ces patients, la Cochrane met en avant qu'une approche similaire à celle des patients atteints de MIH peut être envisagée, en effet des études d'une puissance suffisante existent pour ces cas, le parallèle apparaît donc comme une option envisageable.

En se basant sur les conclusions de la Cochrane, il n'existe à l'heure actuelle pas de preuve suffisante pour définir quelle est la meilleure restauration pour un émail atteint d'AI, mais il est précisé que le type doit être pris en compte dans toute démarche thérapeutique.

---

<sup>16</sup> Koruyucu et al., « Clinical findings and long-term managements of patients with amelogenesis imperfecta ».

<sup>17</sup> Souza et al., « Noninvasive and multidisciplinary approach to the functional and esthetic rehabilitation of amelogenesis imperfecta ».

<sup>18</sup> Dashash et al., « Interventions for the restorative care of amelogenesis imperfecta in children and adolescents ».

### 2.2.2.2 Le reste de la littérature

Certaines précautions peuvent être prévues pour les soins restaurateurs, en se basant sur des publications nous pouvons établir plusieurs points :

#### 2.2.2.2.1 Les restaurations directes

- Il est important de prévenir le patient et sa famille du « risque de complication post opératoire et d'échec précoce » des restaurations en technique directe, dû aux problèmes d'adhésion.

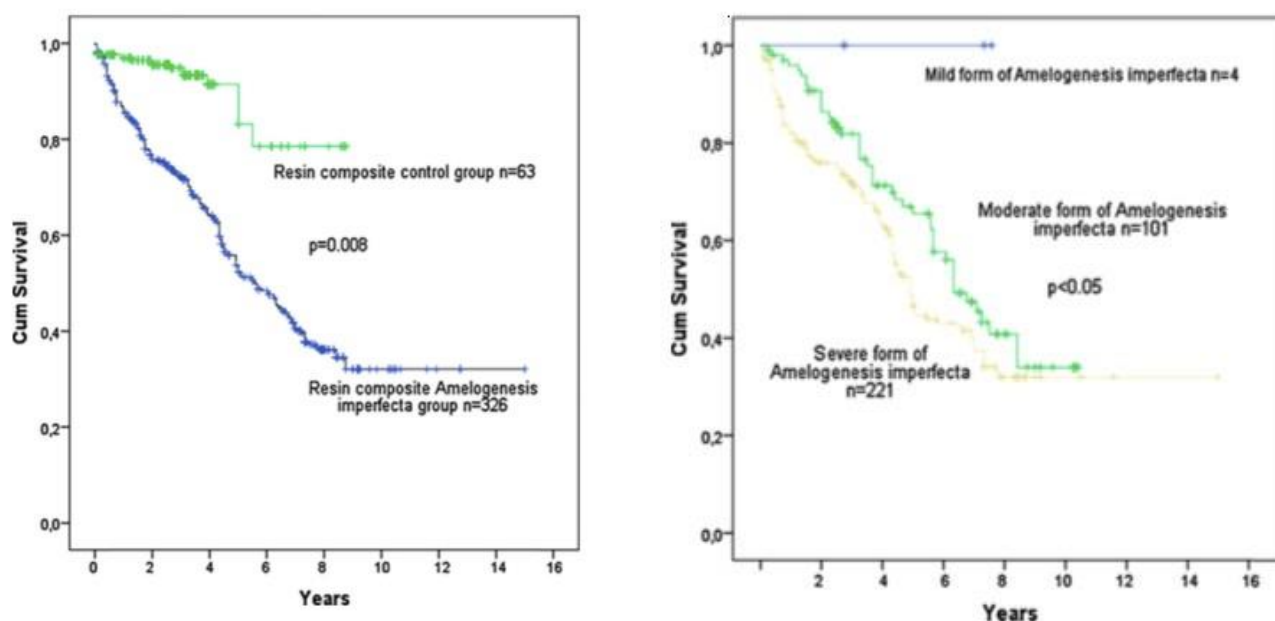


Figure 3: Longévité des restaurations dans le temps

Source: Pousette Lundgren et Dahllöf, « Outcome of restorative treatment in young patients with Amelogenesis imperfecta. a cross-sectional, retrospective study »

- Pour les formes hypocalcifiées certains auteurs préconisent l'utilisation d'hypochlorite de sodium pour dé-protéiniser au maximum l'émail et potentialiser le collage<sup>19</sup>. Néanmoins cette procédure n'est pas considérée comme efficace par d'autres études<sup>20</sup>.
- Dans son étude ANDRE LUIS FARIA-E-SILVA<sup>21</sup> propose l'élimination complète de l'émail affecté afin de pouvoir coller sur la dentine. Il met en avant que le bonding de la dentine ne change pas de celui d'un patient sain à l'inverse de celui de l'émail.

<sup>19</sup> Venezie et al., « Enamel pretreatment with sodium hypochlorite to enhance bonding in hypocalcified amelogenesis imperfecta ».

<sup>20</sup> Faria-e-Silva et al., « Hardness and microshear bond strength to enamel and dentin of permanent teeth with hypocalcified amelogenesis imperfecta ».

Hypocalcified AI	Enamel	Dentin
Present	53.3 (13.7) <sup>A,b</sup>	57.2 (9.5) <sup>A,a</sup>
Absent	360.4 (89.5) <sup>A,a</sup>	51.1 (5.2) <sup>B,a</sup>

KHN, Knoop hardness number; AI, amelogenesis imperfecta. Means followed by distinct capital letters in the same row, and distinct small letters in the same column, are significantly different at  $P < 0.05$ .

Hypocalcified AI	Enamel	Dentin
Present	14.2 (4.8) <sup>B,b</sup>	24.6 (5.4) <sup>A,b</sup>
Absent	24.0 (7.6) <sup>B,a</sup>	30.3 (6.4) <sup>A,a</sup>

AI, amelogenesis imperfecta. Distinct capital letters in the same row indicate differences between enamel and dentin. Distinct lowercase letters in the same column indicate differences between normal and affected tissue.

Figure 4: Résistance mécanique de l'émail

Source: André Luis Faria-E-Silva et al « Hardness and microshear bond strength to enamel and dentin of permanent teeth with hypocalcified amelogenesis imperfecta ».

- Il est explicité<sup>22</sup> qu'un plus haut taux d'échec était présent chez les patients atteints d'AI dû à une longévité et une qualité moindre des restaurations. Basée sur ces évaluations **l'Academy of Operative Dentistry préconise de limiter les restaurations directes chez les cas sévères d'AI** de par le fort risque d'échec potentiel.

#### 2.2.2.2.2 2 Les thérapeutiques à minima

Pour la gestion des situations esthétiques et afin d'intervenir à minima, des thérapeutiques comme l'éclaircissement externe<sup>23</sup>, la micro abrasion ou l'érosion/infiltration peuvent être envisagées. Néanmoins dans la littérature, la description de ces techniques chez les patients atteints d'AI est faible et ne répond qu'à des situations ponctuelles.

<sup>21</sup> Ibid.

<sup>22</sup> Pousette Lundgren et Dahllöf, « Outcome of restorative treatment in young patients with amelogenesis imperfecta. a cross-sectional, retrospective Study ».

<sup>23</sup> Büchi et al., « Minimally invasive rehabilitation of a patient with amelogenesis imperfecta ».

## 2.2.3 Réhabilitation prothétique et occluso fonctionnelle <sup>24</sup>

### 2.2.3.1 En présence de dents temporaires <sup>25 26 27 28</sup>

L'objectif chez les patients en denture temporaire est de temporiser jusqu'à l'apparition des dents définitives. La réalisation de CPP pour les secteurs postérieurs permet de protéger les structures.

Secteur	Importance des lésions	Denture lactéale
Secteur antérieur	Lésions faibles	Composites en technique direct  Composites avec gouttière thermoformée
	Lésions importantes	couronnes provisoires en résine autopolymérisable  Couronnes provisoires en résine cuite au laboratoire  Prothèses amovibles
Secteur postérieur	Lésions faibles	Sealant ou composite en technique direct  Composite avec gouttière thermoformée
	Lésions importantes	Coiffe pédodontique préformée (CPP)  Prothèses amovibles

Figure 5: Tableau des options thérapeutiques pour la dent temporaire selon l'atteinte et le type de dent

Source: inspiré de la Thèse de F.Simon université de Lyon

Pour les secteurs antérieurs la réalisation de restaurations en composite à l'aide de moules en cellulose permet de rétablir rapidement l'esthétique mais cela nécessite des rendez-vous de contrôle réguliers voir le besoin de les refaire plusieurs fois.

<sup>24</sup> Ergun et al., « Functional and esthetic rehabilitation of a patient with amelogenesis imperfecta ».

<sup>25</sup> Beslot et Villette, « Prise en charge précoce de l'amélogénèse imparfaite ».

<sup>26</sup> Sockalingam, « Dental rehabilitation of amelogenesis imperfecta using thermoformed templates ».

<sup>27</sup> Morrier et Leheis, « Prothèses chez l'enfant. »

<sup>28</sup> Pires Dos Santos et al., « Amelogenesis imperfecta ».

### 2.2.3.2 En denture définitive

Les « cases reports » sont le plus souvent des cas de réhabilitation par la mise sous couronnes de l'ensemble des dents restantes. Comme dit précédemment dans le cadre de lésions faibles les restaurations directes sont indiquées, pour les formes plus sévères les soins prothétiques sont nécessaires.

#### 2.2.3.2.1 Prothèse conjointe

##### 2.2.3.2.1.1 La prothèse scellée

Solution la plus présentée dans la littérature <sup>29 30 31</sup> la réhabilitation complète par couronnes présentes de nombreux avantages. Bien que nécessitant une préparation dentaire et allant à l'encontre du gradient thérapeutique, la réalisation de couronnes permet de diminuer la sensibilité, de préserver des dents vivantes en évitant les nécroses spontanées, d'assurer une bonne santé parodontale<sup>32</sup>, de rétablir la fonction, des rapports d'occlusion et une esthétique <sup>33</sup> de manière efficace et pérenne.

De plus ces traitements disposent d'un recul clinique conséquent nous permettant de nous appuyer sur un modèle thérapeutique éprouvé.

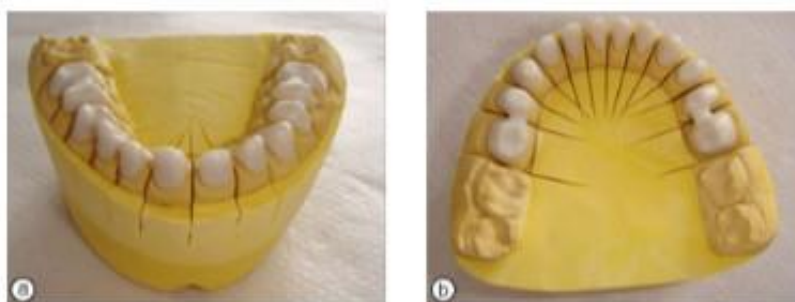

Figure 6: Prothèses conjointes réalisées pour un patient atteint d'AI

Source: Gulfem Ergun et al « Functional and Esthetic Rehabilitation of a Patient with Amelogenesis Imperfecta" »

<sup>29</sup> Khodaeian, Sabouhi, et Ataei, « An interdisciplinary approach for rehabilitating a patient with amelogenesis imperfecta ».

<sup>30</sup> Rajesh, Prasad, et Haldal, « Full mouth rehabilitation of a patient with amelogenesis imperfecta ».

<sup>31</sup> Ergun et al., « Functional and esthetic rehabilitation of a patient with amelogenesis imperfecta ».

<sup>32</sup> Greenfield et al., « Periodontal and prosthodontic treatment of amelogenesis imperfecta ».

<sup>33</sup> Gisler et al., « A multidisciplinary approach to the functional and esthetic rehabilitation of amelogenesis imperfecta and open bite deformity ».



Néanmoins, une question persiste<sup>34</sup>, celle de la préservation ou non de l'émail lors des préparations. Certains auteurs préconisent d'éliminer l'émail détérioré lors des préparations afin de reposer sur la dentine jugée saine.

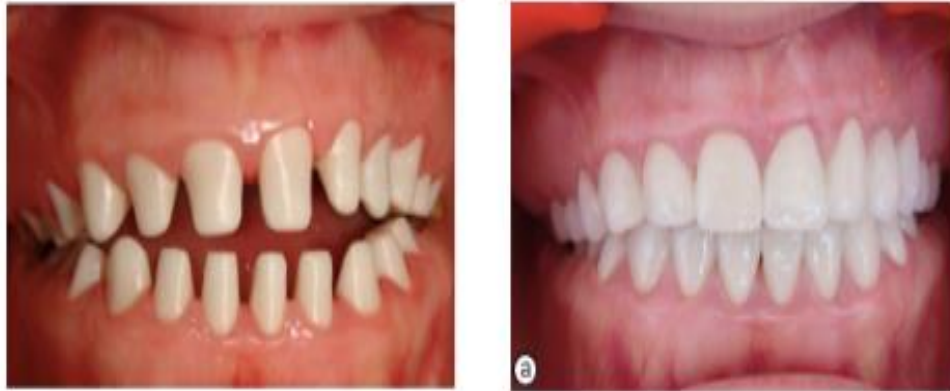

Figure 7: Photos intra buccales d'un cas d'AI traité par prothèse conjointe

Source: Gulfem Ergun et al « Functional and Esthetic Rehabilitation of a Patient with Amelogenesis Imperfecta »

#### 2.2.3.2.1.2 Les restaurations collées

La réalisation de restaurations collées doit prendre en compte les modifications histologiques de l'émail. Ce type de solution thérapeutique est peu présenté<sup>35 36</sup> (aux vues du haut taux d'échec des systèmes de collage chez ces patients) et dispose d'un recul clinique encore insuffisant. Dans les articles publiés l'utilisation d'onlay/overlay en postérieur et de facette contre-facette en antérieur est le plus fréquent.

---

<sup>34</sup> Khodaeian, Sabouhi, et Ataei, « An interdisciplinary approach for rehabilitating a patient with amelogenesis imperfecta ».

<sup>35</sup> Oliveira et al., « Diagnosis and esthetic functional rehabilitation of a patient with amelogenesis imperfecta ».

<sup>36</sup> Gerdolle et al., « Full-mouth adhesive rehabilitation in a case of amelogenesis imperfecta ».

### 2.2.3.2.1.3 La temporisation en prothèse conjointe

Pour les traitements par prothèse conjointe l'utilisation de restaurations en résine de laboratoire peut être indiquée afin de permettre une temporisation/transition durable jusqu'à la maturité tissulaire avant de passer à des restaurations d'usage.

La temporisation à l'aide de bridges provisoires complets recouvrant les structures dentaires est également présentée<sup>37</sup>.

### 2.2.3.2.2 La prothèse amovible

Cette solution n'est pas la plus présente dans les rapports de cas. Elle est utilisée le plus souvent pour les cas très sévères où l'atteinte est telle que la portion coronaire restante ne permet pas de se servir des dents comme support pour des restaurations collées ou scellées, avec une résistance mécanique insuffisante et des limites nécessitant de nombreux aménagements pour tout traitement endodontique ou toute restauration.

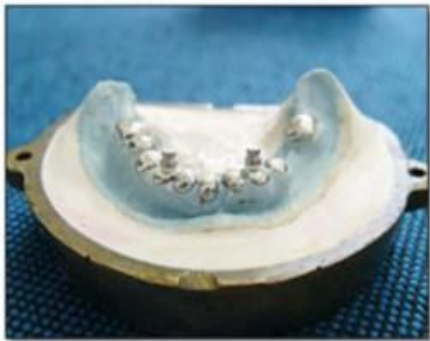

Figure 8: Photo d'attachements axiaux  
Source: Wirley Goncalves Assuncao et al  
« Overdenture as a restorative option for hypocalcified-hypoplastic amelogenesis imperfect : a case report »

Cette thérapeutique bien que présentant comme inconvénient d'être amovible et impliquant donc une acceptation de sa prothèse par le patient<sup>38</sup>, présente comme avantage de rétablir rapidement et efficacement la fonction et l'esthétique le tout en minimisant au maximum le facteur dentaire et son pronostic aléatoire.

<sup>37</sup> Wilson, Bradshaw, et Marks, « Amelogenesis imperfecta, facial esthetics and snap-on smile ».

<sup>38</sup> Renner et Ferguson, « Overdenture management of amelogenesis imperfecta ».

En association à la réalisation de ces prothèses amovibles certains auteurs <sup>39</sup> préconisent l'utilisation des structures dentaires résiduelles pour la réalisation d'attachements axiaux afin de potentialiser au maximum la rétention et la stabilité tout en préservant l'os.

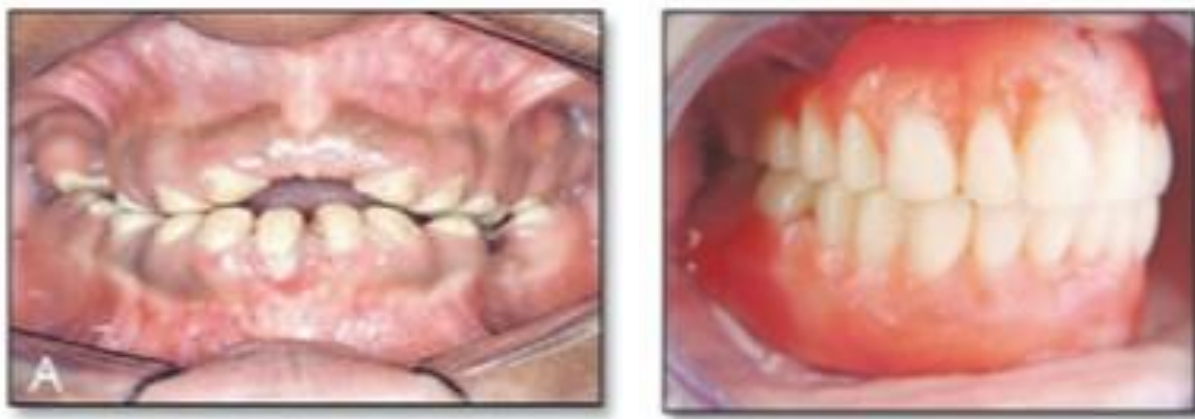

Figure 9: Photos intra buccales d'un cas d'overdenture chez un patient atteint d'AI

Source: Wirley Goncalves Assuncao et al « Overdenture as a restorative option for Hypocalcified-hypoplastic Amelogenesis Imperfecta: A case report »

#### 2.2.4 Orthopédie/Orthodontie

A l'heure actuelle aucune recommandation n'existe. Les traitements d'orthopédies sont fortement conseillés afin de prévenir des défauts des bases osseuses qui pourraient compliquer le traitement prothétique. En effet dans de nombreux cas, à l'AI est associé un open bite antérieur (30 à 60% des patients) compliquant la réhabilitation complète de l'occlusion.

Pour l'orthodontie la possibilité de réalisation du traitement dépend de la possibilité de coller aux surfaces dentaires. Dans certains cas cliniques rapportés, des couronnes en résine cuite sont réalisées puis par la suite des brackets sont collés dessus afin de contrecarrer cette difficulté.

Dans cette discipline, là encore le choix dépend de la situation clinique du patient. Les case reports ont ici une importance majeure comme base de choix thérapeutique.

<sup>39</sup> Assunção et al., « Overdenture as a restorative option for hypocalcified-hypoplastic amelogenesis imperfecta ».

### 2.2.5 L'organisation du traitement

Dans son article Lini Mathew <sup>40</sup> met en avant le besoin de fonctionner par phase de traitement chez les cas d'AI. Ces patients étant atteints à la fois en denture temporaire et en denture définitive, la prise en charge devra se faire par étape afin d'assurer une stabilité de la situation une fois l'ensemble des dents définitives sur l'arcade. De ce fait, il propose de décomposer la prise en charge en trois phases:

Phase I: Traitement de temporisation des dents lactéales ou définitives.

Phase II: Traitement transitoire des dents définitives.

Phase III: Traitement de l'âge adulte.

Dans ce modèle le traitement garde pour objectif de réaliser une solution d'usage complète une fois la croissance achevée.

### 3. Gestion de l'impact psychologique

Selon l'OMS la santé est un état complet de bien être à la fois physique mais également mental. En se basant sur cette définition, il apparait évident que la prise en charge d'un patient atteint d'AI ne pourra se limiter à la gestion de la situation clinique.

Atteignant les patients dès leur plus jeune âge, au sein d'une société où l'esthétique est prépondérante, cette pathologie est à l'origine d'une détresse psychologique impactant grandement leur qualité de vie et leur avenir.

De nombreuses études se sont portées sur l'impact psychologique que pouvaient engendrer certaines anomalies dentaires mais peu se penchent de manière spécifique sur les patients atteints d'AI.

---

<sup>40</sup> Mathew, Hegde, et Shetty, « Oral rehabilitation of a case of amelogenesis imperfecta with multiple periapical cysts ».

### 3.1 Analyse de la littérature

#### 3.1.1 Etude du “Journal of American Dentistry Academy”

En 2005 dans le « Journal of American Dentistry Academy »<sup>41</sup> parait la première étude sur l'impact psychologique des anomalies dentaires chez les personnes atteintes d'AI. Cette étude documente les répercussions psychologiques en se basant sur des critères reconnus.

En se référant au nombre de fois où cette étude est citée dans les articles abordant ce sujet, il apparait évident qu'elle fait référence et a établi une réelle base d'objectivation de cette atteinte.

Les échelles utilisées dans l'étude (cf annexes, pages 56-57-58) :

- La « Social Avoidance and Distress Scale »<sup>42</sup>: créée par David WATSON et Ronald FRIEND. L'idée globale est de proposer une évaluation où il n'est pas nécessaire de demander au patient les raisons de son exclusion ou de sa détresse sociale et ainsi éviter une situation de malaise. Cette échelle comporte 28 items où le patient devra répondre par vrai ou faux.
- La « Fear of Negative Evaluation Scale »<sup>43</sup>: également créée par David WATSON et Ronald FRIEND, a pour objectif d'évaluer l'appréhension de la part du patient du jugement des autres. Elle se décompose en 30 items notés de 1 à 5.
- La « Feelings About Yourself Scale »: c'est une combinaison entre l'échelle de ROSENBERG<sup>44</sup> et l'échelle de PEARLIN MASTERY<sup>45</sup>. La première est spécifique aux adolescents et mesure le sentiment global de l'adolescent via 10 items notés de 1 à 4. La seconde sert à mesurer la façon dont l'enfant évalue son avenir par ses actions ou par la fatalité via 7 items également notés de 1 à 4.

---

<sup>41</sup> Coffield et al., « The psychosocial impact of developmental dental defects in people with hereditary amelogenesis imperfecta ».

<sup>42</sup> Watson et Friend, « Measurement of social-evaluative anxiety ».

<sup>43</sup> Ibid.

<sup>44</sup> Rosenberg, « Society and the adolescent self-image. Morris Rosenberg. »

<sup>45</sup> Pearlin et Schooler, « The structure of coping. »

- L' « OHIP-14 »<sup>46</sup>: créée par Slade GD évalue la qualité de vie orale selon 14 facteurs chacun pondérés selon leur importance.

### 3.1.2 Impact de AI sur la qualité de vie et l'estime de soi <sup>47</sup>

En nous basant sur les résultats de cette étude, nous pouvons établir plusieurs points :

- Premièrement : les patients atteints d'AI présentent plus d'anxiété dans les interactions sociales. L'atteinte dentaire induit un trouble dans le fait de parler et d'interagir avec les autres. Ce problème résulte en grande partie de la peur du jugement quant à l'aspect dentaire surtout aux jeunes âges, elle ne dépend pas du sexe.
- Deuxièmement : ces patients présentent une importante atteinte de leur estime personnelle. Néanmoins à l'inverse des personnes qui ne sont pas atteintes celle-ci n'augmente pas avec l'âge. Il semblerait que l'impact soit tellement fort à l'enfance que les patients s'habituent en quelque sorte à leur état. Les soins dentaires amélioreraient donc la situation et permettraient au patient d'accepter progressivement sa condition. L'importance d'obtenir un succès thérapeutique chez ces patients apparaît comme une condition à l'acceptation de sa pathologie par le patient.
- Troisièmement : l'AI de par son atteinte dentaire va induire une réduction de la qualité de vie dans des actes quotidiens. Que ce soit pour la mastication, la phonation, le goût des aliments,... les répercussions ne se limitent donc pas au seul aspect esthétique.

### 3.2 Les facteurs influençant l'évaluation de l'impact

Dans son article Zoe Marshman <sup>48</sup> met en avant l'importance de la personnalité du patient et de son environnement social dans la perception qu'il se fait de sa pathologie. En se basant sur la définition de la qualité de vie établie par l'OMS: « *Une perception individuelle de leur position dans la vie, dans le contexte culturel et le système de valeurs dans lequel ils vivent* »

<sup>46</sup> Slade, « Derivation and validation of a short-form oral health impact profile ».

<sup>47</sup> Coffield et al., « The psychosocial impact of developmental dental defects in people with hereditary amelogenesis imperfecta ».

<sup>48</sup> Marshman et Robinson, « Child and adolescent oral health-related quality of life ».

*et en relation avec leur objectifs, attentes, standards et préoccupations. C'est un très large concept affecté de manière complexe par la santé physique, l'état psychologique, le niveau de dépendance, les relations sociales et leur relation avec les principes caractéristiques de l'environnement»,* on comprend que l'entourage prend une place prépondérante dans la qualité de vie.

L'environnement (culture, habitudes alimentaires, lieu de vie,...) devra faire l'objet d'une attention toute particulière. A atteinte similaire, la perception de leur pathologie ne sera pas forcément la même pour deux patient s'ils habitent dans deux régions au contexte social différent.

### **3.3 Les conséquences sur l'enfant**<sup>49 50 51 52</sup>

Le sourire est un facteur essentiel dans les interactions sociales, il est le reflet de la qualité de vie. Les pathologies dentaires peuvent exposer l'enfant à des situations de stress face à des camarades pouvant se montrer critiques et sans retenue. Pouvant être victimes de moqueries ou d'harcèlements, il est important d'évaluer leur ressenti. Dans son article Bond L<sup>53</sup> met en avant les conséquences que peuvent engendrer ces situations. Anxiété, isolation, diminution de l'estime de soi et de l'empathie envers les autres sont des facteurs fréquemment retrouvés et ayant des répercussions sur l'apprentissage et le devenir de l'enfant.

Débora Lopes Salles Scheffel et col<sup>54</sup> relatent plusieurs cas où des défauts dentaires ont été à l'origine de situations d'exclusion au sein des groupes scolaires et ayant entraînés des problèmes d'apprentissage, d'embarras, d'isolation,... Chez ces patients la volonté de cacher leurs dents lorsqu'ils parlent objective très clairement cette gêne. L'atteinte des dents antérieures apparait comme prépondérante du point de vue de l'impact psychologique.

---

<sup>49</sup> Marshman, Gibson, et Robinson, « The impact of developmental defects of enamel on young people in the UK ».

<sup>50</sup> Sujak, Abdul Kadir, et Dom, « Esthetic perception and psychosocial impact of developmental enamel defects among malaysian adolescents ».

<sup>51</sup> Benson et al., « Relationships between dental appearance, self-esteem, socio-economic status, and oral health-related quality of life in UK Schoolchildren ».

<sup>52</sup> Seehra, Newton, et DiBiase, « Bullying in schoolchildren - Its relationship to dental appearance and psychosocial implications ».

<sup>53</sup> Bond et al., « Does bullying cause emotional problems? »

<sup>54</sup> Scheffel et al., « Esthetic dental anomalies as motive for bullying in schoolchildren ».

### 3.4 Les recommandations sur la prise en charge

La prise en charge se fait au cas par cas, établir des « règles » pour ces patients apparaît impossible. Comme nous l'avons précédemment explicité les répercussions de l'atteinte dépendront de la sévérité de celle-ci mais également de la perception qu'en aura le patient et son entourage. Dès lors la prise en charge devra reposer sur les spécificités que présente le patient et sur ce qu'il nous transmet de son état.

Le praticien doit être en mesure d'identifier les enfants présentant des situations à risque. Cela passe par un entretien clinique attentif avec le patient mais également avec la famille.

En se basant sur l'étude de Lyznicki et al <sup>55</sup> plusieurs points sont à mettre en avant :

- Agir sur la cause des moqueries permet de réduire de manière immédiate ces problèmes. Dans la quasi-totalité des cas rapportés la mise en place d'une temporisation esthétique a stoppé toute moquerie de la part des camarades et a permis une amélioration de l'estime de soi et de la socialisation de l'enfant. Bien que chez l'enfant ces solutions soient provisoires elles n'en demeurent pas moins essentielles pour gérer l'aspect psychologique de l'impact esthétique.
- Il n'y a pas de profil psychologique type.
- Un point d'honneur doit être posé pour faire comprendre et expliquer la situation à la famille. Le praticien peut même conduire les parents à discuter avec le personnel de l'école.
- Si le praticien identifie une situation particulièrement à risque, il peut être indiqué de référer le patient à un spécialiste pour une évaluation. Cependant cela doit être fait avec discernement, ces situations sont souvent des cas délicats où le praticien devra choisir ses mots attentivement et être sûr de son estimation de la situation. Il convient de ne pas alarmer les parents et l'enfant, en agissant avec tact et mesure.

---

<sup>55</sup> Lyznicki, McCaffree, et Robinowitz, « Childhood bullying ».



### 3.5 Prévenir et identifier des situations à risque psychologique

Bien que la prévention de cette pathologie ne soit pas possible, ses répercussions peuvent être limitées.

Lyznicki et al <sup>56</sup> définissent une liste de questions simples permettant de nous orienter dans l'identification de situations où des patients peuvent être victimes de sévices de leurs camarades, en voici la traduction :

#### Questions pour les enfants:

- As-tu déjà été taquiné par des camarades?
- Quelles sortes de taquinerie tes camarades te font-ils ?
- Cela a-t-il un rapport avec ton handicap ?
- Te donnent-ils un surnom ?
- Que fais-tu quand ils s'en prennent à toi ?
- En as-tu déjà parlé à ton enseignant ou un adulte ? Que s'est-il passé ?
- Connais-tu d'autres enfants taquinés ?
- As-tu l'habitude de jouer avec tes camarades ou tu joues plutôt seul ?

#### Questionnaire pour les parents

- Savez-vous si votre enfant a des problèmes avec d'autres enfants à l'école ?
- Son enseignant vous a-t-il déjà informé que votre enfant était souvent seul ?
- Votre enfant est-il souvent à l'infirmerie de l'école ?
- Votre enfant vous rapporte-t-il être souvent dérangé par d'autres enfants ?
- Suspectez-vous que votre enfant soit harcelé ou dérangé à l'école pour une quelconque raison ? Pourquoi ?

---

<sup>56</sup> Ibid.

Ces questions permettent de rapidement mettre à jour des situations à problèmes à l'école. Dès lors, il incombera au praticien d'assister l'enfant et sa famille dans la résolution de cette situation.

### **3.6 Evaluation de l'impact chez ce patient**

Nous sommes face à un patient de 10 ans, certains des questionnaires présentés nous ont semblé peu adaptés pour un enfant. En effet, certaines questions posées peuvent être difficilement compréhensibles voir mettre mal à l'aise l'enfant. Pour ces raisons nous avons choisi de nous baser sur l'OHIP 14 qui est une échelle simple et dont nous avons adapté les questions à la compréhension de notre patient. En voici la liste avec les réponses.

### 3.6.1 Questionnaire

Réponses Possibles :

0= Jamais 1= rarement 2= occasionnellement 3= assez souvent 4= très souvent

QUESTIONS	REPONSES
<p><u>Aspect Fonctionnel</u></p> <ul style="list-style-type: none"> <li>• Avez-vous des difficultés à prononcer certains mots à cause de vos problèmes de dents ?</li> <li>• Avez-vous le sentiment d'avoir une mauvaise sensation en bouche à cause de vos problèmes des dents ?</li> </ul>	<p>0</p> <p>0</p>
<p><u>Aspect Physique</u></p> <ul style="list-style-type: none"> <li>• Avez-vous des douleurs en bouche ?</li> <li>• Trouvez-vous inconfortable de manger certains aliments à cause de vos problèmes de dents ?</li> </ul>	<p>2</p> <p>3</p>
<p><u>Inconfort Psychologique</u></p> <ul style="list-style-type: none"> <li>• Etes-vous complexé à cause de vos problèmes de dents ?</li> <li>• Etes-vous tendu à cause de vos problèmes de dents ?</li> </ul>	<p>1</p> <p>0</p>
<p><u>Désagrément physique</u></p> <ul style="list-style-type: none"> <li>• Votre alimentation est-elle insatisfaisante à cause de vos problèmes de dents ?</li> <li>• Avez-vous à interrompre des repas à cause de vos problèmes de dents ?</li> </ul>	<p>4</p> <p>0</p>

<u>Invalidité psychologique</u>	
<ul style="list-style-type: none"> <li>• Trouvez-vous difficile de vous relaxer à cause de vos problèmes de dents ?</li> </ul>	0
<ul style="list-style-type: none"> <li>• Avez-vous jamais été embarrassé à cause de vos problèmes de dents ?</li> </ul>	0
<u>Invalidité Sociale</u>	
<ul style="list-style-type: none"> <li>• Avez-vous déjà été irrité avec les autres à cause de vos problèmes de dents ?</li> </ul>	1
<ul style="list-style-type: none"> <li>• Avez-vous des difficultés à faire votre travail quotidien à cause de vos problèmes de dents ?</li> </ul>	0
<u>Handicap</u>	
<ul style="list-style-type: none"> <li>• Avez-vous le sentiment général que la vie est moins satisfaisante à cause de vos problèmes de dents ?</li> </ul>	0
<ul style="list-style-type: none"> <li>• Avez-vous jamais été incapable d'être efficace à cause de vos problèmes de dents ?</li> </ul>	0

### 3.6.2 Analyse des réponses

Ici nous pouvons très clairement voir que l'impact fonctionnel et l'impact psychologique chez notre patient sont à l'opposé. Très clairement le trouble esthétique ne semble pas affecter le patient. Les seules gênes notables sont celles provoquées par les troubles fonctionnels lors de la mastication et les douleurs dentaires.

Comment analyser ces réponses ? Comme nous en avons discuté les répercussions psychologiques dépendent fortement de l'environnement dans lequel le patient évolue. Ici deux points peuvent nous aider dans notre analyse :

- Le patient est extrêmement bien intégré au sein de son groupe scolaire et de ses amis, il ne nous relate pas de moquerie.

- Le fait que la mère du patient ait des problèmes dentaires similaires est également un élément majeur. En effet les parents ont déjà une connaissance de cette pathologie et peuvent d'autant plus accompagner leur enfant dans la gestion de l'impact sur la qualité de vie.

Cette évaluation nous a clairement démontré que malgré la sévérité de l'atteinte chez ce jeune patient les répercussions dépendront grandement de son environnement et de son ressenti.


#### **4. Présentation Clinique**

##### **4.1 Présentation du patient**

S.S. patient de 10 ans sans antécédents médicaux ni allergie se présente en consultation conseillé par sa mère pour une prise en charge globale. Le patient est un enfant masculin timide et n'ayant pas eu de suivi régulier chez un praticien.

##### **4.2 Antécédents de soins**

Préalablement à notre prise en charge, le patient a déjà été reçu au sein du service depuis 2009. Il parait nécessaire d'établir un historique des soins afin de mieux comprendre la situation actuelle d'où cette présentation sous forme chronologique :



**Février 2009:** Ce jeune patient se présente en urgence pour une cellulite d'origine dentaire en rapport avec la nécrose de la 61, qui sera extraite permettant l'éruption de la 21.

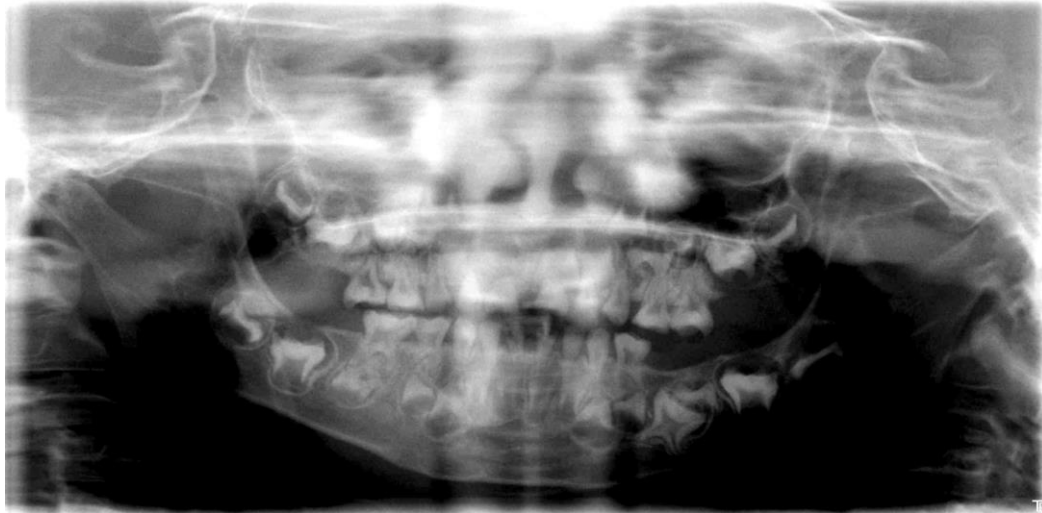


Figure 10: Panoramique du patient datant de  
Février 2009

Source: Dr Arabelle VANDERZWALM

Le diagnostic d'AI est rapidement établi aux vues de l'atteinte sévère que présentaient ses dents.

Suite à des épisodes infectieux, la décision d'une prise en charge globale et d'un suivi ne sera établie avec les parents qu'en septembre.

Lors du bilan initial, sont notés :

- L'absence d'éruption de 11 et 75.
- Une lésion péri apicale associée à un abcès en regard de 85, son extraction est décidée.

Un bilan sanguin est également demandé au médecin traitant et un bilan photographique est réalisé afin d'enregistrer la situation initiale. Cependant la prise en charge reste sporadique, le patient ne sera revu que 5 mois après, en avril 2010 où la 11 n'effectue toujours pas son éruption et l'état de 55 nécessite la réalisation d'une coiffe pédodontique préformée.

→ **Décembre 2010:**

- De nouveaux épisodes infectieux sont relevés : présence d'abcès en regard de 64 et 84.
- Les éruptions de 21, 22, 11, 12, 41 et 31 sont observées.
- Des rétro-alvéolaires de contrôles sont réalisées. Lors de ce rendez-vous les décisions d'extraire 64 et 84 et de réaliser une Coiffe Pédodontique Préformée sur 65 sont prises.
- Une semaine plus tard, le patient revient à nouveau pour un abcès en regard de 63, les extractions de 64 et 63 sont alors effectuées.



Préalablement à la chirurgie, l'extraction de 71 est réalisée. Des sealant et des CVI seront mis en place sur 65 et 26. Le délai d'attente pour le bloc opératoire à disposition du service ne permettra de prévoir l'intervention que le 29 Avril.

→ **Avril 2012:** Le patient consulte en urgence pour une cellulite séreuse labiale supérieure associée à une nécrose de 11. Une antibiothérapie est prescrite, puis la mise en place d'une médication intra canalaire à l'hydroxyde de calcium est réalisée suivie d'une obturation au MTA. Il semblerait que cet épisode infectieux ait engendré une annulation de l'intervention prévue le 29 Avril néanmoins cela n'est pas précisé dans le dossier.

→ **Octobre 2012:** Le patient présente des douleurs en regard du secteur 4 où le kyste est toujours présent. Une échographie rénale est prescrite afin d'écartier la présence d'une nephrocalcinose associée.

55	54	53	12	11	21	22		24	65
		83	42	41	31	32	73	74	
							33		

Figure 13: Formule dentaire du patient avant intervention

Source : Auteur

→ **21 Mars 2013:**

- Le curetage du Kyste, les extractions de 43 et 44 sont réalisées sous anesthésie générale à l'hôpital de Nanterre.
- 6 jours plus tard une infection localisée au niveau du site d'extraction est traitée par antibiothérapie. Les points de suture sont déposés 15 jours après l'intervention, lors d'un nouveau rendez-vous de contrôle.



→ **Décembre 2013 :** Un abcès apical aigu au niveau de 12 est diagnostiqué en urgence, le patient est mis sous antibiothérapie, mais n'honorera pas plusieurs RDV successifs empêchant le traitement et le suivi de la 12.

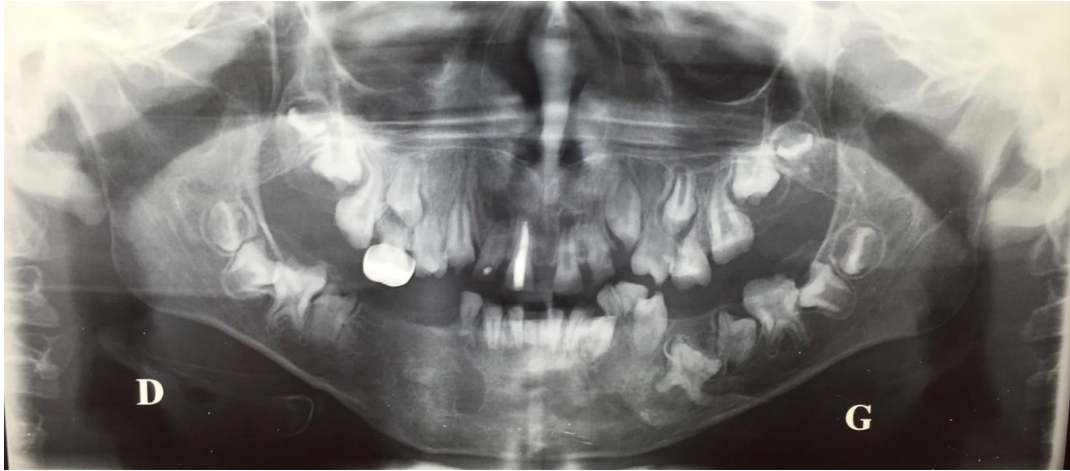

Figure 14: Panoramique du patient

Source: Dr Thong NGUYEN

→ **Mars 2014 :** Le patient consulte à nouveau en urgence pour une cellulite en voie de collection, circonscrite, génienne haute gauche due à la nécrose de la 24. Le patient est de nouveau mis sous antibiothérapie.


→ **Avril 2014:**

- 83 et 84 sont extraites.
- 24 est ouverte, une médication canalaire à l'hydroxyde de Calcium est mise en place. Par la suite, la médication sera renouvelée de par l'impossibilité d'obtenir une cécité canalaire.

18	17	16	15	54	53	12	11	21	22	23	24	25	26	27
			55									65		
48	47	46	45			42	41	31	32	73	74	33	34	75
														36
														37

Figure 15: Formule dentaire du Patient Avril 2014

Source: Auteur



→ **Juin 2014:** Lors d'un bilan radiographique de contrôle, une image radioclaire en regard de la 21 est observée. La dent est ouverte afin de mettre en place une médication intra canalaire à l'hydroxyde de calcium en vue d'obtenir un assainissement canalaire.

→ **Décembre 2014:** 6 mois se sont passés sans suivi. Le patient ne présente pas de symptomatologie, 73 et 74 sont mobiles.

Le patient présentant des dents définitives nécrosées et en l'absence d'évolution des dents incluses, la décision sera alors prise de réaliser l'ensemble des traitements endodontiques nécessaires, d'extraire les dents non conservables, puis de mettre en place une solution prothétique d'usage jusqu'à la fin de la croissance du patient.

### **4.3 Entretien clinique**

- A l'école avec les camarades, le patient relate un historique de moqueries, néanmoins ce fut temporaire. S. est aujourd'hui très bien intégré au sein de son groupe scolaire et pratique régulièrement un sport collectif (football). Il apparaît que les questions sur ses dents ont cessé après explication de la pathologie.
- S. souhaite une prothèse comme sa mère pour «mettre des dents » et pouvoir manger correctement. La mère du patient est très satisfaite de ses prothèses et cela influence sûrement le patient.
- Habitudes alimentaires : aucun grignotage n'est noté. L'alimentation est limitée à des aliments mous ou facilement masticables. Que ce soit pour les viandes ou les fruits et légumes, les aliments doivent être coupés en petits morceaux.
- Habitudes de brossage : le patient se brosse les dents une fois par jour avec une brosse à dent souple.

## 4.4 Examen clinique

### 4.4.1 Exo-buccal

L'examen de face révèle un visage ovalaire, asymétrique et non équilibré. Le profil est convexe, avec une biprochémie et un front fuyant.

Le patient ne présente aucune pathologie articulaire et ne présente pas de dysfonction, ni de parafonction.

Lorsqu'on lui demande de sourire le patient ne découvre pas, les lèvres sont contractées dénotant une gêne esthétique.




Figure 16: Photos exo buccales du patient

Source: Auteur

### 4.4.2 Examen endobuccal

- À l'examen muqueux et osseux : aucune anomalie n'est notée.
- Au niveau parodontal : le contrôle de plaque est insuffisant avec une inflammation marginale généralisée modérée à localement sévère en regard de la gencive marginale de 23.



- Les dents présentent d'importantes anomalies de forme et de taille ressemblant plus à des dents temporaires que définitives.
- Au niveau de la denture, le patient est en « établissement de la denture adolescente » et de nombreuses dents définitives sont absentes en bouche.
- La classe d'angle canine est I à gauche et ne peut être définie à droite.

#### 4.4.3 Examen occluso-fonctionnel

##### A l'examen Statique sont notés :

- Un édentement de classe I maxillaire et mandibulaire, associé à une importante perte de Dimension Verticale d'Occlusion (DVO).
- L'alignement des milieux inter incisifs.
- Un inversé d'articulé antérieur.
- Une infratopie de la 23, une bimarginotopie de la 24 ainsi qu'une vestibulo version des incisives mandibulaires et des diastèmes généralisés.

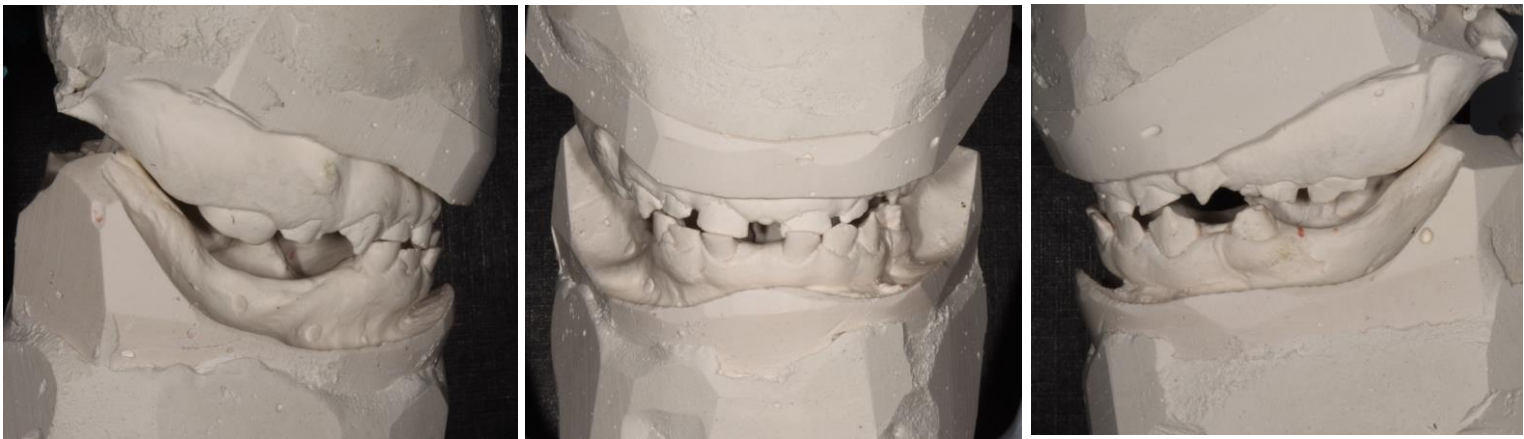

Figure 19: Photos du montage sur articulateur après la prise du Rapport Inter Maxillaires

Source: Auteur



### En Dynamique sont notés:

- En propulsion : Perte complète du guidage incisif.
- En diduction : absence de guidage, interférences occlusales contro-latérale (centrale maxillaire contre latérale mandibulaire à droite comme à gauche).

#### **4.4.4 Examen radiographique**

Sur la panoramique sont observés :

- Dents traitées : 11 avec un traitement endodontique et CPP sur la 55.
- Dents enclavées: 16, 26, 36 et 46.
- Germes de 15, 17, 18, 25, 27, 28, 34, 35, 36, 37, 38, 45, 46, 47 et 48 présents.
- Absence de: 44, 45 (suite à l'ablation du kyste).
- Présence de lésions peri apicales en regard des incisives mandibulaires, de 12 et 21.
- L'émail apparait aussi radio opaque que la dentine.

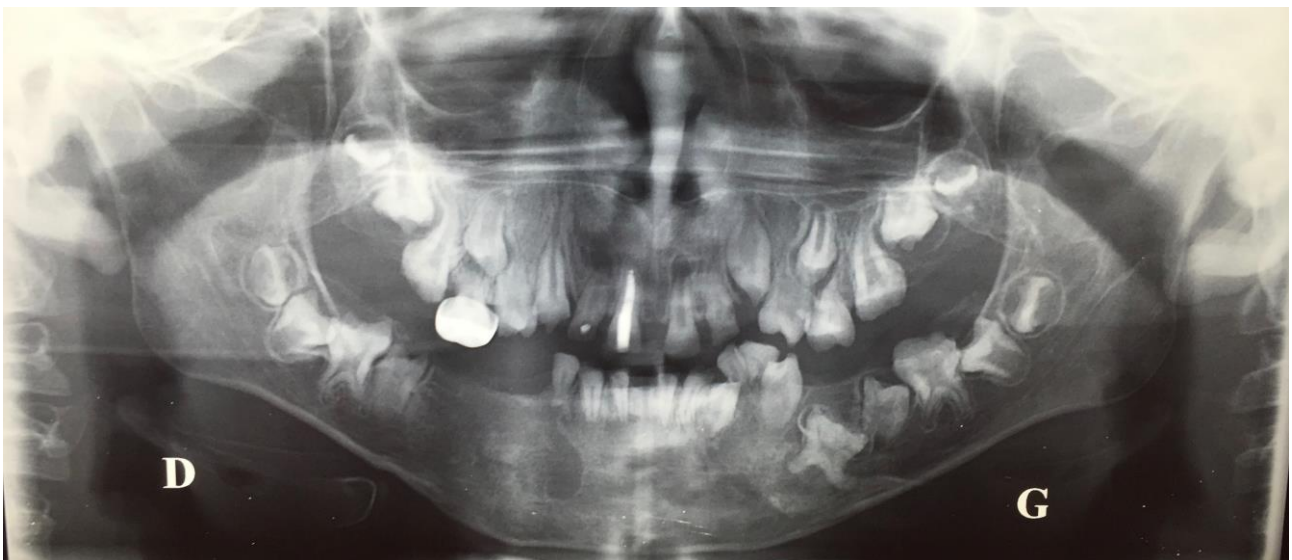


Figure 20: Panoramique du patient au début de notre prise en charge

Source: Auteur

## 4.5 Diagnostic

Les caractéristiques cliniques (un émail jaune foncé, strié et usé) et radiographique (émail d'une radio opacité similaire à la dentine) que présente le patient nous permettent, en se basant sur les critères définis par WIKTOP<sup>57</sup>, de poser le diagnostic d'Amélogenèse Imparfaite, hypocalcifiée, forme III.B.

## 4.6 Hérité

### 4.6.1 Cas de la mère du patient et solution thérapeutique

S.F. Patiente de 35 ans a été prise en charge au sein du service dentaire de l'Hôpital Louis Mourier en 2013 en vue d'une réhabilitation esthétique et fonctionnelle. Sans antécédents médicaux diagnostiqués ni allergie, la patiente se plaint de dents inesthétiques et de difficultés à la mastication. Ci –dessous la situation endo-buccale initiale.

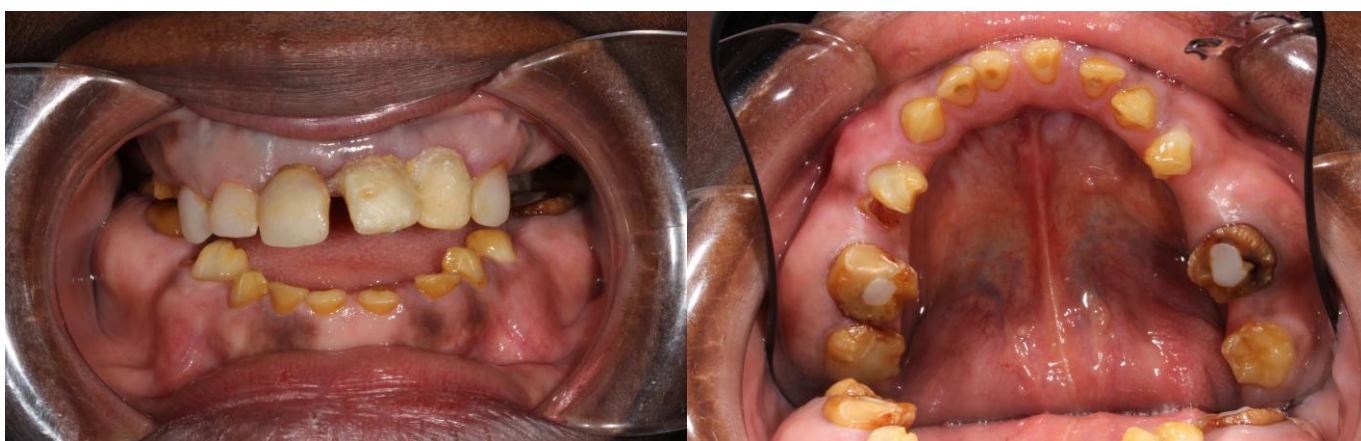

Figure 21: Photos endo buccale de la mère du patient

Source : Dr Claudine WULFMAN

Suite aux examens cliniques et radiographiques le diagnostic de Dentinogenèse Imparfaite est établi.

L'état de délabrement avancé des structures dentaires résiduelles a contre indiqué toute solution collée ou fixée. La solution implantaire a également été écartée pour raison financière.

---

<sup>57</sup> Rao et Witkop, « Inherited defects in tooth structure ».

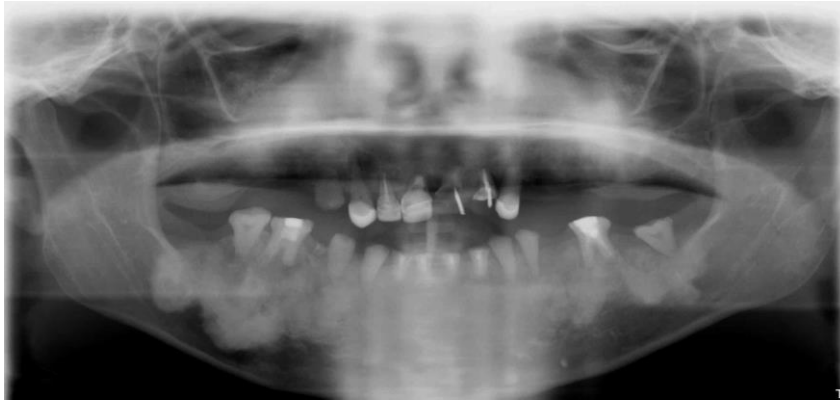

Figure 22 : Panoramique de la mère du patient

Source : Dr Claudine WULFMAN

Afin de rétablir rapidement et efficacement la fonction et l'esthétisme, la réalisation d'une prothèse amovible complète immédiate au maxillaire et d'une prothèse supra dentaire à la mandibule fut choisie. La solution mandibulaire a été indiquée pour permettre une meilleure stabilité tout en préservant au maximum l'os alvéolaire via le maintien des structures dentaires résiduelles. La présence d'exostoses a conduit à la réalisation d'une biopsie osseuse afin de s'assurer de l'absence d'anomalies associées.

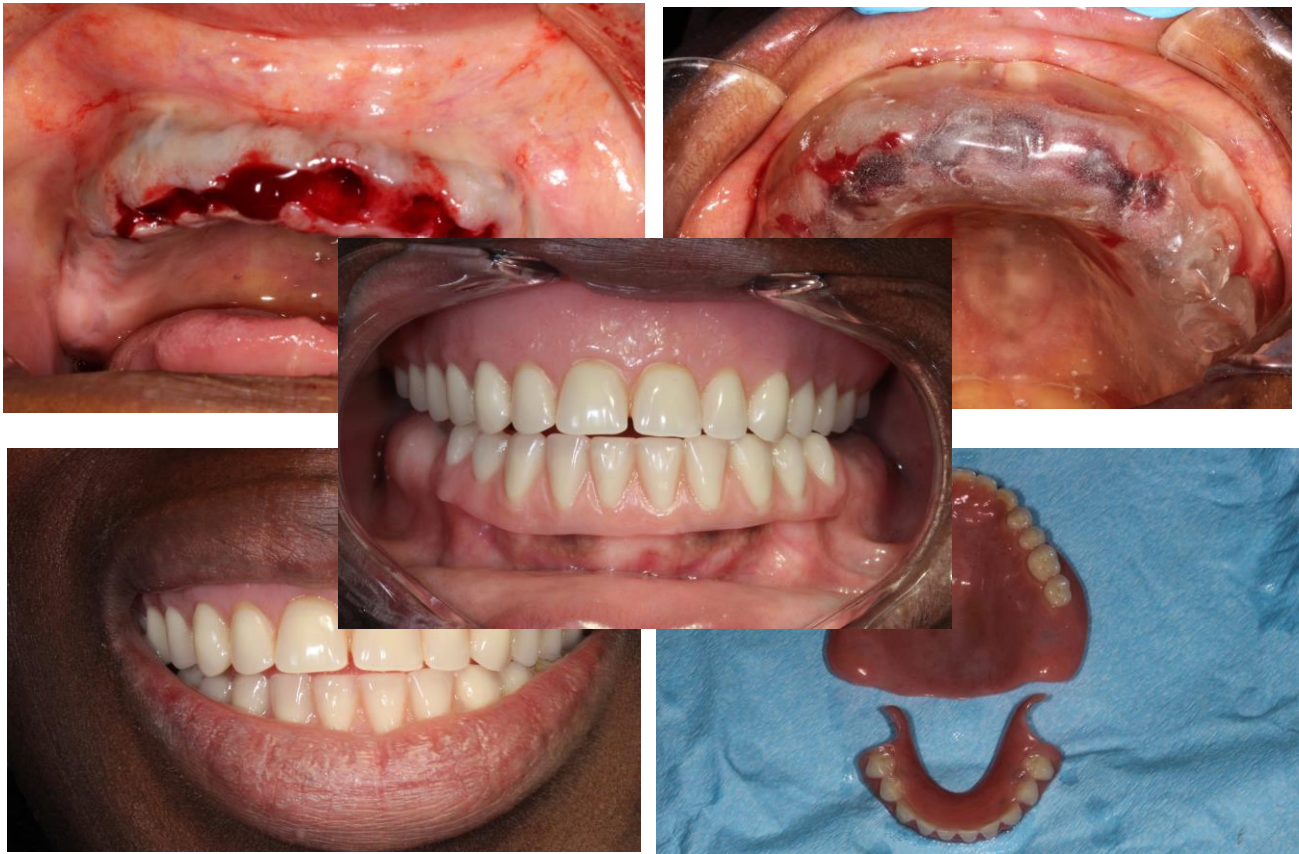


Figure 23: Photos des étapes de traitement de la mère du patient

Source: Dr Claudine WULFMAN



Dans cette situation clinique, la solution amovible a permis de répondre rapidement et efficacement à la demande de la patiente.

#### 4.6.2 Génétique du cas

Ici un problème est clairement apparu : le diagnostic de Dentinogenèse Imparfait a été établi pour la mère, alors qu'un diagnostic de forme III.B d'AI a été posé pour le fils. En analysant le mode de transmission cela nous interroge sur la validité des diagnostics posés. Compte tenu de ces éléments un doute persiste, néanmoins cela ne changera pas notre prise en charge.

Un typage est actuellement en cours de réalisation afin de valider le diagnostic de l'enfant.

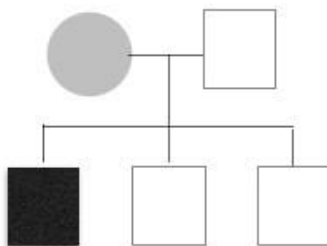


Figure 24: Arbre génétique

Source: Auteur

## 5. Prise en charge clinique

L'objectif de la prise en charge de ce patient d'un point de vue purement clinique sera de rétablir à la fois la fonction et l'esthétique. Le traitement devra prendre en compte la présence de foyers infectieux, de structures dentaires « anormales » mais aussi que le patient est en cours de croissance.

### 5.1. Plan de traitement

#### 5.1.1 Les objectifs

Les objectifs sont multiples, le plan de traitement prendra en compte la situation clinique du patient mais également le contexte. Nous sommes ici face à un patient de 10 ans, la gestion du retentissement psychologique et l'impact sur la qualité de vie de la solution choisie devront être les éléments centraux dans notre orientation thérapeutique.

Du point de vue des structures dentaires, l'objectif sera de préserver au maximum celles résiduelles.

Nous devons rétablir la fonction, l'esthétique mais également proposer une solution qui s'adaptera à la croissance du patient. Les dents actuellement incluses sont à prendre en considération de par leur possible éruption.

### **5.1.2 Choix thérapeutiques**

Les dents antérieures nécrosées sont traitées endodontiquement en vue de la préservation du niveau alvéolo-dentaire. Cela a également pour objectif d'éviter un traumatisme psychologique et « esthétique » chez ce patient en évitant une édentation antérieure.

Il est décidé d'extraire la 14 (nécrosée et en malposition celle-ci présentait un pronostic très défavorable) et la 55 (inutilité fonctionnelle) afin d'éviter les gênes qu'elles auraient pu causer lors de la réalisation de la solution prothétique choisie.

Pour rétablir la fonction et l'esthétique rapidement et pour établir une solution pouvant suivre la croissance du patient, il est choisi de réaliser des prothèses supra dentaires maxillaires et mandibulaires.

Cette solution prothétique présente dans cette situation de nombreux avantages:

- Rehaussement de la DVO.
- Rétablissement de la fonction et de l'esthétique.
- Adaptabilité à la croissance du patient et aux possibles éruptions dentaires.
- Possibilité de s'adapter aux structures dentaires définitives présentes.
- En accord avec les moyens financiers des parents.

- Solution dont la mère du patient a bénéficié et dont le patient connaît le principe.

## 5.2 Prise en charge des foyers infectieux: traitement et cicatrisation

Au début de la prise en charge le patient présente de volumineuses lésions péri apicales d'origines endodontiques. L'absence de lésions carieuses nous a orienté vers une infiltration bactérienne à travers l'émail craquelé ayant entraîné des nécroses dentaires multiples.

Chacune de ces dents est traitée de manière individuelle. Les structures dentaires ne permettant pas une rétention suffisante, l'isolation est obtenue à l'aide de bagues en CVI réalisées autour des couronnes cliniques après anesthésie para apicale à l'aide d'une solution d'articaine et d'un vasoconstricteur dosé à 1/200 000.

Les dents présentant des suintements ou des antécédents de fistule/cellulite (12/13/21/22/41/42) sont traitées en 2 étapes:

- Première séance : ouverture, cathétérisme jusqu'à la longueur de travail estimée de manière radiographique jusqu'à K15, irrigation à l'aide d'une solution de NaClO 2,5% via une aiguille à sortie latérale. Validation de la longueur de travail à l'aide d'un localisateur d'apex puis mise en forme jusque LT à l'aide d'une séquence Pro Taper (Dentsply→). Le diamètre du dernier finishing Files est choisi par le praticien en fonction du dernier instrument travaillant. Une temporisation à l'aide d'hydroxyde de Calcium est ensuite mise en place. Puis un coton imbibé d'hypochlorite placé pour obstruer l'ouverture canalaire, par-dessus un CAVIT pour temporiser.

Lors de la mise en place de l'hydroxyde de calcium pour la 42, un lentulo fut fracturé dans la racine néanmoins un by-pass a pu être réalisé pour finaliser le traitement.

- Deuxième séance: le dernier instrument est repassé jusqu'à la LT. Puis un Cône de gutta percha est calibré. Une radiographie de contrôle cône en place est réalisée, puis une irrigation à l'aide d'une solution d'EDTA est effectuée pendant 2 minutes suivie d'un rinçage au NaClO. Le canal est séché à l'aide de cônes de papier stériles calibrés au diamètre du dernier instrument, l'obturation est réalisée à l'aide d'un thermocompacteur jusqu'à la LT-4mm sauf pour 41/42/43 où une descente verticale à chaud a été réalisée préalablement.

Aux vues de la longueur des racines des autres dents, une thermocompaction unique est effectuée. Une radio de contrôle est réalisée puis une obturation au CVI en coronaire après nettoyage des bords de la cavité mise en place.

- Pour les dents ne présentant pas d'antécédents infectieux le traitement est réalisé en une séance sans mise en place d'hydroxyde de calcium.
- Pour la 21 une obturation au MTA en vue d'une fermeture apicale est préalablement réalisée avant une obturation verticale à chaud à la gutta.

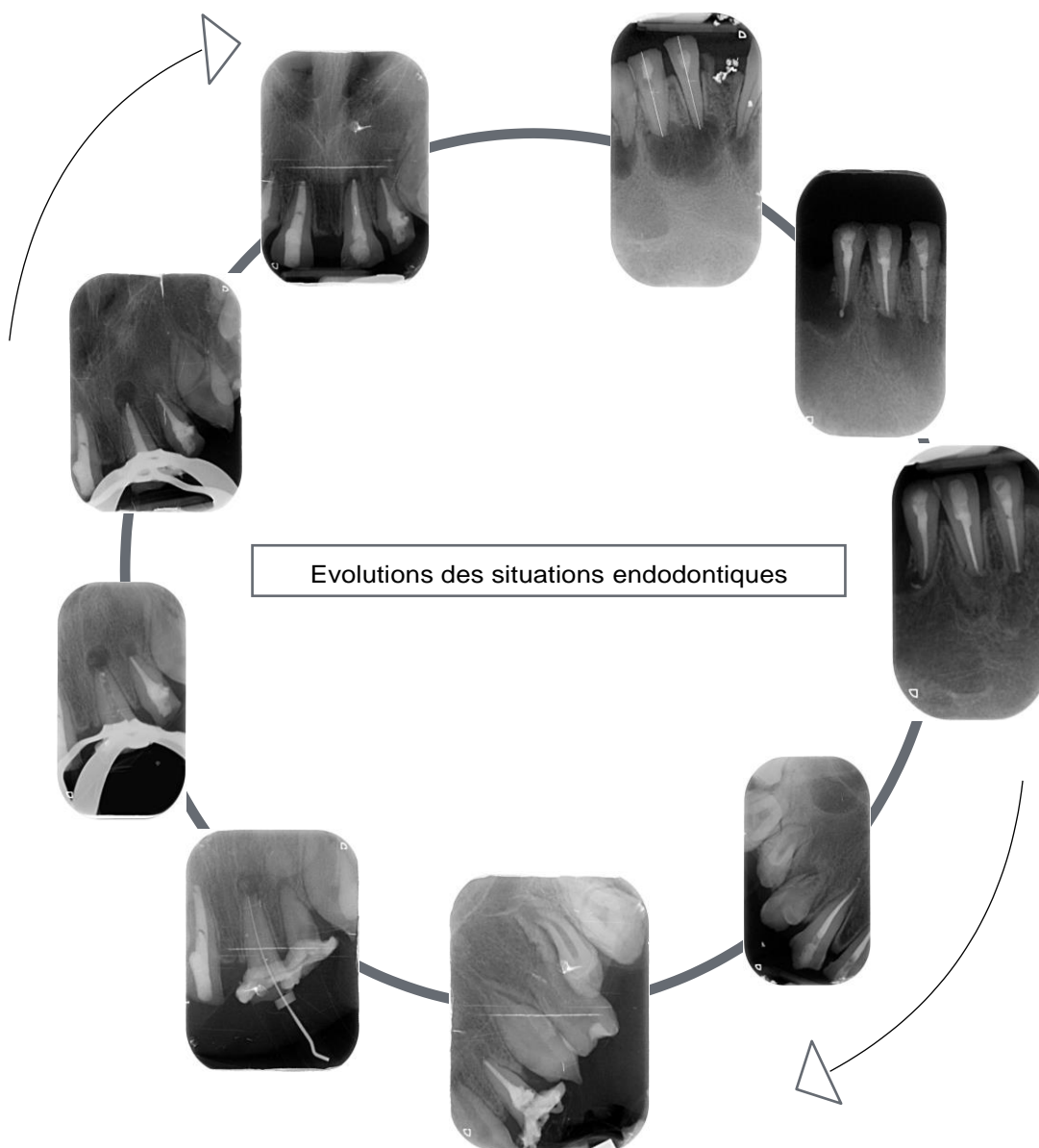


Figure 25: Schéma de l'évolution des situations endodontiques

Source : Auteur

Des radiographies de contrôles sont réalisées afin de s'assurer de la cicatrisation des lésions à 3 puis 6 mois.

### 5.3 Déconvenues durant les étapes de traitement

Bien que les objectifs de traitement aient été clairement établis au début de la thérapeutique certains évènements nous ont poussé à nous adapter tout au long de la prise en charge, ces évènements de différentes natures étaient les suivants :

- Des épisodes de cellulites : à de nombreuses reprises en étape de temporisation, des flare up infectieux particulièrement virulents sont survenus, nous forçant à mettre le patient sous antibiothérapie avant de pouvoir finaliser le traitement.
- Passage de lésions chroniques à des phases aiguës : nous avons été confrontés lors du traitement de certaines dents au passage en phase aiguë de lésions peri apicales adjacentes à la dent en cours de traitement.
- Des nécroses spontanées de dent en éruption : suite aux extractions des 55 et 65 nous avons pu constater un début de reprise d'éruption de certaines dents notamment la 14, cependant celle-ci s'est nécrosée en cours d'éruption provoquant par la suite l'apparition d'une fistule.
- Des accidents d'éruption : précédemment à la nécrose de la 14 celle-ci fut sujette à un important accident d'éruption.

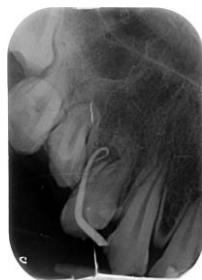

Figure 26: Radio de la 14 le jour de l'apparition de la fistule

Source: Auteur

- Un épisode suspecté de Mononucléose infectieuse : lors d'une consultation le patient se présente avec de très volumineuses adénopathies sous mandibulaires bilatérales, de même lors de l'entretien le père nous relate un état de fatigue, un examen sanguin est demandé mais ne révèle aucune anomalie.

Ces épisodes infectieux répétés nous ont orienté vers un état d'immunodépression et nous ont poussés à nous mettre en relation avec le médecin traitant afin de réaliser un bilan biologique. Cependant les examens n'ont rien révélé d'anormal.

#### **5.4 Phase chirurgicale**

Lors de la prise en charge du patient 14, 55 et 65 persistent sur arcade, elles sont extraites (mauvais pronostic et inutilité fonctionnelle).

#### **5.5 Phase prothétique**

##### **5.5.1 Analyse prothétique**

Afin d'établir un plan de traitement avec la mise en place d'étapes structurées un modèle préliminaire a préalablement été réalisé avec une prise d'empreintes à l'alginate à l'aide de porte empreinte RIMLOCK de taille adaptée. Par la suite les modèles préliminaires ont été coulés à l'aide d'un plâtre de type I et montés sur articulateur après la prise du Rapport Inter Maxillaires (RIM) en Occlusion d'Intercuspidie Maximale (OIM) et à la Dimension Verticale d'Occlusion actuelle à l'aide de base d'occlusion en résine et de pate de Kerr.

Selon ce montage nous pouvons remarquer que (Cf. photos page 35) :

- La DVO est fortement réduite conduisant à un très faible espace prothétique.
- Le patient présente un inversé d'articulé antérieur.
- Les crêtes mandibulaires sont fines.
- Le palais est relativement profond et le patient présente des volets linguaux satisfaisants.
- Le vestibule est profond et seul le frein médian supérieur présente une insertion gingivale.
- Les structures alvéolo-dentaires maxillaires et mandibulaires présentent des zones de contre dépouilles.

### **5.5.2 Principe de la prothèse supra dentaire**

De manière globale la prothèse supra dentaire suit les étapes de la Prothèse Amovible Complète (PAC). La conservation des structures dentaires a un intérêt psychologique mais aussi prothétique apportant une stabilité supplémentaire (surtout à la mandibule).

Le problème qui se pose dans le cas de la prothèse supra dentaire est celui de l'axe d'insertion prothétique. En effet les structures alvéolodentaires résiduelles créent des zones de contre dépouilles qui devront être réduites si nécessaires, notamment par la réalisation d'améloplasties.

Les dents devront être espacées de l'intrado prothétique pour éviter toute proprioception qui pourrait pousser le patient à rechercher des contacts dentaires lors de la mastication avec les prothèses.

Les étapes d'empreintes seront similaires à quelques détails près à celles de la prothèse amovible complète immédiate. Par la suite la prise du RIM se fera selon une Occlusion de Relation Centrée.

La difficulté sera également pour le prothésiste. Le montage des dents devra s'adapter aux structures dentaires en bouche, une modification de leur morphologie devra être envisagée afin de les intégrer dans le volume prothétique sans encombrement excédentaire. Un dialogue avec le prothésiste est indispensable afin d'obtenir un résultat adéquat.

### **5.5.3 Les étapes de traitement**

#### **5.5.3.1 Gestion des structures dentaires**

L'objectif étant de réaliser des prothèses amovibles, la présence de structures dentaires sous-jacentes doit être prises en considération pour l'insertion et la désinsertion des éléments prothétiques. Les structures résiduelles étant peu volumineuses ici, les contraintes morphologiques sont limitées et de ce fait aucune améloplastie et aucun aménagement supplémentaire ne sont initialement nécessaires.

### 5.5.3.2 Empreintes primaires

Les empreintes sont réalisées à l'aide de portes empreintes RIMLOCK chargés d'alginate dosé selon les recommandations du fabriquant.

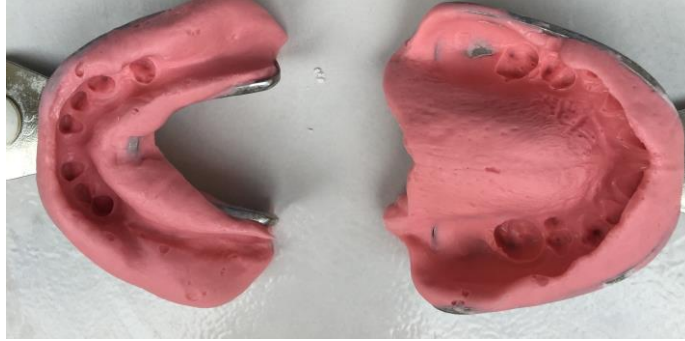

Figure 27: Photo des empreintes primaires

Source: Auteur

### 5.5.3.3 Portes Empreintes Individuelles : fabrication et réglage

Suite à la réalisation des empreintes primaires celles-ci sont coulées dans un plâtre de Type II (Snow white). Une fois les modèles primaires obtenus, les dents sont espacées à l'aide de cire et le tout est vaseliné afin de réaliser des Portes Empreintes Individuels (PEI) en résine polyméthyl-méta-acrilate (marque Formatray).

Les limites de réalisation sont les suivantes :

- Au niveau des zones édentées : 1mm en deca du fond du vestibule.
- Au niveau des zones dentées : 1mm avant la « ligne de plus grand contour ».

Le tout afin d'assurer une insertion/désinsertion facilitée.



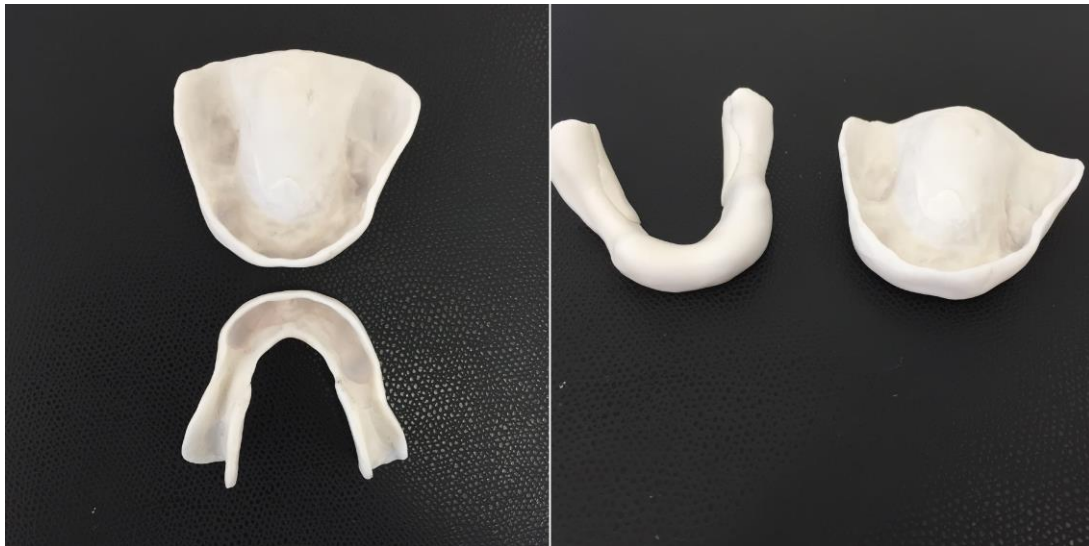

Figure 28: Photos des portes empreintes individuels

Source: Auteur

Essayage : Lors de l'étape d'essayage, les portes empreintes ne présentent pas de sur-extensions ni de difficulté à l'insertion/désinsertion.

#### 5.5.3.4 Empreintes secondaires

Les bords sont réglés à l'aide d'un polyéther à haute viscosité (PERMADYNE orange, matériau souple adapté aux zones de contre dépouilles) en effectuant successivement les mouvements fonctionnels (tests de Herbst) des zones à enregistrer. Après validation des bords (absence de sur/sous extension et effet de ventouse à la désinsertion) l'empreinte secondaire peut être débutée.

Concernant l'empreinte secondaire, le fait que nous soyons face à un enfant doit être pris en considération. Le choix d'un matériau à prise relativement rapide et permettant un enregistrement dynamique précis sera de mise ; un polyéther type IMPREGUM sera dans cette situation un matériau de choix.

Après avoir rempli le porte empreinte avec une quantité de matériau adaptée, inséré en bouche et éliminé les excès, les mouvements fonctionnels sont à nouveaux exécutés. Après la prise du matériau, voici les empreintes obtenues :

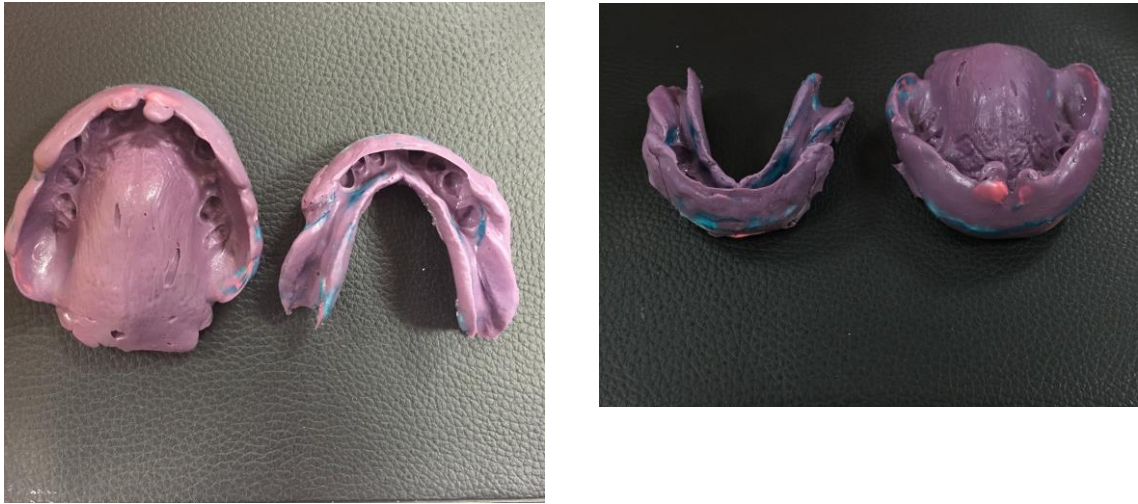

Figure 29: Photos des empreintes secondaires

Source: Auteur

Ces empreintes sont ensuite envoyées au prothésiste pour être coulées afin d'obtenir les modèles secondaires suivants :

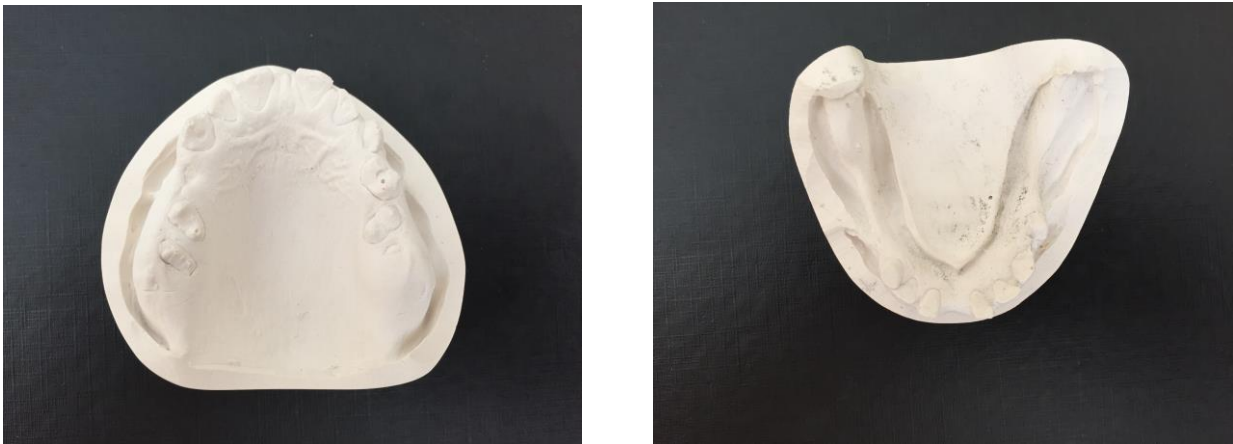

Figure 30: Photos des modèles secondaires

Source: Auteur

### 5.5.3.5 Dimension Verticale d'Occlusion et prise du RIM

#### 5.5.3.5.1 Base d'occlusion

Pour l'enregistrement des points, des plans et des axes de référence une clé en silicone est réalisée. Son parallélisme par rapport au plan de Camper ainsi qu'à la ligne bi-pupillaire est obtenu à l'aide d'un plan de Fox.

- Le point inter incisif est noté selon l'axe sagittal médian dans le plan frontal. Dans le plan transversal, le patient présentant déjà une pro-alvéolie prononcée, le bourrelet est réglé verticalement afin d'éviter un soutien labial trop important en tenant compte de la présence de ses dents.
- Le patient présente une biprocholie, cela nous fait craindre une difficulté à empêcher une sur épaisseur à cause de la prothèse.

Une fois la clé en silicone réalisée, le prothésiste disposa alors de l'ensemble des éléments nécessaires au transfert du modèle maxillaire sur articulateur.

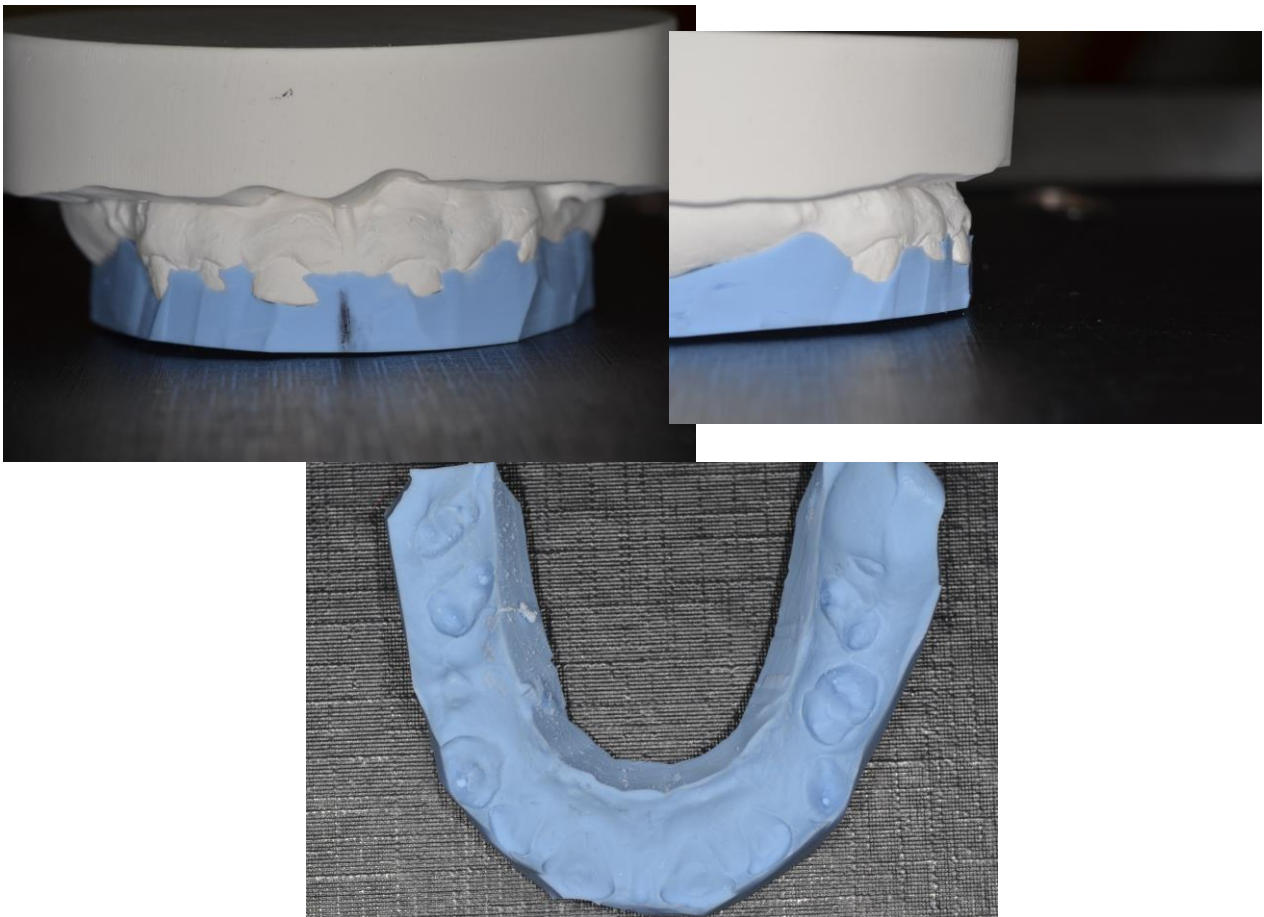


Figure 31: Photos de la clé de transfert en silicone

Source : Auteur

#### 5.5.3.5.2 Evaluation de la DVO et prise du RIM

La persistance des structures dentaires pose le problème de la mise en place d'un dispositif qui ne crée pas de sur-DV et qui puisse éviter la dualité des surfaces d'appui lors de l'enregistrement du RIM. Après avoir évalué la Dimension Verticale de Repos Physiologique et

en avoir déduit la DVO il est décidé de réaliser une barrette en cire (dont l'épaisseur est calibrée à la bonne DV) sur laquelle le patient vient mordre en relation centrée afin d'obtenir le rapport entre les deux arcades.

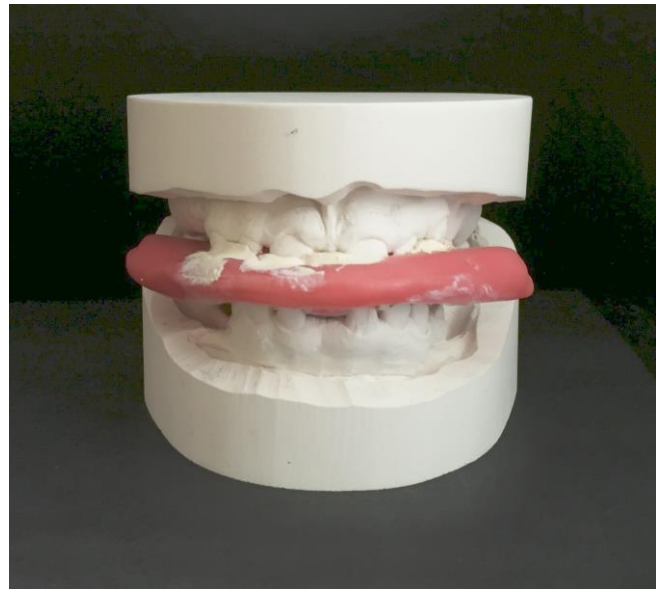
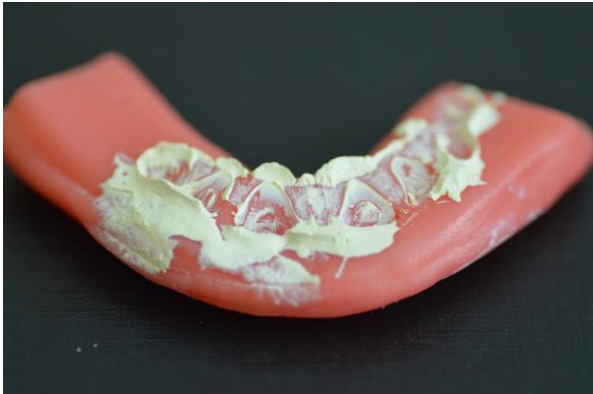

Figure 32: Photos du mordu sur cire et du rapport des modèles obtenus

Source: Auteur

La teinte est choisie en accord avec le patient et son père. Le choix de dents en résine pour les prothèses est indiqué afin de faciliter le montage ainsi que les futurs réglages. En effet comme expliqué plus haut, des modifications de l'anatomie des dents du commerce seront à envisager (réduction d'épaisseur,...) afin de pouvoir être insérées dans le volume prothétique.

#### **5.5.3.6 Essayage des cires**

Après avoir monté les modèles sur articulateur (à l'aide de la clé en silicone et de la barrette de cire), le prothésiste réalise un le montage suivant :

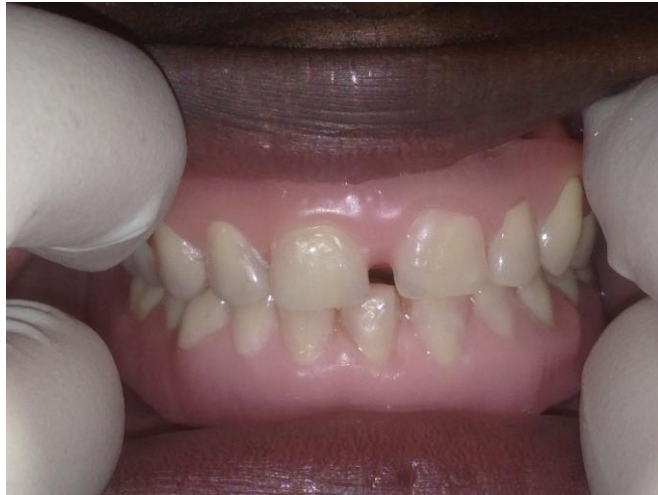

Figure 33: Photo du montage sur cire essayé en bouche

Source: Auteur

Celui-ci est essayé en bouche, le RIM est vérifié et l'esthétisme validé en accord avec le patient et son père. Trois points importants sont relevés :

- L'espace disponible a empêché le prothésiste de réaliser une concordance des points inter incisifs.
- La persistance d'un diastème maxillaire fut favorisée afin d'établir un esthétisme en accord avec l'âge du patient.
- Le montage final n'est pas en adéquation avec l'âge du patient (cela aura nécessité de réaliser un nouveau montage au fur et à mesure de sa croissance et n'est donc pas envisageable).

#### **5.5.3.7 Pose des prothèses**

Après validation des cires et renvoi au prothésiste, les prothèses sont mises en moufle et polymérisées. Voici le résultat :



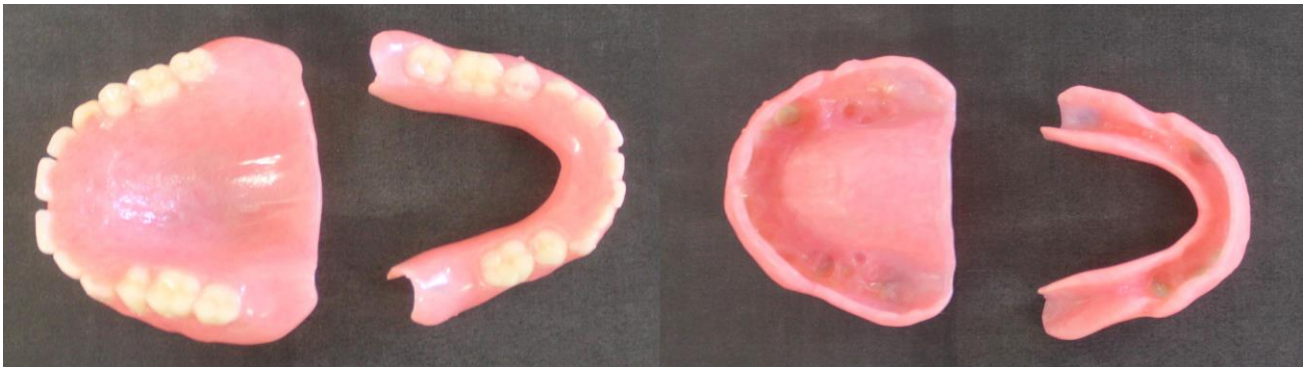
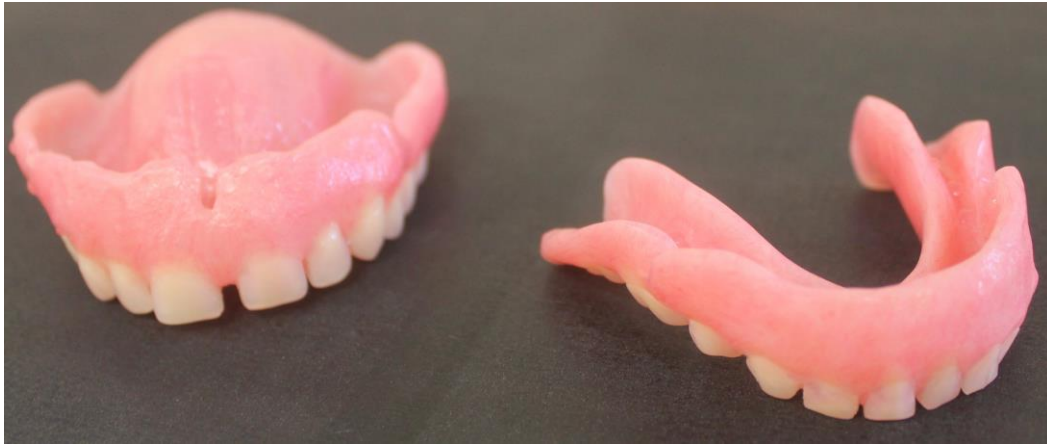

Figure 34: Photos des prothèses polymérisées

Source: Auteur

Une fois en bouche voici le résultat obtenu :

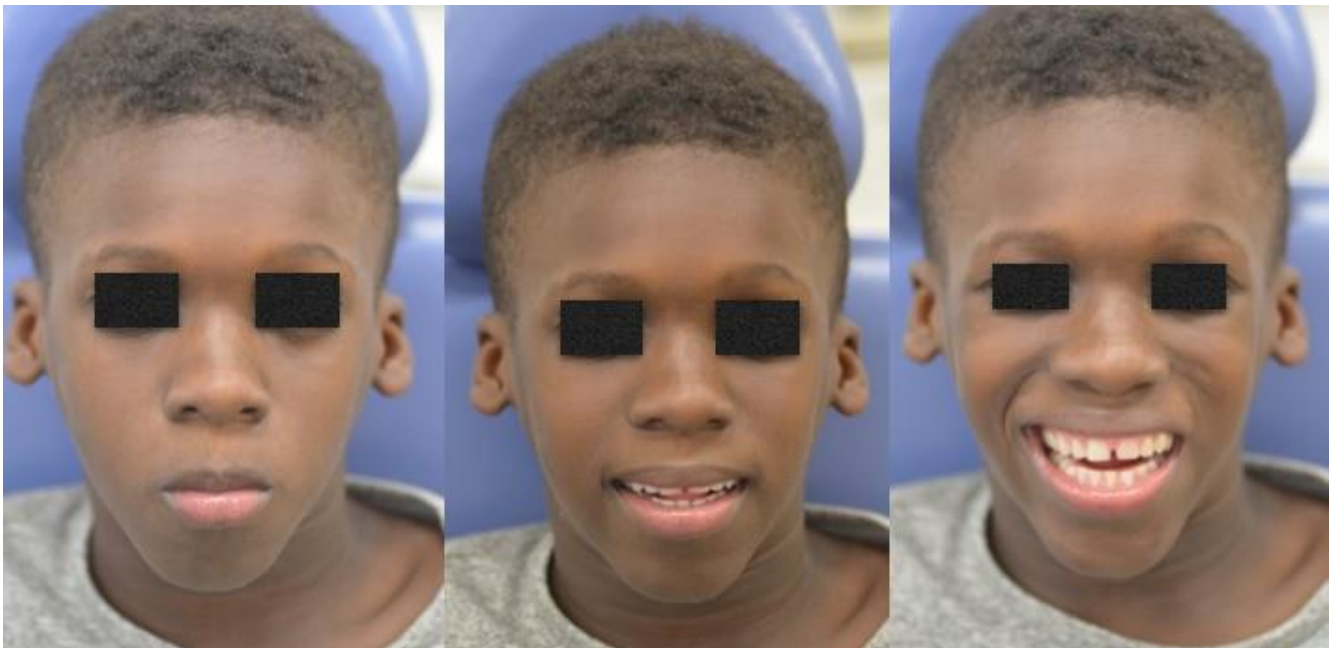

Figure 35: Photos Exo-buccale prothèses en bouche

Source: Auteur

L'insertion et la désinsertion des prothèses Maxillaire et Mandibulaire sont validées de même que leur rétention et stabilité. Les réglages sont ensuite réalisés : des ameloplasties des pointes cuspidiennes sont effectuées pour les espacer de l'intrado, les zones de frottement avec la muqueuse corrigées et une occlusion symétrique et équilibrée est obtenue.

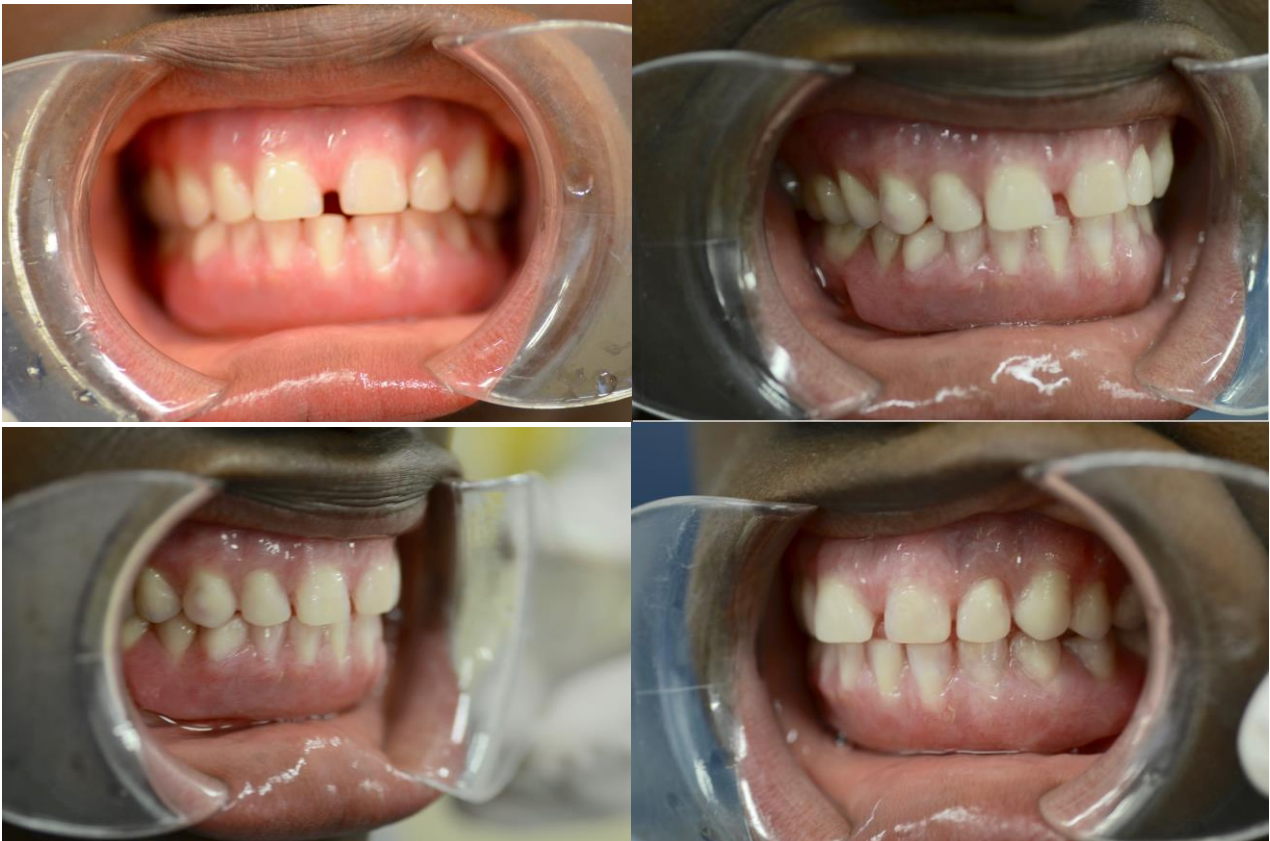

Figure 36: Photos des prothèses en bouche

Source: Auteur

#### 5.5.3.8 Les informations données

Suite à la mise en place des prothèses les recommandations suivantes sont fournies :

- Hygiène: brossage des prothèses 2 fois par jour au savon de Marseille et brossage des dents avec un dentifrice classique.
- Alimentation: le besoin d'une rééducation est mis en avant, débiter par une texture d'aliments mous, puis souples, puis durs de manière progressive en 3 semaines.
- Phonation: lors de la pose le patient présente des difficultés à l'élocution, le besoin d'un port fréquent afin de s'habituer et de rééduquer la parole est également expliqué.

- Suivi: afin de s'assurer de l'hygiène, de réaliser les réglages nécessaires et de pouvoir adapter les prothèses aux phénomènes de croissance des rendez-vous tous les 6 mois sont préconisés (après les rendez-vous de réglages prothétiques).

#### 5.5.4 Analyse du résultat obtenu

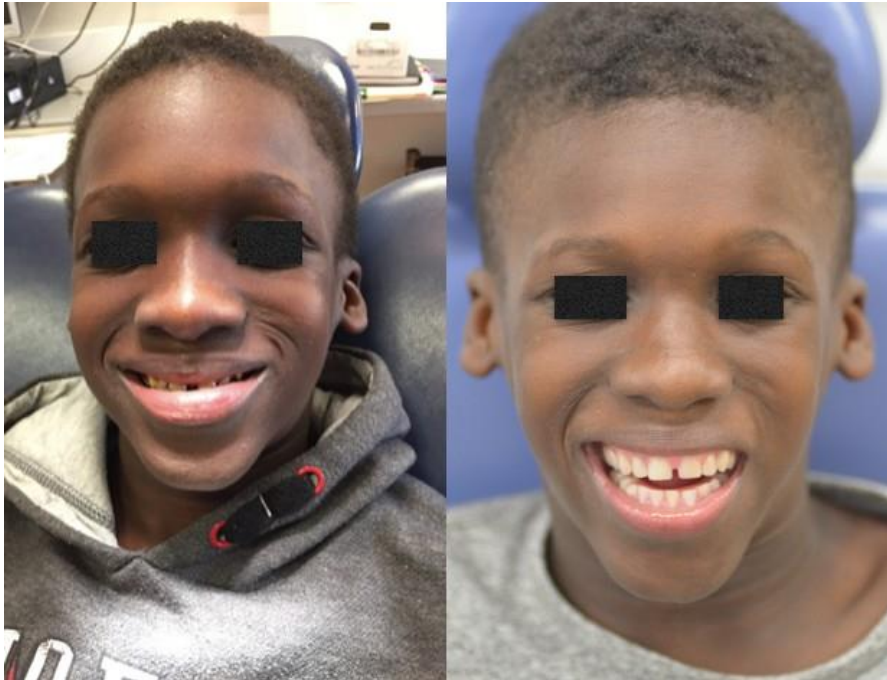

Figure 37: Photos « avant/après » de face

Source: Auteur

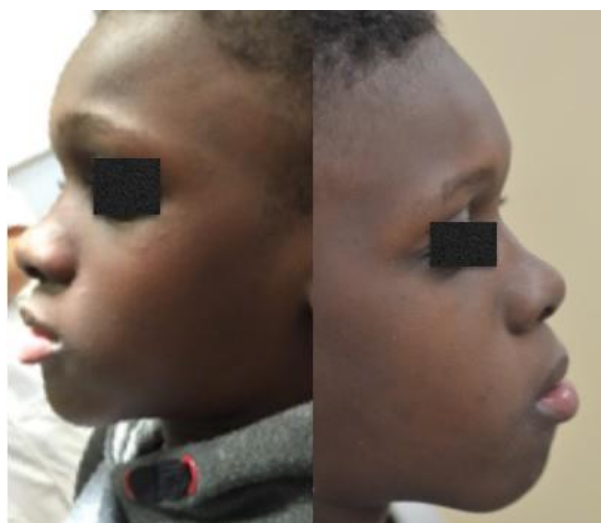


Figure 38: Photos « avant/après » de profil

Source: Auteur



Nous pouvons observer les points suivants :

- Diminution de la gêne esthétique du patient : un sourire plus large sans contraction labiale associée.
- Les teintes, la morphologie des dents et la persistance du diastème s'intègrent de manière extrêmement satisfaisante.
- Augmentation de la hauteur de l'étage inférieur.
- Légère augmentation du soutien labial forçant la contraction pour l'occlusion labiale.
- Absence de visibilité des limites prothétiques.
- Absence de concordance des points inter-incisifs provoquant un léger stress visuel.

#### **5.5.5 Contrôle à une semaine**

- Le patient présente une très bonne intégration psychologique de ses prothèses : il les porte toute la journée et à l'école.
- Une très nette amélioration phonétique est observée.
- Le patient est en entièrement satisfait du résultat esthétique et fonctionnel.

#### **5.5.6 Quelle durée de vie ?**

Les prothèses supra dentaires peuvent être adaptées au début, mais avec les phénomènes de croissance une évolution du projet prothétique doit être envisagée celle-ci ne pouvant pas être modifiées indéfiniment.

## **CONCLUSION**

L'Amélogénèse Imparfait est une pathologie présentant un défi à la fois clinique mais également pour la relation avec le patient. Sa prise en charge ne repose actuellement sur aucun consensus et dépend des spécificités du cas.

Lors de la prise en charge de jeunes patients atteints de cette pathologie, il apparaît évident que la gestion du retentissement psychologique est une nécessité. Le dentiste a un rôle prépondérant dans l'amélioration de la qualité de vie du patient ainsi que dans ses interactions sociales. La solution thérapeutique choisie devra donc pleinement prendre en considération ces points.

La prise en charge de ce patient a nécessité une concertation pluri-disciplinaire, l'interaction entre la pédodontie, l'endodontie et la prothèse fut un facteur majeur dans la bonne gestion de ce patient. Face à cette situation complexe, le traitement fut long et le consensus parfois difficile à obtenir.

La motivation de ce jeune patient a été une des clés qui a permis d'arriver au résultat présenté. En effet face aux délais de la prise en charge hospitalo-universitaire, il apparaît peu probable que ce résultat aurait été obtenu dans le cas contraire.

Pour conclure, la prise en charge de ce patient démontre l'importance d'une prise en charge globale et non la gestion d'une seule situation clinique.

## ANNEXES

TABLE 1

SOCIAL AVOIDANCE AND DISTRESS (SAD) SCALE

- 
1. I feel relaxed even in unfamiliar social situations. (F)
  2. I try to avoid situations which force me to be very sociable. (T)
  3. It is easy for me to relax when I am with strangers. (F)
  4. I have no particular desire to avoid people. (F)
  5. I often find social occasions upsetting. (T)
  6. I usually feel calm and comfortable at social occasions. (F)
  7. I am usually at ease when talking to someone of the opposite sex. (F)
  8. I try to avoid talking to people unless I know them well. (T)
  9. If the chance comes to meet new people, I often take it. (F)
  10. I often feel nervous or tense in casual get-togethers in which both sexes are present. (T)
  11. I am usually nervous with people unless I know them well. (T)
  12. I usually feel relaxed when I am with a group of people. (F)
  13. I often want to get away from people. (T)
  14. I usually feel uncomfortable when I am in a group of people I don't know. (T)
  15. I usually feel relaxed when I meet someone for the first time. (F)
  16. Being introduced to people makes me tense and nervous. (T)
  17. Even though a room is full of strangers, I may enter it anyway. (F)
  18. I would avoid walking up and joining a large group of people. (T)
  19. When my superiors want to talk with me, I talk willingly. (T)
  20. I often feel on edge when I am with a group of people. (T)
  21. I tend to withdraw from people. (T)
  22. I don't mind talking to people at parties or social gatherings. (F)
  23. I am seldom at ease in a large group of people. (T)
  24. I often think up excuses in order to avoid social engagements. (T)
  25. I sometimes take the responsibility for introducing people to each other. (F)
  26. I try to avoid formal social occasions. (T)
  27. I usually go to whatever social engagements I have. (F)
  28. I find it easy to relax with other people. (F)
- 

Annexe 1: Social Avoidance and Distress Scale  
 Source: Watson et Friend, « Measurement of Social-Evaluative Anxiety »

TABLE 2

FEAR OF NEGATIVE EVALUATION (FNE)

- 
1. I rarely worry about seeming foolish to others. (F)
  2. I worry about what people will think of me even when I know it doesn't make any difference. (T)
  3. I become tense and jittery if I know someone is sizing me up. (T)
  4. I am unconcerned even if I know people are forming an unfavorable impression of me. (F)
  5. I feel very upset when I commit some social error. (T)
  6. The opinions that important people have of me cause me little concern. (F)
  7. I am often afraid that I may look ridiculous or make a fool of myself. (T)
  8. I react very little when other people disapprove of me. (F)
  9. I am frequently afraid of other people noticing my shortcomings. (T)
  10. The disapproval of others would have little effect on me. (F)
  11. If someone is evaluating me I tend to expect the worst. (T)
  12. I rarely worry about what kind of impression I am making on someone. (F)
  13. I am afraid that others will not approve of me. (T)
  14. I am afraid that people will find fault with me. (T)
  15. Other people's opinions of me do not bother me. (F)
  16. I am not necessarily upset if I do not please someone. (F)
  17. When I am talking to someone, I worry about what they may be thinking about me. (T)
  18. I feel that you can't help making social errors sometimes, so why worry about it. (F)
  19. I am usually worried about what kind of impression I make. (T)
  20. I worry a lot about what my superiors think of me. (T)
  21. If I know someone is judging me, it has little effect on me. (F)
  22. I worry that others will think I am not worthwhile. (T)
  23. I worry very little about what others may think of me. (F)
  24. Sometimes I think I am too concerned with what other people think of me. (T)
  25. I often worry that I will say or do the wrong things. (T)
  26. I am often indifferent to the opinions others have of me. (F)
  27. I am usually confident that others will have a favorable impression of me. (F)
  28. I often worry that people who are important to me won't think very much of me. (T)
  29. I brood about the opinions my friends have about me. (T)
  30. I become tense and jittery if I know I am being judged by my superiors. (T)
- 

Annexe 2: Fear of Negative Evaluation Scale  
 Source: Watson et Friend, « Measurement of Social-Evaluative Anxiety »

**Table 1. Pearlin Mastery Scale Items**

- 
1. There is really no way I can solve some of the problems I have. (RC)
  2. Sometimes I feel that I'm being pushed around in life. (RC)
  3. I have little control over the things that happen to me. (RC)
  - \*4. I can do just about anything I really set my mind to.
  5. I often feel helpless in dealing with the problems of life. (RC)
  6. What happens to me in the future mostly depends on me.
  7. There is little I can do to change many of the important things in my life. (RC)
- 

Annexe 3: Mastery scale

Source: Pearlin et Schooler, « The structure of coping. »

**Scale:**

**Instructions**

Below is a list of statements dealing with your general feelings about yourself. Please indicate how strongly you agree or disagree with each statement.

1. On the whole, I am satisfied with myself.  
Strongly Agree      Agree      Disagree      Strongly Disagree
2. At times I think I am no good at all.  
Strongly Agree      Agree      Disagree      Strongly Disagree
3. I feel that I have a number of good qualities.  
Strongly Agree      Agree      Disagree      Strongly Disagree
4. I am able to do things as well as most other people.  
Strongly Agree      Agree      Disagree      Strongly Disagree
5. I feel I do not have much to be proud of.  
Strongly Agree      Agree      Disagree      Strongly Disagree
6. I certainly feel useless at times.

Annexe 4 : ROSENBERG Scale

Source: Rosenberg et Morris, « Society and the Adolescent  
Self-Image »

Table 4. Questions and weights for the OHIP-14\*

Dimension	Question	Weight
Functional limitation	Have you had trouble <i>pronouncing any words</i> because of problems with your teeth, mouth or dentures?	0.51
	Have you felt that your <i>sense of taste</i> has worsened because of problems with your teeth, mouth or dentures?	0.49
Physical pain	Have you had <i>painful aching</i> in your mouth?	0.34
	Have you found it <i>uncomfortable to eat any foods</i> because of problems with your teeth, mouth or dentures?	0.66
Psychological discomfort	Have you been <i>self-conscious</i> because of your teeth, mouth or dentures?	0.45
	Have you <i>felt tense</i> because of problems with your teeth, mouth or dentures?	0.55
Physical disability	Has your <i>diet been unsatisfactory</i> because of problems with your teeth, mouth or dentures?	0.52
	Have you had to <i>interrupt meals</i> because of problems with your teeth, mouth or dentures?	0.48
Psychological disability	Have you found it <i>difficult to relax</i> because of problems with your teeth, mouth or dentures?	0.60
	Have you been a bit <i>embarrassed</i> because of problems with your teeth, mouth or dentures?	0.40
Social disability	Have you been a bit <i>irritable with other people</i> because of problems with your teeth, mouth or dentures?	0.62
	Have you had <i>difficulty doing your usual jobs</i> because of problems with your teeth, mouth or dentures?	0.38
Handicap	Have you felt that life in general was <i>less satisfying</i> because of problems with your teeth, mouth or dentures?	0.59
	Have you been <i>totally unable to function</i> because of problems with your teeth, mouth or dentures?	0.41

\* Responses are made on a 5-point scale, coded 0=never, 1=hardly ever, 2=occasionally, 3=fairly often, 4=very often. Within each dimension, coded responses can be multiplied by weights to yield a subscale score.

## Annexe 5: OHIP-14

Source: Slade, « Derivation and Validation of a Short-Form Oral Health Impact Profile »

## BIBLIOGRAPHIE

- Assunção, Wirley Gonçalves, Valentim Adelino Ricardo Barão, Claudia Misue Kanno, Célia Tomiko Matida Hamata Saito, et Juliana Aparecida Delben. « Overdenture as a restorative option for hypocalcified-hypoplastic amelogenesis imperfect : a case report ». *The Journal of contemporary dental practice* 10, n°3 (2009): 67-73.
- Benson, Philip E., Thaer Da'as, Ama Johal, Nicky A. Mandall, Alison C. Williams, Sarah R. Baker, et Zoe Marshman. « Relationships between dental appearance, self-esteem, socio-economic status, and oral health-related quality of life in UK schoolchildren : a 3-Year cohort study ». *European journal of orthodontics* 37, n° 5 (2015): 481-90. doi:10.1093/ejo/cju076.
- Beslot, Aurélie, et Francoise Villette. « Prise en charge précoce de l'amélogénèse imparfaite : une prévention des complications à l'adolescence et à l'âge adulte ». *RFOP Revue francophone d'odontologie pédiatrique* 3, n°3 (2008): 136-43.
- Bond, Lyndal, John B. Carlin, Lyndal Thomas, Kerry Rubin, et George Patton. « Does bullying cause emotional problems? A prospective study of young teenagers ». *BMJ* 323, n° 7311 (2001): 480-84.
- Büchi, Dominik, Vincent Fehmer, Irene Sailer, Karin Wolleb, et Ronald Jung. « Minimally invasive rehabilitation of a patient with amelogenesis imperfecta ». *The international journal of esthetic dentistry* 9, n° 2 (2014): 134-45.
- Coffield, Kristina D., Ceib Phillips, Melissa Brady, Michael W. Roberts, Ronald P. Strauss, et J. Timothy Wright. « The psychosocial impact of developmental dental defects in people with hereditary amelogenesis imperfecta ». *The journal of the american dental association* 136, n°5 (2005): 620-30. doi:10.14219/jada.archive.2005.0233.
- Crawford, Peter J. M., Michael Aldred, et Agnes Bloch-Zupan. « Amelogenesis imperfecta ». *Orphanet journal of rare diseases* 2 (2007): 17. doi:10.1186/1750-1172-2-17.
- Dashash, Mayssoon, C. Albert Yeung, Issam Jamous, et Anthony Blinkhorn. « Interventions for the restorative care of amelogenesis imperfecta in children and adolescents ». *The Cochrane Database of Systematic Reviews* 6 (2013): CD007157. doi:10.1002/14651858.CD007157.pub2.
- El-Sayed, Walid, David A. Parry, Roger C. Shore, Mushtaq Ahmed, Hussain Jafri, Yasmin Rashid, Suhaila Al-Bahlani, et al. « Mutations in the Beta Propeller WDR72 cause autosomal-recessive hypomaturation amelogenesis imperfecta ». *American journal of human genetics* 85, n° 5 (2009): 699-705. doi:10.1016/j.ajhg.2009.09.014.
- Ergun, Gulfem, Bekir Murat Kaya, Ferhan Egilmez, et Isil Cekic-Nagas. « Functional and esthetic rehabilitation of a patient with amelogenesis imperfecta ». *Journal-association dentaire canadienne* 79 (2013): d38.
- Faria-e-Silva, Andre Luis, Rafael Ratto De Moraes, Murolo De Sousa Menezes, Rodrigo Rodrigues Capanema, Antair Soares De Moura, et Hercílio Martelli-Júnior. « Hardness and microshear bond strength to enamel and dentin of permanent teeth with hypocalcified amelogenesis imperfecta ». *International journal of paediatric dentistry* 21, n° 4 (2011): 314-20. doi:10.1111/j.1365-263X.2011.01129.x.
- Gerdolle, David, Eric Mortier, Adeline Richard, et Francesca Vailati. « Full-mouth adhesive rehabilitation in a case of amelogenesis imperfecta: A 5-Year follow-up case report ». *The international journal of esthetic dentistry* 10, n° 1 (2015): 12-31.
- Gisler, Vanessa, Norbert Enkling, Jürgen Zix, Klara Kim, Nadja-Marina Kellerhoff, et Regina Mericske-Stern. « A multidisciplinary approach to the functional and esthetic rehabilitation of amelogenesis Imperfecta and open bite deformity : a case report ». *Journal of esthetic and restorative dentistry* 22, n° 5 (2010): 282-93. doi:10.1111/j.1708-8240.2010.00354.x.
- Greenfield, Richard, Vincent. Iacono, S. Zove, et P. Baer. « Periodontal and prosthodontic treatment of amelogenesis imperfect : a clinical report ». *The journal of prosthetic dentistry* 68, n° 4 (1992): 572-74.
- Hiraishi, Noriko, Cynthia Kar Yung Yiu, et Nigel Martyn King. « Effect of acid etching time on bond strength of an etch-and-rinse adhesive to primary tooth dentine affected by amelogenesis

- imperfecta ». *International journal of paediatric dentistry* 18, n° 3 (2008): 224-30. doi:10.1111/j.1365-263X.2007.00909.x.
- Khodaeian, Niloufar, Mahmoud Sabouhi, et Ebrahim Ataei. « An interdisciplinary approach for rehabilitating a patient with amelogenesis imperfect : a case report ». *Case reports in dentistry* 2012 (2012): 432108. doi:10.1155/2012/432108.
- Koruyucu, Mine, Merve Bayram, Elif Bahar Tuna, Koray Gencay, et Figen Seymen. « Clinical findings and long-term managements of patients with amelogenesis imperfecta ». *European journal of dentistry* 8, n° 4 (2014): 546-52. doi:10.4103/1305-7456.143640.
- Lee, Sook-Kyung, Jan C.-C. Hu, John D. Bartlett, Kyung-Eun Lee, Brent P.-J. Lin, James P. Simmer, et Jung-Wook Kim. « Mutational spectrum of FAM83H : the C-terminal portion is required for tooth enamel calcification ». *Human mutation* 29, n° 8 (2008): E95-99. doi:10.1002/humu.20789.
- Lu, Yuhe, Petros Papagerakis, Yasuo Yamakoshi, Jan C.-C. Hu, John D. Bartlett, et James P. Simmer. « Functions of KLK4 and MMP-20 in dental enamel formation ». *Biological chemistry* 389, n° 6 (2008): 695-700. doi:10.1515/BC.2008.080.
- Lyznicki, James M., Mary Anne McCaffree, et Carolyn B. Robinowitz. « Childhood bullying : implications for physicians ». *American family physician* 70, n° 9 (2004): 1723-28.
- Marshman, Zoe, Barry Gibson, et Peter G. Robinson. « The impact of developmental defects of enamel on young people in the UK ». *Community dentistry and oral epidemiology* 37, n° 1 (2009): 45-57. doi:10.1111/j.1600-0528.2008.00453.x.
- Marshman, Zoe, et Peter G. Robinson. « Child and adolescent oral health-related quality of life ». *Seminars in orthodontics* 13, n° 2 (2007): 88-95. doi:10.1053/j.sodo.2007.03.004.
- Mathew, Lini, Amitha M Hegde, et Y Rajmohan Shetty. « Oral rehabilitation of a case of amelogenesis imperfecta with multiple periapical cysts ». *International journal of clinical pediatric dentistry* 1, n° 1 (2008): 25-31. doi:10.5005/jp-journals-10005-1005.
- Morrier, Jean-Jacques, et Benoit Leheis. « Prothèses chez l'enfant. » *Encyclopédie médico-chirurgicale-Médecine buccale [23-425-C-10]*. Paris: Elsevier-Masson, 2009.
- Ng, F. K., et L. B. Messer. « Dental management of amelogenesis imperfecta patients : a primer on genotype-phenotype correlations ». *Pediatric dentistry* 31, n° 1 (2009): 20-30.
- Oliveira, Ilione Kruschewsky Costa Sousa, Jussara de Fatima Barbosa Fonseca, Flavia Lucisano Botelho do Amaral, Vanessa Gallego Arias Pecorari, Roberta Tarkany Basting, et Fabiana Mantovani Gomes França. « Diagnosis and esthetic functional rehabilitation of a patient with amelogenesis imperfecta ». *Quintessence international* 42, n° 6 (2011): 463-69.
- Ozdemir, D., P. S. Hart, O. H. Ryu, S. J. Choi, M. Ozdemir-Karatas, E. Firatli, N. Piesco, et T. C. Hart. « MMP20 active-site mutation in hypomaturation amelogenesis imperfecta ». *Journal of dental research* 84, n° 11 (2005): 1031-35.
- Pearlin, Leonard, et Carmi Schooler. « The structure of coping. » *Journal health social behaviour* 19, n° 1 (1978): 2-21.
- Pires Dos Santos, Ana Paula, Camila Melo Cabral, Luiz Flávio Martins Moliterno, et Branca Heloisa de Oliveira. « Amelogenesis imperfect : report of a successful transitional treatment in the mixed dentition ». *Journal of dentistry for children* 75, n° 2 (2008): 201-6.
- Pousette Lundgren, G., et G. Dahllöf. « Outcome of restorative treatment in young patients with amelogenesis imperfecta. a cross-sectional, retrospective study ». *Journal of dentistry* 42, n° 11 (2014): 1382-89. doi:10.1016/j.jdent.2014.07.017.
- Rajesh, P., Maruthi Prasad, et Sindhu Haldal. « Full mouth rehabilitation of a patient with amelogenesis imperfecta: A Case Report ». *Journal of international oral health* 6, n° 4 (2014): 76-79.
- Rao, Subba, et C. J. Witkop. « Inherited defects in tooth structure ». *Birth defects original article series* 7, n° 7 (1971): 153-84.
- Renner, R. P., et F. S. Ferguson. « Overdenture management of amelogenesis imperfecta ». *Quintessence international, dental digest* 14, n° 10 (1983): 1009-22.
- Rosenberg, Morris. « Society and the adolescent self-image. Morris Rosenberg. » *Science* 148, n° 3671 (1965): 804. doi:10.1126/science.148.3671.804.

- Scheffel, Débora Lopes Salles, Fabiano Jeremias, Camila Maria Bullio Fragelli, Lourdes Aparecida Martins Dos Santos-Pinto, Josimeri Hebling, et Osmir Batista de Oliveira. « Esthetic dental anomalies as motive for bullying in schoolchildren ». *European journal of dentistry* 8, n° 1 (2014): 124-28. doi:10.4103/1305-7456.126266.
- Seehra, Jadbinder, J. T. Newton, et A. T. DiBiase. « Bullying in schoolchildren - Its relationship to dental appearance and psychosocial implications : an update for GDPs ». *British dental journal* 210, n° 9 (2011): 411-15. doi:10.1038/sj.bdj.2011.339.
- Simon Fabien. Thèse pour le diplôme d'état de Docteur en Chirurgie Dentaire "Amélogénèse Imparfaite: quelles sont les données acquises de la science?".
- Slade, Garry D. « Derivation and validation of a short-form oral health impact profile ». *Community dentistry and oral epidemiology* 25, n° 4 (1997): 284-90.
- Smith, Charles E., Rima Wazen, Yuanyuan Hu, Sylvia F. Zalzal, Antonio Nanci, James P. Simmer, et Jan C.-C. Hu. « Consequences for enamel development and mineralization resulting from loss of function of ameloblastin or enamelin ». *European journal of oral sciences* 117, n° 5 (2009): 485-97. doi:10.1111/j.1600-0722.2009.00666.x.
- Sockalingam, Snmp. « Dental rehabilitation of amelogenesis imperfecta using thermoformed templates ». *Journal of the indian society of pedodontics and preventive dentistry* 29, n° 1 (2011): 53-56. doi:10.4103/0970-4388.79938.
- Souza, Juliana Feltrin, Camila Maria Bullio Fragelli, Marco Paschoal, Lio Benini, Edson Alves Campos, Leonardo Fernandes Cunha, et Estela Maris Losso. « Noninvasive and multidisciplinary approach to the functional and esthetic rehabilitation of amelogenesis imperfect : a pediatric case report, noninvasive and multidisciplinary approach to the functional and esthetic rehabilitation of amelogenesis imperfect : a pediatric case report ». *Case reports in dentistry*, 2014, e127175. doi:10.1155/2014/127175, 10.1155/2014/127175.
- Sujak, Sharol Lail, Rahimah Abdul Kadir, et Tuti Ningseh Mohd Dom. « Esthetic perception and psychosocial impact of developmental enamel defects among malaysian adolescents ». *Journal of oral science* 46, n° 4 (2004): 221-26.
- Venezie, Ron, George Vadiakas, Jon Rob Christensen, et Tim Wright. « Enamel pretreatment with sodium hypochlorite to enhance bonding in hypocalcified amelogenesis imperfect : case report and SEM analysis ». *Pediatric dentistry* 16, n° 6 (1994): 433-36.
- Watson, David, et Ronald Friend. « Measurement of social-evaluative anxiety ». *Journal of consulting and clinical psychology* 33, n° 4 (1969): 448-57.
- Wilson, Lee, Jonathan P. Bradshaw, et Murray K. Marks. « Amelogenesis imperfecta, facial esthetics and snap-on smile ». *The journal of the Tennessee dental association* 95, n° 1 (2015): 18-21; quiz 22-23.
- Wright, J. Timothy. « The molecular etiologies and associated phenotypes of amelogenesis imperfecta ». *American journal of medical genetics. Part A* 140, n° 23 (2006): 2547-55. doi:10.1002/ajmg.a.31358.
- Wright, J. Timothy, S. Frazier-Bowers, Darrin Simmons, K. Alexander, P. Crawford, S. T. Han, P. S. Hart, et T. C. Hart. « Phenotypic variation in FAM83H-associated amelogenesis imperfecta ». *Journal of dental research* 88, n° 4 (2009): 356-60. doi:10.1177/0022034509333822.
- Wright, J. Timothy, Thomas C. Hart, P. Suzanne Hart, Darrin Simmons, Cynthia Suggs, Bill Daley, Jim Simmer, et al. « Human and mouse enamel phenotypes resulting from mutation or altered expression of AMEL, ENAM, MMP20 and KLK4 ». *Cells, tissues, organs* 189, n° 1-4 (2009): 224-29. doi:10.1159/000151378.



## TABLE DES ILLUSTRATIONS

Figure 1: Tableau de Classifications cliniques des formes d'AI.....	5
Figure 2: Coupe histologique d'un émail atteint d'AI.....	6
Figure 3: Longévité des restaurations dans le temps .....	11
Figure 4: Résistance mécanique de l'émail.....	12
Figure 5: Tableau des options thérapeutiques pour la dent temporaire selon l'atteinte et le type de dent.....	13
Figure 6: Prothèses conjointes réalisées pour un patient atteint d'AI .....	14
Figure 7: Photos intra buccales d'un cas d'AI traité par prothèse conjointe .....	15
Figure 8 : Photo d'attachement Axiaux .....	16
Figure 9: Photos intra buccales d'un cas d'overdenture chez un patient atteint d'AI.....	17
Figure 10: Panoramique du patient datant de Février 2009 .....	28
Figure 11: Formule dentaire du patient le 26/09/11... ..	29
Figure 12: Panoramique du patient décembre 2011 .....	29
Figure 13: Formule dentaire du patient avant intervention... ..	30
Figure 14: Panoramique du patient.....	31
Figure 15 : Formule dentaire du Patient Avril 2014.....	31
Figure 16: Photos exo buccale du patient .....	33
Figure 17: Formule dentaire du patient au début de la prise en charge.....	34
Figure 18: Photos endo-buccales du patient.....	34
Figure 19: Photos du montage sur articulateur après la prise du rapport inter maxillaires .....	35
Figure 20: Panoramique du patient au début de notre prise en charge .....	36
Figure 21 : Photos endo-buccales de la mère du patient.....	37
Figure 22: Panoramique de la mère du patient.....	38
Figure 23: Photos des étapes de traitement de la mère du patient .....	38
Figure 24: Arbre génétique .....	39
Figure 25: Schéma de l'évolution des situations endodontiques.....	42
Figure 26: Radio de la 14 le jour de l'apparition de la fistule .....	43
Figure 27: Photo des empreintes primaires .....	46
Figure 28: Photos des portes empreintes individuels... ..	47

Figure 29: Photos des empreintes secondaires .....	48
Figure 30: Photos des modèles secondaires.....	48
Figure 31: Photos de la clef de transfert en silicone .....	49
Figure 32: Photo du mordure sur cires et du rapports des modèles obtenus .....	50
Figure 33 : Photo du montage sur cire essayé en bouche .....	50
Figure 34 : Photos des prothèses polymérisées.....	51
Figure 35: Photos Exo-buccale prothèses en bouche .....	52
Figure 36: Photos des prothèses en bouche .....	52
Figure 37: Photos « avant/après » de face....	53
Figure 38 : Photos « avant/après » de profil .....	54

Vu, le directeur de Thèse

Vu, le Doyen de la Faculté de Chirurgie  
Dentaire de l'Université Paris Descartes,

Docteur Anne-Margaux  
COLLIGNON

Professeur Louis MAMAN

Vu, le Président de l'Université Paris Descartes,  
Professeur Frédéric DARDEL  
Pour le Président et par délégation,

Le Doyen Louis MAMAN



# **Prise en charge et réhabilitation prothétique d'un enfant atteint d'amélogénèse imparfaite**

## **Résumé :**

À l'heure actuelle la prise en charge de patient atteint d'Amélogénèse Imparfaitte rencontre de nombreux obstacles. La gestion de ces patients doit faire face à des situations cliniques complexes dont la gestion fait l'objet de compromis. Aux objectifs de fonctionnalité et d'esthétisme devra s'ajouter la gestion de l'impact psychologique.

À ce jour la littérature n'établit pas de réelle démarche structurée pour la prise en charge de ces patients. Néanmoins de nombreuses études nous donnent déjà des ébauches de bonnes pratiques. Cette thèse a pour objectif de présenter la prise en charge basée sur la littérature, d'un jeune patient de 10 ans atteint d'Amélogénèse Imparfaitte au sein du service d'Odontologie de l'hôpital Louis Mourier.

## **Discipline :**

Prothèses dentaires

## **Mots clés fMesh et Rameau :**

Amélogénèse Imparfaitte – psychologie -- Dissertations universitaires ; Amélogénèse Imparfaitte – thérapie --

Dissertations universitaires ; Littérature de revue comme sujet -- Dissertations universitaires

Université Paris Descartes  
Faculté de Chirurgie dentaire  
1, rue Maurice Arnoux  
92120 Montrouge