



**HAL**  
open science

# Fractures nasomaxillaires, notre expérience et revue de la littérature

Jérôme Adnot

► **To cite this version:**

Jérôme Adnot. Fractures nasomaxillaires, notre expérience et revue de la littérature. Médecine humaine et pathologie. 2017. dumas-01526453

**HAL Id: dumas-01526453**

**<https://dumas.ccsd.cnrs.fr/dumas-01526453v1>**

Submitted on 23 May 2017

**HAL** is a multi-disciplinary open access archive for the deposit and dissemination of scientific research documents, whether they are published or not. The documents may come from teaching and research institutions in France or abroad, or from public or private research centers.

L'archive ouverte pluridisciplinaire **HAL**, est destinée au dépôt et à la diffusion de documents scientifiques de niveau recherche, publiés ou non, émanant des établissements d'enseignement et de recherche français ou étrangers, des laboratoires publics ou privés.

Faculté mixte de Médecine et de Pharmacie de Rouen

Année 2017

N°

**Fractures nasomaxillaires, notre expérience et  
revue de la littérature**

Thèse  
présentée et soutenue publiquement le 19 avril 2017  
en vue de l'obtention du  
diplôme d'Etat de Docteur en Médecine  
par :

**M. Jérôme ADNOT**  
Né le 4 août 1988 à Charenton-le-pont 94

*Directeur de thèse :*  
Monsieur le Professeur Olivier TROST

*Jury :*

Monsieur le Professeur Olivier TROST  
Monsieur le Professeur Fabrice DUPARC  
Monsieur le Professeur Luc-Marie JOLY  
Madame le Docteur Anne-Claire TOBENAS-DUJARDIN

Président du jury  
Assesseur  
Assesseur  
Assesseur



**ANNEE UNIVERSITAIRE 2016 - 2017**  
**U.F.R. DE MEDECINE ET DE-PHARMACIE DE ROUEN**

-----

DOYEN : **Professeur Pierre FREGER**

ASSESEURS : **Professeur Michel GUERBET**  
**Professeur Benoit VEBER**  
**Professeur Pascal JOLY**  
**Professeur Stéphane MARRET**

<b>I - MEDECINE</b>
---------------------

**PROFESSEURS DES UNIVERSITES – PRATICIENS HOSPITALIERS**

Mr Frédéric <b>ANSELME</b>	HCN	Cardiologie
Mme Isabelle <b>AUQUIT AUCKBUR</b>	HCN	Chirurgie plastique
Mr Fabrice <b>BAUER</b>	HCN	Cardiologie
Mme Soumeya <b>BEKRI</b>	HCN	Biochimie et biologie moléculaire
Mr Ygal <b>BENHAMOU</b>	HCN	Médecine interne
Mr Jacques <b>BENICHOU</b>	HCN	Bio statistiques et informatique médicale
Mme Bouchra <b>LAMIA</b>	Havre	Pneumologie
Mr Olivier <b>BOYER</b>	UFR	Immunologie
Mr François <b>CARON</b>	HCN	Maladies infectieuses et tropicales
Mr Philippe <b>CHASSAGNE</b> ( <i>détachement</i> )	HCN	Médecine interne (gériatrie) – Détachement
Mr Vincent <b>COMPERE</b>	HCN	Anesthésiologie et réanimation chirurgicale
Mr Jean-Nicolas <b>CORNU</b>	HCN	Urologie
Mr Antoine <b>CUVELIER</b>	HB	Pneumologie
Mr Pierre <b>CZERNICHOW</b> ( <i>surnombre</i> )	HCH	Epidémiologie, économie de la santé
Mr Jean-Nicolas <b>DACHER</b>	HCN	Radiologie et imagerie médicale
Mr Stéfan <b>DARMONI</b>	HCN	Informatique médicale et techniques de communication
Mr Pierre <b>DECHELOTTE</b>	HCN	Nutrition
Mr Stéphane <b>DERREY</b>	HCN	Neurochirurgie

Mr Frédéric <b>DI FIORE</b>	CB	Cancérologie
Mr Fabien <b>DOGUET</b>	HCN	Chirurgie Cardio Vasculaire
Mr Jean <b>DOUCET</b>	SJ	Thérapeutique - Médecine interne et gériatrie
Mr Bernard <b>DUBRAY</b>	CB	Radiothérapie
Mr Philippe <b>DUCROTTE</b>	HCN	Hépto-gastro-entérologie
Mr Frank <b>DUJARDIN</b>	HCN	Chirurgie orthopédique - Traumatologique
Mr Fabrice <b>DUPARC</b>	HCN	Anatomie - Chirurgie orthopédique et traumatologique
Mr Eric <b>DURAND</b>	HCN	Cardiologie
Mr Bertrand <b>DUREUIL</b>	HCN	Anesthésiologie et réanimation chirurgicale
Mme Hélène <b>ELTCHANINOFF</b>	HCN	Cardiologie
Mr Thierry <b>FREBOURG</b>	UFR	Génétique
Mr Pierre <b>FREGER</b>	HCN	Anatomie - Neurochirurgie
Mr Jean François <b>GEHANNO</b>	HCN	Médecine et santé au travail
Mr Emmanuel <b>GERARDIN</b>	HCN	Imagerie médicale
Mme Priscille <b>GERARDIN</b>	HCN	Pédopsychiatrie
Mr Michel <b>GODIN</b> ( <i>surnombre</i> )	HB	Néphrologie
M. Guillaume <b>GOURCEROL</b>	HCN	Physiologie
Mr Dominique <b>GUERROT</b>	HCN	Néphrologie
Mr Olivier <b>GUILLIN</b>	HCN	Psychiatrie Adultes
Mr Didier <b>HANNEQUIN</b>	HCN	Neurologie
Mr Fabrice <b>JARDIN</b>	CB	Hématologie
Mr Luc-Marie <b>JOLY</b>	HCN	Médecine d'urgence
Mr Pascal <b>JOLY</b>	HCN	Dermato - Vénérologie
Mme Annie <b>LAQUERRIERE</b>	HCN	Anatomie et cytologie pathologiques
Mr Vincent <b>LAUDENBACH</b>	HCN	Anesthésie et réanimation chirurgicale
Mr Joël <b>LECHEVALLIER</b>	HCN	Chirurgie infantile
Mr Hervé <b>LEFEBVRE</b>	HB	Endocrinologie et maladies métaboliques
Mr Thierry <b>LEQUERRE</b>	HB	Rhumatologie
Mme Anne-Marie <b>LEROI</b>	HCN	Physiologie
Mr Hervé <b>LEVESQUE</b>	HB	Médecine interne
Mme Agnès <b>LIARD-ZMUDA</b>	HCN	Chirurgie Infantile
Mr Pierre Yves <b>LITZLER</b>	HCN	Chirurgie cardiaque
Mr Bertrand <b>MACE</b>	HCN	Histologie, embryologie, cytogénétique
M. David <b>MALTETE</b>	HCN	Neurologie
Mr Christophe <b>MARGUET</b>	HCN	Pédiatrie

Mme Isabelle <b>MARIE</b>	HB	Médecine interne
Mr Jean-Paul <b>MARIE</b>	HCN	Oto-rhino-laryngologie
Mr Loïc <b>MARPEAU</b>	HCN	Gynécologie - Obstétrique
Mr Stéphane <b>MARRET</b>	HCN	Pédiatrie
Mme Véronique <b>MERLE</b>	HCN	Epidémiologie
Mr Pierre <b>MICHEL</b>	HCN	Hépatogastro-entérologie
M. Benoit <b>MISSET</b>	HCN	Réanimation Médicale
Mr Jean-François <b>MUIR</b> ( <i>urnombre</i> )	HB	Pneumologie
Mr Marc <b>MURAINÉ</b>	HCN	Ophtalmologie
Mr Philippe <b>MUSETTE</b>	HCN	Dermatologie - Vénérologie
Mr Christophe <b>PEILLON</b>	HCN	Chirurgie générale
Mr Christian <b>PFISTER</b>	HCN	Urologie
Mr Jean-Christophe <b>PLANTIER</b>	HCN	Bactériologie - Virologie
Mr Didier <b>PLISSONNIER</b>	HCN	Chirurgie vasculaire
Mr Gaëtan <b>PREVOST</b>	HCN	Endocrinologie
Mr Bernard <b>PROUST</b>	HCN	Médecine légale
Mr Jean-Christophe <b>RICHARD</b> ( <i>détachement</i> )	HCN	Réanimation médicale - Médecine d'urgence
Mr Vincent <b>RICHARD</b>	UFR	Pharmacologie
Mme Nathalie <b>RIVES</b>	HCN	Biologie du développement et de la reproduction
Mr Horace <b>ROMAN</b>	HCN	Gynécologie - Obstétrique
Mr Jean-Christophe <b>SABOURIN</b>	HCN	Anatomie - Pathologie
Mr Guillaume <b>SAVOYE</b>	HCN	Hépatogastrologie
Mme Céline <b>SAVOYE-COLLET</b>	HCN	Imagerie médicale
Mme Pascale <b>SCHNEIDER</b>	HCN	Pédiatrie
Mr Michel <b>SCOTTE</b>	HCN	Chirurgie digestive
Mme Fabienne <b>TAMION</b>	HCN	Thérapeutique
Mr Luc <b>THIBERVILLE</b>	HCN	Pneumologie
Mr Christian <b>THUILLEZ</b> ( <i>urnombre</i> )	HB	Pharmacologie
Mr Hervé <b>TILLY</b>	CB	Hématologie et transfusion
M. Gilles <b>TOURNEL</b>	HCN	Médecine Légale
Mr Olivier <b>TROST</b>	HCN	Chirurgie Maxillo-Faciale
Mr Jean-Jacques <b>TUECH</b>	HCN	Chirurgie digestive
Mr Jean-Pierre <b>VANNIER</b> ( <i>urnombre</i> )	HCN	Pédiatrie génétique
Mr Benoît <b>VEBER</b>	HCN	Anesthésiologie - Réanimation chirurgicale
Mr Pierre <b>VERA</b>	CB	Biophysique et traitement de l'image
Mr Eric <b>VERIN</b>	HB	Service Santé Réadaptation

Mr Eric <b>VERSPYCK</b>	HCN	Gynécologie obstétrique
Mr Olivier <b>VITTECOQ</b>	HB	Rhumatologie
Mr Jacques <b>WEBER</b>	HCN	Physiologie

#### **MAITRES DE CONFERENCES DES UNIVERSITES – PRATICIENS HOSPITALIERS**

Mme Noëlle <b>BARBIER-FREBOURG</b>	HCN	Bactériologie – Virologie
Mme Carole <b>BRASSE LAGNEL</b>	HCN	Biochimie
Mme Valérie <b>BRIDOUX HUYBRECHTS</b>	HCN	Chirurgie Vasculaire
Mr Gérard <b>BUCHONNET</b>	HCN	Hématologie
Mme Mireille <b>CASTANET</b>	HCN	Pédiatrie
Mme Nathalie <b>CHASTAN</b>	HCN	Neurophysiologie
Mme Sophie <b>CLAEYSSENS</b>	HCN	Biochimie et biologie moléculaire
Mr Moïse <b>COEFFIER</b>	HCN	Nutrition
Mr Manuel <b>ETIENNE</b>	HCN	Maladies infectieuses et tropicales
Mr Serge <b>JACQUOT</b>	UFR	Immunologie
Mr Joël <b>LADNER</b>	HCN	Epidémiologie, économie de la santé
Mr Jean-Baptiste <b>LATOUCHE</b>	UFR	Biologie cellulaire
Mr Thomas <b>MOUREZ</b>	HCN	Virologie
Mme Muriel <b>QUILLARD</b>	HCN	Biochimie et biologie moléculaire
Mme Laëtitia <b>ROLLIN</b>	HCN	Médecine du Travail
Mr Mathieu <b>SALAUN</b>	HCN	Pneumologie
Mme Pascale <b>SAUGIER-VEBER</b>	HCN	Génétique
Mme Anne-Claire <b>TOBENAS-DUJARDIN</b>	HCN	Anatomie
Mr David <b>WALLON</b>	HCN	Neurologie

#### **PROFESSEUR AGREGE OU CERTIFIE**

Mme Dominique <b>LANIEZ</b>	UFR	Anglais – retraite 01/10/2016
Mr Thierry <b>WABLE</b>	UFR	Communication

## II - PHARMACIE

### PROFESSEURS

Mr Thierry <b>BESSON</b>	Chimie Thérapeutique
Mr Jean-Jacques <b>BONNET</b>	Pharmacologie
Mr Roland <b>CAPRON</b> (PU-PH)	Biophysique
Mr Jean <b>COSTENTIN</b> (Professeur émérite)	Pharmacologie
Mme Isabelle <b>DUBUS</b>	Biochimie
Mr Loïc <b>FAVENNEC</b> (PU-PH)	Parasitologie
Mr Jean Pierre <b>GOULLE</b> (Professeur émérite)	Toxicologie
Mr Michel <b>GUERBET</b>	Toxicologie
Mme Isabelle <b>LEROUX - NICOLLET</b>	Physiologie
Mme Christelle <b>MONTEIL</b>	Toxicologie
Mme Martine <b>PESTEL-CARON</b> (PU-PH)	Microbiologie
Mme Elisabeth <b>SEGUIN</b>	Pharmacognosie
Mr Rémi <b>VARIN</b> (PU-PH)	Pharmacie clinique
Mr Jean-Marie <b>VAUGEOIS</b>	Pharmacologie
Mr Philippe <b>VERITE</b>	Chimie analytique

### MAITRES DE CONFERENCES

Mme Cécile <b>BARBOT</b>	Chimie Générale et Minérale
Mr Jérémy <b>BELLIEN</b> (MCU-PH)	Pharmacologie
Mr Frédéric <b>BOUNOURE</b>	Pharmacie Galénique
Mr Abdeslam <b>CHAGRAOUI</b>	Physiologie
Mme Camille <b>CHARBONNIER (LE CLEZIO)</b>	Statistiques
Mme Elizabeth <b>CHOSSON</b>	Botanique
Mme Marie Catherine <b>CONCE-CHEMTOB</b>	Législation pharmaceutique et économie de la santé
Mme Cécile <b>CORBIERE</b>	Biochimie
Mr Eric <b>DITTMAR</b>	Biophysique
Mme Nathalie <b>DOURMAP</b>	Pharmacologie
Mme Isabelle <b>DUBUC</b>	Pharmacologie
Mme Dominique <b>DUTERTE- BOUCHER</b>	Pharmacologie



Mr Abdelhakim <b>ELOMRI</b>	Pharmacognosie
Mr François <b>ESTOUR</b>	Chimie Organique
Mr Gilles <b>GARGALA</b> (MCU-PH)	Parasitologie
Mme Nejla EL <b>GHARBI-HAMZA</b>	Chimie analytique
Mme Marie-Laure <b>GROULT</b>	Botanique
Mr Hervé <b>HUE</b>	Biophysique et mathématiques
Mme Laetitia <b>LE GOFF</b>	Parasitologie – Immunologie
Mme Hong <b>LU</b>	Biologie
Mme Marine <b>MALLETER</b>	Toxicologie
Mme Sabine <b>MENAGER</b>	Chimie organique
Mme Tiphaine <b>ROGEZ-FLORENT</b>	Chimie analytique
Mr Mohamed <b>SKIBA</b>	Pharmacie galénique
Mme Malika <b>SKIBA</b>	Pharmacie galénique
Mme Christine <b>THARASSE</b>	Chimie thérapeutique
Mr Frédéric <b>ZIEGLER</b>	Biochimie

#### **PROFESSEURS ASSOCIES**

Mme Cécile <b>GUERARD-DETUNCQ</b>	Pharmacie officinale
Mr Jean-François <b>HOUIVET</b>	Pharmacie officinale

#### **PROFESSEUR CERTIFIE**

Mme Mathilde <b>GUERIN</b>	Anglais
----------------------------	---------

#### **ASSISTANT HOSPITALO-UNIVERSITAIRE**

Mme Sandrine <b>DAHYOT</b>	Bactériologie
----------------------------	---------------

#### **ATTACHES TEMPORAIRES D'ENSEIGNEMENT ET DE RECHERCHE**

Mr Souleymane <b>ABDOUL-AZIZE</b>	Biochimie
Mme Hanane <b>GASMI</b>	Galénique
Mme Caroline <b>LAUGEL</b>	Chimie organique
Mr Romy <b>RAZAKANDRAINIBE</b>	Parasitologie

## LISTE DES RESPONSABLES DES DISCIPLINES PHARMACEUTIQUES

Mme Cécile <b>BARBOT</b>	Chimie Générale et minérale
Mr Thierry <b>BESSON</b>	Chimie thérapeutique
Mr Roland <b>CAPRON</b>	Biophysique
Mme Marie-Catherine <b>CONCE-CHEMTOB</b>	Législation et économie de la santé
Mme Elisabeth <b>CHOSSON</b>	Botanique
Mr Jean-Jacques <b>BONNET</b>	Pharmacodynamie
Mme Isabelle <b>DUBUS</b>	Biochimie
Mr Loïc <b>FAVENNEC</b>	Parasitologie
Mr Michel <b>GUERBET</b>	Toxicologie
Mr François <b>ESTOUR</b>	Chimie organique
Mme Isabelle <b>LEROUX-NICOLLET</b>	Physiologie
Mme Martine <b>PESTEL-CARON</b>	Microbiologie
Mme Elisabeth <b>SEGUIN</b>	Pharmacognosie
Mr Mohamed <b>SKIBA</b>	Pharmacie galénique
Mr Rémi <b>VARIN</b>	Pharmacie clinique
Mr Philippe <b>VERITE</b>	Chimie analytique

### III – MEDECINE GENERALE

#### PROFESSEUR

Mr Jean-Loup **HERMIL** UFR Médecine générale

#### PROFESSEURS ASSOCIES A MI-TEMPS

Mr Emmanuel **LEFEBVRE** UFR Médecine Générale

Mme Elisabeth **MAUVIARD** UFR Médecine générale

Mr Philippe **NGUYEN THANH** UFR Médecine générale

#### MAITRE DE CONFERENCES ASSOCIE A MI-TEMPS

Mr Pascal **BOULET** UFR Médecine générale

Mr Emmanuel **HAZARD** UFR Médecine Générale

Mme Lucile **PELLERIN** UFR Médecine générale

Mme Yveline **SEVRIN** UFR Médecine générale

Mme Marie Thérèse **THUEUX** UFR Médecine générale

## ENSEIGNANTS MONO-APPARTENANTS

### PROFESSEURS

Mr Serguei <b>FETISSOV</b> (med)	Physiologie (ADEN)
Mr Paul <b>MULDER</b> (phar)	Sciences du Médicament
Mme Su <b>RUAN</b> (med)	Génie Informatique

### MAITRES DE CONFERENCES

Mr Sahil <b>ADRIOUCH</b> (med)	Biochimie et biologie moléculaire (Unité Inserm 905)
Mme Gaëlle <b>BOUGEARD-DENOYELLE</b> (med)	Biochimie et biologie moléculaire (UMR 1079)
Mme Carine <b>CLEREN</b> (med)	Neurosciences (Néovasc)
M. Sylvain <b>FRAINEAU</b> (phar)	Physiologie (Inserm U 1096)
Mme Pascaline <b>GAILDRAT</b> (med)	Génétique moléculaire humaine (UMR 1079)
Mr Nicolas <b>GUEROUT</b> (med)	Chirurgie Expérimentale
Mme Rachel <b>LETELLIER</b> (med)	Physiologie
Mme Christine <b>RONDANINO</b> (med)	Physiologie de la reproduction
Mr Antoine <b>OUVRARD-PASCAUD</b> (med)	Physiologie (Unité Inserm 1076)
Mr Frédéric <b>PASQUET</b>	Sciences du langage, orthophonie
Mme Isabelle <b>TOURNIER</b> (med)	Biochimie (UMR 1079)

**CHEF DES SERVICES ADMINISTRATIFS** : Mme Véronique **DELAFONTAINE**

*HCN - Hôpital Charles Nicolle*

*HB - Hôpital de BOIS GUILLAUME*

*CB - Centre Henri Becquerel*

*CHS - Centre Hospitalier Spécialisé du Rouvray*

*CRMPR - Centre Régional de Médecine Physique et de Réadaptation*

*SJ – Saint Julien Rouen*

**RESPONSIBLE LOCAL DE LA DISCIPLINE** : Mr Olivier **TROST**

Chirurgie Maxillo-faciale et Stomatologie, Hôpital Charles Nicolle

Par délibération en date du 3 mars 1967, la faculté a arrêté que les opinions émises dans les dissertations qui lui seront présentées doivent être considérées comme propres à leurs auteurs et qu'elle n'entend leur donner aucune approbation ni improbation.

# Remerciements

- **Aux membres du jury :**

**A monsieur le Professeur Olivier TROST,**

Vous me faites l'honneur de présider ce jury, je vous en exprime toute ma reconnaissance.

Je tiens surtout à vous remercier pour votre encadrement dans mon apprentissage de la chirurgie maxillo-faciale et de la stomatologie. Anatomiste passionné, vous m'avez apporté les connaissances indispensables à une pratique rigoureuse de la chirurgie. Je vous remercie pour le compagnonnage qui s'est établis entre nous, et pour votre expertise dans la réalisation de mes travaux scientifiques.

**A monsieur le Professeur Luc-Marie JOLY,**

Soyez assuré de ma reconnaissance pour votre attention au regard de ma thèse de médecine et pour participer au jury.

Je vous remercie par la même occasion de m'avoir permis de me former aux urgences et de travailler en association avec le service d'accueil des urgences lors de mes gardes et astreintes. L'organisation du service et l'ordre qui est instauré par les médecins séniors sont propices à l'efficacité de la prise en charge des patients et de l'apprentissage des étudiants.

**A monsieur le Professeur Fabrice DUPARC,**

Je vous remercie pour votre accueil et pour votre aide au laboratoire d'anatomie lors de mes travaux de master 2, de votre enseignement des dissections, et de votre encadrement lors des cours du DES de chirurgie générale.

Merci encore une fois pour votre attention et pour participer au jury de ma thèse de médecine.

**A madame le Docteur Anne-Claire TOBENAS-DUJARDIN,**

Merci d'avoir accepté de faire parti du jury de ma thèse, merci pour ton attention.

Je t'ai connue lors de mon stage en neurochirurgie, ce stage a été très important pour moi et a marqué un tournant pendant mon internat, merci pour ton accueil, ta gentillesse et ta disponibilité pendant le stage et les gardes.

- **Aux chirurgiens maxillo-faciaux, stomatologues et chirurgiens oraux que j'ai suivi pendant mon internat :**

**A monsieur le Professeur Christian VACHER,**

Pour m'avoir enseigné l'anatomie chirurgicale de la tête et du cou, pour votre enseignement théorique et pratique lors des dissections, vos cours de master 2, votre patience, votre honnêteté et votre gentillesse lors de mes réflexions.

**A madame le Docteur Suzanne BONY-REROLLE,**

Vous m'avez mis sur la voie de la chirurgie maxillo-faciale, avoir été votre interne (votre dernier interne) a été pour moi un honneur.

A François, Mahaut, Béatrice, Caroline, Hassan, Benjamin, Hubert, Christophe.

- **Aux Chirurgiens que j'ai suivi lors de mes stages hors-filière :**

1. Le stage de chirurgie cardiaque :

**A monsieur le Professeur Fabien DOGUET,**

De mon premier stage d'internat je retiens beaucoup de choses : la rigueur du geste, l'hémostase, l'installation, la propreté, l'endurance. Merci de m'avoir appris. Mes souvenirs me reviennent sur un fond de musique car nous écoutions RTL2 et Nostalgie en opérant avec la vue sur cathédrale par la fenêtre du bloc. Autant de belles anecdotes me reviennent à l'esprit, j'ai vraiment apprécié travailler à tes côtés, tu as été pour moi un modèle.

**A monsieur le Docteur François BOUCHART,**

« Vas-y fils », « aller on tourne », « faut pas être cardiaque », merci pour votre enseignement et votre modèle. Le geste, la rigueur, toutes les qualités nécessaires au chirurgien, merci de me les avoir montrées. Le stage de chirurgie cardiaque a été pour moi une base solide pour débiter ma carrière et je vous en suis profondément reconnaissant. Avec vous c'était plutôt musique classique, sacrés souvenirs ! J'ai encore l'impression d'y être. C'est vous qui m'avez appris les nœuds et le début de l'autonomie « je montre une fois et ensuite c'est toi ».

**A monsieur le Docteur Alfred TABLEY, monsieur le Professeur Pierre-Yves LEATZLER, monsieur le Docteur Vincent LE GUILLOUX, monsieur le Professeur BESSOU.**

## 2. Le stage d'Orthopédie :

**A monsieur le Docteur Alain MANDELBAUM,**

Merci pour ton accueil très chaleureux, tes anecdotes sur l'âge d'or de la Chirurgie qui me faisaient rêver. Merci de m'avoir montré ton expérience de la traumatologie, de m'avoir fait opérer, de m'avoir fait confiance et de m'avoir redonné confiance en moi après certaines déceptions.

**A monsieur le Docteur MATSOUKIS,**

Merci pour votre accueil, votre enseignement de l'orthopédie et de m'avoir permis d'assister aux cours de M2.

**A monsieur le Docteur Patrice GUIFFAULT, monsieur le Docteur GUELMI, monsieur le Docteur Azad MELCONIAN, monsieur le Docteur Simon MOUCHEL.**

## 3. Le stage d'ORL :

**A monsieur le Docteur Pierre-Yves LIENHARDT,**

Merci pour votre accueil chaleureux, vos conseils empreints d'expérience, votre bonne humeur. Avoir réalisé un stage d'ORL pendant mon cursus de chirurgie maxillo-faciale a été très complémentaire et très bénéfique, je vous suis très reconnaissant de m'avoir appris l'analyse esthétique de la face. Merci de m'avoir montré sans jamais cacher et en m'expliquant ce que vous faisiez.

**A monsieur le Docteur Paul GANGLOFF,**

Merci de m'avoir initié à la chirurgie carcinologique cutanée de la face sur un fond de musique rock très agréable.

**A monsieur le Docteur ALEXANDRE, monsieur le Docteur Stéphane REROLLE, monsieur le Docteur BENOUADA.**

## 4. Le stage de Neurochirurgie :

**A monsieur le Docteur Olivier LANGLOIS,**

Avoir été votre interne pendant 6 mois m'a permis d'apprendre beaucoup de choses : l'installation, la propreté, la rigueur, la chirurgie sous microscope. L'enseignement de la chirurgie du crâne m'a été très bénéfique.

**A monsieur le Professeur Stéphane DERREY,**

Merci de m'avoir inculqué cette rigueur, j'ai de nombreux souvenirs de visites en ta compagnie, une synthèse brève : qu'est-ce qu'a le patient, on en est où, qu'est-ce



qu'on attend, où va ensuite le patient ; c'est indispensable. Merci de m'avoir enseigné les bases de la chirurgie neuro-fonctionnelle et les principes de la stéréotaxie.

**A monsieur le Docteur Alexis PEREZ,**

Merci pour ton accueil, ta bonne humeur. Bien que la chirurgie du rachis me passionne moins que la chirurgie du crâne dans votre discipline, nous nous sommes côtoyés très souvent au bloc, en salle, en garde et j'en garde un très bon souvenir.

**A monsieur le Docteur Pierre HANNEQUIN,**

Merci pour tes conseils, ta gentillesse, j'ai également beaucoup de souvenirs de garde avec toi. Merci d'avoir fait les PL à ma place, je ne sais toujours pas les faire.

**A monsieur le Professeur Pierre FREGER, monsieur le Docteur Charles RABEHENOINA, monsieur le Docteur Damien PETIT, madame le Docteur Sophie CUREY.**

- **A mes co-internes des différents stages :**

A Benjamin, Jasmine, Hélène, Charles, Alexandre, Anne-Victoire, Delphine, Daphnée, et tous les autres,  
Merci pour votre aide, l'ambiance, le partage d'expérience, merci d'avoir assuré quand j'étais en formation.

- **A ceux que j'ai côtoyés régulièrement pendant mes stages :**

A l'équipe ORL : **monsieur le Professeur MARIE**, Nicolas, Olivier, Elise, Nathalie, José, Frédéric,  
Les urgentistes : Ghazy, Alban, Frederic, Mohammed, Heider,  
Les anesthésistes : Emile, Alice, Jean,  
Et tout les autres, qu'ils soient convaincus de ma reconnaissance pour le travail accomplis avec eux.

- **A l'équipe de Chirurgie maxillo-faciale :**

A tous un grand merci pour votre accueil et vos efforts dans le travail que nous faisons ensembles tous les jours.

- **A ceux qui ont compté pendant mes études :**

A Hadrien, Benoît,  
A **monsieur le Docteur KAZANDJIAN** qui a aiguisé mon intérêt pour la chirurgie pendant mon externat.

- **A tous mes amis :**

Mes amis d'enfance, Sylvain, Gary, Christophe, Nicolas, Mathieu, merci à tous les autres que je n'ai pas cités.

Mes amis de Rouen, Alexis, Thibault, Quentin, Jasmine, Benjamin, Anne-Sophie, Delphine, Géraldine, Cécile, Kévin, Philippine, et tous les autres.

A mes amis langrunais, aux amis de la famille.

Merci pour votre soutien.

- **A ma belle-famille :**

Vous savez déjà combien je vous apprécie, trouvez ici ma reconnaissance pour votre soutien, vos conseils, votre gentillesse et votre confiance.

- **A ma famille :**

A Papa, Maman, Mamie, Philippe, Guillaume, Camille, merci pour l'éducation que vous m'avez transmise, merci pour votre amour et votre bienveillance. Merci à tous les autres que je n'ai pas cités.

- **A Delphine :**

Comment t'exprimer ma reconnaissance à toi qui me soutient tous les jours ? Je suis tellement heureux de t'avoir rencontrée, continuons de bâtir notre famille ensemble avec de beaux projets communs et des voyages. Merci d'être là pour moi, on est une équipe.

# Sommaire

Résumé et mots-clés.....	20
I/ Introduction.....	21
II/ Bases anatomiques .....	22
1. Anatomie descriptive	
2. Biomécanique de la face	
3. Anatomie topographique	
4. Anatomie radiologique	
5. Rhéologie nasale	
III/ Généralités sur les fractures de l'étage moyen de la face.....	40
1. Classification	
2. Examen clinique	
3. Diagnostique radiologique	
4. Principes thérapeutiques	
IV/ Principes de prise en charge des fractures des os nasaux.....	49
1. Epidémiologie	
2. Diagnostique clinique	
3. Diagnostique radiologique	
4. Principes thérapeutiques	
V/ Fractures nasomaxillaires, notre étude.....	51
1. Matériel et méthodes	
2. Résultats	

- 3. Discussion
- 4. Conclusion

VI/ Références..... 92

# Résumé

Introduction : Les fractures nasomaxillaires sont un piège diagnostique méconnu devant la suspicion de fracture des os nasaux. L'objectif de ce travail était de réaliser une étude rétrospective et téléphonique sur une série de patients consécutifs atteints de fracture nasomaxillaire.

Matériel et méthodes : Une étude des dossiers et des scanners de nos patients atteints de fracture nasomaxillaire a analysé les caractéristiques des patients, leurs signes cliniques et radiologiques, le traitement réalisé et les complications. Une enquête téléphonique a été menée pour les interroger sur leur satisfaction et l'éventuelle persistance de symptômes.

Résultats : 11 patients ont été inclus (8 hommes et 3 femmes), la moyenne d'âge était de 33,4 ans. Les signes cliniques pré-opératoires étaient une déformation nasale chez 11 patients, une marche d'escalier à la palpation de la margelle infra-orbitaire chez 9 patients. Le scanner retrouvait une fracture des os nasaux et du pilier canin et de la face antérieure du sinus maxillaire associée à un hémosinus maxillaire chez 11 patients, une fracture du plancher de l'orbite chez 10 patients, une fracture du processus frontal de l'os maxillaire, et une fracture de la paroi orbitaire médiane chez 9 patients. Huit patients ont été abordés chirurgicalement par voie endobuccale et/ou cutanée médio-palpébrale pour réaliser une ostéosynthèse du pilier canin et de la margelle infra-orbitaire.

Conclusion : Les fractures nasomaxillaires sont une entité nosologique à part à ne pas confondre avec une simple fracture des os nasaux. Le traitement est chirurgical par abord direct endobuccal et éventuellement cutané sous-orbitaire pour réaliser une ostéosynthèse.

**Mots-clés** : fracture ; nasomaxillaire ; nasal ; tomодensitométrie ; ostéosynthèse ; obstruction nasale.

## I/ Introduction

Les fractures centro-faciales regroupent les fractures isolées des os nasaux et les fractures du complexe naso-ethmoïdo-maxillo-fronto-orbitaire (CNEMFO) sous des formes plus ou moins complète et/ou symétrique <sup>1,2</sup>. Les premières sont très fréquentes, elles font suite à un traumatisme nasal haut <sup>3</sup>. Leur diagnostic est clinique <sup>4</sup>, les principaux signes étant l'ecchymose péri-orbitaire, la déformation et l'œdème nasal, l'obstruction nasal et l'épistaxis ; aucun examen d'imagerie n'est nécessaire pour le traitement <sup>5,6</sup>. Ces fractures sont traitées par réduction et contention. A l'inverse, les fractures du CNEMFO sont secondaires à un traumatisme plus violent avec point d'impact plus haut, les signes cliniques associent en plus des signes nasaux des troubles oculomoteurs et morphologiques orbito-nasaux. Leur traitement est chirurgical et plus complexe <sup>7</sup> avec souvent plusieurs voies d'abord, et des séquelles importantes comme la dystopie canthale.

Les fractures nasomaxillaires constituent un type particulier des fractures centro-faciales, elles représentent un piège diagnostique des fractures des os nasaux, pourtant elles demeurent méconnues des chirurgiens maxillo-faciaux. La fracture nasomaxillaire est souvent diagnostiquée comme fracture des os nasaux et traitée comme telle <sup>8</sup>, premièrement parce que le tableau clinique est similaire, deuxièmement parce que la connaissance des fractures nasomaxillaires est relativement peu documentée dans la littérature, et troisièmement parce qu'il est habituel de ne pas réaliser d'examen d'imagerie de la face devant la suspicion de fracture des os nasaux alors qu'il est nécessaire pour diagnostiquer une fracture nasomaxillaire. Le traitement des fractures nasomaxillaires est chirurgical et consiste en un abord direct du foyer de fracture pour réduction et ostéosynthèse <sup>9</sup>, la réduction simple est souvent instable voire impossible et expose au risque de séquelle obstructive. L'existence de ces fractures est reconnue par la Classification

commune des actes médicaux (CCAM) bien que le contenu soit inapproprié : code LACB001 « ostéosynthèse d'une fracture maxillo nasale, à foyer fermé », en effet l'ostéosynthèse de ces fractures requiert un abord direct.

L'objectif de ce travail était de réaliser une étude rétrospective téléphonique et sur dossiers médicaux d'une série de 11 cas consécutifs de fractures nasomaxillaires pris en charges au Centre Hospitalo-Universitaire de Rouen, et d'établir une revue de la littérature.

## II/ Bases anatomiques

### 1. Anatomie descriptive<sup>10</sup>

La région du crâne est composée du crâne et de la face.

La face est le support du visage et de l'échange avec les autres individus. Elle est divisée en trois étages : étage supérieur siège de la région frontale, l'étage moyen siège des régions nasales, orbitaire, infra-orbitaire et zygomatique, et l'étage inférieur composé des régions orale, buccale, mentonnière et parotido-massétérique.

Les os correspondant à la face constituent le massif facial et sont organisés autour de l'orifice piriforme au centre, entrée de la cavité nasale, des deux cadres orbitaires au-dessus et de la cavité buccale en-dessous.

Ces os sont décrits successivement :

#### a. Le maxillaire

Cet os est au centre de l'étage moyen de la face (Figures 1 et 2), il s'articule avec son homologue symétrique de part et d'autre de l'orifice piriforme, il porte la denture

maxillaire et est creusé par le sinus maxillaire. On lui distingue plusieurs faces et processus:

- La face antérieure dont le relief constitue le support de la région infra-orbitaire, elle comporte une dépression appelée fosse canine située en bas et médialement de la face antérieure, et le foramen infra-orbitaire (orifice de sortie du nerf infra-orbitaire branche du nerf trijumeau).

- La face nasale située médialement, constitue la paroi latérale de la cavité nasale et reçoit le canal lacrymal en haut, et comporte le hiatus maxillaire qui fait communiquer le sinus maxillaire avec la cavité nasale.

- La face orbitaire ou supérieure, en haut, constitue la partie médiale du plancher de l'orbite. Elle est traversée par le sillon infra-orbitaire qui se transforme en canal infra-orbitaire siège du nerf infra-orbitaire. Le bord infra-orbitaire situé à la jonction des faces antérieure et nasale du maxillaire est appelé margelle infra-orbitaire, le foramen infra-orbitaire se situe 4 à 6 mm en-dessous.

- La face inférieure répond à la cavité buccale et constitue le palais osseux et le plancher du sinus maxillaire, la suture intermaxillaire unit les deux maxillaires et s'ouvre en avant au niveau du foramen naso-palatin siège du pédicule naso-palatin ; en arrière la suture s'ouvre en Y pour unir le maxillaire à l'os palatin.

- La face postérieure ou infra-temporale s'articule avec le processus ptérygoïde de l'os sphénoïde par l'intermédiaire de l'os palatin.

- La face latérale est convexe vers l'extérieur et s'évase par le processus zygomatique qui s'articule avec l'os zygomatique.

- Le processus frontal, en haut et en dedans, s'articule médialement avec l'os nasal homolatéral et en haut avec l'os frontal, il constitue la partie la plus antérieure de la paroi médiale de l'orbite avec la crête lacrymale antérieure.

- Le processus alvéolaire sur la face inférieure forme l'arcade alvéolaire siège des alvéoles dentaires qui reçoivent les dents maxillaires, les jugums alvéolaires sont les reliefs en regard des racines dentaires sur les faces antérieure et latérale. Cet os est



spongieux et sujet à une fonte d'origine multifactorielle : l'absence de sollicitation mécanique par les dents, l'inflammation chronique, la génétique.

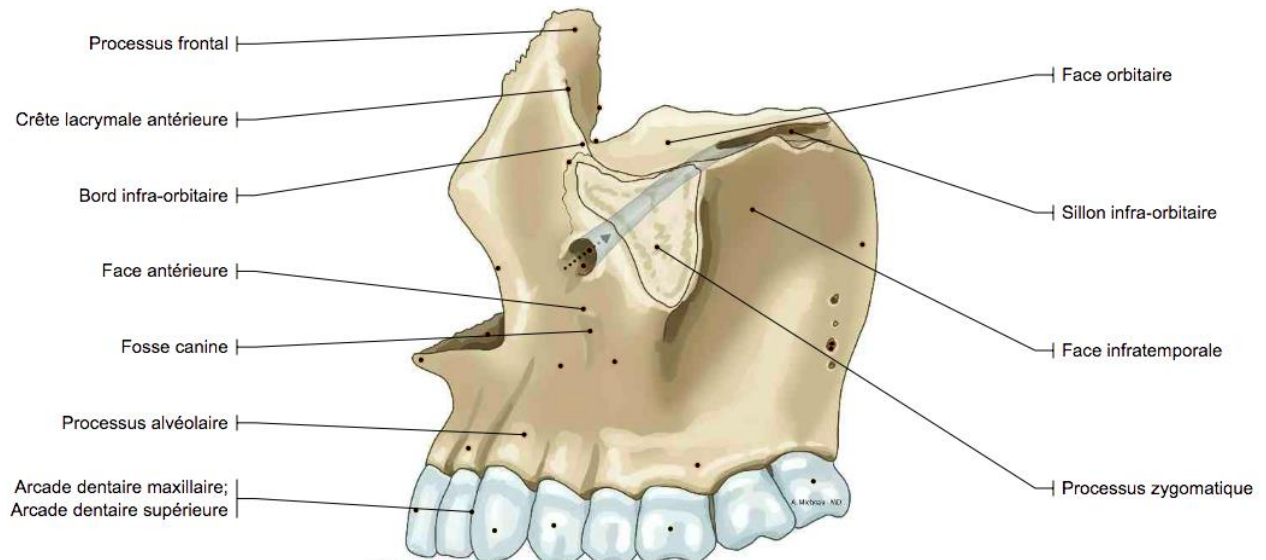


Figure 1 : Le maxillaire, vue latérale. <sup>11</sup>

### b. L'os nasal

Ces deux os plats symétriques s'articulent médialement avec leur homologue de part et d'autre de la ligne médiane de la face, et en haut avec le processus nasal de l'os frontal, et latéralement avec le processus nasal du maxillaire homolatéral. Ils sont le relief le plus antérieur du massif facial et sont donc les premiers exposés en cas de choc antérieur. Ils ferment l'orifice piriforme en haut.

### c. L'os zygomatique

C'est l'os de la pommette, il est pair et symétrique et est le premier exposé en cas de choc direct latéral. Il comporte un corps central avec trois prolongements :

- Le processus frontal vers le haut, s'articule avec le processus zygomatique de l'os frontal. Il forme la paroi latérale du cadre orbitaire tandis que sa face orbitaire constitue la partie latérale du plancher de l'orbite.
- Le processus temporal s'unit au processus zygomatique de l'os temporal pour former l'arcade zygomatique.
- Médialement l'os zygomatique s'articule avec le maxillaire avec en haut la paroi latérale de la margelle infra-orbitaire et en bas le cintre maxillo-zygomatique qui constituent des zones de forte résistance du massif facial.

#### d. L'os palatin

Pair et symétrique, il s'articule avec le maxillaire en arrière pour former la partie postérieure du palais osseux, sa lame perpendiculaire verticale contribue à la formation de la cavité nasale, la lame horizontale participe à la partie postérieure du plancher de l'orbite.

#### e. Le vomer

Cet os est impair et situé sur la ligne médiane, il forme le tiers inférieur de la cloison nasale osseuse en s'articulant avec la lame perpendiculaire de l'ethmoïde.

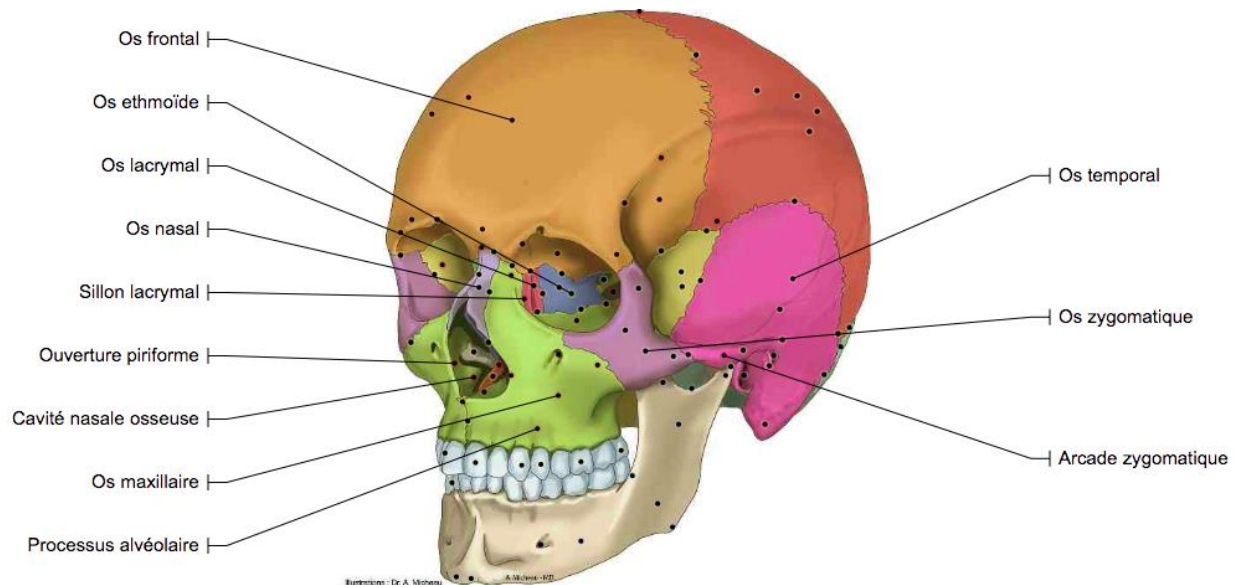


Figure 2 : Os du massif facial, crâne en vue de  $\frac{3}{4}$ .<sup>12</sup>

#### f. Le cadre orbitaire

L'orbite est la cavité latérale de chaque hémiface qui contient le bulbe oculaire. Elle communique avec l'endo-crâne par :

- Le canal optique par lequel passent le nerf optique et l'artère ophtalmique.
- La fissure orbitaire supérieure (entre les petite et grande ailes de l'os sphénoïde) où passent la veine ophtalmique et les nerfs crâniens III, IV et VI et VI.
- La fissure orbitaire inférieure (entre la grande aile de l'os sphénoïde et les os maxillaire et zygomatique) communique avec la fosse infra-temporale, et laisse passage au nerf V2 maxillaire qui entre dans le sillon infra-orbitaire dans le plancher de l'orbite pour rejoindre le canal infra-orbitaire.

L'orbite s'inscrit dans une pyramide à 4 faces à base antérieure (Figure 3):

- La face inférieure appelée plancher de l'orbite est constituée latéralement par la face médiale de l'os zygomatique, médialement par la face supérieure du maxillaire, et en arrière par la lame horizontale de l'os palatin.

- La face médiale est composée d'arrière en avant de la face latérale du corps du sphénoïde, la lame orbitaire de l'os ethmoïde, l'os lacrymal, le processus frontal du maxillaire, l'os frontal est au-dessus et participe également à la partie supérieure de la paroi médiale.

La gouttière lacrymale abrite le sac lacrymal, elle est bordée en arrière par la crête lacrymale postérieure située sur l'os lacrymale et en avant par la crête lacrymale antérieure située sur le maxillaire.

- La face supérieure appelée toit de l'orbite est composée uniquement par l'os frontal.
- La paroi latérale est composée de l'os zygomatique en bas, de l'os frontal en haut et de la grande aile de l'os sphénoïde en arrière.

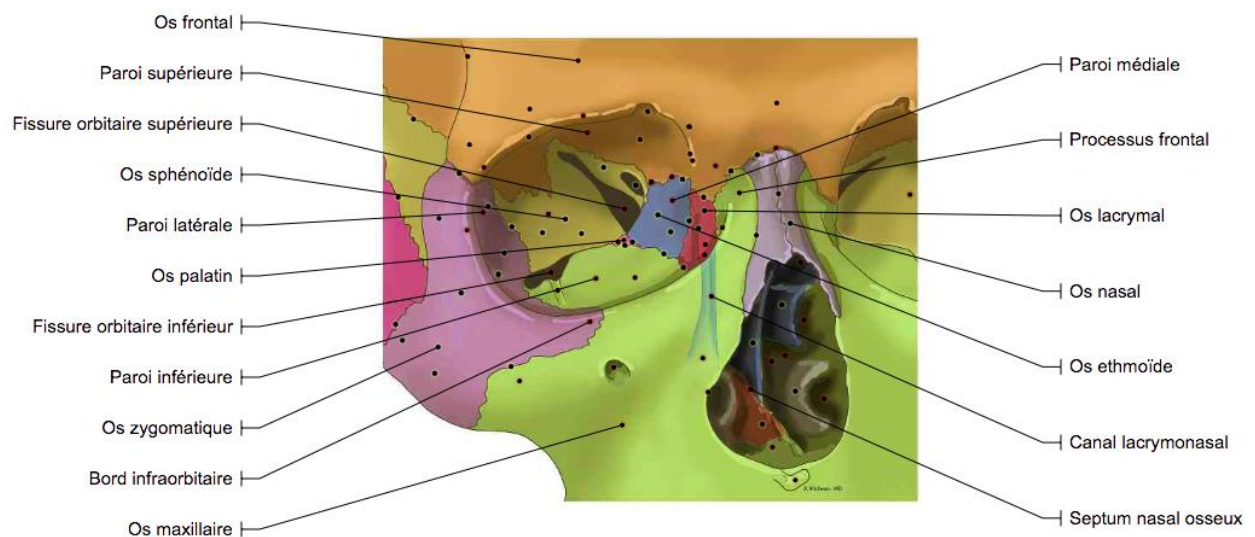


Figure 3 : Cadre orbitaire. <sup>13</sup>

## 2. Biomécanique de la face

Le massif facial peut être comparé à un ensemble de piliers verticaux et de poutres horizontales entrecroisés assurant la résistance de l'ensemble et la protection des organes qu'il abrite <sup>2,14</sup>. Ces zones de force sont constituées d'os compact (Figure 4),

c'est sur ces structures que les plaques d'ostéosynthèse doivent être posées. Ces poutres et piliers sont reliés d'os papyracé qui ont une fonction de support aux tissus mous (plancher de l'orbite, face médiale de l'orbite, face antérieure du sinus maxillaire).

Les piliers verticaux sont au nombre de trois :

- Le pilier canin (antérieur) longe l'orifice piriforme depuis la canine au bord médial de l'orbite.
- Le pilier maxillo-zygomatique (latéral), appelé aussi cintre maxillo-zygomatique, s'étend des molaires au processus fronto-zygomatique en suivant la courbure du corps de l'os zygomatique.
- Le pilier ptérygoïdien (postérieur) passe par le processus ptérygoïde jusqu'à la grande aile de l'os sphénoïde.

Les poutres horizontales réalisent un maillage solide avec les piliers :

- Les rebords infra-orbitaire et supra-orbitaire unissent le pilier maxillo-zygomatique au pilier canin à deux niveaux.
- L'arcade zygomatique unit le corps de l'os zygomatique à l'os temporal.
- Le palais osseux établit l'assise inférieure des 3 piliers verticaux de chaque côté
- L'arcade dentaire assure une répartition des forces dans les 3 plans de l'espace grâce à sa forme en U.

Pendant la mastication la denture maxillaire reçoit les forces mécaniques et les transmet aux piliers.

Le corps de l'os zygomatique peut être comparé à un « pare-choc latéral de la face » du fait de sa situation la plus externe de la face, qui va recevoir en premier le choc en cas de traumatisme latéral.

Les os nasaux constituent un « pare-choc antérieur » du fait de leur localisation la plus antérieure du visage.

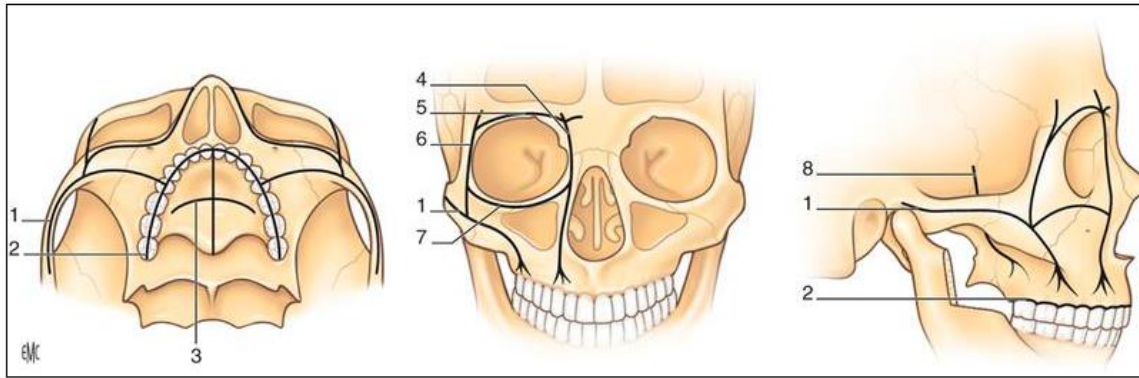


Figure 4 : Piliers et entretoises. 1. Arcade zygomatique ; 2. arcade dentaire ; 3. palais osseux ; 4. pilier canin ; 5. rebord orbitaire supérieur ; 6. pilier maxillozygomatique ; 7. rebord orbitaire inférieur ; 8. pilier ptérygoïdien. <sup>14</sup>

### 3. Anatomie topographique

Le massif facial abrite de nombreux organes et est recouvert de tissus mous parmi lesquels on distingue :

#### a. Le bulbe oculaire et ses annexes

L'œil est l'organe support de la vision, il a la forme d'une sphère logée dans l'orbite, relié au nerf optique. Il est entouré de graisse et d'une capsule fibreuse. Les muscles oculomoteurs assurent les mouvements de cette sphère, ils naissent sur l'anneau tendineux commun de Zinn au fond de l'orbite et se terminent sur la sclère du bulbe oculaire. On distingue le muscle droit inférieur, le muscle droit supérieur, le muscle droit latéral, le muscle droit médial, les muscles petit oblique et grand oblique. Le muscle élévateur de la paupière supérieure naît au-dessus du canal optique et se fixe au tarse supérieur et à la peau de la paupière supérieure.

Le septum orbitaire sépare le contenu orbitaire des tissus mous plus antérieurs, il est constitué de lames fibreuses tendues depuis les rebords orbitaires aux tarses.

L'œil est protégé par les paupières, dont le squelette est le tarse (inférieur et supérieur). Chaque tarse est composé d'une languette fibro-élastique attachée au cadre orbitaire en dedans et en dehors par les ligaments palpébraux médial et latéral. En cas de fracture du plancher ou de la paroi médiale de l'orbite, l'air des cavités nasales fait irruption dans l'orbite, on parle de pneumorbitie, celle-ci est diagnostiquée à la palpation sous forme de crépitations (emphysème sous-cutané); le patient ne doit pas se moucher pour éviter d'aggraver celle-ci. L'affaissement du bulbe oculaire par effondrement du plancher de l'orbite se manifestera par une diplopie binoculaire, celle-ci peut être masquée initialement du fait de l'œdème. L'enophtalmie est l'aspect d'œil enfoncé dans l'orbite du fait d'un volume du contenant augmenté.

Une fracture au niveau de l'ancrage d'un ligament palpébral aura pour conséquence une perte de la statique palpébrale avec un affaissement ou enfoncement et perte de la symétrie du canthus médial ou latéral appelé dystopie canthale.

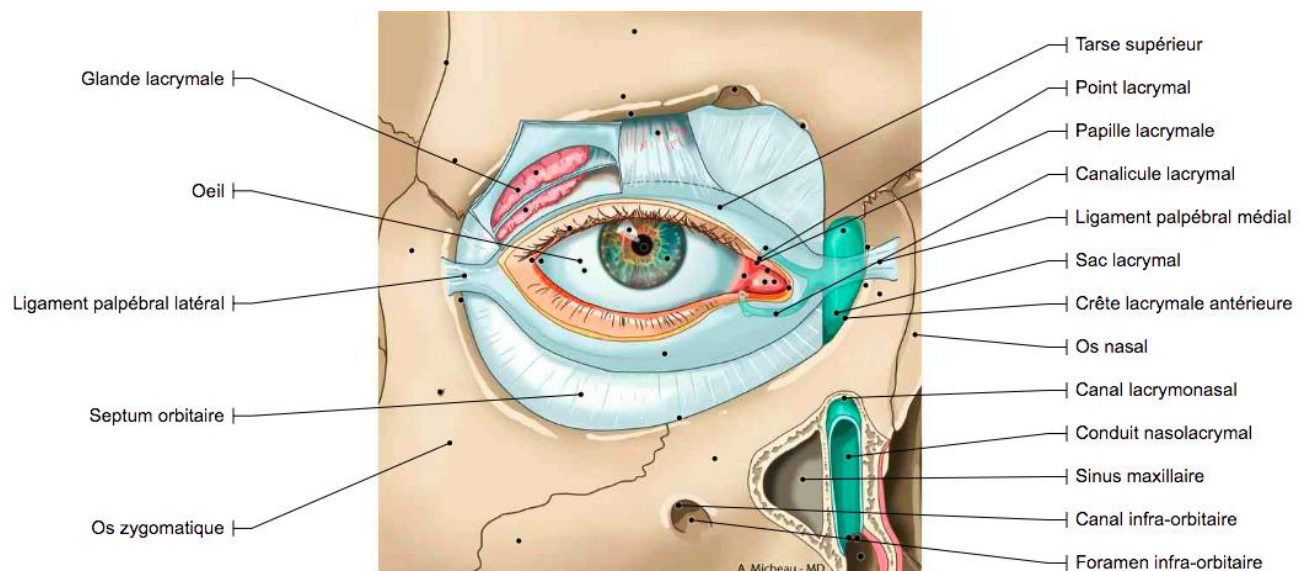


Figure 5 : Cadre orbitaire. <sup>15</sup>

## b. L'appareil lacrymal

Les larmes sont sécrétées par la glande lacrymale située dans la paroi supéro-latérale de l'orbite.

Les paupières vont permettre l'humidification de la cornée en répartissant les larmes comme des essuie-glaces.

Le drainage est assuré par les voies lacrymales situées en avant du septum orbitaire, elles sont composées des éléments suivants (Figure 5) :

- Les points lacrymaux, situés en dedans de chaque paupière supérieure et inférieure au niveau de la papille lacrymale, ils sont l'orifice d'entrée dans le système de drainage.
- Les canalicules lacrymaux supérieur et inférieur, font suites aux points lacrymaux, ils conduisent les larmes jusqu'au sac lacrymal soit directement soit en se réunissant en un canal d'union.
- Le sac lacrymal est le collecteur du liquide lacrymal, il a une forme de tube vertical de 15 x 5 mm, fermé à son extrémité supérieure (lac lacrymal), et est situé en dedans de l'orbite entre les crêtes lacrymales antérieures et postérieures au contact de l'os.
- Le conduit lacrymo-nasal fait suite à l'extrémité inférieure du sac lacrymal, il permet de drainer les larmes dans les fosses nasales au niveau du méat nasal inférieur en empruntant le canal osseux lacrymo-nasal situé en dedans de l'os maxillaire, il a une direction verticale vers le bas.

Une compression des voies lacrymales aura pour conséquence d'empêcher le drainage du liquide lacrymal avec un écoulement sur la joue appelé épiphora voire une infection par stagnation (dacryocystite).



### c. L'artère angulaire

La vascularisation de la région infra-orbitaire est assurée par l'artère angulaire branche terminale de l'artère faciale provenant de l'artère carotide externe. L'artère angulaire a un trajet vers le haut et le dedans en suivant le processus frontal du maxillaire. Elle s'anastomose avec :

- L'artère infra-orbitaire qui sort par le foramen infra-orbitaire et qui provient de l'artère maxillaire.
- Les artères palpébrales médiales, qui suivent le bord libre des paupières.
- L'artère dorsale du nez et l'artère supra-trochléaire branches de l'artère ophtalmique qui provient de l'artère carotide interne.

On décrit classiquement un large cercle anastomotique (Figure 6) autour du cadre orbitaire avec en dehors l'artère temporale superficielle et en haut l'artère supra-orbitaire, et au centre les artères palpébrales supérieure et inférieure qui font la jonction diamétralement.

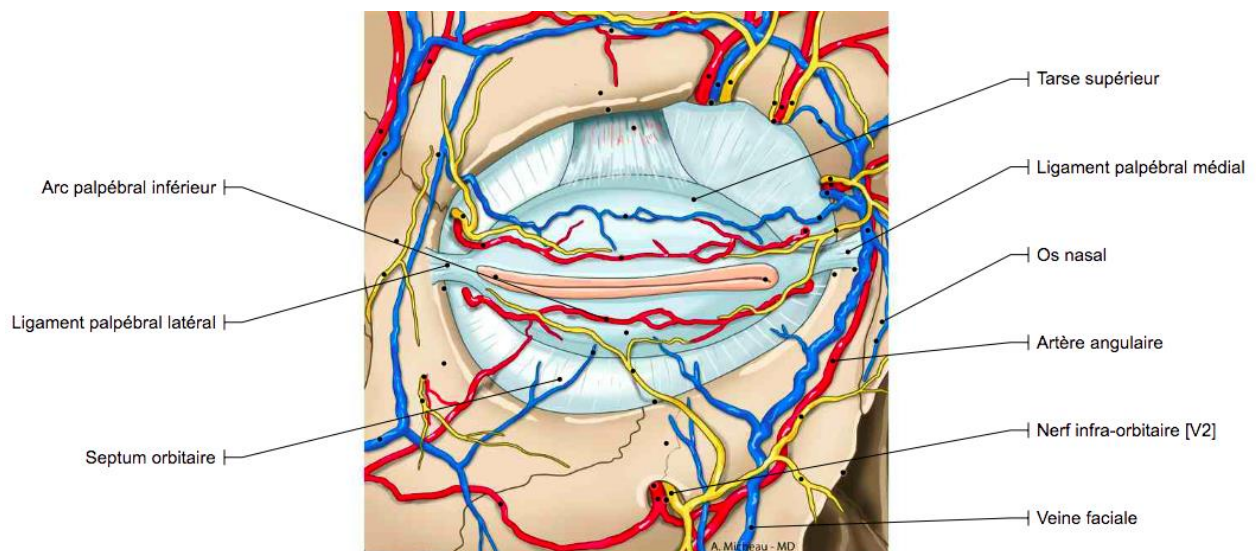


Figure 6 : Cadre orbitaire. <sup>16</sup>

#### d. Le nerf infra-orbitaire

La sensibilité de la région infra-orbitaire mais également des régions para-nasale, zygomatique, buccale et orale supérieure y compris la denture maxillaire, est assurée par le nerf infra-orbitaire appartenant au nerf maxillaire deuxième branche du nerf trijumeau. Ce nerf sort par le foramen infra-orbitaire après un trajet dans le canal infra-orbitaire en contact intime avec le plancher de l'orbite.

Un traumatisme de ce nerf aura pour conséquence une dysesthésie dans ces territoires ressentie le plus souvent comme des hypoesthésies ou des paresthésies.

#### e. Les tissus cellulo-musculaires

De la superficie à la profondeur, on trouvera dans la région infra-orbitaire :

- La peau et le tissu sous-cutané.
- Puis les muscles avec principalement le muscle orbiculaire de l'œil, qui sert à fermer l'œil, et en-dessous de l'extérieur vers l'intérieur les muscles supra-oraux avec le zygomatique mineur, l'élevateur de la lèvre supérieur, le muscle canin.
- Enfin le périoste et l'os.
- Cependant, au niveau du cadre orbitaire, on trouve le septum orbitaire sous le muscle orbiculaire. Celui-ci établit la séparation avec le contenu orbitaire.

#### 4. Anatomie radiologique

##### a. Les clichés de radiographie standard de la face

La lecture des examens d'imagerie standard requiert une bonne connaissance de l'anatomie normale du squelette facial :

- L'incidence de Blondeau (Nez-menton-plaque)

Elle s'obtient en plaçant le menton du sujet contre la plaque avec le plan sagittal médian perpendiculaire à la plaque et le plan orbito-méatal (plan de Francfort) à  $-50^\circ$  avec la plaque, ceci permet de dégager les sinus maxillaires, les os zygomatiques et le cadre orbitaire de la base du crâne (Figure 7). On décrit ainsi 5 lignes de Mac Gregor et Campbell dont la perte de parallélisme ou de symétrie signe une fracture. L'opacification d'un sinus maxillaire est également suspecte de fracture du plancher de l'orbite.

On utilise actuellement ce cliché non pas à visée diagnostique mais en surveillance après ostéosynthèse d'une fracture de l'os zygomatique par exemple.

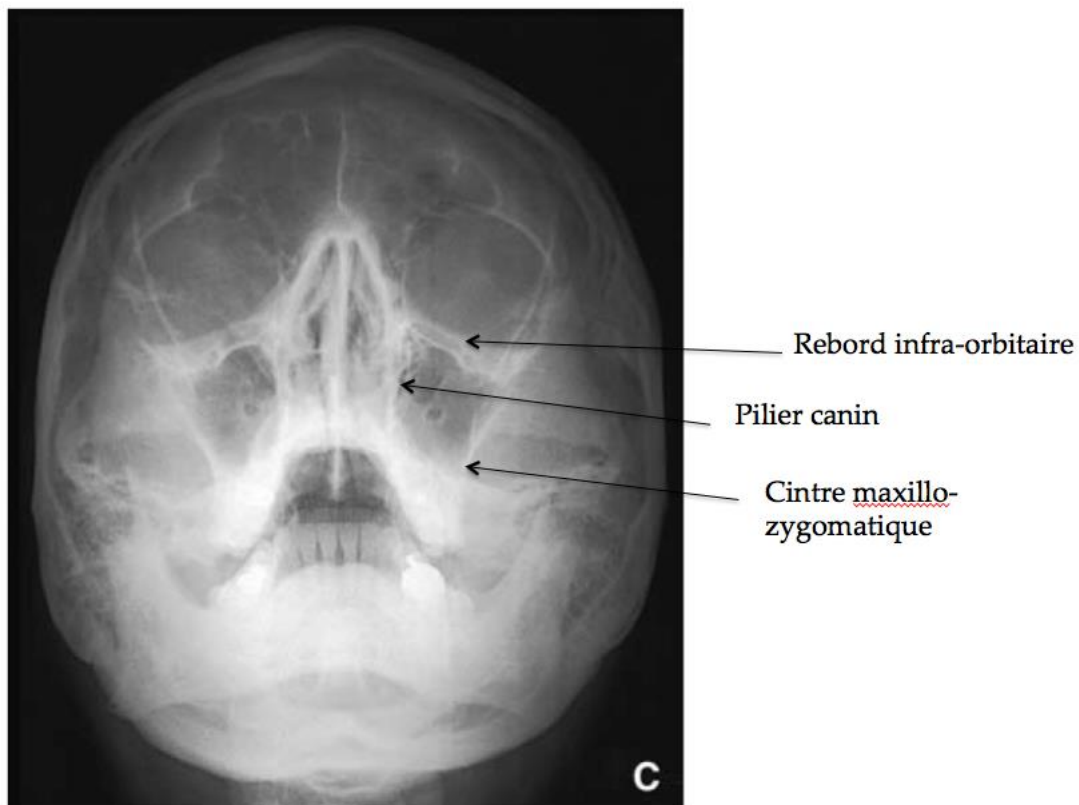


Figure 7 : Cliché de Blondeau, le rebord infra-orbitaire, le pilier canin et le cintre maxillo-zygomatique ont été repérés. <sup>17</sup>

- L'incidence de profil centrée sur la pyramide nasale (incidence os propres du nez)

Elle permet de documenter radiologiquement une fracture des os nasaux, elle permet de visualiser un trait de fracture, même en l'absence de déplacement, et d'apprécier le déplacement dans le sens antéro-postérieur (Figure 8).

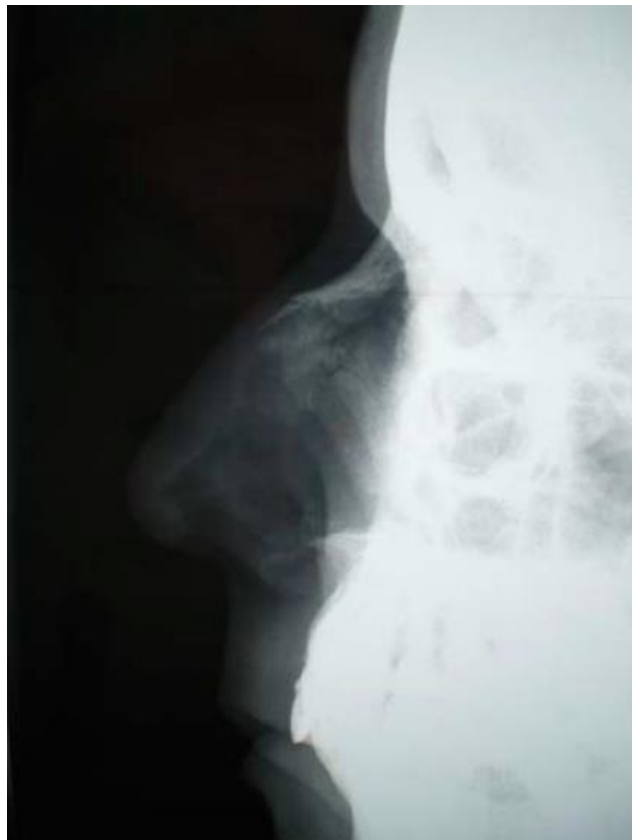

Figure 8 : Cliché des os propres du nez, déformation en bosse antérieure et trait de fracture. <sup>4</sup>

- L'incidence de Gosserez (racine-base du nez)

Elle apprécie les déplacements osseux latéraux, elle est centrée sur la pyramide nasale (Figure 9).

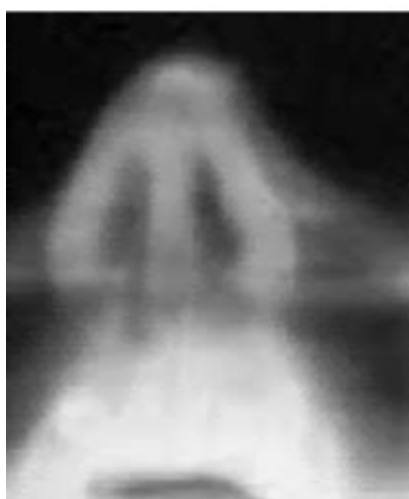


Figure 9 : Incidence de Gosserez.<sup>18</sup>

b. La tomodensitométrie à rayons X (scanner)

C'est l'examen de référence pour l'analyse du massif facial <sup>19</sup>. Il va permettre d'étudier dans les 3 plans de l'espace le trait de fracture et le déplacement, avec la possibilité de reconstructions en rendu surfacique. La description anatomique se fait dans les 3 plans axial (Figure 10), frontal (Figure 11) et sagittal (Figure 12) sous forme de coupes, les structures pouvant alors être suivies sur tout leur trajet.

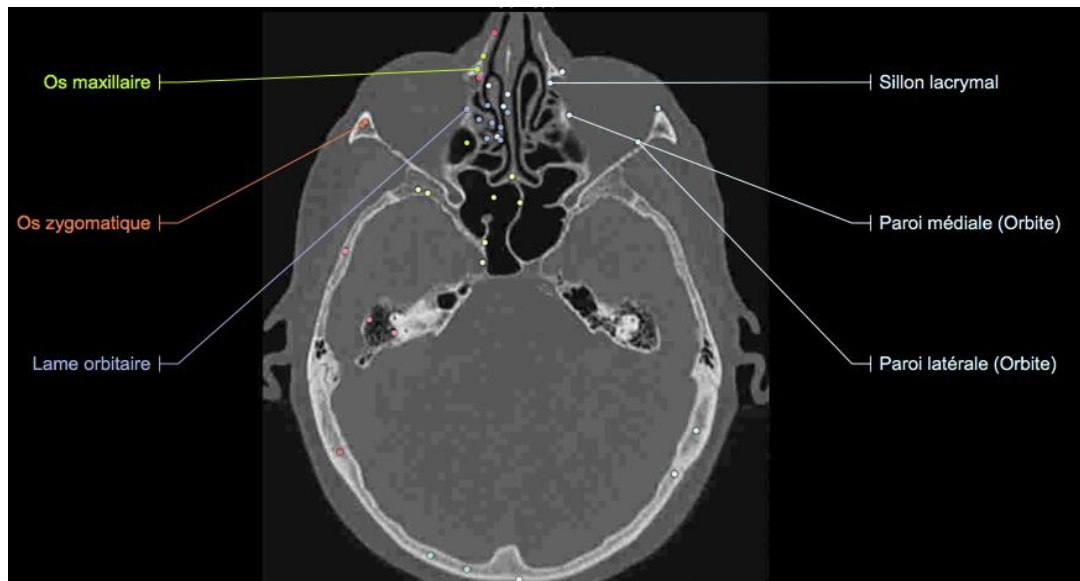


Figure 10 : Coupe axiale de scanner de la tête en fenêtre osseuse passant par les orbites. <sup>20</sup>

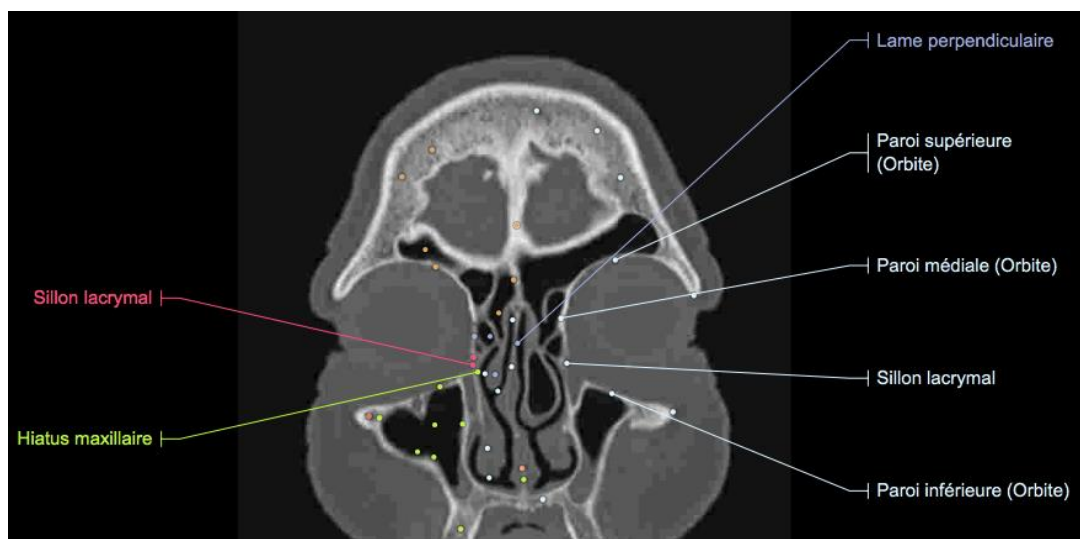


Figure 11 : Coupe frontale de scanner de la tête en fenêtre osseuse passant par les orbites et le canal lacrymonasal. <sup>21</sup>

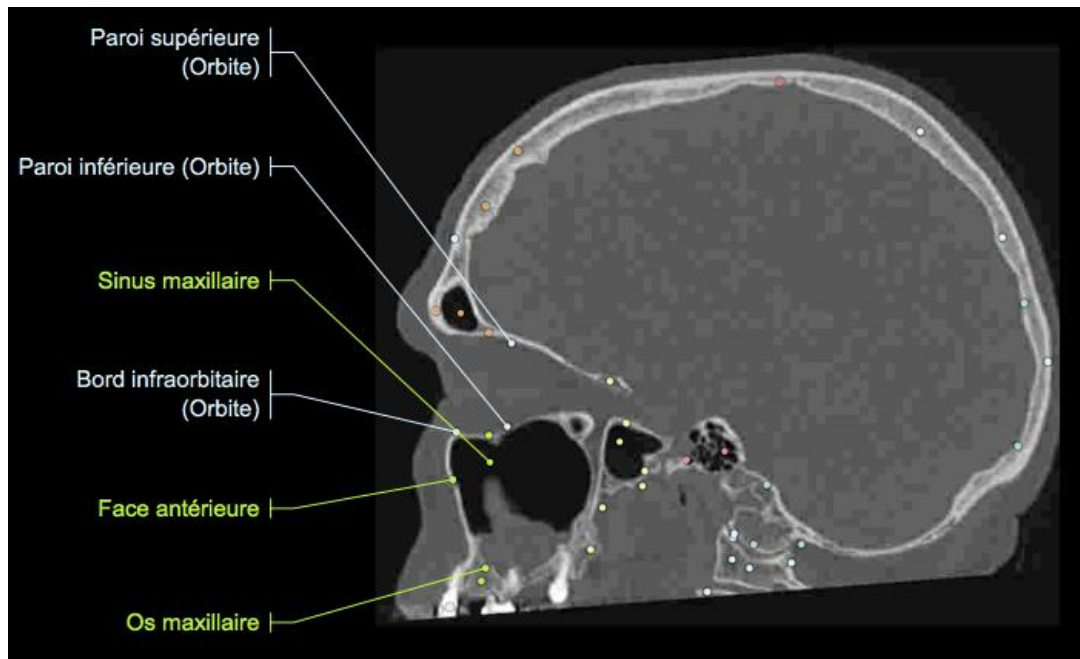


Figure 12 : Coupe sagittale de scanner de la tête en fenêtre osseuse passant par l'orbite. <sup>22</sup>

### c. Cone-beam

La tomographie volumétrique numérisée à faisceau conique est adaptée à l'analyse du massif facial osseux en 3 dimensions comme le scanner. Elle offre une meilleure résolution spatiale que le scanner <sup>23</sup> pour une zone cible de faible taille (Figure 13), mais elle n'analyse pas les tissus mous. Elle sera très utile pour distinguer des structures proches de matériel d'ostéosynthèse ou de produit de comblement dentaire métallique car les artefacts sont très limités contrairement au scanner. La dose d'irradiation est également réduite.

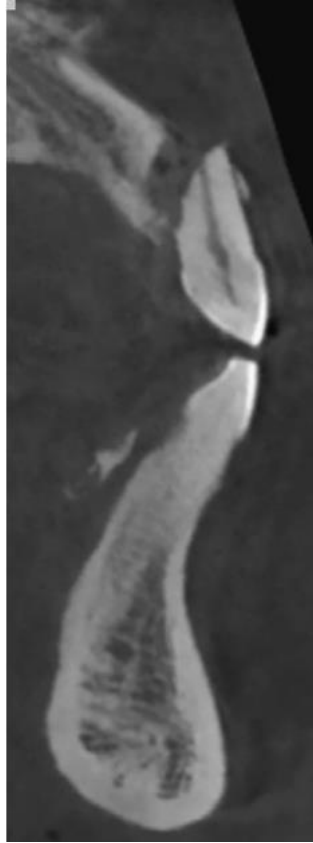

Figure 13 : Coupe sagittale de cone-beam montrant une fracture radiculaire de 21, la reconstruction de la coupe mesure  $150 \mu\text{m}$ .<sup>23</sup>

## 5. Rhéologie nasale

Tout traumatisme diminuant le diamètre des cavités nasales va diminuer le flux d'air dans celles-ci.

Le flux (Q) d'air dans un tuyau varie proportionnellement avec la vitesse de l'air (v) dans ce tuyau et avec la surface de section du tuyau (S) :

$$Q = v \cdot S$$



La surface de section du tuyau varie également avec le carré du rayon du tuyau selon la formule :

$$\pi.r^2$$

En assimilant les cavités nasales à un tuyau, on comprend qu'une diminution même minime du diamètre des cavités nasales va beaucoup diminuer le flux nasal, ceci ressenti comme une obstruction nasale.

### III/ Généralités sur les fractures de l'étage moyen de la face

#### 1. Classification

Les fractures de l'étage moyen de la face sont classées en 3 grands groupes (Figure 14) :

- Les fractures occlusofaciales : elles ont un retentissement sur l'articulé dentaire avec un trait de fracture pouvant atteindre tous les os de l'étage moyen, de manière uni ou bilatérale et symétrique ou non, en désolidarisant la denture maxillaire du reste du crâne.

Le Fort est le premier à avoir établi une classification de ces fractures en 1901, celle-ci est encore utilisée de nos jours <sup>24</sup>.

Selon la hauteur du trait de fracture on classera la fracture en Le Fort I, II ou III.

- Les fractures latéofaciales : elles sont représentées par les fractures de l'os zygomatique et du plancher de l'orbite.
- Les fractures centro-faciales : elles atteignent à des degrés divers les os du complexe naso-ethmoïdo-fronto-orbitaire (CNEMFO) et parmi tous les intermédiaires possibles on citera les fractures des os nasaux, les fractures de

la paroi médiale de l'orbite, les fractures naso-orbitaires, les fractures du toit de l'orbite, les fractures nasomaxillaires.

Markowitz a décrit en 1991 <sup>25</sup> la classification des fractures naso-ethmoïdo-orbitaires en fonction de la sévérité d'atteinte de l'attache du ligament palpébral médial en 3 types (Figure 15).

A côté de cette classification simple, certaines fractures ont été historiquement décrites telles que la fracture de Richet, de Bassereau, de Walther et de Huet <sup>14</sup>. Mais les associations quasi infinies des différentes fractures et de localisation du trait de fracture font que le diagnostic des fractures du massif facial est élaboré sous forme d'une somme de fractures décrites dans les classification ci-dessus.

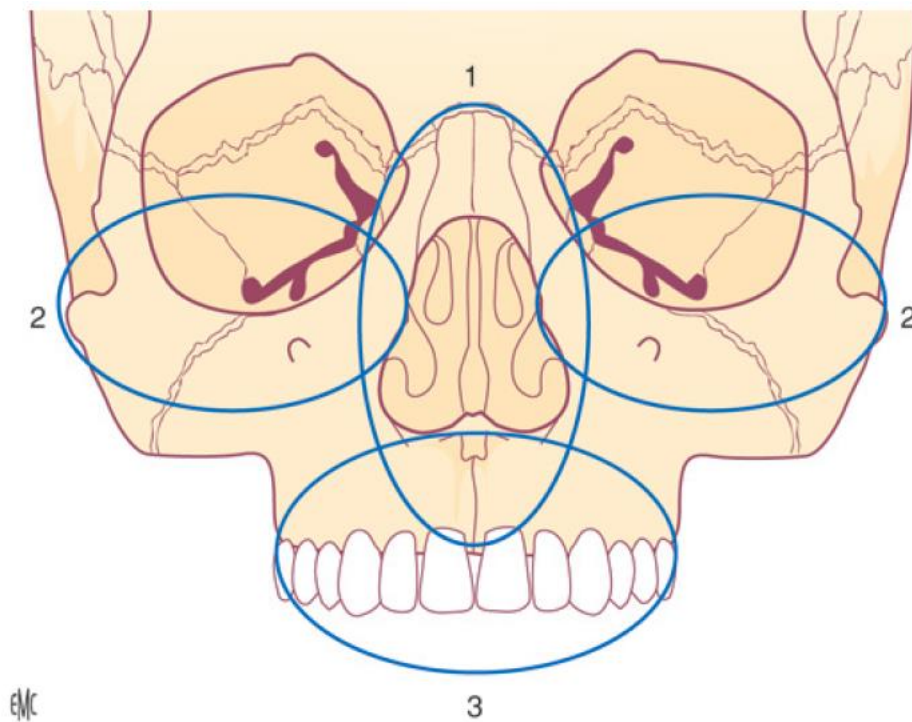


Figure 14 : Classification des fractures de l'étage moyen facial. 1. Centrifaciales ; 2. latéofaciales ; 3. occlusofaciales. <sup>26</sup>

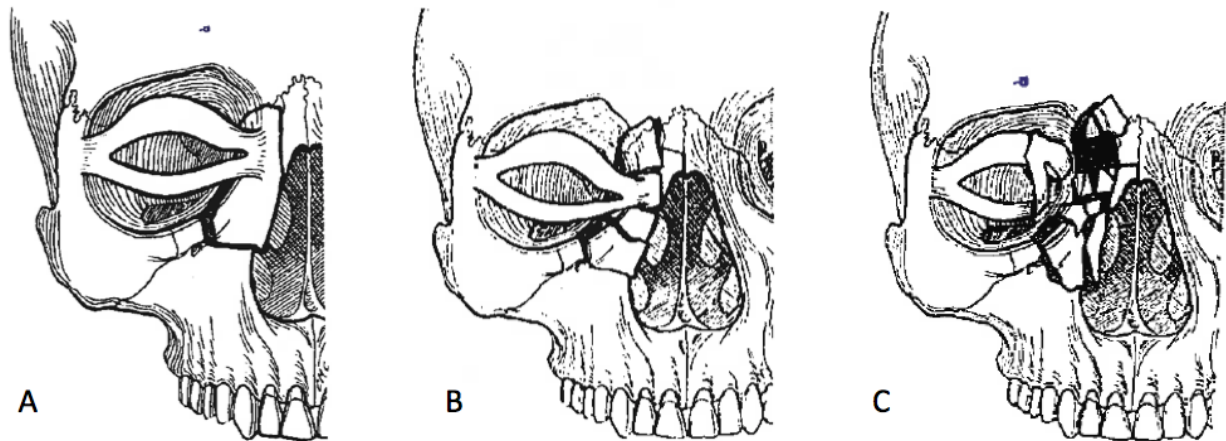


Figure 15 : Classification des fractures naso-ethmoïdo-orbitaires de Markowitz <sup>25</sup>. A. Type I le ligament palpébral médial est intègre et le segment osseux central est fait d'une seule pièce ; B. type II le segment central est pluri-fragmenté mais l'intégrité de l'insertion osseuse du ligament palpébral médial est respectée ; C. type III rupture de l'insertion osseuse du ligament palpébral médial.

## 2. Examen clinique

L'examen clinique d'un traumatisé maxillo-facial est standardisé, il doit rechercher les urgences vitales en premier lieu, notamment extra-faciales :

- La détresse respiratoire aiguë.
- Le choc hémorragique, une ligature vasculaire en urgence peut s'avérer nécessaire.
- Une urgence neurochirurgicale, évaluer la conscience et rechercher un déficit neurologique.
- Une lésion extra-faciale plus urgente qu'une lésion maxillo-faciale.

Une fois les urgences vitales écartées, l'examen clinique va réaliser le bilan lésionnel maxillo-facial :

- L'interrogatoire précise le mécanisme traumatique, souvent évocateur (accident de transport, chute, agression), et les signes fonctionnels du patient

(localisation de la douleur, hypoesthésie, trouble visuel ou perturbation de l'occlusion). L'interrogatoire recherche également les antécédents, une allergie, et les traitements du patient.

- L'examen du massif facial à l'inspection recherche des plaies (sans oublier le cuir chevelu), des ecchymoses, de l'œdème, une asymétrie témoignant d'une fracture, une paralysie faciale, et l'examen endobuccal recherche des lésions dentaires, des plaies, un trouble d'articulé dentaire ou de la cinétique mandibulaire. La palpation des reliefs osseux recherche des points douloureux et des pertes de la continuité des segments osseux du massif facial avec des déformations signes de fracture ; une mobilité anormale des dents ou une disjonction du maxillaire, un déficit sensitif systématisé.
- L'examen ophtalmologique recherche une urgence ophtalmologique (hypotonie oculaire par plaie du globe, une baisse d'acuité visuelle, une anisocorie), un trouble oculomoteur, une diplopie binoculaire, une eno/exophtalmie orientant vers une fracture du cadre orbitaire. La recherche d'une asymétrie ou d'un télécanthus oriente vers une fracture du CNEMFO. Un épiphora fera redouter une lésion des voies lacrymales, un cathétérisme de celles-ci sera alors nécessaire. Un traumatisme péri-orbitaire doit faire pratiquer un examen par un ophtalmologue avec notamment un fond d'œil à la recherche d'un décollement de rétine.
- L'examen rhinologique recherche une fracture des os nasaux, sa sévérité et son étendue : la ventilation nasale renseigne sur la présence une obstruction nasale, l'examen des fosses nasales au speculum et à la lampe frontale recherche des plaies endo-nasales, un hématome de cloison ou une déviation du septum nasal, la présence d'une rhinoliqorrhée doit faire rechercher une brèche ostéoméningée.
- L'examen otologique recherche une lésion du conduit auditif externe ou du tympan à l'otoscope, une surdité doit faire pratiquer un examen par un ORL,

un syndrome vestibulaire périphérique orienté vers une fracture du rocher, et une otoliquorrhée vers une brèche ostéoméningée.

Les fractures de l'étage moyen de la face sont suspectées devant le mécanisme traumatique, la présence d'épistaxis, de contusion périorbitaire, de plaie frontale <sup>27</sup>, de diplopie, d'hypoesthésie dans le territoire du nerf infra-orbitaire V2, de trouble d'articulé dentaire avec mobilité de la denture maxillaire.

### 3. Diagnostic radiologique

#### a. La radiographie standard

Une fracture de l'étage moyen de la face peut être suspectée devant une opacification du sinus maxillaire, ou la rupture de l'une des lignes de Mac Gregor et Campbell (Figures 16 et 17) <sup>17</sup>.

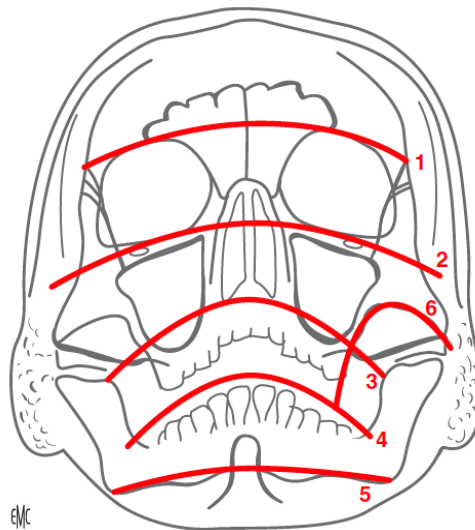


Figure 16 : Lignes de repérage radiologiques : lignes de Mac Gregor et Campbell.

1. Ligne supraorbitaire ; 2. ligne infraorbitaire ; 3. ligne passant par le plancher des sinus maxillaires et des fosses nasales ; 4. ligne d'occlusion dentaire ; 5. bord basilaire de la mandibule ; 6. cintre maxillozygomatique. <sup>17</sup>

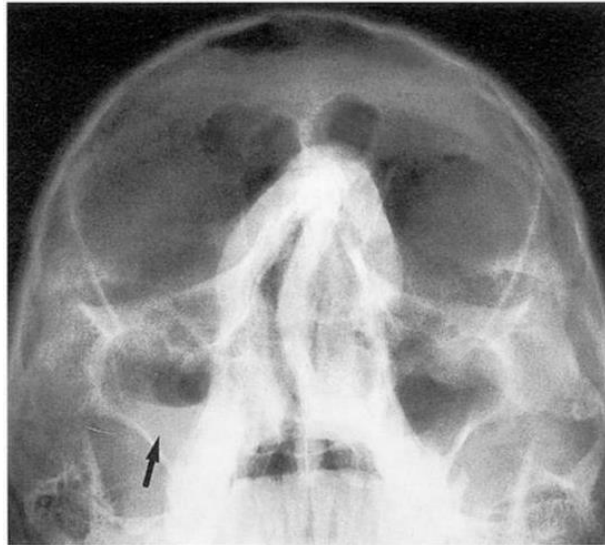

Figure 17 : Hémosinus maxillaire droit associé à une fracture des os nasaux sur cliché de Blondeau. <sup>14</sup>

#### b. La tomodensitométrie

Le scanner est l'examen de référence pour l'analyse des fractures des os de la face <sup>19</sup>.

Le premier critère analysé est le trait de fracture, c'est une perte de continuité visible apparaissant hypodense au sein des os naturellement hyperdenses. On analyse sa position, et les os qu'il atteint.

Le second critère analysé est le déplacement entre les segments.

Le formatage en 3 plans de l'espace permet une analyse fine par coupes successives.

Voici quelques exemples de fractures de l'étage moyen de la face en scanner (Figures 18-20).

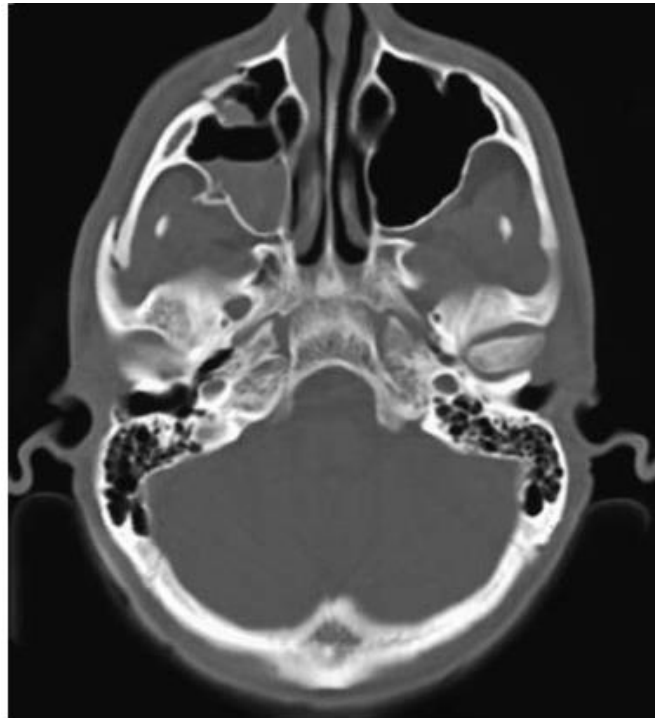


Figure 18 : Tomodensitométrie. Fracture orbitozygomatique droite avec hémossinus maxillaire droit associé en coupe axiale. <sup>17</sup>

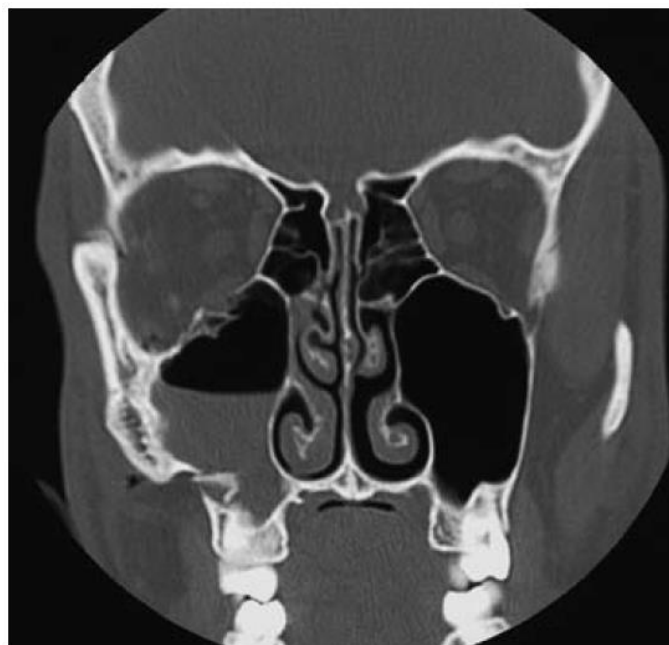


Figure 19 : Tomodensitométrie. Fracture plurifragmentaire du plancher de l'orbite droit avec pneumorbitie en coupe coronale et hémossinus maxillaire droit associé. <sup>17</sup>

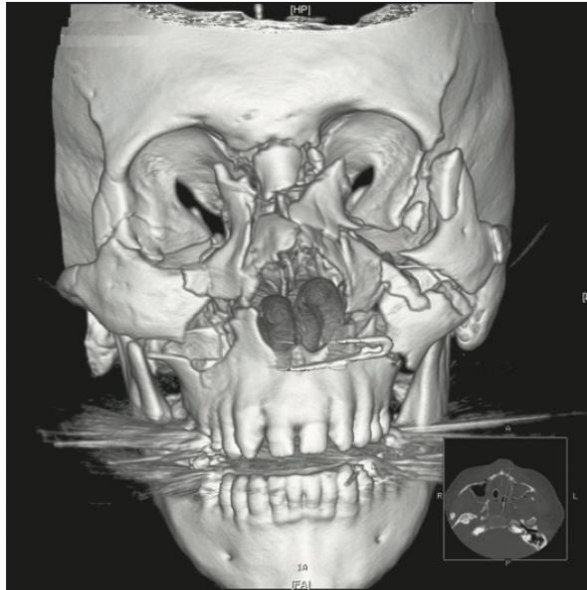


Figure 20 : Tomodensitométrie. Reconstruction par rendu de surface. Fracture faciale complexe. <sup>26</sup>

c. Le cone-beam

Le cone-beam permet de voir très finement des fractures du massif facial en trois dimensions et avec rendu de surface (Figure 21-22).

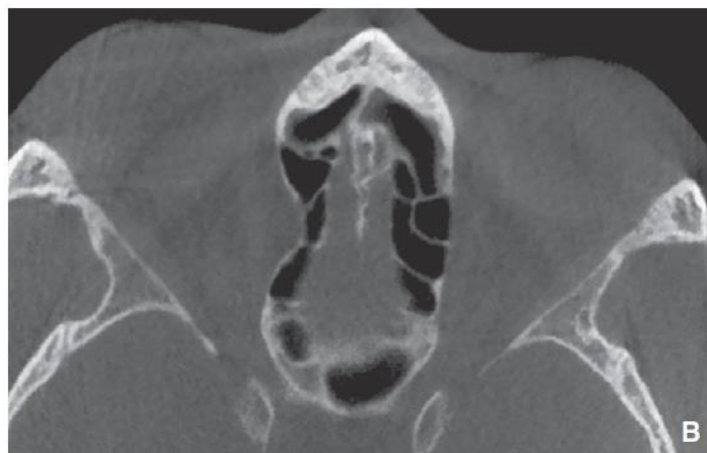

Figure 21 : Cone-beam, coupe axiale montrant une fracture de la paroi médiale de l'orbite droit.<sup>23</sup>



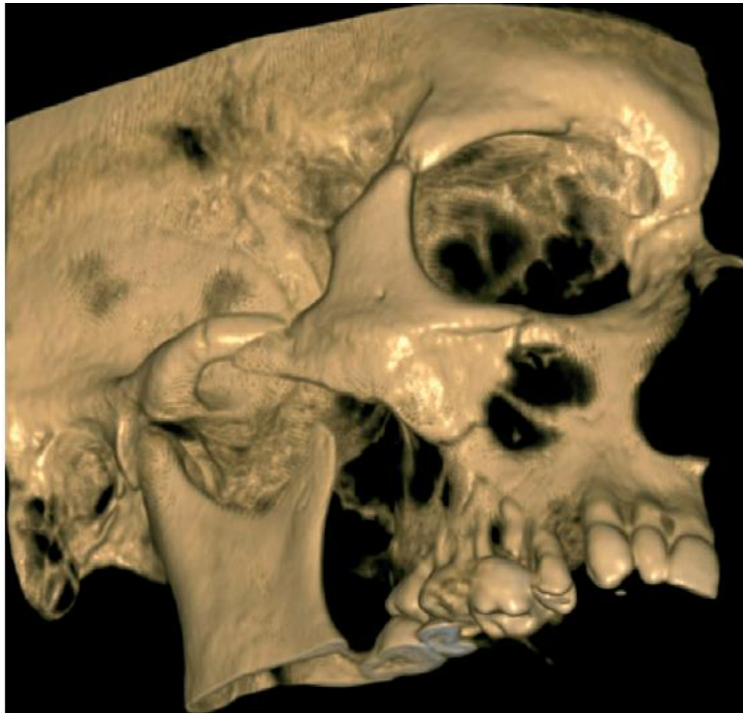

Figure 22 : Cone-beam, reconstruction par rendu de surface montrant une fracture orbitozygomatique droite.<sup>23</sup>

#### 4. Principes thérapeutiques

Le traitement des fractures de l'étage moyen de la face a deux objectifs :

- Restaurer l'anatomie antérieure et l'esthétique de la face (ceci ne sera correctement apprécié qu'à distance du traumatisme et après disparition de l'œdème)
- Restaurer la fonction (manducation, respiration sans obstacle, lacrymation, dynamique et statique oculaire)

Les fractures déplacées nécessiteront une réduction, généralement pratiquée sous anesthésie générale, par manœuvres externes ou abord direct sanglant.

L'instabilité d'une fracture, c'est à dire la tendance du segment fracturé à retourner en mauvaise position après réduction, sera corrigée par fixation. Plusieurs systèmes existent, l'ostéosynthèse par plaque vissée étant le plus répandu.

L'abord sanglant permet d'apprécier la réduction anatomique en contrôlant directement l'alignement des reliefs osseux. Pour les fractures occluso-faciales, la mise en articulé dentaire est un critère de réduction supplémentaire, et un objectif du traitement.

## IV/ Principes de prise en charge des fractures des os nasaux

### 1. Epidémiologie

Les fractures des os nasaux sont très fréquentes, la position de ces os la plus antérieure des os de la face les exposent en premier aux traumatismes. Certains le qualifient de « pare-choc antérieur » de la face.

Selon les séries, les fractures des os nasaux représentent jusqu'à 60% des fractures de la face <sup>3</sup>.

### 2. Diagnostic clinique

Le diagnostic de fracture des os nasaux est clinique <sup>28</sup>.

Les signes d'appel de fracture des os nasaux après un traumatisme de la face sont l'épistaxis, l'obstruction nasale, l'œdème, l'hématome paranasal et du dos du nez et surtout la déformation du nez. Une plaie et un hématome de la cloison nasale sont à rechercher.

### 3. Diagnostic radiologique

L'imagerie permet d'orienter le traitement de la fracture des os nasaux <sup>29</sup>.

Pour la plupart des auteurs, une fracture des os nasaux isolée ne requiert aucun examen d'imagerie.

Un cliché de radiographie standard peut être demandé, principalement celui des os nasaux de profil, mais son utilité est limitée. Il permet surtout de documenter la fracture et d'évaluer le déplacement antéro-postérieur. Le cliché de Gosserez montre la fracture et son déplacement dans le plan horizontal. Le cliché de Blondeau montre un déplacement latéral mais permet également de rechercher un diagnostic différentiel avec les autres fractures de l'étage moyen de la face notamment en recherchant un hémosinus maxillaire.

Le scanner de la face peut lui aussi être réalisé, il analysera plus finement la fracture. Il est surtout indiqué dans les traumatismes violents de la face à haute énergie cinétique quand on suspecte une fracture complexe de la face, du crâne ou du rachis.

### 4. Principes thérapeutiques

L'indication chirurgicale des fractures des os nasaux est esthétique et/ou fonctionnelle :

- La réduction a pour objectif de rétablir les rapports anatomiques antérieurs visibles et par cela l'esthétique du visage.
- Elle doit également permettre de restaurer le volume des cavités nasales. Cependant des obstructions nasales existant avant le traumatisme ne seront pas toujours améliorées.

L'intervention chirurgicale est réalisée sous anesthésie générale. L'opérateur réalise une réduction par manœuvres externes, en s'aidant d'instrument mousse glissé dans les cavités nasales pour mobiliser les os nasaux par en dessous.

La contention est double : interne par un méchage des cavités nasales et externe par un plâtre nasal. Le méchage est gardé 5 jours tandis que le plâtre est gardé 10 jours. Celui-ci peut-être renouvelé s'il ne moule plus le nez après quelques jours de l'intervention du fait de la disparition de l'œdème, devenu alors inefficace.

Des antalgiques seront prescrits au patient, et un arrêt des activités à risque de nouveau traumatisme.

## V/ Fractures nasomaxillaires, notre étude

### 1. Matériel et méthodes

#### a. Etude de dossiers

Nous avons réalisé une étude rétrospective à partir des dossiers médicaux d'une série de 11 patients consécutifs qui ont consulté le service de chirurgie maxillo-faciale de l'hôpital universitaire de Rouen pour prise en charge d'une fracture nasomaxillaire :

Tous les patients atteints d'une fracture nasomaxillaire de janvier 2013 à janvier 2017 ont été inclus.

Les caractéristiques des patients ont été relevées avant chaque intervention et analysées rétrospectivement: âge, sexe, côté fracturé, la présence ou absence de douleur à la palpation de la région nasale, déformation nasale, épistaxis, marche d'escalier sur la margelle infra-orbitaire, ecchymose péri-orbitaire, hypoesthésie dans le territoire du nerf infra-orbitaire, œdème péri-orbitaire, obstruction nasale, enophtalmie, hémorragie sous-conjonctivale, dystopie, diplopie, épiphora.

Un examen rétrospectif des scanners datant du traumatisme a été réalisé par l'auteur en utilisant le logiciel d'imagerie médicale Radiant DICOM Viewer, pour décrire la localisation et les os atteints par ces fractures.

L'examen rétrospectif des dossier médicaux a permis de relever le traitement réalisé pour chaque patient en notant le délais de l'intervention, le type d'intervention (abord chirurgical ou réduction externe), la durée de l'intervention et la mise en place de plâtre nasal.

Les patients consultaient le service d'accueil des urgences de notre hôpital et étaient examinés par le médecin urgentiste. Devant la suspicion de fracture du massif facial, ces patients bénéficiaient d'un scanner de la face qui montrait une fracture nasomaxillaire (Figures 23-27). Le chirurgien maxillo-facial était alors contacté et venait examiner le patient ou le convoquait pour une consultation après quelques jours d'application de glace pour diminuer l'œdème.

L'indication chirurgicale était portée par un chirurgien maxillo-facial sénior. Les critères retenus pour porter cette indication étaient l'évaluation de l'obstruction nasale et la déformation nasale.

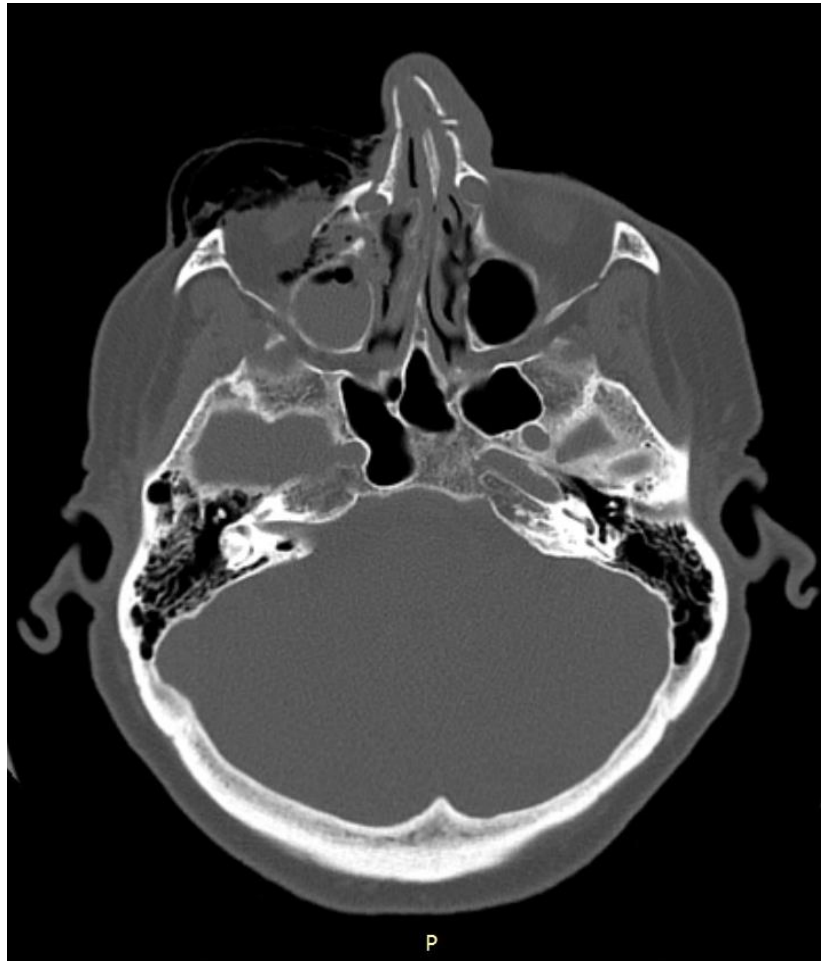

Figure 23 : Coupe axiale de scanner de la face en fenêtre osseuse montrant la fracture nasomaxillaire, on note un trait de fracture au niveau du rebord orbitaire inférieur droit médial avec refend dans le canal lacrymonasal associé à une fracture des os nasaux.

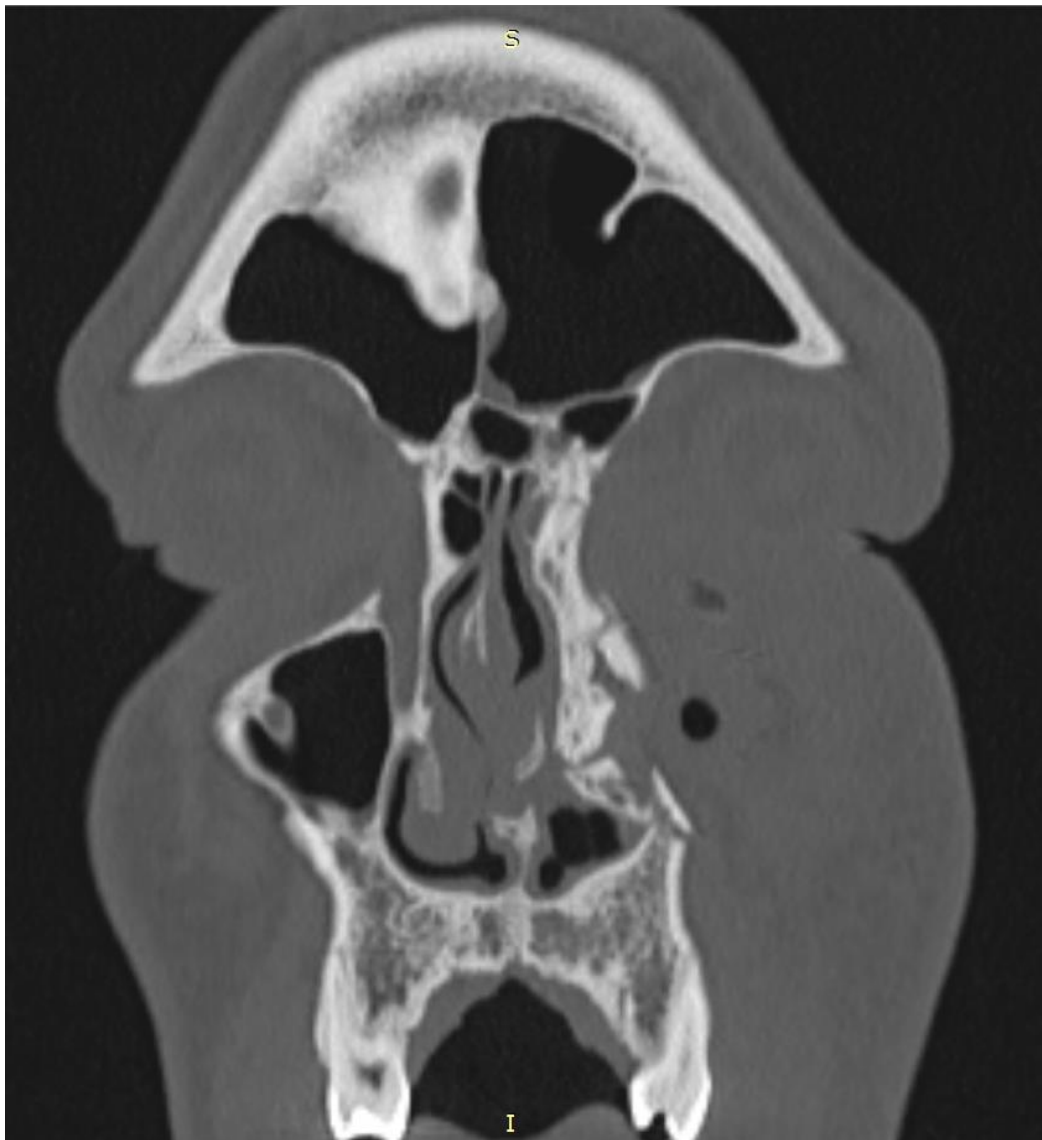

Figure 24 : Coupe coronale de scanner de la face en fenêtre osseuse montrant le pilier canin gauche fracturé avec un déplacement en dedans et une obstruction de la fosse nasale gauche.

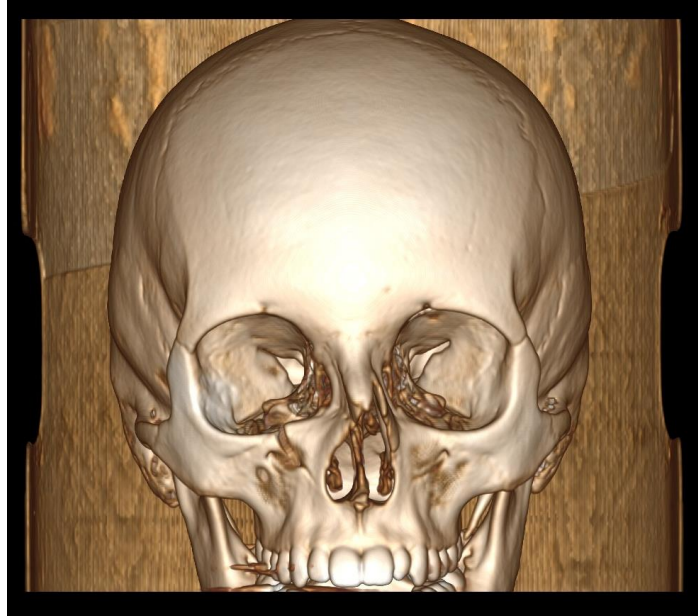


Figure 25 : Reconstruction 3D d'un scanner du crâne, de face, montrant une fracture nasomaxillaire droite. On note l'obstruction de la fosse nasale droite.

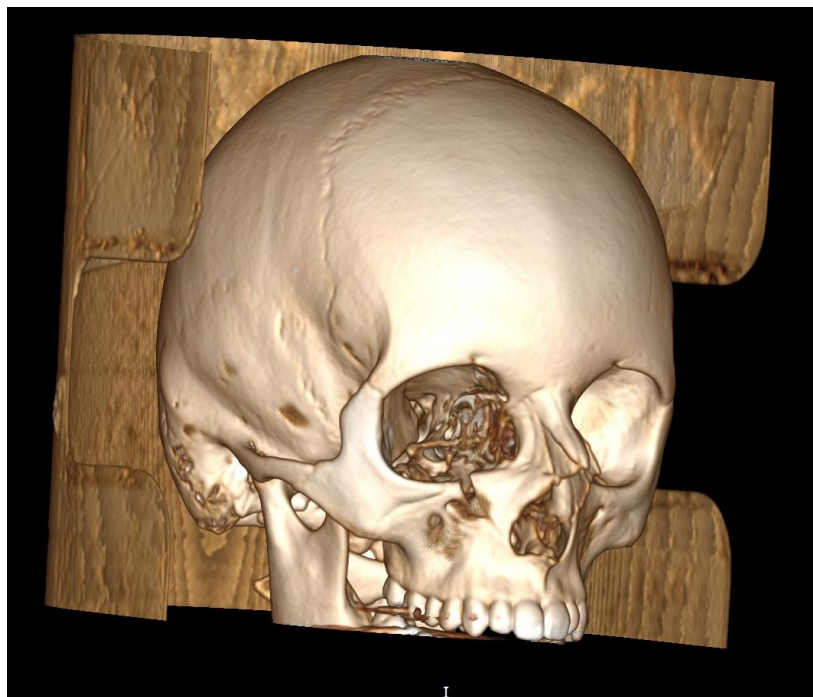


Figure 26 : Reconstruction 3D d'un scanner du crâne, vue de  $\frac{3}{4}$  droite, montrant une fracture nasomaxillaire droite.



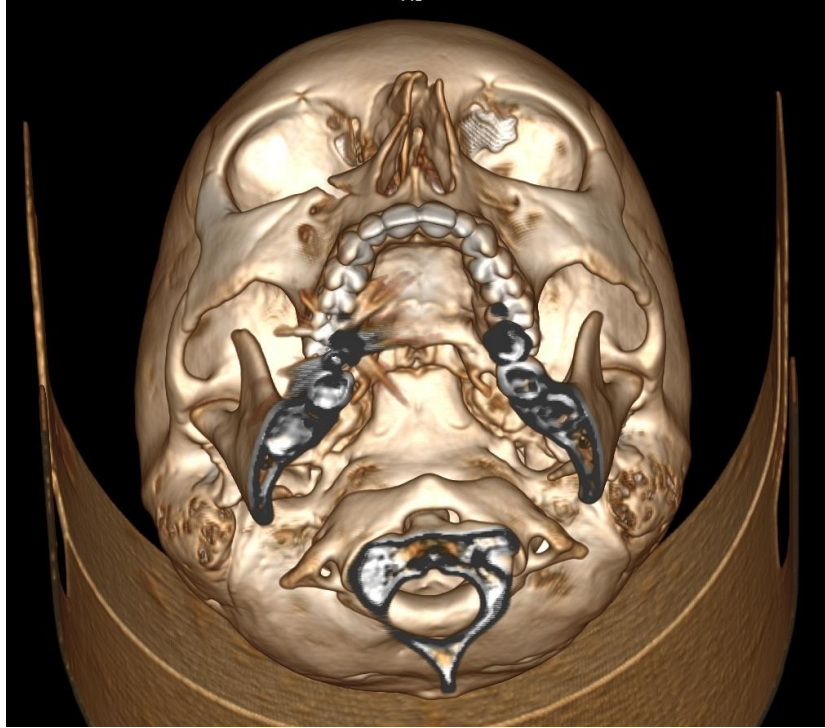


Figure 27 : Reconstruction 3D d'un scanner du crâne, en vue ascendante, montrant une fracture nasomaxillaire droite. On note le déplacement du segment nasomaxillaire vers le dedans et la marche d'escalier sur le rebord orbitaire inférieur.

#### b. Etude téléphonique

Une enquête téléphonique post-opératoire a été réalisée par l'auteur, celui-ci a contacté tous les patients par téléphone en leur soumettant un interrogatoire standardisé et en leur demandant de consulter à l'hôpital pour un examen clinique gratuit.

L'interrogatoire évaluait successivement chez tous les patients (Annexe) :

- La satisfaction du patient, en lui demandant de répondre à plusieurs propositions par des réponses standardisées allant de 5 tout à fait d'accord à 1 pas du tout d'accord (échelle de Likert).

- Son obstruction nasale séquellaire en remplissant le questionnaire NOSE (nasal obstruction symptom evaluation, les valeurs allant de 0 = pas de problème à 5 = problème sévère)<sup>30</sup>.
- La douleur résiduelle avec l'échelle numérique type échelle visuelle analogique.

Si le patient consultait, l'examen clinique réalisé par l'auteur recherchait (Annexe) :

- Des troubles oculaires : une enophtalmie résiduelle à l'ophtalmomètre de Hertel, une diplopie binoculaire, un trouble de l'oculomotricité avec un champs visuel réalisé au doigt, une dystopie canthale médiale en mesurant et en comparant la distance ligne médiane du visage-angle palpébral médial et la différence de hauteur des angles palpébraux médiaux des deux cotés, un scleral show mesuré à la réglette, un ectropion, une marche d'escalier palpable sur le rebord orbitaire inférieur,
- Une déformation résiduelle des os nasaux, une obstruction nasale objectivée au miroir de Glatzel,
- Des troubles de l'appareil lacrymal : un épiphora, un épisode de dacryocystite,
- Une hypoesthésie dans le territoire du nerf infra-orbitaire (celle-ci était recherchée en piquant le patient avec une aiguille suffisamment pour déprimer la peau mais sans la pénétrer, sur la paupière la joue la paroi latéro-nasale la lèvre et la gencive maxillaire vestibulaire),
- L'aspect de la cicatrice (la couleur était notée, la taille mesurée à la réglette et on notait si la cicatrice débordait des verticales passant par l'angle palpébral médial ou le bord latéral de l'iris ou l'angle palpébral latéral, l'épaisseur, la douleur selon l'échelle visuelle analogique),
- La gêne liée au matériel et si le patient demandait son ablation, et la récupération morphologique de la forme du nez et de la position de l'angle palpébral médial en s'aidant de photo pré-traumatisme.

Des photos post-opératoires étaient réalisées : cliché de face, profil, ¾ bilatéral, vue plongeante et vue ascendante.

# Questionnaire de suivi des patients atteints de fracture nasomaxillaire

Nom :

Prénom :

## Interrogatoire :

- Enquête de satisfaction :

Pour tous les critères ci-dessous, il vous est demandé de répondre aux propositions selon 5 réponses possibles (échelle de Likert):

5. tout à fait d'accord

4. d'accord

3. ni en désaccord ni d'accord

2. pas d'accord

1. pas du tout d'accord

Propositions :

- I je suis satisfait de la prise en charge pré-opératoire par le spécialiste
- II je suis satisfait des informations relatives à l'intervention
- III je suis satisfait de mon séjour en hospitalisation
- IV je suis satisfait du résultat de l'intervention
- V je n'ai pas de problèmes visuels séquellaires

- VI je suis satisfait du résultat de la forme de mon nez
  - VII je suis satisfait du résultat pour respirer par le nez
  - VIII je ne suis pas gêné pour respirer par le nez quand je fais un exercice physique
  - IX je suis satisfait de l'aspect des cicatrices faites par le chirurgien
  - X je suis satisfait du niveau de ma douleur actuelle
  - XI je suis satisfait de la sensibilité de ma lèvre supérieure et de mes dents supérieures
  - XII je me sens tel que j'étais avant le traumatisme
- Douleur (échelle numérique de 0 à 10) :
  - Obstruction nasale (questionnaire NOSE, Nasal Obstruction Symptom Evaluation) :

Au cours du dernier mois, à quel point étiez-vous dérangé (propositions ci-dessous)?

0 pas de problème

1 léger problème

2 problème modéré

3 vrai problème

4 problème sévère

Propositions :

- une congestion nasale ou un manque d'air
- une obstruction nasale
- des difficultés à respirer par le nez
- des difficultés à dormir
- incapacité à respirer par le nez pendant un exercice

## Examen clinique :

### Œil :

- enophtalmie (mesure exophtalmomètre de Hertel)
- diplopie binoculaire (demandée au patient)
- trouble oculomoteur (clinique au doigt)
- dystopie (appréciation par l'examineur, mesure bilatérale de la distance ligne médiane du visage-angle palpébral médial, différence de hauteur par rapport au côté sain)
- scleral show (appréciation de l'examineur, mesure à la règle)
- ectropion (appréciation de l'examineur)
- marche d'escalier palpable à la margelle infra-orbitaire

### Nez :

- déformation résiduelle OPN (appréciation de l'examineur)
- obstruction nasale (miroir de Glatzel)

### Appareil lacrymal :

- épiphora (demandée au patient)
- épisode de dacryocystite (demandée au patient)

### Nerf V2 infra-orbitaire :

- hypoesthésie persistante (demandée au patient, évaluée à l'aiguille) (on pique la peau suffisamment pour la déprimer mais sans pénétrer, sur la paupière inférieure la joue la lèvre supérieure la paroi latéronasale et la gencive maxillaire vestibulaire, la sensation est cotée de 0 à 100 par le patient sur une échelle visuelle analogique)
- hyperesthésie

#### Cicatrice infra-orbitaire :

- taille (mesure à la réglette, noter si elle dépasse la verticale passant par l'angle palpébral médial, la verticale passant par le bord latéral de l'iris ou la verticale passant par l'angle palpébral latéral)
- couleur (pigmentation brune, achromie, pigmentation rouge, de la même couleur que la peau adjacente)
- épaisseur (finesse, caractère rétractile)
- douleur (échelle visuelle analogique)
- esthétique (score 2 aucune cicatrice visible, 1 cicatrice visible mais jugée par les médecins et le patient esthétiquement non préjudiciable, 0 cicatrice visible et jugée inesthétique)

#### Matériel :

- gène (demandée au patient)
- demande d'ablation des plaques (demandée au patient)

#### Morphologie :

- récupération esthétique de la forme du nez (comparaison photo pré-op)
- récupération esthétique de la position de l'angle palpébral médial (comparaison photo pré-op)

#### Photos :

- face
- $\frac{3}{4}$  bilatéral
- profil
- vue ascendante
- vue plongeante

## 2. Résultats

### a. Notre série

Onze patients ont été inclus dans notre étude (8 hommes et 3 femmes), la moyenne d'âge était de 33,4 ans avec des extrêmes de 15 à 70 ans. Sept fractures étaient survenues du côté gauche, les causes du traumatisme étaient par ordre décroissant : 5 agressions, 2 accidents de transport, 2 chutes, 1 accident de sport, 1 accident domestique (Table 1).

Les signes cliniques pré-opératoires suivants ont été recherchés chez les patients : 8 patients (72,7%) présentaient une douleur à la palpation de la région paranasale côté fracturé, 11 patients (100%) présentaient une déformation nasale, 11 patients (100%) ont présenté une épistaxis au moment du traumatisme, 9 patients (81,8%) présentaient une marche d'escalier à la palpation de la margelle infra-orbitaire, 7 patients (63,6%) présentaient une ecchymose péri-orbitaire, 3 patients (27,3%) présentaient une hypoesthésie dans le territoire du nerf infra-orbitaire homolatéral à la fracture, 10 patients (90,9%) présentaient un œdème péri-orbitaire le jour de la consultation, 4 patients (36,4%) présentaient une obstruction nasale, 3 patients (27,3%) présentaient une enophtalmie, 3 patients (27,3%) présentaient une hémorragie sous-conjonctivale, aucun patient ne présentait de dystopie, de diplopie ou d'épiphora (Table 2).

Après relecture des examens d'imagerie scannographique, les 11 patients (100%) présentaient une fracture des os nasaux et du pilier canin et de la face antérieure du sinus maxillaire associée à un hémosinus maxillaire. 10 patients (90,9%) présentaient une fracture du plancher de l'orbite, 9 patients (81,8%) présentaient une fracture du processus frontal de l'os maxillaire, 9 patients (81,8%) présentaient une fracture de la paroi orbitaire médiane (os ethmoïde et os lacrymal). Sept patients (63,6%) présentaient une fracture avec atteinte du canal osseux lacrymonasal, 4 fractures

(36,4%) étaient comminutives. Un patient présentait une luxation du septum nasal, un patient présentait une fracture associée l'os zygomatique homolatéral (Table 3).

Le traitement a été chirurgical chez 9 patients, 2 patients ont refusé l'intervention. Le délai moyen d'intervention était de 11 jours, et la durée moyenne d'intervention de 55 minutes, la durée moyenne d'hospitalisation a été de 2 jours. Un patient a été traité par réduction par manœuvres externes seules ; parmi les 8 patients abordés chirurgicalement 3 patients ont bénéficié d'une voie d'abord endobuccale seule, 4 patients ont bénéficié d'une double voie d'abord endobuccale et cutanée médio-palpébrale, 1 patient a été traité par voie trans lésionnelle. L'ostéosynthèse a été réalisée par des vis-plaques sur la margelle infra-orbitaire chez 5 patients, sur le pilier canin chez 7 patients. Une réfection du plancher de l'orbite a été réalisée chez 3 patients avec une lame de silicone 0,5 mm renforcée. Une contention par méchage nasal et plâtre nasal a été réalisée chez 5 des patients opérés. Tous les patients ont été traités par antibiotiques pendant une semaine post-opératoire (Table 4).

Le traitement chirurgical consiste en un double abord cutané sous-orbitaire et endobuccal vestibulaire supérieur jusqu'au plan sous-périosté, le segment osseux est alors mobilisé avec une rugine d'Obwegeser et réduit selon les critères d'alignement anatomiques du rebord infra-orbitaire et de l'orifice piriforme (Figures 28-32). L'immobilisation du segment fracturé est réalisée par ostéosynthèse par vis et plaques. La fermeture se fait plan par plan.

Un contrôle radiologique est réalisé à J1 (incidence de Blondeau, Figure 33), les paramètres analysés sont :

- La qualité de la réduction, en s'aidant des lignes de Mac Gregor et Campbell et de l'axe de symétrie médian.
- La position du matériel (vis et plaques).
- La vérification de l'absence de corps étranger ou d'hémosinus.

Dans les suites opératoires, 1 patient a présenté une cicatrice inesthétique suite à une voie trans-lésionnelle. Deux patients ont présenté des paresthésies persistantes dans le territoire infra-orbitaire. Un patient présente une déformation persistante du nez



qu'il n'a pas souhaité corriger et qu'il juge satisfaisante. Trois patients opérés ont décrit une obstruction nasale à l'interrogatoire plus d'un an après l'intervention, et un patient qui avait refusé l'intervention est à présent demandeur d'une rhinoseptoplastie pour une gêne importante (Table 5).

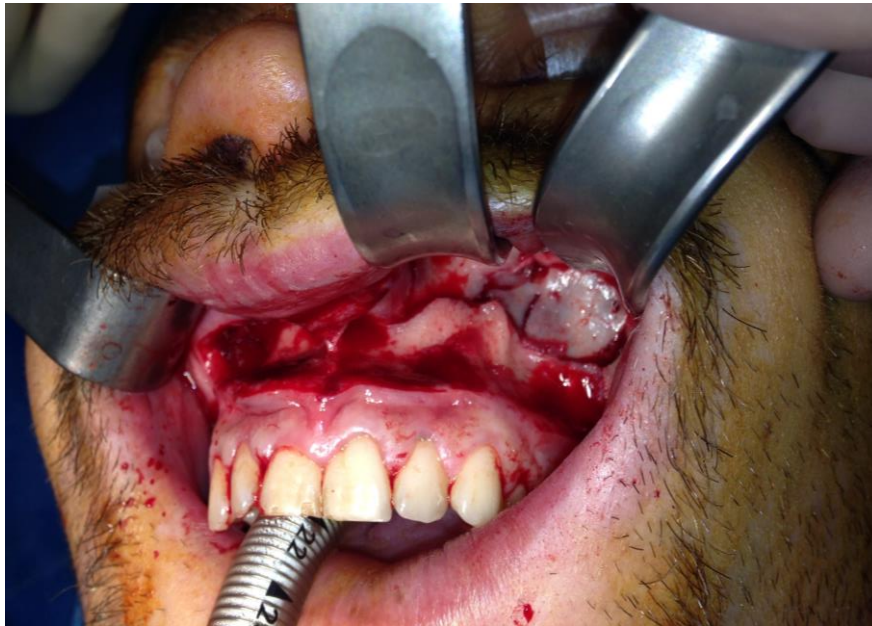

Figure 28 : Photo per-opératoire de la voie d'abord endobuccale vestibulaire supérieure exposant la fracture nasomaxillaire à son extrémité inférieure, il existe une perte de continuité du bord de l'orifice piriforme lié à la fracture du pilier canin.

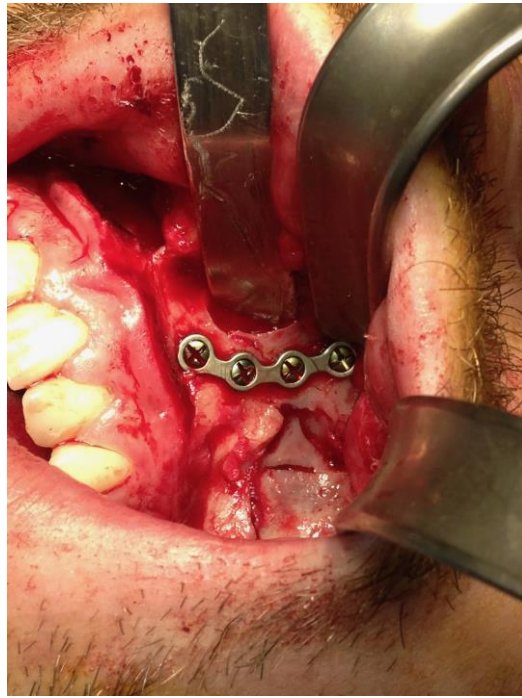


Figure 29 : Photo per-opératoire montrant l'extrémité inférieure de la fracture nasomaxillaire réduite et immobilisée par un dispositif vis-plaque.

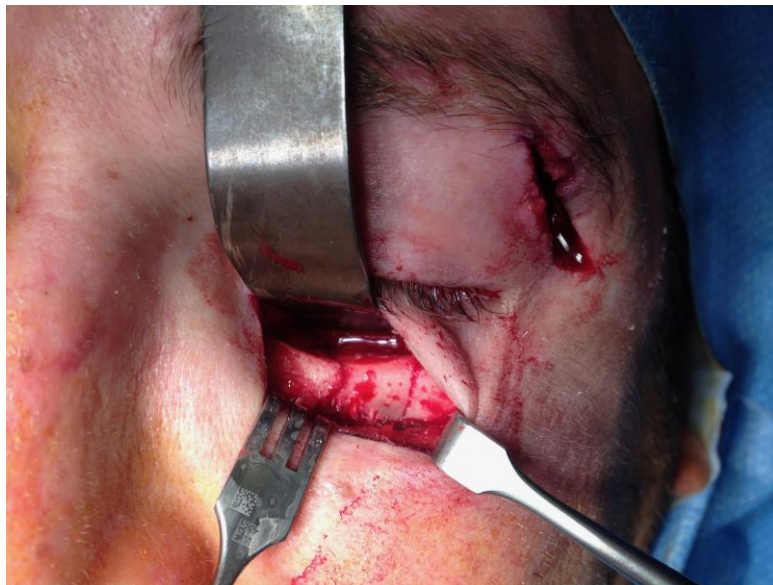


Figure 30 : Photo per-opératoire de la voie d'abord cutanée sous-orbitaire médio-palpébrale exposant la fracture nasomaxillaire à son extrémité supérieure (après réduction), on note la présence d'un troisième fragment.

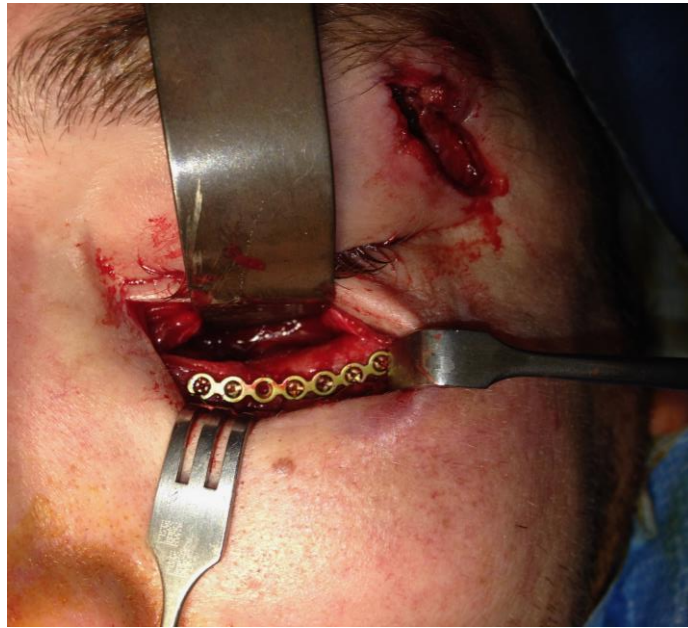

Figure 31 : Photo per-opératoire montrant l'ostéosynthèse réalisée sur le rebord orbitaire inférieur

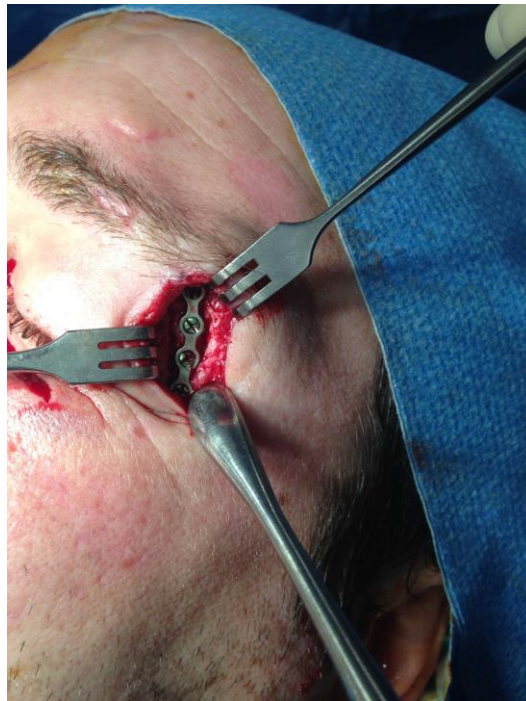

Figure 32 : Photo per-opératoire de l'ostéosynthèse du pilier fronto-zygomatique pour fracture orbito-zygomatique associée.

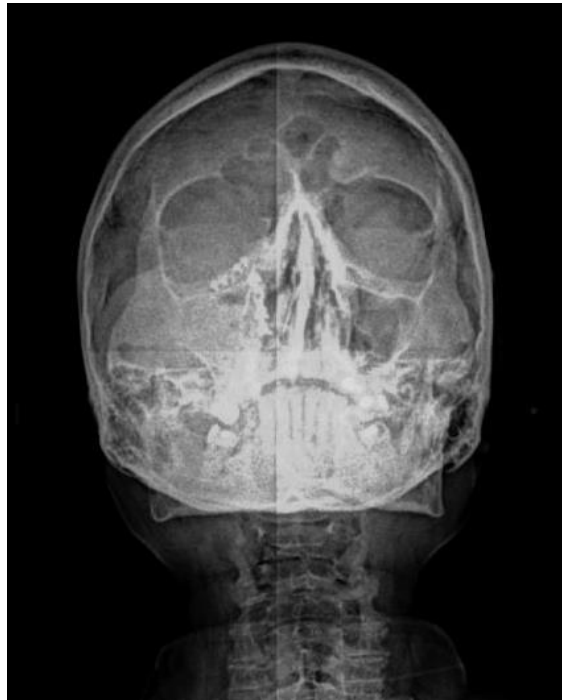

Figure 33 : Cliché de Blondeau montrant la présence de deux plaques d'ostéosynthèse sur le rebord orbitaire inférieur et le pilier canin droits.

Patient	Sexe	Age (années)	Côté	Cause
N°1	M	20	G	Agression
N°2	M	15	D	Autre
N°3	F	22	D	AVP
N°4	M	30	G	Agression
N°5	F	70	D	Chute
N°6	M	20	G	Chute
N°7	M	32	G	Sport
N°8	M	33	G	AVP
N°9	M	18	D	Agression
N°10	M	52	G	Agression
N°11	F	55	G	Agression
Total	8M/3F	Moyenne 33,4	7G/4D	-

Table 1 : Caractéristiques des patients

Signes cliniques	Patients (n)	Patients (%)
Epistaxis	11	100
Déformation nasale	11	100
Œdème péri-orbitaire	10	90,9
Marche d'escalier palpable sur le rebord orbitaire inférieur	9	81,8
Douleur à la palpation de la face latéro-nasale	8	72,7
Ecchymose péri-orbitaire	7	63,6
Obstruction nasale	4	36,4
Enophtalmie	3	27,3
Hémorragie sous-conjonctivale	3	27,3
Hypoesthésie V2	3	27,3
Plaie de face associée	2	18,2
Diplopie	0	0
Dystopie canthale médiale	0	0
Trouble oculomoteur	0	0
Epiphora	0	0

Table 2 : Signes cliniques au moment du diagnostique

Trait de fracture	Patients (n)	Patients (%)
Os nasal	11	100
Pilier canin	11	100
Face antérieure du sinus maxillaire	11	100
Hemosinus maxillaire	11	100
Plancher orbitaire	10	90,9
Processus frontal du maxillaire	9	81,8
Paroi orbitaire médiane (os ethmoïde et os lacrymal)	9	81,8
Canal lacrymonasal	7	63,6
Fracture comminutive	4	36,4
Luxation du septum nasal	1	9,1
Autres fractures associées	1	9,1

Table 3 : Localisation du trait de fracture au scanner et lésions associées

Patients	N°1	N°2	N°3	N°4	N°5	N°6	N°7	N°8	N°9	N°10	N°11	Total
Opéré	+	+	+	+	+	+	+	+	+	Refus	Refus	9/11
Délai chirurgie (jours)	6	12	11	27	11	10	6	12	13	-	-	11
Durée hospitalisation (jours)	2	2	2	2	2	2	2	2	2	-	-	2
Durée intervention (minutes)	70	40	45	60	45	30	130	60	15	-	-	55
Abord infra-orbitaire	+	-	-	+*	+	-	+	+	-	-	-	5
Abord du pilier canin	+	+	+	-	+	+	+	+	-	-	-	7
Réfection du plancher d'orbite	-	-	-	+	+	-	+	-	-	-	-	3
Contention nasale	+	+	+	-	-	+	-	-	+	-	-	5

Table 4 : Présentation du traitement réalisé dans chaque cas. \* un abord trans-lésionnel a été réalisé.

Complications	Patients (n)	Patients (%)
Déformation résiduelle	1, mais satisfait	11
Obstruction nasale	3	33
Cicatrice inesthétique	1	11
Epiphora	0	0
Trouble visuel	2	22
Hypoesthésie V2	2	22

Table 5 : Complications survenues dans notre série parmi les 9 patients opérés

b. Résultats de l'enquête téléphonique

L'enquête téléphonique a permis d'obtenir les réponses de 8 patients dont un qui n'avait pas été opéré (Tables 6 et 7). La moyenne des scores parmi les sujets opérés ayant répondu aux questionnaires est de : 51,4/60 pour l'enquête de satisfaction, 3,6/20 pour le questionnaire NOSE, et de 1,6/10 pour la douleur mesurée par échelle numérique.

Un patient a accepté de venir en consultation pour un examen clinique de réévaluation (Figures 34-36).



Patients / Propositions	N°2	N°4	N°5	N°6	N°7	N°8	N°9
I	5	4	5	5	5	5	5
II	5	5	5	4	5	4	5
III	5	4	5	5	5	5	5
IV	5	4	5	5	5	5	4
V	5	2	5	5	5	5	2
VI	4	5	5	5	4	4	5
VII	5	2	5	5	5	2	2
VIII	5	3	5	5	4	2	3
IX	5	2	5	5	4	4	5
X	5	2	5	5	4	4	2
XI	5	2	5	5	5	2	5
XII	5	2	5	5	3	2	4
Total	59	37	60	59	54	44	47

Table 6 : Résultats de l'enquête de satisfaction

Patients	Enquête de satisfaction	Questionnaire NOSE	Evaluation de la douleur (EVA)
N°2	59	1	0
N°4	37	7	7
N°5	60	1	0
N°6	59	0	0
N°7	54	0	0
N°8	44	12	4
N°9	47	4	0
N°11	Non opéré	(19)	(3)
Moyenne des scores des patients opérés	51,4	3,6	1,6

Table 7 : Résultats de l'enquête téléphonique




Figure 34 : Photo à 2 ans post-opératoire de face, on note la symétrie et la cicatrice infra-orbitaire gauche jugée invisible.

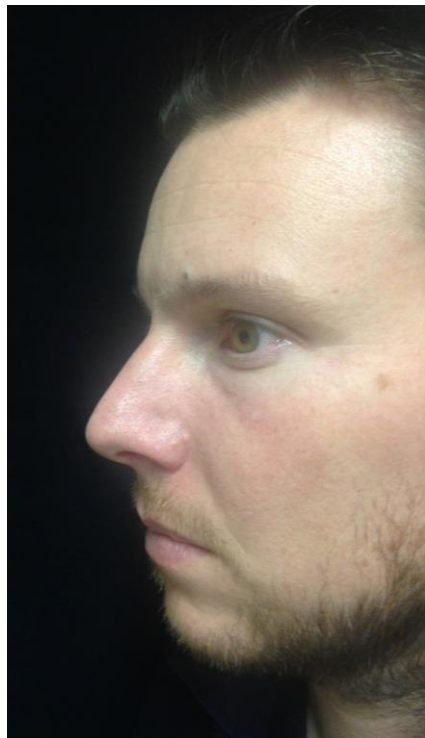

Figure 35 : Photo de  $\frac{3}{4}$  gauche à 2 ans post-opératoire montrant un résultat esthétique du nez satisfaisant.

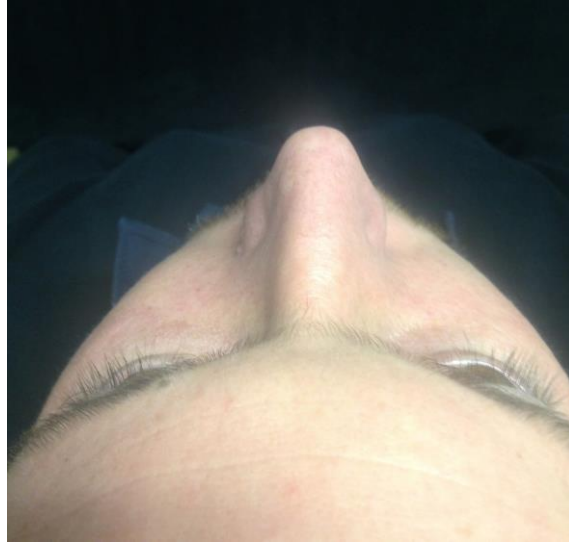

Figure 36 : Photo plongeante à 2 ans post-opératoire.

### 3. Discussion

Nous avons réalisé une étude rétrospective sur la prise en charge de 11 patients consécutifs atteints de fracture nasomaxillaire avec une enquête téléphonique portant sur leurs complications, et une revue de la littérature. Ces fractures sont peu connues des chirurgiens tête et cou, elles sont le principal diagnostic différentiel des fractures des os nasaux.

#### a. Définition des fractures nasomaxillaires

La fracture nasomaxillaire est également appelée fracture maxillaire médiane <sup>31</sup> (Figure 37). Elle est réalisée lorsque le trait de fracture atteint l'os nasal, le processus frontal de l'os maxillaire <sup>9</sup>, le rebord infra-orbitaire du maxillaire, la face antérieure du maxillaire, le pilier canin. Du fait de la proximité des structures, une fracture du plancher d'orbite est fréquemment associée retrouvée dans 90,9% des cas dans notre série, et une fracture de la paroi médiale de l'orbite dans 81,8% des cas.

Ces fractures sont à différencier du type 1 de la classification de Markowitz des fractures naso-ethmoïdo-orbitaires <sup>25</sup>. Pour appartenir à ce genre de fracture l'auteur dit qu'il doit y avoir au moins quatre lésions parmi l'os nasal, le rebord orbitaire inférieur, l'os ethmoïde, le processus frontal de l'os maxillaire, et le renfort nasomaxillaire de l'orifice piriforme et une atteinte de la suture fronto-maxillaire, à condition que le ligament palpébral médial s'insère sur ce fragment central. Le type 1 correspond à cette fracture si le segment central est fait d'une seule pièce, qu'il soit déplacé ou non (Figure 38). Cependant la différence entre ces deux fractures ne nous semble pas majeure.

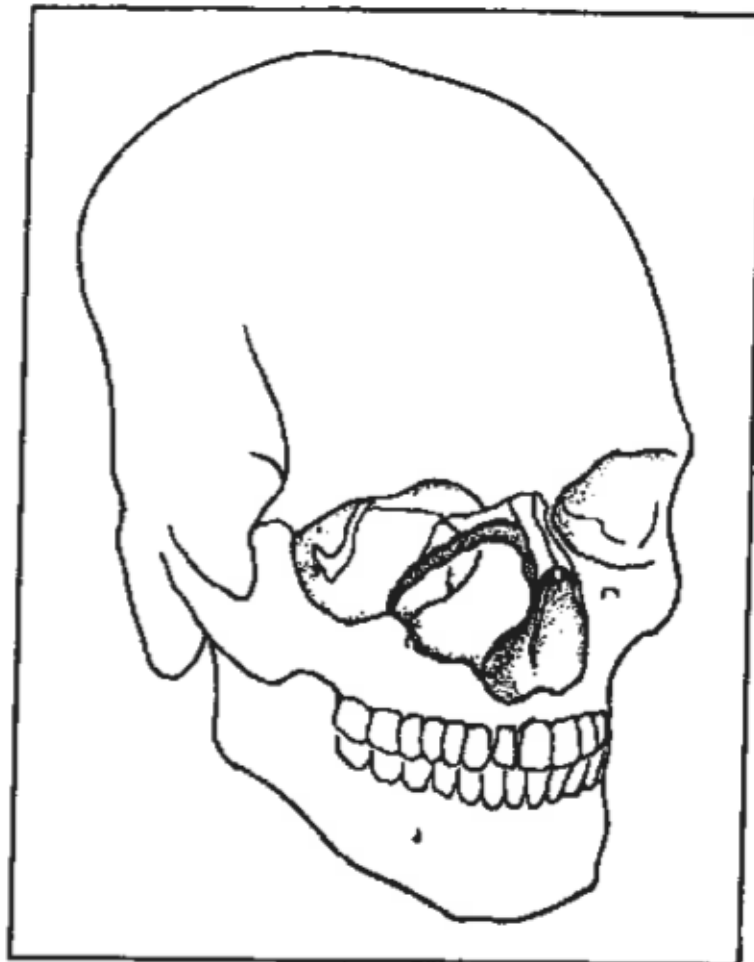


Figure 37 : Représentation de la fracture nasomaxillaire publiée par Anderson et al. <sup>32</sup>

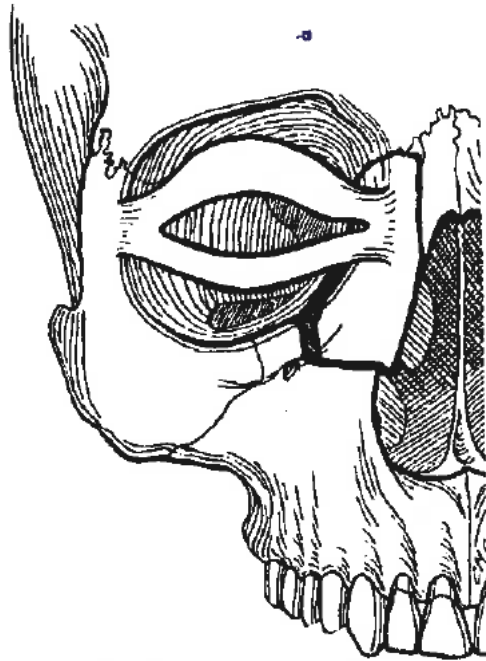


Figure 38 : Représentation de la fracture naso-ethmoïdo-orbitaire type 1 publiée par Markowitz et al <sup>25</sup>.

#### b. Historique

Les fractures nasomaxillaires ont été décrites, à notre connaissance, en premier par Karl et al en 1971 <sup>33</sup>. Ces fractures étaient décrites comme la seconde cause de fracture de la margelle infra-orbitaire occasionnant un déplacement de celle-ci en marche d'escalier après les fractures du complexe maxillo-zygomatique.

En 1988, Anderson et al introduit la notion de fracture médiale de la margelle infra-orbitaire pouvant atteindre les os nasaux et la paroi médiale de l'orbite, il insiste sur la distinction de ce genre de fracture avec les fractures de l'os zygomatique qui sont le plus souvent responsables des fractures de la margelle infra-orbitaire. Une tentative de réduction de la margelle infra-orbitaire, déplacée du fait d'une fracture médiale de la margelle infra-orbitaire, par une voie d'abord de Gillies d'un os zygomatique non déplacé est vouée à l'échec <sup>32</sup>.

En 1990, ces fractures sont décrites à la fois sous le nom de fractures maxillaires médiales par Hillstrom et al <sup>34</sup>, et sous le nom de fractures naso-ethmoïdo-orbitaires de type 1 par Markowitz et al <sup>25</sup>.

Depuis, peu de publications ont eu lieu à leur sujet et leur description est parfois floue <sup>14</sup>.

En 2012, Frodel et al distingue les fractures nasomaxillaires des fractures naso-ethmoïdo-orbitaires en spécifiant que le ligament palpébral médial n'est pas attaché à ces fractures contrairement au segment central décrit dans la classification de Markowitz <sup>8</sup>.

En 2016, Hwang et al décrit sa technique de réduction au moyen d'un élévateur de Cottle par voie endobuccale et rapporte sa série de 15 patients. Deux de ses patients présentaient une fracture naso-ethmoïdo-orbitaire associée <sup>35</sup>.

### c. Epidémiologie

La prévalence et l'incidence des fractures nasomaxillaires est inconnue, ceci peut être expliqué par : premièrement leur rareté supposée, et deuxièmement leur faible connaissance par nos confrères du fait du faible nombre de publications.

Les fractures des os nasaux sont pourtant les fractures les plus fréquentes de la face (près de 60%) et leur diagnostic différentiel est les fractures nasomaxillaires dont le traitement est différent, il est donc important de savoir les dépister même si elles sont rares.

Les études épidémiologiques analysant les fractures de la face sont peu nombreuses et n'analysent pas toutes les mêmes critères.

L'étude française de Bellavoit date de 1980 mais a le mérite d'avoir analysé 9319 fractures de la face :

- Selon l'âge (7087 cas): moins de 10 ans 60 cas (1%), de 10 à 20 ans 2745 cas (39%), de 20 à 30 ans 3744 cas (53%), de 30 à 40 ans 364 cas (5%), plus de 40 ans 168 cas (2%).
- Selon le sexe (7204 cas): 7068 hommes et 136 femmes.
- Selon le siège (9319 cas) : 1473 fractures de mandibule (16%), 1687 fractures du massif facial (18%), 5763 fractures de la pyramide nasale (61,8%), divers 396 (4,2%).
- Parmi les 1687 fractures du massif facial : maxillaire 329 cas (19,5%), zygomatique 646 cas (38,3%), orbite 316 cas (18,5%).

L'étude de Manson est plus récente (1999) et analyse 550 fractures du tiers moyen de la face <sup>36</sup> :

- Un tiers des patients présentait des fractures limitées au tiers moyen de la face : 68 patients (12%) non comminutives et 93 patients (17%) comminutives.
- Deux tiers des patients présentaient plusieurs étages atteints : 166 patients étage moyen et mandibule (30%), étage supérieur et moyen 131 patients (24%), trois étages 54 patients (10%), 38 patients (7%) étage moyen mandibule et complexe naso-ethmoïdal.
- Plus de 60% des fractures étaient comminutives.

Une étude indienne sur 200 patients présentant une fracture de l'étage moyen, plus récente mérite d'être citée <sup>37</sup> :

- Le pic d'incidence (47%) survenait chez les 21-30 ans, avec un sexe ratio de 3,16 : 1 pour les hommes.
- Les étiologies : accidents de transport 128 cas (64%), agression 42 cas (21%), chute 19 cas (9,5%), autres causes 11 cas (5,5%).
- De l'alcool était retrouvé en cause dans 33,5% (66 hommes et 1 femme).

- Les sièges de fractures étaient : 46 cas de Lefort II (23%), fractures multiples 20 cas (10%), Lefort I 12 cas (6%), Lefort III 9 cas (4,5%), fractures naso-ethmoïdales 8 cas (4%).

#### d. Biomécanique du traumatisme

Les os nasaux sont les plus en relief vers l'avant et par ce fait les plus exposés aux traumatismes, ceci expliquant la forte prévalence de leur fracture. Ils sont parfois comparés à un « pare-choc antérieur ». Leur composition d'os fin les rend également plus vulnérables.

L'orifice piriforme est formé par les maxillaires dont l'étude de l'épaisseur est importante pour comprendre la biomécanique du traumatisme centro-facial (Figure 39). Le pilier canin est composée d'os compact, c'est la poutre verticale antérieure qui borde l'orifice piriforme et qui remonte jusqu'à l'os frontal par le processus frontal du maxillaire, on l'appelle également pilier de Sicher ; ce pilier est une zone de force pour résister aux traumatismes verticaux.

On distingue en fait trois zones d'os de résistance croissante du fait de l'épaisseur d'os qui le constitue. Les fractures des os nasaux proviennent d'un impact latéral ou antérieur sur les os nasaux ou sur les cartilages nasaux. En cas de choc antérieur à haute énergie cinétique la pyramide nasale est enfoncée avec le septum nasal, pouvant aller jusqu'à la fracture de la lame perpendiculaire de l'ethmoïde et la dislocation des parois médiales des orbites.

Les fractures nasomaxillaires résultent d'un choc avec impact situé plus en dessous en plus latéralement : à la jonction os nasal et rebord orbitaire inférieur <sup>31</sup>.



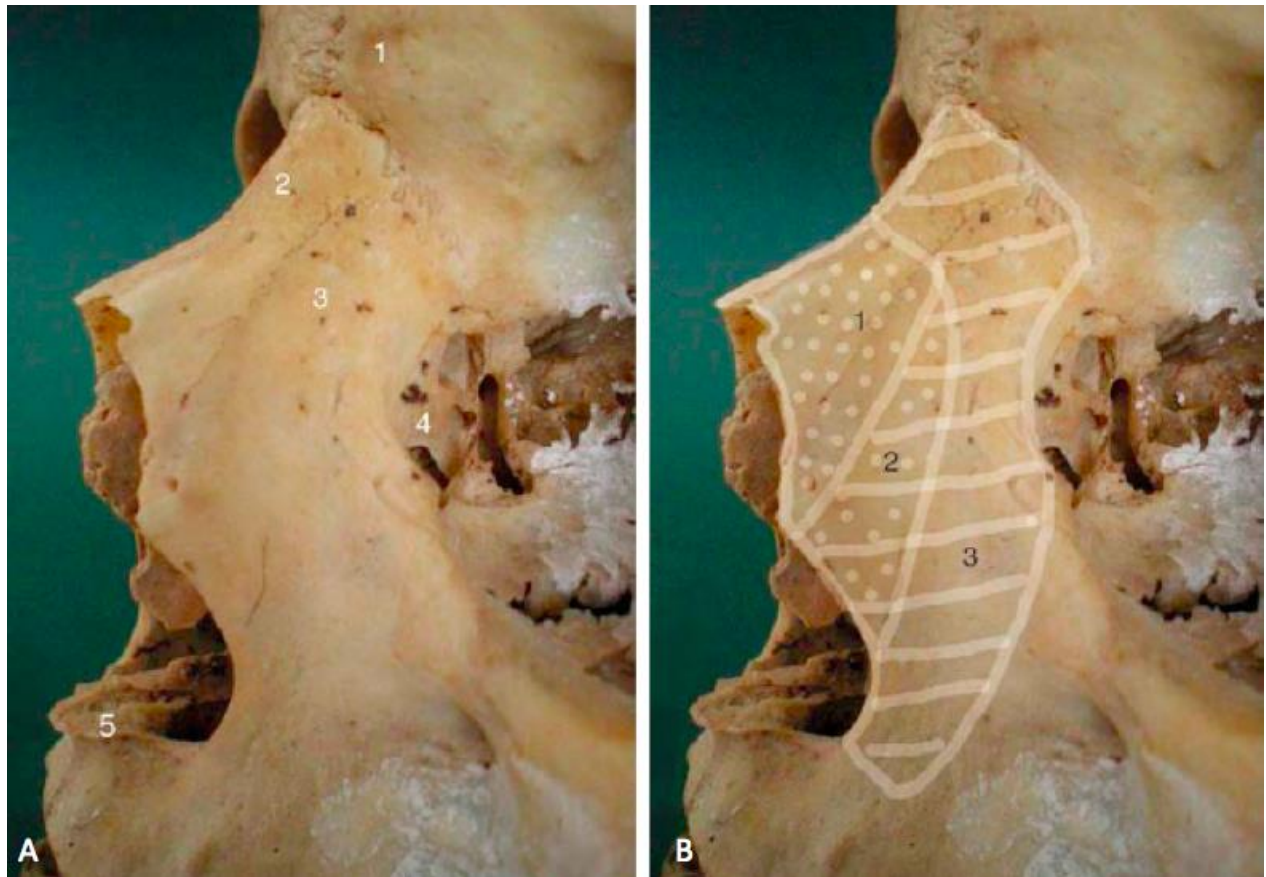


Figure 39 : A. Charpente osseuse. 1. Os frontal ; 2. os nasal ; 3. processus frontal du maxillaire supérieur ; 4. gouttière lacrymale ; 5. épine nasale antérieure. B. Zones de faiblesse et de résistance. 1. Résistance faible ; 2. résistance moyenne ; 3. résistance forte. <sup>4</sup>

e. Diagnostic clinique des fractures nasomaxillaires

L'erreur est de méconnaître une fracture nasomaxillaire en suspectant une fracture des os nasaux et en ne réalisant pas d'examen d'imagerie qui permettrait de redresser le diagnostique.

Le patient se plaint de douleur nasale et d'épistaxis qui dominant le tableau clinique. Les fractures nasomaxillaires ont en commun avec les fractures des os nasaux une présentation avec déformation du nez, obstruction nasale, épistaxis œdème et ecchymose, mais d'autres signes sont présents uniquement en cas de fracture

nasomaxillaire : la marche d'escalier palpable au rebord infra-orbitaire médial, l'hypoesthésie dans le territoire du nerf infra-orbitaire, l'emphysème sous-cutané.

L'œdème masque souvent l'asymétrie résultant de la fracture et celle-ci ne se voit généralement que plusieurs jours après le traumatisme, favorisant également les erreurs diagnostics.

Les fractures nasomaxillaires sont à différencier des fractures naso-ethmoïdo-orbitaires type 1 décrites par Markowitz car elles n'entraînent pas de dystopie canthale contrairement aux fractures de Markowitz. Cela les rend plus simples à traiter puisque la dystopie est difficile à rattraper, en effet, il n'y a pas de déplacement du ligament palpébral médial dans les fractures nasomaxillaires <sup>8</sup>.

#### f. Diagnostic radiologique

Le scanner de la face en fenêtre osseuse avec reconstruction 3D est l'examen de référence pour le diagnostic des fractures du tiers moyen de la face <sup>19</sup>, il confirme le diagnostic de fracture nasomaxillaire et permet de rechercher des fractures associées.

Sur un scanner de la face, on retrouve un trait de fracture et/ou un déplacement de la partie médiale de la face antérieure du maxillaire avec un hémorosinus maxillaire (Figures 23-27). Le segment osseux peut être unique ou comminutif, les os nasaux sont souvent déplacés <sup>34</sup>. Le canal infra-orbitaire est fréquemment atteint, et une fracture de la paroi médiale de l'orbite ou du plancher de l'orbite peut être associée <sup>9</sup>. Pourtant cet examen risque de ne pas être réalisé devant une fracture nasomaxillaire car le tableau clinique de fracture des os nasaux qui est le plus fréquemment évoqué ne requiert pas d'imagerie pour le diagnostic ni pour le traitement <sup>28</sup>, la méconnaissance des fractures nasomaxillaires augmente le risque de sous-diagnostiquer cette fracture.

Les clichés de Gosserez ou d'incidence des os propres du nez qui sont souvent réalisés pour documenter les fractures des os nasaux, bien qu'ils soient de peu

d'intérêt <sup>5,6</sup>, devraient être remplacés par un cliché de Blondeau car celui-ci montrerait un hémوسinus maxillaire, présent dans 100% des cas de fracture nasomaxillaire dans notre série, et absent dans les fractures des os nasaux. La présence d'un hémوسinus maxillaire à la radiographie, ou la perte de parallélisme des lignes de Mac Gregor et Campbell devrait alors faire pratiquer un scanner de la face ce qui permettrait de ré-ajuster le diagnostic sans pratiquer des scanners de la face à tous les patients atteints de trauma périsasal.

Le cone-beam n'a pas encore trouvé sa place en pratique clinique courante du fait de sa disponibilité encore faible dans les hôpitaux publics. Celui-ci pourrait être réalisé aux patients atteints de trauma périsasal en première intention, l'avantage serait d'obtenir un diagnostic de certitude quant à la présence et le siège des fractures du massif facial puisque la dose d'irradiation est inférieure à celle du scanner et proche d'un cliché de radiographie standard.

#### g. Bilan ophtalmologique

Tout traumatisme périorbitaire doit faire rechercher des complications ophtalmologiques. Nous adressons tous nos patients atteints d'un tel traumatisme aux ophtalmologues pour examen ophtalmologique dont un fond d'œil et un test de Lancaster.

Cet examen va rechercher :

- Une baisse d'acuité visuelle qui peut être d'origine rétinienne (détachement, déchirure, hémotome), vitréenne (hémorragie), ou par lésion du nerf optique,
- Un trouble oculomoteur et objectiver une diplopie binoculaire au test de Lancaster par atteinte des muscles oculomoteurs,
- Analyser les pupilles, les fonctions palpébrale et lacrymale, et réaliser un examen ophtalmologique complet.

#### h. Traitement des fractures nasomaxillaires

Le traitement a évolué depuis la première description en 1971, le traitement recommandé était l'anesthésie locale justifiée par un moindre risque de saignement, et la réduction orthopédique grâce à un objet mousse introduit dans les fosses nasales. En cas d'échec de réduction, un abord infra-orbitaire était réalisé pour ostéosynthèse par fil d'acier. Le méchage nasal pendant 5j était préconisé pour contention <sup>33</sup>.

Plus récemment, l'étude de 2014, recommande un double abord chirurgical sous-ciliaire et endobuccal pour réaliser une ostéosynthèse par vis et plaque sur la margelle infra-orbitaire et le rebord nasomaxillaire si la fracture est instable <sup>9</sup>.

Le meilleur traitement des fractures nasomaxillaires nous semble être la réduction par abord chirurgical direct sanglant premièrement endobuccal puis éventuellement complété par un abord cutané sous-orbitaire, avec immobilisation par ostéosynthèse type vis-plaque disposée sur le pilier canin et éventuellement sur le rebord orbitaire inférieur, chez un patient intubé oralement sous anesthésie générale. La contention nasale par plâtre et mèche nasale est pertinente également puisque les plaques d'ostéosynthèse n'atteignent pas les os nasaux.

L'abord du rebord orbitaire inférieur est réalisable par voie cutanée ou transconjonctivale, nous préférons cependant la voie cutanée médio-palpébrale car dans notre expérience l'exposition du rebord infra-orbitaire est meilleure qu'avec une voie transconjonctivale et la traction sur les tissus mous est également moins importante, avec une rançon cicatricielle acceptable. L'abord peut aussi être réalisé par voie sous-ciliaire <sup>35</sup>. Les avantages et inconvénients de chaque voie d'abord sont résumés dans la table 8.

Voie d'abord	Avantages	Inconvénients
Transconjonctivale	Pas de cicatrice	Exposition moindre Entropion, ectropion Défaut de réduction
Sub-ciliaire	Cicatrice discrète	Ectropion Dystopie canthale
Médio-palpébrale	Exposition de qualité Réalisation facile	Cicatrice

Table 8 : Résumé des avantages et inconvénients des différentes voies d'abord du plancher d'orbite

Dans notre expérience, la réduction est réalisée au moyen d'une rugine d'Obwegeser, placée sous le segment osseux libre par l'abord buccal, tandis que l'autre main de l'opérateur palpe le rebord infra-orbitaire et les reliefs de la pyramide nasale. La réduction a été décrite précédemment au moyen de l'extrémité mousse d'un élévateur de Cottle inséré au niveau du trait de fracture inférieur avec un mouvement d'élévation et de latéralisation <sup>35</sup>. En cas d'abord sous-orbitaire, un crochet de König permet également de tirer le fragment vers l'avant. La réduction est acquise lorsque les alignements du bord de l'orifice piriforme et du rebord orbitaire inférieur sont réalisés.

Le délai d'intervention idéal devrait être entre 5 et 10 jours pour que la réduction soit plus facile, car après ce délai la cicatrisation rend les segments osseux moins mobilisables.

Nous utilisons pour l'ostéosynthèse du matériel stryker universal upper-face avec des plaques 6 trous et des vis de 5 mm sur le rebord orbitaire inférieur, et des plaques 4 trous universal 2.0 stryker avec des vis de 5 mm sur le pilier canin. Les autres moyens d'ostéosynthèse consistent en la ligature par fil d'acier <sup>33</sup> ou l'utilisation de plaque résorbable.

Le double abord est souvent réalisé dans la littérature, mais un abord simple peut suffire, dans ce cas il n'y a pas de recommandation quant au site à préférer ; il nous semble que l'abord endobuccal n'entraînant pas de cicatrice visible devrait être réalisé à chaque fois, sauf si le trait de fracture est trop haut, en deuxième intention un abord sous-orbitaire devient nécessaire si la stabilité est insuffisante avec une plaque sur le pilier canin. Dans notre expérience nous avons réalisé une fois une ostéosynthèse du rebord infra-orbitaire seul mais il s'agissait d'un abord trans-lésionnel et le montage nous semblait suffisamment stable pour ne pas ostéosynthéser le pilier canin. Dans les autres cas d'abord monosite dans notre série, il s'agissait d'un abord endobuccal, ceci était réalisé dans un souci d'économie de cicatrice après vérification de la stabilité suffisante.

Une simple réduction orthopédique est possible dans les fractures nasomaxillaires peu déplacées mais les séquelles ventilatoires sont plus fréquentes. C'est le cas dans notre série, nous avons opéré un seul patient par simple réduction et nous avons constaté qu'il existait une déformation et une obstruction nasales résiduelles bien que le patient soit satisfait de sa prise en charge et ne souhaite pas de nouvelle intervention. Le traitement orthopédique seul a également été utilisé en 1988 <sup>32</sup> et 2016 <sup>35</sup>, mais le cas est minoritaire ; ce traitement ne nous semble pas adapté, l'expérience montrant que la réduction de fracture nasomaxillaire déplacée n'est pas aisée sans abord sanglant.

Les fractures associées doivent être traitées si l'indication est portée, nous avons réalisé 3 réfections de plancher d'orbite, on retrouve 9 cas de réfection associée sur 14 patients décrits dans la littérature. Un cas de cathétérisme des voies lacrymales a été réalisé par Yoshioka et al, le patient présentait un épiphora avant l'intervention qui a disparu en post-opératoire.

i. Revue de la littérature

La recherche sur pubmed en utilisant les mots clefs « nasomaxillary fracture » et « medial maxillary fractures » ne permet de retrouver que 5 articles <sup>8,9,31,34,35</sup>, avec un total de 38 patients. Cependant tous les détails ne sont pas concordants, ceci empêche d'établir une description sur 38 patients pour tous les critères.

Les signes recueillis ont été décrits dans les tables 9-12. On retient que 6 patients sur 23 ont présenté une diplopie ou un trouble oculomoteur, l'obstruction nasale a été retrouvée chez tous les patients des séries n°2-4, la marche d'escalier infra orbitaire était présente chez 7 patients sur 7 dans la série n°1 et 5 patients sur 6 dans la série n°2, le scanner retrouvait un déplacement de la margelle infra-orbitaire chez tous les patients des séries n°1-3. Le traitement a été chirurgical de type ORIF chez 34 patients sur 38 (« Open Reduction and Internal Fixation » réduction par abord direct et fixation interne).

N° série	Auteur	Année	Patients (n)	Age (moyenne)	Sexe	Coté
1	Anderson et al	1988	7	ND	ND	ND
2	Hillstrom et al	1990	6	28 ans	4H/2F	5G/1D
3	John et al	2012	2	ND	2H	1G/1D
4	Yoshioka et al	2013	8	17,5 ans	7H/1F	ND
5	Hwang et al	2016	15	34,5	12H/3F	ND

Table 9 : Présentations des séries chiffrées retrouvées dans la littérature. ND = non décrit.

Signes cliniques	Série N°1 (n=7)	Série N°2 (n=6)	Série N°3 (n=2)	Série N°4 (n=8)	Total
Trouble oculomoteur/ diplopie	0	2	0	4	6/23
épiphora	ND	ND	ND	1	1/8
épistaxis	ND	ND	ND	8	8/8
Hypoesthésie V2	5	3	ND	8	16/21
Obstruction nasale	ND	6	2	8	16/16
Déformation nasale	ND	ND	ND	6	6/8
Marche d'escalier à la margelle infra- orbitaire	7	5	ND	ND	12/13

Table 10 : Signes cliniques chez les patients atteints de fractures nasomaxillaires retrouvés dans la littérature. ND = non décrit.



	Série N°1 (n=7)	Série N°2 (n=6)	Série N°3 (n=2)	Série N°4 (n=8)	Série N°5 (n=15)	Total
Fracture d'os nasal	5	ND	ND	6	11	22/30
Déplacement de la margelle infra-orbitaire	7	6	2	ND	ND	15/15
Hémosinus maxillaire	7	ND	ND	ND	ND	7/7
Lésion du système lacrymal	0	ND	ND	ND	ND	0/7
Fracture du plancher orbitaire	ND	ND	ND	4	3	7/23

Table 11 : Os fracturés parmi les patients atteints de fractures nasomaxillaires retrouvés dans la littérature. ND = non décrit.

	Série N°1 (n=7)	Série N°2 (n=6)	Série N°3 (n=2)	Série N°4 (n=8)	Série N°5 (n=15)	Total
Traitement chirurgical ORIF	6	6	2	6	14	34/38
Abord endobuccal	ND	6	2	8	10	26/31
Abord de la margelle	6	5	2	6	5	24/31
Reconstruction du plancher orbitaire	ND	5	ND	4	ND	9/ 14
Cathétérisme du canal lacrymonasal	ND	ND	ND	1	ND	1/8

Table 12 : Traitement pratiqué chez les patients atteints de fractures nasomaxillaires retrouvés dans la littérature. ND = non décrit, ORIF = Open Reduction Internal Fixation.

#### j. Complications

Les complications les plus fréquentes sont la déformation persistante et l'obstruction nasale persistante comme dans les fractures des os nasaux, qui sont présentes pour ces dernières jusqu'à 50% des cas selon les séries <sup>4</sup>. L'absence de traitement ou l'insuffisance de résultat conduit généralement le patient à consulter pour une rhinoseptoplastie à distance, notre enquête téléphonique nous a permis d'évaluer l'obstruction nasale avec une moyenne de 3,6 sur 20 selon le questionnaire NOSE. La sténose des cavités nasales par enfoncement de la paroi latérale nécessite peu de déplacement pour être ressentie, en effet la relation débit-air variant proportionnellement avec le carré du rayon.

La cicatrice infra-orbitaire est généralement bien intégrée mais elle peut devenir inesthétique, selon le patient la bonne réalisation du geste (dans un pli cutané, sans dépasser la verticale passant par l'angle palpébral médial et celle passant par le bord

latéral de l'iris), et l'observance des consignes post-opératoires par le patient (pas d'exposition solaire, application de crème, massages de la cicatrice et drainage lymphatique).

Aucun de nos patients n'a présenté d'enophtalmie post-opératoire.

Le canal lacrymonasal peut être atteint par la fracture, mais aucun épisode d'obstruction ou d'infection n'a été rapporté à ce jour. Nous supposons que ceci est à mettre en relation avec l'importance du déplacement, en effet dans notre série le canal lacrymonasal était atteint par la fracture dans 63,6% des cas mais il y avait peu de déplacement à ce niveau.

La douleur post-opératoire est liée à la dysesthésie du nerf infra-orbitaire, celle-ci peut être très gênante nous avons 2 patients qui s'en plaignent encore plus d'un an après le traumatisme, avec une douleur mesurée en moyenne à 1,6 sur 10.

La littérature reste assez évasive sur le sujet des complications post-opératoires, il nous a semblé nécessaire de rapporter notre expérience sur ce sujet avec un questionnaire de satisfaction, d'évaluation de l'obstruction nasale, et un examen clinique post-opératoire avec un suivi de plus de 1 an.

L'examen clinique du seul patient venu consulter pour notre enquête a retrouvé (Figures 34-36): une position normale symétrique des bulbes oculaires à l'ophtalmomètre de Hertel (18 mm à droite et à gauche), pas de diplopie ni trouble oculomoteur, pas de dystopie de scleral show d'ectropion ou de marche d'escalier à la margelle infra-orbitaire. Au niveau du nez, il ne présentait pas de déformation ni d'obstruction nasale. Le système lacrymal était indemne de lésion. Il ne présentait pas d'hypoesthésie ni d'hyperesthésie dans le territoire du nerf infra-orbitaire. Sa cicatrice infra-orbitaire mesurait 25 mm et ne dépassait ni l'angle palpébral médial ni le bord latéral de l'iris, elle était indolore, fine, de pigmentation normale et jugée non visible par le médecin et le patient. Le matériel ne gênait pas le patient et il ne souhaitait pas le faire retirer. La forme du nez et la position de l'angle palpébral médial ont été jugés satisfaisants par l'auteur.

#### 4. Conclusion

Les fractures nasomaxillaires aussi appelées fractures maxillaires médiales sont une entité nosologique à part entière à distinguer des fractures des os nasaux qui sont leur principal diagnostic différentiel. Elles surviennent lors d'un traumatisme avec impact à la jonction os nasaux et rebord orbitaire inférieur. Les signes cliniques à rechercher sont la marche d'escalier sur le rebord orbitaire inférieur associé à une déformation nasale et hypoesthésie dans le territoire du nerf infra-orbitaire. Devant un tableau de trauma nasal, l'erreur est de ne pas réaliser d'examen radiologique qui permette de redresser le diagnostic par rapport à une fracture des os nasaux ; c'est pourquoi nous recommandons de réaliser un cliché de Blondeau, ou un CBCT, devant une suspicion de fracture des os nasaux plutôt qu'un cliché des os nasaux de profil, car le Blondeau permettrait de faire suspecter une fracture du tiers moyen de la face devant la présence d'un hémosinus maxillaire et/ou la perte de parallélisme des lignes de Campbell et Mac Gregor et conduirait alors à la réalisation d'un scanner de la face, qui lui permettrait de faire un diagnostic juste. Le scanner de la face retrouve un trait de fracture englobant les os nasaux, le processus frontal de l'os maxillaire, le rebord orbitaire inférieur, le trait de fracture se termine dans l'orifice piriforme en brisant le pilier canin. La place du cone-beam est à étudier dans la traumatologie du massif facial car il permettrait de faire un diagnostic au moins aussi précis que le scanner avec une irradiation moindre, mais il ne permet pas d'analyser les tissus mous contrairement au scanner ce qui est préjudiciable suite à un traumatisme cranio-facial. Le traitement doit être chirurgical avec au moins un abord endobuccal éventuellement complété d'un abord cutané sous-orbitaire pour réaliser l'ostéosynthèse du pilier canin et du rebord orbitaire inférieur. Nous pensons que le contenu du code CCAM LACB001 devrait donc être modifié en faisant apparaître les mots « abord direct » et « ostéosynthèse ». La complication la plus fréquente est l'obstruction nasale post-opératoire.

## VI/ Références

1. O Esnault, P Abitbol, P Boutin, J Monteil. Traumatismes du tiers moyen de la face. *Encyclopédie médico-chirurgicale (20-480-A-10)*, (2002).
2. R Peynègre, V Strunski. Les traumatismes du tiers moyen de la face. *Encyclopédie médico-chirurgicale (20-480-A-10)*, (1988).
3. Bellavoire, A., Suleau, J., Jouen, F. & Pons, J. [Statistical notes on sinusal fractures of the face]. *Rev. Stomatol. Chir. Maxillofac.* **85**, 414–415 (1984).
4. M Tomasi, O Coulet, M Gal, M Achache, R Derkenne. Fractures du nez. **(20-385-A-10)**, (2010).
5. Logan, M., O'Driscoll, K. & Masterson, J. The utility of nasal bone radiographs in nasal trauma. *Clin. Radiol.* **49**, 192–194 (1994).
6. Clayton, M. I. & Lesser, T. H. The role of radiography in the management of nasal fractures. *J. Laryngol. Otol.* **100**, 797–801 (1986).
7. Morrison, A. D. & Gregoire, C. E. Management of fractures of the nasofrontal complex. *Oral Maxillofac. Surg. Clin. N. Am.* **25**, 637–648 (2013).
8. Frodel, J. L. Avoiding and correcting complications in perinasal trauma. *Facial Plast. Surg. FPS* **28**, 323–332 (2012).
9. Yoshioka, N., Tomita, S., Nishikawa, H., Arakawa, A. & Sesaki, S. Medial maxillary fractures revisited. *J. Plast. Reconstr. Aesthetic Surg. JPRAS* **67**, 506–512 (2014).
10. O Trost, P Trouilloud. *Tête, cou nerfs crâniens et organes des sens.* (ellipses, 2011).

11. A. Micheau, D. Hoa. *e-Anatomy, atlas interactif d'anatomie humaine. Anatomie du crâne - Illustrations, photo n°77. IMAIOS. 2017.*
12. A. Micheau, D. Hoa. *e-Anatomy, atlas interactif d'anatomie humaine. Anatomie du crâne - Illustrations, photo n°9. IMAIOS. 2017.*
13. A. Micheau, D. Hoa. *e-Anatomy, atlas interactif d'anatomie humaine. Anatomie du crâne - Illustrations, photo n°35. IMAIOS. 2017.*
14. L Brignol, L Guyot, C Chossegras. Fractures des maxillaires. *Encyclopédie médico-chirurgicale (28-505-L-10), (2010).*
15. A. Micheau, D. Hoa. *e-Anatomy, atlas interactif d'anatomie humaine. Anatomie de l'œil - Illustrations, photo n°9. IMAIOS. 2017.*
16. A. Micheau, D. Hoa. *e-Anatomy, atlas interactif d'anatomie humaine. Anatomie de l'œil - Illustrations, photo n°10. IMAIOS. 2017.*
17. Duhamel P, Gauthier J, Teyssères N, Giraud O, Denhez F, Bey E. Examen d'un traumatisé facial. *Encyclopédie médico-chirurgicale (20-500-M-10), (2009).*
18. P Bouletreau, P Ceruse. Fracture du nez. *Encyclopédie médico-chirurgicale (28-505-M-10), (2008).*
19. Tanrikulu, R. & Erol, B. Comparison of computed tomography with conventional radiography for midfacial fractures. *Dento Maxillo Facial Radiol. 30, 141–146 (2001).*
20. A. Micheau, D. Hoa. *e-Anatomy, atlas interactif d'anatomie humaine. Anatomie de la tête en TDM cérébrale: cerveau, os du crâne, sinus de la face. Coupe n°79. IMAIOS. 2017.*

21. A. Micheau, D. Hoa. *e-Anatomy, atlas interactif d'anatomie humaine. Anatomie de la tête en TDM cérébrale: cerveau, os du crâne, sinus de la face. Coupe n°200. IMAIOS. 2017.*
22. A. Micheau, D. Hoa. *e-Anatomy, atlas interactif d'anatomie humaine. Anatomie de la tête en TDM cérébrale: cerveau, os du crâne, sinus de la face. Coupe n°129. IMAIOS. 2017.*
23. N Martin-Duverneuil. Imagerie des traumatismes du massif dento-maxillofacial de l'adulte. *Encyclopédie médico-chirurgicale (31-652-B-10), (2012).*
24. Le Fort R. Etude expérimentale sur les fractures de la mâchoire supérieure. *23:207-27 (360-79, 497-507) (1901).*
25. Markowitz, B. L. *et al.* Management of the medial canthal tendon in nasoethmoid orbital fractures: the importance of the central fragment in classification and treatment. *Plast. Reconstr. Surg.* **87**, 843–853 (1991).
26. E Maladière, A Clément, C Payrot. traumatisme maxillofacial. *Encyclopédie médico-chirurgicale (25-200-C-30), (2015).*
27. Smith, H. L. *et al.* Clinical indicators of midface fracture in patients with trauma. *Dent. Traumatol. Off. Publ. Int. Assoc. Dent. Traumatol.* **29**, 313–318 (2013).
28. Peterson, B. E. & Doerr, T. D. Utility of computed tomography scans in predicting need for surgery in nasal injuries. *Craniofacial Trauma Reconstr.* **6**, 221–224 (2013).
29. Hwang, K., You, S. H., Kim, S. G. & Lee, S. I. Analysis of nasal bone fractures; a six-year study of 503 patients. *J. Craniofac. Surg.* **17**, 261–264 (2006).

30. Stewart, M. G. *et al.* Development and validation of the Nasal Obstruction Symptom Evaluation (NOSE) scale. *Otolaryngol.--Head Neck Surg. Off. J. Am. Acad. Otolaryngol.-Head Neck Surg.* **130**, 157–163 (2004).
31. Trost, O. & Peron, J.-M. Regarding unilateral nasomaxillary buttress fractures. *J. Plast. Reconstr. Aesthetic Surg. JPRAS* **67**, e278-279 (2014).
32. Anderson, A. G., Frank, T. W. & Loftus, J. M. Fractures of the medial infraorbital rim. *Arch. Otolaryngol. Head Neck Surg.* **114**, 1461–1463 (1988).
33. Morgenstein, K. M. & Bloom, B. S. Naso-maxillary fracture. *Eye. Ear. Nose Throat Mon.* **50**, 331–333 (1971).
34. Hillstrom, R. P., Moore, G. K. & Mathog, R. H. Medial maxillary fractures. *Otolaryngol.--Head Neck Surg. Off. J. Am. Acad. Otolaryngol.-Head Neck Surg.* **104**, 270–275 (1991).
35. Hwang, K. & Kim, H. M. A Reduction Technique for a Depressed and Impacted Nasomaxillary Buttress Fracture. *J. Craniofac. Surg.* **27**, e537-539 (2016).
36. Manson, P. N. *et al.* Subunit principles in midface fractures: the importance of sagittal buttresses, soft-tissue reductions, and sequencing treatment of segmental fractures. *Plast. Reconstr. Surg.* **103**, 1287–1306; quiz 1307 (1999).
37. Septa, D., Newaskar, V. P., Agrawal, D. & Tibra, S. Etiology, incidence and patterns of mid-face fractures and associated ocular injuries. *J. Maxillofac. Oral Surg.* **13**, 115–119 (2014).