



HAL
open science

Autotransplantation dentaire : proposition d'une méthodologie de recherche clinique

Lola Laurent

► **To cite this version:**

Lola Laurent. Autotransplantation dentaire : proposition d'une méthodologie de recherche clinique .
Chirurgie. 2017. dumas-01526885

HAL Id: dumas-01526885

<https://dumas.ccsd.cnrs.fr/dumas-01526885>

Submitted on 23 May 2017

HAL is a multi-disciplinary open access archive for the deposit and dissemination of scientific research documents, whether they are published or not. The documents may come from teaching and research institutions in France or abroad, or from public or private research centers.

L'archive ouverte pluridisciplinaire **HAL**, est destinée au dépôt et à la diffusion de documents scientifiques de niveau recherche, publiés ou non, émanant des établissements d'enseignement et de recherche français ou étrangers, des laboratoires publics ou privés.



Distributed under a Creative Commons Attribution - NonCommercial - NoDerivatives 4.0
International License

Autotransplantation dentaire : Proposition d'une méthodologie de recherche clinique

THESE

Présentée et publiquement soutenue devant la

Faculté d'Odontologie de Marseille
(Doyen : Monsieur le Professeur Jacques DEJOU)

Aix Marseille Université
(Président : Monsieur le Professeur Yvon BERLAND)

Le 28 avril 2017

par

LAURENT Lola

née le 28 avril 1992
à LA SEYNE

Pour obtenir le Diplôme d'Etat de Docteur en Chirurgie Dentaire

EXAMINATEURS DE LA THESE :

Président	: Monsieur le Professeur	B. FOTI
Assesseurs	: <u>Monsieur le Docteur</u> Madame le Docteur Madame le Docteur	<u>P. LAURENT</u> <u>D. TARDIVO</u> J. GARCONNET

Autotransplantation dentaire : Proposition d'une méthodologie de recherche clinique

THESE

Présentée et publiquement soutenue devant la

Faculté d'Odontologie de Marseille
(Doyen : Monsieur le Professeur Jacques DEJOU)

Aix Marseille Université
(Président : Monsieur le Professeur Yvon BERLAND)

Le 28 avril 2017

par

LAURENT Lola

née le 28 avril 1992
à LA SEYNE

Pour obtenir le Diplôme d'Etat de Docteur en Chirurgie Dentaire

EXAMINATEURS DE LA THESE :

Président	: Monsieur le Professeur	B. FOTI
Assesseurs	: <u>Monsieur le Docteur</u> Madame le Docteur Madame le Docteur	<u>P. LAURENT</u> <u>D. TARDIVO</u> J. GARCONNET

FACULTÉ D'ODONTOLOGIE

UNIVERSITÉ D'AIX-MARSEILLE

DOYENS HONORAIRES	Professeur Professeur Professeur	A. SALVADORI R. SANGIUOLO [†] H. ZATTARA
DOYEN	Professeur	J. DEJOU
VICE – DOYEN CHARGÉ DES ENSEIGNEMENTS DIRECTEUR DU DÉPARTEMENT DE FORMATION INITIALE	Professeur	J.D. ORTHLIEB
VICE – DOYEN CHARGÉ DE LA RECHERCHE DIRECTEUR DU DÉPARTEMENT DE LA RECHERCHE	Professeur	C. TARDIEU
DIRECTEUR DU DÉPARTEMENT DE FORMATION CONTINUE	Professeur	V. MONNET-CORTI
CHARGÉS DE MISSION	Professeur Docteur Docteur	A. RASKIN P. SANTONI F. BUKIET
RESPONSABLE DES SERVICES ADMINISTRATIFS	Madame	C. BONNARD
PROFESSEURS ÉMÉRITES	Professeur Professeur Professeur	J. J. BONFIL F. LOUISE O. HUE

DOCTEURS HONORIS CAUSA DE L'UNIVERSITE D'AIX-MARSEILLE

PRÉSIDENT DE LA SECTION DE LA MÉDECINE DENTAIRE UNIVERSITÉ DE GENÈVE – SUISSE	J.N. NALLY	1972
DOYEN DE LA FACULTÉ DE CHIRURGIE DENTAIRE UNIVERSITÉ DE PITTSBURGH – PENNSYLVANIE - USA	E. FOREST [†]	1973
DOYEN DE LA FACULTÉ DE MÉDECINE UNIVERSITE DE GENÈVE – SUISSE	L.J. BAUME	1977
DOYEN HONORAIRE DE LA FACULTÉ DE CHIRURGIE DENTAIRE UNIVERSITÉ DE BOSTON - MASSACHUSSETTS – USA	H.GOLDMAN [†]	1984
UNIVERSITÉ DE GÖTEBORG – SUÈDE	P.I. BRÅNEMARK	1997

56 ^{ème} SECTION : DEVELOPPEMENT CROISSANCE ET PREVENTION

56.1 ODONTOLOGIE PÉDIATRIQUE

Professeur	C. TARDIEU *	Assistant	I. BLANCHET
Maître de Conférences	D. BANDON	Assistant	C. KHOURY
Maître de Conférences	A. CHAFAIE	Assistant	V. MAGNAN
		Assistant	N. RENOU

56.2 ORTHOPÉDIE DENTO-FACIALE

Maître de Conférences	J. BOHAR	Assistant	M. BARBERO
Maître de Conférences	E. ERARD	Assistant	L. LEVY-DAHAN
Maître de Conférences	J. GAUBERT	Assistant	S. MARION des ROBERT
Maître de Conférences	M. LE GALL*	Assistant	C. MITLER
Maître de Conférences	C. PHILIP-ALLIEZ	Assistant	A. PATRIS-CHARRUET
		Assistant	J. SCHRAMM

56.3 PRÉVENTION - ÉPIDÉMIOLOGIE - ÉCONOMIE DE LA SANTÉ - ODONTOLOGIE LÉGALE

Professeur	B. FOTI *	Assistant	J. SCIBILIA
Maître de Conférences	D. TARDIVO		

*Responsable de la sous-section

57^{ème} SECTION :
SCIENCES BIOLOGIQUES, MÉDECINE ET CHIRURGIE BUCCALE

57.1 PARODONTOLOGIE

Professeur	V. MONNET-CORTI *	Assistant	A. BOYER
		Assistant	V. MOLL
		Assistant	A. MOREAU
		Assistant	M. PIGNOLY

57.2 CHIRURGIE BUCCALE – PATHOLOGIE ET THÉRAPEUTIQUE - ANESTHÉSIOLOGIE – RÉANIMATION

Maître de Conférences	D. BELLONI	Assistant	J. GARCONNET
Maître de Conférences	J. H. CATHERINE *	Assistant	E. MASSEREAU
Maître de Conférences	P. ROCHE-POGGI	Assistant	E. QUINQUE

57.3 SCIENCES BIOLOGIQUES BIOCHIMIE, IMMUNOLOGIE, HISTOLOGIE, EMBRYOLOGIE, GÉNÉTIQUE, ANATOMO-PATHOLOGIE, BACTÉRIOLOGIE, PHARMACOLOGIE

Maître de Conférences	P. LAURENT	Assistant	C. LE FOURNIS
-----------------------	------------	-----------	---------------

65^{ÈME} SECTION : BIOLOGIE CELLULAIRE

Professeur	I. ABOUT* (Responsable de la sous-section 57.3)
------------	---

*Responsable de la sous-section

58^{ème} SECTION :
 SCIENCES PHYSIQUES ET PHYSIOLOGIQUES, ENDODONTIQUES ET PROTHETIQUES

58.1 ODONTOLOGIE CONSERVATRICE, ENDODONTIE

Professeur	H. TASSERY	Assistant	B. BALLESTER
Maître de Conférences	G. ABOUDHARAM	Assistant	H. DE BELENET
Maître de Conférences	F. BUKIET	Assistant	A. FONTES
Maître de Conférences	C. PIGNOLY	Assistant	M. GLIKPO
Maître de Conférences	L. POMMEL *	Assistant	S. MANSOUR
Maître de Conférences	E. TERRER	Assistant	L. ROLLET
Maître de Conférences associé	M. GUIVARC'H		

58.2 PROTHÈSE PROTHÈSE CONJOINTE, PROTHÈSE ADJOINTE PARTIELLE, PROTHÈSE TOTALE, PROTHÈSE MAXILLO-FACIALE

Professeur	M. RUQUET		
Maître de Conférences	G. LABORDE	Assistant	M. DODDS
Maître de Conférences	M. LAURENT	Assistant	A. FERDANI
Maître de Conférences	B.E. PRECKEL	Assistant	C. MENSE
Maître de Conférences	P. SANTONI *	Assistant	C. NIBOYET
Maître de Conférences	G. STEPHAN	Assistant	A. REPETTO
Maître de Conférences	P. TAVITIAN	Assistant	A. SETTE
Maître de Conférences	A. TOSELLO		

58.3 SCIENCES ANATOMIQUES ET PHYSIOLOGIQUES OCCLUSODONTOLOGIE, BIOMATÉRIAUX, BIOPHYSIQUE, RADIOLOGIE

Professeur	J. DEJOU	Assistant	T. GIRAUD
Professeur	J. D. ORTHLIEB *	Assistant	M. JEANY
Professeur	A. RASKIN		
Maître de Conférences	A. GIRAUDEAU		
Maître de Conférences	B. JACQUOT		
Maître de Conférences	J. P. RÉ		

*Responsable de la sous-section

Remerciements

A mon président du Jury, Monsieur le Professeur Bruno FOTI,
Vous me faites l'honneur d'accepter de présider le jury de cette thèse, qu'il me soit permis de vous exprimer toute ma gratitude et de vous remercier pour votre sympathie et votre bonne humeur durant toutes ces années.

A mon directeur de thèse, Monsieur le Docteur Patrick LAURENT,
Permettez moi d'exprimer ici toute ma profonde reconnaissance d'avoir accepté de diriger ma thèse, et bien plus. Grâce à votre disponibilité, vous m'avez permis de mener à terme ce projet et de traiter un sujet qui me tenait à cœur. Des débuts difficiles mais vite oubliés par la force de vos conseils et votre aide. Pour tout cela, je vous remercie.

A Madame le Docteur Delphine TARDIVO,
Vous me faites l'honneur de siéger dans ce jury, je vous en suis très reconnaissante. Un grand merci pour votre gentillesse et votre disponibilité à toute épreuve tout au long de mes études.

A Madame le Docteur Julie GARCONNET,
Veuillez trouver ici l'assurance de ma plus sincère reconnaissance pour accepter de siéger dans ce jury.

Autotransplantation dentaire : Proposition d'une méthodologie de recherche clinique

INTRODUCTION	1
1 PRINCIPES DE L'AUTOTRANSPLANTATION DENTAIRE	2
1.1 Définition	2
1.2 Rappels histologiques	2
1.3 Indications	2
1.3.1 Molaire permanente absente, non restaurable ou de mauvais pronostic	3
1.3.2 Agénésie des prémolaires	4
1.3.3 Solutions alternatives	5
2 PROTOCOLE D'ETUDE RETROSPECTIVE POUR L'EVALUATION DE L'AUTOTRANSPLANTATION	7
2.1 Protocole de recherche	7
2.2 Examen clinique	8
2.2.1 Au niveau parodontal	8
2.2.2 Vitalité pulpaire	9
2.2.3 Mobilité	10
2.2.4 Fonction	10
2.2.5 Percussion	11
2.2.6 Absence d'inconfort	11
2.2.7 Esthétique	11
2.3 Examen radiologique	11
2.3.1 Edification radiculaire	11
2.3.2 Etude du niveau osseux	12
2.3.3 Présence de lésion radio-claire	13
2.3.4 Présence de résorption	13
2.3.5 Présence de pulpe dans la chambre et les canaux	14
2.3.6 Présence du ligament	14
3 PROTOCOLE D'ETUDE PROSPECTIVE POUR L'EVALUATION DE L'AUTOTRANSPLANTATION	16
3.1 Protocole de recherche	16
3.2 Protocole pré-opératoire : Critères d'inclusion des échantillons	16
3.2.1 Au niveau du patient	16
3.2.2 Au niveau du transplant	19
3.2.3 Au niveau du site receveur	22
3.3 Protocole per-opératoire	25
3.3.1 Protocole chirurgical	25
3.3.2 Critères cliniques	29
CONCLUSION	34

Introduction

« C'est un vieux rêve humain que de transplanter les dents, et si les échecs ont été nombreux, il faut admirer la persévérance des thérapeutes et quelques fois leur imagination » (1)

Les transplantations dentaires sont pratiquées depuis les premières civilisations humaines mais sont longtemps restées empiriques du fait du manque de connaissance et de technologie. C'est ainsi qu'il faut remonter au temps de l'Égypte ancienne pour voir apparaître les premières observations médicales à propos des transplantations dentaires (2). Il faudra cependant attendre ces trente dernières années pour que des recherches importantes soient menées au sujet des résorptions radiculaires ainsi que sur les processus de cicatrisation pulpaire et parodontale afin de permettre la réalisation de transplantations dentaires viables.

Ces interventions chirurgicales, dont les protocoles cliniques sont désormais validés, s'ancrent dans une démarche thérapeutique globale et multidisciplinaire faisant intervenir à la fois les domaines de la pédodontie, de l'orthodontie, de l'endodontie, de la prothèse et enfin, de la chirurgie orale. Leurs indications relèvent alors d'une décision collégiale prise par l'ensemble des acteurs des différentes disciplines odontologiques.

Dans un premier temps, nous évoquerons les différentes situations pouvant nous amener à la décision de transplantation dentaire, puis nous nous consacrerons à la rédaction d'une méthodologie clinique permettant la réalisation d'une étude clinique future. En effet, cette thèse est un travail préliminaire pour une prochaine étude réalisée au sujet des transplantations de dents de sagesse puisqu'elle décrit des protocoles cliniques et radiologiques à réaliser en cas d'étude rétrospective ou prospective.

Pour une étude rétrospective, elle définira l'ensemble des critères à observer permettant d'affirmer ou d'infirmier la réussite d'une transplantation dentaire. Pour une étude prospective, elle décrira la démarche diagnostique et thérapeutique en proposant d'une part une technique chirurgicale reproductible, et d'autre part toutes les indications et facteurs favorisant pouvant conduire à la réussite du traitement.

Délivrant des protocoles d'étude synthétiques et complets, ce travail, servant de guide méthodologique, permettra aux étudiants comme aux praticiens d'être accompagnés dans leur démarche de recherche clinique.

Bien plus que de simples indications, cette thèse leur fournira une véritable démarche protocolaire préalable à leurs propres travaux.

1 Principes de l'autotransplantation dentaire

1.1 Définition

Autotransplantation dentaire ou transplantation dentaire autogène :

Selon Natiella, il s'agit de « Transplantations d'organes dentaires inclus, impactés ou qui ont fait leur éruption, d'un site à un autre, chez le même individu, dans des sites d'extraction, ou dans des sites préparés chirurgicalement » (3)

L'autotransplantation dentaire est une technique chirurgicale qui consiste à placer chez le même sujet, dans une cavité alvéolaire naturelle ou préparée artificiellement, une dent récemment extraite, une dent conservée ou un germe dentaire.

Elle est généralement utilisée pour le remplacement des dents dont le pronostic est défavorable, souvent vouées à l'extraction.

Elle nécessite au préalable une étude clinique et radiologique, une technique rigoureuse bien codifiée et un contrôle régulier.

1.2 Rappels histologiques

La préservation du sac folliculaire et de la gaine épithéliale de Hertwig joue un rôle important dans le succès des transplantations dentaires.

En effet, la cémentogénèse est régulée par l'interaction entre les cellules de la gaine de la racine épithéliale de Hertwig et les cellules du sac folliculaire. (4)

De plus, d'un point de vue embryologique, il est important de rappeler que le sac folliculaire joue un rôle primordial lors de l'éruption dentaire. En effet, ce tissu qui est à l'origine commune des tissus parodontaux doit être respecté lors du prélèvement du transplant. (5)

La gaine épithéliale de Hertwig, quant à elle, est dérivée de l'épithélium dentaire et intervient dans la croissance de la dentine radiculaire et du tissu parodontal. (6)

1.3 Indications

La question que l'on doit se poser avant d'entreprendre toute intervention est : « le patient n'a-t-il rien à perdre, a-t-il tout à gagner ? ».

Paulsen la formule ainsi : « Une transplantation réussie apporterait-elle au patient une solution meilleure que toute autre ? L'échec de la transplantation entraînerait-il un résultat plus mauvais que lorsqu'elle n'est pas tentée ? » (7)

Pour toute intervention, qu'elle soit diagnostique, thérapeutique ou préventive, le bénéfice doit toujours être supérieur au(x) risque(s) qu'elle peut présenter. Il est nécessaire de déterminer quels peuvent être les bénéfices escomptés, ainsi que les risques éventuels.

En conséquence, la décision de transplanter un organe dentaire doit toujours être prise en accord avec le patient et son praticien habituel, stomatologiste, chirurgien-dentiste ou orthodontiste.

Elle s'inscrit dans un plan de traitement dont l'étude doit déterminer le but de la transplantation ainsi que le moment où elle a les meilleures chances de réussir.

La procédure, les risques et les complications éventuelles doivent être clairement expliqués, c'est pourquoi il est indispensable d'obtenir le consentement éclairé du patient, et, s'il est mineur, de ses parents ou tuteurs légaux.

Les indications de cette intervention peuvent être multiples : une molaire permanente absente, ou non restaurable, ou de mauvais pronostic, ainsi qu'une agénésie des prémolaires.

1.3.1 Molaire permanente absente, non restaurable ou de mauvais pronostic

Les transplantations dentaires autogènes sont davantage indiquées chez le patient jeune, lorsque celui-ci présente une molaire fortement délabrée, ainsi qu'une troisième molaire compatible non fonctionnelle. (8)

Ces transplantations dentaires peuvent se faire aussi bien pour remplacer une première molaire que pour une deuxième molaire définitive. En revanche, les critères décisionnels pour le remplacement d'une seconde molaire définitive ne vont pas être les mêmes, et ce pour différentes raisons :

- Les premières molaires définitives apparaissant plus tôt sur l'arcade de l'enfant sont davantage propices à l'apparition de caries précoces. Les deuxièmes molaires, plus tardives à faire leur éruption, sont donc souvent moins atteintes que les premières molaires.
- La solution de choix qui se présente le plus souvent pour le remplacement d'une seconde molaire est l'orthodontie puisqu'il est plus aisé de tracter la dent de sagesse pour remplacer la deuxième molaire. Dans le cas d'un remplacement de première molaire, la solution orthodontique apparaît plus complexe puisqu'elle implique de tracter cette fois-ci deux dents. En revanche, le recours à l'orthodontie implique d'une part que la dent de sagesse du secteur concerné soit présente, qu'elle puisse être tractée, et qu'enfin, elle puisse faire son éruption.

Les différentes causes d'absence des molaires peuvent être multiples : (9)

- Un processus carieux volumineux entraînant une atteinte du plancher

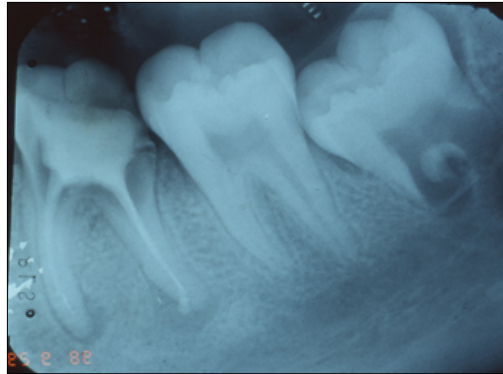


Fig 1 : Cas clinique du Dr Jean-Charles Gardon montrant une atteinte carieuse au niveau de la furcation de la 36

- Un processus infectieux tel qu'une atteinte endodontique sévère avec impossibilité de traiter la dent de manière orthograde ou rétrograde, ou les lésions endo-parodontales à un stade terminal.
- Un processus parodontal : c'est le cas lors de parodontites agressives localisées qui entraînent une perte rapide et irréversible d'os alvéolaire, principalement localisée au niveau des incisives et des premières molaires.
- Un processus traumatique entraînant une fracture
- Une agénésie
- Une ankylose primaire

1.3.2 Agénésie des prémolaires

Les secondes prémolaires maxillaires et mandibulaires figurent parmi les dents les plus souvent absentes. Dans certains cas, elles peuvent être remplacées par une troisième molaire grâce à une transplantation. Celle-ci devra cependant être de petite taille.

Une étude de Josefsson *et al.* (1999), dans laquelle 44 molaires avaient été transplantées pour remplacer des secondes prémolaires mandibulaires absentes, montre que l'autotransplantation présente un bon pronostic avec un taux de succès de 92% pour des dents immatures et de 82% pour les dents dont la formation radiculaire est complète. (10)

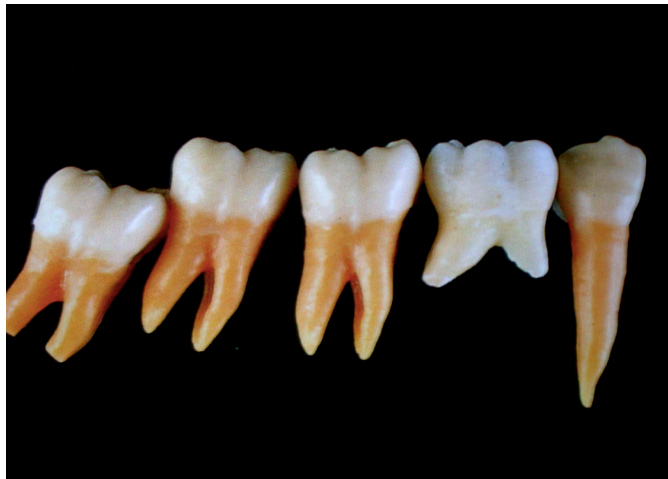

Fig 2 : Cas clinique. Traitement d'agénésie de prémolaires mandibulaires par des troisièmes molaires immatures, Andreasen, 1994 (9)

1.3.3 Solutions alternatives

Nous savons désormais que les transplantations dentaires constituent une solution de choix chez le jeune patient ayant perdu prématurément molaire permanente. Cependant, ce choix thérapeutique comporte des contre-indications qui poussent le praticien à s'orienter vers une autre thérapeutique lorsque celles-ci sont présentes. C'est pourquoi il est nécessaire de connaître les différentes solutions alternatives aux transplantations afin de guider le praticien dans son choix thérapeutique final.

1.3.3.1 Orthodontie

Cette technique est généralement réalisée à l'aide d'un système multi-bagues. Elle consiste à placer une deuxième molaire à la place d'une première molaire extraite afin de permettre l'évolution de la dent de sagesse à la place de celle-ci, ou une troisième molaire à la place d'une seconde molaire définitive extraite.

Cette solution thérapeutique confère de nombreux avantages :

- Elle permet la conservation de la dent de sagesse et le retour à une fonction et une esthétique correctes.
- En cas de contre-indication générale à une intervention chirurgicale elle permet également d'éviter le recours à la chirurgie.
- Elle pourrait, par ailleurs, et lorsque le cas se présente, participer à une thérapeutique de correction de dysharmonie dento-maxillaire, où l'extraction de la première molaire pourrait remplacer l'extraction d'une prémolaire.

Cependant, cette solution requiert d'une part la présence d'une dent de sagesse dans le secteur de la première molaire non conservable et d'autre part, si elle est présente, la dent de sagesse doit se trouver dans une position favorable soit pour réaliser son éruption naturelle, soit pour pouvoir être tractée.

1.3.3.2 Implantologie

L'implantologie constitue de nos jours l'une des solutions de choix pour le traitement des édentements unitaires. Elle consiste à extraire la dent non conservable, laisser un délai nécessaire à la cicatrisation osseuse, puis poser un implant unitaire au niveau du secteur molaire. Il s'agit certes d'une solution fixe, autonome, qui ne nécessite ni préparation, ni intervention au niveau des dents adjacentes, mais celle-ci n'est réalisable qu'à partir de la fin de la croissance. Pour l'adolescent, elle est donc formellement contre-indiquée.

2 Protocole d'étude rétrospective pour l'évaluation de l'autotransplantation

Une étude est dite rétrospective lorsque la mesure de l'exposition survient après l'apparition de l'événement. Par exemple, évaluer des critères précis sur les sujets dont la transplantation a été soit un échec soit une réussite est une étude rétrospective.

Cette étude, dont le but est d'évaluer l'influence de critères cliniques, correspond à une analyse de plusieurs cas de transplantations réalisés et pour lesquels nous allons juger de la réussite ou de l'échec.

2.1 Protocole de recherche

Le code de la santé publique définit les recherches impliquant la personne humaine comme des « recherches organisées et pratiquées sur l'être humain en vue du développement des connaissances biologiques ou médicales » (11)

Que l'étude réalisée soit rétrospective ou prospective, il existe des règles d'éthique que chaque protocole doit respecter :

- Pour toute étude inscrite dans le domaine de la recherche impliquant la personne humaine, le protocole doit avoir été examiné et autorisé par un Comité de Protection des Personnes (CPP).
- La pertinence de la recherche, le caractère satisfaisant de l'évaluation des bénéfices et des risques attendus et le bien fondé des conclusions
- Le sujet qui participe à une étude expérimentale doit signer, en toute connaissance de cause, un formulaire de consentement qui contient toute l'information utile que le sujet doit connaître avant de participer au projet.
- Les aspects éthiques doivent être considérés à toutes les étapes de l'étude.
- Dès lors que les données ne sont pas anonymes et nécessitent d'être informatisées, l'avis de la Commission Nationale de l'Informatique et des Libertés (C.N.I.L) est nécessaire.
- Il doit être précisé si une rémunération des sujets a eu lieu.
- Les modalités de recrutements des participants (12)

L'objet de cette thèse est de proposer une sélection de critères cliniques et radiologiques pouvant être utilisés pour réaliser une étude rétrospective, et permettant ainsi d'apprécier le résultat obtenu. Cependant, cette notion de réussite/échec est subjective, et va dépendre du but recherché lors de l'intervention. Il convient donc de déterminer au préalable sur quels critères fondamentaux s'appuyer pour juger du succès, et quels résultats peuvent, au contraire, être jugés comme des compromis satisfaisants.

Il faut noter :

- La date de la transplantation
- Le type de dent donneuse
- La présence ou non de contacts occlusaux
- La cause de la perte dentaire (rétention dent déciduale, agénésie, dent permanente avec mauvais pronostic) (13)

En ce qui concerne les transplantations de dents de sagesse réalisées sur des enfants ou adolescents, et dont les autres alternatives thérapeutiques prothétiques ou implantaire sont généralement contre-indiquées à cet âge, l'étude des différents cas doit être basée sur un bilan clinique et radiologique.

Enfin, selon Jang *et al*, il existe un manque de preuves cliniques concernant les résultats cliniques et les facteurs pronostiques. En effet, la plupart des études rétrospectives utilisent une période de suivi relativement courte (de 16,4 à 35,6 mois en moyenne), ce qui réduit la capacité d'évaluer la prédictibilité à long terme. Si l'on considère que la survie des transplants évolue au fil du temps, une période de suivi plus longue est nécessaire afin d'évaluer correctement l'influence des facteurs pronostiques associés. (14) Une méta-analyse réalisée par Atala-Acevedo *et al* détermine également que le recul d'étude doit être en moyenne de 10 ans pour qu'une étude rétrospective soit significative. (15) De même que dans le protocole d'étude rétrospective décrit par Mertens *et al*, la durée de suivi retenue était comprise en 10 et 20 ans, et incluait à la fois un examen clinique et radiographique. (16)

2.2 Examen clinique

2.2.1 Au niveau parodontal

Les examens cliniques réalisés à 1 semaine, 2 semaines et 3 semaines post intervention doivent montrer lors de l'inspection une cicatrisation primaire immédiate au niveau gingival : Une gencive saine, sans signe d'inflammation gingivale (rougeur, saignement, gonflement) autour du transplant.

Selon Andreasen, une perte d'attache est rarement observée lorsque la transplantation a été réalisée avec des racines incomplètes. (9)

A 3 mois, 6 mois, 9 mois, et 12 mois, l'examen clinique passe par une vérification du sondage parodontal par introduction d'une sonde parodontale dans le sulcus en 6 points. (17) Celui-ci, pour pouvoir affirmer de l'absence de poche parodontale, doit être inférieur à 3mm. Toute présence ou absence de poche doit être confirmée par une radiographie rétro-alvéolaire.

2.2.2 Vitalité pulpaire

L'examen de la vitalité pulpaire se fait par test au froid/chaud ou électrique. Ce test n'est pas réalisé lorsque la transplantation est réalisée avec une dent mature puisque le traitement endodontique doit être réalisé entre 2 et 3 semaines après l'intervention.

Cette vitalité pulpaire doit être évaluée à partir de 6 mois selon Andreasen. (9)

Trois situations peuvent apparaître dans les mois qui suivent l'intervention :

- La vitalité pulpaire est conservée
- Il se produit une oblitération canalaire (18)
- La dent se nécrose progressivement, entraînant un risque infectieux non négligeable.

La préservation de la vitalité pulpaire est considérée comme un critère de succès absolu. L'oblitération canalaire peut, quant à elle, être considérée comme un critère de succès relatif. En effet, la dent ne présente plus de vitalité, ce qui, d'un point de vue biologique, peut être considéré comme un échec.

Cependant, le risque infectieux demeurant faible, et en tenant compte des solutions thérapeutiques alternatives, la vitalité pulpaire n'est présente dans aucune autre solution (implant, prothèse fixe) et on ne considère pourtant pas qu'un implant, pour lequel il n'y a aucune sensibilité, soit un échec. C'est pourquoi, dans cette thèse, il en est de même pour l'oblitération canalaire. De plus, en sachant que la proprioception est maintenue grâce au ligament alvéolo-dentaire, cela ne confère t'il pas à la transplantation un avantage considérable par rapport à l'implant ? (19)

Par ailleurs, selon nous, l'objectif principal d'une transplantation dentaire demeure dans le rétablissement d'une fonction occlusale correcte et le maintien d'une stabilité d'arcade (maintien d'os, maintien d'un espace inter-dentaire normal). La vitalité pulpaire apparaît alors secondaire pour juger d'un succès ou d'un échec. Enfin, Salehrabi & Rotstein considèrent que les patients préfèrent conserver leurs propres dents aussi longtemps que possible plutôt que d'avoir recours à des implants. (20)

Une même situation clinique peut donc être vue de deux manières différentes, selon que l'on s'appuie sur des critères biologiques, ou sur des critères cliniques.

En revanche, l'apparition de lésion apicale suite à une nécrose progressive de la pulpe témoigne d'un échec biologique et clinique.

En effet, cette complication entraîne une perte osseuse dont l'étendue pourrait compromettre à la fois la réussite de la transplantation mais également la pose d'un implant à l'âge adulte.

2.2.3 Mobilité

La mobilité est déterminée manuellement ou avec un appareil de mesure. L'échelle de Mühlemann est la plus fréquemment employée. Elle définit 4 classes de mobilité :

- Classe 0 : Ankylose
- Classe 1 : Mobilité physiologique
- Classe 2 : Mobilité augmentée, inférieure à 1mm dans le sens vestibulo-lingual
- Classe 3 : Mobilité supérieure à 1mm
- Classe 4 : Mobilité axiale

A l'examen clinique de contrôle, une mobilité physiologique équivalente à 1 sur l'échelle de Mühlemann doit être observée. La perte du transplant est un échec absolu.

Une trop forte mobilité malgré une contention observée après J+15 est à surveiller.

Concernant l'ankylose, le jugement dépend également de la notion d'échec :

D'un point de vue biologique, une dent ankylosée est une suite post-opératoire négative.

Cependant, d'un point de vue clinique, il s'agit d'un échec relatif. Si l'objectif de départ est l'obtention d'une dent naturelle permettant d'assurer la fonction et l'esthétique chez un enfant en attendant la fin de la croissance, il s'agit d'une réussite puisque la dent naturelle du patient est toujours présente et viable.

De plus, l'alternative thérapeutique à la transplantation est l'implantologie, qui propose elle aussi une solution ankylosée.

Le seul risque découlant de l'ankylose et pouvant compromettre le succès de la transplantation est l'apparition d'une résorption inflammatoire nécessitant l'avulsion de ce transplant.

2.2.4 Fonction

Lors de l'intervention, le transplant est positionné en légère sous-occlusion afin de ne pas compromettre la cicatrisation primaire. Cependant, lors du retrait de la contention, celui-ci doit faire une légère égression post-opératoire afin de rentrer en contact avec l'antagoniste. L'éruption secondaire (phase d'éruption supra-osseuse) doit se faire naturellement en quelques mois. D'un point de vue biologique, lorsque l'égression ne se fait pas, une dent en sous occlusion est une dent dont la fonction est perdue, et qui peut entraîner des complications comme l'égression de son antagoniste.

Mais d'un point de vue clinique, si la dent est bien ancrée mais ne fait pas son égression post-opératoire normale et reste alors en sous-occlusion, une des manières de pallier cet échec est de réaliser un onlay collé sur cette dent pour retrouver une fonction occlusale normale.

Ainsi, d'un échec biologique, on peut parvenir à une réussite fonctionnelle grâce à l'intervention d'une autre discipline, la prothèse conjointe.

2.2.5 Percussion

Le test à la percussion est réalisé avec le manche d'un instrument dans le sens axial.

A un an, il faut vérifier l'absence de douleur à la percussion. (21) Le résultat sera confirmé par l'étude radiologique. En cas de lésion apicale, le traitement endodontique doit être réalisé, et la cicatrisation doit être vérifiée tous les 3 mois.

2.2.6 Absence d'inconfort

Le transplant ne doit pas gêner le patient. Une position trop vestibulée pouvant entraîner une morsure de la joue, ou trop linguale gênant les mouvements de la langue constitue un échec fonctionnel.

2.2.7 Esthétique

Le transplant doit être acceptable d'un point de vue esthétique.

2.3 Examen radiologique

2.3.1 Edification radiculaire

Deux cas de figures sont possibles pour les transplantations : soit le transplant est une dent immature dont les apex sont encore ouverts, soit la transplantation concerne une dent mature dont les apex sont déjà fermés.

L'examen radiologique de l'édification radiculaire concerne donc uniquement les cas pour lesquels le transplant utilisé était immature.

Deux critères sont à évaluer :

- La fermeture de l'apex
- La croissance radiculaire

La fermeture de l'apex, essentielle pour maintenir une étanchéité apicale et pour diminuer le risque de contamination, apparaît en concomitance avec la croissance radiculaire. En cas de nécrose, cette apexification sera réalisée par une obturation à l'hydroxyde de calcium.

La croissance radiculaire, quant à elle, ne sera totale que dans 26% des cas selon Catherine, dans 55% des cas elle s'arrêtera à la moitié et dans 19% des cas il se produit un arrêt du développement radiculaire. (5)

Dans la majorité des cas, selon Catherine & Mockers, nous obtenons une édification radiculaire de 1 à 2 mm, durant une période moyenne de 3 ans. (5)

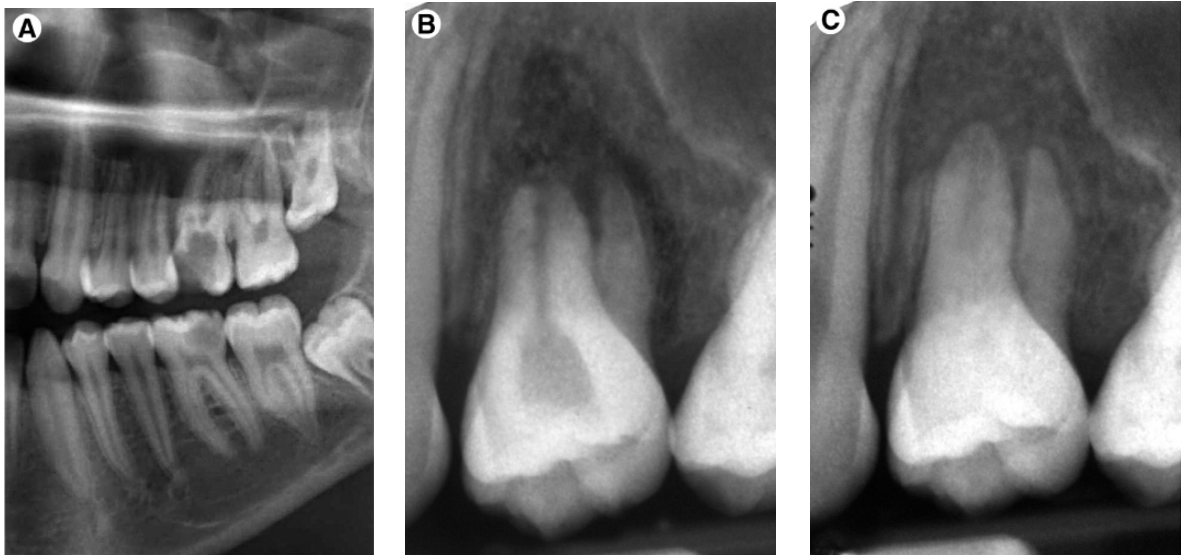


Fig 3 : Développement radriculaire d'une troisième molaire utilisée comme transplant (22)

A : Panoramique dentaire montrant la 26 délabrée et non conservable, ainsi que la 28 en cours d'édification radriculaire. B : Rétro-alvéolaire post-interventionnelle de la 28 en place de la 26. C : Contrôle radiographique 6,5 mois après transplantation : On note un apex fermé et une longueur radriculaire moindre, ainsi qu'une oblitération canalaire importante.

2.3.2 Etude du niveau osseux

L'étude radiologique passe également par la vérification du niveau osseux, qui viendra objectiver les résultats obtenus au sondage parodontal. La radiographie rétro-alvéolaire doit montrer l'absence de lyse osseuse horizontale ou de lésion angulaire. Un retard de régénération osseuse est considéré comme un problème majeur et constitue une situation d'échec. (17)

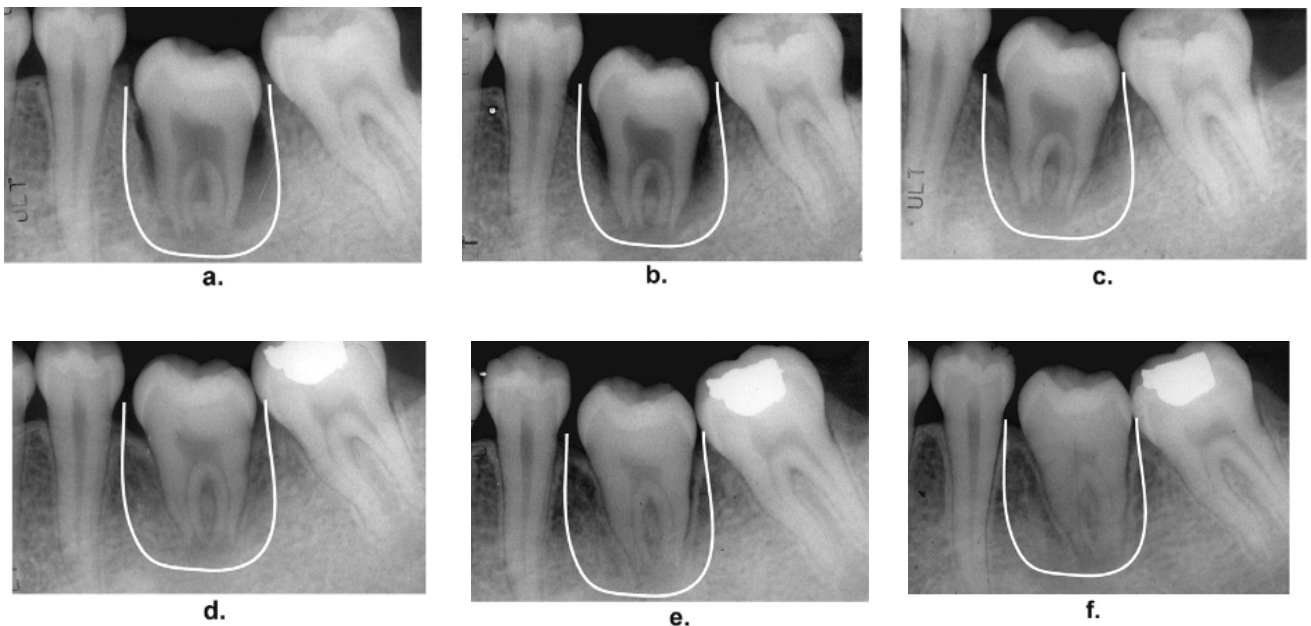


Fig 4 : Evolution du niveau osseux lors de la cicatrisation (23)

a : 1 semaine post-opératoire ; b : 1 mois post-opératoire
 c : 3 mois post-opératoire ; d : 6 mois post-opératoire
 e : 9 mois post-opératoire ; f : 1 an post-opératoire

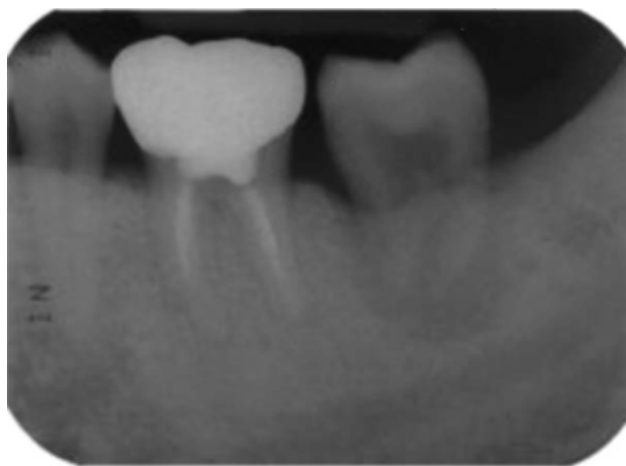

Fig 5 : Un cas d'échec à 3 mois post-opératoire (24)

2.3.3 Présence de lésion radio-claire

L'absence de lésion apicale est primordiale. Plus elle est étendue, plus la guérison et la cicatrisation seront lentes et incertaines. La transplantation dentaire doit être une solution durable, ou du moins une solution permettant d'attendre la fin de la croissance. Elle ne doit en aucun cas diminuer le potentiel osseux nécessaire à l'implantologie. Une lésion se développant de manière importante et entraînant une perte osseuse non négligeable est considérée comme une situation d'échec.

2.3.4 Présence de résorption

Suite à l'ankylose, lorsqu'une résorption apparaît, mais qu'elle est non évolutive et non symptomatique, nous ne pouvons pas parler d'échec absolu. La dent est toujours en place, toujours viable, permettant au patient d'assurer ses fonctions normales.

En revanche, c'est en cas de résorption inflammatoire cervicale de remplacement évolutive, que l'échec absolu pourra être confirmé, entraînant l'avulsion de la dent afin d'éviter tout risque infectieux.

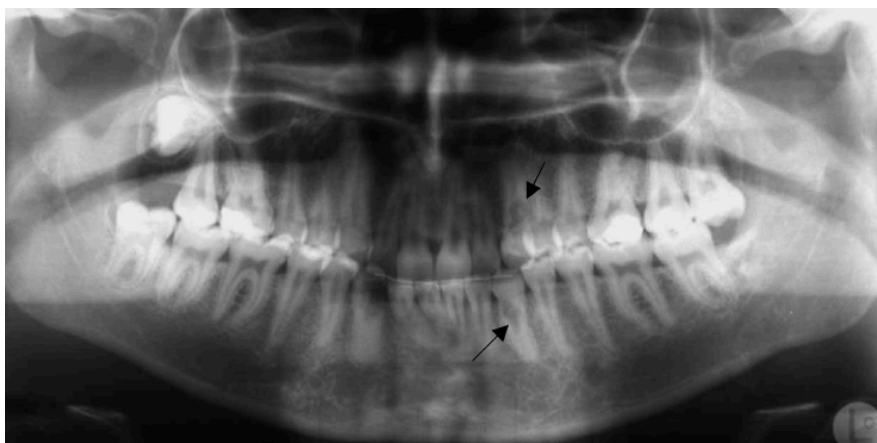


Fig 6 : Présence de résorptions en post-opératoire (25)

2.3.5 Présence de pulpe dans la chambre et les canaux

La présence de pulpe dans les canaux ne permet pas d'affirmer une vitalité ou une nécrose pulpaire. En revanche, elle permet d'affirmer qu'il n'y a pas eu d'oblitération canalaire suite à la transplantation.

Comme dit précédemment dans les critères cliniques, en cas d'oblitération canalaire (pulpe non visible dans la chambre et les canaux liée à une dégénérescence pulpaire par minéralisation de la pulpe), il ne s'agit pas d'un échec absolu.

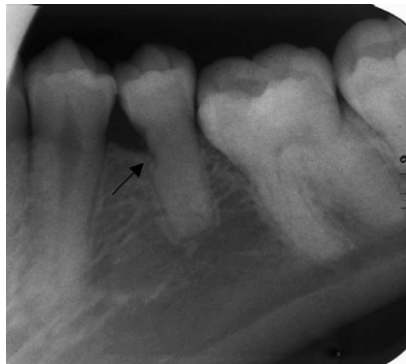

Fig 7 : Disparition de la pulpe associée à une résorption (25)

2.3.6 Présence du ligament

Le desmodonte est mis en évidence par la largeur physiologique de l'espace ligamentaire autour du transplante, situé entre le ciment et l'os alvéolaire.

Selon Barengredt, lorsque l'examen de contrôle est réalisé à deux semaines, on peut observer 75% de réparation du ligament par la revascularisation. (19)

Dans une étude de Hoving (1986), sur 16 dents transplantées ayant une formation radiculaire incomplète chez des enfants d'âge compris entre 14 et 21 ans, 100% des ligaments ont cicatrisé. Dans un tableau récapitulatif de Andreasen, le taux de cicatrisation du LAD varierait de 79 à 100% de réussite pour des dents ayant une formation radiculaire incomplète et de 21 à 81% de réussite pour des dents ayant une édification radiculaire complète. (9)

L'absence de cet espace ligamentaire correspond à une mobilité 0 sur l'échelle de Mühlemann, et n'est pas un critère d'échec (cf l'examen clinique de la mobilité).

Examen clinique	
Etat parodontal	Absence d'inflammation. Bonne cicatrisation gingivale
Vitalité pulpaire	Test au froid positif
Mobilité	=1 sur l'échelle de Mühlemann (physiologique)
Fonction	Contacts occlusaux avec la dent antagoniste
Test de percussion	Absence de douleur lors de la percussion

Tableau 1 : Récapitulatif du protocole d'analyse clinique lors de l'étude rétrospective

Examen Radiologique	
Edification radiculaire	Gain de 1 à 2 mm + apex fermé
Niveau osseux	Normal
Présence de pulpe	Pulpe camérale et radiculaire visibles
Etat du péri-apex	Absence de lésion apicale – Absence de résorption – Présence du ligament

Tableau 2: Récapitulatif du protocole d'analyse radiographique lors de l'étude rétrospective

Une étude rétrospective présente donc plusieurs intérêts :

- Un grand nombre de cas peut être étudié
- L'intervention et le travail ont déjà été réalisés,
- Le recul peut varier et être important nous permettant de sélectionner un recul moyen de 10 ans environ

Cette deuxième partie est donc un guide listant de manière non exhaustive les critères à prendre en compte lors de l'étude. Il est cependant primordial, avant d'entreprendre la collecte de données, de bien définir les objectifs recherchés ainsi que le but de l'étude, mais également les personnes sur lesquelles nous voulons évaluer la transplantation ainsi que le recul choisi. Une même étude réalisée sur les mêmes patients au même moment peut être interprétée de différentes manières, c'est pour cela qu'il est nécessaire de déterminer si le but recherché est davantage biologique (vitalité pulpaire, ligament...) ou fonctionnel (possibilité de pallier un échec par la prothèse).

Nous allons maintenant voir une proposition de protocoles pré-interventionnel et per-interventionnel en vue de réaliser une étude prospective.

3 Protocole d'étude prospective pour l'évaluation de l'autotransplantation

Une étude est dite prospective lorsque l'exposition est mesurée avant la survenue de l'événement étudié. Lors d'une étude prospective, un protocole reproductible quelque soit le praticien va être déterminé puis réalisé, et enfin évalué. Elle permet également de déterminer la prédictibilité d'un protocole.

3.1 Protocole de recherche

Les mêmes règles d'éthique décrites dans le 2.1 doivent être respectées. Le protocole de recherche doit comprendre la justification de l'étude ainsi que ses objectifs, les critères d'évaluation et les critères d'inclusion, la méthodologie et le déroulement de l'étude. Chaque patient doit ainsi en prendre connaissance et fournir son consentement éclairé par écrit. Il s'engage alors à accepter d'une part l'intervention chirurgicale décrite, et d'autre part la participation aux contrôles réguliers cliniques et radiographiques nécessaires à l'évaluation des résultats obtenus.

Selon Paulsen et Andreasen, un suivi régulier tous les mois est souhaitable tout au long de la première année post-opératoire afin de mettre en évidence les résultats immédiats (mobilité, mise en occlusion, état parodontal). (26)

Cependant, selon des méta-analyses réalisées par Atala-Acevedo *et al*, et Machado *et al*, les résultats d'apparition plus tardive devront être mis en évidence sur une période moyenne de 6 ans et plus (ankylose, oblitération canalaire, résorption). (15,27)

3.2 Protocole pré-opératoire : Critères d'inclusion des échantillons

3.2.1 Au niveau du patient

3.2.1.1 Etat de santé général

Comme toute intervention chirurgicale, le patient ne doit pas présenter de problèmes systémiques majeurs. La sélection du patient doit être réalisée à l'aide d'un questionnaire médical approfondi permettant de renseigner le praticien sur ses antécédents médicaux, ses éventuelles pathologies et les traitements médicamenteux en cours. Un bon état de santé général est un prérequis à cette intervention.

3.2.1.2 Motivation et coopération

Il est important d'apporter au patient une information claire, loyale et appropriée sur les objectifs, les risques médicaux éventuels inhérents à toute intervention chirurgicale ainsi que sur le risque de complications et/ou d'échec afin d'obtenir compréhension et collaboration entre le patient et le praticien.

Afin d'assurer un taux de réussite maximal, ce type de traitement requiert par ailleurs une bonne motivation et coopération de la part du patient, c'est pourquoi il doit justifier d'une hygiène bucco-dentaire satisfaisante ainsi qu'une bonne observance des recommandations pré et post-opératoires.

Un patient présentant un mauvais état d'hygiène bucco dentaire, avec un état parodontal non stable ou un risque carieux élevé réduirait les chances de réussite de la transplantation.

Il est préférable d'éliminer toute pathologie active avant l'intervention ainsi que de motiver le patient sur son hygiène bucco-dentaire.

3.2.1.3 Age

L'âge apparaît comme un élément pronostic important. En effet, intervenir sur un individu en période de croissance semble constituer un facteur prévisible très favorable :

Garcia a étudié le taux de réussite de l'autotransplantation dentaire chez 215 individus d'âges différents avec un recul de 4 à 22 ans. Il a constaté que les phénomènes de cicatrisation sont nettement meilleurs chez l'enfant ou l'adolescent que chez l'adulte, amenant à un taux de succès de 97,50% chez les moins de 20 ans, à 75,50% pour les plus de 20 ans. En revanche, à partir de 20 ans, il n'y a plus de différence significative en fonction de l'âge (75,50% de réussite entre 20 et 50 ans et 75,60% pour les plus de 50 ans). (28)

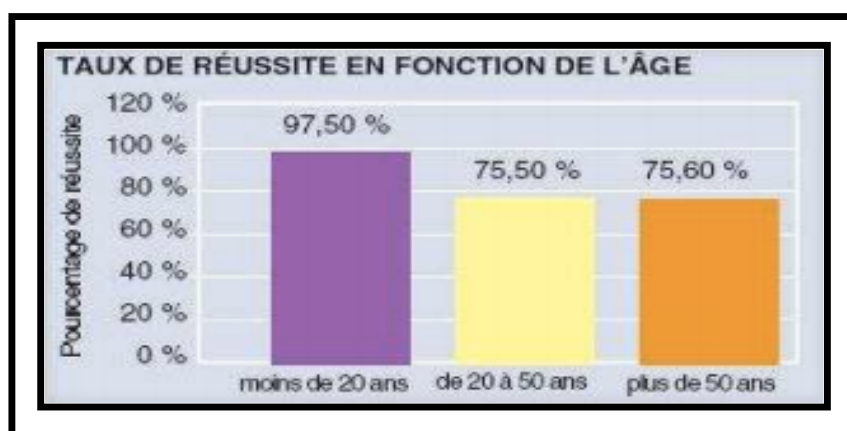


Fig 8. Taux de réussite de l'autotransplantation dentaire en fonction de l'âge.

D'après Garcia A. (28)

3.2.1.4 Sexe

Le sexe n'a pas d'influence sur les résultats obtenus

3.2.1.5 Contre-indications locales

Une mauvaise accessibilité du site due à une ouverture buccale limitée est une contre indication relative à l'autotransplantation :

Lorsque l'ouverture buccale n'est pas assez importante, réduisant ainsi l'accès aux zones souhaitées, l'intervention peut devenir plus complexe, voire impossible.

Une évaluation de l'ouverture buccale est alors souhaitable, et davantage pour les patients présentant un SADAM (Syndrome Algo-Dysfonctionnel de l'Appareil Manducateur).

De même que dans le cas d'infections aiguës présentes au niveau du site donneur (péricoronarite) ou receveur (cellulite), traiter l'infection avant l'intervention permet d'accroître le taux de succès et permet une meilleure cicatrisation.

3.2.1.6 Tabac – Bruxisme

D'après Garcia, sur 215 cas suivis pendant 4 ans voire plus, le tabagisme réduirait de 20% le taux de réussite des transplantations (90% pas de tabac, 70% tabac). Il en est de même pour le bruxisme, avec un taux de réussite tout de même légèrement plus élevé que chez le fumeur (75%).

L'association tabac + bruxisme réduirait quant à elle significativement le taux de succès, allant de 90% de réussite pour un non fumeur et non bruxomane à 30% pour un patient fumeur et bruxomane. (28)

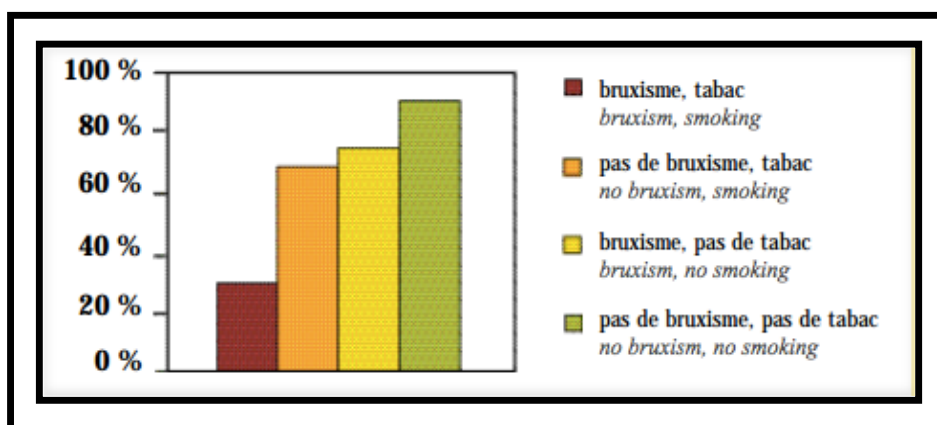


Fig 9. Taux de réussite selon le tabac et le bruxisme.

D'après Garcia A. (28)

3.2.2 Au niveau du transplant

Une étude pré-opératoire est nécessaire afin de vérifier la concordance approximative des volumes coronaires et radiculaires entre le site donneur et le site receveur, mais également la possibilité d'extraire sans difficulté la molaire délabrée ou de forer une néo-alvéole.

Elle permet enfin de déterminer la dent de sagesse la mieux adaptée pour l'extraction et pour la transplantation.

3.2.2.1 Site

Selon Aoyama, effectuer une transplantation sur la mâchoire antagoniste au transplant augmenterait le risque d'échec. En effet, ce risque serait lié à des différences anatomiques qui entraîneraient une préparation supplémentaire du site receveur et du transplant, et donc des dommages plus importants au niveau du ligament. (17)

De plus, les dents maxillaires utilisées comme greffon sont de moins bon pronostic que les dents mandibulaires, cette différence étant notamment liée au nombre de racines qui augmente ainsi que leur divergence.

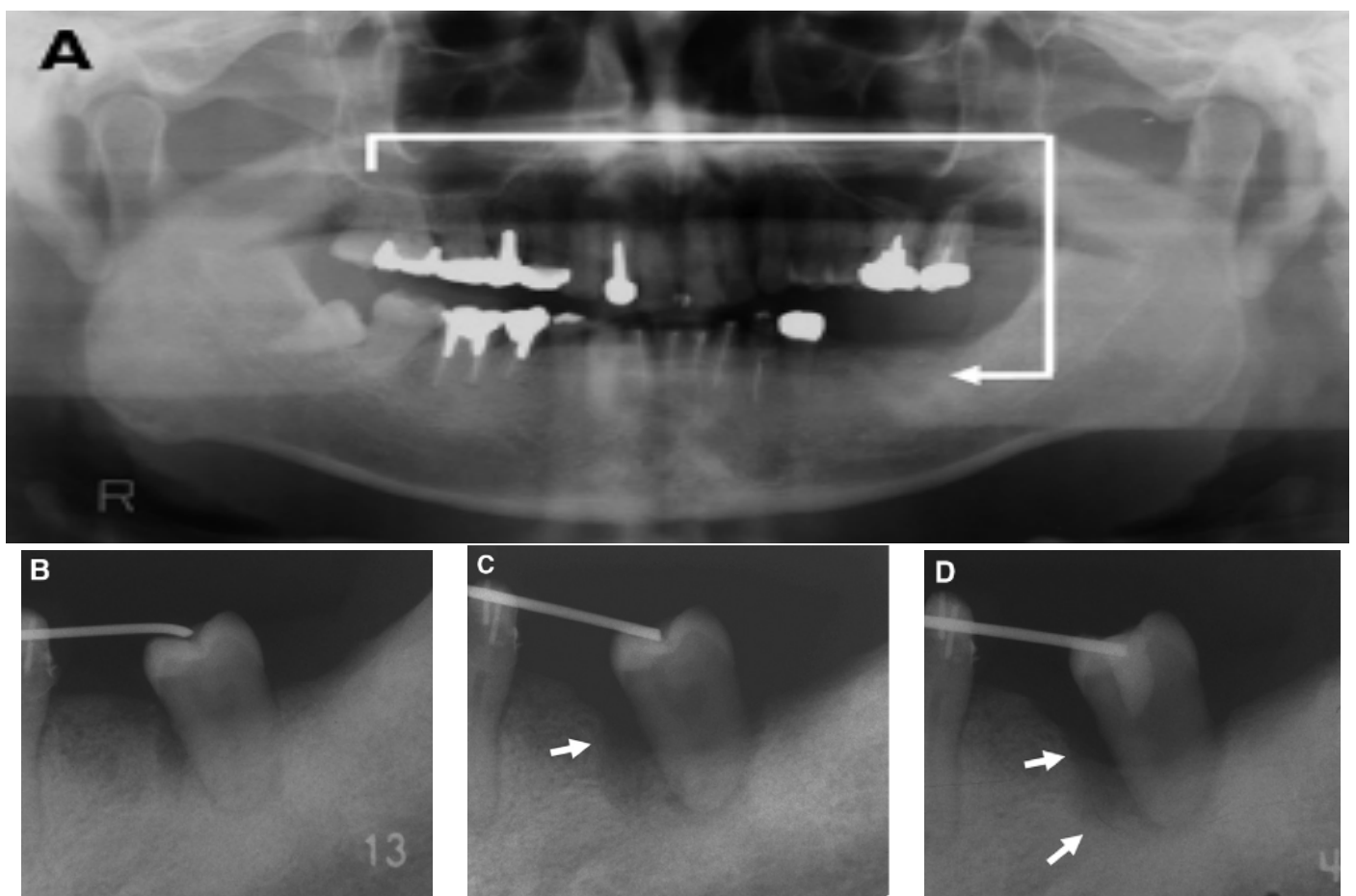


Fig 10 : Un cas d'échec de cicatrisation péri-transplantaire (17)

A : La 3^{ème} molaire maxillaire droite a été transplantée à la place de la 1^{ère} molaire maxillaire gauche. B : Une semaine après la transplantation. C : Un mois après la transplantation, une perte osseuse est observée autour du transplant. D : 3 mois après la transplantation, la perte osseuse a progressé.

3.2.2.2 Type

Les difficultés chirurgicales sont des prédicteurs de risques d'échec. Les molaires, plus difficiles à extraire, sont donc de moins bon pronostic que les dents monoradiculées. (13)

C'est ce que montre une étude de Schwartz, concernant 291 transplantations menées au sein du département de chirurgie orale du Royal Dental College de Copenhague, dont 123 étaient des molaires et 121 des prémolaires. (29)

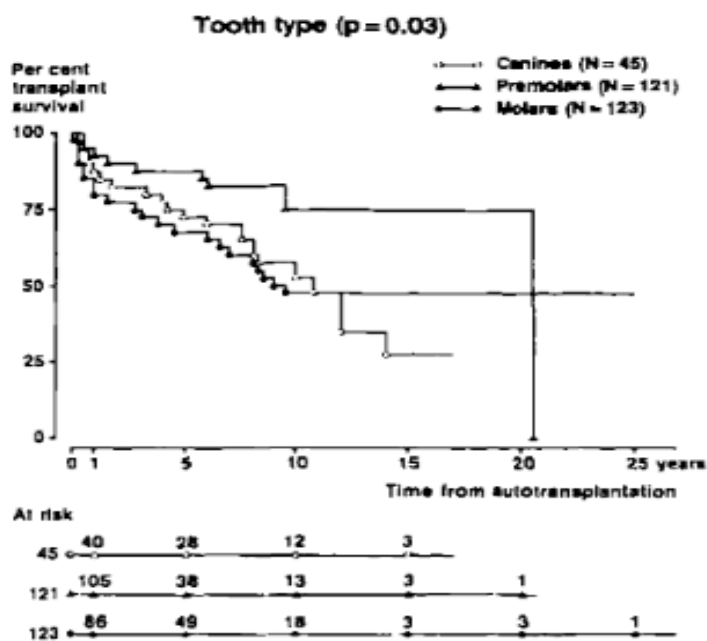


Fig 11 : Graphique montrant l'espérance de vie du greffon en fonction du type de dent(29)

Les courbes de survie de chaque type de dent sont présentées sur la figure 11. Les courbes diffèrent significativement selon qu'il s'agit d'une prémolaire, d'une molaire ou d'une canine (P=0,031). Les courbes indiquent que les prémolaires sont de meilleurs pronostics que les molaires et les canines. La chute au sein de la courbe « prémolaire » est due à la perte d'un seul greffon 21 ans après la transplantation.

Il en est de même pour Kristerson, qui obtient un taux de succès de 80,8% pour des transplantations de prémolaires, contre 74,6% pour des transplantations de molaires. (30) En effet, celles-ci étant mono-radiculées, elles génèrent moins de traumatismes lors de l'avulsion que les pluri-radiculées.

3.2.2.3 Stade d'édification radiculaire

Selon Tsukiboshi, les résultats diffèrent en fonction du stade de maturité ou d'édification radiculaire. Ils seront meilleurs lorsque les racines sont formées à moitié ou aux 2/3 – ce qui laisse la possibilité de revascularisation, de poursuite du développement radiculaire et permet d'obtenir un ancrage osseux et une stabilité primaire suffisants. (18)

D'autre part, l'état du desmodonte est étroitement lié au stade d'édification radulaire. A côté des aspects histologiques existent également des considérations mécaniques : le prélèvement d'un germe dentaire implique une mobilisation pour l'avulsion moindre et occasionne donc moins de détérioration au parodonte par rapport au prélèvement d'une dent complètement édifiée.

Selon Andreasen, diverses études auraient mis en évidence une augmentation de pertes du transplant dans des cas où la transplantation était réalisée à des stades très précoces ou tardifs. (9)

Enfin, selon Laureys, le diamètre apical doit être supérieur à 1mm à la radiographie pour augmenter les chances de régénération. (31)

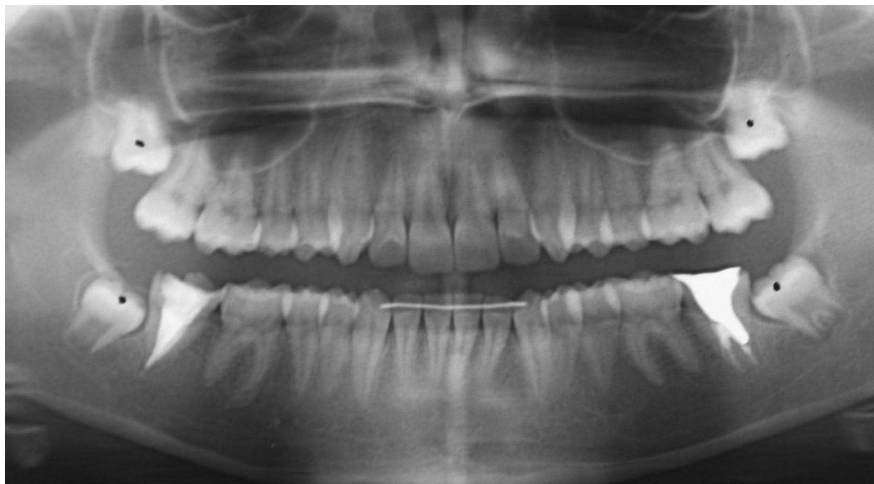
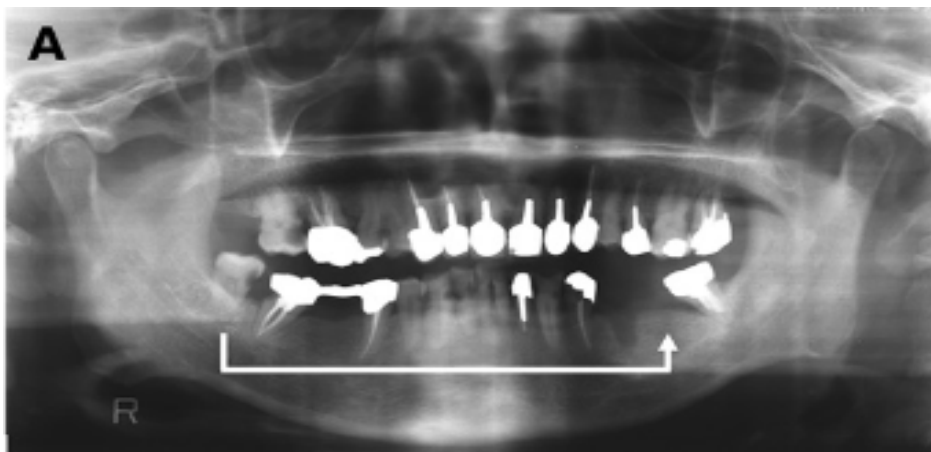


Fig 12 : Cas clinique du Dr Jean-Charles Gardon

3.2.2.4 Antécédents de caries/traitement canalaire

Les antécédents de caries ou de traitement canalaire supposent une pénétration bactérienne au niveau des tubuli, accroissant le taux d'échec de la transplantation. (17)



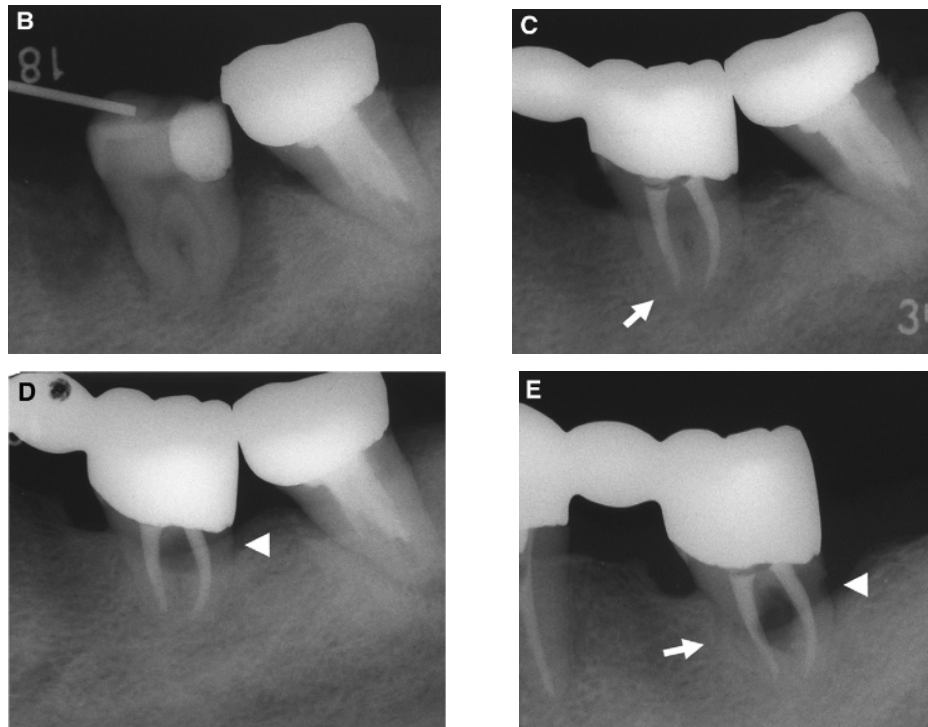


Fig 13 : Un cas de résorption radiculaire (17)

A : La 3^{ème} molaire mandibulaire droite cariée a été transplantée à la place de la première molaire mandibulaire gauche. B : Une semaine après la transplantation. La cariée a été traitée. C : 12 mois après la transplantation. Une résorption radiculaire de remplacement se dessine au niveau de l'apex radiculaire. D : 60 mois après la transplantation, une résorption cervicale apparaît. E : 75 mois après la transplantation, les résorptions radiculaire de remplacement et cervicale ont progressé.

3.2.3 Au niveau du site receveur

3.2.3.1 Cause d'absence

Le site receveur est divisé en trois groupes :

- rétention de la dent déciduale
- agénésie
- dent permanente avec mauvais pronostic (13)

En présence d'une dent permanente avec mauvais pronostic, il est essentiel de s'assurer de l'absence de lésion péri-apicale au niveau du site receveur avant la mise en place du transplant.

En cas de lésion importante, il est possible dans certains cas de réaliser l'avulsion de la dent non conservable, d'attendre la cicatrisation et de réaliser la transplantation dans un second temps chirurgical.

Cette technique en deux temps chirurgicaux diminue cependant le taux de succès des transplantations puisqu'elle induit une réouverture de site avec préparation et aménagement du site receveur qui auraient pu être évités par une intervention en un seul temps chirurgical. En cas d'agénésie, comme lors d'une intervention en deux temps chirurgicaux, un aménagement du site receveur est nécessaire afin de réaliser une néo-alvéole permettant d'y loger le transplant. Il convient également de passer par un traitement orthodontique pré-opératoire afin d'aménager l'espace nécessaire à la future dent.

3.2.3.2 Durée d'absence de la dent

Une durée de plus de 2,5 mois sans dent au niveau du site receveur entraîne une crête alvéolaire étroite car l'atrophie survient lorsqu'une trop longue période s'est écoulée après l'extraction dentaire. La préparation du site peut entraîner une diminution de la stabilité et de l'intégration du transplant. Le manque d'os est un facteur pronostic important, de même qu'un site receveur trop étroit est un facteur de risque. (17)

3.2.3.3 Présence ou non de dents adjacentes

La présence ou non de dents adjacentes n'influence pas directement sur la réussite de la transplantation. En effet, si l'on suit le protocole d'Andreasen, une contention post-opératoire est nécessaire afin d'assurer une stabilité primaire au greffon. En l'absence de dents adjacentes, cette contention n'étant pas faisable, toutes les chances de réussite ne sont donc pas réunies.

3.2.3.4 Présence de poche parodontale

Selon l'étude d'Aoyama concernant 259 cas de transplantations, le risque d'échec augmente dès lors qu'une poche parodontale est supérieure à 4mm. La poche parodontale est associée à une contamination bactérienne qui induirait un plus grand risque de résorptions. (17)

3.2.3.5 Aménagement du site

Une étude récente a démontré que des procédures chirurgicales supplémentaires telles que des greffes osseuses, des ostéotomies/ostéoplasties utilisées lors de la perte précoce de molaire pouvaient avoir un mauvais effet sur la revascularisation pulpaire et sur l'environnement parodontal du transplant, entraînant un déficit nutritionnel au niveau de la gaine de Hertwig. (32)

Patient	Transplant	Site receveur
Bon état de santé générale Consentement éclairé	Dent maxillaire de moins bon pronostic	Absence de lésion résiduelle
Motivation + Coopération	Dent pluriradiculée de moins bon pronostic	Durée d'édentation < 2,5 mois
Agé de moins de 20 ans	Edification radiculaire de moitié ou 2/3	Présence de dents adjacentes
Absence de tabagisme	Absence d'ATCD de carie/traitement canalaire	Eviter les procédures chirurgicales supplémentaires
Absence de bruxisme		Absence de poche parodontale

Tableau 3 : Récapitulatif des critères d'inclusion des échantillons

3.3 Protocole per-opératoire

L'étude prospective nécessite la détermination de critères cliniques et d'un protocole chirurgical reproductible par le plus grand nombre de praticien.

La technique chirurgicale choisie est celle d'Andreasen. (9)

3.3.1 Protocole chirurgical

3.3.1.1 Prélèvement du greffon

Cette étape requiert beaucoup de minutie puisqu'elle demande de respecter au maximum la surface radiculaire. Elle comprend plusieurs temps :

- Un temps muqueux :

Après anesthésie, une incision franche et nette au contact osseux est réalisée. Le lambeau est ensuite récliné afin d'exposer la dent, la corticale externe et la branche montante.

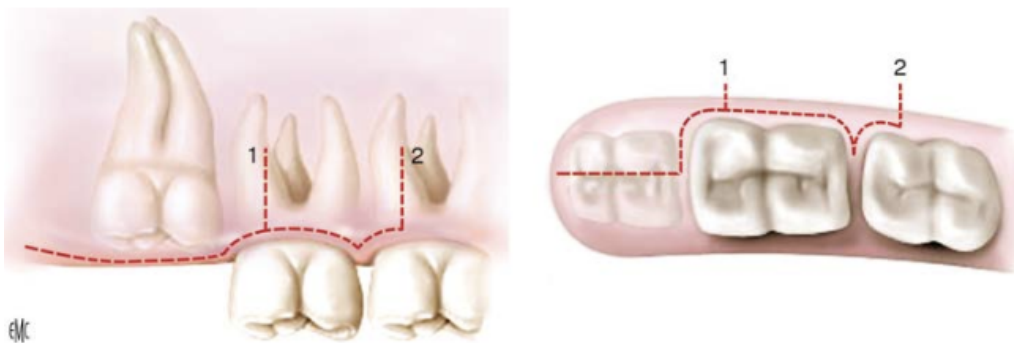


Fig 14 : Différents tracés d'incision maxillaire (Seigneuric F et Seigneuric J.)

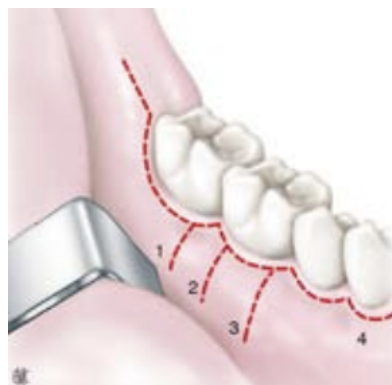


Fig 15 : Différents tracés d'incision pour l'abord de la troisième molaire mandibulaire. (Seigneuric F. et Seigneuric J.)

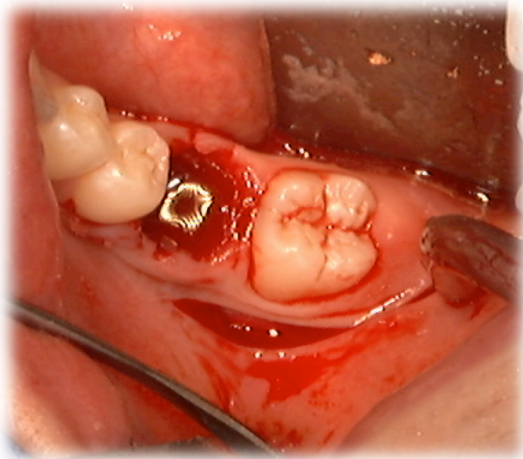
- Un temps osseux :

Le tracé d'ostéotomie va dépendre du degré d'inclusion de la dent. Il doit permettre une avulsion la plus atraumatique possible afin de préserver le ligament et le sac folliculaire.

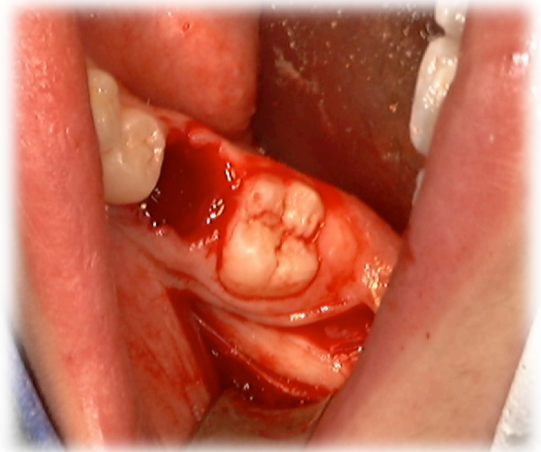
Il se fait à l'aide d'une fraise, sous irrigation, afin d'éviter tout échauffement

- Avulsion proprement dite :

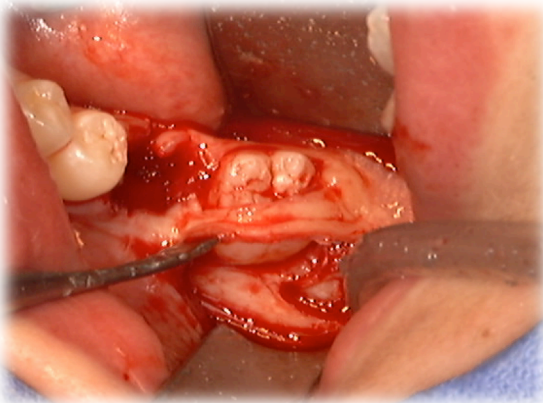
A la mandibule, il est préférable d'utiliser un davier plutôt qu'un élévateur lorsque cela est possible, afin de limiter au maximum les contraintes pouvant être exercées sur le ligament. A l'inverse, au maxillaire, la dent étant difficilement accessible, une mobilisation à l'élévateur ou au syndesmotome sera réalisée afin de la luxer, puis dès que possible, l'extraction sera réalisée au davier.



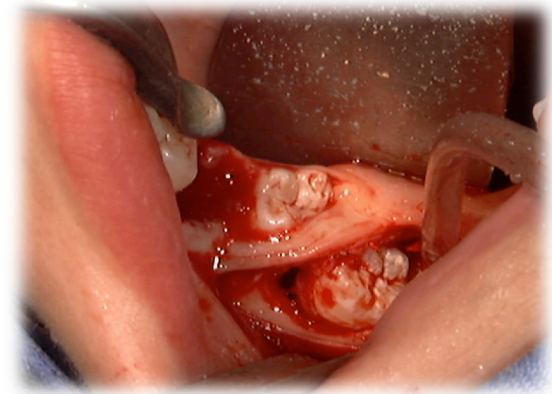
A



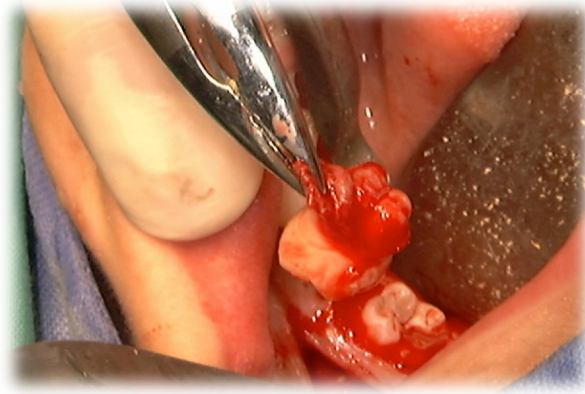
B



C



D



E

Fig 16 : Cas clinique du Dr Jean-Charles Gardon

A et **B** : Un autre type de tracé d'incisions permettant de préserver le parodonte marginal de la 37. **C** et **D** : Dégagement du greffon. **E** : Avulsion de la dent de sagesse mandibulaire

3.3.1.2 Conservation du greffon

Après avulsion du greffon, celui-ci doit être placé dans du sérum physiologique, ou dans le meilleur des cas, mis en place directement dans le site de prélèvement. Le temps d'exposition du greffon hors de la cavité buccale ayant une incidence sur la préservation de la vitalité des cellules du ligament alvéolo-dentaire, il convient d'agir de plus rapidement possible.

3.3.1.3 Extraction atraumatique

L'avulsion de la dent non conservable au niveau du site receveur doit respecter au maximum le capital osseux. Les avulsions avec séparation de racine sont généralement réalisées lorsque l'avulsion simple n'est pas possible.

3.3.1.4 Préparation du site receveur

Afin de pouvoir recevoir le greffon, la préparation du site receveur doit être systématique :

- Le recours aux différents produits de comblement est proscrit
- En l'absence d'alvéole receveur, il convient d'utiliser des instruments rotatifs à basse vitesse sous irrigation
- Eliminer le septum inter radiculaire
- Eliminer toute lésion apicale pouvant compromettre la cicatrisation

3.3.1.5 Transplantation

La mise en place du transplant dans la néo-alvéole doit être pratiquée de manière non forcée. Il doit être placé en légère sous occlusion pour ne pas avoir de compression au niveau de la zone apicale et conduire à une croissance radiculaire perturbée. (33)

L'adaptation doit être précise au niveau des parois afin de limiter l'épaisseur du caillot sanguin.

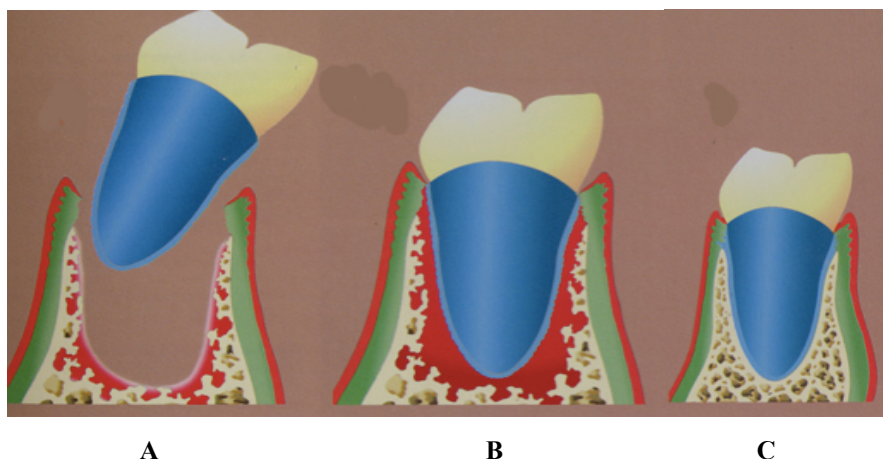


Fig 17 : Principes de cicatrisation selon Tsukiboshi (18)

A: Insertion du transplant dans un alvéole préparé chirurgicalement. **B :** Cicatrisation rapide des fibres gingivales (7jours) et formation d'un caillot sanguin. **C :** Cicatrisation complète caractérisée par un ligament parodontal fonctionnel et un os alvéolaire mature (au bout de 2 à 6 mois).

Ce principe de cicatrisation illustre ce qu'il se passe à l'interface transplant-alvéole. Le caillot sanguin est à l'origine de la cicatrisation et de l'apparition d'un os néoformé qui s'adapte à la morphologie du nouveau transplant.

Si l'édification radiculaire n'est pas terminée, il convient de le placer en situation suffisamment profonde dans l'os alvéolaire pour permettre une poursuite physiologique de l'édification radiculaire, tout en respectant l'espace biologique entre la jonction amélo-cémentaire et le rebord de la crête alvéolaire (espace qui se situe entre 2 et 3mm).

Il est à noter que la fermeture ou non de l'apex de la dent à transplanter ne constitue pas un critère exclusif.

Lorsque le transplant est une dent immature, celle-ci sera conservée vitale. Il se produira une revascularisation du parenchyme pulpaire (qui succède à l'ischémie provoquée par l'extraction) et la poursuite du développement radiculaire.

Les contrôles ultérieurs évalueront la mobilité, l'absence de signes de nécrose (dyschromie), d'infection (fistule) ou d'ankylose (percussion).

Toutefois, lorsque le transplant est une dent mature, aucune revascularisation pulpaire n'est espérée, et un traitement endodontique devient systématique. Il sera réalisé, en fonction de l'accessibilité, en un temps opératoire quelques jours avant la transplantation, afin d'éviter le phénomène de résorption radiculaire inflammatoire liée aux toxines libérées par l'inflammation de la pulpe en cours de nécrose. Lorsque la situation ne le permet pas, la réalisation d'une obturation provisoire à l'hydroxyde de calcium durant les une à deux semaines qui suivent la transplantation est recommandée, poursuivie ensuite d'un traitement endodontique définitif, si possible avant la dépose de la contention.

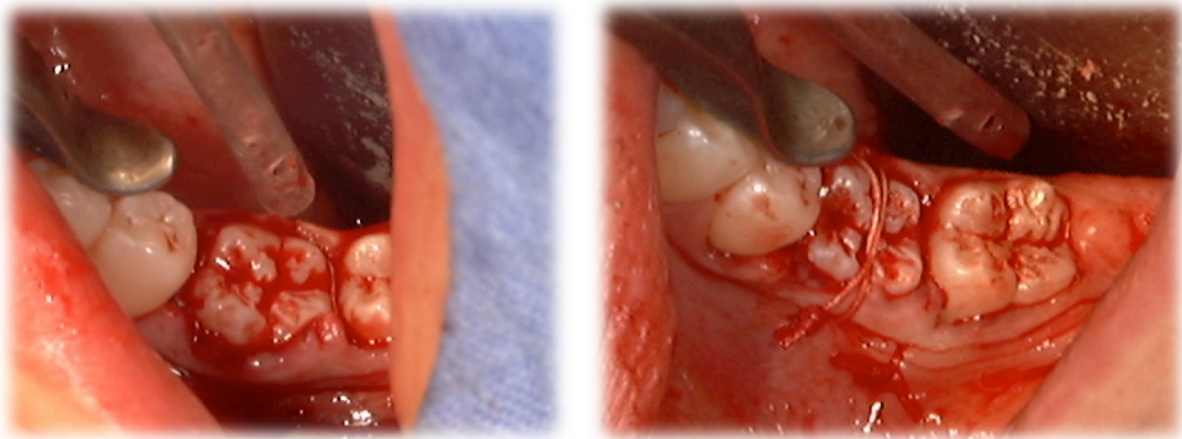


Fig 18 : Cas clinique du Dr Jean-Charles Gardon
Réimplantation de la dent de sagesse en légère sous occlusion

3.3.1.6 Fermeture du site

Après remise en place du lambeau autour de la dent transplantée, une contention semi rigide sera réalisée afin de stabiliser le transplant et d'éviter toute extrusion. Elle sera laissée en place pour une durée variable de 1 semaine à 2-3 mois en fonction de la mobilité clinique observée. (17)

3.3.2 Critères cliniques

3.3.2.1 Morphologie radiculaire atypique

Lors de l'avulsion du greffon et de la transplantation, toute morphologie radiculaire atypique pouvant compromettre l'adaptation du greffon et l'extraction atraumatique est à prendre en compte pour la réussite de l'intervention.

3.3.2.2 Nécessité d'ajuster le transplant

Le diamètre mésio-distal de la dent transplantée doit correspondre au diamètre mésio-distal du site receveur. Ce diamètre peut être rectifié par meulage sur la dent à transplanter lorsque cela est nécessaire.

En revanche, il est nécessaire de manipuler avec précaution le transplant car si des dommages sont causés aux cellules de la surface radiculaire, le risque de résorptions augmente. (19)

Selon Bauss, il est recommandé de diminuer au maximum la manipulation du greffon pour ne pas léser la gaine épithéliale d'Hertwig. (22)

3.3.2.3 Temps d'exposition du ligament alvéolo-dentaire

Une grande part de succès des transplantations réside dans l'intégrité du ligament.

La vitalité du ligament alvéolo-dentaire apparaît donc comme l'un des facteurs les plus importants pour la cicatrisation et la pérennité du transplant. En effet, pour Karing *et al.* (1980), la conservation du desmodonte empêcherait l'ankylose de la dent, puis la résorption qui en résulte. Après 18min, les cellules deviennent hypoxiques, augmentant alors le risque de nécrose et donc de résorption inflammatoire. (21)

Lors d'une autotransplantation, la préservation de la vitalité des cellules du ligament alvéolo-dentaire dépend également du temps d'exposition du transplant hors de la cavité buccale : un temps d'exposition minimisé améliorera les chances de succès de la transplantation. (18)

Time (min)	Survival rate of periodontal ligament (%)
18	70,5 +/- 17,3
30	28,2 +/- 18,9
60	21,2 +/- 13,4
90	15,2 +/- 6,2
120	20,1 +/- 19,7

Fig 19 : Taux de survie du ligament parodontal a l'extérieur de la cavité buccale sous des conditions de séchage.
(Tsukiboshi) (18)

Enfin, selon Barendregt, garder le ligament vital permettrait à la dent de faire son éruption naturelle en occlusion et d'induire la croissance osseuse et gingivale là où elle est nécessaire. (19)

3.3.2.4 Adaptation du transplant vers le site receveur

3.3.2.4.1 Excès de sollicitation

La mauvaise adaptation du transplant au site receveur engendre l'apparition de traumatismes du ligament alvéolo-dentaire et constitue donc un facteur d'échec de l'autotransplantation. Pour cela, la longueur des racines de la dent à transplanter ne doit pas excéder la profondeur du site receveur afin de ne pas comprimer le desmodonte de la dent transplantée dans l'alvéole. Dans le cas contraire, il apparaît préférable de prévoir un aménagement alvéolaire si le cas s'impose.

3.3.2.4.2 Défaut de sollicitation

A l'inverse, l'absence de sollicitation ligamentaire par des forces occlusales trop faibles est aussi un facteur d'échec. Le manque de contact entre la surface radiculaire et les tissus du site receveur entraîne un défaut nutritionnel des cellules de la surface radiculaire et donc leur nécrose. A 2 semaines, selon Barendregt, 75% de réparation du ligament sont observés grâce à la revascularisation. Pour favoriser sa guérison, il est nécessaire de laisser une légère mobilité. (19)

Technique Chirurgicale	Protocole décrit par Andreasen
Morphologie Radiculaire	Si atypique, le pronostic diminue
Ajustage du transplant	Possible à condition de ne pas léser la surface radiculaire
Temps d'exposition du LAD	Plus le temps augmente, plus le pronostic diminue
Adaptation du transplant	<i>Si excès de sollicitation</i> : Traumatisme sur le ligament <i>Si défaut</i> : défaut nutritionnel des cellules de la surface radiculaire

Tableau 4 : Récapitulatif des critères de réalisation d'une étude prospective

Cette troisième partie liste donc les principaux facteurs prédictifs de la réussite des transplantations. Cette proposition de protocoles pré-interventionnel et per-interventionnel a donc pour but de vérifier si les critères présentés permettent d'obtenir de meilleurs résultats qu'avec une autre technique chirurgicale, ou un autre type de greffon.

L'organigramme qui suit résume de manière succincte et non exhaustive cette troisième partie.

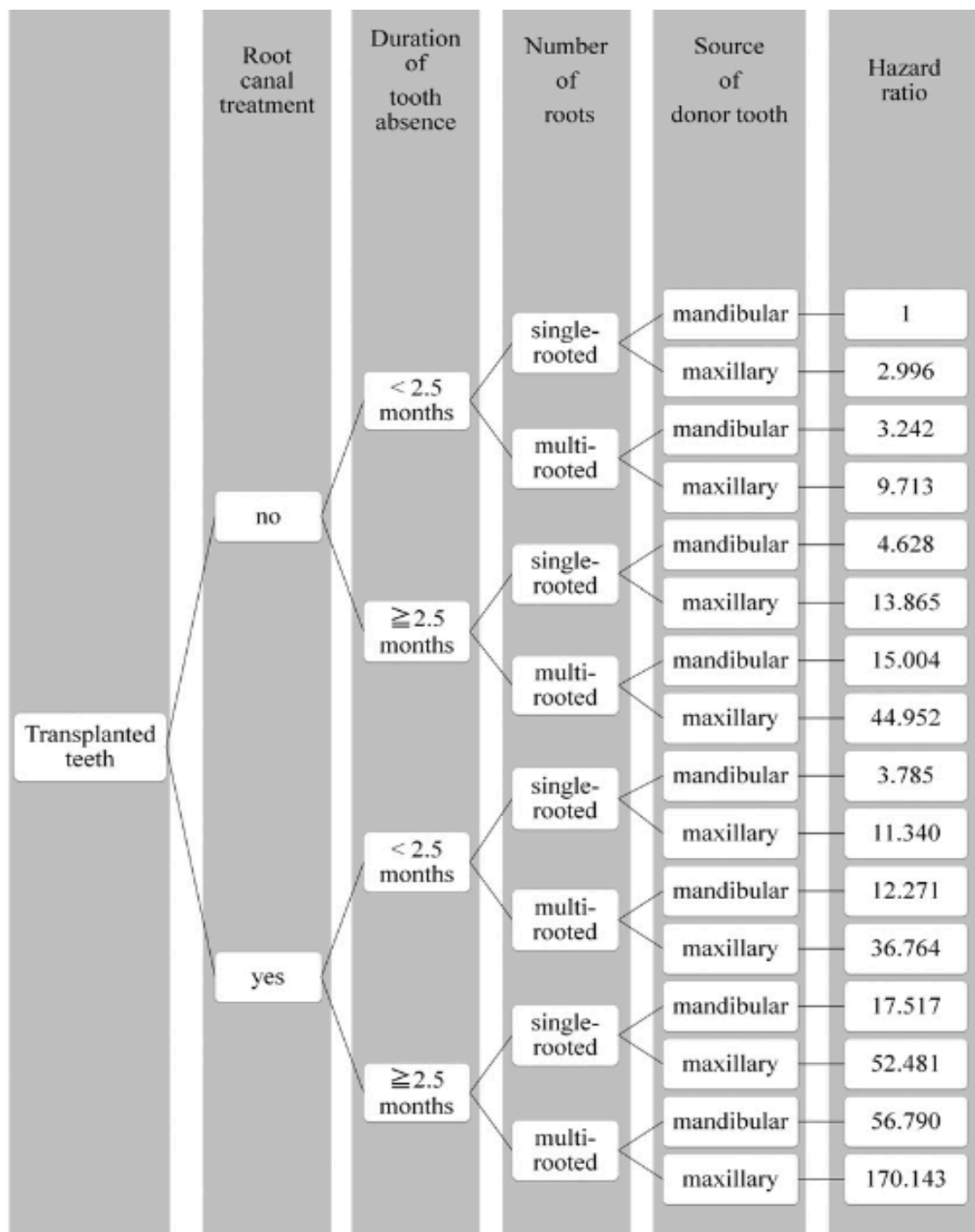


Fig 20 : Organigramme récapitulatif non exhaustif des facteurs pronostics (17)

En somme, la situation idéale serait celle correspondant à une dent saine transplantée vers un site édenté depuis moins de 2,5 mois, présentant une seule racine et provenant d'une localisation mandibulaire (Hazard Ratio:1).

A l'inverse, la situation la moins favorable sera rencontrée lors de la transplantation d'une dent ayant déjà été contaminée, vers un site édenté depuis plus de 2,5mois, présentant plusieurs racines et provenant d'une localisation maxillaire (Hazard Ratio : 170.143).

Conclusion

L'autotransplantation offre depuis de nombreuses années l'un des moyens les plus rapides et les plus économiques de remplacer les dents manquantes. Ce traitement permet d'apporter de manière originale une alternative thérapeutique au traitement de l'édentement unitaire. De nombreuses études ont été réalisées à ce sujet, permettant ainsi de ne plus douter de la réussite de ce traitement. La technique de l'autotransplantation, utilisée aussi bien pour le remplacement de molaires, que pour le remplacement d'une incisive centrale pour les plus extrêmes, permet également le traitement d'une canine incluse par réimplantation.

Cependant, cette intervention requiert une démarche rigoureuse, aussi bien sur sa réalisation que sur l'analyse de ses résultats. Cette thèse a pour but de proposer un protocole de recherche clinique en vue d'une étude sur le pronostic des transplantations de dent de sagesse.

C'est ainsi que la démarche méthodique lors d'une étude rétrospective nous permet, par l'analyse de critères cliniques et radiologiques, de savoir comment apprécier le résultat d'une transplantation. Ces résultats, à jugement subjectif en fonction du but recherché par chacun, doivent être mis en évidence en suivant le protocole décrit par cette thèse.

En ce qui concerne l'étude prospective, nous avons défini d'une part un protocole pré-opératoire définissant les critères d'inclusion des échantillons mais également un protocole per-opératoire décrivant la technique chirurgicale ainsi que les critères cliniques à respecter tout au long de l'intervention.

Cette thèse apparaît donc comme un guide pratique à l'usage de ceux qui réaliseront de futures études cliniques au sujet des transplantations.

Au regard de résultats si probants, faut-il se demander pourquoi cette thérapeutique demeure encore si peu pratiquée ?

Bibliographie :

1. Durivaux S. Alvéolectomie conductrice de la canine supérieure permanente. Rev Odontostomato. 1979;8:91-93
2. Cohen AS, Shen TC, Pogrel MA. Transplanting teeth successfully: autografts and allografts that work. J Am Dent Assoc 1939. avr 1995;126(4):481-485.
3. Natiella JR, Armitage JE, Greene GW. The replantation and transplantation of teeth. Oral Surg Oral Med Oral Pathol. 1 mars 1970;29(3):397-419.
4. Bai Y, Bai Y, Matsuzaka K, Hashimoto S, Fukuyama T, Wu L, et al. Cementum- and periodontal ligament-like tissue formation by dental follicle cell sheets co-cultured with Hertwig's epithelial root sheath cells. Bone. 1 juin 2011;48(6):1417-26.
5. Catherine J-H, Mockers O, Richard O, Roche-Poggi P, Guyot L, Olivi P, et al. Autotransplantation of an immature tooth. Rev Stomatol Chir Maxillofac. févr 2007;108(1):46-50.
6. Kumakami-Sakano M, Otsu K, Fujiwara N, Harada H. Regulatory mechanisms of Hertwig's epithelial root sheath formation and anomaly correlated with root length. Exp Cell Res. 15 juill 2014;325(2):78-82.
7. Paulsen HU. Long-term successes and failures of autotransplanted premolars. Int J Oral Maxillofac Surg. oct 2011;40(10):1055-6.
8. Verweij JP, Toxopeus EE, Fiocco M, Mensink G, van Merkesteyn JPR. Success and survival of autotransplanted premolars and molars during short-term clinical follow-up. J Clin Periodontol. 1 févr 2016;43(2):167-72.
9. Andreasen JO. Atlas de réimplantation et de transplantation dentaires. Masson; 1993. 302 p.
10. Josefsson et al. E. Treatment of Lower Second Premolar Agenesis by Autotransplantation: Four-Year Evaluation of Eighty Patients. Acta Odontol Scand 1999;57 (2), 111-115.
11. Article 1121-1 alinéa 5 du code de Santé Publique.
12. Article 1123-7 du code de la Santé Publique.
13. Kokai S, Kanno Z, Koike S, Uesugi S, Takahashi Y, Ono T, et al. Retrospective study of 100 autotransplanted teeth with complete root formation and subsequent orthodontic treatment. Am J Orthod Dentofacial Orthop. déc 2015;148(6):982-9.
14. Jang Y, Choi YJ, Lee S-J, Roh B-D, Park SH, Kim E. Prognostic Factors for Clinical Outcomes in Autotransplantation of Teeth with Complete Root Formation: Survival Analysis for up to 12 Years. J Endod. févr 2016;42(2):198-205.
15. Atala-Acevedo C, Abarca J, Martínez-Zapata MJ, Díaz J, Olate S, Zaror C. Success Rate of Autotransplantation of Teeth With an Open Apex: Systematic Review and Meta-Analysis. J Oral Maxillofac Surg. janv 2017;75(1):35-50.

16. Brenda Mertens, Abdessamad Boukari, Henri Tenenbaum. Long-term follow up of post-surgical tooth autotransplantation: a retrospective study. *Journal of Investigative and Clinical Dentistry* 2016;7, 207-214.
17. Aoyama S, Yoshizawa M, Niimi K, Sugai T, Kitamura N, Saito C. Prognostic factors for autotransplantation of teeth with complete root formation. *Oral Surg Oral Med Oral Pathol Oral Radiol.* nov 2012;114(5):S216-28.
18. Tsukiboshi M. *Autotransplantation of teeth.* Quintessence Publishing Co Inc.,U.S; 2001.
19. Barendregt DS, Leunisse M. Autotransplants instead of implants? The secret of the periodontal ligament. *Ned Tijdschr Tandheelkd.* nov 2015;122(11):590-6.
20. Salehrabi R, Rotstein I. Endodontic Treatment Outcomes in a Large Patient Population in the USA: An Epidemiological Study. *J Endod.* déc 2004;30(12):846-50.
21. Candeiro GTM, Alencar-Júnior EA, Scarparo HC, Furtado-Júnior JHC, Gavini G, Caldeira CL. Eight-year follow-up of autogenous tooth transplantation involving multidisciplinary treatment. *J Oral Sci.* sept 2015;57(3):273-6.
22. Bauss O, Zonios I, Rahman A. Root Development of Immature Third Molars Transplanted to Surgically Created Sockets. *J Oral Maxillofac Surg.* juin 2008;66(6):1200-11.
23. Waikakul A, Punwutikorn J, Kasetsuwan J, Korsuwannawong S. Alveolar bone changes in autogenous tooth transplantation. *Oral Surg Oral Med Oral Pathol Oral Radiol Endodontology.* mars 2011;111(3):e1-7.
24. Kim E, Jung J-Y, Cha I-H, Kum K-Y, Lee S-J. Evaluation of the prognosis and causes of failure in 182 cases of autogenous tooth transplantation. *Oral Surg Oral Med Oral Pathol Oral Radiol Endodontology.* juill 2005;100(1):112-9.
25. Kallu R, Vinckier F, Politis C, Mwalili S, Willems G. Tooth transplantations: a descriptive retrospective study. *Int J Oral Maxillofac Surg.* oct 2005;34(7):745-55.
26. Paulsen HU, Andreasen JO. Eruption of premolars subsequent to autotransplantation. A longitudinal radiographic study. *Eur J Orthod.* 1 févr 1998;20(1):45-55.
27. Machado LA, do Nascimento RR, Ferreira DMTP, Mattos CT, Vilella OV. Long-term prognosis of tooth autotransplantation: a systematic review and meta-analysis. *Int J Oral Maxillofac Surg.* mai 2016;45(5):610-7.
28. Garcia A. Apport des techniques d'autogreffes dentaires à l'orthodontie. *Int Orthod.* sept 2005;3(3):221-34.
29. Schwartz O, Bergmann P, Klausen B. Autotransplantation of human teeth. *Int J Oral Surg.* 1 juin 1985;14(3):245-58.

30. Kristerson L. Autotransplantation of human premolars: A clinical and radiographic study of 100 teeth. *Int J Oral Surg*, 1985; 14: 200-213.
31. Laureys WGM, Cuvelier CA, Dermaut LR, De Pauw GAM. The Critical Apical Diameter to Obtain Regeneration of the Pulp Tissue after Tooth Transplantation, Replantation, or Regenerative Endodontic Treatment. *J Endod*. juin 2013;39(6):759-63.
32. Bauss O, Zonios I, Engelke W. Effect of additional surgical procedures on root development of transplanted immature third molars. *Int J Oral Maxillofac Surg*. août 2008;37(8):730-5.
33. Nordenram Å. Autoplastic tooth transplantation: Its clinical applicability. *Oral Surg Oral Med Oral Pathol*. 1 déc 1962;15(12):1489-94.

SERMENT MEDICAL

En présence des Maîtres de cette Faculté, de mes chers condisciples, devant l'effigie d'HIPPOCRATE.

Je promets et je jure, d'être fidèle aux lois de l'honneur et de la probité dans l'exercice de la Médecine Dentaire.

Je donnerai mes soins à l'indigent et n'exigerai jamais un salaire au-dessus de mon travail, je ne participerai à aucun partage clandestin d'honoraires.

Je ne me laisserai pas influencer par la soif du gain ou la recherche de la gloire.

Admis dans l'intérieur des maisons, mes yeux ne verront pas ce qui s'y passe, ma langue taira les secrets qui me seront confiés et mon état ne servira pas à corrompre les mœurs ni à favoriser le crime.

Je ne permettrai pas que des considérations de religion, de nation, de race, de parti ou de classe sociale viennent s'interposer entre mon devoir et mon patient.

Même sous la menace, je n'admettrai pas de faire usage de mes connaissances médicales contre les lois de l'humanité.

J'informerai mes patients des décisions envisagées, de leurs raisons et de leurs conséquences. Je ne tromperai jamais leur confiance et n'exploiterai pas le pouvoir hérité des connaissances pour forcer les consciences.

Je préserverai l'indépendance nécessaire à l'accomplissement de ma mission. Je n'entreprendrai rien qui dépasse mes compétences. Je les entretiendrai et les perfectionnerai pour assurer au mieux les services qui me seront demandés.

Respectueux et reconnaissant envers mes Maîtres, je rendrai à leurs enfants l'instruction que j'ai reçue de leur père.

Que les hommes m'accordent leur estime si je suis fidèle à mes promesses.

Que je sois déshonoré et méprisé de mes confrères si j'y manque.

LAURENT Lola – Autotransplantation dentaire : Proposition d'une méthodologie de recherche clinique.

Th. : Chir. dent. : Marseille : Aix –Marseille Université : 2017

Rubrique de classement : Santé Publique

Résumé :

L'autotransplantation offre depuis de nombreuses années l'un des moyens les plus rapides et les plus économiques de remplacer les dents manquantes. Ce traitement permet d'apporter de manière originale une solution thérapeutique à l'édentement unitaire, particulièrement chez l'adolescent. L'objet de cette thèse est de délivrer des protocoles d'étude synthétiques et complets afin de guider les étudiants et les praticiens dans leur démarche de recherche clinique au sujet des autotransplantations de dents de sagesse.

Mots clés :

Autotransplantation
Dent de sagesse
Méthodologie
Recherche clinique
Protocole

LAURENT Lola – Autotransplantation of teeth : Proposal for a Clinical Research Methodology.

Abstract :

For many years, autotransplantation has provided one of the fastest and most economical surgical technique for missing teeth replacement. This treatment gives in an original way, a therapeutic solution to the unitary edentation, particularly for young people and adolescent. The purpose of this thesis is to provide synthetic and comprehensive study protocols to guide students and practitioners in their clinical research in the field of wisdom teeth autotransplantation.

MeSH :

Autotransplantation
Wisdom teeth
Methodology
Clinical research
Protocol

Adresse de l'auteur :

425 avenue de la Grande Maison.
9 Résidence Tamarissime
83500 La Seyne