HAL
open science

État des lieux de la prise en charge anténatale et devenir neurologique des enfants ayant présenté une ventriculomégalie isolée en anténatal : à propos d'une série rétrospective de 28 cas

Clémentine Barbier

▶ **To cite this version:**

Clémentine Barbier. État des lieux de la prise en charge anténatale et devenir neurologique des enfants ayant présenté une ventriculomégalie isolée en anténatal : à propos d'une série rétrospective de 28 cas. Médecine humaine et pathologie. 2017. dumas-01546051

HAL Id: dumas-01546051

https://dumas.ccsd.cnrs.fr/dumas-01546051v1

Submitted on 23 Jun 2017

HAL is a multi-disciplinary open access archive for the deposit and dissemination of scientific research documents, whether they are published or not. The documents may come from teaching and research institutions in France or abroad, or from public or private research centers.

L'archive ouverte pluridisciplinaire **HAL**, est destinée au dépôt et à la diffusion de documents scientifiques de niveau recherche, publiés ou non, émanant des établissements d'enseignement et de recherche français ou étrangers, des laboratoires publics ou privés.

Université de Bordeaux

U.F.R. des Sciences Médicales

Année 2017 Thèse n°

Thèse pour l'obtention du DIPLOME D'ÉTAT DE DOCTEUR EN MÉDECINE

Discipline : Gynécologie-Obstétrique

Présentée et soutenue publiquement

Le 21 Avril 2017 par

Clémentine BARBIER

Née le 18 septembre 1986 à Talence (33)

ÉTAT DES LIEUX DE LA PRISE EN CHARGE ANTÉNATALE ET DEVENIR NEUROLOGIQUE DES ENFANTS AYANT PRÉSENTÉ UNE VENTRICULOMÉGALIE ISOLÉE EN ANTÉNATAL

A propos d'une série rétrospective de 28 cas

Directrice de thèse

Madame le Docteur Lydie CHERIER

Rapporteur de thèse

Monsieur le Professeur Christophe VAYSSIERE

Membres du jury

Monsieur le Professeur Dominique DALLAY	Président et Juge
Monsieur le Professeur Jacques HOROVITZ	Juge
Monsieur le Professeur Didier LACOMBE	Juge
Madame le Docteur Marie HUSSON	Juge
Madame le Docteur Lydie CHERIER	Juge

A notre Maître et Président de thèse,

Monsieur le Professeur Dominique DALLAY

Professeur des Universités

Praticien Hospitalier

Chef du service de Gynécologie et d'Obstétrique

Service Maternité du Centre Aliénor d'Aquitaine, Centre Hospitalo-Universitaire de Bordeaux

Vous me faites l'honneur de présider le jury de cette thèse.

Votre expérience, votre prestance et votre bienveillance sont pour moi source d'estime et d'admiration.

Je vous remercie pour votre disponibilité tout au long de mon internat.

Veuillez trouver dans ce travail le témoignage de mon profond respect.

A notre Maître et Juge,

Monsieur le Professeur Jacques HOROVITZ

Professeur Emérite des Universités

Chevalier de l'Ordre des Palmes Académiques

Ancien Chef du service de Gynécologie et d'Obstétrique

Maternité du Centre Aliénor d'Aquitaine, Centre Hospitalo-Universitaire de Bordeaux

Vous me faites l'honneur de juger ce travail.

Vos connaissances scientifiques, votre maîtrise de l'obstétrique et votre rigueur sont pour moi un modèle.

Je vous remercie de m'avoir accompagné tout au long de mon internat et m'avoir communiqué la passion de cette discipline.

Je reconnais le privilège d'avoir pu apprendre à vos côtés et vous exprime mon plus profond respect et de ma plus grande reconnaissance.

A notre Maître et Juge,

Monsieur le Professeur Didier LACOMBE

Professeur des Universités

Praticien Hospitalier

Chef de service de Génétique Médicale

Service de génétique médicale, Centre Hospitalo-Universitaire de Bordeaux

Vous me faites l'honneur de juger ce travail.

Vos compétences et votre expérience font référence.

Veuillez recevoir le témoignage de mon estime et de mon profond respect.

A notre Juge,

Madame le Docteur Marie HUSSON

Pédiatre

Praticien Hospitalier

Unité de neurologie de l'enfant et de l'adolescent, Centre Hospitalo-Universitaire de Bordeaux

Vous me faites l'honneur de juger cette thèse.

Je vous remercie pour l'intérêt que vous avez bien voulu apporter à ce travail. Vous avez toujours été disponible et à l'écoute, en prenant le temps de me recevoir, tout au long de cette étude.

Votre professionnalisme et vos qualités humaines sont pour moi un exemple.

Soyez assurée de ma profonde reconnaissance et de ma plus grande estime.

A notre Directeur de thèse,

Madame le Docteur Lydie CHERIER

Gynécologue Obstétricien

Praticien Hospitalier

Service d'imagerie de la femme et diagnostic anténatal, Centre Hospitalo-Universitaire de Bordeaux

Je te remercie de m'avoir confié ce projet et accompagné tout au long de sa réalisation.

Tu as toujours été disponible et d'un réel soutien au cours de l'élaboration de cette thèse.

Nos routes se sont régulièrement croisées depuis mon externat, et j'ai trouvé en toi une personne pédagogue, rigoureuse et compétente que j'estime sincèrement.

Travailler à tes côtés, tant en obstétrique qu'en échographie, a toujours été un réel plaisir.

Je te remercie pour tout ce que tu as pu m'apporter tout au long de ma formation.

Sois assurée de ma profonde gratitude et de mon amitié.

A notre Maître et Rapporteur de thèse,

Monsieur le Professeur Christophe VAYSSIERE

Professeur des Universités

Praticien Hospitalier

Chef de pôle Obstétrique, Reproduction et Gynécologie, Maternité Paule de Viguier, Centre Hospitalo-Universitaire Toulouse Purpan

Vous me faites l'honneur de juger l'intérêt scientifique de ce travail.

Recevez toute ma gratitude et ma haute considération pour avoir accepté de donner de votre temps pour juger ce manuscrit.

A MES PROCHES,

A mes parents : Merci pour votre amour, votre soutien, votre patience et vos encouragements tout au long de ces années. Depuis ce jour où, enfant, j'ai voulu « réparer les gens », vous m'avez toujours donné la force de croire en moi et permis de réussir. Merci d'avoir toujours été là pour moi.

A Fred et Sarah : Merci pour votre soutien sans faille et d'avoir toujours été un foyer chaleureux et accueillant où l'on papote autour d'un petit thé *sakura.* Merci pour tous ces beaux moments à vos côtés.

A Juju et Virginie : Merci d'avoir toujours été présents pour moi et m'avoir donné la chance de découvrir en même temps que vous qui se cachait derrière ce 2ème bébé…! Vous m'avez donné deux magnifiques neveux. Je vous souhaite une merveilleuse vie à tous les quatre.

A Loulou et Marie : Merci pour ta patience et tes encouragements lors de ces deux premières années. Petit frère, tu voles maintenant de tes propres ailes. Je vous souhaite à tous les deux une vie épanouissante et heureuse à Paris.

Merci à mes parents et frères de m'avoir rendue la vie si douce.

A mes grand parents : Merci pour tout votre amour, vos encouragements et d'être si fiers de moi. Je vous souhaite encore des belles années de mariage.

A Mamicha : Je garde une pensée pour toi en ce jour particulier.

A mes neveux et nièces : Eléonore, Charlie et Camille. Chacune de vos naissances a été une réelle et profonde joie pour moi. Je vous souhaite une vie de bonheur. Vous grandissez si vite…

A toute ma famille : A ma tante Catherine pour m'avoir donné le goût du milieu médical, à ma tante Joëlle, à mes cousins et cousines pour ces belles journées d'été passées ensemble sur le bassin.

A la famille Garcia : Chantal, Jean-Mi, Max, Poupette, Will, Alicia, Néo, Arthur. Merci de m'avoir accueilli aussi chaleureusement parmi vous depuis le premier jour. Vous êtes d'une générosité rare et d'un enthousiasme hors norme. C'est une réelle chance de faire partie des vôtres.

A Ultra, mon fidèle chien, pour m'avoir réchauffé les pieds pendant ces longs hivers à réviser.

A MES AMIS ET CO-INTERNES,

A Nanie : mon amie d'enfance, ma confidente. Ni les années ni la distance n'ont entaché notre amitié. Nos différences nous ont toujours unies et rendues plus fortes. Merci d'être une amie si fidèle et toujours présente. Je te souhaite d'être heureuse et épanouie aux côtés de Thomas.

A Audrey : ma binôme depuis la P1. Merci pour toutes ces après-midi à réviser autour d'un petit thé et gourmandises... Merci pour toutes ces heures au téléphone, ta patience, et ton optimisme à toute épreuve. Ces années n'auraient pas été aussi belles si je ne les avais pas partagées avec toi. Que ta nouvelle vie paloise te comble.

A Aude : en souvenir de cette année espagnole inoubliable…

A Anne-Cécile : Merci d'avoir tant égayé mes années d'externat et nos gardes aux urgences. Je serais toujours heureuse de papoter autour d'un café avec toi. Je vous souhaite une vie douce et heureuse avec Lionel.

A Safia : Merci pour ces belles années d'externat à tes côtés. Je te souhaite une vie épanouie dans ta nouvelle région et serais toujours heureuse de partager un diner tous les quatre, ici ou ailleurs...

A Cécile, Clem, Marie et Pasca : Vous avez été le « nec plus ultra » des co-internes, le petit plus de ces années d'internat qui font d'elles des années inoubliables et exceptionnelles.
Marie, tu es devenue une de mes plus proches amies au cours de ces 5 dernières années. Merci pour cette belle amitié, ta disponibilité (même nocturne lors de mes premières gardes!), ce petit week-end à Biarritz, ces longues conversations sur le trajet de Libourne jusqu'au coaching pour aujourd'hui! Tu es une belle personne qui mérite d'être heureuse… Hâte de te retrouver dans quelques jours…
Clem, nos prénoms nous prédisposaient à nous rencontrer et nous lier. Soyez heureux avec Flo, continuez de nous faire rêver avec vos découvertes de nouveaux horizons… et revenez-nous vite…
Cécile, merci d'être une amie aussi fiable et pour ces moments merveilleux organisés d'une main de maître dont tu as le secret. Je vous souhaite avec Greg un mariage aussi beau que dans vos rêves, et bien plus encore. Je suis heureuse de te retrouver très prochainement…
Pasca, merci pour ces belles soirées passées rue Vauban (et ailleurs!), et pour être notre référente en matière de « bonnes manières bordelaises »! Hâte que ce soit ton tour pour fêter ça… ;)
Merci à toutes les 4 pour tous ces magnifiques moments passés autour d'un café ou petit verre, pour m'avoir fait rêver pour ma 30ème année (…si on exclut le trajet en voiture!) et pour votre présence au 11ème lorsque le temps était un peu long... Merci à ce semestre à la mat B pour nous avoir tant unies.

A Diane : Merci pour ta joie de vivre et ton enthousiasme quotidien. Ces quelques mois libournais nous ont permis de nouer une belle amitié. …et belle vie à la future mariée!

A Aurore : Merci d'avoir été une co-interne sans faille mais également une amie toujours disponible, même à l'autre bout du monde…

A Charlotte L.: Une belle rencontre en cette fin d'internat. Profite de ces derniers mois au soleil (mais gare aux moustiques!) et reviens vite! Tu sais tout ce que je te souhaite ;)

A mes co-internes de ces 11 semestres : Mélanie (notre sauveuse lors de ce 1er semestre… encore merci!), Olivia et Elsa (merci de m'avoir épaulée lors de ces premières gardes et d'avoir vérifié un nombre incalculable d'échos…), Marie H. (hâte de partager bientôt ton bureau ainsi que quelques thés!), Charlotte M. (merci pour ta précieuse aide lors de ces derniers mois), Hugo, Pauline, Fred L. et M-C (en souvenir de ce semestre à Bergo!), Auré (mon super externe devenu grand!) Marine, Marion D., Bérénice, Céline A., Arti (ma coach « maman »), Sam, Fred, Solène, Géraud, Benjamin, Agathe (la brune!), Alexandra L-C., Laura, Marie C., Sophie R., Sophie J., Clotilde, David, Cyrielle, Océane, Sam,…..

A Denis et Isa, Charles et Pierrette, Antoine et Jean-Pierre, Michou et Nath, Julien, David et Cathy, Carine et Ivan … : Merci pour ces belles soirées de détente et de gaieté passées en votre compagnie. Pour beaucoup d'entre vous, merci d'avoir aussi été de supers nounous!

A MES CHEFS D'OBSTETRIQUE ET DE CHIRURGIE,

A mes chefs de la MAT : MAC (tu as été le fil rouge de mon internat, m'accompagnant lors de mes premiers pas en obstétrique jusqu'à aujourd'hui. Merci pour tout ce que tu m'as appris et d'avoir été présente ce magnifique 23 janvier... J'espère que nos routes se recroiseront), Angie (merci pour tout ce que tu m'as enseigné, toujours avec pédagogie. Ces petites astuces que tu m'as transmises m'ont toujours été utiles), Claire (tu as été une chef au top. Au fait, un petit milky*w*ay ?), Stéphanie B. (merci pour ta gentillesse et tes qualités humaines exceptionnelles), Clémence (merci pour tout ce que tu m'as appris depuis mes plus jeunes années à la mat), Matthieu (merci pour ta gentillesse et ta disponibilité), Marion P., Mélodie, Julie V. (nos mamans gynettes), Sandra, Marjorie, Martial, François, Pierre, Fred (merci pour les gardes riches en enseignements à tes côtés), Denis (j'ai toujours admiré tes qualités humaines et ta culture : merci de nous ouvrir au monde au quotidien), Brigitte Maugey-Laulom (merci pour votre gentillesse et votre sens de la pédagogie) et Hélène (ce fut une chance et un honneur que d'apprendre aux côtés d'une personne aussi brillante que toi. Ton souvenir perdurera dans nos mémoires).

A mes chefs de chirurgie : A l'équipe de chirurgie viscérale et urologique de Robert Piqué : Pr Peycru, Mr Biance, Mr Ottomani, Rodolphe, Julien, Ludovic (ces 6 mois parmi vous ont été plus qu'intenses mais tellement riches en apprentissages et humainement! Je garde un souvenir ému de cette fête de Noël et de départ…. Un énorme merci à l'ensemble de l'équipe!). A l'équipe de la mat A : Mr le Pr. Hocke, Vanessa, Emeline et Sophie G. (merci pour tout ce que vous m'avez appris pendant les 6 mois passés à vos côtés). A Mr le Pr. Brun (merci pour tous vos enseignements). A l'équipe de l'Institut Bergonié : Mr Guyon, Mr Stoeckle, Christine, Grégoire, Guillaume, Valérie, Julie et Marion (merci d'avoir transmis votre savoir avec patience et envie).

A l'équipe de Mont de Marsan : Mr Criscuolo, Mr Ko-Kivok-Yun, Sophie D. Merci de m'avoir éveillé à la chirurgie pendant ce semestre à vos côtés.

A l'équipe d'Arcachon : Mr Amblard, Mr Deuil, Mr Veschambre, Stéphanie A., mais également à l'ensemble de la maternité (sages-femmes, auxilliaires, secrétaires …). Vous savez tout le bien que je pense de vous. Ce fut une réelle joie de travailler avec vous au quotidien et une fierté d'avoir été votre première interne de spécialité. Vous êtes une équipe fantastique.

A l'équipe Libournaise : Françoise, Saori, Rachel, Céline, Michel, Claire, Fangchen, Nestor, Kathalyn. Vous êtes une équipe formidable et m'avez tant apporté. Merci pour la confiance que vous m'avez témoignée en me permettant de faire mes premières gardes séniorisées dans votre maternité. Votre bonne humeur m'a fait oublier les kilomètres engloutis matins et soirs.

A l'équipe de Jean Villar : à l'équipe « des garçons » (Olivier, Alain, Emmanuel, Renaud et Ismaël), celle « des filles » (Muriel et MAC) ainsi qu'à celle des échographistes (Marianne Fontanges, Nadège, Marianne Faure et Frédéric), mais également à M-H., Nath, les secrétaires et SF. Ce dernier semestre, laborieusement débuté, a été tellement parfait! Merci pour votre soutien pendant les quelques moments difficiles mais également pour votre bonne humeur et pour la confiance que vous m'avez témoignée. Travailler à vos côtés a été une réelle chance et un plaisir quotidien. Merci de m'avoir tant appris et m'avoir fait une petite place dans votre grande famille ces 6 derniers mois.

A Sara A. et Raphaële M. : Je tiens à vous remercier pour votre gentillesse et grande disponibilité. Merci d'avoir pris le temps nécessaire pour m'aider dans mes recherches de dossiers.

A toutes les sages-femmes (particulièrement à Clem et Alex!)**, infirmières, anesthésistes, IBODE, IADE, cadres, aides-soignants, agents d'entretien, secrétaires, externes,** que j'ai eu le plaisir de rencontrer et d'apprécier. **Enfin, merci à tous ceux que j'oublie, mais qui comptent…**

A toi, mon amour,

Tu es la plus belle chose qui me soit arrivée dans la vie,

et tu m'as fait le plus beau des cadeaux.

Sans toi, tout ceci n'aurait pas été possible.

Je ne te remercierai jamais assez pour ton soutien et j'admire le papa que tu es.

Que ces magnifiques années à tes côtés ne soient que les prémisses de celles à venir…

A toi, Elisa,

Parce que tu es toute ma vie.

LISTE DES ABRÉVIATIONS

ACOG : American Congress of Obstétricians and Gynecologists

ADN : Acide Desoxyribonucléique

AESH : Accompagnant des Élèves en Situation de Handicap

AVS : Auxiliaire de Vie Scolaire

BIP : Diamètre Bipariétal

CAMSP : Centre d'Action Médico-Social Précoce

CDAPH : Commission des Droits et de l'Autonomie des Personnes Handicapées

CFEF : Collège Français d'Echographie Fœtale

CGH array : Array Comparative Genomic Hybridization

CMP : Centre Médico Psychologique

CMPEA : Centre Médico Psychologique Enfants et Adolescents

CMPP : Centre Médico Psycho Pédagogique

CMV : Cytomégalovirus

CNGOF : Collège National des Gynécologues et Obstétriciens Français

CTE : Comité Technique d'Échographie

DS : Déviation Standard

ETF : Echographie Transfontanellaire

EUROCAT : European Surveillance of Congenital Anomalies

HAS : Haute Autorité de Santé

IME : Institut Médico Éducatif

IRM : Imagerie par Résonance Magnétique

INSEE : Institut National Statistiques Études Économiques

ITEP : Institut Thérapeutique, Éducatif et Pédagogique

LA : Liquide Amniotique

LCR : Liquide Céphalo-Rachidien

MDPH : Maison Départementale des Personnes Handicapées

NHIS-D : National Health Interview Survey on Disability

OMS : Organisation Mondiale de la Santé

PAI : Projet d'Accueil Individualisé

PC : Périmètre Céphalique

PCR : Polymerase Chain Reaction

PPS : Projet Personnalisé de Scolarisation

RCIU : Retard de Croissance Intra Utérin

SA : Semaines d'Aménorrhée

SNC : Système Nerveux Central

SRM : Spectroscopie par Résonance Magnétique

ULIS : Unités Localisées pour l'Inclusion Scolaire

VM : Ventriculomégalie

TABLE DES MATIERES

LISTE DES ABRÉVIATIONS 12

TABLES DES FIGURES, TABLEAUX ET GRAPHIQUES 17

INTRODUCTION 21

GÉNERALITÉS 22

1. Définitions 22
1.1 Ventriculomégalie cérébrale 22
1.2 Caractéristiques 23
1.2.1 Ventriculomégalie isolée ou associée 23
1.2.2 Ventriculomégalie uni ou bilatérale 23
1.2.3 Ventriculomégalie symétrique ou asymétrique 23
1.2.4 Ventriculomégalie résolutive, régressive, stable ou progressive 24
2. Épidémiologie 24
3. Rappels embryologiques 24
3.1 La gastrulation 25
3.2 La neurulation 26
3.3 Les vésicules primitives 27
3.4 Embryologie des ventricules latéraux 31
4. Système ventriculaire et liquide céphalorachidien 31
4.1 Anatomie du système ventriculaire 31
4.2 Plexus choroïdes et LCR 32
4.2.1 Plexus choroïdes 32
4.2.2 Le LCR 33
4.2.2.1 Sécrétion de LCR 33
4.2.2.2 Réabsorption de LCR 33
4.2.2.3 Circulation de LCR 34
4.2.2.4 Composition du LCR 34
4.2.2.5 Rôle du LCR 34
5. Diagnostic d'une ventriculomégalie 35
5.1 Échographie de dépistage 35
5.2 Échographie de diagnostic 37
5.2.1 Conditions de réalisation 37
5.2.2 Technique de mesure des ventricules latéraux 37
5.2.3 Étude du système nerveux central fœtal 42
6. Démarche diagnostique devant une ventriculomégalie 44
6.1 Interrogatoire 44
6.2 Place du bilan sanguin 44
6.2.1 Sérologies infectieuses 44
6.2.2 Prélèvements maternels 47
6.3 Place de l'imagerie complémentaire : l'IRM cérébrale fœtale 47
6.3.1 Séquences conventionnelles 48
6.3.2 Séquences fonctionnelles 50

6.3.3 Apport de l'IRM cérébrale fœtale dans les ventriculomégalies 51
6.4 Place du diagnostic invasif 52
6.5 Les ventriculomégalies isolées : diagnostic d'exclusion 53
7. Pronostic neurologique des ventriculomégalies isolées 54
7.1 Pertes fœtales et mortalité néonatale 54
7.2 Faux négatifs des ventriculomégalies présumées isolées 54
7.3 Prévalence des anomalies du développement neurologique dans la population générale 55
7.4 Facteurs influençant le développement neurologique 55
7.4.1 Taille de la ventriculomégalie 55
7.4.2 Age gestationnel au moment du diagnostic 56
7.4.3 Latéralité de la ventriculomégalie 56
7.4.4 Symétrie de la ventriculomégalie 57
7.4.5 Progression de la ventriculomégalie 57
7.4.6 Sexe fœtal 57
8. Évaluation et suivi postnatal 58
8.1 Clinique 58
8.2 Imagerie 58

MATÉRIEL ET MÉTHODE 60
1. Objectif de l'étude 60
2. Type et lieu de l'étude 60
3. Période de l'étude 60
4. Recueil des données 60
5. Critères d'inclusion et d'exclusion 61
6. Paramètres étudiés 61
6.1 Données anténatales et per partum 62
6.2 Données postnatales 63
7. Description et définition des paramètres 64
8. Analyse statistique 69
9. Analyse bibliographique 70

RÉSULTATS 71
1. Diagramme de flux 71
2. Analyse de la population étudiée 72
2.1 Données cliniques 72
2.2 Données de l'imagerie 73
2.2.1 Échographie fœtale 73
2.2.2 IRM cérébrale fœtale 76
2.3 Données génétiques 78
2.4 Consultation neuropédiatrique ou neurochirurgicale prénatale 80
2.5 Données obstétricales 81
2.6 Données pédiatriques 82
3. Comparaison des 2 groupes : enfants ayant un développement neurologique normal et anormal 86
3.1 Données cliniques 86
3.2 Données de l'imagerie 87

3.3 Données obstétricales 89

DISCUSSION 90

1. Analyse des données anténatales 90

1.1 Données cliniques 90

1.2 Données de l'imagerie 90

1.2.1 Échographie fœtale 90

1.2.2 IRM fœtale 92

1.3 Données génétiques 93

1.4 Données biologiques 94

1.5 Consultation neuropédiatrique ou neurochirurgicale prénatale 94

1.6 Consultations neurologiques postnatales et IRM postnatales 94

2. Analyse des données obstétricales 95

3. Analyse des données pédiatriques 96

4. Comparaison des deux groupes : enfants ayant un développement neurologique normal et anormal 98

4.1 Age maternel 98

4.2 Sexe fœtal 98

4.3 Age au moment du diagnostic 98

4.4 Taille de la ventriculomégalie 98

4.5 Latéralité de la ventriculomégalie 99

4.6 Évolutivité de la ventriculomégalie 100

5. Forces et limites de cette étude 100

5.1 Les biais et limites de l'étude 100

5.2 Les forces et intérêts de l'étude 101

CONCLUSION 103

BIBLIOGRAPHIE 105

ANNEXES 115

Annexe 1 : Questionnaire patiente 115

Annexe 2 : Courrier d'information patiente 118

SERMENT D'HIPPOCRATE 119

RÉSUMÉ 120

TABLE DES FIGURES, TABLEAUX ET GRAPHIQUES

Liste des figures

Figure 1 : Schéma représentant la gastrulation de l'embryon 26

Figure 2 : Schéma représentant la neurulation de l'embryon 27

Figure 3 : Vue latérale des vésicules cérébrales primitives 28

Figure 4 : Le développement des vésicules cérébrales 28

Figure 5 : Enroulement diencéphalique sur une coupe sagittale médiane. Début de l'enroulement du corps calleux et fornix 29

Figure 6 : Enroulement télenchéphalique et enroulement des commissures (corps calleux et fornix). Vue interne d'une vésicule télencéphalique 30

Figure 7 : Coupe frontale par les foramens interventriculaires avant l'accolement diencéphalo-télencéphalique 30

Figure 8 : Schéma en vue latérale du système ventriculaire 32

Figure 9 : Les repères du plan de coupe du BIP et du PC 35

Figure 10 : Silhouettes des images à fournir lors de l'échographie de dépistage du deuxième trimestre 36

Figure 11 : Silhouettes des images à fournir lors de l'échographie de dépistage du troisième trimestre 36

Figure 12 : Positionnement des calipers pour la mesure du ventricule latéral 38

Figure 13 : Schéma représentant le plan de coupe axial strict permettant la visualisation et la mesure correcte des ventricules latéraux, d'après le CFEF 38

Figure 14 : Technique de mesure : exemples de coupes axiales correspondant au schéma précédent, à 23SA. Mesure du carrefour ventriculaire postérieur distal 39

Figure 15 : Score selon L. Guibaud permettant une mesure standardisée du ventricule latéral distal, sur 7 points 40

Figure 16 : Schémas représentant la majoration de mesure du ventricule latéral proximal par l'obliquité de la coupe 41

Figure 17 : Technique de mesure : exemples de coupes échographiques axiales hautes obliques permettant la mesure du ventricule latéral proximal 41

Figure 18 : Exemple de coupe échographique permettant l'étude du ventricule latéral proximal selon Vanhaltren 42
Figure 19 : Exemple d'une IRM cérébrale fœtale réalisée à 32 SA +3 jours. Séquences pondérées en T2 : visualisation du LCR en hypersignal 49
Figure 20 : Exemple d'une IRM cérébrale fœtale réalisée à 33 SA mettant en évidence une VM bilatérale. Séquences pondérées en T2 : visualisation du LCR en hypersignal 50
Figure 21 : Diagramme de flux de la population étudiée dans notre étude 71

Liste des tableaux

Tableau 1 : Récapitulatif des signes d'appels échographiques d'infections virales materno-fœtales 45
Tableau 2 : Caractéristiques anténatales des 5 enfants présentant un développement neurologique anormal 83
Tableau 3 : Caractéristiques néonatales des 5 enfants présentant un développement neurologique anormal 85
Tableau 4 : Comparatif de l'âge maternel des enfants ayant une VM en anténatal entre ceux présentant un développement neurologique normal et ceux présentant un développement neurologique anormal 86
Tableau 5 : Comparatif du sexe fœtal des enfants ayant une VM en anténatal entre ceux présentant un développement neurologique normal et ceux présentant un développement neurologique anormal 86
Tableau 6: Comparatif des caractéristiques quantitatives anténatales échographiques des enfants ayant une VM en anténatal entre ceux présentant un développement neurologique normal et ceux présentant un développement neurologique anormal 87
Tableau 7 : Comparatif des caractéristiques qualitatives anténatales échographiques des enfants ayant une VM en anténatal entre ceux présentant un développement neurologique normal et ceux présentant un développement neurologique anormal 88
Tableau 8 : Comparatif des caractéristiques quantitatives obstétricales des enfants ayant une VM en anténatal entre ceux présentant un développement neurologique normal et ceux présentant un développement neurologique anormal 89

Tableau 9 : Comparatif des caractéristiques qualitatives obstétricales des enfants ayant une VM en anténatal entre ceux présentant un développement neurologique normal et ceux présentant un développement neurologique anormal 90

Liste des graphiques

Graphique 1 : Histogramme des inclusions et exclusions (dossiers incomplets et perdus de vue) des 47 dossiers suivant l'année du diagnostic anténatal de la VM isolée 72

Graphique 2 : Histogramme de l'âge gestationnel de découverte de la VM pour chaque cas en SA 73

Graphique 3 : Diagramme circulaire de la répartition de la taille de la VM 74

Graphique 4 : Diagramme circulaire de la répartition de la latéralité de la VM 74

Graphique 5 : Diagramme circulaire de la répartition de l'évolutivité de la VM 75

Graphique 6 : Diagramme circulaire de la répartition du nombre de contrôle échographique de la VM après 34 SA 75

Graphique 7 : Histogramme représentant la réalisation d'une IRM cérébrale fœtale en fonction de la taille de la VM 76

Graphique 8 : Histogramme représentant la réalisation d'une IRM cérébrale fœtale suivant l'évolutivité de la VM 77

Graphique 9 : Histogramme représentant l'âge gestationnel moyen de la réalisation de l'IRM cérébrale fœtale en SA 78

Graphique 10 : Histogramme représentant la réalisation du caryotype fœtal suivant la taille de la VM 79

Graphique 11 : Histogramme représentant la réalisation du caryotype fœtal suivant l'évolutivité de la VM 79

Graphique 12 : Histogramme représentant la réalisation d'une consultation neuropédiatrique ou neurochirurgicale en prénatal suivant la taille de la VM 80

Graphique 13 : Histogramme représentant la réalisation d'une consultation neuropédiatrique ou neurochirurgicale en prénatal suivant l'évolutivité de la VM 81

Graphique 14 : Histogramme représentant l'âge en mois des 28 enfants au moment de leur évaluation (en mois) 82

Graphique 15 : Histogramme représentant le devenir neurologique des enfants suivant l'évolutivité de la VM en anténatal 84
Graphique 16 : Histogramme représentant le devenir neurologique des enfants suivant la taille de la VM en anténatal 85

INTRODUCTION

L'évaluation des ventricules latéraux est un élément essentiel de l'examen échographique de dépistage réalisé au deuxième et troisième trimestre de la grossesse. Ils sont considérés de taille normale lorsqu'ils sont inférieurs à 10mm quel que soit l'âge gestationnel, alors qu'une mesure supérieure à 10mm définie une ventriculomégalie (VM) cérébrale fœtale.

Il s'agit d'une anomalie peu fréquente mais qui doit être connue et dépistée en anténatal puisque sa prévalence varie de 0,5 à 2,1/1000 naissances. Une VM peut être associée à une autre anomalie morphologique cérébrale ou extra cérébrale, chromosomique ou infectieuse alors qu'elle est isolée lorsque le bilan étiologique est négatif. Il s'agit, plus que d'une pathologie, d'un signe d'appel devant faire pratiquer un bilan étiologique à la recherche d'une pathologie causale.

Bien que le devenir neurologique de l'enfant à venir soit lié à l'étiologie de la VM quand elle est associée, il reste incertain quand celle-ci est isolée. Dans la littérature, des études ont eu pour but d'évaluer le pronostic neurologique de ces enfants et de mettre en évidence des facteurs de moins bon pronostic. Cependant, ces études sont généralement de faible effectif et une confusion fréquente existe entre les VM isolées et les VM associées.

Notre étude multicentrique rétrospective a pour but d'évaluer le devenir neurologique des enfants nés vivants pour lesquels avait été porté le diagnostic prénatal de VM isolée et d'analyser leur prise en charge anténatale, afin d'améliorer notre conseil prénatal aux parents concernés.

GÉNÉRALITES

1. DÉFINITIONS

1.1 Ventriculomégalie cérébrale

La taille des ventricules cérébraux, bien que considérée comme stable pendant la vie intra utérine, varie légèrement en fonction du terme de la grossesse. D'après J. Levaillant, les médianes, 5ème et 95ème percentiles des mesures de la corne postérieure des ventricules latéraux chez les fœtus sont de (1):

- 7,0mm (5,3mm-8,7mm) à 18 semaines d'aménorrhée (SA)
- 7,3mm (5,6mm-9,0mm) à 22 SA
- 7,7mm (6,0mm-9,3mm) à 26 SA
- 7,8mm (6,1mm-9,5mm) à 28 SA
- 8,2mm (6,5mm-9,9mm) à 32 SA
- 8,3mm (6,7mm-10,0mm) à 34SA.

Historiquement, Cardoza et al. retrouvent une valeur moyenne de la mesure des ventricules latéraux à 7.6 +/- 0.6mm au niveau des carrefours ventriculaires dans le plan axial et définit une ventriculomégalie pour toute valeur supérieur à 10mm, avec un faible taux de faux positifs (2). En 1994, Alagappan et al. retrouvent, après étude de 500 fœtus, une valeur moyenne des ventricules latéraux à 6,6mm avec une déviation standard (DS) de 1,4mm et proposent également un seuil supérieur de normalité à 10mm (correspondant à plus de 2,5 DS) (3).

Le terme de ventriculomégalie (VM) cérébrale n'a pas de définition universelle, mais correspond à une augmentation inhabituelle de la taille des ventricules latéraux. La Haute Autorité de Santé (HAS) définit une VM cérébrale anténatale comme une taille anormalement élevée des ventricules cérébraux chez le fœtus, avec un seuil de normalité fixé à 10mm quel que soit l'âge gestationnel. Il s'agit d'une définition échographique (4).

Certaines études différencient les VM mineures (10mm-15mm) des sévères (≥ 15mm) (5–11), alors que d'autres les classent en trois catégories : mineures (10-12mm), modérées (12,1-15mm) et sévères (≥ 15mm) (4,12–16). Certains auteurs, tels Signorelli et al., ont proposé de considérer les VM comprises entre 10 et 12mm comme des variantes de la normale (17).
En France, l'HAS a choisi de parler de formes mineures au-delà de 10mm et jusqu'à 12mm, d'utiliser le terme de VM modérée de 12mm à 15mm et sévère au-delà de 15mm. Le terme d'hydrocéphalie a été réservé aux dilatations ventriculaires associées à une augmentation du périmètre crânien (4).

1.2 Caractéristiques

1.2.1 Ventriculomégalie isolée ou associée

Suivant les auteurs, le terme de VM isolée peut différer. Pour certains, il correspond à une dilatation ventriculaire sans anomalie morphologique cérébrale ou extra cérébrale retrouvée à l'imagerie. D'autres considèrent une VM comme isolée lorsque le bilan étiologique ne retrouve pas d'anomalie associée : absence d'anomalie morphologique associée à l'imagerie, caryotype normal et sérologies infectieuses négatives. Nous retiendrons ici cette dernière définition, à l'image de l'HAS (4).

1.2.2 Ventriculomégalie unilatérale ou bilatérale

Les VM unilatérales sont caractérisées par l'existence d'une asymétrie des ventricules latéraux, l'un ayant un diamètre normal et l'autre étant supérieur à 10mm (4,7,18). Ces formes sont cependant à considérer comme pathologiques et doivent bénéficier de la même démarche diagnostique que les VM bilatérales (4).

1.2.3 Ventriculomégalie symétrique ou asymétrique

La VM est dite asymétrique quand les deux ventricules latéraux sont élargis avec une différence de taille de plus de 2mm et symétrique lorsque la différence entre eux est de moins de 2mm (18).

1.2.4 Ventriculomégalie résolutive, régressive, stable ou progressive

Une VM est définie comme progressive quand sa mesure augmente de plus de 2mm lors du suivi anténatal, régressive quand sa mesure diminue de plus de 2mm, stable quand la mesure ne diffère pas de plus de 2mm et résolutive quand le diamètre des deux ventricules latéraux sont de moins de 10mm à la fin du suivi anténatal (18).

2. ÉPIDEMIOLOGIE

De façon globale, la prévalence des VM cérébrales fœtales diffère d'une étude à l'autre, allant de 0,1 à 2,5/1000 naissances suivant les sources (4).
Le registre européen de surveillance des anomalies congénitales (EUROCAT) rapporte une prévalence des hydrocéphalies fœtales en Europe sur la période de 2010 à 2014 à 5.29/10000 naissances, comprenant les naissances vivantes, morts fœtales et interruptions médicales de grossesse. Cette prévalence est de 4,47/10000 naissances lorsque l'on exclut les origines chromosomiques (19).
En France, cette prévalence serait de l'ordre de 10,23/10000 naissances sur la période de 2010 à 2014 et de 9,19/10000 naissances en excluant les origines chromosomiques (19). Cependant, on note que ces prévalences sont très variables d'un pays à l'autre (0,65/10000 naissances à 15,66/10000 naissances) et que ni la population ni le terme d'hydrocéphalie ne sont clairement définis (19). Cette variabilité entre les pays peut être liée à des différences concernant la définition du terme de VM, les critères de réalisation de la mesure et sur la méthode de dépistage anténatal.

Concernant les VM minimes à modérées, l'étude de Sethna et al, réalisée en 2011, met en évidence une prévalence à 7,8/10000 naissances à partir du registre « U.K. Northern Congenital Abnormality Survey » enregistrant 454080 naissances sur la période de 1994 à 2008 (20). Sur l'ensemble de cette cohorte, on retrouve un taux d'anomalies chromosomiques à 11,0% et plus particulièrement 3,1% de trisomies 21. Le taux d'anomalies échographiques associées est de 43,1%. Enfin, le taux de VM mineures à modérées non isolées est de 55,2%

(20). Plus récemment, Hurt et al. retrouvent à partir d'une cohorte prospective de 30078 patientes, une prévalence des VM mineures et modérées à 6/10000 naissances (21).

Concernant les VM sévères, l'étude de Hannon et al., réalisée en 2012 à partir du même registre que celle de Sethna et al., retrouve une prévalence de 3,6/10000 naissances. Le taux d'anomalies chromosomiques associées est de 3,2% et celui de trisomies 21 de 0,6%, alors que le taux d'anomalies échographiques associées est de 42,7%. Globalement, le taux de VM sévères non isolées est de 49,7% (22).

Enfin, il faut noter que la littérature rapporte une légère prédominance des VM chez les fœtus de sexe masculin par rapport à ceux de sexe féminin (7,8,12).

3. RAPPELS EMBROYOLOGIQUES

On ne peut décrire la formation du cerveau et du système ventriculaire cérébral sans se replacer dans le contexte général du développement embryologique.

3.1 La gastrulation

Le blastocyste, petite sphère creuse formée d'une centaine de cellules issues de la division de l'œuf, s'implante dans la paroi utérine le 6ème jour suivant la fécondation. L'embryon va se développer à partir d'une portion de la paroi interne de celui-ci (23).
Son architecture précoce est déterminée par le processus de gastrulation, soit l'invagination de cellules externes, aboutissant à la formation d'un embryon à trois feuillets possédant un axe rostrocaudal et un axe dorsoventral (23).

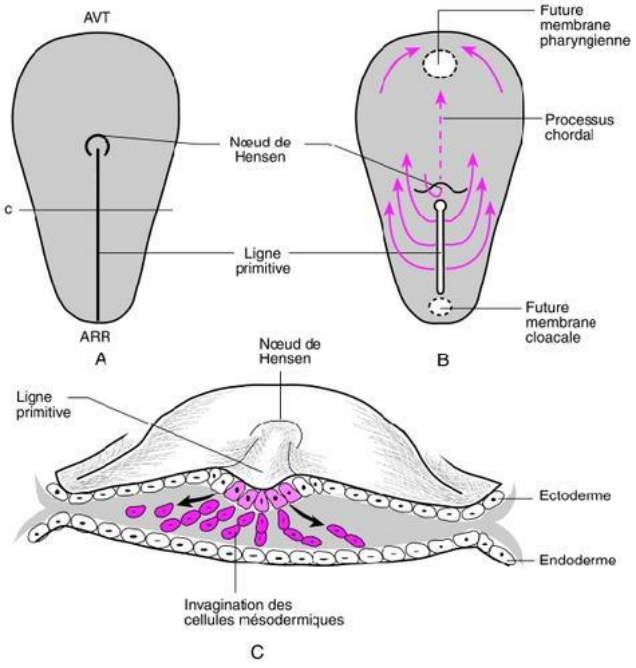

Figure 1 : Schéma représentant la gastrulation de l'embryon.
A et B : vues dorsales de l'embryon.
Les flèches représentent l'aspect en « chandelier » des courants migratoires.
C : coupe transversale du disque embryonnaire.
Les flèches indiquent les courants d'ingression.
D'après Encha-Razavi F., Escudier E. Embryologie humaine : de la molécule à la clinique Paris: Masson (2008) (24)

En effet, en l'espace d'une semaine, et à partir de la masse homogène des cellules du blastocyste, vont se différencier deux couches distinctes : l'ectoderme (feuillet externe) et l'endoderme (feuillet interne). Peu après, apparaît un troisième feuillet intermédiaire, le mésoderme, au sein duquel s'individualise un ensemble de cellules situées sur la ligne médiane de l'embryon formant une chorde dorsale. Celle-ci est indispensable à la neurulation. Dès lors, le disque embryonnaire devient tridermique et présente un axe de symétrie (23,24).

3.2 La neurulation

La chorde dorsale permet d'envoyer un signal induisant la neurulation, c'est-à-dire la transformation d'une partie de cellules ectodermiques sus-jacente en neuroectoderme, destiné à former le système nerveux. En se séparant de l'ectoderme, le tube neural isole les

cellules des crêtes neurales groupées en deux bandes longitudinales en position dorsolatérale. Le tube neural donnera naissance au système nerveux central (cerveau et moelle épinière) et les crêtes neurales au système nerveux périphérique somatique (nerfs et ganglions) et végétatif (système sympathique et parasympathique) (23).

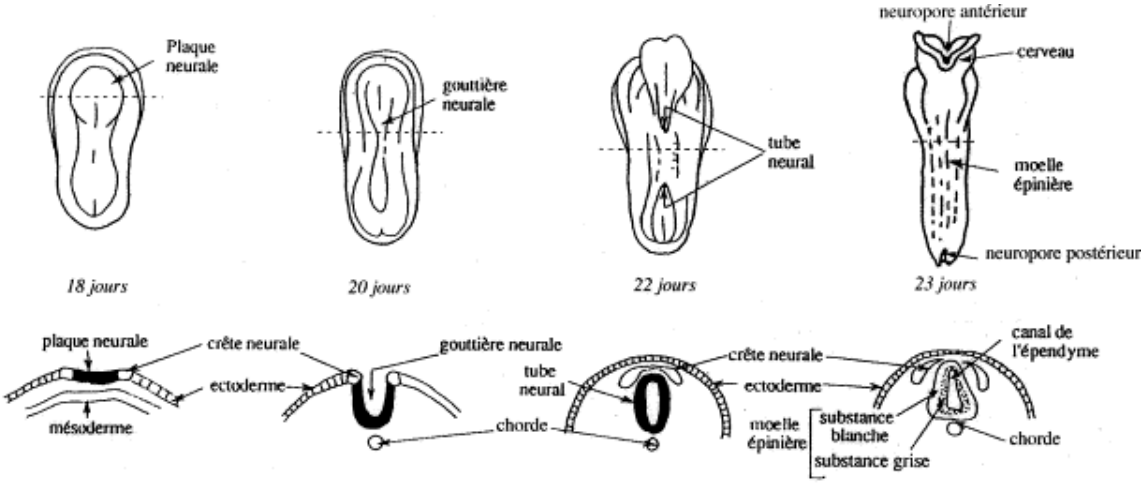

Figure 2 : Schéma représentant la neurulation de l'embryon.
D'après Delhaye-Bouchaud , Développement du système nerveux central chez les mammifères, 2000 (23)

3.3 Les vésicules primitives

La multiplication des cellules neuroépithéliales entraîne la dilatation antérieure du tube neural en une vésicule cérébrale primitive issue de la région antérieure élargie de la plaque neurale. Cette vésicule se divise en trois vésicules appelées prosencéphale, mésencéphale et rhombencéphale, constituant l'ébauche du cerveau, tandis que la partie caudale reste grossièrement cylindrique et donnera la moelle épinière.

Au début du deuxième mois, une subdivision du prosencéphale et du rhombencéphale aboutit à l'individualisation de cinq vésicules. En effet, le prosencéphale se partage en télencéphale, comprenant une région moyenne et deux évaginations latérales (les futurs hémisphères cérébraux) et en diencéphale. Le rhombencéphale se divise quant à lui en métencéphale et en myélencéphale. La cavité dilatée du rhombencéphale constitue le 4ème ventricule et l'aqueduc de Sylvius, celle du diencéphale le 3ème ventricule et celles des hémisphères

cérébraux les ventricules latéraux. Ces diverses cavités sont en continuité avec le canal de l'épendyme, assurant la libre circulation du liquide céphalorachidien (23,24).

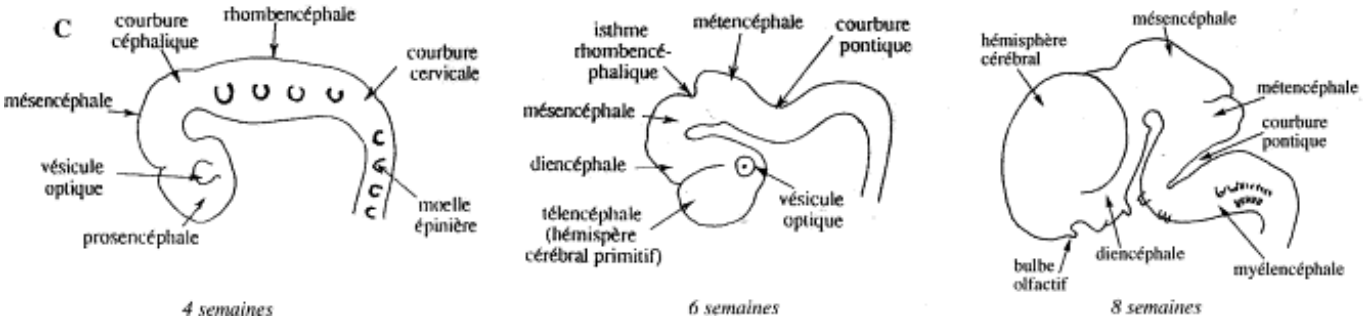

Figure 3 : Vue latérale des vésicules cérébrales primitives.
D'après Delhaye-Bouchaud, Développement du système nerveux central chez les mammifères, 2000 (23)

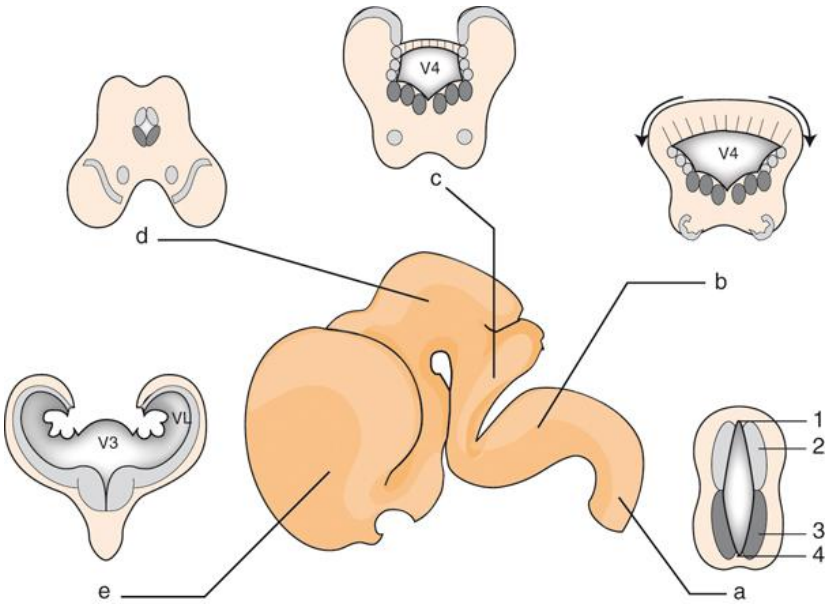

Figure 4 : Le développement des vésicules cérébrales.
Coupes frontales passant par la partie caudale du tube (a), le rhombencéphale (b,c), le mésencéphale (d), le prosencéphale (e). 1 : Le plafond ; 2 : lame alaire ; 3 : lame fondamentale ; 4 : le plancher ; V4 :4ème ventricule ; VL : ventricule latéral.
D'après Encha-Razavi F., Escudier E. Embryologie humaine : de la molécule à la clinique Paris: Masson (2008) (24)

3.4 Embryologie des ventricules latéraux

La fermeture du neuropore antérieur est assurée par la lame terminale, future paroi antérieure du 3ème ventricule correspondant au ventricule diencéphalique. La lame terminale va devenir la région principale de passage des commissures : chiasma optique, commissure antérieure, fornix et corps calleux.

A partir de la lame terminale, certaines commissures diencéphaliques gardent une disposition transversale simple tel le chiasma optique alors que d'autres vont être entrainées partiellement (corps calleux) ou entièrement (fornix). La portion de cortex des faces internes des vésicules télencéphaliques comprise entre l'enroulement du corps calleux et du fornix donnera le septum pellucidum.

L'évagination télencéphalique s'enroule en butant sur le neurocrâne en voie de formation : elle se dirige vers l'avant (future corne frontale), puis vers l'arrière (futur corps ventriculaire), butte sur le neurocrâne postérieur et redescend vers l'avant et légèrement latéralement dans la fosse temporale (corne temporale). L'expansion occipitale n'est qu'un diverticule du ventricule latéral expliquant sa variabilité morphologique (25).

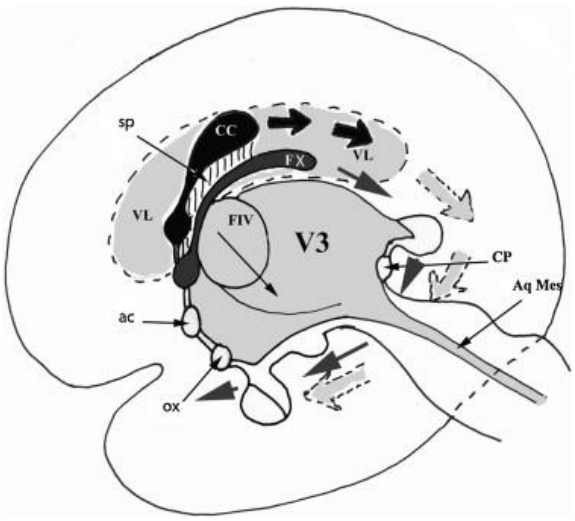

Figure 5 : Enroulement diencéphalique sur une coupe sagittale médiane.
Début de l'enroulement du corps calleux et fornix.
CP : commissure postérieure ; Aq Mes : aqueduc du mésencéphale ; CC : corps calleux, FX : fornix ; sp : septum pellucidum ; ac : commissure antérieure ; ox : chiasma optique ; FIV : foramen interventriculaire ; Grosse flèche noire : enroulement télencéphalique complet du fornix ; flèche grise : enroulement télencéphalique complet des ventricules latéraux.
D'après M. Baroncini, Embryologie et anatomie fondamentale du ventricule latéral, 2011 (25)

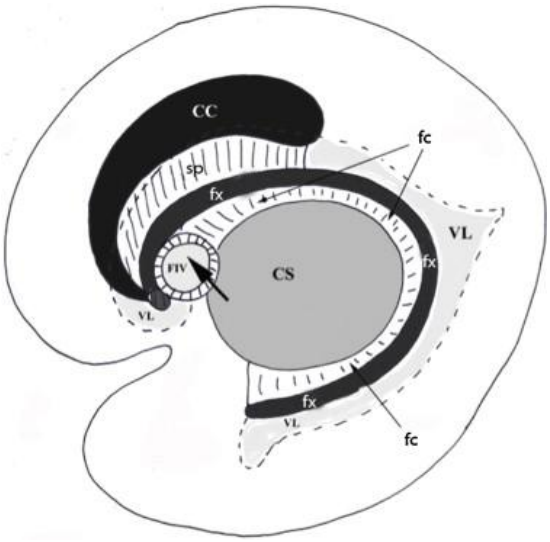

Figure 6 : Enroulement télenchéphalique et enroulement des commissures (corps calleux et fornix). Vue interne d'une vésicule télencéphalique.
CC : corps calleux ; CS : corps strié ; fx : fornix ; VL : ventricule latéral ; sp : septum pellucidum ; fc : fissure choroïdienne ; FIV : foramen interventriculaire.
D'après M. Baroncini, Embryologie et anatomie fondamentale du ventricule latéral, 2011 (25)

Au stade 18-44ème jour, les plexus choroïdes se développent dans la fissure choroïdienne des ventricules latéraux et décrivent également l'enroulement télencéphalique, sans occuper le diverticule occipital.

Au 20-51ème jour apparaît le dernier processus embryologique fondamental correspondant à la fusion de la vésicule diencéphalique avec les deux vésicules télencéphaliques ayant pris un volume considérable et l'ayant recouvert (25).

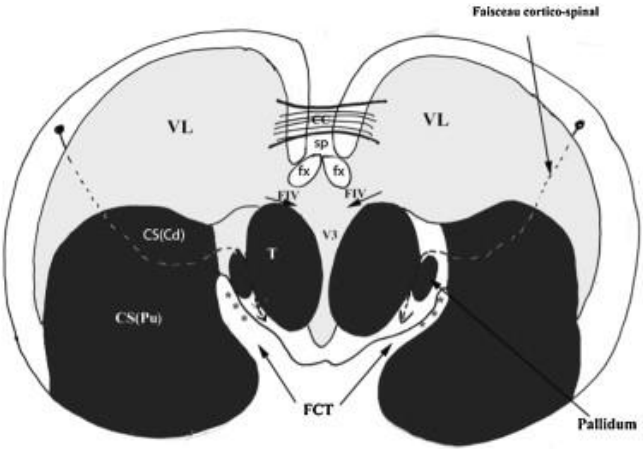

Figure 7 : Coupe frontale par les foramens interventriculaires avant l'accolement diencéphalo-télencéphalique.
CS : corps strié ; FCT : fissure cérébrale transverse ; VL : ventricule latéral ; V3 : 3ème ventricule ; FIV : foramen interventriculaire ; T : thalamus ; fx : fornix ; CC : corps calleux ; sp : septum pellucidum
D'après M. Baroncini, Embryologie et anatomie fondamentale du ventricule latéral, 2011 (25)

4. SYSTEME VENTRICULAIRE ET LIQUIDE CEPHALO-RACHIDIEN

4.1 Anatomie du système ventriculaire

Anatomiquement, le système ventriculaire est un ensemble de cavités intra-cérébrales composé de quatre ventricules : le ventricule latéral droit, le ventricule latéral gauche, le 3ème ventricule et le 4ème ventricule.

Les ventricules latéraux correspondent aux cavités épendymaires des deux vésicules télencéphaliques. Ce sont des cavités paires situées au niveau de la partie centrale de chaque hémisphère, sous le corps calleux. Elles ont une forme de fer à cheval à concavité antérieure, oblique de haut en bas et de dedans en dehors. Du fait de l'écartement du télencéphale autour du diencéphale, les ventricules latéraux, même s'ils sont symétriques, ne sont pas exactement parallèles dans un plan antéro postérieur. Les extrémités des cornes frontales sont séparées d'environ 1cm alors que les extrémités des cornes occipitales sont séparées de 4cm et les extrémités des cornes temporales de 6cm (25).

On leur distingue différentes parties :

- la corne antérieure frontale, située en avant du foramen interventriculaire de Monro,
- le corps ventriculaire,
- la corne postérieure occipitale, de taille variable,
- la corne temporale inférieure,
- le carrefour ventriculaire, réunissant le corps ventriculaire aux cornes temporale et occipitale.

Le carrefour ventriculaire correspond à la convergence de la corne antérieure ou frontale, de la corne postérieure ou occipitale, et de la corne inférieure ou temporale (26). A ce niveau, les plexus choroïdes forment un renflement dit glomus.

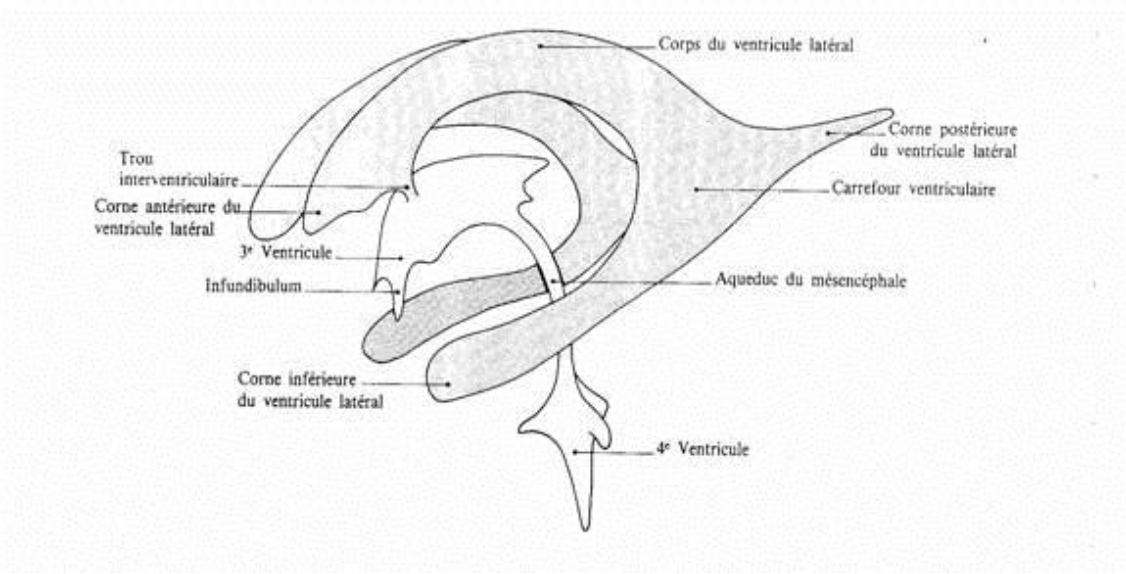

Figure 8 : Schéma en vue latérale du système ventriculaire.
Selon J.BOSSY. Anatomie clinique. Neuro-Anatomie Ed. Springer Verlag, 1990, p. 246.

La circulation du liquide céphalo-rachidien (LCR) s'effectue dans le système ventriculaire via :

- le foramen interventriculaire de Monro entre les ventricules latéraux et le 3ème ventricule
- l'aqueduc de Sylvius entre le 3ème et 4ème ventricule.

Le LCR quitte enfin le système ventriculaire par les orifices médians (de Magendie) et latéraux (de Luschka) du 4ème ventricule (25).

4.2 Plexus choroïdes et LCR

4.2.1 Plexus choroïdes

Les plexus choroïdes sécrètent la plus grande partie du LCR. Ils sont retrouvés au niveau des ventricules latéraux, 3ème et 4ème ventricules.

Au niveau embryologique, ils dérivent du neuroépithélium et du tissu mésenchymateux qui l'entoure. Les premières ébauches des plexus choroïdes apparaissent dès la 6ème semaine au niveau du toit du 4ème ventricule et sont suives par celles des ventricules latéraux et du 3ème ventricule à la 8ème semaine (27).

Les plexus choroïdes correspondent à des invaginations leptoméningées d'aspect granuleux dans la lumière ventriculaire et dont la surface épithéliale est continue avec l'épendyme. Ils sont centrés sur un peloton de capillaires de type fenêtré. Les cellules choroïdiennes présentent des microvillosités à leur pôle apical et sont interconnectées par des jonctions serrées. Ces structures constituent une interface de transfert entre le sang et le LCR dans les ventricules cérébraux (27,28).

La sécrétion choroïdienne du LCR suit deux étapes : une filtration passive du plasma des capillaires choroïdiens vers le secteur interstitiel choroïdien selon le gradient de pression, puis une filtration du secteur interstitiel vers la lumière ventriculaire à travers l'épithélium choroïdien (27).

4.2.2 Le LCR

4.2.2.1 Sécrétion du LCR

Les ventricules latéraux sont l'un des sites majeurs de production du LCR, dont la production est estimée à 0,3 à 0,4mL/minute, soit 500mL/jour chez l'adulte. Le volume de LCR de 90 à 150mL chez l'adulte et 10 à 60mL chez le nouveau-né (29).

Approximativement, les 2/3 du LCR sont produits par les plexus choroïdes. La sécrétion extraplexuelle provient du liquide extracellulaire et des capillaires cérébraux à travers la barrière hémato-encéphalique ainsi que de l'épithélium épendymaire (28).

4.2.2.2 Réabsorption du LCR

La réabsorption du LCR se fait principalement par les villosités arachnoïdiennes le long du sinus sagittal supérieur, mais également, de façon moindre, par voie lymphatique en suivant les gaines périneurales (nerfs ophtalmiques, optique et vague) et via le lit capillaire du système nerveux central (27,30).

Les villosités arachnoïdiennes sont des évaginations en doigt de gant du feuillet externe de l'arachnoïde dans la lumière du sinus veineux, recouvertes d'un endothélium à travers la dure-mère. Lorsque la pression liquidienne augmente, les villosités formées par l'arachnoïde se déploient, augmentant ainsi la surface d'échange et la résorption du LCR (27).

4.2.2.3 Circulation du LCR

La production du LCR est pulsatile, avec des mouvements prédominants du ventricule latéral vers le 3ème ventricule, puis du 3ème ventricule vers le 4ème ventricule (25).
La circulation du LCR s'effectue des sites de sécrétion vers les sites de résorption selon un flux unidirectionnel rostrocaudal dans les cavités ventriculaires et un flux pluridirectionnel dans les espaces subarachoïdiens (27,29).
Les mouvements du LCR dans le système ventriculaire sont liés d'une part à la présence d'un gradient de pression hydrostatique entre le lieu de production (les ventricules) et les sites d'absorption où la pression est plus faible, et d'autre part à la pulsatilité du système vasculaire (ondée systolique des artères choroïdiennes) (29).

4.2.2.4 Composition du LCR

La composition du LCR ne correspond pas à celle d'un ultra filtrat du plasma sanguin. Ses concentrations en sodium, chlorure et magnésium sont plus élevées et celles du potassium et calcium plus basses que celles du plasma sanguin. La numération cellulaire, quant à elle, ne dépasse normalement pas cinq éléments par millilitre (27).

4.2.2.5 Rôle du LCR

Le LCR joue un rôle de protection hydromécanique du névraxe, mais également dans l'homéostasie du liquide interstitiel cérébral et l'environnement neuronal par la régulation de l'équilibre ionique, la circulation des molécules actives et l'élimination des catabolites. De plus il permet l'équilibre dynamique entre pression intra-crânienne, pression veineuse et pression artérielle (27,28).

5. DIAGNOSTIC D'UNE VENTRICULOMÉGALIE

5.1 Échographie de Dépistage

Trois examens échographiques systématiques sont conseillés au cours de la grossesse :

- au premier trimestre, entre 11 SA et 13 SA et 6 jours
- au deuxième trimestre, entre 20 SA et 25 SA
- au troisième trimestre, entre 30 SA et 35 SA (31).

La visualisation du système ventriculaire en dépistage se fait sur les coupes du diamètre bipariétal (BIP) et du périmètre céphalique (PC) (31). Les critères de réalisation de ces coupes sont décrits par le Collège Français d'Echographie Fœtale (CFEF) : la coupe doit être transverse, oblique en bas et en arrière, passant en avant par le cavum lucidum et en arrière par la citerne ambiante. Les repères suivants doivent être visualisés : le cavum du septum lucidum, le 3ème ventricule, les thalami et le glomus du plexus choroïde (31).

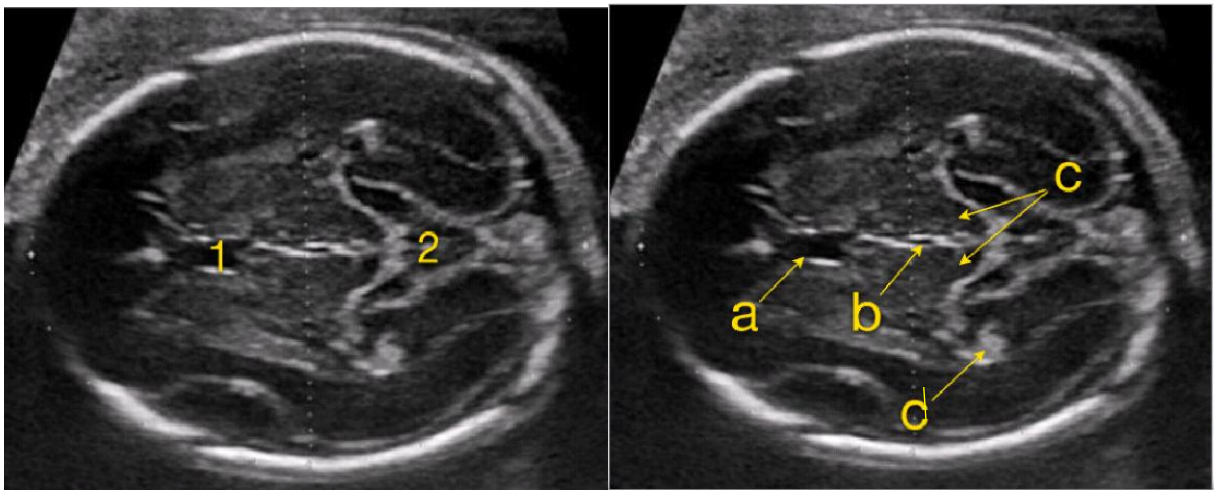

Figure 9 : Les repères du plan de coupe du BIP et du PC.
1 et a : cavum septum lucidum ; 2 : citerne ambiante ; b : 3ème ventricule ; c : thalami ; d : glomus du plexus choroïde
D'après le CFEF (32)

Le CFEF recommande de visualiser au niveau de pôle céphalique fœtal en échographie de dépistage : les contours de la boîte crânienne, l'aspect des ventricules latéraux, l'aspect de la ligne médiane, le cavum du septum pellucidum et l'aspect de la fosse postérieure et du cervelet (33).

Figure 10 : Silhouettes des images à fournir lors de l'échographie de dépistage du deuxième trimestre.
Mesures du BIP, du PC et aspect du cervelet et de la fosse postérieure.
D'après la Conférence Nationale d'Echographie Obstétricale et Fœtale (CNEOF) 2016 (31)

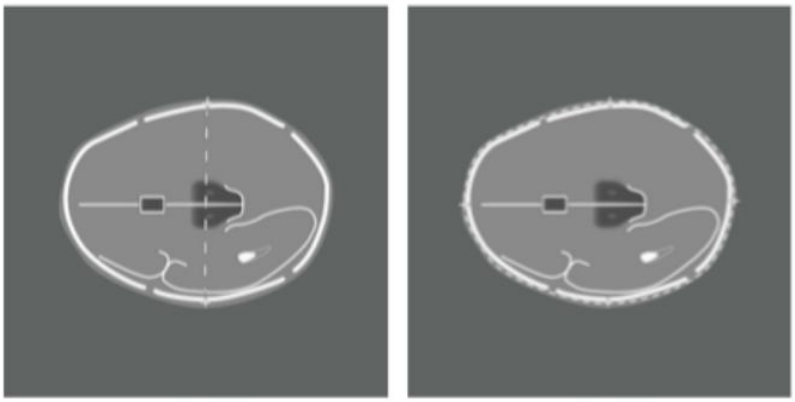

Figure 11 : Silhouettes des images à fournir lors de l'échographie de dépistage du troisième trimestre.
Mesures du BIP et mesure du PC.
D'après la Conférence Nationale d'Echographie Obstétricale et Fœtale (CNEOF) 2016 (31)

Ainsi, l'aspect subjectif sans mesure des ventricules latéraux doit être évalué au cours des échographies systématiques de dépistage du deuxième et troisième trimestre. Lorsque les plexus choroïdes semblent flotter librement dans les ventricules, l'attention doit être attirée et la mesure effectuée (4). En cas d'aspect inhabituellement augmenté, une échographie de seconde intention, dite de diagnostic, doit être réalisée.

5.2 Échographie de diagnostic

5.2.1 Conditions de réalisation

Une échographie de seconde intention dite de diagnostic est indiquée lorsqu'il existe un risque accru d'anomalie morphologique fœtale, en particulier quand l'échographie de dépistage a pu montrer ou suspecter une anomalie (31). Celle-ci doit être réalisée par un opérateur expert.

Dans le cas d'une suspicion de VM cérébrale fœtale, elle doit la confirmer ou l'infirmer, en rechercher l'étiologie et rechercher une malformation associée, qu'elle soit cérébrale ou extra-cérébrale (34). Un référentiel sur l'échographie de diagnostic précise les conditions de réalisation concernant l'opérateur, les conditions d'application et le contenu de l'acte (31).

5.2.2 Technique de mesure des ventricules latéraux

La mesure des ventricules latéraux se fait dans un cadre d'échographie diagnostique quand il existe un signe d'appel.

Cette mesure est obtenue dans un plan de coupe axial, tangentiellement au glomus du plexus choroïde et de manière perpendiculaire à la paroi externe de la cavité ventriculaire, en regard du sillon pariéto-occipital (4,7). Elle ne doit concerner que la partie liquidienne, les parois devant être exclues de la mesure. Les curseurs doivent être positionnés sur les bords internes échogènes des parois ventriculaires (26,35).

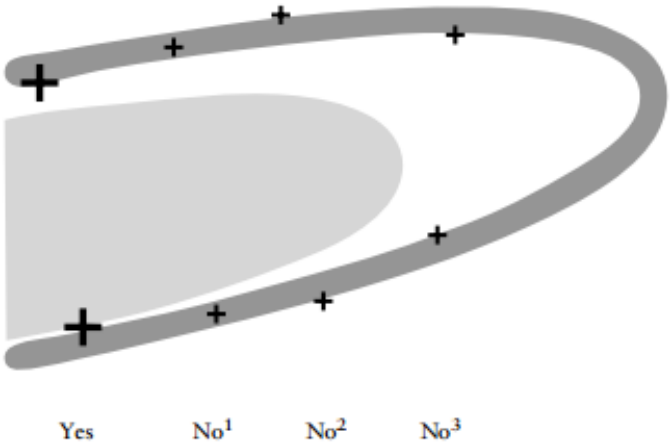

Figure 12 : Positionnement des calipers pour la mesure du ventricule latéral : au niveau du glomus des plexus choroïdes, à l'intérieur de l'écho généré par le mur ventriculaire (« in-in »).
1,2,3 : positionnement incorrect des calipers.
Selon l'International Society or Ultrasound in Obstétrics and Gynecology Guidelines (35)

Figure 13 : Schéma représentant le plan de coupe axial strict permettant la visualisation et la mesure correcte des ventricules latéraux, d'après le CFEF.

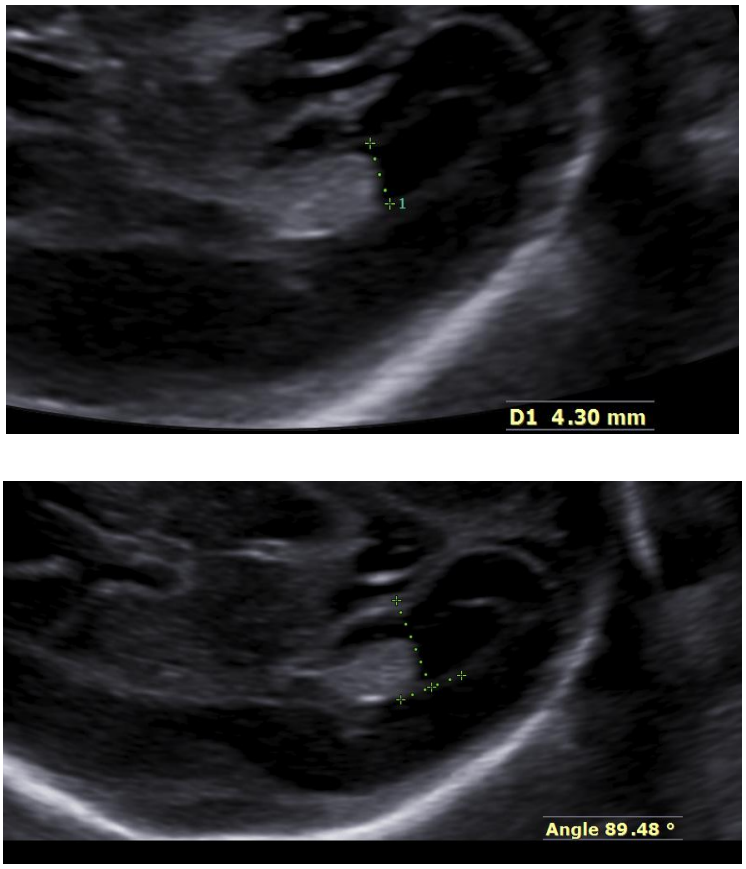

Figure 14 : Technique de mesure : exemples de coupes axiales correspondant au schéma précédent, à 23SA.
Mesure du carrefour ventriculaire postérieur distal.
Mesure tangentielle au glomus du plexus choroïde et perpendiculaire à la paroi externe de la cavité ventriculaire.

L. Guibaud a proposé un score afin de contrôler la qualité de la mesure du ventricule latéral, et permettant une mesure standardisée (36). Il est composé des cinq critères suivants :

- plan de coupe axial strict : la ligne médiane devant être perpendiculaire à la sonde (l'obliquité de la coupe provoquant une surestimation de la mesure du ventricule latéral) ;
- niveau de coupe correct, obtenu à partir des structures anatomiques adéquates (pilliers du fornix en antérieur et citerne ambiante en postérieur) ;
- mesure réalisée au niveau du carrefour ventriculaire, en regard du sillon pariéto-occipital interne (une mesure plus postérieure peut être responsable de faux positifs) ;
- position des calipers de manière perpendiculaire à la paroi externe de la cavité ventriculaire, à la jonction entre la lumière et le mur ventriculaire et en excluant la paroi ventriculaire (« on to on ») ;

- image de taille adéquate, la boite crânienne occupant la totalité de l'écran avec les parois du crâne visibles.

Un score inférieur à 5/7 est associé à une mesure de mauvaise qualité et nécessite la réalisation d'une nouvelle mesure. Son utilisation permet de diminuer les faux positifs, mais ne concerne cependant que la mesure du ventricule latéral distal.

Criterion	*Score*	*Anatomical/technical requirements*
Primary criteria		
1. Strict axial plane	0–2	1a. Midline structures equidistant from proximal and distal calvarial margins 1b. Midline perpendicular to ultrasound beam
2. Adequate anatomical level	0–1	Anterior landmark: cavum septi pellucidi or fornix columns Posterior landmark: fluid-filled triangular V-shape of the ambient cistern
3. Location of the atrium	0–1	Measurement performed opposite the internal parieto-occipital sulcus
Secondary criteria		
4. Caliper placement	0–2	4a. Measurement perpendicular to inner and outer borders of the ventricle 4b. 'On to on' measurement (junction of ventricular lumen and ventricular wall)
5. Adequate image size	0–1	Axial transventricular plane occupying the whole screen with visualization of both proximal and distal calvarial margins

Maximum total score is 7.

Figure 15 : Score selon L. Guibaud permettant une mesure standardisée du ventricule latéral distal, sur 7 points. (36)

Selon le CFEF, il convient d'éviter certains pièges (26):

- la faible échogénicité du parenchyme avant 20 SA ne permettant pas de le différencier facilement de la composante liquidienne du ventricule ;
- l'obliquité du plan de coupe pouvant majorer la mesure ;
- la persistance de gros kystes des plexus choroïdes comblant les cornes postérieures des ventricules pouvant faire évoquer à tort une VM ;
- la difficulté d'examiner correctement l'hémisphère proximal en plan de coupe axial strict pouvant faire méconnaître une VM unilatérale.

L'étude du ventricule proximal reste indispensable malgré son abord plus difficile et notamment à cause d'échos de diffusion (35). La mesure effectuée est souvent oblique, pouvant majorer la mesure. Le CFEF propose d'utiliser un plan de coupe en incidence axiale, et par abord postérieur d'utiliser la suture lambdoïde ou petite fontanelle, pour visualiser les deux cornes postérieures des ventricules (26).

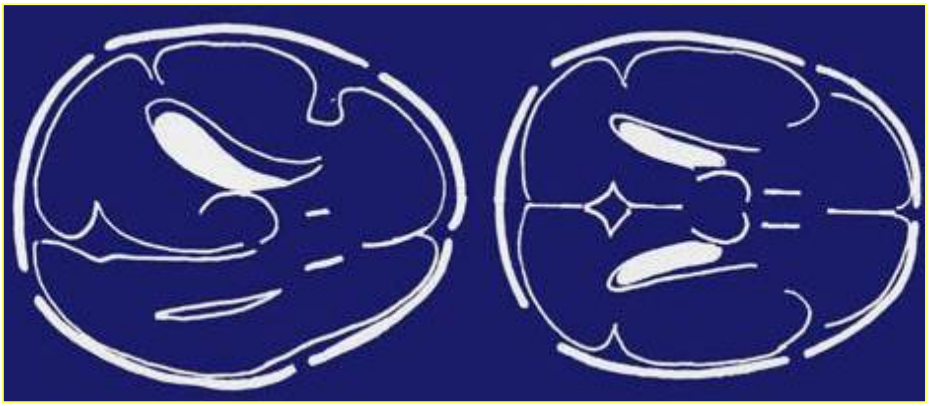

Figure 16 : Schémas représentant la majoration de mesure du ventricule latéral proximal par l'obliquité de la coupe.
A droite : schéma en coupe axiale stricte permettant la mesure correcte des ventricules latéraux.
A gauche : schéma représentant l'obliquité de la coupe pouvant faire majorer à tort la mesure du ventricule latéral proximal.

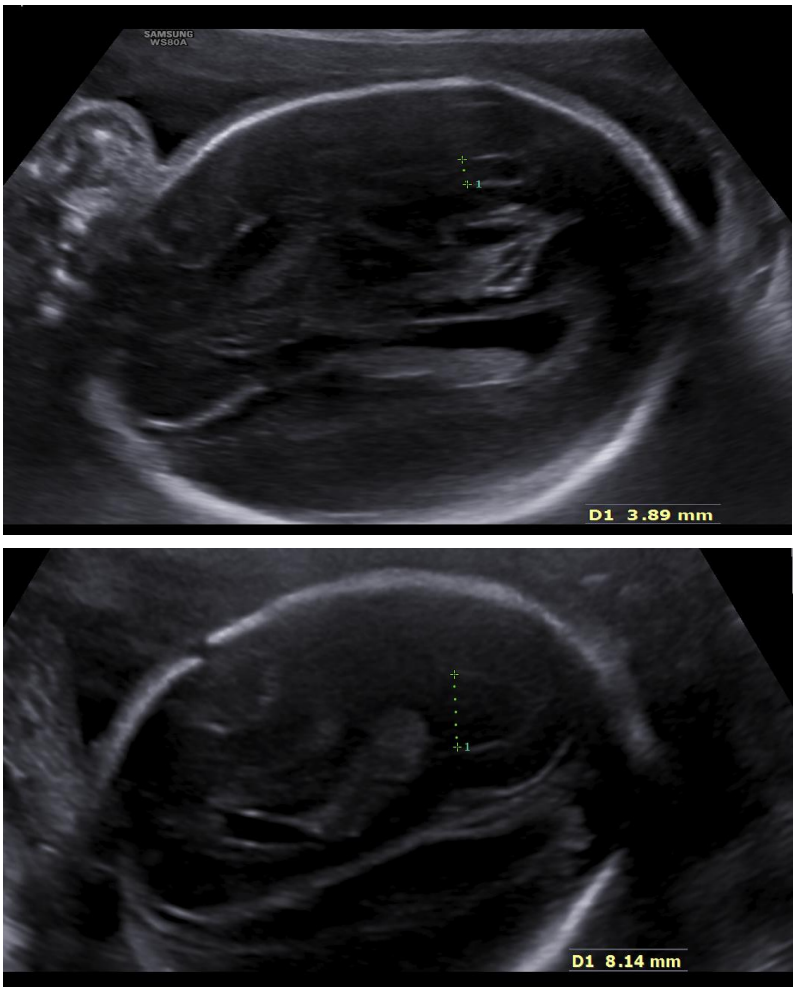

Figure 17 : Technique de mesure : exemples de coupes échographiques axiales hautes obliques permettant la mesure du ventricule latéral proximal.
Échographie réalisée à 32 SA en haut et à 26 SA en bas.

Vanhaltren et al. proposent de déplacer la sonde d'échographie pour positionner la faux du cerveau fœtal à environ 30 degrés de l'axe horizontal afin de visualiser et mesurer le ventricule proximal. Cette manipulation peut être utilisée en routine avec une bonne reproductibilité inter observateur et en respectant les critères de mesure (37).

Figure 18 : Exemple de coupe échographique permettant l'étude du ventricule latéral proximal selon Vanhaltren. (37)
En obtenant le plan trans-ventriculaire puis manipulant la sonde sur l'abdomen maternel en orientant la tête fœtale à environ 30 degrés de l'image de l'axe horizontal, le ventricule proximal peut être visualisé et mesuré.

L'étude du système ventriculaire fœtal doit idéalement être réalisé dans les 3 plans de l'espace : coronal, sagittal et axial (4,35). Ces coupes sont habituellement obtenues par voie abdominale. Cependant, il peut être intéressant de mobiliser la tête fœtale ou d'utiliser la voie vaginale en cas d'accès difficile, notamment au troisième trimestre de la grossesse (4).

5.2.3 Étude du système nerveux central foetal

Une mesure suivant les critères de qualité d'un ventricule latéral supérieur à 10mm définie une VM. Il faut alors la qualifier suivant sa taille (mineure, modérée, sévère), son caractère uni ou bilatéral et symétrique ou asymétrique (4). En cas d'examens répétés, il

convient d'en définir l'évolution. La morphologie des ventricules, l'orientation des cornes frontales, l'aspect des plexus choroïdes doivent également être étudiés (38).

Pour le Comité Technique National de l'Échographie (CTE), en cas de VM confirmée, une étude détaillée du pôle céphalique doit être réalisée (38) :

- examen des structures médianes (faux du cerveau, corps calleux, cavum du septum, 3ème ventricule, région des noyaux gris centraux et pédoncules cérébraux, description d'une éventuelle image additionnelle)
- examen des hémisphères cérébraux (vallée sylvienne, sillons corticaux, parenchyme cérébral)
- examen de la fosse postérieure (vernis, hémisphères cérébelleux, 4ème ventricule, grande citerne, tronc cérébral)
- examen du rachis et de la moelle (jonction cervico-occipitale, rachis, cône médullaire).

Concernant l'étude du pôle céphalique, Guibaud et al. proposent la démarche diagnostique suivante, basée sur trois critères anatomiques et deux mécanismes physiopathologiques (39) :

- la recherche d'une obstruction : augmentation du périmètre céphalique, destruction partielle ou complète du cavum du septum pellucidum, diminution ou absence d'espace péri cérébral, dilatation du récessus suprapinéal ;
- la recherche d'un mécanisme vasculaire : VM asymétrique, augmentation de l'échogénicité de la paroi ventriculaire, dépôts échogènes dans la lumière ventriculaire (en relation avec une hémorragie intra ventriculaire), parois irrégulières du ventricule latéral ;
- l'étude de la gyration : analyse de l'operculisation de la vallée sylvienne suivant l'âge gestationnel ;
- l'étude de la circulation du LCR, du diencéphale jusqu'à la fosse postérieure : ventricules latéraux, 3ème ventricule, 4ème ventricule, aqueduc de Sylvius (repérable s'il est dilaté) ;
- l'étude de la paroi ventriculaire, lumière ventriculaire et aire péri ventriculaire : recherche d'halo échogène péri-ventriculaire, kystes périventriculaires, calcifications parenchymateuses, dépôts échogènes intra luminaux, parois irrégulières.

6. DÉMARCHE DIAGNOSTIQUE DEVANT LA DÉCOUVERTE D'UNE VENTRICULOMÉGALIE

6.1 Interrogatoire

Avant tout, il convient d'effectuer un interrogatoire soigneux du couple.
Il est nécessaire de recueillir les antécédents familiaux (notion de consanguinité, enfants mort-nés, malformations à la naissance, retards mentaux, pathologies neurologiques) et éventuellement les périmètres crâniens des deux membres du couple (4).
Concernant la patiente, on recherche toute pathologie pouvant interférer dans la grossesse (hypertension artérielle, diabète, thrombophilie, épilepsie, pathologies auto-immunes, troubles de la coagulation) ainsi que l'existence de sérologies virales et parasitaires antérieures. On recherche également tout évènement survenu au cours de la grossesse : traumatisme ou métrorragies, prise médicamenteuse ou de toxiques et on vérifiera l'existence de marqueurs sériques de trisomie 21 ainsi que leurs résultats (4).

6.2 Place du bilan sanguin

6.2.1 Sérologies infectieuses

Les infections, essentiellement de type TORCH (toxoplasmose, syphilis, varicelle, parvovirus B19, rubéole, cytomégalovirus (CMV) et herpes virus) sont reconnues comme une cause de VM fœtale (40). Selon Loquet et al., une VM cérébrale fœtale peut être retrouvée de manière fréquente lors d'une infection congénitale de type varicelle, CMV, parvovirus B19, herpès simplex et rarement lors d'une infection rubéole (40). Cependant, ce signe échographique est rarement isolé dans ce contexte (41).

Virus	SNC	Cardiaque	Abdominal	Placenta LA	Autre
CMV	Ventriculomégalie Calcifications intracrâniennes Microcéphalie Inhomogénéité parenchymateuse cérébrale	Cardiomégalie Malformations septales	Hépatomégalie Splénomégalie Calcifications parenchymateuses Échogénicité intestinale	Hypertrophie placentaire Hypotrophie placentaire Oligohydramnios Hydramnios	RCIU Anasarque fœtale Mort fœtale Zones kystiques pelviennes
Rubéole	Calcifications intracrâniennes Cataracte Microcéphalie Microphtalmie Dilatation ventriculaire (rare)	Malformations septales Sténose pulmonaire Coarctation de l'aorte	Hépatomégalie Splénomégalie Péritonite méconiale		RCIU
Varicelle	Dilatation ventriculaire Calcifications intracrâniennes Microphtalmie		Hépatomégalie Calcifications parenchymateuses Ascite	Hydramnios Oligohydramnios Hypotrophie placentaire	Malformations des membres Anasarque fœtale
Herpès simplex	Hydranencéphalie Dilatation ventriculaire Calcifications intracrâniennes Cataracte Microcéphalie Microphtalmie		Hépatomégalie Splénomégalie		RCIU Hypoplasie des membres

Tableau 1 : Récapitulatif des signes d'appels échographiques d'infections virales materno-fœtales.
CMV : cytomégalovirus ; SNC : système nerveux central ; RCIU : retard de croissance intra-utérin ; LA : liquide amniotique
D'après Loquet, diagnostic de l'infection virale fœtale : échographie et techniques invasives (40)**.**

En France, pour l'HAS, des sérologies à la recherche de maladies infectieuses transmissibles au fœtus responsables d'une atteinte cérébrale fœtale telle une VM doivent être réalisées (4).

D'après l'équipe de Gaglioti, les infections fœtales sont le plus souvent rencontrées en cas de VM isolées sévères avec une incidence rapportée dans la littérature entre 10% et 20%, alors qu'elle n'est que de 1% à 5% dans les VM mineures à modérées isolées (42). Sethna et al. rapportent une incidence des infections congénitales parmi les VM mineures et modérées à 0,8%, et plus particulièrement 0,6% à CMV et 0,3% à toxoplasmose (20). Hannon et al. rapportent un taux d'infections congénitales à CMV dans les VM sévères à 1.3% (22).

Dans le cas des VM unilatérales d'apparence isolées, d'après la méta-analyse de Scala et al. incluant 4 études et analysant 279 fœtus, la prévalence des infections congénitales serait de 8,2% (5 cas de CMV et 2 cas de parvovirus B19 ont été retrouvés) (43).

L'étude de Pasquini a évalué l'intérêt de la réalisation des sérologies de type TORCH dans les cas de VM mineures et modérées isolées échographiquement. Après inclusion de 141 fœtus, toutes les sérologies maternelles étaient négatives pour la toxoplasmose, rubéole, syphilis et herpes virus 1 et 2. Une sérologie positive à parvovirus B19 a été retrouvée dans 4,6% des cas mais une infection fœtale n'a été retrouvée que dans un cas. La sérologie à CMV a été positive dans 4,4% des cas mais une infection fœtale n'a été retrouvée également que dans un cas. Ainsi, selon lui, les sérologies maternelles peuvent être limitées à la recherche du CMV et parvovirus B19 alors que la réalisation des sérologies de type TORCH ne semblent pas indispensables (44).

Dans l'étude de Sherif et al., après analyse de 476 patientes bénéficiant de sérologies de type TORCH pour signe d'appel échographique fœtal, incluant les VM fœtales, seules 2,3% étaient positives et exclusivement au CMV. D'après eux, au Royaume-Uni, les sérologies peuvent se limiter à la recherche du CMV dans ce contexte (41).

Pour Melchiorre et al., en termes de réalité économique et étant donné la fréquence des infections dans les cas de VM, les traitements possibles, le pronostic potentiellement sombre associé à l'infection, le faible coût et la simplicité du dépistage, les sérologies CMV et toxoplasmose doivent être réalisées, même en cas de VM mineure (7).

Les données actuelles concernant le virus ZIKA mettent en évidence un taux de VM fœtales dans 94% des cas d'infection avérée et 96% des cas d'infection présumée (45). Pour l'équipe de O. Picone, il convient désormais d'évoquer systématiquement une infection à virus Zika devant des anomalies cérébrales dépistées in utéro, particulièrement en cas de microcéphalie, calcifications, VM, porencéphalie chez les fœtus d'une patiente ayant séjourné dans une zone de circulation documentée ou possible du virus (46).

6.2.2 Prélèvements maternels

L'HAS préconise d'évaluer l'intérêt de la recherche d'un diabète maternel avec la réalisation d'un test de charge en glucose, d'une thrombopathie ou une anomalie de la coagulation d'origine auto-immune par un bilan de thrombophilie d'une hémorragie foeto-maternelle par un test de Kleihauer suivant les signes échographiques et l'anamnèse (4). Une recherche d'allo immunisation anti plaquettes peut être effectuée en cas de suspicion d'hémorragie intra cérébrale fœtale (7,47).

6.3 Place de l'imagerie complémentaire : l'IRM cérébrale fœtale

L'imagerie par résonance magnétique (IRM) fœtale représente une technique d'imagerie non invasive permettant d'étudier le fœtus in utero. Les premières publications sur l'IRM fœtale datent des années 1980 et ont été réalisées dans le cadre d'interruptions médicales de grossesse (48). Sa pratique s'est généralisée en France dès les années 1990. Elle permet la visualisation du cerveau fœtal en 3 dimensions, de déterminer les ventricules concernés ainsi que leur taille, et de rechercher le mécanisme de la VM tout en s'affranchissant des limites de l'échographie (position fœtale, mauvaise fenêtre acoustique) (49).

L'IRM est une technique non irradiante permettant une étude anatomique précise cérébrale. D'une façon générale, elle étudie la résonance magnétique nucléaire des noyaux ^{1}H contenus dans l'organisme (essentiellement dans les molécules d'eau) : elle analyse la réponse des protons placés dans un champ magnétique externe à l'application d'une onde radiofréquence électromagnétique (50).

En termes de risques fœtaux, l'IRM peut être réalisée au deuxième et troisième trimestre de la grossesse sans qu'aucun effet délétère ne soit rapporté (51). Concernant les risques potentiels de l'audition, l'utilisation d'un champ magnétique ne dépassant pas 1,5 tesla n'augmente pas les risques de dysfonctionnement auditif à l'âge préscolaire (52). Du fait de son passage de la barrière hémato-placentaire, le gadolinium, produit de contraste, n'est pas encore utilisé en étude clinique et reste encore du domaine de la recherche (53–55).

Techniquement, l'examen dure entre 20 et 30 minutes, parfois plus selon les mouvements fœtaux et la tolérance maternelle. La sédation maternelle par du flunitrazepam ou zolpidem pour diminuer les mouvements fœtaux lors de l'examen n'est plus réalisée de façon systématique du fait de la rapidité de réalisation des séquences (49).

6.3.1 Séquences conventionnelles

L'IRM fœtale est devenue possible grâce au développement des séquences ultrarapides pondérées en T2, dites « single-shot », qui sont les plus utilisées en IRM fœtale. Il en existe plusieurs acronymes selon le fabricant de l'équipement. Grâce à ce type de séquences, une coupe peut être réalisée en moins d'une seconde. Par conséquent, le temps total d'acquisition pour une série de 20 trames et d'environ 20 secondes. La technique permet une réduction du temps d'acquisition mais au détriment d'une qualité d'image moins bonne (rapport signal/bruit) (56,57). Les images obtenues sont très pondérées T2 et permettent la visualisation du LCR, et donc l'étude du système ventriculaire (décrit en hypersignal T2 liquidien normal).

Les séquences pondérées en T1 sont également utiles en imagerie fœtale. L'acquisition de ces séquences est de durée plus longue et nécessite parfois une apnée maternelle. Elles sont alors plus sujettes aux artéfacts de mouvements. Elles permettent l'étude au niveau cérébral du parenchyme ainsi que des axes de myélinisation (57), mais également la visualisation d'hypersignaux secondaires à une hémorragie ou correspondant à de la graisse (lipome) (56).

Les séquences en écho de gradient pondérées en T2 avec état d'équilibre de phase sont également utilisées. On obtient une imagerie rapide (proche de la seconde pour une coupe), robuste, avec un contraste liquide/tissu et un rapport signal/bruit excellent (58,59). Elles peuvent être utiles pour l'étude du parenchyme cérébral (55).

Enfin, de plus en plus en clinique, certaines séquences dites de diffusion peuvent être réalisées (57). Celles-ci utilisent les propriétés de diffusion brownienne des molécules d'eau dans les tissus. Lorsqu'il existe un infarctus, les mouvements browniens des molécules d'eau sont diminués et peuvent être représentés par des zones de diffusion restreinte sur ces séquences (59).

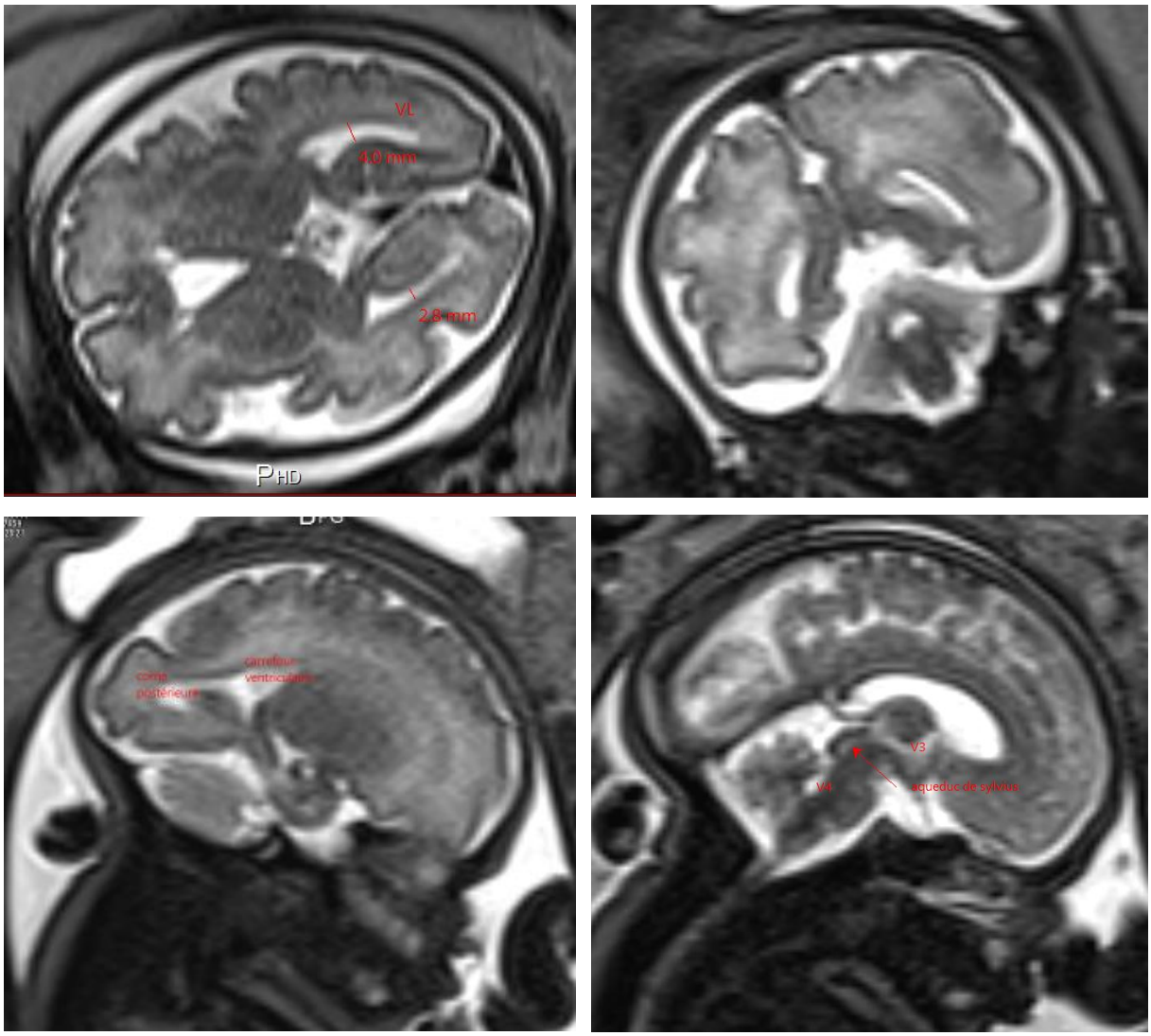

Figure 19 : Exemple d'une IRM cérébrale fœtale réalisée à 32 SA +3 jours. Séquences pondérées en T2 : visualisation du LCR en hypersignal.

- En haut à gauche : coupe axiale au niveau des ventricules latéraux. Ventricule latéral proximal mesuré à 4,0mm et distal à 2,8mm.

- En haut à droite : coupe coronale au niveau des ventricules latéraux.

- En bas à gauche : coupe sagittale passant au niveau du carrefour ventriculaire et de la corne postérieure d'un ventricule latéral.

- En bas à droite : coupe sagittale passant au niveau de l'acqueduc de Sylvius. Visualisation du 3ème et 4ème ventricule.

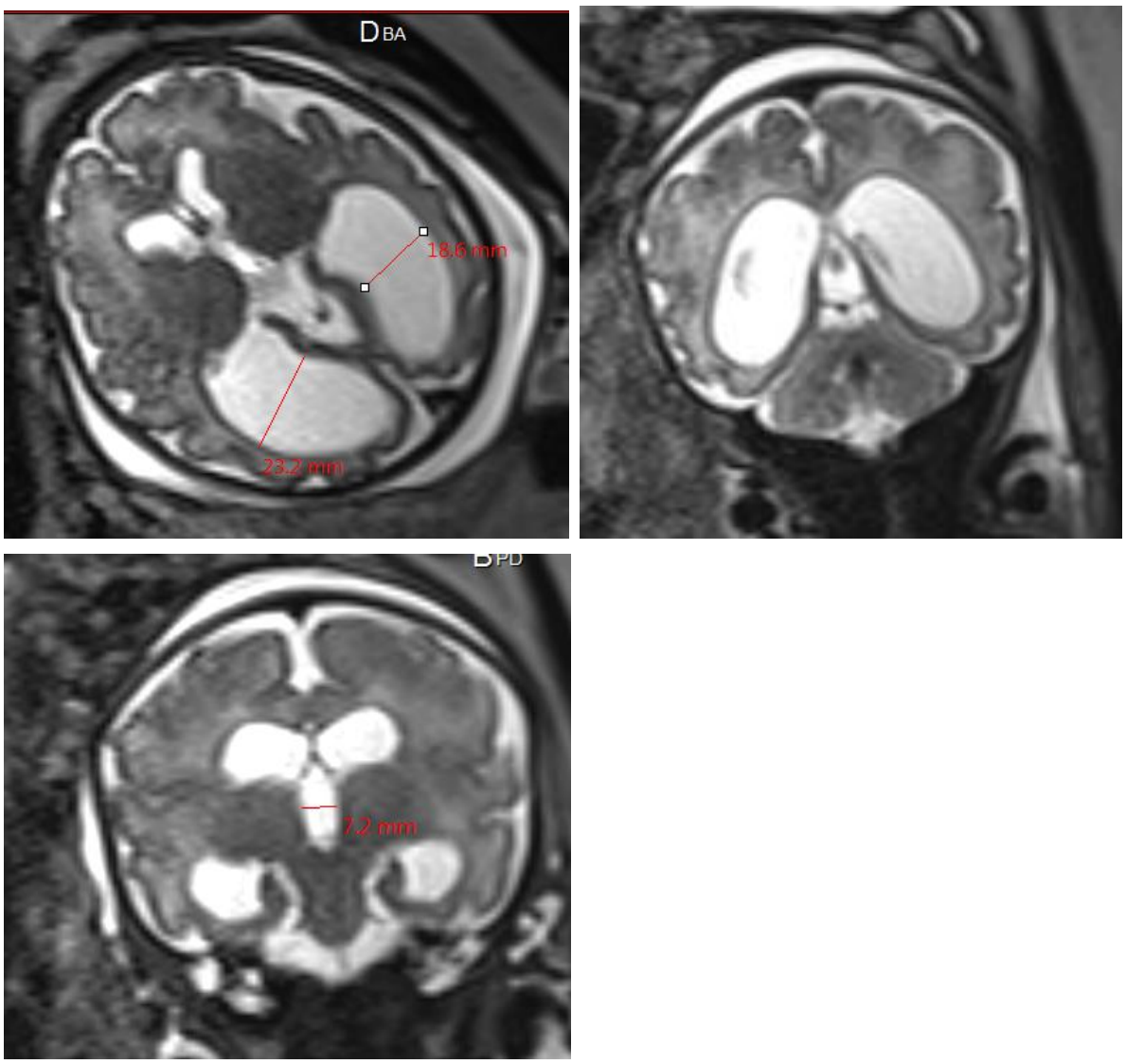

Figure 20 : Exemple d'une IRM cérébrale fœtale réalisée à 33 SA mettant en évidence une VM bilatérale. Séquences pondérées en T2 : visualisation du LCR en hypersignal.
- En haut à gauche : coupe axiale au niveau des ventricules latéraux. Ventricule latéral proximal mesuré à 18,6mm et distal à 23,2mm : VM bilatéale sévère.
- En haut à droite : coupe coronale au niveau des ventricules latéraux. VM bilatérale.
- En bas à gauche : coupe coronale passant au niveau du 3ème ventricule, mesuré à 7,2mm.

6.3.2 Séquences fonctionnelles

D'autres séquences destinées à l'imagerie fonctionnelle et métabolique sont en cours d'investigation en imagerie fœtale. Celles-ci comprennent la spectroscopie par résonnance magnétique (SRM) qui fournit une identification non invasive des métabolites dans le cerveau fœtal. Elle pourrait trouver des applications utiles dans le cadre de fœtus infectés et des lésions hypoxo-ischémiques (60,61).

6.3.3 Apports de l'IRM cérébrale fœtale dans les ventriculomégalies

L'étude du cerveau fœtal dans un contexte de VM peut être réalisée dès la 18-20ème SA, en particulier si celle-ci est importante. Elle est possible précocement afin de détecter des anomalies cérébrales tôt dans la grossesse, ou après 30 SA lorsqu'elle est persistante afin d'en déterminer l'évolution et de mieux apprécier la gyration (62). Elle est en général effectuée vers 32 SA pour ne pas méconnaître des anomalies cérébrales visibles seulement tardivement (63).

La mesure des ventricules latéraux s'effectue dans le plan transverse sur une coupe coronale passant par les carrefours ventriculaires ou sur une coupe transversale passant au-dessus du plan des thalamus en plaçant la mesure perpendiculairement à l'axe du ventricule. La mesure est considérée comme pathologique au-delà de 10mm (63). La mesure du ventricule latéral dans le plan coronal est hautement corrélée à celle réalisée en échographie à partir du deuxième trimestre (64).

L'IRM cérébrale fœtale permet d'apporter des informations concernant : les biométries cérébrales et des espaces péri-cérébraux, la latéralité et taille de la VM, la morphologie des ventricules, l'aspect des parois ventriculaires, le contenu ventriculaire et des plexus choroïdes, la présence des éléments de la ligne médiane (corps calleux, septum), l'aspect de la fosse postérieure, les biométries du cervelet, l'aspect du parenchyme cérébral et la gyration (57).

De nos jours, elle est devenue un examen de seconde ligne de choix dans le diagnostic de malformation parfois difficile à mettre en évidence au troisième trimestre (32).

Différentes études ont mis en évidence une découverte d'anomalies associées dans 17 à 50% des cas de VM à priori isolées à l'échographie lors de la réalisation d'une IRM cérébrale fœtale après 20 SA (65,66,67).

L'IRM cérébrale fœtale est un outil diagnostic sûr et performant dans le diagnostic prénatal, en particulier dans les cas de VM. Elle apporte des renseignements complémentaires permettant d'évaluer le pronostic et d'informer au mieux le couple concerné (68).

Elle est donc indiquée en complément d'une échographie diagnostique à partir de 22 SA, mais surtout au 3ème trimestre quand persiste un doute sur l'étiologie ou que l'on recherche des malformations associées. Cet examen doit être validé par un centre pluridisciplinaire de

diagnostic prénatal (CPDPN) (4). Néanmoins, une IRM cérébrale fœtale normale n'est pas le garant d'un développement psychomoteur ultérieur normal (4).

6.4 Place du diagnostic invasif

Des anomalies chromosomiques très diverses ont été retrouvées lors des bilans étiologiques de VM isolées échographiques fœtales et presque toutes les paires chromosomiques peuvent être impliquées (4).

D'après le registre « U.K. Northern Congenital Abnormality Survey » enregistrant 454080 naissances sur la période de 1994 à 2008, dans les cas de VM mineures à modérées, le taux d'anomalies chromosomiques s'élève à 11,0% et est de 3,1% pour les trisomies 21 (20). Dans les VM sévères, le taux d'anomalies chromosomiques est de 3,2% et de 0,6% pour les trisomies 21 (22).
Selon les séries, concernant les VM isolées mineures et modérées, le taux d'anomalies chromosomiques s'élève entre 4,2% et 12% (4). Pagani et al. ont mis en évidence dans leur méta-analyse comprenant 1213 fœtus présentant une VM mineure à modérée une incidence de 4,7% de caryotype anormal.

Le caryotype doit être proposé même en l'absence d'autre anomalie morphologique associée (69). En effet, Gezer et al. ont montré que le taux d'anomalies chromosomiques était plus élevé dans les cas de VM isolées (8,6%) que lorsqu'elles sont associées à d'autres anomalies morphologiques (3,8%). Selon lui, un caryotype doit être proposé à toutes les patientes quel que soit le degré de la VM et son caractère isolé ou associé à d'autres anomalies morphologiques (70).
Pour l'HAS, devant cette forte association, la réalisation d'un caryotype fœtal doit être proposée sur prélèvement du fœtus ou des annexes : sang fœtal, liquide amniotique ou placenta (4).

En fonction du contexte, on peut réaliser la recherche d'un agent infectieux par mise en culture des cellules amniotiques et technique de PCR (Polymerase Chain Reaction). La

conservation de matériel (liquide amniotique congelé, cellules fœtales) peut permettre d'éventuelles analyses ultérieures (4).

Devant une suspicion d'infection par le CMV, l'isolement du virus dans le liquide amniotique reste l'élément le plus spécifique. L'ADN (Acide Desoxyribonucléique) viral peut être amplifié par PCR : la sensibilité de cette technique varie de 50 à 100% et sa spécificité de 67 à 100% (71). Dans ce cas, l'amniocentèse doit être réalisée au moins 6 à 8 semaines après la primo-infection et après la 21ème semaine de grossesse (59).

En cas d'infection documentée au virus Zika sur le sérum maternel associée à des signes échographiques, une recherche par PCR du virus Zika peut être effectuée sur le liquide amniotique sans que l'on sache actuellement la sensibilité et la spécificité de ce test et les délais de réalisation par rapport à l'infection (46).

Il n'existe pas de recommandation concernant la réalisation d'une CGH array (array based comparative genomic hybridization) dans un contexte de VM fœtale isolée. Après inclusion de 50 fœtus présentant une VM, Zhang et al. retrouvent un taux d'anomalies de la CGH de 9,5% dans les cas de VM isolées alors qu'il est de 37,9% dans les VM associées à d'autres anomalies morphologiques. Les microdélétions et microduplications chromosomiques sont les anomalies les plus souvent retrouvées (72). A titre d'exemple, Egloff et al. rapportent le cas d'une microdélétion 17q21.31 et conseillent la réalisation d'une CGH array dans les VM sévères (73).

6.5 Les ventriculomégalies isolées : diagnostic d'exclusion

A l'issue du bilan étiologique réalisé devant la découverte d'une VM fœtale, plusieurs grands cadres étiologiques peuvent être évoqués : étiologies malformatives, obstructives, infectieuses, destructives, tumorales et génétiques. Celles- ci peuvent cependant s'intriquer les unes aux autres. Si l'étiologie reste inconnue et qu'il n'existe pas d'anomalie associée, on définit la VM comme isolée (4). Il s'agit donc d'un diagnostic d'exclusion.

7. PRONOSTIC NEUROLOGIQUE DES VENTRICULOMÉGALIES

Les données de la littérature rapportant le développement neurologique des enfants chez qui a été porté le diagnostic de VM en anténatal sont difficiles à interpréter. Les limites dans l'analyse de ces données résident dans la différence des méthodes d'évaluation, l'évaluation d'enfants d'âges différents, l'inclusion de VM de tailles variables et la confusion entre les VM isolées et associées.

Du fait de ces données très variables, l'information des couples concernés reste difficile et pose un réel challenge pour les praticiens concernés. L'évolution postnatale de ces enfants a été décrite comme complètement normale jusqu'à associée à des troubles du développement notables. De plus, il n'existe pas d'indicateur clair pouvant prédire l'aggravation ou la résolution d'une VM (74).

7.1 Pertes fœtales et mortalité néonatale

Les pertes fœtales sont évaluées à 5,6% des cas de VM isolées mineures à modérées (20) et 11,1% des cas de VM isolées sévères (22).

La mortalité néonatale est décrite à 3% dans les VM mineures à modérées (20) et à 16,2% dans les VM isolées sévères(22). Pour Beeghly et al., la mortalité néonatale serait de 17% dans les cas de VM supérieures à 12mm (75).

7.2 Faux négatifs des ventriculomégalies présumées isolées

Le taux de faux négatifs des cas de VM isolées dépend du protocole utilisé en anténatal au moment du diagnostic. Les couples doivent être informés des limites des capacités de l'imagerie anténatale pour distinguer les VM réellement isolées de celles associées à des anomalies initialement occultes.

Le taux de découverte d'anomalies associées en postnatal serait de 7,6% à 13% (6,7,20) pour les VM mineures à modérées présumées isolées en anténatal et de 27,8% pour les sévères (22).

Le facteur pronostic le plus important dans l'évolution neurologique des VM isolées reste l'association à une anomalie passée inaperçue dans la période anténatale (7). En effet, le pronostic neurologique est lié dans ce cas à l'étiologie ou à l'anomalie associée.

7.3 Prévalence des anomalies du développement neurologique dans la population générale

Les troubles du développement neurologique (retard psychomoteur chez le nouveau-né et déficience chez l'enfant) ne sont pas rares dans la population générale.
Leur prévalence aux Etats-Unis a été estimée à environ 3,4% chez les enfants de 4 à 59 mois à partir du 1994-95 National Health Interview Survey on Disability (NHIS-D) (76). Plus récemment, le Early Childhood Longitudinal Study estime le taux de troubles du développement neurologique à 13% chez les enfants de 9 à 24 mois (77).
Leonard et al. ont rapporté une prévalence de 14,3/1000 de retard intellectuel léger, 10,6/1000 de retard intellectuel moyen et 1,4/1000 de sévère chez les enfants nés dans le Western Australia entre 1983 et 1992 (78).
Cependant, un retard du développement psychomoteur à l'âge pré scolaire ne mène pas obligatoirement à un handicap au long terme.

7.4 Facteurs influençant le développement neurologique dans les cas de ventriculomégalies isolées fœtales

Différentes études ont tenté d'étudier les facteurs prédictifs d'une moins bonne issue neurologique afin de conseiller au mieux les parents concernés.

7.4.1 Taille de la ventriculomégalie

D'après les données de la littérature, si au-delà de 15mm le pronostic neurologique est plutôt défavorable, entre 10 et 15mm les séries de cas publiées ne permettent pas d'établir un lien entre le degré de la VM et le pronostic neurologique (4).

Pour de nombreux auteurs, il existe une relation linéaire significative entre l'augmentation de la taille des ventricules et la diminution des performances mentales (10,11,16,17,79–82).
Plusieurs études ont suggéré que les mesures comprises entre 10,0 et 12,0mm sont en général associées à un meilleur pronostic neurologique que celle comprises entre 12,1 et 15,0mm (8,11,43,83).

7.4.2 Age gestationnel au moment du diagnostic

La revue de la littérature présente différents résultats concernant le devenir neurologique par rapport à l'âge du diagnostic. En effet, certaines études ont mis en évidence un moins bon devenir lorsque le diagnostic de VM isolée était réalisé tôt dans la grossesse (84).
Cette constatation n'a pas été confirmée dans les études ultérieures. L'étude de Falip et al. confirme que le devenir neurologique est indépendant de l'âge du diagnostic pour les VM mineures et modérées (18).
En revanche, l'âge gestationnel de découverte est lié au diagnostic étiologique et peut l'orienter (4).

7.4.3 Latéralité de la ventriculomégalie

L'incidence des anomalies du développement neurologique dans les cas de VM minimes et modérées isolées unilatérales a été rapporté entre 0% et 7,5% (81,83,85,86).
Les méta-analyses de Melchiorre et Scala retrouvent une incidence de 6% d'anomalies du développement neurologique pour les VM isolées unilatérales, sans différence significative avec les VM isolées bilatérales (7,43).
Leitner et al. comparent le devenir des fœtus ayant une VM isolée minime ou modérée unilatérale par rapport aux formes bilatérales et ne retrouvent pas de différence significative entre les deux groupes (87).
Le pronostic des formes unilatérales isolées semble être meilleur que celui des formes bilatérales, et environ la moitié régresserait, soit en fin de grossesse, soit après la naissance (4).

7.4.4 Symétrie de la ventriculomégalie

Certaines études ont mis en évidence une plus faible incidence de développements neurologiques anormaux dans les cas de VM isolées symétriques comparées aux asymétriques (7,81). Cependant, cette différence n'est pas retrouvée comme statistiquement significative dans la méta-analyse de Devaseelan (15).

7.4.5 Progression de la ventriculomégalie

Selon la littérature, le pronostic neurologique des formes stables ou régressives semblent être meilleur que celui des formes progressives (4,7,9,12,15,79). Les formes progressives sont associées à une anomalie du développement neurologique de manière plus importante que les formes non progressives (7).

7.4.6 Sexe fœtal

Il existe une prédominance de VM isolées chez les fœtus de sexe masculin avec un sex ratio allant de 1,1 à 1,9 selon les études (12,20,65,81).
Pilu et al. ont mis en évidence un taux de développement neurologique anormal plus important chez les enfants de sexe féminin dans les cas des VM mineures et modérées isolées. Cependant, cette différence n'est pas retrouvée dans les autres publications, et notamment dans la méta-analyse de Melchiorre et al. (7,18).

8. Évaluation et suivi postnatal

8.1 Clinique

Une consultation spécialisée avec un neuropédiatre ou neurochirurgien peut être proposée en anténatal au couple afin d'établir un pronostic et permettant de mettre en place le suivi postnatal (4).

En France, le nouveau-né bénéficie obligatoirement de deux examens à la maternité : dans les 2 heures suivant sa naissance (sage-femme ou pédiatre) et avant toute sortie de maternité (pédiatre), comportant la mesure du périmètre crânien, la palpation des fontanelles et un examen neurologique (tonus, reflexes, mobilité oculaire) (88,89).
On ne retrouve pas de recommandations concernant le suivi des nouveau-nés et enfants ayant présenté une VM en anténatal. La présence de signes cliniques d'hydrocéphalie (macrocéphalie, tension des fontanelles, modification du comportement) ou de troubles du développement psychomoteur ou neurologique doit cependant orienter vers une consultation spécialisée (90).
Dans un contexte de VM, les études mettent en évidence des troubles du développement neurologique variés avec une sévérité inégale tels que de l'épilepsie, des troubles auditifs et visuels, des troubles moteurs, de la compréhension et de la communication, des troubles du langage, des troubles de la cognition et des relations sociales (14,75,81,91–93).
Un suivi post natal au long terme semble être préconisé afin d'identifier tout trouble dans le développement psychomoteur et neurologique de l'enfant.

8.2 Imagerie

L'échographie transfontanellaire (ETF) permet l'exploration morphologique et vasculaire du contenu intracrânien tant que la fontanelle antérieure est perméable chez le nourrisson (94). Dans un contexte de VM, les mensurations ventriculaires sont utiles pour apprécier l'évolutivité de celle-ci. Les mesures les plus utilisées sont, sur une coupe coronale au niveau des trous de Monro, le diamètre transversal des ventricules et le diamètre

craniocaudal des ventricules latéraux. Le Doppler pulsé renseigne sur la pression intracrânienne et peut être utilisé dans la surveillance d'une dilatation ventriculaire: lorsque la pression intracrânienne dépasse un seuil ou que l'hyperpression apparaît brutalement, on observe une augmentation de l'IR. Cependant, il peut rester normal en cas d'hydrocéphalie d'installation lente ou à pression normale (95).
Il n'existe pas de recommandation permettant de proposer la réalisation d'une ETF en systématique à la naissance bien qu'elle soit fréquemment réalisée.

Falip et al. proposent la réalisation d'une IRM cérébrale après l'âge de 1 an (ou plus précocement en cas de développement anormal) : 2/3 des enfants ayant des anomalies du développement neurologique avaient des anomalies de la substance blanche (18). Pour Baffero et al., l'IRM cérébrale est indiquée en postnatal dans les VM stables et progressives en anténatal (5). Pour Lyal et al., la taille des ventricules latéraux aux âges de 1 et 2 ans chez les enfants ayant présenté une VM mineure ou modérée en anténatal serait significativement plus importante que chez les enfants sans antécédent de VM anténatale (96).

MATÉRIEL ET MÉTHODE

1. OBJECTIF DE L'ÉTUDE

L'objectif principal de cette étude était d'effectuer un état des lieux sur le développement neurologique des enfants nés vivants ayant présenté une VM isolée en anténatal afin d'objectiver des critères de mauvais pronostic anténataux. De manière secondaire, ce travail cherchait à analyser la prise en charge anténatale des patientes dont les fœtus sont porteurs d'une VM (données cliniques, d'imagerie, génétique et biologique).

2. TYPE ET LIEU DE L'ÉTUDE

Ce travail est une étude observationnelle, rétrospective, multicentrique, réalisée en Aquitaine dans des centres hospitaliers publics et privés ayant pris en charge des patientes dont les fœtus présentaient une VM cérébrale isolée au cours de la grossesse.

3. PÉRIODE DE L'ÉTUDE

Ont été inclus dans l'étude les enfants nés en Aquitaine entre le 1er janvier 2002 et le 28 février 2016 chez qui avait été porté le diagnostic de VM en période anténatale.

4. RECUEIL DES DONNÉES

L'inclusion des patientes a été réalisée à partir des dossiers de consultation anténatale de neuropédiatrie du CHU de Bordeaux adressées pour un avis concernant une VM fœtale isolée depuis 2002, d'un registre d'un CPDPN aquitain depuis 2014 et d'un centre d'échographie de référence privé situé à Bordeaux depuis 2010. Tous les cas de VM isolées fœtales ont été retenus.

Les données obstétricales, biologiques, génétiques et d'imagerie ont été obtenues auprès des différents centres hospitaliers et praticiens ayant réalisé le suivi maternel.
Les données pédiatriques ont été recueillies auprès des parents grâce à un questionnaire (*Annexe 1*) et auprès des pédiatres et médecins généralistes référents des enfants.
Le questionnaire a été réalisé en collaboration avec un neuropédiatre permettant de mettre en évidence un retard psychomoteur, déficience ou handicap de l'enfant pouvant être lié à la VM anténatale.
Les questionnaires étaient envoyés au domicile des patientes accompagnés d'une lettre informative (*Annexe 2*) expliquant l'objectif de cette étude. L'adresse des patientes avait été recueillie initialement dans le dossier obstétrical ou recherché sur l'annuaire des pages jaunes. En l'absence de réponse à 1 mois ou en l'absence d'adresse postale valide de la patiente, l'interrogatoire était mené par téléphone.
Les pédiatres des enfants étaient contactés par téléphone et les courriers et examens complémentaires demandés en cas d'anomalie dans le développement psychomoteur ou neurologique de l'enfant.

5. CRITÈRES D'INCLUSION ET D'EXCLUSION

Le critère d'inclusion était la présence anténatale d'une VM unilatérale ou bilatérale isolée sur au moins une échographie quel que soit sa taille et le terme de la grossesse.

Les critères d'exclusion étaient la présence d'une anomalie morphologique fœtale associée (qu'elle soit retrouvée à l'échographie ou à l'IRM cérébrale fœtale), d'une anomalie génétique fœtale, d'une fœtopathie infectieuse et la réalisation d'une interruption médicale de grossesse.

6. PARAMÈTRES ÉTUDIÉS

Nous avons étudié des paramètres en anténatal et per partum chez les patientes présentant un fœtus porteur d'une VM isolée ainsi que des paramètres postnataux chez ces enfants.

6.1 Données anténatales et per partum

- *Données cliniques maternelles :*
  - Age maternel au début de grossesse
  - Réalisation d'une consultation prénatale pédiatrique spécialisée (neuropédiatre ou neurochirurgien)

- *Données d'imagerie :*
  - *Echographie :*
    - Sexe fœtal
    - Age gestationnel du diagnostic de la VM en SA
    - Latéralité de la VM
    - Taille de la VM
    - Evolution de la VM
    - L'existence d'échographie de contrôle après 34 SA
  - *IRM cérébrale fœtale :*
    - Age gestationnel au moment de sa réalisation en SA
    - Taille de la VM

- *Données génétiques :*
  - La réalisation d'un caryotype fœtal, par amniocentèse ou choriocentèse

- *Données obstétricales :*
  - Age gestationnel au moment de l'accouchement en SA
  - La voie d'accouchement
  - Le poids de naissance
  - Le score d'Apgar à 1 et 5 minutes de vie

6.2 Données postnatales

- *Age de l'enfant au moment du recueil des données*

- *Concernant le suivi postnatal :*
  - Réalisation ou non d'une IRM cérébrale en postnatal
  - Consultation spécialisée avec un neurologue en postnatal
  - Réalisation ou non d'un test cognitif

- *Concernant le développement psychomoteur :*
  - Age de l'acquisition de la tenue assise
  - Age de l'acquisition de la marche
  - Difficulté ou non dans l'acquisition du langage

- *Concernant le comportement :*
  - Difficulté ou non dans les relations sociales
  - Difficultés ou non de concentration

- *Concernant la scolarisation (pour les enfants de plus de 3ans) :*
  - Classe actuelle
  - Modalité de scolarisation (générale, ULIS : Unité Localisée pour l'Inclusion Scolaire ; IME : Institut Médico-Educatif ; ITEP : Institut Thérapeutique Educatif ou Pédagogique)
  - Redoublement ou non d'une classe
  - Présence ou non d'une aide scolaire (PAI : Projet d'Accueil Individualisé ; PPS : Projet Personnalisé de Scolarisation ; AVS : auxiliaire de vie scolaire ; soutien scolaire)

- *Concernant la présence de soins en externe :*
  - Présence ou non d'un suivi orthophonique
  - Présence ou non d'un suivi psychomoteur

- Présence ou non d'un suivi dans une structure spécialisée (CAMSP : Centre d'Action Médico-Sociale Précoce ; CMP : Centre Médico Psychologique ; CMPP : Centre Médico Psycho Pédagogique ; CMPEA : Centre Médico Psychologique Enfant et Adolescent)

7. DESCRIPTION ET DÉFINITION DES PARAMÈTRES

❖ On retient le caractère isolé de la VM quand il n'existe pas d'autre anomalie cérébrale ou extra-cérébrale en imagerie et que le bilan étiologique est négatif (4).

❖ La VM est classée suivant : (4,7)

➢ sa taille :
- mineure de 10 à 12mm
- modérée de 12,1 à 15mm
- sévère au-delà de 15mm

➢ son évolutivité :
- stable quand la mesure ne diffère pas de plus de 2mm lors du suivi anténatal
- progressif quand sa mesure augmente de plus de 2mm lors du suivi anténatal
- régressif quand sa mesure diminue de plus de 2mm lors du suivi anténatal
- résolutif quand le diamètre des deux ventricules est inférieur à 10mm à la fin du suivi anténatal

A noter que le caractère progressif n'a pas changé la définition de la taille de la VM, qui était acté sur l'examen échographique initial.

➢ sa latéralité :

- unilatérale (droite ou gauche) quand le ventricule controlatéral est inférieur à 10mm
- bilatérale quand les ventricules droit et gauche mesurent plus de 10mm

- La présence d'un contrôle échographique après 34 SA. En effet, l'HAS préconise une surveillance échographique toutes les 2 semaines, pouvant s'espacer en cas d'évolution favorable (4). De plus, lors d'une découverte de la VM au cours du troisième trimestre, un contrôle après 2 semaine est nécessaire afin d'en apprécier l'évolutivité (7).

- Le score d'Apgar :

  Il s'agit d'un score calculé à 1, 5 et 10 minutes de vie à partir de cinq paramètres : la fréquence cardiaque, la respiration, la coloration de la peau, la réactivité et le tonus musculaire. Chaque paramètre est noté entre 0 et 2.

	0	1	2
Fréquence cardiaque	absente	<100/minute	>100/minute
Respiration	aucune	Faible ou irrégulière	Normale
Réactivité	aucune	Faible (grimace)	Vigoureuse (cri)
Tonus musculaire	Aucun ou très peu	Quelques mouvements des extrémités	Activité importante
Coloration cutanée	Pâle ou cyanosée	Corps rose, extrémités bleues	Entièrement rose

  Un score d'Apgar bas à 5 minutes a été décrit dans la littérature comme un facteur de moins bon pronostic dans le développement neurologique chez les enfants nés à terme (97). Cependant, d'après l'AGOC (American Congress of Obstetricians and Gynecologists), un score bas d'Apgar à 5 minutes de vie est corrélé à une augmentation de la mortalité néonatale et du taux d'infirmité motrice cérébrale, mais ne peut prédire en soi le devenir neurologique (53). L'étude de ce paramètre permet malgré tout d'éviter un biais de confusion dans l'évaluation neurologique des enfants.

- Un retard psychomoteur est défini comme la non acquisition de normes de développement aux âges programmés.

  Le développement psychomoteur, qui est lié à la maturation du système nerveux, concerne non seulement les acquisitions motrices mais aussi cognitives, ainsi que les capacités des interactions sociales de l'enfant. Il se fait en parallèle dans 4 dimensions : développement postural, coordination occulo-manuelle, développement du langage et

sociabilité. Il existe des fenêtres d'âge d'acquisition génétiquement programmées de durée variable, étroites pour certaines acquisitions, plus larges pour d'autres (98). Des repères ont été établis pour évaluer le développement psychomoteur dans les premières années de vie. A titre d'exemple, les signaux d'alerte dans le développement moteur sont (99):

- l'absence de tenue de tête à 4 mois
- l'absence de station assise à 9 mois
- l'absence de marche à 18 mois.

Le terme de retard global de développement est réservé aux enfants de moins de 5 ans tandis que le terme de retard mental est appliqué aux plus âgés, chez lesquels un test détaillé de quotient d'intelligence est réalisable. Le quotient de développement réalisé chez le très jeune enfant n'est pas prédictif du quotient intellectuel futur. Cependant, les enfants qui vont avoir une défaillance ultérieure présentent dans les deux premières années un décalage des acquis (100).

- Un handicap est défini par l'OMS (Organisation Mondiale de la Santé) comme le résultat d'une interaction entre les déficiences physiques, sensorielles, mentales ou psychiques entraînant des incapacités plus ou moins importantes, qui sont renforcées en raison d'un environnement inadapté ou inaccessible (101).

- Les modalités de scolarisation spécifiques :

  - Les ULIS (*Unités Localisées pour l'Inclusion Scolaire*) sont des dispositifs pour la scolarisation des élèves en situation de handicap dans le premier et le second degré (5).

  - Les IME (*Institut Médico Educatif*) sont des établissements d'accueil pour enfants et adolescents atteints de déficience mentale légère, moyenne ou profonde, avec ou sans troubles associés, âgés de 3 à 20 ans (102).

- Les ITEP (*Instituts Thérapeutiques, Éducatifs et Pédagogiques*) sont des établissements d'accueil pour les enfants, adolescents et jeunes adultes présentant des difficultés psychologiques dont l'expression, notamment l'intensité des troubles du comportement, perturbe gravement la socialisation et l'accès aux apprentissages (103).

Les enfants et adolescents sont orientés vers ces différents dispositifs par la CDAPH (Commission des Droits et de l'Autonomie des personnes handicapées) au sein des MDPH (Maisons Départementales des Personnes Handicapées).

- <u>Les aides scolaires :</u>

  - Le PAI *(Projet d'Accueil Individualisé)* est un document qui organise la vie quotidienne de l'enfant ou de l'adolescent pour permettre d'assurer sa sécurité et compenser les inconvénients liés à son état de santé. Il permet de préciser les adaptations à apporter à la vie de l'enfant ou de l'adolescent en collectivité (104).

  - Le PPS (*Projet Personnalisé de Scolarisation*) est un acte écrit qui sert à définir les besoins particuliers d'un enfant en situation de handicap au cours de sa scolarité (accompagnement humain, attribution de matériel pédagogique adapté, dispense de un ou plusieurs enseignements…) (105).

  - L'AVS (*Auxiliaire de Vie scolaire*) ou AESH (*Accompagnant des Élèves en Situation de Handicap*) est une aide humaine apportée à l'enfant ou l'adolescent dans le cadre de la vie scolaire quotidienne, en vue d'optimiser son autonomie dans les apprentissages, de faciliter sa participation aux activités collectives et aux relations interindividuelles et d'assurer son installation dans les conditions optimales de sécurité et de confort (106).

- Les structures de soin spécialisées :

  - Les CAMSP (*Centres d'Action Médico-Social Précoce*) sont des structures ayant pour but le dépistage, la cure ambulatoire et la rééducation des enfants des premier et deuxième âges qui présentent des déficits sensoriels, moteurs ou mentaux, en vue d'une adaptation sociale et éducative dans leur milieu naturel et avec la participation de celui-ci. Ils exercent également une guidance des familles dans les soins et l'éducation spécialisée requis par l'état de l'enfant. Ils sont composés de médecins spécialisés, de rééducateurs, d'auxiliaires médicaux, de psychologues, de personnels d'éducation précoce, d'assistants sociaux et, si besoin, d'autres techniciens (107).

  - Les CMP (*Centres Médico Psychologiques*) assurent l'accueil d'enfants et d'adolescents mais aussi l'élaboration et la coordination de soins au sein de l'équipe ainsi qu'avec des partenaires extérieurs. Les prestations offertes par les CMP doivent associer les compétences d'une équipe pluridisciplinaire : psychiatre, psychologue, infirmier, éducateur, orthophoniste, psychomotricien, assistant de service social, secrétaire médicale, pédagogue, animateur socio-culturel (108).

  - Les CMPP (*Centres Médico Psycho Pédagogiques*) sont des centres assurant le dépistage des enfants et adolescents dont l'inadaptation est liée à des troubles neuro-psychiques ou à des troubles du comportement. Ils permettent également la mise en œuvre de thérapeutiques médicales et de rééducations médico-psychologiques, psycho-thérapeutiques ou psycho-pédagogiques sous autorité médicale (109).
  - Les CMPEA (*Centres Médico Psychologiques Enfants et Adolescents*) correspondent à l'appellation de certains CMP.

- L'orthophonie comporte la promotion la santé, la prévention, le bilan orthophonique et le traitement des troubles de la communication, du langage dans toutes ses dimensions, de la cognition mathématique, de la parole, de la voix et des fonctions oro-myo-faciales. L'orthophoniste dispense des soins à des patients de tous âges présentant des troubles congénitaux, développementaux ou acquis (14).

- Le psychomotricien est habilité à accomplir un bilan psychomoteur, une éducation précoce et des stimulations psychomotrices et la rééducation de troubles du développement psychomoteur (retards de développement psychomoteur, troubles de la maturation et de la régulation tonique, troubles du schéma corporel, troubles de la latéralité, troubles de l'organisation spatio-temporelle, dysharmonies psychomotrices, troubles tonico-émotionnels, dyspraxies, inhibition et instabilité psychomotrice, troubles de la graphomotricité) (110).

- Dans notre étude, nous avons choisi de définir comme anomalie du développement neurologique tout enfant présentant un retard psychomoteur, un recours à une structure de soin spécialisée ou scolarisation adaptée comme définies ci-avant, une aide scolaire ou un suivi médical ou paramédical en lien avec un handicap.

8. ANALYSE STATISTIQUE

Les informations recueillies ont été synthétisées sous Microsoft Excel permettant une analyse statistique.

Les variables qualitatives ont été exprimées en termes d'effectifs et de pourcentages. Les variables quantitatives ont été exprimées en moyennes, médianes et écarts types.

Nous avons comparé les données qualitatives par le test de Fisher exact, et les données quantitatives par le test de Wilcoxon.

Lorsque la valeur de p était inférieure à 0,05, nous avons considéré cette différence comme statistiquement significative.

Les données anténatales des enfants présentant un trouble du développement psychomoteur ou neurologique ont été comparées à celle des enfants ayant un développement considéré comme normal par leurs médecins et familles.

9. ANALYSE BIBLIOGRAPHIQUE

L'analyse bibliographique a été menée en utilisant la base de données Pubmed et EM Premium.

Un système de veille bibliographique hebdomadaire a été mis en place sur *my NCBI* (Pubmed®) de façon à ne pas omettre un article pertinent et récent qui serait publié durant la phase rédactionnelle de cette thèse.

RÉSULTATS

1. DIAGRAMME DE FLUX

Un total de 47 patientes présentant un fœtus porteur d'une VM isolée a été recensé pour la période s'étendant du 1er janvier 2002 au 28 février 2016.

6 dossiers anténataux n'ont pas été retrouvés ou ne permettaient pas leur inclusion par manque de données anténatales. 13 patientes ont été perdues de vue. Au total, 19 dossiers ont été exclus de l'analyse (cf. figure 18).

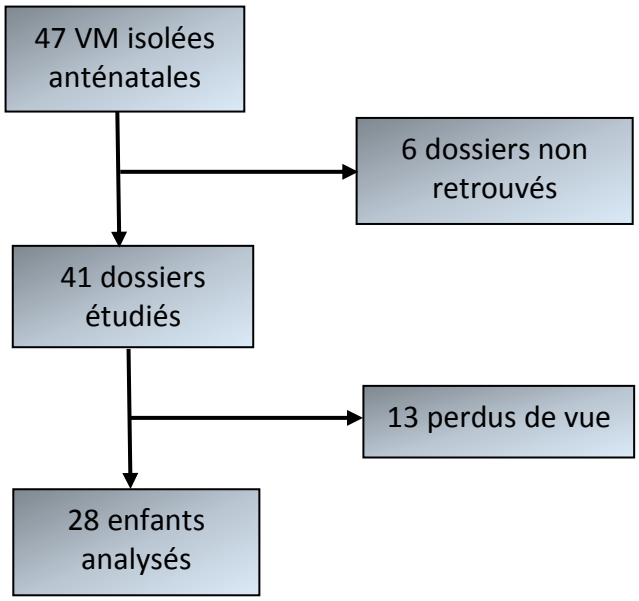

Figure 21 : Diagramme de flux de la population étudiée dans notre étude.

La répartition des dossiers inclus et exclus selon l'année est représentée sur le graphique 1 (année correspondant à la découverte de chaque VM).

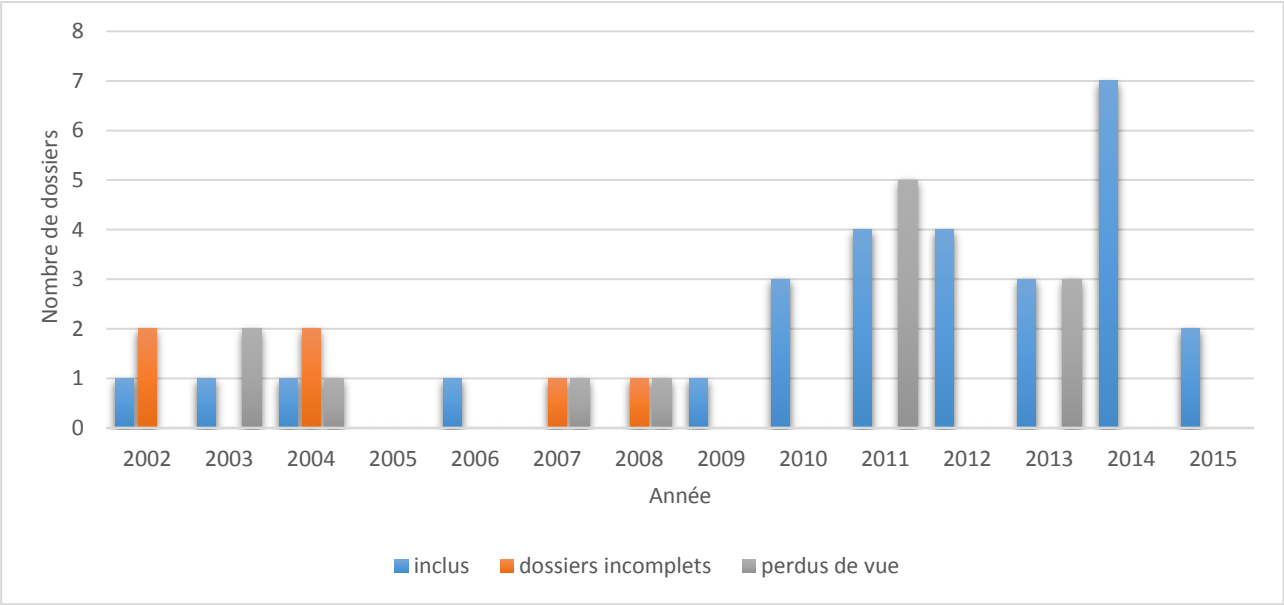

Graphique 1 : Histogramme des inclusions et exclusions (dossiers incomplets et perdus de vue) des 47 dossiers suivant l'année du diagnostic anténatal de la VM isolée.

2. ANALYSE DE LA POPULATION ÉTUDIÉE

2.1 Données cliniques

Concernant les caractéristiques de la population, on constate que l'âge maternel s'échelonne de 22 à 38 ans avec une moyenne de 29,8 ans et une médiane de 30 ans.

La grossesse est multiple dans 1 cas (grossesse gémellaire bichoriale biamniotique), soit dans 3,5% des cas.

2.2 Données de l'imagerie

2.2.1 Échographie fœtale

<u>L'âge gestationnel au moment du diagnostic :</u>

Le diagnostic anténatal a été réalisé en moyenne à 26,0 SA avec un écart type de 4 SA et 4 jours. On constate essentiellement deux pics : autour de 22 SA et de 32 SA, correspondant aux échographies systématiques de dépistage.

Au total, chez 16 patientes, la VM a été découverte au 2ème trimestre alors que chez 11 patientes, elle a été découverte au 3ème trimestre. Dans un cas, la VM a été mise en évidence sur une échographie intermédiaire à 26 SA (cf. graphique 2).

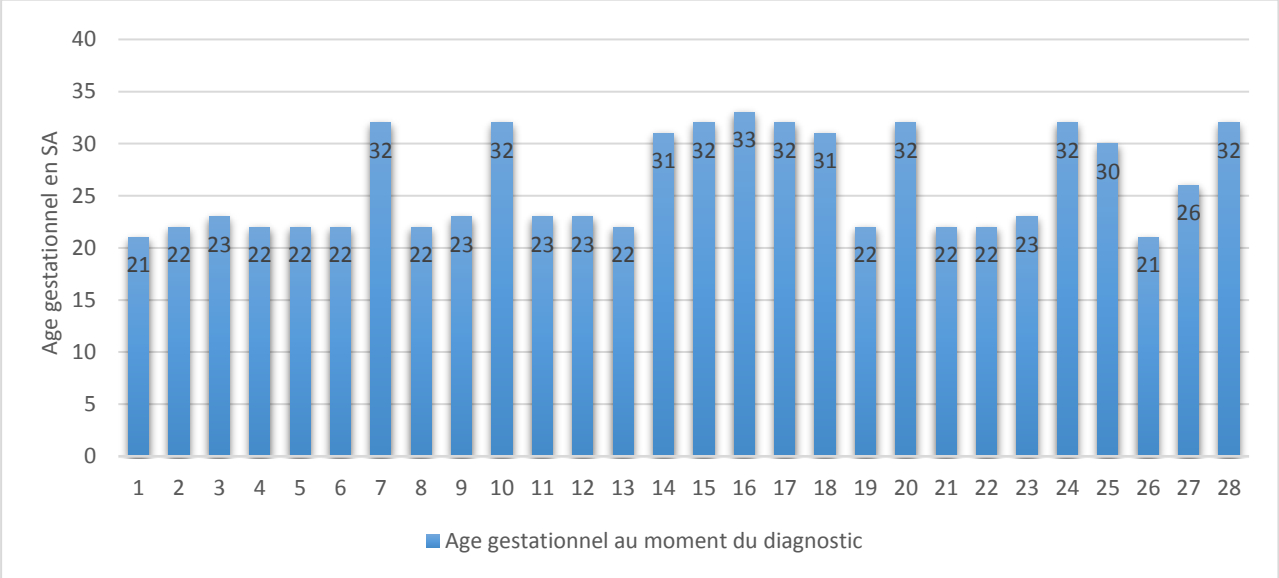

<u>Graphique 2 : Histogramme de l'âge gestationnel de découverte de la VM pour chaque cas en SA.</u>

Caractéristiques de la VM :

Les VM sont classées suivant :

- leur taille : on retrouve 53,6% de VM sévères (15/28), 32,1% de VM modérées (9/28) et 14,3% de VM mineures (4/28) (cf. graphique 3).
  A noter que parmi les fœtus présentant une VM sévère, 2 ont des ventricules latéraux de plus de 20mm.

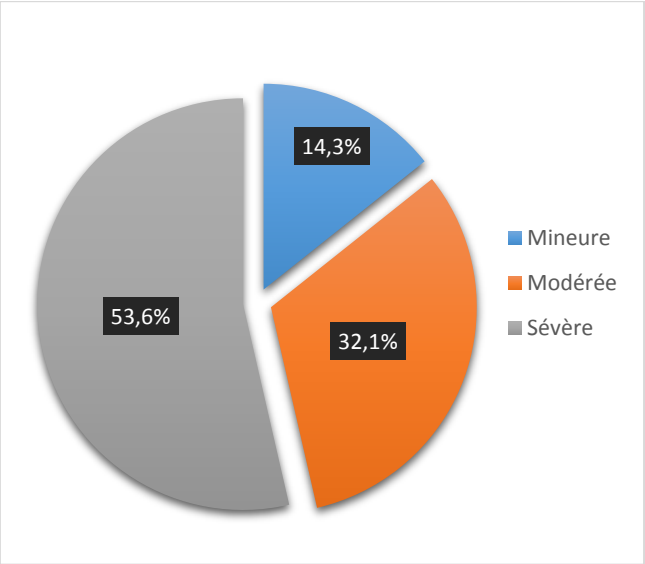

Graphique 3 : Diagramme circulaire de la répartition de la taille de la VM.

- leur latéralité : dans 29,2% des cas la VM était unilatérale dont 7,2% à droite (2/28) et 25% à gauche (7/28) alors que dans 67,8% des cas la VM était bilatérale (19/28) (cf. graphique 4).

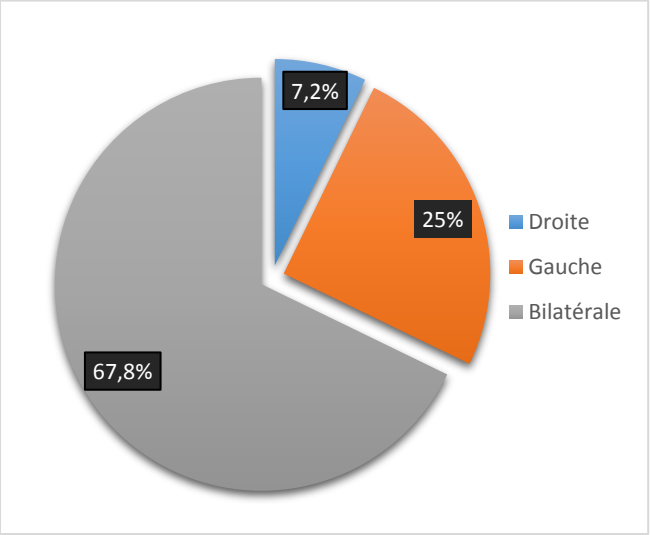

Graphique 4 : Diagramme circulaire de la répartition de la latéralité de la VM.

- leur évolution : la VM était progressive dans 57,1% (16/28), stable dans 14,3% (4/28), régressive dans 14,3% (4/28) et résolutive dans 14,3% (4/28) (cf. graphique 5).

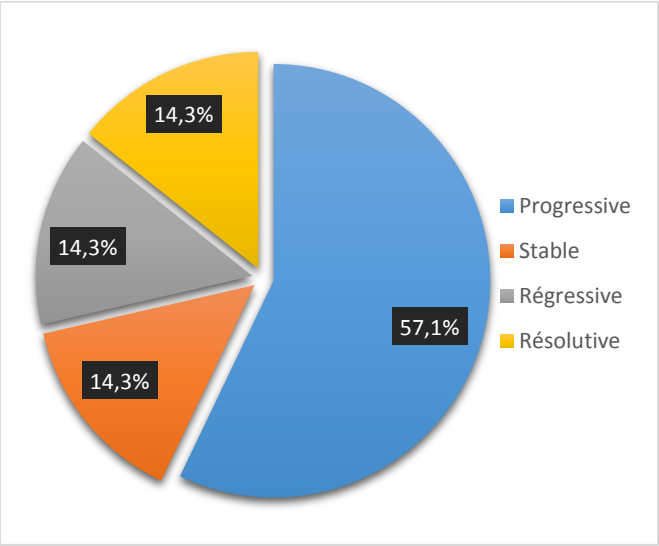

Graphique 5 : Diagramme circulaire de la répartition de l'évolutivité de la VM.

78,6% des patientes bénéficiaient d'un contrôle échographique de la VM après 34 SA, alors que 14,3% n'en avaient pas. Cette donnée n'a pas été retrouvée dans 2 cas (cf. graphique 6).

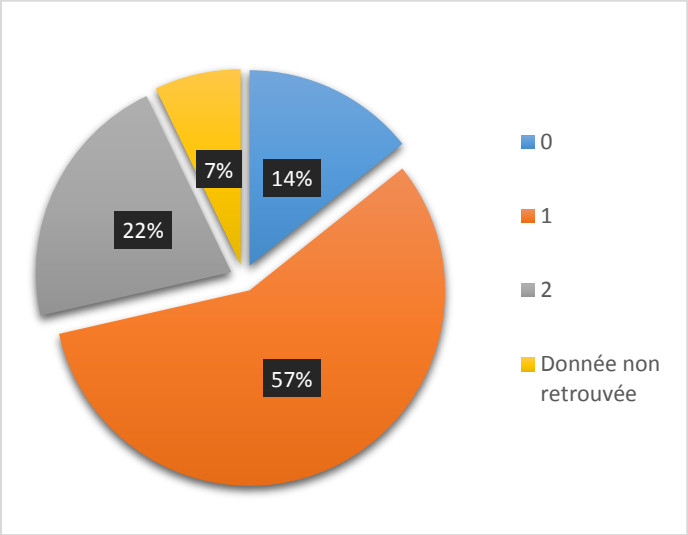

Graphique 6 : Diagramme circulaire de la répartition du nombre de contrôle échographique de la VM après 34 SA.

En excluant les VM résolutive, le taux augmente à 90,9%.

Caractéristique fœtale :

Concernant le sexe, 50% étaient de sexe féminin (14/28) et 50% masculin (14/28).

2.2.2 IRM cérébrale fœtale

85,7% des patientes ont bénéficié d'au moins une IRM cérébrale fœtale au cours de la grossesse (24/28).

Les caractéristiques de la VM pour lesquelles l'IRM n'a pas été proposée sont les suivantes :

- en termes de taille : 3 cas de VM mineures et 1 cas de VM modérée ;
- en termes d'évolutivité : 2 cas de VM résolutives, 1 cas de VM stable et 1 cas de VM progressive.

Suivant ces deux paramètres, on retrouve : 2 cas de VM mineures et résolutives, 1 cas de VM mineure et stable et 1 cas de VM modérée et progressive (cf. graphiques 7 et 8).

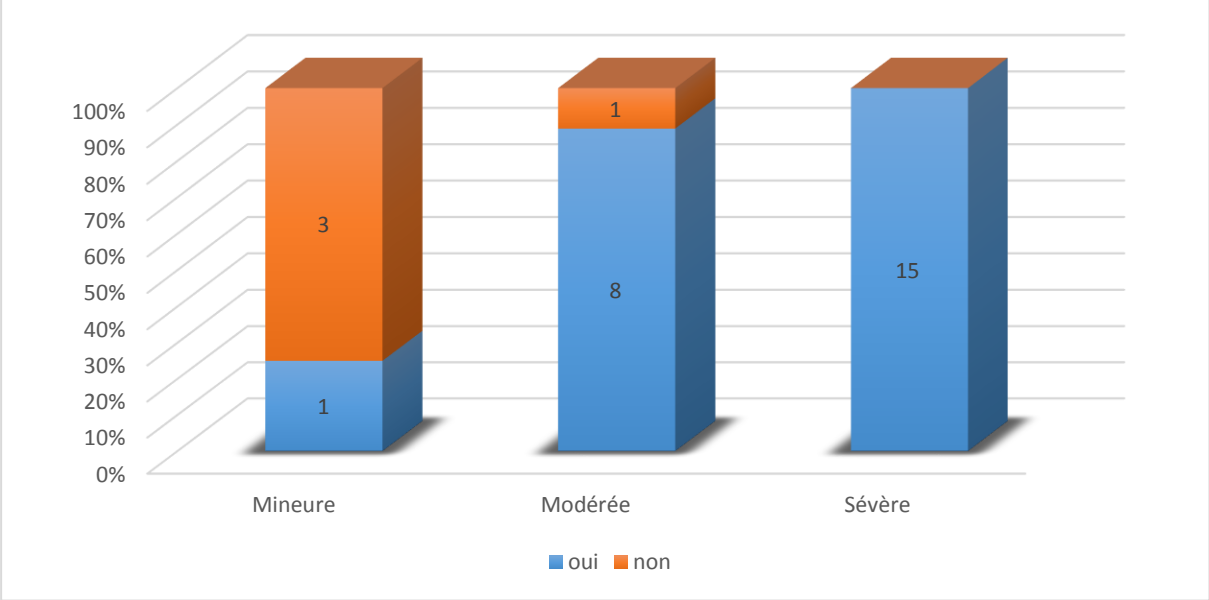

Graphique 7 : Histogramme représentant la réalisation d'une IRM cérébrale fœtale en fonction de la taille de la VM.

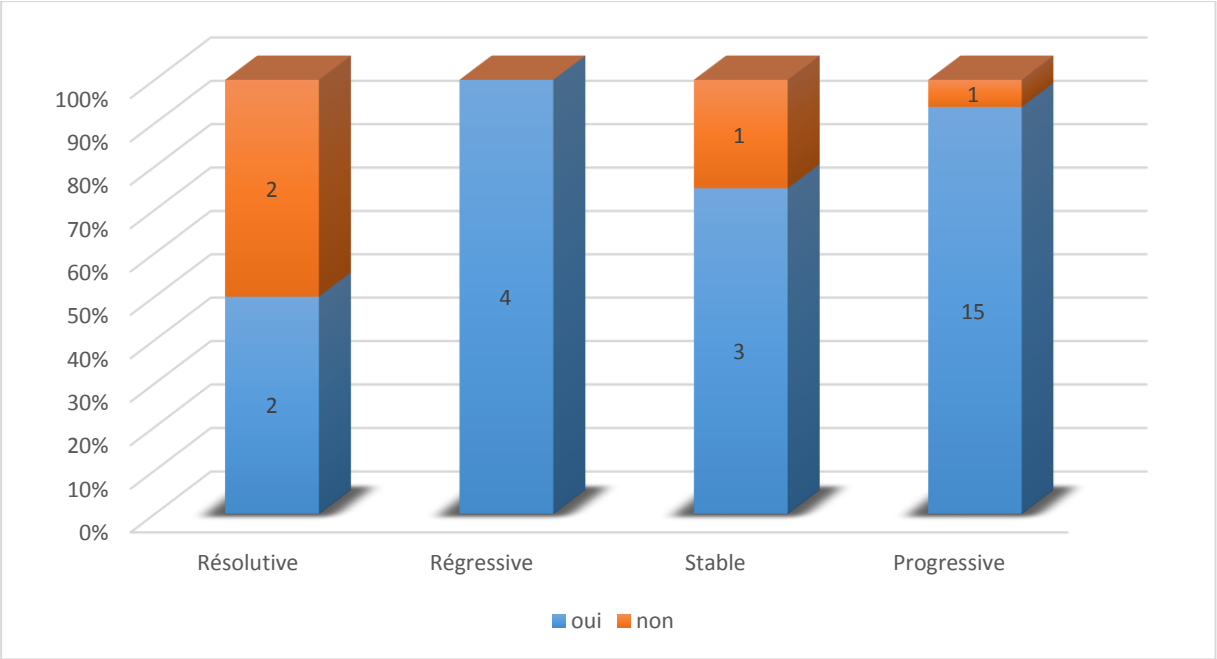

Graphique 8 : Histogramme représentant la réalisation d'une IRM cérébrale fœtale suivant l'évolutivité de la VM.

A noter également que, dans 16,6% des cas, 2 IRM cérébrales fœtales ont été réalisées en prénatal (4/24), alors que dans 79,2% des cas, une seule IRM a été réalisée (19/24).

On remarque qu'à partir de 2010, une seule IRM est réalisée. L'ensemble des fœtus ayant bénéficié de 2 IRM anténatales ont été pris en charge avant cette date.

En effet, avant 2010, l'âge gestationnel moyen de réalisation de la première IRM était de 28,5 SA (écart type 0,9 et médiane 28,5) et de la deuxième IRM était de 32,7 SA (écart type 1,5 et médiane 32). Après 2010, l'âge moyen de réalisation de l'IRM cérébrale fœtale était de 33,2 SA (écart type de 1,6 et médiane de 33,0) (cf. graphique 9).

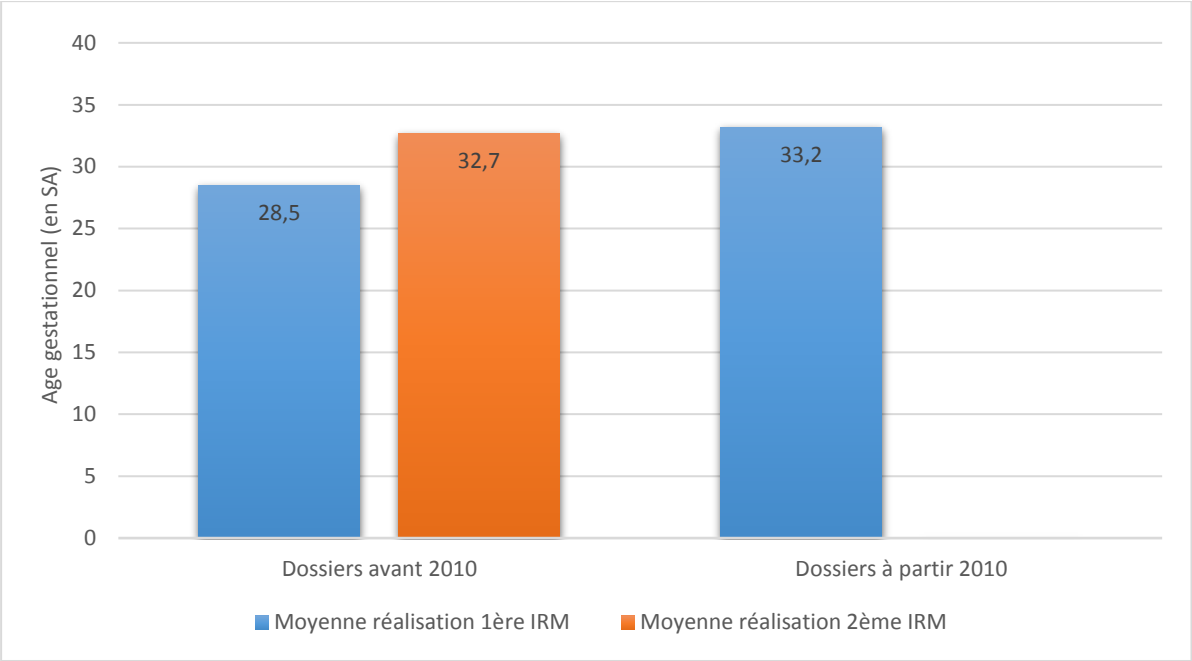

Graphique 9 : Histogramme représentant l'âge gestationnel moyen de la réalisation de l'IRM cérébrale fœtale en SA.

2.3 Données génétiques

La réalisation d'un caryotype fœtal par amniocentèse ou choriocentèse a été effectuée dans 75% des cas (21/28). Il a été refusé dans 2 cas et non proposé dans 5 cas.

Les caractéristiques de la VM pour lesquels le caryotype n'a pas été proposé sont les suivantes :

- en termes de taille : 2 cas de VM mineures et 3 cas de VM modérées ;
- en termes d'évolutivité : 3 cas de VM résolutives, 1 cas de VM régressive et 1 cas de VM progressive.

Suivant cas deux paramètres, on retrouve : 2 cas de VM mineures et résolutives, 1 cas de VM modérée et résolutive, 1 cas de VM modérée et régressive et 1 cas de VM modérée et progressive pour lesquels la réalisation d'un caryotype fœtal n'a pas été proposé (cf. graphiques 10 et 11).

La réalisation d'un caryotype fœtal a été proposée devant toute VM sévère.

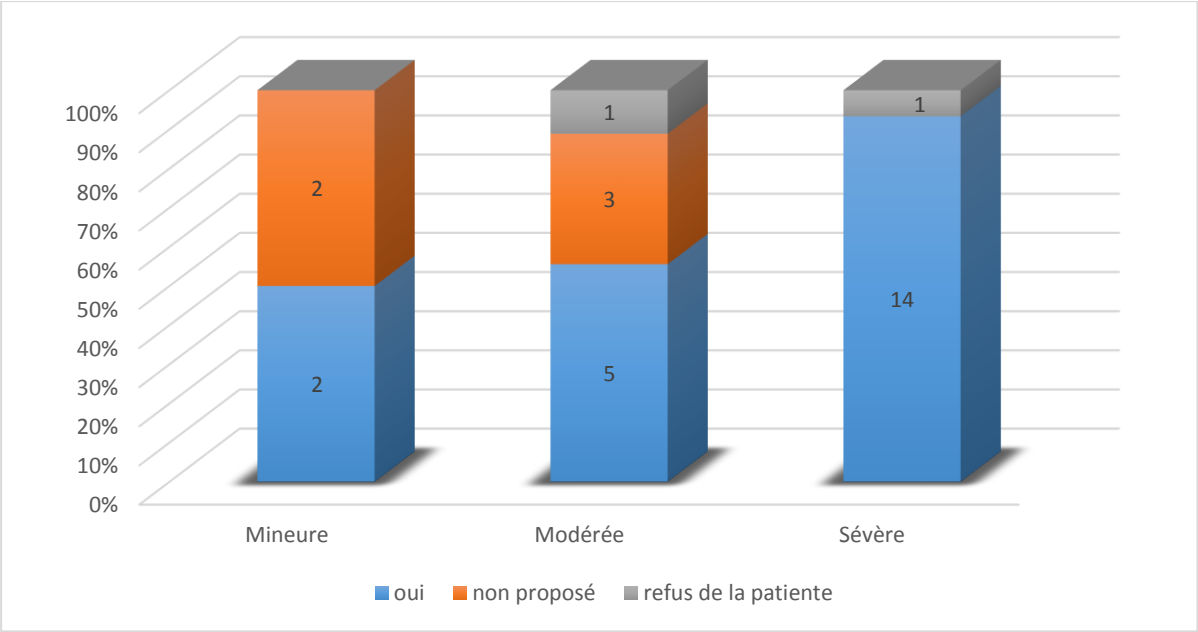

Graphique 10 : Histogramme représentant la réalisation du caryotype fœtal suivant la taille de la VM.

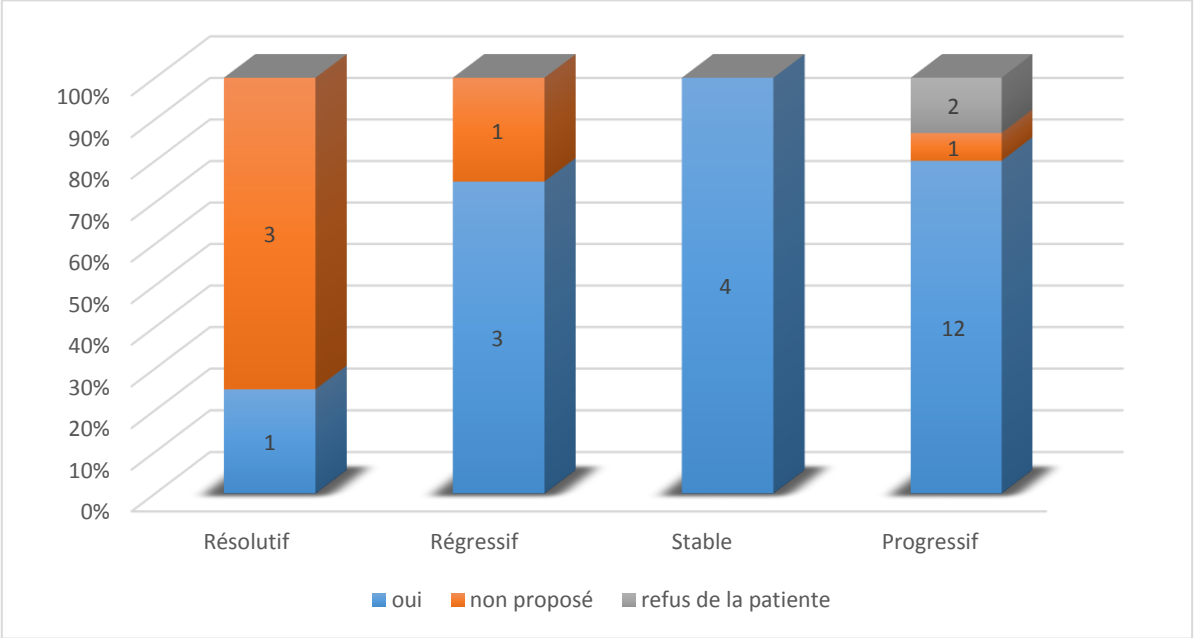

Graphique 11 : Histogramme représentant la réalisation du caryotype fœtal suivant l'évolutivité de la VM.

2.4 Consultation neuropédiatrique ou neurochirurgicale prénatale

Une consultation d'information avec un neuropédiatre ou neurochirurgien a été réalisée en prénatal dans 71,5% des cas (20/28).

Les caractéristiques de la VM fœtale pour lesquels il n'y a pas eu de consultation prénatale sont les suivantes :

- en termes de taille : 3 cas de VM mineures, 2 cas de VM modérées et 3 cas de VM sévères ;
- en termes d'évolutivité : 3 cas de VM résolutives, 2 cas de VM régressives et 3 cas de VM progressives.

Suivant ces deux paramètres, on retrouve : 3 cas de VM sévères et progressives, 1 cas de VM modérée et régressive, 1 cas de VM modérée et résolutive, 1 cas de VM mineure et régressive et 2 cas de VM mineures et résolutives, pour lesquels une consultation avec un neuropédiatre ou neurochirurgien n'a pas été réalisée (cf. graphiques 12 et 13).

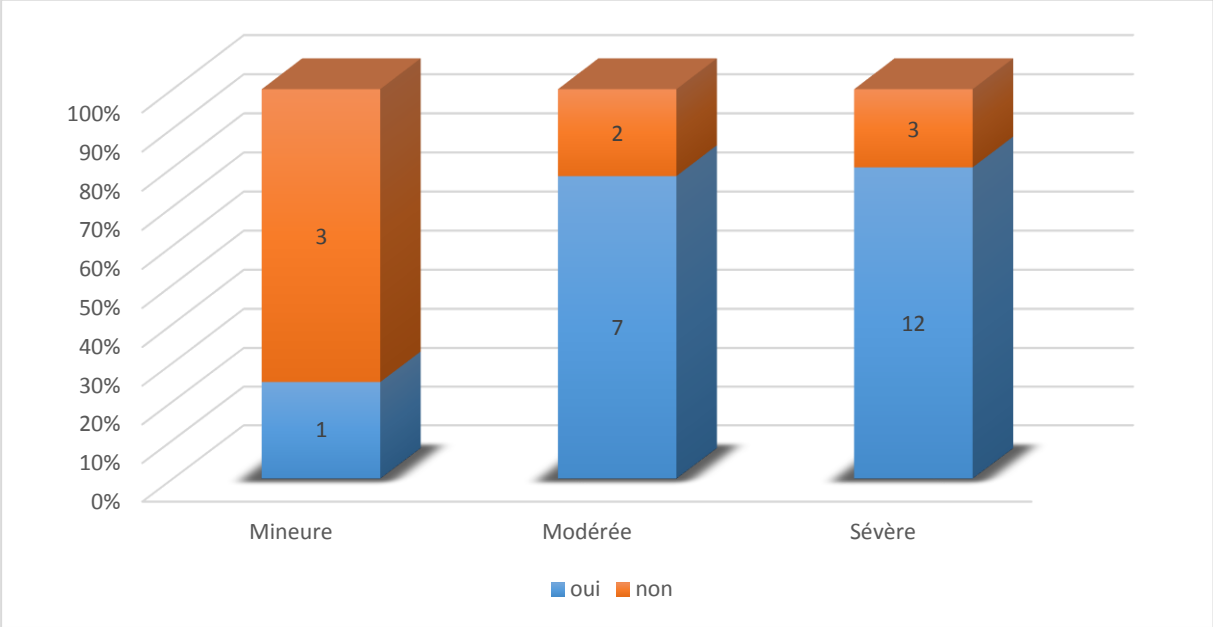

Graphique 12 : Histogramme représentant la réalisation d'une consultation neuropédiatrique ou neurochirurgicale en prénatal suivant la taille de la VM.

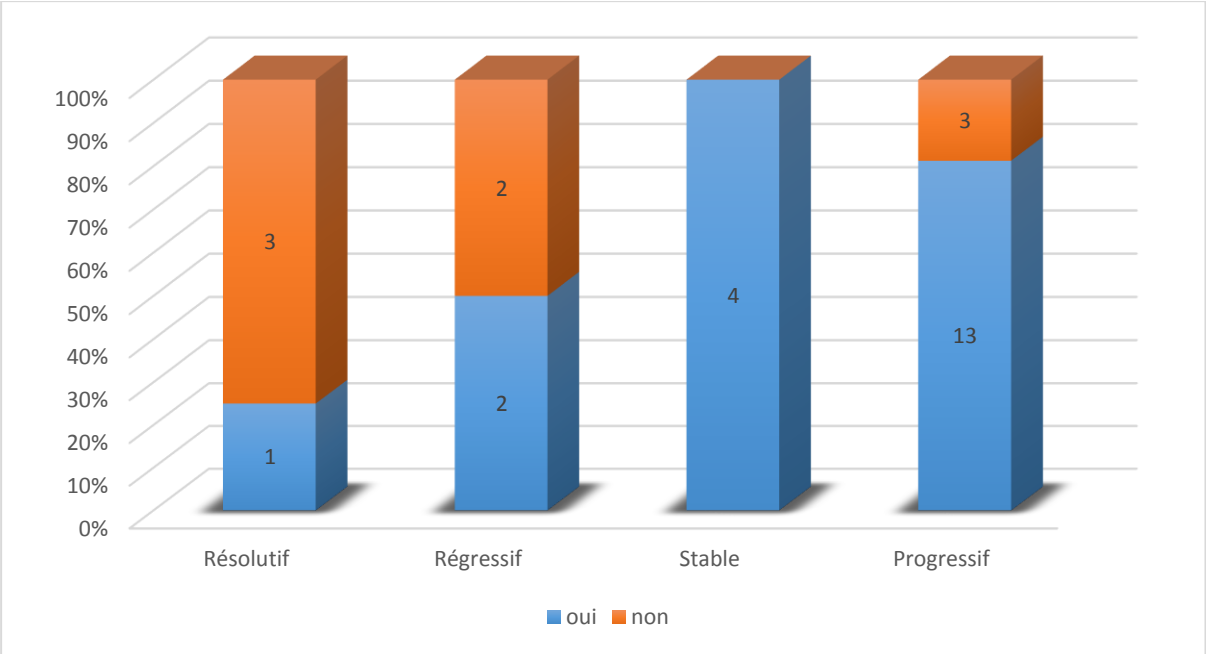

Graphique 13: Histogramme représentant la réalisation d'une consultation neuropédiatrique ou neurochirurgicale en prénatal suivant l'évolutivité de la VM.

2.5 Données obstétricales

Sur les 26 patientes dont les données d'accouchement ont pu être récupérées : l'accouchement avait lieu en moyenne à 39 SA (écart type 10 jours, médiane 39 SA) et allait de 36 SA et 2 jours à 41 SA et 3 jours. Un seul enfant est né prématurément à 36 SA et 2 jours et présente un développement neurologique considéré comme normal.

Il s'est déroulé par voie basse dans 67,9% (19/28) et une césarienne fut nécessaire dans 32,1% des cas (9/28).

Le poids moyen des nouveau-nés à la naissance était de 3317g (écart-type 413g et médiane 3297g) avec un poids minimum de 2650g et un poids maximum de 4290g.

La valeur moyenne du score d'Apgar à 1 minute de vie était de 9,3 (écart type 1,0 et médiane 10) et la valeur moyenne du score d'Apgar à 5 minutes de vie était de de 9,8 (écart type 0,4 et médiane 10). Un seul nouveau-né présentait un score d'Apgar inférieur à 5 à 1 minute de vie mais était supérieur à 5 à 5 minutes de vie. Cet enfant ne présente pas de trouble du développement neurologique aujourd'hui.

2.6 Données pédiatriques

L'âge moyen des enfants étudiés était de 58,5 mois (écart-type de 43,2 et médiane de 45) avec un minimum de 12 mois et un maximum de 174 mois (cf. graphique 14). L'âge pris en compte correspondait à celui du recueil des informations.

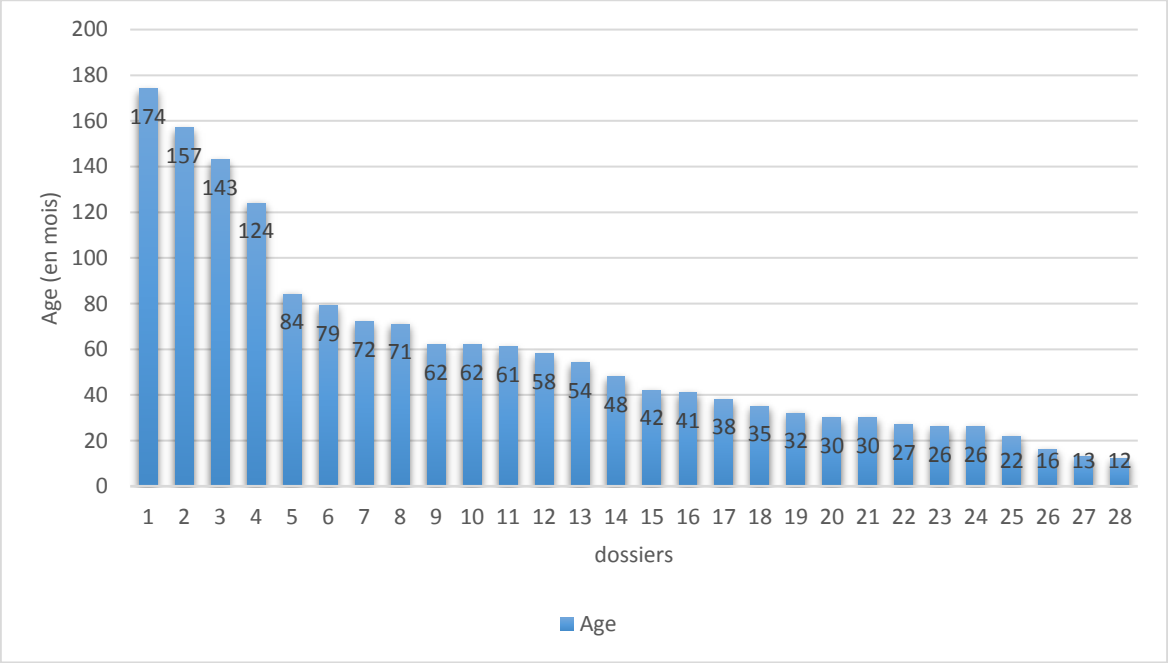

Graphique 14 : Histogramme représentant l'âge en mois des 28 enfants au moment de leur évaluation (en mois).

21,4% des enfants ont bénéficié d'une IRM en postnatal (6/28) et 35,7% d'une consultation neurologique ou neurochirurgicale (10/28).

17,8% des enfants étudiés présentent un trouble du développement psychomoteur ou neurologique (5/28).

Ces enfants présentent les anomalies suivantes :

- un enfant de 14 ans ayant nécessité une dérivation ventriculo-péritonéale dans l'enfance et présentant un glaucome bilatéral traité chirurgicalement. Cet enfant présente des difficultés dans l'expression orale, un déficit visuel et un retard dans les acquisitions scolaires (redoublement d'une classe). Il a été pris en charge dans un CAMSP puis dans un CMPP. De plus, il semble présenter un trouble comportemental avec des difficultés dans la vie sociale. Il est également aidé par une AVS dans sa vie scolaire.

- un enfant de 5 ans présentant un retard dans l'acquisition du langage oral avec un retard de langage oral important nécessitant une prise en charge orthophonique.

- un enfant de 3 ans présentant un retard psychomoteur et d'acquisition du langage nécessitant un suivi orthophonique, avec un décalage net dans les acquisitions par rapport à son frère jumeau (station assise à 9-10 mois et marche acquise à 19 mois).

- un enfant de 2 ans et demi (30 mois) présentant un retard dans l'acquisition du langage oral avec un doute sur un retard sous-jacent plus global, prise en charge dans un CAMSP.

- Un enfant de 13 mois présentant un retard psychomoteur suivi régulièrement pas son pédiatre (station assise acquise à l'âge de 11 mois).

Les caractéristiques anténatales de ces enfants sont décrites dans le tableau ci-dessous (cf. tableau 2).

Enfants	**Sexe**	**Latéralité en anténatal**	**Taille en anténatal**	**Evolutivité en anténatal**	**Age du diagnostic en anténatal**	**DPN réalisé en anténatal**	**IRM réalisée en anténatal**
1	M	Bilatérale	Sévère	Progressive	21 SA	oui	oui
2	F	Bilatérale	Sévère	Progressive	23 SA	oui	oui
3	M	Bilatérale	Modérée	Progressive	22 SA	non	non
4	F	Bilatérale	Sévère	Progressive	30 SA	non	oui
5	F	Bilatérale	Modérée	Progressive	32 SA	oui	oui

Tableau 2 : Caractéristiques anténatales des 5 enfants présentant un développement neurologique anormal.

On remarque que 100% des enfants ayant un trouble du développement neurologique présentaient une VM bilatérale et progressive (5/5). 60% d'entre eux présentaient une VM sévère (3/5) et 40% une VM modérée (2/5). Aucun n'avait une VM mineure. 40% sont de sexe masculin (2/5) et 60% de sexe féminin (3/5). Dans 60% des cas, le diagnostic était réalisé à l'échographie de dépistage du deuxième trimestre (3/5) et 40% lors de l'échographie de dépistage du troisième trimestre (2/5).

Par rapport à la population initiale étudiée, 31,3% des enfants ayant présenté une VM progressive en anténatal ont un trouble du développement neurologique dans l'enfance (5/16), alors qu'il est de 0% pour les VM résolutives, régressives et stables (cf. graphique 15). En termes de taille, 12,4% des enfants ayant une VM mineure ou modérée (2/13) et 20,0% une VM sévère (3/15) ont un trouble dans le développement neurologique. Tous les enfants ayant eu une VM mineure en anténatal ont un développement neurologique normal (cf. graphique 16).

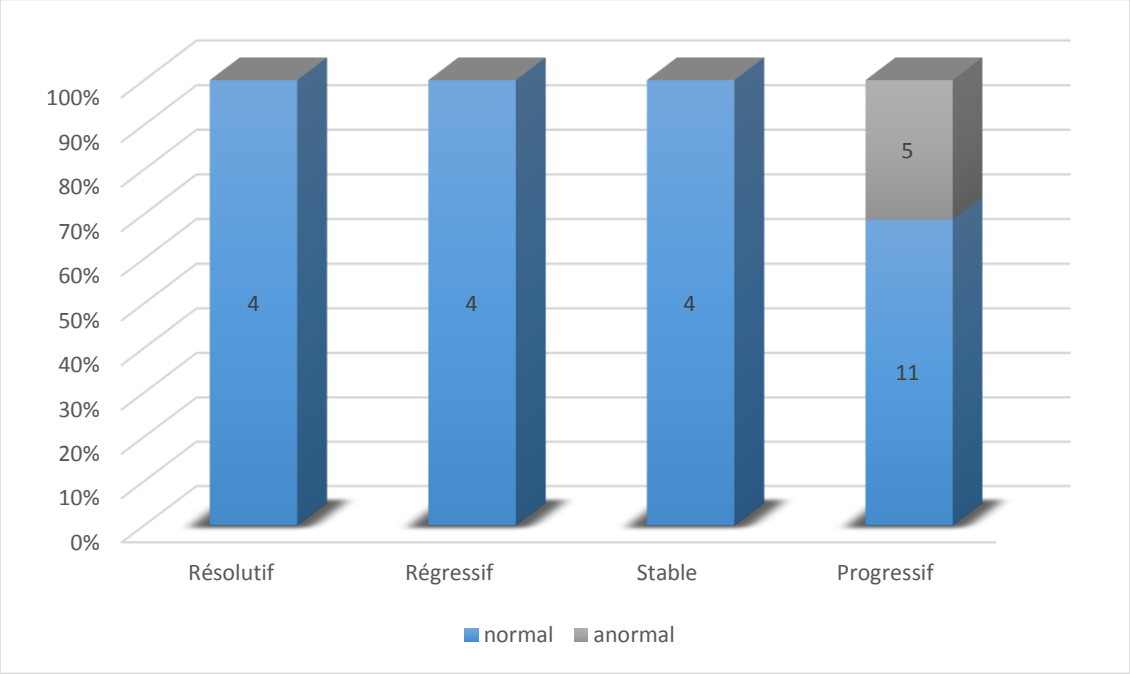

Graphique 15 : Histogramme représentant le devenir neurologique des enfants suivant l'évolutivité de la VM en anténatal.

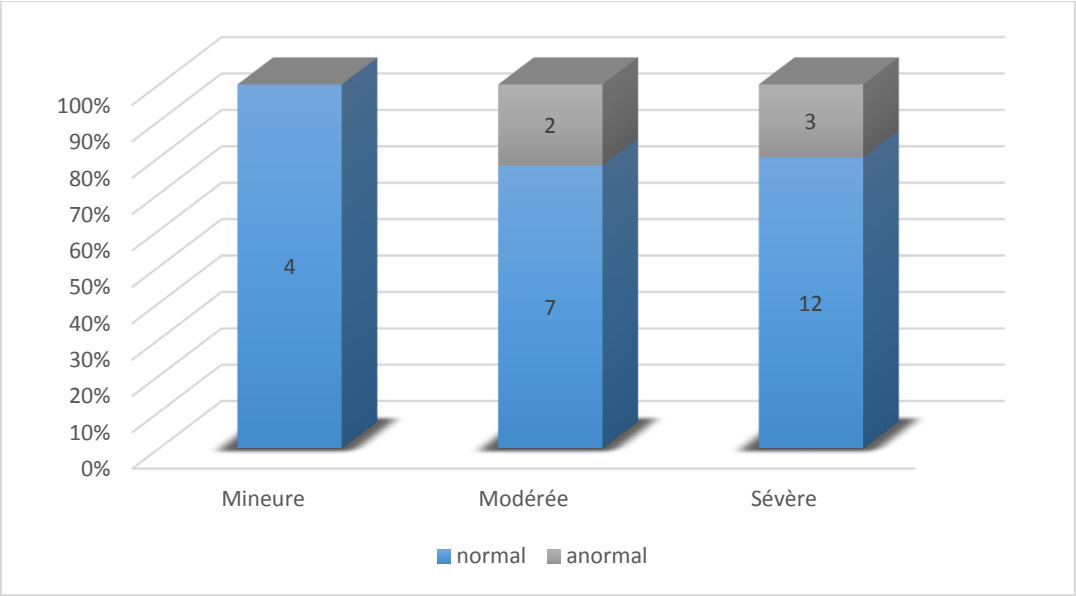

Graphique 16 : Histogramme représentant le devenir neurologique des enfants suivant la taille de la VM en anténatal.

Les caractéristiques néonatales des enfants présentant un trouble neurologique sont présentées dans le tableau ci-dessous (cf. tableau 3).

Enfants	Terme (en SA)	Voie d' accouchement	Poids (en grammes)	Apgar à 1 minute	Apgar à 5 minutes
1	38	Césarienne	3200	8	10
2	39	Voie basse	3270	10	10
3	38	Césarienne	2960	10	10
4	39	Voie basse	3500	8	10
5	40	Césarienne	2710	10	10

Tableau 3 : Caractéristiques néonatales des 5 enfants présentant un développement neurologique anormal.

Le terme moyen d'accouchement était de 38,8 SA (écart-type de 0,8 et médiane à 39). 40% des enfants sont nés par voie basse (2/5) alors que 60% sont nés par césarienne (3/5). Le poids moyen des nouveau-nés était de 3128g (écart-type de 302 et médiane de 3200). Le score d'Apgar moyen à 1 minute de vie était de 9,2 (écart-type de 1,1 et médiane à 10). Tous les enfants avaient un score d'Apgar à 10 à 5 minutes de vie.

3. COMPARAISON DES 2 GROUPES : ENFANTS AYANT UN DÉVELOPPEMENT NEUROLOGIQUE NORMAL ET ANORMAL

3.1 Données cliniques

Nous pouvons mettre ici en évidence une différence significative concernant l'âge maternel, dans le sens où les femmes plus âgées ont un risque plus élevé d'avoir des enfants avec un devenir neurologique anormal (p-valeur=0,0348) (cf. tableau 4).

	Enfants ayant un développement neurologique normal (n=23)				Enfants ayant un développement neurologique anormal (n=5)				
	médiane	*minimum*	*maximum*	*n*	*médiane*	*minimum*	*maximum*	*n*	*p*
Age maternel (en années)	30	22	36	23	33	29	38	5	**0,0348***

Tableau 4 : Comparatif de l'âge maternel des enfants ayant une VM en anténatal entre ceux présentant un développement neurologique normal et ceux présentant un développement neurologique anormal.

Concernant le sexe fœtal, on ne retrouve pas de différence significative entre les fœtus de sexe féminin ou masculin ayant une VM en anténatal sur le devenir neurologique (p-valeur=1,0000) (cf. tableau 5).

	Enfants ayant un développement neurologique normal (n=23)		Enfants ayant un développement neurologique anormal (n=5)		
Sexe fœtal	*pourcentage*	*n*	*pourcentage*	*n*	*p*
masculin	52,2%	12	40%	2	1,0000
féminin	47,8%	11	60%	3	

Tableau 5 : Comparatif du sexe fœtal des enfants ayant une VM en anténatal entre ceux présentant un développement neurologique normal et ceux présentant un développement neurologique anormal.

3.2 Données de l'imagerie

Les proportions des VM sévères et progressives sont plus importantes dans le groupe des enfants ayant un développement neurologique anormal que dans le groupe des enfants ayant un développement neurologique normal (60% vs 52,2% et 100% vs 47,8%). De plus, la VM est également plus fréquemment bilatérale dans ce premier groupe (100% vs 60,9%).

Cependant, aucune différence n'est statistiquement significative en termes de taille, d'évolutivité, de latéralité et d'âge gestationnel au moment du diagnostic (cf. tableaux 6 et 7).

	Enfants ayant un développement neurologique normal (n=23)				Enfants ayant un développement neurologique anormal (n=5)				
	médiane	*minimum*	*maximum*	*n*	*médiane*	*minimum*	*maximum*	*n*	*p*
Age diagnostic VM (en SA)	23	21	33	23	23	21	32	5	0,6437

Tableau 6: Comparatif des caractéristiques quantitatives anténatales échographiques des enfants ayant une VM en anténatal entre ceux présentant un développement neurologique normal et ceux présentant un développement neurologique anormal.

	Enfants ayant un développement neurologique normal (n=23)		Enfants ayant un développement neurologique anormal (n=5)		
	Pourcentage	*n*	*pourcentage*	*n*	*p*
Taille VM					
mineure	17,4%	4	0%	0	
modérée	30,4%	7	40%	2	1,0000
sévère	52,2%	12	60%	3	
Evolutivité VM					
progressive	47,8%	11	100%	5	
stable	17,4%	4	0%	0	0,4261
régressive	17,4%	4	0%	0	
résolutive	17,4%	4	0%	0	
Latéralité VM					
unilatérale	39,1%	9	0%	0	0,1440
bilatérale	60,9%	14	100%	5	

Tableau 7 : Comparatif des caractéristiques qualitatives anténatales échographiques des enfants ayant une VM en anténatal entre ceux présentant un développement neurologique normal et ceux présentant un développement neurologique anormal.

3.3 Données obstétricales

Il n'y a pas de différence significative entre les deux groupes sur les données obstétricales concernant le terme d'accouchement, la voie d'accouchement, le poids de naissance et le score d'Apgar à 1 et 5 minutes (cf. tableaux 8 et 9).

	Enfants ayant un développement neurologique normal (n=23)				Enfants ayant un développement neurologique anormal (n=5)				
	médiane	*minimum*	*maximum*	*n*	*médiane*	*minimum*	*maximum*	*n*	*p*
Terme accouchement (en SA)	40	36	41	21	39	38	40	5	0,6407
Poids nouveau-né (en grammes)	3330	2650	4290	23	3200	2710	3500	5	0,2300
Apgar à 1 minute	10	6	10	21	10	8	10	5	0,7936
Apgar à 5 minutes	10	8	10	21	10	10	10	5	0,5265

Tableau 8 : Comparatif des caractéristiques quantitatives obstétricales des enfants ayant une VM en anténatal entre ceux présentant un développement neurologique normal et ceux présentant un développement neurologique anormal.

	Enfants ayant un développement neurologique normal (n=23)		Enfants ayant un développement neurologique anormal (n=5)		
Voie d'accouchement	*pourcentage*	*n*	*pourcentage*	*n*	*p*
voie basse	73,9%	17	40%	2	0,2901
césarienne	26,1%	6	60%	3	

Tableau 9 : Comparatif des caractéristiques qualitatives obstétricales des enfants ayant une VM en anténatal entre ceux présentant un développement neurologique normal et ceux présentant un développement neurologique anormal.

DISCUSSION

1. ANALYSE DES DONNÉES ANTÉNATALES

1.1 Données cliniques

L'âge moyen maternel de notre population est de 29,8 ans et la médiane de 30 ans, comparable à l'âge maternel moyen en France (30 ans en 2010 (111) et 30,4 ans en 2015 (112) d'après l'INSEE) et à l'étude de Ouahba et al. après analyse de 167 fœtus présentant une VM dans une population française (81).
L'étude de Sethna retrouve une médiane pour l'âge maternel de 28 ans pour les VM isolées mineures et modérées et l'étude de Hannon une médiane de 27 ans pour les VM isolées sévères (20,22). Cet écart peut s'expliquer par la différence de la population (nord de l'Angleterre) et la période d'inclusion plus ancienne (de 1994 à 2008).

1.2 Données de l'imagerie

1.2.1 Échographie fœtale

- Sexe fœtal

Nous retrouvons dans notre étude une répartition équivalente entre les sexes des fœtus présentant une VM isolée. Nous ne pouvons donc pas conclure à une prédominance du sexe masculin dans les VM, à l'inverse de nombreuses études (7,12,65,81). Cette donnée est corrélée à celle de l'étude de Hannon et al., ne retrouvant pas de différence significative entre les deux sexes dans les VM isolées sévères sur 79 fœtus, alors que Sethna et al. montrent une légère prédominance masculine dans les VM isolées mineures et modérées sur 159 fœtus (OR=1,29) dans la même population (20,22). La mise en évidence de cette légère

prédominance masculine n'a probablement pas été possible du fait de la petite taille de notre effectif.

- Age du diagnostic anténatal de la VM

Dans notre étude, 57,1% des VM ont été diagnostiquées au cours du 2ème trimestre de la grossesse et 42,9% au 3ème trimestre avec une moyenne à 26 SA. Cette moyenne est comparable à la littérature, retrouvant un âge gestationnel moyen au moment du diagnostic entre 25 et 27 SA (12,15,113,114).

- Taille de la VM

Concernant la taille de la VM, notre série est composée de plus de 50% de VM sévères. Or, les études rapportent une prévalence plus importante des VM mineures et modérées (6 à 7,8 pour 10000 naissances) par rapport aux VM sévères (3,6 pour 10000 naissances) (20–22). Notre population ne représente pas la juste répartition des VM fœtales en termes de taille.
Notre proportion plus importante de VM sévères s'explique par un biais de sélection : en effet, la majorité des dossiers a été incluse à partir des consultations anténatales de neuropédiatrie, où l'on peut supposer retrouver une surreprésentation des VM sévères.

- Latéralité de la VM

En termes de latéralité, 67,8% des VM de notre population étaient bilatérales.
Dans leurs études, Ouahba et al. retrouvent 42% de VM bilatérales parmi 167 VM isolées mineures et modérées (81), Tonni et al. 48% de VM bilatérales parmi 62 fœtus ayant une VM isolée mineure à modérée (12) et Salomon et al. retrouvent quant à eux 42% de VM bilatérales parmi 142 VM mineures isolées (115). Concernant les VM isolées sévères, Chu et al. retrouvent dans leur étude 75% de VM bilatérales (13).
On pourrait donc imputer la forte représentation de VM bilatérales dans notre étude d'une part à la proportion plus importante de VM sévères parmi nos fœtus analysés, et d'autre part au biais de sélection précédemment décrit.
Cependant, il est difficile d'évaluer dans la littérature la proportion exacte de VM uni et bilatérale parmi l'ensemble des VM rencontrées car certains auteurs n'évaluent que le

ventricule latéral distal lors de l'examen échographique. Pagani et al. rapportent, dans leur méta-analyse, un taux de 55% d'études parmi les 20 analysées où les données concernant le ventricule latéral controlatéral sont manquantes (6).

- Evolutivité de la VM

Dans notre série, plus de la moitié des VM sont progressives (57,1%).
La littérature met en évidence une tendance à la résolution dans les cas de VM mineures, à la stabilité dans les cas de VM modérées et à la progression dans les cas de VM sévères (12,20,22,81,116).
Cette forte proportion de VM progressives dans notre population s'explique donc par la prédominance de VM sévères liée au biais de sélection précédemment décrit.

1.2.2 IRM fœtale

On remarque que 85,7% de nos patientes ont bénéficié d'une IRM cérébrale fœtale en anténatal. Elle a été proposée devant toute VM sévère et dans 93,8% des VM progressives, dans 69,2% des VM mineures et modérées et dans seulement 25% des cas de VM mineures seules.

La littérature démontre l'intérêt de la réalisation d'une IRM fœtale afin d'explorer plus facilement les structures cérébrales (notamment en fin de grossesse), évaluer les biométries cérébrales, la gyration et rechercher des anomalies associées ainsi que des anomalies de la myélinisation et des lésions ischémiques.
Ouahba et al. mettent en évidence un taux de 12,2% d'anomalies associées dans les cas de VM mineures et modérées isolées, dont seulement 26,7% avaient été également détectées lors de l'examen échographique (81). Cette donnée est confortée pour les VM isolées modérées par la méta-analyse de Pagani et al. retrouvant une prévalence de découverte de nouvel élément lors de l'IRM fœtale anténatale de 11,2% après inclusion de 5 études (6), et par l'étude de Garel et al. dépistant des anomalies cérébrales non vues par l'échographie dans

13,6% des cas (114). Ceci est à pondérer par le fait que la différence entre le taux de détection par l'échographie et l'IRM peut être affectée par l'expérience de l'opérateur.

La réalisation d'une IRM fœtale est controversée dans les cas de VM mineures. Salomon et al. ont mis en évidence, après réalisation d'une IRM fœtale systématique dans les cas de VM mineures à l'échographie, un taux de 4,7% d'anomalies associées passées inaperçues à l'échographie dans les VM confirmées mineures à l'IRM (57,3% des cas) et de 16,6% dans les cas de VM finalement modérées à l'IRM (19,5% des cas) (115). Ouahba et al. retrouvent un taux de 9% dans cette sous-catégorie de VM mineures (81). Cependant, cet examen reste couteux, long et d'accès moins aisé que l'échographie.

Pour l'HAS, l'IRM est indiquée par un CPDPN en complément d'une échographie diagnostique à partir de 22 SA, mais surtout au 3ème trimestre de la grossesse afin de rechercher une étiologie ou malformation associée. Elle peut être répétée en cas d'interprétation douteuse (4). Théoriquement, l'IRM cérébrale fœtale peut être réalisée dès 20 SA, mais l'étude de la gyration est optimale entre 29 et 32 SA. En cas de ventriculomégalie supérieure à 12mm, elle est indiquée aux alentours de 30 SA (55,117).

On voit ainsi que la tendance dans nos pratiques depuis 2010 est plutôt à la réalisation d'une seule IRM au 3ème trimestre, avec un âge gestationnel médian de 33 SA, comparable aux séries françaises de Ouahba et al. (81) et Garel et al. (114) portant sur des VM mineures et modérées isolées, ainsi qu'en accord avec la littérature.

Les données actuelles, conformes à la publication d'Adamsbaum et al. en 2010, sont en faveur de la réalisation d'une IRM cérébrale fœtale pour les VM de plus de 12mm, et la réalisation d'une échographie diagnostique de référence pour les VM mineures (115,117).

1.3 Données génétiques

La détermination du caryotype fœtal a été effectuée dans 75% des cas et proposée dans 82,1% des cas, après avis d'un CPDPN.

Ce taux semble élevé par rapport à la cohorte du registre « U.K. Northern Congenital Abnormality Survey » où le caryotype fœtal est réalisé en prénatal dans 41,8% des cas de VM isolées sévères et dans 47,8% des cas de VM isolées mineures et modérées (20,22).

En France, Ouahba et al. proposent la réalisation d'un caryotype de manière systématique, même devant une VM isolée mineure où le risque d'anomalie chromosomique est de 4% (81). Bien que ce taux soit faible, il ne peut être ignoré.

1.4 Données biologiques

Toutes les patientes dont les fœtus étaient porteurs de VM isolées de notre série ont bénéficié de sérologies infectieuses. Il n'existe cependant pas de protocole définissant de façon exhaustive les sérologies à réaliser. La sérologie CMV a été réalisée dans l'ensemble des cas. Le faible coût et la facilité d'accès à ces examens expliquent la réalisation quasi systématique dans la littérature des sérologies maternelles infectieuses (7).

1.5 Consultation neuro-pédiatrique ou neurochirurgicale prénatale

71,5% de nos patientes ont été adressées à un neuropédiatre ou neurochirurgien en anténatal afin de bénéficier d'une information. Ce taux important s'explique par la sélection des dossiers faite de façon majoritaire à partir des consultations anténatales du neuropédiatre.

On ne retrouve pas dans la littérature de données chiffrées concernant la fréquence de ces consultations dans de telles circonstances.

1.6 Consultation neurologique postnatale et IRM postnatale

Seuls 21,4% des enfants ont bénéficié d'une IRM en post natal et 35,7% d'une consultation neurologique ou neurochirurgicale. Ce taux semble relativement faible étant donné la forte

dominance de VM sévères dans notre population. On remarque donc que les neuropédiatres, consultés pour une information en anténatal, ne sont pas systématiquement sollicités en postnatal afin d'évaluer l'enfant. Ceci s'explique probablement par l'organisation au sein de nos structures : ces enfants bénéficient généralement d'un suivi régulier par les pédiatres de ville ou de la maternité et un recours au neuropédiatre n'est généralement effectué qu'en cas d'anomalie. Nous pourrions cependant améliorer nos pratiques sur ce point.

2. ANALYSE DES DONNÉES OBSTÉTRICALES

L'âge gestationnel moyen à la naissance des nouveau-nés était de 39 SA, correspondant aux données de la littérature française dans une population similaire (81). Un seul accouchement était prématuré (36 SA et 2 jours). Cet enfant ne présente pas de trouble du développement à l'heure actuelle.

Le taux de césarienne dans notre série est de 32,1%, légèrement supérieur au taux de césarienne réalisé en France dans la population générale (20,2% en 2012 d'après l'HAS (118)). Les études réalisées à partir du registre « U.K. Northern Congenital Abnormality Survey » mettent en évidence un taux de naissance par césarienne de 56,2% pour les fœtus présentant une VM mineure à modérée et de 31% pour les fœtus ayant une VM sévère en anténatal (20,22). Cependant, il est difficile de comparer nos taux de césarienne étant donné la différence dans les pratiques obstétricales entre ces pays.

On peut constater qu'aucun score d'Apgar n'est inférieur à 5 à 5 minutes de vie dans notre série.

Ces données permettent d'éliminer certains biais de confusion pouvant intervenir dans le développement neurologique des enfants.

3. ANALYSE DES DONNÉES PÉDIATRIQUES

Nous mettons en évidence une incidence de 17,8% de troubles du développement psychomoteur ou neurologique dans notre population d'enfants ayant présenté une VM isolée en anténatal.

Gaglioti et al. retrouvent un taux de 13,6% dans une cohorte de 51 fœtus présentant une VM isolée mineure, modérée ou sévère. Cependant, la proportion de VM sévères par rapport aux VM mineures et modérées dans cette étude était beaucoup plus faible que dans notre population (16) : 12,8% de VM sévères dans l'étude de Gaglioti et al. et 53,6% dans notre série. Plusieurs méta-analyses ont eu pour but d'évaluer le devenir neurologique des enfants ayant présenté une VM mineures ou modérée en anténatal. Melchiorre et al. mettent en évidence une anomalie du développement neurologique dans environ 11% des cas (7), alors qu'il est 7,9% dans l'étude de Pagani et al. (6) et de 12% dans l'étude de Devaseelevan et al. (15). Dans notre étude, dans la sous-catégorie des VM mineures et modérées, nous retrouvons un trouble du développement neurologique post natal à 15,4%. Ce taux est plus élevé que dans la littérature, probablement lié au petit effectif de cette analyse (13 cas).
Lorsque l'on s'intéresse au devenir des enfants avec un diagnostic prénatal de VM sévère isolée, on constate que celui-ci est généralement décrit comme défavorable : 10% pour Kenelly et al. (113), 62,5% pour Gaglioti et al. (16), 11% pour Graham et al. (82) et 12,5% pour Breeze et al. (119) d'entre eux seulement présentent un développement normal. Cette disparité dans la littérature s'explique par les faibles effectifs (moins de 10 enfants suivis dans chaque étude) et l'existence fréquente d'anomalies associées diagnostiquées en postnatal, donc finalement non isolées en anténatal. Dans notre étude analysant 15 cas de VM sévères, nous retrouvons une anomalie dans le développement neurologique dans 3 cas, correspondant à un taux de 20,0%. Celui-ci semble donc plutôt faible par rapport à ceux décrits dans la littérature.

Ainsi, notre incidence d'anomalies du développement neurologique est légèrement plus importante que dans les études où sont exclues les VM sévères, mais s'en approche sensiblement.

Il reste cependant difficile de faire une comparaison stricte avec la littérature étant donné l'hétérogénéité des protocoles d'évaluation post natale et la diversité des âges auxquels sont réalisées ces évaluations.

On remarque que 3 des enfants de notre étude présentant un trouble du langage ont moins de 6 ans. Or, l'HAS rapporte qu'une proportion élevée d'enfants présentant des retards du développement de leur langage entre 3 et 5 ans ne présentent pas plus de retard quelques mois ou quelques années plus tard, même en l'absence de prise en charge particulière (120). Ainsi, il serait intéressant de suivre ces enfants afin d'évaluer la persistance ou non de ces troubles.

De plus, les enfants présentant un retard psychomoteur ont moins de 3 ans. Nous savons que le quotient de développement réalisé chez les très jeunes enfants n'est pas prédictif du quotient intellectuel futur. Seulement, les enfants qui vont avoir une défaillance ultérieure présentent dans les deux premières années un décalage des acquis (100). Il semble alors justifié de suivre ces enfants afin de vérifier la persistance des troubles objectivés.

Enfin, l'enfant de 14 ans ayant bénéficié de la dérivation ventriculo-péritonéale présente également des troubles visuels probablement non liés à la ventriculomégalie. Il est difficile d'imputer exclusivement le retard neurologique, les difficultés scolaires et le trouble du comportement à la ventriculomégalie dans ce contexte de malvoyance et de dérivation ventriculo-péritonéale, sachant qu'elle peut également être responsable de complications et de troubles *per se* (121).

Enfin, il ne faut pas oublier la prévalence des troubles psychomoteurs et neurologiques dans la population générale, même si elle reste difficilement évaluable. Il paraît délicat de mettre nos données en parallèle avec des données chiffrées de la littérature devant des âges et critères d'évaluation différents.

4. COMPARAISON DES 2 GROUPES : ENFANTS AYANT UN DÉVELOPPEMENT NEUROLOGIQUE NORMAL ET ANORMAL

4.1 Age maternel

Nous retrouvons une différence significative sur l'âge maternel dans le sens où les femmes plus âgées ont un risque augmenté d'avoir un enfant avec un devenir neurologique anormal. On ne retrouve pas de données similaires dans la littérature et il est difficile d'y donner une explication physiopathologique. Il peut s'agir d'un effet significatif lié au hasard dans notre étude au faible effectif.

4.2 Sexe fœtal

Il n'a pas été mis en évidence de différence significative concernant le sexe fœtal sur le devenir neurologique des enfants. Ce résultat va dans le sens de la méta-analyse réalisée par Melchiorre et al. (7), bien que d'autres études aient évoqué un moins bon pronostic neurologique chez les fœtus de sexe féminin (10).

4.3 Age au moment du diagnostic

Aucune différence significative n'a été mise en évidence concernant l'âge au moment du diagnostic sur le devenir des enfants ayant présenté une VM en anténatal. Cette constatation correspond aux données de l'étude de Falip et al. (18). Le devenir neurologique de ces enfants semble indépendant de l'âge du diagnostic anténatal (7).

4.4 Taille de la ventriculomégalie

Nous n'avons pas pu mettre en évidence de différence significative suivant la taille de la VM sur le devenir neurologique, contrairement à la littérature. En effet, de nombreuses études ont démontré une corrélation entre le pronostic neurologique et la taille de la VM en

anténatal (7,10,11,16,81,82) lorsque celle-ci est isolée. Notre faible effectif est probablement à l'origine de cette absence de significativité.

Nous pouvons cependant constater que tous les enfants ayant présenté une VM mineure ont un développement que nous avons jugé normal. Cette donnée va dans le sens de certaines publications admettant que les VM isolées mineures seraient des variantes de la normale avec un développement neurologique semblable à celui de la population générale (10,11,15–17,91,122).

Concernant les VM sévères, 80% ont un développement psychomoteur et neurologique favorable dans notre étude, dont les 2 enfants ayant présenté une VM de plus de 20mm en anténatal. Cette proportion, bien meilleure que dans de nombreuses études, peut s'expliquer par le fait que toutes les VM sévères étaient réellement isolées et qu'aucune anomalie associée n'a été retrouvée en post natal chez ces enfants. Cette bonne corrélation anté et post natale concernant le caractère isolé des VM est sûrement due à un important recours à l'IRM fœtale, aux échographies fœtales répétées et à la proposition systématique d'un caryotype fœtal dans cette catégorie dans nos structures.

4.5 Latéralité de la ventriculomégalie

Bien que tous les enfants de notre série avec un devenir plus défavorable présentent une VM bilatérale, il n'a pas été possible de mettre en exergue de différence statistiquement significative concernant la latéralité de la VM sur le devenir neurologique. Ceci s'explique par la forte proportion de VM bilatérales dans notre population et l'absence de différence importante entre les 2 groupes, ne permettant pas d'induire une significativité. Les données de la littérature sont en faveur d'un meilleur pronostic neurologique en cas de VM isolée unilatérale par rapport à une VM isolée bilatérale en anténatal (7,81,83,85,86,123). Les données de notre série vont également dans ce sens (100% des enfants ayant présenté une VM unilatérale ont un développement neurologique que nous avons considéré comme normal contre 73,7% des enfants ayant présenté une VM bilatérale).

4.6 Evolutivité de la ventriculomégalie

De même, bien qu'aucune différence statistiquement significative ressorte dans notre analyse sur le lien entre l'évolutivité de la VM en anténatal et le devenir neurologique, nous constatons que l'ensemble des enfants avec un développement neurologique considéré comme anormal présentaient une VM progressive en anténatal. La littérature est assez unanime sur ce point, confirmant que la progression d'une VM isolée en anténatal est un facteur de mauvais pronostic neurologique (9,16,81,84). A contrario, les VM isolées résolutives seraient de bien meilleur pronostic (9,123).

5. FORCES ET LIMITES DE NOTRE ÉTUDE

5.1 Les biais et limites de l'étude

Un point faible majeur de notre étude réside dans son caractère rétrospectif et descriptif, source de biais de recueil. Par ailleurs, l'effectif est de petite taille, avec des sous-groupes de 5 et 23 cas, ce qui peut être insuffisant pour mettre en évidence des différences significatives dans une étude comparative. Nous avons un taux important de perdus de vue du à l'ancienneté de certains dossiers, leur caractère multicentrique et le non recueil ou modification des coordonnées des patients.

De plus, il est illusoire de croire que notre questionnaire permet l'appréciation globale du développement psychomoteur et neurologique des enfants. Rappelons que le développement psychomoteur d'un enfant se fait en parallèle dans 4 dimensions : développement postural, coordination occulo-manuelle, développement du langage et sociabilité (98). Notre questionnaire ne nous permet pas d'évaluer le panel de ces acquisitions. De plus, il existe probablement un biais de recueil du fait de la subjectivité des parents. Une évaluation standardisée au moyen de tests psychométriques est plus performante et objective mais n'a pu être réalisée du fait d'une contrainte d'espace (dispersion géographique des enfants) et de temps. C'est pourquoi, la recherche de comptes-rendus médicaux et contacts téléphoniques

avec les professionnels de santé en charge de ces enfants ont été effectués pour s'affranchir en partie de la subjectivité parentale.

L'âge des enfants évalués est très variable, allant de 12 à 174 mois (14 ans et demi), rendant difficile l'interprétation des résultats : en effet, un trouble du développement psychomoteur dans l'enfance n'induit pas nécessairement un déficit neurologique ou mental à l'âge adulte. A l'inverse, certains enfants n'étaient pas encore scolarisés et des retards dans les acquisitions peuvent apparaître alors que le développement initial semble normal.
Il est également difficile de s'affranchir des biais environnementaux, connus pour avoir une influence sur le développement des enfants.

Tous ces biais sont également rencontrés dans la plupart des études publiées dans la littérature sur ce sujet, confirmant la difficulté d'évaluation du pronostic des enfants ayant une VM isolée en anténatal.

De plus, il existe un biais de sélection majeur dans notre étude dans le sens où la majorité des dossiers a été incluse à partir des consultations anténatales de neuropédiatrie. On suppose donc que ces cas étaient estimés de moins bon pronostic. C'est pourquoi, notre population est composée principalement de VM sévères, bilatérales et progressives. Cependant, il est intéressant de remarquer que le devenir des enfants ayant présenté une VM sévère en anténatal ne semble pas si défavorable que celui rapporté dans la littérature, lorsque celle-ci est isolée.

5.2 Forces et intérêts de l'étude

Une des forces de cette étude réside dans le recul important dans l'évaluation de certains enfants, allant jusqu'à plus de 14 ans. 60,7% de notre population a plus de 3 ans et 25% plus de 6 ans, nous permettant d'évaluer correctement les enfants d'âge scolaire.

De plus, tous nos cas sont des VM isolées : aucune anomalie associée n'a été découverte en post natal, donnant de la valeur à nos résultats. Cette bonne corrélation anté

et postnatale peut probablement s'expliquer par un taux important de réalisation d'IRM (85,7%) et de caryotype fœtal (75%) en anténatal.

Un autre atout de ce travail réside dans l'étude des données obstétricales (terme au moment de l'accouchement, poids de naissance, sore d'Apgar) afin d'éliminer certains facteurs de confusion.

Enfin, cette étude permet l'évaluation de nombreuses ventriculomégalies isolées sévères, dont le pronostic est rarement étudié sur plus de 10 cas dans la littérature.

CONCLUSION

Notre étude rétrospective regroupe donc 28 cas de VM isolées fœtales, dont 53,6% de VM sévères et 57,1% de VM progressives. L'évaluation postnatale de ces enfants permet d'obtenir un taux de 17,8% de développement neurologique que nous avons considéré comme anormal. Ce taux est légèrement plus important que dans les études portant uniquement sur les VM isolées mineures et modérées, mais s'en rapproche sensiblement, alors que notre série était composée de plus de 50% de VM sévères. Malgré de nombreux biais, notamment l'évaluation probablement incomplète des enfants, notre travail rapporte le devenir post natal de 15 cas de VM sévères, ce qui dans la littérature, est considéré comme un nombre conséquent dans ce sous-groupe. En effet, le nombre de patients étudiés est rarement supérieur à 10 cas.

Concernant les données anténatales, on remarque que l'âge de découverte d'une VM est comparable à celui des données de la littérature, soit aux environ de 26 SA en moyenne. A contrario, la prédominance masculine souvent décrite n'est pas mise en évidence dans notre étude. Comme évoqué antérieurement, l'âge de découverte n'influe pas sur le devenir neurologique des enfants. De plus, il existe une bonne corrélation anté et post natale concernant le caractère isolé : la réalisation d'échographies anténatales répétées, d'un caryotype et d'une IRM fœtale dans la majorité des cas a permis d'attester le caractère isolé de la VM dans l'ensemble des cas retrouvés dans notre étude. En effet, le facteur pronostic principal des VM reste leur caractère isolé ou associé. Il est donc fondamental de ne pas méconnaître une association en anténatal et de considérer ce signe, non pas comme une pathologie, mais comme un point d'appel nécessitant la réalisation d'un bilan étiologique.

Les séries antérieures montrent un meilleur pronostic neurologique lorsque la VM isolée est unilatérale et de moins bon pronostic lorsqu'elle est progressive. Sans réelle significativité statistique, nos résultats vont néanmoins dans ce sens. Enfin, même si notre effectif est faible, il est intéressant de remarquer que le devenir des enfants ayant présenté une VM sévère en anténatal ne semble pas si défavorable que rapporté dans la littérature lorsque celle-ci est

isolée. Dans ce sens, les médecins experts réévaluent actuellement la classification des VM isolées, en considérant les VM mineures comme des variantes de la normale et en revoyant à la hausse le seuil des VM sévères pouvant être associées à un développement neurologique plus défavorable.

Concernant l'information anténatale par un neuropédiatre ou neurochirurgien, on ne retrouve pas dans la littérature de données chiffrées sur la fréquence de ces consultations dans de telles circonstances. Dans notre étude, si 71,5% des couples ont bénéficié d'une consultation spécialisée en anténatal, seulement 35,7% ont été revus en postnatal. Nous pourrions alors améliorer nos pratiques sur ce point.

Il est donc indispensable de poursuivre le suivi postnatal de ces enfants afin de s'assurer de leur bon développement neurologique, et de pouvoir ainsi améliorer l'information prénatale que l'on peut apporter aux parents concernés.

BIBLIOGRAPHIE

1. Levaillant J, Vergnaud A, Moeglin D. Les dilatations ventriculaires. Gynecol Obstet Prat. 2003 Feb;152(1):8-11.

2. Cardoza JD, Goldstein RB, Filly RA. Exclusion of fetal ventriculomegaly with a single measurement: the width of the lateral ventricular atrium. Radiology. 1988 Dec;169(3):711–4.

3. Alagappan R, Browning PD, Laorr A, McGahan JP. Distal lateral ventricular atrium: reevaluation of normal range. Radiology. 1994 Nov;193(2):405–8.

4. Haute Autorité de Santé - Conduite à tenir lors de la découverte anténatale d'une ventriculomégalie cérébrale. Recommandations pour la pratique clinique. Argumenaire. Janvier 2004. [en ligne]. [consulté le 18 Nov 2016]. Disponible: http://www.has-sante.fr/portail/jcms/c_272301/fr/conduite-a-tenir-lors-de-la-decouverte-antenatale-d-une-ventriculomegalie-cerebrale

5. Baffero GM, Crovetto F, Fabietti I, Boito S, Fogliani R, Fumagalli M, et al. Prenatal ultrasound predictors of postnatal major cerebral abnormalities in fetuses with apparently isolated mild ventriculomegaly. Prenat Diagn. 2015 Aug 1;35(8):783–8.

6. Pagani G, Thilaganathan B, Prefumo F. Neurodevelopmental outcome in isolated mild fetal ventriculomegaly: systematic review and meta-analysis. Ultrasound Obstet Gynecol. 2014 Sep 1;44(3):254–60.

7. Melchiorre K, Bhide A, Gika AD, Pilu G, Papageorghiou AT. Counseling in isolated mild fetal ventriculomegaly. Ultrasound Obstet Gynecol. 2009 Aug 1;34(2):212–24.

8. Breeze ACG, Dey PK, Lees CC, Hackett GA, Smith GCS, Murdoch EM. Obstetric and neonatal outcomes in apparently isolated mild fetal ventriculomegaly. J Perinat Med. 2005;33(3):236–40.

9. Mercier A, Eurin D, Mercier PY, Verspyck E, Marpeau L, Marret S. Isolated mild fetal cerebral ventriculomegaly: a retrospective analysis of 26 cases. Prenat Diagn. 2001 Jul;21(7):589–95.

10. Pilu G, Falco P, Gabrielli S, Perolo A, Sandri F, Bovicelli L. The clinical significance of fetal isolated cerebral borderline ventriculomegaly: report of 31 cases and review of the literature. Ultrasound Obstet Gynecol Off J Int Soc Ultrasound Obstet Gynecol. 1999 Nov;14(5):320–6.

11. Vergani P, Locatelli A, Strobelt N, Cavallone M, Ceruti P, Paterlini G, et al. Clinical outcome of mild fetal ventriculomegaly. Am J Obstet Gynecol. 1998 Feb;178(2):218–22.

12. Tonni G, Vito I, Palmisano M, Martins W de P, Júnior EA. Neurological Outcome in Fetuses with Mild and Moderate Ventriculomegaly. Rev Bras Ginecol E Obstetrícia RBGO Gynecol Obstet. 2016 Sep;38(09):436–42.

13. Chu N, Zhang Y, Yan Y, Ren Y, Wang L, Zhang B. Fetal ventriculomegaly: Pregnancy outcomes and follow-ups in ten years. Biosci Trends. 2016 May 23;10(2):125–32.

14. Kutuk MS, Ozgun MT, Uludag S, Dolanbay M, Poyrazoglu HG, Tas M. Postnatal outcome of isolated, nonprogressive, mild borderline fetal ventriculomegaly. Childs Nerv Syst ChNS Off J Int Soc Pediatr Neurosurg. 2013 May;29(5):803–8.

15. Devaseelan P, Cardwell C, Bell B, Ong S. Prognosis of isolated mild to moderate fetal cerebral ventriculomegaly: a systematic review. J Perinat Med. 2010;38(4):401–409.

16. Gaglioti P, Danelon D, Bontempo S, Mombrò M, Cardaropoli S, Todros T. Fetal cerebral ventriculomegaly: outcome in 176 cases. Ultrasound Obstet Gynecol Off J Int Soc Ultrasound Obstet Gynecol. 2005 Apr;25(4):372–7.

17. Signorelli M, Tiberti A, Valseriati D, Molin E, Cerri V, Groli C, et al. Width of the fetal lateral ventricular atrium between 10 and 12 mm: a simple variation of the norm? Ultrasound Obstet Gynecol. 2004 Jan 1;23(1):14–8.

18. Falip C, Blanc N, Maes E, Zaccaria I, Oury JF, Sebag G, et al. Postnatal clinical and imaging follow-up of infants with prenatal isolated mild ventriculomegaly: a series of 101 cases. Pediatr Radiol. 2007 Oct;37(10):981–9.

19. EUROCAT: The WHO Collaborating Centre for the Surveillance of Congenital Anomalies. Prevalence Tables [en ligne]. [consulté le 26 Dec 2016]. Disponible: http://www.eurocat-network.eu/accessprevalencedata/prevalencetables

20. Sethna F, Tennant PWG, Rankin J, C Robson S. Prevalence, natural history, and clinical outcome of mild to moderate ventriculomegaly. Obstet Gynecol. 2011 Apr;117(4):867–76.

21. Hurt L, Wright M, Dunstan F, Thomas S, Brook F, Morris S, et al. Prevalence of defined ultrasound findings of unknown significance at the second trimester fetal anomaly scan and their association with adverse pregnancy outcomes: the Welsh study of mothers and babies population-based cohort. Prenat Diagn. 2016 Jan;36(1):40–8.

22. Hannon T, Tennant PWG, Rankin J, Robson SC. Epidemiology, natural history, progression, and postnatal outcome of severe fetal ventriculomegaly. Obstet Gynecol. 2012 Dec;120(6):1345–53.

23. Delhaye-Bouchaud N. Développement du système nerveux central chez les mammifères. Neurophysiologie clinique. 2001 Apr;31(2):63-82.

24. Encha-Razavi F, Escudier E. Embryologie. EMC (Editions Scientifiques et Médicales, Elsevier SAS), Gynécologie-Obstétrique 2002:26p [Article 5-001-A-50].

25. Baroncini M, Peltier J, Lejeune J-P, Gars DL. Embryologie et anatomie fondamentale du ventricule latéral. Neurochirurgie. 2011 Nov; 57(4):141-150.

26. Talmant C. La ventriculomégalie: à partir de quand peut-on parler de ventriculomégalie isolée? Collège Français d'Echographie Foetale [en ligne]. [consulté le 6 Dec 2016]. Disponible: https://www.cfef.org/doccom.php

27. Sakka L, Coll G, Chazal J. Anatomie et physiologie du liquide cérébrospinal. Annales Françaises d'Oto-Rhino-Laryngologie et de pathologie cervico-faciale. 2011 Dec;128(6):359-366.

28. Liddelow SA. Development of the choroid plexus and blood-CSF barrier. Front Neurosci. 2015 Mar;9:32.

29. Battal B, Kocaoglu M, Bulakbasi N, Husmen G, Tuba Sanal H, Tayfun C. Cerebrospinal fluid flow imaging by using phase-contrast MR technique. Br J Radiol. 2011 Aug;84(1004):758–65.

30. Pollay M. The function and structure of the cerebrospinal fluid outflow system. Cerebrospinal Fluid Res. 2010 Jun 21;7:9.

31. Rapport CNEOF 2016. Collège Français d'Echographie Fœtale. [en ligne]. [consulté le 31 Jan 2017]. Disponible: http://www.cfef.org/archives/bricabrac/cneof/rapportcneof2016.pdf

32. Mesure du PC. Collège Français d'Echographie Fœtale [en ligne]. [consulté le 31 Jan 2017]. Disponible: https://www.cfef.org/boite_a_outils/images/mesuredupc.pdf

33. Compte-rendu CNEOF 2016. Collège Français d'Echographie Fœtale. [en ligne]. [consulté le 31 Jan 2017]. Disponible: http://www.cfef.org/archives/bricabrac/cneof/compte-renducneof2016.pdf

34. Lansac J. Rapport du Comité national technique de l'échographie de dépistage prénatal. L'échographie de diagnostic. 2010 Mars. Collège National des Gynécologues et Obstétriciens Français. [en ligne]. [consulté le 30 Dec 2016]. Disponible: http://www.cngof.asso.fr/D_TELE/100513_rapport_echo.pdf

35. ISUOG Guidelines. Sonographic examination of the fetal central nervous system: guidelines for performing the "basic examination" and the "fetal neurosonogram." Ultrasound Obstet Gynecol. 2007 Jan 1;29(1):109–16.

36. Guibaud L. Fetal cerebral ventricular measurement and ventriculomegaly: time for procedure standardization. Ultrasound Obstet Gynecol Off J Int Soc Ultrasound Obstet Gynecol. 2009 Aug;34(2):127–30.

37. VanHaltren K, Bethune M, Curcio F, Lombardo P, Schneider-Kolsky ME. Routine Sonographic Measurement of the Near-Field Lateral Ventricle During Second-Trimester Morphologic Scans. J Ultrasound Med. 2013 Sep 1;32(9):1587–92.

38. Lansac J. Rapport du Comité national technique de l'échographie de dépistage prénatal. L'échographie de diagnostic. 2010 Mars. CNGOF. [en ligne]. [consulté le 30 Dec 2016]. Disponible: http://www.cngof.asso.fr/D_TELE/100513_rapport_echo.pdf

39. Guibaud L, Lacalm A. Etiological diagnostic tools to elucidate “isolated” ventriculomegaly. Ultrasound Obstet Gynecol. 2015 Jul 1;46(1):1–11.

40. Loquet P, Markov D. Diagnostic de l’infection virale foetale : échographie et techniques invasives. EMC (Editions Scientifiques et Médicales Elsevier SAS, Paris) Radiodiagnostic-Urologie-Gynécologie 2002:7p [Article 34-592-A-10].

41. Abdel-Fattah SA, Bhat A, Illanes S, Bartha JL, Carrington D. TORCH test for fetal medicine indications: only CMV is necessary in the United Kingdom. Prenat Diagn. 2005 Nov;25(11):1028–31.

42. Gaglioti P, Oberto M, Todros T. The significance of fetal ventriculomegaly: etiology, short- and long-term outcomes. Prenat Diagn. 2009 Apr;29(4):381–8.

43. Scala C, Familiari A, Pinas A, Papageorghiou AT, Bhide A, Thilaganathan B, et al. Perinatal and long-term outcome in fetuses diagnosed with isolated unilateral ventriculomegaly: systematic review and meta-analysis. Ultrasound Obstet Gynecol Off J Int Soc Ultrasound Obstet Gynecol. 2016 Apr 19;

44. Pasquini L, Masini G, Gaini C, Franchi C, Trotta M, Dani C, et al. The utility of infection screening in isolated mild ventriculomegaly: an observational retrospective study on 141 fetuses. Prenat Diagn. 2014 Dec 1;34(13):1295–300.

45. Soares de Oliveira-Szejnfeld P, Levine D, Melo AS de O, Amorim MMR, Batista AGM, Chimelli L, et al. Congenital Brain Abnormalities and Zika Virus: What the Radiologist Can Expect to See Prenatally and Postnatally. Radiology. 2016 Oct;281(1):203–18.

46. Picone O, Vauloup-Fellous C, D’Ortenzio E, Huissoud C, Carles G, Benachi A, et al. Zika virus infection during pregnancy. J Gynecol Obstet Biol Reprod. 2016 May;45(5):415–23.

47. Martillotti G, Rypens F, David M, Catalfamo N, Dubé J, Taillefer C, et al. Association between Fetal Cerebral Ventriculomegaly and Platelet Alloimmunisation. Fetal Diagn Ther. 2016 Sep 7;

48. Smith FW, Adam AH, Phillips WD. NMR imaging in pregnancy. Lancet Lond Engl. 1983 Jan 1;1(8314–5):61–2.

49. Falip C, Hornoy P, Millischer Bellaïche AE, Merzoug V, Adamsbaum C. [Fetal cerebral magnetic resonance imaging (MRI). Indications, normal and pathological patterns]. Rev Neurol (Paris). 2009 Nov;165(11):875–88.

50. Grand S, Tropres I, Krainik A, Casez O, Attye A, Le Bas JF. Principes fondamentaux de l’imagerie par résonance magnétique. Principes de l’IRM multimodalité. Prat Neurol - FMC. 2012 Sep;3(3):253–69.

51. Bouyssi-Kobar M, du Plessis AJ, Robertson RL, Limperopoulos C. Fetal magnetic resonance imaging: exposure times and functional outcomes at preschool age. Pediatr Radiol. 2015 Nov;45(12):1823–30.

52. Strizek B, Jani JC, Mucyo E, De Keyzer F, Pauwels I, Ziane S, et al. Safety of MR Imaging at 1.5 T in Fetuses: A Retrospective Case-Control Study of Birth Weights and the Effects of Acoustic Noise. Radiology. 2015 May;275(2):530–7.

53. American College of Obstetricians and Gynecologists' Committee on Obstetric Practice. Committee Opinion No. 656: Guidelines for Diagnostic Imaging During Pregnancy and Lactation. Obstet Gynecol. 2016 Feb;127(2):e75-80.

54. Kanal E, Barkovich AJ, Bell C, Borgstede JP, Bradley WG, et al. Expert Panel on MR Safety, ACR guidance document on MR safe practices: 2013. J Magn Reson Imaging JMRI. 2013 Mar;37(3):501–30.

55. Girard N, Chapon F, Pineau S, Combaz X. Imagerie par résonance magnétique du système nerveux foetal. EMC (Editions Scientifiques et Médicales, Elsevier SAS), Gynécologie-Obstétrique 2008:12p [Article A-018-A-10].

56. Garel C, Sebag G, Hornoy P, Elmaleh M, Hassan M. Imagerie par résonance magnétique foetale. EMC (Editions Scientifiques et Médicales, Elsevier SAS), Radiodiagnostic-Urologie-Gynécologie 2000:7p [Article 34-760-A-10].

57. Morel B, Franchi-Abella S, Husson B, Adamsbaum C. IRM cérébrale fœtale : technique, aspects normaux et pathologiques. EMC (Editions Scientifiques et Médicales, Elsevier SAS), Radiologie et imagerie médicale-musculosquelettique-neurologique-maxillofaciale, 2015; 10(4):1-18.

58. Brugger P. Methods of fetal MRI In Prayer D. Fetal MRI. Top Magn Reson Imaging TMRI. 2011 Jun;22(3):89.

59. Bahado-Singh RO, Goncalves LF. Techniques, terminology, and indications for MRI in pregnancy. Semin Perinatol. 2013 Oct;37(5):334–9.

60. Girard N, Gouny SC, Viola A, Le Fur Y, Viout P, Chaumoitre K, et al. Assessment of normal fetal brain maturation in utero by proton magnetic resonance spectroscopy. Magn Reson Med. 2006 Oct;56(4):768–75.

61. Pugash D, Krssak M, Kulemann V, Prayer D. Magnetic resonance spectroscopy of the fetal brain. Prenat Diagn. 2009 Apr;29(4):434–41.

62. Girard N, Ozanne A, Chaumoitre K, et al. IRM et ventriculomégalie in utero. Journal de Radiologie. 2003 Feb;84(2):1933-1944.

63. Delorme B, Mas-Caradec M, Loisel D.IRM fœtale. In: Sentilhes L, Bonneau D. Le diagnostic prénatal en pratique. Ed Elsevier Masson, Paris. 2011.p. 21-40.

64. Perlman S, Shashar D, Hoffmann C, Yosef OB, Achiron R, Katorza E. Prenatal diagnosis of fetal ventriculomegaly: Agreement between fetal brain ultrasonography and MR imaging. AJNR Am J Neuroradiol. 2014 Jun;35(6):1214–8.

65. Griffiths PD, Reeves MJ, Morris JE, Mason G, Russell SA, Paley MNJ, et al. A prospective study of fetuses with isolated ventriculomegaly investigated by antenatal sonography and in utero MR imaging. AJNR Am J Neuroradiol. 2010 Jan;31(1):106–11.

66. Kandula T, Fahey M, Chalmers R, Edwards A, Shekleton P, Teoh M, et al. Isolated ventriculomegaly on prenatal ultrasound: what does fetal MRI add? J Med Imaging Radiat Oncol. 2015 Apr;59(2):154–62.

67. Morris JE, Rickard S, Paley MNJ, Griffiths PD, Rigby A, Whitby EH. The value of in-utero magnetic resonance imaging in ultrasound diagnosed foetal isolated cerebral ventriculomegaly. Clin Radiol. 2007 Feb;62(2):140–4.

68. Tee LM, Kan EY, Cheung JC, Leung WC. Magnetic resonance imaging of the fetal brain. Hong Kong Med J Xianggang Yi Xue Za Zhi. 2016 Jun;22(3):270–8.

69. Kassis M, Galacteros F, Ferec C, Delpech M. Place du conseil génétique en médecine foetale. EMC (Editions Scientifiques et Médicales, Elsevier SAS) Pédiatrie 2005:24p. [Article 4-002-T-10].

70. Gezer C, Ekin A, Ozeren M, Taner CE, Ozer O, Koc A, et al. Chromosome abnormality incidence in fetuses with cerebral ventriculomegaly. J Obstet Gynaecol J Inst Obstet Gynaecol. 2014 Jul;34(5):387–91.

71. Benoist G, Jacquemard F, Leruez-Ville M, Ville Y. Infection congénitale à Cytomégalovirus (CMV). Gynecol Obstet et AMP Fertilité. 2008 Mar;36(3):248-260.

72. Zhang Z, Xie Y, Wu J, Chen X, Lin S, Ji Y, et al. [Chromosomal microarray analysis for lateral ventriculomegaly in fetus]. Zhonghua Yi Xue Yi Chuan Xue Za Zhi Zhonghua Yixue Yichuanxue Zazhi Chin J Med Genet. 2015 Dec;32(6):789–92.

73. Egloff M, Encha-Razavi F, Garel C, Bonnière-Darcy M, Millischer A-E, Lapierre J-M, et al. 17q21.31 microdeletion: brain anomalies leading to prenatal diagnosis. Cytogenet Genome Res. 2014;144(3):178–82.

74. Pier DB, Levine D, Kataoka ML, Estroff JA, Werdich XQ, Ware J, et al. Magnetic resonance volumetric assessments of brains in fetuses with ventriculomegaly correlated to outcomes. J Ultrasound Med Off J Am Inst Ultrasound Med. 2011 May;30(5):595–603.

75. Beeghly M, Ware J, Soul J, du Plessis A, Khwaja O, Senapati GM, et al. Neurodevelopmental outcome of fetuses referred for ventriculomegaly. Ultrasound Obstet Gynecol Off J Int Soc Ultrasound Obstet Gynecol. 2010 Apr;35(4):405–16.

76. Simpson GA, Colpe L, Greenspan S. Measuring functional developmental delay in infants and young children: prevalence rates from the NHIS-D. Paediatr Perinat Epidemiol. 2003 Jan;17(1):68–80.

77. Rosenberg SA, Zhang D, Robinson CC. Prevalence of developmental delays and participation in early intervention services for young children. Pediatrics. 2008 Jun;121(6):e1503-1509.

78. Leonard H, Petterson B, Bower C, Sanders R. Prevalence of intellectual disability in Western Australia. Paediatr Perinat Epidemiol. 2003 Jan;17(1):58–67.

79. Bloom SL, Bloom DD, DellaNebbia C, Martin LB, Lucas MJ, Twickler DM. The developmental outcome of children with antenatal mild isolated ventriculomegaly. Obstet Gynecol. 1997 Jul;90(1):93–7.

80. Weichert J, Hartge D, Krapp M, Germer U, Gembruch U, Axt-Fliedner R. Prevalence, characteristics and perinatal outcome of fetal ventriculomegaly in 29,000 pregnancies followed at a single institution. Fetal Diagn Ther. 2010;27(3):142–8.

81. Ouahba J, Luton D, Vuillard E, Garel C, Gressens P, Blanc N, et al. Prenatal isolated mild ventriculomegaly: outcome in 167 cases. BJOG Int J Obstet Gynaecol. 2006 Sep;113(9):1072–9.

82. Graham E, Duhl A, Ural S, Allen M, Blakemore K, Witter F. The degree of antenatal ventriculomegaly is related to pediatric neurological morbidity. J Matern Fetal Med. 2001 Aug;10(4):258–63.

83. Kinzler WL, Smulian JC, McLean DA, Guzman ER, Vintzileos AM. Outcome of prenatally diagnosed mild unilateral cerebral ventriculomegaly. J Ultrasound Med. 2001 Mar 1;20(3):257–62.

84. Wilhelm C, Keck C, Hess S, Korinthenberg R, Breckwoldt M. Ventriculomegaly diagnosed by prenatal ultrasound and mental development of the children. Fetal Diagn Ther. 1998 Jun;13(3):162–6.

85. Lipitz S, Yagel S, Malinger G, Meizner I, Zalel Y, Achiron R. Outcome of fetuses with isolated borderline unilateral ventriculomegaly diagnosed at mid-gestation. Ultrasound Obstet Gynecol Off J Int Soc Ultrasound Obstet Gynecol. 1998 Jul;12(1):23–6.

86. Senat MV, Bernard JP, Schwärzler P, Britten J, Ville Y. Prenatal diagnosis and follow-up of 14 cases of unilateral ventriculomegaly. Ultrasound Obstet Gynecol Off J Int Soc Ultrasound Obstet Gynecol. 1999 Nov;14(5):327–32.

87. Leitner Y, Stolar O, Rotstein M, Toledano H, Harel S, Bitchonsky O, et al. The neurocognitive outcome of mild isolated fetal ventriculomegaly verified by prenatal magnetic resonance imaging. Am J Obstet Gynecol. 2009 Aug;201(2):215.e1-6.

88. Haute Autorité de Santé -Sortie de maternité après accouchement: conditions et organisation du retour à domicile des mères et de leurs nouveau-nés. Recommandations de bonne pratique. Mars 2014. [en ligne]. [consulté le 20 Nov 2016]. Disponible sur: http://www.has-

sante.fr/portail/upload/docs/application/pdf/2014-03/v3-bat_reco2clics_sortie_de_maternite-120314.pdf

89. Labrune P. Examen clinique du nouveau-né, du nourrisson et de l'enfant. EMC (Editions Scientifiques et Médicales, Elsevier SAS) Pédiatrie-Maladies infectieuses 2015:8p. [Article 4-001-C-10].

90. Caire F, Gueye E-M, Fischer-Lokou D, Durand A, Boncœur-Martel M-P, Faure P-A, et al. Hydrocéphalies de l'enfant et de l'adulte. Encyl Méd Chir (Editions Scientifiques et Médicales, Elsevier SAS) Neurologie 2015:14p. [Article 17-160-C-40].

91. Melchiorre K, Liberati M, Celentano C, Domizio S, Puglielli C, Buoni S, et al. Neurological outcome following isolated 10-12 mm fetal ventriculomegaly. Arch Dis Child Fetal Neonatal Ed. 2009 Jul;94(4):F311-312.

92. Tatlı B, Özer I, Ekici B, Kalelioğlu I, Has R, Eraslan E, et al. Neurodevelopmental outcome of 31 patients with borderline fetal ventriculomegaly. Clin Neurol Neurosurg. 2012 Sep;114(7):969–71.

93. Gómez-Arriaga P, Herraiz I, Puente JM, Zamora-Crespo B, Núñez-Enamorado N, Galindo A. Mid-term neurodevelopmental outcome in isolated mild ventriculomegaly diagnosed in fetal life. Fetal Diagn Ther. 2012;31(1):12–8.

94. Echographie transfontanellaire. Radiopediatrie. Société française de Radiologie [en ligne]. 2010 [consulté le 12 fev 2017]. Disponible: http://www.sfrnet.org/rc/org/sfrnet/htm/Article/2013/20130222-140219-813/src/htm_fullText/fr/529_678_Radiopediatrie.pdf

95. Veyrac C. Échographie cérébrale par voie transfontanellaire. EMC (Editions Scientifiques et Médicales, Elsevier SAS) Radiologie et Imagerie médicale: musculosquelettique, Neurologique, Maxillofaciale, 2015:19p. [Article 31-621-A-30].

96. Lyall AE, Woolson S, Wolfe HM, Goldman BD, Reznick JS, Hamer RM, et al. Prenatal isolated mild ventriculomegaly is associated with persistent ventricle enlargement at ages 1 and 2. Early Hum Dev. 2012 Aug;88(8):691–8.

97. Tweed EJ, Mackay DF, Nelson SM, Cooper S-A, Pell JP. Five-minute Apgar score and educational outcomes: retrospective cohort study of 751,369 children. Arch Dis Child Fetal Neonatal Ed. 2016 Mar;101(2):F121-126.

98. Francois L. Les grandes étapes du développement psychomoteur entre 0 et 3ans. Rev Prat. 2004; 54:1991-1997.

99. Collège National des Pédiatres Universitaires. Université Médicale Virtuelle Francophone. Développement psychomoteur. 2010, mise à jour 2014. [en ligne] [consulté le 19 fev 2017]. Disponible: http://campus.cerimes.fr/media/campus/deploiement/pediatrie/enseignement/developpement_psychomoteur/site/html/1.html

100. INSERM. Déficiences et handicaps d'origine périnatale. Dépistage au cours des premières années. Ed Inserm. 2004;p135-156.

101. OMS. Rapport mondial sur le handicap. Résumé. 2011. [en ligne] [consulté le 19 Fev 2017]. Disponible: http://apps.who.int/iris/bitstream/10665/70671/1/WHO_NMH_VIP_11.02_fre.pdf?ua=1

102. Lexique médico-social. MDPH. 2007-2017 [en ligne] [consulté le 19 Fev 2017]. Disponible: http://www.mdph.fr/index.php?option=com_glossary&task=list&glossid=1&letter=I&Itemid=55

103. France. Ministère des solidarités, de la santé et de la famille. Décret n° 2005-11 : Les ITEP. JO n°6 du 8 janvier 2005, p.376, texte 6.

104. Qu'est-ce qu'un projet d'accueil individualisé (PAI) ? Direction de l'information légale et administrative. Service public. 2015 [en ligne] [consulté le 19 fev 2017]. Disponible: https://www.service-public.fr/particuliers/vosdroits/F21392

105. Qu'est-ce que le projet personnalisé de scolarisation (PPS) ? Direction de l'information légale et administrative. Service public. 2016 [en ligne] [consulté le 19 fev 2017]. Disponible: https://www.service-public.fr/particuliers/vosdroits/F33865

106. France. Bulletin officiel n°25 du 19 juin 2003. Scolarisation des enfants et adolescents présentant un handicap ou un trouble de santé invalidant : accompagnement par un auxiliaire de vie scolaire. Circulaire n°2003-093 du 11.06.2003.

107. France. Décret n°76-389 du 15 avril 1976. Le décret 56-284 du 9 mars 1956 est complété par une annexe XXXII bis précisant les conditions techniques d'agrément des centres d'action médico-sociale précoce. JOFR du 4 mai 1976, p.2683.

108. France. Ministère de la santé et de la protection sociale. Bulletin Officiel n°2004-52. Circulaire N°2004-517 du 28 octobre 2004 relative à l'élaboration des SROS de l'enfant et de l'adolescent.

109. France. Circulaire n°35 bis SS du 16 avril 1964 : Fonctionnement et financement des CMPP.

110. France. Décret n°88-659 du 6 mai 1988 relatif à l'accomplissement de certains actes de rééducation psychomotrice. 88-659 mai, 1988.

111. Un premier enfant à 28 ans. Insee. Paru le 19/10/2012. [en ligne][consulté le 10 Fev 2017]. Disponibe: https://www.insee.fr/fr/statistiques/1281068

112. Bilan démographique 2015. Insee. Paru le 19/01/2016. [en ligne] [consulté le 10 Fev 2017]. Disponible: https://www.insee.fr/fr/statistiques/1908103

113. Kennelly MM, Cooley SM, McParland PJ. Natural history of apparently isolated severe fetal ventriculomegaly: perinatal survival and neurodevelopmental outcome. Prenat Diagn. 2009 Dec;29(12):1135–40.

114. Garel C, Ouahba J, Vuillard E, Gressens P, Delezoide A-L, Luton D, et al. Apport de l'imagerie (echographie, IRM) dans le suivi antenatal des dilatations ventriculaires moderees et isolees. J Radiol. 2004 Sep 1;85(9):1419.

115. Salomon LJ, Ouahba J, Delezoide A-L, Vuillard E, Oury J-F, Sebag G, et al. Third-trimester fetal MRI in isolated 10- to 12-mm ventriculomegaly: is it worth it? BJOG Int J Obstet Gynaecol. 2006 Aug;113(8):942–7.

116. Lam S-J, Kumar S. Evolution of fetal ventricular dilatation in relation to severity at first presentation. J Clin Ultrasound JCU. 2014 May;42(4):193–8.

117. Adamsbaum C, Mezzetta L, Hornoy P. Actualité sur l'imagerie par résonance magnétique (IRM) fœtale. Arch Pédiatrie. 2010 Dec;17(12):1749–60.

118. Haute Autorité de Santé. Données épidémiologique générales liées à la grossesse. Service des bonnes pratiques professionnelles. Paru en janvier 2012. [en ligne] [consulté le 10 Fev 2017]. Disponible: https://www.has-sante.fr/portail/upload/docs/application/pdf/2012-07/donnees_epidemiologiques_generales_liees_a_la_grossesse.pdf

119. Breeze ACG, Alexander PMA, Murdoch EM, Missfelder-Lobos HH, Hackett GA, Lees CC. Obstetric and neonatal outcomes in severe fetal ventriculomegaly. Prenat Diagn. 2007 Feb;27(2):124–9.

120. Agence Nationale de l'Accréditation et d'Evaluation en Santé (ANAES). L'orthophonie dans les troubles spécifiques du développement du langage oral. Paru en mai 2001. [en ligne] [consulté le 03 Fev 2017]. Disponible: http://www.has-sante.fr/portail/upload/docs/application/pdf/Orthophrecos.pdf

121. Gupta N, Park J, Solomon C, Kranz DA, Wrensch M, Wu YW. Long-term outcomes in patients with treated childhood hydrocephalus. J Neurosurg. 2007 May;106(5 Suppl):334–9.

122. Hilpert PL, Hall BE, Kurtz AB. The atria of the fetal lateral ventricles: a sonographic study of normal atrial size and choroid plexus volume. AJR Am J Roentgenol. 1995 Mar;164(3):731–4.

123. Kelly EN, Allen VM, Seaward G, Windrim R, Ryan G. Mild ventriculomegaly in the fetus, natural history, associated findings and outcome of isolated mild ventriculomegaly: a literature review. Prenat Diagn. 2001 Aug;21(8):697–700.

ANNEXES

Annexe 1 : Questionnaire patiente

QUESTIONNAIRE PATIENTE

Thèse de Clémentine Barbier, Interne au CHU de Bordeaux, Maternité Aliénor d'Aquitaine

Dr Lydie CHERIER
Service d'imagerie anténatale du Pr CHATEIL
CHU de Bordeaux

Dr Marie HUSSON
Unité de neurologie de l'enfant et de l'adolescent
CHU de Bordeaux

Merci de remplir ce questionnaire et de nous le renvoyer.
Les données de ce questionnaire seront traitées de manière anonyme et confidentielle.

Nom *(Mère)*: ……

Prénom : ……

Portable : ……

Adresse : ……
……
……

Mail : ……

Profession : ……

Nom *(Père)*: ……

Prénom : ……

Portable : ……

Adresse : ……
……
……

Mail : ……

Profession : ……

VOTRE ENFANT :

- Nom : ……
- Prénom : ……
- Date de naissance : ……
- Age : ……
- Médecin traitant et/ou pédiatre :……

Suivi de la grossesse:

- Dans quel établissement avez-vous été suivie pendant la grossesse? ……
- Où avez-vous accouché ? ……..
- Avez-vous bénéficié d'une IRM PENDANT la grossesse ? Oui ☐ Non ☐
  - *Si oui, dans quel établissement ?*……
- Avez-vous bénéficié d'une consultation avec un pédiatre ou neuropédiatre AVANT la naissance ? Oui ☐ Non ☐

Suivi post-natal:

- Votre enfant a-t-il bénéficié d'une IRM APRES sa naissance? Oui ☐ Non ☐
  - *Si oui, dans quel établissement ?*……
- Votre enfant a-t-il déjà consulté un neurologue ? Oui ☐ Non ☐

Développement psychomoteur:

- A quel âge votre enfant a-t-il :
  - Tenu assis ?……
  - Marché ?……
- Votre enfant a-t-il eu des difficultés dans l'acquisition du langage ? Oui ☐ Non ☐

Comportement:

- Votre enfant est-il plutôt : *(plusieurs réponses possibles)*
  - calme ☐
  - attentif ☐
  - agité ☐
  - solitaire (joue seul) ☐
  - sociable (joue avec des copains) ☐

- Votre enfant a-t-il des difficultés pour se concentrer ? Oui ☐ Non ☐
- Votre enfant a-t-il des problèmes comportementaux ? Oui ☐ Non ☐

Scolarisation: (SI VOTRE ENFANT A PLUS DE 3 ANS)

- A quel âge votre enfant a-t-il été scolarisé ? …….
- Quelle est sa classe actuelle : ……
- Votre enfant a-t-il déjà redoublé ? ☐ Oui ☐ Non
  - *Si oui, quelle classe ?* ……

- Votre enfant bénéficie-t-il d'une scolarisation adaptée ?
  - ULIS (*Unité Localisée pour l'Inclusion Scolaire*) Oui ☐ Non ☐
  - IME (*Institut Médico-Educatif*) Oui ☐ Non ☐
  - ITEP (*Institut Thérapeutique Educatif et Pédagogique*) Oui ☐ Non ☐

- Votre enfant bénéficie-t-il d'une aide scolaire ?
  - PAI (*Projet d'Accueil Individualisé*) Oui ☐ Non ☐
  - PPS (*Projet Personnalisé de Scolarisation* Oui ☐ Non ☐
  - AVS (*Auxiliaire de Vie Scolaire*) Oui ☐ Non ☐
  - Soutien scolaire Oui ☐ Non ☐

<u>Votre enfant bénéficie-t-il de soins en externe ?</u>

- Suivi Orthophonique Oui ☐ Non ☐
- Suivi Psychologique Oui ☐ Non ☐
- Psychomotricité Oui ☐ Non ☐
- Suivi dans un CAMSP (*Centre d'Action Médico-Sociale Précoce*) Oui ☐ Non ☐
- Suivi dans un CMP (*Centre Médico Psychologique*) Oui ☐ Non ☐
- Suivi dans un CMPP (*Centre Médico Psycho Pédagogique*) Oui ☐ Non ☐
- Suivi dans un CMPEA (*Centre Médico Psychologique Enfant et Adolescent*) Oui ☐ Non ☐

<u>Votre enfant a-t-il déjà bénéficié d'un test cognitif ?</u>

- Oui ☐
- Non ☐
- Je ne sais pas ☐

Si oui :

- *A quel âge ?* .....
- *Dans quelle structure ?*
  .....
- *Acceptez-vous que l'on récupère les résultats ?* *Oui* ☐ *Non* ☐

<u>Avez-vous des commentaires ou remarques ?</u>

……
……
……
……
……

L'équipe de la maternité vous remercie d'avoir pris le temps de remplir ce questionnaire.
Ces données resteront confidentielles et anonymes.
Veuillez retourner ce questionnaire dans l'enveloppe pré-timbrée prévue à cet effet.
Pour toute question, vous pouvez joindre l'interne en charge de l'étude :

Annexe 2 : Courrier d'information patiente

CENTRE ALIENOR D'AQUITAINE

Madame,

Dans le cadre d'une thèse en gynécologie-obstétrique au sein du CHU de Bordeaux, nous réalisons une étude concernant le devenir des enfants chez qui avait été découvert une dilatation ventriculaire isolée cérébrale en anténatal.

Nous faisons donc appel à vous et vous prie de bien vouloir remplir ce questionnaire nous permettant d'évaluer l'évolution de votre enfant. Dans ce contexte, je me permettrais également de vous appeler si plus d'informations sont nécessaires.

Sachez que toutes les données que nous recueillons seront utilisées de manière anonyme et qu'elles resteront confidentielles. Ces données sont néanmoins essentielles afin d'améliorer nos connaissances scientifiques et nous permettront d'informer de manière plus adéquate les couples concernés.

Nous restons à votre disposition pour toute information complémentaire à l'adresse suivante :

Nous vous remercions de participer à l'amélioration des soins à la maternité du CHU de Bordeaux et du temps que vous nous consacrez.

Veuillez agréer, Madame, Monsieur, l'expression de nos respectueuses salutations.

Clémentine BARBIER
Interne Gynécologie Obstétrique

SERMENT D'HIPPOCRATE

« Au moment d'être admise à exercer la médecine, je promets et je jure d'être fidèle aux lois de l'honneur et de la probité.

Mon premier souci sera de rétablir, de préserver ou de promouvoir la santé dans tous ses éléments, physiques et mentaux, individuels et sociaux.

Je respecterai toutes les personnes, leur autonomie et leur volonté, sans aucune discrimination selon leur état ou leurs convictions. J'interviendrai pour les protéger si elles sont affaiblies, vulnérables ou menacées dans leur intégrité ou leur dignité. Même sous la contrainte, je ne ferai pas usage de mes connaissances contre les lois de l'humanité.

J'informerai les patients des décisions envisagées, de leurs raisons et leurs conséquences.

Je ne tromperai jamais leur confiance et n'exploiterai pas le pouvoir hérité des circonstances pour forcer les consciences.

Je donnerai mes soins à l'indigent et à quiconque me les demandera. Je ne me laisserai pas influencer par la soif du gain ou la recherche de la gloire.

Admise dans l'intimité des personnes, je tairai les secrets qui me seront confiés. Reçue à l'intérieur des maisons, je respecterai les secrets des foyers et ma conduite ne servira pas à corrompre les mœurs.

Je ferai tout pour soulager les souffrances. Je ne prolongerai pas abusivement les agonies. Je ne provoquerai jamais la mort délibérément.

Je préserverai l'indépendance nécessaire à l'accomplissement de ma mission. Je n'entreprendrai rien qui dépasse mes compétences. Je les entretiendrai et les perfectionnerai pour assurer au mieux les services qui me seront demandés.

J'apporterai mon aide à mes confrères ainsi qu'à leurs familles dans l'adversité.

Que les hommes et mes confrères m'accordent leur estime si je suis fidèle à mes promesses ; que je sois déshonorée et méprisée si j'y manque. »

RÉSUMÉ

ÉTAT DES LIEUX DE LA PRISE EN CHARGE ANTÉNATALE ET DEVENIR NEUROLOGIQUE DES ENFANTS AYANT PRÉSENTÉ UNE VENTRICULOMEGALIE ISOLÉE EN ANTÉNATAL

A propos d'une série rétrospective de 28 cas

Introduction : Les ventriculomégalies (VM) cérébrales fœtales sont des anomalies qui doivent être connues et dépistées en anténatal. Elles peuvent être associées à d'autres anomalies morphologiques, chromosomiques ou infectieuses ou être isolées lorsque le bilan étiologique est négatif. Le devenir neurologique reste incertain en cas de VM isolée. L'objectif était d'examiner le développement neurologique des enfants ayant présenté une VM isolée en anténatal et d'effectuer un état des lieux sur la prise en charge anténatale des patientes dont les fœtus sont porteurs d'une VM.

Méthode : Etude rétrospective observationnelle multicentrique incluant tous les enfants nés vivants entre le 1er janvier 2002 et le 28 février 2016 ayant présenté une VM isolée en anténatal. Les données anténatales cliniques, d'imagerie, génétiques, biologiques, obstétricales maternelles et postnatales sur questionnaires objectifs (suivi des enfants dans une structure adaptée, suivi neuropédiatrique) et subjectifs (questionnaires aux parents) concernant le développement neurologique de l'enfant étaient recueillis dans chaque cas.

Résultats : 28 cas ont été inclus. La VM était sévère dans 53,6% (n=15), bilatérale dans 67,8% (n=19) et progressive dans 57,1% (n=16). L'âge moyen au moment du diagnostic était de 26 semaines d'aménorrhée (SA). Le taux de réalisation d'IRM cérébrale fœtale était de 85,7% (24/28), du caryotype fœtal de 75,0% (21/28), d'une consultation neuropédiatrique anténatale de 71,5% (20/28) mais de seulement 35,7% (10/28) en postnatal. Le caractère isolé en postnatal a été confirmé pour chaque cas. L'âge moyen des enfants étudiés était de 58,6 mois. Seulement 17,8% (5/28) présentaient une anomalie du développement neurologique. Aucune différence significative entre les enfants présentant un développement normal et anormal n'était retrouvée concernant l'âge au moment du diagnostic (p=0,6437), le sexe (p=1,0000), la taille (p=1,0000), la latéralité (p=0,1440) et l'évolutivité (p=0,4261) de la VM. Cependant, la VM était bilatérale et progressive dans 100% des cas dans le groupe des enfants ayant un développement neurologique anormal. Par ailleurs, dans le sous-groupe des VM sévères, le taux de développement neurologique anormal n'était que de 20% (3/15).

Conclusion : Nous retrouvons une bonne corrélation anté et postnatale concernant le caractère isolé de la VM grâce à la réalisation fréquente d'IRM cérébrales et caryotypes fœtaux. Concernant le devenir neurologique, nos résultats montrent un meilleur pronostic des VM isolées sévères par rapport à celui rapporté dans la littérature.