



**HAL**  
open science

# Place de l'IRM dans le diagnostic de la neuropathie optique ischémique antérieure aiguë

Agathe Cornillot

► **To cite this version:**

Agathe Cornillot. Place de l'IRM dans le diagnostic de la neuropathie optique ischémique antérieure aiguë. Médecine humaine et pathologie. 2017. dumas-01547065

**HAL Id: dumas-01547065**

**<https://dumas.ccsd.cnrs.fr/dumas-01547065>**

Submitted on 26 Jun 2017

**HAL** is a multi-disciplinary open access archive for the deposit and dissemination of scientific research documents, whether they are published or not. The documents may come from teaching and research institutions in France or abroad, or from public or private research centers.

L'archive ouverte pluridisciplinaire **HAL**, est destinée au dépôt et à la diffusion de documents scientifiques de niveau recherche, publiés ou non, émanant des établissements d'enseignement et de recherche français ou étrangers, des laboratoires publics ou privés.

**FACULTE MIXTE DE MEDECINE ET DE PHARMACIE DE ROUEN**

ANNEE 2017

# **THESE POUR LE DOCTORAT EN MEDECINE**

(Diplôme d'état)

Par

Agathe CORNILLOT

Née le 30 Septembre 1987 à Rouen

Présentée et soutenue publiquement le 07 Juin 2017

## **PLACE DE L'IRM DANS LE DIAGNOSTIC DE LA NEUROPATHIE OPTIQUE ISCHEMIQUE ANTERIEURE AIGUE**

**Président du jury :** Monsieur le Professeur Jean-Nicolas DACHER

**Directeur de thèse :** Madame le Docteur Valérie MACAIGNE

**Membres du jury :** Monsieur le Professeur Emmanuel GERARDIN

Monsieur le Professeur Marc MURAINÉ

**ANNEE UNIVERSITAIRE 2016 - 2017**  
**U.F.R. DE MEDECINE ET DE-PHARMACIE DE ROUEN**

-----

DOYEN : **Professeur Pierre FREGER**

ASSESEURS : **Professeur Michel GUERBET**  
**Professeur Benoit VEBER**  
**Professeur Pascal JOLY**  
**Professeur Stéphane MARRET**

<b>I - MEDECINE</b>
---------------------

**PROFESSEURS DES UNIVERSITES – PRATICIENS HOSPITALIERS**

Mr Frédéric <b>ANSELME</b>	HCN	Cardiologie
Mme Isabelle <b>AUQUIT AUCKBUR</b>	HCN	Chirurgie plastique
Mr Fabrice <b>BAUER</b>	HCN	Cardiologie
Mme Soumeya <b>BEKRI</b>	HCN	Biochimie et biologie moléculaire
Mr Ygal <b>BENHAMOU</b>	HCN	Médecine interne
Mr Jacques <b>BENICHOU</b>	HCN	Bio statistiques et informatique médicale
Mme Bouchra <b>LAMIA</b>	Havre	Pneumologie
Mr Olivier <b>BOYER</b>	UFR	Immunologie
Mr François <b>CARON</b>	HCN	Maladies infectieuses et tropicales
Mr Philippe <b>CHASSAGNE</b> ( <i>détachement</i> )	HCN	Médecine interne (gériatrie) – Détachement
Mr Vincent <b>COMPERE</b>	HCN	Anesthésiologie et réanimation chirurgicale
Mr Jean-Nicolas <b>CORNU</b>	HCN	Urologie
Mr Antoine <b>CUVELIER</b>	HB	Pneumologie
Mr Pierre <b>CZERNICHOW</b> ( <i>surnombre</i> )	HCH	Epidémiologie, économie de la santé
Mr Jean-Nicolas <b>DACHER</b>	HCN	Radiologie et imagerie médicale
Mr Stéfan <b>DARMONI</b>	HCN	Informatique médicale et techniques de communication
Mr Pierre <b>DECHELOTTE</b>	HCN	Nutrition

Mr Stéphane <b>DERREY</b>	HCN	Neurochirurgie
Mr Frédéric <b>DI FIORE</b>	CB	Cancérologie
Mr Fabien <b>DOGUET</b>	HCN	Chirurgie Cardio Vasculaire
Mr Jean <b>DOUCET</b>	SJ	Thérapeutique - Médecine interne et gériatrie
Mr Bernard <b>DUBRAY</b>	CB	Radiothérapie
Mr Philippe <b>DUCROTTE</b>	HCN	Hépto-gastro-entérologie
Mr Frank <b>DUJARDIN</b>	HCN	Chirurgie orthopédique - Traumatologique
Mr Fabrice <b>DUPARC</b>	HCN	Anatomie - Chirurgie orthopédique et traumatologique
Mr Eric <b>DURAND</b>	HCN	Cardiologie
Mr Bertrand <b>DUREUIL</b>	HCN	Anesthésiologie et réanimation chirurgicale
Mme Hélène <b>ELTCHANINOFF</b>	HCN	Cardiologie
Mr Thierry <b>FREBOURG</b>	UFR	Génétique
Mr Pierre <b>FREGER</b>	HCN	Anatomie - Neurochirurgie
Mr Jean François <b>GEHANNO</b>	HCN	Médecine et santé au travail
Mr Emmanuel <b>GERARDIN</b>	HCN	Imagerie médicale
Mme Priscille <b>GERARDIN</b>	HCN	Pédopsychiatrie
Mr Michel <b>GODIN</b> ( <i>surnombre</i> )	HB	Néphrologie
M. Guillaume <b>GOURCEROL</b>	HCN	Physiologie
Mr Dominique <b>GUERROT</b>	HCN	Néphrologie
Mr Olivier <b>GUILLIN</b>	HCN	Psychiatrie Adultes
Mr Didier <b>HANNEQUIN</b>	HCN	Neurologie
Mr Fabrice <b>JARDIN</b>	CB	Hématologie
Mr Luc-Marie <b>JOLY</b>	HCN	Médecine d'urgence
Mr Pascal <b>JOLY</b>	HCN	Dermato - Vénérologie
Mme Annie <b>LAQUERRIERE</b>	HCN	Anatomie et cytologie pathologiques
Mr Vincent <b>LAUDENBACH</b>	HCN	Anesthésie et réanimation chirurgicale
Mr Joël <b>LECHEVALLIER</b>	HCN	Chirurgie infantile
Mr Hervé <b>LEFEBVRE</b>	HB	Endocrinologie et maladies métaboliques
Mr Thierry <b>LEQUERRE</b>	HB	Rhumatologie
Mme Anne-Marie <b>LEROI</b>	HCN	Physiologie
Mr Hervé <b>LEVESQUE</b>	HB	Médecine interne
Mme Agnès <b>LIARD-ZMUDA</b>	HCN	Chirurgie Infantile
Mr Pierre Yves <b>LITZLER</b>	HCN	Chirurgie cardiaque
Mr Bertrand <b>MACE</b>	HCN	Histologie, embryologie, cytogénétique

M. David <b>MALTETE</b>	HCN	Neurologie
Mr Christophe <b>MARGUET</b>	HCN	Pédiatrie
Mme Isabelle <b>MARIE</b>	HB	Médecine interne
Mr Jean-Paul <b>MARIE</b>	HCN	Oto-rhino-laryngologie
Mr Loïc <b>MARPEAU</b>	HCN	Gynécologie - Obstétrique
Mr Stéphane <b>MARRET</b>	HCN	Pédiatrie
Mme Véronique <b>MERLE</b>	HCN	Epidémiologie
Mr Pierre <b>MICHEL</b>	HCN	Hépatogastro-entérologie
M. Benoit <b>MISSET</b>	HCN	Réanimation Médicale
Mr Jean-François <b>MUIR</b> ( <i>surnombre</i> )	HB	Pneumologie
Mr Marc <b>MURAINÉ</b>	HCN	Ophtalmologie
Mr Philippe <b>MUSETTE</b>	HCN	Dermatologie - Vénérologie
Mr Christophe <b>PEILLON</b>	HCN	Chirurgie générale
Mr Christian <b>PFISTER</b>	HCN	Urologie
Mr Jean-Christophe <b>PLANTIER</b>	HCN	Bactériologie - Virologie
Mr Didier <b>PLISSONNIER</b>	HCN	Chirurgie vasculaire
Mr Gaëtan <b>PREVOST</b>	HCN	Endocrinologie
Mr Bernard <b>PROUST</b>	HCN	Médecine légale
Mr Jean-Christophe <b>RICHARD</b>	HCN	Réanimation médicale - Médecine d'urgence
Mr Vincent <b>RICHARD</b>	UFR	Pharmacologie
Mme Nathalie <b>RIVES</b>	HCN	Biologie du développement et de la reproduction
Mr Horace <b>ROMAN</b>	HCN	Gynécologie - Obstétrique
Mr Jean-Christophe <b>SABOURIN</b>	HCN	Anatomie - Pathologie
Mr Guillaume <b>SAVOYE</b>	HCN	Hépatogastrologie
Mme Céline <b>SAVOYE-COLLET</b>	HCN	Imagerie médicale
Mme Pascale <b>SCHNEIDER</b>	HCN	Pédiatrie
Mr Michel <b>SCOTTE</b>	HCN	Chirurgie digestive
Mme Fabienne <b>TAMION</b>	HCN	Thérapeutique
Mr Luc <b>THIBERVILLE</b>	HCN	Pneumologie
Mr Christian <b>THUILLEZ</b>	HB	Pharmacologie
Mr Hervé <b>TILLY</b>	CB	Hématologie et transfusion
M. Gilles <b>TOURNEL</b>	HCN	Médecine Légale
Mr Olivier <b>TROST</b>	HCN	Chirurgie Maxillo-Faciale
Mr Jean-Jacques <b>TUECH</b>	HCN	Chirurgie digestive
Mr Jean-Pierre <b>VANNIER</b>	HCN	Pédiatrie génétique

Mr Benoît <b>VEBER</b>	HCN	Anesthésiologie - Réanimation chirurgicale
Mr Pierre <b>VERA</b>	CB	Biophysique et traitement de l'image
Mr Eric <b>VERIN</b>	HB	Service Santé Réadaptation
Mr Eric <b>VERSPYCK</b>	HCN	Gynécologie obstétrique
Mr Olivier <b>VITTECOQ</b>	HB	Rhumatologie
Mr Jacques <b>WEBER</b>	HCN	Physiologie

### **MAITRES DE CONFERENCES DES UNIVERSITES – PRATICIENS HOSPITALIERS**

Mme Noëlle <b>BARBIER-FREBOURG</b>	HCN	Bactériologie – Virologie
Mme Carole <b>BRASSE LAGNEL</b>	HCN	Biochimie
Mme Valérie <b>BRIDOUX HUYBRECHTS</b>	HCN	Chirurgie Vasculaire
Mr Gérard <b>BUCHONNET</b>	HCN	Hématologie
Mme Mireille <b>CASTANET</b>	HCN	Pédiatrie
Mme Nathalie <b>CHASTAN</b>	HCN	Neurophysiologie
Mme Sophie <b>CLAEYSSENS</b>	HCN	Biochimie et biologie moléculaire
Mr Moïse <b>COEFFIER</b>	HCN	Nutrition
Mr Manuel <b>ETIENNE</b>	HCN	Maladies infectieuses et tropicales
Mr Serge <b>JACQUOT</b>	UFR	Immunologie
Mr Joël <b>LADNER</b>	HCN	Epidémiologie, économie de la santé
Mr Jean-Baptiste <b>LATOUCHE</b>	UFR	Biologie cellulaire
Mr Thomas <b>MOUREZ</b>	HCN	Virologie
Mme Muriel <b>QUILLARD</b>	HCN	Biochimie et biologie moléculaire
Mme Laëtitia <b>ROLLIN</b>	HCN	Médecine du Travail
Mr Mathieu <b>SALAUN</b>	HCN	Pneumologie
Mme Pascale <b>SAUGIER-VEBER</b>	HCN	Génétique
Mme Anne-Claire <b>TOBENAS-DUJARDIN</b>	HCN	Anatomie
Mr David <b>WALLON</b>	HCN	Neurologie

### **PROFESSEURS AGREGES OU CERTIFIE**

Mme Dominique <b>LANIEZ</b>	UFR	Anglais – retraite 01/10/2016
Mr Thierry <b>WABLE</b>	UFR	Communication

## II - PHARMACIE

### PROFESSEURS

Mr Thierry <b>BESSON</b>	Chimie Thérapeutique
Mr Jean-Jacques <b>BONNET</b>	Pharmacologie
Mr Roland <b>CAPRON</b> (PU-PH)	Biophysique
Mr Jean <b>COSTENTIN</b> (Professeur émérite)	Pharmacologie
Mme Isabelle <b>DUBUS</b>	Biochimie
Mr Loïc <b>FAVENNEC</b> (PU-PH)	Parasitologie
Mr Jean Pierre <b>GOULLE</b> (Professeur émérite)	Toxicologie
Mr Michel <b>GUERBET</b>	Toxicologie
Mme Isabelle <b>LEROUX - NICOLLET</b>	Physiologie
Mme Christelle <b>MONTEIL</b>	Toxicologie
Mme Martine <b>PESTEL-CARON</b> (PU-PH)	Microbiologie
Mme Elisabeth <b>SEGUIN</b>	Pharmacognosie
Mr Rémi <b>VARIN</b> (PU-PH)	Pharmacie clinique
Mr Jean-Marie <b>VAUGEOIS</b>	Pharmacologie
Mr Philippe <b>VERITE</b>	Chimie analytique

### MAITRES DE CONFERENCES

Mme Cécile <b>BARBOT</b>	Chimie Générale et Minérale
Mr Jérémie <b>BELLIEN</b> (MCU-PH)	Pharmacologie
Mr Frédéric <b>BOUNOURE</b>	Pharmacie Galénique
Mr Abdeslam <b>CHAGRAOUI</b>	Physiologie
Mme Camille <b>CHARBONNIER (LE CLEZIO)</b>	Statistiques
Mme Elizabeth <b>CHOSSON</b>	Botanique
Mme Marie Catherine <b>CONCE-CHEMTOB</b>	Législation pharmaceutique et économie de la santé
Mme Cécile <b>CORBIERE</b>	Biochimie
Mr Eric <b>DITTMAR</b>	Biophysique
Mme Nathalie <b>DOURMAP</b>	Pharmacologie

Mme Isabelle <b>DUBUC</b>	Pharmacologie
Mme Dominique <b>DUTERTE- BOUCHER</b>	Pharmacologie
Mr Abdelhakim <b>ELOMRI</b>	Pharmacognosie
Mr François <b>ESTOUR</b>	Chimie Organique
Mr Gilles <b>GARGALA</b> (MCU-PH)	Parasitologie
Mme Nejla EL <b>GHARBI-HAMZA</b>	Chimie analytique
Mme Marie-Laure <b>GROULT</b>	Botanique
Mr Hervé <b>HUE</b>	Biophysique et mathématiques
Mme Laetitia <b>LE GOFF</b>	Parasitologie – Immunologie
Mme Hong <b>LU</b>	Biologie
Mme Marine <b>MALLETER</b>	Toxicologie
Mme Sabine <b>MENAGER</b>	Chimie organique
Mme Tiphaine <b>ROGEZ-FLORENT</b>	Chimie analytique
Mr Mohamed <b>SKIBA</b>	Pharmacie galénique
Mme Malika <b>SKIBA</b>	Pharmacie galénique
Mme Christine <b>THARASSE</b>	Chimie thérapeutique
Mr Frédéric <b>ZIEGLER</b>	Biochimie

### **PROFESSEURS ASSOCIES**

Mme Cécile <b>GUERARD-DETUNCQ</b>	Pharmacie officinale
Mr Jean-François <b>HOUIVET</b>	Pharmacie officinale

### **PROFESSEUR CERTIFIE**

Mme Mathilde <b>GUERIN</b>	Anglais
----------------------------	---------

### **ASSISTANT HOSPITALO-UNIVERSITAIRE**

Mme Sandrine <b>DAHOT</b>	Bactériologie
---------------------------	---------------

### **ATTACHES TEMPORAIRES D'ENSEIGNEMENT ET DE RECHERCHE**

Mr Souleymane <b>ABDOUL-AZIZE</b>	Biochimie
Mme Hanane <b>GASMI</b>	Galénique
Mme Caroline <b>LAUGEL</b>	Chimie organique
Mr Romy <b>RAZAKANDRAINIBE</b>	Parasitologie



## LISTE DES RESPONSABLES DES DISCIPLINES PHARMACEUTIQUES

Mme Cécile <b>BARBOT</b>	Chimie Générale et minérale
Mr Thierry <b>BESSON</b>	Chimie thérapeutique
Mr Roland <b>CAPRON</b>	Biophysique
Mme Marie-Catherine <b>CONCE-CHEMTOB</b>	Législation et économie de la santé
Mme Elisabeth <b>CHOSSON</b>	Botanique
Mr Jean-Jacques <b>BONNET</b>	Pharmacodynamie
Mme Isabelle <b>DUBUS</b>	Biochimie
Mr Loïc <b>FAVENNEC</b>	Parasitologie
Mr Michel <b>GUERBET</b>	Toxicologie
Mr François <b>ESTOUR</b>	Chimie organique
Mme Isabelle <b>LEROUX-NICOLLET</b>	Physiologie
Mme Martine <b>PESTEL-CARON</b>	Microbiologie
Mme Elisabeth <b>SEGUIN</b>	Pharmacognosie
Mr Mohamed <b>SKIBA</b>	Pharmacie galénique
Mr Rémi <b>VARIN</b>	Pharmacie clinique
Mr Philippe <b>VERITE</b>	Chimie analytique

### **III – MEDECINE GENERALE**

#### **PROFESSEUR**

Mr Jean-Loup **HERMIL** UFR Médecine générale

#### **PROFESSEURS ASSOCIES A MI-TEMPS**

Mr Emmanuel **LEFEBVRE** UFR Médecine Générale

Mme Elisabeth **MAUVIARD** UFR Médecine générale

Mr Philippe **NGUYEN THANH** UFR Médecine générale

#### **MAITRES DE CONFERENCES ASSOCIES A MI-TEMPS**

Mr Pascal **BOULET** UFR Médecine générale

Mr Emmanuel **HAZARD** UFR Médecine Générale

Mme Lucile **PELLERIN** UFR Médecine générale

Mme Yveline **SEVRIN** UFR Médecine générale

Mme Marie Thérèse **THUEUX** UFR Médecine générale

## ENSEIGNANTS MONO-APPARTENANTS

### PROFESSEURS

Mr Serguei <b>FETISSOV</b> (med)	Physiologie (ADEN)
Mr Paul <b>MULDER</b> (phar)	Sciences du Médicament
Mme Su <b>RUAN</b> (med)	Génie Informatique

### MAITRES DE CONFERENCES

Mr Sahil <b>ADRIOUCH</b> (med)	Biochimie et biologie moléculaire (Unité Inserm 905)
Mme Gaëlle <b>BOUGEARD-DENOYELLE</b> (med)	Biochimie et biologie moléculaire (UMR 1079)
Mme Carine <b>CLEREN</b> (med)	Neurosciences (Néovasc)
M. Sylvain <b>FRAINEAU</b> (phar)	Physiologie (Inserm U 1096)
Mme Pascaline <b>GAILDRAT</b> (med)	Génétique moléculaire humaine (UMR 1079)
Mr Nicolas <b>GUEROUT</b> (med)	Chirurgie Expérimentale
Mme Rachel <b>LETELLIER</b> (med)	Physiologie
Mme Christine <b>RONDANINO</b> (med)	Physiologie de la reproduction
Mr Antoine <b>OVRARD-PASCAUD</b> (med)	Physiologie (Unité Inserm 1076)
Mr Frédéric <b>PASQUET</b>	Sciences du langage, orthophonie
Mme Isabelle <b>TOURNIER</b> (med)	Biochimie (UMR 1079)

### **CHEF DES SERVICES ADMINISTRATIFS : Mme Véronique DELAFONTAINE**

*HCN - Hôpital Charles Nicolle*

*HB - Hôpital de BOIS GUILLAUME*

*CB - Centre Henri Becquerel*

*CHS - Centre Hospitalier Spécialisé du Rouvray*

*CRMPR - Centre Régional de Médecine Physique et de Réadaptation*

*SJ - Saint Julien Rouen*

Par délibération du jury en date du 3 mars 1967, la faculté a arrêté que les opinions émises dans les dissertations qui lui seront présentées doivent être considérées comme propres à leurs auteurs et qu'elle n'entend leur donner aucune approbation ni improbation.

# Remerciements

---

## **Au président du jury :**

### **A Monsieur le Professeur Jean-Nicolas DACHER,**

Vous m'avez fait l'honneur d'accepter avec bienveillance la présidence de mon jury de thèse. Je vous remercie pour votre disponibilité, votre écoute et vos lumières en matière de radiologie, tout au long de mon cursus. Je suis heureuse de continuer de travailler dans votre service.

## **Aux membres du jury :**

### **A Madame le Docteur Valérie MACAIGNE, ma directrice de thèse,**

Je te remercie d'avoir imaginé et dirigé ce travail, avec autant de disponibilité pour me guider. Merci de m'avoir transmis ta passion pour la neuroradiologie. Ta rigueur, tes qualités pédagogiques et ta gentillesse sont pour moi un exemple.

### **A Monsieur le Professeur Emmanuel GERARDIN,**

Je suis sensible à l'honneur que vous me faites de siéger dans ce jury. Je vous suis reconnaissante pour vos enseignements, votre écoute et vos conseils tout au long de mon internat. Je suis heureuse de partager avec vous la passion de la neuroradiologie ainsi que de faire bientôt partie de votre équipe.

### **A Monsieur le Professeur Marc MURAINÉ,**

Merci pour l'enthousiasme dont vous avez fait preuve à l'annonce de mon travail, de votre disponibilité pour la présentation de celui-ci dans votre service ainsi que de l'aide apportée par votre équipe. Je vous remercie d'avoir accepté de le juger.

## **Aux radiologues du service :**

### **A Madame le Professeur Céline SAVOYE-COLLET,**

Je vous remercie pour votre gentillesse, votre disponibilité en imagerie digestive.

**Aux Docteurs Jean-Pierre LESTRAT, Edith KONING,** merci pour vos enseignements dans la pratique quotidienne de notre spécialité, votre disponibilité pour les nombreux avis, votre gentillesse et votre humour.

**Aux Docteurs Eléonore TOLLARD, Paul MICHELIN, Cécile MARTIN** pour votre expertise dans vos domaines respectifs de connaissance, votre disponibilité et votre aide tout au long de mon cursus.

**Aux Docteurs Sofiane BEJAR,** pour tes connaissances dans les domaines les plus vastes de l'imagerie et autres (The Big bad Wolf !!), pour ta gentillesse, ta bienveillance et ton humour **et Marta LEMPICKI** pour ta rigueur, ton enseignement en imagerie de la femme, ta sympathie et ta passion pour « Toti Taormina » et ses créations...

**Aux Docteurs Slim GHOMADI** (Holland !!!), **Adrien TRINTIGNAC** (et ton sens de l'humour sur mon corps calleux), **Clément DE VECCHI** (pour tes belles baskets et ta bonne humeur quotidienne, nan j'plaisante ...), **Valentin LEFEBVRE** (Enc ... de vacataire !!!). Merci pour votre bonne humeur et votre aide précieuse pendant toutes ses années.

### **Aux Manipulateurs et Manipulatrices radio du service,**

Sans vous notre métier ne serait pas possible. Vous êtes nos précieux alliés du quotidien, merci d'être ceux sur qui on peut toujours compter, de jour comme de nuit, au chevet de nos consoles. Merci pour tout ce travail et toutes ces parties de rigolade.

**A toutes les secrétaires du service,** pour votre efficacité, votre aide et vos sourires.

Notamment à **Hassia** (notre maman des urgences), à **Natalie M.** (avec qui j'ai partagé dans la joie comme dans les moments plus difficiles), à **Sandrine N.** (merci pour tous les moments passés en neuro et ta bonne humeur), à **Emilie V.** (à ta gentillesse, et ton aide précieuse pour le recrutement de mes patients), à **Hélène** (à ta gentillesse et ton efficacité), à **Graciette** ...

**Aux PACSmens, Christophe, Michael et Seb,** pour votre patience, et votre gentillesse malgré mon incompetence informatique. Merci pour votre disponibilité pour un ptit café, un ptit footing, ou encore un ptit verre...

## **A toute l'équipe de radiologie d'Elbeuf :**

### **Au Docteur Franck DUPRE, chef de service,**

Merci pour votre accueil dans le service, votre sympathie. Je suis enthousiaste à l'idée de vous rejoindre en Novembre.

**Aux Docteurs Claire SANAVI, et Rodolphe MENARD**, merci pour vos précieux enseignements en imagerie de la femme, et ces bons moments passés. Au début d'une longue collaboration ...

**A tous les manipulateurs, manipulatrices, brancardiers et secrétaires d'Elbeuf**, qu'il me tarde de rejoindre.

### **A mes co-internes :**

**A Pépette**, pour ta gentillesse, ta candeur, ta bonne humeur, ton enthousiasme et nos fous rires. Merci pour tous les bons moments passés à l'hôpital, au scanner des urgences mais aussi en dehors. **A ton Malo et ton Guillaume...**

**A Paupau, Loulou et Romain**, merci pour votre amitié, votre soutien et tous ces moments passés le plus souvent en dehors qu'à l'hôpital (oui parce qu'il faut le dire, tu évites mes terrains de stage ...).

**A claire**, ou « Mrs. Unicorn » et ton enthousiasme pour les sorties, la fête, et le sport ...

**A Mickael**, mon partenaire de stage, mon conseiller financier, mon ami et **à ta charmante femme et ta jolie Julia**.

**Aux Julien**, pour votre sympathie, votre rigueur, et votre assiduité.

**A BoumBoum**, pour ton sourire, ta désinvolture et ton humour.

**A Julie**, pour ta gentillesse, et ta discrétion.

**Aux plus jeunes, Poiscaille, Moscat', Ghislain, Momo, Tatiana, Martin, Mike de radio, Benjamin, les Matthieu, Annabelle, Abdé et les autres**, pour tous les bons moments passés avec vous.

**A mes co-internes de MI, Pierre et Vivien**, merci pour ce semestre exceptionnel passé à vos côtés ainsi qu'aux côtés de **Pupuce, et Vincent**. Vous m'avez mise en confiance pour la suite de mon internat ; j'ai énormément aimé travailler avec vous et surtout rigoler...

### **A mes co-internes devenus chefs :**

**A Sophie**, pour ta gentillesse, ton humour (oui parfois ça t'arrive, même à tes dépens...), ta passion pour la Neuroradio, la mode (enfin pas toujours cf Coleslaw...), la musique (Céliiiiiinne) ou pas, et pour tous tes endormissements intempestifs... C'est un plaisir de suivre tes pas et de continuer de travailler et chanter avec toi.

**A Dorothee**, pour ta rigueur, ta détermination, ta gentillesse, tu es un exemple pour moi. Pour nos bons moments partagés en os-femme et depuis, pour tes petits bijoux dorés, et tes salades de Conn ...

**A NanNan**, pour tous les bons moments passés, pour ton aide de jour comme de nuit (notamment les invaginations nocturnes), pour l'harmonica, ou même pour l'ornithologie.

**Au gros Raph**, pour ton expertise neuropédiatrique, pour tout ce que tu m'as appris, pour ton humilité, ta gentillesse et ton humour.

**A Malek**, pour le « phénomène », et les bons moments passés.

**A Cécile**, pour ta gentillesse, et ta passion de la neuroradio.

**A Nico**, pour ta sympathie, ta nonchalance, ton mug de café, tes pieds sur le bureau et surtout ton expertise neuroradiologique.

**A Lolo et Grégoire**, pour votre gentillesse et votre disponibilité.

### **A mes amis :**

**A vous les Gonz' : Marin, Paulin et Al**, pour les pâtes au thon de Marin, pour toutes ces soirées, ces bons moments partagés, pour notre amitié qui dure depuis le WE d'inté et pour l'avenir. Pour **Minipoule** que j'ai hâte de rencontrer, et à **Doudou** le ptit frère pour m'avoir bien aidée pour le recueil de données de mes patients ...

**A ma Morue**, toujours par monts et par vaux, pour nos bons délires, pour la 106, le Drakkar et la Bretagne !!! Merci pour tous ces bons moments passés en ta compagnie et pour ton soutien dans les moins bons...

**A Aurel, ma louloute**, pour ta présence dans les bons et les mauvais moments, pour nos soirées endiablées au Nash, pour nos ptits verres du Mardi soir, pour ta logorrhée, ta bonne humeur permanente. Pour ton ptit **Nico** et votre avenir dans votre belle maison ...

**A Nono**, pour ta présence depuis le lycée, ta gentillesse et ta bienveillance. On va pouvoir fêter ça dignement en plus de ton CDI !!! Et puis merci pour les Nems aussi ;)

**A Boubou**, pour ta gentillesse, tes délires, et ta singularité ...

**A la Team Co**, pour votre sympathie, votre accueil, votre bienveillance et surtout pour les homards ...

### **A ma famille :**

**A mes parents**, pour votre amour, votre soutien et votre dévouement pour moi depuis toujours. Vous êtes ceux sur qui je peux toujours compter. Je vous aime et vous admire.

**A mon frère**, j'admire ton intelligence, ton pragmatisme, et le talent que tu développes dans la plupart des choses que tu entreprends (connerie comprise évidemment...).



**A Marion**, je suis ravie de t'avoir dans ma vie, pour ta gentillesse, ta patience (avec mon frère notamment) **et mon tendre Adam**, qu'il me tarde de découvrir, de voir grandir et d'accompagner dans les étapes de sa vie future.

**A mes Grands-parents**, à toi qui es parti trop tôt, avant même que je ne sois, mais qui sans le savoir m'as transmis cette passion de la médecine, je te dédie ce travail.

A ma petite Mamie Jo, tu ne cesses de m'impressionner, par ta forme, ton esprit, et ta tendresse.

A vous, qui vous êtes récemment retrouvés, j'espère que vous êtes fiers de votre petite fille.

Merci pour l'amour dont vous m'avez tous entourée et pour tout ce que vous m'avez transmis.

**A Cathy, Antoine, Hervé et Anne, à mes cousins, Elé, Loulou et Lulu**, merci pour tout ce que vous m'apportez.

**A Nounou et Michel**, pour votre gentillesse, vous êtes là depuis mon plus jeune âge, merci de vous être aussi bien occupés de moi.

### **A ma deuxième famille :**

**A Gracia et CriCri, à Hélène, Guillaume, Lenny et Maëlys**, merci de m'avoir accueillie dans votre foyer et adoptée aussi rapidement.

**A la Sicile, à la pistache et à « la famiglia », A Salvatore, Catherine, Robinounet, Seb, Elise, Mario, Graziella et tous les autres...** c'est un bonheur de vous avoir rencontrés.

### **A Etienne,**

Lili, merci pour ton amour, ton soutien au quotidien. Tu es celui qui me donne envie d'avancer, d'envisager l'avenir avec sérénité. J'admire ton courage, ta détermination, et ton investissement dans tout ce que tu entreprends. Je suis fière du chemin que tu as parcouru, quelle qu'en soit l'issue, en espérant bien sûr que nos projets se concrétisent. Maintenant en route vers de nouvelles aventures, et pour commencer un petit tour en Combi W...

# Table des matières

---

<b>LISTE DES ABREVIATIONS</b>	<b>19</b>
<b>INTRODUCTION</b>	<b>21</b>
<b>GENERALITES</b>	<b>22</b>
<b>1. Rappels anatomiques</b>	<b>22</b>
1.1. Le nerf optique	22
1.1.1. Les différents segments du nerf optique	22
1.1.2. La papille	23
1.2. Vascularisation artérielle du nerf optique	23
<b>2. Généralités sur les neuropathies optiques ischémiques antérieures aigües (NOIAA)</b>	<b>26</b>
2.1. Neuropathies optiques	26
2.2. Neuropathies optiques ischémiques antérieures aigües	27
2.2.1. Définition et étiologies	27
2.2.2. Epidémiologie	27
2.2.3. Diagnostic	27
2.2.4. Diagnostic étiologique	30
2.2.5. Diagnostics différentiels	31
2.2.6. Evolution spontanée	32
2.2.7. Traitement	33
<b>3. Imagerie par Résonance Magnétique en Neuro-ophtalmologie</b>	<b>33</b>
3.1. Intérêts d'une imagerie adaptée	33
3.2. Contre-indications	34
3.3. Protocole d'exploration	34
3.4. Indications	34
<b>4. Séquence de Diffusion</b>	<b>35</b>
4.1. Principes	35
4.2. Interprétation	38
4.3. Artéfacts	39
4.4. Applications cliniques	40
<b>5. Etude de la diffusion sur le nerf optique dans les NOIAA</b>	<b>41</b>
5.1. Introduction et problématique	41
5.2. Objectifs de l'étude	42
<b>MATERIELS ET METHODES</b>	<b>43</b>
<b>1. Population étudiée</b>	<b>44</b>

1.1. Critères d'inclusion	44
1.2. Critères d'exclusion	44
<b>2. Recueil de données</b>	<b>45</b>
<b>3. Protocole IRM</b>	<b>46</b>
<b>4. Analyse des images</b>	<b>48</b>
4.1. Analyse qualitative	49
4.2. Analyse quantitative	50
<b>5. Analyse statistique</b>	<b>51</b>
5.1. Analyse qualitative	51
5.2. Analyse quantitative	51
<b>RESULTATS</b>	<b>52</b>
<b>1. Démographiques</b>	<b>53</b>
<b>2. Evaluation clinique</b>	<b>56</b>
<b>3. Analyse qualitative</b>	<b>58</b>
<b>4. Analyse quantitative</b>	<b>64</b>
<b>5. Concordance inter-observateur</b>	<b>71</b>
<b>DISCUSSION</b>	<b>73</b>
<b>1. Revue de la littérature</b>	<b>74</b>
<b>2. Discussion de nos résultats</b>	<b>81</b>
<b>3. Limites</b>	<b>83</b>
<b>4. Perspectives</b>	<b>84</b>
<b>CONCLUSION</b>	<b>85</b>
<b>ANNEXES</b>	<b>87</b>
<b>BIBLIOGRAPHIE</b>	<b>96</b>

# Liste des abréviations

---

## (Par ordre alphabétique)

**ACP** : Artère Ciliaire Postérieure

**ACR** : Artère Centrale de la Rétine

**ADC** : Coefficient Apparent de Diffusion

**AVC** : Accident vasculaire cérébral

**BAV** : Baisse d'Acuité Visuelle

**BAT** : Biopsie d'Artère Temporale

**CHU** : Centre Hospitalier Universitaire

**CRP** : C-réactive Protéine

**EG** : Echo de Gradient

**EPI-SE** : Echo Planar Spin Echo

**FLAIR** : Fluid Attenuated Inversion Recovery

**FO** : Fond d'œil

**FOV** : Field Of View (Champ de vue)

**FS / FatSat** : Fat Saturation (saturation du signal de la graisse)

**FSE** : Fast Spin Echo

**HCT** : Hypercholestérolémie

**HSV** : Herpes Simplex Virus

**HTA** : Hypertension Artérielle

**IC** : Intervalle de Confiance

**ICC** : Coefficient de Corrélation Intra-classe

**NC** : Non connu

**NO** : Nerf optique

**NOD** : Nerf optique droit

**NOG** : Nerf optique gauche

**NOIAA** : Neuropathie Optique Ischémique Antérieure Aigüe

**NOIP** : Neuropathie Optique Ischémique Postérieure

**NORB** : Névrite Optique Rétro-bulbaire

**PIO** : Pression Intraoculaire

**PDC** : prise de contraste

**RF** : Radiofréquence

**ROI** : Region Of Interest

**SEP** : Sclérose En Plaques

**TON** : Traumatisme du Nerf Optique

**VS** : Vitesse de Sédimentation

**VHL** : Von Hippel Lindau

---

## **INTRODUCTION**

---

## GENERALITES

### 1. Rappels anatomiques

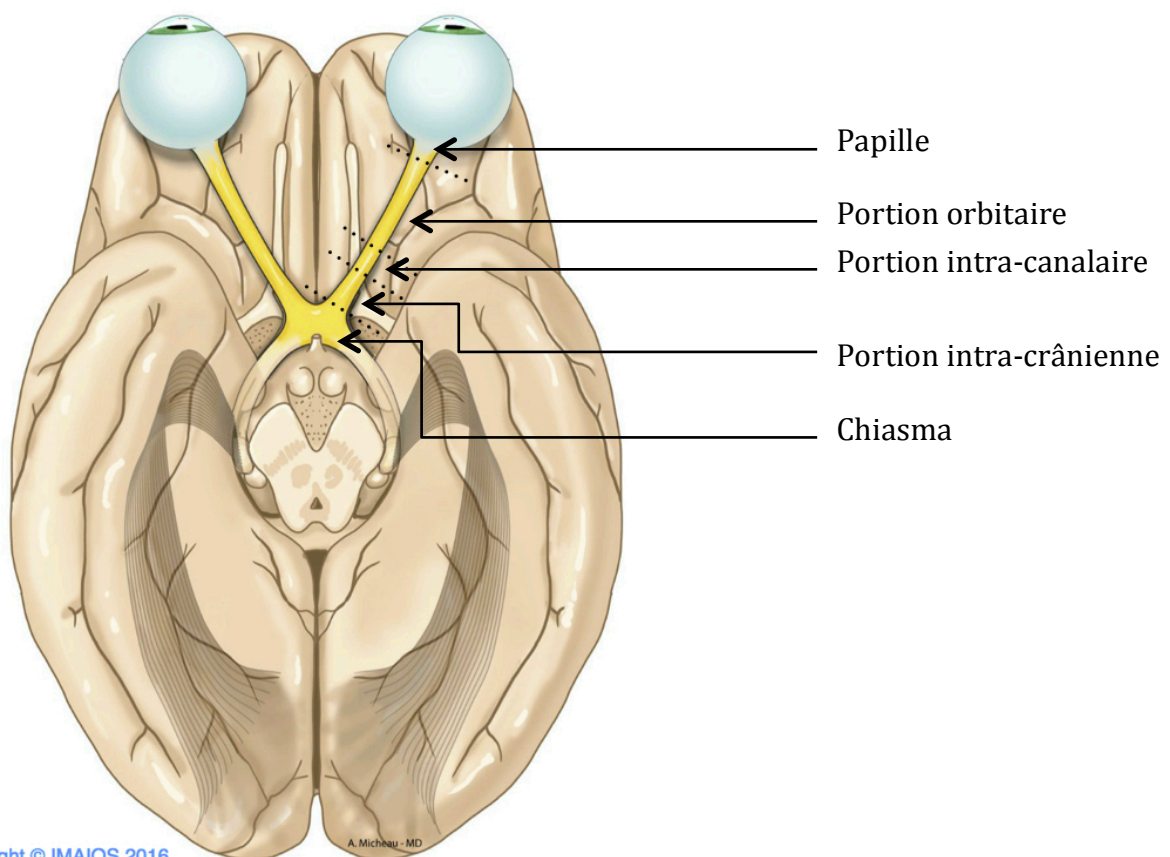
#### 1.1. Le nerf optique

##### 1.1.1. Les différents segments du nerf optique

Le nerf optique est divisé classiquement en quatre segments (Figure 1) :

- Le segment intra-orbitaire, lui-même divisé en deux :
  - o La portion intra-oculaire ou papille,
  - o La portion orbitaire : longue d'environ 2,5 cm.
- Le segment intra-canaulaire, long d'environ 0,6 cm et situé dans le canal optique,
- Le segment intra-crânien, long d'environ 1 cm, et représentant le tiers postérieur du nerf.

Il rejoint l'angle antéro-latéral du chiasma optique au niveau duquel il se termine, dans l'espace sous-arachnoïdien, à l'étage moyen de la base du crâne.



Copyright © IMAIOS 2016

Figure 1. Segments du nerf optique

### 1.1.2. La papille

La papille optique est la portion intra-oculaire du nerf optique.

Elle est divisée en quatre portions (Figure 2) :

- La couche des fibres optiques, la plus superficielle ;
- La région pré-laminaire, dans le plan de la choroïde et des couches externes de la rétine ;
- La lame criblée, extension de la sclère adjacente dans la papille ;
- La région rétro-laminaire, la plus postérieure où les axones commencent à se myéliniser.

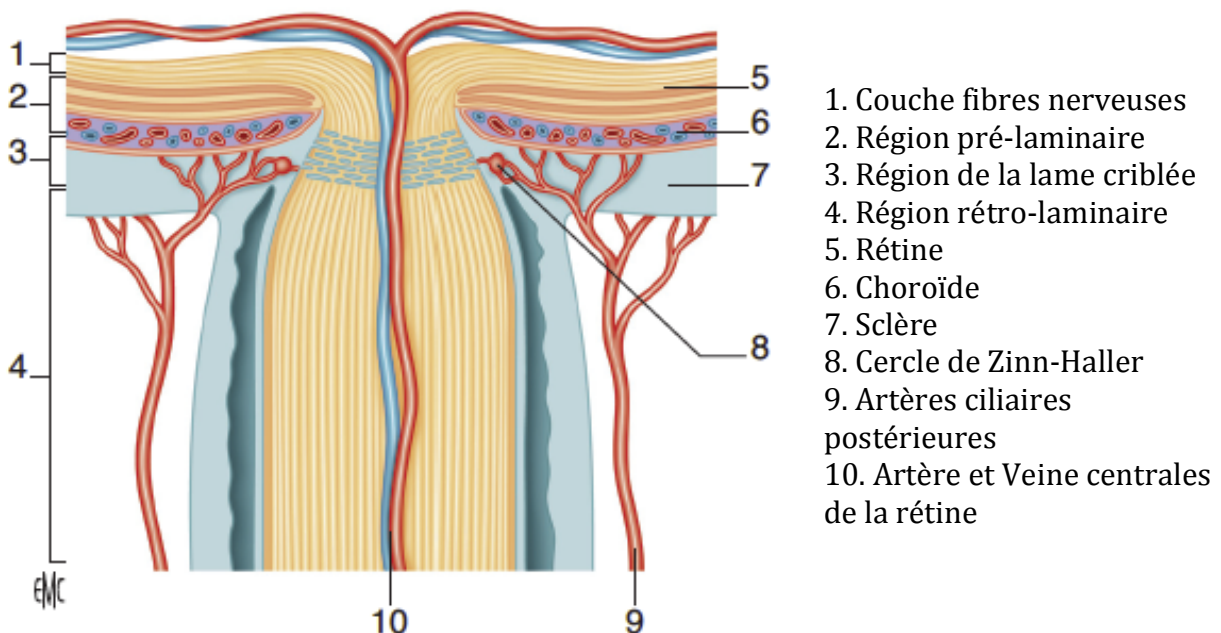


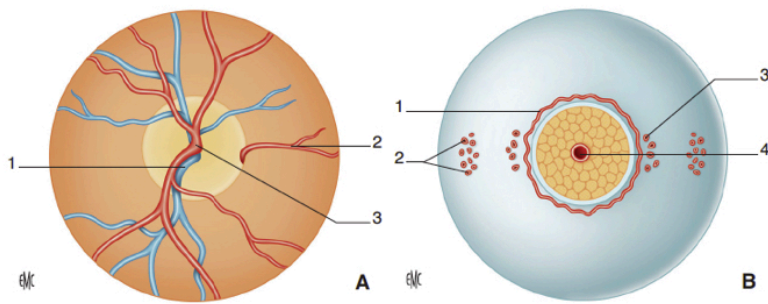
Figure 2. Région antérieure du nerf optique

### 1.2. Vascularisation artérielle du nerf optique

Les deux couches vascularisées par l'artère centrale de la rétine (ACR) sont la couche des fibres optiques et la couche rétro-laminaire.

Les couches profondes de la papille (pré-laminaire et lame criblée) sont vascularisées par les artères ciliaires postérieures (ACP) courtes (Figure 3).





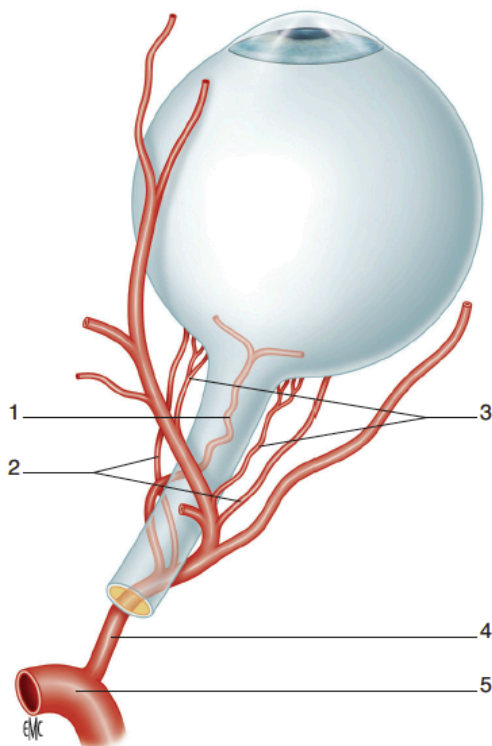
- A. Vue antérieure œil gauche  
 1. Veine centrale de la rétine  
 2. Artère cilio-rétinienne  
 3. Artère centrale de la rétine

- B. Vue postérieure œil gauche  
 1. Cercle de Zinn-Haller  
 2. Artères ciliaires courtes postérieures distales  
 3. Artères ciliaires courtes postérieures paraoptiques  
 4. Artère centrale de la rétine

**Figure 3. Vascularisation de la papille**

Les ACP naissent de l'artère ophtalmique, branche de l'artère carotide interne. Elles cheminent le long du nerf optique, et se divisent en de multiples branches avant de pénétrer dans le globe oculaire.

On distingue les ACP courtes, elles même divisées en ACP courtes para-optiques et ACP courtes distales, des ACP longues (Figure 4).



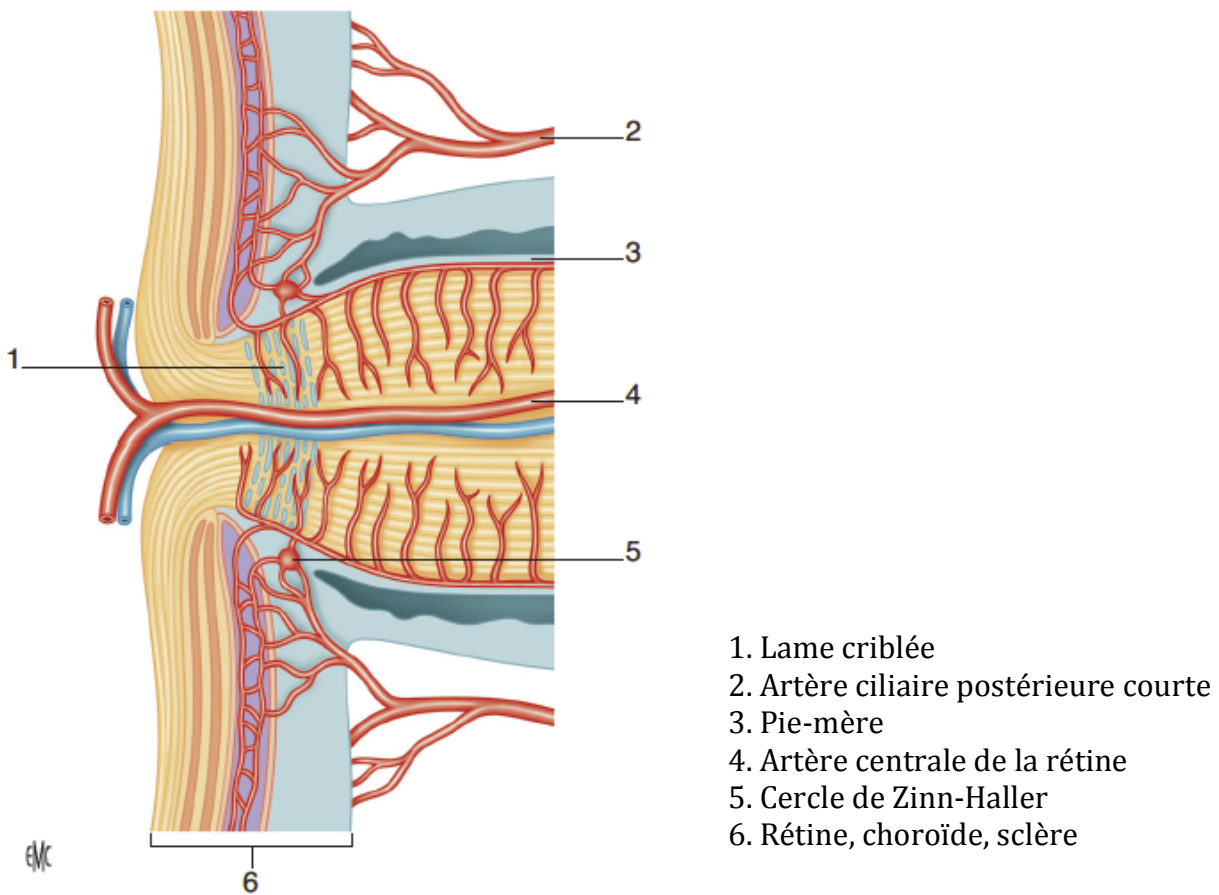
1. Artère centrale de la rétine  
 2. Artères ciliaires postérieures longues  
 3. Artères ciliaires postérieures courtes  
 4. Artère ophtalmique  
 5. Artère carotide interne

**Figure 4. Vascularisation artérielle de la tête du nerf optique à partir de l'artère ophtalmique**

Les ACP longues vascularisent une région de la périphérie de la zone choroïdienne, les corps ciliaires et l'iris.

Les ACP courtes para-optiques, sont la principale source de vascularisation de la papille optique. Elles forment très souvent un réseau anastomotique autour du nerf optique, appelé cercle de Zinn-Haller (Figure 5).

Les ACP courtes distales assurent la vascularisation choroïdienne du pôle postérieur à l'équateur.



**Figure 5. Vascularisation de la papille, vue de profil**

## **2. Généralités sur les neuropathies optiques ischémiques antérieures aiguës (NOIAA)**

### **2.1. Neuropathies optiques**

Les neuropathies optiques regroupent un ensemble de pathologies ophtalmologiques caractérisées par une atteinte du nerf optique pouvant s'exprimer par une baisse d'acuité visuelle, une altération de la vision des couleurs, un déficit du champ visuel, un phénomène de désafférentation pupillaire ou des changements dans l'apparence du nerf optique.

Les étiologies sont diverses :

- Ischémiques :
  - Antérieures : Neuropathie optique ischémique antérieure aiguë (NOIAA)
  - Postérieures : Neuropathie optique ischémique postérieure (NOIP)
  
- Inflammatoires :
  - antérieure : Papillite
  - postérieure : Névrite Optique rétrobulbaire (NORB) dont les étiologies sont multiples :
    - Affections démyélinisantes : Sclérose en plaques (SEP), maladie de Devic, maladie de Schilder
    - Infections générales bactériennes (Syphilis, Lyme ... ), virales (HSV), ou fongiques (Candidose ... )
    - Maladies inflammatoires systémiques : Sarcoïdose, Collagénose, Behçet
    - Post-vaccinales

Le type d'altération du champ visuel qui survient lors des neuropathies optiques n'est pas spécifique d'une étiologie particulière. C'est l'ensemble des signes cliniques, c'est à dire le mode de survenue de la baisse d'acuité visuelle, la présence ou l'absence d'autres symptômes et signes ophtalmologiques ou neurologiques qui permettent de confirmer l'atteinte du nerf optique, d'en localiser la lésion voire même d'en préciser l'étiologie. Cela suggère un tableau clinique typique, afin de porter le diagnostic étiologique avec certitude.

## **2.2. Neuropathie optique ischémique antérieure aigüe (NOIAA)**

### **2.2.1. Définition et étiologies**

La neuropathie optique ischémique antérieure aigüe résulte d'une ischémie de la papille. Elle est liée à une hypoperfusion d'une artère ciliaire postérieure ou de l'une de ses branches.

Deux étiologies principales sont retrouvées :

- La maladie de Horton ou artérite giganto-cellulaire, cause la plus connue, au pronostic visuel effroyable qui nécessite une prise en charge urgente. On parle de Neuropathie optique artéritique.
- L'artériosclérose ou neuropathie optique non artéritique, qui représente l'étiologie la plus fréquente (22).

### **2.2.2. Epidémiologie**

La NOIAA est la plus commune des neuropathies optiques aiguës chez les patients de plus de 50 ans (10).

L'incidence de la NOIAA artéritique serait de 0,36 pour 100 000 habitants par an. Elle survient après 55 ans, avec une prédominance de 2,5 femmes pour un homme (11).

La NOIAA non artéritique est très variable selon les populations et leurs facteurs de risque cardio-vasculaire. L'incidence annuelle varierait selon les données de la littérature entre 2,3 et 10,3 pour 100 000 individus (10, 11, 22). Elle peut survenir à tout âge, avec une nette prédominance après 50 ans et atteint 1,5 hommes pour une femme (11).

### **2.2.3. Diagnostic**

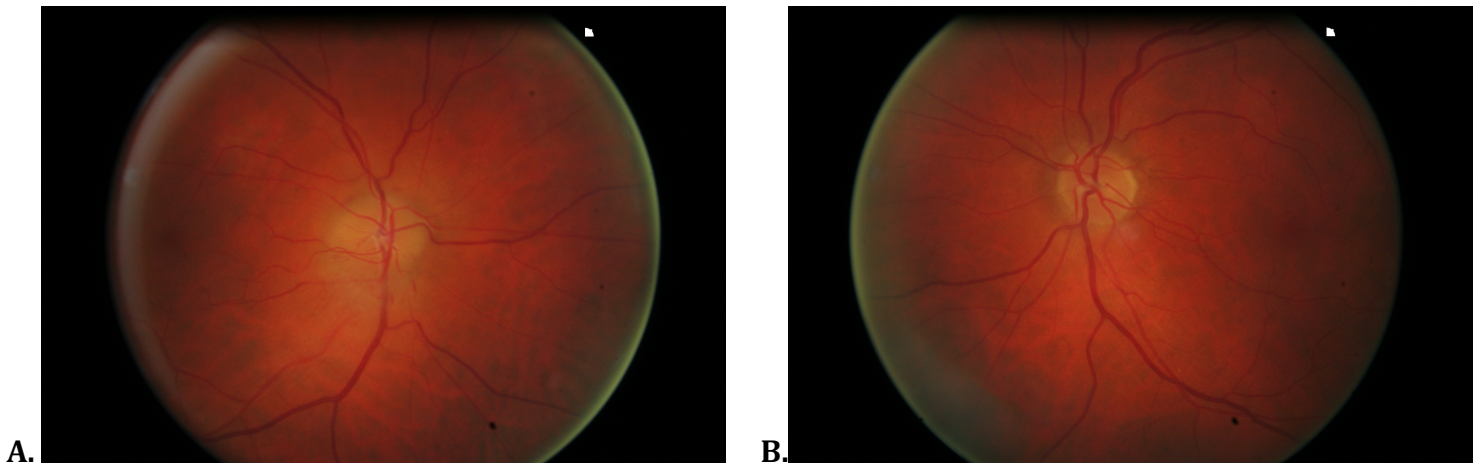
Le diagnostic est avant tout clinique.

Le signe fonctionnel principal est la baisse d'acuité visuelle (BAV) unilatérale brutale indolore sur œil blanc.

L'examen clinique retrouve :

- Une BAV variable de 0 à 10/10<sup>e</sup>, qui est parfois précédée d'épisodes d'amaurose fugace.
- Une pupille souvent asymétrique en raison d'une diminution du réflexe photo-moteur direct du côté atteint.
- A l'examen du fond d'œil (Figure 6) :
  - o Un œdème papillaire focal ou total selon l'artère ciliaire postérieure touchée.

- Une pâleur de la papille.
- Une ou plusieurs hémorragies en flammèche péri-papillaires.



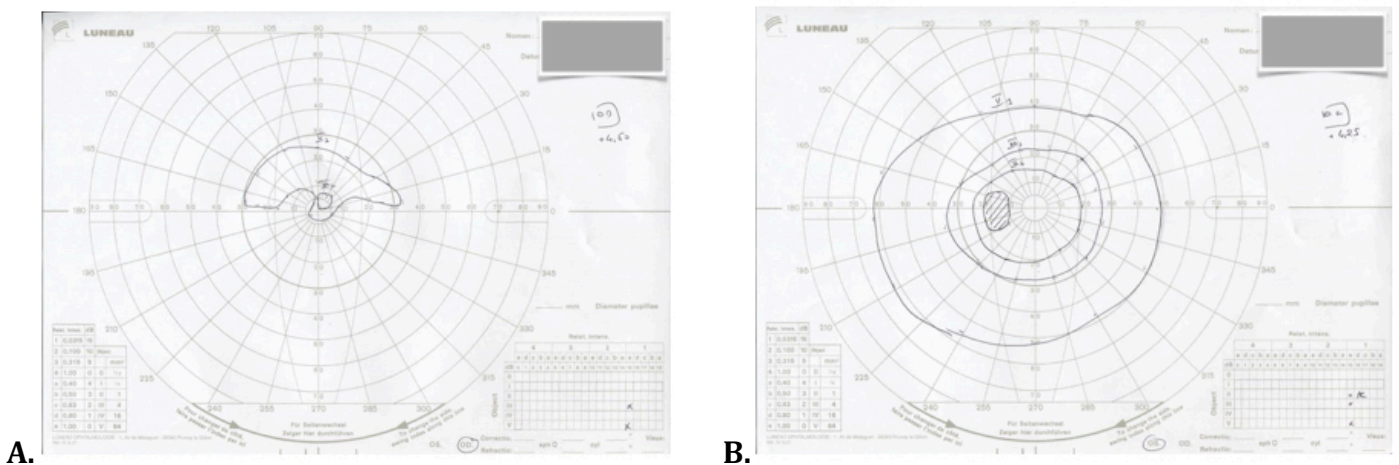
**Figure 6. Fond d'œil d'une NOIAA de l'œil droit.**

**A. Œil droit avec œdème papillaire inférieur et hémorragies péri-papillaires en flammèche.**

**B. Œil gauche normal.**

Les examens complémentaires réalisés retrouvent :

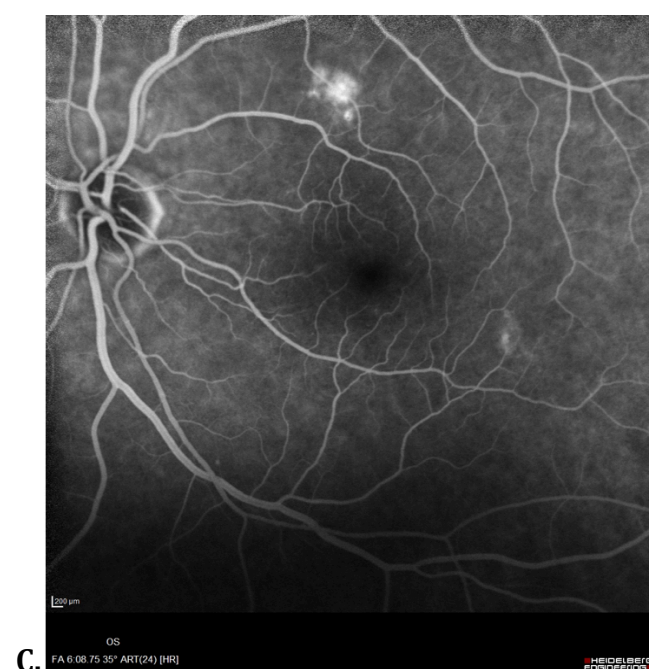
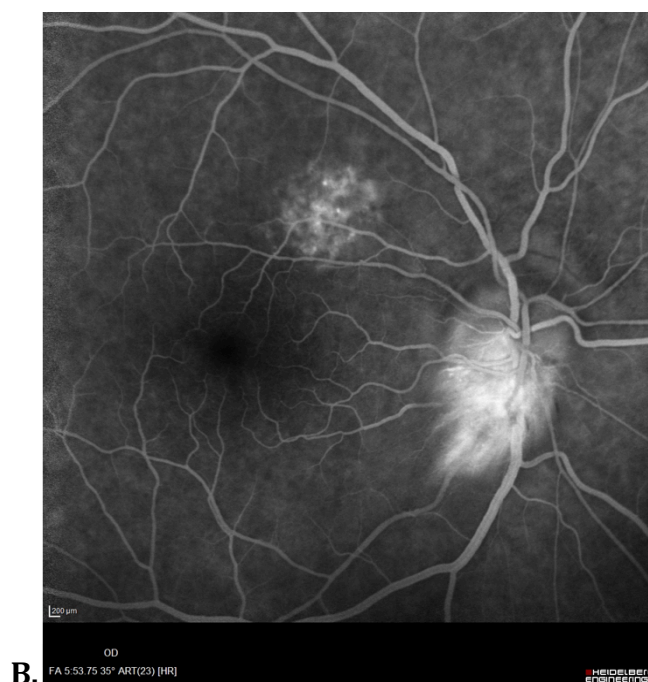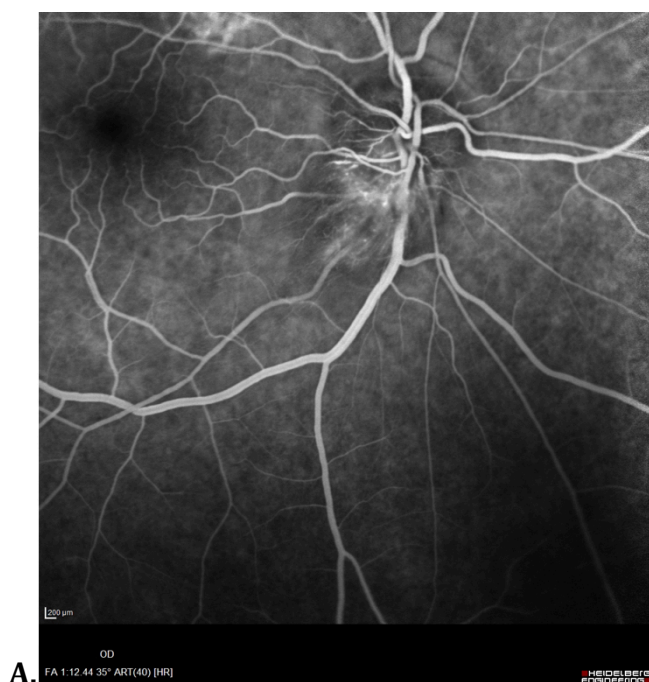
- Au champ visuel : un déficit altitudinal inférieur (Figure 7),
- A l'angiographie à la fluorescéine du fond d'œil (Figure 8) :
  - Un œdème papillaire
  - Des signes d'ischémie choroïdienne (orientant vers une maladie de Horton).



**Figure 7. Champ visuel d'une NOIAA de l'œil droit.**

**A. Œil droit avec déficit altitudinal inférieur.**

**B. Œil gauche normal.**



**Figure 8. Angiographie à la fluorescéine d'une NOIAA de l'œil droit.**

**A et B. Œil droit : temps artériel, œdème papillaire inférieur.**

**C. Œil gauche normal (remaniements pigmentaires supérieurs).**

Une étude a montré que la prévalence de la douleur péri-oculaire s'étendait de 8 à 12% dans la NOIAA (22, 44), rendant le diagnostic différentiel avec la neuropathie inflammatoire parfois difficile.

## 2.2.4. Diagnostic étiologique

L'urgence est tout d'abord de rechercher une cause artéritique, qui nécessitera une prise en charge rapide en raison du risque de bilatéralisation.

Les signes fonctionnels et physiques que l'on peut retrouver dans la maladie de Horton sont :

- Des céphalées,
- Une claudication de la mâchoire,
- Une hyperesthésie du cuir chevelu,
- Une induration des artères temporales.

Les signes paracliniques de la maladie de Horton sont :

- Une vitesse de sédimentation (VS) supérieure à 50 mm/h (en moyenne 80 à 90 mm/h)
- Une C-réactive protéine (CRP) élevée (en moyenne 70 à 90 mg/L)

L'élévation de la VS et de la CRP sont retrouvées dans 95% des maladies de Horton (46, 48).

- La biopsie des artères temporales (BAT) (spécificité 100%) dont l'analyse anatomopathologique retrouve :
  - o Une pan-artérite giganto-cellulaire dont le caractère segmentaire et focal rend la sensibilité peu élevée, estimée à seulement 77,8% (38, 45, 46).
  - o La présence d'un infiltrat inflammatoire polymorphe (histiocytes, macrophages, cellules géantes multinucléées, lymphocytes) intéressant au moins deux tuniques mais prédominant au niveau de la partie interne de la média. Le contact des cellules géantes multinucléées avec la limitante élastique interne est spécifique de la maladie de Horton.

Une BAT normale n'élimine donc pas le diagnostic.

- L'écho-doppler des artères temporales superficielles retrouve un épaississement circulaire hypoéchogène périluminal de l'artère temporale, en rapport avec l'œdème pariétal (> 1 mm) ou « signe du Halo » dont la sensibilité est estimée à 40% et la spécificité à 79% (46, 49).

Les critères diagnostiques de l'American College of Rheumatology (ACR) publiés en 1990 (Annexe 1), ont été élaborés sur ces données cliniques et paracliniques avec une sensibilité évaluée à 93,5% et une spécificité à 91,2% (46,47).

Après avoir éliminé la cause artéritique, il faudra s'efforcer de rechercher des signes de cause non artéritique par :

- Le dépistage des facteurs de risque cardio-vasculaire (hypertension artérielle (HTA), dyslipidémie, diabète, tabac),
- Un echo-doppler des troncs supra-aortiques à la recherche d'athérome.

Le diagnostic étiologique entre la NOIAA artéritique versus non artéritique n'est donc pas aisé (45).

## 2.2.5. Diagnostics différentiels

La NOIAA dont la présentation n'est pas typique présente plusieurs diagnostics différentiels :

- Les neuropathies optiques inflammatoires ou névrites optiques.

Celles-ci sont de deux formes :

- Antérieures caractérisées comme la NOIAA par un œdème papillaire et appelées « papillites »
- Postérieures caractérisées par un fond d'œil normal et appelées « névrites optiques rétro-bulbaires (NORB) ».

Les neuropathies optiques inflammatoires sont les neuropathies les plus fréquentes avant 50 ans. L'incidence est élevée, estimée à 5/100 000 aux Etats-Unis (12). Elles touchent davantage les femmes avec un sexe ratio estimé à 3 femmes pour un homme.

Le début est en général aigu avec une baisse d'acuité visuelle variable, le plus souvent unilatérale associée pour les formes typiques, à une douleur rétro-oculaire à la mobilisation du globe (90%). Les autres signes fonctionnels possibles sont la baisse de la sensibilité aux contrastes et le trouble de la vision des couleurs.

Le fond d'œil est normal dans 2/3 des cas : c'est la NORB où l'inflammation siège en arrière de la tête du nerf optique.

Dans le 1/3 restant, il existe un œdème papillaire : c'est la papillite, signant l'atteinte de la papille au même titre que la NOIAA.

Le champ visuel retrouve dans 50% un déficit diffus, et dans l'autre moitié des cas un déficit central ou fasciculaire comme dans la NOIAA.

L'IRM cérébrale et des voies optiques est l'examen clé du bilan, permettant dans les formes typiques d'évaluer la présence ou le risque d'évolution vers une Sclérose en plaques (SEP).



Elle permet dans les formes atypiques, d'éliminer les diagnostics différentiels (compression du nerf optique, NOIAA) ou même d'en faire le diagnostic positif en mettant en évidence la lésion inflammatoire sous forme d'un hypersignal T2 du nerf optique rétro-bulbaire qui se rehausse après injection de produit de contraste, présent dans 96% des cas à la phase aiguë (50, 12).

Le pronostic visuel est globalement bon (contrairement à la NOIAA) avec une récupération visuelle spontanée obtenue dans 80% des cas à trois semaines et 90% des cas à 5 semaines (12).

Le risque de récurrence est estimé à 30% à 5 ans dans les NORB idiopathiques, et à 60% dans les NORB secondaires à une affection démyélinisante.

Le risque de développer une SEP est corrélé aux résultats de l'IRM : 25% en l'absence de lésion sur l'IRM initiale et 72% s'il existe au moins une lésion.

- Les neuropathies ischémiques postérieures aiguës :

Elles constituent une entité de diagnostic difficile, mal définie, au traitement controversé.

Elles surviennent souvent dans un contexte post-opératoire ou artéritique dans la maladie de Horton. Les facteurs de risque opératoire sont l'anémie péri-opératoire, l'importance de la déglobulisation per-opératoire, et l'hypotension artérielle systémique, qui entraînent une diminution de la pression de perfusion.

La baisse d'acuité visuelle est massive, souvent dès le réveil dans les formes post-opératoires. Elle est uni ou bilatérale. L'atrophie du nerf optique s'installe dans le mois suivant.

Il n'existe pas de traitement reconnu en dehors du maintien de l'équilibre hémodynamique péri-opératoire et de la correction de l'anémie.

## **2.2.6. Evolution spontanée**

Dans la NOIAA artéritique, le processus thrombotique étant actif, l'évolution spontanée se fait vers l'aggravation du déficit visuel et la bilatéralisation avec un risque de cécité complète (50% des cas présentent une forme sévère et 50% d'entre eux une bilatéralisation avec cécité complète (11)). L'évolution est souvent irréversible motivant l'intérêt d'un diagnostic puis d'une prise en charge thérapeutique en urgence.

Dans la NOIAA non artéritique, l'altération de l'acuité visuelle est la plupart du temps d'emblée maximale. La récurrence sur le même œil est rare tandis que la survenue sur l'œil controlatéral est estimée à 15% sur 5 ans (11) en raison de la fréquente symétrie des deux papilles chez un même sujet.

## **2.2.7. Traitement**

La NOIAA artéritique est donc une urgence thérapeutique avec nécessité de mise en place rapide d'une corticothérapie par voie systémique. Aucun examen complémentaire ne doit retarder sa prise en charge thérapeutique qui consiste en l'instauration de bolus de Solumedrol à fortes doses suivie d'un relais per os avec une décroissance prolongée.

Aucun traitement n'a en revanche prouvé son efficacité dans la prise en charge de la NOIAA non artéritique. Les patients bénéficieront alors simplement d'une correction de leurs facteurs de risque cardio-vasculaire.

Une étude a suggéré l'intérêt de la mise en place d'un traitement par Aspirine dans la prévention de la bilatéralisation (11).

## **3. Imagerie par Résonnance Magnétique en Neuro-Ophthalmologie**

Les lésions neuro-ophthalmologiques sont nombreuses et l'imagerie a un rôle clé dans leur diagnostic et leur suivi. Notamment, les neuropathies optiques, qui peuvent mettre en jeu le pronostic fonctionnel du patient, doivent bénéficier d'une imagerie en urgence.

L'IRM joue un rôle capital dans la détection de ces lésions neuro-ophthalmologiques et dans leur diagnostic étiologique.

### **3.1. Intérêt d'une imagerie adaptée**

Les avantages de l'IRM sont multiples :

- Elle présente une très bonne résolution en contraste permettant une excellente discrimination tissulaire, avec une analyse fine du nerf optique, de sa gaine méningée, des muscles oculo-moteurs.
- Elle permet une étude associée de l'encéphale si nécessaire.
- C'est une imagerie non irradiante.

Elle présente également plusieurs inconvénients :

- Sa faible disponibilité.
- La durée d'acquisition.
- Sa sensibilité ferromagnétique responsable d'artefacts pouvant gêner l'interprétation notamment lors de la présence de matériel ferromagnétique proche des cavités orbitaires (matériel dentaire inamovible par exemple).
- Ses contre-indications.

### **3.2. Contre-indications**

Les contre-indications de l'IRM sont :

- La présence d'un corps étranger ferromagnétique intra-orbitaire ou intracérébral.
- Le port d'un pacemaker (relatif).
- La grossesse au premier trimestre (relatif).
- La claustrophobie (relatif).

### **3.3. Protocole d'exploration**

Les particularités anatomiques de l'orbite sont à l'origine de quelques contraintes et nécessitent certaines spécificités et précautions :

- L'immobilité et la coopération du patient sont de mise.
- Il faut limiter les mouvements oculaires en fermant les yeux ou en fixant un point (gommette) dans l'antenne, lors des acquisitions.
- Il est nécessaire de retirer les sources d'hétérogénéité du signal : appareil dentaire, maquillage, bijoux, par exemple.
- L'utilisation de séquences avec saturation du signal de la graisse peut permettre d'optimiser la détection des prises de contraste.
- L'utilisation du contraste graisseux spontané permet la visualisation de l'infiltration de cette graisse intra-conique.

### **3.4. Indications**

Ses indications sont multiples :

- Bilan étiologique d'une exophtalmie.
- Caractérisation d'un processus expansif orbitaire.
- Etude des muscles oculo-moteurs.
- Bilan d'extension des lésions infectieuses (cellulite de la face ...).
- Etude des orbitopathies dysthyroïdiennes (maladie de Basedow).
- Bilan post-traumatisme orbitaire (lésion du nerf optique, enophtalmie, incarceration et fibrose musculaire ...), et pré-opératoire.
- Caractérisation et bilan étiologique des neuropathies optiques inflammatoires.

## 4. Séquence de diffusion

La séquence de diffusion est une séquence d'imagerie fonctionnelle qui apporte des informations différentes des séquences d'imagerie dites « conventionnelles ».

Elle permet l'étude des mouvements microscopiques des molécules d'eau dans les tissus qui sont aléatoires et plus ou moins intenses en fonction des tissus.

Ils sont appelés « mouvements Browniens » et peuvent être modifiés au cours de phénomènes pathologiques.

### 4.1. Principes

En IRM, les mouvements des protons d'hydrogène entraînent des déphasages responsables d'une perte de signal en présence d'un gradient de champ magnétique. Ces déphasages sont d'autant plus importants que les mouvements des protons sont rapides.

Les séquences de diffusion sont constituées de séquences T2 EPI-SE (Echo Planar Spin Echo) auxquelles on ajoute un gradient de même amplitude de part et d'autre de l'impulsion de Radiofréquence (RF) de  $180^\circ$  (Figure 9).

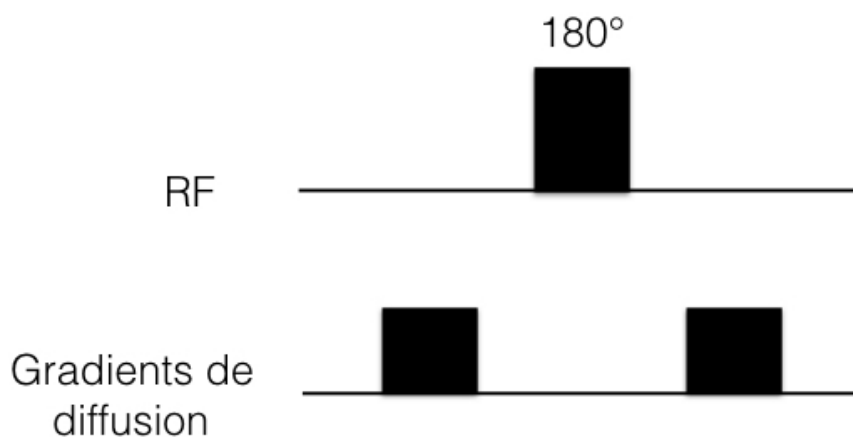


Figure 9. Séquence de Diffusion

Pour les protons immobiles, le déphasage du premier gradient est compensé par le second gradient, ainsi le signal n'est pas atténué.

Par contre, pour les protons mobiles le déphasage lié au premier gradient n'est pas compensé par le deuxième, ce qui entraîne une atténuation du signal. Celle-ci est d'autant plus importante que les mouvements moléculaires sont rapides.

Les images pondérées en Diffusion présentent un hypersignal dans les régions à faible diffusion moléculaire (protons immobiles) et un signal plus faible dans les régions à forte diffusion (protons mobiles).

L'effet de diffusion dépend de la performance du gradient mis en place, qui est caractérisée par un facteur de gradient « b » déterminé par la relation suivante :

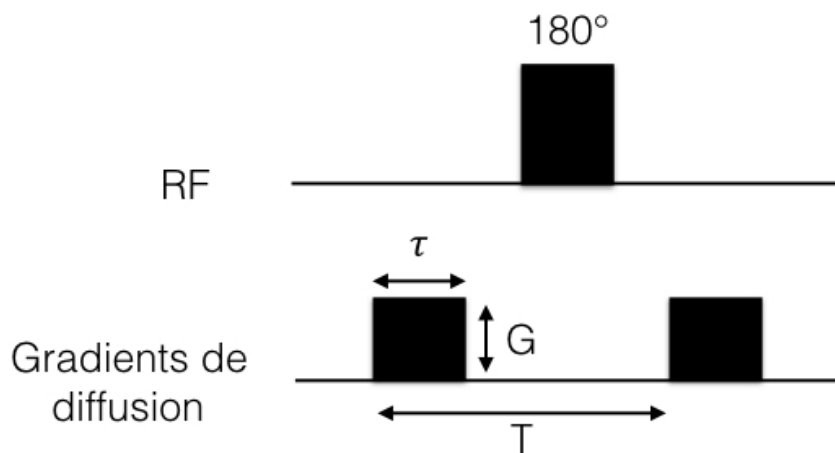
$$B = (\gamma G \tau)^2 (T - \tau/3) \text{ (Figure 10).}$$

$\gamma$  = Rapport Gyromagnétique

$G$  = Amplitude du gradient

$\tau$  = Durée d'application du gradient

$T$  = Temps séparant l'application des deux gradients.



**Figure 10. Facteur de diffusion « b »**

Le facteur de diffusion  $b$  s'exprime en  $s/mm^2$  et peut varier de 0 à 3 000  $s/mm^2$ .

Plus on augmente la valeur de  $b$ , plus la séquence sera sensible au phénomène de diffusion moléculaire, donc pondérée en diffusion mais moins le rapport signal sur bruit sera bon.

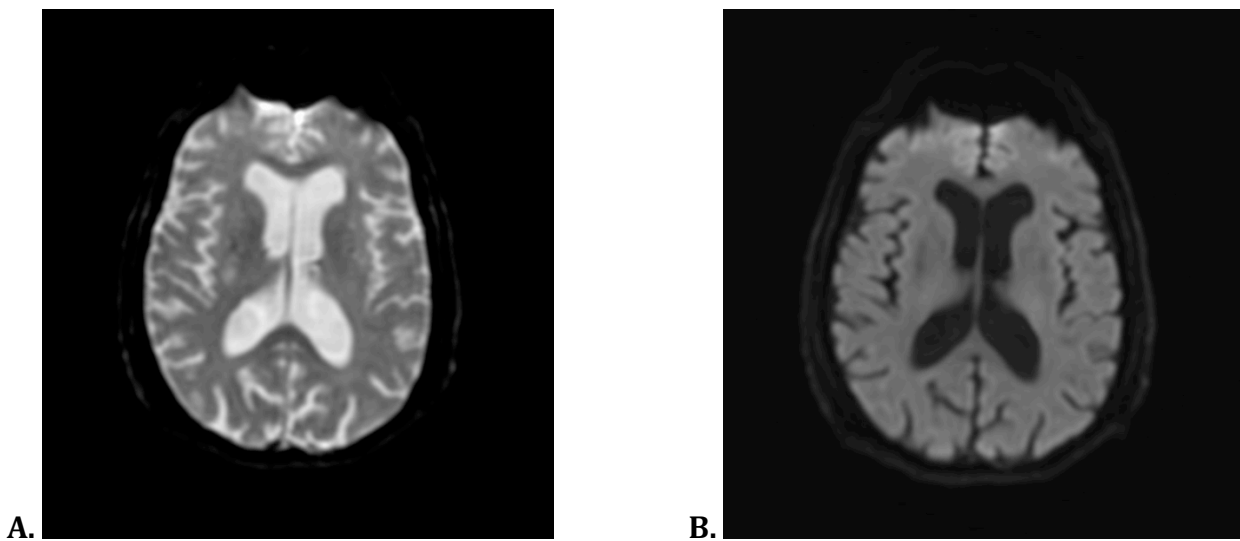
Ces gradients de diffusion sont appliqués dans les trois plans de l'espace  $x$ ,  $y$  et  $z$  et intégrés dans une séquence EPI-SE, séquence d'imagerie ultra-rapide présentant une

excellente résolution temporelle et permettant de réduire les artéfacts liés aux mouvements physiologiques.

Trois images sont donc générées par coupe, pondérées en diffusion dans chacune des directions de l'espace ainsi qu'une quatrième moyennée (image trace), reconstruite à partir de la combinaison des trois précédentes.

Un hypersignal sur l'image obtenue correspondra à une diminution de la diffusion dans les trois directions.

Une exploration de la diffusion moléculaire nécessite dans un premier temps une série de coupes en EPI avec un facteur  $b = 0$  (sans gradient de diffusion) pondérée en T2 puis une autre avec un facteur  $b$  s'étendant de 800 à 1500  $s/mm^2$  en neurologie (Figure 11).



**Figure 11. Coupe axiale diffusion.**  
**A. b0 B. b1000**

On peut dès lors mesurer quantitativement le degré de mobilité des molécules d'eau grâce au calcul du Coefficient de Diffusion Apparent ou ADC, exprimé en  $mm^2/s$ , obtenu par la relation suivante :

$$\text{Log}(S/S_0) = - b \times \text{ADC}$$

S = Signal à b élevé

S<sub>0</sub> = Signal à b=0

b = Gradient de diffusion.

A partir de ces calculs on peut générer une cartographie de diffusion (pixel par pixel) sur laquelle les régions à faible diffusion sont représentées en hyposignal alors que celles à fortes diffusion sont en hypersignal.

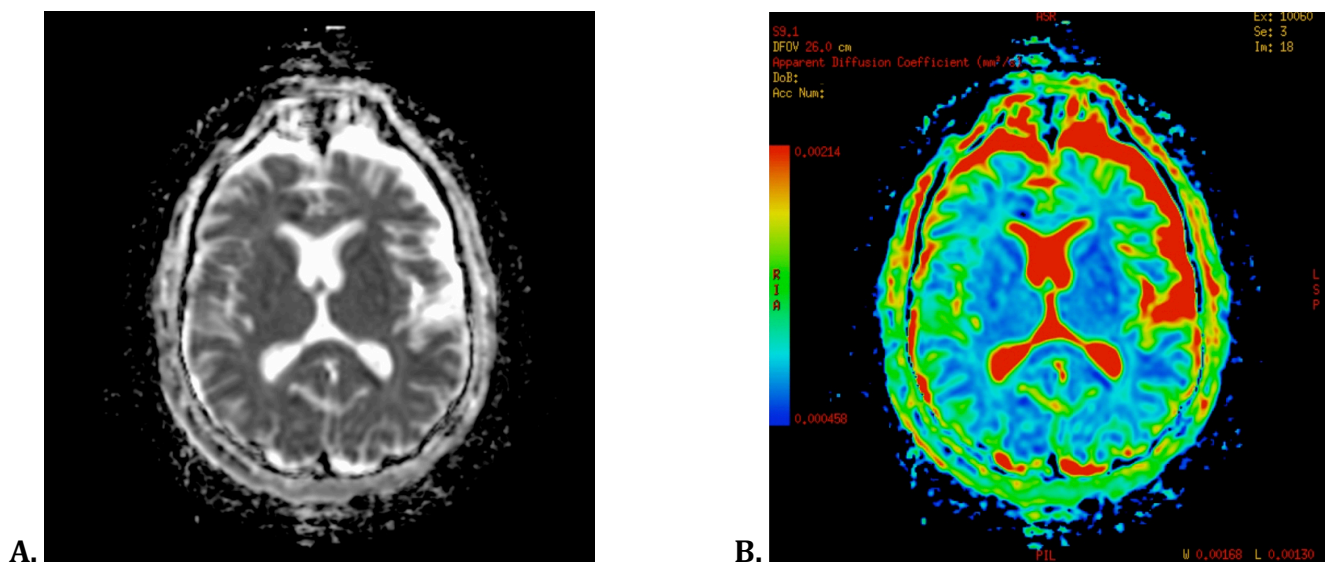
## 4.2. Interprétations

L'image « trace » permet déjà d'avoir une orientation diagnostique. En effet, le signal est le reflet de la mobilité des molécules d'eau : plus le signal est élevé plus la mobilité est faible et au contraire plus il est faible plus la mobilité est importante.

Mais cette séquence reste malgré tout pondérée en T2.

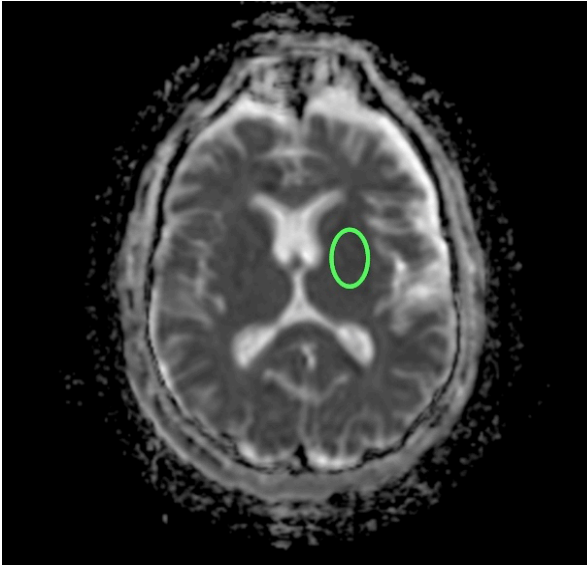
Ainsi une lésion en hypersignal T2 peut apparaître en hypersignal Diffusion alors qu'il n'existe pas de diminution de la diffusion : c'est l'effet « T2 Shine Through ». Et au contraire une lésion en hyposignal T2 peut apparaître en hyposignal Diffusion : c'est l'effet « T2 Dark Through ».

L'un des moyens de s'en affranchir est donc d'utiliser systématiquement le calcul de l'ADC et la réalisation d'une cartographie ADC où les valeurs d'ADC seront représentées selon une échelle de gris ou de couleur (Figure 12).



**Figure 12. Cartographie ADC**  
**A. Noir et Blanc    B. Couleur**

La valeur quantitative de l'ADC pourra être mesurée sur cette cartographie en plaçant une Région d'Intérêt ou ROI (Figure 13).

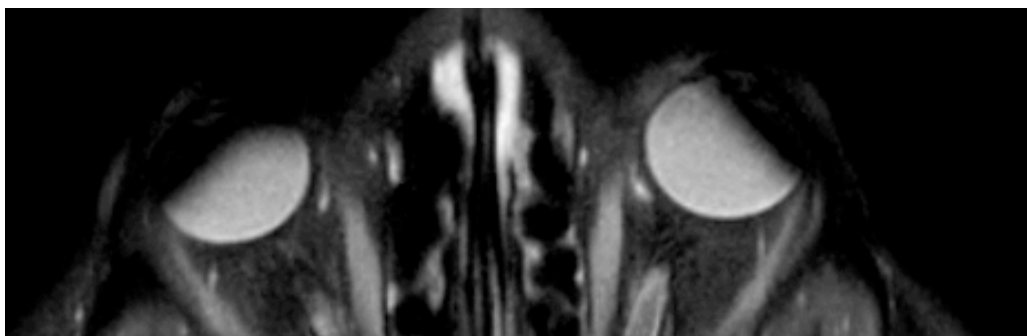


ROI : Aire: 3.090 cm<sup>2</sup> (L: 1.610 cm H: 2.443 cm P: 6.5 cm)  
Moyenne: 669.281 DévStd: 64.009 Somme: 218 855  
Min : 493.000 Max : 865.000

**Figure 13.**  
**Coupe axiale cartographie ADC.**  
**ROI de 3,090 cm<sup>2</sup>,**  
**Moyenne ADC : 0,669.10<sup>-3</sup> mm<sup>2</sup>/s.**

### 4.3. Artéfacts

Les artéfacts sont dus à l'utilisation de séquences EPI ultrarapides sensibles aux artéfacts de susceptibilité magnétique, ce qui rend l'interprétation délicate de ces séquences dans les régions avec des interfaces de structures aériques, osseuses ou en cas d'hémorragie ou de présence de matériel ferromagnétique (Figure 14).



**Figure 14. Artéfacts métalliques sur les globes oculaires liés au port de mascara.**

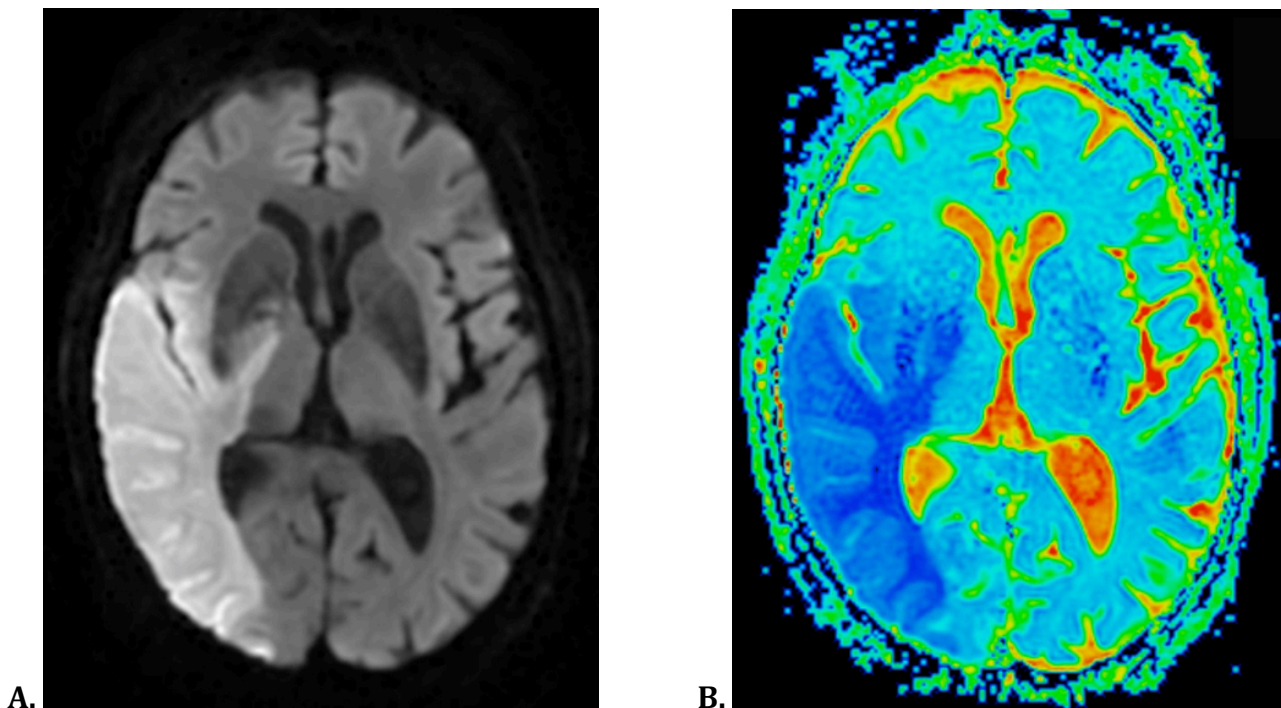


#### 4.4. Applications cliniques

Dans le cerveau la diffusion des molécules d'eau est anisotrope, c'est à dire préférentielle dans une direction, ce qui impose l'utilisation des gradients dans les trois plans de l'espace.

La diffusion est d'utilisation courante dans les pathologies ischémiques en neuroradiologie. Dans les six premières heures qui suivent l'accident vasculaire cérébral, le débit sanguin cérébral chute en dessous de 15-20 ml/100g/min. L'apport énergétique à la cellule est alors insuffisant, ce qui conduit à une défaillance des pompes  $\text{Na}^+/\text{K}^+$  transmembranaires, à l'origine d'un passage de l'eau extra-cellulaire vers le compartiment intra-cellulaire aboutissant à un œdème cytotoxique.

Cette diminution de l'eau extra-cellulaire entraîne une chute de la mobilité des molécules d'eau, se traduisant par une restriction de la diffusion et donc un hypersignal en diffusion avec une chute de l'ADC (Figure 15).

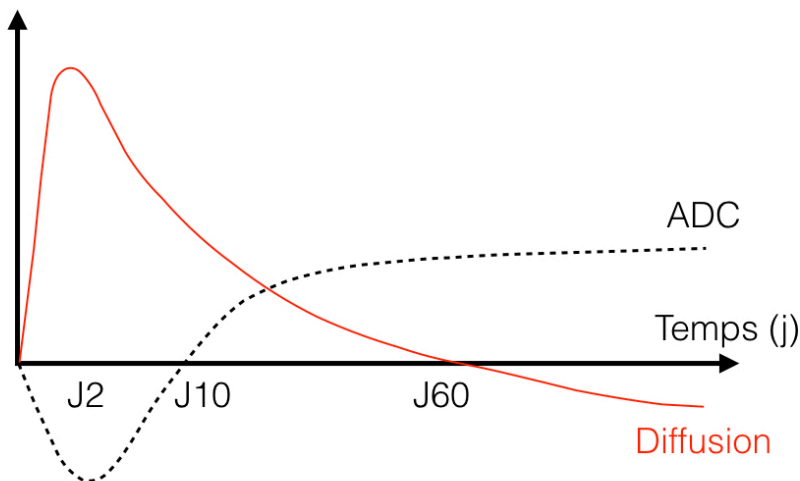


**Figure 15. AVC ischémique Sylvien total droit récent.**

**A. Séquence axiale diffusion b1000 : hypersignal dans le territoire Sylvien droit.**

**B. Cartographie ADC couleur : restriction de l'ADC dans le territoire Sylvien droit.**

Ces modifications de signal sont maximales à 48 heures de l'AVC avec un franc hypersignal diffusion, et une franche restriction de l'ADC, puis l'œdème cytotoxique va laisser place à une lyse cellulaire et à un œdème vasogénique apparaissant en hypersignal diffusion sans restriction de l'ADC du dixième jour environ au soixantième. Enfin, une cavitation va se créer apparaissant en hyposignal diffusion et hypersignal ADC (Figure 16)



**Figure 16. Evolution du signal diffusion et de l'ADC en fonction du temps dans un AVC ischémique.**

Certaines études ont montré que la gravité de la lésion ischémique ainsi que le risque de transformation hémorragique seraient d'autant plus marqués que la valeur de l'ADC est diminuée (41).

## 5. Etude de la diffusion sur le nerf optique dans les NOIAA

### 5.1. Introduction et Problématique

Par analogie au système nerveux central nous avons souhaité étudier l'imagerie de diffusion sur le nerf optique dans les atteintes ischémiques telles que la Neuropathie Optique Ischémique Antérieure Aiguë (NOIAA).

Plusieurs études ont déjà démontré des modifications significatives du coefficient apparent de diffusion des nerfs optiques dans la névrite optique inflammatoire ou même dans les traumatismes du nerf optique (1, 2, 4, 5, 6).

Quelques cas rapportés ont mis en évidence une restriction de l'ADC dans des cas de neuropathie optique ischémique postérieure (NOIP) ou antérieure (NOIAA) (3, 24). Cependant à notre connaissance, aucune étude n'a été effectuée sur une IRM de haut champ, ni avec une séquence de diffusion focalisée sur les orbites.

## 5.2. Objectifs de l'étude

L'objectif principal de notre étude était d'évaluer les caractéristiques des nerfs optiques en diffusion, dans les NOIAA comparativement aux sujets sains et aux NORB.

Les objectifs secondaires étaient :

- Rechercher une corrélation entre la baisse d'acuité visuelle, et la valeur de l'ADC.
  
- Evaluer les caractéristiques des nerfs optiques en T2 et T1 gadolinium dans les NOIAA et les NORB.
  
- Faire le diagnostic étiologique de la NOIAA artéritique versus non artéritique avec l'utilisation combinée de séquences encéphaliques vasculaires permettant l'évaluation de l'inflammation pariétale des artères temporales retrouvée dans la maladie de Horton.

---

## **MATERIELS ET METHODES**

---

## **1. Population étudiée**

Une étude rétrospective monocentrique, a été réalisée conjointement entre les services d'ophtalmologie et de radiologie du centre hospitalier universitaire (CHU) Charles Nicolle de Rouen du 1er Janvier 2016 au 31 Décembre 2016.

### **1.1. Critères d'inclusion**

Les critères d'inclusion étaient :

- Patients âgés d'au moins 18 ans.
- Diagnostic hautement probable de NOIAA établi par les ophtalmologues du service d'ophtalmologie du CHU de Rouen. Celui-ci était défini par une baisse d'acuité visuelle brutale unilatérale sur œil blanc indolore, avec des anomalies au fond d'œil, au champ visuel et à l'angiographie à la fluorescéine, évocatrices de NOIAA.
- Patients ayant bénéficié d'une IRM encéphalique avec réalisation du protocole MIRO et notamment de la séquence de Diffusion centrée sur les nerfs optiques dans les 35 jours après le début des symptômes.

### **1.2. Critères d'exclusion**

Les critères d'exclusion étaient :

- Patients aux antécédents ophtalmologiques de neuropathie optique, de baisse d'acuité visuelle, de chirurgie orbitaire ou rétinienne, de traumatisme orbitaire, et de glaucome.
- Patients présentant une pression intra-oculaire (PIO) supérieure à 15 mmHg à l'admission.
- Patients présentant des contre-indications à l'IRM (cf paragraphe III. b.).

## 2. Recueil de données

Au CHU de Rouen, le service d'ophtalmologie possède un service d'urgences. Les patients avaient été examinés par un ophtalmologue junior ou senior aux urgences ophtalmologiques, qui avait posé le diagnostic de NOIAA.

Les informations suivantes démographiques, cliniques, avaient été recueillies par les ophtalmologues pour tous les patients grâce à une fiche standardisée (Annexe 2) :

- Age.
- Sexe.
- Facteurs de risque cardio-vasculaire (HTA, diabète, insuffisance coronarienne, dyslipidémie).
- Antécédents ophtalmologiques (neuropathies optiques, chirurgie orbitaire ou rétinienne, traumatisme orbitaire... ).
- Contre-indications à l'IRM.
- Date de début des symptômes.
- Côté atteint.
- Examen ophtalmologique (Pression intra-oculaire (PIO), baisse d'acuité visuelle (BAV), fond d'œil (FO)).

Les résultats des examens complémentaires suivant ont été obtenus rétrospectivement par le radiologue junior grâce au dossier médical patient du CHU Charles Nicolle :

- Vitesse de Sédimentation (VS) ou à défaut la protéine C réactive (CRP).
- Echo-doppler des Troncs supra-aortiques.
- Biopsie des artères temporales.

### **Trois groupes ont été comparés :**

- **Le groupe A ou groupe NOIAA** : Patients répondant aux critères d'inclusion et d'exclusion antérieurement décrits.
- **Le groupe B ou groupe NORB** : Patients présentant une neuropathie optique inflammatoire rétrobulbaire.
- **Le groupe C ou groupe témoin** : Volontaires sains du service d'imagerie du CHU.

Une IRM encéphalique avait été réalisée dans les 35 jours suivant le début des symptômes dans les neuropathies optiques brutales pour éliminer un diagnostic différentiel et faire le bilan étiologique.

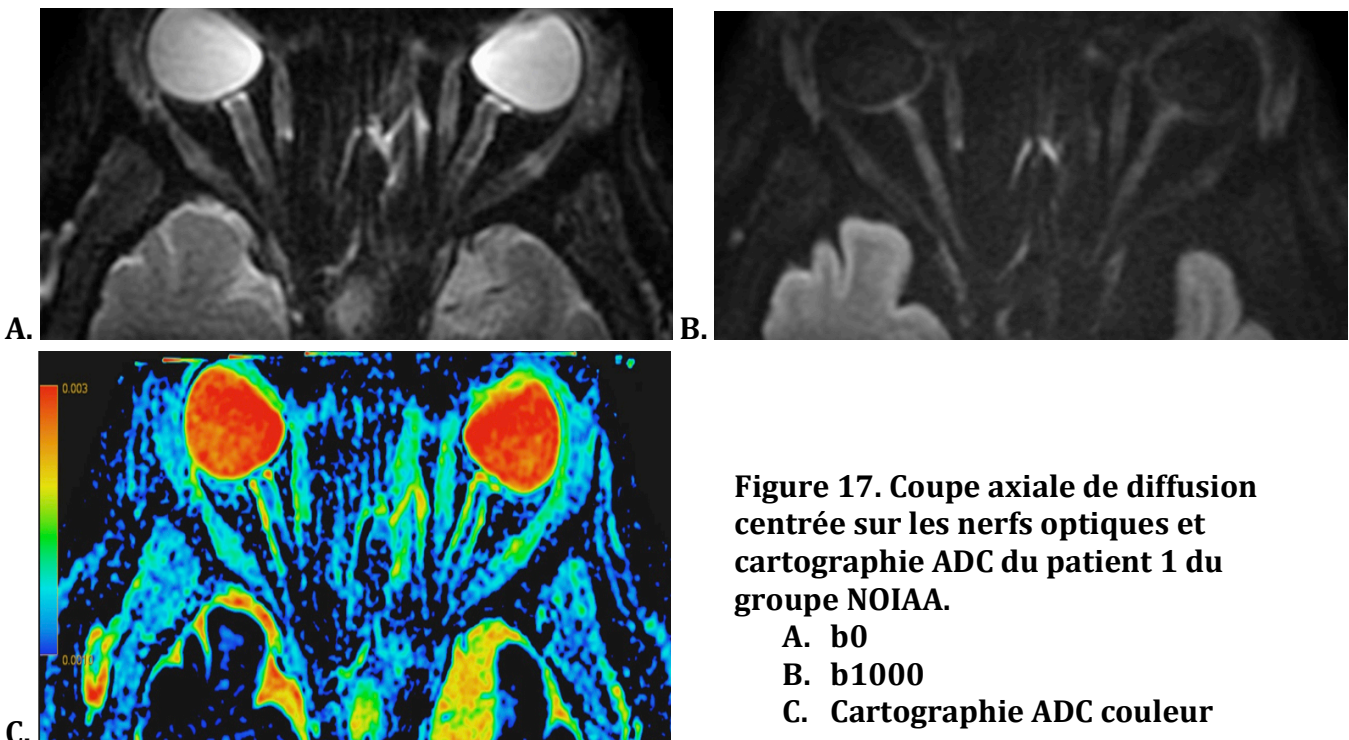
### 3. Protocole IRM

Tous les examens ont été réalisés sur une IRM General Electric® MR750w GEM 3.0T.

Le protocole suivant a été effectué à l'aide d'une antenne tête réceptrice de 32 canaux (Tableau. 1) :

- Axial T1 FSE, Sagittal 3D FLAIR, Sagittal T1 EG rapide et Sagittal Cube T1 FatSat après injection de gadolinium sur l'encéphale.
- Coronal T2 FSE, Axial Diffusion FOCUS®, Coronal T1 FatSat FSE après injection de gadolinium, centrés sur les orbites.

La séquence diffusion FOCUS® est une séquence de diffusion Spin-Echo EPI 3 directions, centrée sur les orbites (FOV réduit) et acquise dans un plan oblique parallèle au plan des nerfs optiques, avec des gradients  $b_0$  et  $b_{1000}$ . Une cartographie ADC couleur était réalisée au décours (Figure 17).



**Figure 17. Coupe axiale de diffusion centrée sur les nerfs optiques et cartographie ADC du patient 1 du groupe NOIAA.**

- A.  $b_0$
- B.  $b_{1000}$
- C. Cartographie ADC couleur

Le gadolinium utilisé était du Gadovist®, injecté manuellement à raison de 0,1 mmol/Kg.

Séquences	Orientation	TE(ms)	TR(ms)	TI(ms)	Nex	FOV(mm)	Matrice	Thk(mm)	Sp(mm)
T1 FSE	Axial	9	460		2	260	384 x 320	3,5	4,5
T1 SPGR	Sagittal	2	150		1	240	352 x 224	4	5
3D FLAIR	Sagittal	133	8000	2076	1	280	256 x 224	1,4	0,7
T2 FSE	Coronal	117	11 000		3	200	320 x 256	1,5	1,9
Diffusion FOCUS orbites	Axial oblique	57	5000		3	160	160 x 80	3	3
T1FS gadolinium	Coronal	13	690		3	200	288 x 288	1,5	1,9
3D T1FS gadolinium	Sagittal	14	600		1	200	288 x 288	1,2	0,6

**Tableau 1. Caractéristiques des séquences IRM du protocole MIRO.**

Seule la séquence de diffusion focalisée sur les orbites a été réalisée et donc étudiée dans le groupe témoin.



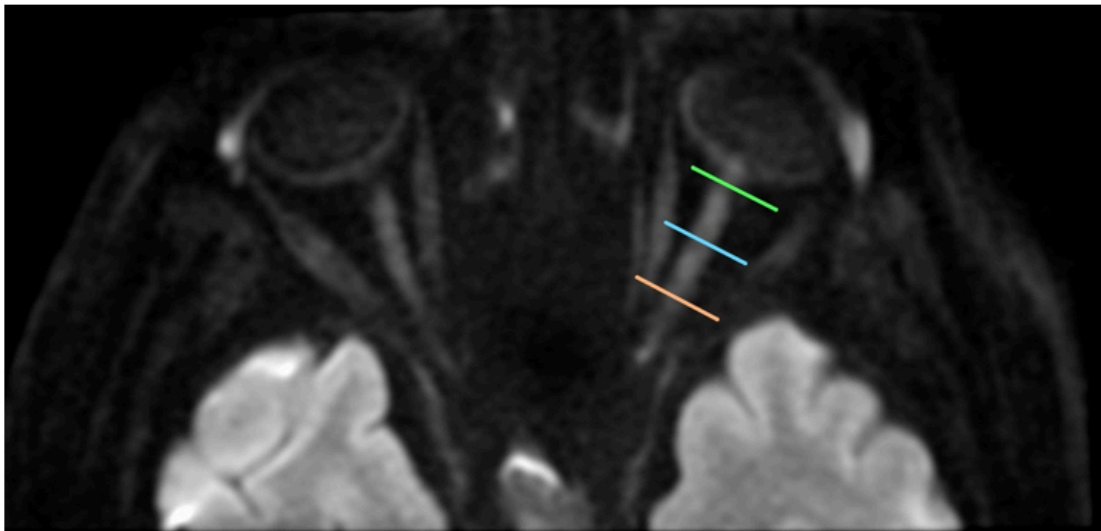
## 4. Analyse des images

Les examens ont été interprétés en simple aveugle par deux neuro-radiologues, un junior et un senior du service de radiologie du CHU Charles Nicolle à Rouen, sur une console d'interprétation GE Healthcare Advantage Workstation®.

Les radiologues ne connaissaient pas le côté atteint, ni le groupe auquel appartenait le patient.

Le nerf optique a été préalablement segmenté en 4 parties par les radiologues (Figure 18) :

- Tête du nerf optique (papille).
- 1/3 antérieur.
- 1/3 médial.
- 1/3 postérieur.



**Figure 18 : Segmentation nerf optique gauche, séquence axiale Diffusion b1000**  
4 segments d'avant en arrière : Papille, 1/3 antérieur, 1/3 moyen et 1/3 postérieur.

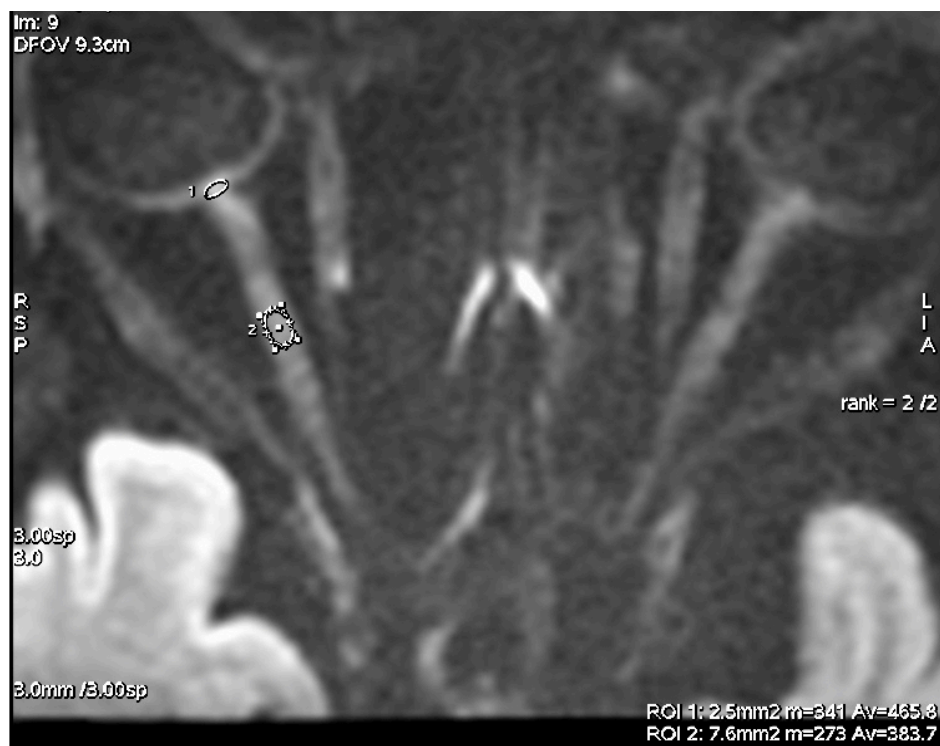Une analyse qualitative puis quantitative a alors été réalisée.

#### **4.1. Analyse qualitative**

- Hypersignal diffusion b1000 du nerf optique classifié par les radiologues en présent (+) ou absent (-).
- Hypersignal T2 du nerf optique : présent (+) ou absent (-).
- Prise de contraste du nerf et de sa gaine méningée : présente (+) ou absente (-).
- Etude de la paroi des artères temporales sur la séquence 3D T1 FatSat après injection de gadolinium en aveugle des résultats de l'Echo-doppler, de la VS et de la biopsie des artères temporales.  
L'atteinte inflammatoire des artères temporales a été classée selon quatre stades décrits par Bley (38) (Annexe 3).

## 4.2. Analyse quantitative

- Mesure de l'ADC des deux nerfs optiques dans les 4 segments à l'aide de ROI ovalaires de 2,5mm<sup>2</sup> sur la tête du nerf optique et de 7mm<sup>2</sup> environ sur les trois autres segments du nerf optique, réalisées manuellement sur l'image b1000 et transférées automatiquement sur la cartographie ADC (Figure 19).



**Figure 19. ROI de 2,5 mm<sup>2</sup> sur la papille et de 7,6 mm<sup>2</sup> sur le 1/3 moyen du nerf optique droit.**

Les données des quatre segments ont été analysées séparément et conjointement pour les trois segments postérieurs.

Pour s'affranchir des artéfacts, les ROI ont été placées de sorte d'inclure les voxels au centre du nerf.

Les examens qui présentaient des artéfacts de susceptibilité magnétiques ont été exclus.

## 5. Analyse statistique

L'analyse statistique a été réalisée sous contrôle d'un statisticien de l'unité de biostatistique et de méthodologie du CHU de Rouen.

### 5.1. Analyse qualitative

L'étude de la sensibilité et de la spécificité de la séquence de diffusion focalisée, du T2 et du T1 gadolinium a été réalisée pour chaque groupe à l'aide d'intervalles de confiance à 95% de Clopper-Pearson.

Le calcul de la spécificité ou de la probabilité de négativité du test chez les témoins a été effectué en excluant au hasard la moitié des yeux droits et la moitié des yeux gauches afin de n'obtenir qu'un seul œil sain par témoin, en partant du principe que les yeux d'un même sujet ne sont pas indépendants l'un de l'autre (fréquente symétrie des deux papilles d'un même sujet (11)).

### 5.2. Analyse quantitative

Une étude descriptive des valeurs de b1000 et d'ADC a donc été réalisée à partir des moyennes des valeurs obtenues par le lecteur 1 Senior et le lecteur 2 Junior. La moyenne, l'écart type et la médiane de ces valeurs ont été calculés pour chaque segment de nerf optique et dans chaque groupe pour l'œil pathologique et l'œil adelphe. Les valeurs d'ADC et de b1000 des yeux adelphes du groupe NOIAA et du groupe NORB ont été regroupées avec celles des deux yeux du groupe témoin, formant un groupe « sain ».

La concordance inter-observateur a été mesurée grâce au modèle de régression de Deming, et au calcul du coefficient de corrélation intra-classe (ICC agreement).

---

## **RESULTATS**

---

## 1. Démographiques

Les principales caractéristiques de la population étudiée sont rapportées dans le tableau 2 pour le groupe A (NOIAA) :

Patient N°	SEXE	Age	FDR CV	ATCDT ophtalmo
P1	M	68	HTA	0
P2	F	84	HTA/Diabète	0
P3	F	83	0	0
P4	H	42	Tabac	0
P5	H	64	HTA/Diabète/HCT/ Tabac sévère	0
P6	H	39	0	VHL Hémangioblastome Gauche
P7	H	68	0	0
P8	H	66	Tabac	0
P9	H	54	0	0
P10	F	82	HTA	0
P11	H	74	0	0
P12	F	83	HTA	0
P13	F	82	0	0
P14	H	58	0	0
P15	H	54	Diabète	0
P16	F	44	0	0

HTA : Hypertension artérielle

HCT : Hypercholestérolémie

VHL : maladie de Von Hippel Lindau

**Tableau 2 : Caractéristiques du groupe A : NOIAA**

L'âge moyen de notre groupe NOIAA était de 69,2 ans, avec une médiane à 70 ans et un sexe ratio H/F de 1.

4 des 16 patients (P4, P6, P7 et P8) initialement inclus ont été exclus devant l'absence de diagnostic de certitude établi après relecture de leur dossier médical.

Les 12 patients restants avaient donc un diagnostic de NOIAA établi avec certitude par les ophtalmologues.

Les principales comorbidités étaient l'hypertension artérielle et le diabète de type 2.

Les caractéristiques des patients du groupe B (NORB) sont décrites dans le tableau 3 :

Patient N°	SEXE	Age	FDR CV	ATCDT ophtalmo	Dg certitude
P1	F	28	0	0	NORB
P2	H	53	0	0	NORB
P3	H	39	0	0	NORB
P4	F	25	0	0	NORB
P5	F	35	0	0	NORB
P6	F	40	0	0	NORB
P7	F	28	0	0	NORB

NORB : Névrite Optique rétro-bulbaire

SEP : Sclérose en Plaque

**Tableau 3 : Caractéristiques du groupe B : NORB**

L'âge moyen des 7 patients du groupe B était de 35,4 ans, avec une médiane à 35 ans et un sexe ratio H/F de 0,4.

Les caractéristiques du groupe C (témoins) sont décrites dans le tableau 4 :

Témoïn N°	SEXE	Age	FDR CV	ATCDT ophtalmo
T1	F	28	0	0
T2	F	25	0	0
T3	H	57	0	0
T4	H	44	0	0
T5	F	29	0	0
T6	H	28	0	0
T7	H	27	0	0
T8	F	28	0	0
T9	F	29	0	0
T10	H	30	0	0
T11	H	30	0	0
T12	H	27	0	0
T13	H	28	0	0
T14	F	32	Tabac	0
T15	H	59	0	0
T16	F	70	HTA	0

**Tableau 4 : Caractéristiques du groupe C : Témoins**

Les 16 témoins présentaient un âge moyen à 35,7 ans, avec une médiane à 29 ans et un sexe ratio H/F à 1,3.



## 2. Evaluation clinique

Les caractéristiques cliniques recueillies dans la fiche standardisée (Annexe 2) et dans le dossier médical du patient ont été résumées dans le tableau 5 pour le groupe NOIAA.

N°	date début	côté	AV	FO	PIO (mmHg)	VS (mm)	Etiologie
P1	01/02/16	NOD	4/10°	Œdème papillaire	12	7	NOIAA-NA
P2	07/02/16	NOD	9/10°	Œdème papillaire droit + hémorragies	N	18	NOIAA-NA
P3	23/02/16	NOG	2/10°	Œdème papillaire	12	23	NOIAA-NA
P5	01/04/16	NOD	10/10°	Œdème papillaire	14	3	NOIAA-NA
P9	23/06/16	NOG	9/10°	Œdème papillaire	N	5	NOIAA-NA
P10	20/05/16	NOD	1/50°	Œdème papillaire + hémorragies péri-papillaires	12	22	NOIAA-NA
P11	01/09/16	NOG	3/10°	Œdème papillaire + hémorragies	14	N	NOIAA-NA
P12	28/10/16	NOD	1/20°	Œdème papillaire + hémorragies	11	23	NOIAA-NA
P13	20/10/16	NOG	1/20°	Œdème papillaire (bilatéral)	13	NC	NOIAA-NA
P14	01/12/16	NOG	6/10°	Œdème papillaire + hémorragies	13	N	NOIAA-NA
P15	02/11/16	NOG	1/200°	Normal	10	N	NOIAA-NA
P16	14/08/16	NOD	NC	Œdème papillaire	N	N	NOIAA-NA

NC : Non connu

N : Normal

NOD : Nerf optique droit

NOG : Nerf optique gauche

NOIAA-NA : NOIAA non artéritique

### Tableau 5 : Caractéristiques cliniques du groupe A : NOIAA

L'acuité visuelle moyenne aigüe était de 4/10°.

Les fonds d'œil retrouvaient principalement des œdèmes papillaires associés ou non à des hémorragies péri-papillaires en flammèche. Un seul fond d'œil a été retrouvé normal.

La pression intra-oculaire (PIO) était toujours normale.

La vitesse de sédimentation (VS) était toujours normale.

Les NOIAA étaient toutes unilatérales et d'étiologie non artéritique (NOIAA-NA).

Aucune maladie de Horton n'a été retrouvée dans notre population.

Seuls le côté atteint, la date de début des symptômes et l'antécédent de maladie démyélinisante ont été recherchés pour le groupe NORB (Tableau 6).

Patient N°	Date début	Côté	Etiologie
P1	18/05/16	NOG	SEP
P2	25/03/16	NOG	SEP
P3	28/03/16	NOG	SEP
P4	12/04/16	NOG	NC
P5	01/06/16	NOD	NC
P6	15/06/16	NOG	SEP
P7	02/09/16	NOD	NC

NOD : Nerf optique droit

NOG : Nerf optique gauche

NC : Non connu

SEP : Sclérose en plaques

**Tableau 6 : Caractéristiques cliniques des patients du groupe B : NORB**

Quatre patients présentaient un antécédent connu de Sclérose en plaques.  
Les atteintes étaient toujours unilatérales.

### 3. Analyse qualitative

Les données qualitatives obtenues ont été résumées dans les tableaux 7, 8 et 9 respectivement pour le groupe NOIAA, NORB et témoins.

N°	délai IRM (Jx)	T2 Œil patho	T2 Œil sain	Diffusion papille œil patho	Diffusion papille œil sain	PDC œil patho	PDC œil sain	Artérite Score de Bley
P1	J16	-	-	+	-	-	-	A
P2	J12	-	-	+	-	-	-	A
P3	J8	-	-	+	-	+	-	A
P5	J14	-	-	+	-	-	-	A
P9	J8	-	-	-	-	-	-	A
P10	J31	-	-	+	-	-	-	A
P11	J20	-	-	-	-	+	-	A
P12	J7	-	-	+	-	+	-	A
P13	J35	-	-	+	-	+	-	A
P14	J30	-	-	+	-	-	-	A
P15	J34	-	-	+	-	+	-	A
P16	J5	-	-	+	-	+	-	A

**Tableau 7 : Données IRM qualitatives recueillies dans le groupe A : NOIAA.**

Etude de la présence (+) ou de l'absence (-) de l'hypersignal T2, Diffusion, de la prise de contraste (PDC) de la papille de l'œil sain et de l'œil pathologique (patho) chez les sujets du groupe A. Grade de l'artérite temporelle selon Bley (A, B, C ou D).

N°	délag IRM (Jx)	T2 Œil patho	T2 Œil sain	Diffusion NO Œil patho	Diffusion NO Œil sain	PDC œil patho	PDC œil sain
P1	J12	+	-	+	-	+	-
P2	J14	+	-	+	-	+	-
P3	J11	+	-	+	-	-	-
P4	J3	+	-	+	-	-	-
P5	J16	+	-	-	-	+	-
P6	J30	-	-	+	-	-	-
P7	J9	+	-	+	-	-	-

**Tableau 8 : Données IRM qualitatives recueillies dans le groupe B : NORB.** Etude de la présence (+) ou de l'absence (-) de l'hypersignal T2, de la diffusion et de la prise de contraste (PDC) du nerf optique (NO) de l'œil sain et de l'œil pathologique (patho) chez les sujets du groupe B.

N°	Diffusion Papille NOD	Diffusion Papille NOG	Diffusion NOD	Diffusion NOG
T1	+	+	-	-
T2	-	-	-	-
T3	-	-	-	-
T4	-	-	-	-
T5	-	-	-	-
T6	-	-	-	-
T7	-	-	-	-
T8	-	-	-	-
T9	-	-	-	-
T10	-	-	-	-
T11	-	-	-	-
T12	-	-	-	-
T13	-	-	-	-
T14	-	-	-	-
T15	+	-	-	-
T16	-	-	-	-

**Tableau 9 : Données IRM qualitatives recueillies dans le groupe C : Témoins.** Présence (+) ou absence (-) de l'hypersignal diffusion de la papille et du reste du nerf optique droit (NOD) et gauche (NOG) chez les sujets témoins.

### **Groupe A : NOIAA :**

Le délai moyen de la réalisation de l'IRM chez les sujets atteints de NOIAA était de 18 jours, avec une médiane à 16 jours. L'IRM la plus tardive a été réalisée à 35 jours du début des symptômes.

Le groupe NOIAA était porteur de 6 yeux gauches et de 6 yeux droits pathologiques.

### **Diffusion :**

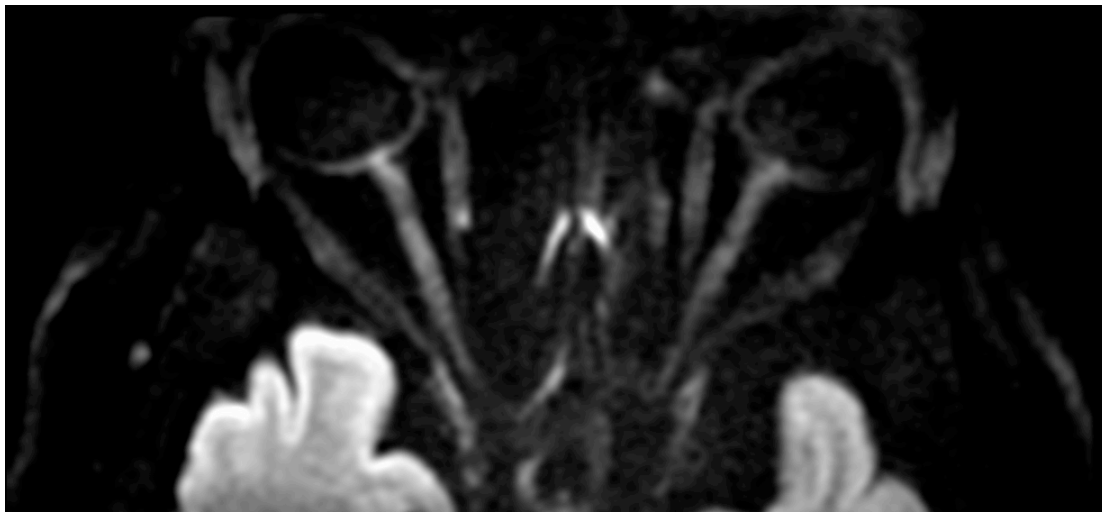Un hypersignal diffusion de la papille était présent chez 10 patients sur 12 du côté pathologique soit une sensibilité observée à 83% IC95% [52% - 98%].

Du côté de l'œil sain, 0 faux-positif ont été retrouvés soit un taux de 0% IC95% [0% - 26%].

Dans le groupe témoin, 8 yeux droits et 8 yeux gauches ont été tirés au sort.

15 papilles ont été retrouvées négatives et 1 positive qui présentait un hypersignal diffusion, soit une spécificité de la diffusion observée à 94% IC95% [0% - 26%].

Un patient du groupe NOIAA présentant un hypersignal diffusion de la papille est présenté ci dessous (Figure 20).



**Figure 20. Patient n°1 du groupe NOIAA présentant un hypersignal diffusion de la papille droite.**

**T2 :**

Aucun hypersignal T2 n'a été retrouvé sur la tête des nerfs optiques pathologiques ni des yeux adelphe, soit une sensibilité et un taux de faux positif observés à 0% IC95% [0% - 26%].

**T1 gadolinium :**

6 papilles pathologiques sur 12 présentaient une prise de contraste soit une sensibilité de l'injection estimée à 50% IC95% [21% - 79%].

Il n'y avait aucun faux positif : 0% IC95% [0% - 26%].

**3D T1 FS gadolinium :**

Aucune artérite temporale n'a été retrouvée. L'inflammation pariétale des artères temporales a été gradée stade A chez tous les patients.

**Groupe B : NORB :**

Le délai moyen de réalisation de l'IRM était de 13,6 jours, avec une médiane à 12 jours et un délai maximal à 30 jours du début des symptômes.

5 yeux gauches et 2 yeux droits étaient pathologiques.

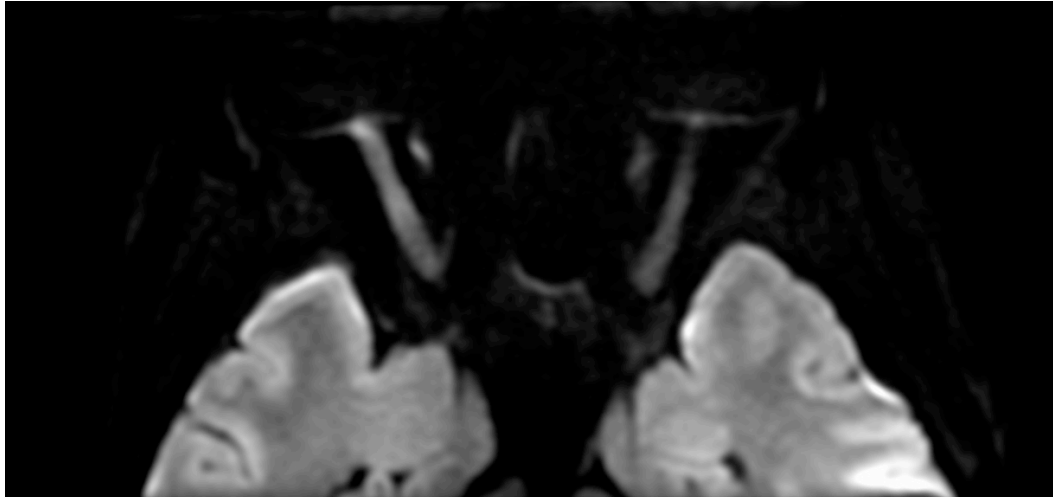
**Diffusion :**

6 nerfs optiques sur 7 présentaient un hypersignal diffusion, soit une sensibilité observée à 86% IC95% [42% - 99,6%].

Aucun hypersignal diffusion n'a été retrouvé sur les nerfs optiques sains, soit un taux de faux positif mesuré à 0% IC95% [0% - 41%].

De même la totalité des 16 nerfs optiques témoins tirés au sort a été retrouvée négative, soit une spécificité observée à 100% IC95% [79% - 100%].

Un exemple de diffusion centrée sur les orbites positif est présenté figure 21.



**Figure 21. Patient n°7 du groupe NORB présentant un hypersignal diffusion du nerf optique droit.**

**T2 :**

La sensibilité était identique à la séquence de diffusion avec 6 nerfs optiques sur 7 retrouvés en hypersignal T2, soit 86% IC95% [42% - 99,6%].

Aucun faux positif n'a été retrouvé, soit un taux observé à 0% IC95% [0% - 41%].

**T1 gadolinium :**

L'injection de produit de contraste n'a permis de mettre en évidence que 3 NORB sur 7, soit une sensibilité observée à 43% IC95% [10% - 82%].

Aucun faux positif n'a été observé, soit un taux à 0% IC95% [0% - 41%].

Tous ces résultats sont résumés dans le tableau 10.

<b>Groupe A : NOIAA</b>			
	<b>Diffusion</b>	<b>T2</b>	<b>T1 gadolinium</b>
<b>Sensibilité</b>	<b>83%</b> IC95 [52% - 98%]	<b>0%</b> IC95 [0% - 26%]	<b>50%</b> IC95 [31% - 79%]
<b>Faux-positifs</b>	<b>0%</b> IC95 [0% - 26%]	<b>0%</b> IC95 [0% - 26%]	<b>0%</b> IC95 [0% - 26%]
<b>Spécificité</b>	<b>94%</b> IC95 [70% - 100%]	/	/
<b>Groupe B : NORB</b>			
	<b>Diffusion</b>	<b>T2</b>	<b>T1 gadolinium</b>
<b>Sensibilité</b>	<b>86%</b> IC95 [42% - 99,6%]	<b>86%</b> IC95 [42% - 99,6%]	<b>43%</b> IC95 [10% - 82%]
<b>Faux-positifs</b>	<b>0%</b> IC95 [0% - 41%]	<b>0%</b> IC95 [0% - 41%]	<b>0%</b> IC95 [0% - 41%]
<b>Spécificité</b>	<b>100%</b> IC95 [79% - 100%]	/	/

**Tableau 10 : Comparaison des valeurs de sensibilité, spécificité et faux positifs de la séquence de diffusion, du T2 et de l'injection selon le groupe.**



#### 4. Analyse quantitative

Pour les trois groupes, les moyennes, médianes et écarts-types des valeurs d'ADC (en  $\text{mm}^2/\text{s}$ ) et du b1000 des segments de chaque œil ont été regroupés dans les tableaux 11, 12, 13.

		NOIAA	NORB	SAIN
Papille	ADC	$1,36.10^{-3}$	$1,62.10^{-3}$	$1,55.10^{-3}$
	b1000	276	363	262
1/3 antérieur	ADC	$1,23.10^{-3}$	$1,12.10^{-3}$	$1,19.10^{-3}$
	b1000	224	277	192
1/3 moyen	ADC	$0,98.10^{-3}$	$1,07.10^{-3}$	$0,99.10^{-3}$
	b1000	191	263	172
1/3 postérieur	ADC	$0,93.10^{-3}$	$0,95.10^{-3}$	$0,94.10^{-3}$
	b1000	192	206	175
Moyenne des 3 tiers	ADC	$1,05.10^{-3}$	$1,04.10^{-3}$	$1,04.10^{-3}$
	b1000	202	249	179

**Tableau 11. Moyennes des valeurs d'ADC ( $\text{mm}^2/\text{s}$ ) et de b1000 des yeux pathologiques du groupe NOIAA, NORB et des yeux sains, par segment.**

		NOIAA	NORB	SAIN
Papille	ADC	$1,35.10^{-3}$	$1,66.10^{-3}$	$1,48.10^{-3}$
	b1000	243	262	240
1/3 ant	ADC	$1,21.10^{-3}$	$1,15.10^{-3}$	$1,12.10^{-3}$
	b1000	220	221	187
1/3 moy	ADC	$1,02.10^{-3}$	$1,11.10^{-3}$	$0,97.10^{-3}$
	b1000	206	195	159
1/3 post	ADC	$0,87.10^{-3}$	$0,93.10^{-3}$	$0,93.10^{-3}$
	b1000	194	210	167
Moyenne des 3 tiers	ADC	$1,08.10^{-3}$	$1,04.10^{-3}$	$1,03.10^{-3}$
	b1000	207	188	176

Tableau 12. Médianes des valeurs d'ADC ( $\text{mm}^2/\text{s}$ ) et de b1000 des yeux pathologiques du groupe NOIAA, NORB et des yeux sains, par segment.

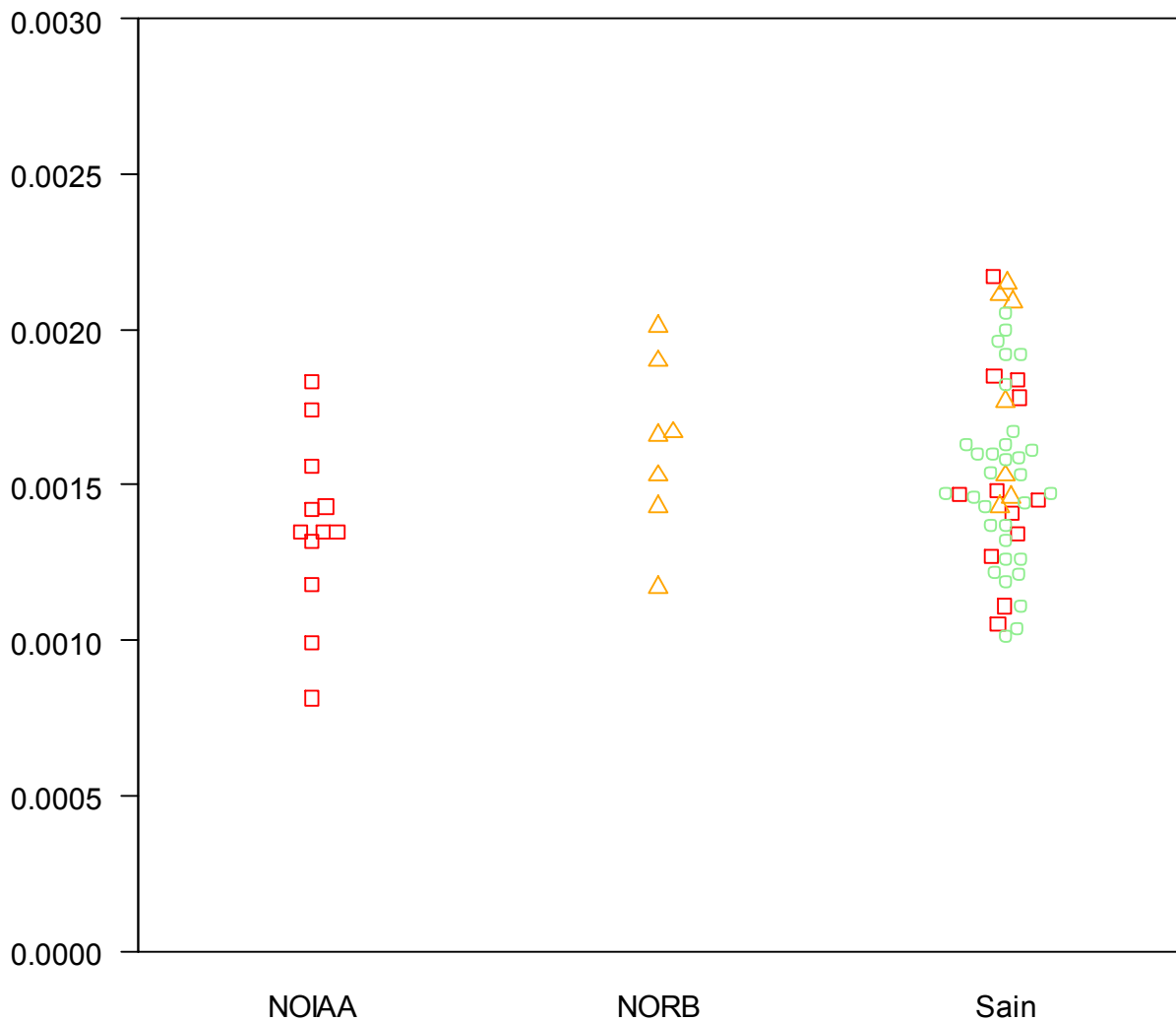
		NOIAA	NORB	SAIN
Papille	ADC	$0,28.10^{-3}$	$0,28.10^{-3}$	$0,31.10^{-3}$
	b1000	85	280	144
1/3 ant	ADC	$0,23.10^{-3}$	$0,21.10^{-3}$	$0,29.10^{-3}$
	b1000	63	228	71
1/3 moy	ADC	$0,16.10^{-3}$	$0,15.10^{-3}$	$0,21.10^{-3}$
	b1000	53	157	51
1/3 post	ADC	$0,18.10^{-3}$	$0,13.10^{-3}$	$0,19.10^{-3}$
	b1000	51	89	67
Moyenne des 3 tiers	ADC	$0,15.10^{-3}$	$0,70.10^{-4}$	$0,19.10^{-3}$
	b1000	49	151	58

Tableau 13. Ecart-types des valeurs d'ADC ( $\text{mm}^2/\text{s}$ ) et de b1000 des yeux pathologiques du groupe NOIAA, NORB et des yeux sains, par segment.

## Concernant l'étude de la papille :

La moyenne et la médiane des valeurs d'ADC de la papille des yeux pathologiques de notre population de patients atteints de NOIAA sont mesurées respectivement à  $1,36.10^{-3}$  et  $1,35.10^{-3}$  mm<sup>2</sup>/s alors qu'elles sont mesurées à  $1,62.10^{-3}$  et  $1,66.10^{-3}$  dans le groupe NORB et à  $1,55.10^{-3}$  et  $1,48.10^{-3}$  mm<sup>2</sup>/s chez les yeux sains (Tableaux 11, 12).

La répartition de l'ensemble des mesures d'ADC de la papille est représentée dans la figure 22 ci-contre.



**Figure 22. Beeswarm Plot de la répartition des valeurs d'ADC de la papille des nerfs optiques selon le groupe NOIAA, NORB ou Sain.**

Groupe NOIAA (carrés rouges),

Groupe NORB (triangles oranges),

Groupe Sain : regroupant les 2 nerfs optiques des sujets du groupe témoin (ronds verts), les nerfs optiques sains des sujets du groupe NOIAA et du groupe NORB.

Les valeurs de l'ADC et du b1000 de la papille des nerfs optiques pathologiques du groupe NOIAA sont représentées dans les figures 23 et 24 en fonction du délai entre le début des symptômes et la réalisation de l'IRM (en jours).

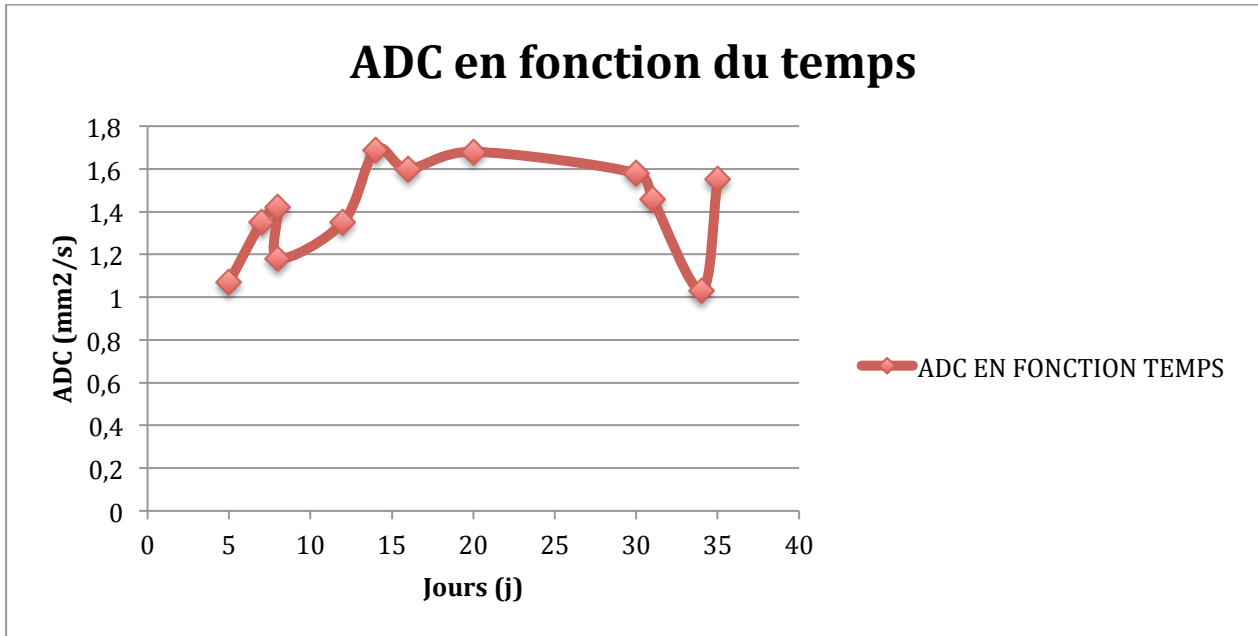


Figure 23. Nuage de points avec courbe représentant l'ADC de la papille pathologique des NOIAA en fonction du temps.

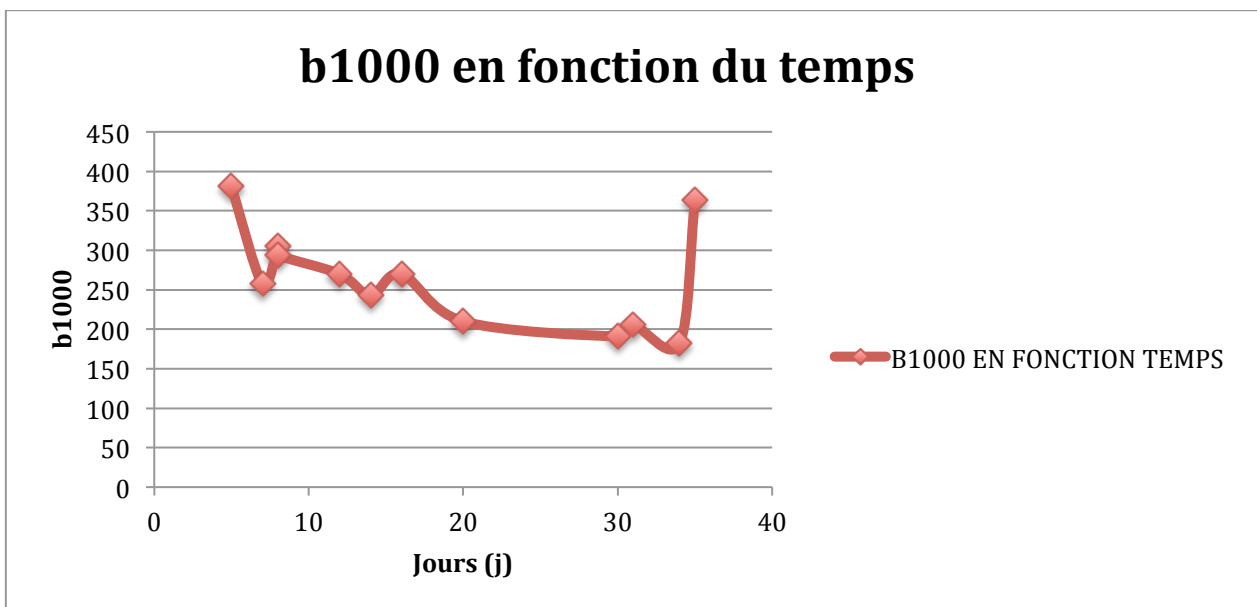


Figure 24. Nuage de points avec courbe représentant les b1000 de la papille pathologique des NOIAA en fonction du temps.

Les valeurs de l'ADC et du b1000 des papilles ont également été représentées en fonction de l'acuité visuelle initiale (figure 25 et 26).

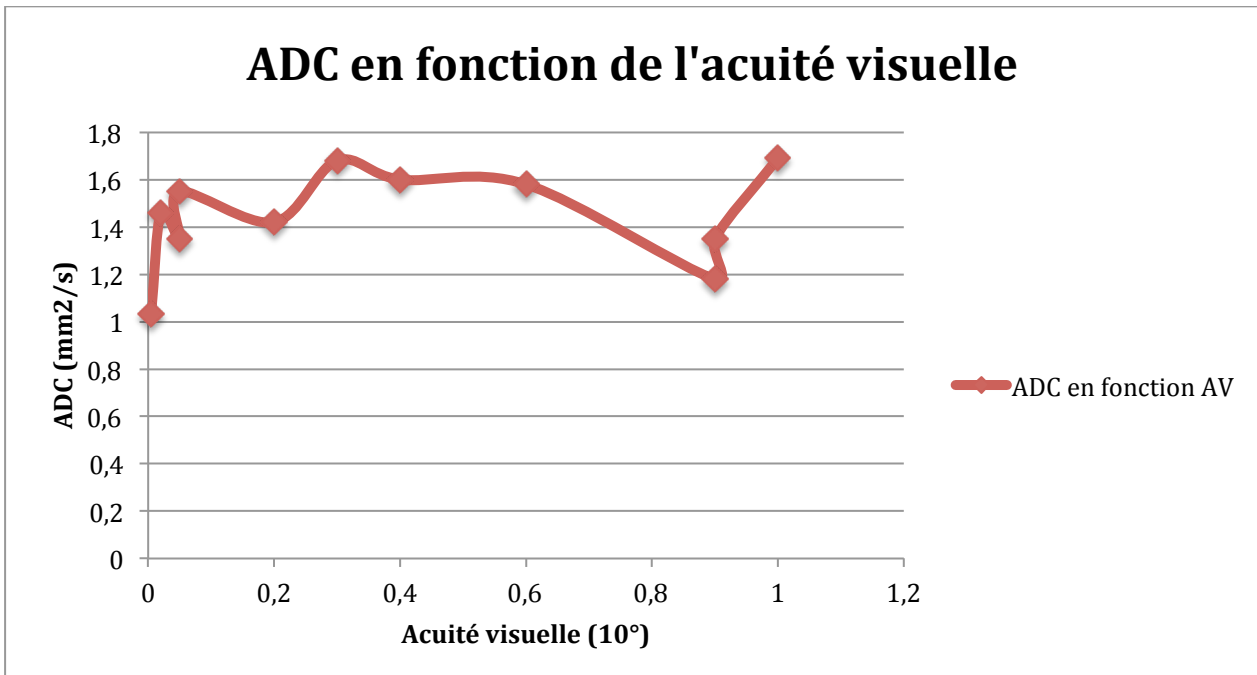


Figure 25. Nuage de points avec courbe représentant l'ADC de la papille pathologique des NOIAA en fonction de l'acuité visuelle initiale.

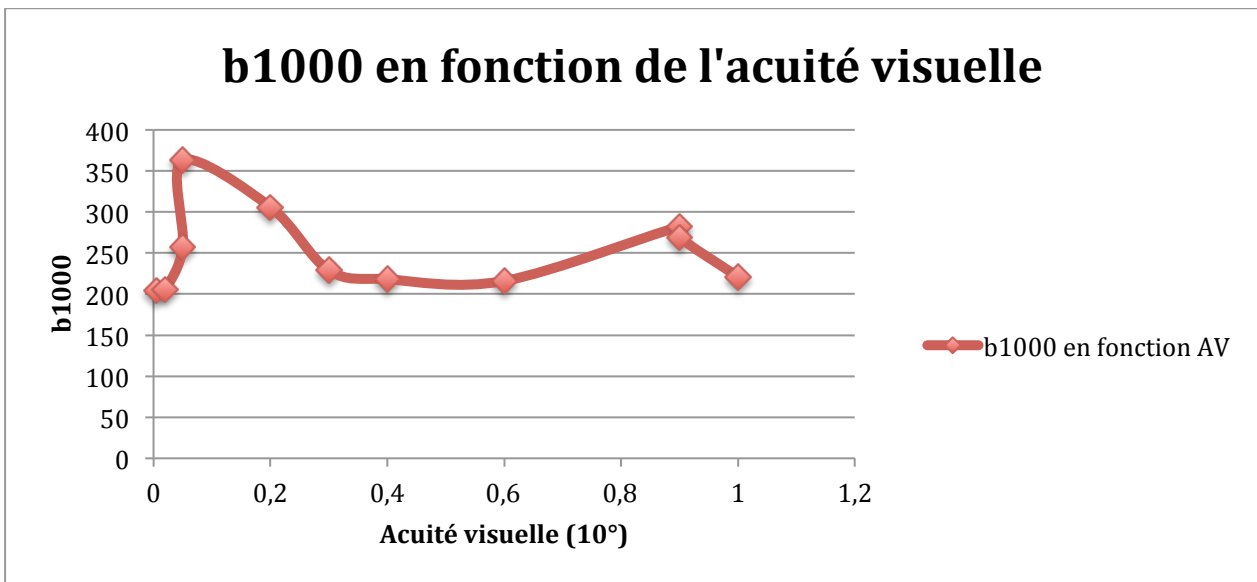
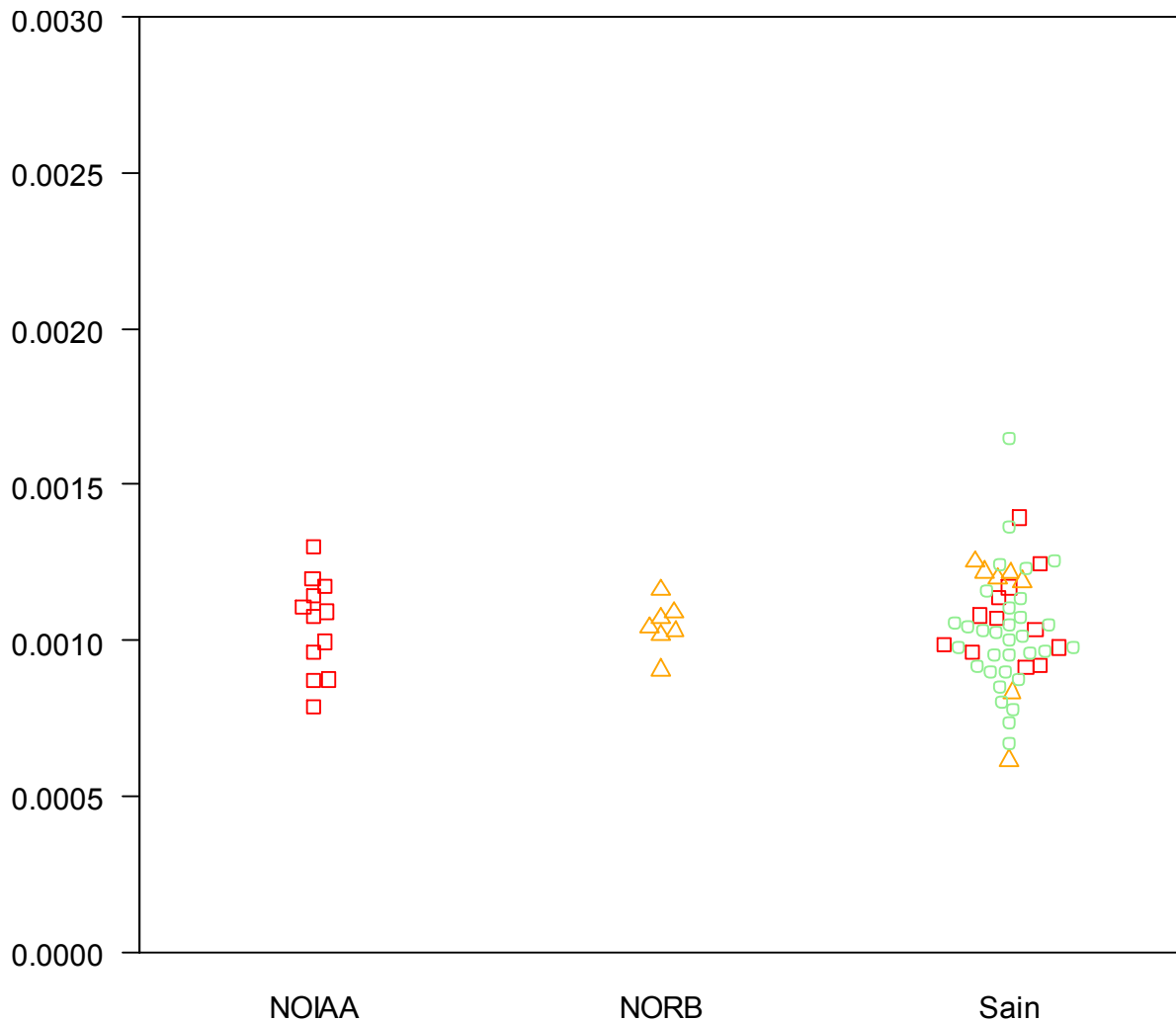


Figure 26. Nuage de points avec courbe représentant les b1000 de la papille pathologique des NOIAA en fonction de l'acuité visuelle initiale.

## Concernant les trois segments postérieurs du nerf optique :

La moyenne et la médiane des valeurs d'ADC de l'ensemble des trois tiers postérieurs du nerf optique pathologique de notre groupe NORB sont mesurées à  $1,04.10^{-3}$  mm<sup>2</sup>/s alors qu'elles sont mesurées respectivement à  $1,05.10^{-3}$  et  $1,08.10^{-3}$  mm<sup>2</sup>/s chez les NOIAA et  $1,04.10^{-3}$  et  $1,03.10^{-3}$  mm<sup>2</sup>/s chez les sujets sains (Tableaux 11, 12).

Ces valeurs sont représentées dans la figure 27.



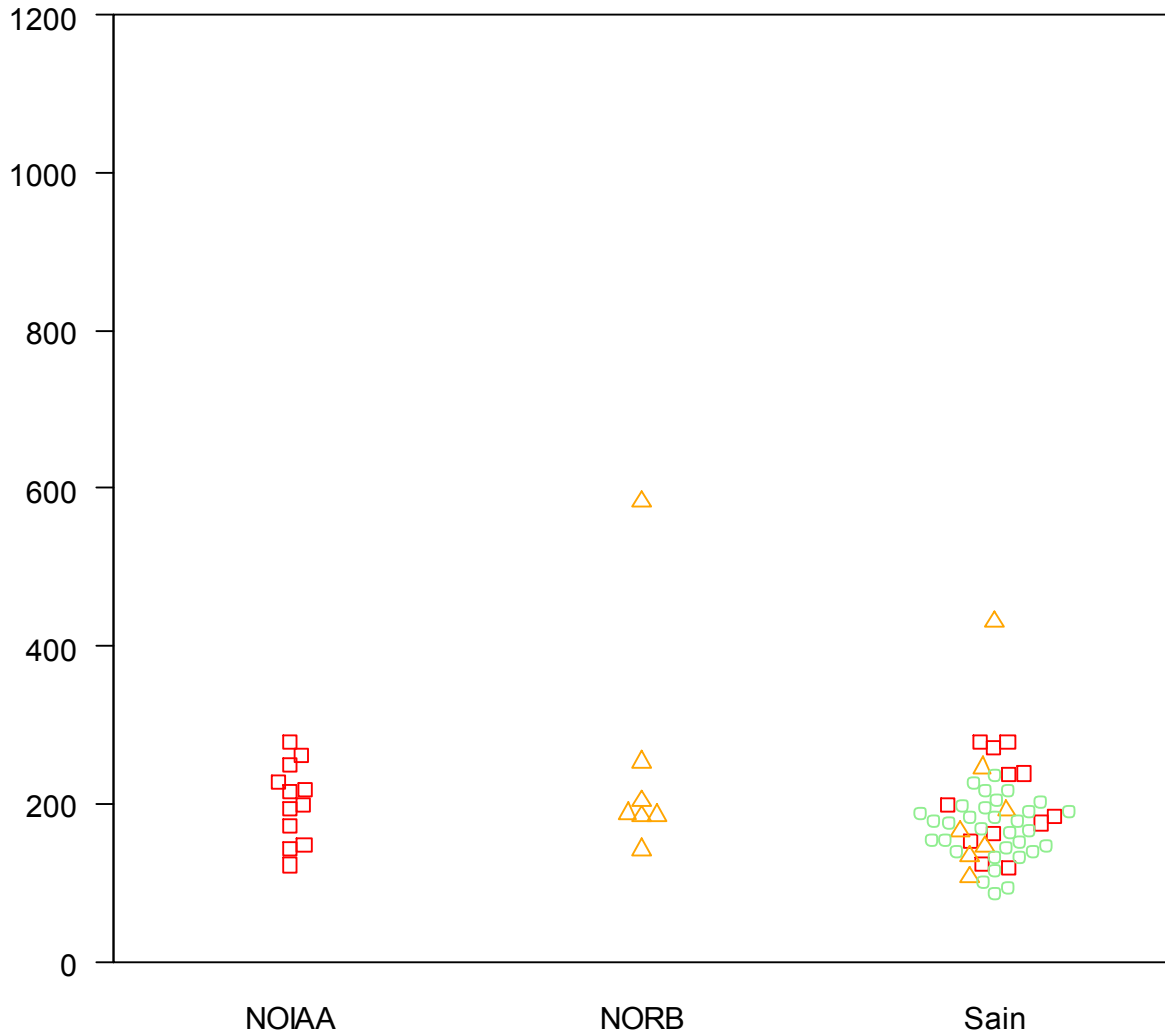
**Figure 27. Beeswarm Plot de la répartition des valeurs d'ADC de la moyenne des trois segments postérieurs du nerf optique selon le groupe NOIAA, NORB ou Sain.**

Groupe NOIAA (carrés rouges),

Groupe NORB (triangles oranges),

Groupe Sain : regroupant les 2 nerfs optiques des sujets du groupe témoin (ronds verts), les nerfs optiques sains des sujets du groupe NOIAA et du groupe NORB.

La moyenne et la médiane des valeurs du b1000 de l'ensemble des trois tiers postérieurs du nerf optique pathologique de notre groupe NORB sont mesurées respectivement à 249 et 188 versus 202 et 207 chez les NOIAA et 179 et 176 chez les sujets sains. La répartition de ces valeurs est représentée dans la figure 28.



**Figure 28. Beeswarm Plot de la répartition des valeurs de b1000 de la moyenne des trois segments postérieurs du nerf optique selon le groupe NOIAA, NORB ou Sain.**

Groupe NOIAA (carrés rouges),

Groupe NORB (triangles oranges),

Groupe Sain : regroupant les 2 nerfs optiques des sujets du groupe témoin (ronds verts), les nerfs optiques sains des sujets du groupe NOIAA et du groupe NORB.

## 5. Concordance inter-observateur

35 patients (12 NOIAA, 7 NORB, 16 témoins) ont été étudiés, soit 70 nerfs optiques divisés en 4 segments soit 280 mesures répétées par deux lecteurs (senior et junior). Aucune donnée manquante.

La droite de régression de Deming, est d'équation  $Y = X$ , avec la mesure du lecteur 1 senior en ordonnée et la mesure du lecteur 2 junior (ou interne).

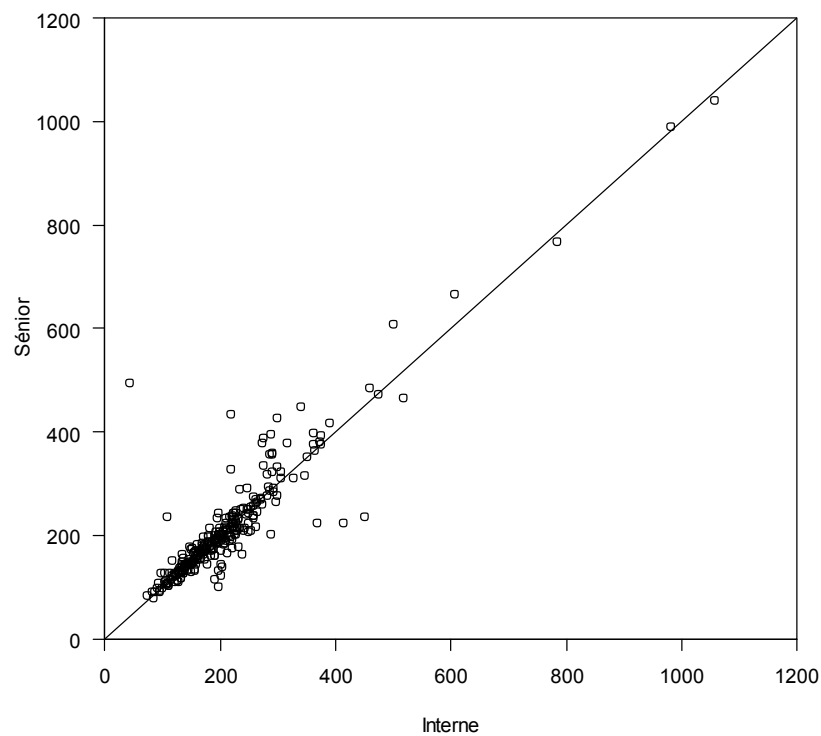
### Pour les valeurs du b1000 (Figure 29) :

Le coefficient de corrélation intra-classe était égal à 0,92.

La droite ne montrait pas de biais majeur (intercept = -10 et pente 1,06).

Moyenne  $\pm$  écart-type du lecteur 1 (Senior) :  $214 \pm 116$ .

Moyenne  $\pm$  écart type de lecteur 2 (Junior) :  $211 \pm 110$ .



**Figure 29. Nuage de Points montrant la concordance inter-observateur des b1000 de cette série.**



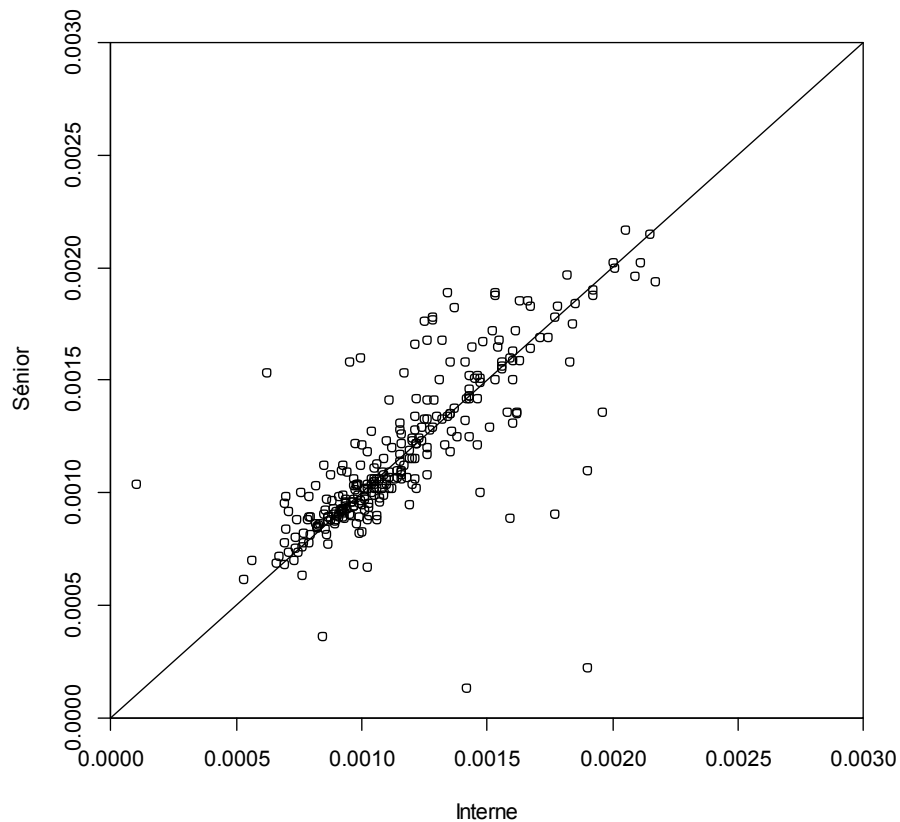
**Pour les valeurs de l'ADC (Figure 30),**

Le coefficient de corrélation intra-classe était mesuré à 0,77.

La droite ne montrait pas de biais majeur (intercept =  $-4,8 \cdot 10^{-5}$  et pente = 1,05).

Moyenne  $\pm$  écart-type du lecteur 1 (Senior) :  $1,17 \cdot 10^{-3} \pm 0,35 \cdot 10^{-3}$ .

Moyenne  $\pm$  écart-type du lecteur 2 (Junior) :  $1,16 \cdot 10^{-3} \pm 0,33 \cdot 10^{-3}$ .



**Figure 30. Nuage de Points montrant la concordance inter-observateur des ADC de cette série.**

---

## **DISCUSSION**

---

## 1. Revue de la littérature

### ARTICLE 1 :

Fatima et al, ont mis en évidence dans leur étude rétrospective des différences significatives de l'ADC entre les névrites optiques inflammatoires aiguës, chroniques et les témoins, mesurés respectivement à  $0,91 \pm 0,12 \cdot 10^{-3}$  ;  $1,62 \pm 0,35 \cdot 10^{-3}$  et  $1,07 \pm 0,1 \cdot 10^{-3}$  mm<sup>2</sup>/s.

L'hypersignal diffusion était retrouvé dans 93% des névrites aiguës et dans aucune des névrites chroniques. De même que la prise de contraste du nerf était retrouvée dans 100% des névrites aiguës et dans aucune des névrites chroniques.

Cette étude mettait donc en évidence une sensibilité de 93% avec une spécificité de 100% de la diffusion dans la distinction de la névrite optique aiguë versus chronique, ce qui pourrait permettre d'éviter une injection de produit de contraste chez ces patients.

### ARTICLE 2 :

Wan et al ont comparé la séquence de diffusion centrée sur les orbites au T1 fatsat gadolinium sur une IRM 3T dans le diagnostic de la névrite optique aiguë. Ils ont mis en évidence une sensibilité de la diffusion par rapport à l'injection estimée à 82,9% versus 68,3% - 85,4% selon le lecteur. La spécificité de la diffusion était mesurée à 81,4% - 83,7% selon le lecteur versus 79,1% - 93% pour l'injection de gadolinium.

La moyenne de l'ADC dans leur série était de  $0,79 \pm 0,21 \cdot 10^{-3}$  mm<sup>2</sup>/s (plus bas que la valeur de Fatima et al).

La sensibilité et la spécificité étaient donc similaires entre la diffusion et le T1 FS injecté, confortant donc l'hypothèse que la diffusion pourrait jouer un rôle essentiel dans le diagnostic des neuropathies aiguës inflammatoires.

La précision de la diffusion était mesurée à 82,1% et 83,3% versus 82,1 et 90% pour le T1 injecté. Elle est moins bonne que pour l'injection, mais meilleure que celle de l'article 27. Ce qui peut être dû au fait que cette séquence de diffusion présente une meilleure résolution spatiale (diffusion centrée sur les orbites).

### ARTICLE 3 :

Al Shafai et al ont montré dans leur case report une patiente de 56 ans avec une NOIAA artéritique de l'œil gauche, qui présentait sur l'IRM réalisée à 48 heures, un hypersignal diffusion du nerf optique gauche avec un ADC 46% plus bas comparativement au nerf optique controlatéral.

La diffusion pourrait donc permettre de faire le diagnostic différentiel avec névrite optique car il y a très peu de cas de restriction de diffusion dans lésion de SEP.

### ARTICLE 4 :

Hickman et al ont mesuré l'ADC du nerf optique pathologique dans les neuropathies optiques inflammatoires à la phase chronique à  $1,324 \cdot 10^{-3}$  mm<sup>2</sup>/s. La moyenne de l'ADC du nerf optique sain (controlatéral) était mesurée à  $0,99 \cdot 10^{-3}$  mm<sup>2</sup>/s et des témoins à  $0,928 \cdot 10^{-3}$  mm<sup>2</sup>/s.

Ils ont donc mis en évidence que l'ADC à la phase chronique d'une neuropathie inflammatoire était augmenté, secondairement peut être aux dommages axonaux causés par l'inflammation entraînant la dégénérescence wallérienne et la démyélinisation.

#### **ARTICLE 5 :**

Bodanapally et al ont étudié le tenseur de diffusion et le nerf optique dans les traumatismes chez 12 patients présentant un traumatisme du nerf optique unilatéral versus 6 témoins. La moyenne de la diffusivité axiale (AD) antérieure et postérieure ainsi que de l'ADC du segment postérieur du nerf optique pathologique étaient significativement plus bas en comparaison au nerf optique adelphe et aux témoins.

La valeur moyenne de l'ADC du segment antérieur du nerf optique traumatisé était mesurée à  $1,61.10^{-3} \text{ mm}^2/\text{s}$  et celle du segment postérieur à  $1,41.10^{-3} \text{ mm}^2/\text{s}$  alors qu'elle était à  $1,54.10^{-3} \text{ mm}^2/\text{s}$  et  $1,7.10^{-3} \text{ mm}^2/\text{s}$  pour le nerf optique sain.

#### **ARTICLE 6 :**

Bodanapally et al ont mis en évidence dans une autre étude rétrospective évaluant 29 patients avec un traumatisme du nerf optique unilatéral, une diminution significative de la moyenne de l'ADC des segments postérieurs des nerfs optiques traumatisés comparativement au côté controlatéral. La moyenne de l'ADC du segment postérieur était mesurée du côté pathologique à  $0,94.10^{-3} \text{ mm}^2/\text{s}$  versus  $1,32.10^{-3} \text{ mm}^2/\text{s}$  du côté sain ; et celle du segment antérieur à  $1,37.10^{-3} \text{ mm}^2/\text{s}$  versus  $1,49.10^{-3} \text{ mm}^2/\text{s}$ .

De plus, ils ont observé que les patients qui présentaient un hypersignal diffusion du nerf optique présentaient une baisse d'acuité visuelle plus importante que les autres, laissant supposer une corrélation entre l'ADC et l'acuité visuelle.

#### **ARTICLE 7 :**

Schwenk et al ont présenté dans leur case report un patient de 20 ans polytraumatisé avec un traumatisme bilatéral du nerf optique, chez qui l'IRM encéphalique réalisée retrouvait une restriction de la diffusion des deux nerfs optiques 15 jours après le traumatisme avec un ADC mesuré à  $0,592.10^{-3} \text{ mm}^2/\text{s}$ . Six mois après le traumatisme l'IRM de contrôle retrouvait une réascension de l'ADC mesuré à  $1,66.10^{-3} \text{ mm}^2/\text{s}$ .

#### **ARTICLE 8 :**

Kolbe et al ont mis en évidence une corrélation entre les anomalies structurelles du nerf optique notamment l'atrophie et la diminution de la fraction d'anisotropie avec la dysfonction visuelle (mesurée par les potentiels évoqués visuels) chez les seize patients aux antécédents de névrite optique.

Les valeurs d'ADC obtenues dans cette série étaient de  $1,36 \pm 0,13.10^{-3} \text{ mm}^2/\text{s}$  pour les nerfs pathologiques,  $1,19 \pm 0,14.10^{-3} \text{ mm}^2/\text{s}$  pour les nerfs controlatéraux et  $1,25 \pm 0,14.10^{-3} \text{ mm}^2/\text{s}$  pour les sujets contrôles.

#### **ARTICLE 9 :**

Anan Trip et al ont étudié le tenseur de diffusion chez 25 patients ayant eu un épisode de névrite optique au moins un an précédant l'IRM. Les nerfs optiques pathologiques présentaient significativement une augmentation de l'ADC et de la diffusivité orthogonale ainsi qu'une diminution de la fraction d'anisotropie comparativement aux témoins et aux nerfs optiques controlatéraux.

Il n'y avait pas d'association significative avec l'acuité visuelle mais il y avait une corrélation entre l'ADC, la diffusivité orthogonale et les potentiels évoqués visuels.

Cette étude suggère que le tenseur de diffusion donne une information sur l'intégrité structurelle des axones.

#### **ARTICLE 19 :**

Naismith et al ont décrit dans cet article une diminution de la diffusivité axiale de 2,5 SD dans les névrites optiques aiguës versus le nerf optique sain. Ce dernier qui présentait une diffusivité axiale mesurée à  $1,66 \pm 0,18 \cdot 10^{-3} \text{ mm}^2/\text{s}$ . La diffusivité radiale était mesurée à  $0,81 \pm 0,26 \cdot 10^{-3} \text{ mm}^2/\text{s}$ , l'ADC à  $1,09 \pm 0,21 \cdot 10^{-3} \text{ mm}^2/\text{s}$  et la fraction d'anisotropie à  $0,43 \pm 0,15 \cdot 10^{-3} \text{ mm}^2/\text{s}$ .

#### **ARTICLE 20 :**

Hickman et al mis en évidence une excellente sensibilité du T1 FS FSE gadolinium dans la détection des névrites optiques aiguës : 94% avec une simple dose de gadolinium et 96% avec une triple dose (0,3 mmol/Kg). Mais ce signe manque de spécificité, puisque la prise de contraste peut être aussi bien présente dans l'inflammation, dans les tumeurs, infections ...

#### **ARTICLE 21 :**

Bender et al ont étudié la diffusion dans leur série de 34 patients avec baisse brutale de l'acuité visuelle. Sur les cinq NOIAA, cinq présentaient une restriction de la diffusion avec une moyenne d'ADC mesurée à  $0,55 \cdot 10^{-3} \text{ mm}^2/\text{s}$ , un écart-type à  $\pm 0,20 \cdot 10^{-3}$ , un minimum à  $0,33 \cdot 10^{-3}$  et maximum à  $0,75 \cdot 10^{-3} \text{ mm}^2/\text{s}$ .

Deux NORB sur les 25 présentaient une restriction de la diffusion avec une moyenne d'ADC mesurée à  $1,1 \cdot 10^{-3} \text{ mm}^2/\text{s}$ , un écart type à  $\pm 0,17 \cdot 10^{-3}$ , un minimum à  $0,73 \cdot 10^{-3}$  et un maximum à  $1,5 \cdot 10^{-3} \text{ mm}^2/\text{s}$ .

Aucun témoin ne présentait de restriction de la diffusion, et la moyenne d'ADC était estimée à  $1,32 \cdot 10^{-3} \text{ mm}^2/\text{s}$  avec un écart-type de  $0,21 \cdot 10^{-3}$ , un minimum à  $1 \cdot 10^{-3}$  et un maximum à  $1,82 \cdot 10^{-3} \text{ mm}^2/\text{s}$ .

#### **ARTICLE 23 :**

Viets et al ont mis en évidence dans leur étude rétrospective de 19 sujets, que l'hypersignal diffusion de la papille était significativement associé à l'œdème papillaire et ce d'autant plus si l'atteinte était bilatérale.

En revanche, l'absence d'hypersignal diffusion n'excluait pas l'œdème papillaire, donc le signe n'a de valeur que s'il est positif.

Ils ont retrouvé une sensibilité de l'hypersignal diffusion de 44,1% pour lecteur 1 et de 26,3% pour le lecteur 2, avec une spécificité de 100%.

Les hypothèses de restriction de la diffusion émises étaient :

1/ L'augmentation de la pression augmenterait la compression de l'ACP et entraînerait une ischémie de la papille.

2/ La restriction de la diffusion ne serait pas un marqueur de dommages irréversibles secondaires à l'ischémie mais un marqueur de troubles métaboliques qui pourraient se régler avec le traitement, et la régularisation de la pression.

#### **ARTICLE 24 :**

Ju Young Park et al ont mis en évidence dans leur case report (Femme de 57ans, sans facteur de risque cardio-vasculaire, opérée du rachis (laminectomie) qui a présenté en post-opératoire une NIOP bilatérale et qui a bénéficié à J7 d'une IRM) un hypersignal T2 des nerfs optiques, une prise de contraste de la gaine des nerfs optiques et une restriction de l'ADC avec des valeurs mesurées à  $0,425 \cdot 10^{-3}$  à droite et  $0,420 \cdot 10^{-3} \text{ mm}^2/\text{s}$  à gauche.

Le T2 et T1 gadolinium seraient donc insuffisants pour diagnostiquer une neuropathie ischémique : La prise de contraste de la gaine n'a pas de spécificité car elle peut être

secondaire à toute rupture de barrière hémato-encéphalique peu importe la cause (tumeur, infection, inflammation, traumatisme...).

Alors que la restriction de diffusion serait spécifique de l'œdème cytotoxique de l'ischémie (par analogie au SNC).

Mais attention, plusieurs cases report ont montré des restriction de la diffusion dans les traumatismes (5-6-7) ou dans les névrites optiques (51-21-3-32...).

#### **ARTICLE 25 :**

Kilani et al ont montré dans leur case report un homme de 67 ans avec des facteurs de risque cardio-vasculaire qui a présenté une neuropathie optique ischémique de l'œil gauche secondaire à une occlusion de l'artère centrale de la rétine. L'IRM réalisée à 11 jours du début des symptômes montrait un hypersignal diffusion avec une restriction de l'ADC focalisé à la partie distale du nerf optique gauche. Le nerf optique présentait un signal normal en T2, mais avec une discrète prise de contraste périphérique.

#### **ARTICLE 26 :**

Bhatt et al ont décrit dans leur case report une femme de 62 ans, aux antécédents cardio-vasculaire et de glaucome, opérée pour une ischémie mésentérique. Plusieurs épisodes d'hypotension ont été observés durant la procédure. La patiente a présenté en post-opératoire une baisse d'acuité visuelle bilatérale majeure. L'examen ophtalmologique était négatif. L'IRM réalisée, n'a retrouvé aucun argument en faveur d'un AVC, mais a fait le diagnostic de NOIP en mettant en évidence un hypersignal diffusion avec restriction de l'ADC des nerfs optiques.

#### **ARTICLE 27 :**

McKinney et al ont évalué la sensibilité et spécificité du FLAIR et de la Diffusion par rapport au T1 FS gadolinium dans le diagnostic de la névrite optique.

La sensibilité du FLAIR, de la diffusion et du T1 FS gadolinium étaient respectivement de 75,7-77,3%, 77,3 et 89,5% ; leurs spécificités étaient respectivement 90,5-93,5%, 80,4-82,7% et 86%.

#### **ARTICLE 32 :**

Mathur et al, ont décrit dans leur case report une patiente de 60 ans ayant développé une neuropathie optique ischémique de l'œil droit secondaire à une invasion fongique (mucormycosis) de l'artère centrale de la rétine et l'artère ophtalmique. Les IRM réalisées à J6 puis à J16 montraient une discrète puis une franche restriction de la diffusion du nerf optique droit alors que les séquences T2, FLAIR, et T1 gadolinium étaient normales.

La diffusion pourrait jouer un rôle clé dans le diagnostic de neuropathie optique ischémique et serait le signe IRM le plus précoce.

#### **ARTICLE 33 :**

Cauquil et al ont décrit le cas d'une patiente de 71 ans ayant présenté une BAV de l'œil droit dont l'IRM a permis de faire le diagnostic de NOIP avec un hypersignal diffusion du nerf optique, une restriction de l'ADC mesuré à  $1,2 \cdot 10^{-3} \text{ mm}^2/\text{s}$  et une perte significative des fibres comparativement au côté controlatéral sur la tractographie.

### **ARTICLE 35 :**

Kupersmith et al ont mis en évidence une corrélation entre les performances visuelles initiales (vision des couleurs, acuité visuelle, champ visuel) et la présence d'une prise de contraste sur la séquence T1 FS gadolinium du nerf optique dans la névrite optique aiguë. La prise de contraste du nerf optique dans sa portion canalaire était significativement associée à une perturbation de la vision des couleurs ; une prise de contraste du nerf étendue à tous ses segments était significativement associée à une perturbation de la vision des couleurs et du champ visuel ; de même une prise de contraste du nerf optique de plus de 17 mm était significativement associée à une baisse de l'acuité visuelle initiale en plus de la perturbation de la vision des couleurs et du champ visuel.

En revanche la localisation ou la longueur de la prise de contraste n'avait pas de corrélation significative avec le pronostic visuel.

La sensibilité de l'injection dans le diagnostic de névrite optique aiguë était estimée à 94%.

### **ARTICLE 37 :**

Iwasawa et al ont mesuré l'ADC des nerfs optiques chez des volontaires sains, des névrites optiques aiguës et chroniques chez des patients atteints de sclérose en plaque et ont obtenu des différences significatives. La moyenne de l'ADC des nerfs optiques sains était de  $1,56 \pm 0,675 \cdot 10^{-3} \text{ mm}^2/\text{s}$ , des névrites aiguës de  $0,94 \pm 0,43 \cdot 10^{-3} \text{ mm}^2/\text{s}$  et chroniques de  $4,18 \pm 1,13 \cdot 10^{-3} \text{ mm}^2/\text{s}$ .

### **ARTICLE 38 :**

Bley et al ont démontré que l'IRM pouvait grâce à une séquence T1 FS gadolinium permettre de diagnostiquer l'artérite temporale de la maladie de Horton avec une sensibilité de 80,6% et une spécificité de 97% contre 77,8% et 100% pour l'histologie avec la biopsie des artères temporales.

Ils ont élaboré 4 stades, où les stades A et B étaient considérés comme physiologiques et C et D comme signes d'inflammation murale.

### **ARTICLE 40 :**

Salvay et al ont mis en évidence une corrélation entre l'hypersignal diffusion de la tête du nerf optique et le grade de l'œdème papillaire chez des patients qui présentaient une hypertension intracrânienne idiopathique. En revanche il n'y avait pas d'association avec la perte d'acuité visuelle.

### **ARTICLE 43 :**

Rizzo et al ont présenté dans leur étude rétrospective 64 patients atteints de névrite optique et de NOIAA.

97% des cas aigus de névrite optique présentaient une prise de contraste sur l'IRM injectée, de même qu'un faible pourcentage de neuropathie optique ischémique (6,25%), rendant donc le diagnostic différentiel difficile.

Aucune corrélation entre les lésions occupant plus de 2/3 du nerf optique et la faible acuité visuelle initiale n'a été mise en évidence

**ARTICLE 50 :**

Hoque et al ont mis en évidence des différences significatives entre l'ADC moyen d'une ischémie cérébrale aiguë et celui d'une plaque aiguë démyélinisante de SEP, mesurés respectivement à  $0,760 \pm 0,595 \cdot 10^{-3} \text{ mm}^2/\text{s}$  et à  $1,106 \pm 0,211 \cdot 10^{-3} \text{ mm}^2/\text{s}$ .

La différence entre l'ADC de la lésion ischémique chronique et de la plaque chronique n'était pas statistiquement significative.

**ARTICLE 51 :**

Spierer et al ont décrit dans leur case report une Jeune fille de 4 ans présentant une baisse d'acuité visuelle brutale de l'œil droit, secondaire à une occlusion de l'artère et de la veine centrale de la rétine, responsable d'un œdème papillaire au fond d'œil et d'un volumineux nerf optique au scanner.

L'IRM a permis d'éliminer le diagnostic de tumeur du nerf optique grâce à la restriction de l'ADC présente sur ce gros nerf optique en hypersignal T2 et qui prenait le contraste. Ainsi l'IRM de contrôle à 4 mois de la corticothérapie a confirmé le diagnostic de neuropathie optique inflammatoire par la diminution de taille du nerf optique, la diminution de la prise de contraste et la normalisation de la diffusion et de l'ADC.

**ARTICLE 52 :**

Purvin et al ont publié le cas d'un homme de 61 ans ayant subi un pontage aorto-coronarien qui a présenté en post opératoire une NOIP bilatérale dont l'IRM à J4 a permis le diagnostic en montrant une restriction de la diffusion des deux nerfs optiques dans leur portion intra-orbitaire.

**ARTICLE 53 :**

Chabert et al ont développé une acquisition axiale FSE permettant de mesurer l'ADC et la fraction d'anisotropie (FA) du nerf optique. Chez quatre volontaires sains ils ont mesuré l'ADC à  $1,670 \cdot 10^{-3} \text{ mm}^2/\text{s}$  et la FA à 0,59 reflétant la forte anisotropie du nerf optique sain.

**ARTICLE 57 :**

Remond et al ont mis en évidence une prise de contraste de la papille dans 100% des NOIAA artéritiques. Celle-ci n'est présente que dans 50% des NOIAA non artéritiques.

Les patients avec une NOIAA sans prise de contraste de la papille n'auraient donc pas besoin d'une corticothérapie en urgence.

Les différentes valeurs d'ADC de la littérature sont résumées dans le tableau 14 et les différentes sensibilités et spécificités de la diffusion et du T1 gadolinium dans le tableau 15.



	NOIAA	NOIP	NORB aigue	NORB chronique	TON aigu	TON chronique	Sain
Article 1	-	-	0,91 ± 0,12	1,62 ± 0,35	-	-	1,07 ± 0,1
Article 2	-	-	0,79 ± 0,21	-	-	-	-
Article 3	- 46%	-	-	-	-	-	-
Article 4	-	-	-	1,323	-	-	0,99 adelphe 0,93 témoins
Article 5	-	-	-	-	Ant 1,61 Post 1,41	-	Ant 1,54 Post 1,70
Article 6	-	-	-	-	Ant 1,37 Post 0,94	-	Ant 1,49 Post 1,32
Article 7	-	-	-	-	0,592	1,66	-
Article 8	-	-	1,36 ± 0,13	-	-	-	1,19±0,14 adelphe 1,25±0,14 témoins
Article 19	-	-	1,09 ± 0,21	-	-	-	-
Article 21	0,55	-	1,1	-	-	-	0,55
Article 24	-	NOD 0,425 NOG 0,420	-	-	-	-	-
Article 33	-	1,2	-	-	-	-	-
Article 37	-	-	0,94 ± 0,43	4,18 ± 1,13	-	-	1,56 ± 0,675
Article 53	-	-	-	-	-	-	1,67

Ant : segment antérieur du nerf optique

NOD : Nerf optique droit

Post : segment postérieur du nerf optique

NOG : Nerf optique gauche

TON : Traumatisme du nerf optique

**Tableau 14. Valeurs d'ADC ( $10^{-3} \text{ mm}^2/\text{sec}$ ) des articles de la littérature.**

	Névrite inflammatoire	
	Diffusion	T1 gado
Article 1	Se 93% Sp 100%	-
Article 2	Se 83% Sp 82-84%	Se 68-85% Sp 79-93%
Article 20	-	Se 95%
Article 23	Se 44-26% Sp 100%	-
Article 27	Se 77% Sp 80-83%	Se 90% Sp 86%

**Tableau 15. Sensibilités et spécificités de la littérature de la séquence de diffusion et du T1 gadolinium dans les névrites optiques.**

## 2. Discussion de nos résultats

En dépit de l'utilisation extensive de la diffusion pour l'ischémie cérébrale aiguë (AVC), il n'y a, à notre connaissance, que peu d'études rapportant des anomalies de diffusion du nerf optique qui aient été publiées. Dans la plupart des cas, ces anomalies de signal étaient analysées sur des séquences encéphaliques.

Dans notre étude, nous partons de l'hypothèse que l'utilisation de séquences dédiées pourrait augmenter la sensibilité et la spécificité des anomalies retrouvées dans les pathologies ischémiques des nerfs optiques.

C'est pour cela que nous avons décidé de réaliser une étude dédiée à l'étude des nerfs optiques en diffusion, avec la réalisation d'un protocole spécifique, avec un champ de vue (FOV) réduit et un plan d'acquisition adapté sur une IRM de haut champ (3T) pour nous aider à résoudre ce problème.

Nos résultats sont encourageants malgré notre petite série.

En effet, nous avons obtenu respectivement une sensibilité de la diffusion et une spécificité à 83% et 94% dans le diagnostic de la NOIAA, ainsi qu'à 86% et 100% dans le diagnostic de NORB.

L'injection de gadolinium avait une sensibilité mesurée à seulement 50% dans le diagnostic de NOIAA et à 43% pour les NORB, sans aucun faux-positifs.

Le T2 avait lui une sensibilité nulle dans le diagnostic de NOIAA. En revanche il avait une bonne sensibilité mesurée à 86% dans le diagnostic de NORB.

Ces résultats sont assez concordants avec ceux de la littérature (résumés dans le tableau 15), et mettent en évidence l'intérêt que peut apporter la séquence de diffusion dans le diagnostic de neuropathie optique qu'elle soit d'étiologie ischémique ou inflammatoire, contrairement aux séquences morphologiques classiques.

Concernant l'ADC, notre étude n'a certes pu mettre en évidence de valeur seuil permettant une discrimination entre neuropathies ischémique et inflammatoire.

Elle a quand même permis de faire ressortir une tendance plus basse des valeurs d'ADC de la papille dans les neuropathies ischémiques versus inflammatoires et sujets sains. En effet la moyenne d'ADC de la papille des NOIAA était mesurée à  $1,36.10^{-3}$  mm<sup>2</sup>/s, alors qu'elle était mesurée à  $1,62.10^{-3}$  mm<sup>2</sup>/s dans les NORB et  $1,55.10^{-3}$  mm<sup>2</sup>/s chez les sujets sains.

Ces résultats étaient ceux que l'on pouvait attendre, en effet comme le décrivent Rizzo et al (22), la diffusion pourrait théoriquement aider à établir un diagnostic de NOIAA, et d'en faire le diagnostic différentiel avec une étiologie non ischémique de neuropathie optique, en montrant un hypersignal diffusion associé à une restriction de l'ADC. En effet, contrairement à la NOIAA, l'ADC augmenterait dans la névrite optique secondairement à la disruption axonale, pouvant donc permettre de différencier ces deux entités.

En revanche, nous nous étions attendues à obtenir une restriction plus franche, avec des valeurs d'ADC plus basses dans la NOIAA, comme le suggéraient Bender et al dans leur

étude (21) avec une moyenne obtenue à  $0,55 \cdot 10^{-3} \text{ mm}^2/\text{s}$  entre leurs cinq sujets. De même pour les NORB où les données de la littérature variaient entre  $0,91 \pm 0,12$  et  $1,36 \pm 0,13 \cdot 10^{-3} \text{ mm}^2/\text{s}$  (cf Tableau 14 résumant les différentes valeurs d'ADC de la littérature).

Ces résultats sont peut être à corrélérer au délai de réalisation de l'examen par rapport au début des symptômes (cf chapitre 3. Limites).

Les moyennes d'ADC du nerf optique sont assez similaires dans les trois groupes, mesurées respectivement à 1,05 ; 1,04 et  $1,04 \cdot 10^{-3} \text{ mm}^2/\text{s}$  chez les NOIAA, les NORB et les sujets sains. Ce qui tend à confirmer l'hypothèse de l'absence de restriction de diffusion dans les neuropathies inflammatoires (22).

Notre étude a également permis de mettre en évidence malgré la petite taille de la série, des valeurs d'ADC de la papille qui tendent à augmenter avec le temps, avec des valeurs de b1000 qui tendent elles à diminuer (Figures 23, 24). Ce qui est assez concordant avec le profil d'une lésion ischémique (Figure 16).

De même, comme Kupersmith et al ont mis en évidence une corrélation entre les performances visuelles initiales et la prise de contraste du nerf optique (35) ; notre étude tend à montrer une discrète diminution des valeurs de b1000 de la papille avec l'augmentation de l'acuité visuelle (Figure 26). Ce qui n'est en revanche pas marquant pour les valeurs d'ADC (Figure 25).

Malheureusement, aucune maladie de Horton n'était présente dans notre population de NOIAA, ce qui ne nous a donc pas permis d'évaluer la sensibilité de la séquence T1 FS gadolinium dans l'étude des artérites temporales comme Bley et al l'avaient démontrée (38). On a tout de même pu mettre en évidence l'absence de faux négatif de cette séquence. Tous les examens ont été classés stade A selon la classification de Bley, donc aucun signe d'inflammation murale n'a été retrouvé.

De plus, on a pu observer une bonne corrélation inter-observateur entre le lecteur junior et le senior concernant les valeurs quantitatives, avec un coefficient de corrélation intra-classe mesuré à 0,92 pour le b1000 et 0,77 pour l'ADC. Pour les valeurs de b1000 le biais observé de -10 est minime par rapport aux moyennes et écarts-types de la mesure. Pour les valeurs d'ADC le biais observé de 14% de l'écart-type est faible.

Enfin, les hypersignaux observés du nerf optique dans les NOIAA atteignaient toujours la papille. Aucun hypersignal du reste du nerf optique n'a été retrouvé chez les NOIAA, au contraire du groupe NORB, dont les anomalies de signal ont toujours été retrouvées sur au moins l'un des trois segments postérieurs du nerf optique (et jamais sur la papille).

### 3. Limites

Les limites de notre étude étaient tout d'abord la taille de notre série limitée à 12 NOIAA et 7 NORB. Quatre NOIAA ayant été exclues après relecture des dossiers médicaux car le diagnostic de certitude était absent.

La diffusion, même optimisée avec un champ de vue réduit, un plan d'acquisition adapté au nerf optique, reste une séquence très sensible aux artéfacts. Obtenir une image de diffusion de qualité du nerf optique est techniquement difficile à cause de la petite taille de cette structure, des mouvements oculaires, et de l'environnement osseux, graisseux, aérique et liquidien qui l'entoure.

L'âge des témoins (35,7 ans) était bien inférieur à celui des NOIAA (69,2 ans), ce qui pouvait être un biais dans l'interprétation des valeurs d'ADC.

De même, on peut noter que les témoins n'ont pas bénéficié d'examen ophtalmologique.

On fera également remarquer, que le délai entre le début des symptômes des NOIAA et les IRM réalisées était en moyenne de 18 jours, avec une médiane de 16 jours et surtout un délai maximal à 35 jours. Dans les articles, le délai entre le début des symptômes et les anomalies IRM était de 2 à 12 jours, et nous ne savons pas quelle est la période idéale pour détecter ces anomalies. Nous savons que dans l'ischémie cérébrale la restriction d'ADC est la plus importante à 32 heures du début, et disparaît à 10 jours.

Enfin, le délai entre l'IRM et l'examen clinique initial (et donc, la mesure de l'acuité visuelle) était variable d'un patient à l'autre ce qui suggère de pondérer l'interprétation de la corrélation ADC/acuité visuelle.

## 4. Perspectives

Ces résultats sont encourageants. Une étude prospective incluant un plus grand échantillon de population est à envisager afin d'évaluer l'intérêt diagnostique de la diffusion dans la pathologie ischémique du nerf optique, avec l'espoir de définir une valeur seuil de l'ADC qui signerait l'étiologie ischémique de la neuropathie et contribuerait ainsi au diagnostic étiologique.

De la même manière que dans les pathologies traumatiques du nerf optique, on peut imaginer que l'importance de la restriction initiale de la diffusion soit corrélée à la sévérité de la neuropathie (6) et éventuellement au pronostic visuel.

On pourra réaliser dans cette perspective une étude longitudinale avec un suivi à moyen terme (3 mois) afin de corréliser les valeurs initiales de l'ADC à l'examen clinique initial et au suivi.

Ceci, permettrait d'apporter un intérêt pronostique en plus de l'intérêt diagnostique de la séquence de diffusion et de la mesure de l'ADC dans les neuropathies optiques ischémiques antérieures aiguës.

---

## **CONCLUSION**

---

L'incidence de la NOIAA est de 2,3 à 10,3/100 000 personnes/an. Elle est la cause la plus fréquente de neuropathie optique après 50 ans. Elle représente ainsi un enjeu de santé publique et une urgence thérapeutique lorsque l'étiologie artéritique est confirmée. La NORB constitue le principal diagnostic différentiel avec la NOIAA, avec un bilan diagnostique qui s'appuie sur un faisceau d'arguments cliniques dont la plupart apparaissent peu spécifiques.

Or, le nerf optique est constitué d'un paquet de fibres de substance blanche qui présente intrinsèquement une forte restriction de la diffusion liée à ces axones entourés de leur gaine de myéline. Par analogie avec la pathologie ischémique cérébrale, on émet l'hypothèse que l'étude du signal de diffusion dans les ischémies du nerf optique permettrait de contribuer au diagnostic. Plusieurs cas rapportés allaient dans ce sens et retrouvaient des résultats encourageants. Cependant aucune cohorte n'a jamais été publiée.

Notre étude est à notre connaissance la première à rapporter les résultats des anomalies de diffusion sur une cohorte de patients présentant une atteinte ischémique typique des nerfs optiques. Elle a pour originalité d'être effectuée sur une machine de haut champs (3T) et d'utiliser une séquence de diffusion dédiée et optimisée pour l'analyse du nerf optique.

La sensibilité de la séquence de diffusion dans le diagnostic de NOIAA a donc été mesurée à 83% avec une spécificité à 94%.

De plus, l'étude a permis de mettre en évidence une moyenne d'ADC de la papille des NOIAA plus basse que celle des sujets sains, et des NORB. Celles-ci étaient mesurées respectivement à  $1,36.10^{-3}$  ;  $1,62.10^{-3}$  ; et à  $1,55.10^{-3}$  mm<sup>2</sup>/s.

Des études récentes en cours de publication rapportent la présence d'autres signes IRM, notamment la prise de contraste de la papille dans les NOIAA, et plus particulièrement celles d'étiologie artéritique (57).

L'imagerie par résonance magnétique de la paroi artérielle représente également un intérêt certain dans le bilan étiologique des neuropathies optiques.

Il est indispensable de continuer à évaluer nos imageries qui sont l'objet de constantes améliorations techniques et dont la place dans la démarche étiologique des neuropathies optiques s'affirme progressivement.

---

## **ANNEXES**

---



## **Annexe 1. Critères de l'ACR pour le diagnostic de la maladie de Horton**

Les patients doivent présenter au moins trois critères parmi les cinq suivants :

- Age au début de la maladie  $\geq$  50 ans
- Céphalées d'apparition récente (nouveau début ou type nouveau de céphalées)
- Anomalie de l'artère temporale à la palpation (induration ou diminution du pouls non due à l'artériosclérose des artères cervicales)
- Vitesse de sédimentation  $>$  50 mm/h (méthode Westergren)
- Biopsie d'artère temporale anormale, montrant une vascularite caractérisée par la prédominance d'une infiltration par des cellules mononucléées ou par un granulome inflammatoire, habituellement avec des cellules géantes.

## Annexe 2. Fiche d'informations standardisée « MIRO »

Patient N°

**MIRO**

NOM :

H

F

Prénom :

DDN:

NOIAA

droite

gauche

Date de début des symptômes :

### 1. ATCD

Ophtalmologiques :

- Neuropathie optique
- BAV
- Chirurgie orbitaire / rétinienne
- Traumatisme orbitaire

Systémiques

- HTA
- Hypotension
- Insuffisance coronarienne
- Hyperlipidémie
- Diabète

### 2. Examen ophtalmologique

FO :

- Normal
- Œdème papillaire
- Drüsen
- Autre (préciser) :

Pression intra-oculaire :

mmHg

Acuité visuelle :

OD : / 10

OG : /10

ORIGINAL  
RESEARCH

T.A. Bley  
M. Uhl  
J. Carew  
M. Markl  
D. Schmidt  
H.-H. Peter  
M. Langer  
O. Wieben

## Diagnostic Value of High-Resolution MR Imaging in Giant Cell Arteritis

**BACKGROUND AND PURPOSE:** Clinical indications of giant cell arteritis may be unspecific, and noninvasive diagnosis is often difficult. This study investigated the hypothesis that high-resolution MR imaging of the superficial cranial arteries is a noninvasive imaging technique that can detect the occurrence of giant cell arteritis.

**MATERIALS AND METHODS:** Contrast-enhanced, high-resolution MR imaging was performed on 64 consecutive patients with suspected giant cell arteritis. Mural thickness, lumen diameter, and a mural contrast enhancement score were assessed with T1-weighted spin-echo images with submillimeter in-plane spatial resolution. The final rheumatologist's diagnosis according to the clinical criteria of the American College of Rheumatology including laboratory tests and results of temporal artery biopsies from 32 patients was used as a "gold standard" for the evaluation of the MR imaging findings.

**RESULTS:** All of the examinations provided diagnostic image quality. Evaluation of the mural inflammatory MR imaging signs for diagnosing vasculitis resulted in a sensitivity of 80.6% and a specificity of 97.0%. In comparison, histology results alone showed a sensitivity of 77.8% and specificity of 100%. The mean wall thickness increased significantly from 0.39 mm ( $\pm 0.18$  mm) to 0.74 mm ( $\pm 0.32$  mm;  $P < .001$ ), and the lumen diameter decreased significantly from 0.84 mm ( $\pm 0.29$  mm) to 0.65 mm ( $\pm 0.38$  mm;  $P < .05$ ) for patients with giant cell arteritis.

**CONCLUSION:** Contrast-enhanced, high-resolution MR imaging allows noninvasive assessment of mural inflammation in giant cell arteritis with good diagnostic certainty. Measures of mural thickening and contrast enhancement can be obtained in these small vessels and provide valuable vasculitic MR imaging findings.

Giant cell arteritis (GCA) is a chronic, granulomatous vasculitis<sup>1</sup> of large and medium sized arteries and is often associated with polymyalgia rheumatica.<sup>2</sup> Clinical symptoms include new onset or new type of headache and tenderness of the temporal artery or decreased pulsatility of the temporal artery on palpation. Inflammatory involvement is not limited to the superficial temporal artery but may also include other cranial arteries, for example, the occipital arteries.<sup>3-5</sup> Visual symptoms, such as diplopia and amaurosis fugax, may occur, with blindness being a dreaded complication. Laboratory findings typically reveal an inflammatory response with elevated erythrocyte sedimentation rate (ESR) and increased values of C-reactive protein (CRP). Criteria for classification of GCA were proposed by the American College of Rheumatology (ACR).<sup>6</sup> In clinical routine, the correct diagnosis of GCA is often difficult. For reliable diagnosis, a temporal artery biopsy (TAB), which shows signs of vasculitis with mononucleated infiltrates of all mural layers or occurrence of giant cells, is usually required.<sup>7,8</sup> Certainty about the correct diagnosis is needed, especially in view of the required long-term treatment with corticosteroids and their adverse affects. Characteristic findings of temporal arteritis can be visualized by color duplex ultrasonography, with a dark halo being the most specific sign.

Its clinical value in the diagnosis of GCA, however, has been debated.<sup>2,7,9-11</sup> Schmidt et al<sup>7</sup> reported that diagnosis of GCA can be derived without performing TAB in patients with typical clinical signs and a positive ultrasonography examination. On the other hand, Salvarani et al<sup>10</sup> stated that ultrasonography is not better than a careful physical examination for the detection of biopsy-proved GCA.

MR imaging is an excellent tool for assessing the human anatomy and vasculature in a multitude of obliquities. It is a noninvasive and reproducible imaging technique that is routinely used by radiologists for the interpretation of vasculitic changes in larger vessels. With the use of gadolinium-based intravenous contrast agents, mural inflammatory changes because of vasculitis can be readily revealed as increased mural contrast enhancement. The technical advances in high-field MR imaging systems and coil design allow for high-resolution imaging with submillimeter resolution.<sup>12</sup> Recently, a novel MR imaging protocol for vessel wall imaging of the temporal artery and for assessment of the cranial involvement pattern in patients with GCA was introduced.<sup>3,13</sup> In this study, we tested the hypothesis that high-resolution MR imaging of the superficial cranial arteries can detect GCA in a larger patient population. The statistic assessment includes evaluation of the diagnostic impact of the different imaging findings (wall thickness, lumen diameter, and severity of mural contrast enhancement), comparisons with results from TAB alone, and comparisons with clinical diagnosis based on the criteria of the ACR, including biopsy, if applicable.

### Materials and Methods

#### Study Population

Sixty-four consecutive patients (31 women and 33 men; age range, 44–85 years; mean age, 68 years) referred to the Department of Ra-

Received November 18, 2006; accepted after revision March 27, 2007.

From the Departments of Diagnostic Radiology and Medical Physics (T.A.B., M.U., M.M., M.L.), Ophthalmology (D.S.), and Rheumatology and Clinical Immunology (H.-H.P.), University Hospital Freiburg, Freiburg, Germany; Departments of Biostatistics and Radiology (J.C.), Emory University, Atlanta, Ga.; and Departments of Medical Physics and Radiology (O.W.), University of Wisconsin-Madison, Madison, Wis.

Our research group was supported by Federal Ministry for Education and Research (BMBF) grant BMBF/KNR 01 GI/9949.

Please address correspondence to Thorsten A. Bley, University Hospital Freiburg, Department of Diagnostic Radiology and Medical Physics, Hugstetter Str 55, 79106 Freiburg, Germany; e-mail: thorsten.bley@uniklinik-freiburg.de

DOI 10.3174/ajnr.A0638

diology over a period of 18 months were included in the study. All of the patients were either suspected of having GCA or GCA was a potential differential diagnosis in the clinical presentation with localized headaches, tenderness of the superficial temporal arteries, visual impairments, and/or serologic signs of inflammation. The patients were referred for MR imaging by rheumatologists, ophthalmologists, and neurologists experienced in diagnosing and treating patients with GCA. Written informed consent was obtained from each patient before the MR imaging investigation. The study was approved by the local ethics review committee and follows the Declaration of Helsinki.

#### Patients with GCA

Within the patient population, 31 patients were found to be GCA positive. Unilateral TAB was performed in 27 of these 31 patients with true-positive findings in 21 patients and false-negative findings in 6 patients compared with the rheumatologist's final diagnosis according to the ACR clinical criteria including follow-up visits over at least 6 months after initial presentation. Of the 31 GCA-positive patients, 25 had started corticosteroid treatment 1–14 days (mean, 3 days) before the MR imaging examination. Two other patients had received long-term steroid treatment for 5 and 12 months, respectively, whereas 4 patients had not received any steroid treatment before the MR imaging examination.

#### Control Patients

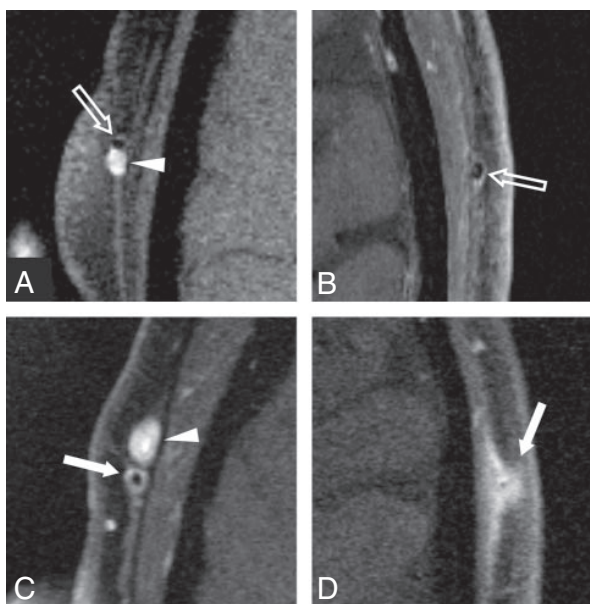
The control group consisted of 33 patients in which GCA was ultimately ruled out by the ACR criteria. In this patient group, 17 subjects had received corticosteroid treatment before the MR examination (1–210 days; mean, 31 days), and a unilateral TAB was performed in 5 subjects.

#### MR Imaging Examination

High-resolution MR imaging was performed on a 1.5T system in 29 patients and on a 3T system in 38 patients (Siemens Magnetom Sonata and Trio, respectively; Siemens Medical Solutions, Erlangen, Germany). In both instances, a commercially available 8-element phased-array head coil was used. Postcontrast, fat-saturated multisection T1-weighted spin-echo (SE) images were acquired with a submillimeter spatial resolution of  $195 \times 260 \mu\text{m}$ . For imaging at 1.5T, imaging parameters were as follows: TR/TE, 535 ms/22 ms; bandwidth, 65 Hz/pixel; FOV,  $200 \times 200 \text{ mm}^2$ ; acquisition matrix size,  $1024 \times 768$ ; and number of acquisitions (averages), 1. Total acquisition time for 10 sections was 6:55 minutes. At 3T, increased signal-to-noise ratio (SNR) was used for a slight increase in bandwidth (76 Hz/pixel) and thus reduction in a TR of 500 ms. Images were acquired with FOV =  $200 \times 200 \text{ mm}^2$ , and acquisition matrix size =  $1024 \times 768$ . In addition, half Fourier encoding (half Fourier factor, 6/8) was used to decrease total scan time (10 sections) to 4:52 minutes. Three consecutive acquisitions (10 gapless sections; section thickness, 3 mm) covered a volume that stretched over 90 mm. No special shimming was performed. The acquisition of SE images was initiated approximately 1 minute after venous injection of 0.1 mmol/kg of a gadolinium-based contrast agent (Magnevist; Schering, Germany). In all but 1 case, MR imaging was performed before biopsy of the temporal artery.

#### MR Imaging Evaluation

All of the images were evaluated using state-of-the-art radiology workstations (J-Vision; Tiani, Vienna, Austria) in a consensus reading of 2 radiologists who were blinded to all of the other clinical data including biopsy results. The evaluability of the cranial arteries was re-



**Fig 1.** Enlargements of 3T transversal postcontrast fat-suppressed T1-weighted SE image of the superficial temporal arteries of 4 different patients representing typical images of each grade of the 4-point ranking scale. Temporal artery biopsy is negative in cases *A* and *B*, and suspected diagnosis of giant cell arteritis is validated by histology in cases *C* and *D*. The concomitant veins (arrowheads in *A* and *C*) display homogeneous signal intensity increase because of low venous flow. *A*, Mural thickness  $<0.5 \text{ mm}$  and no mural enhancement; rating "0." Note the intraluminal signal intensity void (light arrow) because of arterial flow. *B*, Mural thickness  $<0.5 \text{ mm}$  with only slight contrast enhancement (light arrow), probably because of enhancing vasa vasorum; rating "1." *C*, Mural thickening  $>0.6 \text{ mm}$  and prominent mural enhancement (arrow); rating "2." *D*, Strong mural thickening  $>0.7 \text{ mm}$  and strong mural enhancement (arrow); rating "3." The arterial lumen is still patent, as signal intensity void consistent with flow can be seen.

corded. For the MR imaging score of mural inflammation, a previously proposed 4-point ranking scale was used: 0, no mural thickening ( $<0.5 \text{ mm}$ ) and no mural enhancement; 1, no mural thickening ( $<0.5 \text{ mm}$ ) with only slight contrast enhancement; 2, mural thickening ( $>0.6 \text{ mm}$ ) and prominent mural enhancement; and 3, strong mural thickening ( $>0.7 \text{ mm}$ ) and strong mural enhancement. Scores of 0 and 1 were considered as physiologically normal, whereas 2 and 3 were considered as signs of mural inflammation (Fig 1). Luminal diameter and wall thickness were measured electronically on enlarged images using the radiology workstations. The measurements for geometry and the mural enhancement score were all analyzed at the same time in a single session. Locations of measurements were in the parietal and in the frontal branch of the superficial temporal artery within a range of 3-cm length, 2–5 cm distal of the bifurcation. Wall thickness measurements of  $>0.6 \text{ mm}$  were considered pathologic. Measurements of the superficial occipital artery were performed at the level of the confluence sinus, which was readily revealed in each transversal image. The occipital arteries were evaluated according to the same criteria as the superficial temporal artery. For subjects scored as GCA positive by the MR examination, the vessel parameters of the diseased vessel branch were documented, whereas for the GCA-negative cases, the average values of both sides were used in the analysis. In addition, the MR score was reported by 2 individual radiologists to evaluate observer agreement of the MR diagnosis.

#### Statistical Analysis

The observer agreement was evaluated with a Cohen  $\kappa$  test based on the MR diagnosis for GCA. The sensitivity and specificity of the MR

**Table 1: MR imaging vs. clinical criteria according to the American College of Rheumatology**

Comparison	<i>n</i>	TP	TN	FP	FN	Sens	Spec	PPV	NPV
MR vs ACR (all patients)	64	25	32	1	6	80.6	97.0	96.2	84.2
MR vs ACR (<10 days of steroids)	50	24	21	1	4	85.7	95.5	96.0	84.0
MR vs ACR (>10 days)	14	1	11	0	2	33.3	100	100	84.6
Histo vs ACR	32	21	5	0	6	77.8	100	100	45.5
MR vs ACR (patients with histo)	32	22	5	0	5	81.5	100	100	50.0
MR vs histo	32	19	8	3	2	90.5	72.7	86.4	80.0
Wall thickness vs ACR (all patients)	64	22	26	7	9	71.0	78.8	75.9	74.3

**Note:**—Results of the MR evaluation and temporal artery biopsy in the diagnosis of giant cell arteritis (GCA). The number of subjects (*n*), true-positive (TP), true-negative (TN), false-positive (FP), and false-negative (FN) cases, as well as the values for sensitivity (Sens), specificity (Spec), positive predictive value (PPV), and negative predictive value (NPV) are reported for all of the patients in the study and various subgroups. Histo indicates histology; ACR, American College of Rheumatology.

**Table 2: Biochemical characteristics and MR imaging measurements with performance ranking**

GCA	Subjects, <i>n</i>	CRP, mg/dL	ESR	Wall, mm	Lumen, mm	Lumen/wall	MR score
Positive	31	11.2 ± 7.1	76.1 ± 30.9	0.74 ± 0.32	0.65 ± 0.38	1.23 ± 1.1	2.03 ± 1.05
Negative	33	7.05 ± 7.3	48.8 ± 32.3	0.39 ± 0.18	0.84 ± 0.29	2.63 ± 1.43	0.45 ± 0.56
<i>P</i> value	—	0.033	0.0024	0.00014	0.036	0.000676	0.000009
<i>P</i> value ranking	—	5	4	2	6	3	1

**Note:**—Various parameters for the GCA-positive and GCA-negative patient collectives. GCA indicates giant cell arteritis. The C-reactive protein (CRP), erythrocyte sedimentation rate (ESR), wall thickness, lumen diameter, ratio of lumen and wall, and the MR mural inflammation score are presented as mean ± SD. The bottom row shows the ranking of their *P* values when used as a single predictor for the ACR-based diagnosis, where 1 represents the lowest *P* value and 6 the highest.

evaluation of mural inflammation was calculated for all of the patients, for the subgroups that had received corticosteroid treatment for less than 10 days, the subgroup that had received steroids for 10 days or more, and for the subgroup of 32 patients who had undergone a TAB. The sensitivity and specificity of the histologic examination were also evaluated for the patients who had undergone a TAB and were compared with the MR score.

The mean values and SDs for age, CRP, ESR, wall thickness, and lumen diameter; the ratio of lumen diameter to wall thickness; and the MR evaluation score were calculated for both patient groups. These parameters were tested for their suitability to act as surrogates for the ACR diagnostic criteria. Because these measurements are likely to be correlated, they were first assessed individually. A logistic regression model was fit separately to each of the potential predictors to rank their ability in predicting the ACR diagnosis. The ranking was based on the *P* value from the test of the null hypothesis that the coefficient of the predictor is 0. In addition, a stepwise model selection procedure based on Akaike Information Criterion (AIC) was used to identify an optimal logistic regression model among all of the predictors. Stepwise model selection with AIC is a procedure for selecting the model with the best predictive power among the models under consideration. Of the models considered, the model with the lowest value of AIC is selected as the final model. We performed backward stepwise selection by using the step procedure in the *R* statistical environment.<sup>14</sup> This procedure was applied to a model with the following predictors: CRP, ESR, wall thickness, lumen diameter, ratio of lumen diameter to wall thickness, and MR evaluation score. The step procedure removed terms from the model with the goal of minimizing AIC. The predictors in the AIC-selected model were tested for statistical significance.

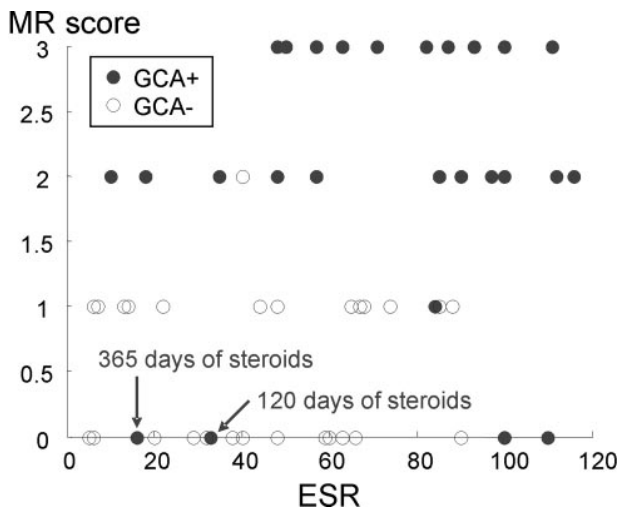
## Results

In all of the patients, the superficial cranial arteries could be successfully evaluated. The numbers of true-positive, true-negative, false-positive, and false-negative outcomes for the MR evaluation of mural inflammation and histology and the resulting sensitivities, specificities, positive predictive values, and negative predictive values are summarized in Table 1. For all 64 of the patients, MR had a sensitivity of 80.6% and a

specificity of 97.0%. If only the 50 patients who had received corticosteroid treatment for less than 10 days are included in the analysis, then the sensitivity of MR is 85.7% and the specificity is 95.5%. For the 14 patients who had received steroids for 10 days or more, the sensitivity and specificity were 33.3% and 100%, respectively. Observer agreement tested with a Cohen  $\kappa$  test based on the MR diagnosis for GCA demonstrated a substantial strength of agreement with a  $\kappa$  of 0.68 and a confidence interval of 95% from 0.50 to 0.86.

Thirty two of the patients also had a unilateral biopsy of the temporal artery, and the sensitivity of the biopsy was 77.8% and the specificity was 100%. TAB was false-negative in 6 cases, in 3 of which MR imaging was negative as well. In 1 patient, the occipital arteries were inflamed with spared temporal arteries while the TAB was taken from the right temporal artery. In the other 2 patients, the right and left temporal arteries showed signs of mural inflammation, respectively. Negative biopsy of the temporal artery was presumably because of skip lesions.

The mean values and SDs for the parameters measured in both patients groups are shown in Table 2. Patients who were GCA positive had a mean value for ESR of 76.1 mg/dL ( $\pm 30.9$  mg/dL) and for CRP of 11.2 mg/dL ( $\pm 7.1$  mg/dL). For the patients in the control group, the mean value for ESR was 48.8 mg/dL ( $\pm 32.3$  mg/dL) and 7.05 mg/dL ( $\pm 7.3$  mg/dL) for CRP. The mean of the enhanced wall thickness increased from 0.39 mm ( $\pm 0.18$  mm) to 0.74 mm ( $\pm 0.32$  mm), and the lumen diameter decreased from 0.84 mm ( $\pm 0.29$  mm) to 0.65 mm ( $\pm 0.38$  mm) for the patients who were GCA positive. Accordingly, the mean lumen-to-wall ratio also decreased from 2.63 ( $\pm 1.43$ ) to 1.23 ( $\pm 1.1$ ). The mean MR score increased from 0.45 ( $\pm 0.56$ ) to 2.03 ( $\pm 1.05$ ) for the patients who were GCA positive. Based on the logistic regression models of ACR for each predictor, the following order (most to least predictive) was established: MR score, wall thickness, ratio of wall thickness to lumen diameter, ESR, CRP, and lumen diameter. All of these predictors were found to be statistically significant ( $P < .05$ ), and these results indicate that the MR score and the wall measurements are good predictors and con-



**Fig 2.** Feature plot MR score of mural inflammation versus ESR. Patients with an elevated ESR and a high MR score are all diagnosed GCA positive according to the ACR criteria. Patients with a low ESR and a low MR score are mostly diagnosed GCA negative. Please note that 2 of the false-negative MR findings with a very low MR score are imaged after long treatment with corticosteroids. Single points in the plot may represent >1 patient in case of identical values.

firm that elevated ESR is an important indicator for GCA. The histology results were excluded from this part of the statistical analysis because biopsies were only performed on half of all patients with a bias toward subjects who were GCA positive.

The stepwise selection procedure resulted in the following model with 2 parameters, the MR score for mural inflammation,  $\chi_1$ , and ESR,  $\chi_2$ , to predict the probability,  $\hat{P}$ , that the ACR diagnosis is GCA:

$$1) \quad \mu = \beta_0 + \chi_1\beta_1 + \chi_2\beta_2, \text{ with } \hat{P} = \frac{e^\mu}{1 + e^\mu}$$

The intercept  $\beta_0$  was found to be  $-3.75$ , and the scaling coefficients  $\beta_1$  and  $\beta_2$  were  $1.83$  and  $0.026$ . This logistic regression model demonstrated statistical significance for the MR score ( $P = .000045$ ) and the ESR ( $P = .032$ ). Figure 2 demonstrates the distribution of GCA-positive and -negative subjects as a function of their ESR and MR score. Although the MR score separates the GCA-positive and -negative subjects pretty well, the ESR further assists in defining a cluster of the GCA-positive subjects. AIC-based model selection was used a second time with all of the previous predictors except the MR score, because this parameter is somewhat subjective based on the evaluation of the radiologist. In this scenario, a model with the 2 parameters wall thickness ( $P = .00038$ ) and ESR ( $P = .024$ ) was found to be optimal with an only slightly decreased confidence compared with the model with MR score and ESR. Wall thickness may have not been initially selected, because it is probably correlated with MR score.

## Discussion

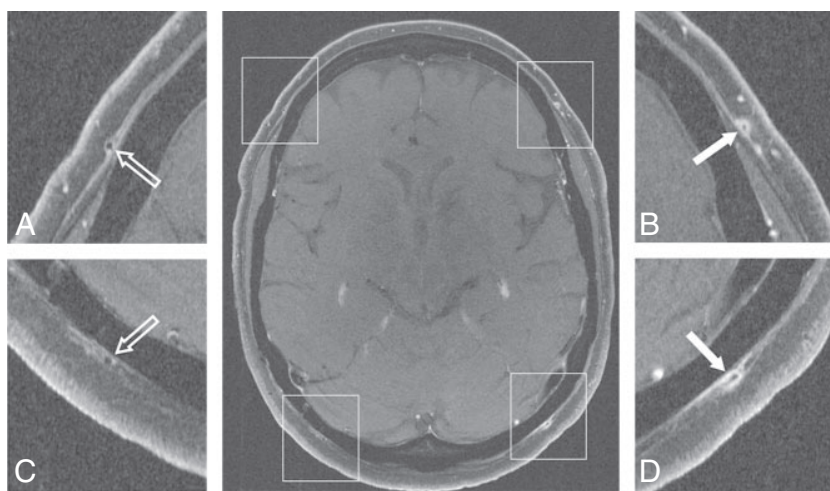
Visualization of the cranial arteries was well feasible with the use of this noninvasive approach of high-resolution MR imaging. It contributed to the diagnosis of GCA, because mural inflammatory changes could be successfully identified in affected arteries and differentiated from unaffected arteries. High values for sensitivity and specificity,  $80.6\%$  and  $97.0\%$ ,

respectively, were found compared with the final rheumatologist's diagnosis, including the clinical criteria of the ACR, TAB if available, and follow-up examinations. The sensitivity increased to  $85.5\%$  in those 50 patients who were investigated within 10 days after the start of corticosteroid treatment. Furthermore, the cranial involvement pattern could be assessed. This is of particular interest, because GCA is known to affect arteries intermittently rather than continuously.<sup>15,16</sup> False-negative biopsy results may occur if biopsy specimens are taken from an unaffected segment of the temporal artery.<sup>17,18</sup> Two false-positives in the comparison of MR versus histology (Table 1) had mural inflammatory changes in MR imaging, but histology revealed no signs of GCA. Formally, they have to be counted as false-positive in this particular comparison. However, presumably because of sample error (skip lesions in GCA), a noninflamed segment was harvested in the TAB. In those 2 patients, the rheumatologist made the diagnosis of GCA by clinical means despite the negative biopsy. Therefore, MR imaging was actually true-positive, and histology was false-negative, as it is reflected in the first row of Table 1, MR imaging versus ACR, which includes all of the clinical, serologic, and histologic results for the final rheumatologist's diagnosis. This actually shows the great benefit of high-resolution MR imaging, because it depicts the entire cranial circumference simultaneously and allows us to assess the inflammatory involvement pattern. Potentially, the number of false-negative biopsies can be reduced if the cranial involvement pattern is known, and TAB can be performed in the most inflamed segment rather than performing a standard procedure (Fig 3).

The statistical analysis showed that the combination of the mural inflammation score, as determined on a 4-point scale, and the ESR value produce the best model to predict the ACR diagnosis. The nonsubjective and quantitative wall thickness is also a powerful predictor and can replace the somewhat more subjective inflammation score. MR imaging of the superficial cranial arteries has been shown to be feasible at  $1.5T$ .<sup>13</sup> However, using the higher SNR at  $3T$  renders superior image quality compared with  $1.5T$ .

TAB can be positive up to 2 weeks after steroid therapy.<sup>19</sup> However, steroid therapy leads to decreased enhancement in large-vessel vasculitis.<sup>20-22</sup> In this study, 3 patients were diagnosed as GCA positive and were imaged after more than 10 days of corticosteroid treatment. One was diagnosed correctly with MR imaging (14 days of treatment), whereas the other 2 subjects (3 months and 12 months of treatment) did not show any signs of mural inflammation. On the other hand, the 9 patients who were GCA negative who received corticosteroid treatment for more than 10 days before the MR examination were all correctly diagnosed. It is uncertain after how many days of high-dose steroids MR imaging becomes false-negative. However, because irreversible visual loss is a dreaded complication of GCA, corticosteroid therapy needs immediate initiation. Potentially, some of the false-negative MR imaging findings were due to steroid effects on mural enhancement, because 2 of these patients received steroids for more than 3 months before the MR examination.

Duplex ultrasonography investigations give information on vessel wall and halo, as well as on blood flow.<sup>5,7</sup> It is a relatively accurate test for diagnosing GCA with sensitivities of  $73\%$ – $93\%$  and specificities of  $89\%$ – $93\%$ .<sup>5,7</sup> With the pre-



**Fig 3.** 3T transversal contrast fat-suppressed T1-weighted SE image acquired with the large FOV that covers the entire cranial circumference. Enlargements of the temporal branch of the superficial temporal arteries (A and B) and of the superficial occipital arteries (C and D) demonstrate the cranial involvement pattern. Mural thickening and inflammatory changes are depicted in the left temporal artery (enlargement B, 0.7-mm mural thickness, rated as “3”) and occipital artery (enlargement D, 0.7-mm mural thickness, rated as “3”), whereas the right-sided arteries display no signs of mural inflammation (enlargements A and C, 0.2-mm mural thickness, both rated as “0”). Temporal artery biopsy validates GCA in this patient.

sented MR imaging protocol, comparably high spatial resolution could be achieved. However, ultrasonography is observer dependent and shows various sensitivities depending on the pretest disease prevalence in the different study populations.<sup>11</sup> Concerning high-resolution MR imaging of the superficial cranial arteries, only limited experience exists today. To investigate the value of the 2 noninvasive imaging modalities, we have initiated a prospective multicenter trial comparing the diagnostic performance of ultrasonography with high-resolution MR imaging.

PET with [<sup>18</sup>F]fluoro-2-deoxy-D-glucose is very sensitive in detecting extracranial involvement of large vessel vasculitis.<sup>23</sup> However, it provides no information on inflammatory changes of the superficial cranial arteries, because the spatial resolution and sensitivity of positron-emission tomography are not sufficient to evaluate vessels with a size smaller than 2 mm.

When interpreting the presented data, a certain referral bias has to be taken into account: referral by experienced rheumatologists, ophthalmologists, or neurologists may lead to a high pretest probability for positive GCA. However, patients with a small likelihood of GCA were also referred for MR imaging for exclusion of mural contrast enhancement. In the end, there was an almost equal distribution of patients with GCA and patients in whom GCA was ruled out. Ideally, this study would have 2 well-demarcated groups: one with biopsy-proved GCA fulfilling the ACR criteria and one age- and gender-matched group without any features of GCA. However, by recruiting the control subjects from the patients who initially were suspected of having GCA but finally were diagnosed as not having GCA, our study setting comes closer to the daily routine that confronts clinicians.

A TAB would have been desirable in every patient in this study, but histologic proof of GCA was achieved for only 32 patients. However, TAB was performed in 27 of the 31 patients with the final diagnosis of GCA. Of the 33 patients not fulfilling the ACR criteria, biopsies were performed in only 5 subjects, all with negative results. In the other 28 patients, GCA was ruled out on a clinical basis.

For statistical purposes, large numbers of patients are favorable. To gain higher statistic power, we included patients who were investigated during our initial experience with this novel MR imaging approach.<sup>3,13</sup>

A future approach to improve specificity could be using “intelligent” contrast agents that specifically bind to substances that typically or even uniquely occur in GCA. If such a contrast agent could be developed and its sensitivity and specificity could be proved, TAB would no longer be necessary.

### Conclusion

This study shows that high-resolution MR imaging allows for the detailed visualization of the temporal arteries and the occipital arteries bilaterally. Corticosteroid treatment influences the diagnostic accuracy of MR imaging, and investigations should be performed before or soon after onset of treatment. Good agreement with histology and diagnosis according to the ACR criteria was found. With the proposed MR imaging protocol, GCA-positive and -negative cases can be separated, and ESR further assists in defining a cluster of the GCA-positive cases. With mural thickening and contrast enhancement as valuable vasculitic MR imaging findings, contrast-enhanced, high-resolution MR imaging is a valuable noninvasive imaging technique in the diagnosis of GCA. The data presented in this study demonstrate the potential of high-resolution MR imaging to eventually replace TAB.

### Acknowledgments

We thank Jürgen Hennig and Peter Vaith for their continuing medical and technical advice and support.

### References

- Horton B, Magath T, Brown G. An undescribed form of arteritis of the temporal vessels. *Proc Mayo Clin* 1932;7:700–01
- Salvarani C, Cantini F, Boiardi L, et al. Polymyalgia rheumatica and giant-cell arteritis. *N Engl J Med* 2002;347:261–71
- Bley TA, Weiben O, Uhl M, et al. Assessment of the cranial involvement pattern of giant cell arteritis with 3T magnetic resonance imaging. *Arthritis Rheum* 2005;52:2470–77
- Nueninghoff DM, Hunder GG, Christianson TJ, et al. Incidence and predictors of large-artery complication (aortic aneurysm, aortic dissection, and/or large-artery stenosis) in patients with giant cell arteritis: a population-based study over 50 years. *Arthritis Rheum* 2003;48:3522–31
- Pfadenhauer K, Weber H. Giant cell arteritis of the occipital arteries—a prospective color coded duplex sonography study in 78 patients. *J Neurol* 2003;250:844–49
- Hunder GG, Bloch DA, Michel BA, et al. The American College of Rheumatology 1990 criteria for the classification of giant cell arteritis. *Arthritis Rheum* 1990;33:1122–28

7. Schmidt WA, Kraft HE, Vorpahl K, et al. **Color duplex ultrasonography in the diagnosis of temporal arteritis.** *N Engl J Med* 1997;337:1336–42
8. Weyand CM, Goronzy JJ. **Medium- and large-vessel vasculitis.** *N Engl J Med* 2003;349:160–69
9. Reinhard M, Schmidt D, Hetzel A. **Color-coded sonography in suspected temporal arteritis-experiences after 83 cases.** *Rheumatol Int* 2004;24:340–46
10. Salvarani C, Silingardi M, Ghirarduzzi A, et al. **Is duplex ultrasonography useful for the diagnosis of giant-cell arteritis?** *Ann Intern Med* 2002;137:232–38
11. Karassa FB, Matsagas MI, Schmidt WA, et al. **Meta-analysis: test performance of ultrasonography for giant-cell arteritis.** *Ann Intern Med* 2005;142:359–69
12. Frayne R, Goodyear BG, Dickhoff P, et al. **Magnetic resonance imaging at 3.0 Tesla: challenges and advantages in clinical neurological imaging.** *Invest Radiol* 2003;38:385–402
13. Bley TA, Wieben O, Uhl M, et al. **High-resolution MRI in giant cell arteritis: imaging of the wall of the superficial temporal artery.** *AJR Am J Roentgenol* 2005;184:283–87
14. Maindonald JB, Braun WJ. *Data Analysis and Graphics Using R.* Cambridge: Cambridge University Press; 2003
15. Klein RG, Campbell RJ, Hunder GG, et al. **Skip lesions in temporal arteritis.** *Mayo Clin Proc* 1976;51:504–10
16. Hall S, Persellin S, Lie JT, et al. **The therapeutic impact of temporal artery biopsy.** *Lancet* 1983;2:1217–20
17. Albert DM, Ruchman MC, Keltner JL. **Skip areas in temporal arteritis.** *Arch Ophthalmol* 1976;94:2072–77
18. Ashton-Key MR, Gallagher PJ. **False-negative temporal artery biopsy.** *Am J Surg Pathol* 1992;16:634–35
19. Achkar AA, Lie JT, Hunder GG, et al. **How does previous corticosteroid treatment affect the biopsy findings in giant cell (temporal) arteritis?** *Ann Intern Med* 1994;120:987–92
20. Bley TA, Warnatz K, Wieben O, et al. **High-resolution MRI in giant cell arteritis with multiple inflammatory stenoses in both calves.** *Rheumatology (Oxford)* 2005;44:954–55
21. Bley TA, Wieben O, Leupold J, et al. **MRI findings in temporal arteritis.** *Circulation* 2005;111:e260
22. Choe YH, Kim DK, Koh EM, et al. **Takayasu arteritis: diagnosis with MR imaging and MR angiography in acute and chronic active stages.** *J Magn Reson Imaging* 1999;10:751–57
23. Walter MA, Melzer RA, Schindler C, et al. **The value of [18F]FDG-PET in the diagnosis of large-vessel vasculitis and the assessment of activity and extent of disease.** *Eur J Nucl Med Mol Imaging* 2005;32:674–81



---

## **BIBLIOGRAPHIE**

---

1. Fatima Z, Motosugi U, Muhi A, et al. **Diffusion-Weighted imaging in optic neuritis.** *Can Assoc Radiol J* 2013;64:51-55.
2. Wan H, MS, Sha Y, et al. **Diffusion-Weighted Imaging Using Readout-Segmented Echo-Planar Imaging, Parallel Imaging, and Two-Dimensional Navigator-Based Reacquisition in Detecting Acute Optic Neuritis.** *J Magn Reson Imaging* 2015;00:000-000.
3. AL-Shafai LS, Mikulis DJ. **Diffusion MR imaging in a case of acute ischemic neuropathy.** *AJNR Am J Neuroradiol* 2006;27:255-257.
4. Hickmann SJ, Wheeler-Kingshott CAM, Jones SJ, et al. **Optic nerve diffusion measurement from diffusion-weighted imaging in optic neuritis.** *AJNR Am J Neuroradiol* 2005;26:951-956.
5. Bodanapally UK, Kathirkamanathan S, Geraymovych E, et al. **Diagnosis of Traumatic Neuropathy : Application of Diffusion Tensor Magnetic Resonance Imaging.** *J NeuroOpht* 2013;33:128-133.
6. Bodanapally UK, Shanmuganathan K, Shin RK, et al. **Hyperintense Optic Nerve due to Diffusion Restriction : Diffusion-Weighted Imaging in Traumatic Optic Neuropathy.** *AJNR Am J Neuroradiol* 2015;36(8):1536-1541.
7. Schwenk A, Kollias SS. **Bilateral restricted diffusion in optic nerves as an indicator of traumatic optic neuropathy.** *European J of Radiology Extra* 2007;64:87-89.
8. Kolbe S, Chapman C, Nguyen T, et al. **Optic nerve diffusion changes and atrophy jointly predict visual dysfunction after optic neuritis.** *NeuroImage* 2009;45:679-686.
9. Trip SA, Wheeler-Kingshott C, Jones SJ, et al. **Optic nerve diffusion tensor imaging in optic neuritis.** *NeuroImage* 2006;30:498-505.
10. Luneau K, Newman NJ, Biousse V. **Ischemic Optic Neuropathies.** *Neurologist* 2008;14:341-354.
11. Darugar A, Robert M. **Neuropathies Optiques Ischémiques.** *EMC – Ophtalmologie* 2013;10(2):1-9 [Article 21-480-E-40].
12. Bidot S, Vignal-Clermont C. **Neuropathies Optiques.** *EMC – Traité de Médecine Akos* 2012;7(4):1-6 [Article 6-0180].
13. Berthout A, Vignal-Clermont C. **Neuropathies Optiques Inflammatoires.** *EMC – Ophtalmologie* 2010 [Article 21-485-A-20].
14. Kremer S, Oppenheim C, Schmitt E, Dietemann J-L. **Diffusion MRI : technique and clinical applications.** *J Radiol* 2007;88:428-443.

15. Bammer Roland. **Basic principles of diffusion-weighted imaging.** European Journal of Radiology 2003;45:169-184.
16. Lafitte F, Héran F, Berges O. **Imagerie de l'orbite.** EMC – Ophtalmologie 2013;10(2):1-24 [Article 21-050-A-10].
17. Heran F, Vignal C, Laffite F, Nau E, Koskas P, Savatovsky J, et al. **Imagerie des urgences absolues et relatives en neuroophtalmologie.** EMC – Radiologie et imagerie médicale – musculosquelettique – neurologique – maxillofaciale 2016; 11(2):1-25 [Article 31\_690-A-10].
18. Menjot de Champfleury N, et al. **Imaging of the pre-chiasmatic optic nerve.** Diagnostic and Interventional Imaging 2013;94:979-991.
19. Naismith R. T, Xu J, Tutlam N. T, et al. **Disability in optic neuritis correlates with diffusion tensor-derived directional diffusivities.** Neurology 2009;72:589-594.
20. Hickman S. J, Miskiel K. A, Plant G. T, Miller D. H. **The optic nerve sheath on MRI in acute optic neuritis.** Neuroradiology 2005;47:51-55.
21. Bender B, Heine C, Danz S, Bischof F, et al. **Diffusion Restriction of the Optic Nerve in Patients with Acute Visual Deficit.** Journal of Magnetic Resonance Imaging 2014;40:334-340.
22. He M, Cestari D, Cunnane MB, Rizzo JF 3rd. **The use of diffusion MRI in ischemic optic neuropathy and optic neuritis.** Semin Ophtalmol 2010;25:225-232.
23. Viets R, Parsons M, Van Stavern G, Hildebolt C, Sharma A. **Hyperintense Optic Nerve Heads on Diffusion-Weighted Imaging : A Potential Imaging Sign of Papilledema.** AJNR Am J Neuroradiol 2013;34:1438-1442.
24. Young Park J, Ho Lee I, June Song C, et al. **Diffusion MR Imaging of Postoperative Bilateral Acute Ischemic Optic Neuropathy.** Korean J Radiol 2012 ;13(2) :237-239.
25. Kilani R, Marshall L, Koch S, Fernandez M, et al. **DWI Findings of Optic Nerve Ischemia in the Setting of Central Retinal Artery Occlusion.** J Neuroimaging 2013;23(1):108-110.
26. Bhatt N. P, Morales R. E, Mathews M. K. **MRI findings in Post-operative Bilateral Posterior Ischemic Optic Neuropathy.** Open J Ophtalmol 2013;3:51-53.
27. McKinney A. M, Lohman B. D, Sarikaya B, et al. **Accuracy of routine fat-suppressed FLAIR and diffusion-weighted images in detecting clinically evident acute optic neuritis.** Acta Radiologica 2013;54:455-461.
28. Beri M, Klugman M. R, Kohler J. A, et al. **Anterior Ischemic Optic Neuropathy – Incidence of Bilaterality and Various Influencing Factors.** Ophthalmology 1987;94:1021-1028.

29. Atkins E. J, Bruce B. B, Newman N. J, et al. **Treatment of Nonarteritic Ischemic Optic Neuropathy.** Surv Ophtalmol 2010;55(1):47-63.
30. Toosy A. T, Mason D. F, Miller D. H. **Optic Neuritis.** Lancet Neurol 2014;13:83-99.
31. Wagener H. P, Hollenhorst R. W. **The ocular lesions of temporal arteritis.** Am J Ophtalmol 1958;45(5):617-630.
32. Mathur S, Karimi A, Mafee M. F. **Acute Optic Nerve Infarction Demonstrated by Diffusion-Weighted Imaging in a case of Rhinocerebral Mucormycosis.** AJNR Am J Neuroradiol 2007;28:489-490.
33. Cauquil C, Souillard-Scemama R, Labetoulle M, et al. **Diffusion MRI and tensor tractography in ischemic optic neuropathy.** Acta Neurol Belg 2012;112:209-211.
34. Barker G. J. **Diffusion-weighted imaging of the spinal cord and optic nerve.** Journal of the Neurological Sciences 2001;186:S45-S49.
35. Kupersmith M. J, Alban T, Zeiffer B, Lefton D. **Contrast-enhanced MRI in acute optic neuritis : relationship to visual performance.** Brain 2002;125:812-822.
36. Jackson A, Sheppard S, Laitt R. D, et al. **Optic Neuritis : MR Imaging with Combined Fat- and Water-suppression Techniques.** Radiology 1998;206:57-63.
37. Iwasawa T, Matoba H, Ogi A, et al. **Diffusion-Weighted Imaging of the Human Optic Nerve : A New Approach to Evaluate Optic Neuritis in Multiple Sclerosis.** MRM 1997;38:484-491.
38. Bley T. A, Uhl M, Carew J, et al. **Diagnostic Value of High-Resolution MR Imaging in Giant Cell Arteritis.** AJNR Am J Neuroradiol 2007;28 :1722-1727.
39. Siemonsen S, Brekenfeld C, Holst B, et al. **3T MRI Reveals Extra- and Intracranial Involvement in Giant Cell Arteritis.** AJNR Am J Neuroradiol 2015;36:91-97.
40. Salvay D. M, Padhye L. V, Huecker J. B, et al. **Correlation between Papilledema Grade and Diffusion-Weighted Magnetic Resonance Imaging in Idiopathic Intracranial Hypertension.** J Neuro-Ophtalmol 2014;34:331-335.
41. Oppenheim C, Grandin C, Samson Y, et al. **Is there an apparent diffusion coefficient threshold in predicting tissue viability in hyperacute stroke ?** Stroke 2001;32:2486-2491.
42. Marechal M, Michel S, El-Chehab H, et al. **A rare form of bilateral ischemic optic neuropathy** Journal français d'ophtalmologie 2015;38:101-106.
43. Rizzo J. F. III, Andreoli C. M, Rabinov J. D. **Use of Magnetic Resonance Imaging to Differentiate Optic Neuritis and Nonarteritic Anterior Ischemic Optic Neuropathy** Ophtalmology 2002;109(9):1679-1684.

44. Swartz N. G, Beck R. W, Savino P. J, et al. **Pain in Anterior Ischemic Optic Neuropathy.** J Neuro-Ophtalmol 1995;15(1):9-10.
45. Roth A. M, Milsow L, Keltner J. L. **The Ultimate Diagnoses of Patients Undergoing Temporal Artery Biopsies.** Arch Ophtalmol 1984;102:901-903.
46. Marie I. **Giant Cell arteritis and polymyalgia rheumatica : Diagnostic criteria.** La revue de médecine interne 2013;34:403-411.
47. Hunder G. G, Bloch D. A, Michel B. A, et al. **The American College of Rheumatology 1990 Criteria for the Classification of Giant Cell Arteritis.** Arthritis and Rheumatism 1990;33(8):1122-1128.
48. Kermani T. A, Schmidt J, Crowson C. S, et al. **Utility of Erythrocyte Sedimentation Rate and C-reactive Protein for the Diagnosis of Giant Cell Arteritis.** Semin Arthritis Rheum 2012;41:866-871.
49. Schmidt W. A, Kraft H. E, Vorpahl K, et al. **Color Duplex Ultrasonography in the Diagnosis of Temporal Arteritis.** New Engl J Med 1997;337:1336-1342.
50. Hoque R, Ledbetter C, Gonzalez-Toledo E, et al. **The Role of Quantitative Neuroimaging Indices in the Differentiation of Ischemia from demyelination : an Analytical Study with Case Presentation.** Int Rev Neurobiol 2007;79:491-519.
51. Spierer O, Ben Sira L, Leibovitch I, et al. **MRI demonstrates restricted diffusion in distal optic nerve in atypical optic neuritis.** J Neuro-Ophtalmol 2010;30:31-33.
52. Purvin V, Kuzma B. **intraorbital optic nerve signal hyperintensity on magnetic resonance imaging sequences in peroperative hypotensive ischemic optic neuropathy.** J Neuro-Ophtalmol 2005;25:202-204.
53. Chabert S, Molko N, Cointepas Y, et al. **Diffusion tensor imaging of the optic nerve using a non-CPMG fast spin echo sequence.** J Magn Reson Imaging 2005;22:307-310.
54. Wheeler-Kingshott C. A, Parker G. J, Symms M. R, et al. **ADC mapping of the human optic nerve : increased resolution, coverage, and reliability with CSF-suppressed ZOOM-EPI.** Magn Reson Med 2002;47:24-31.
55. Freeman A. J, Ballinger R, Werner M, et al. **Diffusion weighted EPI of the human optic nerve at 3T.** Proc Intl Soc Mag Reson Med 1998;6:1265.
56. Hayreh SS, **Ischemic Optic Neuropathy.** Prog Retin Eye Res 2009;28:34-62.
57. Remond P, Attyé A, Lecler A, et al. **The Central Bright Spot Sign : A Potential New MR Imaging Sign for the Early Diagnosis of Anterior Ischemic Optic Neuropathy due to Giant Cell Artéritis.** Am J Neuroradiol 2017.

**Objectif :** Des anomalies de signal imputables à la restriction de la diffusion dans la pathologie ischémique du nerf optique sont décrites. Nous proposons une analyse quantitative et qualitative de ces anomalies de signal dans l'évaluation diagnostique et pronostique des pathologies ischémiques du nerf optique et nous comparons ces résultats avec les mesures obtenues dans les pathologies inflammatoires qui représentent le principal diagnostic différentiel ainsi qu'avec une population témoin.

L'objectif de cette étude est d'évaluer les caractéristiques visibles des nerfs optiques au moyen de l'imagerie par résonance magnétique, en particulier la séquence de diffusion centrée sur les orbites et les valeurs du coefficient apparent de diffusion (ADC) pour permettre le diagnostic positif voire étiologique de la neuropathie optique ischémique antérieure aiguë (NOIAA).

**Matériels et Méthodes :** On a réalisé une étude monocentrique évaluant rétrospectivement l'IRM de 12 patients présentant une NOIAA (24 nerfs), de 7 patients présentant une neuropathie optique inflammatoire (14 nerfs) et de 16 volontaires sains (32 nerfs) formant le groupe témoin. Les examens ont été réalisés sur une IRM 3 Tesla. Les caractéristiques suivantes des nerfs optiques ont été évaluées par deux Neuroradiologues (un junior et un senior) à l'aveugle : signal en Diffusion, signal en T2, prise de contraste du nerf ou de sa gaine méningée, valeur de l'ADC, et rehaussement des parois des artères temporales. L'étude de la sensibilité et de la spécificité de la diffusion, du T2 et du T1 gadolinium, a été réalisée pour chaque groupe à l'aide d'intervalles de confiance à 95% de Clopper-Pearson. Une étude descriptive des valeurs de b1000 et d'ADC a été réalisée en mesurant les moyennes, médianes et écarts-types des valeurs obtenues par les deux lecteurs. La concordance inter-observateur a été mesurée grâce au modèle de régression de Deming et au calcul du coefficient de corrélation intra-classe (ICC).

**Résultats :** La sensibilité et la spécificité de la diffusion focalisée dans le diagnostic de NOIAA étaient respectivement de 83% et 94% alors que la sensibilité du T2 était nulle et celle du T1 gadolinium à 50%. Dans le diagnostic de NORB la sensibilité et la spécificité de la diffusion étaient respectivement de 86% et 100% alors que le T1 gadolinium avait une sensibilité de 43% et le T2 de 86%. L'étude a mis en évidence que la moyenne des valeurs d'ADC de la papille dans la NOIAA était de  $1,36.10^{-3} \text{ mm}^2/\text{s}$  alors qu'elle était de  $1,62.10^{-3} \text{ mm}^2/\text{s}$  dans les NORB et de  $1,55.10^{-3} \text{ mm}^2/\text{s}$  chez les sujets sains. Il n'y avait pas de différences entre les moyennes d'ADC des trois tiers postérieurs du nerf optique mesurées respectivement à 1,05 ; 1,04 et  $1,04.10^{-3} \text{ mm}^2/\text{s}$  chez les NOIAA, les NORB et les sujets sains.

**Conclusion :** L'hypersignal diffusion de la papille du nerf optique associé à une restriction de l'ADC pourrait donc servir de marqueur spécifique de neuropathie ischémique antérieure aiguë. La séquence de diffusion pourrait permettre d'apporter une modalité quantitative dans l'évaluation des dommages irréversibles du nerf optique et donc dans le pronostic visuel.

## MOTS CLES

Neuropathie optique ischémique antérieure aiguë (NOIAA), IRM, Diffusion, ADC