



**HAL**  
open science

## Herpès ophtalmique : manifestations cliniques et traitements

Lauriane Mella

► **To cite this version:**

Lauriane Mella. Herpès ophtalmique : manifestations cliniques et traitements . Sciences pharmaceutiques. 2017. dumas-01552084

**HAL Id: dumas-01552084**

**<https://dumas.ccsd.cnrs.fr/dumas-01552084>**

Submitted on 30 Jun 2017

**HAL** is a multi-disciplinary open access archive for the deposit and dissemination of scientific research documents, whether they are published or not. The documents may come from teaching and research institutions in France or abroad, or from public or private research centers.

L'archive ouverte pluridisciplinaire **HAL**, est destinée au dépôt et à la diffusion de documents scientifiques de niveau recherche, publiés ou non, émanant des établissements d'enseignement et de recherche français ou étrangers, des laboratoires publics ou privés.

**UNIVERSITE DE BORDEAUX  
COLLEGE SCIENCES DE LA SANTE**

Année 2017

Thèse n°44

**Thèse pour l'obtention du**

**DIPLOME D'ETAT DE DOCTEUR EN PHARMACIE**

Présentée et soutenue publiquement

Le 15 Juin 2017

Par **Lauriane MELLA**

Née le 5 juin 1985 à Villeneuve sur Lot

**HERPES OPHTALMIQUE : MANIFESTATIONS  
CLINIQUES ET TRAITEMENTS**

Directeur de thèse :

Madame Françoise TESSIER

Membre du jury :

Monsieur Alain NUHRICH

Maître de conférence

Président

Madame Françoise TESSIER

Maître de conférence

Juge

Madame Véronique MOULINIER

Docteur en pharmacie

Juge

# **REMERCIEMENTS**

**A ma directrice de thèse, le docteur Françoise Tessier,**

Je vous remercie très sincèrement d'avoir accepté de diriger cette thèse, et de m'avoir encadré et accompagné tout au long de ce travail. Merci pour votre disponibilité, vos conseils et bien évidemment votre patience et vos nombreux encouragements.

**A mon président du jury, le Docteur Alain Nuhrich,**

Je vous remercie de l'honneur que vous me faites de présider ce jury, et de juger mon travail. Je vous témoigne de toute ma reconnaissance et de mon profond respect.

**A Véronique Moulinier,**

Merci d'avoir accepté de faire parti de mon jury, de lire et juger mon travail. Merci pour tous tes conseils, ton enseignement, ta présence et ton soutien depuis toutes ces années.

**A ma famille,**

Mes parents adorés, qui ont toujours cru en moi et m'ont permis, de réaliser les études que je désirais, et d'être celle que je suis aujourd'hui.

**A ma mère,** qui a toujours su me soutenir, me reconforter et m'encourager, de la première année de concours, jusqu'à la dernière ponctuation de ce travail. Aujourd'hui, ni thomas, ni moi n'en serions là si tu n'avais pas autant cru en tes enfants. Ton amour et ton dévouement sont gravés dans nos cœurs.

**A mon père,** toujours présent et bienveillant à mon égard, qui a lu et relu ce travail sans jamais broncher.

J'espère, à travers cette thèse, vous rendre fiers mais surtout soulagés !!

**A mon frère, Thomas,** qui a dû, et su, composer avec ces nombreuses « vacances de révisions de partiels » sans pouvoir dire un mot. Je suis extrêmement fière du chemin que tu as parcouru. Mes pensées seront pour toi le jour de ma soutenance.

Je remercie **toute ma famille**, vous qui me soutenez et m'accompagnez depuis le début. Merci pour tout votre amour.

**A mes collègues, Valérie, Maryse et Michelle,**

Merci pour votre patience, votre soutien et votre réconfort. J'apprends chaque jour à vos côtés. Au « Docteur Valérie », le soleil de la pharmacie, ta joie de vivre et ta force sont toujours une grande motivation.

Un très grand merci particulièrement à vous, **Michel Labit**, votre bienveillance à mon égard me va droit au cœur. Merci des opportunités que vous m'offrez, de votre gentillesse et de votre bonne humeur.

**A mes amis,**

Qui ont cru, tout comme moi, que je n'en viendrai jamais à bout, et qui ont entendu des centaines de fois : « je ne peux pas, je fais ma thèse » !

**Mes amis d'enfance : Leslie, Aurore, Pauline, Marine, Thomas, Pierre-E, Lucas.** Merci pour toutes ces années d'amitié et ce soutien sans faille. Vous savez déjà tout.

**Zoë**, qui a toujours cru en moi, et a toujours su me soutenir et me motiver dans les moments les plus difficiles. Merci pour tes nombreux messages.

**Caroline, Mina, Aurélie, Amandine**, mes amies les plus proches. Tellement de moments et de souvenirs partagés en votre compagnie, et de nombreux encore à venir.

**A ma belle-sœur, amie et confidente Jennifer**, qui rend mon frère heureux depuis déjà quelques années, et qui aura passé sa thèse avant moi.

**Et à toi, Florent**, mon pilier depuis des années. Merci d'avoir été là dans les bons, mais surtout, dans les moments difficiles, et d'avoir malgré tout, toujours cru en moi.

# **TABLE DES MATIERES**

Table des figures.....	9
Table de tableaux.....	11
Liste des abréviations.....	12
Introduction.....	13
Partie 1 : Anatomie et physiologie de l'œil.....	14
Chapitre 1 : Anatomie de l'œil.....	15
1. Généralités.....	15
2. Structures annexes de l'œil.....	16
2.1. L'orbite.....	16
2.1.1. Les parois de l'orbite.....	16
2.1.2. Les orifices de l'orbite.....	16
2.2. Les paupières.....	17
2.2.1. La physiologie.....	17
2.2.2. Anatomie structurale.....	18
2.2.3. Les glandes de la paupière.....	19
2.3. La conjonctive.....	20
2.3.1. Histologie.....	20
2.3.2. Les glandes de la conjonctive.....	20
2.3.3. Physiologie de la conjonctive.....	20
2.4. L'appareil lacrymal.....	20
2.4.1. L'appareil lacrymal sécréteur.....	20
2.4.2. L'appareil lacrymal excréteur.....	23
2.5. Les muscles oculomoteurs.....	24
2.5.1. Définition, innervation et mouvements.....	24
2.5.2. La capsule de Tenon.....	25
3. Le globe oculaire.....	26
3.1. Les tuniques.....	26
3.1.1. La tunique protectrice : sclérotique ou tunique scléro-cornéenne.....	26
3.1.1.1. La sclère.....	27
3.1.1.2. La cornée.....	27
3.1.2. La tunique vasculaire : l'uvée.....	29

3.1.2.1.	La choroïde.....	29
3.1.2.2.	Le corps ciliaire.....	29
3.1.2.3.	L'iris.....	31
3.1.3.	La tunique neurosensorielle : la rétine.....	33
3.1.3.1.	Histologie de la rétine.....	33
3.1.3.2.	Topographie de la rétine.....	34
3.1.3.3.	Les photorécepteurs rétiniens.....	34
3.1.3.4.	Les neurones de conduction.....	36
3.1.3.5.	Les neurones d'association.....	36
3.1.3.6.	Les cellules de soutien ou cellules de Müller.....	37
3.1.3.7.	Phototransduction et cycle visuel.....	37
3.1.3.8.	L'épithélium pigmentaire.....	37
3.1.3.9.	Vascularisation et innervation.....	37
3.2.	Les milieux transparents.....	38
3.2.1.	L'humeur aqueuse.....	38
3.2.2.	Le cristallin.....	39
3.2.3.	Le corps vitré.....	41
Chapitre 2 :	Les voies visuelles.....	42
1.	Le nerf optique.....	42
2.	Le chiasma optique.....	43
3.	Les bandelettes optiques.....	43
4.	Le corps genouillé latéral.....	43
5.	Les radiations optiques.....	43
6.	Le cortex visuel.....	43
Partie 2 :	Herpès ophtalmique.....	44
Chapitre 1 :	Virologie fondamentale.....	45
1.	Définition du mot « virus ».....	45
2.	Présentation des herpès simplex virus.....	45
2.1.	Classification.....	45
2.2.	Structure.....	46
2.2.1.	Le génome.....	46
2.2.2.	La capside.....	47
2.2.3.	Le tégument.....	47
2.2.4.	L'enveloppe.....	47

2.3.	Le cycle de multiplication virale.....	48
2.3.1.	Fixation et entrée du virus.....	48
2.3.2.	Expression et réplication du génome viral.....	48
2.3.3.	Assemblage, encapsidation et bourgeonnement.....	49
2.4.	Physiopathologie.....	50
2.4.1.	La primo-infection.....	51
2.4.2.	L'infection latente.....	51
2.4.3.	La réactivation virale.....	52
2.5.	Epidémiologie et chiffres.....	54
2.6.	Les manifestations cliniques.....	54
2.6.1.	L'herpès oral.....	55
2.6.2.	L'herpès génital.....	55
2.6.3.	Les atteintes oculaires.....	56
2.6.4.	L'encéphalite herpétique.....	56
2.6.5.	L'herpès néonatal.....	56
2.6.6.	HSV et immunodépression.....	57
2.6.7.	Autres manifestations.....	57
2.7.	Le diagnostic virologique.....	58
2.7.1.	Le diagnostic direct.....	58
2.7.2.	Le diagnostic indirect.....	59
Chapitre 2 : Les manifestations virologiques oculaires.....		61
1.	Herpès oculaire : définition.....	61
2.	Les mécanismes de l'atteinte oculaire.....	61
2.1.	La primo-infection oculaire.....	61
2.2.	La latence.....	62
2.3.	Les récurrences oculaires.....	62
3.	Les manifestations cliniques.....	63
3.1.	Les blépharites.....	63
3.2.	Les conjonctivites.....	64
3.3.	Les kératites.....	65
3.3.1.	Les kératites épithéliales infectieuses.....	66
3.3.1.1.	La kératite dendritique.....	66
3.3.1.2.	La kératite géographique.....	67
3.3.1.3.	La kératite marginale.....	68

3.3.1.4. Le diagnostic d'une kératite épithéliale.....	68
3.3.2. Les kératites stromales.....	69
3.3.2.1. La kératite stromale nécrosante.....	69
3.3.2.2. La kératite stromale immunitaire.....	70
3.3.3. Les kératites neurotrophiques.....	71
3.3.4. Les endothélites.....	73
3.3.4.1. L'endothélite disciforme.....	73
3.3.4.2. L'endothélite diffuse.....	74
3.3.4.3. L'endothélite linéaire.....	74
3.4. Les uvéites antérieures.....	75
3.5. Le syndrome de nécrose rétinienne aiguë.....	77
Partie 3 : Les traitements de l'infection oculaire herpétique.....	80
Chapitre 1 : Les traitements médicamenteux.....	82
1. Les antiviraux antiherpétiques.....	82
1.1. Les analogues nucléosidiques.....	82
1.1.1. Aciclovir.....	83
1.1.2. Valaciclovir.....	87
1.1.3. Ganciclovir.....	88
1.1.4. Trifluridine.....	90
1.2. Foscarnet : analogue des pyrophosphates.....	92
1.3. La résistance des HSV aux antiviraux.....	93
2. Les corticoïdes ou glucocorticoïdes.....	94
2.1. Relation entre structure et activité.....	95
2.2. Mécanisme d'action des corticoïdes.....	96
2.2.1. La régulation génomique.....	97
2.2.1.1. La régulation transcriptionnelle.....	97
2.2.1.2. La régulation post-transcriptionnelle.....	100
2.2.2. Les effets non génomiques.....	101
2.3. Les propriétés et les effets des corticoïdes.....	102
2.4. Les molécules utilisées en ophtalmologie.....	104
2.4.1. La dexaméthasone.....	104
2.4.2. La prednisone.....	105
2.4.3. La méthylprednisolone.....	106
2.4.4. La rimexolone.....	107



3. Autres traitements médicaux.....	108
3.1. Les larmes artificielles.....	108
3.2. Les collyres mydriatiques.....	108
3.3. Les collyres hypotonisants.....	109
3.4. Le débridement mécanique.....	110
3.5. Le collyre de ciclosporine 2% .....	110
3.6. Les lentilles thérapeutiques.....	111
3.7. Le collyre de sérum autologue.....	111
Chapitre 2 : Les traitements chirurgicaux.....	112
1. La greffe de cornée.....	112
2. La greffe de membrane amniotique.....	114
Chapitre 3 : Les stratégies thérapeutiques.....	115
1. Traitements des blépharites et des conjonctivites herpétiques.....	116
2. Traitements des kératites herpétiques.....	117
2.1. Stratégie thérapeutique des kératites épithéliales.....	117
2.2. Stratégie thérapeutiques des kératites stromales.....	119
2.2.1. Schéma de prise en charge d'une kératite nécrosante.....	119
2.2.2. Schéma de prise en charge d'une kératite immunitaire.....	120
2.3. Stratégie thérapeutiques des endothélites.....	121
2.4. Stratégie thérapeutiques des kératites neurotrophiques.....	122
3. Traitements des uvéites.....	123
4. Traitements d'une rétinite nécrosante aiguë.....	124
5. Stratégie préventive de l'infection oculaire herpétique.....	126
Partie 4 : Rôles du pharmacien et conseils officinaux.....	127
Chapitre 1 : Information du patient sur la maladie et son traitement.....	129
Chapitre 2 : Promouvoir le bon usage des médicaments.....	130
Chapitre 3 : Eduquer le patient à la prévention.....	131
Chapitre 4 : Accompagner et soutenir le patient.....	133
Conclusion.....	134
Bibliographie.....	135

## **TABLES DES FIGURES**

Figure 1 : L'organisation du globe oculaire [2].....	15
Figure 2 : Schéma anatomique des os de l'orbite [4].....	17
Figure 3 : Constitution de la paupière supérieure [5].....	19
Figure 4 : Anatomie des conjonctives [14].....	20
Figure 5 : Les trois couches du film lacrymal [13].....	22
Figure 6 : Les différentes structures du système lacrymal [14].....	23
Figure 7 : Les muscles oculomoteurs [15].....	24
Figure 8 : La sclérotique [16].....	26
Figure 9 : Structure de la cornée [20].....	28
Figure 10 : L'uvéa et ses structures [21].....	29
Figure 11 : Schéma détaillé de la partie antérieure de l'œil [22].....	30
Figure 12 : Coupe histologique du bord pupillaire de l'iris [22].....	31
Figure 13 : Aspect structural du stroma et des muscles iriens [23].....	32
Figure 14 : Histologie et fonction des couches de la rétine [7].....	33
Figure 15 : Les photorécepteurs [25].....	35
Figure 16 : Répartition spatiale des photorécepteurs dans la rétine [26].....	35
Figure 17 : Circulation de l'humeur aqueuse [29].....	39
Figure 18 : Anatomie du cristallin [31].....	40
Figure 19 : Histologie cristallinienne [32].....	40
Figure 20 : Les voies visuelles [33].....	42
Figure 21 : Structure des HSV [36].....	46
Figure 22 : Organisation du génome du HSV [37].....	47
Figure 23 : Cycle lytique des Herpès simplex virus en culture cellulaire [35].....	50
Figure 24 : Etablissement et réactivation d'une infection latente par HSV-1 au niveau oral [35].....	53
Figure 25 : Diagnostic de l'infection à HSV en laboratoire [35].....	60
Figure 26 : Blépharite herpétique [51].....	64
Figure 27 : Conjonctivite herpétique avec dendrite conjonctivale [47].....	64
Figure 28 : Aspect d'une kératite dendritique [56].....	67
Figure 29 : Kératite géographique [58].....	67
Figure 30 : Kératite stromale nécrosante [59].....	69
Figure 31 : Kératite stromale cicatricielle néovasculaire [46].....	70
Figure 32 : Kératite neurotrophique post-herpétique [47].....	72
Figure 33 : Kératite neurotrophique post-herpétique avec séquelles importantes [47].....	72
Figure 34 : Endothélite disciforme [47].....	73
Figure 35 : Schéma représentatif de précipités rétrocornéens et d'un Tyndall [54].....	75
Figure 36 : Précipités rétrocornéens [65].....	76
Figure 37 : Synéchies irido-cristalliniennes [64].....	76

Figure 38 : Schéma de corps flottants dans le vitré [70].....	78
Figure 39 : Foyers de nécrose rétinienne lors d'un ARN syndrome [47].....	78
Figure 40 : Formule comparative de l'aciclovir et de la guanosine [73].....	83
Figure 41 : Les biotransformations de l'ACV [77].....	84
Figure 42 : Mécanisme d'action de l'ACV [79].....	85
Figure 43 : Formule du valaciclovir [81].....	87
Figure 44 : Formule du ganciclovir [83].....	88
Figure 45 : Formule de la trifluridine [89].....	90
Figure 46 : Formule de foscarnet [92].....	92
Figure 47 : Noyau pregnane [96].....	95
Figure 48 : Formule du cortisol [96].....	95
Figure 49 : Récepteur des glucocorticoïdes [97].....	97
Figure 50 : Activation transcriptionnelle directe par fixation du complexe sur le GRE [97]..	98
Figure 51 : Inhibition transcriptionnelle par fixation directe du complexe sur le nGRE [97].	99
Figure 52 : Inhibition transcriptionnelle par interaction avec des facteurs de transcription [99].....	99
Figure 53 : Inhibition transcriptionnelle indirecte [99].....	100
Figure 54 : Formule de la dexaméthasone [94].....	104
Figure 55 : Formule de la prednisone [94].....	105
Figure 56 : Formule de la méthylprednisolone [94].....	106
Figure 57 : Formule de la rimexoone [107].....	107
Figure 58 : Lentille thérapeutique [113].....	111

## **TABLE DES TABLEAUX**

Tableau 1 : Herpès virus responsables d'infections chez l'homme [34].....	45
Tableau 2 : Classification des kératites herpétiques [47].....	66
Tableau 3 : Caractéristiques pharmacologiques et équivalences des principaux corticoïdes utilisés [97,98].....	96

# **TABLE DES ABREVIATIONS**

ACTH : Adrenocorticotrophic Hormone  
ACV : Aciclovir  
ARS : Agence Régionale de Santé  
ADN : Acide Désoxyribonucléique  
AMM : Autorisation de Mise sur le Marché  
ARN : Acide Ribonucléique  
AVK : Anti Vitamine K  
CGL : Corps Genouillé Latéral  
CMV : Cytomégalovirus  
COX : Cyclo-oxygénase  
EBV : Epstein-Barr Virus  
ECP : Effet Cytopathogène  
GR $\alpha$  : Glucocorticoïde Récepteur  $\alpha$   
GRE : Glucocorticoids Responsive Elements  
GCV : Ganciclovir  
HHV : Herpès Humain Virus  
HSP : Heat Shock Protein  
HSV : Herpès Simplex Virus  
Ig : Immunoglobuline  
IL : Interleukine  
INR : International Normalized Ratio  
LAT : Latency Associated Transcripts  
LCR : Liquide Céphalo-rachidien  
MIF : Macrophage migration Inhibitory Factor  
MST : Maladie Sexuellement Transmissible  
nGRE : negative Glucocorticoids Responsive Elements  
PCR : Polymerase Chain Reaction  
RNA Syndrome : Rétinite Nécrosante Aiguë Syndrome  
SLIP : Secretory Leukocyte Protease Inhibitor  
STAT : Signal Transducers and Activators of Transcription  
TFT : Trifluridine  
TK : Thymidine Kinase  
UA : Uvéite Antérieure  
VACV : Valaciclovir  
VIH : Virus de l'Immunodéficience Humaine  
VZV : Varicelle Zona Virus

# **INTRODUCTION**

L'herpès est un virus très répandu dans le monde, à l'origine du fameux « bouton de fièvre ». Il est, pour la majorité des cas, responsables d'atteintes bénignes, mais il peut être à l'origine d'affections graves et mortelles.

A la fin de ma scolarité je me suis penchée sur ce choix de recherches, en axant celui-ci sur les atteintes ophtalmiques, moins connues, mais pouvant être invalidantes et parfois dramatiques pour la vision. Ce choix a également un côté personnel, mon frère ayant fait un herpès diffus, mais surtout ophtalmique à l'âge de 2 ans.

Le virus de l'herpès peut toucher de très nombreuses parties du corps, et, plus précisément, différentes structures oculaires, qui entraînent des lésions toutes aussi diverses en terme de sévérité, d'épidémiologie ou de complications.

La première partie de ce travail exposera l'anatomie et la physiologie de l'œil et de ses annexes.

La seconde partie sera, dans un premier temps, consacrée au virus de l'herpès, où structure, physiopathologie et épidémiologie seront abordées. Puis, par la suite, seront détaillées et illustrées, les principales manifestations cliniques oculaires.

La troisième partie sera axée autour des traitements de l'infection herpétique oculaire. On détaillera notamment les principaux antiviraux utilisés, mais également les autres classes thérapeutiques, ainsi que les dispositifs et les techniques médicales. Un paragraphe sera consacré aux stratégies thérapeutiques afin d'avoir une idée, assez précise mais simple, sur les différents traitements mis en place, en fonction de chaque manifestation oculaire.

Enfin, la dernière partie s'attardera sur le rôle du pharmacien d'officine, et sur les divers conseils à prodiguer au comptoir en ce qui concerne l'herpès et la maladie.

**PARTIE 1 : ANATOMIE ET PHYSIOLOGIE DE**  
**L'ŒIL**

# CHAPITRE I : ANATOMIE DE L'ŒIL

## 1. GENERALITES

L'œil est l'organe récepteur de l'appareil de la vision. Il est capable de convertir au niveau rétinien, un rayon lumineux en un influx nerveux, qui va être transmis, via les voies optiques, au cerveau, siège de l'enregistrement et de l'interprétation de l'information.

Situé dans la cavité orbitaire, le globe oculaire s'accompagne de structures adjacentes, qui assurent à la fois sa protection, et son bon fonctionnement. Ce sont les annexes oculaires, parmi lesquelles on peut citer : les paupières, la conjonctive, le système lacrymal, les muscles oculomoteurs.

Le globe oculaire est une sphère d'environ 23 mm de diamètre, de consistance ferme et élastique.

Il est formé de trois membranes qui sont : la sclérotique, l'uvée et la rétine, protégeant trois milieux transparents, à savoir : l'humeur aqueuse, le cristallin et le vitré.

Le cristallin, disposé verticalement à l'intérieur de l'œil « le divise » en deux segments :

- Un segment antérieur, constitué par la cornée, l'iris et le corps ciliaire. On y distingue la chambre antérieure, à l'avant de l'iris, et la chambre postérieure, entre l'iris et le cristallin. Toutes deux sont remplies par l'humeur aqueuse.
- Un segment postérieur ou cavité vitrée, en arrière du cristallin, délimité par la sclérotique, la choroïde et la rétine, et contenant le corps vitré. [1]

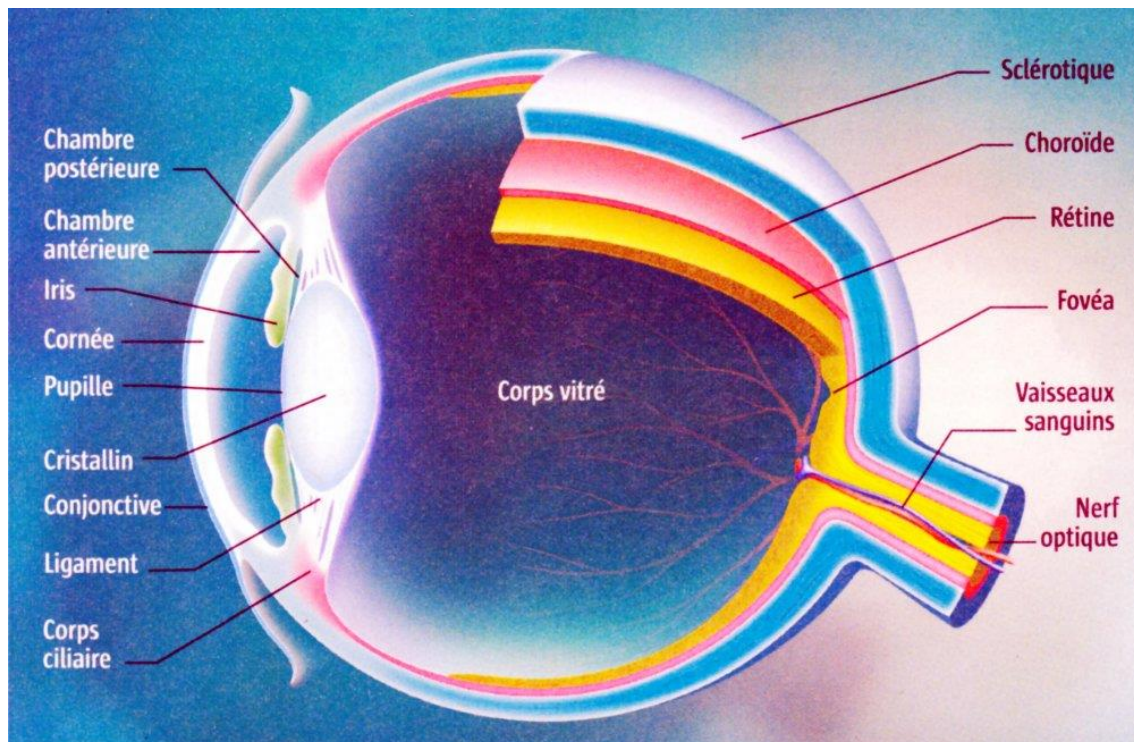


Figure 1 : L'organisation du globe oculaire [2]



## 2. STRUCTURES ANNEXES DE L'ŒIL

### 2.1. L'orbite

L'orbite est une cavité osseuse ayant la forme d'une pyramide quadrangulaire s'ouvrant vers l'avant. Elle contient, et surtout protège le globe oculaire et ses annexes. Sept os participent à son architecture, à savoir : l'os frontal, l'os zygomatique, l'os maxillaire, l'os sphénoïde, l'os éthmoïde, l'os palatin et enfin l'os lacrymal. Elle présente de nombreux orifices faisant communiquer l'œil avec les régions voisines.

La paroi de l'orbite est tapissée d'une fine membrane : le périoste orbitaire, qui se continue avec la gaine durale du nerf optique au niveau du canal optique. [1]

#### 2.1.1. Les parois de l'orbite

L'orbite se compose de quatre parois :

- La paroi supérieure ou plafond de l'orbite, constituée par l'os frontal, et la petite aile du sphénoïde.
- La paroi inférieure ou plancher de l'orbite, formée par l'os zygomatique, l'os maxillaire et le processus orbitaire de l'os palatin.
- La paroi externe ou latérale, avec : l'os frontal, l'os zygomatique et, la grande aile du sphénoïde.
- La paroi interne, constituée par une portion de l'os maxillaire, lacrymal, ethmoïde et sphénoïde. [1]

#### 2.1.2. Les orifices de l'orbite [1, 3]

##### - La fissure orbitaire supérieure ou fente sphénoïdale

Elle permet le passage de plusieurs éléments : la veine ophtalmique supérieure, le nerf oculomoteur commun (III), le nerf oculomoteur externe (VI), le nerf pathétique (IV), et les nerfs, lacrymal, frontal et naso-ciliaire (branches issues du nerf ophtalmique V1). La fissure orbitaire inférieure ou fente sphéno-maxillaire.

##### - La fissure orbitaire inférieure ou fente sphéno-maxillaire

Elle permet le passage de la veine ophtalmique inférieure, du nerf infra-orbitaire (branche maxillaire du nerf V).

##### - Le canal optique

Il permet le passage du nerf optique (II) et de l'artère ophtalmique.

##### - Les foramens ethmoïdaux antérieur et postérieur

Permettent le passage des artères et des nerfs ethmoïdaux.

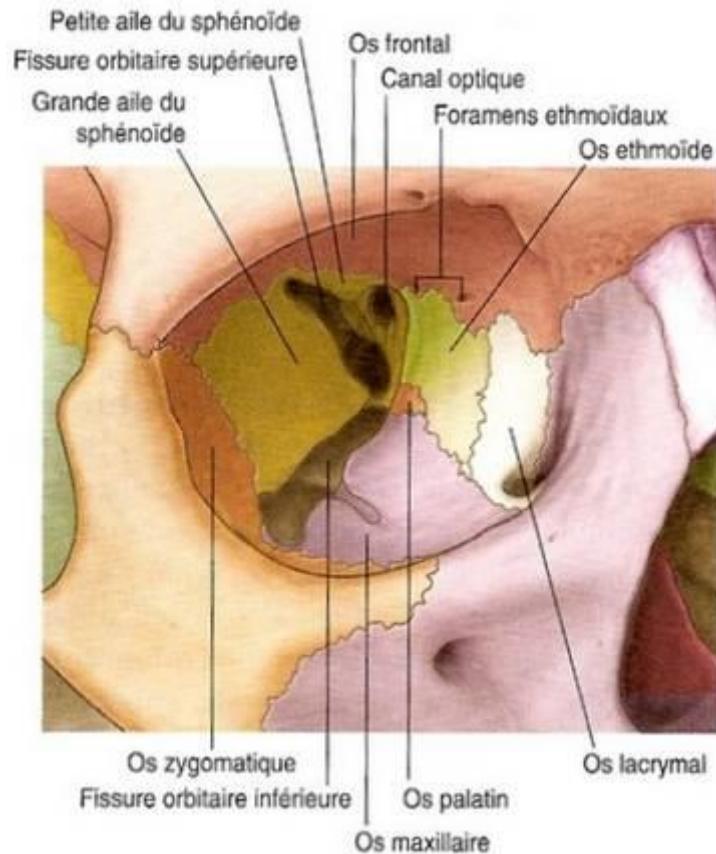


Figure 2 : Schéma anatomique des os de l'orbite [4]

## 2.2. Les paupières

Les paupières sont des lames cutané-musculo-membraneuses mobiles qui recouvrent la partie antérieure du globe oculaire. Chaque paupière présente deux faces, une antérieure, l'autre postérieure, et un bord libre, limité en dehors et en dedans par les canthis externe et interne.

Au nombre de deux, elles délimitent par leurs bords libres, la fente palpébrale qui se termine au niveau de l'angle interne par la caroncule lacrymale.

La paupière supérieure est plus grande et plus mobile grâce au muscle releveur. Elle peut ainsi s'étendre jusqu'au bas de l'œil et le recouvrir entièrement en position fermée. [5]

### 2.2.1. Physiologie

Elles assurent deux fonctions distinctes mais d'égale importance :

- La protection du globe oculaire vis-à-vis des agressions externes (corps étrangers, coups, luminosité, température...)
- La répartition homogène du film lacrymal à la surface de la cornée afin, d'assurer une lubrification constante, et d'éviter son dessèchement. Cette répartition se fait à chaque

clignement palpébral. La fermeture des paupières est assurée par la contraction du muscle orbiculaire ; l'ouverture est sous la dépendance du muscle releveur de la paupière supérieure. Elles permettent l'évacuation des larmes, des particules de poussières et des débris cellulaires, vers les voies lacrymales d'excrétion. [6]

## **2.2.2. Anatomie structurale [1, 5, 7]**

On distingue d'avant en arrière :

1 Une fine couche cutanée constituée par l'épiderme et le derme. Elle contient quelques poils, mais surtout, les cils, les glandes sébacées et sudoripares, au niveau de la partie libre des paupières.

2 Le plan musculaire superficiel, constitué de fibres musculaires striées, concentriques à la fente palpébrale, et qui forment le muscle orbiculaire.

3 Le plan fibro-élastique plus en profondeur, comprenant deux parties :

- Le tarse, tissu fibreux dense, composé de collagène et d'élastine, qui occupe toute la portion oculaire de la paupière jusqu'à son bord libre, et qui est responsable de sa rigidité. Il contient les glandes tarsales, appelées glandes de Meibomius. Disposées en « grappe de raisin », elles s'ouvrent par leurs canaux excréteurs dans la partie postérieure du bord libre palpébral.
- Le septum orbitaire, fine couche de tissu fibreux, qui s'étend du rebord antérieur de l'orbite jusqu'au tarse. Il délimite la loge orbitaire et contient le tissu adipeux.

4 Le deuxième plan musculaire, formé par les muscles rétracteurs. Il diffère entre les paupières supérieure et inférieure.

Pour la paupière supérieure on distingue :

- Le muscle releveur de paupière, présentant une portion orbitaire horizontale, et une portion palpébrale verticale.
- Le muscle de Müller, issu du corps musculaire du releveur de paupière, il vient s'insérer sur le bord supérieur du tarse, complétant l'action du releveur.

Pour la paupière inférieure :

Le muscle rétracteur est constitué par les expansions des gaines fusionnées du muscle droit inférieur et, de l'oblique inférieur, qui s'insèrent au bord inférieur du tarse.

5 La conjonctive palpébrale, plan le plus profond.

## Constitution de la paupière supérieure

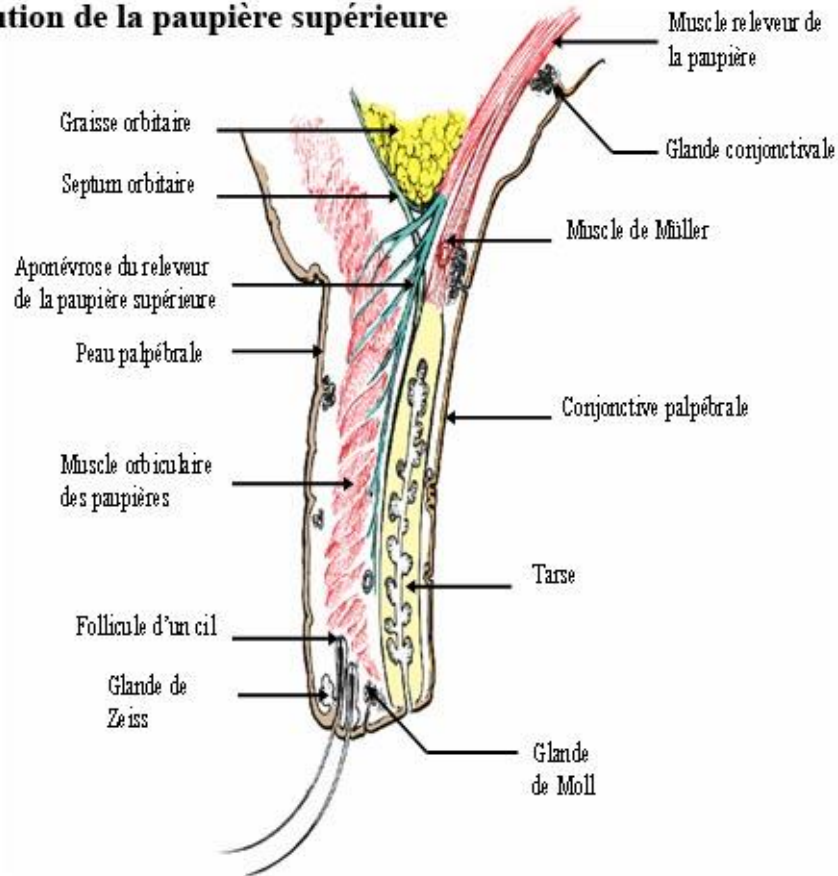


Figure 3 : Constitution de la paupière supérieure [5]

### 2.2.3. Les glandes des paupières

Les glandes de Zeis : glandes sébacées, annexées au follicule pileux. Elles sont au nombre de deux par cil.

Les glandes de Moll : glandes sudoripares situées à la base des cils.

Ces deux types de glandes se situent au niveau antérieur du bord libre de chaque paupière.

Les glandes de Meibomius : glandes sébacées modifiées produisant la composante lipidique du film lacrymal. Situées le long du tarse, elles débouchent dans la partie postérieure du bord libre. [7]

## 2.3. La conjonctive

La conjonctive est une membrane muqueuse, fine, transparente et vascularisée.

On peut distinguer trois parties [7, 8] :

La conjonctive palpébrale, qui s'insère sur le tarse et tapisse la face interne des paupières.

La conjonctive bulbaire, qui s'insère sur la sclère et se prolonge jusqu'au limbe scléro-cornéen, où son épithélium fusionne avec celui de la cornée.

Le fornix conjonctival où se réunissent les deux conjonctives (cul de sac conjonctival).

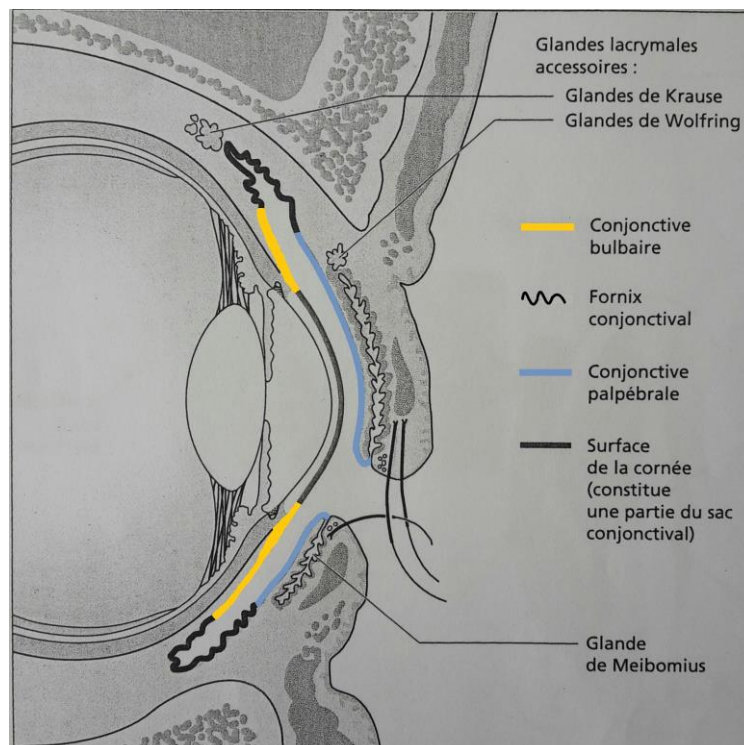


Figure 4 : Anatomie des conjonctives [7]

### 2.3.1. Histologie

La conjonctive est constituée d'un épithélium, et d'un stroma sous-jacent.

L'épithélium comporte des cellules caliciformes, réparties de façon inégale, responsables de la sécrétion de la composante mucinique du film lacrymal. [3]

Le stroma présente une couche superficielle lâche, vascularisée et infiltrée par de nombreux éléments cellulaires (lymphocytes, mastocytes, histiocytes...) et, une couche profonde, constituée de fibres de collagène et d'élastine. [9]

### **2.3.2. Les glandes de la conjonctive**

Elles participent à l'élaboration du film lacrymal, indispensable à la protection et nutrition de la cornée, et, par conséquent, à la clarté de notre vision.

On distingue :

- Les glandes séreuses, ou glandes lacrymales accessoires, qui interviennent dans la composante aqueuse des larmes (les glandes de Krause et glandes de Wolfring).
- Les glandes à mucus, qui produisent la composante mucinique. On retrouve les cryptes de Henlé en regard du bord inférieur du tarse, et les glandes de Manz. [7, 10]

### **2.3.3. Physiologie de la conjonctive**

On attribue à la conjonctive plusieurs fonctions, notamment le maintien de l'homéostasie cornéenne, et de la stabilité du film lacrymal.

Elle présente également un rôle nutritif pour la cornée, mais également un rôle de défense et de protection contre les agents externes et/ou pathogènes, assuré par de nombreux éléments cellulaires présents au niveau de la muqueuse (lymphocytes, mastocytes, neutrophiles...). [7]

## **2.4. L'appareil lacrymal**

L'appareil lacrymal peut se décomposer en deux parties : une partie sécrétoire, produisant le liquide lacrymal, et une partie excrétoire facilitant son drainage [8].

### **2.4.1. L'appareil lacrymal sécréteur**

On peut différencier deux types de sécrétions :

- Une sécrétion basale, qui élabore le film lacrymal de manière constante et régulière.
- Une sécrétion réflexe, sous contrôle direct du système nerveux autonome, mis en jeu lors de phénomènes d'agression et/ou d'irritation, ou encore provoquée par une vive émotion. Elle est assurée essentiellement par la glande lacrymale principale.

Les glandes lacrymales sécrètent larmes et film lacrymal à partir du sang qui les alimente. [11]

Le film lacrymal se compose de trois couches [8, 12] :

- Une couche externe lipidique, produite par les glandes de Meibomius, les glandes sébacées et sudoripares palpébrales. Elle a pour fonction de stabiliser le film lacrymal et de ralentir son évaporation. Les lipides permettent également une bonne lubrification des paupières lors des clignements.

- Une couche intermédiaire aqueuse, sécrétée par les glandes lacrymales principales et accessoires. Elle est composée d'eau à 98%, et de sels minéraux. Elle permet de fournir

l'oxygène et les nutriments nécessaires à la cornée, de nettoyer sa surface, pour la maintenir lisse et humide. Elle présente également des propriétés antimicrobiennes par la présence de protéines spécifiques comme des lysozymes et des lactotransferrines, participant aux défenses immunitaires et aux mécanismes inflammatoires.

- Une couche interne mucinique, fluide et légèrement visqueuse, permettant d'une part, l'adhésion du film lacrymal aux microvillosités de l'épithélium cornéen, et d'autre part, sa stabilisation, afin d'empêcher les autres couches de former de petites gouttelettes sur la surface cornéenne.

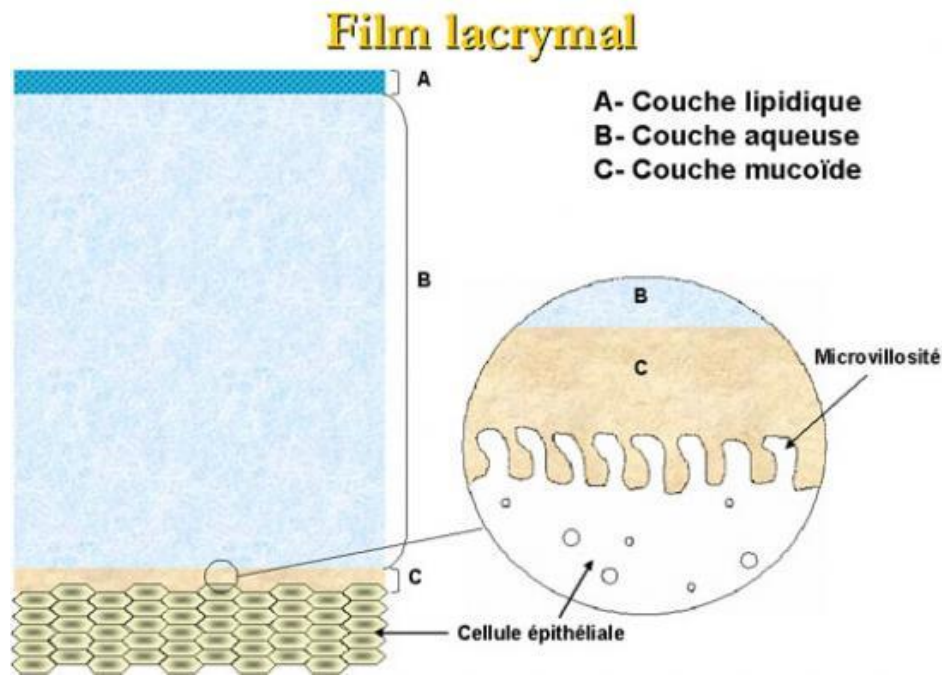


Figure 5 : Les trois couches du film lacrymal [13]

En résumé le film lacrymal présente trois rôles principaux :

- Protection et défense contre les agressions extérieures
- Nutrition et oxygénation de la cornée
- Participation à la mise au point optique au niveau de la cornée

Son évacuation de la surface oculaire se fait selon trois voies : évaporation, résorption au niveau de la cornée et de la conjonctive, et enfin, via les voies lacrymales d'excrétion.

## 2.4.2. L'appareil lacrymal excréteur

Il s'étend de l'extrémité interne des paupières aux fosses nasales.

Le drainage du liquide lacrymal est rythmé par la contraction du muscle orbiculaire qui crée un mouvement de balayage chassant le film lacrymal et les larmes vers le canthus interne.

Ces sécrétions vont être aspirées au niveau des méats lacrymaux supérieur et inférieur, orifices situés dans l'angle interne de l'œil, sur le bord libre de chaque paupière.

Chacun de ces orifices se poursuit par un canalicule, lesquels se réunissent en un canal d'union, très court, s'abouchant dans le sac lacrymal, petit réservoir, situé dans une dépression osseuse au niveau de la paroi nasale.

Le canal lacrymo-nasal, canal osseux creusé dans l'os maxillaire supérieur, fait suite au sac lacrymal, s'ouvrant ainsi au niveau du méat inférieur des fosses nasales. [3,7]

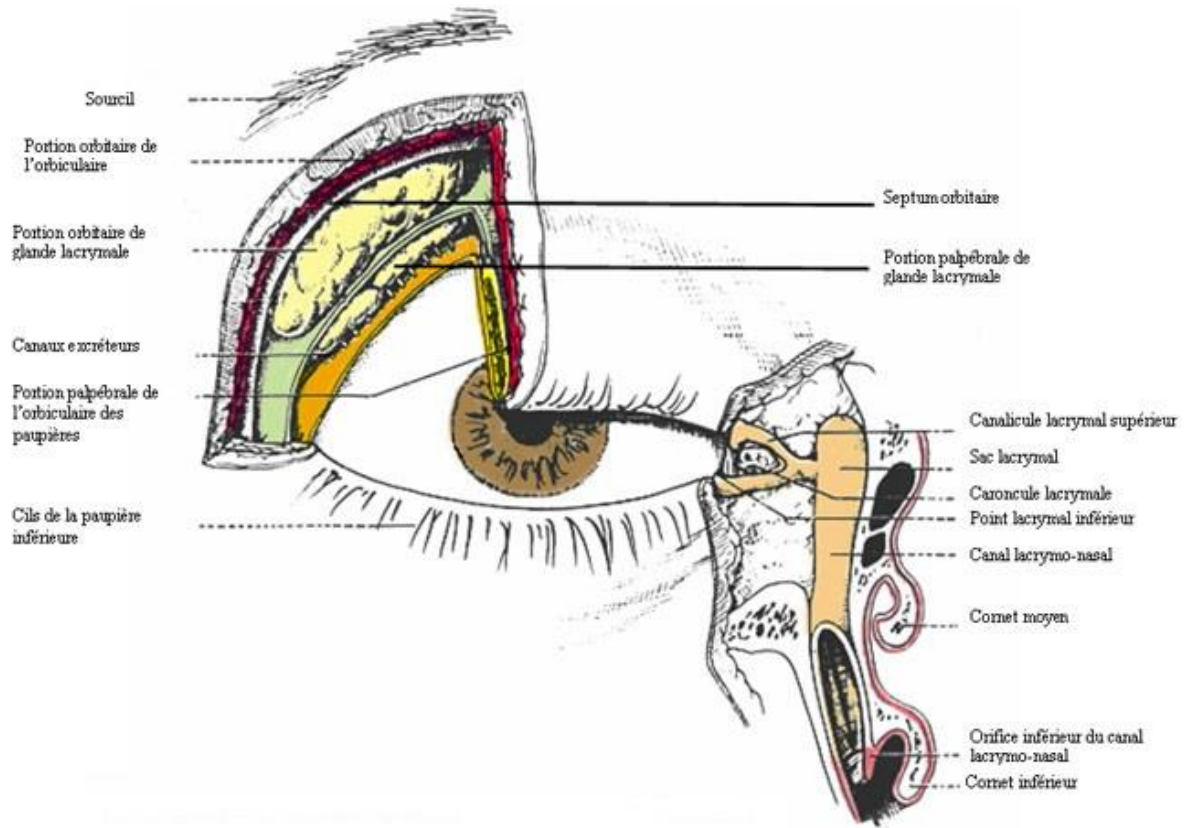


Figure 6 : Les différentes structures du système lacrymal [14]



## 2.5. Les muscles oculomoteurs

### 2.5.1. Définition, innervation et mouvements

Les mouvements et le maintien en équilibre du globe oculaire dans l'orbite se font grâce à six muscles oculomoteurs, extra-oculaires. Il s'agit de muscles striés, mais qui diffèrent des autres muscles moteurs par leurs caractéristiques morphologiques et leur innervation.

On distingue les muscles droits supérieur, inférieur, médial (ou intérieur) et latéral (ou externe) ; ainsi que les muscles obliques supérieur et inférieur. [1, 7]

Chaque muscle oculomoteur est entouré par une gaine très mince, s'étalant de l'origine du muscle jusqu'à son insertion terminale. Ces gaines sont reliées entre elles par des membranes inter-musculaires.

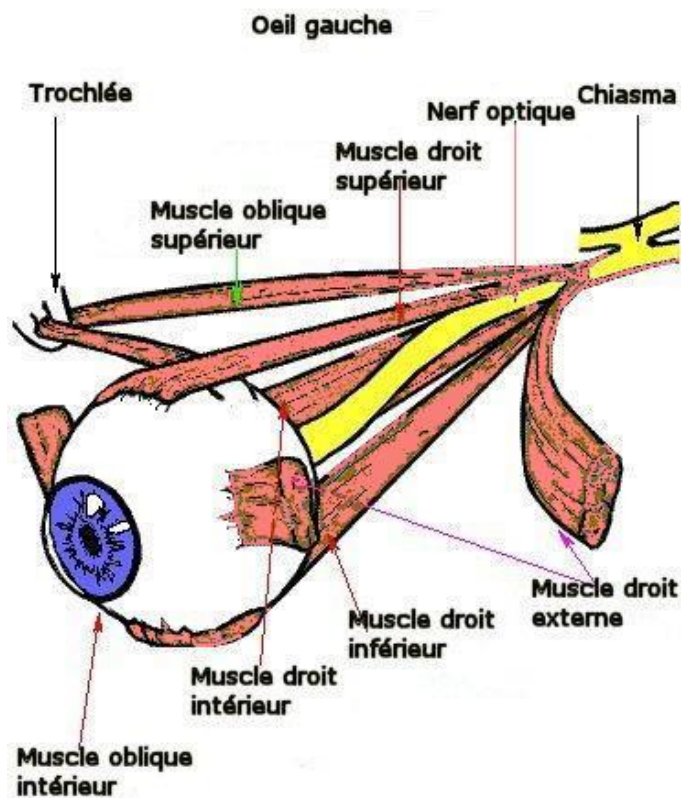


Figure 7 : Les muscles oculomoteurs [15]

L'innervation de ces muscles est assurée par trois nerfs crâniens [1] :

- Le nerf moteur oculaire commun (III) qui innerve le muscle droit supérieur, les muscles droits inférieur et médial, ainsi que l'oblique inférieur.
- Le nerf moteur oculaire externe (VI) qui innerve le muscle droit latéral.
- Le nerf pathétique (IV) qui innerve le muscle oblique supérieur.

Les mouvements du globe oculaire s'effectuent autour de trois axes [7] :

- L'axe vertical, qui permet l'adduction (regard vers le nez) et l'abduction (regard vers l'extérieur).
- L'axe horizontal, permettant l'élévation et l'abaissement.
- L'axe sagittal, permettant l'intorsion (rotation interne) et l'extorsion (rotation externe).

### **2.5.2. La capsule de Tenon**

Il s'agit d'une membrane fibro-élastique qui vient se mouler sur la portion sclérale de l'œil, de l'entrée du nerf optique jusqu'au limbe scléro-cornéen. On peut parler de cavité cotyloïde permettant au globe oculaire de s'y mobiliser.

Cette membrane se compose d'un feuillet interne en contact avec la sclère, et d'un feuillet externe plus épais. Entre ces deux feuillets, on retrouve l'espace de Tenon, permettant une adhérence lâche [1].

### 3. LE GLOBE OCULAIRE

Le globe oculaire est formé de trois tuniques renfermant trois milieux transparents.

Ces tuniques sont :

- La sclérotique, la plus externe.
- L'uvée, membrane intermédiaire, tapissant la sclérotique.
- La rétine, la plus interne.

Les trois milieux transparents, sont d'avant en arrière :

- L'humeur aqueuse, contenue dans les chambres antérieure et postérieure.
- Le cristallin, lentille biconvexe, suspendu aux corps ciliaires.
- Le corps vitré, substance gélatineuse, remplissant le segment postérieur de l'œil.

La lumière doit donc traverser la cornée, l'humeur aqueuse, le cristallin et enfin le vitré pour atteindre la rétine, afin d'y projeter l'image visuelle avec un minimum de déformation.

#### 3.1. Les tuniques

##### 3.1.1. La tunique protectrice : sclérotique ou tunique scléro-cornéenne

La sclérotique est l'enveloppe la plus externe de l'œil. Constituée d'une membrane épaisse et blanchâtre dans sa partie postérieure, la sclère, elle devient transparente vers l'avant pour former la cornée. La zone de jonction entre la sclère et la cornée est appelée le limbe scléro-cornéen.

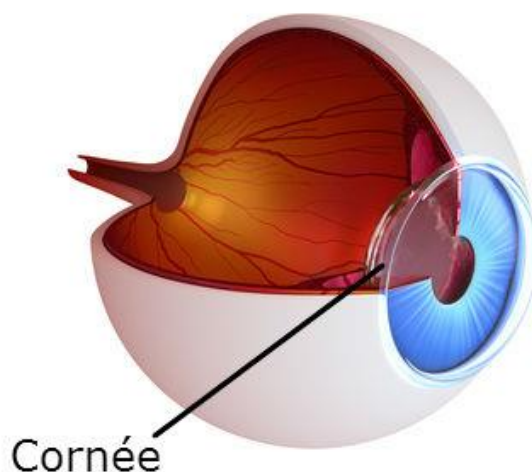


Figure 8 : La sclérotique [16]

### **3.1.1.1. La sclère [3, 17]**

Fibreuse et inextensible, c'est la plus solide et la plus résistante des membranes de l'œil. Elle assure ainsi protection et rigidité du globe oculaire, tout en maintenant sa forme. Elle donne également insertion aux muscles extraoculaires.

Il s'agit d'un tissu conjonctif, dense, composé essentiellement de fibres de collagènes. On y trouve également quelques fibres élastiques et des fibrocytes. C'est une structure peu innervée et vascularisée.

Elle est traversée, en arrière par le nerf optique, les nerfs sensitifs et moteurs, et les vaisseaux sanguins.

Sa face externe est tapissée par l'épiscière, la capsule de Tenon, et, en avant, par la conjonctive bulbaire. Quand à sa face interne, elle vient recouvrir la choroïde, le corps ciliaire et la base de l'iris. Le bord antérieur est représenté par le limbe scléro-cornéen. A ce niveau, la sclère est creusée par une sorte de « rainure » dans laquelle vient s'enchâsser la cornée.

### **3.1.1.2. La cornée [1, 18, 19]**

Partie antérieure et transparente du globe oculaire, la cornée représente le premier dioptre du système optique oculaire. De forme légèrement elliptique, elle a pour fonction la transmission et la focalisation de la lumière.

Sa face antérieure, recouverte par le film lacrymal, est en contact avec l'air ambiant, ou, avec la conjonctive palpébrale, lors de l'occlusion des paupières.

Sa face postérieure, en contact direct avec l'humeur aqueuse, constitue la limite externe de la chambre antérieure.

Sa nutrition est assurée par diffusion, à partir des vaisseaux limbiques, de l'humeur aqueuse et du film lacrymal.

Du point de vue structural, la cornée peut se décomposer en cinq couches histologiques, qui sont d'avant en arrière :

- Un épithélium pavimenteux stratifié, constitué de plusieurs couches de cellules. La dernière couche épithéliale repose sur une membrane basale (composée de cellules souches) qui possède une activité mitotique intense, lui permettant un renouvellement constant et rapide.

- La membrane ou couche de Bowman, acellulaire et résistante, mais incapable de régénération.

- Le stroma, représentant les 9/10 de l'épaisseur cornéenne. Il est composé de nombreuses lamelles de fibres de collagène, entre lesquelles se trouvent des kératocytes et de la substance fondamentale. Cette dernière présente une forte proportion en eau, une nécessité à la transparence de la cornée. Le renouvellement du stroma est lent mais possible grâce aux kératocytes qui synthétisent le collagène.

- La membrane de Descemet, amorphe et élastique.

- L'endothélium cornéen, constitué d'une seule couche de cellules épithéliales pavimenteuses, et en contact direct avec l'humeur aqueuse. Il est incapable de se régénérer par mitose, ce qui entraîne une baisse progressive du nombre de cellules endothéliales, lors du vieillissement ou d'une atteinte infectieuse.

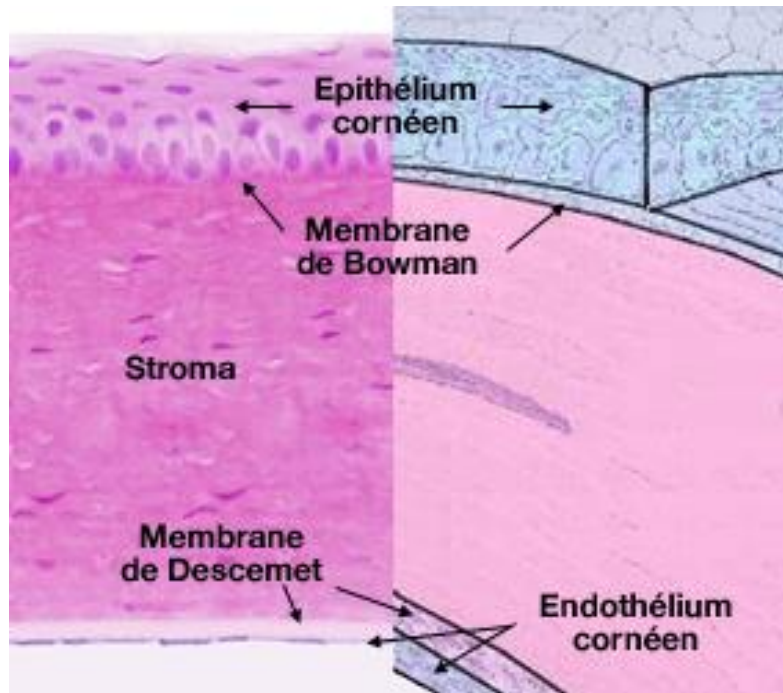


Figure 9 : Structure de la cornée [20]

Sa transparence est assurée par de nombreux facteurs, dont les principaux sont :

- Une absence de vascularisation
- Un agencement particulier des lamelles de collagène stromales
- Un équilibre hydrique du stroma, maintenu à une valeur constante de 70%, grâce à l'endothélium, qui fonctionne comme une pompe ionique, et à l'épithélium, de façon plus secondaire, qui crée une isolation par rapport à l'extérieur.
- Une innervation propre à la cornée. En-effet, bien qu'elle présente une innervation sensitive très développée, les fibres nerveuses perdent leur gaine de myéline en pénétrant dans les structures cornéennes, une condition indispensable.

### 3.1.2. La tunique vasculaire : l'uvée

C'est la tunique intermédiaire de l'œil, située entre la sclère et la rétine. C'est une membrane musculo-vasculaire, richement pigmentée. Elle est constituée de l'iris et du corps ciliaire, dans la partie antérieure, et de la choroïde, au niveau postérieur.

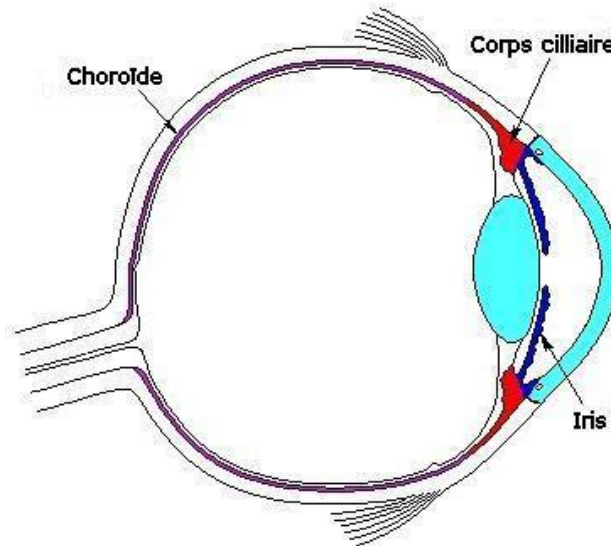


Figure 10 : L'uvée et ses structures [21]

#### 3.1.2.1. La choroïde

Considérée comme la membrane nourricière de l'œil, elle est riche en vaisseaux sanguins, nerfs et cellules pigmentées. Adhérente au nerf optique, elle se prolonge en avant pour venir se confondre avec le corps ciliaire.

De part sa vascularisation, elle assure la nutrition et l'oxygénation des couches externes de la rétine. [1, 3]

#### 3.1.2.2. Le corps ciliaire

De forme plus ou moins triangulaire, il s'étend de la racine de l'iris jusqu'à la choroïde.

On distingue deux structures principales :

- Les procès ciliaires, richement vascularisés et chargés de la sécrétion de l'humeur aqueuse. Ils servent également de point d'insertion aux fibres zonulaires du cristallin, formant le ligament suspenseur de ce dernier.

- Le muscle ciliaire, constitué de deux types de fibres musculaires bien distinctes, formant un véritable muscle sphincter. C'est l'action antagoniste mais combinée des deux types de muscles ciliaires qui va être à l'origine du phénomène d'accommodation, c'est-à-dire, la focalisation d'une image optique nette sur la rétine lors de la vision de près.

Ainsi, le muscle sphincter, innervé par le système parasympathique, entraîne lors de sa contraction, un relâchement des fibres zonulaires, qui augmente la convexité du cristallin permettant de focaliser sur des objets proches. On dit que l'œil accommode.

A l'inverse, lors de la désaccommodation, les fibres longitudinales, innervées par le système sympathique, vont se contracter et entraîner une tension des ligaments suspenseurs, afin d'aplatir le cristallin, et de permettre une vision à distance.

Du point de vue histologique, on retrouve également un stroma, renfermant de nombreux capillaires sanguins, et un épithélium ciliaires. Cet épithélium, composé d'une couche externe pigmentée en contact avec le stroma, et d'une autre interne non pigmentée, recouvre toute la face postéro-interne.

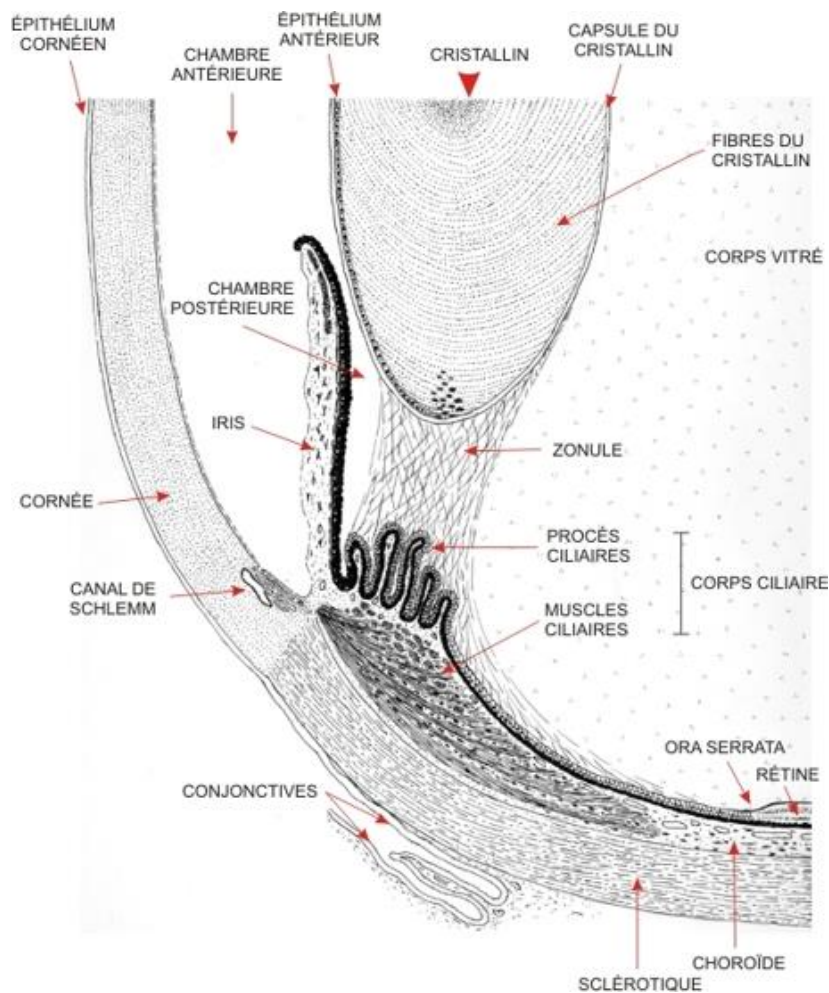


Figure 11 : Schéma détaillé de la partie antérieure de l'œil [22]

### 3.1.2.3. L'iris

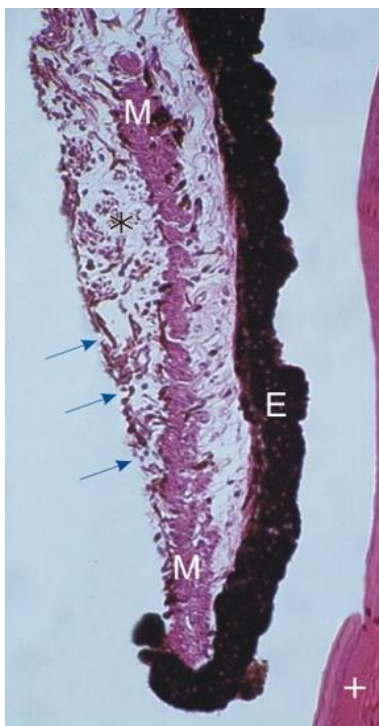
C'est la partie la plus antérieure de l'uvée, faisant suite au corps ciliaire. Situé en avant du cristallin, il sépare les chambres antérieure et postérieure, et baigne dans l'humeur aqueuse. En forme de disque coloré, l'iris est perforé en son centre par la pupille, qui se comporte comme un véritable diaphragme. Son ouverture varie automatiquement en fonction de l'intensité lumineuse, permettant un contrôle permanent de la quantité lumineuse atteignant la rétine.

L'iris est constitué de deux couches :

- Une couche stromale, antérieure, au sein de laquelle se trouvent des fibres musculaires lisses, responsables des variations de diamètre de la pupille, des vaisseaux et de nombreuses cellules pigmentaires (les mélanocytes).
- Une couche épithéliale pigmentaire, tapissant la face postérieure de l'iris, et ayant pour rôle de réduire la dispersion lumineuse intraoculaire qui pourrait être nocive pour les structures internes.

Ses fibres musculaires se différencient en deux muscles. Un muscle sphincter, dont la contraction, sous la dépendance du système parasympathique, est responsable de la constriction de la pupille, ou myosis, permettant d'éviter l'éblouissement. Ainsi qu'un muscle dilatateur, innervé par le système sympathique, qui assure la dilatation pupillaire ou mydriase, ce qui permet une adaptation de la vision lors d'un faible éclairage.

La couleur de l'iris va dépendre de la teneur en pigments du stroma, et de l'épithélium pigmentaire. Ainsi, plus les yeux sont foncés, plus la concentration en mélanine est importante. [1, 7, 8]



**Légende :**

**M : muscle sphincter**

**\* : couche stromale**

**E : épithélium pigmenté**

**+ : cristallin**

**Les flèches bleues : surface antérieure de l'iris formée de cellules conjonctives**

**Figure 12 : Coupe histologique du bord pupillaire de l'iris [22]**



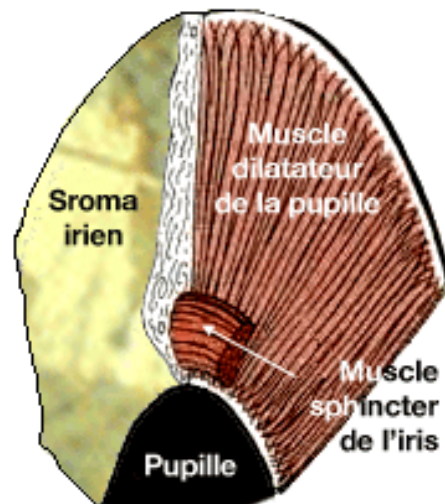


Figure 13 : Aspect structural du stroma et des muscles iriens [23]

### 3.1.3. La tunique neurosensorielle : la rétine

C'est la membrane la plus interne de l'œil. Fine et transparente, elle recouvre la choroïde, tapissant le fond de l'œil, de la papille optique à l'ora serrata, zone où elle s'affine pour venir se prolonger, sur le corps ciliaire et l'iris, ne laissant qu'un épithélium pigmenté.

La rétine est un tissu neurosensoriel capable de transformer l'énergie lumineuse en influx nerveux, sous forme de messages électriques, qui seront transmis jusqu'au cortex visuel, siège de la lecture et de la compréhension [1].

#### 3.1.3.1. Histologie de la rétine

Elle présente une structure particulière et complexe. Composée de dix couches cellulaires, on peut distinguer deux parties : une partie externe, constituée par l'épithélium pigmentaire, et, une partie interne neurosensorielle (la neurorétine) regroupant les neuf autres couches.

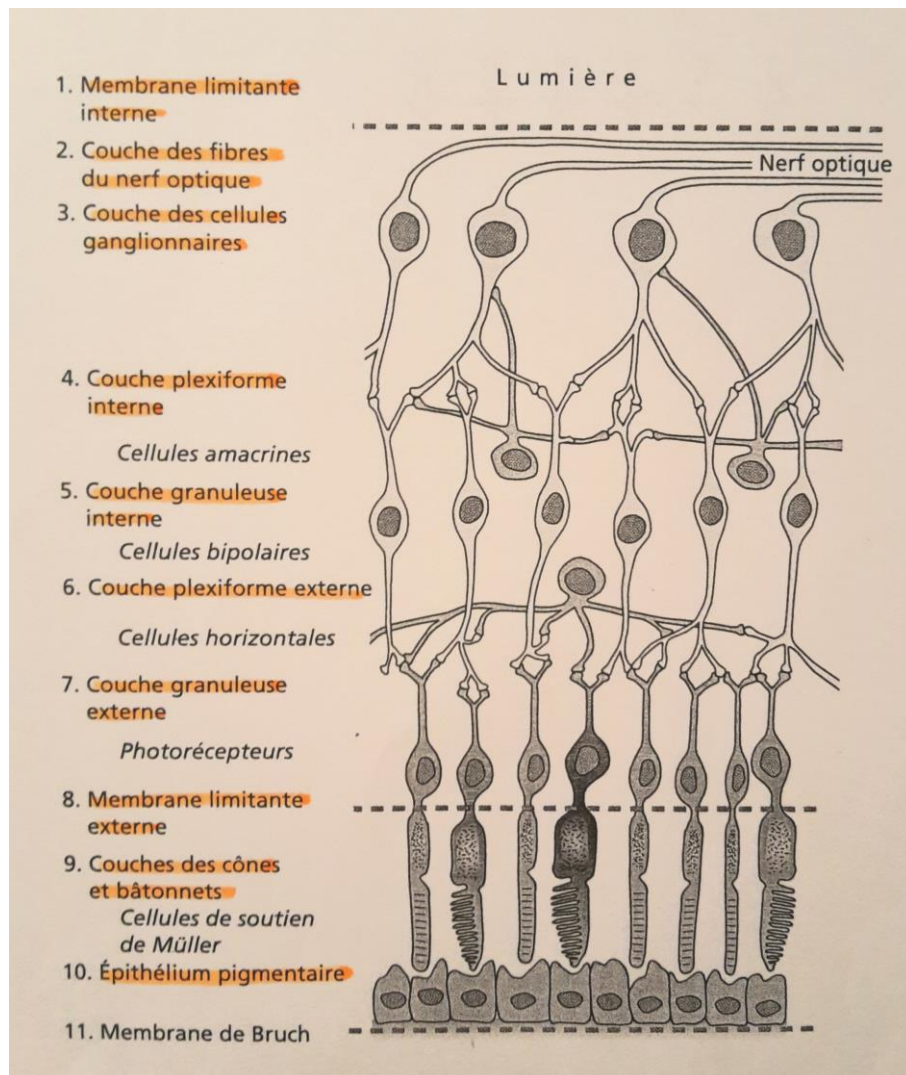


Figure 14 : Histologie et fonctions des couches de la rétine [7].

### **3.1.3.2. Topographie de la rétine [3, 7, 24]**

La surface rétinienne peut se décomposer en deux zones bien distinctes :

- La rétine centrale ou macula, située au fond de l'œil, dans l'axe optique. Elle présente en son centre une dépression appelée fovéa, au centre de laquelle se trouve la fovéola. Cette dernière ne présente qu'un seul étage rétinien, constitué uniquement de cônes.
- La rétine périphérique, responsable de l'élaboration du champ visuel.

Une zone de la rétine est particulière et unique : il s'agit de la papille optique. C'est la zone de convergence de tous les axones des cellules ganglionnaires, qui vont se réunir pour former le nerf optique. Dépourvue de photorécepteur, elle correspond à la tâche aveugle dans le champ visuel. A ce niveau, la sclère et la choroïde sont amincies, formant une sorte de lame criblée permettant aux fibres optiques, mais également aux vaisseaux sanguins, de pénétrer et ou de quitter le globe oculaire.

### **3.1.3.3. Les photorécepteurs réiniens [7, 8, 19]**

Il s'agit de cellules sensibles au rayonnement lumineux qui sont le siège de la phototransduction, c'est-à-dire, la transformation de l'énergie lumineuse en énergie électrique, à l'origine de l'influx nerveux transmis au cerveau. Ils sont considérés comme les premiers neurones des voies visuelles. Leurs noyaux constituent la couche granuleuse externe.

Il existe deux types de photorécepteurs : les cônes et les bâtonnets.

Si leurs morphologies sont différentes, l'aspect structural général reste tout de même semblable.

Un photorécepteur est constitué de trois parties :

- Un segment externe, constituant le pôle récepteur de l'énergie lumineuse. Il renferme des photopigments, structures capables d'absorber les rayons lumineux. Un photopigment est constitué de deux composants : une opsine, partie protéique, et un chromophore, le rétinol.
- Un segment interne, contenant le noyau et les organites cellulaires, relié au segment externe par un cil connecteur.
- Une partie terminale, capable d'établir une connexion synaptique avec les cellules bipolaires ou les cellules horizontales. Cette zone synaptique forme la couche plexiforme externe.

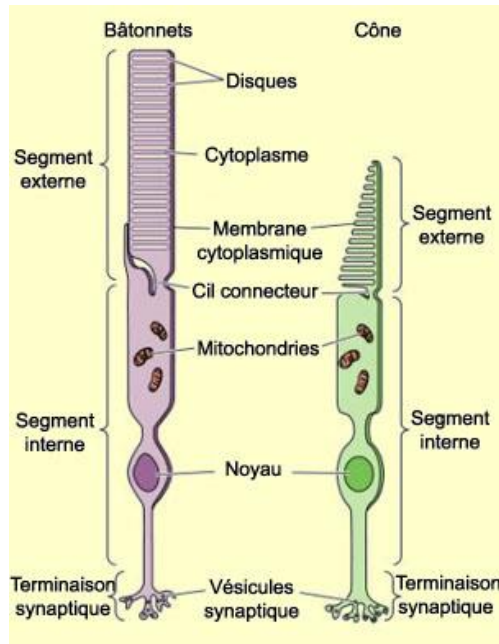


Figure 15 : Les photorécepteurs [25]

Il existe un seul type de bâtonnet, et celui-ci contient un photopigment unique, la rhodopsine. Par contre, on a trois types différents de cônes, possédant chacun son propre photopigment, on parle de cônes « rouges, bleus et verts ».

La répartition des photorécepteurs varie d'une zone rétinienne à l'autre et pour chaque type cellulaire.

Les bâtonnets vont être localisés, sur toute la surface, sauf au niveau de la fovéola et de la papille où ils sont absents. Très sensibles à l'intensité lumineuse, ils assurent une vision nocturne et crépusculaire.

Les cônes sont essentiellement concentrés au niveau de la rétine centrale. De part leur concentration et localisation, ils vont être responsables de l'acuité visuelle. Ils assurent également la vision diurne ainsi que la distinction des couleurs.

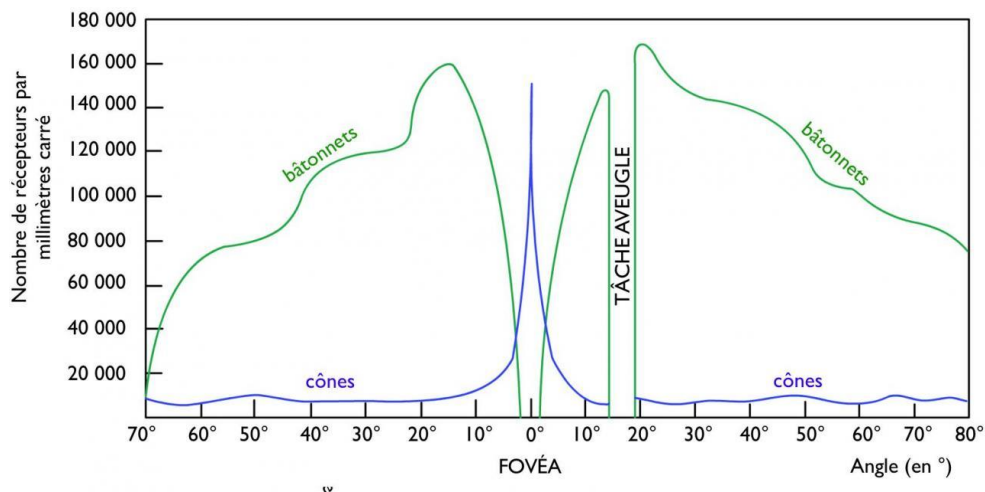


Figure 16 : Répartitions spatiale des photorécepteurs dans la rétine [26]

### **3.1.3.4. Les neurones de conduction**

Ils reçoivent et transmettent l'impulsion électrique au travers de la rétine, vers le cortex visuel. Il s'agit des neurones bipolaires et des neurones ganglionnaires. (Cf Figure 14).

#### **Les cellules bipolaires**

Elles permettent la transmission du signal électrique des photorécepteurs aux neurones ganglionnaires. Considérés comme les deuxièmes neurones rétiniens, leurs noyaux (ainsi que ceux des cellules d'association et de soutien) constituent la couche granuleuse interne de la rétine.

On distingue des cellules bipolaires de bâtonnets, et des cellules bipolaires de cônes. Elles présentent un dendrite plus ou moins ramifié, capable d'effectuer des connexions avec un ou plusieurs photorécepteurs, ainsi qu'un axone, qui établit un lien synaptique avec les dendrites des cellules ganglionnaires. [19]

#### **Les cellules ganglionnaires**

Elles constituent la troisième couche neuronale. Leurs axones forment la couche des fibres optiques, qui convergent vers la papille pour former le nerf optique. Celui-ci s'entoure par la suite d'une gaine de myéline, et chemine jusqu'au corps genouillé latéral [24].

Chacun de ces neurones sont capables d'établir des connexions avec plusieurs cellules bipolaires. Toutefois au niveau de la fovéola, chaque cône est relié à une seule cellule bipolaire, elle-même liée à une cellule ganglionnaire [7]. Cet agencement est à l'origine de la précision et de la résolution de l'image. C'est pour cela que la fovéola présente une acuité visuelle maximale.

Cette configuration : photorécepteurs - cellules bipolaires - cellules ganglionnaires constitue « la voie directe » de la transmission de l'information nerveuse.

### **3.1.3.5. Les neurones d'association**

Il s'agit de cellules capables d'effectuer des interconnexions entre les neurones rétiniens, et de moduler la transmission de l'information. Elles présentent des neurites de conduction et non des dendrites ou des axones. (Cf Figure 14)

On distingue :

- Les cellules horizontales, qui établissent des connexions, entre les photorécepteurs et les cellules bipolaires, au niveau de leurs zones synaptiques.
- Les cellules amacrines, qui effectuent des liaisons avec les cellules bipolaires et les cellules ganglionnaires. [19, 27]

### **3.1.3.6. Les cellules de soutien ou cellules de Müller**

Ce sont des cellules de grande taille, qui assurent un rôle de soutien et de cohérence au sein des couches rétinienne. Elles s'étendent d'une membrane limitante à l'autre [21].

### **3.1.3.7. Phototransduction et cycle visuel**

La particularité structurelle de la rétine réside dans le fait que la lumière doit traverser toutes les couches internes afin d'atteindre le segment externe des photorécepteurs. A ce niveau, il va y avoir absorption d'une certaine quantité d'énergie lumineuse par les photopigments, provoquant un changement de conformation du rétinol, le dissociant de l'opsine. Cela entraîne une cascade de réactions biochimiques au sein même de la cellule, ainsi qu'une hyperpolarisation membranaire, à l'origine de l'émission d'un signal électrique sous forme de potentiel d'action. Ce dernier gagne les synapses des photorécepteurs pour être transmis aux cellules bipolaires puis aux cellules ganglionnaires, sous la forme de message nerveux. Les fibres optiques gagnent la papille, où le nerf optique se charge d'acheminer ce message jusqu'au premier relais visuel central. [7, 19]

### **3.1.3.8. L'épithélium pigmentaire**

Constitué d'une seule assise de cellules renfermant de nombreux grains de mélanine, il sépare la neurorétine de la choroïde. (Cf Figure 14)

Il présente de nombreuses fonctions indispensables au bon fonctionnement des couches internes de la rétine.

Il a un rôle de protection vis-à-vis de la neurorétine, par absorption, via les grains de mélanine, de la lumière excessive n'ayant pas interféré avec les pigments des photorécepteurs. Il assure également la phagocytose des articles externes des photorécepteurs, et des déchets métaboliques, mais également le transport des éléments nutritifs de la choroïde aux photorécepteurs.

Ses cellules épithéliales permettent la régénération, c'est-à-dire, la re-isomérisation du rétinol, provenant de la dissociation de la rhodopsine [19].

### **3.1.3.9. Vascularisation et innervation**

La vascularisation artérielle est réalisée par deux systèmes distincts mais nécessaires au bon fonctionnement rétinien [1].

- La partie interne de la choroïde riche en capillaires, qui assure la nutrition et l'oxygénation des couches externes de la rétine.

- Le système d'artères et artérioles rétinienne, issues de l'artère centrale de la rétine, et qui irriguent les couches internes.

Le drainage veineux est assuré par la veine centrale de la rétine. Les veinules, disposées dans toute la surface se réunissent en formant des vaisseaux de calibres plus importants. La jonction de tous ces vaisseaux aboutit ainsi à la formation de la veine centrale de la rétine, au niveau de la papille. Elle chemine alors avec l'artère centrale dans le nerf optique [1].

La rétine est dépourvue de fibre sensitive [1].

## **3.2. Les milieux transparents**

L'œil se compose de trois milieux transparents qui assurent à la fois, la transmission des rayons lumineux, de la cornée jusqu'à la rétine, mais également le maintien de la forme du globe oculaire. Le plus antérieur est liquide, il s'agit de l'humeur aqueuse, le deuxième, intermédiaire, est de consistance solide, c'est le cristallin, et enfin, le corps vitré, substance visqueuse.

### **3.2.1. L'humeur aqueuse [3, 28]**

Il s'agit d'un liquide limpide, synthétisé au niveau des procès ciliaires à partir du plasma. Elle est composée d'eau à 99%, mais également de substances non électrolytiques comme le glucose, l'acide ascorbique, l'acide lactique, ainsi que des substances électrolytiques telles que le sodium, potassium, calcium, bicarbonates...

Animée de mouvements permanents, l'humeur aqueuse chemine de la chambre postérieure vers la chambre antérieure en passant par la pupille. Elle finit par se diriger vers l'angle irido-cornéen pour être éliminer au travers du trabéculum, véritable filtre. Elle est alors collectée dans le canal de Schlemm, puis évacuée dans le réseau veineux.

L'humeur aqueuse assure une fonction métabolique nutritionnelle vis-à-vis du cristallin, de la cornée ou encore du trabéculum. Elle possède également un rôle fondamental dans le maintien de la pression intra-oculaire ; cette dernière résultant d'un équilibre entre sécrétion et élimination de l'humeur aqueuse.

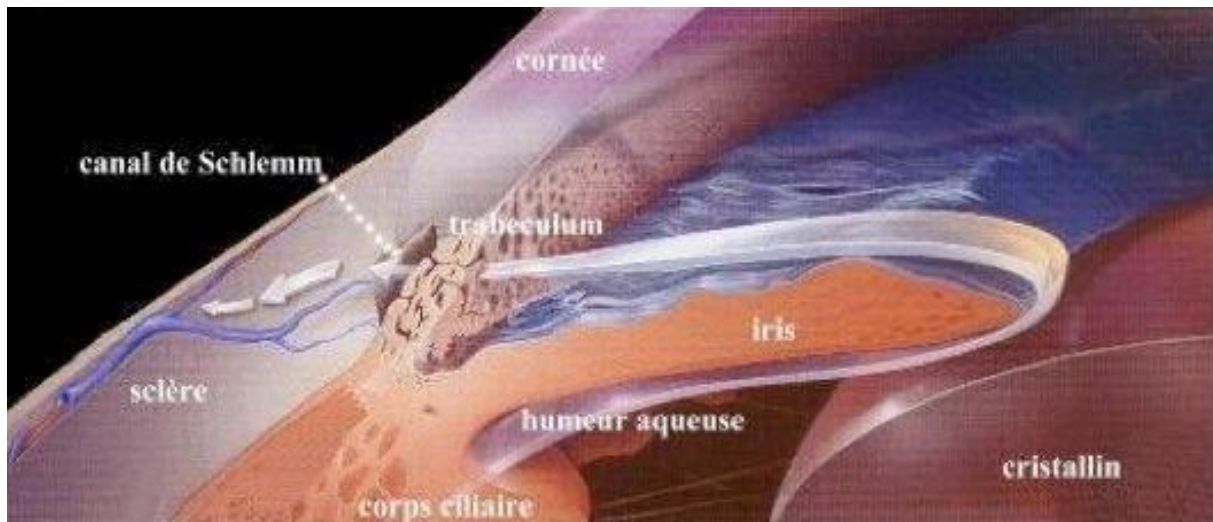


Figure 17 : Circulation de l'humeur aqueuse [29]

### 3.2.2. Le cristallin [7, 8, 30]

Le cristallin est une lentille biconvexe, transparente qui constitue le deuxième dispositif optique de l'œil après la cornée. Situé entre l'iris et le corps vitré, il est enveloppé dans une capsule transparente et élastique, la cristalloïde, capable de s'adapter aux variations de formes du cristallin lors de l'accommodation. Il est maintenu en place et relié aux corps ciliaires grâce aux fibres zonulaires, qui s'insèrent au niveau de l'équateur du cristallin.

Le cristallin est une structure d'origine épithéliale dépourvue de nerfs et de vaisseaux sanguins. Il est composé d'une couche épithéliale recouvrant toute sa face antérieure, et, pour l'essentiel de cellules particulières : les fibres cristalliniennes. Leur production est assurée par les cellules épithéliales germinatives, situées en avant de l'équateur. Celles-ci vont s'allonger et former une sorte d'arceau aplati qui finit par connecter les pôles antérieur et postérieur de la lentille. C'est au cours de cette élongation qu'elles perdent leur noyau et organites et deviennent des fibres cristalliniennes. Chaque fibre nouvellement créée vient recouvrir les plus anciennes, créant un véritable empilement à la manière d'une peau d'oignon.

Ce processus est continu, très actif durant le développement fœtal et l'enfance, ralentissant après l'adolescence mais sans jamais cesser.

Sa structure particulière permet de distinguer différentes couches :

- le noyau embryonnaire central constitué des fibres primaires
- le noyau fœtal entourant le premier
- le noyau adulte, formé de la naissance à l'adolescence
- le cortex, formé des fibres cristalliniennes produites après l'adolescence



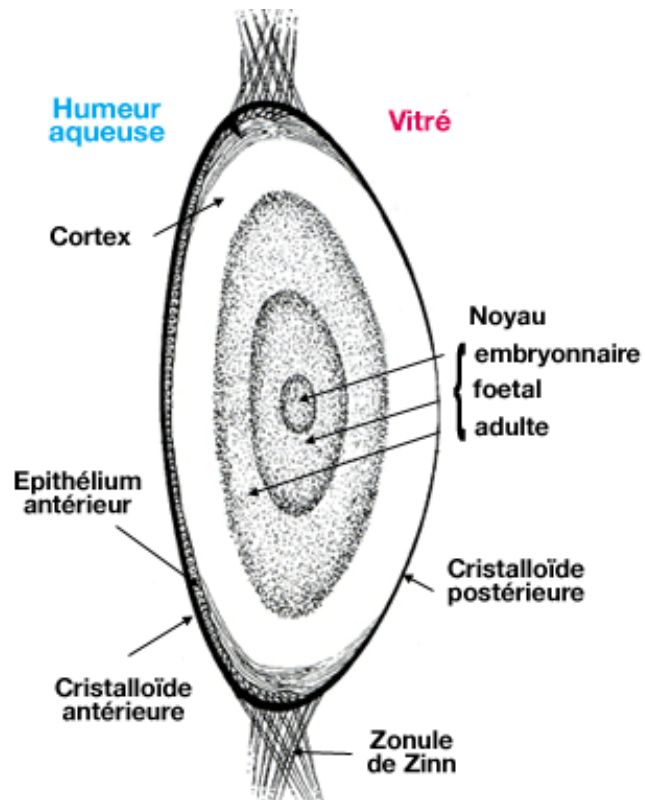


Figure 18 : Anatomie du cristallin [31]

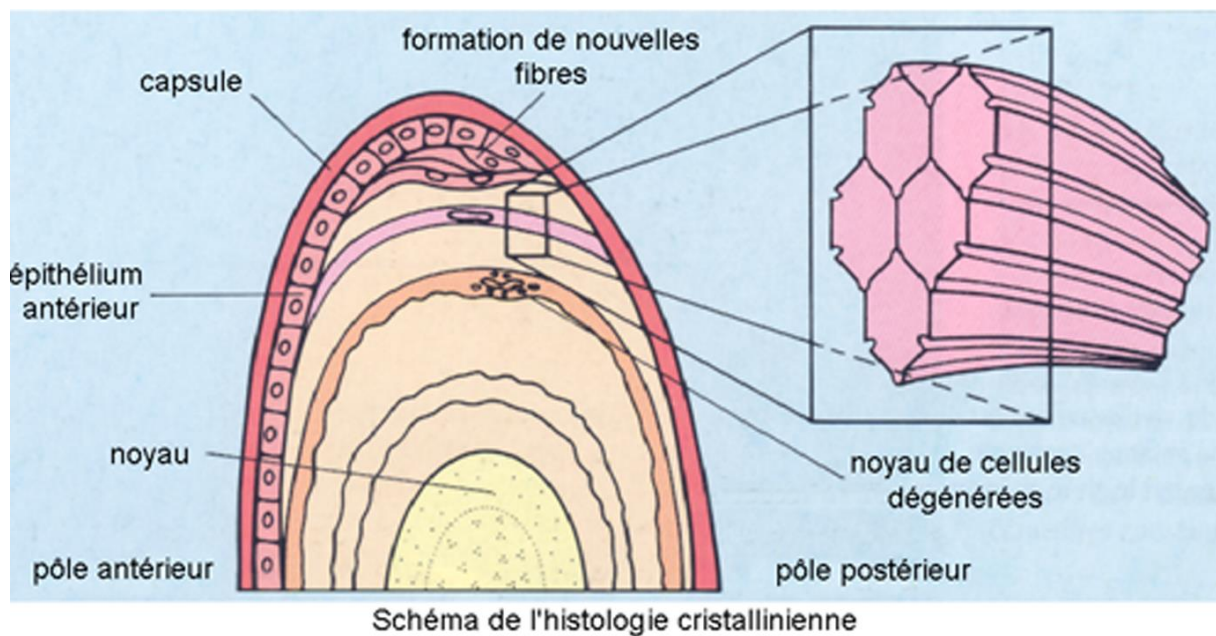


Schéma de l'histologie cristallinienne

Figure 19 : Histologie cristallinienne [32]

### **3.2.3. Le corps vitré [3, 8]**

Il s'agit d'une substance transparente, gélatineuse, qui remplit la cavité oculaire en arrière du cristallin, occupant ainsi les 2/3 du globe oculaire.

Le corps vitré contribue au maintien de la forme de l'œil, mais également au maintien de la rétine contre la paroi de l'œil. Il présente également un rôle d'amortisseur lors des traumatismes oculaires.

Comme le cristallin, c'est une structure ne contenant ni vaisseaux ni nerfs. Elle est constituée de 98 % d'eau, et de 2% de collagène et d'acide hyaluronique. Les fibres de collagène s'organisent en mailles, et l'acide hyaluronique vient occuper les espaces inter-fibrillaires, assurant stabilité et cohésion du corps vitré.

## **CHAPITRE II : LES VOIES VISUELLES**

Les voies visuelles sont des structures nerveuses qui permettent de transmettre l'information neuronale de la rétine au cortex visuel, siège de la perception et de l'interprétation visuelle. Elles comprennent : le nerf optique, le chiasma optique, les bandelettes ou tractus optiques, et les voies intracérébrales, dont la principale, la voie géniculocorticale se compose des corps genouillés latéraux (CGL) et des radiations optiques [7].

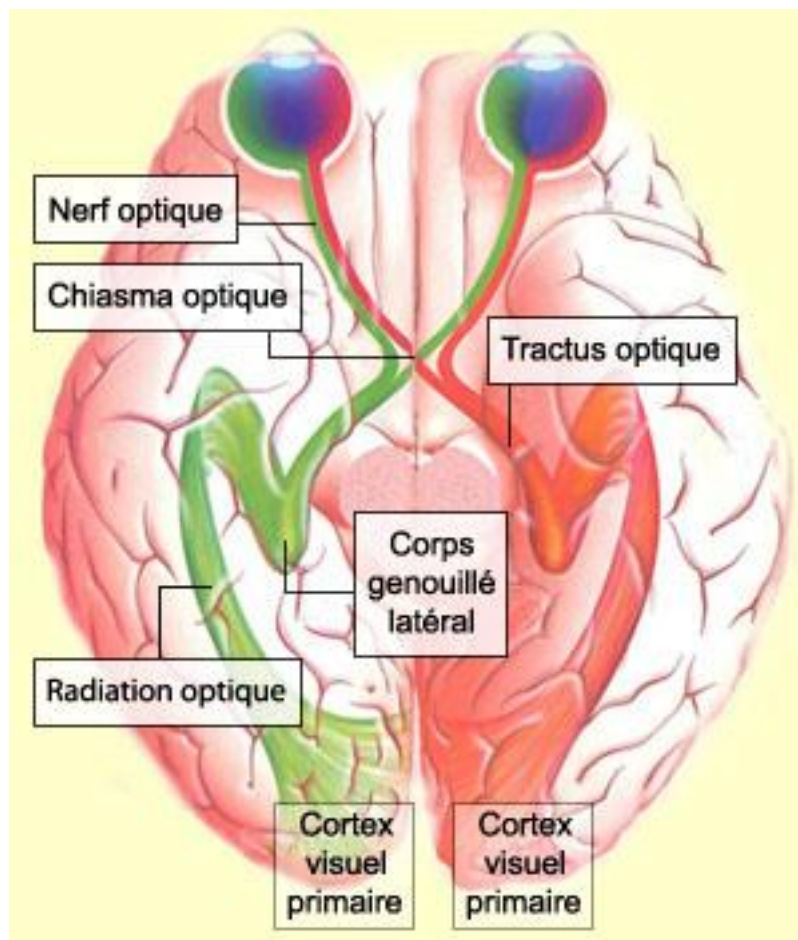


Figure 20 : Les voies visuelles [33]

### **1. LE NERF OPTIQUE**

Il s'agit de la deuxième paire de nerfs crâniens. Formé par les axones des cellules ganglionnaires, il émerge au niveau du pôle postérieur du globe oculaire, s'étendant de la papille optique au chiasma optique. Les fibres nerveuses vont se myéliniser après leur passage au travers la lame criblée de la papille [1].

## **2. LE CHIASMA OPTIQUE**

Situé en avant de l'hypophyse, c'est la zone de réunion des deux nerfs optiques.

Environ 50% des fibres optiques de chaque nerf vont se décussier. En-effet, les fibres issues de la rétine nasale de chaque œil croisent au niveau de la ligne médiane pour gagner la bandelette controlatérale. Les fibres temporales quand à elles ne croisent pas et gagnent la bandelette homolatérale [3, 8].

## **3. LES BANDELETTES OPTIQUES**

Elles sont formées par la partie terminale des longs axones des cellules ganglionnaires. Du fait de la semi-décussation, le tractus optique gauche contient les fibres des hémirétines gauches, le tractus optique droit contient les fibres des hémirétines droites.

Environ 90% des fibres se projettent sur les CGL, constituant la voie géniculo-corticale. Les 10% se détachent du tractus pour se diriger vers les colliculi supérieurs, constituant les voies optiques réflexes [7, 24].

## **4. LE CORPS GENOUILLE LATERAL**

Il s'agit d'une structure paire, accolé au thalamus, qui correspond à un relais synaptique entre les cellules ganglionnaires et les cellules thalamo-corticales (4<sup>ème</sup> neurone de la voie géniculo-corticale). Les CGL droit et gauche reçoivent respectivement les fibres provenant du tractus optique droit et gauche [1].

## **5. LES RADIATIONS OPTIQUES**

Ces radiations, formées par les axones des cellules thalamo-corticales, partent des CGL et viennent se projeter sur les zones visuelles du cortex occipital [1].

## **6. LE CORTEX VISUEL**

Il permet la réception et l'interprétation des informations visuelles transmises depuis la rétine. Situé au niveau du lobe occipital du cerveau, il peut se découper en de nombreuses aires corticales spécialisées.

On distingue tout d'abord le cortex visuel primaire, cible de projection des radiations optiques. L'information est par la suite transmise et intégrée aux aires visuelles secondaires adjacentes [1].

## **PARTIE 2 : HERPES OPHTALMIQUE**

# **CHAPITRE I : VIROLOGIE FONDAMENTALE**

## **1. DEFINITION DU MOT « VIRUS »**

Un virus est une entité microscopique infectieuse et potentiellement pathogène. Il est constitué d'un seul type d'acide nucléique (ARN ou ADN), d'une structure protéique, la capsid, qui entoure et protège le génome. Chez certains virus, une troisième structure entourant la capsid peut être présente, on parle alors de virus enveloppés.

Un virus dépend de façon absolue de la cellule qu'il infecte. Il est incapable de se répliquer seul, c'est la cellule hôte qui va lui fournir les éléments indispensables. Il est donc un parasite intracellulaire obligatoire.

## **2. PRESENTATION DES HERPES SIMPLEX VIRUS**

### **2.1. Classification**

Les virus Herpes Simplex (HSV) appartiennent à la famille des Herpesviridae. C'est une famille qui compte une centaine de virus, dont huit strictement humains, répartis en trois sous familles selon leurs propriétés biologiques.

$\alpha$ Herpès virus	$\beta$ Herpès virus	$\gamma$ Herpès virus
Virus Herpès simplex de type 1 (HSV-1)	Cytomégalovirus (CMV)	Epstein-Barr virus (EBV)
Virus Herpès simplex de type 2 (HSV-2)	Virus herpès humain type 6 (HHV-6)	Virus herpès humain type 8 (HHV-8)
Virus varicelle zona (VZV)	Virus herpès humain type 7 (HHV-7)	

Tableau 1 : Herpès virus responsables d'infections chez l'homme [34]

Les  $\alpha$  herpès virus ont un cycle répliatif court. Ils ont la capacité de détruire les cellules qu'ils infectent (fibroblastes, cellules épithéliales) et de réaliser une infection latente dans les ganglions nerveux sensitifs [34].

## 2.2. Structure

Les Herpès simplex virus de type 1 et 2 ont une taille d'environ 120 à 200 nanomètres.

Leur structure, commune à tous les herpesviridae, se caractérise par quatre éléments distincts : une capside icosaédrique, contenant le génome viral, le tégument, et une enveloppe externe [35].

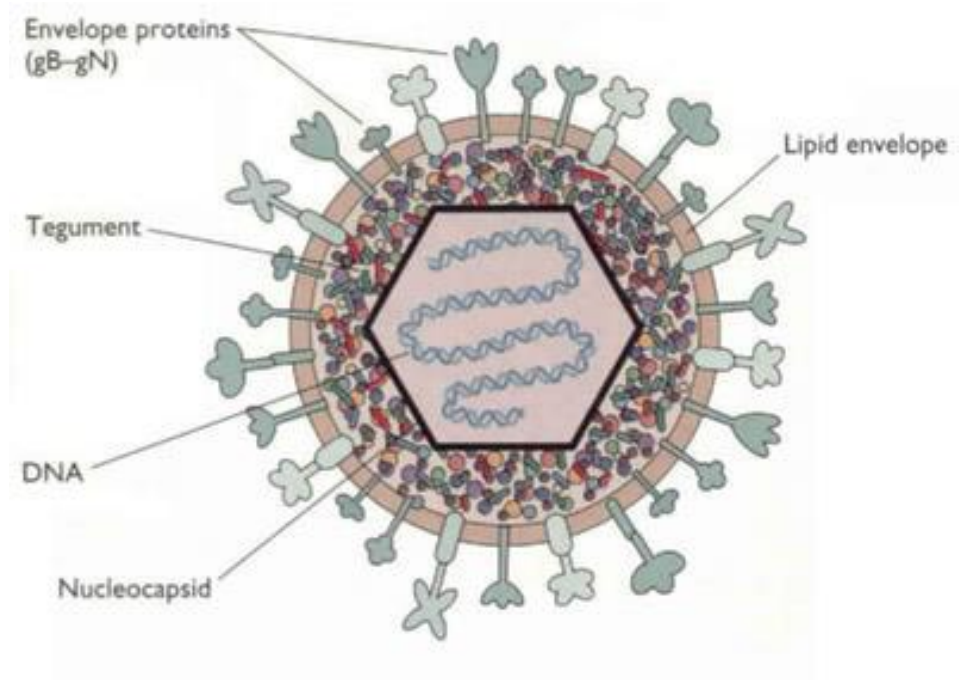


Figure 21 : structure du HSV [36]

### 2.2.1. Le génome [35, 37]

Il s'agit d'un ADN linéaire double brin, de 152 kpb environ, codant pour plus de 80 protéines (protéines structurales, enzymes de réplication...). Celui-ci s'enroule autour de protéines basiques, l'ensemble formant le nucléoïde, appelé aussi core.

L'ADN viral est composé de deux segments, un long et un court, liés de façon covalente. Chaque segment présente une séquence unique (UL et US), et des séquences répétitives inversées, terminales ou internes. Ce sont les séquences ab, b'a', a'c' et ca.

L'orientation des segments long et court, et des séquences répétitives peut varier, ce qui conduit à faire coexister quatre formes isomères pour un même sérotype.

HSV-1 et HSV-2 présentent une homologie de séquences nucléotidiques de l'ordre de 50%.

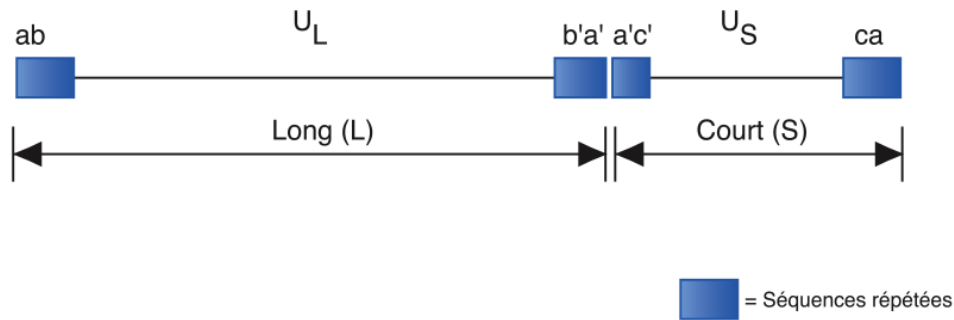


Figure 22 : Organisation du génome du HSV [37]

### 2.2.2. La capside

C'est une structure protéique, de symétrie icosaédrique, constituée de 162 capsomères, pour un diamètre d'environ 100 nanomètres [38]. Elle entoure le génome viral, et a pour fonction de le protéger. Cet ensemble peut être appelé nucléocapside.

### 2.2.3. Le tégment

Il s'agit d'une structure fibreuse amorphe, située entre la capside et l'enveloppe. Elle est constituée également de protéines jouant un rôle important dans l'initiation de la réplication virale (la protéine  $\alpha$ -TIF par exemple). [37, 38]

### 2.2.4. L'enveloppe [35, 39]

Elle dérive, par bourgeonnement, de la lamelle interne de la membrane nucléaire, et secondairement de la membrane de l'appareil de Golgi, de la cellule infectée. L'enveloppe est donc constituée d'une bicouche lipidique, sur laquelle sont insérées sous forme de spicules, plusieurs protéines, dont une dizaine de glycoprotéines.

Certaines sont impliquées dans la reconnaissance du virus par « ses » récepteurs cellulaires, ou encore dans la pénétration de ce dernier dans la cellule hôte. D'autres jouent un rôle dans l'induction d'une réponse immunitaire. On peut noter que la glycoprotéine G, qui présente suffisamment de différences dans sa structure, peut servir de marqueur afin de différencier les deux sérotypes viraux.

Il est important de savoir qu'une enveloppe virale est un élément de fragilité et non de protection. L'herpès simplex va être sensible aux solvants lipidiques, aux détergents, mais également aux pH extrêmes, à la chaleur et à la dessiccation. Sa transmission se fait donc par contacts interhumains intimes, oraux ou génitaux.



## **2.3. Le cycle de la multiplication virale [35, 37, 38, 39]**

La multiplication virale est un phénomène complexe au cours duquel le virus va détourner la machinerie cellulaire à son profit. Très rapide (18 à 20h) elle aboutit à la synthèse d'un grand nombre de virions.

Il s'agit d'un processus cyclique, intracellulaire, pouvant se décomposer en une succession ordonnée de phases.

### **2.3.1. Fixation et entrée du virus**

La première étape de ce cycle est la fixation du virus sur la cellule. Elle est rendue possible grâce à diverses interactions, spécifiques, entre des récepteurs cellulaires, et des glycoprotéines de l'enveloppe virale (notamment les glycoprotéines B, C et D).

Une fois fixé, le virus doit pénétrer dans la cellule. Pour cela, l'enveloppe virale doit fusionner avec la membrane cellulaire. Son mécanisme reste encore inconnu mais semblerait mettre en jeu les glycoprotéines B, H et L.

La nucléocapside et les protéines tégmentaires sont alors libérées dans le cytoplasme de la cellule hôte.

### **2.3.2. Expression et réplication du génome viral**

La nucléocapside migre vers le noyau, parvient au niveau d'un pore de la membrane nucléaire et elle y livre l'ADN viral. Elle est par la suite dégradée par des enzymes cellulaires. Une protéine tégmentaire, appelée VP16 ou  $\alpha$ -TIF pénètre également dans le noyau. L'ADN viral, une fois dans le noyau cellulaire se circularise, afin de pouvoir se répliquer.

L'étape suivante peut se diviser en deux processus distincts mais néanmoins indissociables : il s'agit de l'expression et de la réplication du génome viral.

Celles-ci sont pilotées par l'information virale elle-même, aboutissant au détournement et au blocage des synthèses cellulaires, nécessaire à la production de nouveaux virions.

L'expression comprend la transcription des gènes viraux en ARN messagers, et leur traduction en protéines virales. Cette étape peut se subdiviser en trois phases successives : une phase très précoce dite  $\alpha$ , une phase précoce  $\beta$  et une phase tardive  $\gamma$ .

L'activation de la transcription virale est induite par la VP16, associée à des facteurs de transcription d'origine cellulaire. Cette transcription se réalise très tôt après l'infection, grâce à une enzyme cellulaire : l'ARN polymérase II, indispensable à la synthèse des ARN messagers viraux.

Les gènes  $\alpha$  vont être les premiers transcrits. Les messagers  $\alpha$  néoformés, migrent du noyau vers le cytoplasme où ils sont traduits en protéines  $\alpha$ , qualifiées de « protéines

transactivatrices ». Ces dernières repassent dans le noyau et vont stimuler l'expression des gènes précoces  $\beta$ , mais également réaliser une rétrorégulation sur ses propres gènes.

Les ARN messagers  $\beta$ , qui effectuent le même cheminement que les messagers  $\alpha$ , sont traduits en protéines  $\beta$ , qui sont essentiellement des protéines enzymatiques, impliquées dans la réplication de l'ADN viral, et dans le métabolisme des acides nucléiques viraux. On peut citer parmi les plus importantes, la thymidine kinase, la ribonucléotide réductase et l'ADN polymérase.

Ces protéines précoces migrent dans le noyau et initient la réplication virale, qui se fait selon le mécanisme du cercle roulant.

Ce processus aboutit à la formation de nombreuses molécules linéaires, identiques au génome viral initial.

Les gènes  $\gamma$  ne sont transcrits et traduits qu'après la réplication de l'ADN, c'est pour cela que l'on parle de phase tardive. Ils sont à l'origine de la synthèse de protéines structurales, constituant la particule virale (protéines de la capsid, protéines du tégument et glycoprotéines de l'enveloppe).

### **2.3.3. Assemblage, encapsidation et bourgeonnement**

L'avant dernière étape, réalisée dans le noyau de la cellule infectée, a pour but la formation des nucléocapsides, par l'auto-assemblage de protéines structurales néoformées (ayant migrées préalablement dans le noyau), et l'encapsidation des nouveaux ADN viraux.

L'association des protéines tégumentaires à la structure virale, peu connue, est en cours d'exploration.

La dernière étape de ce cycle infectieux est l'acquisition de l'enveloppe virale, puis, pour conclure, la libération des nouveaux virus.

Les nucléocapsides accumulées dans le noyau vont être enveloppées par bourgeonnement de la lamelle interne de la membrane nucléaire.

De là, deux modèles sont mis en jeu pour la sortie des virus hors de la cellule.

Selon le modèle dit luminal, les nucléocapsides, déjà enveloppées, seraient véhiculées par transport vésiculaire jusqu'à l'appareil de Golgi, puis libérées par simple exocytose.

Selon le modèle de désenveloppement-réenveloppement, les nucléocapsides seraient libérées dans le cytoplasme sans enveloppe, après fusion à la membrane externe nucléaire, puis seraient réenveloppées au niveau de la membrane du Golgi, pour être libérées par exocytose vers l'extérieur.

La multiplication virale conduit à la mort de la cellule hôte, que ce soit par lyse passive ou par apoptose.

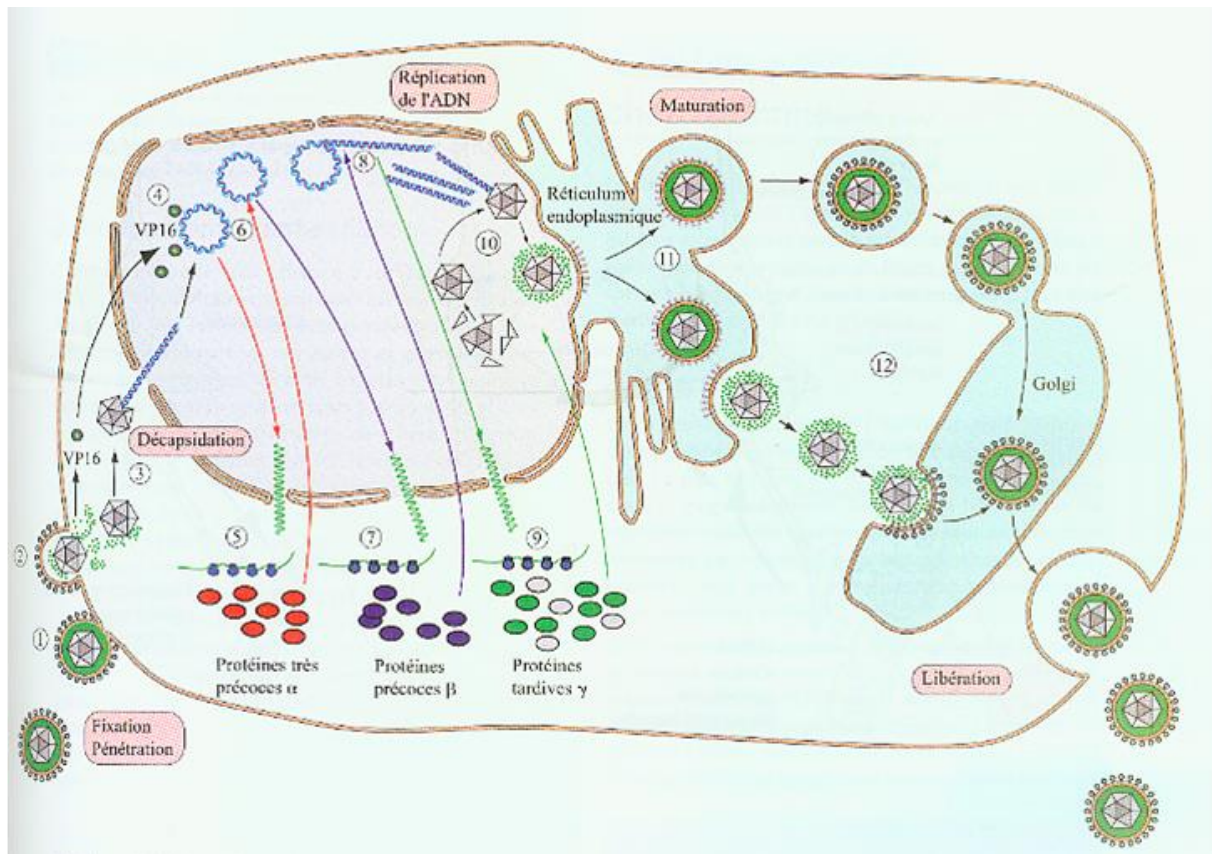


Figure 23: Cycle lytique des Herpès simplex virus en culture cellulaire [35]

## 2.4. Physiopathologie

HSV-1 et 2 sont des virus fragiles, transmis à l'occasion de contacts interhumains intimes, oraux ou génitaux, l'homme étant le seul réservoir de ces virus.

De manière générale, HSV-1 se transmet par contact cutanéomuqueux, et infecte le plus souvent la partie supérieure du corps, et plus particulièrement les lèvres et la muqueuse buccale. Il est à l'origine de l'herpès oro-facial avec des atteintes essentiellement orales, mais parfois oculaires ou encore cérébrales.

HSV-2 lui est responsable de l'herpès génital, et se transmet par voie sexuelle. Il est également responsable des cas d'herpès néonatal.

Toutefois, cette distinction n'est pas absolue. En-effet, on observe depuis quelques années une augmentation des lésions génitales imputées au virus de type 1, du fait des contacts oro-génitaux. La transmission du HSV-2 de la sphère génitale à la cavité buccale est quand à elle très rare.

Une transmission du virus par auto-inoculation est possible par l'intermédiaire des doigts souillés de sécrétions contaminées (salive, sécrétions génitales). Un sujet déjà infecté peut ainsi contaminer une autre partie de son corps. [34, 37]

### **2.4.1. La primo-infection [34, 35]**

La primo-infection correspond au premier contact d'un hôte non immunisé, à l'un des deux sérotypes viraux.

La contamination se fait par contact direct avec des lésions infectées ou des sécrétions d'un sujet excréteur (salive, sécrétions génitales). Elle est asymptomatique dans 90% des cas pour l'herpès oral, et dans 2/3 des cas pour l'herpès génital.

Le virus, via une brèche cutanéomuqueuse, pénètre dans l'organisme, et, de manière rapide et intense se multiplie au niveau des cellules épithéliales. Il atteint par la suite les terminaisons nerveuses sensibles correspondant au site d'entrée, puis, est transporté par voie neuronale centripète jusqu'au ganglion nerveux sensitif, où il établit une infection latente dans le corps cellulaire des neurones sensitifs. De manière exceptionnelle cette diffusion peut, non pas atteindre les ganglions sensitifs, mais les méninges, la moelle ou l'encéphale.

Dans de très rares cas, la dissémination virale peut s'effectuer par voie hématogène, provoquant une infection systémique virale pouvant toucher plusieurs viscères ainsi que le système nerveux central.

### **2.4.2. L'infection latente [35, 37, 38]**

La latence se définit comme étant une infection persistante, au cours de laquelle le génome viral est présent sous un état non répliatif, dans le noyau des neurones sensitifs. Il se circularise, et se retrouve sous la forme d'ADN épisomal.

Cet état de latence permet au HSV d'échapper au système immunitaire, mais également aux antiviraux qui sont des inhibiteurs de la réplication virale. C'est pour cette raison qu'à ce jour, un sujet infecté par le HSV sera porteur du virus tout au long de sa vie.

La latence du virus de type 1 s'établit dans le ganglion trigéminal, ou ganglion de Gasser, alors que pour le type 2, elle a lieu dans les ganglions lombo-sacrés.

Durant cette phase, la réplication virale est réprimée, ainsi que l'expression des protéines virales. On décèle seulement la transcription de quelques ARN viraux particuliers, appelés LAT (latency associated transcripts), présents également dans le noyau des cellules neuronales.

L'établissement et le maintien de cette « cohabitation » virus - neurone sensitif, feraient intervenir divers facteurs, à la fois cellulaires et viraux. Toutefois leurs mécanismes ne sont pas encore bien connus, et font toujours l'objet de nombreuses recherches. Il semblerait néanmoins, que le blocage de la réplication virale se fasse au niveau de l'expression des gènes très précoces  $\alpha$ . En plus de leur implication probable dans la répression de ces gènes, les LAT pourraient jouer un rôle dans la protection des neurones contre l'apoptose, leur permettant ainsi de supporter l'infection latente.

### **2.4.3. La réactivation virale [35, 38, 40]**

A partir de l'état de latence, on peut observer de façon sporadique suite à divers facteurs déclenchant, une réactivation virale dans le ganglion sensitif. Le génome viral va alors reprendre son processus de réplication, produisant de nouvelles particules virales infectieuses. Ces dernières sont transportées, par voie neuronale centrifuge vers la périphérie, jusqu'au site de la primo-infection ou sa proximité, où elles se multiplient de nouveau.

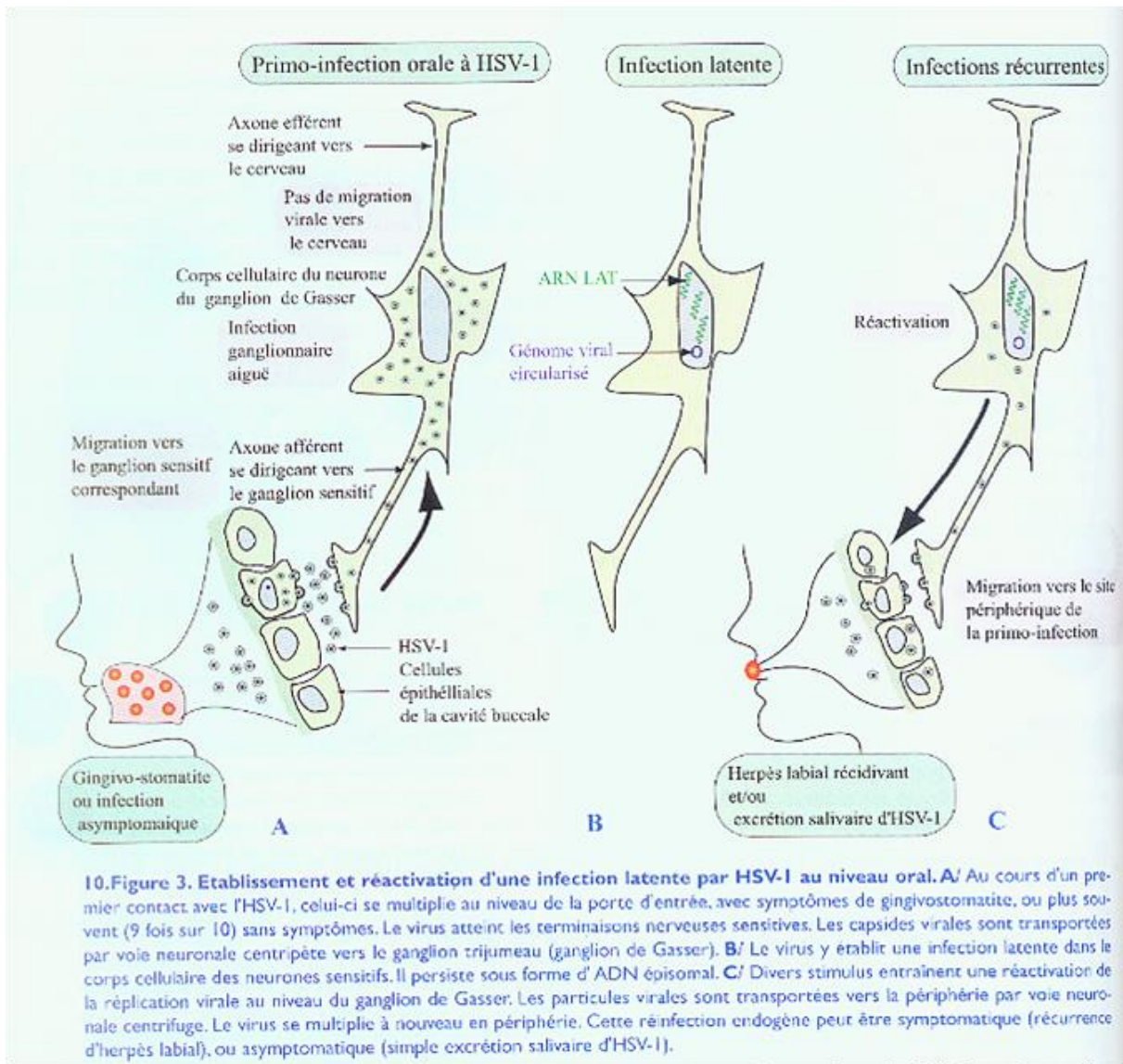
Elles entraînent ainsi une réinfection endogène, soit sous forme de récurrence, avec lésions cliniques, soit sous forme d'excrétion virale asymptomatique. Dans les deux cas, une transmission virale à un nouvel hôte est possible.

Les récurrences herpétiques présentent une symptomatologie plus modérée avec une durée de cicatrisation, et d'excrétion virale plus courtes en comparaison avec la primo-infection.

Divers facteurs favorisent cette réactivation virale, les plus communs étant : le stress, la fièvre, les ultraviolets, les facteurs hormonaux, une immunodépression, mais également un traumatisme local tel qu'une extraction dentaire, une intubation trachéale...

Leur fréquence dépend bien entendu de tous ces facteurs, mais elle est également propre à chaque individu.

Toutefois, on ne sait toujours pas à l'heure actuelle comment ces stimuli induisent la reprise de l'expression des gènes viraux. Des études menées sur HSV-1 ont mis en évidence l'implication d'une protéine  $\alpha$ , l'ICP0, dans ce processus de réactivation. Elle agirait comme un transactivateur de certains gènes cellulaires et viraux, et serait également capable d'interagir avec des protéines virales et cellulaires.



**Figure 24 : Etablissement et réactivation d'une infection latente par HSV-1 au niveau oral [35]**

## **2.5. Epidémiologie et Chiffres**

Les infections par l'herpès simplex virus sont très fréquentes et ubiquitaires. En-effet, en France plus de 10 millions de personnes sont atteintes d'infections herpétiques [41]. Il s'agit le plus souvent d'infections bénignes, mais il existe quelques formes graves, au pronostic parfois très sombre.

La primo-infection à HSV-1, souvent précoce, survient dans les premières années de la vie, lors de contacts avec une personne porteuse du virus. On estime que 70 à 90% de la population adulte est séroconvertie [38]. Dans les populations aisées, ce pourcentage, plus faible, se situe aux alentours des 40 - 60%, avec une contamination plus tardive [35].

La primo-infection oro-faciale est asymptomatique dans 90% des cas, mais peut se manifester par une gingivostomatite dans un cas sur dix.

HSV-1 peut être également à l'origine d'une primo-infection génitale du fait des rapports oro-génitaux, avec possibilité d'herpès bipolaire [34].

La primo-infection à HSV-2 survient quand à elle plus tardivement, lors de contacts sexuels, et va être responsable de lésions ulcéreuses génitales dans un tiers des cas. La séroprévalence varie en fonction du sexe (les femmes sont plus touchées), des conduites sexuelles et du contexte socio-économique. Elle se situe aux alentours de 15 à 20%, mais peut être nettement supérieure, atteignant parfois 90% chez des populations à risque (exemples : personnes infectées par le VIH, antécédents de MST, prostitution, homosexualité etc...) [34].

La primo-infection génitale par HSV-2 au sens strict signifie qu'il n'y a pas eu auparavant de primo-infection à HSV-1. Dans le cas contraire, on parle d'infection génitale initiale non primaire à HSV-2, dont la symptomatologie est généralement atténuée [35].

## **2.6. Les manifestations cliniques**

Les manifestations cliniques causées par le virus de l'herpès dépendent de nombreux facteurs, tels que : le site de l'infection, le type viral, l'âge, le statut immunitaire, ou encore s'il s'agit d'une primo-infection ou d'une récurrence [34].

On distingue, l'herpès labial et génital, qui sont les deux formes cliniques les plus fréquemment rencontrées, et, diverses autres formes, de localisation et de sévérité variables. Elles sont plus rares, mais plus graves pour la plupart d'entre elles.

### **2.6.1. L'herpès oral [34, 35]**

Essentiellement dû au virus de type 1, la primo-infection se manifeste dans 10% des cas par une gingivostomatite aiguë.

Après une période d'incubation virale de 2 à 12 jours, on observe dans la cavité buccale, de nombreuses vésicules s'ulcérant rapidement, et devenant très douloureuses. Elles diffusent et débordent parfois sur les lèvres ou le menton. Elles sont accompagnées d'une dysphagie empêchant l'alimentation, d'une fièvre et d'adénopathies sous-maxillaires.

L'évolution vers une guérison spontanée se fait en une quinzaine de jours environ. La durée de l'excrétion virale quand à elle peut perdurer jusqu'à trois semaines.

Les récurrences, bien moins marquées, et de cicatrisation plus rapide, laissent apparaître un bouquet vésiculaire, unilatéral, à la jonction cutanéomuqueuse des lèvres. On parle plus communément d'herpès labial récidivant ou encore de « bouton de fièvre ».

Dans certains cas, ces vésicules peuvent être localisées au niveau de la narine ou du menton. L'apparition de ces lésions est généralement précédée de prodromes tels que picotements, sensation de chaleur ou de douleur.

### **2.6.2. L'herpès génital [34, 35]**

La primo-infection génitale est principalement due à HSV-2, mais la responsabilité du virus de type 1 augmente ces dernières années du fait des rapports oro-génitaux. Elle est symptomatique dans un tiers des cas.

La période d'incubation de 2 à 7 jours, aboutit à la formation de nombreuses lésions vésiculaires génitales douloureuses, associées à des symptômes généraux tels que : fièvre, malaise général, adénopathies inguinales, ou encore dysurie ou rétention urinaire. Elles peuvent se localiser chez la femme au niveau de la vulve, du col de l'utérus, des fesses, du périnée ou encore du vagin. On les retrouve chez l'homme essentiellement sur le gland et le corps du pénis.

La durée des lésions ainsi que leur sévérité sont généralement atténuées lorsqu'il s'agit d'une infection initiale non primaire à HSV-2.

Les récurrences ou « poussées d'herpès génital récidivant » ont une symptomatologie moins intense, avec une durée d'excrétion virale plus courte. Les lésions sont limitées en un bouquet de vésicules au niveau des lèvres vulvaires chez la femme, et du pénis chez l'homme. Elles s'ulcèrent rapidement mais, restent moins douloureuses en comparaison à la primo-infection, et de cicatrisation plus rapide. Elles peuvent être précédées de prodromes (prurit, sensation de brûlures ou de picotements).

Une infection herpétique au niveau anal ou péri-anal est également possible, et en augmentation notamment chez les femmes et les homosexuels de sexe masculin.



### **2.6.3. Les atteintes oculaires**

Les lésions oculaires liées au virus de l'herpès sont de localisation et de sévérité variées. Relativement plus rares que les précédentes citées, elles seront détaillées dans le Chapitre II. III.

### **2.6.4. L'encéphalite herpétique [34, 42]**

Il s'agit d'une encéphalite nécrosante aiguë à localisation temporale, essentiellement due à HSV-1, lors d'une primo-infection ou d'une récurrence. Le virus va atteindre les neurones intracérébraux et s'y multiplier, provoquant des nécroses hémorragiques.

Le début est brutal (< 48 heures), avec fièvre, céphalées, troubles du comportement, de la conscience. L'aggravation des symptômes et de l'atteinte cérébrale est d'autant plus rapide si aucune prise en charge thérapeutique n'est instaurée.

C'est une infection rare mais très grave, avec un risque de mortalité ou de séquelles neurologiques proportionnel au délai de mise en place d'un traitement antiviral. On estime à 80% le taux de mortalité en l'absence de traitement, avec de très lourdes séquelles pour les survivants.

### **2.6.5. L'herpès néonatal [37, 42]**

C'est une infection grave et souvent fatale touchant chaque année 1 à 5 nouveau-nés pour 10 000 grossesses en France. Elle est essentiellement due à HSV-2. La transmission du virus se fait le plus fréquemment à l'accouchement, lors du passage du nouveau-né dans les voies génitales infectées. Dans 2/3 des cas l'herpès maternel est asymptomatique.

Beaucoup plus rarement elle peut avoir lieu in utero par voie transplacentaire ou ascendante.

Une contamination post-natale est également possible par la mère ou l'entourage excréteur, impliquant le plus souvent HSV-1.

L'infection néonatale est symptomatique et présente un taux de mortalité élevé, bien que variable, d'une forme clinique à l'autre, et suivant le délai de prise en charge thérapeutique.

On distingue deux types de formes graves, qui sont malheureusement les plus fréquentes, à savoir : l'infection disséminée à plusieurs organes, et l'infection localisée au système nerveux central. A côté de ces formes graves on trouve des formes dites « bénignes », qui sont des infections superficielles et localisées, au niveau cutané, buccal ou oculaire.

## **2.6.6. HSV et immunodépression**

Les sujets présentant un déficit de l'immunité cellulaire ont un risque plus élevé de présenter des infections d'une plus grande sévérité, ainsi que des récurrences plus fréquentes.

Les lésions cutanéomuqueuses sont plus extensives et diffuses, pouvant prendre un aspect chronique. Elles peuvent parfois se surinfecter ou bien atteindre le tractus respiratoire, le tube digestif, le foie ou l'encéphale [37]

## **2.6.7. Autres manifestations**

- Le panaris herpétique du doigt, d'aspect vésiculeux peut être observé chez l'enfant atteint d'une gingivostomatite, du fait d'une auto-inoculation par succion du doigt ou de l'orteil. Cette infection au niveau de la main devra faire l'objet de mesures d'hygiène strictes auprès de tout personnel soignant, afin d'éviter une transmission nosocomiale. Inversement, il est possible (dans de rares cas et en absence de mesures préventives) qu'un professionnel de santé, tel qu'un dentiste par exemple, puisse être contaminé par son patient, via des lésions et/ou de la salive infectées [42, 43].

- La vulvovaginite de la petite fille, qui peut être la conséquence d'une contamination, par des doigts souillés de salive contenant des particules virales ou, par le partage de linge de toilette avec un membre de la famille infecté [35].

- L'eczéma herpétisé, pouvant être observé chez des sujets souffrant de dermatose comme l'eczéma. Il s'agit d'un herpès diffus sur des lésions eczémateuses, pouvant être très grave chez le nourrisson [34].

- L'herpès cutané diffus, lié à la pratique d'un sport de contact, appelé aussi herpes gladiatorium, transmis par contact cutané direct [43].

- La méningite récurrente à HSV-2 ou méningite de Mollaret.

- L'angine herpétique [34].

## **2.7. Le diagnostic virologique**

Le diagnostic virologique en laboratoire n'est pas systématique [41].

En-effet, les lésions dans les formes typiques et bénignes sont suffisamment caractéristiques pour effectuer une interprétation clinique, et confirmer l'infection herpétique. L'interrogatoire et l'historique médical du patient sont d'autant plus importants dans la mise en place du diagnostic.

Les formes graves, les lésions atypiques, ou celles résistantes aux antiviraux nécessitent une confirmation virologique en laboratoire. L'herpès génital, de manière générale, est confirmé par un diagnostic biologique du fait des répercussions sur la vie quotidienne, et du risque de transmission maternelle lors de l'accouchement.

Le diagnostic peut se faire de manière : directe, par la recherche de particules virales, ou, indirecte, par la détection d'anticorps sériques spécifiques [42].

Le prélèvement doit être le plus précoce possible et peut se réaliser au niveau : de lésions récentes (aspiration de liquide vésiculaire, grattage ou écouvillonnage), du liquide céphalo-rachidien, de l'humeur aqueuse ou du vitré, du sang, des sécrétions génitales, nasopharyngées... [39]

### **2.7.1. Le diagnostic direct**

#### **L'isolement viral en culture cellulaire in vitro**

Sensible, spécifique et facile à réaliser, c'est la technique de référence pour le diagnostic des infections à HSV. Elle donne un effet cytopathogène (ECP) en quelques jours (1 à 4 jours selon les types de prélèvements), très évocateur.

Un typage viral est possible par immunomarquage de la culture. Il se réalise rapidement après 24 heures de mise en culture, à l'aide d'anticorps monoclonaux spécifiques du type 1 et 2.

Cette méthode permet la mise en évidence de particules infectieuses dans le prélèvement, pouvant ainsi confirmer une infection herpétique face à des lésions atypiques, ou, une excrétion virale asymptomatique. Elle permet également d'évaluer la sensibilité, et par conséquent la résistance, d'une souche virale aux antiviraux testés [35, 44].

#### **La PCR (Polymerase Chain Reaction)**

Il s'agit d'une méthode de biologie moléculaire de plus en plus pratiquée, permettant d'identifier et d'amplifier l'ADN viral présent dans le prélèvement biologique. Elle présente un intérêt quand la mise en culture de certains prélèvements fait défaut. Rapide et très sensible, elle permet un diagnostic d'urgence, notamment dans les formes graves, ou atypiques.

C'est la méthode de choix lors d'une suspicion d'encéphalite herpétique. Toutefois cette technique, contrairement à la culture cellulaire, ne donne aucune indication sur le pouvoir infectieux du virus [39].

### **La microscopie électronique – cytodiagnostics direct**

Elle permet un diagnostic très simple et rapide si le professionnel de santé dispose d'un tel microscope. L'examen cytologique se pratique sur lame après coloration spécifique, à partir de lésions de type vésiculaire. Il permet l'identification de particules virales appartenant à la famille des Herpesviridae, mais ne permet en aucun cas leur différenciation. Même si elle est peu onéreuse, elle est peu utilisée car beaucoup moins spécifique que les autres [35, 44].

### **Les techniques d'immunomarquage**

Elles permettent de mettre en évidence la présence d'antigènes viraux sur des lésions cliniques, mais ne peuvent pas être utilisées pour une suspicion d'excrétion asymptomatique. On peut citer les tests d'immunofluorescence, d'immunoperoxydase, et les tests ELISA.

De détection rapide, ces techniques utilisent des anticorps monoclonaux anti-HSV, marqués à la fluorescéine ou à la peroxydase par exemple. Ces anticorps peuvent également être spécifiques d'un type viral, et confirmer l'infection par le virus de type 1 ou de type 2.

Ces tests sont toutefois moins sensibles que la culture cellulaire, notamment les tests ELISA, qui peuvent entraîner des faux-positifs [35, 37].

## **2.7.2. Le diagnostic indirect**

Il fait appel aux techniques ELISA afin de détecter la présence d'anticorps IgG et IgM dans le sérum [39].

Des techniques plus récentes permettent de différencier les anticorps spécifiques, dirigés contre HSV-1 et HSV-2. Ces tests ont essentiellement un intérêt dans les études épidémiologiques. Ils permettent de confirmer une infection, mais ne peuvent en aucun cas préciser la date de la primo-infection ou encore le site d'infection.

Elles sont donc très peu utilisées en pratique, mais, peuvent avoir un intérêt dans la détection du statut herpétique chez une femme enceinte et/ou son partenaire, et par la suite dans la mise en place de mesures préventives pour la mère et l'enfant [37, 44].

	Prélèvement	Technique de détection du virus				
		Isolement en culture de cellules	PCR	Immuno-cyodiagnostic	ELISA	Microscopie électronique
<b>Herpès oral ou génital</b>	Lésions	++	+	+	+	+
<b>Kératoconjonctivite</b>	Lésions	++	+	+	+	+
<b>Uvéite, iridocyclite, nécrose rétinienne aiguë</b>	Humeur aqueuse	+	++	0	0	0
<b>Encéphalite aiguë postnatale</b>	LCR	±	++	0	+	0
<b>Herpès néonatal</b>	Lésions	++	+	+	+	+
	Sécrétions pharyngées	++	+	0	0	0
	Larmes	++	+	0	0	0
	LCR	++	++	0	+	0
	Sang	+	+	0	0	0
	Urines	+	+	0	0	0
<b>Excrétion asymptomatique</b>	Salive	++	+	0	0	0
	Sécrétions génitales	++	+	0	0	0
<b>Herpès cutanéomuqueux progressif</b>	Lésions	++	+	+	+	+
<b>Eczéma herpétisé</b>	Lésions	++	+	+	+	+
<b>Hépatite herpétique</b>	Sang	++	+	0	0	0
	Urines	++	+	0	0	0
	Salive	++	+	0	0	0
	Sécrétions génitales	++	+	0	0	0

++ examen primordial ; + examen utile ; ± examen souvent négatif ; 0 examen inutile.

Figure 25 : Diagnostic de l'infection à HSV en laboratoire [35]

# **CHAPITRE II : MANIFESTATIONS VIROLOGIQUES**

## **OCULAIRES**

### **1. HERPES OCULAIRE : DEFINITION**

L'herpès oculaire est une affection dont les manifestations cliniques sont multiples, et de sévérité variable. Chaque année en France, on diagnostique environ 60 000 épisodes herpétiques. Certaines atteintes, graves, peuvent entraîner une perte totale et irréversible de la vision. En effet, il s'agit de la première cause de cécité d'origine infectieuse dans les pays industrialisés [45].

Il est essentiellement dû au virus de type 1. Toutefois, des cas d'atteintes oculaires causées par HSV-2 peuvent être observés, notamment chez le nouveau né lors d'un herpès néonatal [46].

### **2. LES MECANISMES DE L'ATTEINTE OCULAIRE**

#### **2.1. La primo-infection oculaire**

Lors d'une primo-infection symptomatique à HSV-1, une atteinte oculaire peut être possible mais reste cependant très rare. En-effet, les données épidémiologiques et les résultats obtenus lors d'études expérimentales, suggèrent que de nombreux premiers épisodes d'herpès oculaires sont en fait la conséquence d'une réactivation virale dans un des éléments nerveux connectés à l'œil, plutôt que d'une véritable primo-infection [47].

C'est alors qu'une primo-infection orale, symptomatique ou non, peut être à l'origine d'une réactivation au niveau oculaire.

Le virus pénètre dans l'organisme via une brèche cutanéomuqueuse, se multiplie, puis gagne le ganglion trigéminal par voie neuronale. Ce ganglion trigéminal est le ganglion nerveux du nerf trijumeau. C'est de lui qu'émergent les branches nerveuses ophtalmique, maxillaire et mandibulaire [48].

Le virus entrerait alors en latence, dans la partie maxillaire ou mandibulaire du ganglion, mais également, dans la partie ophtalmique par un phénomène de transfert local de virus.

Dans les rares cas de primo-infection d'emblée oculaire, des études sont nécessaires afin de connaître les mécanismes de fixation et de pénétration du virus au niveau des cellules cornéennes [47].

Les manifestations cliniques les plus fréquemment observés lors d'une primo-infection ou d'infection initiale oculaires sont : des vésicules palpébrales, une conjonctivite folliculaire, associées ou non, et, dans la moitié des cas une kératite épithéliale. Une fièvre ainsi qu'une adénopathie péri-auriculaire peuvent être présentes [46, 49].

## **2.2. La latence**

La latence du virus HSV-1 a lieu dans le ganglion trigéminal, mais de récentes recherches ont mis en évidence la présence de génome viral dans les cornées humaines, y compris chez des patients sans antécédent d'herpès oculaire connu.

Ces résultats ont alors permis de suggérer l'hypothèse qu'il existerait une latence herpétique intracornéenne, notamment au niveau des kératocytes du stroma.

Toutefois, une deuxième hypothèse possible à cette persistance d'ADN viral dans la cornée, serait une production minime mais continue de virions par les neurones du ganglion trigéminal. Ces derniers se propageraient alors vers la cornée par les fibres neuronales ophtalmiques et y entreraient dans une forme peu répliquative [47].

Des études et des recherches complémentaires sont nécessaires afin de pouvoir confirmer l'une de ces hypothèses.

## **2.3. Les récurrences oculaires**

Sous l'effet de facteurs divers comme : les UV, le stress, une infection aiguë, un traumatisme de l'œil, une chirurgie oculaire, ou encore l'utilisation inadaptée de collyres corticoïdes, le virus peut quitter son état de latence et reprendre un cycle répliquatif, conduisant à la production de nouvelles particules infectieuses. Celles-ci vont atteindre, par voie neuronale ophtalmique, le territoire oculaire innervé, que ce soit la cornée, la conjonctive ou encore la paupière, et ainsi entraîner une récurrence herpétique [49].

Les signes fonctionnels et cliniques d'une récurrence sont semblables à ceux de la primo-infection, toutefois elle s'accompagne plus fréquemment d'atteintes cornéennes, plus ou moins profondes et plus ou moins graves [50].

La fréquence des récurrences, leur localisation, ainsi que la virulence de la souche virale, peuvent entraîner des séquelles anatomiques et fonctionnelles permanentes.

Des études ont évalué le taux de récurrences oculaires après un premier épisode oculaire d'environ 10 % à 1 an, 36% à 5 ans, 50% à 10 ans ; et après un deuxième épisode, de 70 à 80% dans les 10 ans [47].

### 3. LES MANIFESTATIONS CLINIQUES

Le virus de l'herpès peut être à l'origine de multiples manifestations oculaires, de localisations diverses, de fréquence et de gravité variable. Il peut toucher toutes les parties de l'œil, mais nous étudierons plus précisément les atteintes de :

- la paupière avec la blépharite
- la conjonctive avec la conjonctivite
- la cornée avec les nombreuses kératites
- la partie antérieure de la membrane uvéale avec l'uvéite
- la rétine avec la rétinite nécrosante aiguë

Chez les personnes infectées par le virus, moins de 1% d'entre elles présente un risque de développer un épisode oculaire récidivant.

L'herpès oculaire est typiquement unilatéral, mais une bilatéralisation peut s'observer dans 3 à 12% des cas. Elle survient plus fréquemment chez des sujets jeunes ou immunodéprimés [49].

#### 3.1. Les blépharites

Il s'agit d'une atteinte palpébrale pouvant toucher le plan cutané, et le bord libre de la paupière.

Lors d'une blépharite herpétique, on observe une éruption vésiculaire associée à un érythème cutané plus ou moins étendu. En quelques jours les vésicules vont s'ulcérer, puis se couvrir de croûtes, pour enfin cicatriser, sans laisser de cicatrice (sauf lors de surinfection). La cicatrisation se fait généralement en deux à trois semaines [50].

Un œdème palpébral est souvent associé, pouvant parfois être très marqué.

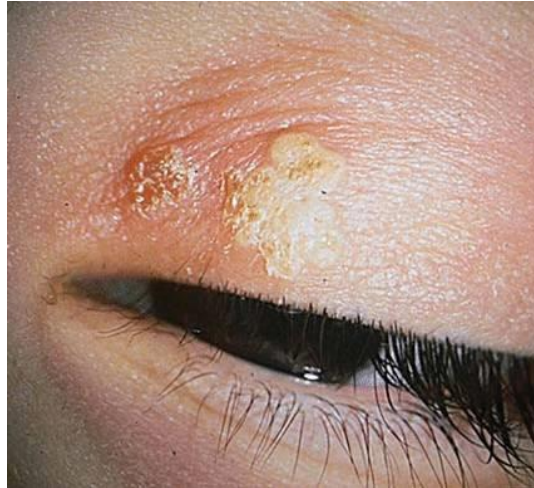La blépharite est fréquemment associée à une inflammation de la conjonctive, on parle alors de blépharo-conjonctivite. Cette dernière semblerait être la forme clinique la plus fréquemment rencontrée lors d'infection oculaire herpétique [47].

Les patients se plaignent le plus souvent de sensation de corps étranger, de douleur, ou encore de prurit ; des symptômes qui ne sont pas spécifiques de l'atteinte herpétique.

Les récurrences sont semblables à la primo-infection, avec une durée d'évolution plus courte en général. Toutefois ces poussées peuvent s'accompagner d'atteinte cornéenne, et être à l'origine de lésions beaucoup plus sévères [50].

Le diagnostic de la blépharite herpétique va donc reposer essentiellement sur l'examen clinique de la paupière par l'ophtalmologue, et sur l'interrogatoire du patient (recherche d'antécédents ophtalmologiques, d'une infection herpétique déjà connue, précision des symptômes ressentis...). Il examinera l'aspect des vésicules, ainsi que les possibles atteintes associées. En cas de suspicion, un prélèvement vésiculaire pourra s'effectuer afin de rechercher et confirmer la présence du virus [49].





**Figure 26 : Blépharite herpétique [51]**

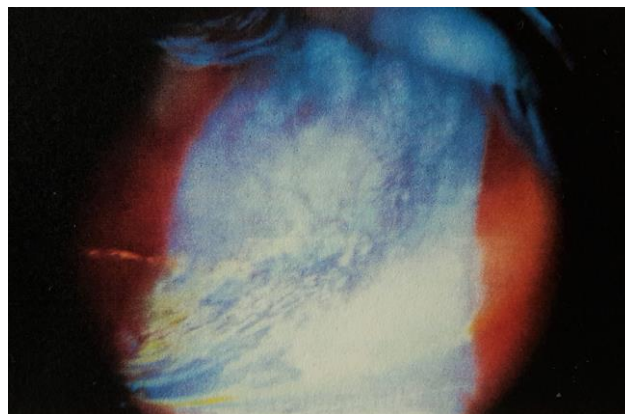
### **3.2. Les conjonctivites**

Il s'agit d'une inflammation de la conjonctive, où les vaisseaux sanguins vont se dilater, et être responsable d'une rougeur à l'œil. En plus de ce symptôme, on observe également une sensation de grain de sable, d'irritation, ainsi qu'un larmoiement plus ou moins important. La présence de sécrétions purulentes est également fréquente [52]. On retrouve généralement une adénopathie prétragienne lors d'une primo-infection oculaire ou d'une récurrence [49].

Ces signes cliniques ne sont pas spécifiques du virus de l'herpès, il est donc important pour l'ophtalmologue d'effectuer un examen oculaire. Il est ainsi possible d'observer de petites ulcérations conjonctivales, de type dendritique ou non, mises en évidence par l'utilisation de fluorescéine [47].

En cas de doute, un prélèvement pour examen virologique pourra être pratiqué.

La conjonctivite herpétique est souvent associée à une atteinte palpébrale, mais elle peut également être isolée, de type folliculaire. Elle peut également accompagner des atteintes oculaires plus sévères.



**Figure 27 : Conjonctive herpétique avec dendrite conjonctivale [47]**

### 3.3. Les kératites

Une kératite est avant tout une inflammation de l'œil, localisée au niveau de la cornée.

Le virus de l'herpès va être à l'origine d'une grande variété de manifestations cornéennes, certaines très typiques, d'autres plus difficiles à reconnaître. Elles vont être fonction, de la localisation de l'atteinte au niveau du tissu cornéen, mais également, des différents mécanismes physiopathologiques mis en jeu (réplication virale, phénomènes immunitaires, toxicité des thérapeutiques utilisées).

Il sera indispensable de distinguer : l'effet cytopathogène, qui est la conséquence directe de l'activité virale, de l'effet immunopathologique, qui est la conséquence de réactions immunitaires induites, afin d'instaurer la meilleure stratégie thérapeutique [47].

La kératite herpétique est majoritairement unilatérale, et bilatérale dans 3% des cas [47]. Elle reste relativement rare au cours de l'infection primaire, souvent associée à une conjonctivite, et se limite en règle générale à l'épithélium.

Ce sont les récurrences herpétiques oculaires qui s'accompagnent plus fréquemment de manifestations cornéennes. Celles-ci peuvent être de type épithélial, restant alors superficielles, ou toucher des tissus plus profonds, et être potentiellement responsable de séquelles irréversibles. Lors d'une kératite, tous les tissus de la cornée peuvent être atteints par le virus, de manière isolée ou combinée [49].

On estime entre 20 et 30% le taux de récurrence dans les deux ans qui suivent un premier épisode de kératite herpétique [53].

Les principaux symptômes ressentis vont être communs aux différentes atteintes cornéennes, mais d'intensité variable. On observe fréquemment : photophobie, larmoiement, blépharospasme, une douleur d'intensité variable, ainsi qu'une baisse de l'acuité visuelle selon la localisation des lésions cornéennes [54]. Cette symptomatologie impose un examen urgent et complet par un ophtalmologue, afin de poser rapidement le diagnostic et d'instaurer un traitement adapté.

Le tableau suivant répertorie les différentes kératites herpétiques que l'on peut observer au cours de poussées récidivantes, mais parfois lors d'une primo-infection :

<b>KERATITES EPITHELIALES INFECTIEUSES</b>
Kératites dendritiques
Kératites géographiques
Kératites marginales
<b>KERATITES STROMALES</b>
Kératites stromales nécrosantes
Kératites interstitielles immunitaires
<b>KERATITES NEUROTROPHIQUES</b>
<b>ENDOTHELITES</b>
Endothélites disciformes
Endothélites diffuses
Endothélites linéaires

Tableau 2 : Classification des kératites herpétiques [47]

### **3.3.1. Les kératites épithéliales infectieuses**

Elles sont la conséquence directe de la réplication virale au niveau de l'épithélium cornéen. On distingue principalement 3 types de manifestations cliniques : les kératites dendritiques, géographiques et marginales. Le premier signe de l'infection épithéliale est le développement de petites vésicules, qui très rapidement se rompent, et aboutissent à la formation de lésions ulcéreuses [47].

#### **3.3.1.1. La kératite dendritique**

Il s'agit de la présentation la plus commune, et la plus caractéristique des kératites herpétiques. Elle représente plus de 70% des atteintes épithéliales [49], et plus de 50% des herpès cornéens [53].

On parle de dendrite pour définir une ulcération linéaire arborisée, dont les ramifications se terminent par des renflements en forme de bulbe. Les bords, irréguliers et gonflés, contiennent les particules virales en réplication. Cet aspect laisse penser à une représentation d'une feuille de fougère.

Les kératites dendritiques sont très variables selon la forme et la taille des dendrites, leur nombre, ainsi que leur localisation [55].

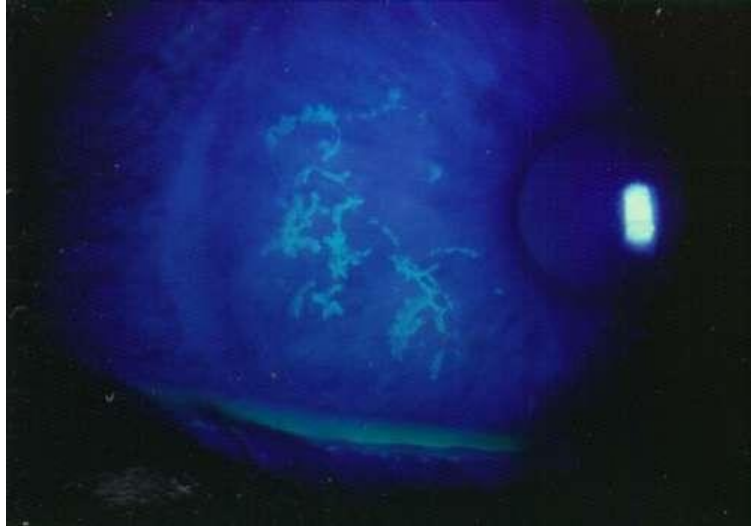


Figure 28 : Aspect d'une kératite dendritique [56]

### 3.3.1.2. La kératite géographique

Parfois l'atteinte épithéliale n'est pas aussi caractéristique, et se présente sous la forme d'une vaste plage d'ulcération : il s'agit de la kératite géographique. C'est une affection plus sévère, et d'évolution plus longue que la précédente [57]. Elle est très souvent la conséquence d'un traitement inapproprié de corticoïdes locaux, en présence d'une kératite herpétique superficielle. La poursuite de ce traitement peut conduire à la perforation cornéenne [50]. Dans certains cas, cet aspect géographique peut se présenter de façon spontanée, sans épisode dendritique préalable.

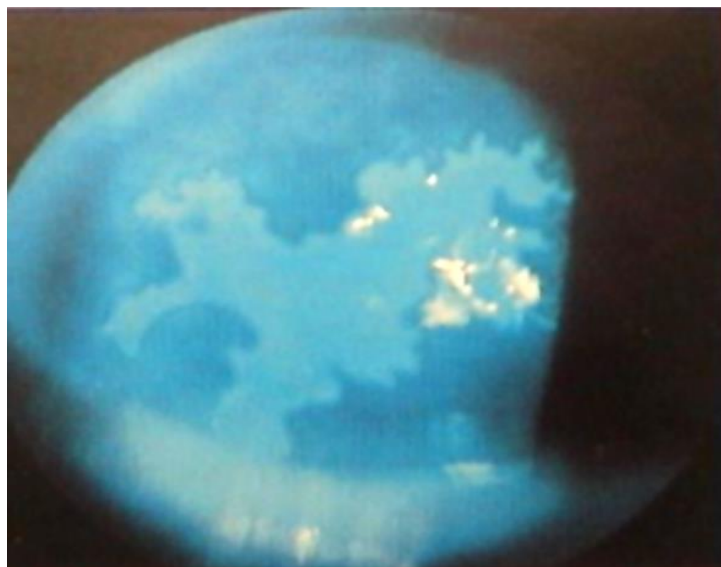


Figure 29 : Kératite géographique [58]

### **3.3.1.3. La kératite marginale**

En cas d'atteinte cornéenne périphérique, l'aspect clinique va être différent, du fait de la proximité du limbe et des vaisseaux conjonctivaux : on parle de kératite marginale [47]. On observe une ulcération périlimbique, concentrique au limbe, ne présentant pas de ramifications ou très rarement, associée à, un infiltrat stromal sous-jacent, une néovascularisation cornéenne, et une inflammation de la conjonctive limbique.

Ce type de kératite est plus douloureuse et d'évolution plus longue qu'une ulcération dendritique « classique ». Elle nécessite très souvent l'utilisation de corticoïdes locaux, afin de réduire l'inflammation stromale [57].

### **3.3.1.4. Le diagnostic d'une kératite épithéliale**

Le diagnostic se fait grâce au test de coloration à la fluorescéine. Il s'agit d'un colorant instillé dans le cul de sac conjonctival, qui vient se fixer sur le stroma cornéen en absence de couche épithéliale. Cela permet de colorer uniquement l'ulcération et d'en donner son étendue [54]. Elle apparaît sous forme de fluorescence verte lors de l'examen à la lampe à fente.

Ces kératites épithéliales peuvent guérir sans séquelle à l'aide d'un traitement adapté, ou malgré tout, entraîner des cicatrices permanentes, pouvant être à l'origine d'une altération de la vision. La répétition de ces poussées herpétiques peut entraîner l'apparition d'une kératite stromale, plus profonde, et aux conséquences plus graves [47].

### 3.3.2. Les kératites stromales

Rare au cours d'un premier épisode oculaire herpétique, elles se retrouvent plus volontiers lors de récurrences, succédant le plus souvent une atteinte épithéliale. Elles sont à l'origine de 20 à 48% des herpès cornéens.

On décrit habituellement deux formes cliniques : les kératites stromales nécrosantes, et les kératites immunitaires ou interstitielles [47].

#### 3.3.2.1. La kératite stromale nécrosante

C'est la forme la plus rarement observée lors d'une atteinte stromale.

Elle est due à une réplication virale très intense dans le stroma cornéen, associée à une réponse immunitaire violente. Les lésions qui en résultent sont très importantes, et la destruction du stroma peut être relativement rapide [18].

On observe initialement un ulcère stromal, qui évolue en nécrose, ainsi qu'un infiltrat très dense, blanc jaunâtre, de taille et profondeur variables. L'épithélium présente généralement des lésions ulcéreuses. Dans certains cas, une néovascularisation cornéenne peut apparaître, ou au contraire, s'accroître si elle était déjà présente [49, 50].

Il s'agit d'une urgence ophtalmique car un traitement trop tardif, ou non adapté, peut augmenter considérablement le risque de complications sévères, telles que : amincissement stromal voire perforation cornéenne.

La guérison est longue, et souvent séquellaire, car l'atteinte stromale ne réagit que lentement aux traitements mis en place. Une opacité cornéenne cicatricielle et la persistance des néovaisseaux sont généralement observées [47, 49].

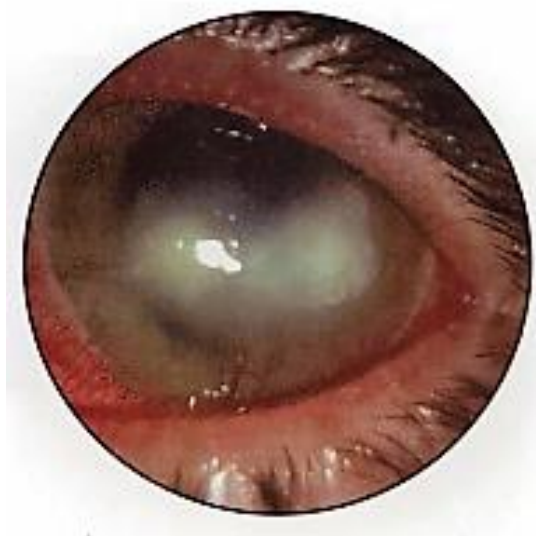

Figure 30 : kératite stromale nécrosante [59]

### 3.3.2.2. La kératite stromale immunitaire

La kératite immunitaire est la manifestation la plus fréquemment rencontrée lors d'une récurrence herpétique oculaire [18].

Elle est la conséquence d'une réaction immunitaire exacerbée, devant la présence de particules virales dans le stroma, en quantités modérées [60].

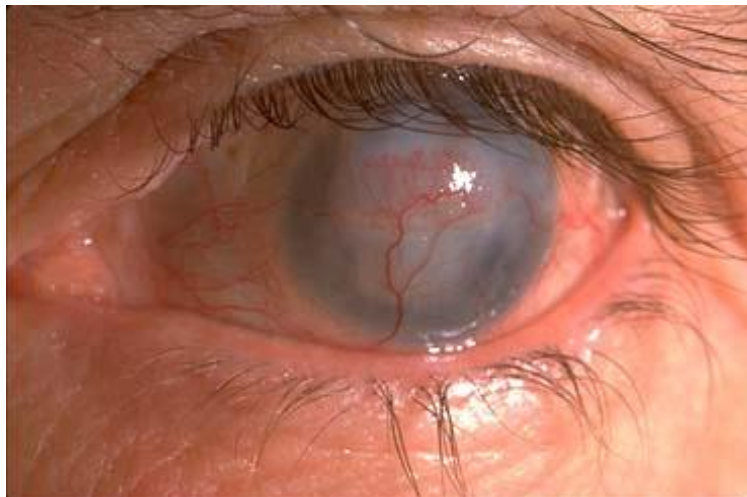
Elle peut être secondaire à une atteinte épithéliale, ou dans de rares cas, apparaître sans la notion antérieure de kératite épithéliale [47].

On observe au niveau du stroma, un ou plusieurs infiltrats inflammatoires, pouvant être localisés ou diffus, de densité et de profondeur variables. Une néovascularisation est fréquemment associée. Elle peut être superficielle et/ou profonde.

La présence d'une inflammation de la chambre antérieure (uvéïte), et de précipités rétrocornéens est fréquente. Il s'agit de dépôts de cellules inflammatoires au niveau postérieur de l'endothélium cornéen, en regard de la zone stromale atteinte.

Lorsque l'endothélium est atteint on voit également apparaître un œdème stromal. On parle alors de kératite disciforme, qui n'est autre qu'une kératite immunitaire compliquée en endothélite disciforme [49, 57].

Lors de la guérison, les cicatrices cornéennes sont relativement fréquentes. La néovascularisation peut se résorber, laissant place à des néovaisseaux dit « déshabités », ou, au contraire rester active et persister. L'évolution d'une kératite immunitaire est souvent chronique, avec des épisodes de récives inflammatoires [47].



**Figure 31 : Kératite stromale cicatricielle néovascularisée [46]**

### 3.3.3. Les kératites neurotrophiques

Une kératite neurotrophique n'est pas due à la réplication virale en elle-même, ou aux réactions immunes induites. Il s'agit en fait d'une atteinte dégénérative chronique de l'épithélium cornéen [61]. Elle se caractérise par une perte de la sensibilité cornéenne (= hypoesthésie cornéenne), associée, à un déficit du métabolisme de l'épithélium, et de la fonction lacrymale. Tout ceci conduit à des troubles de la régénération épithéliale, et donc à une cicatrisation inconstante, partielle ou parfois absente [62].

L'œil, du moins la cornée, devient alors plus vulnérable car moins sensible, et, souvent atteinte de sécheresse, du fait de l'instabilité du film lacrymal à sa surface [50, 61].

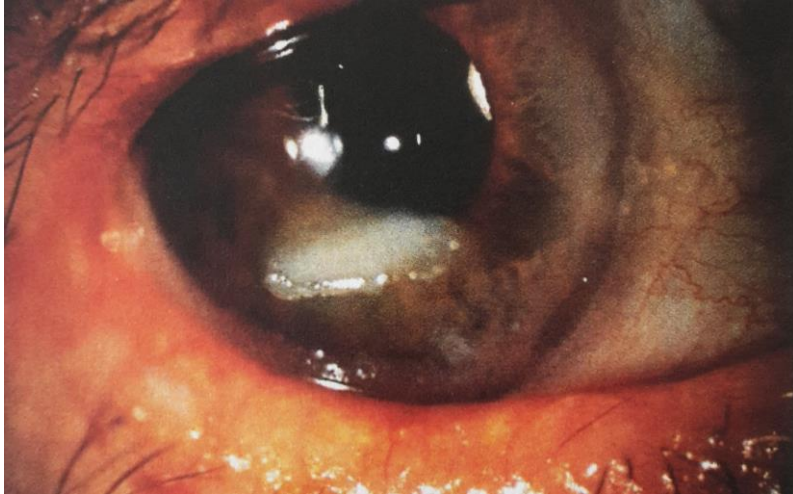
On va observer en premier lieu une érosion épithéliale, qui entraîne une irrégularité de sa surface. Elle évolue vers une ulcération ronde ou ovale, pouvant s'agrandir, et tendre vers une chronicité et/ou, vers une atteinte plus profonde et plus grave en touchant le stroma [49, 61].

Les signes fonctionnels fréquemment ressentis sont : une baisse de l'acuité visuelle, un larmoiement, une sécheresse oculaire. La douleur ressentie est variable du fait de la perte de sensibilité, pouvant être absente ou modérée [61].

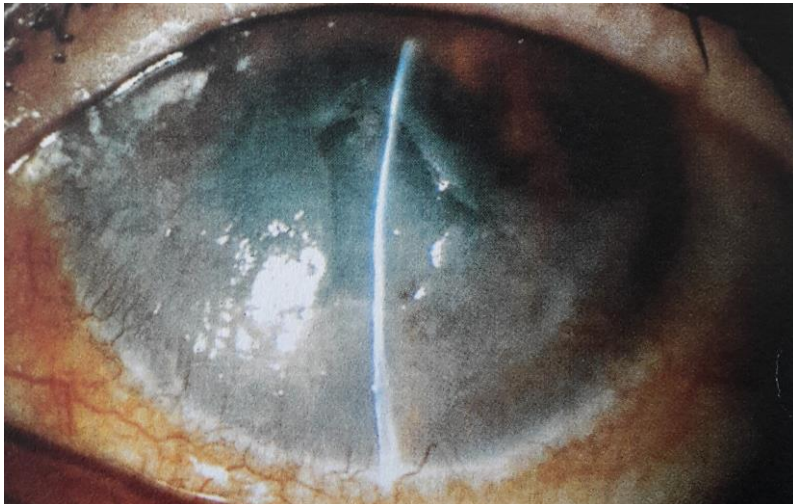
Il existe de nombreuses causes de l'altération de l'innervation cornéenne, dont notamment les réactivations virales herpétiques, qui induisent un effet négatif sur les fibres nerveuses qui permettent aux particules virales de quitter le ganglion trigéminal pour rejoindre la cornée [53]. Une utilisation inappropriée de certains collyres peut s'avérer « toxiques » pour la cornée déjà fragilisée, et aggraver le tableau clinique [47].

Cette perte de sensibilité se développe un peu plus à chaque récurrence herpétique, entraînant des complications et des lésions irréversibles telles qu'une opacification cornéenne, une surinfection, et dans les cas les plus graves, une perforation de la cornée [62].





**Figure 32 : kératite neurotrophique post-herpétique [47]**



**Figure 33 : Kératite neurotrophique post-herpétique avec séquelles importantes [47]**

### **3.3.4. Les endothélites**

Lorsque l'inflammation et l'infestation virale touchent l'endothélium cornéen, on parle d'endothélite. Elles sont la conséquence de la réplication virale et des réactions immunes induites, au sein de l'endothélium. Les patients peuvent se plaindre de baisse de l'acuité visuelle, de douleur ou de photophobie [57].

Relativement rare, elle se caractérise par la présence d'un œdème stromal, accompagné de précipités rétrocornéens, mais sans infiltrat cornéen. Une réaction inflammatoire de la chambre antérieure est également associée [55].

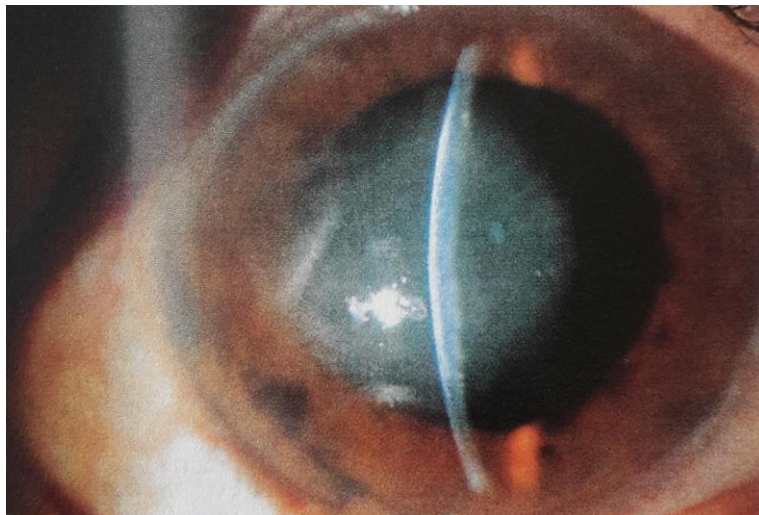
On observe fréquemment une hypertonie oculaire [60]. En effet, l'inflammation peut toucher le trabéculum et entraîner une trabéculite, empêchant alors l'humeur aqueuse d'être éliminée. Elle va donc s'accumuler dans la chambre antérieure, augmentant la pression intra-oculaire.

Il existe trois formes cliniques : les endothélites disciformes, diffuses et linéaires.

#### **3.3.4.1. L'endothélite disciforme**

C'est la forme la plus fréquente des endothélites. Elle présente un œdème stromal central, qui s'accompagne de précipités rétrocornéens en arrière de celui-ci.

Il s'agit d'une atteinte grave, toutefois si la prise en charge thérapeutique se fait tôt et de manière adaptée, la guérison est souvent favorable, laissant rarement des lésions cicatricielles [47].



**Figure 34 : Endothélite disciforme [47]**

### **3.3.4.2. L'endothélite diffuse**

On observe un œdème diffus de toute la surface stromale. Plus rare que la précédente, elle témoigne d'une atteinte plus large, les précipités rétrocornéens étant eux aussi diffus [59]. L'évolution et la réponse favorable aux traitements sont semblables à celles de l'endothélite disciforme, mais elles sont plus longues, incluant des doses thérapeutiques initiales plus fortes [47, 60].

### **3.3.4.3. L'endothélite linéaire**

Elle comporte une ligne de précipités rétrocornéens à la surface de l'endothélium, qui progresse de façon centripète du limbe vers le centre.

Il s'agit de l'endothélite la plus compliquée, qui présente une atteinte et un risque de destruction importants de l'endothélium. Elle nécessite la mise en place d'un traitement plus intense que les précédentes [57].

### 3.4. Les uvéites antérieures

Une uvéite antérieure (UA) est une inflammation de la partie antérieure de la tunique vasculaire du globe oculaire. On peut donc observer une inflammation de l'iris (iritis) ou du corps ciliaire (cyclite) ou parfois des deux (irido-cyclite). [54]

L'UA herpétique représente 5 à 10% de l'ensemble des uvéites, et est la première cause d'UA virale [63]. Elle représente cependant 90% des cas d'uvéites à HSV [57].

Elle se rencontre principalement lors d'une récurrence virale, toutefois l'atteinte uvéale au cours d'une primo-infection reste éventuellement possible [47].

Il s'agit typiquement d'une atteinte unilatérale. Le plus souvent, elle est associée à une atteinte cornéenne, on parle alors de kérato-uvéite, mais peut, dans 15% des cas environ, être isolée [57]. Elle est due, à la fois à l'effet cytopathogène du virus, et aux réactions immunitaires associées.

Les signes cliniques et fonctionnels vont être une rougeur de l'œil avec cercle périkératique, une photophobie, un larmoiement, une douleur et une baisse de l'acuité visuelle, d'intensité variable [64].

On observe très fréquemment des précipités rétrocornéens. Ils sont en général épais, d'aspect granulomateux, diffus sur toute la surface, ou parfois localisés [63].

L'inflammation de la chambre antérieure entraîne un phénomène de Tyndall, qui sera plus ou moins marqué selon l'intensité de l'inflammation [47]. Il se définit par la présence de cellules inflammatoires et/ou de protéines, en suspension dans l'humeur aqueuse [54].

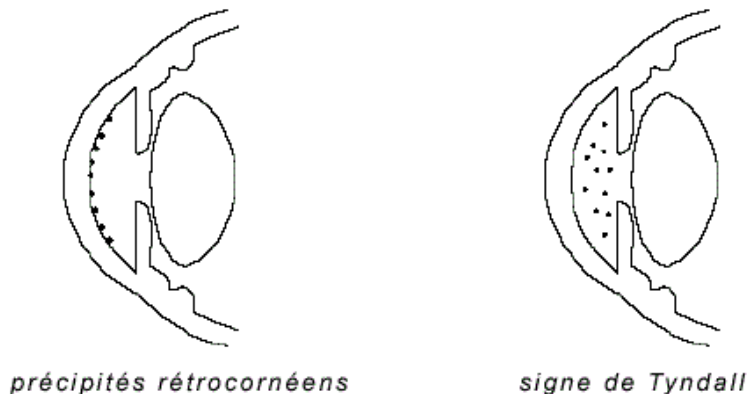


Figure 35 : Schéma représentatif de précipités rétrocornéens et d'un Tyndall [54]

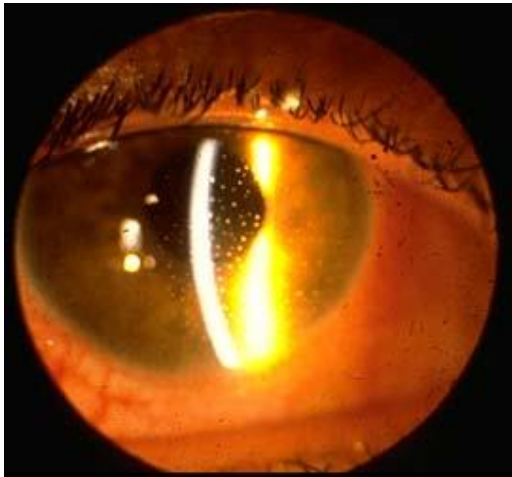
Dans les formes très marquées, il est possible de retrouver un hypopion, qui est une accumulation et une précipitation de leucocytes, ou un hyphéma (présence de sang dans la chambre antérieure) [47].

Dans 30 à 60% des cas, l'inflammation peut entraîner des synéchies irido-cristalliniennes, qui sont des adhérences entre la face postérieure de l'iris, et la face antérieure du cristallin. Elles

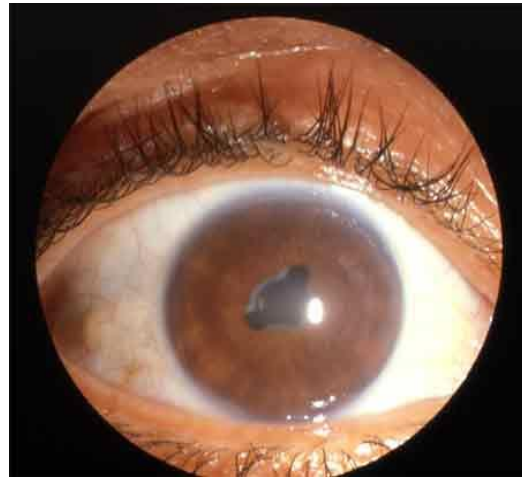
restent assez discrètes lors de l'infection herpétique, mais peuvent être responsable de déformations pupillaires [54, 63].

Une atrophie sectorielle irienne, retrouvée dans un cas sur deux, est évocatrice d'une origine herpétique.

Un autre signe également évocateur d'une infection herpétique est la présence d'une hypertonie oculaire, principalement due à une trabéculite, qui empêche l'humeur aqueuse de s'évacuer [57].



**Figure 36 : Précipités rétrocornéens [65]**



**Figure 37 : Synéchies irido-cristalliniennes [64]**

Le diagnostic repose essentiellement sur l'examen clinique, par observation des différents signes, typique ou non. En cas de doute ou de forme atypique, un prélèvement de l'humeur aqueuse peut être effectué, afin de rechercher la présence de génome viral par PCR [63].

Un examen du fond de l'œil doit être systématique, afin de rechercher une éventuelle atteinte du segment postérieur : inflammation du corps vitré (hyalite) ou de la rétine (rétinite). [54]

Le risque de récurrences est relativement important lors d'une UA, de même que le risque de séquelles lésionnelles, notamment lors d'association à une kératite. Le glaucome fait également partie des complications possibles du fait de l'hypertonie oculaire assez fréquemment retrouvée [57].

### 3.5. Le syndrome de nécrose rétinienne aiguë

HSV peut, dans de très rares cas, être responsable d'un syndrome de nécrose rétinienne aiguë (RNA syndrome). Il s'agit d'une urgence diagnostique et thérapeutique, de part son caractère brutal, rapidement extensif, au pronostic visuel engagé [66]. Il peut survenir à tout âge, mais présente en général deux pics de fréquence : vers 20 ans et vers 50 ans [67].

Elle est principalement la conséquence d'une réactivation virale plutôt que d'une primo-infection [34].

Elle se caractérise par des lésions nécrosantes au niveau de la rétine, une vascularite rétinienne occlusive, ainsi qu'une inflammation du vitré. A ce schéma clinique, est très souvent associée une inflammation du segment antérieur de l'œil [47].

L'atteinte rétinienne est unilatérale, mais une bilatéralisation secondaire est fréquente, observée dans environ 1/3 des cas, voire 2/3 en absence de traitement. Sa survenue est variable, allant de quelques semaines à plusieurs années. Toutefois, il n'est pas exclu qu'elle puisse être simultanée. Les récurrences sur le même œil sont par contre exceptionnelles [47, 68].

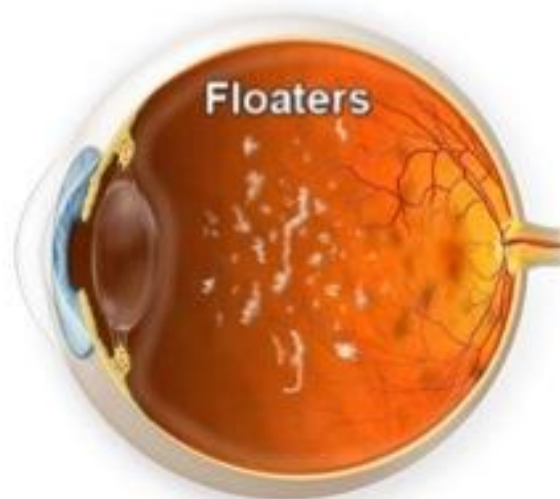
Généralement le patient va se plaindre d'une baisse de l'acuité visuelle, pouvant être brutale, de photophobie, de douleur oculaire, et parfois de « mouches volantes », appelées myodésopsies [66].

Le diagnostic repose sur l'interrogatoire du patient, suivi d'un examen clinique, minutieux et complet, des deux yeux, mais également, sur la recherche de génome viral par PCR à partir d'une ponction de la chambre antérieure ou d'un prélèvement du vitré [67]. Une angiographie rétinienne à la fluorescéine peut être réalisée afin d'évaluer la sévérité de la vascularite [66].

L'examen du segment antérieur révèle fréquemment une inflammation « générale », au niveau de la conjonctive, avec rougeur et hyperhémie, et de la chambre antérieure, avec la présence de précipités rétrocornéens, d'un phénomène de Tyndall et de synéchies irido-cristalliniennes. Une sclérite peut parfois être associée. L'hypertonie oculaire est également très fréquente à l'examen [66].

Au niveau du segment postérieur, on observe une hyalite souvent marquée, avec la présence de myodésopsies [68]. Il s'agit de résidus fibrillaires ou cellulaires diffus, flottant dans le corps vitré, qui entraînent une sensation de « mouches volantes ». Le vitré perd alors de sa transparence, pouvant parfois gêner l'examen du fond de l'œil [69, 70].

Cette inflammation du vitré peut entraîner des tractions vitréo-réiniennes [47], qui à leur tour pourront provoquer une ou plusieurs déchirures de la rétine, et être à l'origine d'un décollement de celle-ci.

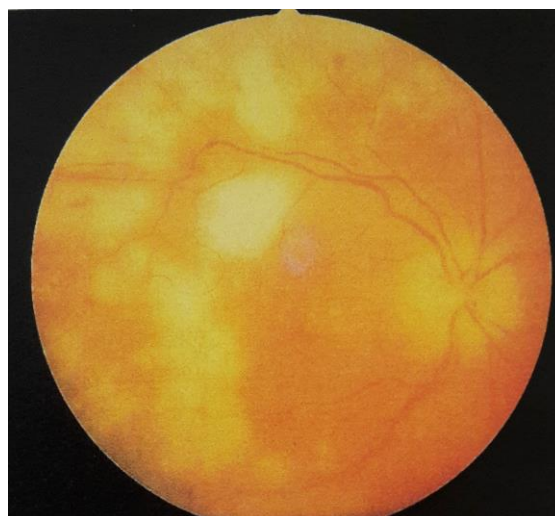


**Figure 38 : schéma de corps flottants dans le vitré [70]**

L'atteinte rétinienne, conséquence d'une réplication virale très active et de réactions immunitaires, va être à l'origine de multiples foyers nécrosants. Ils se présentent sous la forme d'opacités jaune-blanchâtre, et sont capables de s'étendre rapidement [47, 66].

La vascularite rétinienne est une atteinte inflammatoire des vaisseaux rétiens, qui prédomine, ici, sur le réseau artériel. Elle est due, à l'activité du virus au niveau des cellules endothéliales, ainsi qu'aux phénomènes immunitaires, et se caractérise par un engainement vasculaire et un rétrécissement de la lumière vasculaire [47, 71]. Au niveau des artérioles, cela peut aboutir à une ou plusieurs occlusions, qui seront à l'origine de territoires ischémiques, et à terme pourront engendrer de nouvelles zones de nécroses. Des zones hémorragiques peuvent être observées au niveau des occlusions vasculaires [68].

On observe assez souvent, des perturbations de l'agrégation plaquettaire pouvant endommager les parois vasculaires, et de ce fait, aggraver les lésions déjà présentes, voire en générer de nouvelles [47].



**Figure 39 : Foyers de nécrose rétinienne lors d'un ARN syndrome [47]**

Les complications d'un RNA syndrome vont être principalement : les déchirures rétiniennes, le décollement de la rétine, observé dans un cas sur deux [66], une neuropathie optique touchant 2/3 des patients, pouvant entraîner une atrophie optique [47], ou encore une bilatéralisation secondaire. Plus rarement, une ischémie maculaire ou encore une occlusion de l'artère centrale rétinienne [68].

Dans de rares cas, la rétinite nécrosante aiguë peut être associée à une méningo-encéphalite. Des signes tels que : céphalées, raideur de la nuque, trouble de la vigilance doivent faire suspecter une encéphalite. Il sera impératif d'effectuer, une ponction lombaire afin de confirmer le diagnostic, ainsi qu'une IRM cérébrale, pour en évaluer les lésions [68].



**PARTIE 3 : LES TRAITEMENTS DE**  
**L'INFECTION OCULAIRE HERPETIQUE**

L'herpès oculaire est la première cause de cécité d'origine infectieuse dans les pays industrialisés, il s'agit donc d'une urgence, à la fois diagnostique et thérapeutique. C'est pour cela, que tout œil douloureux, toute baisse de l'acuité visuelle, avec ou sans antécédent d'herpès, doit être examiné par un médecin ophtalmologiste, afin de poser un diagnostic, et de mettre en place un traitement, le plus rapidement possible.

Les manifestations ophtalmiques liées aux HSV sont multiples et variées, ce qui a impliqué la mise en place de stratégies thérapeutiques, du moins dans les formes cliniques les plus courantes.

Le choix des modalités de traitement dépend :

- Du site principal de l'infection
- De la sévérité du tableau clinique
- De la fréquence des récurrences

Nous aborderons dans un premier temps, les différents médicaments disponibles, et indiqués dans l'infection herpétique, les techniques chirurgicales parfois associées, et enfin, les stratégies thérapeutiques mises en place lors des diverses manifestations cliniques.

# **CHAPITRE I : LES TRAITEMENTS MEDICAMENTEUX**

## **1. LES ANTIVIRAUX ANTIHERPETIQUES**

Les antiviraux sont des médicaments actifs contre les virus, utilisés dans le cadre curatif, mais également préventif.

L'objectif des antiherpétiques va être d'inhiber la réplication virale sans pour autant perturber le fonctionnement de la cellule hôte, et des cellules saines non infectées [37].

Il s'agit de substances virostatiques qui sont incapables de détruire le virus. Elles n'agissent que sur le virus engagé dans son cycle de réplication, et n'ont, par conséquent, aucune activité sur les virus libres, ou, en phase de latence dans les ganglions nerveux. L'éradication est donc impossible, rendant le patient porteur à vie [34].

Actuellement, les antiviraux, dirigés contre le virus herpes simplex, ont tous la même cible, à savoir : l'ADN polymérase virale.

Il s'agit d'inhibiteurs de l'ADN polymérase virale, et plus particulièrement, d'analogues de substrat de l'enzyme. Cette catégorie regroupe : les analogues nucléosidiques, avec son chef de file l'aciclovir, et, les analogues des pyrophosphates, avec le cas du foscarnet [47].

Chaque analogue va interagir, au niveau de son site d'action, avec l'enzyme virale, dans le but d'inhiber son activité, et d'interrompre la réplication du virus dans la cellule hôte.

### **1.1. Les analogues nucléosidiques**

Les analogues nucléosidiques sont des molécules proches structurellement des nucléosides naturels, éléments de base de la synthèse de l'ADN. Chaque nucléoside se compose d'une base azotée hétérocyclique, et d'un sucre à cinq carbones, le désoxyribose.

Actuellement en France, quatre molécules antivirales ayant une AMM dans l'infection oculaire herpétique, sont disponibles : l'aciclovir et sa prodrogue le valaciclovir, le ganciclovir, et la trifluridine. Elles présentent des modifications structurales au niveau du sucre pour les trois premières, et au niveau de la base azotée pour la trifluridine.

Ces analogues ont une grande particularité, en-effet, ils doivent être sous forme triphosphorylée dans la cellule pour être actifs, afin d'inhiber l'activité de l'ADN polymérase virale. Administrés tels quel, on peut donc les considérer comme des prodrogues. [47]

### 1.1.1. Aciclovir (Zovirax®)

L'aciclovir (ACV) est le premier analogue nucléosidique sélectif mis sur le marché au début des années 1980. Sélectif, et par conséquent moins toxique, il a permis une avancée majeure dans la prise en charge, et le pronostic des infections herpétiques. Actuellement, il reste le traitement de choix des infections à HSV [44, 72].

Il s'agit d'un analogue structural de la guanosine, où la structure cyclique du sucre a laissé place à une chaîne ouverte. On parle aussi d'acycloguanosine [34].

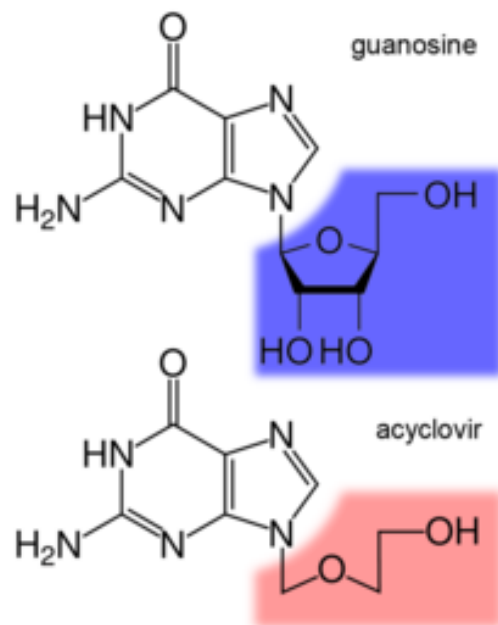


Figure 40 : Formule comparative de l'aciclovir et de la guanosine [73]

Pour avoir un effet antiviral, l'ACV doit être transformé dans la cellule en ACV triphosphate, qui est la forme active de la molécule. La première phosphorylation, étape clé, est assurée essentiellement par une enzyme spécifique : la thymidine kinase (TK) virale, présente uniquement dans les cellules infectées [74].

Cette TK virale présente une affinité très élevée pour l'ACV en comparaison à la TK cellulaire. Elle aurait en-effet une capacité à phosphoryler l'ACV 3000 fois supérieure à son homologue cellulaire [75, 76]. Cette sélectivité d'action explique en grande partie la faible cytotoxicité de la molécule [47].

L'ACV monophosphate formé, se transforme par la suite en ACV di- puis triphosphate, sous l'influence d'enzymes cellulaires [34]. La concentration en ACV triphosphate est significativement plus élevée dans les cellules infectées que dans les cellules saines.

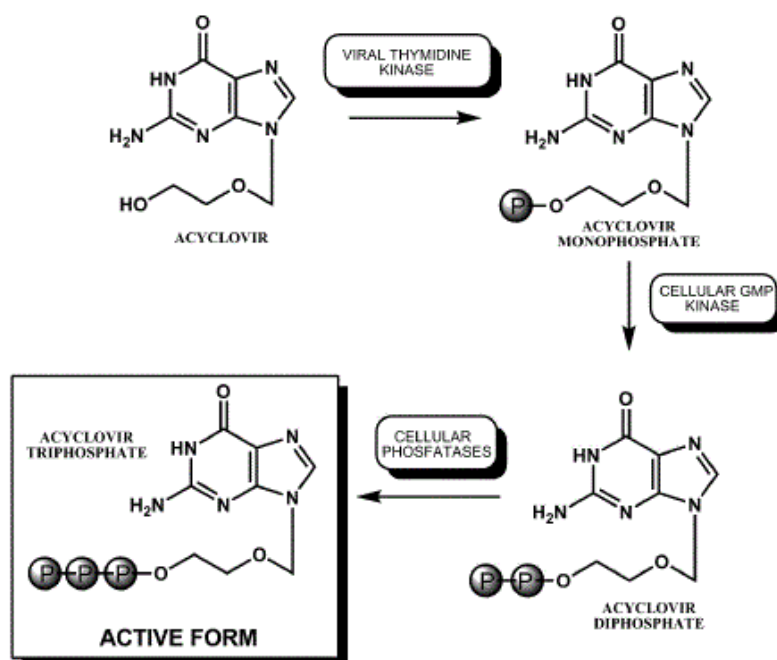


Figure 41 : les biotransformations de l'ACV [77]

Une fois sous forme triphosphate, l'ACV entre en compétition avec la désoxyguanosine triphosphate « naturelle » en tant que substrat de l'ADN polymérase virale. Il va agir en inhibant l'activité de l'enzyme par blocage de son site actif, mais aussi en s'incorporant dans l'ADN viral en cours de synthèse. L'enzyme virale va connecter le groupement 3'-hydroxyl, d'un nucléotide déjà incorporé à la chaîne néoformée, au phosphore, du « premier » groupement phosphate de l'ACV. Suite à son insertion, l'élongation de la chaîne prend fin, car l'ACV, dépourvu de radical 3'-hydroxylé, ne peut effectuer de liaison phosphodiester avec le nucléotide suivant. Il agit comme un terminateur de chaîne, bloquant ainsi la synthèse virale [39, 78].

L'ACV triphosphate a une affinité pour l'ADN polymérase virale 10 à 30 fois supérieure à celle de l'ADN polymérase  $\alpha$  cellulaire [78], jusqu'à 100 fois selon certains écrits [75], ce qui contribue également à sa faible toxicité.

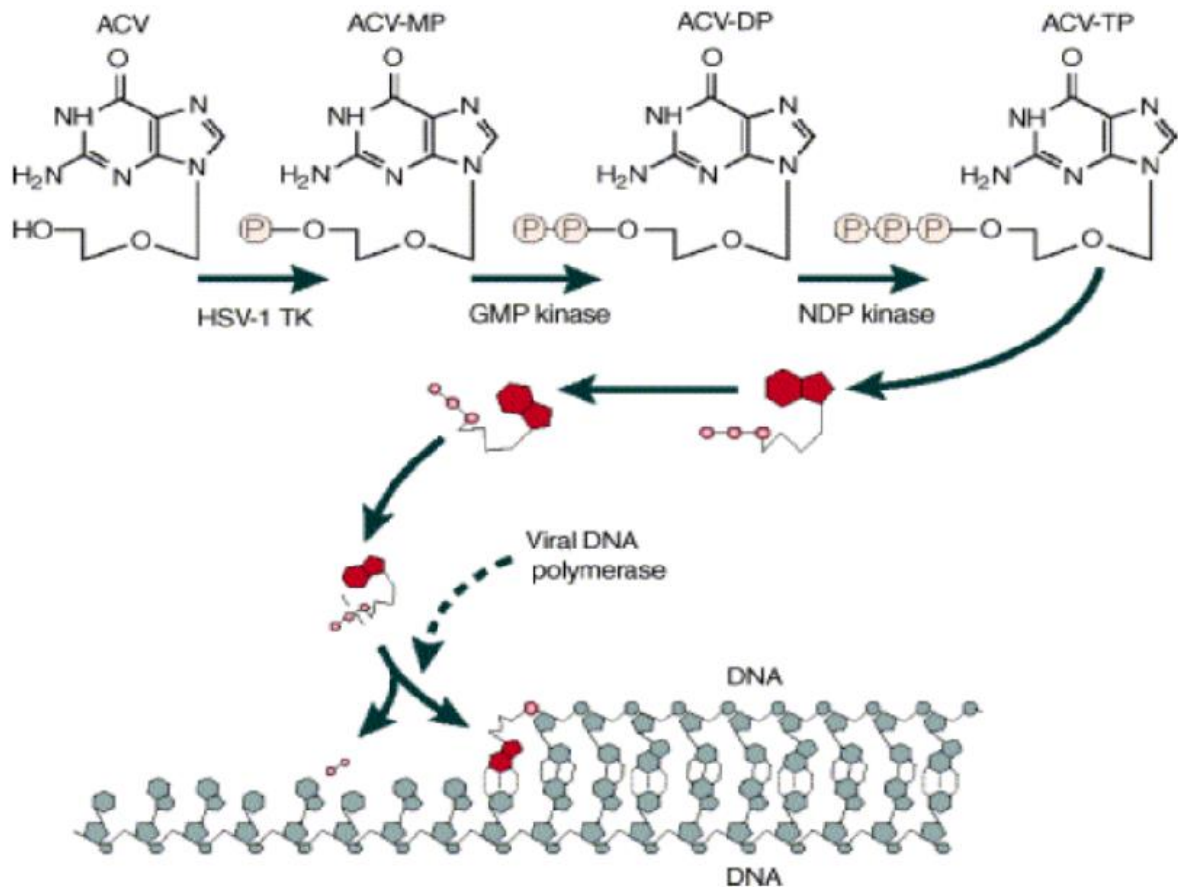


Figure 42 : Mécanisme d'action de l'ACV [79]

Plusieurs formes galéniques sont disponibles dans le traitement et la prévention de l'infection oculaire herpétique. L'ACV est commercialisé en France sous le nom de Zovirax®.

- Une forme orale, en comprimés et en suspension buvable, dosée à 800 mg et 200 mg.
- Une forme injectable IV, en flacons à 250 et 500 mg.
- Une forme ophtalmique en pommade dosée à 3%.

La forme buvable, à la posologie de 200 mg, peut être administrée aux enfants, mais de plus de 2 ans. La pommade ophtalmique elle peut être utilisée à tout âge. [74]

Sur le plan pharmacocinétique :

- La biodisponibilité par voie orale est faible, comprise entre 15 et 30%, selon la posologie du médicament [34].
- La demi-vie d'élimination plasmatique est d'environ 2,5 heures [34], et la demi-vie intracellulaire estimée entre 1 à 2 heures [80]. Ces demi-vies très courtes impliquent la mise en place de prises orales répétées journalières, afin d'obtenir des concentrations efficaces.
- La diffusion tissulaire est satisfaisante, notamment dans le cerveau, les reins, poumons, sécrétions vaginales etc...
- La métabolisation de l'ACV est faible, de l'ordre de 15%.
- L'élimination de l'ACV et de ses métabolites se fait par voie rénale, ce qui impose une adaptation posologique chez l'insuffisant rénal, et la personne âgée [74].

L'ACV est une molécule bien tolérée et présente peu d'effets indésirables. On peut citer, pour les plus fréquents [74, 78] :

- Des troubles gastro-intestinaux tels que nausées, vomissements, diarrhées.
- Des troubles du système nerveux avec des céphalées.
- Des réactions cutanées, et d'hypersensibilité, telles qu'éruptions cutanées bénignes, prurit.

La principale précaution d'emploi va être au niveau rénal, avec une potentielle toxicité, à l'origine d'une augmentation de la créatinine et de l'urée sanguines, notamment chez l'insuffisant rénal ou le sujet âgé, lors d'un surdosage ou d'un état de déshydratation. Ces troubles rénaux peuvent être rapidement contrôlés en adaptant les doses, et en maintenant un bon état d'hydratation du patient tout au long du traitement. Ces mêmes personnes sont exposées à un risque accru de troubles neurologiques, il sera donc important d'effectuer une surveillance plus étroite.

Les deux seules contre-indications aujourd'hui répertoriées et communes à toutes les formes galéniques, vont être un antécédent d'hypersensibilité à l'ACV ou à l'un des constituants du médicament, mais également une hypersensibilité connue au valaciclovir. [74]

La molécule diffuse à travers le placenta, et est également excrétée dans le lait maternel [74]. Toutefois aucun effet malformatif n'a été mis en évidence après utilisation d'ACV au cours de la grossesse. Elle peut être envisagée mais sous réserve, après évaluation du bénéfice/risque [34]. L'allaitement par contre est à proscrire lorsque le cas se présente.

Dans la mesure du possible, on essaie de privilégier un traitement antiviral local, pour lequel l'allaitement est autorisé, et l'utilisation envisageable quelque soit le terme de la grossesse.

D'un point de vue cinétique, l'ACV en pommade ophtalmique présente une bonne biodisponibilité oculaire, puisqu'il est rapidement et significativement résorbé au niveau de l'épithélium et du stroma cornéen. De plus, la concentration observée dans l'humeur aqueuse, à dose thérapeutique est supérieure à la CI50 (concentration d'ACV capable d'inhiber l'activité du HSV de 50%) [47, 74].

Malgré le manque de données et de certitudes chez l'homme, on peut considérer que sa résorption systémique est très faible, rendant les effets indésirables, limités à la sphère oculaire, et peu fréquents, compte tenu de la bonne tolérance de la molécule. En général il s'agit de picotements ou de douleur lors de l'application, d'une kératite ponctuée superficielle, ou encore d'une conjonctivite folliculaire. [74, 78]

Toutefois, la pommade ophtalmique, élaborée à partir de vaseline, présente une texture grasse, et, le nombre répété d'utilisation quotidienne, ne favorisent pas la compliance du patient, ce qui peut aboutir, dans certains cas, à la non observance du traitement.

### 1.1.2. Valaciclovir (Zelitrex®)

Le valaciclovir (VACV) est la prodrogue de l'ACV. Il s'agit de la L-valine ester d'aciclovir [80]. L'ajout d'une valine estérifiée confère à la molécule une plus grande résistance au passage gastrique, ainsi qu'une meilleure absorption, et par conséquent, une meilleure biodisponibilité que celle de l'ACV administré tel quel. Elle est en-effet 3 à 5 fois supérieure [78]. Elle est de l'ordre de 54 à 70% selon la posologie administrée [34, 47].

Cette propriété a un impact considérable puisqu'elle permet d'alléger le nombre de prises quotidiennes vis-à-vis de l'ACV.

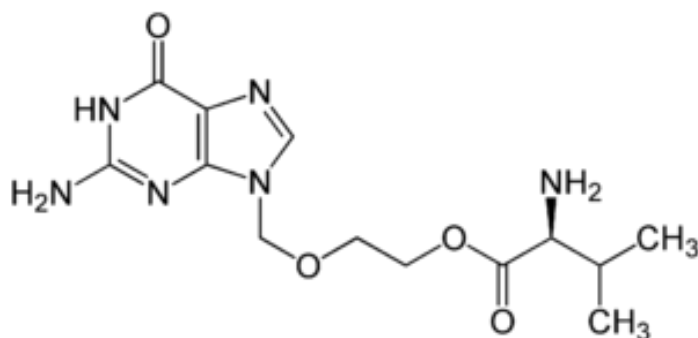


Figure 43 : Formule du Valaciclovir [81]

Après administration orale, le VACV va être presque totalement converti en ACV et en valine, sous l'effet d'une hydrolase :

- Au niveau intestinal, où ils seront éliminés dans les fécès.
- Au niveau hépatique, après qu'il est été absorbé. La molécule va subir un très fort effet de premier passage hépatique, où la quasi-totalité de la dose absorbée sera transformée par l'intermédiaire de la « valaciclovir hydrolase ». L'ACV diffuse ensuite dans l'organisme pour atteindre l'organe cible. Il sera ensuite éliminé, lui et ses métabolites, par excrétion rénale. Moins de 1% de la dose de VACV administrée est retrouvée sous forme inchangée dans les urines. [74, 82]

Les effets indésirables, les contre-indications, et les précautions d'emploi sont identiques aux médicaments contenant de l'ACV.

Toutefois, manquant de données à ce propos, son utilisation chez l'enfant de moins de 12 ans n'est pas recommandée [74].

Il n'existe qu'une seule forme galénique, destinée à la voie orale, et disponible en comprimés dosés à 500 mg. Ceci est dû au fait de la nécessité de la présence d'une hydrolase particulière au niveau hépatique afin de transformer la molécule en ACV. Sans cette enzyme la biotransformation ne pourrait avoir lieu, et le VACV resterait tel quel dans l'organisme, et n'aurait, par conséquent, aucun effet thérapeutique. La réalisation d'une forme topique n'est donc pas envisageable.



### 1.1.3. Ganciclovir (Virgan®)

Le ganciclovir (GCV) est également un analogue de la guanosine, où le pentose est remplacé par une chaîne acyclique, et, qui ne diffère de l'ACV que par l'addition d'un groupement hydroxyméthyl en 3'. Il s'agit de la 9-(1,3dihydroxy-2-propoxyméthyl)guanine ou DHPG [47].

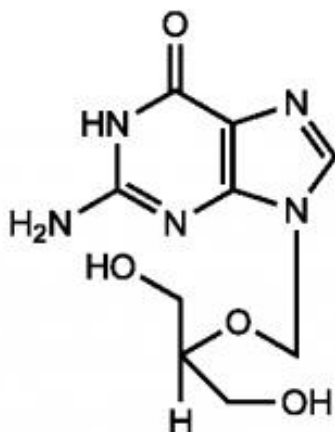


Figure 44 : Formule du Ganciclovir [83]

Comme l'ACV, il a besoin d'être sous forme triphosphorylée pour être actif, et, de la même manière, la première phosphorylation est assurée par la TK virale, enzyme qui présente une grande variété de substrats. Le GCV est un excellent substrat pour la TK du HSV [78], mais également pour la phosphotransférase, codée par le gène UL97 du cytomegalovirus.

Les formes di- puis triphosphate sont obtenues grâce à des kinases cellulaires, qui catalysent ces deux réactions.

Le mécanisme d'action, ainsi que sa sélectivité, sont identiques à l'ACV puisqu'il agit comme inhibiteur compétitif de l'ADN polymérase virale, et qu'il ralentit, et inhibe, l'élongation du brin d'ADN viral néoformé. [84, 85]

Le GCV, dans le traitement de l'infection herpétique, et plus particulièrement, de la kératite herpétique, est disponible sous forme ophtalmique, sous la dénomination de Virgan®.

Il s'agit d'un gel ophtalmique dosé à 0,15%, élaboré à partir de carbomère, et ne présentant aucun excipient gras. Cette propriété rend ce gel soluble, et par conséquent, plus « agréable » à utiliser, et bien souvent mieux toléré que la pommade à base d'ACV. Cette meilleure tolérance s'observe aussi de part sa plus faible concentration en principe actif pour une utilisation similaire. Toutefois d'un point de vue efficacité clinique, les divers essais cliniques ont démontré que celle-ci est identique entre l'ACV et le GCV. [72, 78, 86]

Les études pharmacocinétiques oculaires ont montré une pénétration rapide et importante de la molécule, dans la cornée et le segment antérieur de l'œil, avec des concentrations supérieures à la CI50 du virus herpétique [86].

Des études chez l'homme ont été effectuées afin d'évaluer la résorption systémique de la molécule, après instillation répétée, cinq fois par jour, pendant 11 à 15 jours, pour le traitement de kératite herpétique superficielle. Il en résulte que les concentrations plasmatiques mesurées sont très basses, en moyenne 0,013mg/ml [74].

On peut donc conclure que les effets indésirables systémiques induits par la molécule sont négligeables, et qu'ils restent ainsi localisés au niveau de la zone d'administration.

Les effets indésirables locaux les plus fréquemment observés vont être : de brèves sensations de brûlures ou de picotements lors de l'instillation, et, un peu plus rarement, des kératites ponctuées superficielles [74].

La seule contre-indication du Virgan® va être une hypersensibilité connue au GCV, à l'ACV ou à l'un de ses excipients.

En absence d'étude spécifique, l'utilisation de ce médicament chez l'enfant de moins de 18 ans n'est pas recommandée.

En raison de son passage transplacentaire et dans le lait, ainsi que du manque de recul sur sa sécurité d'emploi, il est également déconseillé au cours de la grossesse et de l'allaitement. [74]

Le GCV existe également sous forme injectable pour un usage parentéral. Cependant son indication est réservée aux infections à cytomégalovirus, notamment chez l'immunodéprimé [74].

Dans les atteintes rétinienne herpétiques graves, il est possible d'administrer du GCV en injection intravitréenne. Ce mode d'administration permet d'apporter localement une concentration médicamenteuse plus importante et plus rapide, mais également d'éviter les effets indésirables observés lors d'injection intraveineuse [87]. Le GCV, en-effet peut entraîner une neutropénie, une thrombopénie, une anémie ou encore des troubles digestifs [83]. Toutefois ce mode d'administration n'est pas sans risque, et peut entraîner lui aussi des complications telles que : l'apparition d'une cataracte, une hémorragie ou des tractions intravitréennes, une uvéite, un décollement de la rétine [87, 88].

Il existe aussi un dispositif intraoculaire de GCV [88]. Cet implant, toutefois, n'est pas utilisé lors d'atteinte herpétique, les injections étant préférées.

### 1.1.4. Trifluridine

La trifluridine, ou trifluorothymidine (TFT) est un analogue de la thymidine, qui présente une modification structurale au niveau de la base azotée, par l'adjonction de trois atomes de fluor au niveau du groupement méthyl [47].

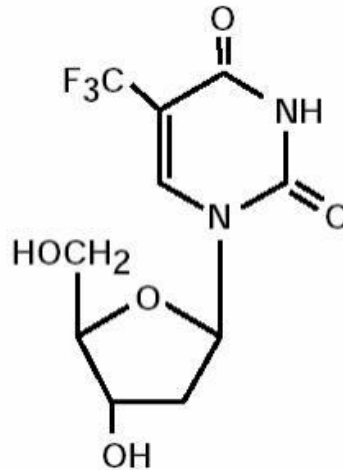


Figure 45 : Formule de la Trifluridine [89]

Il s'agit d'un des premiers analogues nucléosidiques actifs sur les virus de l'herpès, et toujours distribué en France. Etant une molécule plus ancienne que les autres, elle est moins sélective et spécifique, ce qui la rend par conséquent plus toxique.

Comme l'ACV et le GCV, elle nécessite d'être sous forme triphosphorilée pour avoir une action sur l'ADN polymérase virale.

La différence avec les antiviraux plus récents, va être dans son absence de sélectivité car, en effet, la TFT est indifféremment phosphorylé par les kinases virales et cellulaires. Une fois sous forme active, elle entre en compétition avec la thymidine triphosphate « naturelle » au niveau du site actif de l'enzyme.

C'est une molécule ancienne, active à la fois sur l'ADN polymérase virale et cellulaire, en inhibant leur action avec une affinité presque égale. [39, 78]

C'est donc une molécule qui touche à la fois, la synthèse de l'ADN viral dans les cellules infectées, mais également l'ADN cellulaire des cellules saines [85]. Dès lors, elle présente une toxicité au niveau de l'épithélium cornéen plus importante que les molécules précédentes, pouvant interférer avec la cicatrisation tissulaire [72].

La TFT est uniquement disponible sous forme de collyre, dénommé Virophtha®. Destiné à tous les âges, il est prescrit en traitement local de certaines kératites herpétiques, mais en seconde intention, lorsque les topiques précédemment détaillés ne peuvent être utilisés, ou sont inefficaces [90]. Il s'agit d'une substance trop toxique pour un usage systémique, présentant des effets cytotoxiques, tératogènes, et mutagènes [78].

Sur le plan de la pharmacocinétique, des études précliniques et cliniques ont démontrées que la TFT présente une bonne diffusion oculaire cornéenne. De plus, celle-ci est capable de traverser la cornée, puisqu'elle est retrouvée dans le stroma cornéen et dans l'humeur aqueuse, toutefois en faible quantité. Sa concentration et sa diffusion y sont d'autant plus élevées, que la couche épithéliale présente des lésions. [47, 78, 91]

Comme pour les molécules précédentes, les études obligatoires pour la mise sur le marché, ont démontré qu'aux doses thérapeutiques recommandées, l'absorption systémique de la TFT et de son métabolite semble négligeable. Les effets indésirables vont donc être limités à la zone oculaire. On observe le plus fréquemment des sensations de brûlures ou de picotements, de brèves durée au moment de l'instillation, parfois des kératites ponctuées superficielles, ou encore de réaction allergique. [74, 91]

Une seule contre-indication est répertoriée, à savoir l'hypersensibilité à la TFT ou à l'un des constituants du Virophtha®.

Son utilisation est déconseillée chez les femmes enceintes. Seul le médecin sera apte à évaluer le rapport bénéfice/risque pour une utilisation au cours de la grossesse. Quand à l'allaitement, il est à proscrire tout le long du traitement. [74]

## 1.2. Foscarnet : analogue des pyrophosphates

Le foscarnet ou sel trisodique de l'acide phosphonoformique est un analogue des pyrophosphates. [47]

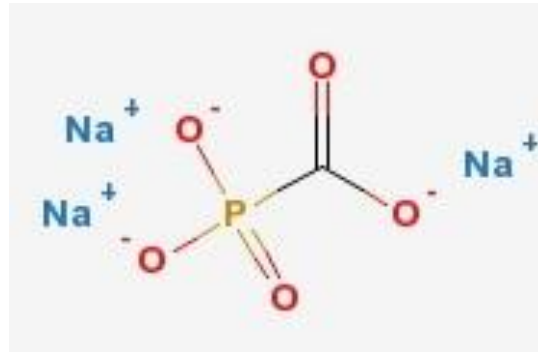


Figure 46 : Formule du Foscarnet [92]

Il interagit directement, et de manière non compétitive, avec le site de liaison des pyrophosphates de l'ADN polymérase virale. Contrairement aux antiviraux précédents, il n'est pas incorporé à l'ADN viral en formation. Sa fixation sur l'enzyme virale empêche toute interaction avec un nouveau substrat nucléosidique en bloquant le clivage des pyrophosphates. C'est un inhibiteur sélectif de l'enzyme virale pour des concentrations qui n'affecte pas l'enzyme cellulaire. [37, 91]

Le foscarnet ne nécessite pas de phosphorylation préalable pour être actif. Il est ainsi totalement indépendant de la TK virale, et, par conséquent, actif sur les HSV résistants aux analogues nucléosidiques, par mutation génétique sur la TK virale [85].

C'est une molécule réservée à l'usage hospitalier, et qui se présente sous forme intraveineuse, sous la dénomination de Foscavir®. Elle est limitée aux affections à HSV, au traitement d'attaque des infections muco-cutanées à HSV résistants ou insensibles à l'ACV [34].

Dans l'atteinte herpétique oculaire, il est également possible d'administrer directement le foscarnet dans l'humeur vitré, par injection intravitréenne. C'est un geste délicat mais qui peut être envisagé lors d'atteintes rétinienne graves, ou résistantes à l'ACV [87]. La stratégie thérapeutique à adopter relèvera d'un spécialiste hospitalier, qui sera seul juge pour décider de l'utilisation de la molécule, et de son protocole d'administration.

Les doses injectées dans l'œil sont de l'ordre du microgramme [87], on peut donc estimer que les effets indésirables systémiques du foscarnet (néphrotoxicité, troubles électrolytiques, ulcération génitale) sont négligeables quand la posologie usuelle en injection intraveineuse se situe entre 80 et 120 mg/kg/jour [74].

La seule contre-indication absolue va être l'hypersensibilité au foscarnet.

### 1.3. La résistance des HSV aux antiviraux

La résistance d'un virus à un agent antiviral peut être définie comme étant la perte de l'efficacité inhibitrice d'un antiviral envers un virus, caractérisée par un changement acquis de celui-ci, et transmissible génétiquement [37].

Bien que l'ACV soit le traitement de première intention dans les infections herpétiques et qu'il présente un service médical rendu très important, des cas de résistances sont apparues, et ce, dès le début de sa mise sur le marché [93].

Toutefois, il est important de noter que cette résistance à l'ACV reste très rare chez les patients immunocompétents, estimée entre 0,1 et 0,4% [85], selon des études menées dans divers pays et diverses populations [93]. Le problème se pose essentiellement pour les patients immunodéprimés, où la prévalence va être plus élevée, estimée entre 5 et 6% [85]. Pour ces personnes là, les lésions herpétiques bien souvent plus sévères d'emblée, vont persister, s'étendre et s'aggraver, et parfois même se disséminer.

Les utilisations prolongées, répétées, ou encore à des doses insuffisantes d'antiviraux, ou encore un état d'immunodépression sont d'autant de facteurs qui favorisent l'émergence d'une résistance [39].

La résistance à l'ACV va être la conséquence de mutations génétiques codant pour la TK et l'ADN polymérase [93].

Les mutations au sein de la TK virale vont entraîner des résistances aux analogues nucléosidiques, qui nécessitent d'être phosphorylés par cette enzyme, tels que l'ACV et le GCV. L'alternative thérapeutique repose alors sur l'utilisation de la trifluridine, qui n'est pas sélective de la TK virale. Dans les cas les plus graves, on aura recours au Foscarnet, molécule qui est totalement indépendante de la TK [93].

Les mutations génétiques de l'ADN polymérase, quand à elles vont être susceptibles d'entraîner des résistances à tous les antiviraux anti-herpétiques ayant pour cible cette enzyme. Le foscarnet serait alors lui aussi touché par ce type de résistance. Toutefois cette dernière est très rarement rencontrée (seuls quelques cas ont été rapporté et étudié) [47].

Les mutations au niveau du gène de la TK sont les plus observées en clinique, et vont être à l'origine de deux types de souches résistantes [39] :

- des souches : TK déficiente. L'enzyme ne présente plus d'activité enzymatique.
- des souches : TK altérée. L'enzyme conserve sa capacité à phosphoryler les nucléosides « naturels », mais ne reconnaît plus, ou très peu l'ACV.

On observe deux sortes possibles de mutations au sein du génome [37, 93] :

- des substitutions de nucléotides, responsables d'un changement d'acide aminé.
- des additions ou délétions nucléotidiques, qui entraînent un décalage du cadre de lecture et l'apparition d'un codon d'arrêt. Cela aboutit à la synthèse d'une protéine TK tronquée, non fonctionnelle ou altérée.

La résistance à l'ACV peut être également due à des mutations au sein du gène de l'ADN polymérase virale. Il en résulte une incapacité pour l'enzyme d'incorporer l'ACV triphosphate au sein de l'ADN viral en réplication [85].  
Celles-ci sont cependant beaucoup plus rares [93].

## 2. LES CORTICOÏDES OU GLUCOCORTICOÏDES

Les corticoïdes ont une place particulière dans la prise en charge thérapeutique de la composante inflammatoire de l'infection oculaire herpétique. Leur utilisation doit être faite avec une grande prudence, mais elle reste néanmoins indispensable lors de complications inflammatoires.

Elle doit être absolument instaurée sous couverture antivirale efficace, une fois la réplication virale maîtrisée, et les lésions stabilisées.

Ce qui est important de savoir, c'est qu'ils sont formellement contre indiqués lors d'une atteinte épithéliale ou stromale de type nécrotique, au risque d'aggraver les lésions, et de provoquer une perforation de la cornée [94].

Dans l'infection herpétique oculaire, la forme topique, en collyre, reste la plus souvent utilisée. Toutefois, dans les formes sévères, on privilégiera la forme orale, et, parfois même la voie intra veineuse pendant quelques jours, lorsque la voie orale n'est pas accessible ou que l'inflammation est trop importante. Un relai par per os sera mis en place par la suite après stabilisation.

Dans certaines atteintes, il est possible de réaliser des injections sous-conjonctivales de corticoïdes, afin d'apporter une concentration locale importante et surtout rapide en principe actif.

Quelque soit le site d'injection choisi lors d'une corticothérapie, on aura toujours recours à l'utilisation de molécules d'action « immédiate », car les corticoïdes dits « retard » présentent une très longue durée d'action (environ 65 jours pour le triamcicolone par exemple). Cette propriété entraîne un effet immunosuppresseur dans l'organisme pouvant être à l'origine de complications sévères [47, 95].

Trois molécules sont essentiellement utilisées, à savoir :

- la dexaméthasone, sous la forme de collyre ou d'injection sous-conjonctivale.
- la prednisone, sous forme orale (dont le métabolite actif est la prednisolone).
- la méthylprednisolone, utilisée en IV.

## 2.1. Relation entre structure et activité

Les glucocorticoïdes, sont des molécules synthétisées à partir du cortisol, qui est la molécule endogène de référence. Celui-ci est sécrété par la zone fasciculée de la corticosurrénale. Son homologue exogène est l'hydrocortisone.

Ils présentent tous la même structure de base : un squelette pregnane, constitué de quatre cycles composés de 17 carbones, sur lesquels sont ajoutés, en position 10 et 13, un groupement méthyl, et en 17, un groupement éthyl [95].

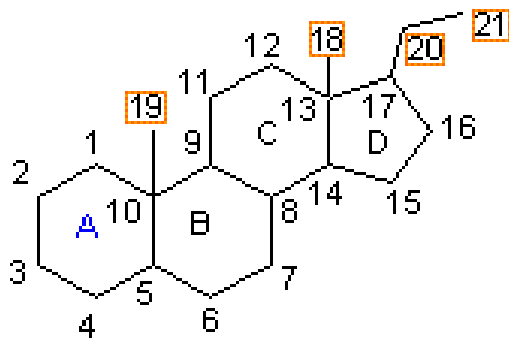


Figure 47 : Noyau pregnane [96]

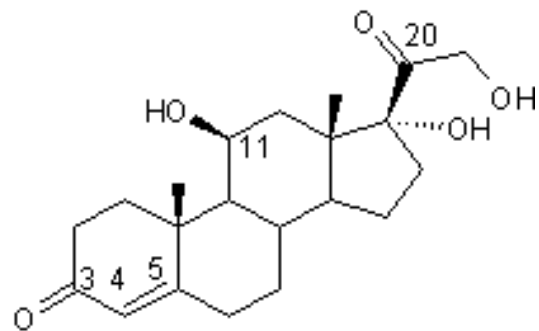


Figure 48 : Formule du Cortisol [96]

Ils ont la capacité d'agir sur la réponse immunitaire (innée et adaptative), ainsi que sur de nombreux métabolismes notamment, glucidique, protidique, lipidique ou encore phosphocalcique. Ces propriétés métaboliques sont à l'origine de la plupart des effets indésirables des glucocorticoïdes. L'apparition de troubles cliniques sera fonction de la molécule utilisée, de la durée du traitement, ainsi que de la posologie employée.

Ces molécules de synthèse ont surtout été élaborées pour développer leurs propriétés anti-inflammatoires, anti-allergiques et immunosuppressives. C'est l'ajout d'atome, de groupement, ou encore, d'une double liaison à partir de la structure du cortisol, qui va entraîner des modifications pharmacologiques, notamment au niveau de leur durée d'action, mais aussi de leurs propriétés anti-inflammatoires et minéralocorticoïdes.

Le but de cette pharmaco-modulation va être d'avoir une molécule présentant une bonne activité anti-inflammatoire, tout en ayant une activité minéralocorticoïde la plus faible possible, car elle est à l'origine de troubles hydro-électrolytiques [95, 97].



	Fonctions ajoutées	Activité anti-inflammatoire	Activité minéralo-corticoïde	Durée d'action (heures)	Equivalence des doses per os ou IV (mg)
Cortisol		1	1	8-12	20
Prednisolone	Double liaison 1-2	4	0.8	12-36	5
méthylprednisolone	-Double liaison 1-2 -Gpt CH <sub>3</sub> en 6 $\alpha$	5	0.5	12-36	4
Dexaméthasone	-Fluor en 9 $\alpha$ -Gpt CH <sub>3</sub> en 16 $\alpha$	25	0	36-54	0.75

Tableau 3 : Caractéristiques pharmacologiques et équivalences des principaux corticoïdes utilisés (le cortisol étant pris comme référence) [97, 98].

## 2.2. Mécanisme d'action des corticoïdes

Les corticoïdes vont agir essentiellement au niveau génomique en effectuant une régulation de la transcription de nombreux gènes cibles. Il a été démontré également, qu'ils présentent des effets, dit « non génomiques », lors de leur utilisation à fortes doses [99].

Une fois arrivés dans la circulation sanguine, les corticoïdes vont circuler principalement sous forme liée à une protéine de transport, ou, dans une moindre mesure sous forme libre. C'est cette fraction libre qui est responsable de l'activité pharmacologique de la molécule [98]. Elle va traverser la membrane cellulaire par diffusion passive, pour venir se fixer à un récepteur spécifique intracellulaire, le GR $\alpha$ . Présent sous forme inactive dans le cytoplasme, ce récepteur est lié à un complexe de protéines, constitué notamment de « heat shock protein » et d'immunophilines (HSP90 et HSP70, HSP56, HSP26) [99].

Le corticoïde vient se fixer au niveau de son site de liaison, entraînant une activation du récepteur et une dissociation du complexe protéique, libérant les protéines. L'ensemble « corticoïde-récepteur » migre alors dans le noyau, afin de se lier à des séquences d'ADN appelées « glucocorticoids responsive elements » ou GRE. Il s'agit de courtes séquences situées dans les régions promotrices des gènes cibles [100].

Ces interactions vont être à l'origine d'une activation, ou d'une inhibition de la transcription de différents types de gènes : on parle de régulation génomique [98, 100].

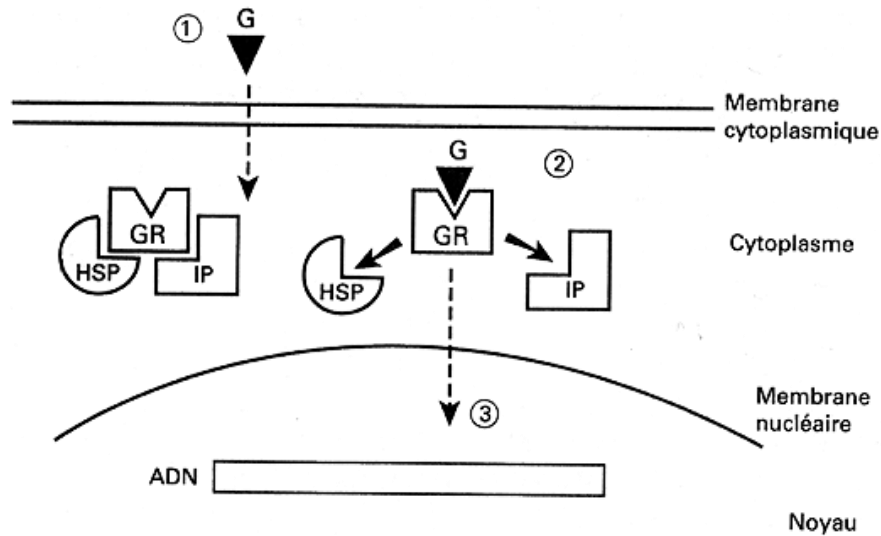


Figure 49 : Récepteur des glucocorticoïdes [97]

Légende : G : glucocorticïde. GR : récepteur des glucocorticoïdes. HSP et IP : protéines associées au récepteur

## 2.2.1. La régulation génomique

Même si l'essentiel de la régulation s'effectue au niveau de la transcription des gènes, on distingue également une régulation post-transcriptionnelle de la part des corticoïdes. Ils ont la capacité de réguler une centaines de gènes environ, ce qui leur confèrent une multitudes d'effets possibles tant bénéfiques qu'indésirables [100].

### 2.2.1.1. La régulation transcriptionnelle

Elle se fait selon des mécanismes d'activation ou d'inhibition, mettant en jeu des interactions entre le complexe « corticoïde-récepteur » et, les sites GRE, ou des protéines de régulation transcriptionnelle appelées facteurs de transcription [97].

- **L'activation transcriptionnelle** des gènes cibles peut être induite par la fixation directe du complexe sur les sites GRE, conduisant à une synthèse accrue de protéines anti-inflammatoires ou immunosuppressives [100].

Ces interactions ligand/récepteur conduisent également à la transcription de gènes impliqués dans les phénomènes métaboliques et endocriniens, à l'origine des effets indésirables des corticoïdes [99].

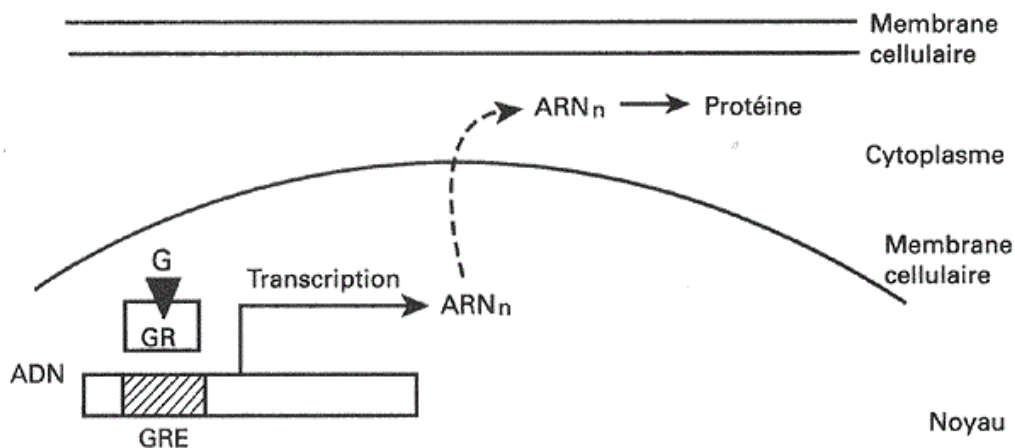


Figure 50 : Activation transcriptionnelle directe par fixation du complexe sur le GRE [97]

Il existe un autre mécanisme de transactivation faisant intervenir la fixation du complexe « corticoïde-récepteur » non pas sur les GRE, mais sur un facteur de transcription appelé STAT. Elle entraîne l'activation des gènes STAT-dépendant, qui vont être impliqués dans la régulation du mécanisme d'activation cellulaire, induite par les cytokines [99].

Les corticoïdes vont ainsi agir sur de nombreuses cibles, entraînant l'activation de la synthèse de :

- Cytokines et de protéines anti-inflammatoires telles que l'Interleukine-10, la protéine I $\kappa$ B, la liportine-1. La lipocortine, ou annexine-1, inhibe la phospholipase A-2 entraînant une inhibition de la synthèse de prostaglandines et de leucotriènes, médiateurs pro-inflammatoires [95].

- Médiateurs anti-inflammatoires, tels que les facteurs MIF (macrophage migration inhibitory factor), SLIP (secretory leukocyte protease inhibitor), ou encore l'antagoniste du récepteur de l'IL-1 [99].

- **L'inhibition transcriptionnelle** entraîne un blocage de l'expression de gènes, qui sera à l'origine d'une inhibition de la synthèse de nombreuses protéines et médiateurs pro-inflammatoires. On dénote l'existence de plusieurs mécanismes d'interactions, entre le complexe corticoïdes-récepteur et ses divers sites de liaison [98].

La fixation du complexe peut s'effectuer au niveau d'un GRE dit négatif (nGRE). Cette séquence génomique n'est pas activatrice, et la présence du complexe va bloquer directement la transcription du gène en question [99].

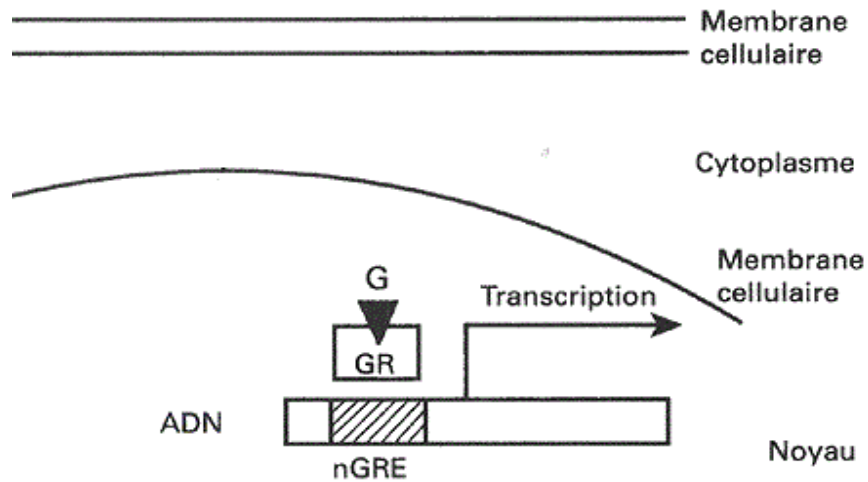


Figure 51 : Inhibition transcriptionnelle par fixation directe du complexe sur le nGRE [97]

L'interaction du complexe peut se faire directement avec des séquences GRE, ce qui empêche la fixation de facteurs de transcription sur leur site de liaison par encombrement spatial, ou inhibe leur action, après qu'ils aient été fixés [99].

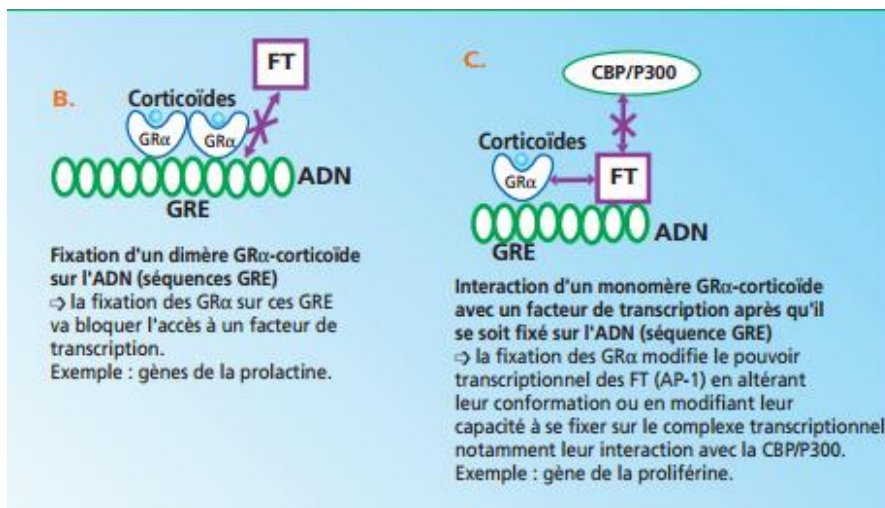
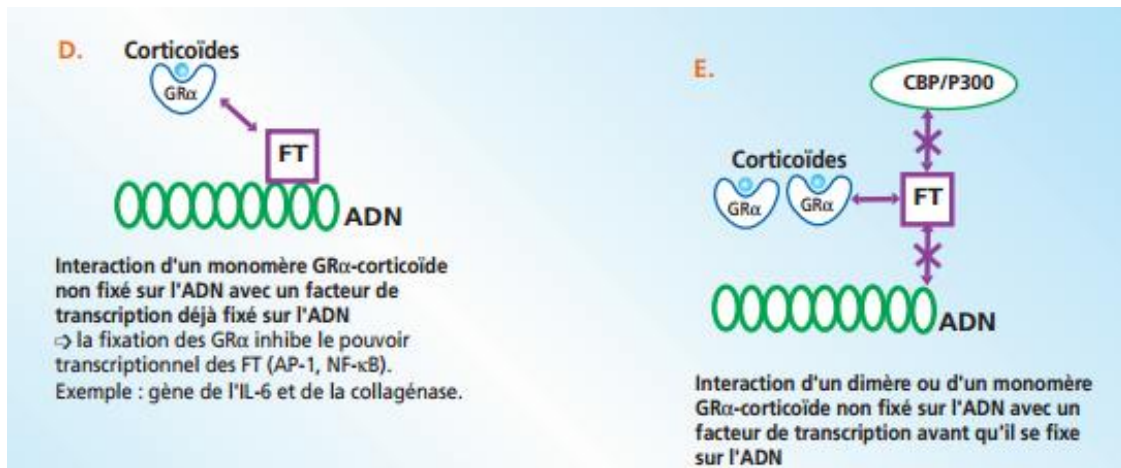


Figure 52 : Inhibition transcriptionnelle par interaction avec des facteurs de transcription [99]

L'inhibition de la transcription peut être indirecte, impliquant une interaction entre le complexe corticoïde-récepteur et des facteurs de transcription, tels que l'AP-1, et le NF- $\kappa$ B. Ces derniers, lorsqu'ils sont activés, migrent dans le noyau cellulaire, afin de se fixer et d'activer la transcription de gènes spécifiques, codant pour des cytokines et autres médiateurs pro-inflammatoires [97].

L'interaction entre le complexe et ces facteurs va entraîner une inhibition de la transcription de ces gènes pro-inflammatoires, par inhibition du pouvoir activateur des facteurs, ou par leur impossibilité de se fixer à l'ADN [99].



**Figure 53 : Inhibition transcriptionnelle indirecte [99]**

Tous ces mécanismes d'action vont ainsi conduire à une inhibition transcriptionnelle de [99, 100] :

- Nombreuses cytokines et chimiokines pro-inflammatoires (IL-1, 2, 3, 4, 5, 6, 8, TNF- $\alpha$ , IFN- $\gamma$ , GM-CSF etc.)
- Enzymes telles que la COX-2 (cyclo-oxygénase), la phospholipase A-2, la NO synthétase
- Molécules d'adhésion (ICAM-1, VCAM-1)
- Proto-oncogènes (c-fos, c-myc)

### 2.2.1.2. La régulation post-transcriptionnelle

Elle s'exerce sur les ARN messagers en modifiant leur stabilité et/ou en facilitant leur destruction, ce qui entraîne une inhibition de l'expression des protéines inflammatoires correspondants. Elle met en jeu pour cela l'activation ou l'inhibition de la synthèse de protéines particulières. [99, 101]

### **2.2.2. Les effets non génomiques**

Ces effets, de découverte plus récente, sont encore peu connus et font l'objet de recherches plus approfondies. Ils sont d'apparition très rapide, pouvant expliquer en partie, la rapidité de certaines actions des glucocorticoïdes. Ils s'observent généralement à fortes doses de principe actif, en jouant un rôle au niveau des membranes cytoplasmiques de certaines cellules.

Les corticoïdes, de part leur nature, vont interagir avec ces dernières, par l'intermédiaire de récepteurs, ou par insertion dans la bicouche lipidique. Ils entraînent alors un effet stabilisant membranaire, tout en étant également capable d'interagir au niveau des échanges membranaires, ou encore, de limiter la libération de médiateurs inflammatoires.

Ces effets se traduisent par une inhibition de l'activité cellulaire, notamment au niveau des cellules impliquées dans l'immunité [98, 99].

## 2.3. Les propriétés et les effets des corticoïdes

Les effets pharmacologiques et physiologiques des corticoïdes sont induits par, leur capacité à réguler la synthèse de nombreuses molécules, et, leurs interactions directes avec les cellules, essentiellement immunitaires (polynucléaires, lymphocytes, mastocytes, macrophages, cellules dendritiques), mais aussi, endothéliales, épithéliales, musculaires lisses, fibroblastes etc. Ils peuvent ainsi moduler : leur activation, leur capacité de synthèse, leur migration, ou encore leur survie [99].

Les corticoïdes sont principalement utilisés pour leurs propriétés anti-inflammatoires, anti-allergiques et immunosuppressives.

Ils vont ainsi agir sur de nombreux acteurs de l'inflammation, et de l'immunité, ce qui entraîne [100, 101, 102] :

- Au niveau vasculaire, une inhibition de l'activité des cellules endothéliales, une réduction de la dilatation et de la perméabilité des vaisseaux de petits et moyens calibres.
- Une inhibition de l'activation et de l'afflux des leucocytes, notamment des polynucléaires et des macrophages.
- Une diminution de la diadépèse (migration des leucocytes hors des capillaires, vers le site inflammatoire).
- Une diminution de la phagocytose et de la libération de médiateurs inflammatoires et d'enzymes lysosomiales.
- Une inhibition de la dégranulation des polynucléaires éosinophiles, basophiles, et des mastocytes (à l'origine notamment de l'effet anti-allergique).
- Au niveau de l'immunité cellulaire, une inhibition marquée de la production, de l'activation et de la prolifération des lymphocytes T, et donc, une diminution de leur migration et de leur activité.
- Au niveau de l'immunité humorale, des effets plus minimes sur les lymphocytes B, principalement sur l'expansion clonale et la production d'anticorps.

Les défenses de l'organisme vont être ainsi diminuées, ce qui par conséquent, peut entraîner au niveau oculaire, une réplication et une expression virale massive, avec un risque d'extension de l'infection, voir même de favoriser une surinfection bactérienne, virale ou fongique. C'est pourquoi leur utilisation ne doit jamais se faire sans une prise en charge antivirale efficace, sous peine d'aggraver l'infection herpétique [47].

D'autres propriétés leur sont connues, mais elles sont à l'origine des effets indésirables des glucocorticoïdes. Ils sont principalement observés lors d'une corticothérapie prolongée, associée ou non à de fortes doses.

On distingue les effets imputés à l'activité glucocorticoïde, et ceux liés à l'activité minéralocorticoïde [97].

On peut donc citer, dans un premier temps :

- Des troubles endocriniens et métaboliques tels que [97, 103, 104] :
  - Une inhibition de l'axe hypothalamo-hypophysaire avec freinage de la sécrétion d'ACTH, et donc, diminution de la sécrétion de cortisol endogène et atrophie corticosurrénale.
  - Un effet hyperglycémiant par « épargne glucidique », avec une diminution de l'utilisation périphérique du glucose, et une synthèse hépatique accrue (= néoglucogénèse). Cela entraîne des hyperglycémies, mais aussi des manifestations de diabète sucré latent.
  - Une redistribution des graisses corporelles, avec une accumulation au niveau du cou et du visage, ainsi qu'une sensibilité accrue du tissu adipeux aux agents lipolytiques.
  - Un hypercatabolisme protéique (libération des acides aminés dans la circulation), qui entraîne des troubles musculaires, comme par exemple une fonte de la masse musculaire.
  - Des troubles squelettiques liés, au catabolisme osseux, et à la déminéralisation, induite par un manque d'absorption intestinale et de réabsorption rénale du calcium. Cela entraîne une perte osseuse, avec un risque d'ostéoporose et de fractures accru, mais aussi un retard de croissance chez l'enfant.
  - Des troubles cutanés notamment, une fragilité cutanée et un retard de cicatrisation, de l'acné, un purpura.
  - Des troubles neuropsychiques, de type stimulant tels que de l'euphorie, de l'excitation, des insomnies.

L'activité minéralocorticoïde entraîne quand à elle des troubles hydro-électrolytiques tels qu'une rétention hydrosodée, une hypokaliémie, pouvant conduire à des troubles cardiovasculaires de type hypertension artérielle, insuffisance cardiaque congestive ou encore fibrillation auriculaire [97, 105].

Une corticothérapie locale peut entraîner certains troubles oculaires, notamment une hypertonie oculaire, avec un risque de survenue de glaucome dit cortisonique, ou encore une opacification du cristallin.

L'utilisation prolongée peut être à l'origine d'un retard de cicatrisation notamment au niveau de la cornée, ou encore provoquer l'apparition d'une infection opportuniste.

Une surveillance régulière et bien menée par l'ophtalmologiste sera donc nécessaire, notamment pour un traitement au long cours, ou chez des patients dits « à risque ». [47, 106]



## 2.4. Les molécules utilisées en ophtalmologie

### 2.4.1. La Dexaméthasone

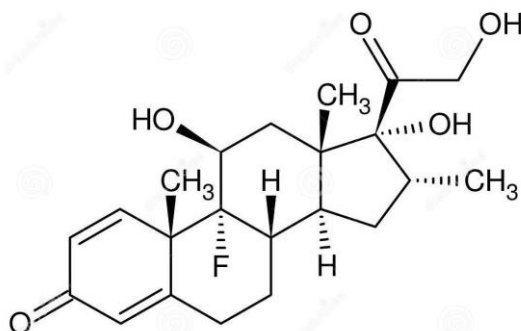


Figure 54 : Formule de la dexaméthasone [94]

Cette molécule est généralement utilisée en traitement local, sous forme de collyre avec le Maxidex®, ou de récipients unidoses avec le Dexafree®.

Il s'agit de spécialités contenant uniquement de la dexaméthasone, sans association à un quelconque antibiotique. Les unidoses Dexafree® présentent l'avantage d'être sans conservateur, et donc limitent les risques de réactions allergiques ou indésirables, lors de l'instillation.

On a essentiellement recours au traitement topique lors de certaines kératites stromales, d'endothélites, ou encore lors d'une inflammation du segment antérieur, quand la composante inflammatoire est importante.

Il s'agit le plus souvent d'un traitement de longue durée (plusieurs semaines à plusieurs mois) associé à une décroissance de la posologie, qui se fait à raison d'une goutte en moins par palier. Il doit être impérativement associé à un traitement anti-herpétique efficace, jusqu'à la fin du traitement.

Une surveillance ophtalmique stricte et fréquente doit être instaurée, car un usage prolongé peut être à l'origine d'effets indésirables locaux, dont certains peuvent être d'apparition rapide (hypertension oculaire).

Comme pour tout collyre, le passage systémique peut être réduit en comprimant les voies lacrymales lors de l'instillation.

Des effets secondaires transitoires au moment de l'instillation ne sont pas rares. En effet, il est possible de ressentir : gêne, brûlure, larmoiement ou encore picotement.

Les contre-indications principales vont être : une hypersensibilité connue à la molécule ou à l'un des excipients du produit, une kératite épithéliale herpétique, ou toute autre infection oculaire, non contrôlée par traitement anti-infectieux. Ainsi qu'une hypertension oculaire connue, provoquée par les corticoïdes. [74]

## 2.4.2. La prednisone

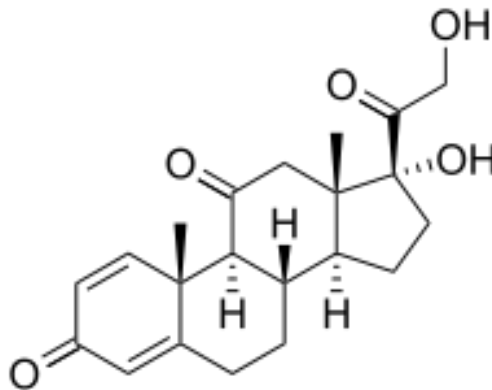


Figure 55 : Formule de la prednisone [94]

La prednisone va être administrée sous forme de comprimés destinés à la voie orale. Le médicament distribué en France, est dénommé Cortancyl®, et présente plusieurs dosages, à savoir 1, 5 et 20 milligrammes [74].

Il est en général prescrit lors d'une uvéite antérieure sévère, ou d'un syndrome de nécrose rétinienne.

D'un point de vue cinétique, la prednisone présente une bonne absorption orale, qui plus est rapide. En-effet, environ 80% de la dose est absorbée [98].

Elle est transformée par la suite dans l'organisme en prednisolone, qui est son métabolite actif (le groupement cétone en position 11 laisse place à un groupement hydroxyl).

Comme tous les corticoïdes, elle présente :

- Un métabolisme hépatique [103] (avec glucorono ou sulfo-conjugaison rendant la molécule inactive et plus facilement éliminable).
- Une élimination rénale, sous forme de métabolites conjugués (80%) et de prednisone non transformée (20%) [74].

Les effets indésirables systémiques, détaillés précédemment, peuvent apparaître lors de traitement prolongé (> 3 semaines). Il sera donc important d'accorder une surveillance particulière aux patients, notamment chez les enfants, les personnes diabétiques ou souffrantes d'hypertension artérielle.

Les contre-indications au Cortancyl® sont celles de n'importe quel corticoïde, à savoir une hypersensibilité au principe actif ou à l'un des excipients, ou, toute infection non contrôlée par un traitement anti-infectieux efficace.

### 2.4.3. La méthylprednisolone

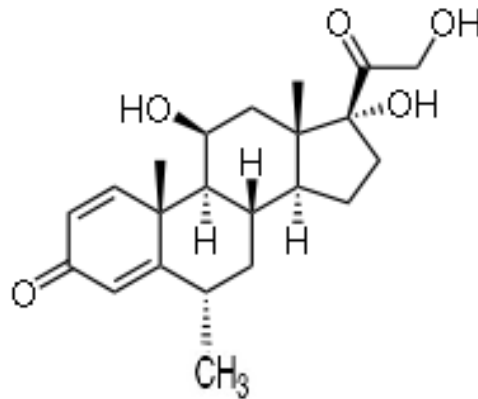


Figure 56 : Formule de la méthylprednisolone [94]

La méthylprednisolone est la molécule qui va être utilisée pour un usage parentéral. Il s'agit du médicament Solu-médrol®, existant à différents dosages : 20, 40 ou encore 120 mg, disponibles en officine.

Les indications, contre-indications, et effets indésirables vont être les mêmes que ceux du Cortancyl®.

Quelques effets indésirables, imputés à la voie d'administration, peuvent être observés tels qu'une réaction au point d'injection, ou plus spécifiquement, une tachycardie réversible après injection du produit, ou, plus rarement, une réaction allergique, voire anaphylactique.

Cette spécialité peut être administrée en injection intraveineuse, par voie IV lente (20 à 30 minutes minimum), ou par perfusion après dilution. Toutefois si cette voie n'est pas accessible, elle peut être administrée par voie intramusculaire profonde.

Un traitement relais par voie orale sera toujours recherché dans la mesure du possible, et le plus rapidement.

Sur le plan de la pharmacocinétique, la molécule présente des paramètres similaires à ceux détaillés précédemment. [74]

#### 2.4.4. La rimexolone

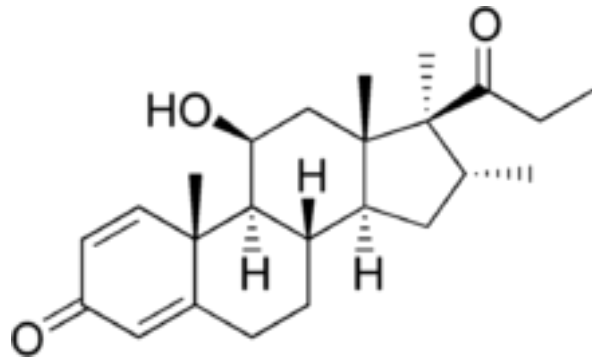


Figure 57 : Formule de la rimexolone [107]

Il s'agit d'une molécule corticoïde utilisée en traitement local, sous la forme d'un collyre dénommé Vexol®. Elle possède une activité anti-inflammatoire proche de celle de la prednisolone, mais, en comparaison aux autres molécules utilisées, elle présente un effet sur la pression intraoculaire moindre. Elle sera ainsi préférentiellement utilisée chez des patients présentant des antécédents d'hypertonie et de glaucome. [74, 106]

## **3. AUTRES TRAITEMENTS MEDICAUX**

### **3.1. Les larmes artificielles**

Elles sont le plus souvent utilisées dans la phase aigüe des conjonctivites ou des kératites épithéliales, afin de diminuer la charge virale à la surface oculaire. Elles permettent également de diluer les médiateurs inflammatoires induits, pouvant aider à la cicatrisation de la cornée, et améliorer le confort du patient. [94, 108]

Elles sont également un outil essentiel lors du traitement des kératites neurotrophiques, où une sécheresse oculaire est fréquemment observée [47].

Il existe plus d'une dizaine de spécialités, pouvant être sous forme de gel ophtalmique, ou de collyre, en unidoses ou flacons.

### **3.2. Les collyres mydriatiques**

Il s'agit de collyres capables de produire une dilatation de la pupille, par action directe sur les muscles de l'iris, et, pour certains d'entre eux, également par action sur le corps ciliaire.

On distingue ainsi deux classes de mydriatiques :

- Les collyres sympathomimétiques, agissant sur le muscle dilatateur de l'iris, qui, rappelons le est innervé par le système sympathique.

La molécule utilisée est la phényléphrine, disponible en collyre sous le nom de Néosynéphrine®. Ce médicament est toujours associé en thérapeutique à un autre mydriatique, pour une action renforcée.

- Les collyres parasymphaticolytiques, qui vont avoir une action antagoniste, à la fois sur le muscle sphincter de l'iris, mais également sur celui du corps ciliaire. Il en résulte une mydriase plus importante, ainsi qu'une paralysie de l'accommodation, appelée cycloplégie. Deux spécialités sont généralement utilisées : l'Atropinealcon®, et le Mydriaticum®.

Le Mydriaticum®, ayant comme principe actif le tropicamide, et l'Atropine sont des anticholinergiques, qui viennent se fixer sur les récepteurs muscariniques de l'acétylcholine. Le Mydriaticum® est le collyre le principalement utilisé du fait, de l'apparition d'effet thérapeutique plus rapide, et, de sa plus courte durée d'action, en comparaison à l'atropine. [74, 106]

Le but de l'utilisation de ces collyres mydriatiques va être de prévenir la formation de synéchies irido-cristalliniennes, et/ou de les faire céder, mais également, d'obtenir une cycloplégie, qui va entraîner un effet antalgique, très souvent recherché, par relâchement du corps ciliaire. Ils sont essentiellement utilisés lors d'une uvéite antérieure (et/ou postérieure), d'une kérato-uvéite, ou parfois même lors d'une kératite seule. [106]

Des sensations d'irritation, de picotements ou de brûlures lors de l'instillation de ces collyres sont possibles. Ces molécules entraînant une mydriase peuvent provoquer par conséquent une photophobie ainsi qu'une gêne du fait du trouble de l'accommodation qu'ils provoquent.

Un des effets indésirables, commun à tous les mydriatiques, peut être la survenue d'un glaucome aiguë, par fermeture de l'angle irido-cornéen, notamment chez des patients prédisposés. L'élimination de l'humeur aqueuse au travers du trabéculum ne se fait plus correctement, ce qui entraîne une augmentation de la pression intra-oculaire.

De même, il est parfois possible d'observer une réaction allergique au produit, principalement avec la phényléphrine, de type : blépharoconjunctivite, kératite ponctuée superficielle.

Ces molécules mydriatiques peuvent également être à l'origine d'effets indésirables systémiques. Cette absorption systémique peut être réduite en comprimant les voies lacrymales, immédiatement après l'instillation du produit en question. [74, 106]

Il existe quelques contre-indications à l'utilisation des collyres mydriatiques, telles qu'une hypersensibilité connue à l'un des principes actifs ou excipients, ou encore, un antécédent connu ou une prédisposition à la survenue d'un glaucome aiguë par fermeture d'angle. [74]

### **3.3. Les collyres hypotonisants**

Dans le cadre d'une atteinte herpétique, et notamment lors d'une uvéite, on peut avoir recourt à l'utilisation d'un ou plusieurs collyres hypotonisants, face à une hypertonie intraoculaire, ou un glaucome cortisonique.

Il existe plusieurs classes pharmacologiques qui, par différents mécanismes, entraînent une diminution de la production d'humeur aqueuse, et par conséquent, une baisse de la tension intraoculaire.

Trois sont essentiellement utilisées, à savoir : les  $\beta$ -bloquants, les inhibiteurs de l'anhydrase carbonique et les agonistes  $\alpha$ -adrénergiques. [106]

L'utilisation de certains collyres hypotonisants est déconseillée, à savoir la classe des prostaglandines (latanoprost, bimatoprost), car il semblerait en-effet, que ces molécules puissent être à l'origine, de réactivation virale, mais aussi, de syndrome inflammatoire [110]. Le rôle du pharmacien sera d'autant plus important lors de l'analyse de l'ordonnance et/ou de l'interrogatoire du patient, afin de déceler une éventuelle contre-indication.

Les collyres  $\beta$ -bloquants sont nombreux, et, il existe pour une même molécule plusieurs spécialités, aux dosages différents. Il existe, de plus dans cette classe thérapeutique, une forme LP, à libération prolongée, permettant une seule instillation quotidienne du produit. On peut citer comme molécules  $\beta$ -bloquantes : le timolol et le cartéolol. [74]

Les inhibiteurs de l'anhydrase carbonique, avec notamment la dorzolamide et la brinzolamide, respectivement mis sur le marché sous le nom de Trusopt® et Azopt®. Ces collyres peuvent être prescrits seuls, ou en association, par exemple avec un collyre  $\beta$ -bloquant.

Les agonistes des récepteurs  $\alpha_2$ -adrénergiques, avec principalement la brimonidine, commercialisée sous le nom d'Alphagan®. Sympathomimétique, il n'entraîne toutefois

aucune mydriase ni constriction des micro-vaisseaux. La brimonidine peut s'utiliser seule, ou en association à d'autres hypotonisants. [74]

Il existe également des spécialités qui associent directement deux molécules, comme par exemple : le Combigan® (timolol + brimonidine), le Cosopt® (timolol + dorzolamide), le Simbrinza® (brinzolamide + brimonidine).

Comme toute spécialité médicamenteuse destinée à la voie oculaire, ces collyres peuvent être à l'origine d'effets indésirables locaux tels que : picotements, irritation, sensation de brûlures, et parfois pour certains, engendrer une blépharite ou une conjonctivite allergique.

A côté de ces effets locaux, il est possible d'observer des effets indésirables généraux du fait d'une possible absorption systémique. Cette mise en garde est d'autant plus importante pour les  $\beta$ -bloquants, qui présentent des effets secondaires, des interactions médicamenteuses et des contre-indications non négligeables, lorsqu'ils sont administrés par voie générale. Même minimales, ces risques existent, et il est nécessaire d'en tenir compte lors de la prescription et de la dispensation de ces collyres [109].

### **3.4. Le débridement mécanique**

Il se réalise par l'ophtalmologiste, à l'aide d'une éponge microchirurgicale stérile, sous une anesthésie locale, lors d'une atteinte de l'épithélium cornéen.

Il a pour but de diminuer la charge virale au niveau local, et de favoriser la cicatrisation. Il peut également servir d'échantillon d'analyse et être envoyé à un laboratoire afin de confirmer le diagnostic [94, 108].

### **3.5. Le collyre de ciclosporine 2%**

Il s'agit d'une préparation magistrale hospitalière.

La ciclosporine est un immunosuppresseur qui peut être utilisé en prévention, ou en traitement du rejet de greffe de cornée, mais également en cas d'intolérance aux corticoïdes, ou de corticodépendance lors d'une atteinte herpétique. Elle semble être également intéressante dans les formes spontanément récidivantes. [94, 108]

### **3.6. Les lentilles thérapeutiques**

Ces lentilles ont pour but de protéger l'œil, d'améliorer sa cicatrisation, ou encore de diffuser des médicaments. Elles interviennent comme une sorte de pansement, ou de réservoir de médicament.

Elles peuvent être souples ou rigides, portées le jour, et/ou la nuit. C'est l'ophtalmologiste qui déterminera le type de lentille ainsi que la durée de port, qui répondra au mieux au patient.

Une surveillance médicale stricte sera nécessaire, et les mesures d'hygiène et de manipulation devront être bien expliquées et suivies par le patient, afin d'éviter tout risque de complication ou de détérioration du dispositif médical. [111, 112]

Elles peuvent être utilisées lors de kératites neurotrophiques, lorsque les traitements médicamenteux bien qu'ils puissent être bien menés, n'améliorent pas ou peu les lésions cornéennes [47].



**Figure 58 : Lentille thérapeutique [113]**

### **3.7. Le collyre de sérum autologue**

Il s'agit d'un collyre préparé à partir d'un prélèvement de sang du patient en question. Une fois centrifugé, le sérum est recueilli, puis dilué à 20% dans du sérum physiologique. Conditionné dans un flacon compte goutte et opaque, il se conserve au réfrigérateur. Les modalités d'utilisation ainsi que sa conservation doivent suivre des règles strictes afin de limiter les risques de contamination.

Il permet un apport de facteurs de croissance, de vitamines et autres nutriments qui s'avèrent bénéfiques pour améliorer la croissance cellulaire, et la cicatrisation de l'épithélium cornéen.

Ce type de collyre serait donc intéressant pour traiter des kératites neurotrophiques compliquées, en complément du traitement thérapeutique et ou chirurgical déjà mis en place.

Malheureusement il est très peu utilisé en France, d'une part, par l'absence d'une réglementation véritablement définie, et d'autre part, par ses consignes de fabrication et de conservation sont très strictes. [108, 114, 115]



## **CHAPITRE II : LES TRAITEMENTS CHIRURGICAUX**

Dans certains cas de kératites herpétiques, le recours à un traitement chirurgical s'avère être fortement recommandé, voire nécessaire. Les lésions cornéennes induites peuvent être de type cicatriciel et responsable d'une baisse de l'acuité visuelle irréversible, ou au contraire, non cicatrisées, douloureuses, pouvant s'aggraver, et entraîner une perforation de la cornée.

On détaillera ici seulement deux types de chirurgie, à savoir la greffe de cornée, et la greffe de membrane amniotique.

Il en existe d'autres, telles que la tarsorrhaphie ou encore le recouvrement conjonctival, réalisées au cas par cas, face à l'importance des lésions et au patient lui-même [47]. Car en effet, la tarsorrhaphie qui consiste à suturer partiellement ou totalement les deux paupières nécessite l'acceptation et la compliance du patient face à cet acte qui peut paraître assez « barbare » de prime abord [62].

### **1. LA GREFFE DE CORNEE**

Elle consiste à remplacer une partie de la cornée malade par une partie de même diamètre d'une cornée saine, issue d'un donneur décédé. On parle aussi de kératoplastie. Les greffons sont d'origine humaine, prélevés en France après le décès. Il existe cependant des greffons artificiels, mais très rarement utilisés, car source de beaucoup plus de complications.

Une greffe de cornée peut être indiquée à chaud lors d'une perforation, ou lorsque les lésions ne cicatrisent pas, malgré les thérapeutiques déjà en place, et qu'elles sont le siège de fortes douleurs chroniques et invalidantes. Elle peut avoir lieu également à froid, à distance d'une poussée herpétique, lorsque les lésions ont entraîné des modifications cornéennes sévères et irréversibles, responsables d'une baisse de l'acuité visuelle [47].

Deux modes opératoires peuvent être réalisés :

- La greffe lamellaire, qui est la plus utilisée. Elle permet de remplacer uniquement la partie altérée de la cornée tout en conservant la partie saine. La partie cornéenne endommagée va être trépanée puis retirée. Le greffon du donneur est alors mis en place, puis suturé. Il existe différentes techniques de greffes lamellaires, en fonction de la couche cornéenne à remplacer (la partie antérieure, ou la partie postérieure endothéliale).

- La greffe transfixante, où la cornée est prélevée dans toute son épaisseur sur environ 8mm de diamètre. Les sutures du greffon seront par contre maintenues en place plus longtemps, à savoir au moins un an. Cette technique, plus ancienne est aujourd'hui peu réalisée, puisqu'il est préférable de retirer uniquement la partie cornéenne endommagée et non la totalité.

L'hospitalisation est courte, et les suites opératoires sont en général peu douloureuses. Toutefois la récupération visuelle est lente et peut durer plusieurs mois.

Le suivi et le traitement post-opératoire sont capitaux et obligatoires. Ce dernier comprend l'instillation, d'un collyre antibiotique les premières semaines, mais surtout d'un collyre corticoïde pendant plusieurs mois, avec une décroissance posologique, comme toute corticothérapie de longue durée. En fonction de l'état oculaire du patient, un traitement lubrifiant pourra être prescrit également, car en-effet, il est fréquent d'observer une sécheresse oculaire après opération.

Les complications lors d'une greffe de cornée sont relativement rares, la principale étant le rejet de greffe. Sa fréquence est variable selon l'état cornéen du patient avant l'opération. Elle est souvent symptomatique (douleur, rougeur, photophobie...) mais peut ne pas l'être, ou parfois s'apparenter à une récurrence herpétique.

Le risque majeur d'une greffe, suite à une kératite herpétique, va être une réactivation virale avec récurrence. Il sera donc impératif d'établir un traitement antiviral préventif sur plusieurs mois afin de le prévenir. [116, 117]

Les complications peuvent être également dues à l'utilisation de corticoïde local, comme par exemple, l'apparition d'une hypertension oculaire, ou d'une surinfection bactérienne ou fongique.

## 2. LA GREFFE DE MEMBRANE AMNIOTIQUE

La membrane amniotique, appelée aussi amnios, est la membrane la plus interne de la cavité amniotique. Elle contient le fœtus et le liquide amniotique. C'est un tissu translucide et fin, mais résistant. Riche en collagène, facteurs de croissance et autres substances cicatrisantes, elle favorise la ré-épithélialisation, et la reconstruction de la surface oculaire. Elle présente également un effet anti-inflammatoire, pouvant être recherché.

Ce type de greffe est intéressant lors d'ulcérations chroniques de la cornée ne cicatrisant pas (kératites neurotrophiques), mais également pour reconstruire une partie de conjonctive lésée. Les techniques de prélèvement et de préparation du futur greffon sont très strictes et réglementées comme pour toute autre greffe.

Avant la pose du greffon, un débridement de l'épithélium cornéen est effectué, au-delà de l'aire de la greffe, afin de favoriser la croissance cellulaire épithéliale des berges saines de la cornée.

La membrane amniotique est ensuite mise en place, puis fixée à la surface de l'œil par des fils de suture.

Il existe trois modes d'application sur la cornée :

- Le mode « patch », où la membrane greffée s'apparente à une sorte de lentille pansement, qui recouvre la zone altérée, favorisant ainsi sa cicatrisation.

- La greffe proprement dite, ou « inlay » : la surface cornéenne lésée est retirée, puis remplacée par la membrane amniotique, qui est suturée à l'épithélium cornéen sain.

- Le mode « comblement » où plusieurs couches de membrane viennent se superposer afin de combler une ulcération. Ces dernières tendent finalement à s'intégrer dans l'architecture cornéenne et rester en place, ce qui laissera un voile opaque.

Le plus souvent, le tissu greffé tend à se dissoudre et disparaître progressivement.

Très souvent le chirurgien dépose à la fin de l'intervention une lentille de contact souple, afin de maintenir et protéger la membrane pendant quelques jours.

Ce type de greffe permet de favoriser la cicatrisation du tissu cornéen et selon certaines études améliorerait également l'acuité visuelle.

Cette technique est reproductible, et peut tout aussi bien se combiner avec une greffe de la cornée ou du limbe.

Il s'agit d'une chirurgie assez peu douloureuse, de cicatrisation rapide (environ 15 jours). Les points de suture sont retirés au bout de 3 ou 4 semaines. Un traitement local antibiotique sera prescrit pendant un mois environ, pouvant être complété par des anti-inflammatoires et des lubrifiants.

La membrane amniotique par sa nature ne présente pas de risque de rejet. Les principaux risques de cette opération vont être « l'échec de cicatrisation » sur une lésion trop importante, ou encore la perte précoce du greffon par arrachement, ou par défaut de fixation. [118, 119, 120]

## **CHAPITRE III : LES STRATEGIES THERAPEUTIQUES**

L'atteinte oculaire herpétique, comme on a pu le voir précédemment, se manifeste par de nombreuses formes cliniques, d'intensité et de gravité variables. De nombreuses études cliniques et recherches, ainsi que la mise sur le marché d'antiviraux sélectifs, ont permis de mettre en place des schémas de prise en charge thérapeutique relativement efficaces, pour un grand nombre de patients.

En plus d'un traitement curatif, il est possible d'établir, dans certains cas d'atteintes herpétiques, un traitement préventif, basé sur la prise orale quotidienne d'antiviral, pendant plusieurs mois.

Face aux diverses formes de kératites herpétiques, plusieurs « protocoles » ont été élaborés, car il était impossible d'en standardiser un seul et unique. En effet, il est inconcevable de traiter une kératite épithéliale de la même manière qu'une kératite stromale nécrosante par exemple [94].

Il existe également de grandes lignes de prise en charge d'une uvéite herpétique, ainsi que d'une nécrose rétinienne aigüe.

Une analyse clinique, minutieuse et régulière, est indissociable de l'interrogatoire du patient, afin de mettre en place le traitement le plus adapté, et permettre de le poursuivre dans les meilleures conditions possibles.

Il est donc évident que tous ces schémas thérapeutiques doivent être évalués au cas par cas, devant le tableau clinique, l'état général et les antécédents du patient.

De-même, ils peuvent être réévalués en fonction, de la sensibilité de ce dernier aux médicaments, de leur efficacité et de l'évolution clinique.

Les durées et les posologies des traitements sont ainsi susceptibles d'être variables d'un individu à l'autre, mais aussi, variables selon les pratiques et les habitudes de prescription de chaque médecin.

De plus, il est important de signaler que dans certains cas d'atteintes oculaires à risque important, les prescriptions médicamenteuses, notamment antivirales, se retrouvent hors AMM, du fait de posologies souvent doublées voire triplées, ou d'indications « non officielles ». (Exemple : la prescription de trois grammes par jour de VACV pour une kératite stromale ou une uvéite herpétique).

Une réévaluation des indications et posologies officielles de l'ACV et du VACV serait fortement recommandée en ce qui concerne l'herpès oculaire, car trop limitées à ce jour.

# 1. TRAITEMENTS DES BLEPHARITES ET DES CONJONCTIVITES HERPETIQUES

Le traitement médicamenteux de la blépharite va reposer sur l'utilisation d'un antiviral local, principalement l'ACV, afin de diminuer la durée de contagion, et de réduire l'intensité de la poussée herpétique.

Dans ce type d'atteinte, suivant la localisation des lésions, on a souvent recours à l'ACV en pommade dermique, du fait d'une meilleure pénétration cutanée en comparaison à la pommade ophtalmique. Il sera par contre important d'éviter tout contact avec l'œil.

Le traitement est débuté le plus tôt possible, dès l'apparition des premiers symptômes, et poursuivi jusqu'à l'apparition des croûtes, signe de cicatrisation.

En ce qui concerne l'atteinte de la conjonctive, on peut avoir recours à un des trois antiviraux topiques, toutefois l'ACV reste le plus souvent prescrit. Le traitement sera poursuivi jusqu'à complète ré-épithélialisation de cette dernière.

Une surveillance de l'efficacité clinique a généralement lieu quelques jours plus tard (6 à 7 jours) afin d'évaluer l'évolution des lésions. Il n'y a donc pas de durée de traitement stricte, mais en général, celle-ci varie entre 7 et 15 jours.

Blépharite et conjonctivite sont très souvent associées lors d'herpès oculaire, mais les schémas thérapeutiques et posologiques restent les mêmes. [47, 108]

## **2. TRAITEMENTS DES KERATITES HERPETIQUES**

La stratégie thérapeutique à mettre en place face à une kératite va dépendre de sa localisation au niveau des tissus cornéens, de la gravité des lésions, du patient, et de son état général.

La posologie, ainsi que la durée d'utilisation des médicaments prescrits seront donc établies et parfois ré-évaluées au cas par cas.

### **2.1. Stratégie thérapeutique des kératites épithéliales**

Elle est principalement basée sur l'utilisation d'un antiviral par voie locale, ou, par voie orale. Le traitement est mis en place dès la première consultation, avec un contrôle et une possible réévaluation 5 à 7 jours plus tard. Il a été démontré qu'il n'y avait aucun bénéfice à associer les deux voies d'administration.

Les antiviraux sélectifs topiques, ACV et GCV, sont utilisés en première intention. Toutefois le recours à la TFT collyre est envisagé en cas de contre-indication à ces derniers.

Le Zovirax® pommade est prescrit à la posologie de 5 applications par jour, et poursuivi pendant 3 jours après la cicatrisation.

Le Virgan® gel s'applique également 5 fois par jour jusqu'à ré-épithélialisation cornéenne complète, puis, poursuivi pendant 7 jours avec 3 applications quotidiennes.

Enfin, le Virophtha® collyre, avec l'instillation d'une goutte toutes les 2 heures, sans dépasser 9 fois par 24 heures, tant que la ré-épithélialisation n'est pas totale, puis diminuée à 5 instillations par jour pendant une semaine.

Lors de la consultation de contrôle, si l'évolution est bonne et le traitement efficace, celui-ci sera poursuivi. Si les lésions sont inchangées voire aggravées, on passe le plus souvent à un traitement antiviral par voie orale avec un suivi du patient plus rapproché, car le plus souvent il s'agit d'une mauvaise observance de la part du patient.

La durée d'un traitement local est d'environ 10 à 15 jours, ne dépassant pas en général 21 jours.

Le traitement par voie orale, malgré les effets indésirables possibles, s'avère plus judicieux pour des personnes susceptibles d'être peu compliantes face au nombre d'instillations quotidiennes, et à la gêne oculaire occasionnée par la pommade ou le gel notamment. Il s'avère plus pratique pour des personnes très occupées, pour les enfants, ou encore les personnes âgées.

Le choix de la voie d'administration se fera dans le but d'une meilleure observance possible, et selon l'état général du patient, car en effet, il n'est pas démontré qu'une voie d'administration est plus efficace qu'une autre.

La stratégie curative se base sur l'utilisation de l'ACV à la dose de 2 gr par jour, répartie en 5 prises (soit 2 comprimés de 200mg 5/jour) ; ou de VACV avec une posologie de un gramme par jour, en une ou deux prises. La durée du traitement, variable selon l'évolution clinique, va de 7 à 15 jours.

L'ophtalmologiste peut, lors de la première consultation, effectuer un débridement afin de diminuer la charge virale et de favoriser la cicatrisation épithéliale. En cas de doute sur le diagnostic, le prélèvement est envoyé à un laboratoire pour identifier la souche virale.

L'utilisation quotidienne de collyres mouillants ou de larmes artificielles peut s'avérer utile, d'une part pour améliorer le confort du patient, et d'autre part pour permettre une diminution de la charge virale, et donc contribuer à une meilleure cicatrisation.

La douleur, si elle est forte et contraignante, peut être prise en charge par l'administration d'un collyre mydriatique, comme le Mydriaticum® ou l'Atropine, durant quelques jours.

Le médecin peut également prescrire un antalgique par voie orale, tel que du paracétamol par exemple.

Le port d'un pansement occlusif est possible en cas de gêne de la lumière.

Il s'agit d'un exemple « standard et simple » de prise en charge de la symptomatologie, notamment lors de douleur et photophobie, qui peut être le même pour tout type d'atteinte oculaire.

Le recours à une antibiothérapie préventive locale est justifié uniquement face à un vaste défaut épithélial, notamment lors d'une kératite géographique. Si cette dernière est la conséquence d'une utilisation inappropriée de corticoïdes, celle-ci ne devra pas être arrêtée brutalement, afin d'éviter une réactivation inflammatoire marquée.

En règle générale, l'utilisation de corticoïdes est contre-indiquée lors d'une atteinte épithéliale, sous peine d'aggraver le tableau clinique, et de transformer une lésion dendritique « simple » en un vaste ulcère géographique.

Toutefois, il y a souvent exception à une règle, et c'est parfois le cas lors d'une kératite marginale qui nécessite souvent le recours à une corticothérapie locale, afin de contrôler la réaction inflammatoire qui se produit au niveau du limbe. Comme toujours, la mise en place de cette corticothérapie ne devra se faire que sous couverture antivirale préalable et dont l'efficacité a été observée. De part leur localisation et symptomatologie, les atteintes marginales sont plus longues à traiter et guérir. [47, 55, 60, 74, 120]

## **2.2. Stratégie thérapeutique des kératites stromales**

Avant d'établir un « protocole médicamenteux », il est nécessaire de distinguer s'il s'agit d'une kératite nécrosante ou immunitaire. Pour la première forme, l'urgence sera de limiter et de bloquer la réplication virale très intense, alors que pour la seconde, il s'agira plutôt de contrôler essentiellement la composante inflammatoire [60].

### **2.2.1. Schéma de prise en charge d'une kératite nécrosante**

Il s'agit d'une urgence thérapeutique car il existe un fort risque de complication sévère. Le plus souvent on a recours à l'hospitalisation du patient en service spécialisé, afin d'examiner et d'administrer un antiviral, le plus rapidement possible.

On parle souvent de « traitement agressif » car il est assez fréquent d'initier le traitement antiviral par voie intraveineuse, notamment pour les formes sévères et/ou rapidement évolutives. Pour cela on va administrer le Zovirax® IV à la dose de 10mg/kg/8h.

Une fois la zone de nécrose disparue, on effectue un relai par voie orale, avec du Zelitrex®, qui est le médicament de choix afin d'obtenir des concentrations plasmatiques élevées et efficaces. Il est alors prescrit à la dose de 2 comprimés, 3 fois par jour (soit 3 gr par jour). Cette posologie est maintenue au moins une semaine, puis diminuée progressivement. C'est l'ophtalmologiste qui sera le seul à juger de l'ajustement des doses et de la durée du traitement, en fonction de la réponse clinique observée. Il est évident qu'un suivi médical rigoureux et régulier sera mis en place durant toute la durée du traitement.

Le recours à l'utilisation de collyres mouillants est souvent envisagé en complément, afin de réduire la charge virale à la surface oculaire. De même, une cycloplégie par action d'agent mydriatique, est souvent recherchée afin de diminuer la douleur.

L'utilisation de corticoïdes locaux est formellement contre-indiquée lors d'une atteinte nécrotique sous peine d'aggraver la clinique. Toutefois, lorsque celle-ci a totalement disparu, leur utilisation peut être envisagée afin de limiter, le processus fibrosant séquellaire ou la néovascularisation.

Dans certains cas sévères, on peut avoir recours à une greffe de membrane amniotique, afin d'éviter une possible perforation cornéenne, et d'aider à améliorer les processus de cicatrisation. [49, 60, 108, 120]



### **2.2.2. Schéma de prise en charge d'une kératite immunitaire**

Rappelons qu'une kératite stromale immunitaire est la conséquence d'une réaction inflammatoire exacerbée, induite par la présence du virus, en quantité pourtant modérée. Il s'agira donc, dans un premier temps, de limiter la réplication virale, puis assez rapidement, de contrôler et limiter la réaction immunitaire.

Un traitement antiviral par voie orale est donc mis en place le plus tôt possible. Le Zelitrex® prescrit le plus souvent en première intention, avec une posologie initiale variant entre 1.5 et 3 gr par jour en plusieurs prises, selon la sévérité de l'atteinte, et les antécédents du patient.

Quelques jours plus tard, et une fois l'état cornéen stable, une corticothérapie locale est mise en route. La dexaméthasone est en général utilisée, à une posologie modulable de 4 à 8 instillations par jour selon l'état inflammatoire. S'ensuit, lorsque l'amélioration de l'état est observée, une diminution progressive de la posologie, à raison d'une goutte en moins, par palier d'environ 5 à 10 jours. Ce tableau dégressif est variable selon les patients, et doit être adapté par le médecin en fonction de divers facteurs, tels que la sévérité de l'atteinte initiale, son évolution, et sa réponse face aux corticoïdes.

La prise quotidienne de l'antiviral sera maintenue durant toute la durée de la corticothérapie afin d'éviter (ou de limiter) toute récurrence. Sa posologie sera alors réduite progressivement, pour tendre vers une couverture préventive efficace.

Toutefois, il se peut que certaines personnes présentent une récurrence inflammatoire à l'arrêt du traitement, malgré que celui-ci ait été bien mené.

Dans ce cas là, on reprend le protocole du début tout en y incluant un nouveau médicament, à savoir la ciclosporine à 2% en collyre. Le traitement sera poursuivi plusieurs mois, réévalué si besoin. Il s'agit là aussi d'un traitement sur du long cours mais qui s'avère le plus souvent efficace afin d'éviter le risque de corticodépendance. [55, 60, 108]

## 2.3. Stratégie thérapeutique des endothélites

Le traitement d'une endothélite va tout d'abord reposer sur l'utilisation d'un antiviral et de corticoïdes. Celui-ci sera variable selon le type et la sévérité de l'atteinte.

La forme disciforme va suivre un schéma thérapeutique semblable à celui d'une kératite stromale immunitaire, c'est-à-dire : Zelitrex® à forte dose initiale : 2 comprimés 3 fois par jour, puis réévalué et diminué au cours de l'évolution des lésions.

On associe, une fois la réplication virale contrôlée, une corticothérapie locale, de manière prolongée. La couverture antivirale sera maintenue tout au long de l'utilisation de corticoïde.

La forme diffuse, suit ce même type de protocole, mais l'antiviral par voie orale sera maintenu plus longtemps à dose élevée. En cas d'atteinte et d'inflammation très importantes, la corticothérapie pourra être débutée par voie orale, notamment avec de la prednisone à 1mg/kg/jour, durant quelques jours, puis relayée par l'instillation de collyre corticoïde, plusieurs fois par jour.

L'endothélite linéaire, quand à elle, plus compliquée et sérieuse, va être prise en charge de la même manière qu'une kératite stromale nécrosante. Le traitement antiviral est souvent initié par voie intraveineuse avec le Zovirax® IV à la dose de 10mg/kg/8h, puis en relai par voie orale, à forte dose avec le Zelitrex® (3 gr par jour).

Comme toute corticothérapie, celle-ci sera instaurée lorsque l'état oculaire du patient sera suffisamment stable. Elle peut être initiée par voie orale, et relayée par voie locale quelques jours plus tard. Des injections de dexaméthasone en sous-conjonctivale sont envisageables lors d'inflammation importante avec, par la suite, un relai par voie topique.

La durée de traitement de ce type d'endothélite est généralement plus longue que les autres.

Un collyre cycloplégique est souvent prescrit, afin d'éviter toute synéchie, mais principalement pour induire un effet antalgique par relâchement du corps ciliaire.

L'hypertension oculaire, fréquemment retrouvée lors d'une atteinte endothéliale, va être traitée à l'aide de collyres hypotonisants. On utilise le plus souvent une association de  $\beta$ -bloquant d'un inhibiteur de l'anhydrase carbonique, à raison d'une instillation 2 fois par jour suivant la molécule. [49, 60, 108]

## 2.4. Stratégie thérapeutique des kératites neurotrophiques

Ce type de kératite, non spécifique d'une atteinte herpétique, ne repose pas sur le même traitement étiologique que les autres, à savoir le recours d'emblé à un antiviral.

Comme on a pu le voir précédemment, elle est essentiellement due, à une perte de la sensibilité de la cornée, ainsi que des troubles de la sécrétion lacrymale, et de la cicatrisation cornéenne. Les lésions neurotrophiques sont très souvent favorisées et/ou aggravées par l'utilisation de collyres qui s'avèrent être inappropriés.

La première chose à faire sera de les identifier et de les arrêter.

Le recours aux corticoïdes locaux est déconseillé et, à éviter, sauf si l'état oculaire l'oblige (inflammation épithéliale ou stromale par exemple).

Le traitement « proprement dit » va principalement reposer sur une lubrification et une hydratation quotidienne de l'œil. On utilise alors des agents mouillants, ou des larmes artificielles sans conservateurs, plusieurs fois par jour. Une pommade cicatrisante à appliquer le soir au coucher (pommade à la vitamine A) est souvent associée.

Il s'agit de médicaments ophtalmiques qui seront prescrits et renouvelés chaque année aux patients atteints de kératite neurotrophique, afin d'améliorer au mieux le confort oculaire, et d'éviter que les lésions ne s'aggravent.

Suivant les symptômes et l'état du patient, un pansement occlusif peut être porté durant quelques jours afin de le soulager. Un couvre-œil peut être également porté la nuit afin d'apporter une protection mécanique supplémentaire.

Certains ophtalmologistes peuvent effectuer un débridement au niveau des lésions ulcéreuses afin d'améliorer leur cicatrisation.

Si les lésions sont étendues, un collyre antibiotique peut être prescrit, à titre préventif, ou curatif lors d'une surinfection.

Suivant l'étendue et la gravité lésionnelles, on peut avoir recours à l'utilisation, de lentilles thérapeutiques ou de collyre de sérum autologue, et, dans certains cas, à la chirurgie, avec la greffe de membrane amniotique, la tarsorrhaphie ou encore le recouvrement conjonctival.

Ces choix se font au cas par cas en fonction du patient lui-même, de son état oculaire, de ses antécédents et de ses historiques thérapeutiques (échec de traitement, traitement inapproprié, toxique etc.).

La mise en place d'un traitement antiviral préventif n'est pas systématique mais sera discutée, en fonction du nombre de récurrences herpétiques et de leur gravité. [47, 55, 62]

### 3. TRAITEMENTS DES UVEITES

Il n'existe pas de prise en charge standard d'une uvéite herpétique, mais plutôt quelques grandes lignes de recommandations à suivre.

On peut distinguer dans un premier temps, le traitement étiologique, avec le plus souvent la prescription de VACV per os, à la posologie de 3 grammes par jour. L'ACV 800mg, 5 fois par jour, peut parfois être prescrit, mais comme on l'a vu, la biodisponibilité est meilleure pour le VACV, tout en diminuant le nombre de prise quotidienne. Il est donc bien souvent le médicament de premier choix dans la prescription orale d'antiviral.

En cas de formes sévères, d'immunodépression ou, de kératites stromales ou endothéliales associées, l'antiviral est tout d'abord administré par voie intraveineuse : ACV à 10mg/kg/8h. Un relais par voie orale est ensuite mis en place, à dose élevée pour commencer, puis décroissante.

Lors d'une uvéite antérieure à HSV, on a recours à l'utilisation de corticoïdes topiques (après quelques jours d'antiviral) dont la posologie et la durée de traitement seront fonction, de l'intensité de l'inflammation, et de son évolution. Comme pour chaque corticothérapie, une dégression des doses par palier sera mis en place.

Il est possible, dans certains cas, d'initier le traitement par des injections sous-conjonctivales ou latéro-bulbaires, ou encore, par voie générale.

Une uvéite herpétique isolée se traite généralement en quelques semaines (quatre à six minimum), et les risques de corticodépendance sont plutôt rares. Toutefois, il est important de la distinguer de la kérato-uvéite, bien plus fréquente, qui nécessite un traitement antiviral et corticoïde sur plusieurs mois (de type kératite stromale immunitaire, ou endothéliale), et qui présente des risques de récurrences inflammatoires plus élevés.

Les synéchies irido-cristalliniennes, ou le risque de survenue, sont traités à l'aide de collyres mydriatiques. On peut, par exemple, utiliser le tropicamide à raison d'une goutte 3 fois par jour. Ils sont également utilisés en association pour un effet synergique, afin de faire céder les adhérences récentes ou importantes, et d'induire un effet antalgique si douleur.

Enfin, la prise en charge de l'hypertension oculaire, fréquemment retrouvée en cas d'atteinte uvéale, peut être « complexe », car en-effet, il est nécessaire de différencier une hypertonie induite par l'atteinte herpétique, de celle qui sera secondaire à la corticothérapie locale mise en place. On peut alors, dans ce cas là, privilégier l'utilisation de Vexol®, afin de limiter le risque chez les patients à risque.

Quand au traitement hypotonisant proprement dit, il se base sur la prescription le plus souvent de  $\beta$ -bloquants et/ou d'inhibiteurs de l'anhydrase carbonique. [47, 63, 106, 108]

## 4. TRAITEMENTS D'UNE RETINITE NECROSANTE AIGUE

Le RNA syndrome est une urgence médicale qui nécessite dans un premier temps, une prise en charge antivirale précoce et agressive, et dans un second temps, un traitement anti-inflammatoire systémique. Un traitement antithrombotique est fréquemment associé dès la phase aiguë, afin d'agir sur les risques occlusifs rétiens.

Une thérapeutique préventive de plusieurs mois, ou années, devra être instaurée sans délai, dans le but de prévenir les risques de réactivation virale, ou de complications tels que décollement de rétine ou bilatéralisation.

Le RNA syndrome, fort heureusement, est une forme rare d'atteinte ophtalmique liée au HSV, mais, par conséquent, elle n'a toujours pas permis de mettre en place plusieurs études randomisées et comparatives, afin d'établir un schéma thérapeutique (et préventif) optimal.

Il s'agit donc plus de recommandations à suivre, mais surtout d'une étude au cas par cas, en fonction du patient, de ses antécédents herpétiques, de l'état clinique et de son évolution.

Le traitement recommandé va consister en l'administration d'ACV intraveineux à la dose de 10mg/kg/8h, le plus tôt possible, pendant environ 10 à 14 jours. Un relais per os est ensuite mis en place pendant deux à trois mois, afin de prévenir le risque de bilatéralisation, qui se déclare le plus souvent durant cette période.

Les recommandations posologiques sont de 800mg d'ACV 5 fois par jour. Toutefois, dans la pratique les médecins ont le plus souvent recours à sa prodrogue, le VACV, à la dose de 3 grammes par jour.

Après ces quelques mois de traitement oral, celui-ci est réévalué puis reconduit, de façon préventive, pendant plusieurs mois. Comme on l'a vu précédemment, aucune étude n'a réellement établi de durée, et de posologie prophylactiques, elles sont donc mises en place en fonction de chaque patient, des habitudes du praticien etc.

A coté de ce traitement systémique, il est possible, et recommandé dans certains cas (atteintes sévères, immunodépression par exemple) d'effectuer en concomitance des injections intravitréennes d'antiviral. Elles sont débutées le plus rapidement possible.

On utilise en général du GCV, ou, en cas de résistance à l'ACV et GCV, du foscarnet.

Si la molécule antivirale administrée est considérée comme efficace, le traitement anti-inflammatoire est généralement débuté dans les 48 heures qui suivent. Il est indispensable afin de limiter les phénomènes inflammatoires très intenses, observés au niveau postérieur du globe oculaire, mais aussi au niveau antérieur.

Il n'est donc pas rare d'administrer initialement de la méthylprednisolone à forte dose, en bolus intraveineux, sur une courte durée (3 jours).

On utilise alors le Solumédrol®, à 500 mg par jour, relayé par une corticothérapie orale de plusieurs semaines à base de prednisone, débutée en général à la dose de 1mg/kg/jour. Cette posologie sera ensuite diminuée progressivement selon l'évolution et l'intensité de l'inflammation.

Un traitement antithrombotique est fréquemment mis en place afin de réduire les risques d'occlusion vasculaire au niveau rétinien.

Deux types de médicaments peuvent être utilisés : les anticoagulants ou les antiagrégants plaquettaires.

- Les anticoagulants ont pour but de fluidifier le sang et d'empêcher la formation de caillot, par action sur les facteurs de coagulation. On utilise généralement des antivitaminiques K (AVK) par voie orale (par exemple le Previscan®). Dans certains cas, pour avoir une action rapide, on peut avoir recours à un anticoagulant injectable pendant quelques jours, et par la suite, effectuer un relai par voie orale.

Toutefois, les AVK nécessitent une surveillance très étroite de l'INR, ainsi qu'une adaptation posologique en fonction du résultat, en raison du risque hémorragique. Ils font partis des médicaments présentant une marge thérapeutique étroite, et, par conséquent, sont à utiliser avec prudence.

- Les antiagrégants plaquettaires prescrits, généralement à base d'acide acétylsalicylique, vont agir sans pour autant présenter de risques hémorragiques ou de surdosages aussi élevés que les AVK. L'acide acétylsalicylique va inhiber de façon irréversible l'enzyme COX-1, ce qui entraîne une inhibition de la synthèse plaquettaire de thromboxane A2, substance pro-agrégante, bloquant ainsi une des voies de l'agrégation plaquettaire. Il est utilisé à des doses faibles, pour une activité antiagrégante efficace, sans pour autant induire d'effet antipyrétique, antalgique et anti-inflammatoire.

La spécialité généralement prescrite est le Kardégic®, ou encore l'Aspégic®, qui sont respectivement de l'acétylsalicylate de lysine, et de l'acétylsalicylate de DL-lysine. L'Aspirine protect® dosé à 100mg en acide salicylique peut également être prescrit.

Ce traitement antithrombotique sera maintenu tant que l'inflammation oculaire et les risques occlusifs persisteront.

De rares cas de rétinites herpétiques ont été traités par l'antiviral famciclovir, per os, commercialisé sous le nom d'Oravir®, même si, officiellement, son AMM concerne uniquement les complications du zona ophtalmique. Il s'agit de la prodrogue du penciclovir, molécule qui nécessite elle aussi une triphosphorilation pour être active, et inhiber la réplication virale. Toutefois aucune étude comparative n'a été menée par rapport aux autres antiherpétiques.

Comme on l'a vu précédemment, la rétinite nécrosante herpétique peut être à l'origine de tractions vitréo-réiniennes et de déchirures de la rétine, induites par ces mêmes tractions, mais aussi par les lésions nécrosantes qui fragilisent la membrane. Ces complications pouvant à leur tour entraîner un décollement de la rétine.

Dans ces cas là, une chirurgie curative de l'œil sera indispensable afin de traiter les lésions anatomiques, et de ne pas assombrir le pronostic visuel. Il existe plusieurs techniques chirurgicales pour opérer un décollement de rétine ainsi que des déchirures réiniennes (vitrectomie, rétinopexie au laser ou par cryoapplication...). Le choix se fera au cas par cas, en fonction des lésions et de leur étendue. [47, 66, 67, 68, 71, 87]

## 5. STRATEGIE PREVENTIVE DE L'INFECTION OCULAIRE HERPETIQUE

Les nombreuses études menées s'accordent à dire qu'une prophylaxie antivirale est fortement recommandée en cas d'atteintes profondes, de récurrences fréquentes, de chirurgie de l'œil, ou d'exposition à un facteur déclenchant déjà identifié [47].

Les textes de l'AMM préconisent ainsi un traitement préventif, en cas de kératite épithéliale avec au moins 3 récurrences par an, ou de kératite stromale avec 2 épisodes dans l'année.

La posologie recommandée va être de 800 mg par jour d'ACV en deux prises, ou de 500mg de VACV, sur une durée de traitement de plusieurs mois, avec réévaluation à intervalle de 6 à 12 mois [74]. Cependant dans la pratique courante, on observe généralement des prescriptions hors AMM avec du VACV à 1 gr par jour, en prophylaxie de kératites stromales ou d'endothélites, notamment lorsque la dose à 500mg s'avère être insuffisamment efficace, ou que l'atteinte a été sévère, avec une menace visuelle importante. [49, 60]

En cas de chirurgie de l'œil, et notamment lors d'une greffe de cornée, le patient sera mis sous VACV à 500 mg par jour, avant l'intervention et durant toute la période de la corticothérapie mise en place par la suite.

De même, lors d'une exposition à un facteur déclenchant déjà connu par le patient, il lui sera recommandé de prendre cet antiviral à la même posologie, pendant toute la durée de l'exposition.

L'ACV et le VACV présentent tout deux une indication dans la prévention de la kérato-uvéite avec une posologie respective de 800 mg et de 500 mg par jour, sur plusieurs mois. Toutefois les posologies prescrites sont généralement de l'ordre de 2 gr d'ACV ou de, 1 à 1,5 gr de VACV.

En cas d'atteinte herpétique isolée au niveau de l'uvéa, il n'existe cependant ni directive, ni texte officiel, qui vise à mettre en place une prophylaxie antivirale. Elle sera recommandée si le patient présente, 2 épisodes herpétiques ou plus dans l'année, ou, si une atteinte cornéenne lui est associée par la suite. La posologie et la durée de traitement proposées sont variables d'un auteur à l'autre, variant de 800 à 2000mg d'ACV par jour, sur plusieurs semaines à plusieurs mois. C'est l'ophtalmologiste qui évaluera et proposera un schéma prophylactique en fonction de chaque patient. [47]

Enfin, la rétinite nécrosante aiguë d'origine herpétique ne présente pas de stratégie antivirale préventive standardisée, du fait du manque d'études menées. Elle va être fortement recommandée, faisant suite au traitement curatif établi à forte dose durant deux à trois mois. Le choix de la posologie et de la durée de cette prophylaxie se fera au cas par cas, en fonction de l'évolution des lésions, des séquelles visuelles et des antécédents herpétiques du patient. Il s'agira dans tous les cas d'un traitement long, sur plusieurs mois voire années, avec une réévaluation tous les six mois [47, 66].

**PARTIE 4 : ROLES DU PHARMACIEN ET**  
**CONSEILS OFFICINAUX**



Le rôle du pharmacien ne se limite pas à la dispensation des médicaments et des produits de santé, mais comme le précise l'article R4235-2 du Code de la Santé publique, il a le devoir « de contribuer à l'information et à l'éducation du public en matière sanitaire et sociale » [122].

Par conséquent, il se doit d'informer le patient sur sa maladie et son traitement, mais également, de s'assurer que celui-ci a bien saisi tout ce qui a pu être expliqué.

Il se doit également de délivrer les conseils nécessaires pour un bon usage des médicaments, ainsi que pour une bonne observance du traitement.

Il a un rôle important dans la sensibilisation et l'éducation des malades vis-à-vis de la prévention, en leur expliquant par exemple, quelques précautions à prendre, ou quelques bons gestes à adopter au quotidien.

Enfin, tout pharmacien exerçant son métier a le devoir de soutenir, écouter et accompagner tout patient qui entre dans son officine. [122, 123, 124]

## **CHAPITRE I : INFORMATION DU PATIENT SUR LA MALADIE ET SON TRAITEMENT**

Il est important que le patient porteur du virus de l'herpès soit informé, et comprenne comment le virus agit, quel est son mode de transmission, mais également, quelles en sont les conséquences cliniques.

Le pharmacien doit s'attacher à lui expliquer, de manière simple et claire, le phénomène de latence, qui fait que le virus persiste à vie dans l'organisme, et les épisodes de réactivation virale, qui amène aux symptômes et aux signes cliniques.

Il peut être intéressant de se procurer auprès d'associations, de laboratoires ou encore de l'ARS, des brochures ou dépliants explicatifs, qui seront mis à la disposition des patients de l'officine.

Tout aussi important, l'information et la compréhension des traitements, mis en place par le médecin.

Notre rôle en tant que professionnel du médicament va être tout d'abord de s'assurer que le patient a bien saisi le but, et l'intérêt de la prescription médicamenteuse. Et, dans un second temps lors de la dispensation, d'expliquer de façon très simple, la classe thérapeutique, l'importance et l'action de chaque spécialité prescrite.

On informe également le malade sur les possibles effets indésirables, et/ou risques d'interaction médicamenteuse, afin qu'il puisse les reconnaître et adopter la bonne conduite à tenir face à ces éventualités.

Connaitre et comprendre l'intérêt de son traitement est une étape indispensable pour un bon usage des médicaments, et donc, une bonne observance thérapeutique. [122, 123, 124]

## **CHAPITRE II : PROMOUVOIR LE BON USAGE DES MEDICAMENTS**

Afin de permettre une utilisation optimale des médicaments, le pharmacien se doit d'apporter divers conseils et explications lors de la délivrance.

Cela commence par une explication sur les modalités de prise de chaque spécialité.

Pour plus de facilité il est possible, et parfois recommandé, d'écrire la posologie et la durée sur les emballages. Si besoin, le pharmacien a la possibilité de proposer au patient la mise en place d'un plan de prise médicamenteuse, personnel, clair et détaillé ; plan qui peut s'avérer être judicieux, par exemple lors d'une prescription de plusieurs collyres, présentant chacun un nombre d'instillations répétées dans la journée.

De temps en temps, il peut être nécessaire d'apprendre au patient les techniques d'administration de certains médicaments. Dans le cas de l'herpès oculaire, il s'agit essentiellement d'apporter des conseils sur la manière d'instiller les collyres, ou d'appliquer la pommade ou le gel ophtalmique.

Quand cela s'avère important, le pharmacien doit prendre le temps d'expliquer, de façon simple, qu'il existe pour certaines spécialités prescrites, une possible absorption systémique, et que celle-ci peut être limitée en comprimant les points lacrymaux internes après instillation du produit. Ces explications et démonstrations sont importantes, d'autant plus s'il s'agit d'un traitement de longue durée.

Pour un bon usage des médicaments, et notamment des spécialités ophtalmiques, il sera indispensable de l'informer des modalités de conservation et de précautions d'emploi.

En-effet les spécialités ophtalmiques ont une durée de conservation limitée après ouverture, allant de 15 à 28 jours le plus souvent. En cas de traitement concomitant, rappeler qu'un délai d'une dizaine de minutes est à respecter entre chaque instillation de produit.

Tous ces conseils visent dans un premier temps à l'éducation thérapeutique du malade, mais également, à s'assurer de la bonne observance de son traitement, qui est indispensable pour une guérison la plus complète possible, avec un risque de rechute, ou d'apparition de résistance, le plus minime possible. [122, 123, 124, 125]

## **CHAPITRE III : EDUQUER LE PATIENT A LA PREVENTION**

L'infection herpétique est un réel problème de santé publique qui touche de nos jours plus de 10 millions de français. Elle est considérée comme bénigne, mais les complications peuvent être graves voire fatales.

Le pharmacien a donc un véritable rôle à jouer dans l'information et la prévention auprès du public. Un public, que l'on doit toucher dès le plus jeune âge, car il est évident que toute nouvelle personne infectée par le virus (notamment par le virus de type 1) constitue un risque, à la fois pour lui-même de développer dans le temps une atteinte oculaire, mais également pour autrui, en cas de transmission virale.

Il est possible, dans un premier temps, de mettre en libre accès dans l'officine des brochures d'information de la maladie, puis dans un second temps, au comptoir face au patient ou toute personne en demande, d'apporter des conseils clairs et concis, le plus souvent sur la vie courante, afin d'éviter la contamination de soi ou d'autrui, pour ainsi adopter une « bonne » attitude préventive, suivant les situations rencontrées.

Il s'agit essentiellement de gestes simples d'hygiène, et de précautions à prendre vis-à-vis de chacun.

Le pharmacien pourra s'attacher à « dédramatiser », sans pour autant minimiser, l'infection herpétique, qui n'est ni sale ni honteuse, mais bien trop souvent perçue ainsi. Prendre en compte les inquiétudes ou le mal-être du patient s'ils existent, en discuter, et lui apporter des réponses, du soutien ou encore de la motivation.

Il peut également rappeler l'existence de facteurs déclenchants, les énumérer et ainsi proposer des solutions en cas d'exposition. Par exemple conseiller le port de lunettes, d'écran total et d'un chapeau en cas d'exposition au soleil. Bien que plus difficile, tenter de réduire et/ou de gérer le stress et les contrariétés pouvant entraîner une réactivation virale.

Lors d'un herpès labial, et afin d'éviter toute auto contamination, il est très important de rappeler aux personnes porteurs de lentilles de ne pas les humidifier avec la salive. Un geste parfois banal mais qui peut être lourd de conséquence.

Le pharmacien peut rappeler quelques précautions d'hygiène, simples, à adopter au quotidien, telles que :

- Eviter les contacts rapprochés entre personnes susceptibles d'être infectées
- Eviter la dissémination de l'infection vers d'autres parties du corps en se lavant régulièrement les mains
- Eviter de partager le linge de toilette ou les produits de beauté
- Ne pas se frotter les yeux, ni toute autre zone infectée par le virus, ou se laver les mains de suite après

- Ne pas se maquiller les yeux tout le long du traitement ophtalmique
- Ne pas emprunter de lentilles à autrui (même si le cas est rare)
- Ne pas utiliser de produit destiné à la voie oculaire sans un avis médical
- Éviter l'exposition à certains facteurs déclenchants sans protection ou anticipation

La prévention du patient atteint d'herpès ophtalmique se fait également en lui rappelant l'importance de consulter le plus rapidement possible un ophtalmologiste, face à tout œil rouge et/ou douloureux.

On se doit de faire prendre conscience de la maladie et des séquelles qu'elle peut engendrer, sans pour autant l'en inquiéter au quotidien. [122, 123, 124, 125]

## **CHAPITRE IV : ACCOMPAGNER ET SOUTENIR LE PATIENT**

Le pharmacien d'officine a une place « privilégiée » dans le cadre de la santé, lui permettant d'être à la fois un soutien et un moteur de motivation pour le patient.

Il se doit d'être à l'écoute et surtout disponible pour toute personne entrant dans son officine.

L'infection herpétique oculaire n'est pas anodine et les séquelles définitives ne sont pas à minimiser. Elle impose dans certains cas un traitement « contraignant » avec plusieurs prises quotidiennes, parfois de plusieurs classes thérapeutiques, et, assez souvent, un traitement prophylactique sur de nombreux mois.

Notre rôle est donc d'être à l'écoute du patient et de savoir entendre ses doutes, ses difficultés, parfois ses inquiétudes, face à la maladie, afin de tenter de les résoudre dans la mesure du possible, et d'apporter les encouragements et la motivation dont il a besoin.

Il peut être également judicieux d'orienter le patient vers des associations telles que l'association Herpès, ou encore des associations axées sur les affections oculaires.

Selon notre ressenti, on peut également orienter la personne vers d'autres thérapeutiques complémentaires, et proposer de consulter par exemple un médecin homéopathe qui pourra éventuellement mettre en place un traitement de fond, ou encore, de prendre un premier rendez-vous avec un psychologue ou toute autre personne pouvant apporter une aide et un soutien psychologique.

Il est donc important pour un pharmacien d'être bien renseigné sur la maladie et ses traitements, mais également, de connaître les limites de ses compétences, afin d'aider au mieux son patient, ou encore, de ne pas aggraver son état de santé. [122, 123, 124]

## **CONCLUSION**

Le virus de l'herpès est un virus ubiquitaire touchant des millions de personnes chaque année. De part sa capacité à entrer en latence dans le système nerveux, l'homme, une fois infecté, devient porteur à vie du virus. Celui-ci pourra alors se réactiver, soit sous forme de récurrences cliniques, soit sous forme d'excrétions virales asymptomatiques.

Chaque année il est à l'origine d'environ 60000 cas d'infections oculaires en France. Ces manifestations cliniques sont variables, notamment en fonction de leur localisation, qui conditionne le plus souvent la sévérité et le risque de complications : de la simple vésicule ulcérate palpébrale, à la véritable urgence médicale avec pronostic visuel engagé. L'herpès ophtalmique est en-effet la première cause de cécité d'origine infectieuse dans les pays industrialisés.

La découverte depuis les années 80 d'antiviraux sélectifs, avec l'ACV en chef de file, a permis de traiter efficacement la maladie : une meilleure maîtrise de la réplication virale avec une moindre toxicité cellulaire, pour de meilleurs résultats cliniques.

Les diverses études et recherches précliniques et cliniques ont permis de mettre en place des stratégies thérapeutiques, plus ou moins standardisées, afin de traiter au mieux les différentes manifestations oculaires.

Toutefois, à ce jour, il n'existe aucun antiviral capable d'éradiquer définitivement le virus. En-effet, les antiviraux actuellement disponibles sont incapables d'agir sur le virus dans son état de latence.

Le rôle du pharmacien d'officine va donc être d'autant plus important dans l'éducation du patient. Savoir transmettre ses connaissances ainsi que les informations nécessaires, mais également, savoir être de bons conseils et se montrer à l'écoute, tout en restant vigilant sur l'état de santé de chaque personne entrant dans son officine.

# **BIBLIOGRAPHIE**

1. SANTALLIER M, PECHEREAU J&A. Anatomie pour les écoles d'orthoptie, v1.0. Nantes : Ed A&J Péchereau ; 2008, 196 p.
2. Globe oculaire [Internet]. [Cité 20 mars 2016]. Disponible sur : <http://raymond.rodriguez1.free.fr/Textes/1s34.htm>
3. BATTERBURY M, BOWLING B. Ophtalmologie. Paris : Elsevier ; 2005, XII-122p.
4. Schéma orbite de l'œil [Internet]. [Cité 20 mars 2016]. Disponible sur : [http://www.lafed-um1.fr/statique/upload/tuteur/image002\\_aa8795babc.jpg](http://www.lafed-um1.fr/statique/upload/tuteur/image002_aa8795babc.jpg)
5. Ophtazone. Les paupières [Internet]. [Cité février 2012]. Disponible sur : <http://ophtazone.no-ip.com/Anatomie/Lid.htm>
6. Faculté de médecine Pierre et Marie CURIE. Enseignement d'ophtalmologie - Chapitre 19 - Pathologie des paupières – 271. [Internet]. [Cité février 2012]. Disponible sur : <http://www.chups.jussieu.fr/polys/ophtalmo/POLY.Chp.19.html>
7. BEAUBERT E, PARIGUET F, TABOULOT S. Manuel de l'opticien. Paris : Maloine ; 2005, VIII-367p.
8. LANG G.K. atlas de poche en couleurs Ophtalmologie. Paris : Maloine ; 2002, XVIII-586p.
9. Ophtazone. La conjonctive [Internet]. [Cité mars 2012]. Disponible sur : <http://ophtazone.no-ip.com/Anatomie/Conj.htm>
10. Chapitre III : la conjonctive [Ressource électronique]. [Cité mars 2012]. Disponible sur : [http://opticienlunetier.fr/files/chapitre\\_iii\\_728.pdf](http://opticienlunetier.fr/files/chapitre_iii_728.pdf)
11. Larousse. Appareil lacrymal [Internet]. [Cité mars 2012]. Disponible sur : [http://www.larousse.fr/encyclopedie/medical/appareil\\_lacrymal/14082](http://www.larousse.fr/encyclopedie/medical/appareil_lacrymal/14082)
12. Les larmes. I- Une larme dans le système lacrymal [Internet]. [Cité mars 2012]. Disponible sur : <http://les-larmes.blogspot.fr/p/1-une-larme-dans-le-systeme-lacrymal.html>
13. Les couches du film lacrymal [Internet]. [Cité avril 2016]. Disponible sur : <http://sciences-et-larmes.e-monsite.com/pages/les-larmes/structure-de-l-oeil.html>



14. Ophtazone. Appareil lacrymal [Internet]. [Cité avril 2016]. Disponible sur : <http://ophtazone.no-ip.com/Anatomie/Lacrymal.htm>
15. Muscles oculomoteurs [Internet]. [Cité avril 2016]. Disponible sur : [http://juminiman.free.fr/cariboost\\_files/musclesoeilyh7.jpg](http://juminiman.free.fr/cariboost_files/musclesoeilyh7.jpg)
16. La sclérotique [Internet]. [Cité avril 2016]. Disponible sur : <http://www.guide-vue.fr/glossaire/cornee>
17. MEDIX Cours de médecine. Cours d'ophtalmologie – Anatomie de la sclérotique [Internet]. [Cité janvier 2015]. Disponible sur : <http://www.medix.free.fr/sim/anatomie-sclerotique.php>
18. RENARD G. La cornée. Paris : Elsevier ; 2001, 234p.
19. KIERSZENBAUM A. Histologie et biologie cellulaire : une introduction à l'anatomie pathologique. Bruxelles : De Boeck ; 2006, XVIII-619p.
20. Histologie de la cornée [Internet]. [Cité avril 2016]. Disponible sur : <http://www.vetopsy.fr/sens/vision/cornee.php>
21. Dematice.org - site pédagogique de la faculté de médecine de Sfax. L'œil et ses annexes. [Ressource électronique]. [Cité avril 2012]. Disponible sur : <http://www.dematice.org/ressources/DCEM2/histologie/L'OEIL%20ET%20SES%20ANNEXES/L'oeil%20et%20ses%20annexes%202005.pdf>
22. CLERMONT Y, LALLI M, BENCSATH-MAKKAI Z. Atlas d'histologie en microscopie optique. 18. Œil [Internet]. [Cité avril 2016]. Disponible sur : [http://audilab.bmed.mcgill.ca/HA/html/eye\\_introduction\\_F.html](http://audilab.bmed.mcgill.ca/HA/html/eye_introduction_F.html)
23. Histologie de l'iris [Internet]. [Cité avril 2016]. Disponible sur : <http://www.vetopsy.fr/sens/vision/iris-pupille.php>
24. KAHLE W, FROTSCHER M. Atlas de poche d'anatomie, Système nerveux et organes des sens. 3<sup>ème</sup> éd. Paris : Flammarion médecine-sciences ; 2002, XIII-419p.
25. Photorécepteurs de la rétine [Internet]. [Cité avril 2016]. Disponible sur : [http://lecerveau.mcgill.ca/flash/d/d\\_02/d\\_02\\_m/d\\_02\\_m\\_vis/d\\_02\\_m\\_vis.html](http://lecerveau.mcgill.ca/flash/d/d_02/d_02_m/d_02_m_vis/d_02_m_vis.html)
26. Répartition des photorécepteurs [Internet]. [Cité avril 2016]. Disponible sur : <http://tpe1stdvbce.e-monsite.com/pages/retine-naturelle-humaine/1-qu-est-ce-que-des-photorecepteurs.html>

27. Faculté de médecine Pierre et Marie CURIE. Histologie : organes, systèmes et appareils – Chapitre 7 – les organes des sens [Internet]. [Cité juin 2012]. Disponible sur : <http://www.chups.jussieu.fr/polys/histo/histoP2/POLY.Chp.7.2.3.html>
28. DULAURENT T, DOUET J-Y. Physiologie comparée de l'angle iridocornéen du chien et de l'homme. Revue de Médecine Vétérinaire, 2007 ; 158(11) : 569-78. [Internet]. [Cité juin 2012]. Disponible sur : [http://www.revmedvet.com/2007/RMV158\\_569\\_578.pdf](http://www.revmedvet.com/2007/RMV158_569_578.pdf)
29. Circulation de l'humeur aqueuse [Internet]. [Cité avril 2016]. Disponible sur : <http://www.ophtalmologie-bordeaux.fr/ophta-33/glaucome.html>
30. GATINEL D. Le cristallin [Internet]. [Cité mars 2016]. Disponible sur : <http://www.gatinel.com/recherche-formation/le-cristallin/>
31. Le cristallin [Internet]. [Cité septembre 2012]. Disponible sur : <http://www.vetopsy.fr/sens/vision/cristallin.php>
32. Dematice.org - site pédagogique de la faculté de médecine de Sfax. Anatomie et physiologie de l'œil – Le cristallin [Internet]. [Cité septembre 2012]. Disponible sur : [http://www.dematice.org/ressources/DCEM3/ophtalmologie/D3\\_oph\\_004/co/Contenu3-2.html](http://www.dematice.org/ressources/DCEM3/ophtalmologie/D3_oph_004/co/Contenu3-2.html)
33. Les voies visuelles [Internet]. [Cité avril 2016]. Disponible sur : <http://tp-svt.pagesperso-orange.fr/vision.htm>
34. PILLY E. Maladies infectieuses et tropicales, E. Pilly 2016. 25<sup>ème</sup> éd. Paris : Alinéa Plus ; 2016, 648p.
35. HURAUX J-M. Traité de virologie médicale. Paris : Estem ; 2003, 699p.
36. Structure du HSV [Internet]. [Cité mai 2016]. Disponible sur : <http://edusanjalmicro.blogspot.fr/2010/04/herpes-simplex-virus.html>
37. BESTMAN-SMITH J. Caractérisation des mutations du virus herpès simplex impliquées dans la résistance aux antiviraux. [Ressource électronique]. Thèse de doctorat en microbiologie-immunologie. Canada : Université Laval ; 2004. [Cité janvier 2013]. Disponible sur : <http://theses.ulaval.ca/archimede/fichiers/21483/21483.html>
38. MARECHAL V, SEGONDY M, NICOLAS J-C. Les herpèsvirus humains : clinique, biologie, diagnostic. Paris, Elsevier ; 1999, 550p.
39. MAMMETTE A. Virologie médicale. Lyon : Presses Universitaires de Lyon ; 2002, 798p.

40. CREPIN S, PICARD C, LABETOUILLE M. Latence et réactivation de HSV-1, LAT et ICP0 : les deux faces d'une seule médaille. Virologie [Internet]. 2006 ; 10(6) : 415-22. [Cité janvier 2013]. Disponible sur : [http://www.jle.com/fr/revues/vir/e-docs/latence\\_et\\_reactivation\\_de\\_hsv1\\_lat\\_et\\_icp0\\_les\\_deux\\_faces\\_dune\\_seule\\_medaille\\_272\\_985/article.phtml?tab=texte](http://www.jle.com/fr/revues/vir/e-docs/latence_et_reactivation_de_hsv1_lat_et_icp0_les_deux_faces_dune_seule_medaille_272_985/article.phtml?tab=texte)
41. GOFFARD A. Infections à Herpès Simplex virus. [Ressource électronique]. [Cité janvier 2013]. Disponible sur : [http://biologiepathologie.chru-lille.fr/enseignement/HSV\\_2012.pdf](http://biologiepathologie.chru-lille.fr/enseignement/HSV_2012.pdf)
42. Faculté de médecine Pierre et Marie CURIE. Virologie : Chapitre 2 - Les Herpesviridae - 1<sup>ère</sup> partie (HSV et VZV) [Internet]. [Cité Février 2013]. Disponible sur : <http://www.chups.jussieu.fr/polys/viro/poly/POLY.Chp.2.html>
43. HAS. Conférence de consensus. Prise en charge de l'herpès cutanéomuqueux chez le sujet immunocompétent [Ressource électronique]. Mercredi 7 Novembre 2001. [Cité Février 2013]. Disponible sur : [http://www.has-sante.fr/portail/upload/docs/application/pdf/herpes\\_court.pdf](http://www.has-sante.fr/portail/upload/docs/application/pdf/herpes_court.pdf)
44. SERGERIE Y. Le virus herpès simplex de type 1 : résistance aux antiviraux et réponse inflammatoire cérébrale. [Ressource électronique]. Thèse de doctorat en microbiologie-immunologie. Canada : Université Laval ; 2007. [Cité janvier 2013]. Disponible sur : <http://theses.ulaval.ca/archimede/fichiers/24960/24960.html>
45. Association Herpès. Guide pratique n°4. Herpès du visage [Ressource électronique]. [Cité Février 2013]. Disponible sur : [http://www.perinat-france.org/upload/grand-public/prevention/documents/herpes\\_labial.pdf](http://www.perinat-france.org/upload/grand-public/prevention/documents/herpes_labial.pdf)
46. SNOF. Herpès oculaire. [Internet]. [Cité Février 2013]. Disponible sur : <http://www.snof.org/encyclopedie/herp%C3%A8s-oculaire>
47. OFFRET H. Œil et virus : [rapport présenté à la] Société française d'ophtalmologie. Paris : Masson ; 2000, XXXI-547p.
48. Anatomie. Nerf trijumeau (V) Illustrations. [Internet]. [Cité Février 2013]. Disponible sur : <http://www.anatomie-humaine.com/Nerf-trijumeau-V.html>
49. BOURCIER T. Infections cornéennes : diagnostic et traitement. Paris : Elsevier ; 2004, 183p.
50. CHAINE G. Atlas d'ophtalmologie clinique. 3<sup>ème</sup> éd. Paris : Elsevier ; 2005, 720p.
51. Ophtazone. Les blépharites. [Internet]. [Cité Février 2013]. Disponible sur : <http://ophtazone.no-ip.com/Pathologie/Lid/Blepharite.htm>

52. Medsource. Conjonctive virale. [Internet]. [Cité Mars 2013]. Disponible sur : <http://www.medsorce.fr/conjonctivite-virale>
53. LABETOULLE M, COLIN J. Aspects actuels du traitement des k ratites herp tiques. Journal Fran ais d’Ophtalmologie. Avril 2012 ; 35(4) : 292-307. [Internet]. [Cit  Mars 2013]. Disponible sur : <http://www.em-consulte.com/en/article/703223>
54. Facult  de m decine Pierre et Marie CURIE. Enseignement d’ophtalmologie - Chapitre 15 – Œil rouge et/ou douloureux – 212. [Internet]. [Cit  Mars 2013]. Disponible sur : <http://www.chups.jussieu.fr/polys/ophtalmo/POLY.Chp.15.html>
55. ERRAIS K. Cours d’agr gation : les k ratites herp tiques. Agr gation 2008 [Ressource  lectronique]. [Cit  Janvier 2016]. Disponible sur : [http://jemmali.tn/agreg/les\\_keratites\\_herpetiques.pdf](http://jemmali.tn/agreg/les_keratites_herpetiques.pdf)
56. Universit  de Sherbrooke. Service d’ophtalmologie : la k ratite. [Internet]. [Cit  Mai 2016]. Disponible sur : <http://www.usherbrooke.ca/archives-web/ophtalmologie/Predoc/cd-etudiants/predoc/Oeil-rouge/Keratite.htm>
57. LABETOULLE M, ROUSSEAU A, BOURCIER T. Atteintes herp tiques du segment ant rieur de l’ il : aspects  pid miologiques, cliniques et diagnostiques. EMC – Ophtalmologie 2014 ; 11(1) : 1-10 [Article 21-200-D-20]. [Cit  Janvier 2016]. Disponible sur : [http://www.jemmali.tn/cours/pdf/herp\\_dx.pdf](http://www.jemmali.tn/cours/pdf/herp_dx.pdf)
58. Dematice.org - site p dagogique de la facult  de m decine de Sfax. Les k ratites – les k ratites herp tiques [Internet]. [Cit  Mars 2013]. Disponible sur : [http://www.dematice.org/ressources/DCEM3/ophtalmologie/D3\\_oph\\_003/co/Contenu4-1.html](http://www.dematice.org/ressources/DCEM3/ophtalmologie/D3_oph_003/co/Contenu4-1.html)
59. COLIN J. Virus – Classification des k ratites herp tiques [Ressource  lectronique]. [Cit  Avril 2013]. Disponible sur : [http://www.futurophtha.fr/files/Image/librairie/CLASSIFICATION\\_DES\\_KERATITES\\_HERPETIQUES.pdf](http://www.futurophtha.fr/files/Image/librairie/CLASSIFICATION_DES_KERATITES_HERPETIQUES.pdf)
60. LABETOULLE M, BOURCIER T. Les antiviraux dans les k ratites herp tiques : Quelles doses ? Comment g rer ? R alit s ophtalmologiques. Mars 2013 ; 201 : 38-41. [Ressource  lectronique]. [Cit  Avril 2013]. Disponible sur : <http://www.jifro.info/wp-content/uploads/2013/03/07.pdf>
61. KODJIKIAN L, SEVE P. Œil et maladies syst miques. Paris : Medecine Sciences publications – Lavoisier ; 2013, XXI-538p.
62. KERATOS. K ratites neurotrophiques. [Internet]. [Cit  avril 2013]. Disponible sur : <http://perso.numericable.fr/keratos/francais/pathologies-neurotrophique.htm>

63. ZEGUIDI H, BODAGHI B. Les uvéites antérieures herpétiques et cytomégaliqes. Réalités ophtalmologiques. Février 2013 ; 200 : 22-25
64. AlpesMed. Corpus médical de la faculté de médecine de Grenoble. MOUILLON M. Les uvéites [Internet]. Septembre 2003 (Mise à jour Aout 2004). [Cité avril 2013]. Disponible sur : <http://www-sante.ujf-grenoble.fr/SANTE/corpus/disciplines/ophtalmo/baissevision/212b/lecon212b.htm#>
65. SNOF. Uvéite. [Internet]. [Cité avril 2016]. Disponible sur : <http://www.snof.org/encyclopedie/uv%C3%A9ite>
66. TURPIN C, WEBER M. Nécroses rétiniennes d'origine virale. Réflexions Ophtalmologiques [Ressource électronique]. Avril 2008 ; 13(114) : 172-176. [Cité mai 2013]. Disponible sur : <file:///C:/Users/UTILISATEUR/Downloads/RO114.pdf>
67. ERRERA M.H, PAQUES M. Les nécroses rétiniennes virales. Réalités ophtalmologiques. Février 2013 ; 200 : 14-17
68. BIELEFELD P. Etiologie et traitement des uvéites. [Ressource électronique]. [Cité mai 2013]. Disponible sur : [http://pierre.kaminsky.pagesperso-orange.fr/CONF/Uveite\\_CAT.pdf](http://pierre.kaminsky.pagesperso-orange.fr/CONF/Uveite_CAT.pdf)
69. Mediris. Hyalite. [Internet]. [Cité mai 2016]. Disponible sur : <http://www.mediris.com/maladies-et-traitements/les-maladies/les-maladies-de-lhumeur-vitree/hyalite/>
70. Centre ophtalmologique Capvision Saint Nazaire. Les corps flottant. [Internet]. [Cité mai 2013]. Disponible sur : <http://www.ophtalmosaintnazaire.com/maladies-oculaires/Corpsflottants/Corpsflottants.html>
71. BODAGHI B, ZEGHIDI H. Les vascularites rétiniennes : les reconnaître, les explorer. Réalités ophtalmologiques, Mars 2013 ; 201 : 20-22. [Ressource électronique]. [Cité juin 2013]. Disponible sur : <http://www.jifro.info/wp-content/uploads/2013/03/04.pdf>
72. McDONALD M, HORDTEN D, MAH F. Gestion de la kératite herpétique épithéliale : algorithme de décisions. 2<sup>ème</sup> partie. L'optométriste, Mars/Avril 2014 ; 36(2) : 18-22 ; [Ressource électronique]. [Cité septembre 2014]. Disponible sur : [https://www.aoqnet.qc.ca/files/revues/OptoMarsAvril2014\\_Article2.pdf](https://www.aoqnet.qc.ca/files/revues/OptoMarsAvril2014_Article2.pdf)
73. WIKIPEDIA. L'encyclopédie libre. Aciclovir. [Internet]. [Cité mai 2016]. Disponible sur : <https://fr.wikipedia.org/wiki/Aciclovir>
74. VIDAL. Dictionnaire VIDAL 2015. 91<sup>ème</sup>éd. 2015, 3648p.

75. Académie nationale de pharmacie. Aciclovir. [Internet]. [Cité mai 2016]. Disponible sur : <http://dictionnaire.acadpharm.org/w/Aciclovir>
76. SELISKO B. Antiviraux ciblant les polymérase virales. [Ressource électronique]. [Cité janvier 2014]. Disponible sur : [http://biologie.univ-mrs.fr/upload/p230/Antiviraux\\_et\\_polym\\_rases.pdf](http://biologie.univ-mrs.fr/upload/p230/Antiviraux_et_polym_rases.pdf)
77. Activation de l'aciclovir. Scielo brazil. [Internet]. [Cité juin 2016]. Disponible sur : [http://www.scielo.br/scielo.php?script=sci\\_arttext&pid=S1984-82502010000300003](http://www.scielo.br/scielo.php?script=sci_arttext&pid=S1984-82502010000300003)
78. FOSTER C, AZAR D, DOHLMAN C. Smolin and thoft's the cornea. 4<sup>ème</sup> Ed. Philadelphia : Lipincott Williams & Wilkins ; 2005, 1323p. [Monographie électronique]. [Cité juin 2016]. Disponible sur : <https://books.google.fr/books?id=93s6aes5ob0C&pg=PA307&dq=trifluridine+pharmacokinetics&hl=fr&sa=X&ved=0ahUKEwjAkIOAjLnNAhVMSRoKHYEID0YQ6AEIJTAB#v=onepage&q=trifluridine%20pharmacokinetics&f=false>
79. Société tunisienne de pathologie infectieuse. TOUMI A. Les anti-herpesviridae. Le 13 Mars 2009 [Ressource électronique]. [Cité janvier 2014]. Disponible sur : [http://infectiologie.org.tn/pdf/cmi/journee\\_sousse/13/antiherpes\\_vidae.pdf](http://infectiologie.org.tn/pdf/cmi/journee_sousse/13/antiherpes_vidae.pdf)
80. GRIMA M. Les antiviraux [Ressource électronique]. Faculté de médecine de Strasbourg [Cité Janvier 2014]. Disponible sur : [http://udsmed.u-strasbg.fr/pharmaco/pdf/dcm3/DCEM3-Pharmaco\\_Chap17-Antiviraux\\_2005.pdf](http://udsmed.u-strasbg.fr/pharmaco/pdf/dcm3/DCEM3-Pharmaco_Chap17-Antiviraux_2005.pdf)
81. Wikipedia. L'encyclopédie libre. Formule du Valaciclovir. [Internet]. [Cité mai 2016]. Disponible sur : <https://fr.wikipedia.org/wiki/Valaciclovir>
82. TESSIER F. Cours d'infectiologie de 4<sup>ème</sup> année de pharmacie : les antiviraux. Université Victor Segalen Bordeaux 2 : 2007.
83. Académie nationale de pharmacie. Ganciclovir. [Internet]. [Cité juin 2016]. Disponible sur : <http://dictionnaire.acadpharm.org/w/Ganciclovir>
84. MELLIEZ H. Traitement des herpèsvirus. 22 Avril 2011. [Ressource électronique]. [Cité février 2014]. Disponible sur : <http://www.infectio-lille.com/diaporamas/2011/HSV-VZV-HHV6-DUACAI2011.pdf>
85. PAINTSIL E, CHENG YC. The desk encyclopedia of microbiology. San Diego : Elsevier ; 2009. Chapter : Antiviral agents, p. 83-117. [Monographie électronique]. [Cité juin 2016]. Disponible sur : <https://books.google.fr/books?id=vO0oU4z36DIC&pg=PA90&dq=ganciclovir+phosphorylation&hl=fr&sa=X&ved=0ahUKEwi5jeiMnbnNAhWIDBoKHfI9DecQ6AEIRjAG#v=onepage&q=ganciclovir%20phosphorylation&f=false>

86. BODAGHI B, CASPERS L, GOLDSCHMIDT P, EASTY D. La kératite herpétique. [Ressource électronique]. [Cité janvier 2014]. Disponible sur : [http://futurophtha.b/files/Image/librairie/Ker\\_Her\\_Fr.pdf](http://futurophtha.b/files/Image/librairie/Ker_Her_Fr.pdf)
87. LIBERT J. La toxicité des injections intravitréennes d'antibiotiques et antiviraux. [Ressource électronique]. [Cité mars 2014]. Disponible sur : <file:///C:/Users/UTILISATEUR/Downloads/304-12.pdf>
88. GUPTA AK. Clinical ophtalmology : contemporary perspectives. 9<sup>ème</sup> éd. New Delhi : Elsevier ; 2009 : 842p. [Monographie électronique]. [Cité juin 2016]. Disponible sur : <https://books.google.fr/books?id=mHt0n5L7b64C&pg=PT331&dq=ganciclovir+vs+acyclovir+mechanism&hl=fr&sa=X&ved=0ahUKEWjtkcjSoLnNAhWODBoKHe3YAGIQ6AEIOzAD#v=onepage&q=ganciclovir%20vs%20acyclovir%20mechanism&f=false>
89. Formule de la trifluridine. [Internet]. [Cité juin 2016]. Disponible sur : <https://dailymed.nlm.nih.gov/dailymed/archives/fdaDrugInfo.cfm?archiveid=2478>
90. HAS. Virophtha. 19 Octobre 2011 [Ressource électronique]. [Cité mars 2014]. Disponible sur : [http://www.has-sante.fr/portail/upload/docs/application/pdf/2011-10/virophtha\\_19-10-2011i\\_avis\\_11043.pdf](http://www.has-sante.fr/portail/upload/docs/application/pdf/2011-10/virophtha_19-10-2011i_avis_11043.pdf)
91. GUPTA SK, AGARWAL R, SRIVASTAVA S. Textbook on Clinical ocular pharmacology and therapeutics. New Delhi : Jaypee Brothers Medical Publishers ; 2014, 354p [Monographie électronique]. [Cité juin 2016]. Disponible sur : [https://books.google.fr/books?id=4TIPBQAAQBAJ&pg=PA137&lpg=PA137&dq=trifluridine+pharmacokinetics&source=bl&ots=ccCyZ1bEbw&sig=WdYVxKPGoqnfzbSqaJLLt\\_m6emU&hl=fr&sa=X&ved=0ahUKEwivxPSXiLnNAhVLPxoKHbKZAIQ6AEIUzAH#v=onepage&q=trifluridine%20pharmacokinetics&f=false](https://books.google.fr/books?id=4TIPBQAAQBAJ&pg=PA137&lpg=PA137&dq=trifluridine+pharmacokinetics&source=bl&ots=ccCyZ1bEbw&sig=WdYVxKPGoqnfzbSqaJLLt_m6emU&hl=fr&sa=X&ved=0ahUKEwivxPSXiLnNAhVLPxoKHbKZAIQ6AEIUzAH#v=onepage&q=trifluridine%20pharmacokinetics&f=false)
92. Formule du foscarnet. [Internet]. [Cité juin 2016]. Disponible sur : <http://www.scbt.com/fr/datasheet-205330-foscarnet-sodium.html>
93. MORFIN F, THOUVENOT D, NAJIOULLAH F, AYMARD M, LINA B. La résistance des virus herpès simplex aux antiviraux. Virologie [Internet]. 1999 ; 3(1) : 57-63. [Cité janvier 2014]. Disponible sur : [http://www.jle.com/fr/revues/vir/e-docs/la\\_resistance\\_des\\_virus\\_herpes\\_simplex\\_aux\\_antiviraux\\_260286/article.phtml?tab=texte](http://www.jle.com/fr/revues/vir/e-docs/la_resistance_des_virus_herpes_simplex_aux_antiviraux_260286/article.phtml?tab=texte)
94. LABETOULLE M, BOURCIER T. Traitement des kératites herpétiques : quels buts et quels outils ? Réalités ophtalmologiques. Février 2013 ; 200 : 18-21.
95. NUHRICH A. Cours de chimie thérapeutique de 4<sup>ème</sup> année de pharmacie : Les corticoïdes. Université Victor Segalen Bordeaux 2 : 2008.

96. Formule du cortisol. [Internet]. [Cité juin 2016]. Disponible sur : <http://sciences-physiques.ac-montpellier.fr/ABCDORGA/Famille5/CORTICOIDES.htm>
97. Faculté de médecine Pierre et Marie CURIE. Pharmacologie chapitre 14 – Corticostéroïdes [Internet]. [Cité avril 2014]. Disponible sur : <http://www.chups.jussieu.fr/polys/pharmaco/poly/corticoides.html>
98. WECHSLER B, CHOSIDOW O. Corticoïdes et corticothérapie. Montrouge : J Libbey Eurotext ; 1997, 175p
99. SIBILIA J. Les corticoïdes : mécanismes d'action. La lettre du rhumatologue. [Ressource électronique]. Février 2003 ; 289 : 23-31. [Cité juin 2016]. Disponible sur : <http://www.edimark.fr/Front/frontpost/getfiles/6581.pdf>
100. KAPLANSKI G, BERARD F, LEBRANCHU Y, MIOSSEC P. Cibles immunologiques et mécanismes d'action des glucocorticoïdes. [Ressource électronique]. [Cité juin 2016]. Disponible sur : <http://www.assim.refer.org/colleges/colleges/styled/files/page80-13.16.glucocorticoi0308des.pdf>
101. ROSENBERG R. Injections sous-conjonctivales de triamcinolone acétonide dans la prise en charge des œdèmes maculaires uvéitiques non infectieux. [Ressource électronique]. Thèse de doctorat en médecine. Lille : Université du droit et de la santé ; 2013 [Cité juin 2016]. Disponible sur : <http://pepите-depot.univ-lille2.fr/nuxeo/site/esupversions/7ea44057-58f5-4939-aff3-7b23743ada6c>
102. Facultés de médecine de Toulouse. Ressources pédagogiques DCEM2/Module8/Item112. Réaction inflammatoire : aspects biologiques et cliniques. Conduite à tenir [Internet]. [Cité juin 2016]. Disponible sur : <http://www.medecine.ups-tlse.fr/DCEM2/module8/item112/indexI1.htm>
103. MONASSIER L. Chapitre 23. Les anti-inflammatoires stéroïdiens [Ressource électronique]. Faculté de médecine de Strasbourg [Cité avril 2014]. Disponible sur : [http://udsmed.u-strasbg.fr/pharmaco/pdf/DCEM1\\_Pharmacologie\\_chapitre\\_23\\_Les\\_anti\\_inflammatoires\\_steroidiens.pdf](http://udsmed.u-strasbg.fr/pharmaco/pdf/DCEM1_Pharmacologie_chapitre_23_Les_anti_inflammatoires_steroidiens.pdf)
104. Rhumato.info. L'ostéoporose cortisonique [Internet]. Mis à jour le 24 juin 2012 [Cité juin 2016]. Disponible sur : <http://www.rhumato.info/cours-revues2/114-osteoporose/1642-losteoporose-cortisonique>
105. Prescrire.org. Petit manuel de pharmacovigilance et pharmacologie clinique. Partie 1-1.4 : Profils d'effets indésirables de médicaments immunodépresseurs [Internet]. [Cité juin 2016]. Disponible sur : <http://www.prescrire.org/fr/101/325/47322/0/PositionDetails.aspx>



106. BODAGHI B, LEHOANG P. Uvéite. Issy-les-Moulineaux : Elsevier, Masson ; 2009, XVII-394p.
107. WIKIPEDIA. Formule de la rimexolone [Internet]. [Cité Juin 2016]. Disponible sur : <https://en.wikipedia.org/wiki/Rimexolone>
108. LABETOULLE M, ROUSSEAU A, BOURCIER T. Atteintes herpétiques du segment antérieur de l'œil : aspects thérapeutiques. EMC – Ophtalmologie 2014 ; 11(1) : 1-9 [Article 21-200-D-21]. [Cité Janvier 2016]. Disponible sur : <http://docplayer.fr/19534683-Atteintes-herpetiques-du-segment-anterieur-de-l-oeil-aspects-therapeutiques.html>
109. Faculté de médecine Pierre et Marie CURIE. Enseignement d'ophtalmologie. Chapitre 17 : Glaucome chronique -240 [Internet]. [Cité mai 2014]. Disponible sur : <http://www.chups.jussieu.fr/polys/ophtalmo/POLY.Chp.17.5.html>
110. LABETOULLE M, KIRSCH O, FRAU E. Glaucome chronique à angle ouvert, herpès oculaire et dégénérescence maculaire liée à l'âge. Medecine [Internet] 2005 ; 1(1) : 15-7. [Cité Juillet 2016]. Disponible sur : [http://www.jle.com/fr/revues/med/e-docs/glaucome\\_chronique\\_a\\_angle\\_ouvert\\_herpes\\_oculaire\\_et\\_degenerescence\\_maculaire\\_liee\\_a\\_l\\_age\\_266596/article.phtml?tab=texte](http://www.jle.com/fr/revues/med/e-docs/glaucome_chronique_a_angle_ouvert_herpes_oculaire_et_degenerescence_maculaire_liee_a_l_age_266596/article.phtml?tab=texte)
111. Société Française d'Ophtalmologie. Lentilles thérapeutiques. Fiche d'information n°64 [Ressource électronique]. [Cité Septembre 2014]. Disponible sur : [http://www.sfo.asso.fr/sites/sfo.prod/files/files/FICHE-INFO-PATIENT\\_/64\\_Lentilles\\_therapeutiques.pdf](http://www.sfo.asso.fr/sites/sfo.prod/files/files/FICHE-INFO-PATIENT_/64_Lentilles_therapeutiques.pdf)
112. Ooreka. Lentilles thérapeutiques [Internet]. [Cité Septembre 2014]. Disponible sur : <https://lunettes.ooreka.fr/comprendre/lentilles-therapeutiques>
113. Lentilles thérapeutiques [Internet]. [Cité Août 2016]. Disponible sur : <http://www.thierrycaut.fr/store/Lentilles-th%C3%A9rapeutiques>
114. CREUZOT-GARCHER C. Collyre au sérum autologue. Réflexions ophtalmologiques [Ressource électronique]. Mars 2010 ; 15(133) : 6-8. [Cité Septembre 2014]. Disponible sur : <file:///C:/Users/UTILISATEUR/Downloads/RO133.pdf>
115. SALEH JAWICHE, RELIQUET C, VENET A, JOURAND A, GRELLET J. Mise au point d'une préparation de collyre au sérum autologue : état des lieux des pratiques. [Ressource électronique]. [Cité Septembre 2014]. Disponible sur : [http://www.synprefh.org/data/Archives/hopi2013\\_poster%20163.pdf](http://www.synprefh.org/data/Archives/hopi2013_poster%20163.pdf)
116. Clinique de la vision. Greffes de cornée [Internet]. [Cité Septembre 2014]. Disponible sur : <http://www.cliniquedelavision.com/greffes-de-corn%C3%A9e>

117. Institut ophtalmique. La greffe de cornée [Internet]. [Cité Septembre 2014]. Disponible sur : <http://www.institut-ophtalmique.fr/a-propos-des-pathologies/cornee/la-greffe-de-la-cornee/>
118. Société Française d'Ophtalmologie. Greffe de membrane amniotique. Fiche d'information n°07c [Ressource électronique]. [Cité Septembre 2014]. Disponible sur : <http://www.sfo.asso.fr/sites/sfo.prod/files/files/FICHE-INFO-PATIENT /7c Greffe amniotique.pdf>
119. TOUBOUL D. Greffes de membrane amniotique : mode d'emploi. Réflexions ophtalmologiques [Ressource électronique]. Mai 2011 ; 16(145) : 12-14. [Cité Septembre 2014]. Disponible sur : <file:///C:/Users/UTILISATEUR/Downloads/RO145.pdf>
120. TRACOGNA B. Efficacité des greffes de membrane amniotique humaine dans les pathologies cornéennes [Ressource électronique]. Thèse de médecine. Université de Nice-Sophia Antipolis ; 2016. [Cité Juillet 2016]. Disponible sur : <http://dumas.ccsd.cnrs.fr/dumas-01293816/document>
121. LABETOULLE M. Kératites herpétiques. Réflexions ophtalmologiques [Ressource électronique]. Avril 2008 ; 13(114) : 178-180. [Cité Octobre 2014]. Disponible sur : <file:///C:/Users/UTILISATEUR/Downloads/RO114.pdf>
122. CESPHEM. Rôle du pharmacien [Internet]. [Mai 2015]. Disponible sur : <http://www.cespharm.fr/fr/Prevention-sante/L-education-pour-la-sante/Role-du-pharmacien>
123. Ordre national des pharmaciens. Pharmacien titulaire d'officine [Internet]. [Cité Mai 2015]. Disponible sur : <http://www.ordre.pharmacien.fr/Le-pharmacien/Le-metier-du-pharmacien/Fiches-metiers/Pharmacie/Pharmacien-titulaire-d-officine>
124. Ordre national des pharmaciens. Pharmacien adjoint d'officine [Internet]. [Cité Mai 2015]. Disponible sur : <http://www.ordre.pharmacien.fr/Le-pharmacien/Le-metier-du-pharmacien/Fiches-metiers/Pharmacie/Pharmacien-adjoint-d-officine>
125. HAMARD H, DUFIER J-L. Rôle du pharmacien face aux affections oculaires [Ressource électronique]. CESPHEM 2008 [Cité Mai 2015]. Disponible sur : <file:///C:/Users/UTILISATEUR/Downloads/role-du-pharmacien-face-aux-affections-oculaires-fiche-technique.pdf>

## **SERMENT DE GALIEN**

Je jure, en présence des maîtres de la Faculté, des conseillers de l'ordre des Pharmaciens et de mes condisciples :

D'honorer ceux qui m'ont instruite dans les préceptes de mon art et de leur témoigner ma reconnaissance en restant fidèle à leur enseignement ;

D'exercer dans l'intérêt de la santé publique, ma profession avec conscience et de respecter non seulement la législation en vigueur, mais aussi les règles de l'honneur, de la probité et du désintéressement ;

De ne jamais oublier ma responsabilité et mes devoirs envers le malade et sa dignité humaine.

En aucun cas, je ne consentirai à utiliser mes connaissances et mon état pour corrompre les mœurs et favoriser des actes criminels.

Que les hommes m'accordent leur estime si je suis fidèle à mes promesses.

Que je sois couverte d'opprobre et méprisée de mes confrères si j'y manque.