



**HAL**  
open science

# Les aménagements sinusiens par voie latérale sans matériau de comblement et pose simultanée d'implants

Claire Megale

► **To cite this version:**

Claire Megale. Les aménagements sinusiens par voie latérale sans matériau de comblement et pose simultanée d'implants. Médecine humaine et pathologie. 2017. dumas-01552119

**HAL Id: dumas-01552119**

**<https://dumas.ccsd.cnrs.fr/dumas-01552119>**

Submitted on 30 Jun 2017

**HAL** is a multi-disciplinary open access archive for the deposit and dissemination of scientific research documents, whether they are published or not. The documents may come from teaching and research institutions in France or abroad, or from public or private research centers.

L'archive ouverte pluridisciplinaire **HAL**, est destinée au dépôt et à la diffusion de documents scientifiques de niveau recherche, publiés ou non, émanant des établissements d'enseignement et de recherche français ou étrangers, des laboratoires publics ou privés.

**LES AMENAGEMENTS SINUSIENS PAR VOIE LATÉRALE  
SANS MATÉRIAU DE COMBLEMENT ET POSE  
SIMULTANÉE D'IMPLANTS**

Année 2017

Thèse n°42-57-17-05

**THÈSE**

Présentée et publiquement soutenue devant  
la Faculté de Chirurgie Dentaire de Nice

Le 28 février 2017 Par

**Mlle Claire MEGALE**

Né(e) le 24.08.1992 à NICE

Pour obtenir le grade de :

**DOCTEUR EN CHIRURGIE DENTAIRE (Diplôme d'État)**

Examineurs :

Monsieur le Professeur	J.P Rocca	Président du jury
<u>Monsieur le Professeur</u>	<u>P. Mahler</u>	<u>Assesseur</u>
Madame le Docteur	C. Voha	Assesseur
Monsieur le Docteur	C. Savoldelli	Assesseur
Monsieur le Docteur	J. Surménian	Membre invité



Année universitaire 2016/2017

## **CORPS ENSEIGNANT**

### **56ème section : DEVELOPPEMENT, CROISSANCE ET PREVENTION**

#### **Sous-section 01 : ODONTOLOGIE PEDIATRIQUE**

Professeur des Universités : Mme MULLER-BOLLA Michèle  
Maître de Conférences des Universités : Mme JOSEPH Clara  
Assistant Hospitalier Universitaire : Mme PIERRE Audrey

#### **Sous-section 02 : ORTHOPEDIE DENTO-FACIALE**

Professeur des Universités : Mme MANIERE-EZVAN Armelle  
Assistante Associée-Praticien Associé : Mme OUEISS Arlette  
Assistant Hospitalier Universitaire : M. BUSSON Floriant

#### **Sous-section 03 : PREVENTION, EPIDEMIOLOGIE, ECONOMIE DE LA SANTE, ODONTOLOGIE LEGALE**

Professeur des Universités : Mme LUPI-PEGURIER Laurence  
Assistant Hospitalier Universitaire : Mme SOSTHE Anne Laure  
Assistant Hospitalier Universitaire : Mme BORSA Leslie

### **57ème section : SCIENCES BIOLOGIQUES, MEDECINE ET CHIRURGIE BUCCALE**

#### **Sous-section 01 : PARODONTOLOGIE**

Maître de Conférences des Universités : M. CHARBIT Yves  
Maître de Conférences des Universités : Mme VINCENT-BUGNAS Séverine  
Assistant Hospitalier Universitaire : M. BORIE Gwenaël  
Assistant Hospitalier Universitaire : M. RATHELOT Benjamin

#### **Sous-section 02 : CHIRURGIE BUCCALE, PATHOLOGIE ET THERAPEUTIQUE, ANESTHESIE ET REANIMATION**

Professeur des Universités Associées : Mme MERIGO Elisabetta  
Maître de Conférences des Universités : M. COCHAIS Patrice  
Maître de Conférences des Universités : M. SAVOLDELLI Charles  
Assistant Hospitalier Universitaire : M. PAUL Adrien

#### **Sous-section 03 : SCIENCES BIOLOGIQUES**

Professeur des Universités : Mme PRECHEUR-SABLAYROLLES Isabelle  
Maître de Conférences des Universités : Mme RAYBAUD Hélène  
Maître de Conférences des Universités : Mme VOHA Christine

## **58ème section : SCIENCES PHYSIQUES ET PHYSIOLOGIQUES ENDODONTIQUES ET PROTHETIQUES**

### **Sous-section 01 : ODONTOLOGIE CONSERVATRICE, ENDODONTIE**

Professeur des Universités : Mme BERTRAND Marie-France

Professeur des Universités : M. MEDIONI Etienne

Professeur Emérite : M. ROCCA Jean-Paul

Maître de Conférences des Universités : Mme BRULAT-BOUCHARD Nathalie

Maître de Conférences Associé des Universités : M. CEINOS Romain

Assistant Hospitalier Universitaire : M. MORKOWSKI-GEMMI Thomas

Assistant Hospitalier Universitaire : Mme DUVERNEUIL Laura

Assistant Hospitalier Universitaire : M. GANDJIZADEH GHOUCHANI Mir-Payam

### **Sous-section 02 : PROTHESES**

Professeur des Universités : Mme LASSAUZAY Claire

Maître de Conférences des Universités : M. ALLARD Yves

Maître de Conférences des Universités : M. LAPLANCHE Olivier

Maître de Conférences des Universités : Mme POUYSSEGUR-ROUGIER Valérie

Assistant Hospitalier Universitaire : Mme CERETTI Léonor

Assistant Hospitalier Universitaire : M. OUDIN GENDREL Antoine

Assistant Hospitalier Universitaire : M. SABOT Jean-Guy

Assistant Hospitalier Universitaire : M. SAMMUT Arnaud

### **Sous-section 03 : SCIENCES ANATOMIQUES ET PHYSIOLOGIQUES**

Professeur des Universités : M. BOLLA Marc

Professeur des Universités : M. MAHLER Patrick

Maître de Conférences des Universités : Mme EHRMANN Elodie

Maître de Conférences des Universités : M. LEFORESTIER Eric

Assistant Hospitalier Universitaire : Mme AZAN Cindy

## **Remerciements**

**À Monsieur le Professeur Jean Paul ROCCA,  
Docteur en chirurgie dentaire, Professeur Emérite, Professeur des Universités  
Sous-section odontologie conservatrice, endodontie**

Cher Professeur ROCCA,

Je vous remercie de m'avoir fait l'honneur d'accepter de présider ce jury de thèse. J'admire votre compétence dans votre domaine, et vous remercie pour la proximité que vous savez garder avec les étudiants, malgré votre notoriété.

Les vacances hospitalières passées ensemble sont rares, cependant sachez qu'elles demeurent des souvenirs très agréables. Vous savez échanger avec vos patients avec autant d'aisance que vous savez nouer des liens avec les nouveaux étudiants, vous transmettez avec passion, humilité et entrain les compétences que vous détenez. Quand on découvre toute l'énergie et la dévotion que vous portez à ce domaine, on ne peut que comprendre pourquoi les praticiens vous demandent d'animer des conférences à travers le monde.

Vous avez été présent, à plusieurs reprises, dans les jurys des examens oraux de mon cursus en odontologie. Vous représentiez pour moi la figure rassurante de ces examinateurs et avez toujours été d'une grande bienveillance à mon égard, je vous en suis très reconnaissante. Je suis très fière de vous compter une nouvelle fois dans mon jury. Merci pour votre présence.

Je vous prie de recevoir, cher Professeur ROCCA l'expression de toute ma gratitude et de mon profond respect.

**À Monsieur le Professeur Patrick MAHLER  
Docteur en chirurgie dentaire, Professeur des Universités, Praticien Hospitalier  
Sous-section sciences anatomiques et physiologiques**

Cher Professeur MAHLER,

Je suis honorée de vous compter parmi les membres de mon jury et vous suis très reconnaissante d'avoir accepté de diriger ma thèse.

Vos grandes compétences et votre disponibilité se sont avérées des plus précieuses tant dans la rédaction de cette thèse que dans mes années d'apprentissage à l'hôpital.

Votre sympathie, votre patience et votre bienveillance auront marqué mes trois années de clinique et contribuent à mon souhait de poursuivre à vos côtés.

Vous êtes réellement passionné par l'enseignement, et avez toujours voulu transmettre avec la plus grande transparence et une extrême précision toutes vos connaissances à vos étudiants. Merci pour tout ce que vous avez pu m'apprendre, et merci d'avoir toujours été à mes cotés.

Vous trouverez dans ce travail l'expression d'une grande estime et de toute mon amitié.

**À Monsieur le Docteur Charles SAVOLDELLI**

**Docteur en Chirurgie maxillo-faciale. Maître de Conférences des Universités de chirurgie orale,  
Praticien Hospitalier de Chirurgie Maxillo-Faciale  
Sous-section de chirurgie buccale, pathologie et thérapeutique**

Cher Docteur SAVOLDELLI,

Je vous remercie d'avoir si gentiment accepté de faire partie de ce jury de thèse.  
Je n'aurai pas eu la chance de travailler avec vous à l'hôpital, mais j'ai pu constater avec quel enthousiasme vous réussissez à créer ce lien entre votre domaine de la chirurgie médicale, celui de l'orthodontie et de l'odontologie. Vous nous apportez votre immense savoir tout en étant toujours à l'écoute des autres.  
Vous savez vous mettre à la portée de chacun, trouvez de la noblesse dans tous les secteurs de notre profession et êtes si passionné par ce que vous entreprenez.  
Vous avez gagné l'affection de nombreux étudiants en dentaire, au même titre, j'en suis sûre, que de tous les patients que vous soignez avec grande empathie.

Veillez trouver l'expression de ma sincère gratitude et de toute ma sympathie

**À Madame le Docteur Christine VOHA**

**Docteur en chirurgie dentaire, Maître de Conférences des Universités, Praticien Hospitalier  
Sous-section de sciences biologiques**

Chère Docteur VOHA,

Je vous remercie d'avoir eu la gentillesse d'accepter de siéger dans mon jury de thèse.  
J'ai eu la chance de bénéficier de la qualité de votre enseignement théorique durant mes premières années d'études à la faculté ; mais aussi de vos points de vue de praticienne en clinique, notamment en 6ème année où vous avez pris à cœur votre rôle de professeur référent.  
Vous m'avez offert vos conseils avec calme, gentillesse et rigueur. Vous avez su trouver les mots justes et rassurants quand l'inquiétude des quotas me submergeait, je vous en suis très reconnaissante.

Merci pour votre bonne humeur communicative et pour votre présence. Que cette thèse vous exprime toute mon estime et mon profond respect.

**À Monsieur le Docteur Jérôme SURMENIAN**  
**Docteur en chirurgie dentaire**  
**Postgraduate de Parodontologie et d'Implantologie Boston USA**

Cher Docteur SURMENIAN,

Je ne saurais comment vous remercier pour tout l'intérêt que vous avez porté à ma thèse. Votre investissement et votre aide ont été si précieux. Malgré votre emploi du temps chargé, vous avez toujours trouvé des instants pour m'éclairer, me rassurer, me conseiller et m'épauler, merci.

Merci pour votre lucidité. Merci d'avoir été un excellent maître de stage à la pédagogie impeccable. Merci de m'avoir transmis votre passion pour la parodontologie. Merci pour votre grande humilité. Etudier avec vous et bénéficier de vos compétences a été une vraie chance et un grand honneur.

Vous êtes, en plus d'un praticien que j'admire, une personne que j'affectionne tout particulièrement pour sa franchise, son honnêteté et ses immenses qualités humaines. J'espère que ce travail sera à la hauteur de vos attentes.

Je vous prie de croire, cher Docteur SURMENIAN, en toute l'estime et l'affection que j'ai pour vous, et vous remercie de finir ces études avec moi.

# LES AMENAGEMENTS SINUSIENS PAR VOIE LATERALE SANS MATERIAU DE COMPLEMENT ET POSE SIMULTANEE D'IMPLANTS.

## Table des matières

<b>INTRODUCTION</b> .....	9
<b>CHAPITRE 1. Le sinus maxillaire</b> .....	11
1.1. Embryologie et développement du sinus maxillaire .....	11
1.2. Anatomo-physiologie .....	11
1.2.1. Le sinus maxillaire (1) (2).....	11
1.2.2. Vascularisation et innervation du sinus maxillaire.....	13
1.2.3. La membrane de Schneider.....	14
1.2.4. Physiologie du sinus maxillaire.....	14
1.3 Biologie de la cicatrisation sinusienne post-chirurgicale .....	15
1.3.1. L'inflammation :.....	15
1.3.2. La coagulation et néo-angiogénèse .....	15
1.3.3. La phase de prolifération .....	16
1.3.4. La phase de remodelage et maturation osseuse .....	17
1.3.5. Le rôle de la membrane sinusienne dans la cicatrisation .....	17
<b>CHAPITRE 2. Aménagement sinusien par voie latérale avec biomatériaux de comblement..</b>	20
2.1. Techniques actuelles d'aménagement sinusien par voie latérale .....	20
2.1.1. Indication.....	21
2.1.2. Classification.....	23
2.1.3. Contre-indications .....	27
2.1.4. Principes chirurgicaux de l'aménagement sinusien par voie latérale avec matériaux de comblement : (1) (4) (7) .....	28
<b>CHAPITRE 3. Intérêt des biomatériaux dans la néoformation sinusienne.</b> .....	31
3.1. Notions fondamentales .....	31
3.1.1. Caractéristiques d'un biomatériau .....	31
3.1.1. Matériaux de comblement d'origine naturelle .....	32
3.1.2. Matériaux de comblement d'origine synthétique : Les greffes alloplastiques.....	33
3.2. Résultats de la littérature : les implants dans les sinus greffés.....	33
3.2.1. Taux de succès des implants placés dans un sinus greffé .....	33
3.2.2. Taux de succès implantaire selon les différents matériaux de greffe.....	34



3.2.3.	Résultats histomorphométriques.....	35
3.3.	Complications chirurgicales des techniques d'aménagement sinusien par voie latérale avec matériaux de comblement.....	37
3.3.1.	Complications intrinsèques à la technique chirurgicale.....	37
3.3.2.	Complications liées à l'utilisation de biomatériaux.....	39
<b>CHAPITRE 4.</b>	<b>Aménagement sinusien par voie latérale sans matériaux de comblement. ....</b>	<b>43</b>
4.1.	Principe.....	43
4.2.	Indications, contre indications .....	43
4.3.	Avantages et limites de la technique .....	44
4.4.	Etapas cliniques.....	45
4.4.1.	Préopératoire .....	45
4.4.2.	Per opératoire (1) (4) (5) (6) .....	45
4.4.3.	Postopératoire.....	47
4.4.4.	Recommandations post opératoires .....	48
4.5.	Cas cliniques .....	48
4.5.1.	Cas 1 : Madame S .....	48
4.5.2.	Cas 2: Monsieur Y .....	50
4.5.3.	Cas 3: Monsieur Z .....	51
4.5.4.	Cas 4: Monsieur J.....	52
4.5.5.	Cas 5 : Monsieur R.....	53
4.6.	Analyse de la littérature .....	55
4.6.1.	Méthode.....	55
4.6.2.	Limites des articles .....	60
4.6.3.	Synthèse .....	60
<b>CONCLUSION.....</b>	<b>.....</b>	<b>64</b>
<b>BIBLIOGRAPHIE.....</b>	<b>.....</b>	<b>66</b>
<b>TABLE DES ILLUSTRATION.....</b>	<b>.....</b>	<b>73</b>

## INTRODUCTION

Le maxillaire postérieur est un os peu résistant et peu dense, composé d'une fine couche de corticale osseuse et d'un os spongieux faiblement minéralisé. Avec la perte des dents postérieures et au cours du vieillissement, le volume osseux maxillaire tend à diminuer. L'insuffisance alvéolaire verticale et/ou horizontale représente alors un facteur limitant pour les possibilités d'implantation.

La résorption osseuse maxillaire résulte de plusieurs phénomènes. D'une part, du processus de fonte osseuse du maxillaire post extractionnel physiologique (résorption centripète) ou pathologique (parodontopathies) et d'autre part, de l'extension du sinus du fait de l'absence de sollicitation mécanique osseuse par la fonction occlusale. Les déséquilibres hormonaux, les facteurs métaboliques, l'inflammation, l'âge, le sexe et certaines pathologies systémiques peuvent accélérer ce processus de résorption.

Ainsi, dans de nombreux cas cliniques, la hauteur d'os résiduel se trouve considérablement réduite et le rapport intermaxillaire défavorable pour une réhabilitation prothétique implanto portée.

Au cours des dernières années, de nombreuses techniques chirurgicales de greffes ont été élaborées pour permettre l'implantation dans des maxillaires atrophiques. Dans le cas de défauts de hauteur sous sinusienne, un matériau de comblement osseux est généralement interposé par voie crestale ou latérale. L'accès par la voie crestale est limité à des aménagements faibles en hauteur, tandis que la voie latérale permet de recréer un volume osseux sous sinusien, par interposition d'un matériau de greffe, pour des hauteurs résiduelles de crêtes très réduites.

Lorsqu'une greffe osseuse par voie latérale est pratiquée, les risques d'infections sont nombreux et le matériau de greffe peut parfois être rejeté par l'organisme, ralentissant alors considérablement le temps de traitement.

En réalité, le biomatériau utilisé lors des sinus lifts jouerait essentiellement un rôle mécanique de mainteneur d'espace tridimensionnel afin de stabiliser la membrane sinusienne en position haute et en empêchant son affaissement sous l'effet des pressions intra-sinusiennes.

Des études récentes ont rapporté des cas d'augmentation du sinus maxillaire en soulevant simplement la membrane sans utilisation de matériau de greffe. La pose d'implants, simultanée au soulèvement de membrane, permettrait de jouer le rôle de mainteneur d'espace et le caillot sanguin formé, celui d'échafaudage pour la minéralisation osseuse.

Cette technique représente un réel intérêt clinique puisqu'elle permettrait de limiter les complications post opératoires lié à la greffe, diminuerait le coût et la morbidité de l'intervention.

Dans ce présent travail, nous tenterons de démontrer l'intérêt de la technique de l'aménagement sinusien par voie latérale avec pose simultanée d'implants, et de proposer ce protocole comme une alternative viable et reproductible à la greffe sous sinusienne.

Nous rappellerons, dans un premier temps, les bases anatomo-physiologiques du sinus maxillaire. Nous présenterons ensuite les limites de la technique conventionnelle des aménagements sinusiens par voie latérale avec greffes, ainsi que des matériaux utilisés. Puis, nous décrirons la technique de sinus lift sans matériau de comblement et illustrerons les avantages de ce procédé chirurgical par une analyse de la littérature et une présentation de cas.

# CHAPITRE 1. Le sinus maxillaire

Les sinus maxillaires, parfois appelés antre d'highmore, sont deux cavités pneumatiques creusées dans la partie centrale du maxillaire à partir d'une évagination de la muqueuse nasale. Ils constituent la cavité aérienne la plus volumineuse de tous les sinus de la face et entrent dans la constitution des cavités nasales, orales, orbitaires, ptérygo-palatines et infra temporales. La communication avec les cavités nasales se fait par l'intermédiaire d'un ostium (ostium maxillaire). (1)

## 1.1. Embryologie et développement du sinus maxillaire

Le sinus maxillaire possède une origine mésoblastique, pour sa partie osseuse et endoblastique pour la muqueuse interne de la cavité. Il se développe dès la douzième semaine intra utérine, par l'évagination du méat moyen des fosses nasales.

A la naissance, le sinus maxillaire est réduit à une fente aplatie. Il croît rapidement, suivant l'expansion du maxillaire, jusqu'à 6 ans, puis la croissance devient plus lente et se poursuit jusqu'à l'âge de 12 ans. La croissance est en général symétrique mais variable entre les individus.

A 6 ans, le sinus possède déjà sa forme pyramidale, et le plancher, initialement au niveau du plancher nasal, s'abaisse dans une position plus basse lorsque les dents permanentes font leur éruption.

Vers 15 ans, l'expansion des sinus s'arrête, la croissance de l'extrémité inféro-postérieure de la cavité se poursuit cependant jusqu'à l'éruption des dents de sagesse. (1)

## 1.2. Anatomie-physiologie

### 1.2.1. Le sinus maxillaire (1) (2)

Le sinus maxillaire a une forme de pyramide triangulaire au sommet latéral et à base médiale ou nasale. Il possède trois faces : antéro jugale, orbitaire, infra temporale, et 4 processus : frontal, zygomatique, palatin et alvéolaire.

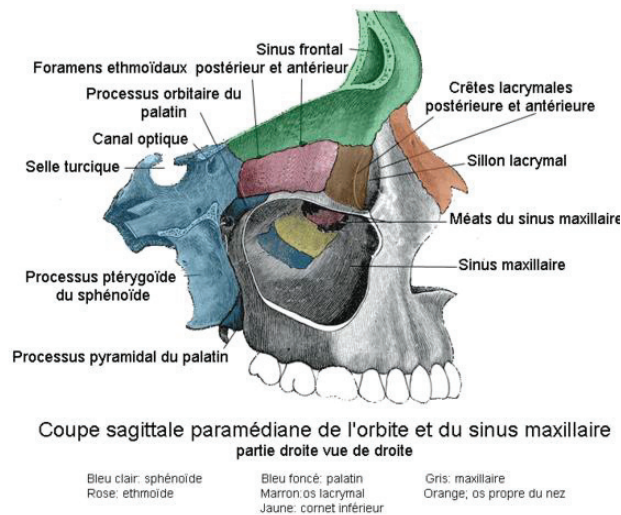


Figure 1 : Le sinus maxillaire travail personnel d'après Gray's Anatomy public.

### **La paroi antéro-latérale :**

En rapport avec les plans superficiels de la face, c'est la voie d'abord chirurgicale. Elle est constituée d'un os compact et mince qui s'épaissit en périphérie. Ses deux repères anatomiques sont : la fosse canine (en regard des 2 premières prémolaires) et le foramen infra-orbitaire (6 à 7mm en dessous du rebord infra-orbitaire). Les neurofibres, situées dans son tiers supérieur, peuvent malencontreusement être sectionnées durant les chirurgies et entraîner des douleurs neuropathiques.

### **La paroi supérieure ou orbitaire :**

C'est une paroi mince qui forme la majeure partie du plancher de l'orbite. Dans le sillon infra-orbitaire chemine le nerf infra orbitaire.

### **La paroi médiale :**

Elle correspond à la paroi nasalo-sinusienne et est située au niveau de la moitié inférieure de la paroi externe des cavités nasales. Au centre, le méat moyen débouche sur le canal ostial et permet la communication entre le sinus et la cavité nasale.

### **La paroi inférieure :**

Elle forme le plancher sinusien et surplombe les apex des dents postérieures maxillaires. Entre la muqueuse sinusienne et les apex se trouve normalement une couche osseuse, mais la pneumatisation des sinus peut atteindre une proportion telle que celle-ci peut être réduite à une fine couche de tissus mous. Ceci explique la possible formation de communications bucco sinusiennes lors des extractions dentaires maxillaires postérieures.

Le plancher sinusien peut être cloisonné par des septas osseux verticaux, qui compliquent les chirurgies d'abord sinusien et augmentent le risque de perforation lors de l'élévation de la membrane.

### **1.2.2. Vascularisation et innervation du sinus maxillaire**

#### **Vascularisation artérielle :**

La vascularisation du sinus est principalement assurée par les branches collatérales de l'artère maxillaire ainsi que de l'artère ophtalmique. La branche postéro latérale de l'artère sphéno-palatine vascularise la partie médiane du sinus. La paroi inférieure est irriguée par des ramifications de l'artère alvéolo-antrale, et la paroi supérieure par celle de l'artère infra orbitaire. Dans la partie latérale du sinus, l'artère alvéolaire postéro-supérieure et l'artère infra-orbitaire assurent la vascularisation.

L'artère infra-orbitaire s'anastomose avec la branche intra-osseuse de l'artère alvéolaire postéro-supérieure, cette boucle vasculaire, appelée aussi artère alvéolo antrale, est la plus volumineuse des artères parcourant le sinus maxillaire. Elle est logée dans la paroi latérale du sinus ; sur la face externe ou interne cheminant dans un sillon ou bien dans un canal endo-osseux. Elle sera à identifier avant toute chirurgie sinusienne. Bien qu'elle n'engage pas le pronostic vital, sa lésion peut compliquer l'intervention.

#### **Vascularisation veineuse :**

Les veines constituent un réseau sous muqueux qui se jette:

- Dans la veine sphéno-palatine pour la paroi médiale
- Dans le plexus ptérygoïdien pour le reste

#### **Le drainage lymphatique :**

Le système lymphatique chemine dans la muqueuse du méat moyen et se jette dans le plexus pré-tubaire rejoignant les nodules lymphatiques de l'espace rétro-pharyngien.

#### **L'innervation :**

L'innervation est assurée par

- Le système trigémino-sympathique des cavités nasales pour l'innervation végétative
- Les branches du nerf maxillaire V2 pour l'innervation sensitive
  - Les nerfs alvéolaires postéro-supérieurs, moyens et antérieurs.
  - Le nerf infra-orbitaire.

### 1.2.3. La membrane de Schneider

Le sinus maxillaire est recouvert par une muqueuse : la membrane de Schneider. C'est une muqueuse de type respiratoire, souvent apparentée à la muqueuse nasale. Elle est composée d'une couche épithéliale ciliée avec de nombreuses cellules à mucus et d'un tissu conjonctif sous-jacent.

Elle se différencie de la muqueuse nasale par sa moindre épaisseur, son faible développement glandulaire et sa vascularisation plus faible, expliquant sa couleur bleutée.

À l'état sain, l'épaisseur de la membrane de Schneider varie de 0,13 mm à 0,5 mm et peut augmenter lors des phénomènes inflammatoires ou allergiques. Sa structure histologique est celle des muqueuses avec (3) :

**Un épithélium de revêtement** : structure pseudo-stratifiée cylindrique ciliée.

Il est composé de cellules typiques des épithéliums respiratoires qui sont toutes en contact avec la membrane basale.

- 80% de cellules ciliées : permettant la circulation du mucus grâce à leurs cils vibratiles.
- 20% de cellules caliciformes : remplies de grains de mucines, elles sont responsables de la sécrétion de mucus.

Les autres types cellulaires sont absents, ce qui différencie l'épithélium sinusien de l'épithélium respiratoire.

**La lame basale** : composée de tissus conjonctifs denses.

**Le chorion** : Tissu conjonctif lâche, vascularisé et innervé.

Il est composé essentiellement d'une matrice extra-cellulaire, de fibres de collagènes, de quelques glandes séreuses et muqueuses, de vaisseaux sanguins et de cellules inflammatoires tels que les lymphocytes, les monocytes et les macrophages.

Des cellules éosinophiles et basophiles, cellules responsables de l'inflammation lors des réactions allergiques, sont présentes en très faible quantité. Il n'existe pas de réaction allergique au niveau des sinus mais les réactions inflammatoires des fosses nasales peuvent s'étendre à la muqueuse sinusienne par l'ostium.

### 1.2.4. Physiologie du sinus maxillaire

Les fonctions des sinus sont les suivantes :

- Phonétique : les sinus constituent de véritables cavités de résonance pour la voix.

- Respiratoire : humidification et régulation thermique.
- Filtration particulaire (>10µm).
- Mécanique : réduit le poids de l'extrémité céphalique, permet l'équilibre et protège les organes vitaux des traumatismes faciaux.
- Architecturale : pilier structurel de la partie antérieure du crâne.
- Défense immunitaire locale non spécifique par le drainage : Le mucus circule en continu dans les sinus et les fosses nasales permettant ainsi l'élimination de toute substance étrangère.

### 1.3 Biologie de la cicatrisation sinusienne post-chirurgicale

La thérapeutique d'élévation de la membrane sinusienne est un traumatisme qui déclenche un processus de cicatrisation osseuse similaire à celui retrouvé lors d'une extraction dentaire. Celle-ci commence toujours par la néovascularisation du défaut osseux puis par la prolifération et la colonisation, grâce aux facteurs d'induction, de cellules mésenchymateuses au potentiel ostéogénique.

La cicatrisation est un processus biologique complexe qui fait appel à un certain nombre d'étapes et de nombreux médiateurs. On distingue 3 grandes phases : la coagulation sanguine, la phase de prolifération, la phase de remodelage osseux. (1) (4) (5) (6)

#### 1.3.1. L'inflammation :

La réaction inflammatoire locale est la première phase de toutes cicatrisations et a lieu dans les 4 heures suivant l'intervention.

Elle est marquée par une vasodilatation et l'extravasation de plasma et de cellules telles que les leucocytes et les macrophages, qui détruisent les débris. Cette phase s'atténue rapidement si les conditions d'asepsie ont été respectées. (1) (4)

#### 1.3.2. La coagulation et néo-angiogénèse :

Après l'élévation du sinus, les vaisseaux sanguins sectionnés permettent la création du caillot sanguin, celui-ci entoure alors la greffe d'une matrice extra-cellulaire riche en fibrine.

Les plaquettes accumulées dans le caillot post-hémorragique ainsi que les neutrophiles et les macrophages, libèrent des facteurs de croissance stimulant l'angiogénèse : PDGF, IGF 1, IGF 2 VEGF.



En synergie avec d'autres facteurs de croissance, PDGF va induire la néoformation de vaisseaux sanguins, et va temporairement réprimer la différenciation des cellules ostéogéniques. Les cellules endothéliales progénitrices, issues de la moelle osseuse, vont se différencier, migrer via la circulation sanguine dans le stroma interstitiel, puis proliférer pour former des structures capillaires. (1) (4) (5) (6)

Remarque : La vascularisation du maxillaire diminue après la perte des dents et avec l'âge. 70% à 100% des vaisseaux sanguins du maxillaire sont originaires du périoste, ainsi beaucoup de précautions doivent être prises lors de l'élévation de la muqueuse. Notons que les perturbations de la muqueuse sinusienne peuvent aussi altérer la vascularisation et donc compromettre la consolidation de la greffe. (1)

### **1.3.3. La phase de prolifération :**

Une fois que le caillot est remplacé par un tissu de granulation riche en vaisseaux sanguins, la différenciation des cellules progénitrices mésenchymateuses en ostéoblastes fonctionnels est initiée.

Les progéniteurs de la lignée mésenchymateuse proviendraient de la moelle osseuse, du périoste, des péricytes, mais aussi de la membrane sinusienne (voir 1.3.5).

Les ostéoclastes, cellules multi-nucléées originaires de la lignée hématopoïétique, sont hautement spécialisés dans la résorption osseuse. Le processus est strictement contrôlé par la triade de récepteur/activateur de RANKL et RANK et OPG (osteoprotégerin).

Les mécanismes qui régissent la différenciation des cellules ostéogéniques impliquent des facteurs de différenciation tels que les membres de la famille BMP.

Les cellules lymphocytes T, lymphocytes B et monocytes produisent RANKL, qui se lie à son récepteur RANK des cellules hématopoïétiques. Cette liaison active un signal en cascade induisant la différenciation des progéniteurs dans la lignée ostéoclastique et la stimulation de l'activité de résorption.

L'expression de RANKL est quasi indétectable dans l'os non fracturé mais fortement présent durant les périodes de cicatrisation. Les ostéoclastes sont nécessaires durant les premières étapes de l'ostéointégration où l'os greffé est résorbé. Il est ensuite remplacé par de l'os vital grâce aux ostéoblastes qui synthétisent, une fois activés, une matrice extra-cellulaire spécifique : le tissu ostéoïde riche en fibronectine et en fibres de collagène de type I. Cette matrice sert d'ancrage aux cellules mésenchymateuses. La matrice se minéralise progressivement à sa périphérie grâce à

l'action de l'alcaline phosphatase (enzyme sécrétée par les ostéoblastes), formant un os immature sans organisation de la trame collagénique. (1) (4) (5) (6)

#### **1.3.4. La phase de remodelage et maturation osseuse :**

Le remodelage est un processus qui intervient en permanence sur l'ensemble des os du squelette (on estime le renouvellement du squelette à 10% par an). Ce processus fait intervenir le phénomène de résorption de l'os fibreux par les ostéoclastes suivi d'un phénomène d'apposition d'os lamellaire ou haversien par les ostéoblastes. L'action synergique et équilibrée des deux types de cellules étant régie par un ensemble de facteurs de croissance, de cytokines, et par le complexe RANKL RANK OPG.

A ce stade, l'os nouvellement formé est un os immature, il existe encore peu de différence entre l'os cortical et l'os spongieux.

Le phénomène de remodelage a lieu au sein du BMU (Basic multicellular unit), une séquence cellulaire au sein de laquelle interviennent successivement des phases de résorption de l'os ancien par les ostéoclastes et d'apposition par les ostéoblastes.

Le remodelage, après une phase de cicatrisation, va ainsi permettre de remplacer l'os immature par de l'os lamellaire mature dont l'orientation dépendra des contraintes mécaniques du milieu. A l'inverse, les parties de la greffe non incorporées et non soumises à des contraintes mécaniques, seront résorbées. Ce qui explique que lorsque la greffe osseuse n'est pas sollicitée (quand l'implantation n'a pas lieu) elle est progressivement perdue. (1) (4)

#### **1.3.5. Le rôle de la membrane sinusienne dans la cicatrisation :**

Du fait de la faible vascularisation de la membrane de Schneider, l'hypothèse de la présence d'ostéoblastes ou d'une activité ostéogénique avait été initialement écartée. De plus, la pneumatisation croissante du sinus, en particulier après les extractions dentaires, signalait essentiellement la présence d'ostéoclastes.

Cependant, plusieurs études ont pu montrer une formation osseuse en absence de matériaux de substitution.

C'est Lundgren en 2003,(8) le premier à avoir observé, après une énucléation kystique maxillaire, que la cavité créée par l'élévation de la membrane après un retrait de kyste, avait été remplie avec de l'os dans les trois mois, sans y avoir placé de matériau osseux.

Il met alors en place un protocole chirurgical de soulevé de sinus avec pose simultanée d'implant sans matériau de comblement, qu'il applique à plusieurs essais cliniques. Les résultats s'avèrent satisfaisants et la technique viable.(8) (9) (10)

C'est Palma et col. en 2006 (11), qui, par la première analyse histologique, démontrent la formation osseuse sous sinusienne.

Selon Lundgren (8), la formation osseuse ne proviendrait pas seulement de la présence du caillot sanguin (excellent support de facteur de croissance) mais aussi de la surface de la membrane sinusienne, il suppose donc son potentiel ostéogénique.

En 2009, Srouji et col. (3) réalisent des cultures in vitro et in vivo de cellules sinusiennes, afin d'étudier la formation d'os sous la membrane de sinus et tester le potentiel ostéogénique de la membrane Schneider.

Des cellules de membrane sinusienne humaine ont été individualisées et mises en culture. L'utilisation de marqueurs de cellules souches mésenchymateuses à la cytométrie de flux, ont montré que les cellules sinusiennes pouvaient être induites pour exprimer la phosphatase alcaline, la protéine-2 ou BMP-2, l'ostéopontine, l'ostéonectine et l'ostéocalcine et minéraliser leur matrice extracellulaire. Ils en concluent alors, que les cellules de la membrane de Schneider sont capables de proliférer et de se différencier en cellules ostéoprogénitrices.

Kim SW et col. (12) confirment ces résultats en identifiant la présence, dans des cultures de cellules sinusiennes, de cellules souches multipotentes mésenchymateuses au potentiel ostéogénique, par l'expression de la phosphatase alcaline et de l'ostéocalcine, ainsi que par la minéralisation de la matrice extracellulaire.

En outre, le potentiel ostéogène intrinsèque des cellules issues de la membrane sinusienne a aussi été prouvé par des expériences in vivo en 2010 par Srouji et col. (13) qui démontrent la formation de l'os dans des sites ectopiques de souris thymiques suite à une transplantation de cellules sinusiennes. Les cellules de la membrane de Schneider peuvent donc subir une différenciation ostéogénique et possèdent un potentiel ostéogène inné.

Srouji et col. (13), montrent également que la couche basale de la membrane de Schneider a un comportement et une structure pouvant être comparés à celui du périoste, retrouvé sur les crêtes alvéolaires, de par la production de cellules ostéoprogénitrices et de facteurs de croissance.

Les expérimentations in vivo de Q Rong et X li et col. (14) sur des chiens qui avaient subi des soulevés de sinus avec ou sans interposition d'une membrane étanche au contact de la muqueuse sinusienne, ont permis de constater que la formation d'os issue de la membrane de Schneider était

plus faible que celle issue de la paroi osseuse environnante du sinus. En effet, une grande partie de l'effet ostéoinducteur serait lié au périoste de la crête alvéolaire.

Le potentiel ostéogénique de la membrane de Schneider et son rôle dans l'ossification sous sinusienne semble indéniable. Cependant, le périoste sous jacent, mais aussi les cellules souches mésenchymateuses dérivées du sang périphérique, participent aussi à l'ossification sous sinusienne post-chirurgicale, par l'apport de cellules ostéoprogénitrices.

## **CHAPITRE 2. Aménagement sinusien par voie latérale avec biomatériaux de comblement**

La technique d'aménagement sinusien par voie latérale avec greffe osseuse a été proposée initialement par Boyne en 1960. Les greffes étaient, à ce stade, utilisées à des visées prothétiques. L'augmentation du volume osseux maxillaire postérieur permettait, après cicatrisation osseuse, de réduire la hauteur de crête maxillaire sans risque de communication bucco-sinusienne et optimiser alors la distance prothétique inter-arcade. (7)

En 1980, Boyne et James, puis Tatum en 1986, publient les premiers rapports détaillant la technique chirurgicale de l'aménagement sinusien à visée implantaire. Des particules d'os iliaque étaient généralement utilisées comme matériau de greffe. (7)

Avec l'essor des traitements implantaires, de nombreux sites maxillaires postérieurs apparaissaient déficients en hauteur et/ou en largeur. Deux possibilités thérapeutiques chirurgicales répondent généralement à cette problématique : la greffe osseuse en bloc (pour augmenter la crête alvéolaire en présence d'un déficit osseux par rapport aux secteurs adjacents) et la greffe sinusienne (la crête alvéolaire se situe au même niveau que les dents adjacentes mais la hauteur sous sinusienne est déficiente).

Ces deux techniques pouvant être combinées, nous ne détaillerons cependant que les greffes sinusiennes.

### **2.1. Techniques actuelles d'aménagement sinusien par voie latérale**

Depuis la procédure chirurgicale décrite par Tatum et Boyne, le protocole a beaucoup évolué. Il est désormais réalisable en une séance au fauteuil sous anesthésie locale avec ou sans pose simultanée d'implants. L'utilisation de matériaux de greffe de substitution évite la présence d'un second site chirurgical et garantit un minimum de suites opératoires avec une fiabilité élevée.

Dans cette approche, l'accès au sinus maxillaire est obtenu par la création d'une fenêtre osseuse dans la paroi latérale du sinus. Le but est d'élever soigneusement la membrane de Scheider, afin de créer un espace pour l'apposition de matériaux de comblement.

### **2.1.1. Indication :**

L'indication de l'aménagement sinusien devra être posée qu'après l'analyse clinique du patient et l'étude des clichés radiographiques.

#### **Choix de la technique :**

On préconise un aménagement sinusien par voie latérale généralement lorsque la hauteur osseuse résiduelle, entre la crête alvéolaire et le plancher du sinus maxillaire, est inférieure à 5-4mm (1) (7) ou lorsque le comblement est étendu. Cette technique garantit un meilleur contrôle visuel lors du soulèvement de la membrane, un comblement homogène autour de l'implant et un envahissement vasculaire important. Le gain de hauteur osseuse est généralement évalué entre 3 et 6mm. (1)

Moins invasive, la technique d'aménagement sinusien par voie crestale, ou technique de Summers, sera réservée aux cas où la membrane sinusienne doit être élevée sur seulement quelques millimètres et où la hauteur de crête résiduelle est supérieure à 5-4mm (1). Le contrôle visuel étant limité, le risque de perforation devient trop important pour des élévations majeures de la membrane.

Selon les auteurs, le gain osseux peut aller de 1.5 à 4.5mm (1) selon la hauteur apicale de l'implant introduit dans le sinus.

Plus la partie de l'implant introduit dans le sinus est importante, plus la quantité de formation osseuse est grande, mais plus le risque de perforation augmente. Le taux de réussite implantaire à court terme, associé à cette technique, est similaire à celui des implants classiquement placés dans le maxillaire postérieur (96%) (1).

#### **Moment de l'implantation :**

Pour les sinus greffés, il n'existe aucune différence significative entre implantation immédiate ou différée. En effet, « la seule condition pour la mise en place simultanée d'implants est d'obtenir une stabilité primaire suffisante lors de la pose, soit un couple d'insertion de 20N.cm » (1)

Auteur	Type d'étude	Conclusions
<b>Chiapasco et col. 2006</b> (16)	Méta-analyse (57 articles inclus)	Le taux de survie : - pose implantaire simultanément à la greffe : 61 à 100% - pose implantaire différée : 72.7 à 100%
<b>Del fabbro et col. 2008</b> (17)	Méta-analyse (59 articles inclus)	→ Pour les sinus greffés il n'existe aucune différence significative entre une implantation immédiate ou différée
<b>Pjetursson et col. 2008</b> . (18)	Méta-analyse (48 articles inclus)	→ Il n'existe pas de différence significative entre une implantation simultanée à la chirurgie et différée. taux survie à 3 ans - pose simultanée : 88.5%) - pose différée : 90.9% taux échec annuel : - pose simultanée 4.07% - pose différée 3.19%
<b>Soydan SS et col. 2015</b> (19)	Etude cas témoins sur 59 patients	→ Il n'existe pas de différence significative (P = 0,785) entre des implants posés simultanément au soulevé de sinus avec une hauteur osseuse résiduelle (RBH) de plus de 5mm avec ceux posés dans une hauteur inférieure à 5mm. Taux de survie : - Groupe d'étude (RBH < 5 mm) : 94,2% avec un suivi de 5,4 ans - Groupe témoin (RBH > 5 à 8 mm) : 95,8% avec un suivi de 7,9 ans

Tableau 1 : tableau synthétique des taux de survie/succès des implants placés de manière simultanés ou différés à la chirurgie d'élévation sinusienne.

Les différentes études s'accordent à dire qu'il n'existe pas de différence significative entre une pose simultanée et différée si l'indication est bien posée. Le choix d'une implantation simultanée devra être favorisé afin de minimiser le nombre d'interventions pour une meilleure acceptation par le patient.

Selon Jensen et col. (1) « Il est généralement admis que la crête alvéolaire doit avoir une hauteur de 3 à 5 mm pour permettre cette stabilité primaire » et donc l'implantation simultanée. La technique du « sous forage » lors de la préparation implantaire, ainsi que l'utilisation d'implants coniques, sont des solutions permettant d'obtenir une stabilité suffisante. Lorsque l'épaisseur de la crête alvéolaire maxillaire est inférieure à 3 mm, l'implantation est généralement différée à 6 mois après un aménagement sinusien par greffe osseuse.

Précisons cependant que les hauteurs osseuses résiduelles, mesurées lors de l'analyse radiographique préopératoire, ne sont qu'un guide pour le chirurgien dentiste. Dans la pratique courante, le choix du moment de l'implantation se fera généralement en per-opératoire. En effet, lorsque la densité osseuse est suffisante, la stabilité primaire peut parfois être assurée même en présence d'une hauteur de crête inférieure à 3mm.

D'autres critères susceptibles d'influencer cette stabilité devront aussi être considérés, tel que : le choix de la technique chirurgicale, l'expérience du praticien, le design et le type de surface implantaire.

### **2.1.2. Classification :**

Diverses classifications ont été élaborées afin de guider le praticien dans sa pratique :

#### **Classification de MISCH 1999 : (1) (7)**

En 1987 Misch et Judy publient une classification décrivant la résorption osseuse des crêtes édentées, elle sera modifiée en 1999. Elle répertorie les différentes options de traitement en fonction de la résorption de l'os alvéolaire résiduel. A chaque classe est attribuée une technique chirurgicale, le type de matériaux de greffes à utiliser et le temps d'ostéointégration.

Selon cette classification, une crête alvéolaire idéale permettant la stabilité implantaire suivrait les dimensions suivantes : >5mm de largeur afin de supporter un implant de diamètre de 4mm, >7mm de longueur mésio distale et >12mm de hauteur.



Hauteur d'os résiduel (mm)	Largeur d'os résiduel (mm)	Traitement	Temps de cicatrisation (mois)
>12	>5	Implantation simple	- Ostéointégration de l'implant 4-6
12-10	5-2.5	Implantation simultanée à une ostéotomie de Summers sans matériau de greffe	- Ostéointégration de l'implant 6-8
10-5	5-2.5	Aménagement sinusien par voie latérale avec pose simultanée <i>(ou différée de l'implant si la stabilité primaire n'est pas assurée)</i>	- Consolidation de la greffe 2-4 - Ostéointégration de l'implant 4-8
>5	2.5-5	Aménagement sinusien par voie latérale et pose de l'implant différée après cicatrisation de la greffe	- Consolidation de la greffe 6-10 - Ostéointégration de l'implant 4-10

Tableau 2 : classification de Misch 1999 d'après (1)

#### Critique de la classification :

- Ancienne classification (1987) non modifiée depuis 1999.
- Les durées de cicatrisation sont aujourd'hui largement diminuées : 6 mois sont nécessaires pour la cicatrisation de la greffe et 2 à 3 mois suffisent pour ostéointégration de l'implant grâce à l'essor des surfaces implantaire rugueuses, voire actives.
- Lorsque la hauteur résiduelle est supérieure à 5 mm, l'aménagement par voie crestale avec ou sans matériau est désormais préférable à l'accès latéral car moins invasif avec la mise au point notamment d'implants à apex mousse atraumatique afin de limiter les perforations de la membrane.
- Lorsque la hauteur osseuse résiduelle est comprise entre 10 et 8 mm, aucun aménagement sinusien n'est nécessaire. L'utilisation d'implants courts peut être une alternative prévisible aux implants plus longs. Ceux-ci garantissent une stabilité primaire suffisante, permettent de réduire la morbidité des interventions en évitant les chirurgies d'augmentation osseuse. Le rapport hauteur de la couronne prothétique/ hauteur de l'implant doit cependant être évalué.

Auteurs	Date de publication	Type de revue	Résultats et conclusion
Lee SA et col. (20)	2014	Méta-analyse	Taux de survie des implants dans des régions maxillaires postérieures : - Implants courts (longueur 5 à 8 mm) : 98,7% à 1 an, 98,0% à 5 ans. - Pour les implants longs (longueur > 8 mm) : 93,6% à 1 an, 90,3% à 5 ans.  → Il n'existe aucune différence significative dans les taux de réussite, taux d'échec ou de complication entre les deux groupes.
Fan T, Li Y et col. (21)	2016	Méta-analyse	→ Pas de différence significative entre le taux de survie des implants courts (5-8 mm) et des implants longs (> 8 mm) dans des maxillaires postérieurs atrophiques (RR: 1,00; IC 95%: [0,97, 1,03]; p = 0,96;).  → Le groupe d'implants courts avait des complications significativement plus faibles (RR: 0,58; IC 95%: [0,37, 0,90]; p = .02).
Thoma DS et col. (22)	2015	Revue systématique	Taux de survie (entre 16 et 18 mois) des implants courts et longs placés dans le maxillaire postérieur après /ou simultanément à des procédures d'élévation de la membrane sinusienne : - Implants longs 99,5% (IC à 95%: 97,6 à 99,98%). - Implants courts à 99,0% (95% CI: 96,4 à 99,8%).  → Plus de perforations de la membrane, plus de complications biologiques et de morbidité, coûts et temps chirurgicaux plus importants pour les implants longs positionnés dans des sinus augmentés.

Tableau 3: Tableau récapitulatif d'articles : alternative à la chirurgie de sinus par les mini implants.

Conclusion : la classification de Misch doit être appréhendée de manière critique et ne peut servir aujourd'hui de guide dans le choix de la technique chirurgicale du fait de l'essor des technologies implantaires, notamment les implants courts.

#### Classification de CHIAPASCO 2003 : (1),(4)

En 2003 Chiapasco modifie la classification des sinus existante, en mettant en corrélation les morphologies sinusiennes et les protocoles chirurgicaux actuels.

La classification de Chiapasco se base sur trois variables : la largeur et la hauteur résiduelle de la crête et les relations intermaxillaires. En effet l'évaluation des relations intermaxillaires permettent

d'anticiper les caractéristiques de la future reconstruction prothétique et limite les échecs de réhabilitation post implantaire (rapport couronne implant défavorable, axes aberrants, occlusion inversée). 9 classes (de A à I) ont ainsi été élaborées.

	HAUTEUR de la crête résiduelle (mm)	LARGEUR de la crête résiduelle (mm)	Résorption osseuse (relation intermaxillaire)	Protocole chirurgical
<b>Classe A</b>	4-8	>5		→ Ostéotomie de Summers ou → Aménagement sinusien par voie latérale
<b>Classe B</b>	4-8	<5		→ Idem classe B avec : greffe osseuse latérale ou régénération osseuse guidée
<b>Classe C</b>	<4	>5		→ Aménagement sinusien par voie latérale
<b>Classe D</b>	<4	<5		→ Idem classe C avec : greffe osseuse latérale ou ROG
<b>Classe E</b>	4-8	>5	verticale	→ Greffe osseuse verticale en onlay ou → ROG verticale ou → Distraction osseuse verticale
<b>Classe F</b>	4-8	<5	verticale	→ Greffe en onlay verticale et horizontale ou → ROG verticale et horizontale
<b>Classe G</b>	<4	>5	verticale	→ Idem classe C avec : greffe en onlay verticale ou ROG verticale
<b>Classe H</b>	<4	<5	verticale	→ Idem classe C avec : greffe en onlay verticale et horizontale ou ROG verticale et horizontale
<b>Classe I</b>			Résorption SEVERE tri-dimensionnelle	→ Ostéotomie de Lefort 1 avec avancée maxillaire + greffe osseuse d'interposition associé à des greffons en onlay latéraux et antérieurs

Tableau 4 : Classification de Chiapasco 2003 d'après ANTOUN H (1)

Dans ce présent travail nous ne traiterons que des classes A et C, soit un déficit vertical de crête sans défaut horizontal.

### 2.1.3. Contre-indications :

Contre-indications permanentes ou temporaires à l'aménagement osseux et à la pose implantaire (1)(4)(7) :	
ABSOLUES Générales	<p>Patient à risque d'endocardite infectieuse (HAS 2002).</p> <p>Insuffisance coronarienne non contrôlée.</p> <p>ATCD d'infarctus du myocarde inférieur à 12 mois.</p> <p>Stent coronaire posé il y a moins de 12 mois.</p> <p>Bisphosphonates par voie intraveineuse.</p> <p>Cancer évolutif.</p> <p>Sarcoidose.</p> <p>Pathologie hématologique (désordre érythrocytaire).</p> <p>Immunodéficience : leucémie aigue, VIH avancé CD4&lt;400/mm3, myélome, attente de transplantation d'organe, chimiothérapie en cours.</p> <p>Atteinte rénale sévère.</p>
ABSOLUES Locales	<p>Kyste, tumeur bénigne mais agressive, tumeur maligne.</p> <p>La radiothérapie cervico-faciale supérieure à 45 Gy.</p> <p>Maladie parodontale sévère non traitée.</p> <p>Déformation sévère et non corrigible du sinus maxillaire.</p> <p>Sinusite chronique récurrente ne répondant pas aux traitements médicaux ou chirurgicaux.</p>
RELATIVES générales ; connaître la sévérité de l'atteinte, demander avis au médecin traitant	<p>Trouble de l'hémostase (hémophilie, hémopathie maladie de willebrand).</p> <p>Pathologie endocrinienne non équilibrée non traitée (diabète).</p> <p>Pathologie systémique équilibré.</p> <p>Prise d'anticoagulant.</p> <p>Prise d'immunosuppresseur, corticoïde au long cours.</p> <p>Insuffisance respiratoire.</p> <p>Pathologie osseuse : maladie paget, Ostéoporose.</p> <p>Femme enceinte, patient trop jeune ou trop âgé.</p> <p>Rhinite allergique.</p> <p>Addiction : alcool, tabac, drogue.</p> <p>Non coopération du patient.</p>

<p>RELATIVES Locales : le traitement de l'éthologie permet l'éradication de la pathologie avant greffe du sinus</p>	<p>Sinusite aigue ou chronique, infection sinus.</p> <p>Obliteration du méat moyen.</p> <p>Communication bucco sinusienne.</p> <p>Infection dentaire ou parodontale adjacente au site de greffe et implantation.</p> <p>Altération anatomique ou structurelle du complexe naso-maxillaire (déviation du septum, morphologie anormale du cornet moyen...).</p> <p>Antécédent de tumeur maxillaire (discuter du risque de récidence).</p> <p>Condition d'occlusion défavorable, hauteur prothétique insuffisante.</p> <p>Parafonction, bruxisme.</p> <p>Hygiène buccodentaire négligée.</p>
---	---

*Tableau 5 : Contre-indications de la chirurgie d'aménagement sinusien*

#### **2.1.4. Principes chirurgicaux de l'aménagement sinusien par voie latérale avec matériaux de comblement : (1) (4) (7)**

Le protocole opératoire du sinus lift conventionnel ne sera que brièvement abordé dans ce paragraphe. De nombreuses étapes seront détaillées plus tard dans le chapitre 4.

L'aménagement sinusien par voie latérale ou « sinus lift » se réalise le plus souvent sous anesthésie locale.

L'ostéotomie du mur latéral du sinus à la fraise boule diamantée ou bien au bistouri ultrasonique, permet l'accès à la membrane de Schneider. Celle-ci est délicatement décollée et élevée à l'aide de curettes manuelles. Le mouvement de la membrane lors de la respiration permet de valider l'absence de perforation.

La position et la taille de la fenêtre d'ostéotomie sont fonction de l'anatomie. Elle devra permettre un maximum de visibilité tout en conservant le plus de surface osseuse pour préserver le potentiel ostéogénique du mur vestibulaire et pour stabiliser le biomatériau.

Les septas intermédiaires seront conservés dans la mesure du possible. Deux fenêtres peuvent parfois être réalisées de part et d'autre du septa.

Le matériau de greffe choisi est injecté dans l'espace vaquant en maintenant la membrane en position haute. Il s'effectue par incréments successifs en tassant le biomatériau vers le bas afin de remplir la cavité jusqu'au rebord externe de la fenêtre latérale. Le caillot sanguin doit envahir le matériau d'où l'importance de ne pas le compacter.

Dans le cas d'une pose simultanée d'implants la séquence de forage doit avoir lieu après la mise en place du matériau de greffe pour éviter la création de zones inaccessibles.

Le forage sera adapté à la qualité osseuse, et au(x) type(s) d'implant(s) utilisé(s). On préconise désormais l'utilisation d'implants coniques ou cylindro-coniques et de préférence auto-taraudants. Une surface rugueuse quant à elle permettra une meilleure ostéointégration. En cas de mauvaise stabilité primaire, l'implant ne pourra être placé simultanément à la greffe, il sera différé après 6 mois de cicatrisation osseuse.

Les implants peuvent être non enfouis pour éviter une seconde intervention ou enfouis, notamment en présence de facteurs risques importants (état général du patient par exemple).

Après la pose des implants, le matériau de comblement est de nouveau mis en place, et une membrane résorbable est positionnée sur la fenêtre vestibulaire afin de contenir le biomatériau et le caillot sanguin. La fermeture étanche du site opératoire doit assurer une bonne coaptation des berges du tracé d'incision.

Bien que le protocole chirurgical soit parfaitement déterminé, les polémiques persistent quant à l'utilisation d'une membrane pour l'obstruction de la fenêtre latérale. Si les premières méta-analyses allaient en faveur de l'utilisation d'une membrane, des revues systématiques de la littérature ont mis en avant l'absence de différence significative dans le taux de succès implantaire qu'une membrane soit utilisée ou non.

<b>Auteurs</b>	<b>Date de publication</b>	<b>Type de revue</b>	<b>Résultats et conclusions</b>
<i>Pjetursson et coll. (18)</i>	2008	Revue systématique 48 articles	→ Il existe une différence significative : Taux de survie à 3 ans avec membrane : 97.9% Taux de survie à 3 ans sans membrane : 88.6%
<i>Nkenke et stelzle (23)</i>	2009	Revue systématique 21 études	→ Il n'existe pas de différence significative.
<i>Suarez-Lopez Del Amo (24)</i>	2015	Meta-analyse 37 études	→ L'application d'une membrane n'a pas significativement affecté la quantité de formation d'os vital : -Avec membrane : 32,36% -Sans membrane : 33,07%

*Tableau 6 : Tableau synthétique, intérêt de l'utilisation d'une membrane pour l'obturation de la fenêtre latérale.*

Les différentes études semblent se contredire sur l'utilité d'une membrane, cela peut être en grande partie expliqué par l'existence de critères de confusion comme le type d'implants utilisés (rugueux ou usinés).

Quant au choix du type implantaire, il semble aujourd'hui que l'utilisation d'implants rugueux ait fait ses preuves, garantissant un meilleur taux de succès implantaire.

Auteurs	Date de publication	Type de revue	Résultats et conclusions
<i>Del fabro et coll. (17)</i>	2008	Revue syst. 59 articles	Taux de survie implantaire : -implants à surface rugueuse : 96.7% -implants à surface usinée lisse : 86.3%
<i>Pjetursson et coll. (18)</i>	2008	Revue syst. 48 articles	Taux de survie implantaire à 3ans -implants à surface rugueuse : 96.5% -implants à surface lisse : 81.4%
<i>Wennerberg A, Albrektsson T. (25)</i>	2009	Revue syst. 100 articles	<ul style="list-style-type: none"> <li>➔ La réponse osseuse a été influencée par la topographie de la surface de l'implant.</li> <li>➔ Les surfaces lisses (S (a) &lt;0,5 micromètres) et peu rugueuses (S (a) 0,5-1 micromètres) ont montré des réponses osseuses moins fortes que les surfaces rugueuses.</li> <li>➔ Les surfaces modérément rugueuses (S (a) &gt; 1-2 micromètres) ont montré des réponses osseuses plus fortes que les surfaces rugueuses (S (a) &gt; 2 micromètres) dans certaines études.</li> </ul>

*Tableau 7 : Tableau synthétique des taux de survie implantaire en fonction de l'état de surface.*

Les implants à surface rugueuse montrent des taux de survie supérieurs aux implants à surface lisse dans de nombreuses études récentes. Ces rugosités de surface favoriseraient les interactions avec le tissu osseux minéralisé, mais permettraient aussi, lors de la phase de cicatrisation, de stabiliser le caillot de fibrine à la surface de l'implant.

Remarquons cependant que l'utilisation d'implants aux surfaces très rugueuses augmente le risque de péri-implantite..

## CHAPITRE 3. Intérêt des biomatériaux dans la néoformation sinusienne.

### 3.1. Notions fondamentales

#### 3.1.1. Caractéristiques d'un biomatériau :

Un biomatériau de greffe idéal serait (4):

- **Biocompatible** : qualité de ne pas avoir d'effet toxique, immunologique ou nuisible sur les systèmes biologiques.
- **Ostéogène** : formation directe d'os par les ostéoblastes présents dans la composition du biomatériau.
- **Ostéoinducteur** : matériau capable de recruter et stimuler des cellules immatures et indifférenciées mésenchymateuses pour induire leur transformation en ostéoblastes et chondroblastes et d'induire ainsi l'ostéogénèse.
- **Ostéoconducteur** : capacité du biomatériau à mettre à disposition un échafaudage pour les cellules responsables de la néoformation osseuse.

D'autres caractéristiques d'un matériau de greffe sont aussi à considérer telle que :

- **La porosité** : plus la porosité du substitut est importante, plus l'invasion vasculaire apporte des cellules ostéogéniques et facteurs de croissance.
- **La résorbabilité** : Plus le matériau est résorbable et plus le pourcentage d'os vital vascularisé est grand.

On différencie dans les matériaux de comblement : les matériaux naturels avec les autogreffes, les allogreffes, les xéno-greffes et les matériaux synthétiques.

Le but des matériaux de comblement dans l'aménagement sinusien est de maintenir durant le temps de la cicatrisation osseuse la membrane de Schneider dans une position haute.



### 3.1.1. Matériaux de comblement d'origine naturelle :

#### L'os autogène (4) :

D'après la terminologie médicale « greffe dans laquelle le greffon est emprunté au sujet lui-même ». L'os autogène est le matériau de référence qui possède le plus grand recul clinique et littéraire. On parle de « gold standard ». Il est le seul des matériaux de comblement à posséder les 3 propriétés fondamentales à savoir : ostéoconductrice, ostéoinductrice, et ostéogénique.

Il présente néanmoins de nombreux inconvénients : tels que l'existence d'un second site chirurgical, d'un temps opératoire important, de la morbidité du site de prélèvement et de la résorption non contrôlée du greffon.

Les sites de prélèvement peuvent être intra-oraux (le ramus, la zone rétro molaire, la tubérosité maxillaire, la symphyse mandibulaire) ou extra oraux (l'os iliaque, l'os pariétal, le tibia).

#### Les substituts osseux (1) :

Ils représentent une véritable alternative à l'autogène. Ils limitent les complications tels que : les suites postopératoires au niveau du site donneur (douleurs, œdème), les possibles complications infectieuses, esthétiques (déficit volumétrique lors des prélèvements mentonniers), ou neurologiques (lésion nerveuses lors des prélèvements pariétal ou ramus).

Les substituts osseux seront résorbés et plus ou moins remplacés par un os natif avec des délais plus longs que pour de l'os autogène. Parmi les substituts osseux on trouve :

- Les ALLOGREFFES : « Greffe de tissus provenant d'un sujet de la même espèce » selon le lexique de la terminologie médicale. Les prélèvements s'effectuent sur cadavres, ils sont ensuite réduits en particules, traités à l'alcool, congelés dans de l'azote liquide, lyophilisés et stérilisés. On retrouve le FDBA (Freeze Dried Bone Allograft) et le DFDBA (Demineralized Freeze Dried Bone Allograft). Elles sont résorbables et ostéoconductrices.
- Les XENOGREFFES : greffes dans lesquelles le greffon est emprunté à un sujet d'espèce différente (corail, mammifères), l'origine bovine étant la plus fréquente. Ce matériau est un « squelette minéral », il est en effet composé que d'une partie inorganique, toute trame collagénique est éliminée au moyen d'un traitement thermique. Il ne possède qu'une propriété ostéoconductrice. On distingue : Les HYDROXYAPATITES BIOLOGIQUES (xénogreffes céramisées à très haute température et transformées en hydroxyapatites biologiques ex BIO-OSS<sup>®</sup>) et les CARBONATES DE CALCIUM (issus de corail, de la nacre ou de seiches stérilisées)

### 3.1.2. Matériaux de comblement d'origine synthétique : Les greffes alloplastiques.

Osteoconducteurs uniquement, leurs propriétés mécaniques sont élevées et permettent une bonne stabilité primaire donc un taux de survie implantaire intéressant. On distingue :

- Les CÉRAMIQUES PHOSPHO-CALCIQUES : Céramiques bioactives et biocompatibles (Hydroxyapatites, les Phosphates tricalciques  $\alpha$  TCP -  $\beta$  TCP ou céramiques biphasées )
- Les BIOVERRES : Silicates avec différents oxydes, résorbables ou non et ostéo-conducteurs.
- Les POLYMÈRES : Ciments acryliques ou Polyesters aliphatiques.
- Les SULFATES DE CALCIUM : le plus ancien des substituts osseux.

## 3.2. Résultats de la littérature : les implants dans les sinus greffés.

### 3.2.1. Taux de succès des implants placés dans un sinus greffé :

Les taux de survie des implants placés après un sinus lift conventionnel sont concordants aux taux de survie rapportés pour les implants placés dans le maxillaire postérieur non greffé.

<b>Auteurs</b>	<b>Date de publication</b>	<b>Type de revue- nombre d'articles</b>	<b>Taux de survie</b> <i>(des implants placés dans les sinus augmentés par voie latérale)</i>
<i>Aghaloo et moy</i> (26)	2007	Revue systématique 90 articles	De 81 à 96%
<i>Pjetursson et coll.</i> (18)	2008	Revue systématique 48 articles	90.1% (à 3 ans)
<i>Nkenke et stelzle</i> (23)	2009	Revue systématique 21 articles	De 85.4% à 93.3%
<i>Del Fabbro</i> (27)	2013	Revue systématique 18 articles	De 93,7% à 97.2% (après un minimum de 3 ans de chargement)

Tableau 8 : Tableau synthétique des taux de survie d'implants placés après sinus lifts.

Ces taux varieraient, selon les récentes méta-analyses, entre 93.6% et 98.7% (28) (20) voir 100% (29) pour des implants placés dans des maxillaires postérieurs non greffés, et entre 85.4% (23) et 97.2% (27) (18) dans des zones greffées. Il s'agit donc d'une technique fiable et reproductible.

Les implants placés dans les sinus augmentés avec des greffes de particules montrent un taux de survie plus élevé que ceux placés dans les sinus augmentés avec des greffes en bloc d'après Wallace et coll. (30).

Selon Del Fabbro et coll. (17), 80% des échecs surviendraient dans la première année et 93,1% des échecs surviendraient dans les 3 ans. Le risque d'échec de l'implant calculé après 3 ans est de 0,43%, la consommation de tabac étant un facteur de risque non négligeable puisque, d'après Nkenke et Stelzle (23), le taux de survie serait significativement inférieur chez les fumeurs (85.4% à 2 ans contre 93.3% chez les non-fumeurs).

### 3.2.2. Taux de succès implantaire selon les différents matériaux de greffe :

Les taux de succès implantaire sont très variables d'une étude à une autre, de récentes méta-analyses et revues de la littérature synthétisent ces résultats.

Auteurs	Date de publication	Type de revue- nombre d'articles	Résultats et taux de survie <i>(des implants placés dans les sinus augmentés par voie latérale)</i>
<i>Aghaloo et moy</i> (26)	2007	Revue systématique 90 articles	Taux de survie implantaire : Xénogreffe (BB) 95.6% Allogreffe 93.3% Os autogène (AB) intra oral 92% Alloplaste 81%
<i>Del Fabro et coll.</i> (17)	2008	Revue systématique 59 articles	Taux survie implantaire : Matériaux de substitution osseux (MSO) 96.1% AB + MSO 94.7% AB : 88.9%
<i>Pjetursson et coll.</i> (18)	2008	Revue systématique 48 articles	Taux d'échec annuel : MSO : 1.13% MSO + A : 1.1% AB en bloc 1.27% AB en particule 0.06%

Tableau 9 : Tableau synthétique des taux de survie des implants positionnés dans des maxillaires greffés selon les différents matériaux utilisés.

Il ressort de ce tableau, que les taux de survie implantaire, en présence de matériaux de substitution osseuse, sont égaux ou supérieurs à ceux implantés dans de l'os autogène [taux de survie moyen des implants placés dans les sinus greffés avec des substituts osseux était de 95%, selon Del Fabbro et coll. (17)]. Ces résultats sont à analyser avec prudence. En effet, une grande part des études utilisant de l'os autogène sont anciennes et souvent réalisées avec des implants à surface lisse, ce qui expliquerait des taux de survie inférieurs.

Ces résultats peuvent aussi être attribués au taux de résorption élevé de l'os autogène. Selon Shanbhag et coll. (31), le volume des greffes autogènes diminuerait de 45% après 6 mois, alors que, dans le cas des substituts osseux ou greffes composites, la réduction du volume des greffes irait de 18% à 22%.

Les matériaux de substitution osseuse (allogreffes, matériaux alloplastiques et xéno greffes) semblent être de bonnes alternatives à l'os autogène tout en limitant ses inconvénients notamment: le taux de morbidité, la disponibilité limitée et une grande variation volumétrique.

La combinaison d'os autogène avec des matériaux alloplastiques et xéno greffes reste controversée, car si elle permet d'améliorer le taux survie implantaire, elle n'apporterait pas d'avantage significatif en ce qui concerne la néoformation osseuse, selon une récente méta-analyse de 2016 de Danesh et coll (32). Corbella S et coll (33) confirment ces résultats, puisque aucune différence significative dans la quantité de formation osseuse n'avait été observée entre des greffes d'os autogène seules et un mélange d'os autogène avec de l'os bovin ( $P = 0,52$ ). Pour H. Antoun (1) « l'adjonction de moins de 20% d'os autogène ne modifie pas la cicatrisation osseuse, il pourrait en revanche accélérer l'ostéogenèse et améliorer les résultats histologiques lorsqu'il se trouverait en plus grande quantité » (soit supérieur à 20%).

### **3.2.3. Résultats histomorphométriques :**

Des récentes méta-analyses ont comparé les études histomorphométriques de sinus maxillaires greffés afin de définir la quantité d'os nouvellement formé, de greffe résiduelle et de tissus mous (moelle osseuse, tissus conjonctifs) en fonction des matériaux de greffe utilisés.

Leurs résultats sont limités du fait de la grande variabilité de facteurs de confusions tels que : l'anatomie du sinus, la présence ou non d'une membrane résorbable ou non résorbable sur la fenêtre latérale d'accès, la taille de la fenêtre d'accès, la zone de prélèvement de la biopsie, la hauteur de crête résiduelle (une crête épaisse ayant des propriétés ostéoinductrices plus importantes), la taille des particules du biomatériau utilisé.

L'Etude de Schmitt en 2013 (34) a porté sur la comparaison des caractéristiques cliniques et histologiques après augmentation du plancher sinusal de trente patients avec différent matériaux de greffe soit : du phosphate biphasique de calcium (BCP, Straumann BoneCeramic®), ou de l' os organique bovin (ABB, Geistlich Bio-Oss®), de l'allogreffe (MCBA, Zimmer Puros® ),ou encore de l'os autogène. La hauteur crestale résiduelle était inférieure ou égale à 4 mm. Après augmentation du sinus maxillaire et une période de cicatrisation de 5 mois, des biopsies ont été réalisées avec implantation simultanée de l'implant. Les résultats étaient les suivants :

	<b>Xéno greffe</b>	<b>Grefe alloplastique</b>	<b>Allogreffe</b>	<b>Autogène</b>
Fraction de volume osseux de l'os nouvellement formé	24,9 ± 5,67%	30,28 ± 2,16%	35,41 ± 2,78%	41,74 ± 2,1%
Substance osseuse résiduelle	21,36 ± 4,83%	15,8 ± 2,1%	-	-

Ces résultats semblent concordants avec la méta-analyse de Danesh Sani et coll de 2016 (32). Sur 136 études les résultats à plus de 9 mois de cicatrisation post chirurgical étaient les suivants :

	<b>Xéno greffe</b>	<b>Grefe alloplastique</b>	<b>Allogreffe</b>	<b>Autogène</b>
Fraction de volume osseux de l'os nouvellement formé	29.14	32.45	32.69	44.28
Substance osseuse résiduelle	25.39	28.72	14.88	0.3
Fraction non minérale	44.86	42.7	50.6	55.45

Il résulte du fort remodelage osseux des greffes autogène, une plus faible quantité d'os résiduel par rapport aux autres matériaux de greffe [0.3% (32)] (31), et une nouvelle formation osseuse

significativement plus élevée si on la compare avec d'autres matériaux de greffe [entre 41.74% (34) et 44.28% (32) ].

Pour les autres matériaux de greffes (allogreffes, xéno greffe et greffes alloplastiques), on remarque qu'une quantité importante de substances résiduelles persiste [entre 14.88 et 28.72% (32)] même après 9 mois de cicatrisation.

D'une manière générale, la quantité d'os vital dans les sinus greffés est comprise entre 29% et 44%, ce qui signifie que plus de 50% de la greffe sont des particules résiduelles et de la fraction organique (32).

En conclusion, le rôle des biomatériaux dans l'aménagement sinusien est essentiellement mécanique. En effet, leur temps de résorption suffisamment long et leurs propriétés, permettent de maintenir le volume sous sinusien stable afin de garantir une formation osseuse. Une grande partie du biomatériau sera résorbée par les processus de résorption-apposition osseuse et une autre persistera sous forme inerte.

Nous avons vu précédemment que le caillot de fibrine post chirurgical constituait un échafaudage riche en facteurs de croissance et offrait une réelle trame cicatricielle pour l'apposition de nouvel os. Le biomatériau utilisé ne joue donc pas le principal rôle dans le guidage de la cicatrisation.

Notre raisonnement est donc le suivant ; lors d'une implantation simultanée à la greffe osseuse, la présence de biomatériau n'est-elle pas illusoire ? Puisque les implants permettent, à eux seuls, de maintenir à distance la membrane sinusienne par effet de piquet de tente, l'absence de biomatériau ne serait-elle pas plus bénéfique pour le patient ?

### **3.3. Complications chirurgicales des techniques d'aménagement sinusien par voie latérale avec matériaux de comblement.**

#### **3.3.1. Complications intrinsèques à la technique chirurgicale :**

- **PEROPERATOIRE :**

### **La perforation de la membrane :**

La perforation de la membrane est une complication chirurgicale courante ; selon Al-Dajani M (35), le taux d'incidence pondéré de perforation est de 23,5% (allant de 3,6% à 41,8%). L'épaisseur réduite de la membrane et la présence de septa dans les sinus augmente ce risque.

Les perforations peuvent être provoquées lors de l'ostéotomie de la corticale vestibulaire, lors de l'élévation de la membrane, ou bien encore lors de la mise en place du matériau. Dans le cas d'un aménagement avec matériau de comblement le risque encouru est la fuite du biomatériau dans le sinus pouvant ainsi provoquer une infection sinusienne ou une obstruction de l'ostium. Il n'y aurait pas de consensus sur la conduite à tenir face à une perforation. Elle est dans la plupart des cas recouverte d'une membrane de collagène ou bien suturée. Une perforation ne contre indique pas la pose simultanée d'implants. De plus, d'après la méta-analyse de Al-Dajani M (35) la différence dans les taux de survie des implants posés avec ou sans perforation n'est pas significative ( $P = 0,24$ ) lorsque celles-ci sont manipulées et traitées de manière appropriée.

### **Hémorragie:**

En per-opératoire l'hémorragie augmente le risque de perforation de la membrane sinusienne ainsi que le risque d'hématome, elle peut être liée à un trouble vasculaire ou de l'hémostase non identifié en préopératoire ou bien elle est le résultat de la section d'une artère (l'artère alvéolo-antrale le plus souvent). Il est nécessaire de repérer sa présence sur le scanner avant l'intervention. Le saignement peut aussi provenir de l'os spongieux quand la corticale vestibulaire est épaisse. L'hémorragie sera contrôlée par compression ou par coagulation électrique.

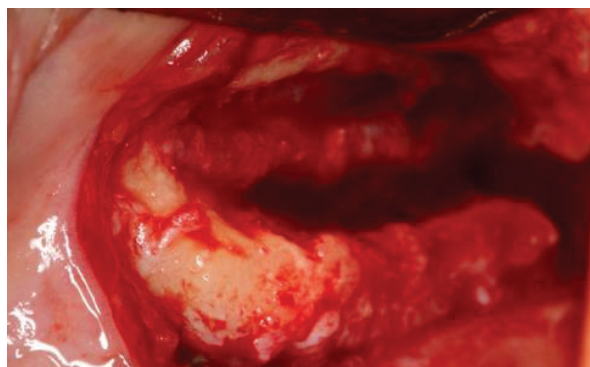


Figure 2 : Mise en évidence de l'artère alvéolo-antrale par bistouri piézo-électrique.

#### **• POSTOPERATOIRE**

### **Hémosinus, hématomes, échymoses :**

Indurations bleues, douloureuses à la palpation pouvant prolonger la cicatrisation.

### **Tuméfactions :**

Généralement transitoires, suites normales de la chirurgie.

### **Lésions nerveuses, névralgies, paresthésies latéro-nasal, infra-orbitaire, labiale supérieure :**

Souvent liées à un dérapage du décolleur lors du décollement périosté. Lésions des branches du V2 ou du nerf trijumeau. Les complications sont rares et généralement transitoires.

Remarque : L'utilisation du bistouri ultrasonique permet de réduire ces risques de lésions nerveuses ou vasculaire, la fréquence ultrasonore étant sélective des tissus minéralisés et inefficace sur les tissus mous. La technique piézo-électrique réduirait le risque de perforation à 7% contre une moyenne de 30% avec une instrumentation rotative (36).

### **Désunion des sutures :**

Elle peut être liée à une mauvaise technique de suture, une sur-tension de la muqueuse ou bien être secondaire à une infection du biomatériau ou un hématome.

### **Migration de l'implant :**

En cas d'implantation avec une stabilité primaire inadéquate, un manque de volume et de densité osseuse.

### **Sinusite aigue maxillaire :**

La sinusite maxillaire peut être causée par une inflammation post-traumatique de la muqueuse sinusienne, une faute d'asepsie lors de l'intervention, ou encore une perturbation du drainage lorsque la membrane est élevée au-delà du tiers du volume du sinus.

Un mauvais diagnostic radiologique initial, ne mettant pas en évidence l'absence de perméabilité du méat moyen, augmente le risque de sinusites maxillaires du fait de l'absence de ventilation sinusienne. D'où l'importance de la réalisation d'un cone beam suffisamment haut pour mettre en évidence le méat).

## **3.3.2. Complications liées à l'utilisation de biomatériaux :**

### **Sinusite aigue maxillaire :**

Il s'agit d'une infection de la muqueuse du sinus maxillaire avec présence de pus qui s'accumule dans le méat moyen. Sa fréquence est variable, de 3 à 8% d'après la meta-analyse de Strietzel (37), et jusqu'à 22% selon Nkenke (23). Celle-ci peut être liée au passage de particules de biomatériau dans le sinus obstruant l'ostium, ou encore à l'infection sous jacente du matériau de greffe.



Son diagnostic est essentiellement clinique avec le plus souvent une rhinorrhée unilatérale accompagnée de maux de tête, de douleurs locorégionales et une sensation de surpression. Cependant, en cas de blocage de l'ostium (accumulation de biomatériaux par exemple) la douleur est très importante mais la rhinorrhée est faible. La radiographie sera indiquée qu'en cas de doute ou d'échec de traitement.

Les traitements doivent être précoces pour éviter le risque d'autres complications comme la pansinusite, l'ostéomyélite du maxillaire et la propagation de l'infection dans l'espace infra-temporal ou dans la cavité orbitaire. Une antibiothérapie est de rigueur. Le drainage par méatotomie moyenne est parfois nécessaire, et en cas de surinfection de la greffe, la dépose du matériau par voie vestibulaire, voire de l'implant.

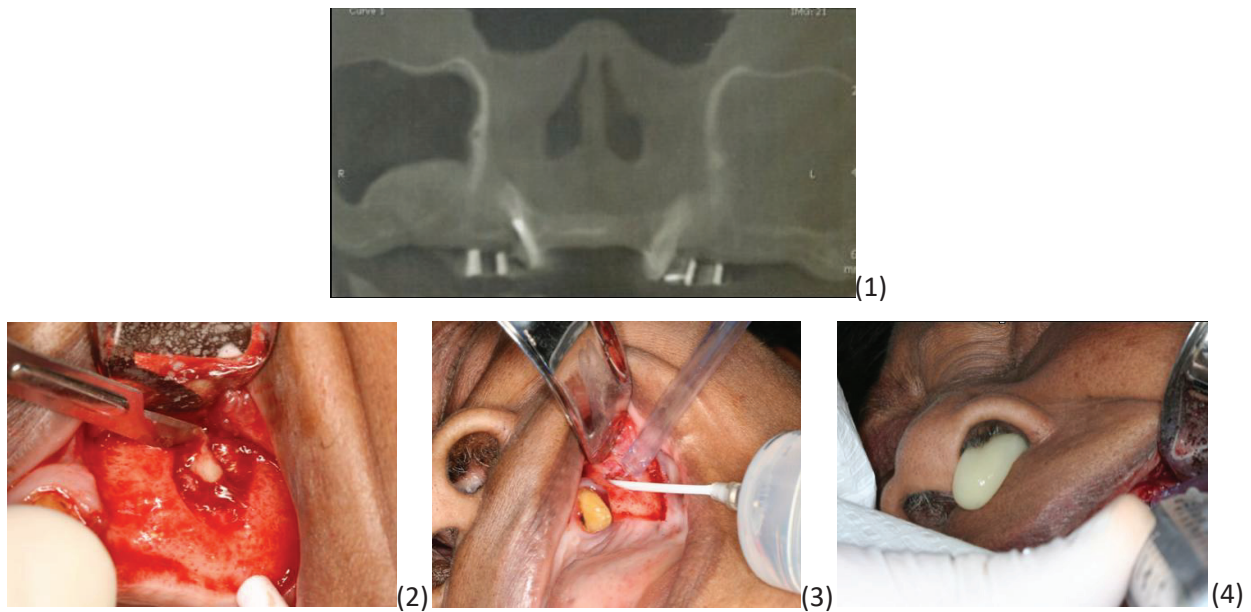
### **Infection de la greffe :**

Celle-ci peut survenir dès le 3<sup>ème</sup> jour postopératoire et ce, malgré l'antibioprophylaxie, et une bonne technique opératoire. C'est une complication grave car elle compromet l'ostéointégration de la greffe et conduit généralement à sa perte totale.

Elle peut être liée à une perforation sinusienne mal gérée ou non détectée, la surinfection d'un hématome ou hémosinus, une mauvaise asepsie lors de l'intervention ou à la proximité d'un site infectieux intra-oral non dépisté. Elle impose la prise d'antibiotique ainsi qu'un drainage sinusien pour tenter de conserver la greffe. En cas d'absence d'amélioration, le matériau de greffe est déposé par la voie vestibulaire et un délai de 6 mois de cicatrisation est nécessaire avant toute autre greffe.

L'infection de la greffe et les sinusites surviendraient dans 2.3% et 2.9% des cas, selon les revues systématiques de la littérature de Chiapasco (16) et Pjetursson (18) respectivement. D'après Del Fabbro (27), 80% des échecs infectieux surviendraient dans la première année et 93,1% des échecs dans les 3 ans.

Mal traitées, les infections postopératoires, qu'il s'agisse d'une infection de la greffe ou d'une sinusite, peuvent entraîner des complications infectieuses secondaires comme : des sinusites chroniques (pouvant s'étendre aux sinus frontaux et/ou ethmoïdaux), des fistules bucco-sinusiennes ou oro-nasales ou bien encore des complications intracrâniennes (méningites, abcès intracérébraux) qui engagent le pronostic vital.



*Figure 3 : Cas d'infection du matériau de greffe et infection sinusienne sus-jacente. (1) Scanner à 3 mois postopératoire (2) décollement de la muqueuse et mis en évidence de la fenêtre d'accès latérale (3) Injection de sérum physiologique par voie latérale et curetage du matériau infecté (4) évacuation des sérosités par voie nasale suite à l'injection de sérum physiologique. (Travail personnel)*

### **Migration du matériau de greffe :**

Lorsque le matériau a été inséré en excès, en cas de surpressions intra-sinusienne, d'exposition du greffon ou bien suite à une ouverture de la plaie (mauvaises sutures), la migration peut se faire par la voie vestibulaire altérant alors la cicatrisation. Le matériau se retrouve généralement dans la cavité buccale ou bien sous la muqueuse vestibulaire.

Le matériau de comblement peut aussi être retrouvé dans le sinus suite à une perforation (per ou postopératoire) de la membrane de Schneider.

L'évacuation des particules de taille trop importante via l'ostium est impossible, leur migration entraîne donc généralement un blocage de l'ostium et des surinfections sinusiennes. Ces infections peuvent entraîner la formation d'abcès.

La méatotomie moyenne est utilisée pour le drainage du matériau. Elle offre une faible chance de conserver la greffe. Dans d'autre cas, la révision chirurgicale de la plaie sera nécessaire pour éliminer totalement le matériau et 3 mois de cicatrisation devront être respectés avant toute autre greffe.

### **Absence de minéralisation du matériau de greffe:**

En général mis en évidence lors du forage implantaire (technique en 2 temps) ou bien en cas de mobilité de l'implant (technique en 1 temps). La qualité de l'ossification ne permet pas une stabilité suffisante à l'implant.

Elle est souvent caractérisée par une cicatrisation fibreuse du biomatériau. Les causes peuvent être liées à l'état général du patient, à une réponse immunitaire induite par le biomatériau, à l'absence d'immobilisation du greffon liée à un mauvais respect des conseils postopératoires ou à la réalisation d'une fenêtre latérale trop large.

En résumé, les manifestations infectieuses liées aux matériaux de greffes utilisés dans les aménagements sinusien semblent importantes. Les traitements sont souvent lourds, et dans certains cas, celles-ci nécessitent même l'ablation totale du matériau de greffe, allongeant alors considérablement le temps de traitement.

La possibilité d'écarter tout matériau de greffe dans les procédures d'aménagements sinusien pourrait être une solution pour limiter les risques postopératoires et la morbidité des interventions.

## **CHAPITRE 4. Aménagement sinusien par voie latérale sans matériaux de comblement.**

### **4.1. Principe**

Le principe repose sur l'expérimentation de Lundgren selon laquelle, après une énucléation kystique maxillaire, la cavité, créée par l'élévation de la membrane, se serait remplie de matériau osseux. Repris ensuite par Palma et coll. en 2006 (11) puis en 2009 par Srouji et coll. (3), les analyses histologiques prouvent que la formation osseuse sous sinusienne est possible sans matériau de comblement osseux.

La technique repose sur l'utilisation du caillot de fibrine post chirurgical comme un mainteneur d'espace tout en fournissant un échafaudage aux cellules ostéogéniques et donc à la formation osseuse. Aucun matériau de greffe n'est utilisé. La membrane sinusienne est maintenue à distance par la mise en place, simultanée à son élévation, d'un ou plusieurs implants. L'espace créé est ensuite rempli par le caillot. Selon la littérature, les matériaux de greffes semblent avoir une fonction plus mécanique que biologique. Lundgren, dans son rapport de 2004 (9), a d'ailleurs souligné que le dépôt osseux au sein des sites non greffés est supérieur à ceux greffés où la résorption osseuse prédomine. L'auteur conclut que la simple élévation de la membrane et la pose d'implant simultanée aboutissent à la formation osseuse et l'ostéointégration de l'implant.

### **4.2. Indications, contre indications :**

Les indications pour cette technique sont identiques à la méthode conventionnelle par voie latérale avec matériaux de comblement (voir 2.1.1). Soit, pour des hauteurs crestales résiduelles inférieures à 4-5mm.

Cependant, les implants seront obligatoirement posés simultanément à l'aménagement de l'espace sous sinusien, c'est pourquoi la hauteur crestale résiduelle doit être suffisante pour permettre la stabilité implantaire [voir 2.1.1 citation de Jensen et col. (1)]. L'indication est donc généralement réservée pour des hauteurs osseuses sous sinusienne comprises entre 3mm et 5mm.

Les contre indications générales et locales sont similaires aux techniques d'aménagements sinusiens traditionnels par voie latérale (voir 2.1.3).

Une largeur de sinus trop importante représente cependant une contre indication relative particulière à cette procédure chirurgicale. En effet, dans le cas d'un sinus large, le ou les implants posés ne permettent pas une tension optimale de la membrane de Schneider. Celle-ci risque de s'affaisser entre les implants, ne garantissant pas une formation osseuse satisfaisante. Rappelons aussi que l'induction ostéogénique du périoste joue un grand rôle dans la création osseuse sous sinusienne. Un sinus étroit représente donc l'indication idéale de cette technique afin de garantir une formation osseuse suffisante.

### 4.3. Avantages et limites de la technique

**Les avantages** de cette technique par rapport aux procédures standards d'aménagement sinusien avec biomatériaux sont :

- Le taux de succès similaire à celle des modes opératoires classiques.
- Une technique plus simple pour le chirurgien et une meilleure acceptation par le patient.
- Absence de matériau naturel ou synthétique : pas d'intervention d'un site donneur autogène, pas de problème de rejet de greffe, pas de réticence du patient (croyances, religions).
- Diminution des contaminations associées et de la morbidité : l'absence de matériau de greffe minimise les risques infectieux postopératoires.
- Le faible coût de la procédure : pas de substitut osseux.
- L'absence d'une deuxième intervention chirurgicale : le ou les implants étant posés simultanément à l'aménagement sinusien.
- Possibilité de mise en charge immédiate.

**Les limites** de cette technique sont :

- L'obligation d'obtenir une stabilité primaire satisfaisante lors de la pose : en dessous de 3mm de hauteur crestale, la stabilité primaire de l'implant risque d'être compromise, il est alors préférable d'utiliser une technique conventionnelle d'aménagement sinusien par voie latérale avec greffe osseuse.
- Nécessité de mise en place implantaire simultanée pour maintenir la membrane sinusienne à distance.

## 4.4. Etapes cliniques

### 4.4.1. Préopératoire :

- Questionnaire médical : identification des contres indications chirurgicales et risques médicaux.
- Tomodensitométrie ou Cone beam : mesure de la hauteur et largeur osseuse résiduelle sous sinusienne, estimation de la densité osseuse, évaluation de la clarté des sinus et de l'absence d'infection, localisation du méat moyen, choix du type implantaire.
- Pré-médication :
  - Antibiothérapie prophylactique 1 h avant la chirurgie (recommandé par l'ANSM (39)) : 2 g d'Amoxicilline ou 600 de clindamycine (en cas d'allergie à la pénicilline)
  - Anti inflammatoire stéroïdien, pour son action anti œdémateuse, anti-inflammatoire (prednisone le plus souvent): prise per os en une seule prise, la veille de l'intervention en tenant compte du délai d'action de la molécule, dose quotidienne moyenne conseillée est de 1 mg/kg de poids corporel équivalent prednisone.

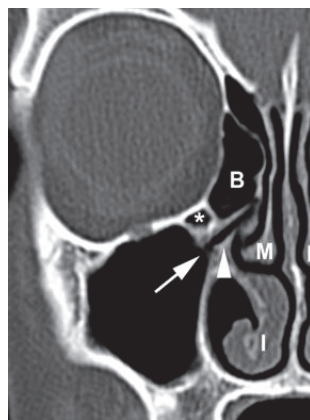


Figure 4 : Mise en évidence par tomodensitométrie du méat moyen ouvert. (Travail personnel)

### 4.4.2. Per opératoire (1) (4) (5) (6)

- Anesthésie locale en trois points, afin d'anesthésier l'ensemble de l'innervation du sinus maxillaire soit : anesthésie tubérositaire (nerfs alvéolaire postéro-supérieur), vestibulaire profonde en regard des prémolaires (pour les nerfs antéro-supérieur et moyen) et palatine (pour le nerf grand palatin. Elles peuvent être complétées par une anesthésie crestale

- Incision crestale jusqu'au contact osseux ménageant au moins 2mm de tissus kératinisés en vestibulaire pour permettre des sutures stables. L'incision doit généralement s'étendre sur 1cm distalement et médialement de la fenêtre osseuse prévue : le tracé d'incision dépendra de l'anatomie sinusienne, sa position par rapport à la crête osseuse, la présence ou non de dents adjacentes.
- Incision de décharge mésiale.
- Décollement du lambeau muco-périosté (de pleine épaisseur) en maintenant le contact osseux.
- Exposition de la zone édentée maxillaire postérieure et de la base de la paroi latérale du sinus maxillaire.
- Ostéotomie de 5 mm de rayon environ dans la paroi antéro-latérale du sinus (à l'aide d'une fraise boule diamantée sur pièce à main avec irrigation au sérum physiologique ou au bistouri ultrasonique). La position de la fenêtre osseuse dépendra de l'anatomie et de la position du sinus. D'une manière générale et afin d'assurer un bon décollement de la membrane, la limite de la fenêtre doit se trouver à 2mm de la paroi antérieure sinusienne ainsi que du plancher sinusien.

Remarque : la fenêtre osseuse doit être la plus petite possible pour favoriser l'ostéoinduction, la revascularisation et maintenir le plus hermétiquement possible le caillot sanguin, tout en permettant une visibilité suffisante au décollement de la membrane.

Le bistouri ultrasonique est vivement recommandé lorsque la corticale est fine ou lorsque l'artère antrale est intraosseuse. Son utilisation limiterait le taux de déchirures de 7 à 30% (36), elle permettrait en outre un meilleur contrôle de la température de fraisage et donc une meilleure cicatrisation.

- Si la fenêtre osseuse est intègre, prélever le fragment à la pince anatomique et le conserver dans une solution physiologique stérile.
- Exposition de la membrane sinusienne. Elévation de la membrane à l'aide d'une curette manuelle spécifique à bout mousse en restant en contact avec les parois osseuses. Le décollement de la membrane dans sa partie supérieure et postérieure dépendra du projet implantaire. La partie médiane en revanche devra être décollée en totalité pour permettre un drainage suffisant du sinus et pour augmenter le potentiel ostéogénique.

Remarque : Dans le cas de la présence de septa intra sinusien, le contournement du septa peut être envisagé sinon deux fenêtres seront réalisées.

- Contrôle de l'absence de perforation. Le cas échéant, la réduction de la perforation doit être gérée à l'aide de sutures et/ou de collagène résorbable.
- Maintien de la muqueuse du sinus par la mise en place simultanée des implants intra-osseux: suivre la procédure de forage conventionnelle à travers la corticale de l'os résiduel.

Remarque : certaines études (5) préconisent l'utilisation d'une éponge de collagène entre le plancher du sinus et la membrane soulevée, afin de protéger celle-ci lors du forage implantaire.

- Vérification de la stabilité primaire de l'implant (analyse de la fréquence de résonance RFA).
- Mise en place de la vis de couverture ou de cicatrisation. (Pour éviter une deuxième intervention chirurgicale, ou dans le cas d'une mise en charge immédiate, les implants peuvent être non enfouis)
- S'assurer de l'envahissement de l'espace créé sous le sinus par le caillot sanguin.
- Fermeture de la fenêtre latérale d'ostéotomie avec une membrane résorbable ou repositionner la fenêtre osseuse.

Remarque : Certaines études ont montré des résultats de formation osseuse plus satisfaisantes lorsque la fenêtre d'accès latérale était refermée avec une membrane résorbable sur des sinus greffés (41) . En effet, cela permettrait de recréer l'environnement clos du sinus maxillaire, contenir le caillot sanguin et limiter la diffusion des tissus mous vestibulaires au sein du sinus maxillaire. Une variante de cette technique consiste à replacer le volet osseux d'ostéotomie, lorsque celui-ci a pu être conservé.

- Sutures hermétiques sans tension : premier point en mésial pour permettre une bonne coaptation des lambeaux, points simples au niveau de l'incision crestale puis de la décharge mésiale.

#### **4.4.3. Postopératoire :**

- Radiographies postopératoires de contrôle : pour vérifier le positionnement des implants (facultatif).
- Prescription médicamenteuse :



- Antibiotiques pendant 8 jours (1g d'amoxicilline- acide clavulanique deux fois par jour, ou 300 mg de clindamycine trois fois par jour (en cas d'allergie à la pénicilline)
- Antalgiques ; paracétamol (pouvant être associé à de la codéine 500mg/30mg)
- AIS : prednisolone 60mg en une prise le matin
- Prise de contact avec le patient à 24h.
- J+7 Retrait des sutures, vérification de la bonne cicatrisation des tissus.
- Contrôles post opératoires durant la période de cicatrisation.

#### **4.4.4. Recommandations post opératoires :**

- Appliquer de la glace pour limiter l'œdème post opératoire.
- Pas de bain de bouche pendant 24h.
- Ne pas fumer.
- Brossage des dents normalement en évitant la gencive à l'endroit de l'intervention.
- Pas d'activité physique, pas de sport, pas de plongée, ne pas prendre l'avion.
- En cas de saignement appliquer une compresse durant 15min, contacter le praticien si le saignement persiste.
- Ne pas explorer la plaie avec la langue, ne pas toucher ou regarder le site d'intervention, pas de mouvement de succion important.
- Alimentation molle, et froide.
- Ne pas se moucher, ne pas boire à la paille, éternuer la bouche ouverte.

## **4.5. Cas cliniques**

### **4.5.1. Cas 1 : Madame S.**

Patiente : 58ans, non fumeuse.

Objectif : pose d'un implant en 26.

Hauteur crestale résiduelle préopératoire : 3.8 mm.

Hauteur crestale à 1 an post opératoire : 7.2 mm.

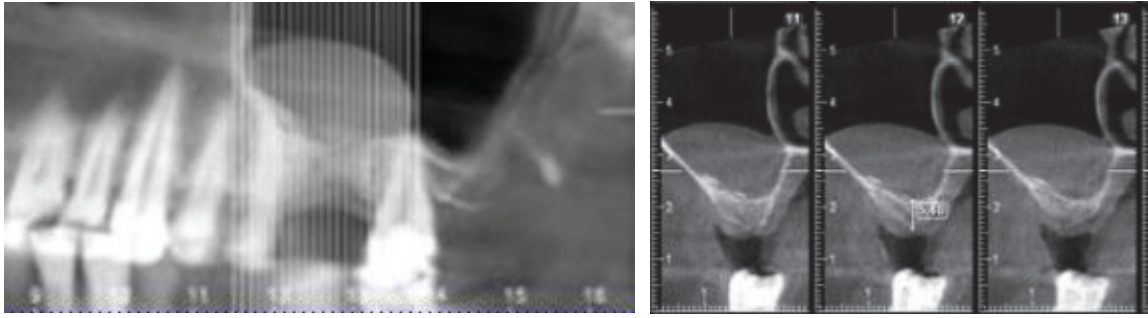


Figure 5 : Tomodensitométrie préopératoire : mesure de la hauteur crestale résiduelle.

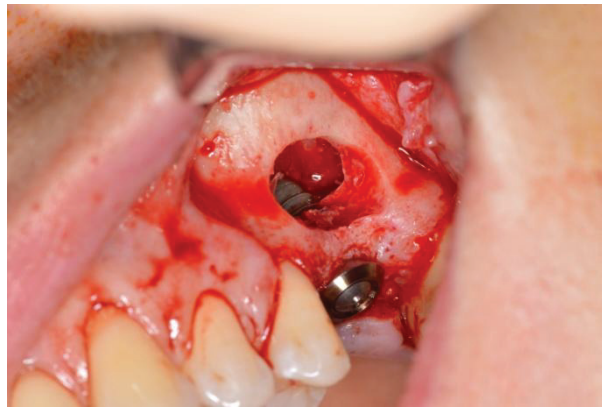

Figure 6 : Photographie per opératoire, pose de l'implant avec une stabilité satisfaisante. La partie apicale de l'implant maintient la membrane du sinus à distance, le caillot sanguin envahi l'espace créé. (Travail personnel)

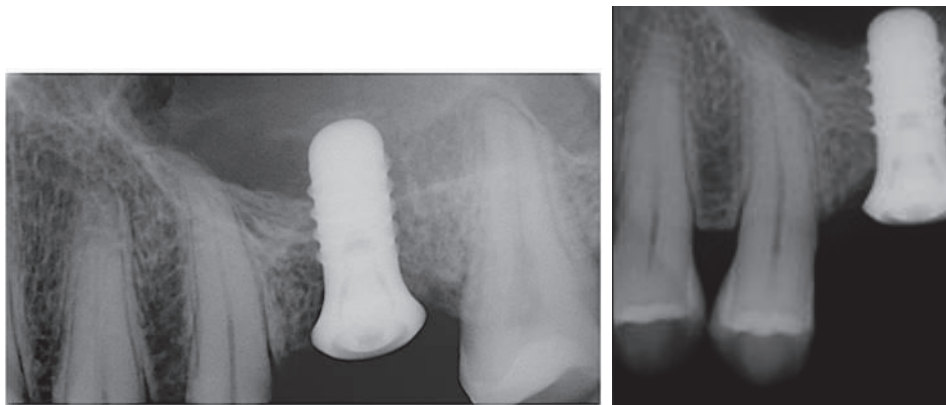


Figure 7 : Radiographies retro-alvéolaires, (1) postopératoire : la partie apicale de l'implant se situe hors de la crête osseuse, (2) à 5 mois postopératoire : minéralisation osseuse en regard de l'apex de l'implant. (Travail personnel)

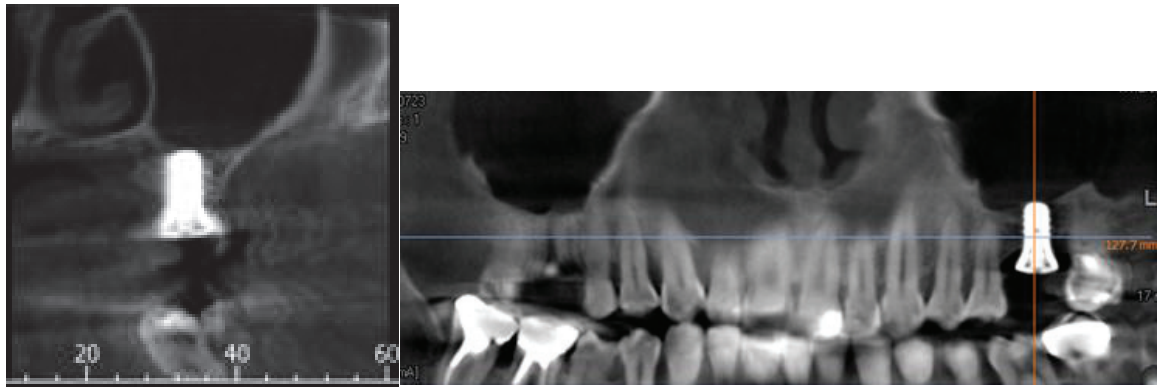


Figure 8 : Coupe scanner à 1 an postopératoire : corticale dense nettement identifiable à l'apex de l'implant. (Travail personnel)

#### 4.5.2. Cas 2 : Monsieur Y.

Patient : 52 ans, non fumeur.

Objectif : pose d'un implant en 16.

Hauteur crestale résiduelle préopératoire: 3.9 mm.

Hauteur crestale à 3 mois postopératoire : 9.4 mm.

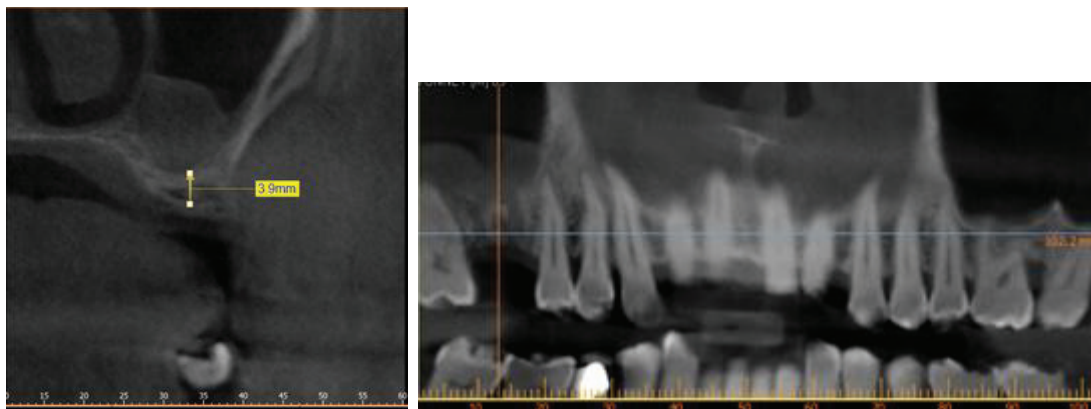


Figure 9 : Tomodensitométrie préopératoire : mesure de la hauteur de crête.(Travail personnel)

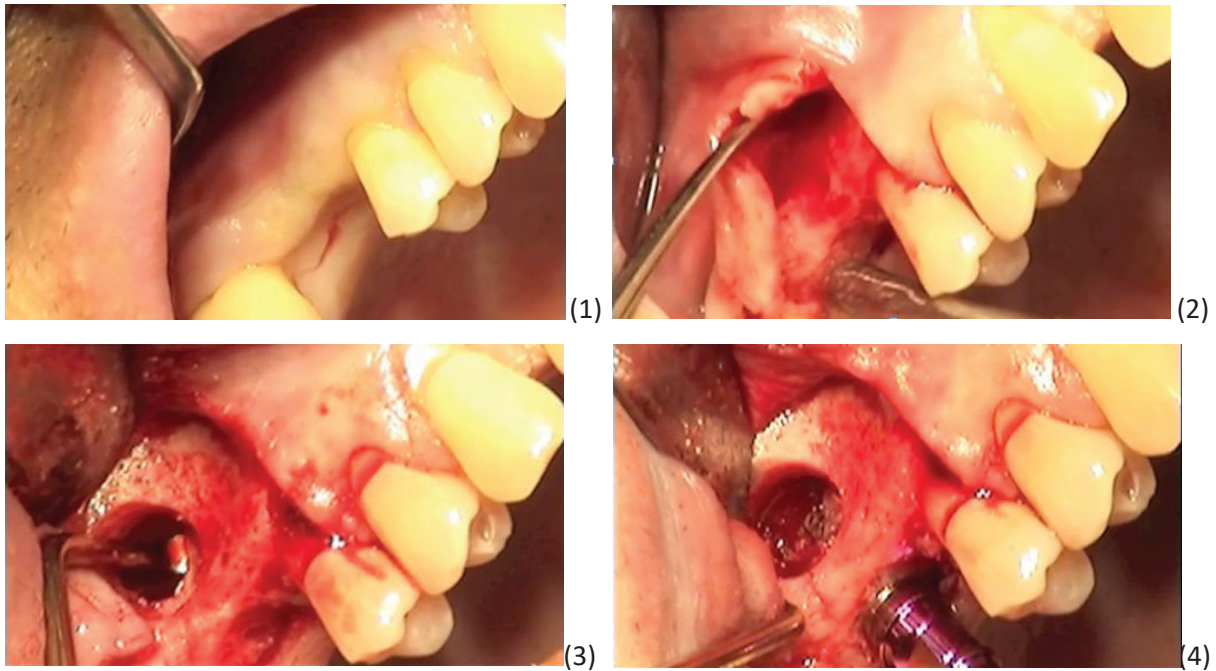


Figure 10 : Photographies per-opératoires (1) incision crestale en regard de 16 (2) incision de décharge mésiale et décollement de la muqueuse au contact osseux, mise en évidence de la paroi latérale extérieure de l'os maxillaire (3) la fenêtre latérale a été réalisée au moyen d'un instrument SLA, décollement de la membrane de Schneider (4) mise en place de l'implant afin de maintenir la membrane en position haute, le caillot sanguin envahi l'espace créé. (Travail personnel)

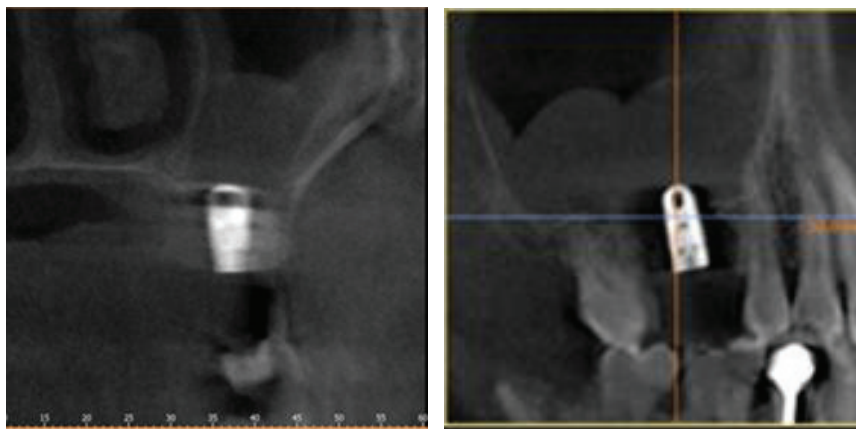


Figure 11 : Coupe scanner à 3 mois postopératoire, minéralisation visible autour de l'apex de l'implant. (Travail personnel)

#### 4.5.3. Cas 3 : Mme Z.

Patient : Femme 65 ans non fumeuse.

Objectif : pose d'un implant en 25.

Hauteur crestale résiduelle préopératoire : 4.4 mm.

Hauteur crestale à 2 ans postopératoire : 8.1 mm.

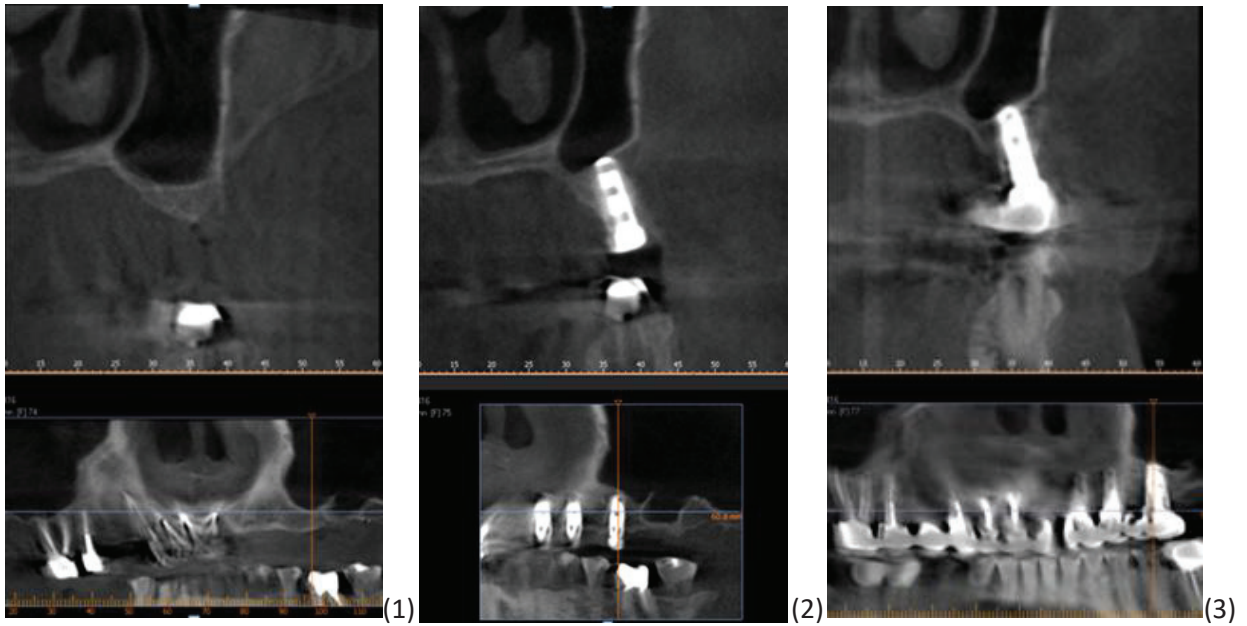


Figure 12 : Tomodensitométrie (1) préopératoire : la hauteur crestale est faible, le sinus est clair (2) 3 mois post opératoires : la corticale osseuse est déjà clairement identifiable (3) 2ans postopératoire, coiffe supra implantaire en place. (Travail personnel)

#### 4.5.4. Cas 4: Monsieur J.

Patient : homme de 61 ans.

Objectif : pose de deux implants en position de 16 et de 17

Hauteurs crestales résiduelles préopératoire : 5.6 mm en regard de 16 et 4.2mm en regard de 17

Hauteurs crestales à 6 mois postopératoire : 11.8mm en 16 et 12.5 mm en regard de 17

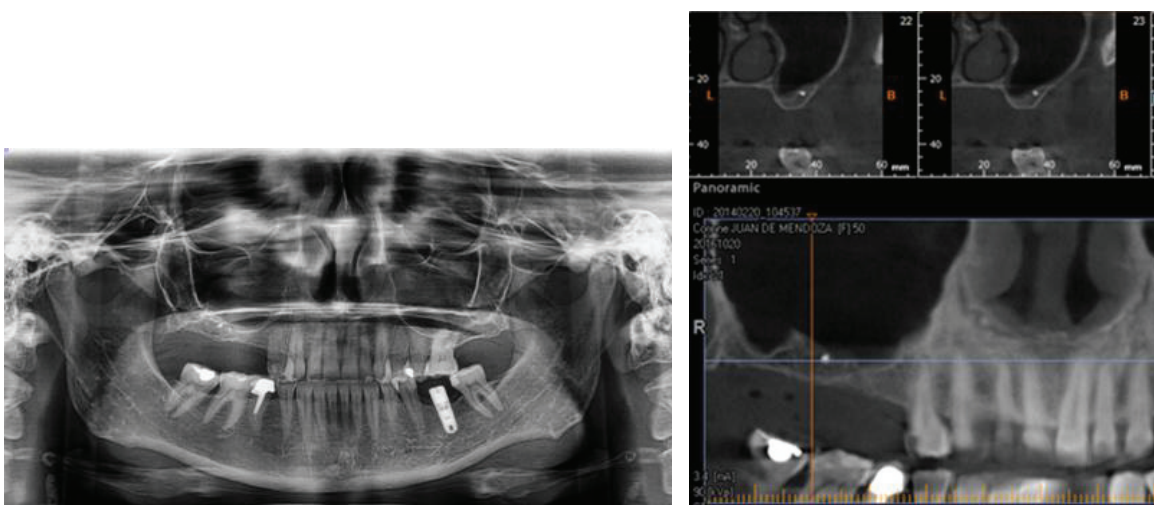


Figure 13 : Radiographie panoramique et tomographie préopératoire en regard de 17.

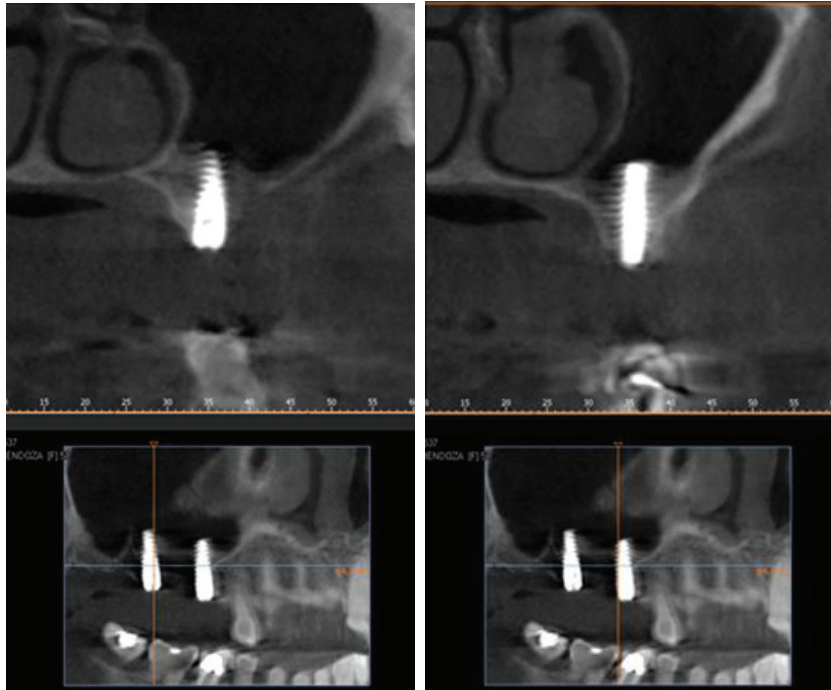


Figure 14 : Coupe scanner à 3 mois postopératoire ; minéralisation osseuse autour de l'apex des implants. (Travail personnel)

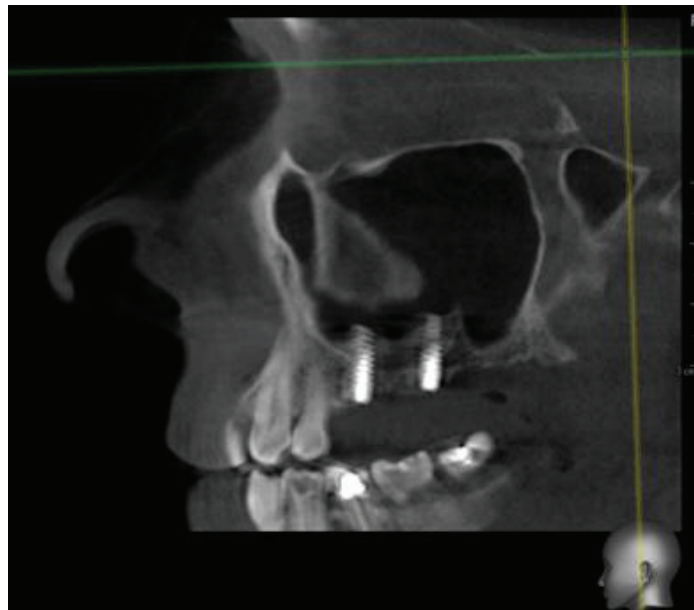


Figure 15 : Tomodensitométrie à 6mois post opératoires, minéralisation osseuse entre le sommet des implants. (Travail personnel)

#### 4.5.5. Cas 5 : Monsieur R.

Patient : Homme de 46 ans

Objectif : pose de deux implants en position de 16 et 17

Hauteurs crestales résiduelles préopératoire : 2.6mm en 16 et 5.2mm en regard de 17

Hauteurs crestales à 3 mois postopératoire : 8mm en 16 et 9.3mm en 17

Hauteurs crestales à 9 mois postopératoire (implants mis en charge) : 7.3mm en 16, 8.8mm en 17

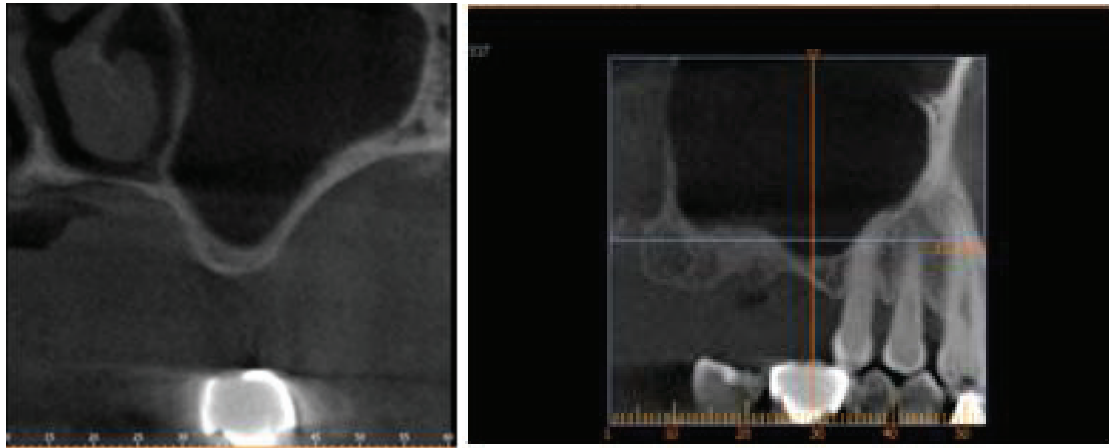


Figure 16 : Coupe scanner en regard de la 16. Hauteur crestale sous le sinus très réduite.

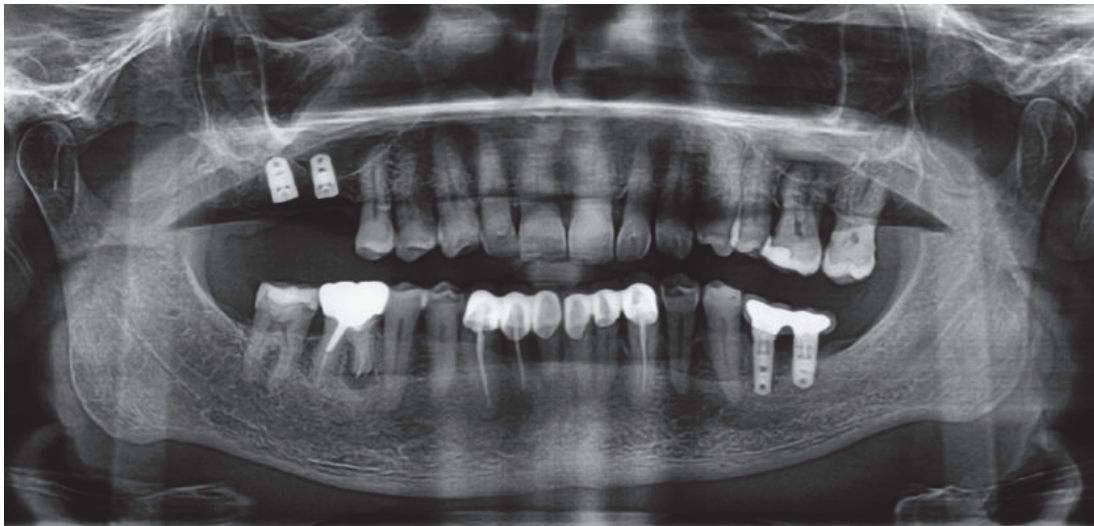

Figure 17 : Panoramique postopératoire. (Travail personnel)

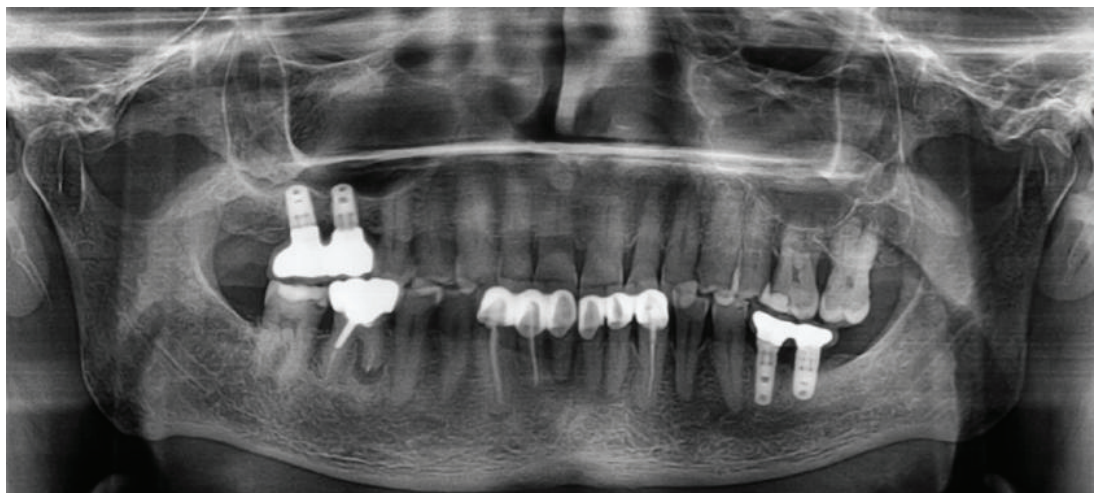


Figure 18 : Panoramique postopératoire après 9 mois de cicatrisation et pose des prothèses fixées supra-implantaire. (Travail personnel)

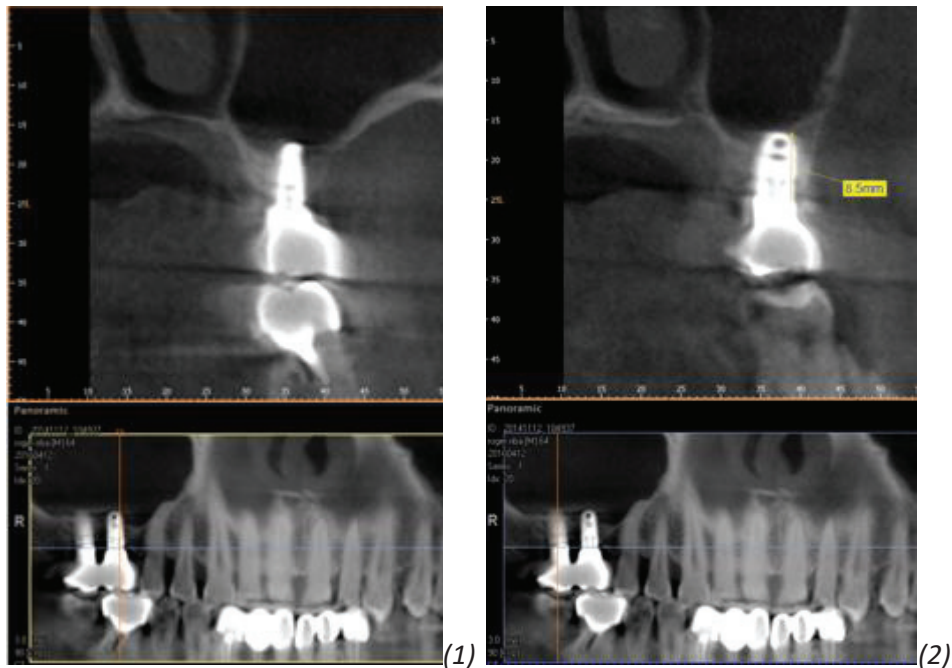


Figure 19 : Coupe scanner en regard de la 16 (1) et de 17 (2) après 9 mois de cicatrisation. (Travail personnel)

Pour ces 5 cas cliniques, 7 implants ont été posés simultanément à un soulèvement de sinus par voie latérale sans interposition de matériau de comblement.

Le taux de succès pour ces implants est de 100% entre 3 mois et 2 ans postopératoire.

Aucun événement infectieux n'est survenu durant les périodes de suivi et tous les sites ont montré une formation osseuse satisfaisante identifiable à la tomodensitométrie.

Les mesures effectuées sur les coupes scanner préopératoire et postopératoire ont permis de déduire la hauteur du nouvel os formé ; celui-ci a été mesuré, pour les 7 cas d'implants, entre 3.4mm et 8.3mm.

## 4.6. Analyse de la littérature

### 4.6.1. Méthode

Une revue de la littérature de 2011 à 2016 a été effectuée sur les bases de données Pubmed et Cochrane.

Les études humaines, contrôlées ou non contrôlées, portant sur la réalisation d'aménagements sinusiers par une approche latérale, sans aucun matériau de comblement, avec pose simultanée d'un ou plusieurs implants, étaient admissibles à l'inclusion.



Le nombre de patients compris dans l'étude, les facteurs de risques, le temps de suivi ainsi que les hauteurs résiduelles de crête n'étaient pas des facteurs limitants.

Les critères d'exclusions comprenaient toutes les études réalisées avec une autre technique que celle du sinus lift, ainsi que les études utilisant des matériaux de comblement osseux.

Les mots-clés utilisés pour la recherche d'article étaient : « sinus Augmentation » ou « Maxillary Sinus Augmentation » ou « Maxillary Sinus Floor Augmentation » ou « membrane elevation » ou « sinus lift » ou « Blood » ou « bone formation » ou « bone gain » ou « bone regeneration » ou « atrophic maxilla » ou « dental implants » ou « no grafting ».

Les résumés de 43 articles ont été analysés et 18 études ont été exclues. La lecture intégrale des 25 articles restant a amené à la sélection de 14 articles répondant aux critères d'inclusion.

Les données des articles ont été analysées et extraites afin de remplir deux tableaux comparatifs comprenant : le nombre de patients, le nombre d'implants posés, le nombre de sinus lift réalisés, le type d'implants choisis, le temps de suivi, la hauteur osseuse initiale, le gain osseux post-cicatriciel, la survenue de perforation de sinus, le taux de survie ou de réussite et enfin le nombre de complications infectieuses ainsi que leur nature.

Rappelons que le taux de survie représente le pourcentage d'implants présents en bouche sans considération de critères de réussites ou d'échecs.

Alors que le taux de réussite correspond au nombre d'implants répondant à des critères de succès (critères d'Albrektsson et coll 1986 le plus fréquemment : immobilité, absence de radio-clarté radiologique, absence de symptôme, perte osseuse verticale inférieure à 0.2mm après 1an). Tout implant ne remplissant pas ces critères sera considéré comme un échec et ne sera pas comptabilisé dans le taux de réussite.

Date	Etude - Auteur	Nb patients	Nb implants	Nb sinus lift implants	Type d'implants	Suivi (mois)	Niveau osseux initial (mm)	Gain osseux (mm)	Perforation du sinus	Taux de survie (%)	Cause de l'échec implantaire	Complications infectieuses
2016	M. Falah et col.(6)	18	72	30	MIS Implants	6	5,61 ± 1,2	6,14 ± 1,34	3	94	Mobilité implantaire	0
2016	C.Riben et col. (43)	36	87	53	ASTRA Implant	72	4,89	6	20	94,3	Mobilité implantaire	0
2014	Cricchio G et col. (44)	10	18	10	Nobel Biocare Brånemark	24	4,4+-1,5	6,3+-3,3	0	100	-	NR
2012	Kaneko T et col. (45)	11	21		Nobel biocare Ti unite	32	4,7 ± 1,4	6,2 +/-1,7	4	95,2	Mauvaise stabilité 1er	0
2012	Balleri et col. (46)	15	28		ASTRA	12	6,2	5,5	3	100	-	0
2011	Lin IC et col. (47)	44	80		Straumann	60	5,06 ± 1,51	7,44 ± 1,94	NR	100	-	0
2011	JW. Moon et col. (48)	14	31	17	SybronPRO	24	5	8,26	2	93,5	Mauvaise stabilité 1er	0
2011	G. Cricchio et col. (38)	84	17	96	Brånemark System, TiUnite implants Nobel Biocare	6 à 72	5.7	5,2	11	98,7	NR	NR

NR : non renseigné

Tableau 10 : tableau synthétique présentant le gain osseux obtenu après une technique de sinus lift sans matériau de comblement, les taux de survie implantaire, le nombre de complications infectieuses ainsi que les causes d'échecs implantaire des études incluses.

Moon et coll (48) ont analysé la formation osseuse en injectant, dans la cavité sous sinusienne créée, 20 ml à 40 ml de sang veineux périphérique. Celui-ci a été prélevé dans la veine brachiale du bras de chaque patient.

Dans l'étude de Kaneko et coll (45) la technique chirurgicale différait par l'utilisation, en plus des implants, d'une plaque de repositionnement de la fenêtre d'ostéotomie et de deux longues vis fixées à travers la plaque pour faire saillie dans le sinus, mesurant 12 à 16 mm de longueur (correspondant à la profondeur de la cavité des sinus). Les vis ont été placés environ 8 mm au-dessus du sommet de l'implant dans le but d'assurer la formation d'os au-delà de l'apex. Il a été démontré dans des précédentes études que la hauteur de l'os nouvellement formé dépend de la longueur des implants faisant saillie dans le sinus. Ce dispositif permettrait de fournir d'avantage d'espace pour la formation d'os afin d'améliorer les résultats. Finalement une augmentation du volume osseux au-delà de l'apex des implants ont été observés pour 6 implants seulement (28,5% des implants).

Date	Etude Auteur	Nb. patients	Nb. implants	Nb. sinus lift	Type d'implants	Suivi (mois)	Niveau osseux initial	Gain osseux	Perforation du sinus	Taux de réussite (%)	Cause de l'échec implantaire	Complications infectieuses
2016	M. Cara- Fuentes et coll. (49)	26	38	28	Zimmer®	6,12	>4	2,7 ± 0,9	0	97	NR	NR
2015	Bassiet coll. (40)	17	25	20	Alvim Neodent	51	5,56	5,63	NR	96	NR	0
2013	Rajkumar GC et coll. (50)	28	45		Göteborg, Suède	28	4 à 7,5	2,05 à 5,40		100	-	0
2011	Borges FL et coll. (51)	15	28	15		6	5,89 +- 2,89	7,91 +/- 3,60	2	96,4	Mobilité, manque osteointegration	0
2013	Tajima N et coll. (52)	6	17	9	Nobel Biocare Speedy Groovy TiUnite Surface	6	4,28 ± 1,00 mm	7,5	0	100	-	0
2012	Nicolas Strube(53 )	28	37	28	Astratech	6	2,5 à 9	5,81 +/- 2,22	NR	100	-	NR

NR : non renseigné

Tableau 11 : tableau synthétique présentant le gain osseux obtenu après une technique de sinus lift sans matériau de comblement, les taux de succès implantaire, le nombre de complications infectieuses ainsi que les causes d'échecs implantaires des études incluses.

#### 4.6.2. Limites des articles :

Avant de tirer toute conclusion sur les articles analysés, notons que :

- La hauteur osseuse initiale est parfois supérieure à 5 mm. Or, la technique de sinus lift sans matériau de comblement trouve réellement son intérêt dans des hauteurs crestales résiduelles inférieures à 4 mm, comme nous l'avons vu précédemment.
- Certains auteurs ne précisent pas les causes de l'échec implantaire.
- La présence ou l'absence d'infections post opératoires ne sont parfois pas relatés dans ces articles. Bien que l'absence de précision porte à croire qu'il n'y a pas eu de complication infectieuse, nous ne pouvons en aucun cas l'affirmer.
- La majorité des résultats sont exprimés en « succès », ce qui ne signifie pas que l'implant soit fonctionnel. Or, le but de notre analyse est de porter des conclusions cliniques sur cette technique, les implants doivent donc être fonctionnels sur l'arcade et sans symptôme.
- Il existe une grande variabilité des protocoles, il reste donc difficile de mettre en corrélation tous les résultats.
- Les implants utilisés diffèrent d'une étude à une autre. Or, nous savons que les états de surface interfèrent grandement avec les taux de réussite et de survie implantaire.

#### 4.6.3. Synthèse :

Malgré la grande variabilité des articles, des protocoles, et l'existence de facteurs de confusions, nous pouvons cependant mettre en lumière quelques points fondamentaux et indéniables.

##### **La prédictibilité de la technique :**

Les taux de survie et de succès de cette technique sont respectivement compris entre 93.5% (48) et 100% (44) (46) (47), et entre 96% (51) et 100% (50) (52) (53). Ceux-ci sont largement similaires à ceux des modes opératoires classiques avec matériaux de greffes.

L'essai clinique de M. Cara-Fuentes (49) a permis de comparer la technique d'aménagement du sinus maxillaire sans greffe osseuse avec la technique la plus utilisée d'élévation du sinus maxillaire avec greffe (en utilisant l'hydroxyapatite bovine). Les taux de réussite des deux techniques n'ont révélé aucune différence significative (critères de réussite Albrektsson) soit 93% dans le groupe greffé et 97% dans le groupe non greffé.

Il en est de même pour Borges et coll. (51), qui, par un design split-bouche, ont comparé les deux techniques chirurgicales. Un seul implant du groupe test (sans greffe osseuse) a été perdu, pour

atteindre un taux succès de 96,4% et 100% pour le groupe contrôle (avec greffe osseuse autogène intrabuccale).

**Une formation osseuse satisfaisante, significative et reproductible :**

Avec un gain osseux allant jusqu'à 7.91 +/-3.60mm à 6 mois (51) et 8,26mm de hauteur à 24 mois postopératoire (48).

D'après l'évaluation radiographique de Borges et coll. (51), la quantité de nouvel os péri-implantaire formée n'était pas significativement différente ( $P > 0,05$ ) dans le groupe contrôle (avec greffe osseuse autogène intrabuccale) et dans le groupe test (sans greffe osseuse), soit respectivement : 8,3 +/- 2,6 mm et 7,9 +/- 3,6 mm.

« Le gain osseux serait d'autant plus important que les implants seraient longs et que le niveau osseux initial serait faible » d'après Bassi (40).

Cricchio et coll (38) confirment cette hypothèse, avec une quantité de nouvel os formé significativement plus élevé pour les implants dépassant de plus de 8mm dans le sinus que pour les implants dépassant de 4 à 8mm.

Des analyses histologiques, à partir de biopsies d'os nouvellement formé dans le sinus, 6 mois après la chirurgie, ont permis d'observer « des trabécules relativement bien disposées, sans signe d'inflammation ou d'une réaction de corps étranger » et « l'os consolidé dans le sinus comprenait  $56,7 \pm 11,9\%$  à  $59,9 \pm 13,4\%$  de tissu osseux vital » d'après M. Falah (6).

Des biopsies réalisées par Moon et coll (48) n'ont révélé cependant que 38,70% d'os vital selon les données histomorphométriques.

En plus de garantir une formation osseuse satisfaisante, il semblerait que le niveau osseux ait tendance à augmenter significativement avec le temps (40) (44) (45) mais cela n'était pas toujours significatif (47).

Dans le cas des sinus lift avec greffe osseuse, les quantités de biomatériaux utilisées sont souvent abondantes afin d'obtenir de une certaine hauteur d'os au delà de l'apex de l'implant. Or, celles-ci sont résorbées pendant les 3 premières années post opératoires pour se stabiliser à l'apex ou légèrement en dessous, ce qui ne semble pas être le cas dans la technique d'aménagement sans matériau de comblement. « La résorption osseuse était significativement plus élevée chez les patients présentant une greffe osseuse classique par rapport à ceux du groupe sans matériau de greffe ( $p 0,0004$ ) » selon M. Cara-Fuentes (49).

Bassi (40) aurait, en outre, enregistré une augmentation de la densité osseuse à la fin de la période d'analyse, mais cela n'a pas été statistiquement significatif ( $P > 0,05$ ). De même que Altintas et coll (54) qui ont démontré que « la densité de l'os dans le groupe non greffé était plus élevée que dans le groupe greffé (avec une greffe allogénique) 6 mois après la chirurgie ».

#### **Un risque infectieux limité :**

Si certaines études ne précisent pas la présence ou non d'infection post opératoire (44) (53) (44), la quasi-totalité des études ont montré une survenue nulle d'événement infectieux.

A l'exception des 5 patients de l'étude de M. Cara-Fuentes (49) qui auraient présenté des « effets secondaires » à la suite de la chirurgie. D'après le texte il s'agirait en réalité de signes de « sinusite ou saignement ou suppuration » confondus. Aucune précision sur la proportion de survenue de sinusite n'est donnée ici. Ce résultat est donc peu précis en ce qui concerne la survenue d'élément infectieux.

Notons aussi qu'un patient de l'étude de Borges FL and coll(51) a présenté une infection superficielle de la plaie liée à la membrane en polypropylène. Celle-ci s'est résolue avec la dépose de la membrane, cela n'a donc pas été considéré dans notre tableau.

A l'exception de 3 articles, dont les causes d'échecs implantaire n'étaient pas précisées (40) (49) (38), les cas d'échecs (6) (43) (45) (48) (51), globalement faibles, ont tous été liés à des problèmes de mobilité ou de mauvaise stabilité primaire, jamais à des infections. Cela nous amène à penser que l'indication avait été mal posée ou bien que la stabilité primaire lors de la pose n'était pas satisfaisante.

Nous ne pouvons affirmer que la survenue d'évènements infectieux après un sinus lift sans biomatériaux est plus faible qu'après un sinus lift avec matériau. Elle semble néanmoins très rare voir nulle étant donné l'absence de corps étranger ou l'absence de contamination par des greffons externes.

#### **La stabilité implantaire non compromise :**

La stabilité implantaire ainsi que la fréquence de résonance paraissent s'accroître avec le temps pour finalement atteindre des valeurs ISQ similaires aux implants posés avec des techniques avec biomatériaux à 6 mois (38).

Dans l'essai de Cricchio et coll. (38), 84 patients ont été soumis à 96 procédures d'élévation de la membrane avec placement simultané de 239 implants. 50 ont été insérés entièrement dans l'os résiduel et 189 faisaient saillie dans le sinus maxillaire (179 dépassaient de plus de 4 mm dans le sinus). Des groupes ont été réalisés en fonction de la hauteur de sailli dans le sinus. La valeur ISQ moyenne pour tous les implants était de  $67,4 \pm 6,1$  (SD) au placement et de  $66,6 \pm 3,6$  (SD) après 6

mois de chargement. Il n'y avait pas de différence significative à tout point de temps entre les implants entièrement insérés dans l'os résiduel et ceux faisant saillie dans le sinus.

Borges et coll (51) évaluent la quantité osseuse formée avec une technique sans matériaux de comblement (groupe d'essai) par rapport à une technique avec greffe osseuse autogène intrabuccale (groupe témoin). L'analyse de la fréquence de résonance révélait des valeurs similaires à 6 mois ( $P > 0,05$ ). La stabilité implantaire était significativement plus élevée dans le groupe contrôle à la pose mais il n'y avait plus aucune différence significative à 6 mois ( $P > 0,05$ ).

### **Bien gérée, la perforation de la membrane sinusienne ne semble pas compromettre la formation d'os :**

L'analyse des radiographies préopératoire et postopératoire ont permis de constater l'absence de « différences radiographiques apparentes entre les sites dont la muqueuse avait été perforée ou non-perforée » d'après M. Falah (6). Kaneko et coll. (45) affirment aussi que la formation osseuse n'était pas significativement influencée par la présence de perforation de la membrane.

Ces résultats semblent être confirmés par l'étude de Riben (43) où aucune relation significative entre la perforation et l'échec implantaire n'a été retrouvée.

### **Une compatibilité de la technique avec une mise en charge immédiate :**

La mise en charge prothétique immédiate combinée à une technique d'aménagement sinusien sans matériaux de comblement semble possible et le taux de réussite est élevé. La seule condition est d'obtenir lors de la pose implantaire une stabilité primaire élevée.

L'étude de Cricchio G et coll. (44) a permis de valider la faisabilité d'une mise en charge immédiate des implants placés simultanément à une technique d'élévation de la membrane sinusienne sans matériel de greffe. Dans cette étude les sites implantaires ont été sous-préparés pour améliorer la stabilité primaire dans la grande majorité des cas. Tous les implants ont été insérés avec un couple  $>20$  Ncm et la valeur de l'ISQ était souvent supérieure à 65 (valeurs ISQ déjà acceptées comme étant suffisamment élevées pour permettre un chargement immédiat des implants). Les implants ont été chargés immédiatement après la chirurgie avec une restauration acrylique temporaire vissée. Tous les implants sont restés cliniquement stables au cours de la période de 2 ans de suivi.



## CONCLUSION

De part leurs propriétés mécaniques et leur temps de résorption parfois très long, les matériaux de greffe limitent l'affaissement de la membrane sous l'effet des pressions intra-sinusiennes, afin de maintenir un volume sous sinusien stable dans l'attente d'une formation osseuse. L'intérêt d'un biomatériau dans la cicatrisation osseuse est donc essentiellement son rôle de support de la membrane.

En réalité, seule la présence d'un caillot sanguin stable dans le temps joue le rôle de promoteur osseux dans l'espace sous sinusien créé. Le décollement de la membrane de Schneider entraîne la formation d'un caillot sanguin. Par des processus cicatriciels identiques à celle d'une alvéole post extractionnel, «le caillot sanguin va s'organiser et des bourgeons conjonctivo-vasculaires vont progresser à partir des murs osseux. Des facteurs de croissance induiront la différenciation des cellules mésenchymateuses en ostéoblastes qui synthétisent du collagène de type I et initient l'ostéogenèse» (55). La pression positive liée à la respiration nasale ne permet cependant pas cette formation osseuse si la membrane n'est pas maintenue en position haute d'où la nécessité d'un mainteneur d'espace.

Dans le cas de greffes à base de biomatériaux de substitution, une partie est résorbée par le processus de remodelage osseux. Le pourcentage d'os vital formé est alors compris entre 29% et 33%, et 14% à 29% de particules de greffe résiduelles persistent (34). Les résultats semblent plus intéressants pour les autogreffes (44% de volume d'os vital et 0.3% de substance résiduel (34)) mais la présence d'un deuxième site d'intervention et le grand nombre d'inconvénients liés à cette technique limitent son indication.

Un des principaux inconvénients de l'utilisation de biomatériau est le nombre de complications pouvant être engendrées, notamment les problèmes de migration du matériau, d'infections de la greffe elle-même ou bien du sinus sus-jacent.

La technique d'aménagements sinusien sans matériaux de comblement semble offrir une alternative intéressante aux procédés chirurgicaux classiques, pour des hauteurs de crêtes résiduelles inférieures à 5 mm.

Dans cette technique, ce sont le ou les implants mis en place simultanément qui jouent le rôle de mainteneur d'espace et la cicatrisation osseuse est guidée par l'échafaudage de fibrine du caillot sanguin, riche en facteur de croissance. Aucun matériau de greffe n'est nécessaire, le risque de complications post-chirurgicales, notamment infectieuse, est alors considérablement réduite voir nulle.

Cette technique semble prévisible puisque quelle garantit un taux de succès et de réussite implantaire similaire aux techniques conventionnelles. De plus, la formation osseuse apparait satisfaisante en termes de hauteur et de densité. Les implants sont stables dans le temps avec une stabilité égale aux sinus greffés.

Pour le patient, la technique serait mieux acceptée du fait de la diminution de la morbidité, de l'absence de corps étrangers ainsi que d'une deuxième intervention chirurgicale.

Du point de vue du praticien, le protocole chirurgical est simple, peu coûteuse, plus rapide ; et bien gérées, les perforations de la membrane sinusienne ne semblent pas compromettre la formation d'os.

Lorsque les indications sont posées, la technique de sinus lift sans matériau de comblement pourrait s'imposer comme une technique courante de l'aménagement sinusien étant donné son faible taux de morbidité et sa reproductibilité.

## BIBLIOGRAPHIE

1. ANTOUN H. Les greffes de sinus en implantologie. CdP. Wolters Kluwer France; 2011. (JPIO).
2. Gaudy JF, Charrier JL, Bilweis C, Gorce T, Charrier. Anatomie clinique - 2ème édition. Rueil Malmaison: CdP; 2007. 224 p.
3. Srouji S, Kizhner T, Ben David D, Riminucci M, Bianco P, Livne E. The Schneiderian membrane contains osteoprogenitor cells: in vivo and in vitro study. *Calcif Tissue Int.* 2009 Feb;84(2):138–45.
4. Khoury F. Greffe osseuse en implantologie. Paris; 2011. (Quintessence international).
5. Chipaila N, Marini R, Sfasciotti GL, Cielo A, Bonanome L, Monaco A. Graftless sinus augmentation technique with contextual placement of implants: a case report. *J Med Case Reports.* 2014;8:437.
6. Falah M, Sohn D-S, Srouji S. Graftless sinus augmentation with simultaneous dental implant placement: clinical results and biological perspectives. *Int J Oral Maxillofac Surg.* 2016 May 30;
7. Ole T. Jensen, DDS, MS. The sinus bone graft. Second Edition. Lisa C. Bywaters; 2006. (Quintessence books).
8. Lundgren S, Andersson S, Sennerby L. Spontaneous bone formation in the maxillary sinus after removal of a cyst: coincidence or consequence? *Clin Implant Dent Relat Res.* 2003;5(2):78–81.
9. Lundgren S, Andersson S, Gualini F, Sennerby L. Bone reformation with sinus membrane elevation: a new surgical technique for maxillary sinus floor augmentation. *Clin Implant Dent Relat Res.* 2004;6(3):165–73.
10. Hatano N, Sennerby L, Lundgren S. Maxillary sinus augmentation using sinus membrane elevation and peripheral venous blood for implant-supported rehabilitation of the atrophic posterior maxilla: case series. *Clin Implant Dent Relat Res.* 2007 Sep;9(3):150–5.
11. Palma VC, Magro-Filho O, de Oliveria JA, Lundgren S, Salata LA, Sennerby L. Bone reformation and implant integration following maxillary sinus membrane elevation: an experimental study in primates. *Clin Implant Dent Relat Res.* 2006;8(1):11–24.
12. Kim S-W, Lee I-K, Yun K-I, Kim C-H, Park J-U. Adult stem cells derived from human maxillary sinus membrane and their osteogenic differentiation. *Int J Oral Maxillofac Implants.* 2009 Dec;24(6):991–8.
13. Srouji S, Ben-David D, Lotan R, Riminucci M, Livne E, Bianco P. The innate osteogenic potential of the maxillary sinus (Schneiderian) membrane: an ectopic tissue transplant model simulating sinus lifting. *Int J Oral Maxillofac Surg.* 2010 Aug;39(8):793–801.
14. Rong Q, Li X, Chen SL, Zhu SX, Huang DY. Effect of the Schneiderian membrane on the formation of bone after lifting the floor of the maxillary sinus: an experimental study in dogs. *Br J Oral Maxillofac Surg.* 2015 Sep;53(7):607–12.

15. Nedir R, Bischof M, Vazquez L, Szmukler-Moncler S, Bernard J-P. Osteotome sinus floor elevation without grafting material: a 1-year prospective pilot study with ITI implants. *Clin Oral Implants Res.* 2006 Dec;17(6):679–86.
16. Chiapasco M, Zaniboni M, Boisco M. Augmentation procedures for the rehabilitation of deficient edentulous ridges with oral implants. *Clin Oral Implants Res.* 2006 Oct;17 Suppl 2:136–59.
17. Del Fabbro M, Rosano G, Taschieri S. Implant survival rates after maxillary sinus augmentation. *Eur J Oral Sci.* 2008 Dec;116(6):497–506.
18. Pjetursson BE, Tan WC, Zwahlen M, Lang NP. A systematic review of the success of sinus floor elevation and survival of implants inserted in combination with sinus floor elevation. *J Clin Periodontol.* 2008 Sep;35(8 Suppl):216–40.
19. Soydan SS, Cubuk S, Bayrak B, Uckan S. Comparative evaluation of simultaneous maxillary sinus floor elevation and implant placement with residual bone heights greater or less than 5 mm. *Int J Oral Maxillofac Implants.* 2015 Feb;30(1):179–83.
20. Lee S-A, Lee C-T, Fu MM, Elmisalati W, Chuang S-K. Systematic review and meta-analysis of randomized controlled trials for the management of limited vertical height in the posterior region: short implants (5 to 8 mm) vs longer implants (> 8 mm) in vertically augmented sites. *Int J Oral Maxillofac Implants.* 2014 Oct;29(5):1085–97.
21. Fan T, Li Y, Deng W-W, Wu T, Zhang W. Short Implants (5 to 8 mm) Versus Longer Implants (>8 mm) with Sinus Lifting in Atrophic Posterior Maxilla: A Meta-Analysis of RCTs. *Clin Implant Dent Relat Res.* 2016 Jun 13;
22. Thoma DS, Zeltner M, Hüsler J, Hämmerle CHF, Jung RE. EAO Supplement Working Group 4 - EAO CC 2015 Short implants versus sinus lifting with longer implants to restore the posterior maxilla: a systematic review. *Clin Oral Implants Res.* 2015 Sep;26 Suppl 11:154–69.
23. Nkenke E, Stelzle F. Clinical outcomes of sinus floor augmentation for implant placement using autogenous bone or bone substitutes: a systematic review. *Clin Oral Implants Res.* 2009 Sep;20 Suppl 4:124–33.
24. Suárez-López Del Amo F, Ortega-Oller I, Catena A, Monje A, Khoshkam V, Torrecillas-Martínez L, et al. Effect of barrier membranes on the outcomes of maxillary sinus floor augmentation: a meta-analysis of histomorphometric outcomes. *Int J Oral Maxillofac Implants.* 2015 Jun;30(3):607–18.
25. Wennerberg A, Albrektsson T. Effects of titanium surface topography on bone integration: a systematic review. *Clin Oral Implants Res.* 2009 Sep;20 Suppl 4:172–84.
26. Aghaloo TL, Moy PK. Which hard tissue augmentation techniques are the most successful in furnishing bony support for implant placement? *Int J Oral Maxillofac Implants.* 2007;22 Suppl:49–70.
27. Del Fabbro M, Wallace SS, Testori T. Long-term implant survival in the grafted maxillary sinus: a systematic review. *Int J Periodontics Restorative Dent.* 2013 Dec;33(6):773–83.
28. Ting M, Palermo M, Donatelli DP, Gaughan JP, Suzuki JB, Jefferies SR. A meta-analysis on the effect of implant characteristics on the survival of the wide-diameter implant. *Int J Implant Dent.* 2015 Dec;1(1):28.

29. Graziani F, Donos N, Needleman I, Gabriele M, Tonetti M. Comparison of implant survival following sinus floor augmentation procedures with implants placed in pristine posterior maxillary bone: a systematic review. *Clin Oral Implants Res.* 2004 Dec;15(6):677–82.
30. Wallace SS, Froum SJ. Effect of maxillary sinus augmentation on the survival of endosseous dental implants. A systematic review. *Ann Periodontol.* 2003 Dec;8(1):328–43.
31. Shanbhag S, Shanbhag V, Stavropoulos A. Volume changes of maxillary sinus augmentations over time: a systematic review. *Int J Oral Maxillofac Implants.* 2014 Aug;29(4):881–92.
32. Danesh-Sani SA, Engebretson SP, Janal MN. Histomorphometric results of different grafting materials and effect of healing time on bone maturation after sinus floor augmentation: a systematic review and meta-analysis. *J Periodontal Res.* 2016 Aug 18;
33. Corbella S, Taschieri S, Weinstein R, Del Fabbro M. Histomorphometric outcomes after lateral sinus floor elevation procedure: a systematic review of the literature and meta-analysis. *Clin Oral Implants Res.* 2016 Sep;27(9):1106–22.
34. Schmitt CM, Doering H, Schmidt T, Lutz R, Neukam FW, Schlegel KA. Histological results after maxillary sinus augmentation with Straumann® BoneCeramic, Bio-Oss®, Puros®, and autologous bone. A randomized controlled clinical trial. *Clin Oral Implants Res.* 2013 May;24(5):576–85.
35. Al-Dajani M. Incidence, Risk Factors, and Complications of Schneiderian Membrane Perforation in Sinus Lift Surgery: A Meta-Analysis. *Implant Dent.* 2016 Jun;25(3):409–15.
36. Wallace SS, Mazor Z, Froum SJ, Cho S-C, Tarnow DP. Schneiderian membrane perforation rate during sinus elevation using piezosurgery: clinical results of 100 consecutive cases. *Int J Periodontics Restorative Dent.* 2007 Oct;27(5):413–9.
37. Strietzel FP. [Sinus floor elevation and augmentation. Evidence-based analysis of prognosis and risk factors]. *Mund- Kiefer- Gesichtschirurgie MKG.* 2004 Mar;8(2):93–105.
38. Cricchio G, Sennerby L, Lundgren S. Sinus bone formation and implant survival after sinus membrane elevation and implant placement: a 1- to 6-year follow-up study. *Clin Oral Implants Res.* 2011 Oct;22(10):1200–12.
39. Odonto - Stomatologie - ANSM : Agence nationale de sécurité du médicament et des produits de santé [Internet]. [cited 2016 Nov 22]. Available from: [http://ansm.sante.fr/Dossiers/Antibiotiques/Odonto-Stomatologie/\(offset\)/5](http://ansm.sante.fr/Dossiers/Antibiotiques/Odonto-Stomatologie/(offset)/5)
40. Bassi APF, Pioto R, Faverani LP, Canestraro D, Fontão FGK. Maxillary sinus lift without grafting, and simultaneous implant placement: a prospective clinical study with a 51-month follow-up. *Int J Oral Maxillofac Surg.* 2015 Jul;44(7):902–7.
41. Wallace SS, Froum SJ, Cho S-C, Elian N, Monteiro D, Kim BS, et al. Sinus augmentation utilizing anorganic bovine bone (Bio-Oss) with absorbable and nonabsorbable membranes placed over the lateral window: histomorphometric and clinical analyses. *Int J Periodontics Restorative Dent.* 2005 Dec;25(6):551–9.
42. Rammelsberg P, Mahabadi J, Eiffler C, Koob A, Kappel S, Gabbert O. Radiographic monitoring of changes in bone height after implant placement in combination with an internal sinus lift without graft material. *Clin Implant Dent Relat Res.* 2015 Jan;17 Suppl 1:e267-274.

43. Riben C, Thor A. Follow-Up of the Sinus Membrane Elevation Technique for Maxillary Sinus Implants without the Use of Graft Material. *Clin Implant Dent Relat Res.* 2016 Oct;18(5):895–905.
44. Cricchio G, Imburgia M, Sennerby L, Lundgren S. Immediate loading of implants placed simultaneously with sinus membrane elevation in the posterior atrophic maxilla: a two-year follow-up study on 10 patients. *Clin Implant Dent Relat Res.* 2014 Aug;16(4):609–17.
45. Kaneko T, Masuda I, Horie N, Shimoyama T. New bone formation in nongrafted sinus lifting with space-maintaining management: a novel technique using a titanium bone fixation device. *J Oral Maxillofac Surg Off J Am Assoc Oral Maxillofac Surg.* 2012 Mar;70(3):e217-224.
46. Balleri P, Piero B, Veltri M, Mario V, Nuti N, Niccolò N, et al. Implant placement in combination with sinus membrane elevation without biomaterials: a 1-year study on 15 patients. *Clin Implant Dent Relat Res.* 2012 Oct;14(5):682–9.
47. Lin I-C, Gonzalez AM, Chang H-J, Kao S-Y, Chen T-W. A 5-year follow-up of 80 implants in 44 patients placed immediately after the lateral trap-door window procedure to accomplish maxillary sinus elevation without bone grafting. *Int J Oral Maxillofac Implants.* 2011 Oct;26(5):1079–86.
48. Moon J-W, Sohn D-S, Heo J-U, Shin H-I, Jung J-K. New bone formation in the maxillary sinus using peripheral venous blood alone. *J Oral Maxillofac Surg Off J Am Assoc Oral Maxillofac Surg.* 2011 Sep;69(9):2357–67.
49. Cara-Fuentes M, Machuca-Ariza J, Ruiz-Martos A, Ramos-Robles M-C, Martínez-Lara I. Long-term outcome of dental implants after maxillary augmentation with and without bone grafting. *Med Oral Patol Oral Cir Bucal.* 2016 Mar;21(2):e229-235.
50. Rajkumar GC, Aher V, Ramaiya S, Manjunath GS, Kumar DV. Implant placement in the atrophic posterior maxilla with sinus elevation without bone grafting: a 2-year prospective study. *Int J Oral Maxillofac Implants.* 2013 Apr;28(2):526–30.
51. Borges FL, Dias RO, Piattelli A, Onuma T, Gouveia Cardoso LA, Salomão M, et al. Simultaneous sinus membrane elevation and dental implant placement without bone graft: a 6-month follow-up study. *J Periodontol.* 2011 Mar;82(3):403–12.
52. Tajima N, Ohba S, Sawase T, Asahina I. Evaluation of sinus floor augmentation with simultaneous implant placement using platelet-rich fibrin as sole grafting material. *Int J Oral Maxillofac Implants.* 2013 Feb;28(1):77–83.
53. Strube N. Sinus lift sans utilisation de substitut osseux : évaluation radiologique sur 28 patients traités avec 35 implants. Etude rétrospective sur 3 ans. *EDP Sci.* 2012;59ème Congrès de la SFMBCB.
54. Altintas NY, Senel FC, Kayıpmaz S, Taskesen F, Pampu AA. Comparative radiologic analyses of newly formed bone after maxillary sinus augmentation with and without bone grafting. *J Oral Maxillofac Surg Off J Am Assoc Oral Maxillofac Surg.* 2013 Sep;71(9):1520–30.
55. F. LAMBERT, G. LECLoux, E. ROMPEN. Augmentation osseuse sous-sinusienne : actualisation du concept du sinus lift. Sub-sinus bone augmentation : sinus lift concept update. *Rev Odontostomatol (Paris).* 2008;37.

## TABLE DES ILLUSTRATIONS :

**Figure 1** : Le sinus maxillaire (travail personnel d'après Gray's Anatomy public)  
([https://fr.wikipedia.org/wiki/Fichier:Orbite\\_et\\_Sinus\\_maxillaire.png](https://fr.wikipedia.org/wiki/Fichier:Orbite_et_Sinus_maxillaire.png))

**Figure 2** : Mise en évidence de l'artère alvéolo-antrale par bistouri piézo-électrique (travail personnel. Crédit photo J. SURMENIAN, tous droits réservés)

**Figure 3** : Cas d'infection du matériau de greffe et infection sinusienne sus-jacente. (Travail personnel. Crédit photo J.SURMENIAN, tous droits réservés)

**Figure 4** : Mise en évidence par tomodensitométrie du méat moyen ouvert (travail personnel. Crédit photo J. SURMENIAN, tous droits réservés)

**Figure 5** : Tomodensitométrie préopératoire : mesure de la hauteur crestale résiduelle. (Travail personnel. Crédit photo J. SURMENIAN, tous droits réservés)

**Figure 6** : Photographie per opératoire, pose de l'implant avec une stabilité satisfaisante. (Travail personnel. Crédit photo A. SAMMUT, tous droits réservés)

**Figure 7** : Radiographies retro-alvéolaires postopératoires et à 5 mois postopératoire. (Travail personnel. Crédit photo A. SAMMUT, tous droits réservés)

**Figure 8** : Coupe scanner 1 an postopératoire, corticale dense nettement identifiable à l'apex de l'implant. (Travail personnel. Crédit photo A. SAMMUT, tous droits réservés)

**Figure 9** : Tomodensitométrie préopératoire : mesure de la hauteur de crête. (Travail personnel. Crédit photo J. SURMENIAN, tous droits réservés)

**Figure 10** : Photographies peropératoire technique sinus lift sans matériau de comblement et pose simultanée d'un implant en 16. (Travail personnel. Crédit photo J. SURMENIAN, tous droits réservés)

**Figure 11** : Coupe scanner à 3 mois postopératoire, minéralisation visible autour de l'apex de l'implant. (Travail personnel. Crédit photo J. SURMENIAN, tous droits réservés)

**Figure 12** : Tomodensitométries : préopératoire, à 3 mois puis à 2 ans postopératoire. (Travail personnel. Crédit photo J. SURMENIAN, tous droits réservés)

**Figure 13** : Radiographie panoramique et tomodensitométrie préopératoire. (Travail personnel. Crédit photo J. SURMENIAN, tous droits réservés)

**Figure 14** : Coupe scanner à 3 mois postopératoire ; minéralisation osseuse autour de l'apex des implants. (Travail personnel. Crédit photo J. SURMENIAN, tous droits réservés)

**Figure 15** : Tomodensitométrie à 6 mois postopératoire, minéralisation osseuse entre le sommet des implants. (Travail personnel. Crédit photo J. SURMENIAN, tous droits réservés)

**Figure 16** : Coupe scanner en regard de la 16. (Travail personnel. Crédit photo J. SURMENIAN, tous droits réservés)

**Figure 17** : Panoramique postopératoire. (Travail personnel. Crédit photo J. SURMENIAN, tous droits réservés)

**Figure 18** : Panoramique postopératoire après 9 mois de cicatrisation et pose des prothèses fixées supra-implantaires. (Travail personnel. Crédit photo J. SURMENIAN, tous droits réservés)

**Figure 19** : Coupe scanner en regard de la 16 (1) et de 17 (2) après 9 mois de cicatrisation. (Travail personnel. Crédit photo J. SURMENIAN, tous droits réservés)

**Tableau 1** : Tableau synthétique des taux de survie/succès des implants placés de manière simultanés ou différés à la chirurgie d'élévation sinusienne (Travail personnel).

**Tableau 2** : Classification de Misch 1999 (ANTOUN H 2011).

**Tableau 3** : Tableau récapitulatif d'articles : alternative à la chirurgie de sinus par les mini implants (Travail personnel).

**Tableau 4** : Classification de Chiapasco 2003 (ANTOUN H 2011).

**Tableau 5** : Contre-indications de la chirurgie d'aménagement sinusien (Travail personnel).

**Tableau 6** : Tableau synthétique, intérêt de l'utilisation d'une membrane pour l'obturation de la fenêtre latérale (Travail personnel).

**Tableau 7** : Tableau synthétique des taux de survie implantaire en fonction de l'état de surface (Travail personnel).

**Tableau 8** : Tableau synthétique des taux de survie d'implants placés après sinus lifts (Travail personnel).

**Tableau 9** : Tableau synthétique des taux de survie des implants positionnés dans des maxillaires greffés selon les différents matériaux utilisés (Travail personnel).

**Tableau 10** : Tableau synthétique présentant le gain osseux obtenu après une technique de sinus lift sans matériau de comblement, les taux de survie implantaire, le nombre de complications infectieuses ainsi que les causes d'échecs implantaires des études incluses (Travail personnel).



**Tableau 11** : Tableau synthétique présentant le gain osseux obtenu après une technique de sinus lift sans matériau de comblement, les taux de succès implantaire, le nombre de complications infectieuses ainsi que les causes d'échecs implantaires des études incluses (Travail personnel)



## Approbation – Improbation

Les opinions émises par les dissertations présentées, doivent être considérées comme propres à leurs auteurs, sans aucune approbation ou improbation de la Faculté de Chirurgie dentaire (1).

*Lu et approuvé,*

*Vu,*

*Nice, le*

*Le Président du jury*

*Le Doyen de la Faculté de Chirurgie Dentaire  
de l'UNS,*

*Professeur Jean-Paul ROCCA*

*Professeur Armelle MANIERE*

(1) Les exemplaires destinés à la bibliothèque doivent être obligatoirement signés par le Doyen et par le Président du Jury.

## *Serment d'Hippocrate*

*En présence des Maîtres de cette Faculté, de mes chers  
condisciples, devant l'effigie d'Hippocrate,*

*Je promets et je jure, au nom de l'Être Suprême, d'être fidèle  
aux lois  
de l'Honneur et de la probité dans l'exercice de La Médecine  
Dentaire.*

*Je donnerai mes soins gratuits à l'indigent et n'exigerai jamais  
un salaire au-dessus de mon travail, je ne participerai à aucun  
partage clandestin d'honoraires.*

*Admis dans l'intérieur des maisons, mes yeux ne verront pas ce  
qui se passe, ma langue taira les secrets qui me seront confiés et  
mon état ne servira pas à corrompre les mœurs ni à favoriser le  
crime.*

*Je ne permettrai pas que des considérations de religion, de  
nation, de race, de parti ou de classe sociale viennent s'interposer  
entre mon Devoir et mon patient.*

*Je garderai le respect absolu de la vie humaine dès sa  
conception.*

**Claire MEGALE**

**LES AMENAGEMENTS SINUSIENS PAR VOIE LATERALE SANS  
MATERIAU DE COMPLEMENT ET POSE SIMULTANEE  
D'IMPLANTS**

**Thèse** : Chirurgie Dentaire, Nice, 2017, n°42-57-17-05

**Directeur de thèse** : Professeur MAHLER Patrick

**Mots-clés** : Aménagement sinusien sans matériau, implantologie orale, membrane de Schneider.

**Résumé:**

En Implantologie Orale, la présence d'une hauteur osseuse sous sinusienne inférieure à 5mm, nécessite un aménagement sinusien par voie latérale avec matériau de comblement.

Cependant, l'interposition d'un matériau sous la membrane sinusienne expose à des complications post-opératoires supplémentaires. Des analyses histomorphométriques récentes ont révélé que la quantité d'os vital post-cicatriciel dans les sinus greffés n'excède pas 35% (exception faite des greffes autogènes). Le matériau de greffe utilisé ne jouerait, en réalité, qu'un rôle de mainteneur d'espace. Ainsi, inspiré de la régénération osseuse guidée, un protocole de soulèvement de sinus et pose simultanée d'implants sans matériau de comblement a été élaboré. Dans cette technique, les implants posés permettent de maintenir à distance la membrane de Schneider. La cicatrisation osseuse est guidée par l'échafaudage fibrinaire du caillot sanguin, riche en facteurs de croissance. Cette technique semble intéressante puisqu'elle garantit un taux de succès et de réussite implantaire similaire aux techniques conventionnelles tout en limitant la survenue d'événements infectieux. Ce mémoire de thèse a pour but de décrire le protocole clinique de cette technique chirurgicale en exposant ses avantages et sa prévisibilité par une analyse de la littérature.

**Adresse de l'auteur** : 74 Chemin des Caillades 06480 La Colle sur Loup