



HAL
open science

La stratification simplifiée par Essentia®

Anne-Laure Murru

► **To cite this version:**

| Anne-Laure Murru. La stratification simplifiée par Essentia® . Chirurgie. 2017. dumas-01557040

HAL Id: dumas-01557040

<https://dumas.ccsd.cnrs.fr/dumas-01557040v1>

Submitted on 5 Jul 2017

HAL is a multi-disciplinary open access archive for the deposit and dissemination of scientific research documents, whether they are published or not. The documents may come from teaching and research institutions in France or abroad, or from public or private research centers.

L'archive ouverte pluridisciplinaire **HAL**, est destinée au dépôt et à la diffusion de documents scientifiques de niveau recherche, publiés ou non, émanant des établissements d'enseignement et de recherche français ou étrangers, des laboratoires publics ou privés.



Distributed under a Creative Commons Attribution - NonCommercial - NoDerivatives 4.0 International License

La stratification simplifiée par Essentia[®].

THESE

Présentée et publiquement soutenue devant la
Faculté d'Odontologie de Marseille
(Doyen : Monsieur le Professeur Jacques DEJOU)

Aix Marseille Université
(Président : Monsieur le Professeur Yvon BERLAND)

Le 09 mai 2017

par

MURRU ANNE-LAURE

née le 17 juillet 1989
à MARTIGUES

Pour obtenir le Diplôme d'Etat de Docteur en Chirurgie Dentaire

EXAMINATEURS DE LA THESE :

Président	: Monsieur le Professeur	H. TASSERY
Asseseurs	: Monsieur le Docteur	C. PIGNOLY
	<u>Madame le Docteur</u>	<u>E. TERRER</u>
	Monsieur le Docteur	A. DEVICTOR

La stratification simplifiée par Essentia[®].

THESE

Présentée et publiquement soutenue devant la
Faculté d'Odontologie de Marseille
(Doyen : Monsieur le Professeur Jacques DEJOU)

Aix Marseille Université
(Président : Monsieur le Professeur Yvon BERLAND)

Le 09 mai 2017

par

MURRU ANNE-LAURE

née le 17 juillet 1989
à MARTIGUES

Pour obtenir le Diplôme d'Etat de Docteur en Chirurgie Dentaire

EXAMINATEURS DE LA THESE :

Président	: Monsieur le Professeur	H. TASSERY
Assesseurs	: Monsieur le Docteur	C. PIGNOLY
	<u>Madame le Docteur</u>	<u>E. TERRER</u>
	Monsieur le Docteur	A. DEVICTOR

FACULTÉ D'ODONTOLOGIE

UNIVERSITÉ D'AIX-MARSEILLE

DOYENS HONORAIRES	Professeur Professeur Professeur	A. SALVADORI R. SANGIUOLO [†] H. ZATTARA
DOYEN	Professeur	J. DEJOU
VICE – DOYEN CHARGÉ DES ENSEIGNEMENTS DIRECTEUR DU DÉPARTEMENT DE FORMATION INITIALE	Professeur	J.D. ORTHLIEB
VICE – DOYEN CHARGÉ DE LA RECHERCHE DIRECTEUR DU DÉPARTEMENT DE LA RECHERCHE	Professeur	C. TARDIEU
DIRECTEUR DU DÉPARTEMENT DE FORMATION CONTINUE	Professeur	V. MONNET-CORTI
CHARGÉS DE MISSION	Professeur Docteur Docteur	A. RASKIN P. SANTONI F. BUKIET
RESPONSABLE DES SERVICES ADMINISTRATIFS	Madame	C. BONNARD
PROFESSEURS ÉMÉRITES	Professeur Professeur Professeur	J. J. BONFIL F. LOUISE O. HUE

DOCTEURS HONORIS CAUSA DE L'UNIVERSITÉ D'AIX-MARSEILLE

PRÉSIDENT DE LA SECTION DE LA MÉDECINE DENTAIRE UNIVERSITÉ DE GENÈVE – SUISSE	J.N. NALLY	1972
DOYEN DE LA FACULTÉ DE CHIRURGIE DENTAIRE UNIVERSITÉ DE PITTSBURGH – PENNSYLVANIE - USA	E. FOREST [†]	1973
DOYEN DE LA FACULTÉ DE MÉDECINE UNIVERSITÉ DE GENÈVE – SUISSE	L.J. BAUME	1977
DOYEN HONORAIRE DE LA FACULTÉ DE CHIRURGIE DENTAIRE UNIVERSITÉ DE BOSTON - MASSACHUSETTS – USA	H.GOLDMAN [†]	1984
UNIVERSITÉ DE GÖTEBORG – SUÈDE	P.I. BRÅNEMARK	1997

56 ^{ème} SECTION : DEVELOPPEMENT CROISSANCE ET PREVENTION

56.1 ODONTOLOGIE PÉDIATRIQUE

Professeur	C. TARDIEU *	Assistant	I. BLANCHET
Maître de Conférences	D. BANDON	Assistant	C. KHOURY
Maître de Conférences	A. CHAFAIE	Assistant	N. RENO

56.2 ORTHOPÉDIE DENTO-FACIALE

Maître de Conférences	J. BOHAR	Assistant	M. BARBERO
Maître de Conférences	E. ERARD	Assistant	L. LEVY-DAHAN
Maître de Conférences	J. GAUBERT	Assistant	S. MARION des ROBERT
Maître de Conférences	M. LE GALL*	Assistant	C. MITLER
Maître de Conférences	C. PHILIP-ALLIEZ	Assistant	A. PATRIS-CHARRUET
		Assistant	J. SCHRAMM

56.3 PRÉVENTION - ÉPIDÉMIOLOGIE - ÉCONOMIE DE LA SANTÉ - ODONTOLOGIE LÉGALE

Professeur	B. FOTI *	Assistant	J. SCIBILIA
Maître de Conférences	D. TARDIVO		

*Responsable de la sous-section

57 ^{ème} SECTION : SCIENCES BIOLOGIQUES, MÉDECINE ET CHIRURGIE BUCCALE
--

57.1 PARODONTOLOGIE

Professeur	V. MONNET-CORTI *	Assistant	A. BOYER
		Assistant	V. MOLL
		Assistant	A. MOREAU
		Assistant	M. PIGNOLY

57.2 CHIRURGIE BUCCALE – PATHOLOGIE ET THÉRAPEUTIQUE - ANESTHÉSIOLOGIE – RÉANIMATION

Maître de Conférences	D. BELLONI	Assistant	J. GARCONNET
Maître de Conférences	J. H. CATHERINE *	Assistant	E. MASSEREAU
Maître de Conférences	P. ROCHE-POGGI	Assistant	E. QUINQUE

57.3 SCIENCES BIOLOGIQUES BIOCHIMIE, IMMUNOLOGIE, HISTOLOGIE, EMBRYOLOGIE, GÉNÉTIQUE, ANATOMO-PATHOLOGIE, BACTÉRIOLOGIE, PHARMACOLOGIE

Maître de Conférences	P. LAURENT	Assistant	C. LE FOURNIS
-----------------------	------------	-----------	---------------

65^{ÈME} SECTION : BIOLOGIE CELLULAIRE

Professeur	I. ABOUT* (Responsable de la sous-section 57.3)
------------	---

*Responsable de la sous-section

58^{ème} SECTION :
SCIENCES PHYSIQUES ET PHYSIOLOGIQUES, ENDODONTIQUES ET PROTHETIQUES

58.1 ODONTOLOGIE CONSERVATRICE, ENDODONTIE

Professeur	H. TASSERY	Assistant	B. BALLESTER
Maître de Conférences	G. ABOUDHARAM	Assistant	H. DE BELENET
Maître de Conférences	F. BUKIET	Assistant	A. FONTES
Maître de Conférences	S. KOUBI	Assistant	M. GLIKPO
Maître de Conférences	C. PIGNOLY	Assistant	S. MANSOUR
Maître de Conférences	L. POMMEL *	Assistant	L. ROLLET
Maître de Conférences	E. TERRER		
Maître de Conférences associé	M. GUIVARC'H		

58.2 PROTHÈSE PROTHÈSE CONJOINTE, PROTHÈSE ADJOINTE PARTIELLE, PROTHÈSE TOTALE, PROTHÈSE MAXILLO-FACIALE

Professeur	M. RUQUET		
Maître de Conférences	G. LABORDE	Assistant	M. DODDS
Maître de Conférences	M. LAURENT	Assistant	A. FERDANI
Maître de Conférences	B.E. PRECKEL	Assistant	C. MENSE
Maître de Conférences	P. SANTONI *	Assistant	C. NIBOYET
Maître de Conférences	G. STEPHAN	Assistant	A. REPETTO
Maître de Conférences	P. TAVITIAN	Assistant	A. SETTE
Maître de Conférences	A. TOSELLO		

58.3 SCIENCES ANATOMIQUES ET PHYSIOLOGIQUES OCCLUSODONTOLOGIE, BIOMATÉRIAUX, BIOPHYSIQUE, RADIOLOGIE

Professeur	J. DEJOU	Assistant	T. GIRAUD
Professeur	J. D. ORTHLIEB *	Assistant	M. JEANY
Professeur	A. RASKIN		
Maître de Conférences	A. GIRAUDEAU		
Maître de Conférences	B. JACQUOT		
Maître de Conférences	J. P. RÉ		

*Responsable de la sous-section

A Monsieur le Professeur Hervé TASSERY,

Soyez remercié de l'honneur que vous me faites en acceptant la présidence de cette thèse. Ce fût un plaisir de travailler et d'apprendre à vos côtés. Merci pour votre disponibilité, votre bienveillance et votre gentillesse envers chacun d'entre nous pendant ces 6 années. Votre passion de la dentisterie et votre dévouement à nous transmettre votre savoir auront sans aucun doute marqués tous ceux qui ont eu la chance d'apprendre à vos côtés. Merci pour votre ouverture d'esprit qui m'a permis de croire à une dentisterie sans frontières.

Soyez assuré de mon profond respect et ma sincère gratitude.

A ma directrice de thèse, Madame le Docteur Elodie TERRER,

Je vous remercie d'avoir accepté la direction de ma thèse.

J'espère que le résultat de cette synthèse est à la hauteur de vos espérances.

Soyez remerciée pour votre disponibilité et gentillesse qui m'ont permis de mener à bien ce travail.

Recevez ici la marque de ma profonde gratitude et de ma sincère considération.

A Monsieur le Docteur Christian PIGNOLY,

Je vous remercie de l'honneur que vous me faites en siégeant dans ce jury. Merci pour votre soutien et votre gentillesse envers nous. Merci pour le temps que vous nous avez consacré et votre bienveillance pendant ces trois années d'apprentissage clinique. Merci d'avoir apporté votre aide et une solution à toutes les situations cliniques qui se sont présentées.

Soyez assuré de mon profond respect et de ma sincère gratitude.

A Monsieur le Docteur Alix DEVICTOR,

Je vous remercie de l'honneur que vous me faites en siégeant dans ce jury. Je tiens à vous remercier pour votre gentillesse et votre disponibilité. Merci de m'avoir apporté votre aide quand je l'ai sollicitée. Merci de nous donner l'exemple de ce à quoi tout jeune praticien peut aspirer. J'ai pu apprendre à vos côtés comment associer la recherche de l'excellence avec la satisfaction de nos patients. Recevez ici la marque de ma profonde gratitude et de ma sincère considération.

Table des matières

INTRODUCTION	1
1. LA STRATIFICATION CLASSIQUE	2
1.1 Définition	2
1.2 Détermination de la couleur et remplissage du diagramme : la carte chromatique	2
1.2.1 La chromaticité	3
1.2.2 La luminosité	3
1.2.3 Les intensifs	3
1.2.4 L'opalescence	4
1.2.5 Les caractérisations	5
1.3 Principes de réalisation	5
1.3.1 Réalisation d'un guide palatin	5
1.3.2 Préparation cavitaire	7
Réalisation du chanfrein vestibulaire	7
Finition du chanfrein	7
Résultat	7
1.3.3 Mise en place du champ opératoire	8
1.3.4 Mordançage	8
1.3.5 Mise en place de l'adhésif	8
1.3.6 Réalisation de la face palatine	9
1.3.7 Réalisation des faces proximales	9
1.3.8 Réalisation du noyau dentinaire	9
1.3.9 Réalisation de la couche de haute diffusion	11
1.3.10 Opalescents	11
1.3.11 Intensifs	11
1.3.12 Réalisation de l'émail vestibulaire	11
1.3.13 Réalisation de la macro et micro géographie	12
1.3.14 Finition	12
1.3.15 Polissage et lustrage	12
1.3.16 Maintenance	13
1.4 Du HFO® au HRI® : une révolution	14
2 LA STRATIFICATION SIMPLIFIEE	16
2.1 Définition	16
2.2 Les teintes dentine	17
2.3 Les teintes email	17
2.4 Les quatre situations en fonction de l'âge du patient	18
2.5 Composition	19
2.5.1 Composition des teintes dentine et universal	19
2.5.2 Composition des teintes email et opalescent modifier	19

2.6 Manipulation.....	20
2.7 Sélection de la teinte	21
2.7.1 Choix de la teinte email.....	21
2.7.2 Choix de la teinte dentine	21
2.7.3 Méthode : « bouton de composite ».....	21
3 CAS CLINIQUE.....	23
3.1 Classe IV chez une patiente jeune	23
3.2 Restauration de dents colorées par la tétracycline chez l'adulte :	25
3.3 Réalisation d'un halo incisal avec l'opalescent modifier	27
4 AVANTAGES, INDICATIONS, CONTRE-INDICATIONS DE LA STRATIFICATION SIMPLIFIEE.....	29
4.1 Intérêt	29
4.1.1 Par rapport à une restauration classique.....	29
4.1.2 Par rapport aux techniques indirectes	29
4.1.2.1 La cavité de préparation	30
4.1.2.2 L'esthétique	30
4.1.2.3 Le cout.....	30
4.2 Les indications	30
4.3 Les contre-indications	30
CONCLUSION.....	32
BIBLIOGRAPHIE	I

INTRODUCTION

L'esthétique représente aujourd'hui un motif de consultation prédominant chez les patients. La perte de substance dentaire est un préjudice esthétique majeur et les patients ont beaucoup d'attente quant à sa réhabilitation.

Les fractures de l'émail et de la dentine sans exposition pulpaire sont les types les plus fréquents de traumatismes dentaires. Le professeur danois Andreasen J. a désigné ce type de traumatisme comme « fracture coronaire sans complication ». Les incisives centrales maxillaires sont les plus touchées suivies par les latérales.

Plusieurs solutions thérapeutiques s'offrent alors au praticien. Pendant des années les couronnes céramo-métallique puis céramo-céramique ont été le traitement de choix. Ces techniques entraînent néanmoins des préparations dentaires importantes. Le développement des systèmes adhésifs a conduit à une approche plus conservatrice dans la restauration des dents antérieures fracturées. Les composites représentent en effet une alternative de choix aux couronnes et facettes. Ils permettent des restaurations à minima avec le plus grand mimétisme.

Il est évident que remplacer l'émail et la dentine aux propriétés optiques différentes par un seul matériau ne donne pas un résultat esthétique satisfaisant. Dans les années 1990 Lorenzo Vanini a mis au point une méthode reproductible pour restaurer les dents antérieures fracturées : la stratification. La stratification a pour objectif d'imiter les effets optiques et les propriétés des dents naturelles dans le but de se substituer aux tissus dentaires.

Parallèlement les laboratoires ont révolutionné la dentisterie adhésive en améliorant sans cesse les propriétés optiques et mécaniques des résines composites. Le laboratoire GC a ainsi innové en proposant un nouveau composite : Essentia® et une nouvelle méthode de restauration. Alors que la stratification telle que Lorenzo Vanini l'a décrite semble être un processus complexe, GC propose une méthode simplifiée grâce à son nouveau composite. Grâce à cette approche minimaliste, la stratification devient plus accessible.

Après avoir défini et expliqué les principes de la stratification classique décrite par Lorenzo Vanini, nous présenterons les différentes étapes de la restauration. Dans un deuxième temps nous exposerons le changement de paradigme que constitue la stratification simplifiée avec composite Essentia®. Enfin nous terminerons par la présentation de cas cliniques illustrant cette dernière.

1. LA STRATIFICATION CLASSIQUE

1.1 Définition

La stratification est une technique de restauration des pertes de substance dentaire par application de couches successives de matériau composite. Les éléments clef de la réussite de cette technique sont la couleur et la forme.

L'intégration d'une restauration antérieure nécessite la connaissance des propriétés optiques de la dent : la couleur, l'opacité, l'opalescence et la fluorescence. Ces propriétés vont permettre de choisir parmi les différents composites.

Lorenzo Vanini décrit en 1996 une technique de stratification anatomique reproductible : elle repose sur l'utilisation de deux masses : une dentinaire et une avec les caractéristiques de l'émail. Cette technique utilise le composite Enamel plus HFO® de micerium.

Elle est fondée sur le principe de reproduction des qualités optiques des différents composants de la dent : l'émail, la couche riche en protéine et la dentine (1). C'est la stratification anatomique.

Cette technique de stratification se distingue par la prise en compte de l'émail palatin et de la couche protéique. La couche protéique est située entre l'émail et la dentine elle permet la diffusion de la lumière et joue un rôle mécanique : la flexibilité (2).

Les objectifs sont :

- de dégrader la couleur de la base de la dent au bord incisif et de la face palatine à la face vestibulaire de façon harmonieuse (3)
- d'obtenir une pénétration de la lumière pour donner un effet tridimensionnel à la restauration
- de créer un contraste entre le corps dentinaire et le bord libre (4).

1.2 Détermination de la couleur et remplissage du diagramme : la carte chromatique

La première étape consiste en la détermination de la couleur, communément appelée « choix de teinte » (5). Elle se fait en fonction des 5 dimensions de la couleur des dents : la chromaticité, la luminosité, les intensifs, les opalescents et les caractérisations. La carte chromatique permet de relever les cinq dimensions propres à la dent à reconstruire et de faire correspondre les composites à utiliser (6)(7).

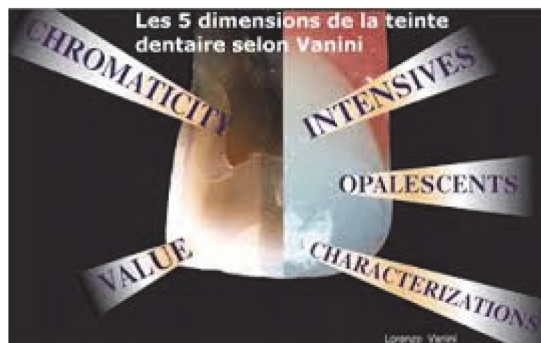

Figure 1 : Les cinq dimensions de la couleur selon Lorenzo Vanini(8)

1.2.1 La chromaticité

La chromaticité correspond à la teinte et la saturation de la masse dentinaire interne (9). Lorenzo Vanini considère que la teinte la plus observée dans la population est A du teinter VITA c'est donc cette teinte qui est choisie pour la stratification. (10) A cette teinte s'ajoute 7 degrés de saturation de la dentine (UD1, UD2, UD3, UD3,5, UD4, UD5, UD6). La chromaticité obtenue (notée BC chromaticité de base) est la moyenne des chromaticités au niveau du collet de la partie médiane et du bord incisal de la dent (7,11).

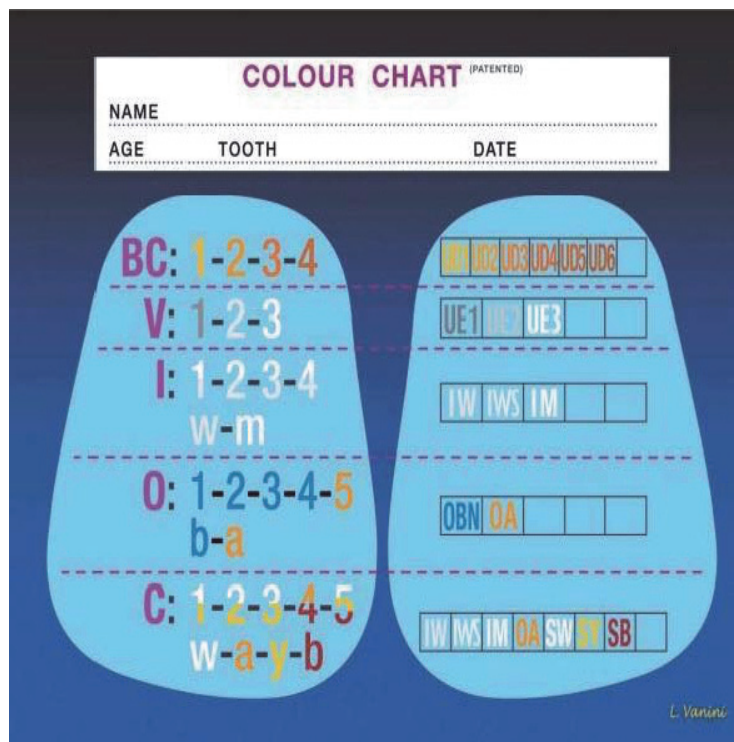


Figure 2 : La carte chromatique selon Lorenzo Vanini(8)(12)

1.2.2 La luminosité

La luminosité est déterminée par la quantité et la qualité de l'émail : son épaisseur, son degré de minéralisation et son contenu en eau. La luminosité sera forte chez un sujet jeune ce qui correspond à un émail GE3 sur la carte tonalité « blanc laiteux », Elle sera moyenne chez un adulte ce qui correspond à la tonalité GE2 « blanc froid » et enfin elle sera faible chez le patient âgé tonalité GE1 « grise » (13).

1.2.3 Les intensifs

« *intensives, white accumulations in teeth are autentic proof of the imperfect beauty of teeth* » Lorenzo Vanini.

Les intensifs sont des caractéristiques situées à la surface de l'émail d'une dent naturelle. Ils représentent des zones de moindre minéralisation de l'émail. Ils prennent une couleur perlée lorsque de faible intensité et la couleur du lait lorsque très intenses. Ils peuvent être dus à l'hypoplasie, l'hypo minéralisation, la désorganisation des tissus et les différences de densité entre les tissus. Il est particulièrement important de reproduire ces intensifs chez les enfants ou jeune adulte qui présentent un émail à forte luminosité.

Il en existe 4 types :

1. **Tache** : zone uniformément blanche, la limite est généralement bien définie, elle correspond généralement à de fortes intensités de blanc.
2. **Nuage** : zone diffuse de blanc, les limites sont imprécises, c'est le type le plus fréquemment observé d'intensif.
3. **Flocons de neige**
4. **Bandes** : généralement ce sont des bandes blanches horizontales et parallèles entre elles. Les espaces entre les bandes et leur épaisseur sont irréguliers.

Cette classification est fondée sur la forme des intensifs il faut aussi prendre en compte l'intensité et la taille :

- *petit* : occupe moins du tiers de la surface coronaire
- *medium* : occupe la moitié ou légèrement moins de la moitié de la surface coronaire
- *large* : lorsque l'intensif occupe plus de la moitié de la surface.

1.2.4 L'opalescence

Le phénomène d'opalescence est possible grâce au caractère translucide de l'émail : il absorbe la lumière et la redistribue en partie. En fonction du type de particules rencontrées par la lumière différentes longueurs d'onde sont créées. L'opalescence est un phénomène visible au niveau de la totalité de l'émail mais il est important au niveau du bord incisif car la lumière traverse alors seulement l'émail sans interférence de la dentine.

Lorenzo Vanini a décrit 5 types d'opalescence classés en fonction de l'âge de la dent :

1. Le type 1 : mamelon, il est présent chez les dents dont l'éruption vient de se terminer ou chez les patients ne présentant pas de contacts incisifs.
2. Le type 2 : mamelon central dédoublé, est fréquemment rencontré chez les enfants et jeunes adultes.
3. Le type 3 : en peigne est retrouvé chez les adultes d'âge moyen. Il résulte d'une division des 3 mamelons du type 1 au cours du temps.
4. Le type 4 : fenêtre, marque la fin des différents changements subis par les mamelons au cours du temps, Il est représenté par une ligne droite au niveau du bord incisal.
5. Le type 5 : tâche, est normalement présent sur toutes les dents indépendamment de leur bord incisal.

1.2.5 Les caractérisations

Elles sont classées en cinq types : mamelon, en bandes, en marge, tâche et fêlure.

Le premier type de caractérisation est caractéristique de la dentine les autres de l'émail.

Elles se déclinent en blanc, ambre et brun. En général le blanc est retrouvé chez l'enfant, le gris chez l'adulte et l'ambre chez la personne âgée.

Le premier type de caractérisation est souvent retrouvé chez les jeunes (blanc) ou chez les adultes (ambre). La caractérisation en mamelons permet d'augmenter la luminosité dans la zone incisive,

La caractérisation du bord permet de recréer la bordure blanche souvent présente au niveau de l'extrémité du bord incisif.

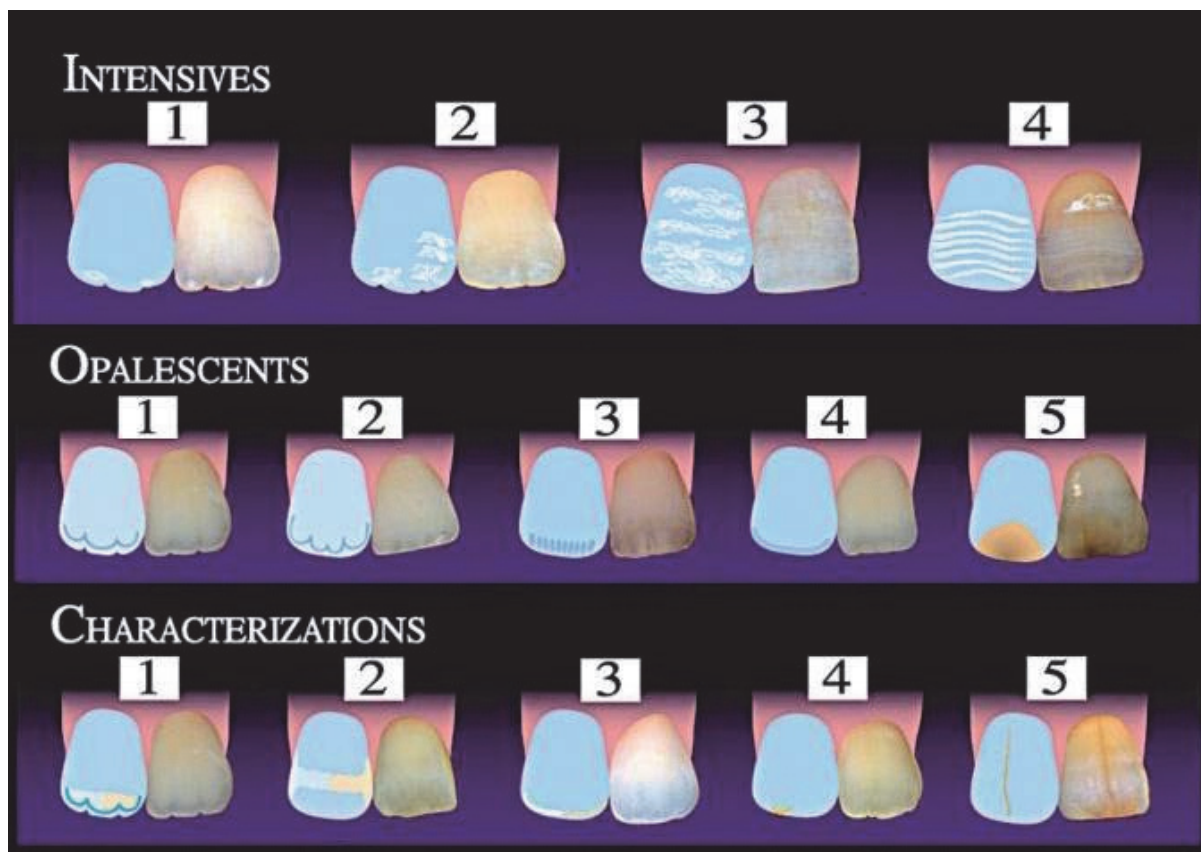


Figure 3 : La classification des intensifs, opalescents et caractérisations(8)

1.3 Principes de réalisation

1.3.1 Réalisation d'un guide palatin

Après avoir rempli la carte chromatique, le praticien peut commencer la stratification.

Pour les restaurations de classe IV (selon la classification de Black les classes IV correspondent aux pertes de substances touchant les bords proximaux des incisives avec atteinte de l'angle incisif) il est conseillé d'utiliser un guide en silicone pour assurer la bonne position du mur palatin d'émail. Il existe deux façons d'obtenir un guide par wax up direct ou indirect :

- Le praticien prend une empreinte de la dent fracturée, l'empreinte est coulée, une cire de diagnostic (wax up) est réalisée pour reconstituer la partie manquante de la dent, sur ce wax up est réalisé la clef en silicone

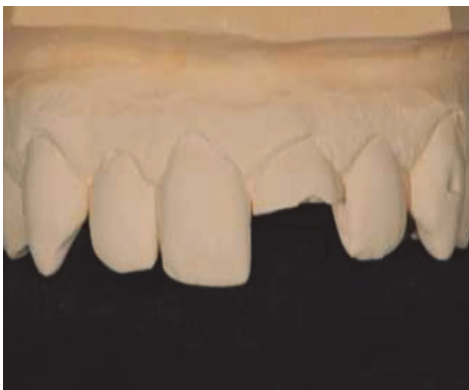

Figure 4 : Modèle en plâtre issu de l'empreinte(8)

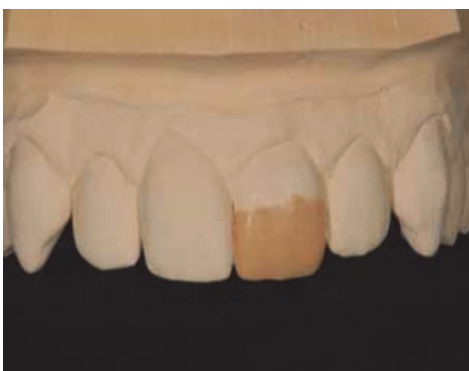

Figure 5 : Réalisation d'un wax up sur le modèle en plâtre(8)

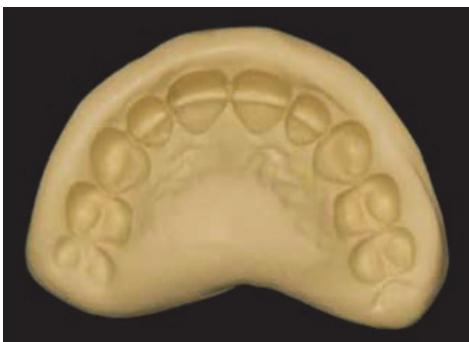

Figure 6 : Réalisation de la clef en silicone.(8)

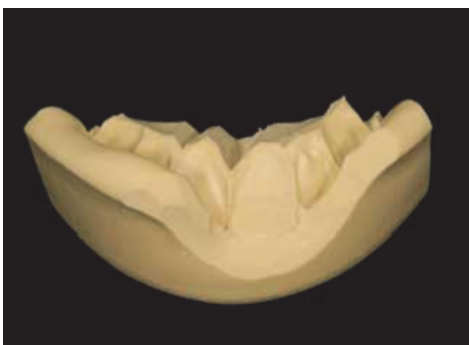


Figure 7 : Adaptation de la clef.(8)

Le praticien reconstitue grossièrement la dent avec de la résine composite ou un ciment verre ionomère et réalise ensuite la clef.

Il faut vérifier la stabilité du guide et son adaptation, il ne doit pas y avoir de retour vestibulaire (14).

1.3.2 Préparation cavitaire

Pour la pérennité des restaurations il est nécessaire de réaliser une préparation des limites dentaires. La solution idéale qui satisfait les exigences esthétiques et mécaniques est un chanfrein vestibulaire associé à une préparation à 90° en proximal et palatin (15).

Réalisation du chanfrein vestibulaire

La profondeur doit être de 1 à 1,5 mm et la hauteur de 1 à 2 mm. Il est réalisé à l'aide d'une fraise boule ou ogive.

Finition du chanfrein

Le chanfrein ainsi que le reste de la préparation doivent être polis avec d'une part des fraises de faibles granulométries (40 microns) et d'autre part des pointes siliconées afin d'éliminer les prismes d'émail non soutenus.

Résultat

On obtient un chanfrein avec suffisamment de profondeur pour la mise en place des masses émail et dentine ainsi que des surfaces polies prêtes au collage (16).

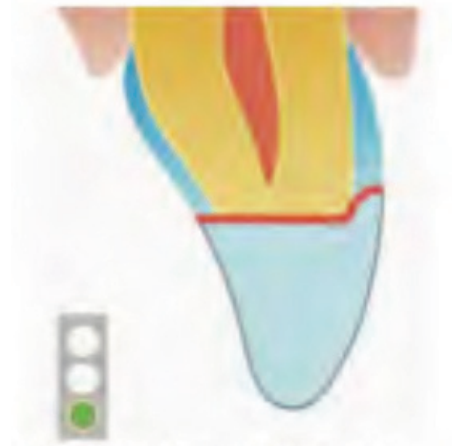

Figure 8 : La préparation cavitaire de la dent. (8)

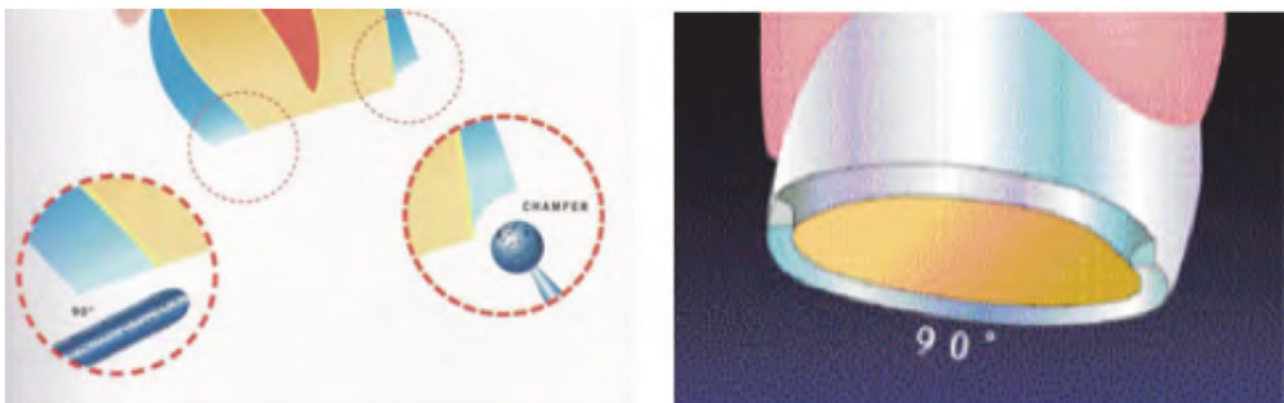


Figure 9 : Le chanfrein vestibulaire et la finition à 90° en palatin et proximal (8)

1.3.3 Mise en place du champ opératoire

Il peut se faire avant ou après la préparation, la digue doit être sectorielle.

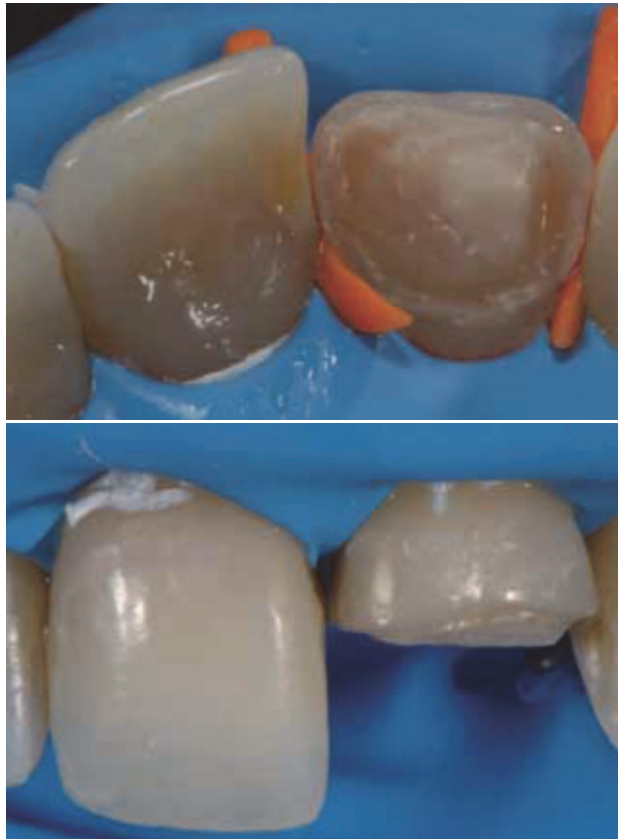

Figure 10 : Chanfrein vestibulaire et finition droite en proximal et palatin sous champ opératoire (8)

1.3.4 Mordançage

Mordançage à l'acide phosphorique à 37% pendant :

- 30 secondes sur l'émail,
- 15 secondes sur la dentine vitale,
- 1 minute pour la dentine sclérotique,
- 1 minute 30 secondes pour la dentine non vitale

Il s'en suit un rinçage abondant puis un séchage pendant 20 secondes sans assécher la dent, il faut coller sur de la dentine humide.(17)

1.3.5 Mise en place de l'adhésif

Il faut sécher pour éliminer le solvant puis photo polymériser pendant 30 à 40 secondes.

1.3.6 Réalisation de la face palatine

Pour réaliser le mur palatin le praticien place une faible quantité de composite dans le guide. Le composite doit être étalé à la spatule afin d'obtenir une épaisseur fine : 0,5 mm et régulière. Le composite ne doit pas dépasser au niveau du bord libre et au niveau proximal, Le guide est ensuite placé en bouche et son adaptation vérifiée, Le composite est photo polymérisé pendant 20 secondes puis le guide est retiré et l'opération réitérée, les manques éventuels sont comblés.(18)

1.3.7 Réalisation des faces proximales

Afin de réaliser les faces proximales, le praticien met en place la matrice et le coin flexible en plastique. La matrice sert de guide proximal, les faces sont réalisées successivement : une faible quantité de composite est placée côté palatin puis modelée avec une spatule contre la matrice en fine couche et enfin polymérisée pendant 20 secondes.(19)

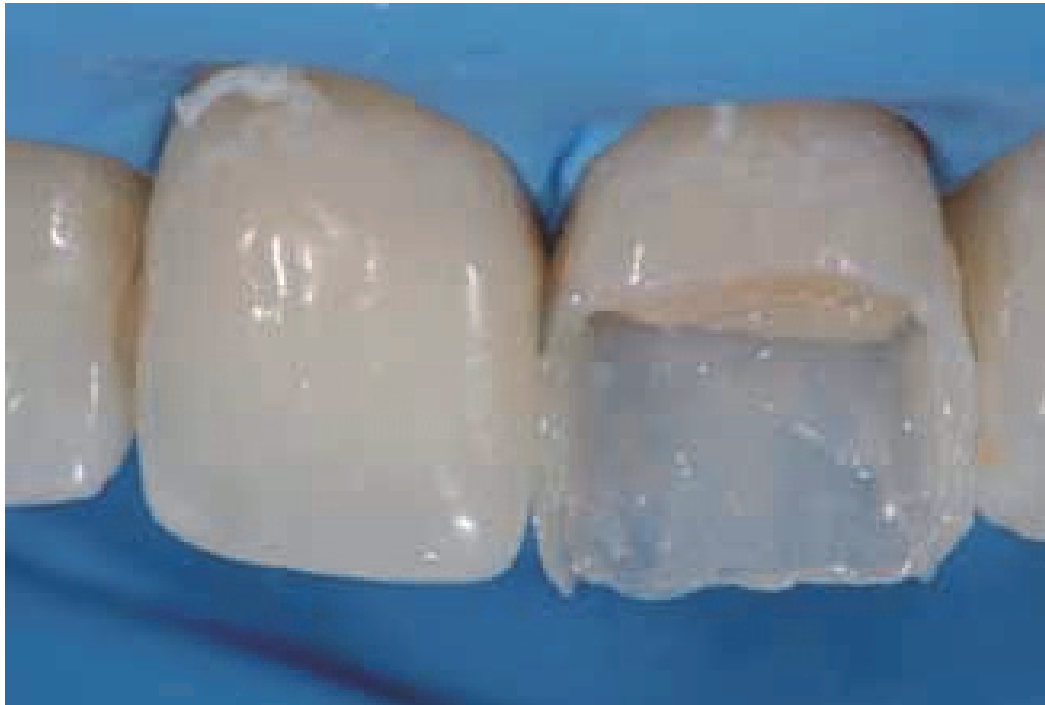

Figure 11 : Le mur palatin et les faces proximales.(8)

1.3.8 Réalisation du noyau dentinaire

Selon Lorenzo Vanini chaque dent présente un dégradé de chromaticité : elle est importante au niveau cervical, moyenne au niveau médian et faible au niveau incisal.

Lors de la mise en place des masses dentines il faut donc réaliser une désaturation d'une part de palatin à vestibulaire et d'autre part de cervical à incisal. (20)

Il ne faut pas oublier que la couche d'émail palatine diminue fortement la teinte de la dentine. Afin de compenser ceci la première couche de dentine doit avoir une teinte supérieure à celle de la couleur générale de la dent.

On distingue ainsi 3 situations en fonction de l'importance de la perte de substance :

- 1) Perte de substance importante : il est alors nécessaire d'associer 3 couches de dentine
- 2) Perte de substance moyenne : le praticien peut associer 2 couches de masse dentine
- 3) Faible perte de substance : une couche dentine peut suffire

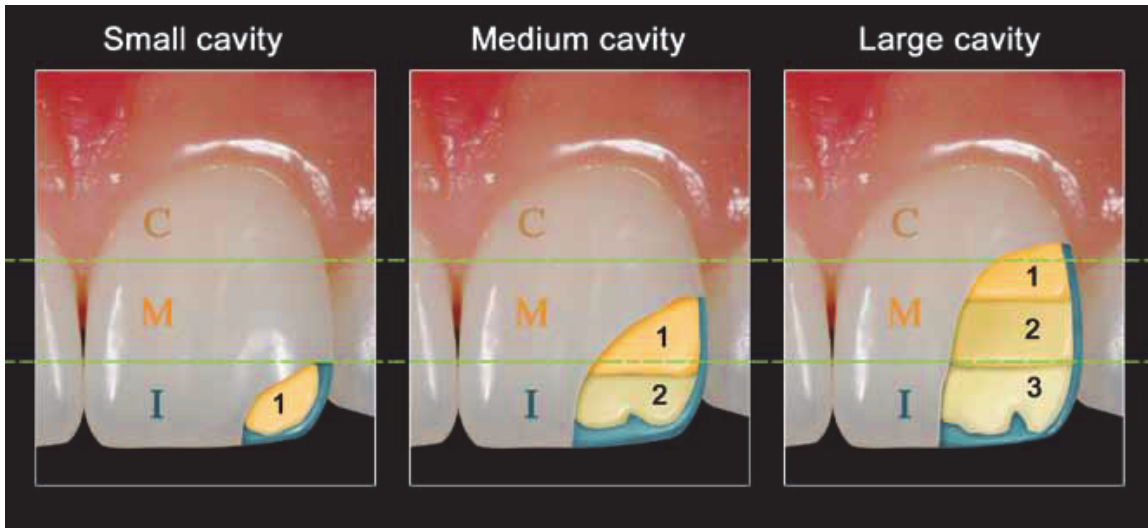


Figure 12 : Nombre de couche de dentine composant le corps dentinaire en fonction de la taille de la restauration.(8)

Dans le but d'obtenir une désaturation dans le cas d'une perte de substance importante, il est recommandé de réaliser le noyau dentinaire en trois apports de saturation différente.

a) premier apport :

La saturation de la première couche doit être de deux degrés plus élevés que la couleur finale, Cette première couche doit remonter à l'aplomb du chanfrein et rester à 2 mm du bord libre,

b) deuxième apport :

La deuxième couche recouvre la première, elle couvre le chanfrein à moitié et reste à 1 mm du bord libre. Elle occupe environ les 2/3 de la cavité et préfigure les lobes dentinaires.

c) troisième apport :

Celui-ci doit avoir la même saturation que la teinte finale et recouvre totalement la deuxième couche.

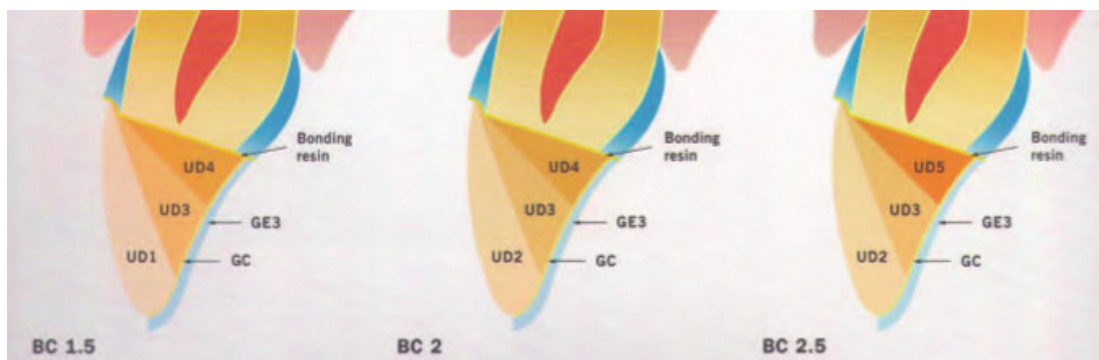


Figure 13 : Réalisation du corps dentinaire(8)

1.3.9 Réalisation de la couche de haute diffusion

Elle est réalisée par la mise en place d'une résine blanche à haute fluorescence appelée glass connector. Elle est appliquée sur l'émail palatin et la masse dentinaire mais à distance des limites marginales. Il faut la polymériser.(21)

1.3.10 Opalescents

Les dents naturelles sont composées d'une couche hautement fluorescente appelée la jonction email dentine. Dans la stratification anatomique de Lorenzo Vanini il existe aussi une couche intermédiaire entre la masse dentine et la masse émail. Elle est représentée par les opalescents, les intensifs et les caractérisations. Ces caractéristiques interviennent entre les masses dentine et émail dans le processus de stratification bien que ceux-ci soient relatifs à l'émail dans une dent naturelle.

Le halo incisal opalescent : composite bleu est placé en faible quantité entre les lobes dentinaires et au niveau incisal. Les excès au niveau du bord libre ainsi que tout débordement au niveau de la dentine doivent être éliminés. Il se polymérise pendant 20 secondes.(22,23)

1.3.11 Intensifs

La masse opalescente précède la mise en place des intensifs ce qui permet de les stratifier sur une surface plate qui donne de meilleurs résultats. Les intensifs sont placés en très faible quantité avec un contour irrégulier et photo polymérisés pendant 20 secondes. Il est important de les placer avant la dernière couche d'émail afin de les rendre plus diffus et moins intense.

1.3.12 Réalisation de l'émail vestibulaire

Il faut placer une fine couche de composite, l'adapter au niveau des limites et « tirer » le composite en direction du bord libre. Vanini préconise une épaisseur maximale de 0,4 mm pour cette dernière couche de composite afin d'éviter un aspect vitreux du joint composite dent.

Il est alors possible de recouvrir la restauration de glycérine et de la photo polymérisée ceci pour éliminer l'oxygène qui inhibe la polymérisation de la dernière couche.

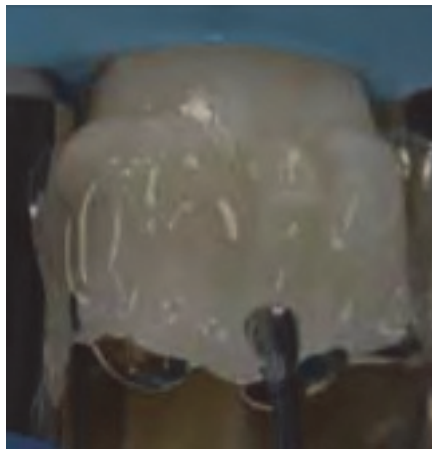

Figure 14 : Couche de glycérine avant photo polymérisation finale.(24)

1.3.13 Réalisation de la macro et micro géographie

La macro géographie est réalisée à l'aide de la fraise bague rouge, La macro géographie représente la forme finale de la dent. Elle correspond aux sillons des lobes des dents, aux concavités, convexités, aux dépressions de surface, aux lignes de transition et au profil d'émergence. Tous ces éléments conditionnent l'absorption de la lumière par la dent et donc modulent la couleur perçue.

La micro géographie correspond quant à elle aux lignes horizontales, verticales, aux fêlures et zones de déminéralisation.

On contrôle ensuite l'occlusion.

1.3.14 Finition

La finition permet d'éliminer les excès de composites à l'aide de fraises diamantées de faible granulométrie (bague rouge) de formes olive ou flamme. La finition définit la forme, la dimension et le contour de la restauration.

Pour les zones inter proximales des trips abrasifs peuvent être utilisés. La surface est ensuite polie avec des pointes siliconées.(25)

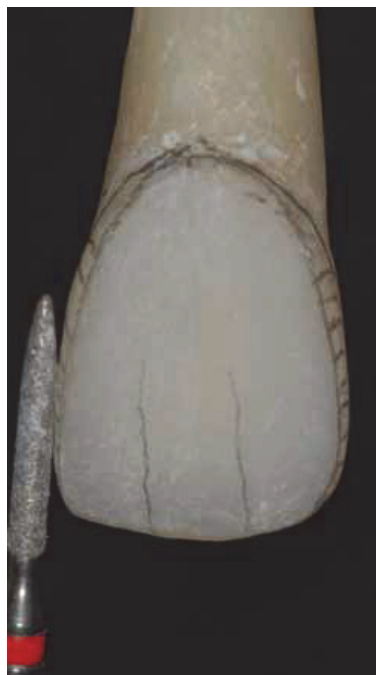

Figure 15 : Finition avec une fraise bague rouge.(8)

1.3.15 Polissage et lustrage

Lors de la phase de polissage il faut veiller à ne pas aplanir la surface ou détruire la micro géographie. L'instrument idéal est une Brossette avec des pâtes diamantées. Le polissage permet au matériau d'acquérir des propriétés qui vont influencer sa pérennité. Pour le lustrage final et les phases de maintenance il est conseillé d'utiliser une pâte à base d'oxyde d'alumine sur un feutre de polissage. (26)



Figure 16 : Phase de polissage.(8)

1.3.16 Maintenance

Une maintenance régulière est nécessaire afin de maintenir les détails obtenus lors des phases de finition et polissage.

1.4 Du HFO® au HRI® : une révolution

Cette technique en 3 couches décrites par Vanini a été initialement réalisée avec de l'émail HFO®. L'émail HFO® présente néanmoins un inconvénient : son indice de réfraction est de 1.5 tandis que celui de l'émail naturel est de 1.62 (l'indice de réfraction est la déviation que subit le rayon lumineux qui traverse un corps).

Cette différence d'indice de réfraction est responsable de l'aspect vitreux de la restauration et de la visibilité du joint dent/composite). Pour pallier à la différence d'indice de réfraction, le praticien devait diminuer l'épaisseur de la couche émail par rapport à celle de l'émail naturel.

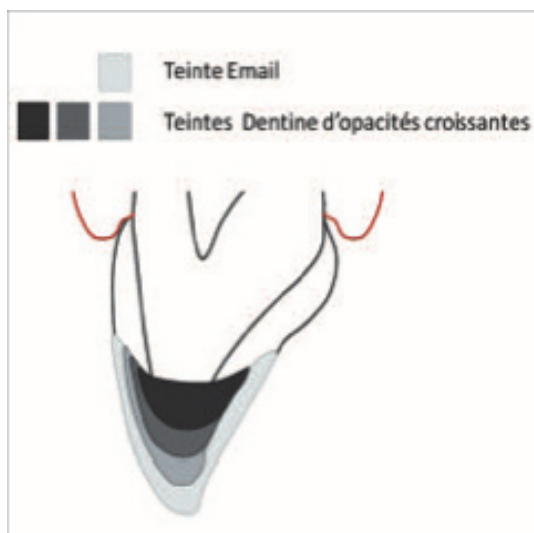


Figure 17 : Technique de stratification selon Vanini avec un email HFO®(27)

Après de nombreuses années de recherche une solution révolutionnaire a été trouvée : un nouveau composite faisant appel à la nanotechnologie qui a le même indice de réfraction que l'émail naturel : composite émail HRI®.

La couche d'émail HRI® est alors équivalente à celle de l'émail naturel qu'il remplace. En effet l'émail HRI® a le même indice de réfraction que l'émail naturel.

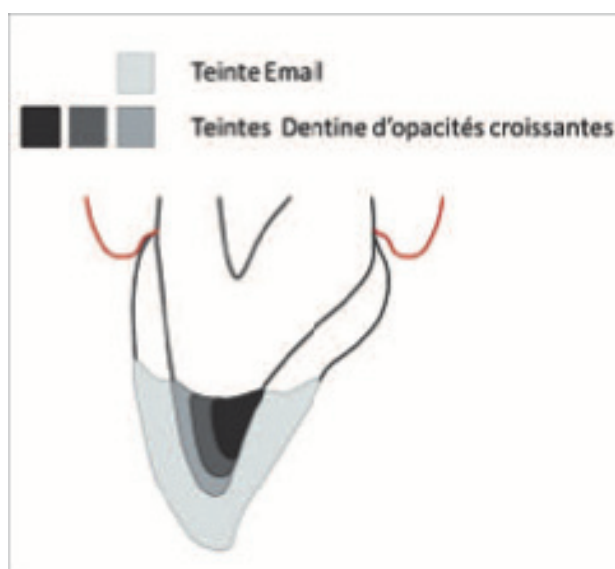


Figure 18 : Technique de stratification selon Vanini avec un email HRI®(27)

Ce composite émail universel existe en 3 luminosités :

- UE1 : de faible luminosité, en augmentant son épaisseur sa luminosité augmente avec un effet ambré.
- UE2 : de luminosité moyenne
- UE3 : de haute luminosité il n'est utilisé que pour des dents très blanches (enfants) ou après un éclaircissement interne.

Avec ce nouveau composite l'épaisseur de la couche émail est identique à celle de l'émail naturel et l'effet vitreux de la restauration est supprimé.

Avec le composite HRI® il n'est plus nécessaire de reproduire la couche protéique de haute diffusion comme décrite par Vanini. Ses propriétés optiques le rendent plus translucides en fine couche et atténue sa couleur blanche lorsque appliqué en couche épaisse. Sur le plan des propriétés mécaniques, les nanoparticules le rendent aussi résistant à l'usure qu'une dent naturelle.

2 LA STRATIFICATION SIMPLIFIEE

2.1 Définition

Avec les composites Essentia[®], GC propose un nouveau concept de restauration avec une simplification de mise en œuvre pour le praticien. La stratification classique décrite en première partie résulte de processus complexes d'une part dans le choix de la teinte et d'autre part dans la réalisation du composite. Essentia[®] est la dénomination donnée aux composites de restauration photo polymérisable qui permettent de réaliser des restaurations esthétiques avec un nombre de teinte limitée.

La stratification simplifiée par composites Essentia[®] de GC ne repose pas sur les différentes teintes A, B, C, D utilisées dans les concepts de stratification classique. Elle repose sur 3 teintes de dentine : light dentin, médium dentin, dark dentin et deux teintes émail : light enamel, dark enamel. GC propose aussi une teinte universal pour les restaurations postérieures de faible étendue et un masquing liner pour masques les discolorations des cavités profondes.

Il faut garder à l'esprit que sur des dents naturelles la dentine dicte en premier lieu la couleur et secondairement l'émail module la luminosité. La luminosité étant déterminée par l'opacité du matériau : les matériaux opaques ont une luminosité plus élevée que les matériaux translucides. Il est établi que le succès d'une restauration antérieure dépend davantage de l'adéquation de la luminosité que de l'adéquation de la tonalité et de la saturation. Essentia[®] a conçu un système de composite qui mime le processus physiologique de vieillissement d'une dent. Une dent jeune apparaît très opaque et faiblement saturée tandis qu'une dent âgée est très saturée et peu opaque. Ainsi la saturation augmente et l'opacité diminue de la light dentin à la dark dentin. Essentia[®] est fondée sur un concept de duo-teinte avec combinaison d'une teinte email et d'une teinte dentine.(28)

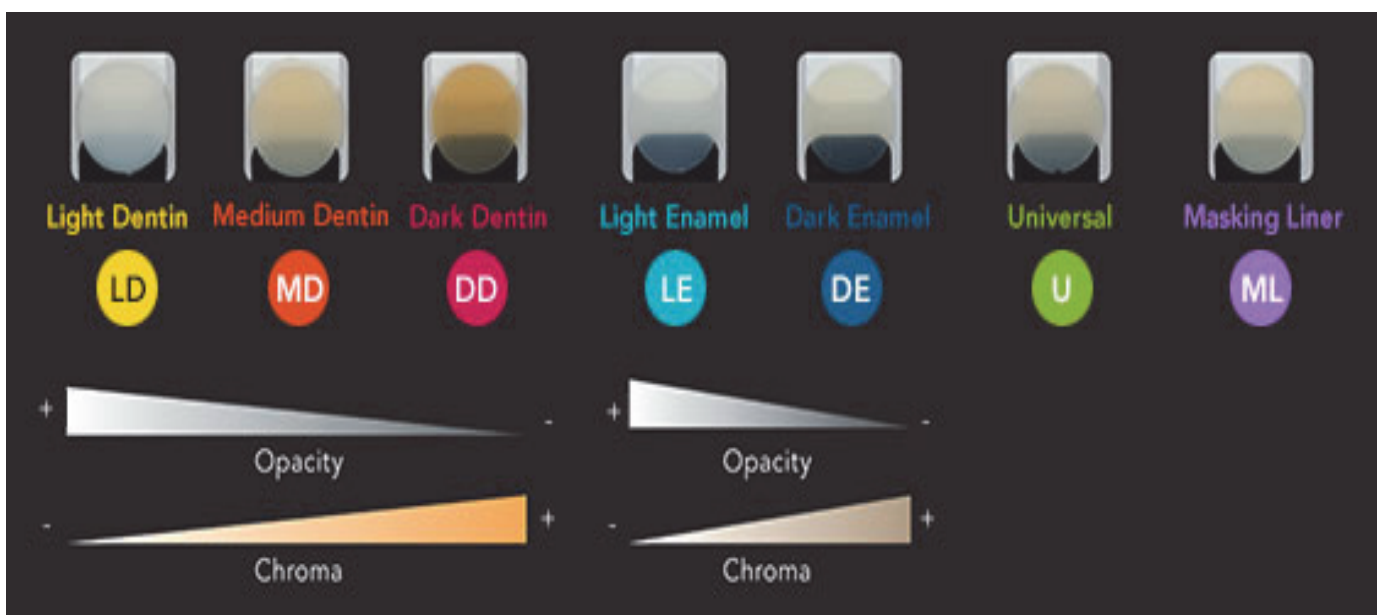


Figure 19 : Le coffret Essentia[®] : les différentes teintes.(29)

2.2 Les teintes dentine

Les teintes dentine Essentia® réfléchissent la lumière avec une réflexion similaire à celle de la dentine naturelle ce qui permet une parfaite adaptation. Le composite peut être appliqué avec une spatule ou un pinceau du fait de sa viscosité souple. On distingue 3 teintes de dentine :

- Light dentin
- Medium dentin
- Dark dentin

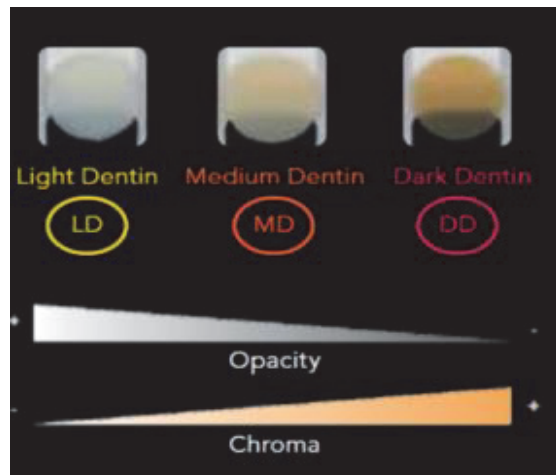


Figure 20 : Les teintes dentine(29)

2.3 Les teintes email

Les teintes émail apportent la translucidité à la restauration et leur viscosité est plus ferme. On distingue deux teintes émail :

- Light enamel
- Dark enamel




Figure 21 : Les teintes email(29)

Le système Essentia® comprend aussi des modifier comme l'opalescent modifier pour créer un halo au niveau du bord incisal.

2.4 Les quatre situations en fonction de l'âge du patient

On distingue 4 situations en fonction de l'âge du patient en antérieur :

- 1) patients très jeunes : restauration « bleach » ou junior il faut associer le light dentin au light enamel.
- 2) patients jeunes : il est conseillé d'associer une dentine plus saturée à un email blanc et opaque soit medium dentin et light enamel.
- 3) patients adultes : l'émail est alors plus translucide tandis que la dentine reste moyennement saturée. Le praticien doit alors associer médium dentin et dark enamel.
- 4) patients seniors : il est conseillé d'associer dark dentin avec dark enamel.

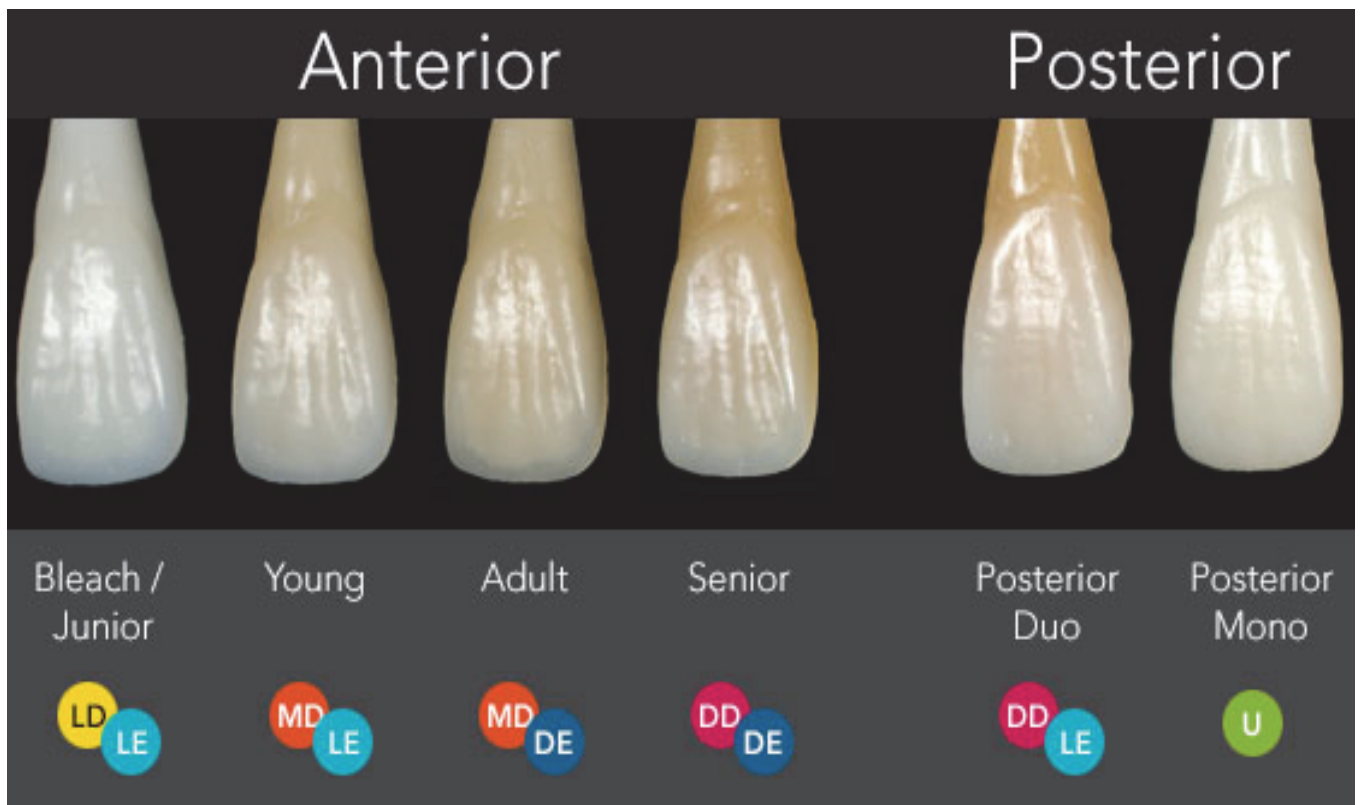


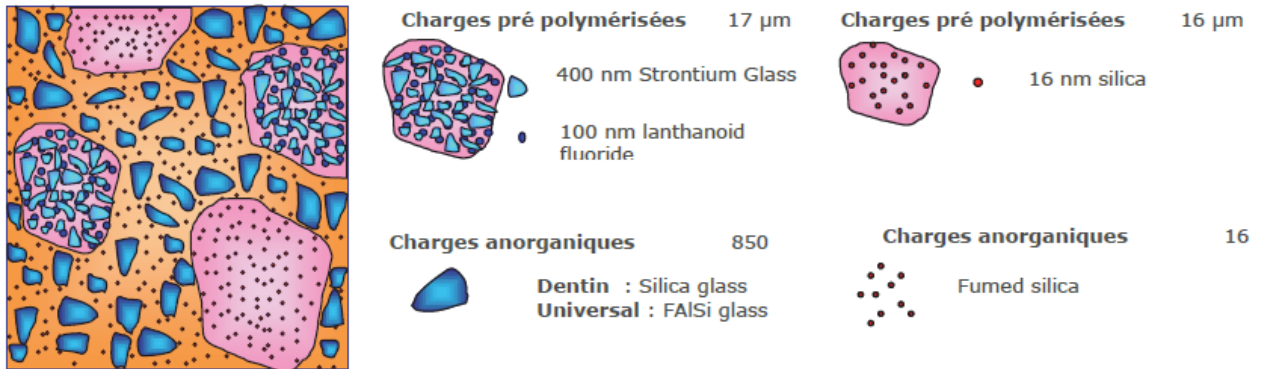Figure 22 : Les différentes situations cliniques et les combinaisons de teinte y répondant. (29)

En postérieur, la combinaison de dark dentin et light enamel donne un résultat très naturel. L'universal seul peut aussi être utilisé pour une réalisation plus rapide.

2.5 Composition

2.5.1 Composition des teintes dentine et universal

Les teintes dentine et universal ont une composition micro-hybride. Les différences de taille et de composition entre les charges permettent une transmission optimale de la lumière et une manipulation souple. L'universal contient en outre des particules inorganiques qui le rendent plus condensable et radio-opaque pour l'utilisation en postérieur.



2.5.2 Composition des teintes email et opalescent modifier

Les teintes émail sont composées de particules de verre ultra fines et de charges pré polymérisées. Les charges de verre sont de la poudre de verre silanisé. Les charges pré-polymérisées confèrent aux teintes émail les propriétés physiques nécessaires et une manipulation aisée. La combinaison de ces deux composants offre aux teintes émail une excellente polissabilité, résistance à l'abrasion et brillance.




Figure 24 : Composition des teintes email.(29)

Le masquing liner est composé de charges ultra fines dispersées de façon homogène ce qui lui offre une viscosité injectable et une grande opacité.

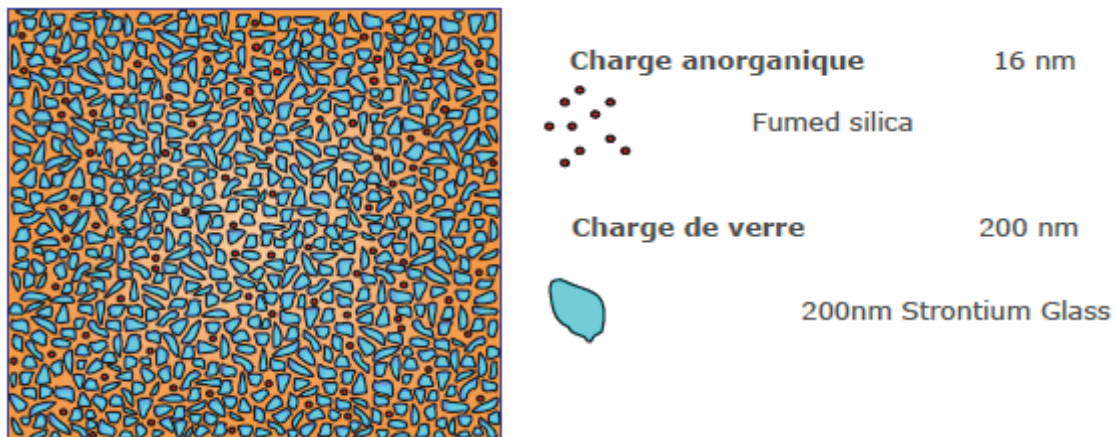


Figure 25 : Composition du masquing liner(29)

Dans la stratification classique, les intensifs, opalescents et caractérisations constituent la couche intermédiaire entre les masses dentine et email qui sont de même composition. Cette couche est nécessaire pour reproduire le changement de direction que subit la lumière lorsqu'elle passe à l'interface email/dentine d'une dent naturelle. A l'inverse avec Essentia® cette couche n'est plus nécessaire car les couches email et dentine sont de compositions différentes et récréent donc déjà ce phénomène. La composition des composites Essentia® permet de les utiliser avec des épaisseurs similaires à celles retrouvées sur les dents naturelles.

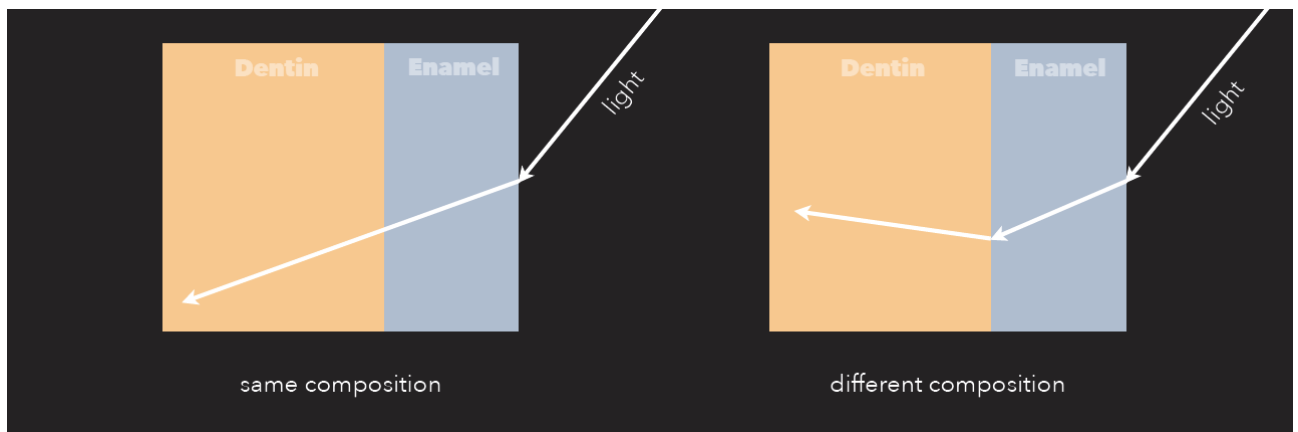


Figure 26 : Transmission de la lumière en fonction de la composition des matériaux qu'elle traverse.(30)

2.6 Manipulation

La manipulation dépend de la composition et diffère donc pour chaque composite :

- Dentine : les composites sont souples pour faciliter la réalisation des éléments anatomiques
- Enamel et opalescent modifier : leur manipulation est plus dense ce qui permet leur dureté et la brillance
- Universal : il est plus compact ce qui convient aux restaurations postérieures et de faible étendue
- Masquing liner : il est injectable pour s'adapter au mieux au fond de cavité

2.7 Sélection de la teinte

Il existe trois façons différentes de sélectionner la teinte avec Essentia® :

- Se référer au tableau référençant les différentes situations et combinaison
- La technique du « bouton »
- Le teinter personnalisé

2.7.1 Choix de la teinte email

Il faut tout d'abord sélectionner la teinte email en observant le bord incisal et en choisissant entre light ou dark enamel.

2.7.2 Choix de la teinte dentine

Il faut alors observer le tiers cervical de la dent et choisir entre le light, medium ou dark dentin.

2.7.3 Méthode : « bouton de composite »

Le praticien applique sur la dent à restaurer des plots de composites sans adhésif et les polymérise. Les teintes dentines doivent être appliquées sur la partie la plus représentative de la dent c'est-à-dire au niveau du tiers cervical et les teintes email au niveau du tiers incisal. Pour un choix encore plus aisé une photographie polarisée peut être prise.

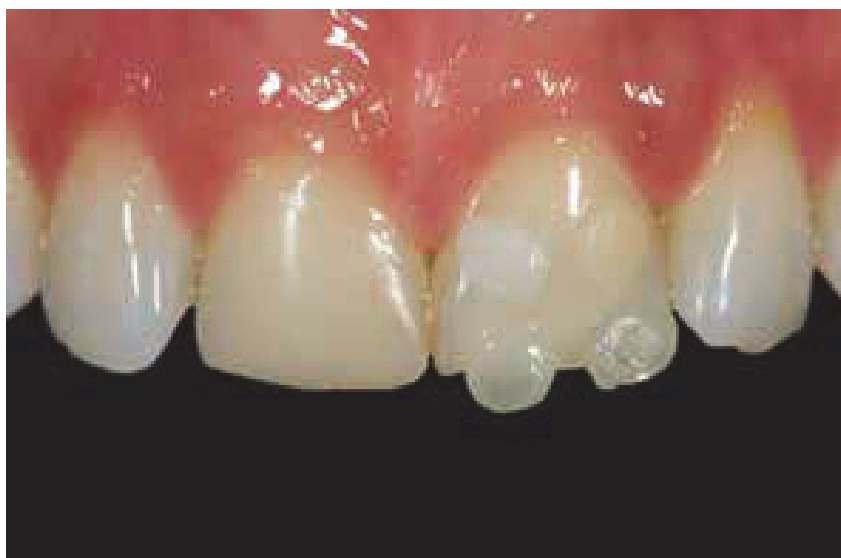

Figure 27 : La méthode bouton(29)

Essentia® a aussi mis en place un teinter personnalisé en vrai composite pour aider à la sélection de la teinte. Ce teinter est réalisé en utilisant le moule en silicone « custom_eyes » de bio-émulation. Le composite dentine est d'abord réalisé puis la couche email est apposée. Cette technique permet un choix très précis de la teinte et un aperçu du résultat final qui pourra être obtenu.

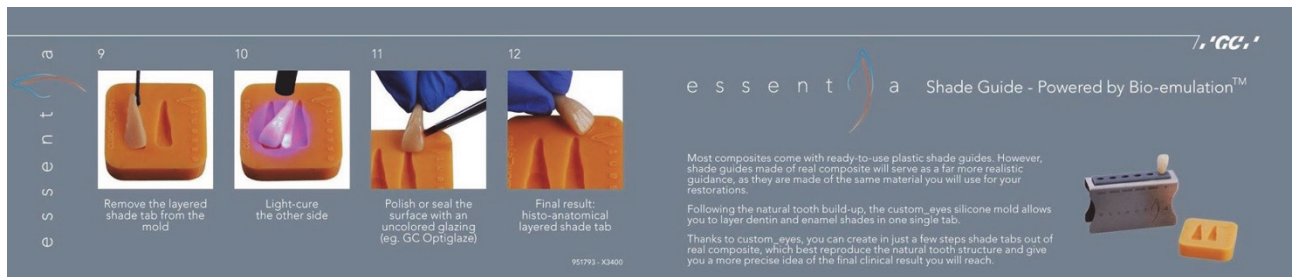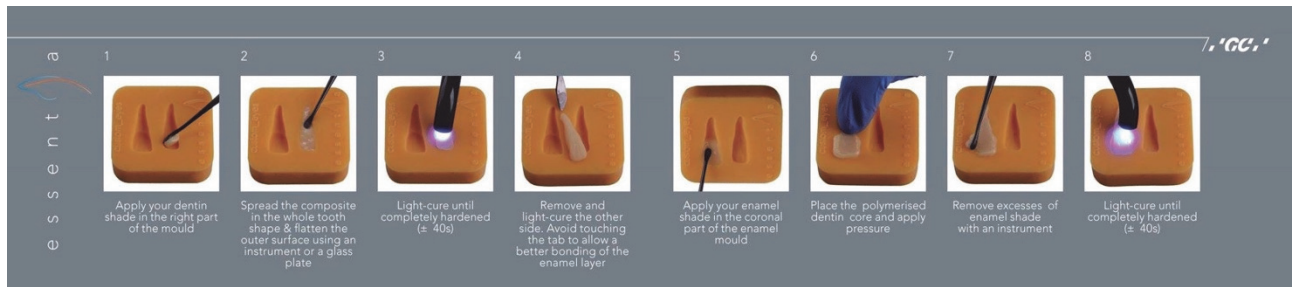


Figure 28 : Les étapes de réalisation d'un teintier Essentia® personnalisé(30)

3 CAS CLINIQUE

3.1 Classe IV chez une patiente jeune

Une jeune fille de 21 ans a subi un traumatisme il y a 10 ans sur ces incisives centrales, les restaurations sont à ce jour inesthétiques et vont être remplacées par une stratification simplifiée avec Essentia®.

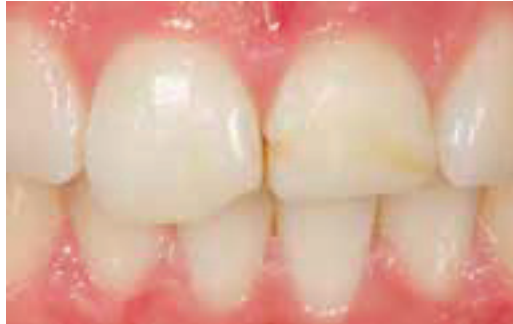

Figure 29 : Situation pré-opératoire(29)

Choix de la teinte :

La teinte est choisie grâce à la technique des « boutons composite ».

La patiente étant jeune, on applique :

- light enamel et opalescent modifier au niveau du tiers incisal
- light dentin et medium dentin au niveau du tiers cervical

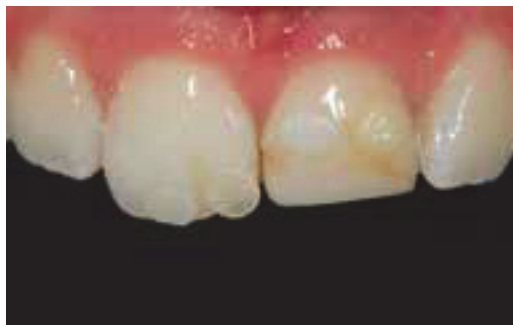

Figure 30 : Choix de la teinte par la méthode bouton(29)

L'image polarisée confirme le choix du light enamel et medium dentin :

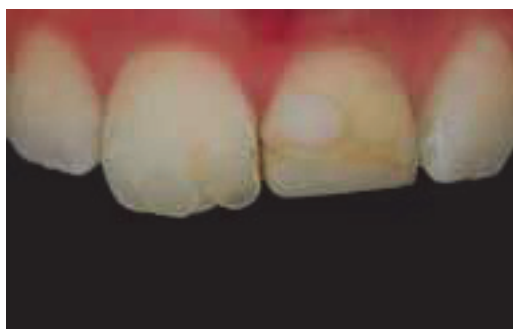


Figure 31: image polarisée(29)

Une clef en silicone a été réalisée et le champ mis en place. Le praticien réalise alors le mur palatin et proximal avec le composite light enamel (épaisseur 0.5mm).

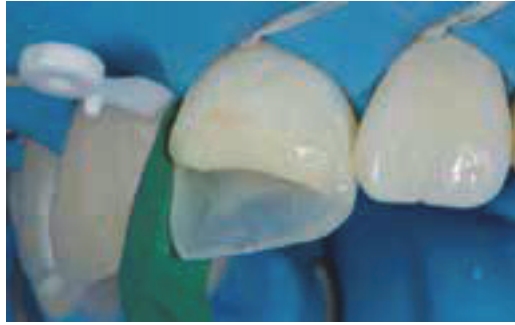

Figure 32 : Réalisation du mur palatin et proximal.(29)

Une coquille palatine et proximale est créée sur la 11 et la 21 avec du composite light enamel afin de permettre une application contrôlée de la masse dentine.

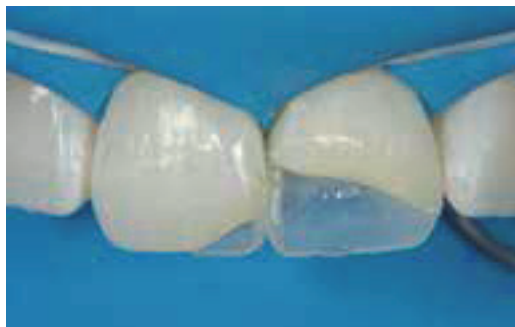

Figure 33 : Réalisation de la coquille palatine et proximale(29)

La masse dentinaire medium dentin est appliquée en mamelon à 1.5mm du bord incisal.

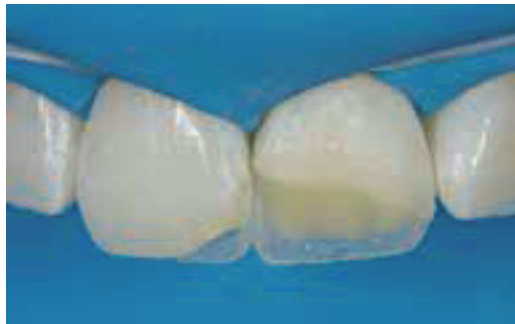

Figure 34 : Mise en place de la masse dentinaire(29)

Enfin une dernière couche de light enamel est appliquée :

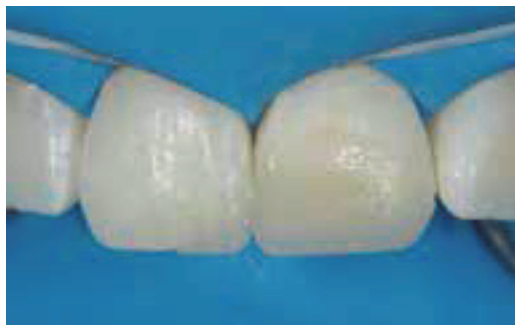

Figure 35 : Application de la dernière couche vestibulaire(29)

La restauration est ensuite polie et les surfaces réhydratées :

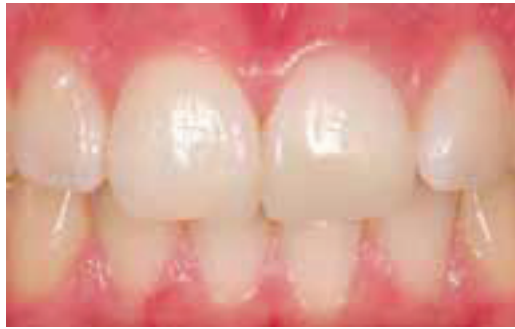

Figure 36 : Résultat final après réhydratation des surfaces(29)

3.2 Restauration de dents colorées par la tétracycline chez l'adulte :

Une patiente de 50 ans se plaint de l'aspect inesthétique de ses dents antérieures. Le plan de traitement consiste en une réhabilitation a minima par stratification simplifiée avec Essentia®.

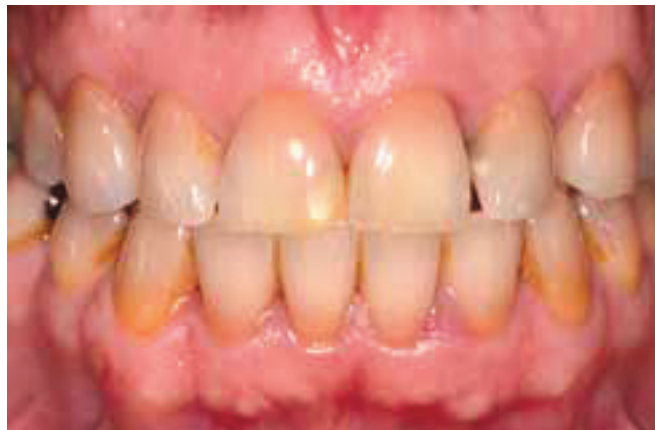

Figure 37 : Situation clinique pré-opératoire(29)

Choix de la teinte :

Le choix de la teinte s'est fait grâce au teintier personnalisé.

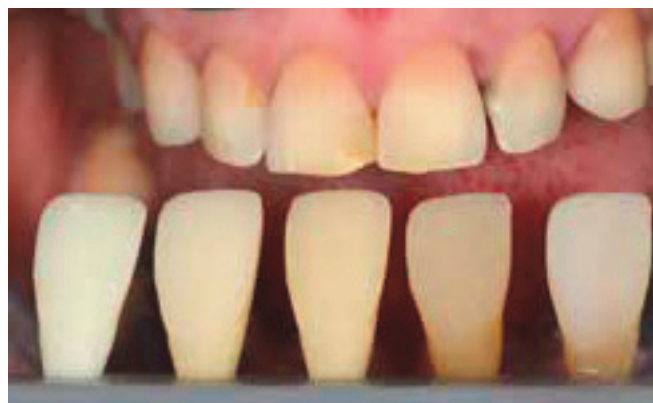

Figure 38 : Choix de la teinte à l'aide du teintier personnalisé(29)

La duo-teinte medium dentin et dark enamel est choisi. Une clef en silicone a été réalisée et le champ mis en place, le praticien réalise alors l'émail palatin avec le dark enamel.

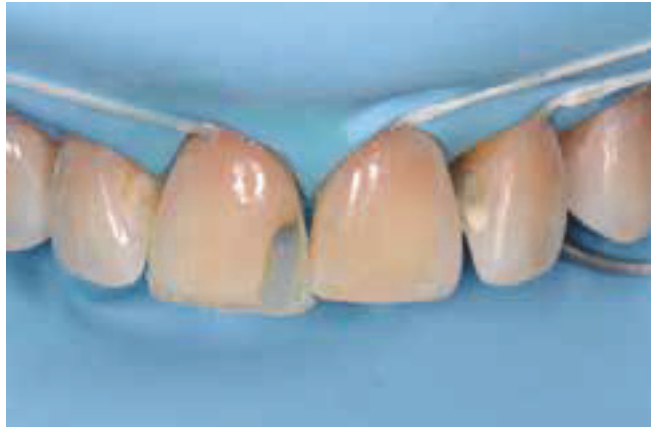

Figure 39 : Réalisation de l'émail palatin(29)

Les couches successives de medium dentin puis de dark enamel vestibulaire sont appliquées sur la 11.

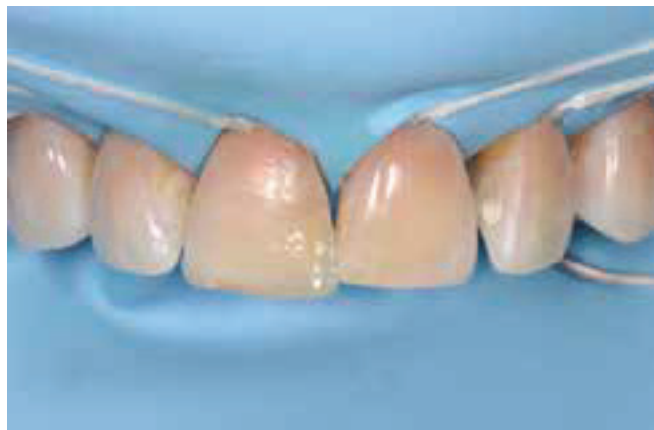

Figure 40 : Réalisation de l'émail vestibulaire(29)

Le même procédé est réalisé sur la 21 :

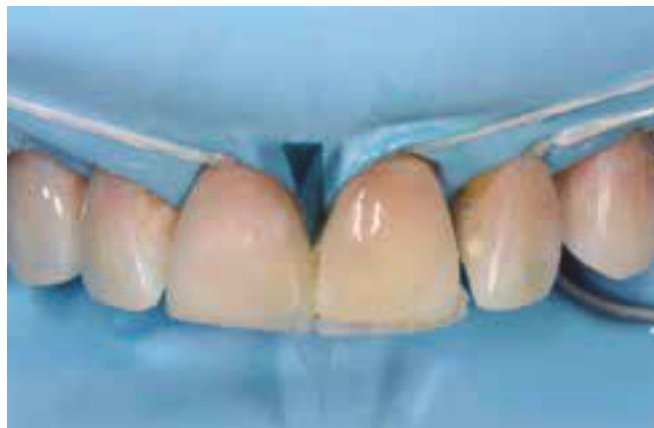

Figure 41 : Réhabilitation de la dent adjacente(29)

On peut observer ce résultat final après une semaine :

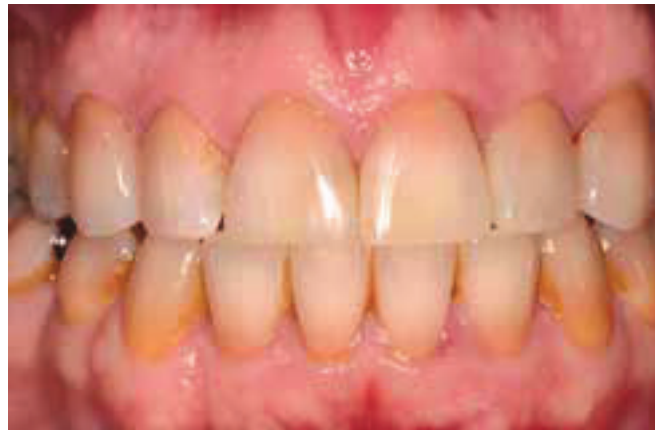

Figure 42 : Situation clinique post-opératoire à une semaine(29)

3.3 Réalisation d'un halo incisal avec l'opalescent modifier

Une patiente de 35 ans se plaint de ses incisives trop courtes et souhaiterait les rallonger.

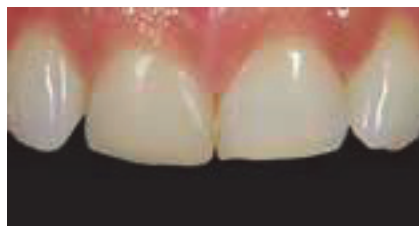

Figure 43 : Situation pré-opératoire(29)

Choix de la teinte :

La technique de « bouton de composite » a été réalisée pour choisir la teinte. Au niveau du tiers cervical les composites light dentin et medium dentin ont été appliqués. Au niveau du tiers incisif du light enamel et de l'opalescent modifier ont été apposés.

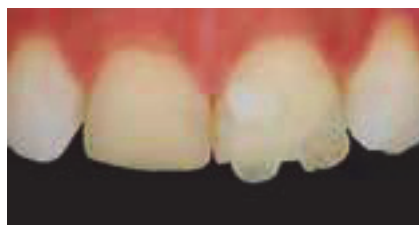

Figure 44 : Choix de la teinte par la technique bouton (29)

Le light enamel, light dentin et opalescent modifier ont été choisis.

Les mur palatin et proximal ont été réalisés avec le light enamel et le corps dentinaire avec le light dentin.

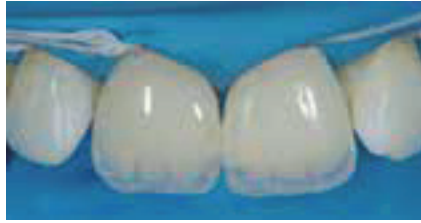

Figure 45 : Réalisation du mur palatin et corps dentinaire(29)

L'opalescent modifier est appliqué entre les mamelons dentinaires et une dernière couche de light enamel est appliquée.

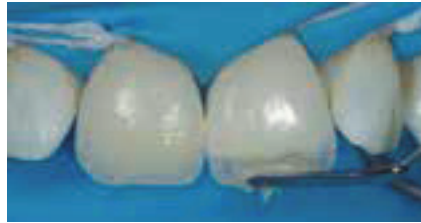

Figure 46 : Application d'opalescent modifier(29)

On observe un résultat très esthétique après réhydratation et un halo bleuté naturel au niveau du bord incisal.

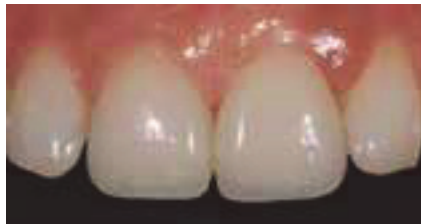

Figure 47 : Résultat post-opératoire(29)

4 AVANTAGES, INDICATIONS, CONTRE-INDICATIONS DE LA STRATIFICATION SIMPLIFIEE

La stratification simplifiée par Essentia® présente des avantages majeurs :

- La simplification du concept de teinte : les sept teintes permettent de répondre à toutes les situations cliniques.
- La simplification du choix des teintes : seulement quatre situations cliniques possibles en antérieur (junior, young, adult, senior)
- Les compositions différentes des masses dentin et email reflètent la lumière de façon très naturelle.
- Inventaire réduit avec un total de sept seringues avec code couleur :



Figure 48 : Le coffret Essentia® : sept seringues(31)

4.1 Intérêt (32)

4.1.1 Par rapport à une restauration classique

L'intérêt de la stratification par rapport à une restauration classique est d'éviter l'aspect vitreux de la zone de jonction dent/composite grâce à la superposition des couches. Le recours à des solutions adhésives par résine composite a permis la préservation maximale des tissus sains même dans des cas de grandes pertes de substance dû à la pathologie carieuse ou à un traumatisme.(33)

4.1.2 Par rapport aux techniques indirectes

Pour restaurer une dent antérieure fracturée, le praticien possède un large éventail de solutions. Il peut proposer au patient d'une part une solution par technique directe ou d'autre part par solution indirecte : facette, couronne. Afin de mettre en évidence l'intérêt des techniques directes donc de la stratification par rapport aux techniques indirectes, plusieurs facteurs sont à prendre en compte.

4.1.2.1 La cavité de préparation

L'avantage majeur des techniques directes est l'économie tissulaire. En effet les techniques indirectes reposent sur des préparations permettant la rétention de la pièce prothétique. Elles demandent donc une réduction des surfaces dentaires plus importante.

De nombreuses études comparant les deux techniques ont montré que les méthodes directes ont :

- Moins de complications endodontiques
- Des échecs plus favorables à une ré-intervention
- Des ré-intervention plus faciles car ces restaurations sont plus réversibles et aisées à réparer
- Une évaluation et correction immédiate de l'occlusion
- Des risques plus réduits d'intervention sur la dent antagoniste
- Une durée de vie des dents augmentée(34)

4.1.2.2 L'esthétique

Le rétablissement de l'esthétique en une séance sans étape intermédiaire de provisoire est un avantage majeur pour le patient. En effet les techniques indirectes nécessitent une phase de laboratoire donc au minimum deux séances au fauteuil.

4.1.2.3 Le cout

La méthode indirecte entraîne des frais de laboratoire qui la rendent de ce fait plus onéreux que la méthode directe (35).

4.2 Les indications

La stratification peut être indiquée lorsqu'on se trouve face à une agénésie des incisives latérales et que les canines sont transformées en incisives latérales.

Elle peut être indiquée lors de la fermeture de diastèmes qu'ils soient primaires ou secondaires (apparaissant après la mise en place de la denture permanente).(36)

Elle peut être entreprise pour restaurer les lésions carieuses de site 2 selon la classification siesta (site proximal). Enfin la stratification est essentiellement réalisée lors de cavité de classe IV (cavités proximales des dents antérieures avec perte des bords incisifs).(37)

4.3 Les contre-indications

Les contre-indications de la stratification sont liées aux limites d'utilisation des composites :

- Lorsque la mise en place de la digue n'est pas possible ou que la limite de préparation est sous gingivale,
- Lorsque la limite de préparation se situe au-delà de la limite amélo-cémentaire c'est à dire dans le ciment par impossibilité de collage
- Lorsque la perte de substance est trop importante. Les propriétés mécaniques de la résine composite ne sont pas assez importantes pour assurer la rigidité de la couronne.
- Les allergies aux différents composants de la résine
- Chez les patients à haut risque carieux, à l'hygiène insuffisante ou lorsque le contrôle de plaque est impossible(38)

Les moindres propriétés optiques des résines composites en comparaison à la céramique peuvent constituer des contre-indications relatives dans certains cas :

- Chez les patients âgés des dents très caractérisées limitent le recours à la stratification composite.
- Les cas où il devient complexe de gérer à la fois la teinte la forme et l'étanchéité de restaurations nombreuses et volumineuses.

CONCLUSION

Grâce aux avancées majeures en matière de propriétés optiques et mécaniques, le composite est aujourd'hui plus que jamais une alternative de choix aux coiffes céramiques et facette. Les restaurations composites représentent des solutions définitives de qualité dans le secteur antérieur. L'objectif majeur étant de conserver la vitalité pulpaire et l'intégrité des tissus dentaires.

La stratification anatomique décrite par le Docteur Lorenzo Vanini (1996) reste encore aujourd'hui la référence dans le domaine des restaurations antérieures directes par composite. L'examen précis de la couleur de la dent permet au praticien de créer un mimétisme entre la dent naturelle et la restauration composite. L'utilisation de cette technique reproductible associée à des composites de très grande qualité tel que HRi® permet d'obtenir des résultats esthétiques avec une transmission de la lumière similaire dans la dent naturelle et la partie restaurée.

La stratification simplifiée par Essentia® propose une approche audacieuse et innovante de la restauration antérieure. Essentia® rend la stratification plus rapide avec un choix limité de teinte et une mise en œuvre en quelques étapes. Essentia® apparait dès lors comme une alternative à une stratification anatomique plus fastidieuse et plus longue. La stratification permet aussi de proposer au patient une solution thérapeutique rapide, peu onéreuse et de qualité.

Le procédé de stratification reste néanmoins dans les deux cas très opérateur-dépendant, du choix de la teinte à la mise en œuvre : le dentiste devient artiste.

BIBLIOGRAPHIE

1. ZYMAN P., KUHN G., COLON P., Restaurations invisibles en résines composites. *Réalités cliniques* 1999 ; 10(2):271-283.
2. KUHN G., COLON P. Composites antérieurs: technique de stratification simplifiée. *Réalités cliniques* 2003 ; 14(4):409-421.
3. DIETSCHI D. Layering concepts in anterior composite restorations. *Journal of Adhesive Dentistry* 2001 ; 3(1):71-80.
4. WEISROCK G., MERZ R., ORTET S. et coll. Clonage artificiel de l'émail: à propos d'un nouveau composite. *Information dentaire* 2009 ; 91.
5. LASSERRE J.F. Les sept dimensions de la couleur des dents naturelles. *Clinic* 2007.
6. VANINI L. Technique de stratification anatomique, restaurations en résine composite des secteurs antérieurs. *Information dentaire* 2006 ; 88(37) :2291-2299.
7. BALTZER A., KAUFMANN-JINOIAN V. La définition des teintes de dent. *Basics, Quintessenz Zahntechnik* 2004 ; 30(7):726-740.
8. VANINI L. Conservative restorations that mimic nature: a step-by-step anatomical stratification technique. *Journal of cosmetic dentistry* 2010 ; 26(3):80-101.
9. LEHMANN N., KOUBI S. La révolution esthétique: Matériaux esthétiques et procédés céramo-céramiques. *COEFI* 2010.
10. VANINI L, MANGANI F. The five colour dimension of the teeth: a new way of determination and communication of the color in composite resin restorations; *Practical Periodontology and Aesthetic Dentistry* 2001 ; 13(1):19-26.
11. MANAUTA. SALAT. Layers an atlas of composite resin stratification. *Quintessence* 2012.
12. VANINI L., MANGANI F. Determination and communication of color using the five color dimension of teeth. 2001; 13(1):19-26
13. BLANK J.T. Esthetic anterior composite restorations. *The academy of dental therapeutics and stomatology* 2011.
14. PELISSIER B., CASTANY E., CHAZEL C. et coll. Stratification antérieure avec un nouveau matériau de restauration. *Information dentaire* 2005 ; 87(34) :2063-2068.
15. BASSIN N., SAKOUT M., ABDALLAOUI F. La stratification en résines composites. *Journal de l'ordre des dentistes du Québec*, 2012 ; 49(4).
16. <http://www.styleitaliano.org> 2016.
17. VANINI L. Light and color in anterior composite restorations. *Practical Periodontology and Aesthetic Dentistry* 1996 ; 8(7):673-682.
18. VANINI L, MANGANI F, KLIMOVSKAIA O. Conservative restoration of anterior teeth. *ACME* 2005.
19. Maud CONTI La stratification des résines composites sur dents antérieures 2010.
20. FRENAY Cyril, Restauration esthétique antérieure : de la résine composite à la facette céramique, comparaison et critères de choix 2013.

21. GUERRIERI A, DECUP F. Intégration esthétique des composites antérieurs CI III (site 2). ; Information Dentaire 2009 ; 91(30) :1633-1640.
22. ROUX T., CAZIER S., CHERON R. La stratification des composites esthétiques. Quelle méthode pour quel résultat? Information dentaire, 2012 ; (27) :1-6.
23. BERTHAULT G.N., DURAND A.L., LASFARGUES J.J., DECUP F. Les nouveaux composites : évaluation et intérêts cliniques pour les restaurations en technique directe. Revue d' Odontologie Stomatologie. 2008 ; 37:177-197.
24. TOUATI B., Restaurations en composite en méthode directe : mise en forme et polissage. Information dentaire 1999 ; 34, 2459-2453.
25. Essentia Composite universel photopolymérisable L'esthétique ramenée à l'essentiel RAB, September 2013.
26. Essentia® de GC Guide Clinique Prof Marleen Peumans & Dr Javier Tapia Guadix.
27. Essentia™ de GC La porte ouverte à la simplification Questions fréquemment posées.
28. <http://www.gceurope.com/> 2016
29. <http://mckeedental.com/pdf-brochures/fillingmaterials.pdf> 2003.
30. KOUBI S, FAUCHER A. Restaurations antérieures directes en résine composite: des méthodes classiques à la stratification. EMC 2005.
31. Restoration of anterior teeth with indirect composite partial coverage crowns: A clinical report Giorgio Rappelli, DDS, a Erminia Coccia, DDS, b and Angelo Putignano, MD, DDS c School of Dentistry, Faculty of Medicine, University of Ancona, Ancona, Italy J Prosthet Dent 2004 ; 92(6):519-22.
32. Restauration du sourire par composite en technique indirecte, Cédrik Bernard, Information Dentaire 2015 ; 97(36)
33. DIETSCHI D., Free-hand composites resin restorations : A key to anterior aesthetics. Pract. Periodont. Aesthet. Dent., 1995 ; 7(7),15-25.
34. HANNI S., VONARX T. Traumatologie des dents définitives: 4ème partie: traitement des fractures coronaires. Revue mensuelle Suisse d'odontostomatologie 2008.
35. BRUCH Jeremy La stratification antérieure : le point en 2013 2013.

Tables des figures

Figure 1 : Les cinq dimensions de la couleur selon Lorenzo Vanini	2
Figure 2 : La carte chromatique selon Lorenzo Vanini	3
Figure 3 : La classification des intensifs, opalescents et caractérisations	5
Figure 4 : Modèle en plâtre issu de l’empreinte	5
Figure 5 : Réalisation d’un wax up sur le modèle en plâtre	6
Figure 6 : Réalisation de la clef en silicone	6
Figure 7 : Adaptation de la clef	6
Figure 8 : La préparation cavitaire de la dent	7
Figure 9 : Le chanfrein vestibulaire et la finition à 90° en palatin et proximal	7
Figure 10 : Chanfrein vestibulaire et finition droite en proximal et palatin sous champ opératoire	8
Figure 11 : Le mur palatin et les faces proximales	9
Figure 12 : Nombre de couche de dentine composant le corps dentinaire en fonction de la taille de la restauration	10
Figure 13 : Réalisation du corps dentinaire	10
Figure 14 : Couche de glycérine avant photo polymérisation finale	11
Figure 15 : Finition avec une fraise bague rouge	12
Figure 16 : Phase de polissage	13
Figure 17 : Technique de stratification selon Vanini avec un email HFO®	14
Figure 18 : Technique de stratification selon Vanini avec un email HRI®	14
Figure 19 : Le coffret Essentia® : les différentes teintes	16
Figure 20 : Les teintes dentine	17
Figure 21 : Les teintes email	17
Figure 22 : Les différentes situations cliniques et les combinaisons de teinte y répondant	18
Figure 23 : La composition des teintes dentine et universal	19
Figure 24 : Composition des teintes email	19
Figure 25 : Composition du masquing liner	20
Figure 26 : Transmission de la lumière en fonction de la composition des matériaux qu’elle traverse	20
Figure 27 : La méthode bouton	21
Figure 28 : Les étapes de réalisation d’un teintier Essentia® personnalisé	22
Figure 29 : Situation pré-opératoire	23
Figure 30 : Choix de la teinte par la méthode bouton	23
Figure 31 : image polarisée	23
Figure 32 : Réalisation du mur palatin et proximal	24
Figure 33 : Réalisation de la coquille palatine et proximale	24
Figure 34 : Mise en place de la masse dentinaire	24
Figure 35 : Application de la dernière couche vestibulaire	24
Figure 36 : Résultat final après réhydratation des surfaces	25
Figure 37 : Situation clinique pré-opératoire	25
Figure 38 : Choix de la teinte à l’aide du teintier personnalisé	25
Figure 39 : Réalisation de l’email palatin	26
Figure 40 : Réalisation de l’email vestibulaire	26
Figure 41 : Réhabilitation de la dent adjacente	26
Figure 42 : Situation clinique post-opératoire à une semaine	27
Figure 43 : Situation pré-opératoire	27
Figure 44 : Choix de la teinte par la technique bouton	27
Figure 45 : Réalisation du mur palatin et corps dentinaire	28
Figure 46 : Application d’opalescent modifier	28
Figure 47 : Résultat post-opératoire	28
Figure 48 : Le coffret Essentia® : sept seringues	29

SERMENT MEDICAL

En présence des Maîtres de cette Faculté, de mes chers condisciples, devant l'effigie d'HIPPOCRATE.

Je promets et je jure, d'être fidèle aux lois de l'honneur et de la probité dans l'exercice de la Médecine Dentaire.

Je donnerai mes soins à l'indigent et n'exigerai jamais un salaire au-dessus de mon travail, je ne participerai à aucun partage clandestin d'honoraires.

Je ne me laisserai pas influencer par la soif du gain ou la recherche de la gloire.

Admis dans l'intérieur des maisons, mes yeux ne verront pas ce qui s'y passe, ma langue taira les secrets qui me seront confiés et mon état ne servira pas à corrompre les moeurs ni à favoriser le crime.

Je ne permettrai pas que des considérations de religion, de nation, de race, de parti ou de classe sociale viennent s'interposer entre mon devoir et mon patient.

Même sous la menace, je n'admettrai pas de faire usage de mes connaissances médicales contre les lois de l'humanité.

J'informerai mes patients des décisions envisagées, de leurs raisons et de leurs conséquences. Je ne tromperai jamais leur confiance et n'exploiterai pas le pouvoir hérité des connaissances pour forcer les consciences.

Je préserverai l'indépendance nécessaire à l'accomplissement de ma mission. Je n'entreprendrai rien qui dépasse mes compétences. Je les entretiendrai et les perfectionnerai pour assurer au mieux les services qui me seront demandés.

Respectueux et reconnaissant envers mes Maîtres, je rendrai à leurs enfants l'instruction que j'ai reçue de leur père.

Que les hommes m'accordent leur estime si je suis fidèle à mes promesses.

Que je sois déshonoré et méprisé de mes confrères si j'y manque.

MURRU Anne-Laure – La stratification simplifiée par Essentia®

Th. : Chir. dent. : Marseille : Aix-Marseille Université : 2017

Rubrique de classement : Odontologie Conservatrice

Résumé :

L'esthétique est devenue un des motifs de consultation prédominant ces dernières années. Les fractures des dents antérieures représentent un préjudice esthétique majeur pour les patients. La stratification apparait alors comme une solution rapide et de qualité. La stratification est une technique de restauration des pertes de substance dentaire par application de couches de composite. Il existe plusieurs techniques de stratification, l'objectif de cette thèse est de décrire la stratification anatomique de Lorenzo Vanini (1996) puis dans une deuxième partie la simplification de cette technique par composite Essentia® et enfin la présentation de cas cliniques.

Mots clés :

Stratification

Email

Dentine

Teinte

Couche

Composite

MURRU Anne-Laure – The simplified stratification by Essentia®.

Abstract :

As of recently the main reason for patients dental consultations has been more frequently about aesthetic. The fracture of front teeth is very detrimental for patients. The stratification offers a quick and reliable solution. The stratification is a technique to restore the loss of teeth, by applying multiple layers of composite. There are several techniques of stratification. The aim of this thesis is to describe the anatomic stratification of Lorenzo Vanini (1996), secondarily the simplification of this technique by Essentia® composites et finally expose some patients cases.

MeSH :

Stratification

Enamel

Dentin

Shade

Layer

Composite

Adresse de l'auteur :

2 boulevard Cassini

13004 Marseille