



HAL
open science

Gestion de l'occlusion des prothèses implanto-portées

Marion Delmas

► **To cite this version:**

Marion Delmas. Gestion de l'occlusion des prothèses implanto-portées . Chirurgie. 2017. dumas-01558207

HAL Id: dumas-01558207

<https://dumas.ccsd.cnrs.fr/dumas-01558207>

Submitted on 7 Jul 2017

HAL is a multi-disciplinary open access archive for the deposit and dissemination of scientific research documents, whether they are published or not. The documents may come from teaching and research institutions in France or abroad, or from public or private research centers.

L'archive ouverte pluridisciplinaire **HAL**, est destinée au dépôt et à la diffusion de documents scientifiques de niveau recherche, publiés ou non, émanant des établissements d'enseignement et de recherche français ou étrangers, des laboratoires publics ou privés.



Distributed under a Creative Commons Attribution - NonCommercial - NoDerivatives 4.0 International License

Gestion de l'occlusion des prothèses implanto-portées

THESE

Présentée et publiquement soutenue devant la

Faculté d'Odontologie de Marseille
(Doyen : Monsieur le Professeur Jacques DEJOU)

Aix Marseille Université
(Président : Monsieur le Professeur Yvon BERLAND)

Le 06 juin 2017

par

DELMAS Marion

née le 12 août 1987
à APT

Pour obtenir le Diplôme d'Etat de Docteur en Chirurgie Dentaire

EXAMINATEURS DE LA THESE :

| | | |
|------------|---|--|
| Président | : Monsieur le Professeur | M. RUQUET |
| Assesseurs | : <u>Monsieur le Docteur</u> Monsieur le Docteur Madame le Docteur Madame le Docteur | <u>G. STEPHAN</u> P. TAVITIAN A. GIRAUDEAU C. MENSE |

Gestion de l'occlusion des prothèses implanto-portées

THESE

Présentée et publiquement soutenue devant la

Faculté d'Odontologie de Marseille
(Doyen : Monsieur le Professeur Jacques DEJOU)

Aix Marseille Université
(Président : Monsieur le Professeur Yvon BERLAND)

Le 06 juin 2017

par

DELMAS Marion

née le 12 août 1987
à APT

Pour obtenir le Diplôme d'Etat de Docteur en Chirurgie Dentaire

EXAMINATEURS DE LA THESE :

| | | |
|-----------|---|--|
| Président | : Monsieur le Professeur | M. RUQUET |
| Asseseurs | : <u>Monsieur le Docteur</u> Monsieur le Docteur Madame le Docteur Madame le Docteur | <u>G. STEPHAN</u> P. TAVITIAN A. GIRAUDEAU C. MENSE |

FACULTÉ D'ODONTOLOGIE

UNIVERSITÉ D'AIX-MARSEILLE

| | | |
|--|--|---|
| DOYENS HONORAIRES | Professeur Professeur Professeur | A. SALVADORI R. SANGIUOLO [†] H. ZATTARA |
| DOYEN | Professeur | J. DEJOU |
| VICE – DOYEN CHARGÉ DES ENSEIGNEMENTS DIRECTEUR DU DÉPARTEMENT DE FORMATION INITIALE | Professeur | J.D. ORTHLIEB |
| VICE – DOYEN CHARGÉ DE LA RECHERCHE DIRECTEUR DU DÉPARTEMENT DE LA RECHERCHE | Professeur | C. TARDIEU |
| DIRECTEUR DU DÉPARTEMENT DE FORMATION CONTINUE | Professeur | V. MONNET-CORTI |
| CHARGÉS DE MISSION | Professeur Docteur Docteur | A. RASKIN P. SANTONI F. BUKIET |
| RESPONSABLE DES SERVICES ADMINISTRATIFS | Madame | C. BONNARD |
| PROFESSEURS ÉMÉRITES | Professeur Professeur Professeur | J. J. BONFIL F. LOUISE O. HUE |

DOCTEURS HONORIS CAUSA DE L'UNIVERSITÉ D'AIX-MARSEILLE

| | | |
|---|------------------------|------|
| PRÉSIDENT DE LA SECTION DE LA MÉDECINE DENTAIRE UNIVERSITÉ DE GENÈVE – SUISSE | J.N. NALLY | 1972 |
| DOYEN DE LA FACULTÉ DE CHIRURGIE DENTAIRE UNIVERSITÉ DE PITTSBURGH – PENNSYLVANIE - USA | E. FOREST [†] | 1973 |
| DOYEN DE LA FACULTÉ DE MÉDECINE UNIVERSITÉ DE GENÈVE – SUISSE | L.J. BAUME | 1977 |
| DOYEN HONORAIRE DE LA FACULTÉ DE CHIRURGIE DENTAIRE UNIVERSITÉ DE BOSTON - MASSACHUSETTS – USA | H.GOLDMAN [†] | 1984 |
| UNIVERSITÉ DE GÖTEBORG – SUÈDE | P.I. BRÅNEMARK | 1997 |

| |
|---|
| 56 ^{ème} SECTION : DEVELOPPEMENT CROISSANCE ET PREVENTION |
|---|

56.1 ODONTOLOGIE PÉDIATRIQUE

| | | | |
|-----------------------|--------------|-----------|-------------|
| Professeur | C. TARDIEU * | Assistant | I. BLANCHET |
| Maître de Conférences | D. BANDON | Assistant | C. KHOURY |
| Maître de Conférences | A. CHAFAIE | Assistant | V. MAGNAN |
| | | Assistant | N. RENOU |

56.2 ORTHOPÉDIE DENTO-FACIALE

| | | | |
|-----------------------|------------------|-----------|----------------------|
| Maître de Conférences | J. BOHAR | Assistant | M. BARBERO |
| Maître de Conférences | E. ERARD | Assistant | L. LEVY-DAHAN |
| Maître de Conférences | J. GAUBERT | Assistant | S. MARION des ROBERT |
| Maître de Conférences | M. LE GALL* | Assistant | C. MITLER |
| Maître de Conférences | C. PHILIP-ALLIEZ | Assistant | A. PATRIS-CHARRUET |
| | | Assistant | J. SCHRAMM |

56.3 PRÉVENTION - ÉPIDÉMIOLOGIE - ÉCONOMIE DE LA SANTÉ - ODONTOLOGIE LÉGALE

| | | | |
|-----------------------|------------|-----------|-------------|
| Professeur | B. FOTI * | Assistant | J. SCIBILIA |
| Maître de Conférences | D. TARDIVO | | |

*Responsable de la sous-section

| |
|--|
| 57 ^{ème} SECTION : SCIENCES BIOLOGIQUES, MÉDECINE ET CHIRURGIE BUCCALE |
|--|

57.1 PARODONTOLOGIE

| | | | |
|------------|-------------------|-----------|------------|
| Professeur | V. MONNET-CORTI * | Assistant | A. BOYER |
| | | Assistant | V. MOLL |
| | | Assistant | A. MOREAU |
| | | Assistant | M. PIGNOLY |

57.2 CHIRURGIE BUCCALE – PATHOLOGIE ET THÉRAPEUTIQUE - ANESTHÉSIOLOGIE – RÉANIMATION

| | | | |
|-----------------------|-------------------|-----------|--------------|
| Maître de Conférences | D. BELLONI | Assistant | J. GARCONNET |
| Maître de Conférences | J. H. CATHERINE * | Assistant | E. MASSEREAU |
| Maître de Conférences | P. ROCHE-POGGI | Assistant | E. QUINQUE |

57.3 SCIENCES BIOLOGIQUES BIOCHIMIE, IMMUNOLOGIE, HISTOLOGIE, EMBRYOLOGIE, GÉNÉTIQUE, ANATOMO-PATHOLOGIE, BACTÉRIOLOGIE, PHARMACOLOGIE

| | | | |
|-----------------------|------------|-----------|---------------|
| Maître de Conférences | P. LAURENT | Assistant | C. LE FOURNIS |
|-----------------------|------------|-----------|---------------|

65^{ÈME} SECTION : BIOLOGIE CELLULAIRE

| | |
|------------|---|
| Professeur | I. ABOUT* (Responsable de la sous-section 57.3) |
|------------|---|

*Responsable de la sous-section

58^{ème} SECTION :
 SCIENCES PHYSIQUES ET PHYSIOLOGIQUES, ENDODONTIQUES ET PROTHETIQUES

58.1 ODONTOLOGIE CONSERVATRICE, ENDODONTIE

| | | | |
|-------------------------------|---------------|-----------|---------------|
| Professeur | H. TASSERY | Assistant | B. BALLESTER |
| Maître de Conférences | G. ABOUDHARAM | Assistant | H. DE BELENET |
| Maître de Conférences | F. BUKIET | Assistant | A. FONTES |
| Maître de Conférences | C. PIGNOLY | Assistant | M. GLIKPO |
| Maître de Conférences | L. POMMEL * | Assistant | S. MANSOUR |
| Maître de Conférences | E. TERRER | Assistant | L. ROLLET |
| Maître de Conférences associé | M. GUIVARC'H | | |

58.2 PROTHÈSE PROTHÈSE CONJOINTE, PROTHÈSE ADJOINTE PARTIELLE, PROTHÈSE TOTALE, PROTHÈSE MAXILLO-FACIALE

| | | | |
|-----------------------|--------------|-----------|------------|
| Professeur | M. RUQUET | | |
| Maître de Conférences | G. LABORDE | Assistant | M. DODDS |
| Maître de Conférences | M. LAURENT | Assistant | A. FERDANI |
| Maître de Conférences | B.E. PRECKEL | Assistant | C. MENSE |
| Maître de Conférences | P. SANTONI * | Assistant | C. NIBOYET |
| Maître de Conférences | G. STEPHAN | Assistant | A. REPETTO |
| Maître de Conférences | P. TAVITIAN | Assistant | A. SETTE |
| Maître de Conférences | A. TOSELLO | | |

58.3 SCIENCES ANATOMIQUES ET PHYSIOLOGIQUES OCCLUSODONTOLOGIE, BIOMATÉRIAUX, BIOPHYSIQUE, RADIOLOGIE

| | | | |
|-----------------------|------------------|-----------|-----------|
| Professeur | J. DEJOU | Assistant | T. GIRAUD |
| Professeur | J. D. ORTHLIEB * | Assistant | M. JEANY |
| Professeur | A. RASKIN | | |
| Maître de Conférences | A. GIRAUDEAU | | |
| Maître de Conférences | B. JACQUOT | | |
| Maître de Conférences | J. P. RÉ | | |

*Responsable de la sous-section

A Monsieur le Professeur Michel RUQUET,

*Je vous remercie d'avoir accepté de présider mon jury de thèse.
J'ai pu apprécier tout au long de mes études votre enseignement, votre
disponibilité et votre grande sympathie.*

Je vous prie de croire à ma sincère reconnaissance et à mon profond respect.

A Monsieur le Docteur Grégory STEPHAN,

Je vous remercie d'avoir accepté spontanément de diriger ma thèse.

J'ai apprécié votre écoute et le temps que vous m'avez accordé.

Je vous remercie également d'avoir partagé vos connaissances et votre expérience pour m'aider dans l'élaboration de ce travail.

Je vous prie de croire à mon plus profond respect pour votre savoir et la qualité de votre enseignement.

A Monsieur le Docteur Patrick TAVITIAN,

Je vous remercie chaleureusement d'avoir accepté de faire partie de mon jury de thèse.

Les vacances d'implantologie réalisées à vos côtés ont été riche en enseignement. J'ai pris plaisir à vous assister et à découvrir le métier auprès de vous. De plus, vos qualités humaines m'ont apporté bien plus que je l'aurai espéré.

Je retiendrais tous les moments d'enjouement et de convivialité que nous avons partagé.

A Madame le Docteur Anne GIRAUDEAU,

Je vous remercie sincèrement d'avoir accepté de faire partie de mon jury de thèse.

Vous m'avez accompagné dès mes premiers moments en clinique. Votre présence et votre aide ont été rassurante. Vous avez toujours été disponible et à mon écoute, je vous en remercie.

Vos qualités humaines, votre implication envers les étudiants, vos conseils, et votre gentillesse m'ont profondément touché.

Je vous remercie pour ces années passées à vos côtés.

A Madame le Docteur Chloé MENSE,

*Je vous remercie d'avoir accepté de faire partie de ce jury.
votre dynamisme, votre dévouement, votre disponibilité et vos
connaissances ont constitué un soutien précieux.
Je vous remercie également pour votre aide, votre gentillesse et votre bonne
humeur qui m'ont toujours rassuré et permis d'avancer.*

TABLE DES MATIERES

| | |
|---|-----------|
| INTRODUCTION..... | 1 |
| I. DIFFERENCES ENTRE IMPLANTS ET RACINES NATURELLES : CONSEQUENCES SUR L’OCCLUSION | 2 |
| I.1. APPAREIL D’ANCRAGE RADICULAIRES DANS L’OS | 2 |
| I.1.1. Racine naturelle : ligament parodontal, cément et os alvéolaire | 2 |
| I.1.2. Implant : l’ostéointégration | 3 |
| I.2. RÔLE DU SYSTEME NEURO-MUSCULAIRE DANS L’OCCLUSION DENTAIRE | 4 |
| I.2.1. Récepteurs proprioceptifs | 4 |
| I.2.1.1. Récepteurs desmodontaux | 4 |
| I.2.1.2. Récepteurs des Articulations Temporo-Mandibulaire (ATM)..... | 4 |
| I.2.1.3. Récepteurs des muscles masticateurs..... | 5 |
| I.2.2. Muscles masticateurs..... | 5 |
| I.3. CONSEQUENCES SUR L’OCCLUSION..... | 6 |
| I.3.1. Mobilité : Viscoélasticité vs Ankylose fonctionnelle..... | 6 |
| I.3.1.1. Mobilité axiale | 6 |
| I.3.1.2. Mobilité latérale (transversale ou horizontale) | 7 |
| I.3.2. Centre de rotation | 8 |
| I.3.3. Perception sensitive qualitative des forces appliquées..... | 9 |
| I.3.3.1. Proprioception..... | 9 |
| I.3.3.2. "Ostéoperception" | 10 |
| I.3.4. Perception sensitive quantitative des forces appliquées..... | 10 |
| I.3.4.1. Seuil de perception d’une dent..... | 10 |
| I.3.4.2. Seuil de perception d’un implant | 11 |
| I.3.5. Adaptation aux forces occlusales | 12 |
| I.3.6. Pérennité de l’occlusion dans le temps..... | 14 |
| I.3.7. A retenir..... | 14 |
| II. EXAMEN CLINIQUE OCCLUSAL PRE-IMPLANTAIRE | 15 |
| II.1. ENTRETIEN CLINIQUE..... | 15 |
| II.2. EXAMEN CLINIQUE DE L’OCCLUSION..... | 16 |
| II.2.1. Ouverture buccale | 16 |
| II.2.1.1. Limitation d’ouverture buccale | 16 |
| II.2.1.2. Limitation en diduction, déviation et déflexion..... | 17 |
| II.2.2. Examen du parodonte..... | 17 |
| II.2.3. Examen des dents..... | 19 |
| II.2.4. Examen de l’occlusion | 19 |
| II.2.4.1. Examen des arcades..... | 19 |
| II.2.4.2. Examen de l’ Occlusion d’Intercuspidie Maximale (OIM)..... | 20 |
| II.2.4.3. Analyse du guidage | 20 |

| | |
|---|-----------|
| IV. GESTION DES COMPLICATIONS TARDIVES IMPLANTAIRES ET PROTHETIQUES LIEES A UN PROBLEME D'OCCLUSION..... | 50 |
| IV.1. GESTION DES COMPLICATIONS MECANIQUES..... | 50 |
| IV.1.1. Usure des faces occlusales..... | 50 |
| IV.1.2. Descellement d'une prothèse..... | 51 |
| IV.1.3. Dévissage d'une vis..... | 52 |
| IV.1.3.1. Dévissage de la vis de prothèse..... | 52 |
| IV.1.3.2. Dévissage de la vis de pilier..... | 53 |
| IV.1.4. Fractures..... | 53 |
| IV.1.4.1. Fracture de la prothèse (céramique, base résine)..... | 53 |
| IV.1.4.2. Fracture de l'armature..... | 56 |
| IV.1.4.3. Fracture de vis (vis de prothèse, vis de pilier)..... | 57 |
| IV.1.4.4. Fracture de pilier (anatomique / boule)..... | 59 |
| IV.1.4.5. Fracture d'un implant ostéointégré..... | 59 |
| IV.2. GESTION DES COMPLICATIONS BIOLOGIQUES..... | 62 |
| IV.2.1. Perte d'ostéointégration tardive de l'implant..... | 62 |
| IV.2.2. Péri-implantite secondaire à un problème occlusal ?..... | 63 |
| IV.3. SYNTHESE..... | 63 |
| CONCLUSION..... | 64 |
| BIBLIOGRAPHIE | |
| TABLE DES ILLUSTRATIONS | |

INTRODUCTION

L'occlusodontie contribue au succès à long terme dans toutes les disciplines de l'odontologie. En effet, tous les traitements dentaires ont une implication occlusale⁽¹⁾ puisque l'occlusion dentaire est la manière dont les dents maxillaires s'engrènent avec les dents mandibulaires⁽²⁾. Elle doit donc être le fil conducteur de la pratique quotidienne de chaque chirurgien-dentiste, y compris en implantologie.

A l'heure actuelle, la solution implantaire est considérée comme la meilleure option de restauration⁽³⁾ avec un taux de survie de 94,6% à 20 ans⁽⁴⁾. L'implantologie et l'occlusion sont deux domaines de la dentisterie extrêmement liés car la prothèse guide la position des implants et les thérapeutiques associées. Réduire l'implantologie à un acte chirurgical conduit à faire des erreurs. L'aboutissement du traitement est la prothèse et non la pose de l'implant.

Les prothèses sur implants s'inscrivent et doivent s'intégrer dans le schéma (ou fonctionnement) neuro-musculo-articulaire du patient. En effet, l'efficacité de l'appareil manducateur dépend de l'équilibre de trois systèmes : le système ostéo-articulaire, le système neuro-musculaire et le système dentaire. Ils sont indissociables les uns des autres⁽⁵⁾ et doivent fonctionner en symbiose pour permettre de réaliser les différentes fonctions manducatrices : déglutition, mastication, communication (phonation, mimiques, esthétique), succion, préhension, ventilation, émotions, posture, bâillement^(1,6). L'équilibration occlusale assure la pérennité des prothèses implanto-portées⁽⁷⁾ en répartissant des contraintes engendrées par la musculature manducatrice. Nous comprenons ainsi l'importance de la gestion de l'occlusion des prothèses implanto-portées.

Le développement de l'implantologie a tout de même conduit à s'interroger sur les raisons causant un taux d'échec implantaire d'environ 5%^(8,9). Les surcharges occlusales, avec les péri-implantites, semblent être le facteur le plus important associé aux échecs tardifs^(10,11). Pour limiter les surcharges occlusales, de nombreux auteurs proposent des schémas occlusaux qui minimisent les facteurs de risque et permettent à la restauration prothétique de fonctionner en harmonie avec le reste de l'appareil manducateur⁽³⁾. Cependant, il existe de nombreuses contradictions sur l'attitude à adopter.

L'intérêt de ce travail est donc de comprendre pourquoi nous devons considérer que les règles d'occlusion adaptées aux dents naturelles ne peuvent pas s'appliquer en intégralité aux prothèses sur implants. Nous allons donc nous poser deux questions : quel concept occlusal adopter en prothèse implanto-portée selon la situation clinique ? Et comment gérer les complications tardives liées à un problème occlusal ?

Pour tenter de répondre à ces interrogations, nous allons évoquer les spécificités qui différencient une racine naturelle d'une racine artificielle, qui font que les prothèses sur implants ont des particularités occlusales. Ensuite nous aborderons l'examen clinique occlusal pré-implantaire pour anticiper les risques d'échecs occlusaux. Quand les anomalies occlusales et les parafonctions sont contrôlées et stabilisées, nous verrons comment choisir la position de référence et quels sont les concepts occlusaux idéaux pour chaque situation prothétique implanto-portée. Enfin, nous aborderons la gestion au cabinet dentaire des complications tardives implantaires et prothétiques liées à un problème occlusal.

I. DIFFERENCES ENTRE IMPLANTS ET RACINES NATURELLES : CONSEQUENCES SUR L'OCCLUSION

Le remplacement d'une racine naturelle par une racine artificielle (implant) entraîne des différences d'un point de vue fondamental et clinique. Nous allons donc aborder les particularités de l'appareil d'ancrage dans l'os, le rôle du système neuro-musculaire dans l'occlusion dentaire et les conséquences occlusales que cela va engendrer.

I.1. APPAREIL D'ANCRAGE RADICULAIRES DANS L'OS

La figure ci-dessous (Fig. 1.1) schématise les différences fondamentales entre l'appareil d'ancrage d'une racine naturelle et l'appareil d'ancrage d'une racine artificielle^(12,13) :

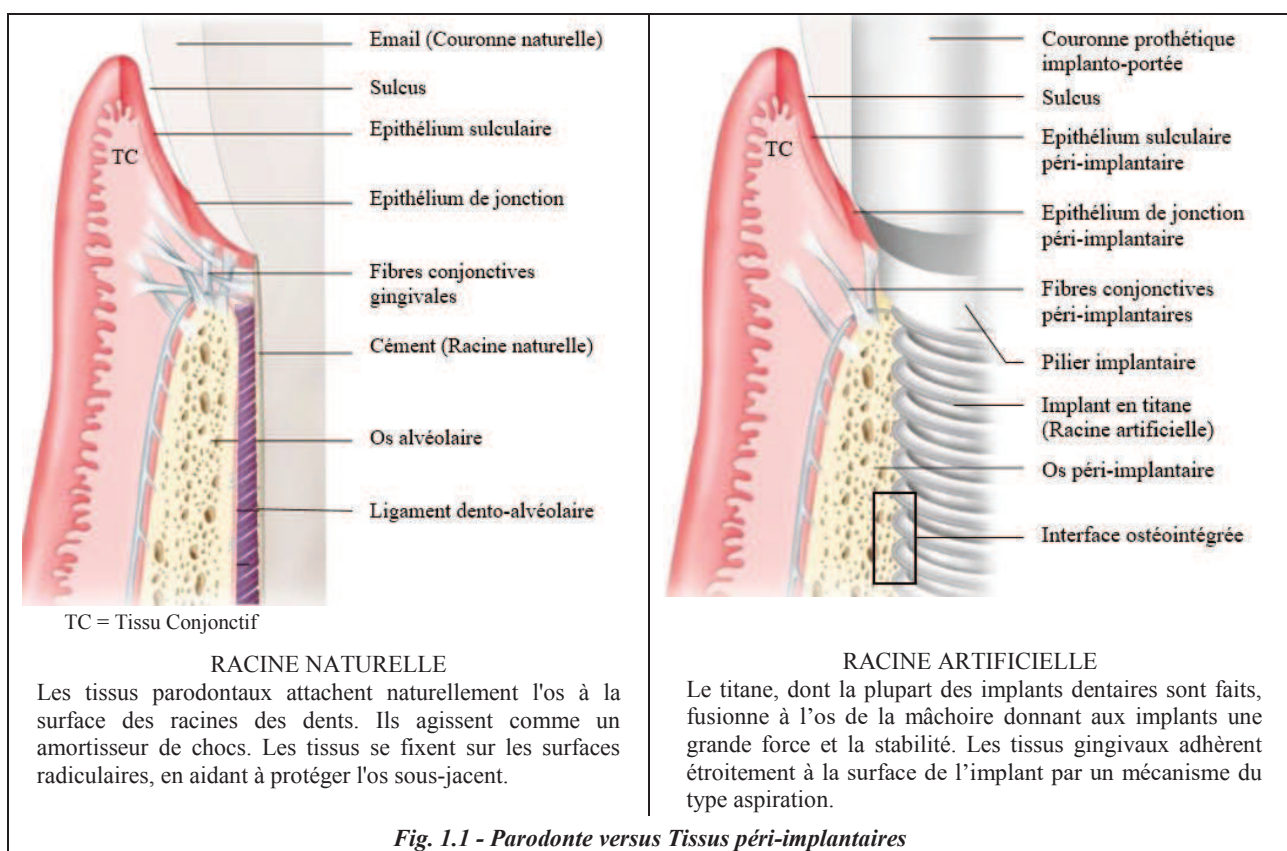
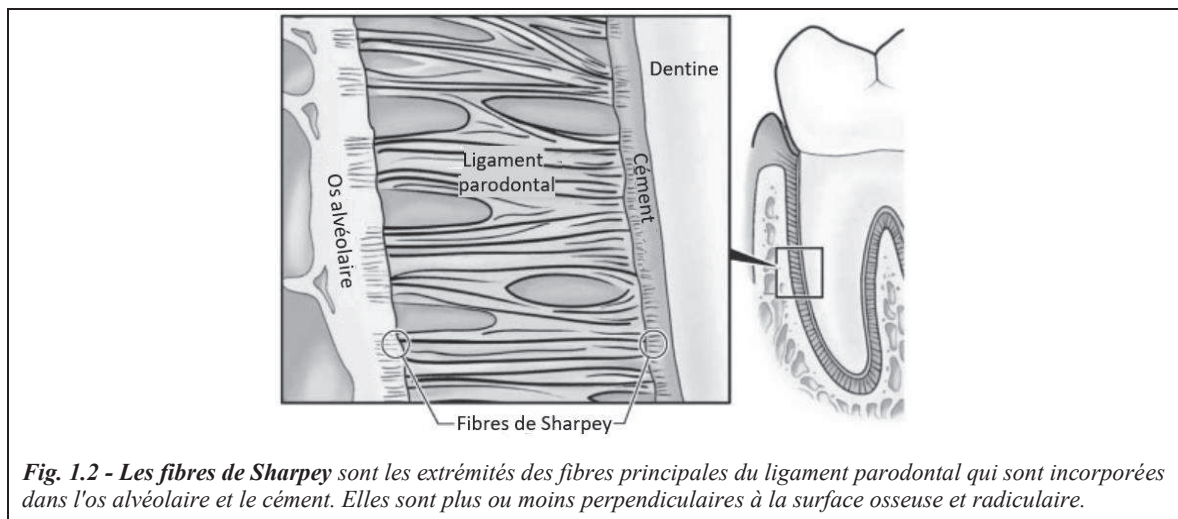


Fig. 1.1 - Parodonte versus Tissus péri-implantaires

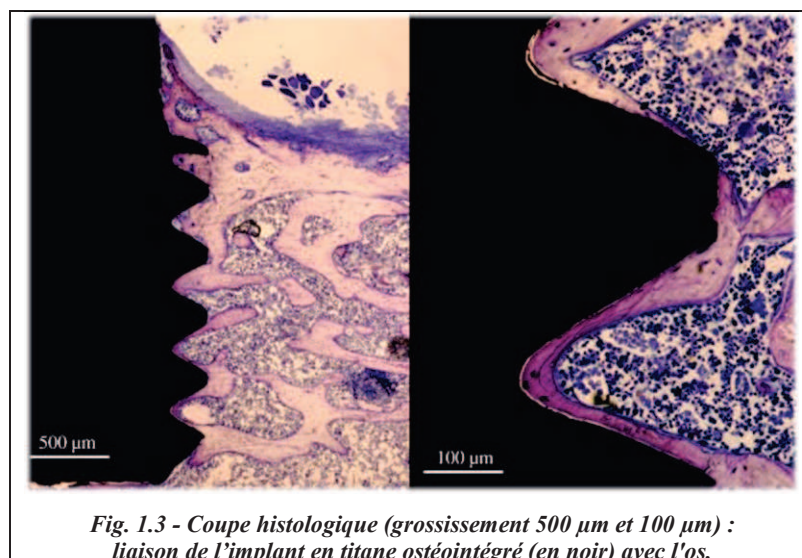
I.1.1. Racine naturelle : ligament parodontal, cément et os alvéolaire

L'appareil d'ancrage d'une racine dentaire est constitué d'un ligament parodontal (ou desmodonte ou ligament dento-alvéolaire) pris entre le cément et l'os alvéolaire. Pour les dents saines, cette attache parodontale est efficacement protégée des agents pathogènes, grâce à la muqueuse buccale et à l'épithélium de jonction accolé à la dent par des hémidesmosomes⁽¹⁴⁾. Le ligament parodontal contient les récepteurs desmodontaux et des fibres principales constituées de collagène. Les fibres de Sharpey représentent la partie terminale de ces fibres principales et elles sont insérées dans la paroi alvéolaire à une extrémité et dans le cément à l'autre extrémité⁽¹⁵⁾. Au niveau de la dent fonctionnelle, les fibres de Sharpey sont orientées plus ou moins perpendiculairement à la surface osseuse et cémentaire⁽¹³⁾ (Fig. 1.2).



I.1.2. Implant : l'ostéointégration

L'ostéointégration est un concept développé par Per-Ingvar Brånemark dès 1965 ⁽¹⁶⁾. Cliniquement, l'ostéointégration se traduit par la stabilité et l'ankylose de l'implant dans l'os. Histologiquement, l'ostéointégration est une "jonction anatomique et directe entre l'os vivant remanié et la surface de l'implant mis en charge" ⁽¹⁷⁾. Il n'y a donc plus de ligament parodontal et donc plus de récepteurs desmodontaux. L'os nouvellement formé ne se distingue plus de l'os préexistant puisque la réparation osseuse ne produit pas de tissu cicatriciel quand elle a lieu dans de bonnes conditions ^(18,19) (Fig. 1.3).



Depuis les années 80, il est admis que l'ostéointégration d'un implant en titane est obtenue au bout de 3 à 6 mois après implantation. Mais de nos jours, avec les nouveaux états de surface et les nouvelles géométries des implants, nous pouvons avoir une ostéointégration au bout de 3 à 4 mois à la mandibule et de 4 à 6 mois au maxillaire ⁽¹³⁾.

Si l'implant bouge durant cette période, cela signifie qu'un tissu fibreux conjonctif s'est interposé ⁽²⁰⁾. L'implant est alors fibro-intégré et non ostéo-intégré. La fibro-intégration est synonyme d'échec ⁽²¹⁾ car elle est irréversible. Une fois que l'implant est ostéo-intégré, une fibro-intégration irréversible peut également se produire en cas de traumatisme occlusal ⁽²²⁾ (alors qu'avec une dent naturelle c'est réversible : elle ne bougera plus quand le traumatisme occlusal sera arrêté).

I.2. RÔLE DU SYSTEME NEURO-MUSCULAIRE DANS L'OCCLUSION DENTAIRE

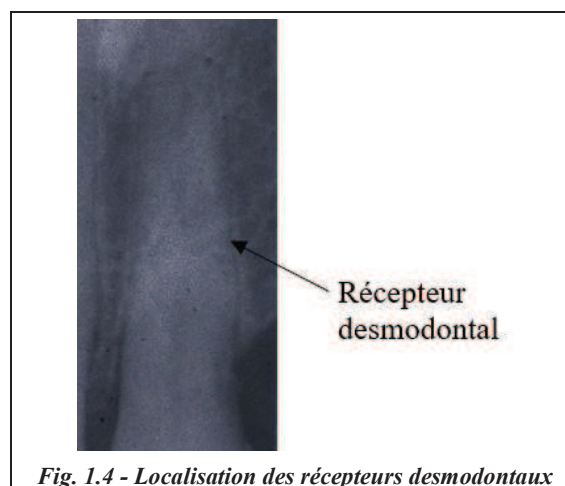
Le système neuro-musculaire comprend : un système nerveux périphérique qui équivaut principalement aux récepteurs proprioceptifs et un système effecteur constitué par les muscles masticateurs.

I.2.1. Récepteurs proprioceptifs

Les récepteurs proprioceptifs sont localisés au niveau du desmodonte, des articulations temporo-mandibulaire, des muscles et des tendons.

I.2.1.1. Récepteurs desmodontaux

Les récepteurs desmodontaux (Fig. 1.4) enregistrent, via le nerf trijumeau (branche maxillaire V2 ou mandibulaire V3), l'intensité d'une force sur une dent, son temps d'application et sa direction. Cet enregistrement se fait soit par voie réflexe (rôle de protection des dents et du parodonte), soit par voie automatique (rôle d'analyse de la texture du bol alimentaire lors de la mastication et déclenchement de la déglutition). Ils peuvent détecter des interférences, même infimes ^(7,13,23). L'absence de récepteurs desmodontaux autour des implants va donc avoir une répercussion sur l'occlusion des prothèses sur implant.



I.2.1.2. Récepteurs des Articulations Temporo-Mandibulaire (ATM)

D'après Woda en 1983 ⁽²⁴⁾, l'articulation temporo-mandibulaire (ATM) est constituée de différents récepteurs : récepteurs de Ruffini, récepteurs de Pacini, récepteurs tendineux de Golgi et les terminaisons libres. Elle a donc une innervation sensitive qui lui est propre et qui est importante dans l'occlusion. En effet, nous avons vu que **les récepteurs desmodontaux détectent des interférences de faible intensité**, mais il faut aussi savoir que **les récepteurs de l'ATM et des muscles signalent des interférences d'intensité plus importante** ⁽²⁴⁾. Donc même en l'absence de récepteurs desmodontaux, sur des implants par exemple, des sensations transmises par des stimuli externes peuvent être ressenties. Ces récepteurs ont aussi pour rôle de transmettre des informations sur la position de repos mandibulaire. Cette position ne fait pas intervenir les dents, donc pas les récepteurs desmodontaux, ce qui a un intérêt lors des édentements complets. Les terminaisons nerveuses libres induisent une sensation douloureuse en cas de pathologie ⁽⁷⁾.

I.2.1.3. Récepteurs des muscles masticateurs

L'ATM est mobilisée par des muscles masticateurs. L'innervation motrice de ces muscles est principalement assurée par le nerf trijumeau (V3 - branche mandibulaire), chargée aussi de l'innervation sensitive des dents et du parodonte ^(25,26). L'innervation sensitive leur est propre puisqu'elle est assurée par :

- les fuseaux neuromusculaires pour les muscles (rôle de protection contre un étirement inadéquat et rôle d'adaptation de la longueur et du tonus musculaire) ;
- les récepteurs tendineux de Golgi pour les tendons (rôle de protection contre une tension ou une contraction musculaire inadéquat) ⁽⁷⁾.

Ainsi, les muscles peuvent être considéré comme des "**organes de perception**" ⁽²⁷⁾ car ils contribuent aux sensations proprioceptives.

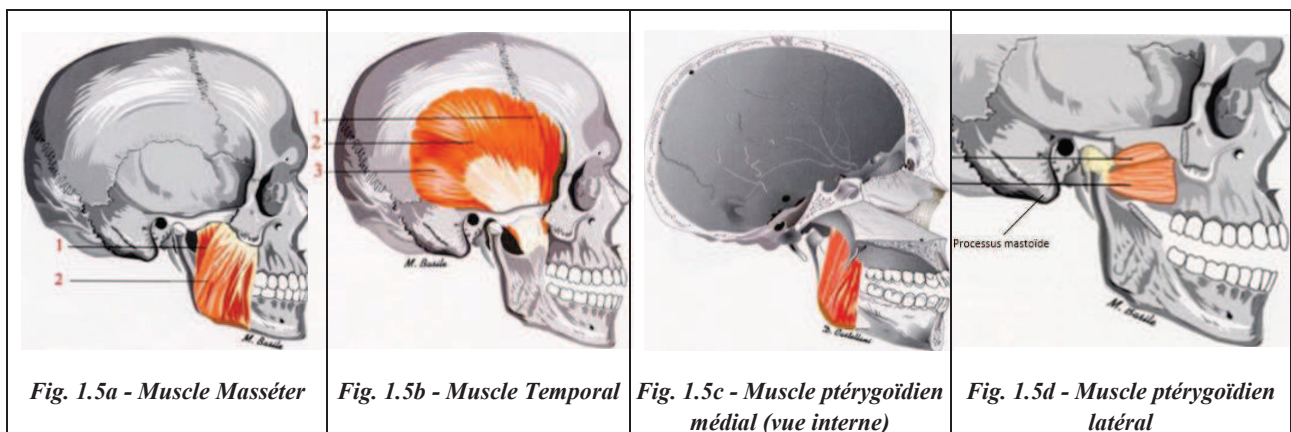
I.2.2. Muscles masticateurs

Les muscles masticateurs sont annexés à la mandibule. Ils sont élévateurs ou abaisseurs.

Les muscles élévateurs (et propulseurs) sont puissants, à insertion crânienne et permettent l'ouverture/fermeture, la propulsion/rétropulsion et la diduction. Ils sont au nombre de quatre dont :

- trois élévateurs : le **masséter**, le **temporal** et le **ptérygoïdien médial** (Fig. 1.5a, b, c). Ils s'activent à chaque déglutition "à vide" soit 1500 à 2000 fois/jour ⁽⁷⁾. Ce n'est donc pas en mastiquant que nous faisons travailler ces muscles, c'est surtout pendant la déglutition "à vide".
- un propulseur : le **ptérygoïdien latéral** (Fig. 1.5d), seul responsable de la propulsion et de la diduction. Il s'active lors d'une ouverture importante et des diductions (préhension d'un aliment, bâillement,...) soit 150 à 400 fois/jour ⁽⁷⁾. De par ses insertions anatomiques, il contrôle la situation du disque articulaire par rapport aux structures osseuses. Ce muscle est responsable de la plupart des pathologies articulaires ⁽⁷⁾ puisqu'en cas de courbature il va tirer sur le disque et pourra entrainer le condyle avec lui.

En cas d'anomalies occlusales, ces muscles peuvent présenter des courbatures (évoluant en contractures) ou des spasmes.



Les muscles abaisseurs sont faibles, à insertion hyoïdienne et permettent l'ouverture de la bouche. Ce sont les muscles supra-hyoïdiens (génio-hyoïdien, mylo-hyoïdien et ventre antérieur du digastrique).

I.3. CONSEQUENCES SUR L'OCCLUSION

L'ostéointégration et l'absence de ligament parodontal, liés aux différences entre les implants et les racines naturelles, entraînent des conséquences occlusales à l'origine de problèmes mécaniques. Les différences notables sont : la mobilité et le centre de rotation, la perception sensitive et quantitative, l'adaptation aux forces occlusales et la pérennité de l'occlusion dans le temps.

I.3.1. Mobilité : Viscoélasticité vs Ankylose fonctionnelle

Mobilité dentaire (viscoélasticité) : Une dent saine présente une mobilité physiologique dans son alvéole grâce à la structure viscoélastique du ligament parodontal et à l'orientation des fibres de Sharpey. Les forces occlusales sont ainsi distribuées et absorbées par l'os alvéolaire ⁽²⁸⁾. Cette capacité d'amortissement permet une adaptabilité protectrice immédiate, et la stimulation osseuse confère une adaptabilité à moyen et long terme ⁽²⁹⁾.

La mobilité dentaire est déterminée par la largeur, la hauteur et la qualité du ligament parodontal ⁽³⁰⁾. L'espace ligamentaire est régulé et maintenu grâce aux cellules du ligament qui régulent la minéralisation et donc préviennent l'ankylose ⁽³¹⁾.

Mobilité implantaire (ankylose fonctionnelle) : Un implant ostéointégré est ankylosé dans l'os (Fig. 1.3). L'immobilité d'un implant est un critère de succès de l'ostéointégration. Ce critère exclut la présence de tissu fibreux entre l'implant et l'os alvéolaire, et donc exclut la présence d'une structure ligamentaire ⁽³²⁾. Ainsi, il n'y a **pas d'amortissement** des forces. L'ostéointégration fait que l'os et l'implant sont liés. La mobilité concerne alors ces deux éléments, en relation avec la densité osseuse ⁽²⁹⁾.

Les forces de mastication sont axiales et latérales (transversales).

I.3.1.1. Mobilité axiale

Mobilité axiale d'une dent : elle varie en fonction des dents de **25 à 100 µm** (micron) avec une moyenne de 60 µm ^(29,33) (Fig. 1.6).

Mobilité axiale d'un implant : elle varie en fonction de la densité osseuse de **3 à 5 µm** avec une moyenne de 4 µm ^(29,33) (Fig. 1.6). Le déplacement de l'implant sera plus important dans un os de type IV que dans un os de type I de la classification Lekholm et Zarb ⁽²⁹⁾.

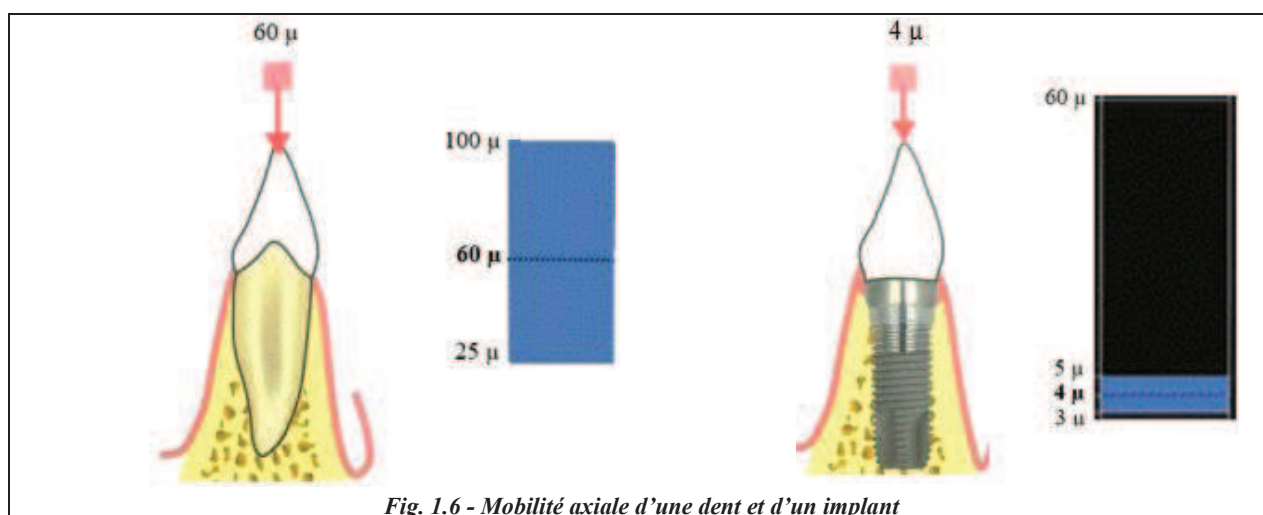


Fig. 1.6 - Mobilité axiale d'une dent et d'un implant

I.3.1.2. Mobilité latérale (transversale ou horizontale)

Mobilité latérale d'une dent : elle se produit en deux étapes (Fig. 1.7) :

**la première étape viscoélastique*, non linéaire, qui se produit au départ de l'application de la force ou sous une force légère (environ 100g). Le ligament parodontal se déforme de façon réversible et il répartit la contrainte. Durant cette phase l'os alvéolaire est protégé et stimulé.

**la seconde étape linéaire impliquant le tissu osseux*, qui se produit quand la force est plus importante (500g par exemple). L'os alvéolaire se déforme de façon plus linéaire et il est en souffrance ^(29,33).




Fig. 1.7 - Deux phases de la mobilité latérale d'une dent

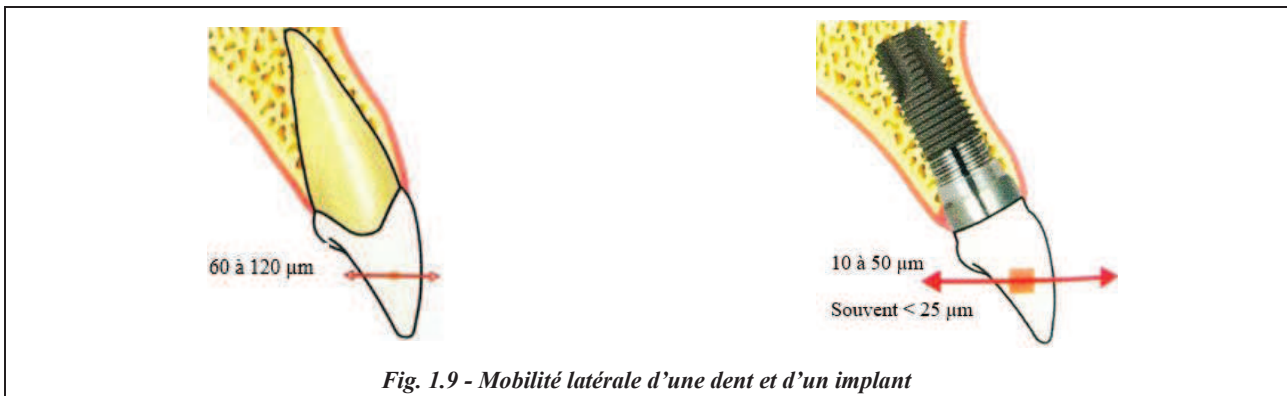Le tableau ci-dessous (Fig. 1.8) montre les valeurs les plus fréquentes de mobilités dentaires latérales chez des adultes sans maladie parodontale.

La mobilité latérale d'une dent est en moyenne de **120 µm** pour les incisives, 75 µm pour les canines, 100 µm pour les prémolaires et **60 µm** pour les molaires ^(29,34) (Fig. 1.8 et 1.9). Nous pouvons alors constater que les dents monoradiculées ont une mobilité physiologique plus importante que les pluriradiculées.

| Dents | Mobilité horizontale d'une dent (µm) |
|-------------|--------------------------------------|
| Incisives | 100-120 |
| Canines | 50-90 |
| Prémolaires | 80-100 |
| Molaires | 40-80 |

Fig. 1.8 - Tableau des valeurs de la mobilité horizontale de différentes dents soumises à une force horizontale de 500g

Mobilité latérale d'un implant : Selon la densité osseuse de l'os, la mobilité latérale d'un implant varie entre 10 et 50 µm, mais le plus souvent elle est **inférieure à 25 µm** ^(13,28) (Fig. 1.9). Le déplacement se fait en *une seule phase linéaire*, comme dans la seconde étape du déplacement de la dent ⁽²⁹⁾. Les implants supportent mal les contraintes latérales, et il y a un risque de fracture car elles ne sont pas régulées par les récepteurs desmodontaux ⁽⁷⁾. La question se pose alors pour les implants en lieu et place de canine qui doivent assurer les mouvements de diduction. Nous verrons par la suite que lorsque nous remplaçons une canine par une prothèse implanto-portée, la présence ou non de récepteurs desmodontaux au niveau de l'arcade antagoniste va jouer un rôle essentiel ⁽³⁵⁾.



En cas de parodonte réduit, les mobilités axiale et latérale des dents seront plus importantes. Une reprise de parodontite peut donc entraîner une augmentation du bras de levier. Les contacts ne se font alors plus que sur les implants, provoquant des problèmes mécaniques. Ainsi, une prothèse implanto-portée ne peut s'envisager que sur parodonte sain, et cela implique un suivi occlusal particulier et la réalisation d'une contention si nécessaire ^(13,28).

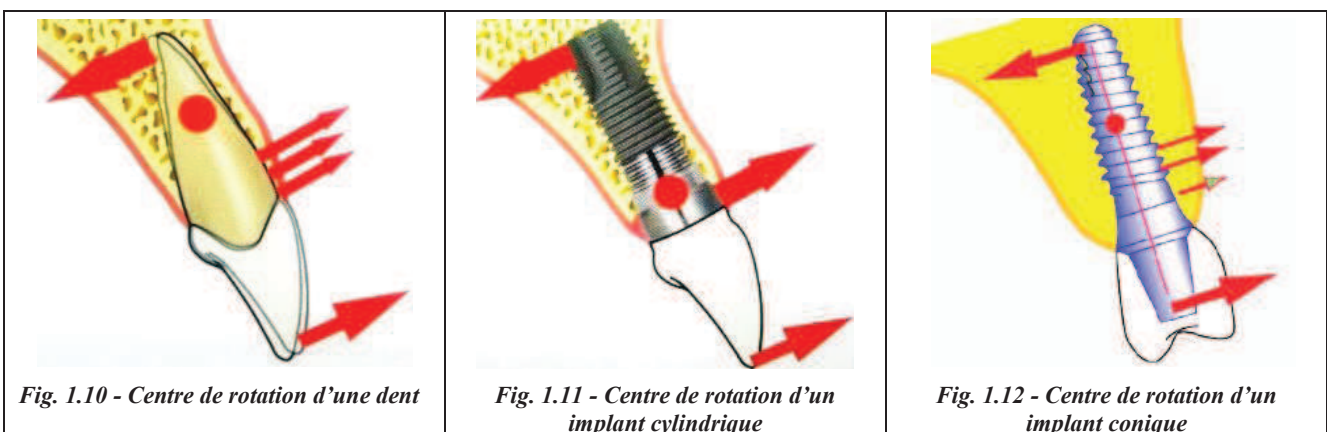
I.3.2. Centre de rotation

Centre de rotation d'une dent : Grâce à la viscoélasticité du ligament parodontal et à la forme conique de la racine, le centre de rotation d'une dent est situé au **un tiers apical** ⁽³⁶⁾. Les forces latérales sont donc dissipées loin de la crête osseuse marginale, ce qui minimise le risque de perte osseuse cervicale (Fig. 1.10). Ainsi le ligament parodontal diffuse les contraintes occlusales tout au long de la racine ^(28,29).

Centre de rotation d'un implant : Du fait de la quasi-absence de mobilité peut-on parler de centre de rotation des implants ? Ce point est très discuté dans la littérature.

Les auteurs qui l'évoquent pensent que l'absence de ligament parodontal et la forme cylindrique des implants déplacent le centre de rotation au **un tiers cervical** (Fig. 1.11). Ainsi, les forces occlusales latérales se concentrent vers le col implantaire et la crête osseuse marginale ⁽³³⁾. Cela pourrait avoir pour conséquence la perte osseuse autour du col implantaire ⁽²⁸⁾ bien que cette théorie soit très controversé en faveur de la théorie bactérienne ⁽³⁷⁾. En tout cas, cela explique les fractures prothético-implantaires en cervical lors de surcharges occlusales.

Si l'implant est de forme conique, le centre de rotation **se rapproche de l'apex** comme pour une dent naturelle (Fig. 1.12). La forme conique améliore la rigidité, la solidité et la distribution des forces latérales dans l'os périphérique ⁽³⁸⁾.



I.3.3. Perception sensitive qualitative des forces appliquées

I.3.2.1. Proprioception

La proprioception permet au système nerveux central d'avoir la perception, consciente ou non, de la position d'un muscle ou d'une articulation, et des pressions exercées sur différents organes comme la peau ou les dents ⁽⁷⁾. Les récepteurs mis en jeu dans la proprioception sont des mécanorécepteurs localisés dans le desmodonte, les ATM, les muscles et les tendons. Ils jouent un rôle dans le contrôle de l'occlusion en modulant l'activité musculaire (force, direction et vitesse), mais aussi en donnant des informations sur la position de la mâchoire dans l'espace ⁽³⁹⁾.

Les récepteurs desmodontaux situés dans le ligament parodontal permettent la proprioception dentaire. En cas de charge fonctionnelle (bol alimentaire lors de la mastication), les récepteurs intègrent les informations dues aux pressions (analyse de la texture), ce qui permet d'avoir conscience des mouvements des muscles et ATM. Ensuite ils transmettent inconsciemment au noyau sensitif du V (V2 ou V3) les informations sensorielles, nécessaires à l'**ajustement de la puissance de contractions** des muscles et au positionnement des maxillaires, via le noyau moteur du V.

En cas de surcharge (un obstacle "dur" comme un noyau d'olive), le circuit initial est le même mais le noyau sensitif du V va transmettre l'information, via le noyau inhibiteur du V, pour inhiber la contraction des muscles élévateurs. Si l'obstacle "dur" est vraiment très gros, en même temps il va commander au noyau moteur du V la contraction des muscles abaisseurs. La surcharge est alors évitée (Fig. 1.13) ^(7,35,40).

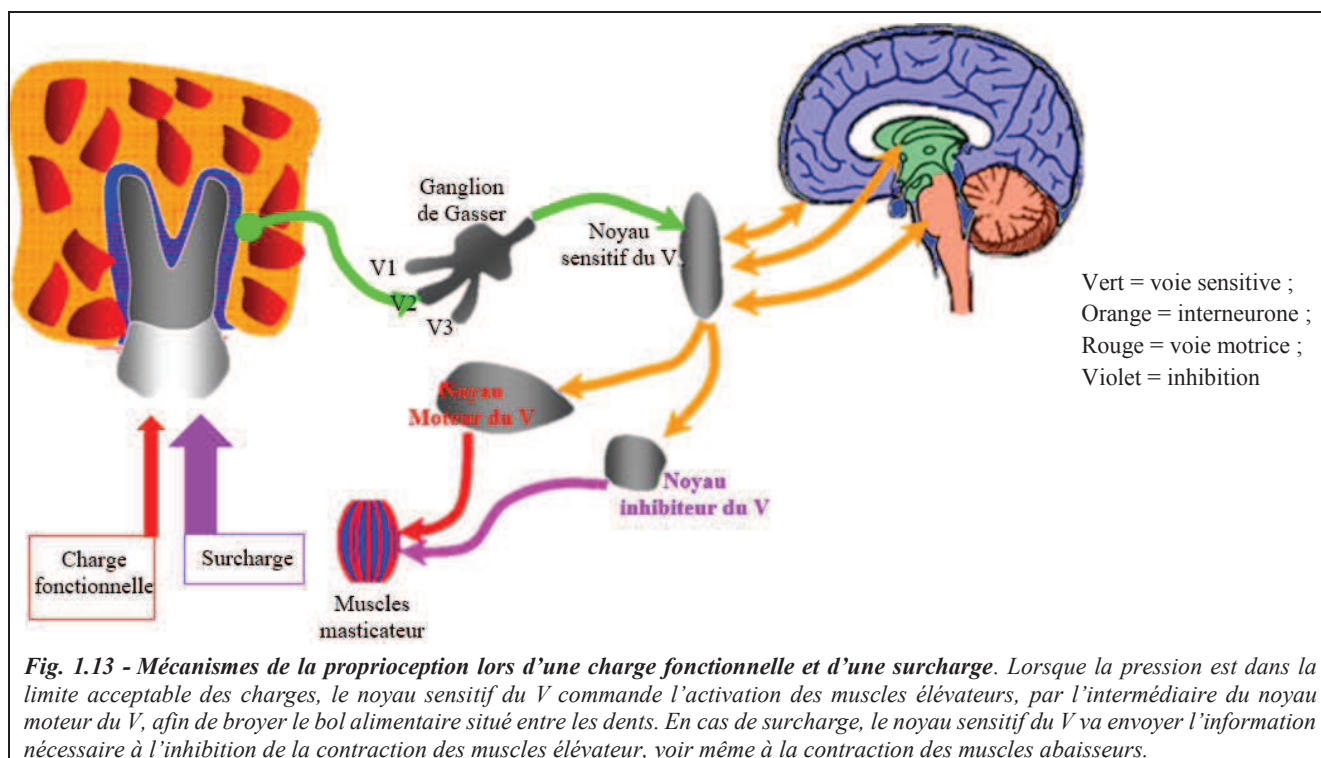


Fig. 1.13 - Mécanismes de la proprioception lors d'une charge fonctionnelle et d'une surcharge. Lorsque la pression est dans la limite acceptable des charges, le noyau sensitif du V commande l'activation des muscles élévateurs, par l'intermédiaire du noyau moteur du V, afin de broyer le bol alimentaire situé entre les dents. En cas de surcharge, le noyau sensitif du V va envoyer l'information nécessaire à l'inhibition de la contraction des muscles élévateur, voir même à la contraction des muscles abaisseurs.

Les récepteurs desmodontaux ont une sensibilité **épicrotique** (fine, discriminative, transmise par des fibres de gros diamètre très myélinisées), directionnelle (le patient sait si une force de pression ou de traction est appliquée) et ils sont sensibles à des pressions dont le seuil est de l'ordre d'un gramme ^(7,24). Ils sont en grand nombre pour les incisives et canines, et leur nombre décroît des prémolaires aux molaires, expliquant la prise en charge par les dents antérieures des mouvements de guidage.

En résumé, la sensibilité proprioceptive du ligament parodontal permet la détection des pressions appliquée au niveau de la dent (rôle sensitif) et la coordination neuro-musculaire. Cela assure la protection du parodonte à partir d'un seuil très bas ^(35,41).

I.3.2.2. "Ostéoperception"

L'absence des mécanorécepteurs, situés dans le ligament parodontal, diminue la capacité proprioceptive et discriminative des implants ostéointégrés ⁽⁴²⁾. Il n'y a donc **pas de détection des surcharges**. Malgré cette absence, il existe une information transmise par un implant. On parle de sensibilité **protopathique**, c'est-à-dire vague et diffuse (le patient ne sait pas s'il sent ou non), car il y a une filtration des informations avant transmission aux centres supérieurs ^(7,24). Il en résulte un risque d'inadaptation des réflexes d'évitement, et une modification des fonctions sensorielles.

Cependant, de nombreuses publications démontrent la perception subjective d'une sensibilité tactile, après un certain temps et suite à des stimulations mécaniques transmises à l'os par les prothèses implanto-portées ^(23,43,44). C'est ce que nous appelons l'**ostéoperception**, terme inventé par Per-Ingvar Brånemark ⁽⁴⁵⁾. Nous savons que dans l'os il n'y a pas de récepteurs sensitifs, puisque lorsque nous anesthésions la gencive nous pouvons perforer dans l'os sans problème. Alors d'où vient l'ostéoperception ?

Pour que les ostéoclastes et les ostéoblastes fonctionnent, ils ont besoin d'une artère, d'une veine et d'une **fibres amyélinique de petit calibre** (appartenant au système nerveux autonome, de type A-delta ou C qui conduisent la douleur de fond). Ce sont les seuls nerfs que nous pouvons retrouver au sein de l'os. Il a alors été démontré que ce qui va transmettre l'information issue d'un implant mis en fonction sont des fibres de petit calibre, peu ou pas myélinisées, très semblables à celles conduisant à la douleur de fond ^(7,46,47). La douleur de fond est une douleur présente en permanence. Elle est filtrée en continue pour que l'organisme puisse fonctionner correctement, ce qui explique que l'information transmise par un implant soit vague et diffuse.

L'os n'est pas le seul acteur de l'ostéoperception. Elle est aussi possible grâce à l'activation des mécanorécepteurs et terminaisons nerveuses situés dans l'**environnement péri-implantaire** à savoir : la muqueuse péri-implantaire, le périoste péri-implantaire, les muscles masticateurs, les tendons et les ATM.

Les signaux sensoriels induits par une prothèse implanto-portée sont qualitativement différents des signaux induits par une dent naturelle chargée. Cela permet tout de même de fournir des informations sensorielles et motrices liées aux mouvements de la mandibule et à l'occlusion ⁽⁴⁸⁾.

I.3.4. Perception sensitive quantitative des forces appliquées

I.3.3.1. Seuil de perception d'une dent

Une dent face à une dent peut détecter :

- des épaisseurs très faibles de l'ordre de **15-20 µm** ^(29,42) (papier articulé ≈ 16 µm) ;
- des pressions qui varient selon les études : de l'ordre de **1 g** selon Woda en 1975 et 1983 ^(7,24) et de l'ordre de **11,5 g** selon Hämmerle et coll. en 1995 ^(29,49).

La fonction tactile est comparable pour les dents pulpées ou non ⁽⁴³⁾.

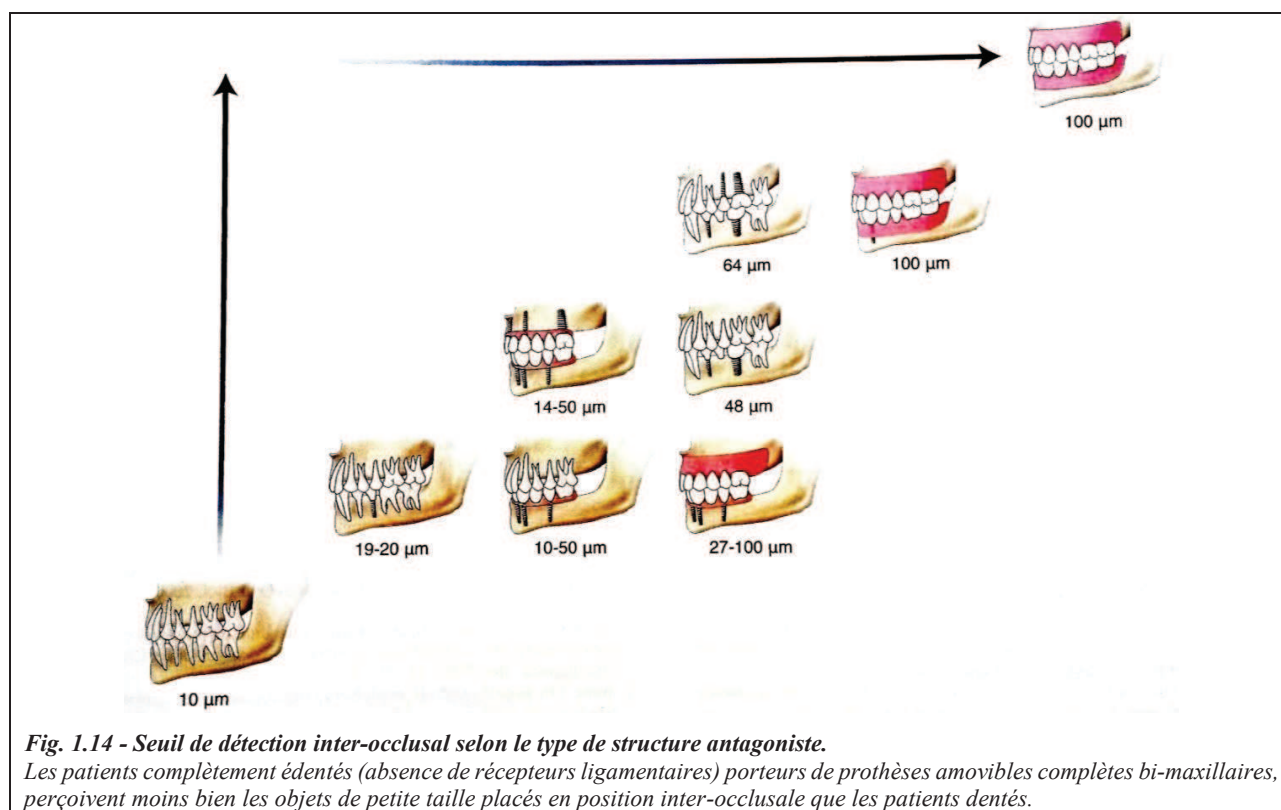
I.3.3.2. Seuil de perception d'un implant

Quand les récepteurs desmodontaux sont éliminés (après avulsion de la dent par exemple), la fonction tactile est altérée. Les patients auront plus de difficultés à percevoir des erreurs d'occlusion. Cependant la perception ne repose pas uniquement sur les récepteurs desmodontaux. Les récepteurs de l'environnement implantaire (à savoir les récepteurs de l'ATM, les fuseaux neuromusculaires pour les muscles et les récepteurs tendineux de Golgi pour les tendons) entrent également en jeu dans le contrôle des forces musculaires^(7,43). D'ailleurs des auteurs ont démontré qu'une prothèse implanto-portée restaure mieux les fonctions orales qu'une prothèse muco-supportée, grâce à une capacité discriminatoire supérieure et un meilleur contrôle de la musculature manducatrice⁽⁵⁰⁻⁵²⁾.

Un patient porteur de prothèses implanto-portées peut détecter :

- des épaisseurs de l'ordre de **50 µm** si l'implant est face à une dent et de l'ordre de **70 µm** si l'implant est face à un implant⁽⁴²⁾ ;
- des pressions qui varient selon les études : de l'ordre de **8 g** en moyenne avec une information moins précise que pour une dent naturelle selon Bert et coll. en 2009⁽⁵³⁾, et de l'ordre de **100 g** selon Hämmerle et coll. en 1995^(29,49).

Ces seuils de détection varient selon le type de structure antagoniste (Fig. 1.14). Par exemple, les personnes ayant une prothèse fixée sur implant présentent de meilleures fonctions tactiles et motrices (force de morsure) que les sujets porteurs de Prothèses Amovibles Complètes (PAC) conventionnelles. Avoir recours à des moyens de rétention implantaire pour les PAC améliore les fonctions tactiles à moyen et long terme⁽¹³⁾. L'adaptation du système nerveux central est moins efficace sur les prothèses implanto-portées que sur les prothèses fixes conventionnelles⁽²⁸⁾.



A travers ces valeurs, nous comprenons qu'il ne faut pas compter sur la perception de l'occlusion des patients qui ont une réhabilitation implanto-portée⁽²⁹⁾. Des études ont montré une augmentation de la capacité de perception tactile des implants ostéo-intégrés au fil du temps⁽⁴⁸⁾.

I.3.5. Adaptation aux forces occlusales

Adaptation des dents aux forces occlusales : Lorsqu'une dent est soumise à une force (lors de la mastication, la déglutition,...), elle se **déplace physiologiquement** pour dissiper les contraintes appliquées, grâce aux composants du complexe dent/ligament/os alvéolaire qui agissent en synergie. Au niveau de la dent, deux éléments sont importants. D'une part, les points de contact interdentaires qui amortissent les mouvements et les contraintes dans le sens mésio-distal. D'autre part, la relation cuspidale/fosse permettant une transmission optimale des contraintes occlusales (Fig. 1.15). Ce dernier élément devra être pris en considération dans la position donnée à un implant pour limiter les contraintes anormales ⁽¹³⁾.

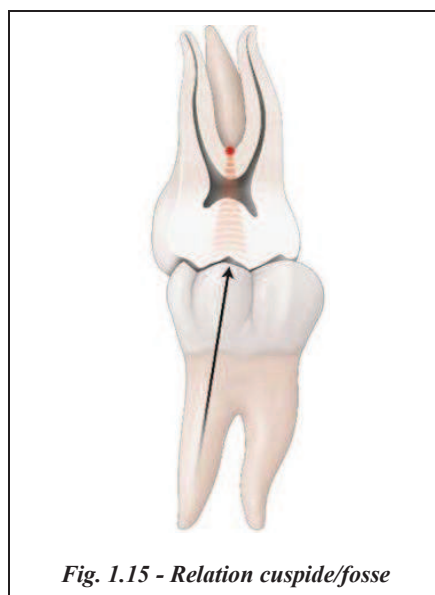


Fig. 1.15 - Relation cuspidale/fosse

La présence du ligament parodontal et l'orientation perpendiculaire des fibres de Sharpey permettent d'absorber les forces qui s'exercent lors des pressions occlusales ⁽²⁹⁾. De plus, les capacités proprioceptives du ligament parodontal modulent la contraction des muscles de la mastication, et protègent des surcharges fonctionnelles.

L'os joue également un rôle d'absorption et de dispersion des contraintes mécaniques ^(13,54,55).

En cas de force occlusale excessive ou modifiée dans sa direction, toutes les adaptations vues précédemment ne s'appliquent plus et elles sont susceptibles d'affecter le parodonte. Nous parlons alors de **surcharge occlusale** ou de **traumatisme occlusal** ⁽³⁰⁾. En présence d'un bon contrôle de plaque dentaire sur parodonte sain (condition indispensable pour indiquer la pose d'un implant), il a été démontré qu'une surcharge occlusale sur une dent ne provoque ni une inflammation parodontale, ni une perte d'attache ⁽⁵⁶⁾. Cependant cliniquement et radiologiquement, elle peut provoquer une mobilité, un épaississement du ligament parodontal, une réduction de la hauteur et du volume d'os crestal ⁽⁵⁶⁾ ainsi que des facettes d'usure, un frémus, une douleur ⁽⁵⁴⁾.

Les effets des surcharges occlusales, exercées sur les dents au parodonte sain et dépourvues de plaque dentaire, sont **réversibles** quand les forces nocives sont enlevées ⁽⁵⁶⁾. Cependant si la surcharge occlusale dépasse les capacités d'adaptation du système, des résorptions radiculaires irréversibles peuvent se produire, souvent dans la région apicale ⁽¹³⁾.

Adaptation des implants aux forces occlusales : Lorsqu'un implant est soumis à une force, il transfère les contraintes qu'il reçoit directement à l'os environnant puisqu'il n'y a pas de ligament parodontal. Les implants, les prothèses implanto-portées et l'os péri-implantaire résistent mieux aux forces axiales. Les forces latérales créent des mouvements de flexion importants. Lors de la pose, le grand axe de l'implant doit donc être orienté selon la résultante des forces de mastication ^(13,28).

En 1993, Jemt T. ⁽⁵⁷⁾ montre que **la puissance masticatoire est augmentée chez l'édenté complet** en présence d'implant, et donne les valeurs de l'efficacité masticatoire (Fig. 1.16) :

- 40-60 N (Newton) chez un patient porteur d'une prothèse amovible complète bimaxillaire ;
- 100-120 N chez un patient porteur d'une PACSI (prothèse amovible complète supra-implantaire) avec des attachements boule ou barre ;
- 140 à 160 N chez un patient normo-denté ;
- 160 à 180 N chez un patient porteur d'un bridge complet fixe transvissé sur implant.

La figure ci-dessous (Fig. 1.16) montre que **le patient porteur de prothèse implanto-portée a tendance à serrer plus fort des dents** car : soit il a "besoin" d'information et comme son seuil de détection est diminué il sert plus fort ; soit il ne se rend pas compte de sa force. Il y a alors des problèmes mécaniques qui sont inévitables.

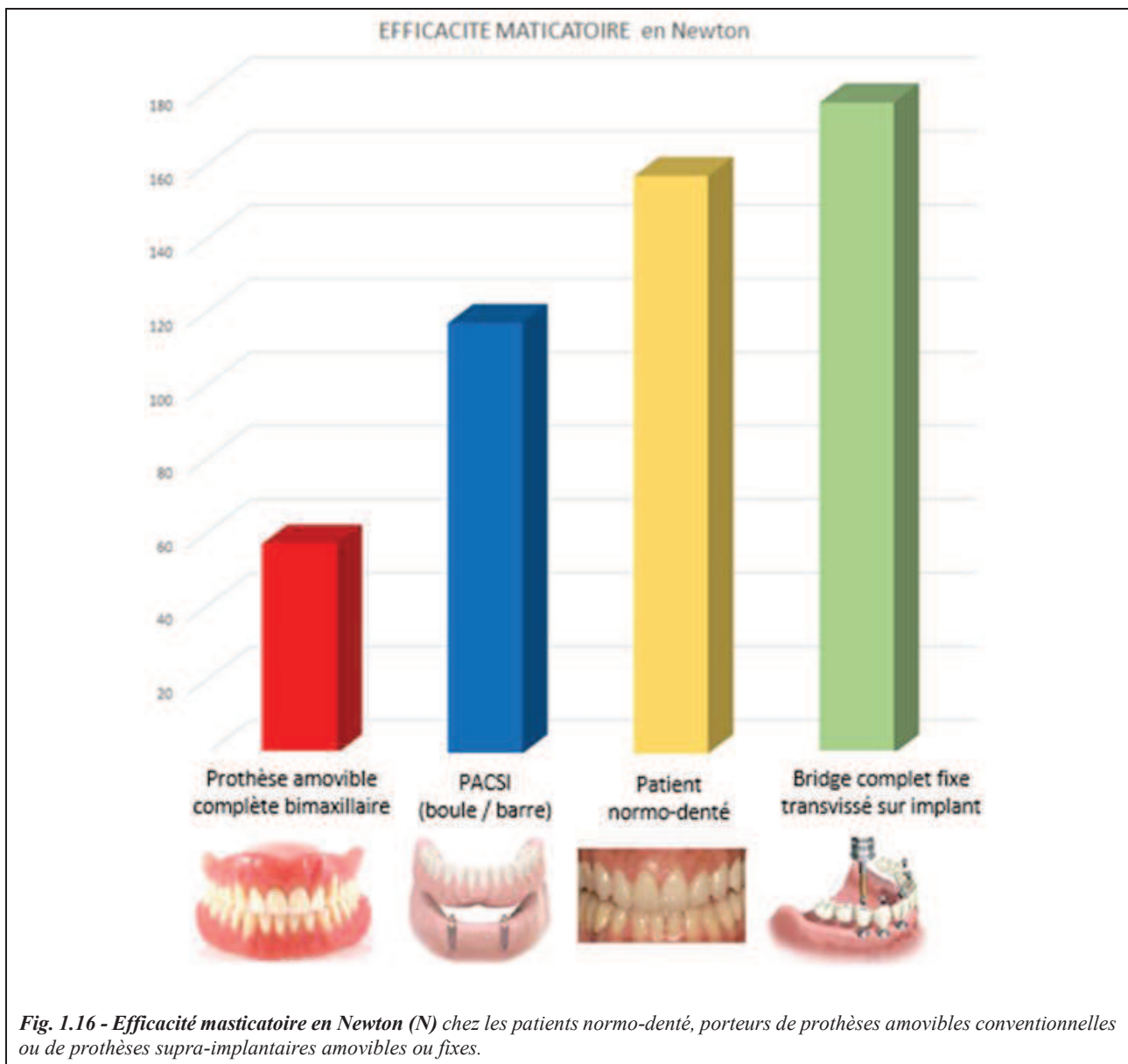


Fig. 1.16 - Efficacité masticatoire en Newton (N) chez les patients normo-denté, porteurs de prothèses amovibles conventionnelles ou de prothèses supra-implantaires amovibles ou fixes.

En cas de surcharges occlusales exercées sur un implant ostéointégré, l'absence de proprioception fait que la surcharge est maintenue, contrairement aux dents qui sont protégées par ce mécanisme. L'interface os/implant peut supporter des forces occasionnelles très élevées. Toutefois si la surcharge occlusale persiste, elle va induire des micro-mouvements qui, à long terme, aboutiront à un problème mécanique, une perte osseuse ou encore une perte tardive d'ostéointégration ^(35,58,59). La situation devient alors **irréversible**.

Les surcharges occlusales sont néfastes tant par leur intensité que par leur direction ⁽⁶⁰⁾. Avant l'ostéointégration, le praticien doit donc encourager les patients implantés à éviter les contraintes (manger de la nourriture molle, éviter les parafunctions,...) et à augmenter progressivement les capacités sensorielles ⁽⁴³⁾. Après l'ostéointégration, le praticien doit limiter les contraintes répétées et excessives verticales et transversales au moment de la conception occluso-prothétique.

La nature de l'élément antagoniste à l'implant va également avoir une incidence sur le contrôle des contraintes occlusales. Cela sera détaillé dans la partie III.

I.3.6. Pérennité de l'occlusion dans le temps

L'occlusion dentaire varie tout au long de la vie. Elle a une fixité suffisante pour quelques semaines (par exemple, elle va être fixée entre le moment d'une empreinte et la pose d'une prothèse) mais il y a des abrasions au niveau des faces occlusales et des points de contact. Afin d'avoir toujours une arcade continue, les dents se déplacent avec le temps en direction mésiale et occlusale (qu'elles soient porteuses ou non de prothèses) ⁽⁶¹⁾.

Contrairement aux racines naturelles, **un implant ne se déplace plus** grâce à leur ostéointégration qui les rend stables à long terme ⁽⁶²⁾. Il n'y a donc pas d'adaptation aux variations occlusales des dents naturelles environnantes. Il est donc indispensable de vérifier régulièrement l'occlusion.

I.3.7. A retenir

Les valeurs et les différences importantes entre dent et implant vue précédemment et ayant des conséquences sur l'occlusion sont récapitulées dans le tableau suivant :

| | Dent | Implant |
|---|--|---|
| Mobilité | Ligament parodontal | Absence de ligament parodontal → pas d'amortissement |
| Mobilité axiale | 25 - 100 µm (60 µm en moyenne) | 3 - 5 µm (4 µm en moyenne) |
| Mobilité latérale | 60 - 120 µm (varie selon les dents) | 10 - 50 µm (< 25 µm le plus souvent) |
| Centre de rotation | 1/3 apical | 1/3 cervical (implants cylindriques) |
| Perception | Proprioception (sensibilité épicrotique) | Ostéoperception (sensibilité protopathique) → pas de détection des surcharges |
| Seuil de perception de l'épaisseur occlusale : | | |
| *face à une dent | 15 - 20 µm | 50 µm |
| *face à un implant | 50 µm | 70 µm |
| Adaptation aux forces occlusales | - Déplacement physiologique - Effets des surcharges occlusales réversibles si parodonte sain et absence de plaque | - Augmentation des forces masticatoires chez l'édenté complet - Effets des surcharges occlusales irréversibles |
| Pérennité de l'occlusion | Varie tout au long de la vie | Ne se déplace plus (ostéointégration) |

II. EXAMEN CLINIQUE OCCLUSAL PRE-IMPLANTAIRE

Lors de la première consultation et avant de poser un implant, il est primordial de réaliser un examen clinique de l'occlusion. Nous le comprenons par les particularités implantaire vues précédemment et par l'importance d'une coordination harmonieuse entre les dents, les muscles et les ATM ⁽¹⁾. Cela est d'autant plus vrai que la cause principale d'échec implantaire, une fois passée la phase d'ostéointégration, est liée à l'occlusion (causes traumatiques) ⁽⁶³⁻⁶⁶⁾.

Si le patient consulte en implantologie, ce n'est pas pour un problème occlusal mais en général c'est pour un problème fonctionnel c'est-à-dire qu'il lui manque des dents qu'il veut remplacer. Cependant l'aspect occlusal est très important lors de la première consultation en implantologie. Un édentement non compensé peut entraîner des contacts occlusaux pathogènes, des dysfonctions et des para-fonctions ⁽⁶⁷⁾. Le but de la première consultation en implantologie est donc de **déterminer la faisabilité de la thérapeutique implantaire**. Si des contre-indications relatives ou absolues existent, il faut les identifier au cours de cet examen.

Au cours de la première consultation pré-implantaire, nous allons réaliser un entretien clinique, puis un examen clinique de l'occlusion (analyse des fonctions occlusales) et nous allons chercher les signes de para-fonctions et de dysfonctionnements musculaire et articulaire. A partir de ces éléments, s'il juge nécessaire, le praticien prendra la décision de procéder à une consultation plus approfondie ou d'adresser d'emblée à un confrère ^(43,68,69).

II.1. ENTRETIEN CLINIQUE

L'entretien vise à dialoguer avec le patient afin de déterminer ^(53,68) :

- son motif de consultation ;
- ses motivations ;
- son état de santé général ;
- les prises de médicaments ;
- les circonstances d'apparition de son édentement (par exemple, si l'édentement est dû à des fractures de dents saines, nous pourrions suspecter un bruxisme ou des désordres occlusaux sévères qui sont d'importants facteurs de risque d'échec implantaire) ;
- ses antécédents de traitements dentaires important (prothèses, chirurgie, orthodontie, équilibration) et si la façon dont ses dents se rencontrent lui paraît confortable ;
- ses habitudes néfastes telles que le tabac, l'onychophagie, les crispations, le grincement des dents (le conjoint peut nous aider sur ce point).

A partir de ces renseignements et des éventuels symptômes (douleurs, bruits articulaires) donnés par le patient, le praticien peut déjà déterminer s'il y a des contre-indications relatives ou absolues.

II.2. EXAMEN CLINIQUE DE L'OCCLUSION

L'examen clinique intervient après l'entretien, toujours dans le but de savoir si le patient peut être candidat à la pose d'implants. Le praticien doit vérifier l'ouverture buccale, le parodonte, les dents et l'occlusion. Il détermine ensuite si ces éléments doivent être corrigés avant, pendant ou après la chirurgie implantaire (par le praticien lui-même ou un confrère spécialisé) ou s'ils contre-indiquent la thérapeutique implantaire^(53,68). Une **radiographie panoramique doit, si possible, accompagner cette consultation** car elle apporte de nombreux renseignements pour le diagnostic⁽⁶⁹⁾.

II.2.1. Ouverture buccale

II.2.1.1. Limitation d'ouverture buccale

Une limitation d'ouverture buccale **en dessous de 40 mm mesurée au niveau du secteur antérieur (soit environ moins de 3 doigts)** (Fig. 2.1 et 2.2), constitue une contre-indication absolue à la chirurgie implantaire **postérieure** car il n'y aurait pas assez de place pour le contre-angle, le porte-implant et l'implant qui font en tout environ 36 mm.



Fig. 2.1 - Ouverture buccale supérieure à 40 millimètres (mm).

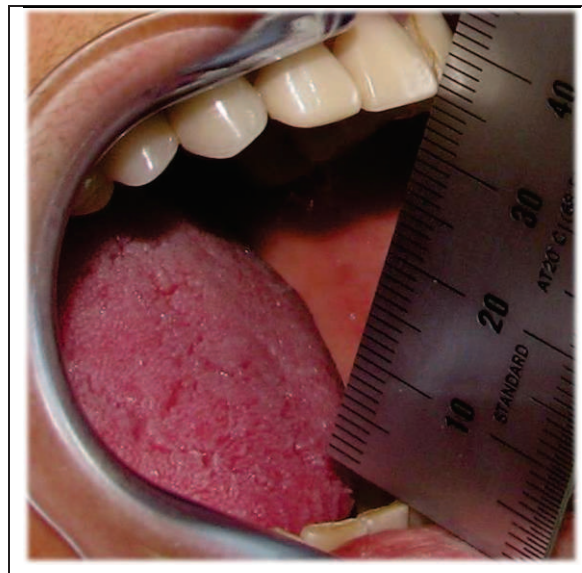


Fig. 2.2 - Ouverture buccale limitée à 35 mm.

En cas de limitation, nous devons chercher si elle est d'origine musculaire ou articulaire. Bien souvent, l'ampleur d'un mouvement est fortement influencée par les muscles, mais une limitation peut aussi être articulaire⁽⁶⁸⁻⁷⁰⁾. Le **test de résistance élastique en ouverture forcée** permet de déterminer l'origine de la limitation d'ouverture buccale. Le praticien tire la mandibule vers le bas :

* S'il réussit à obtenir une augmentation de l'ouverture de 1 à 2 mm sans douleur (résistance élastique), c'est que l'ATM est saine et que la limitation est d'origine musculaire. Le praticien doit alors l'expliquer au patient et éliminer l'étiologie c'est-à-dire : mettre au repos, limiter l'utilisation parafunctionnelle des muscles, donner des conseils comportementaux, et éliminer les anomalies occlusales en cas de réflexe d'éclissage (à l'aide du Joint Incisal Guidance ou JIG de Lucia par exemple). Avec le traitement, la surveillance et la disparition éventuelle des parafunctions, le pronostic est très bon. La pose d'implant peut être envisagée une fois la limitation disparue^(7,69,71).

* S'il ressent une résistance dure, c'est que le problème est articulaire. La contre-indication à la pose d'implant postérieur devient alors définitive.

Que la limitation soit musculaire ou articulaire, le praticien doit la prendre en charge c'est-à-dire : atténuer la dysfonction, donner des conseils, traiter la douleur si besoin, optimiser les fonctions occlusales et aider le patient à modifier ses comportements (parafonctions). Nous ne devons pas hésiter à adresser le patient à un confrère spécialisé en cas de doute ^(28,72).

II.2.1.2. Limitation en diduction, déviation et déflexion

Une limitation en diduction (en dessous de 8 mm ⁽⁷⁰⁾), une déviation (ouverture asymétrique avec retour médian en fin d'ouverture, souvent sans limitation) ou une déflexion (ouverture mandibulaire asymétrique sans retour médian en fin d'ouverture, souvent avec limitation) ne sont pas des contre-indications à la pose d'implant. Cependant, si le patient ressent des douleurs accompagnant ces symptômes, il peut être adressé à un spécialiste ^(18,72,73).

Un tableau récapitulatif a été réalisé après chaque examen sur les contre-indications implantaires relatives et absolues liées à l'examen occlusal et les attitudes à adopter :

| | OK | Attention CI relative | STOP CI absolue | ATTITUDE A ADOPTER |
|---|----|--------------------------|--------------------------|--|
| Ouverture Buccale (OB) | | | | |
| Implant postérieur si OB < 40 mm mesurée au niveau du secteur antérieur | | X origine musculaire | X origine articulaire | . Test de résistance élastique en ouverture forcée . Adresser à un spécialiste ou prise en charge au cabinet. |
| Limitation en diduction, déviation, déflexion | X | | | . Possibilité d'adresser à un spécialiste en cas de douleur accompagnant ces symptômes. |

CI = contre-indication

OB = Ouverture Buccale

II.2.2. Examen du parodonte

L'examen parodontal doit toujours précéder la décision de traitement implantaire. Il évalue :

* la capacité et la motivation du patient à l'hygiène : la mauvaise hygiène est la principale cause de dégradation des tissus parodontaux. Si l'hygiène est défaillante, il est capital de motiver et apprendre au patient comment obtenir un bon contrôle de plaque avant d'envisager les implants ^(28,74).

* l'inflammation gingivale, le sondage des poches et des pertes d'attaches, la forme de la maladie parodontale (chronique ou agressive) : une maladie parodontale en cours est une contre-indication relative. La prise en charge du parodonte doit précéder la pose d'implant. Il faut aussi être attentif à une perte de calage postérieure associée à l'apparition de diastèmes antérieurs alors que le patient n'en avait pas avant. Cela signifie qu'il y a une parodontite et une perte de DVO (Dimension Verticale d'Occlusion). Cette perte de DVO est peu pathogène pour les ATM mais elle provoque des surcharges occlusales au niveau des dents résiduelles et des implants ^(1,7,69,75). Si une arcade dentée fait face à une arcade implantée, le praticien doit s'assurer de la bonne santé parodontale des dents restantes car leur statut parodontal influence fortement la microbiologie des implants dentaires ⁽⁷⁴⁾.

* les mobilités dentaires : une mobilité qui augmente progressivement dans le temps, associée à une résorption osseuse active, indique la présence d'une inflammation du ligament parodontal. Elle doit être considérée comme pathologique. Bien qu'un traumatisme occlusal ne cause pas de maladie parodontale, il peut contribuer à la perte osseuse autour des dents et des implants, avec un risque de complications mécaniques. Il est indispensable de déterminer l'étiologie des mobilités pathologiques

(maladie parodontale ou traumatisme occlusal), de l'éliminer et d'effectuer un suivi régulier. Si besoin, une contention peut être réalisée (13,76-78).

* le volume osseux résiduel : en cas de perte osseuse importante, une reconstruction de la crête osseuse avant la mise en place d'un implant peut être envisagée (79). L'objectif est de pouvoir placer les implants en position optimale et d'assurer un support adéquat aux tissus mous péri-implantaires.

* le biotype parodontal : la hauteur et l'épaisseur de tissu kératinisé déterminent le biotype parodontal : fin ou épais (80). La muqueuse d'un site édenté ou d'une dent à extraire est à analyser avant la pose de l'implant pour l'augmenter si besoin. Sur un site édenté, le niveau de tissu kératinisé est mesuré du sommet crestal vers les versants vestibulaires et lingual. Un minimum de 2 mm (81) à 5 mm (82) de muqueuse kératinisée autour des implants est recommandé. Une muqueuse péri-implantaire kératinisée, et si possible épaisse, permet : de protéger la jonction os-implant, de donner un aspect esthétique naturel, d'obtenir un meilleur contrôle de plaque et de mieux résister aux traumatismes occlusaux et aux inflammations responsables des récessions (28,81,83-85). Pour gérer les déficits tissulaires péri-implantaire, il existe différentes techniques généralement réalisées au cours du deuxième temps chirurgical. Si le besoin esthétique n'est pas important, elles peuvent être réalisées après la mise en place des prothèses (86). Cependant des études ont démontré que, lorsque les patients ont une bonne hygiène buccale, la santé péri-implantaire peut être maintenue sur le long terme même en l'absence de muqueuse kératinisée (87,88).

* les récessions : elles sont rares si le biotype parodontal est épais. La présence de récession sur les dents naturelles peut indiquer : un biotype fin (28), un brossage traumatique ou une dent vestibulée.

Voici un tableau récapitulatif des éléments à retenir lors de l'examen parodontal :

| | OK | Attention CI relative | STOP CI absolue | ATTITUDE A ADOPTER |
|------------------------------------|----|--------------------------|--------------------|--|
| Examen parodontal | | | | |
| Mauvaise HBD | | X | | . MHBD |
| Gingivite | X | | | |
| Parodontite "traitée" | | X | | . Prise en charge de la MP |
| Parodontite "active" | | | X | |
| Mobilité dentaire | | X | | . Déterminer l'étiologie (MP ou traumatisme occlusal) + prise en charge . +/- contention |
| Volume osseux résiduel insuffisant | | X | | . Adresser à un spécialiste en implantologie ou réaliser au cabinet une reconstruction osseuse |
| TK < 2 - 5 mm | | X | | . MHBD : selon certaines études, si l'HBD est bonne, la santé péri-implantaire peut être maintenue sur le long terme même en l'absence de TK. . Adresser à un spécialiste en parodontologie ou réaliser au cabinet une chirurgie parodontale. |
| Récessions | X | | | . Elles donnent une indication sur le type parodontal. |

CI = contre-indication
MP = Maladie Parodontale

(M)HBD = (Motivation à l') Hygiène Bucco-Dentaire
TK = Tissu Kératinisé

A partir de cet examen, nous pouvons déterminer si le traitement implantaire doit s'accompagner d'intervention en pré-, per- ou post-opératoire sur les tissus gingivaux et osseux. Le praticien peut décider soit de gérer lui-même le problème parodontal, soit d'adresser le patient à un confrère spécialisé en parodontologie.

II.2.3. Examen des dents

Les malpositions dentaires (égression, rotation, version,...) et les délabrements coronaires (fracture, carie, usure) sont considérés comme des anomalies de calage ⁽¹⁾.

*Un édentement non compensé peut entraîner une malposition des dents antagonistes et adjacentes. Les arcades sont alors désorganisées, le plan d'occlusion est perturbé et des interférences occlusales peuvent apparaître. Il faut prévoir dans le plan de traitement implantaire de corriger le positionnement des dents antagonistes. Le praticien peut adresser à un confrère (pour un avis orthodontique) ou réaliser lui-même les soins (rééquilibration, prothèse,...) avant ou après la pose de l'implant.

*Une dent fracturée est à extraire.

*Une dent cariée doit être soignée.

*Les facettes d'usures sont multiples. Il peut y avoir ^(89,90) :

- des facettes d'usures **dues à des malpositions dentaires** telles que l'attrition (usure par frottement dent sur dent résultant de la fonction). Si ces facettes d'usures sont postérieures, nous devons observer la propulsion et la diduction pour ensuite les corriger (par meulage, collage,...).

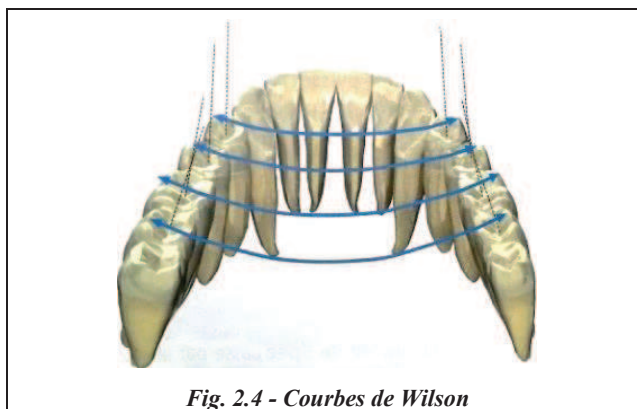
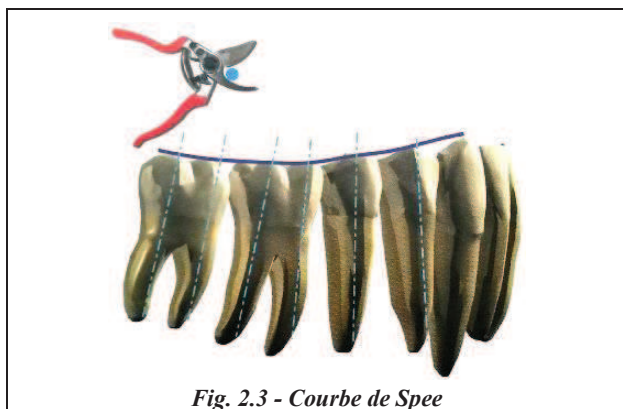
- des facettes d'usures **d'origine nerveuse ou comportementale** telles que l'attrition (usure par frottement dent sur dent résultant de la para fonction comme le bruxisme par exemple), l'abrasion (usure mécanique extrinsèque comme en cas de brossage traumatique ou d'onychophagie par exemple), l'érosion (dégradation chimique non causée par la carie, à la suite d'acides intrinsèques ou extrinsèques comme des vomissements ou des boissons acides par exemple) et l'abfraction (encoche cervicale non carieuse qui peuvent survenir en cas de brossage traumatique ou en cas de micro-grincement par exemple). Nous devons faire prendre conscience au patient de son comportement et réaliser des gouttières. La recherche de signes para fonctionnels est développée dans la partie II.3.

Les facettes d'usure ne contre-indiquent pas la pose d'implants mais elles doivent nous interpeler.

II.2.4. Examen de l'occlusion

II.2.4.1. Examen des arcades

L'harmonie fonctionnelle dépend de l'anatomie et de l'orientation des dents sur les arcades (ou des prothèses dento- ou implanto-portées) selon deux courbes de compensation : la courbe de Spee dans le sens sagittal (Fig. 2.3) et les courbes de Wilson dans le plan frontal (Fig. 2.4). Respecter ces courbes et donc éviter les malpositions dentaires (version, égression) permet d'éviter les interférences.



En cas de reconstruction globale, et si l'espace prothétique est faible en hauteur, il est possible d'augmenter la DVO en une seule fois (jusqu'à 3 mm au niveau incisif) car les muscles s'adaptent très bien. Les muscles mettent six mois à modifier leur physiologie pour accepter l'augmentation mais la littérature montre que la DVO peut être changée sans apparition de symptomatologie ^(91,92).

II.2.4.2. Examen de l'Occlusion d'Intercuspidie Maximale (OIM)

L'Occlusion d'Intercuspidie Maximale (OIM) assure le calage (stabilité) et le centrage mandibulaire nécessaires à la déglutition, à la mastication et à l'absorption des contraintes en cas de serrement des mâchoires.

L'examen clinique nous permet de **savoir si l'OIM, qui est en fait l'occlusion habituelle patient, est suffisamment stable** pour que notre reconstruction s'intègre dans son schéma occlusal ^(1,69,93). Les facteurs défavorables pour un bon calage à prendre en compte sont ^(1,7,69,93,94) :

- une occlusion 1 dent / 1 dent, croisée ou inversée,
- un surplomb supérieur à 4 mm au niveau incisif,
- un recouvrement inférieur à 3 mm au niveau incisif,
- une sur- ou une sous-occlusion,
- des malpositions dentaires (versions, égressions, rotations),
- des délabrements coronaires (usure, fracture, carie)
- un édentement non compensé et étendu. L'étendu de l'édentement, sa hauteur, sa largeur et ses rapports antagonistes et adjacents doivent être observés.

S'il n'y a pas suffisamment de couple antagoniste ou une répartition des contacts qui rend l'OIM instable, elle ne sera pas utilisée comme position de référence pour notre reconstruction prothétique. Le choix de la position de référence sera détaillé dans la partie III.

II.2.4.3. Analyse du guidage

L'analyse du guidage est importante pour éviter les contraintes transversales sur les dents, les implants et les reconstructions postérieures (cf. partie III.1.1. "occlusion mutuellement protégée"). Les déplacements mandibulaires doivent être pris en charge par les dents antérieures car elles ont un pouvoir discriminant (grosse racine), une meilleure proprioception (sensibles) et sont éloignées des muscles manducateurs ⁽⁶⁹⁾.

Lors de cet examen, nous allons analyser les trois types de guide ⁽¹⁾ (Fig. 2.5) :

- le **guide incisif** qui guide en propulsion/rétropulsion sur les faces linguales (crêtes proximales) des incisives maxillaires ;
- le **guide latéral** qui guide la diduction sur le pan mésial de l'arête médiane de la canine maxillaire côté travaillant en classe I d'Angle. Soit la canine prend en charge le mouvement seule (fonction canine), soit la canine et les dents contiguës participent en même temps (fonction de groupe) ;
- le **guide anti-rétroposition (GAR)** qui guide la mandibule vers l'avant sur le trajet de l'Occlusion de Relation Centrée (ORC) vers l'OIM. Il est situé sur le pan mésial de la cuspide palatine de la première prémolaire maxillaire.

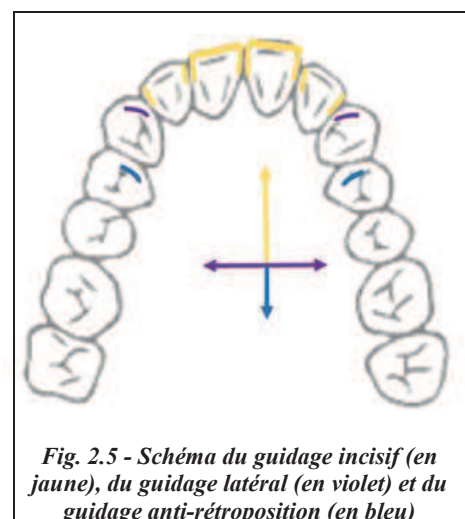


Fig. 2.5 - Schéma du guidage incisif (en jaune), du guidage latéral (en violet) et du guidage anti-rétroposition (en bleu)

Cliniquement, la propulsion et la diduction sont évaluées uniquement dans un mouvement centrifuge c'est-à-dire de l'OIM au bout à bout. En réalité, quand le patient mastique, il retrouve l'OIM par un mouvement centripète avec une trajectoire non superposable au mouvement centrifuge, du fait de la trajectoire elliptique du cycle masticatoire. Mais nous n'avons pas vraiment de méthode pour contrôler ces trajets de réintégration de la cuspide ce qui est un facteur aggravant. Quoiqu'il en soit, durant notre évaluation, **les trajets doivent être harmonieux**. Les surfaces de guidage doivent être symétriques, ponctuelles ou linéaires, sur des surfaces convexes et sur les pentes de guidage pour les incisives ou les canines. Lors des mouvements, une **désocclusion postérieure immédiate** doit se produire (les dents antérieures protègent les dents postérieures) **sauf en prothèse adjointe complète**. S'il y a des interférences en propulsion c'est que la courbe de Spee n'est pas bonne d'où l'importance de la corriger avant de penser aux implants. S'il y a des interférences en diduction c'est que les courbes de Wilson ne sont pas bonnes ou qu'il y a une usure de la canine par exemple ^(1,7,69).

Le tableau ci-dessous récapitule des contre-indications et les attitudes à adoptées concernant les dents et l'occlusion :

| | OK | Attention CI relative | STOP CI absolue | ATTITUDE A ADOPTER |
|---|----|--------------------------|--------------------|--|
| Examen des dents et de l'occlusion | | | | |
| Malposition des dents antagonistes (non-respect des courbes de Spee et de Wilson) | X | | | . Prévoir de corriger le positionnement des dents antagonistes en adressant à un confrère (avis orthodontique) ou en réalisant la prise en charge au cabinet (rééquilibrage, prothèse,...). |
| Dent fracturée | X | | | . Doit être extraite |
| Dent cariée | X | | | . Doit être soignée |
| Facettes d'usures | X | | | . Facettes d'usures d'origine mécanique (malposition dentaire): observer la propulsion et la diduction et les corriger (par meulage, collage,...) . Facettes d'usures d'origine nerveuse ou comportementale: Informer le patient pour lui faire prendre conscience + gouttière. |
| OIM instable | X | | | . Proposer une solution prothétique, orthodontique ou s'abstenir selon la situation. |
| Trajets mandibulaires non harmonieux | X | | | . Rechercher un contact pathogène et l'éliminer. |
| Absence de guidage antérieur ou latéral | | X | | . Doit être reconstruit |
| Absence de dent naturelle participant à la proprioception | X | | | . Ne contre-indique pas mais être prudent. |

* CI = contre-indication

OIM = Occlusion d'Intercuspidie Maximale

Si lors de cette première consultation, les signes donnent à penser à des problèmes occlusaux, ou si le cas clinique est complexe, nous pouvons : soit se référer à un spécialiste, soit corriger le problème à son origine. Nous pouvons aussi prendre le temps de la réflexion en réalisant des moulages d'études et envisager une **analyse occlusale sur articulateur** lorsque l'examen clinique de l'occlusion est insuffisant et lorsque la thérapeutique implantaire ne peut pas être directement intégré dans le contexte occlusal du patient.

II.3. RECHERCHE DES SIGNES DE PARAFONCTIONS

Suite à l'interrogatoire et à l'examen clinique, il est possible de suspecter des habitudes néfastes et/ou des parafunctions. Parmi les parafunctions orales, nous pouvons rencontrer les pressions orales (langue, lèvres, joues, succion), les morsures des lèvres et/ou des joues, le mâchonnement de chewing-gum ou d'objets, l'onychophagie ou encore le bruxisme⁽⁹⁵⁾. Les parafunctions modérées et sévères doivent être prises en charge afin de les corriger ou au moins les diminuer.

Nous allons nous attarder particulièrement sur le **bruxisme** car cette parafunction est très fréquente (elle touche 8 à 31,4% des individus⁽⁹⁶⁾) mais les praticiens connaissent mal ce problème et la multitude de moyens thérapeutiques. Pourtant il est primordial de le détecter et le prendre en charge surtout quand un traitement implantaire et prothétique est envisagé.

II.3.1. Comprendre le bruxisme

Le bruxisme est lié à une contraction excessive des muscles manducateurs qui met les dents en occlusion de façon répétée et continue (il y a donc des contacts dentaires en dehors de la mastication et de la déglutition)⁽⁹⁷⁾. C'est une parafunction le plus souvent inconsciente, avec serrement, grincement, balancement (micro-déplacement) ou tapotement des dents pendant l'éveil ou le sommeil⁽⁹⁵⁾. Il existe donc deux types de bruxisme^(98,99) :

- le bruxisme diurne, plutôt caractérisé par le serrement des dents avec peu d'usure dentaire. En général, le grincement des dents au cours de la journée est lié à un bruxisme secondaire à une pathologie, la prise de drogue ou de médicaments.
- le bruxisme nocturne, plutôt caractérisé par le grincement des dents, avec une usure dentaire pouvant aller parfois jusqu'à l'extrême. Il est souvent révélé par le conjoint.

Un bruxisme d'intensité faible peut-être bénéfique sur le plan osseux et émotionnel (le bruxisme est en fait un système pour décharger son stress)⁽⁹⁵⁾. En revanche, le bruxisme modéré à sévère peut avoir des répercussions néfastes sur les dents (lésions cervicales non carieuses, hypersensibilité, usures et fissures), le parodonte (niveau d'attache, mobilité, saignement au sondage et exostose), les muscles et les ATM. L'objectif sera donc au moins de diminuer le bruxisme excessif ou trop agressif pour les dents et les prothèses⁽⁹⁵⁾.

Si le patient est porteur de prothèse implanto-portée, le bruxisme n'empêche pas l'ostéointégration et n'entraîne pas davantage de perte osseuse péri-implantaire qu'un individu qui ne bruxe pas. Par contre, il peut être responsable de complications mécaniques puisque les implants ont une moindre capacité d'adaptation que les dents aux surcharges occlusales. Nous comprenons alors l'importance de réaliser des prothèses provisoires et des prothèses d'usages avec des réglages occlusaux corrects.

D'après Ramfjord et Ash en 1975, le bruxisme peut avoir deux étiologies^(53,99) :

- une cause psychique, qui est en général le cas du bruxisme diurne. Une prise de conscience est nécessaire avant tout traitement implantaire.
- une cause locale, qui est en général le cas du bruxisme nocturne.

Ces deux étiologies sont souvent combinées. La difficulté pour le praticien est de déterminer la part de psychique et de locale, afin de réaliser un traitement psychologique puis dentaire, ou bien directement dentaire. Il est difficile d'identifier et de déterminer la cause d'un bruxisme car il n'y a **pas de signe pathognomonique**.

II.3.2. Identifier le bruxisme

Si lors de l'entretien et de l'examen clinique le patient présente les signes et symptômes d'une activité occlusale excessive, nous allons chercher à savoir si le patient bruxe. L'utilisation d'un **BruXChecker®** (feuille thermoformable très fine peinte en rouge) permet d'évaluer les comportements occlusaux pendant le sommeil et pendant la journée ^(95,100-102).

II.3.3. Prendre en charge le bruxisme

Pour prendre en charge le bruxisme, il faut déterminer sa sévérité (léger, modéré ou sévère), son étiologie (psychique ou locale) ainsi que la nature des structures touchées (dents, parodonte, implant, prothèse, muscle, ATM) et leur fragilité (faible, moyenne ou majeure).

La difficulté de la prise en charge dépend du niveau d'observance prévisible (excellente, moyenne ou faible) et du niveau de tension émotionnelle (faible, moyenne ou majeure) du patient ⁽⁹⁵⁾. Le patient doit être motivé et le praticien doit lui donner les moyens de changer.

Un bruxisme secondaire à une maladie neurologique ou psychiatrique, ou secondaire à la prise de drogue ou de médicaments sera très difficile à prendre en charge.

Si le patient bruxe pour des raisons d'anxiété, les moyens mis à notre disposition sont ^(7,93,95) :

- **l'information et la prise de conscience** du patient sur les forces qu'il exerce (étape nécessaire).
- **la thérapie cognitivo-comportementale (TCC)** si le patient bruxe de façon modérée. La TCC consiste à encadrer/coacher le patient afin d'apprivoiser le stress et de diminuer les automatismes de crispation. Elle est peu décrite dans les ouvrages sur le bruxisme mais elle est pourtant très efficace ^(103,104). Lors de la TCC, nous allons apprendre au patient à respirer par le nez, améliorer la qualité du sommeil, gérer les émotions, répéter une centaine de fois par jour la boucle déglutition/OIM/position de repos. Pour aider le patient à y penser au quotidien, voici quatre alertes sensorielles :

- alerte visuelle (gommettes sur des objets) ;
- alertes cutanée (montre, bracelets), sonore et/ou olfactive ;
- alerte lors de laquelle le patient doit identifier des moments répétitifs dans la journée où il se surprend à serrer des dents (en train de jardiner, de conduire,...) ;
- alerte proprioceptive en collant des composites sans modifier la position de fermeture (exemple : un composite derrière les incisives maxillaires pour que le patient mette sa langue dessus). Le composite peut aussi servir de contrôle et de vérification si un traitement prothétique est envisagé. Programmer des rendez-vous de contrôle est essentiel dans la TCC pour augmenter l'observance. Il est aussi possible de prévoir un encadrement renforcé (psychologue, orthophoniste, kinésithérapeute, ostéopathe).

- **une prise en charge plus globale voire multidisciplinaire** doit être envisagée si, à cause de son bruxisme, le patient présente des usures dentaires importantes, un risque pour les dents et les prothèses (implanto-portées ou non), un dysfonctionnement musculaire ou articulaire, ou encore une algie cranio-faciale.

- **la gouttière rigide**, en port nocturne et discontinu. Elle doit être réalisée en Relation Centrée (RC). L'intérêt de ces gouttières, notamment en fin de traitement est de protéger les dents et la céramique des prothèses mais elle ne règle pas le bruxisme. Elle peut même augmenter le bruxisme selon certains auteurs ^(95,105).

Une fois la composante psychique exclue ou minimisée, un traitement dentaire/prothétique peut être envisagé. Si une cause locale est identifiée, le praticien va devoir rééquilibrer l'occlusion ⁽⁷⁾.

II.3.4. Bruxisme et implantologie

En fonction de l'édentement à reconstruire, de la cause, ... le bruxisme modéré et sévère peut être une contre-indication relative à la réalisation de prothèses implanto-portées tant qu'il n'est pas pris en charge ^(106,107).

La plupart des problèmes de bruxisme ne contre-indique pas les traitements implantaires mais ils augmentent les problèmes mécaniques. Ces derniers doivent être anticipés, notamment grâce une prise en charge globale, une répartition des forces occlusales correcte et une **gouttière** de protection. Cette parafonction ne doit pas être ignorée et nous ne devons pas hésiter à adresser le patient à un spécialiste si nous ne savons pas le prendre en charge ⁽⁷⁾.

II.4. RECHERCHE DES SIGNES DE DYSFONCTIONNEMENTS MUSCULAIRE ET/OU ARTICULAIRE

Nous avons vu que l'appareil manducateur assure de nombreuses fonctions grâce à un équilibre dento-musculo-squelettique dont chaque composant est interdépendant ⁽¹⁾. Toutefois, nous devons garder à l'esprit qu'une anomalie des structures ne signifie pas forcément qu'il y aura une dysfonction. Nous sommes dans un système bio-psycho-social et mécanique qui fait que l'appareil manducateur a une capacité d'adaptation tissulaire (modelage de l'ATM, usure ou migration dentaire, adaptation de la position mandibulaire) et comportementale (avec notamment la confiance qui est capitale). C'est quand l'appareil manducateur dépasse les limites de sa tolérance qu'il y aura des symptômes ^(1,6).

La recherche des signes de dysfonctionnements musculaire ou articulaire sera alors réalisée dans le cas où l'entretien et l'examen clinique mettent en évidence des anomalies de cinématique, des douleurs musculaires et/ou des bruits et douleurs articulaires ⁽⁹³⁾.

II.4.1. Evaluation de la cinématique mandibulaire

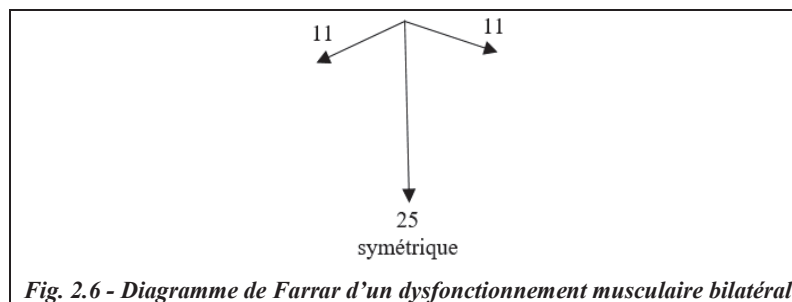
L'évaluation de la cinématique mandibulaire est **indispensable pour favoriser l'intégration occlusale des soins restaurateurs et prothétiques**. Le praticien pourra relever l'amplitude des mouvements (fortement influencée par les muscles) et leur trajectoire (reflet de l'anatomie articulaire) et les reporter sur le diagramme de Farrar ^(69,70).

II.4.2. Examen musculaire

Nous avons vu que les trois muscles élévateurs (masséter, temporal et ptérygoïdien médial) ont une physiologie adaptée pour fonctionner 1500 à 2000 fois/jour lors de la déglutition "à vide", au cours de laquelle les dents rentrent en OIM ⁽⁷⁾. S'ils se contractent trop souvent et de façon répétée, ils vont réduire leur plage de repos et faire une courbature douloureuse ⁽¹⁰⁸⁾. Donc lors de l'examen musculaire, il faut palper les muscles et faire déglutir le patient.

Les dysfonctionnements musculaires sont douloureux et très fréquents ⁽⁶⁹⁾. Le patient décrit une douleur continue, sourde, à type de serrement ou de pression, d'intensité variable et aggravée à la fonction et à la palpation des muscles. La **douleur** est située dans la **zone** musculaire mais elle peut être aussi projetée (douleurs dentaire, sinusienne, auriculaire,...). Il faut donc faire attention au diagnostic différentiel.

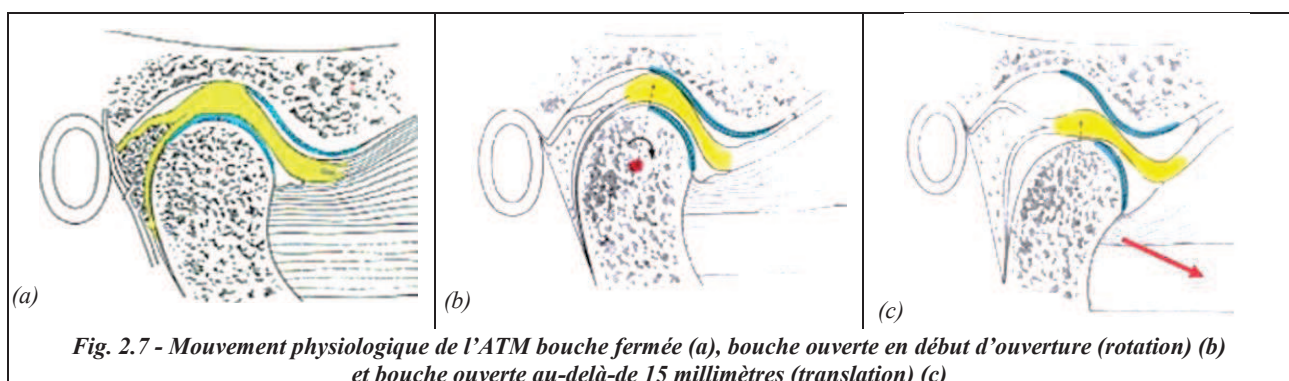
Le **test de morsure de Krogh-Poulsen** permet de faire le diagnostic différentiel avec une douleur articulaire. Il consiste à interposer un coton entre les arcades, secteur molaire, du côté douloureux : si le patient a moins mal le problème est articulaire ; s'il a plus mal le problème est musculaire. Si le dysfonctionnement est exclusivement musculaire (et primitif), il y a une **limitation uniquement dans le mouvement d'ouverture**, le plus souvent symétrique (problème bilatéral) et moins importante que lors de problèmes articulaires ⁽⁶⁹⁾ (Fig. 2.6).



En cas de dysfonctionnement musculaire, le praticien doit l'expliquer au patient. Il doit également donner des conseils comportementaux (mettre au repos et limiter l'utilisation parafunctionnelle des muscles), et éliminer les anomalies oclusales en cas de réflexe d'éclissage (à l'aide du JIG de Lucia par exemple). Avec le traitement, la surveillance et la disparition éventuelle des parafunctions, le pronostic est très bon. Il est également à noter que les dysfonctionnements musculaires chroniques (tels que les douleurs myofaciales, les myosites et les contractures) doivent être pris en charge et traités de façon multidisciplinaire et spécialisée ^(7,69).

II.4.3. Examen des Articulations Temporo-Mandibulaires (ATM)

Une ATM normale a une intégrité des structures articulaires (disque, condyle, cavité glénoïde et éminence temporale) et une union du complexe condylo-disco-temporal bouche ouverte et bouche fermée. Le tout est soutenu par un fonctionnement musculaire harmonieux sans signe ni symptôme. L'occlusion protège ces tissus très sollicités, notamment lors des parafunctions. L'enregistrement de la RC se fait quand le patient est en rotation mandibulaire (ouverture mandibulaire jusqu'à 10-15 mm au niveau incisif) avec une parfaite stabilisation des deux condyles ⁽⁶⁹⁾ (Fig. 2.7).



Une ATM qui présente une dysfonction aura des anomalies de position des structures articulaires, et même parfois des atteintes dégénératives. Un dysfonctionnement articulaire va donc entraîner des erreurs dans l'enregistrement de la RC. Détecter ce dysfonctionnement est donc particulièrement important chez les patients qui ont une OIM instable ou qui ont besoin d'une réhabilitation prothétique de grande étendue. Ce sont les mouvements d'évitement liés à une malposition dentaire qui sont le plus souvent à l'origine des pathologies de l'ATM ⁽⁵³⁾ d'où l'intérêt, encore une fois, d'éviter les contacts occlusaux pathogènes.

Les dysfonctionnements articulaires purs sont rares, ils sont souvent associés à des courbatures musculaires réflexes ⁽⁶⁹⁾. Parfois ils peuvent faire suite à un traumatisme ⁽⁷²⁾.

Pour détecter une anomalie structurelle de l'ATM chez un patient asymptomatique, il faut étudier l'historique du patient, sa cinématique mandibulaire et palper les condyles. La palpation articulaire doit être bilatérale (comparative), avec l'index ou le majeur du praticien positionné dans les oreilles ou au niveau des pôles latéraux des condyles. Puis demander au patient d'ouvrir et fermer lentement la bouche pour localiser le condyle (Fig. 2.8).

La présence d'un bruit articulaire (claquement, craquement ou crépitement) doit nous interpeler. Dans ce cas, nous devons réaliser un examen plus approfondi de la cinématique et des bruit articulaires, ou référer à un spécialiste en occlusodontie, pour comprendre s'il s'agit d'une subluxation temporo-mandibulaire, d'un déplacement discal réductible ou d'un déplacement discal irréductible. Le claquement articulaire n'est pas un signe de gravité d'une atteinte articulaire mais c'est sa situation par rapport à l'OIM lors de l'ouverture buccale qui est plus significatif ^(72,73). En cas de détection d'un dysfonctionnement articulaire, des examens complémentaires (axiographie, imagerie par résonance magnétique) peuvent être prescrits ⁽¹⁰⁹⁾.

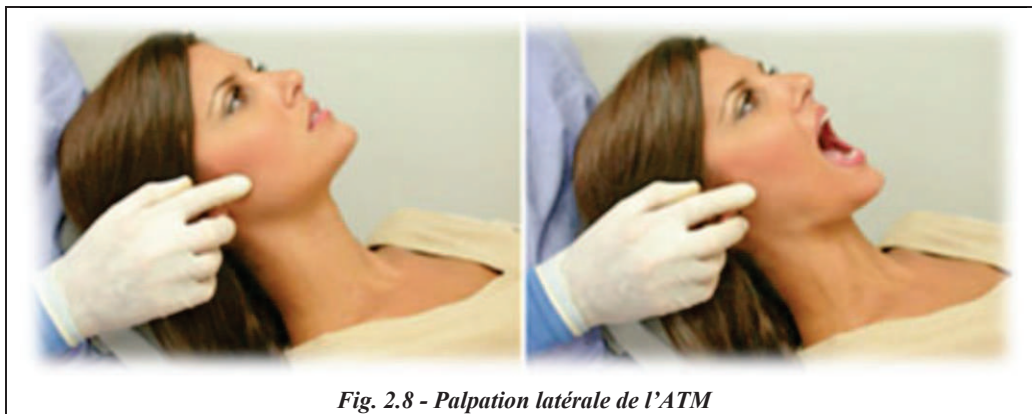

Fig. 2.8 - Palpation latérale de l'ATM

Si le praticien détecte un dysfonctionnement musculaire ou articulaire, il doit comprendre que cela perturbe les mouvements fonctionnels, l'enregistrement de la RC et que le potentiel d'adaptation est plus faible chez ces patients. Nos réhabilitations prothétiques seront donc beaucoup moins bien tolérées en cas d'erreur. Avant d'envisager une thérapeutique implantaire, le praticien devra traiter et stabiliser la dysfonction ⁽²⁸⁾: soit il adresse à un confrère spécialisé, soit il prend en charge lui-même.

La prise en charge consiste à atténuer la dysfonction, traiter la douleur, optimiser les fonctions occlusales et aider le patient à modifier ses comportements (parafonctions) ⁽⁷²⁾. Les moyens mis à notre disposition, en première intention, sont de donner des conseils, la TCC renforcée par des gouttières, la gymnothérapie et la suppression des contacts occlusaux pathogènes s'ils existent. Une prise en charge pluridisciplinaire peut être utile selon les cas. En deuxième intention, des gouttières (effet de protection et de relâchement musculaire) et des corrections structurelles (par meulage, collage,...) peuvent être envisagées ⁽⁶⁹⁾.

Le tableau ci-dessous récapitule les contre-indications et attitudes à adopter en cas de parafonction ou de dysfonctionnement musculaire ou articulaire :

| | OK | Attention CI relative | STOP CI absolue | ATTITUDE A ADOPTER |
|---|------------|--------------------------|--------------------|---|
| Parafonctions ou dysfonctionnement musculaire ou articulaire | | | | |
| Parafonction / Bruxisme ++ | X Léger | X Modéré ou Sévère | | . Adresser à un spécialiste ou prendre en charge au cabinet : ° Informer et prise de conscience +++ ° TCC : alertes visuelle, cutanée, identification des moments répétitifs, proprioceptive. ° +/- prise en charge multidisciplinaire selon l'état psycho-émotionnel et la sévérité de la parafonction . Gouttière de protection et équilibrage des forces occlusales pour anticiper les problèmes mécaniques. |
| <u>Dysfonctionnement musculaire :</u> Douleur dans une zone musculaire + limitation de l'OB | X | | | . Adresser à un spécialiste ou prendre en charge au cabinet : ° Mise au repos et limitation de l'utilisation parafonctionnelle des muscles ° Conseils comportementaux ° Eliminer l'anomalie occlusale en cas de réflexe d'éclissage (à l'aide d'un JIG de Lucia par exemple) |
| <u>Dysfonctionnement articulaire</u> (rarement pure) * (110-112) . Subluxation temporo-mandibulaire : claquement lors d'une OB de grande amplitude (lors d'un bâillement par exemple) + déviation loin de l'OIM du côté de la subluxation. . DDR : pas de limitation, claquement près de l'OIM . DDI : limitation d'OB + déflexion du côté atteint + limitation en diduction du côté contro-latéral | X | | | . Adresser à un spécialiste et/ou prendre en charge au cabinet : ° Conseils ° TCC renforcée par des gouttières ° Gymnothérapie ° Suppression des contacts occlusaux pathogènes s'ils existent ° +/- prise en charge multidisciplinaire selon l'état psycho-émotionnel, la douleur,... |

CI = contre-indication

TCC = Thérapie Cognitivo-Comportementale

DDR/DDI = Déplacement Discal Réductible / Irréductible

OB = Ouverture Buccale

JIG = Joint Incisal Guidance

II.5. A RETENIR : LES CONTRE-INDICATIONS ABSOLUES LIEES A L'OCCLUSION

Contre-indications absolues à la pose d'implant liées à l'occlusion :

- Une ouverture buccale d'origine articulaire inférieure à 40 mm mesurée au niveau du secteur antérieur contre-indique les implants postérieurs ;
- Une parodontite "active".

Nous avons vu comment détecter les patients à risque et les contre-indications occlusales qui sont le plus souvent relatives, rarement absolues. Une fois que le risque peut être écarté ou minimisé, nous allons pouvoir envisager un traitement implantaire et prothétique.

III. COMMENT GERER L'OCCLUSION DES PROTHESES SUR IMPLANTS ?

Les dents sont censées se rencontrer uniquement lors de la mastication et lors de la déglutition. Cela implique que la position d'intercuspidie maximale dure moins de quelques minutes par jour. Cependant, les forces occlusales, leur intensité et leur direction peuvent causer des perturbations chroniques sur les dents prothétiques, les implants et l'os environnant⁽¹¹³⁾. Nous avons également vu que remplacer une dent naturelle par un implant revient à remplacer un système de protection basé sur la présence de récepteurs desmodontaux par un système ankylosé dans l'os sans récepteurs desmodontaux^(7,13,35,114). Une prothèse d'usage doit être durable mais elle n'est jamais définitive. Le praticien a un rôle à jouer dans le pronostic des réhabilitations prothétiques qui dépend, entre autres, du réglage de l'occlusion. En effet, la surcharge occlusale est un des facteurs principaux d'échecs implantaire tardifs^(10,11,115). La gestion occlusale des prothèses sur implant doit donc se faire avec une grande attention pour satisfaire les patients^(116,117).

De plus, un outil indispensable est l'articulateur simple. Il permet une approximation de bonne qualité d'un concept occluso-prothétique qui sera vérifié en bouche avec des prothèses provisoires, et qui seront ensuite copiées pour réaliser les prothèses définitives^(118,119). Pour régler l'occlusion sur des implants il est aussi important d'utiliser du papier shimstock très précis calibré à 8 µm.

Nous ferons un rappel sur les concepts occlusaux constants décrits pour les dents naturelles, et nous aborderons comment choisir le concept occlusal en fonction du type de prothèse implanto-portés. Enfin, nous évoquerons l'importance des prothèses provisoires et de la maintenance prothétique.

III.1. RAPPELS SUR LES CONCEPTS OCCLUS AUX CONSTANTS

Actuellement, il n'est pas clairement établi dans la littérature que l'occlusion des prothèses implanto-portée doit différer de celle des dents naturelles. En effet, peu d'études ont cherché à comparer les différentes occlusions et guidages appliqués aux prothèses implanto-portées^(116,120). La littérature n'associe aucun schéma occlusal particulier à des résultats cliniques supérieurs^(114,117) mais les auteurs s'accordent à dire qu'il faut respecter les grands principes appris pour les dents naturelles.

On distingue ainsi deux concepts occlusaux : l'Occlusion Mutuellement Protégée (OMP) qui est l'occlusion à appliquer chez les patients en général et l'Occlusion Bilatéralement Equilibrée (OBE) qui est à appliquer chez l'édenté complet.

III.1.1. Occlusion Mutuellement Protégée (OMP) décrite en denture naturelle

Que les dents naturelles soient porteuses ou non de prothèse fixe, le principe de l'Occlusion Mutuellement Protégée (OMP) est que les dents postérieures doivent protéger les dents antérieures en OIM, et les dents antérieures doivent protéger les dents postérieures lors des mouvements fonctionnels^(13,93). En effet, les dents postérieures sont très sensibles aux forces latérales^(118,121). Les dents antérieures ont de nombreux récepteurs desmodontaux leur permettant de réguler de façon très fine les mouvements de la mandibule.

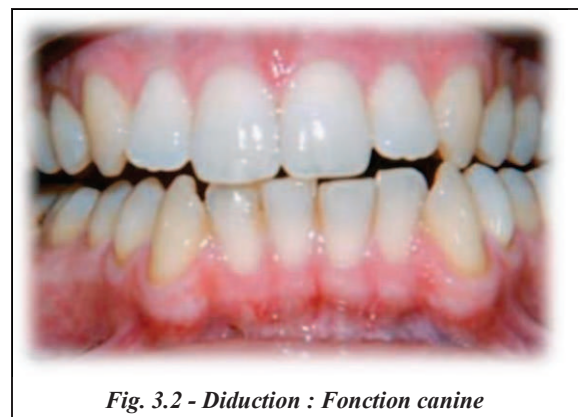
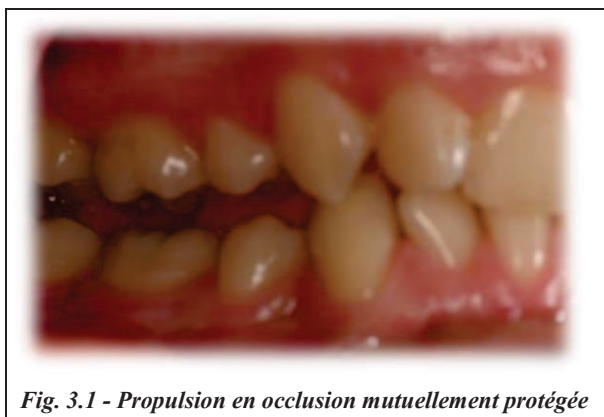
En OIM, les contacts postérieurs se font avec les cuspides d'appuis dans la fosse centrale, des contacts tripodiques dans le sens transversal et une occlusion 1 dent / 2 dents. Les contacts antérieurs existent mais ils sont légers ⁽⁷⁾.

Lors de la propulsion, le guide antérieur permet une **désocclusion des secteurs cuspidés** (Fig. 3.1). En pratique, s'il y a une ou deux incisives qui donnent un guide antérieur c'est déjà bien. L'inclinaison de la pente incisive doit créer une concordance cinétique entre ATM et occlusion (absence d'interférence, désocclusion postérieure, symétrie, harmonie). Il faut tester en bouche si le mouvement de propulsion est harmonieux. S'il l'est c'est qu'il y a un recrutement musculaire correct. S'il est saccadé, c'est qu'il y a des contacts latéraux sur les dents postérieures. Cela peut être dû à une mauvaise courbe de Spee d'où l'importance de la vérifier et la corriger si besoin comme vu dans l'examen pré-implantaire ^(7,93,122,123).

Lors de la diduction, l'objectif est aussi d'avoir une OMP c'est-à-dire **éviter les contacts latéraux sur les dents postérieures** du côté travaillant et surtout du côté non travaillant (Fig. 3.2). Le mouvement de diduction doit être harmonieux ⁽⁷⁾. Dans la littérature, deux types de guidage en diduction sont décrits pour avoir une OMP ^(7,68,93,118,122) :

***la fonction canine** lorsque le mouvement de diduction est contrôlé uniquement par la canine côté travaillant et sans contact simultané du côté opposé (Fig. 3.2). Une fonction canine est simple à réaliser et donc diminue les risques iatrogènes. Elle est à privilégier dès que possible.

***la fonction de groupe** lorsque la canine prend en charge la diduction avec la participation d'autres dents contiguës à la canine et sans contact simultané du côté opposé. Elle est fonctionnelle, efficace sur le plan masticatoire et c'est la plus souvent rencontrée naturellement. Cependant, elle majore les forces appliquées aux dents postérieures et elle est très difficile à réaliser cliniquement lors d'une thérapeutique, entraînant un fort risque de créer des interférences iatrogènes. La fonction de groupe est indiquée dès qu'un guidage canin ne peut pas être obtenu. Dans ce cas, elle devra être la moins étendue possible pour se rapprocher au maximum de la fonction canine.



III.1.2. Occlusion Bilatéralement Equilibrée (OBE) ou Occlusion Balancée

L'OBE est un concept utilisé pour les prothèses adjointes complètes ⁽¹¹⁸⁾.

En Occlusion de Relation Centrée (ORC), le calage est assuré par une répartition des contacts sur l'ensemble des dents, en adoptant la lingualisation des contacts, et avec des contacts antérieurs légers.

En propulsion, il faut un guide avec des contacts équilibrés antérieurs et postérieurs avec au moins un contact de chaque côté (Fig. 3.3).

Lors de la diduction, il faut des contacts travaillant sur plusieurs dents et au moins un contact non travaillant stabilisant (Fig. 3.4).

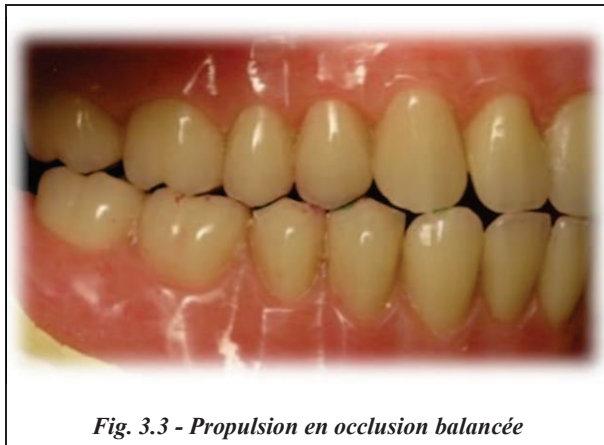


Fig. 3.3 - Propulsion en occlusion balancée

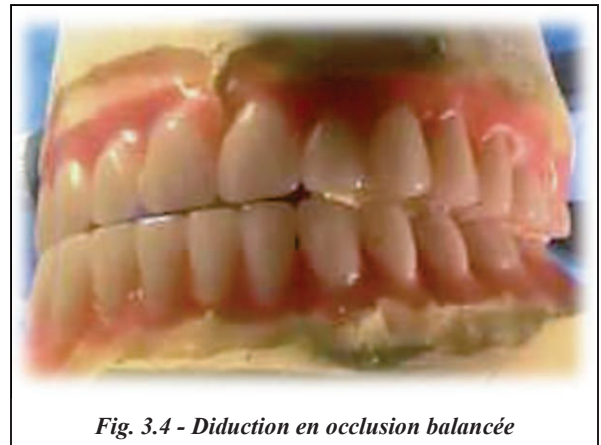


Fig. 3.4 - Diduction en occlusion balancée

III.2. MORPHOLOGIE OCCLUSALE

Pour optimiser l'occlusion des prothèses sur implants, la littérature propose des recommandations pour la morphologie occlusale des coiffes implanto-portées fixes, unitaires ou plurales, qui incluent : (54,114,121,124-127)

- des fosses et des sillons peu marqués,
- une **table occlusale rétrécie** de 30 à 40% dans la région molaire (Fig. 3.5),
- une **inclinaison cuspidienne réduite** (Fig. 3.6),
- une **charge non axiale réduite**,
- une **longueur réduite du porte-à-faux** (les extensions doivent être évitées),
- des **contacts occlusaux plus légers** sur les prothèses sur implants,
- un **recouvrement vertical minimum** pour générer moins de charge sur les implants antérieurs.

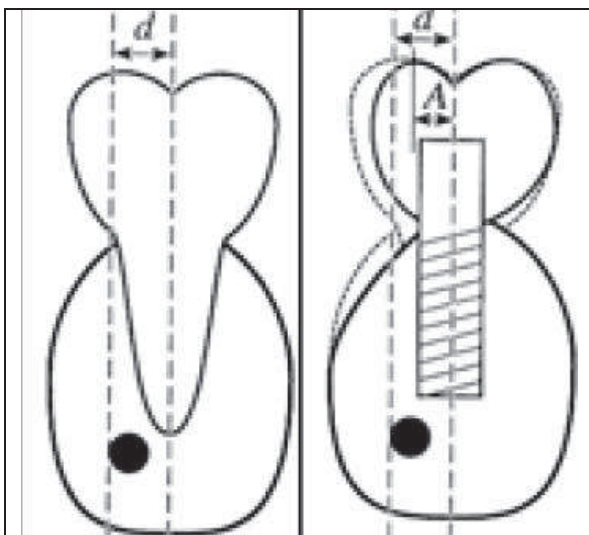


Fig. 3.5 - Adéquation entre le diamètre vestibulo-lingual des racines naturelles ou artificielles et la dimension de la table occlusale. Une table occlusale rétrécie augmente la charge axiale et diminue la charge non axiale.

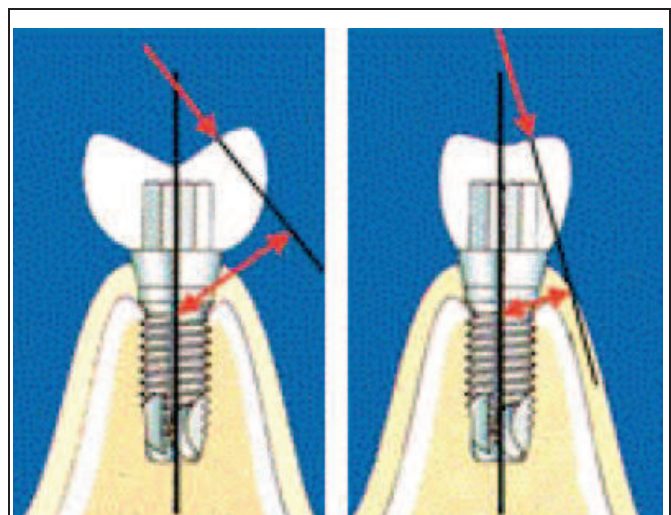


Fig. 3.6 - La réduction de l'angulation cuspidienne diminue le moment de flexion, augmente la charge axiale, minimise la transmission des forces aux implants et à l'os, et réduit les contraintes sur l'interface implant / pilier.

III.3. CHOIX DU CONCEPT OCCLUSAL EN FONCTION DU TYPE DE PROTHESE IMPLANTO-PORTEE

Un concept occlusal détermine la façon dont la prothèse va participer à l'occlusion et au guidage mandibulaire. Peu d'études scientifiques actuelles portent sur la question de savoir si les principes d'occlusion des dents naturelles peuvent s'appliquer aux restaurations implanto-portées⁽¹²⁸⁾. Bien que cela semble possible, de nombreuses contradictions existent dans la littérature. Par exemple, la plupart des publications recommandent de régler l'occlusion des prothèses sur implants fixes, unitaires et pluraux, selon le **concept de serrage différentiel** proposé par Misch^(129,130), pour compenser les différences de mobilités entre les implants et les dents. Il consiste à obtenir des contacts sur la prothèse implanto-portée uniquement en occlusion serrée. Pour cela, le papier shimstock doit glisser quand le patient met ses dents en contact sans forcer. Le papier doit accrocher quand le patient serre fort pour que les forces occlusales soient partagées entre l'implant et les dents. Ainsi, le desmodonte des dents naturelles se comprime, comme en pression de déglutition en OIM, ce qui évite l'égression des dents naturelles^(3,117,118,127,131). **Bien que le concept de serrage différentiel soit largement utilisé, il ne fait pas l'unanimité.** Nous verrons pourquoi dans chaque situation.

Les auteurs sont toutefois tous d'accord sur le fait qu'il est essentiel de contrôler rigoureusement l'occlusion des prothèses implanto-portées. En effet, les implants dentaires souffrent fréquemment d'une surcharge occlusale, de par l'absence de ligament desmodontal, la faible sensibilité tactile et la sensibilité protopathique^(54,116,132).

Bien qu'aucun modèle occlusal spécifique ou idéal n'ait été développé pour l'implantologie orale, la recherche suggère des critères généraux pour réduire les interférences postérieures et les forces latérales sur les prothèses implanto-portées. Il convient alors de suivre deux règles d'or :

*La **première règle** est de prendre en compte **la nature de l'élément antagoniste** à la prothèse implanto-portée^(7,133), et se servir de la proprioception des dents antagonistes s'il y en a une. Nous devons systématiquement raisonner sur deux arcades.

*La **deuxième règle** à respecter est de toujours choisir le concept occlusal qui **favorise la prothèse la moins stable**^(7,134).

Grâce à ces deux règles et à toutes les notions vues précédemment, nous allons pouvoir choisir le concept occluso-prothétique en fonction des situations cliniques rencontrées. De plus, selon la nature de la prothèse (fixe ou amovible) et de l'importance de la reconstruction prothétique, il faut aussi choisir une position de référence et un concept occlusal. Pour les patients avec attrition, il n'existe aucune preuve pour recommander un schéma occlusal spécifique⁽¹¹⁴⁾.

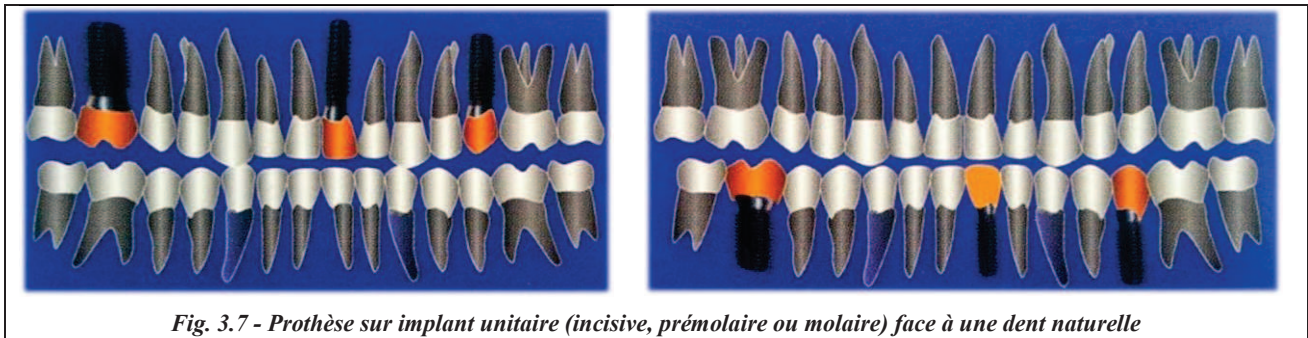
III.3.1. Prothèse fixe implanto-portée : prothèse UNITAIRE

III.3.1.1. Choix de la position mandibulaire de référence

Avant de commencer un traitement implantaire et prothétique, nous devons choisir et enregistrer une position mandibulaire de référence. Lorsque nous réalisons une prothèse sur implant **unitaire ou allant jusqu'à deux éléments**, la position de référence choisie est en général l'OIM initiale du patient si elle est fonctionnelle et stable. L'objectif de la reconstruction est alors de renforcer l'OIM sans la perturber.

III.3.1.2. Prothèse implanto-portée remplaçant une incisive, une prémolaire ou une molaire

1/ Si la prothèse implanto-portée est **face à une dent naturelle** (supportant ou non une prothèse fixe) (Fig. 3.7), les récepteurs desmodontaux des dents naturelles transmettent une information épicrotique nécessaire à un bon contrôle des forces musculaires.



En occlusion, les auteurs ne semblent pas en accord lorsqu'un implant unitaire est face à une dent. Dans la plupart des publications et cliniquement, c'est la méthode du **serrage différentiel** qui est le plus souvent appliquée car elle paraît rationnelle ^(3,117,118,127,131) mais elle ne fait pas l'unanimité. D'autres auteurs pensent que la prothèse implanto-portée doit intervenir **sans mise en sous-occlusion** sinon la dent naturelle antagoniste va égresser. Ils considèrent que les récepteurs desmodontaux sur la dent antagoniste à l'implant vont permettre de donner les bonnes informations nécessaires à la modulation de la contraction de la musculature manducatrice. Ainsi, selon ces auteurs, une dent naturelle face à un implant unitaire est un système qui fonctionne très bien. Il faut alors faire pareil qu'habituellement ^(7,18,53).

En propulsion et en diduction, une **occlusion mutuellement protégée** sera choisie. En propulsion, la prothèse implanto-portée intervient dans le guide antérieur si elle remplace une incisive avec une désocclusion immédiate des secteurs postérieurs. En diduction, la fonction canine permet une désocclusion immédiate du côté travaillant et non travaillant des incisives et des dents postérieures.

2/ Si la prothèse implanto-portée est **face à une prothèse amovible**, les forces occlusales sont contrôlées par les récepteurs sensitifs de la muqueuse sur laquelle repose la prothèse amovible, les récepteurs des ATM et les fuseaux neuromusculaires. Le patient a donc une information épicrotique permettant une modulation de la contraction des muscles manducateurs ^(43,99). Le type de prothèse va déterminer le choix du concept occluso-prothétique :

*Si l'antagoniste est une prothèse partielle amovible (PPA), le concept de guidage est déterminé selon l'édentement que la PPA remplace. D'une façon générale, en propulsion, un **guide antérieur**, permettant une désocclusion des dents postérieures, est choisi dès qu'il y a au moins trois couples d'incisives et de bonne valeur parodontale. Par contre si les dents antérieures sont de mauvaises valeurs ou absentes, un **guide antéro-postérieur équilibré** sera réalisé grâce à un recouvrement incisif faible. En diduction, une **fonction canine** est réalisée dès que les couples de canines sont naturels et de bonne valeur parodontale mais dès que la PPA remplace une canine, une **fonction de groupe** sera alors préférée de ce côté-là ⁽¹³⁵⁻¹³⁷⁾.

*Si l'antagoniste est une prothèse amovible complète (PAC), une **occlusion balancée** est choisie (un guide antéro-postérieur équilibré en propulsion et une fonction balancée en diduction) pour favoriser la stabilisation de la prothèse amovible qu'elle soit stabilisée ou non par des implants ^(7,134) (Fig. 3.8).

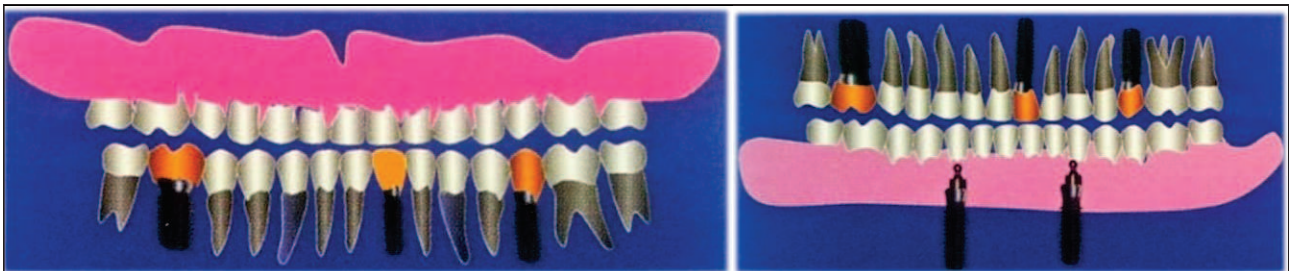


Fig. 3.8 - Prothèse sur implant unitaire (incisive, prémolaire ou molaire) face à une prothèse amovible complète.

3/ Si la prothèse implanto-portée est **face à une ou plusieurs prothèses sur implants** (Fig. 3.9), il n'y a pas de risque d'égression mais il n'y a aucun récepteur desmodontal. Cependant, comme c'est un implant unitaire, les récepteurs desmodontaux des dents naturelles contiguës vont contrôler les forces musculaires. La prothèse sur implant peut ainsi participer aux fonctions occlusales ⁽⁷⁾.

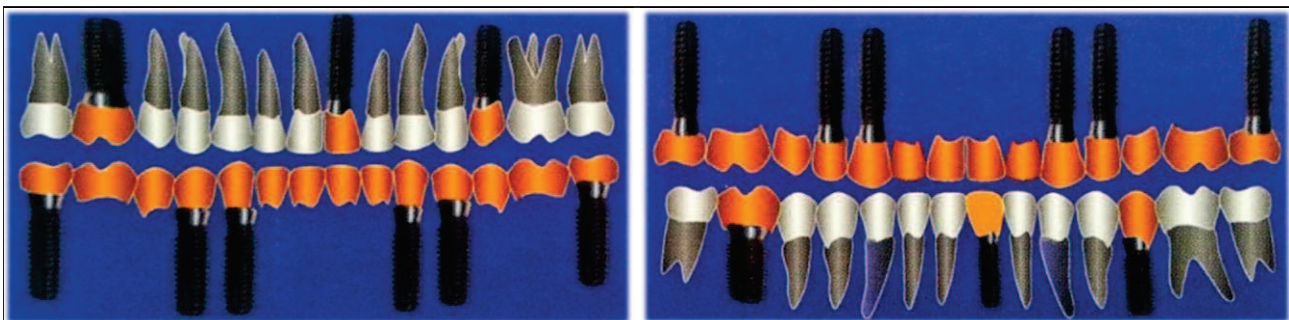


Fig. 3.9 - Prothèse sur implant unitaire (incisive, prémolaire ou molaire) face à une ou plusieurs prothèses sur implants. Les récepteurs desmodontaux des dents naturelles permettent de faire participer le(s) implant(s) à toutes les fonctions occlusales.

En occlusion, une légère sous-occlusion des prothèses implanto-portées est possible, avec des contacts seulement en occlusion serrée ^(93,117) (Fig. 3.10).

En propulsion et en diduction, une **occlusion mutuellement protégée** est choisie (guide antérieur en propulsion et fonction canine en diduction) pour permettre une désocclusion postérieure ^(7,118).

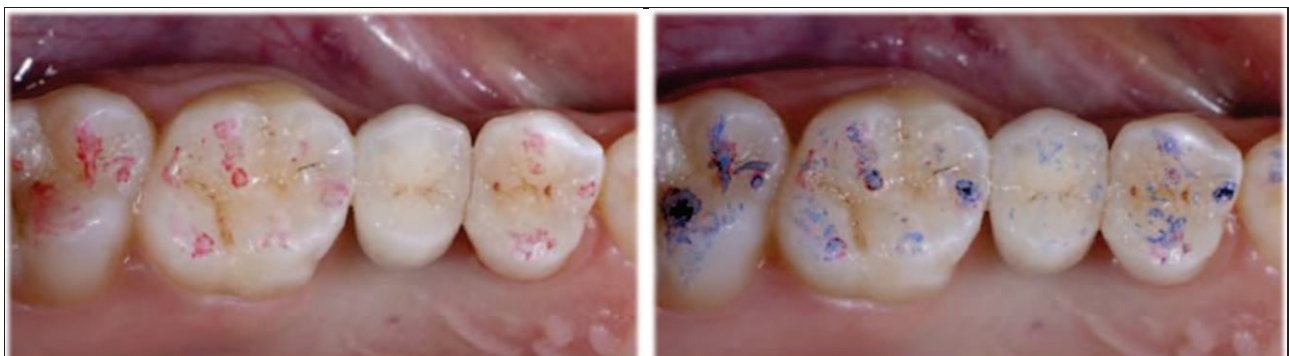

Figure 3.10 - Photographies d'une réhabilitation implantaire sur une prémolaire. Nous pouvons observer une absence de points de contact en occlusion "légère" (à gauche). En occlusion "active" (serrée) nous apercevons des contacts sur la prémolaire (à droite).

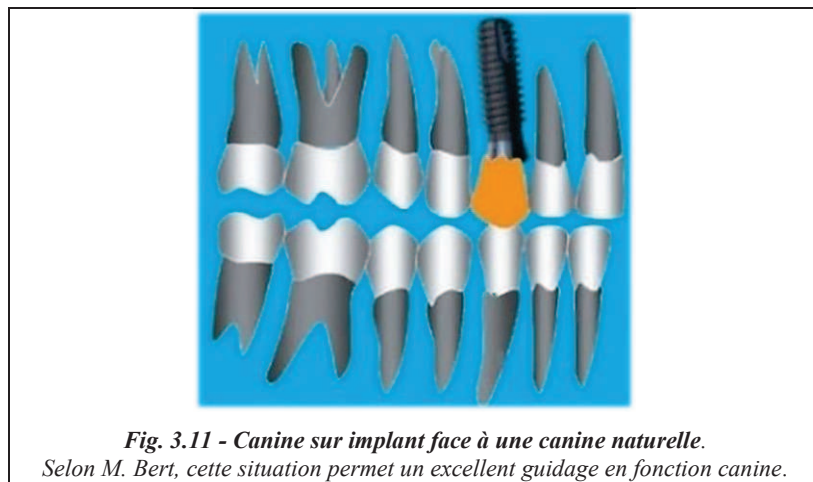
III.3.1.3. Cas spécifique : Prothèse implanto-portée remplaçant une canine

La canine, de par sa position sur l'arcade et sa morphologie, a un rôle fondamental dans l'esthétique, le calage et le guidage mandibulaire ⁽¹³⁸⁾. Remplacer une canine naturelle par une canine sur implant demande une grande attention. Le choix du concept occluso-prothétique va dépendre de la nature de l'arcade antagoniste mais aussi de la canine antagoniste.

1/ Si la canine implanto-portée est face à une canine naturelle, les récepteurs desmodontaux de la canine naturelle vont capter les interférences et les forces musculaires, guider les mouvements mandibulaires et assurer une protection neurophysiologique.

En occlusion, toujours la même contradiction dans la littérature. Certains pensent que les contacts doivent être absents sur la canine implanto-portée en serrage léger ^(118,129). D'autres assurent que les récepteurs desmodontaux de la canine antagoniste naturelle moduleront les forces permettant de faire participer la canine sur implant sans mise en sous-occlusion ^(7,35).

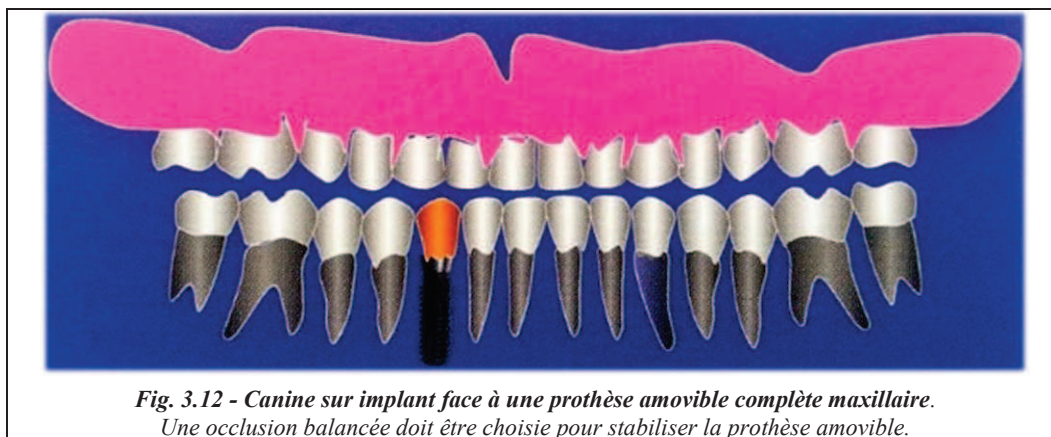
En diduction, il y a également des désaccords. A l'heure actuelle, il existe un consensus en faveur de la fonction de groupe, faisant participer de façon prépondérante les dents contiguës mésiales et distales, pour protéger les canines implanto-portées des forces horizontales. Le même consensus existe pour les canines naturelles au parodonte affaibli. La fonction de groupe est largement acceptée ^(54,118,139,140). Néanmoins, d'autres auteurs tel que M. Bert, justifient qu'une fonction de groupe est difficile à équilibrer en bouche pour des raisons techniques, physiologiques et esthétiques ^(7,122). Donc malgré le consensus, M. Bert affirme que la fonction canine est un concept tout à fait acceptable et fiable sur le long terme quand une canine sur implant est face à une canine naturelle (Fig. 3.11). C'est même d'après lui la meilleure situation, que la canine sur implant soit maxillaire ou mandibulaire, et que la canine naturelle soit pulpée ou non, porteuse d'une coiffe ou non ^(35,141).



2/ Si la canine implanto-portée est face à une prothèse amovible, là encore le choix du concept de guidage dépend du type de prothèse :

*Si la canine sur implant est face à une PPA qui remplace une ou deux canines, le concept occluso-prothétique sera choisi toujours dans le but de stabiliser la prothèse amovible. Une **fonction de groupe** sera privilégiée s'il reste des dents postérieures naturelles (classe III ou IV de Kennedy ou classe V de Kennedy-Applegate par exemple) ou une **occlusion balancée** dès que cela sera nécessaire à la stabilité de la prothèse amovible (classe I ou II de Kennedy ou classe V de Kennedy-Applegate par exemple) ^(137,140).

*Si la canine implanto-portée est face à une PAC, une **fonction balancée** est essentielle pour stabiliser la prothèse adjointe ^(7,137). Si la PAC est au maxillaire, il est parfois nécessaire de diminuer la hauteur de la canine naturelle mandibulaire pour obtenir une occlusion bilatéralement équilibrée (Fig. 3.12). Si la PAC est à la mandibule, il arrive fréquemment que le patient soit insatisfait en raison de sa mobilité et son instabilité durant la fonction. La prothèse amovible complète supra-implantaire (PACSI) est alors une alternative fiable donnant de très bons résultats.



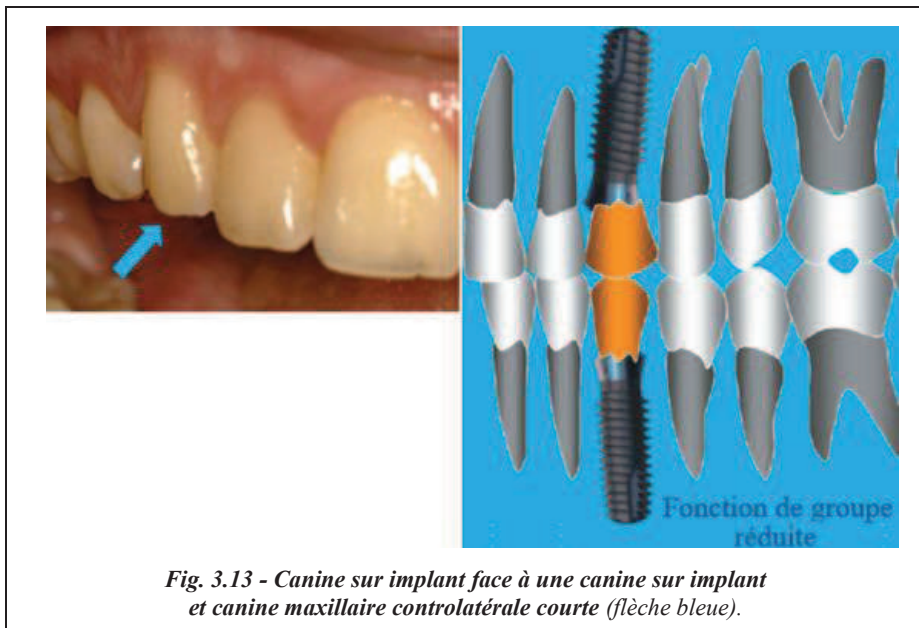
3/ Si la canine implanto-portée est face à une canine sur implant, c'est une situation délicate.

En position d'occlusion, il y aura des contacts uniquement en occlusion "active".

En propulsion nous choisirons une **occlusion mutuellement protégée** (guide antérieur).

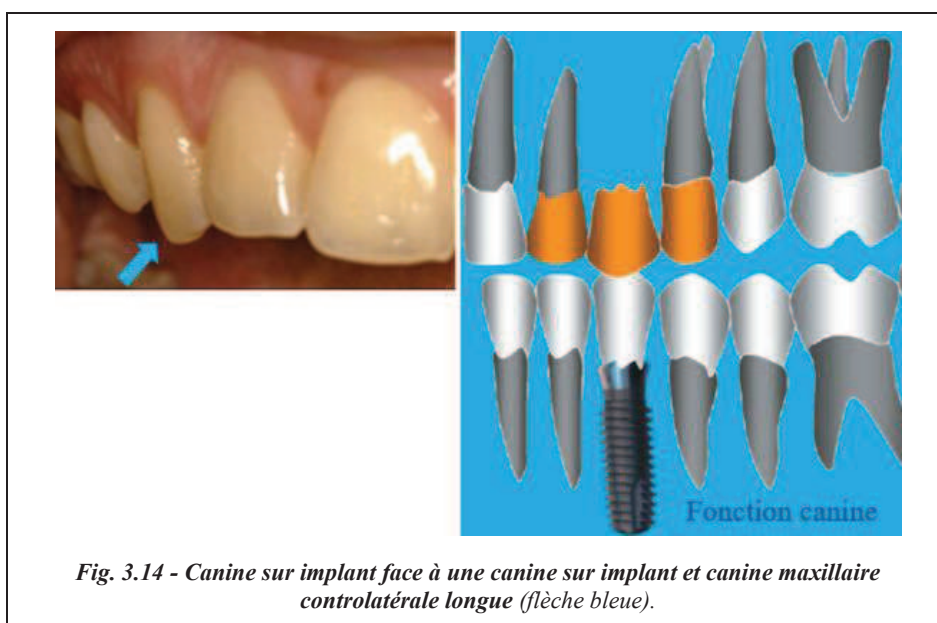
Par contre, la question se pose pour le choix du concept de guidage en diduction. En effet, il n'y a aucun guidage neurophysiologique et l'ostéoperception est insuffisante pour moduler la contraction des muscles manducateurs si nous optons pour une fonction canine. Mais comme nous l'avons vu, la fonction de groupe est difficile à réaliser en bouche. De plus, pour le patient ce qui est important c'est l'esthétique. Il est donc primordial de créer une harmonie dans la forme et la longueur par rapport à la canine contro-latérale. Dans cette situation, il semble alors important de **prendre en compte la canine maxillaire contro-latérale** comme le justifie les auteurs M. Bert et P. Missika en 2009 ⁽⁵³⁾ :

- *Si la canine maxillaire controlatérale est courte* (Fig. 3.13), nous pouvons raccourcir la canine sur implant sans préjudice esthétique, et faire une approche de **fonction de groupe réduite** à l'incisive latérale et la première prémolaire, au maxillaire et à la mandibule. Les dents naturelles de part et d'autre des canines sur implants pourront ainsi participer à la diduction du côté travaillant et contrôler la contraction des muscles manducateurs ^(7,35,53,118). La fonction de groupe est limitée à quelques dent pour faciliter sa réalisation, même si elle reste difficile à équilibrer en bouche. M. Bert conseille alors d'adopter un concept de désocclusion retardée des secteurs cuspidés c'est-à-dire que sur "les deux premiers millimètres de la trajectoire, enveloppe habituelle de la majorité des mouvements occlusaux, se font en fonction de groupe, puis, lorsque le mouvement s'amplifie et sort de son enveloppe habituelle, intervient une fonction canine". Cela permettrait de "faciliter la réalisation des trajectoires de glissement dans l'enveloppe habituelle des mouvements de la mandibule" ^(7,53,141).



- *Si la canine maxillaire contro-latérale est longue* (Fig. 3.14), il est proposé de remettre en cause l'indication d'un implant au maxillaire. Et oui, l'implant n'est pas toujours la solution ! En effet, pour obtenir une fonction de groupe il faudrait raccourcir la canine sur implant, ce qui serait inacceptable esthétiquement. Dans ce cas-là, pour pouvoir faire une **fonction canine**, un bridge (traditionnel ou collé) est indiqué. Il est réalisé de préférence au maxillaire car les forces vont plaquer le bridge quand le patient fermera la bouche. Les récepteurs desmodontaux des dents naturelles servant de piliers au bridge, transmettent ainsi les informations nécessaires à un guidage canin correct (7,35).

De façon plus générale, s'il n'est possible de réaliser ni une fonction canine, ni une fonction de groupe, il est alors préférable d'abandonner la solution implantaire (7,118,138).



III.3.1.4. Prothèse fixe implanto-portée unitaire : ce qu'il faut retenir

A l'issue de chaque partie, nous proposons un récapitulatif sur le choix des concepts occluso-prothétiques. Bien sûr, chaque situation est unique, chaque patient est différent et aucun tableau ne remplace le bon sens clinique du praticien ni son expérience.

Pour les prothèses fixe implanto-portée unitaire, la plupart des auteurs sont d'accord pour régler l'occlusion selon le **serrage différentiel** et de réaliser un contrôle régulier. Le cas d'une canine sur implant face à une canine sur implant est une situation difficile à appréhender mais qui est très rare. Si nous remplaçons qu'une seule dent par une prothèse implanto-portée avec des dents à côté normo-dentées, ce n'est pas cette reconstruction qui fera varier le concept occlusal. En propulsion et en diduction, voici tout de même deux tableaux récapitulatifs :

Tableau récapitulatif des concepts occluso-prothétiques en **propulsion** :

| Prothèse fixe implanto-portée UNITAIRE ANTAGONISTE | Incisive, Prémolaire ou Molaire | Canine |
|--|---|---|
| PPA | A définir selon la classe d'édentement | A définir selon la classe d'édentement |
| Prothèse Amovible Complète | OBE | OBE |
| Prothèse fixe sur implant | OMP | OMP |
| Prothèse fixe Complète sur implant (Bridge sur pilotis) | OMP | OMP |
| PACSI | OBE | OBE |

Tableau récapitulatif des concepts occluso-prothétiques en **diduction** :

| Prothèse fixe implanto-portée UNITAIRE ANTAGONISTE | Incisive, Prémolaire ou Molaire (canines naturelles) | Canine |
|---|---|---------------------|
| 2 canines naturelles | OMP (Fc) | OMP |
| 1 ou 0 canine naturelle + dents postérieures naturelles | OMP (Fg) | OMP (Fg) |
| 1 ou 0 canine naturelle + dents postérieures incluses dans une PPA | OBE | OBE |
| Prothèse Amovible Complète | OBE | OBE |
| Prothèse fixe sur implant * Canine controlat. courte | OMP (Fc) | OMP (Fg réduite) |
| * Canine controlat. longue | | Préférer un bridge |
| Prothèse Complète fixe sur implant (Bridge sur pilotis) | OMP (Fc) | OMP |
| PACSI | OBE | OBE |

OMP = Occlusion Mutuellement Protégée ; Fc = Fonction canine ; Fg = Fonction de groupe

OBE = Occlusion Bilatéralement Equilibrée (ou Balancée)

PPA = Prothèse Partielle Amovible

PACSI = Prothèse Amovible Complète Supra-Implantaire

III.3.2. Prothèse fixe implanto-portée : prothèse PLURALE

Nous considérerons qu'une prothèse est dite plurale quand elle remplace **au moins trois dents**. La nature de l'arcade antagoniste et le choix de la position de référence sont plus d'important que pour les prothèses sur implants unitaires.

Dès que les reconstructions sont plurales, il y a de multiples possibilités qui vont dépendre du secteur qu'elle englobe, et de la nature de l'arcade antagoniste. Nous ne pourrons donc pas illustrer toutes les combinaisons possibles. Nous évoquerons uniquement les situations les plus rencontrées.

III.3.2.1. Choix de la position mandibulaire de référence

En cas de réhabilitation prothétique plurale, nous avons le choix entre deux positions de référence ⁽¹⁾ :

*Celle définie par les dents est la position d'**Occlusion d'Intercuspidie Maximale (OIM)**. Comme vu précédemment, elle doit permettre une stabilité de la mandibule grâce à la répartition des points de contact et à la morphologie occlusale des dents ou des prothèses. Il doit y avoir des contacts postérieurs et aussi antérieurs mais légers. L'OIM doit aussi permettre une position centrée des condyles dans la cavité glénoïde. Donc pour conserver et choisir l'OIM comme position de référence, qui est en fait l'occlusion habituelle du patient, le patient doit avoir un accès direct à une OIM stable et reproductible. La reconstruction prothétique devra alors s'intégrer dans le schéma occlusal, tout en optimisant les fonctions occlusales.

*Par contre, si les repères occlusaux sont perdus (OIM instable ou décentrée, absence de dent) ou en cas de pathologie(s), la position de référence doit être définie par les ATM avec les condyles centrés dans la cavité glénoïde. C'est la position de **Relation Centrée (RC)**. Dans ce cas, nous ferons une nouvelle OIM en RC. Il est alors possible d'envisager une modification de la Dimension Verticale d'Occlusion (DVO) si besoin. Il est important de rappeler qu'un dysfonctionnement articulaire perturbe l'enregistrement de la RC d'où l'importance de le détecter en amont, surtout en cas de réhabilitation prothétique étendue ^(122,142).

L'OIM est choisie dès qu'elle est fonctionnelle malgré l'édentement. L'Occlusion Mutuellement Protégée (OMP) sera donc choisie pour régler nos réhabilitations prothétiques.

Si la RC est la position de référence, l'OMP peut être choisi si les dents naturelles participent à une nouvelle OIM, recrée en concordance avec la RC. Sinon c'est l'Occlusion Bilatéralement Équilibrée (OBE) qui sera choisi ⁽¹¹⁸⁾.

III.3.2.2. Prothèse implanto-portée remplaçant un édentement antérieur

Les dents antérieures ont un rôle important dans le calage, le guidage mandibulaire, l'esthétique, la nutrition et la phonation ⁽¹⁴³⁾. Les réhabilitations prothétiques antérieures, notamment plurales, devront assurer tous ces rôles. Une perte de calage postérieur, suite à l'usure plus rapide de l'émail par rapport à la céramique et aux changements de position des dents naturelles postérieures, peut entraîner une sur-occlusion antérieure ^(118,121,129). Une grande surveillance doit donc être faite.

Encore une fois, il existe des contradictions dans la littérature mais il semble judicieux que le choix de l'occlusion et du concept occluso-prothétique se fasse selon la nature de l'arcade antagoniste ⁽⁷⁾.

1/ Si les prothèses implanto-portées sont **face des dents naturelles** (Fig. 3.15) :

Les auteurs sont à nouveau en désaccord sur la façon de gérer la position d'occlusion. Certains auteurs sont en faveur d'une équilibration selon la technique de serrage différentiel décrite précédemment : des points faibles au contact initial en OIM sur les prothèses implanto-portées et des contacts au serrage forcé ^(118,129). D'autres auteurs pensent qu'il faut stabiliser les contacts sans mise en sous-occlusion, pour éviter l'égression des dents antagonistes. Cela est possible selon eux grâce aux récepteurs desmodontaux des dents naturelles qui vont moduler la contraction des muscles manducateurs ^(7,53).

En diduction et en propulsion, une désocclusion immédiate des dents postérieures sera réalisée. Les mouvements doivent être harmonieux. Selon certains auteurs, la fonction canine est à privilégier, que les canines soient incluses ou non dans la prothèse implanto-portée. Si les canines sur implants sont au maxillaire, et qu'elles sont courtes pour des raisons esthétiques exigées par le patient, une fonction de groupe peut être envisagée. Mais globalement, la fonction canine est préférée. D'autres auteurs pensent que la fonction de groupe protège les implants de toute surcharge occlusale ^(7,118,141).

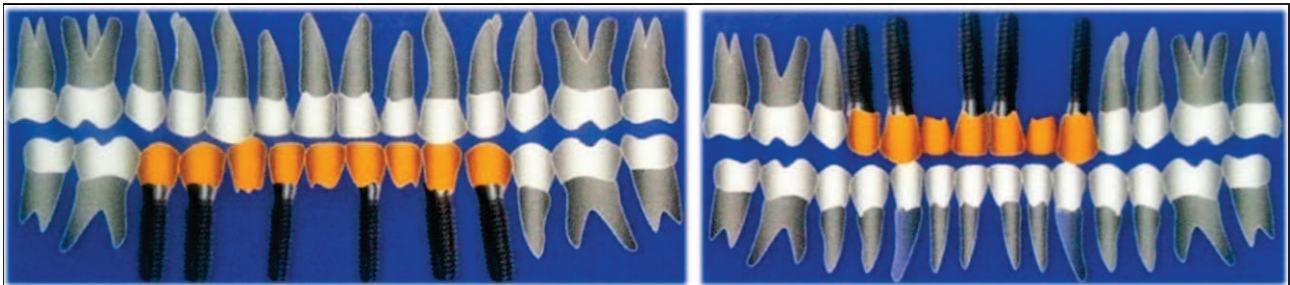


Fig. 3.15 - Edentement antérieur face à des dents naturelles.

2/ Si les prothèses implanto-portées sont **face à une prothèse amovible** (Fig. 3.16), c'est la stabilité de la prothèse amovible qui doit toujours primer.

*Si l'antagoniste est une PPA, l'objectif est de stabiliser la PPA. En propulsion, un guidage antéro-postérieur équilibré sera réalisé (occlusion balancée) dès qu'il y a moins de trois couples d'incisives naturelles. En diduction, une fonction canine sera réalisée dès que les couples de canines sont naturels. Si la canine est englobée dans la prothèse implanto-portée avec une PPA antagoniste qui remplace une ou deux canines : la fonction de groupe est choisie dès qu'il reste des dents postérieures naturelles antagonistes. Sinon une occlusion balancée dès que cela sera nécessaire pour stabiliser la PPA ⁽¹³⁷⁾.

*Si l'antagoniste est une PAC, l'occlusion bilatéralement équilibrée est choisie. Il faut toujours donner la priorité à la prothèse la moins stable.

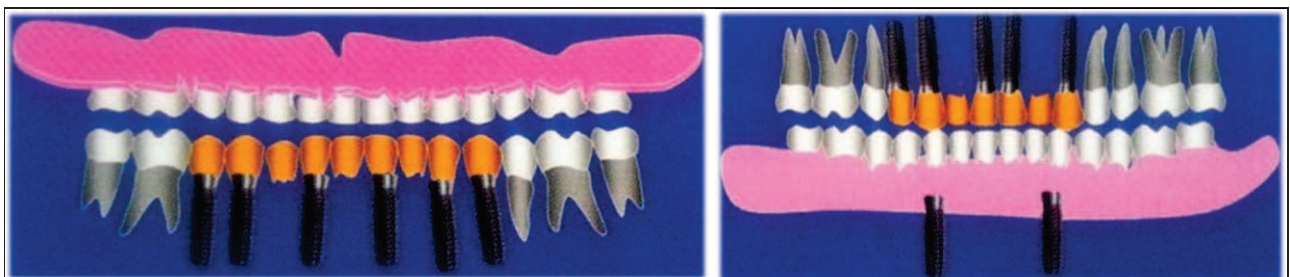
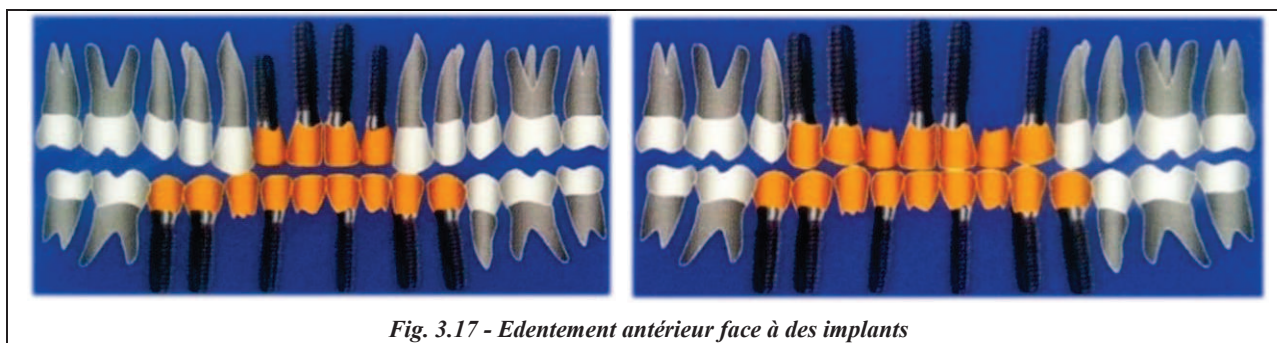


Fig. 3.16 - Edentement antérieur face à une prothèse amovible complète (PAC)

3/ Si les prothèses implanto-portées sont **face à des implants** (Fig. 3.17), les implants seront sollicités selon un axe oblique défavorable. Les implants doivent donc être bien répartis et d'autant plus nombreux que la qualité de l'os sera faible, particulièrement si l'os est greffé. Les dents en extension doivent être évitées ^(118,144).



En occlusion, des contacts seront présent en occlusion serrée.

En propulsion, le réglage du guide incisif doit permettre une occlusion mutuellement protégée avec une répartition de la trajectoire sur toutes les prothèses antérieures ⁽¹¹⁸⁾.

En diduction, le contrôle des forces occlusales dépend de la présence de canine naturelle ou non, et de la longueur des canines. S'il y a une ou plusieurs canines naturelles, alors une fonction canine ou une fonction de groupe sera choisie selon les auteurs ^(118,141). Par contre, si les deux canines (maxillaire et mandibulaire) sont remplacées par des prothèses implanto-portées, il faudra prendre en compte la longueur des canines maxillaires comme vu précédemment ^(7,53) :

- *S'il est possible de réaliser des canines maxillaires courtes*, une **fonction de groupe réduite** (limitée à deux ou trois dents) est réalisée avec une désocclusion retardée des secteurs postérieurs.
- *Si le patient désire des canines maxillaires "longues" (donc avec une pente canine forte)*, l'ostéoperception ne permettra pas un bon guidage de la diduction avec une fonction canine. Cependant, si la canine ne peut pas être raccourci pour des raisons esthétiques, la seule solution est de faire une **fonction canine**.

III.3.2.3. Prothèse implanto-portée remplaçant un édentement terminal

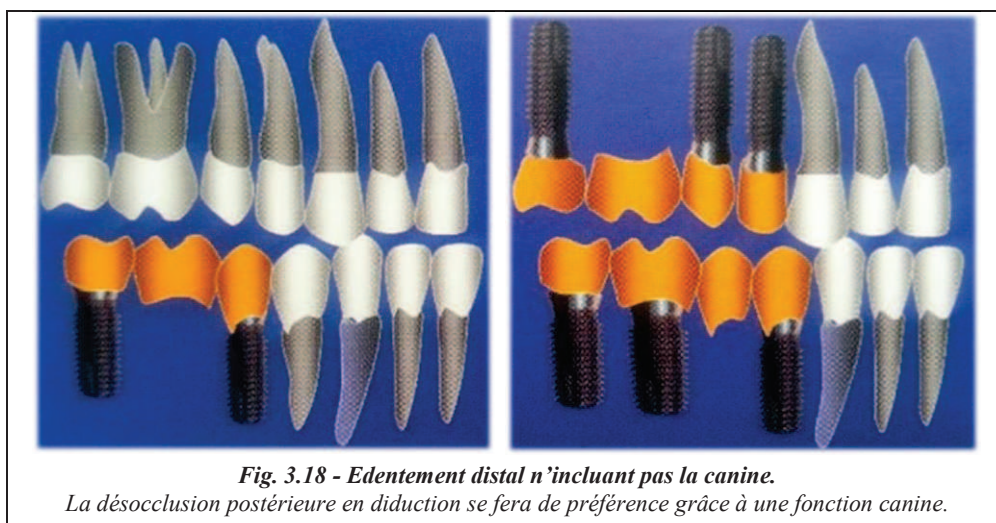
Les prothèses postérieures visent à remplacer des dents à forte activité d'écrasement des aliments. Plus une dent est postérieure, plus elle est proche des muscles élévateurs principaux et de la charnière articulaire, plus les forces potentiellement exercées sont importantes. En prenant en compte ces éléments, et sachant que les implants sont sensibles aux forces latérales, il est nécessaire de **protéger** les prothèses implanto-portées postérieures grâce à un guide antérieur efficace ⁽¹²¹⁾.

Un édentement terminal unilatéral (classe II de Kennedy) est une situation fréquente où l'équilibration prothétique est difficile à réussir. La solution prothétique a souvent été de réaliser une PPA mal supportée par les patients et donc peu ou pas portée ce qui vaut une absence de traitement. L'égression des dents antagonistes et une résorption osseuse en sont les conséquences. La prothèse fixée sur implant est donc la meilleure approche thérapeutique dans ce cas. La position d'occlusion et le concept occluso-prothétique concerneront le secteur édenté ainsi que l'arcade antagoniste pour **rétablir des courbes d'occlusion correctes** si cela est nécessaire. Cela est aussi valable pour un édentement terminal bilatéral (classe I de Kennedy) ou un édentement encastré ^(7,136,145).

Pour le réglage de l'occlusion, c'est le serrage différentiel proposé par Misch qui est le plus souvent décrit ⁽¹¹⁸⁾. Pour d'autres auteurs, la position d'intercuspidie dépend de la présence de dents antagonistes naturelles ou non. Si les dents antagonistes sont naturelles, la prothèse implanto-portée peut intervenir même en serrage léger pour éviter leur égression. Si les dents antagonistes sont remplacées par des prothèses sur implants, le concept de serrage différentiel est alors adopté par ces auteurs ^(7,93,116,117).

En propulsion et en diduction, le guidage doit se faire sur les dents antérieures et doit permettre la désocclusion postérieure. Cependant, le choix du concept occluso-prothétique en diduction va dépendre de l'inclusion ou non de la canine dans l'édentement :

1/ Si la canine n'est pas incluse dans l'édentement terminal, c'est la **fonction canine** qui doit être privilégiée, que l'antagoniste porte des dents ou des implants ⁽¹¹⁶⁾ (Fig. 3.18).



2/ Si la canine est incluse dans l'édentement terminal, la présence d'une canine antagoniste naturelle ou non détermine le choix du concept occluso-prothétique :

*Si la canine antagoniste est naturelle : la fonction canine est à favoriser avec une désocclusion postérieure immédiate pour certains auteurs, d'autres privilégient la fonction de groupe.

*Si la canine antagoniste fait partie d'une PPA (qui remplace aussi un édentement terminal) ou d'une PAC, la **fonction balancée** doit être choisie pour stabiliser la prothèse amovible antagoniste ⁽¹³⁷⁾.

*Si la canine antagoniste est une canine sur implant, le choix du concept de guidage se fera en fonction de la canine controlatérale, comme vu précédemment ^(7,53) :

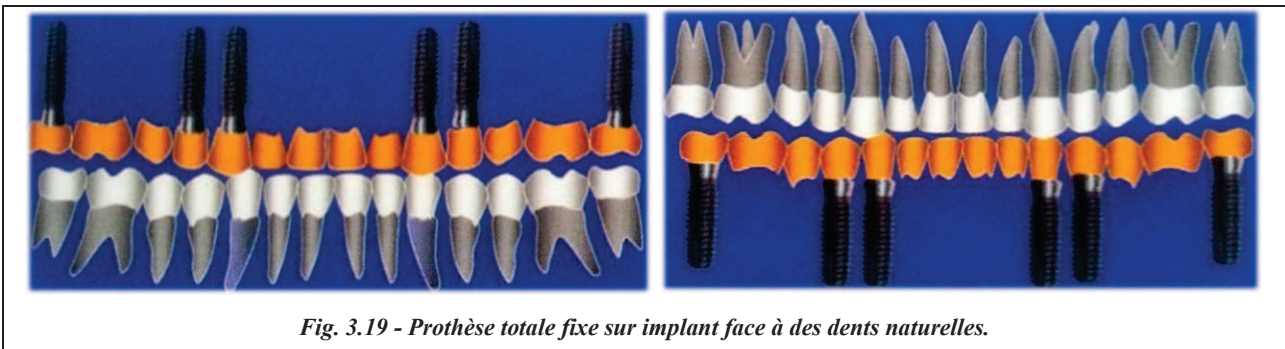
- *Si la canine maxillaire controlatérale est courte ou que le patient est en fonction de groupe naturelle de l'autre côté*, nous pouvons faire une approche de **fonction de groupe réduite** à l'incisive latérale et la première prémolaire, au maxillaire et à la mandibule, sans préjudice esthétique. Le concept de désocclusion retardée des secteurs cuspidés est adopté pour faciliter les trajectoires de glissement.

- *Si la canine maxillaire controlatérale est longue*, nous devons réaliser une **fonction canine** pour des raisons esthétiques. Précédemment, il était proposé de réaliser un bridge collé mais cette solution n'est pas possible dans ce cas. Il est alors conseillé de réaliser une fonction canine, avec une face linguale de la canine implanto-portée maxillaire en métal car c'est un matériau ductile.

III.3.2.4. Prothèse implanto-portée remplaçant un édentement total

La nature de l'antagoniste va avoir pleinement son importance chez l'édenté complet. Quel que soit le type de prothèse totale fixée sur implants (avec fausse gencive de type Brånemark ou sans fausse gencive), le concept occluso-prothétique sera choisi en fonction : de l'arcade antagoniste, des forces appliquées dans le temps, et des aménagements prothétiques indispensables pour assurer la pérennité de la reconstruction ⁽⁷⁾.

1/ Si la prothèse implanto-portée est face à des dents naturelles (Fig. 3.19) les pressions occlusales sont importantes donc le nombre d'implants doit être suffisant pour répartir les forces ⁽⁷⁾. Cela est valable pour des dents naturelles pulpées ou non, porteuses d'éléments prothétiques ou non, et même si les pressions sont modulées par les récepteurs desmodontaux,



Concernant le choix du matériau des dents prothétiques, les avis divergent de nouveau. Certains imposent la céramique ⁽⁷⁾ car plus résistante à l'usure ⁽¹⁴⁶⁾. Il ne faut pas oublier qu'elle est aussi plus susceptible de se fracturer que les dents en résine, et plus contraignante à remplacer en cas de casse. L'autre option est l'utilisation de dents en résine. Elles permettent un amortissement au moment des contacts occlusaux et une maintenance facile et rapide. Néanmoins elles vont s'user rapidement face à des dents naturelles ⁽¹⁴⁶⁾, rendant l'occlusion instable et pouvant être à l'origine d'un bruxisme. Un contrôle régulier s'impose, le patient doit être prévenu. Les dents prothétiques peuvent donc être en résine ou en céramique avec les avantages et inconvénients que nous venons de citer.

Les extensions distales peuvent être réalisées pour éviter l'égression d'une dent naturelle antagoniste. Cependant, les pressions occlusales étant fortes face à des dents, **les extensions sont possibles uniquement si elles sont de longueur très réduite** c'est-à-dire : moins de 15 mm à la mandibule et moins de 10-12 mm au maxillaire (dû à une qualité osseuse et une force défavorable par rapport à la mandibule) ^(7,54,116). Pour rappel, le diamètre moyen d'une molaire est de 10 mm.

En présence d'une deuxième molaire naturelle antagoniste et pour éviter leur égression, Mariani et coll. proposent de rallonger les extensions en rajoutant un implant, même court, dans la région postérieure. La prothèse peut alors être rallongée en venant juste prendre appui (sans être vissée) sur le pilier de cicatrisation de cet implant distal. Ainsi, les deuxièmes molaires naturelles antagonistes sont calées, et la flexibilité mandibulaire est amortie par ce simple appui ⁽¹¹⁸⁾ (Fig. 3.20).

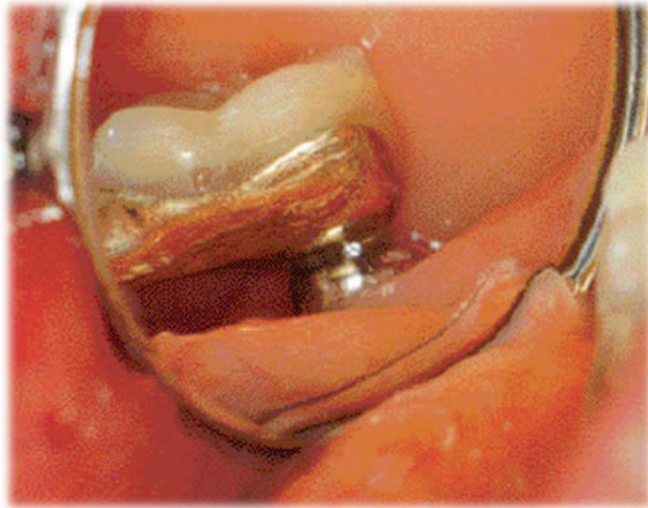


Fig. 3.20 - Implant distal pour rallonger une prothèse totale implanto-portée face à des dents naturelles.

En occlusion, une **position stable** est recherchée pour éviter tout mouvement des dents naturelles, et ainsi pérenniser l'occlusion à long terme. Certains auteurs conseillent un calage assuré par les prémolaires et les molaires, sans contact sur les dents antérieures ⁽¹¹⁶⁾.

D'autres auteurs n'admettent pas ce concept. Ils recommandent un calage et un équilibre en occlusion de relation centrée avec des contacts antéro-postérieurs (grâce à la lingualisation des contacts). Ainsi les charges sont uniformément distribuées sur l'ensemble de la prothèse ^(54,118).

Un autre désaccord existe concernant la mise en occlusion ou non des extensions. Il est suggéré par certains auteurs de mettre les extensions en légère sous-occlusion (0,1 mm) pour éviter le risque de fracture ^(7,54,147). D'autres proposent de réaliser des contacts partout, répartis uniformément, de la même intensité, et avec un contact cuspidé-fosse selon le respect de principe de la lingualisation ⁽¹¹⁴⁾.

En diduction et en propulsion, il faut prendre en compte le fait que la solidarisation de l'ensemble de la prothèse totale implanto-portée se comporte comme une seule entité rigide. Les auteurs s'accordent à dire qu'une **occlusion mutuellement protégée** peut être choisie. En revanche, certains auteurs conseillent la fonction de groupe ^(54,124,148,149), d'autres, dans des publications plus récentes, recommandent la fonction canine ^(7,118,134), du fait de la présence de récepteurs desmodontaux et de sa simplicité de réalisation. Dans tous les cas, les mouvements doivent être **harmonieux**. Le niveau de recouvrement doit permettre une désocclusion postérieure en propulsion. Il est tout de même recommandé de réaliser un guidage antérieur peu profond pour pallier au faible niveau de proprioception des implants, et à la rigidité de l'ensemble ^(54,118). Il ne doit y avoir aucun contact sur les extensions en propulsion et en diduction. Le dernier contact doit se faire sur l'implant le plus distal pour protéger l'extension ^(114,124).

2/ Si la prothèse implanto-portée est face à une PAC (Fig. 3.21), c'est l'**occlusion bilatéralement équilibrée** qui doit être choisi pour assurer la stabilisation de la PAC et pour répartir les contraintes sur l'ensemble des implants ^(150,151).

La réalisation d'un bridge sur implants mandibulaire face à une PAC maxillaire apporte une nette amélioration du confort au patient. Cependant il a été montré qu'il existait aussi une nette augmentation de la puissance masticatrice, en comparaison avec la force enregistrée avec une prothèse amovible. La puissance est multipliée par deux après deux mois et par trois après trois ans ⁽⁵⁷⁾. Sachant cela, il y aura des conséquences cliniques qu'il sera nécessaire d'anticiper (usure des dents prothétiques, fracture de la PAC antagoniste, fracture de l'armature) ⁽⁷⁾ (cf. partie IV).

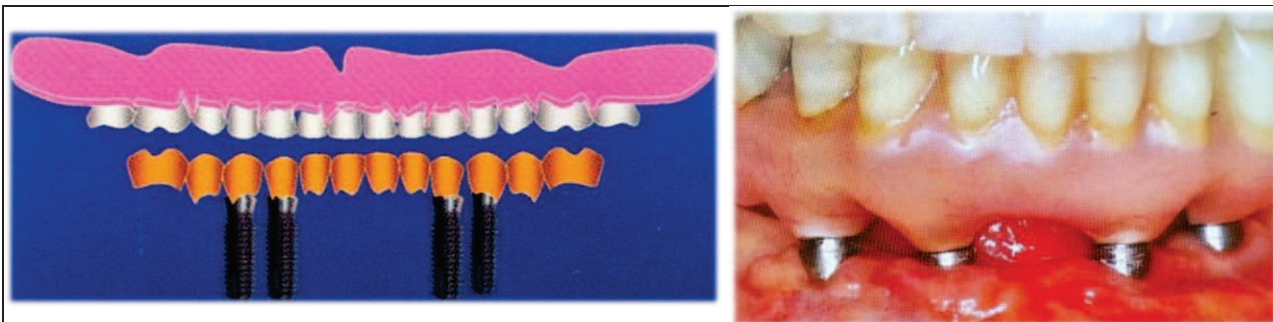


Fig. 3.21 - Prothèse complète fixe mandibulaire face à une prothèse amovible complète (PAC) maxillaire. Cette solution est le plus souvent proposée aux patients édentés complets, satisfaits de leur PAC maxillaire et insatisfaits de leur PAC mandibulaire.

3/ Si la prothèse implanto-portée est **face à une prothèse complète fixée sur implant** (Fig. 3.22), il semblerait que ce soit la plus mauvaise situation sur le plan occlusal, du fait de la proprioception qui est quasiment absente. Des implants distaux, même de faible longueur, équilibrent biomécaniquement les prothèses. Dans les cas où l'anatomie du patient rend difficile leur mise en place, la prothèse peut comprendre des extensions très courtes ^(7,116).

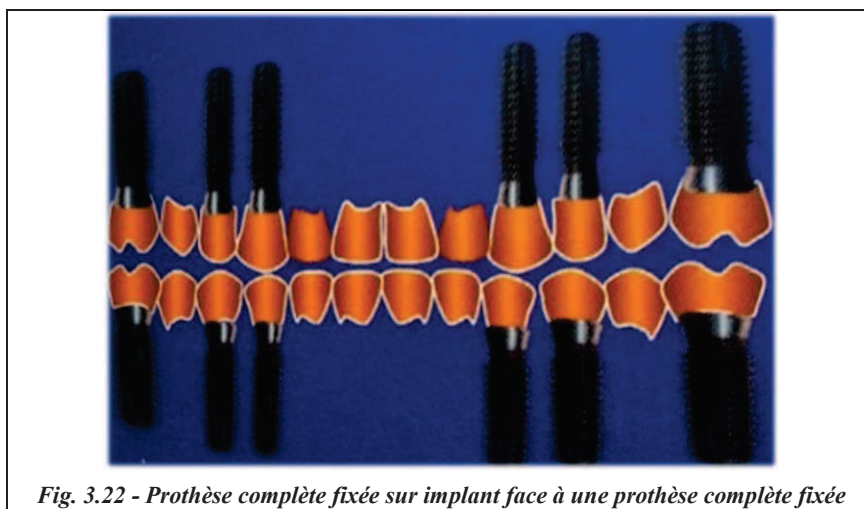


Fig. 3.22 - Prothèse complète fixée sur implant face à une prothèse complète fixée

L'Occlusion de Relation Centrée (ORC) doit être stable grâce à un calage prémolo-molaire et des contacts antérieurs légers ^(7,118).

En propulsion, le **guide antérieur** doit être plus ouvert qu'en denture naturelle pour éviter le stress des forces latérales ^(3,140). Il doit permettre une désocclusion immédiate des dents postérieures ⁽¹¹⁸⁾.

En diduction, il n'y a pas de consensus quant à l'utilisation d'une fonction canine ou d'une fonction de groupe ⁽¹³¹⁾. Toutefois, Mariani et coll. (2008) et M. Bert (2015) recommandent de réaliser une **fonction canine** quand deux prothèses complètes fixes sur implants se font face ^(7,118). Pour cela, il est conseillé de réaliser une canine maxillaire moyennement longue, avec une pente canine faible (plus la pente canine est courte et de faible angulation, plus le guidage neuromusculaire en diduction ne nécessite pas une proprioception précise) (Fig. 3.23). Il est aussi possible de réaliser les faces palatines des canines maxillaires en métal, matériau ductile encaissant mieux les contraintes que la céramique. Les premiers millimètres du guide antérieur peuvent aussi être en métal ⁽⁷⁾ (Fig. 3.24)

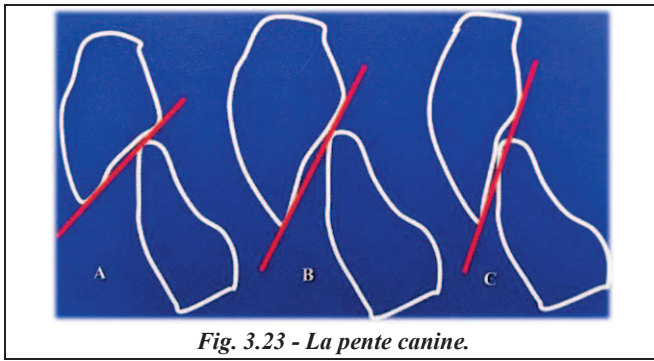


Fig. 3.23 - La pente canine.

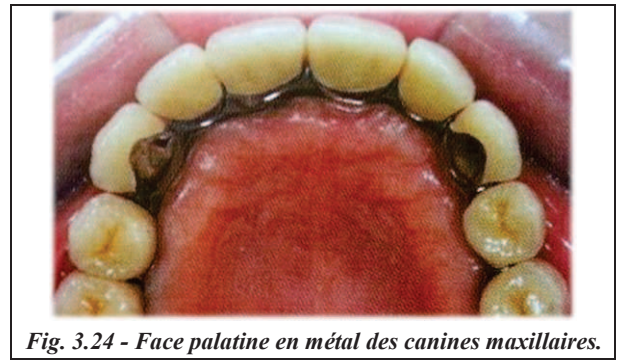


Fig. 3.24 - Face palatine en métal des canines maxillaires.

III.3.2.5. Prothèse fixe implanto-portée plurale : ce qu'il faut retenir

Tableau récapitulatif des concepts occluso-prothétiques en **propulsion** :

| Prothèse fixe implanto-portée PLURALE / ANTAGONISTE | Antérieure | Terminale | Complète (Bridge sur pilotis) |
|--|--|--|--|
| PPA | A définir selon la classe d'édentement | A définir selon la classe d'édentement | A définir selon la classe d'édentement |
| Prothèse Amovible Complète | OBE | OBE | OBE |
| Prothèse fixe sur implant | OMP | OMP | OMP |
| Prothèse Complète fixe sur implant (Bridge sur pilotis) | OMP | OMP | OMP (GA peu profond) |
| PACSI | OBE | OBE | OBE |

Tableau récapitulatif des concepts occluso-prothétiques en **diduction** :

| Prothèse sur implant FIXE PLURALE / ANTAGONISTE | Antérieure (canine incluse) | Terminale (canine incluse) | Complète (Bridge sur pilotis) |
|---|-----------------------------|----------------------------|-------------------------------|
| 2 canines naturelles | OMP | OMP | OMP |
| 1 ou 0 canine naturelle + dents postérieures naturelles | OMP (Fg) | OMP (Fg) | OMP (Fg) |
| 1 ou 0 canine naturelle + dents postérieures incluses dans une PPA | OBE | OBE | OBE |
| Prothèse Amovible Complète | OBE | OBE | OBE |
| Prothèse fixe sur implant * Canine controlat. courte | OMP (Fg réduite) | OMP (Fg réduite) | OMP (Fc) |
| * Canine controlat. longue | OMP (Fc) | OMP (Fc) | |
| Prothèse Complète fixe sur implant (Bridge sur pilotis) | OMP | OMP | OMP (Fc) |
| PACSI | OBE | OBE | OBE |

OMP = Occlusion Mutuellement Protégée ; Fc = Fonction canine ; Fg = Fonction de groupe

OBE = Occlusion Bilatéralement Equilibrée (ou Balancée)

PPA = Prothèse Partielle Amovible

PACSI = Prothèse Amovible Complète Supra-Implantaire

GA = Guide antérieur

III.3.3. Prothèse Amovible Complète Supra-Implantaire (PACSI)

Depuis les consensus de McGill (2002) ⁽¹⁵²⁾ et de Yok (2009) ⁽¹⁵³⁾, il est admis qu'une prothèse amovible complète supportée par deux implants devrait être le traitement minimum à proposer aux patients ayant une mandibule édentée ^(154,155). Une PACSI peut être stabilisée par des attachements axiaux (boule ou locator) ou des barres (Fig. 3.25) sur 2, 3 ou 4 implants à la mandibule, et sur 4 ou 6 implants au maxillaire. Le taux de succès va de 71,3 % à 97 % selon les études ⁽¹⁵⁶⁾.

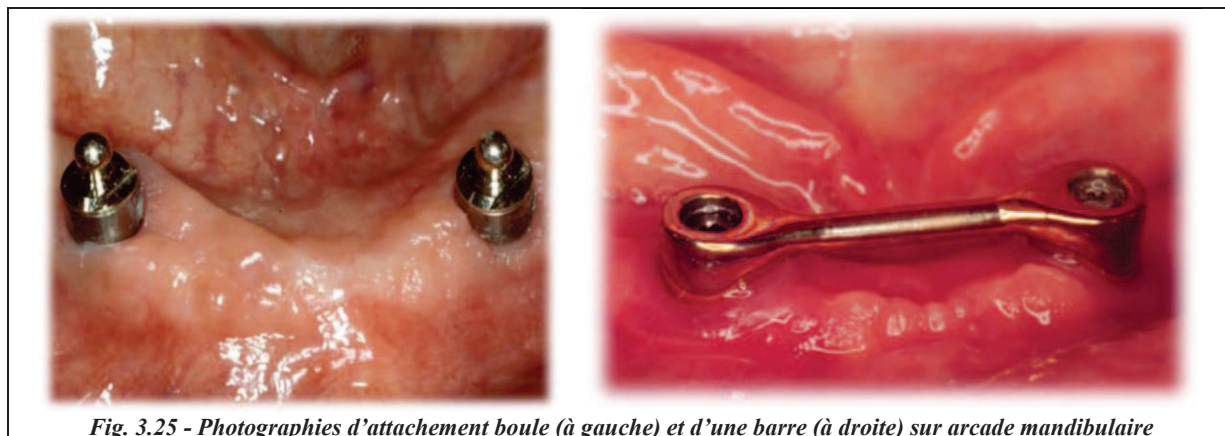


Fig. 3.25 - Photographies d'attachement boule (à gauche) et d'une barre (à droite) sur arcade mandibulaire

Dans le cas des PACSI, les forces occlusales sont distribuées sur les crêtes fibro-muqueuses et sur les implants. Si la hauteur de crête est importante, les crêtes absorberont une partie des forces horizontales. Si la hauteur de crête est faible, l'intégralité des forces horizontales sera absorbée par les implants ⁽¹¹⁸⁾. A distance des implants supportant la PACSI, l'os va inévitablement se résorber (donc la prothèse va commencer à bouger). En parallèle la force masticatoire augmente progressivement dans le temps ^(57,155). Le risque de fracture va alors être très important. Cela implique une maintenance rigoureuse tous les six mois.

III.3.3.1. **Choix d'une position de référence et d'un concept occlusal**

Quel que soit l'antagoniste, la **RC** est la position de référence choisie avec une **Occlusion Bilatéralement Équilibrée**. Les contacts simultanés en propulsion et en diduction évitent la création d'un bras de levier et neutralisent les forces déstabilisatrices.

1/ Si la PACSI est face à des dents naturelles, l'occlusion bilatéralement équilibrée est choisie même en l'absence de consensus. Ce concept occlusal est techniquement difficile à obtenir en présence de dents naturelles antagonistes. Il est alors important d'obtenir des contacts en au moins trois points en diduction et en propulsion pour stabiliser la PACSI ⁽¹³¹⁾. Il faudra éventuellement réaliser un ajustement occlusal des dents naturelles pour obtenir des contacts équilibrants.

2/ Si la PACSI mandibulaire (consensus de McGill) est face à une PAC conventionnelle maxillaire, l'occlusion bilatéralement équilibrée est aussi adoptée.

En occlusion de relation centrée, les contacts doivent être antérieurs et postérieurs, bilatéraux, simultanés et d'intensité égale.

En propulsion, le guidage antérieur doit être équilibré par des contacts postérieurs bilatéraux.

En diduction, les contacts du côté travaillant doivent être équilibrés par des contacts non travaillants ⁽¹¹⁸⁾.

3/ Si la PACSI est **face à une prothèse complète fixe sur implants**, c'est à nouveau l'occlusion bilatéralement équilibrée qui est choisie car c'est toujours la prothèse la plus instable qui détermine le concept occlusal à adopter ^(7,134).

4/ Si la PACSI est **face à une PACSI**, c'est l'occlusion bilatéralement équilibrée qui est actuellement utilisée le plus souvent ⁽¹⁵⁷⁾. Cependant il n'existe pas de preuves scientifiques en faveur de ce concept par rapport à un guidage canin en termes de rétention, de fonction et d'esthétique. Aucune étude n'a été réalisé sur les contraintes transmises aux implants pour chacun des concepts. Cela explique pourquoi nous préférons choisir la voie du consensus en faveur de l'occlusion bilatéralement équilibrée ^(114,118).

III.3.3.2. PACSI : ce qu'il faut retenir

Tableau récapitulatif des concepts occluso-prothétiques en **propulsion** :

| ANTAGONISTE / Prothèse sur implant AMOVIBLE | PACSI |
|---|-------|
| PPA | OBE |
| Prothèse Amovible Complète | OBE |
| Prothèse fixe sur implant | OBE |
| Prothèse fixe Complète sur implant (Bridge sur pilotis) | OBE |
| PACSI | OBE |

Tableau récapitulatif des concepts occluso-prothétiques en **diduction** :

| ANTAGONISTE / Prothèse sur implant AMOVIBLE | PACSI |
|--|-------|
| 2 canines naturelles | OBE |
| 1 ou 0 canine naturelle + dents postérieures naturelles | OBE |
| 1 ou 0 canine naturelle + dents postérieures incluses dans une PPA | OBE |
| Prothèse Amovible Complète | OBE |
| Prothèse fixe sur implant * Canine controlat. courte | OBE |
| * Canine controlat. longue | OBE |
| Prothèse fixe Complète sur implant (Bridge sur pilotis) | OBE |
| PACSI | OBE |

OBE = Occlusion Bilatéralement Equilibrée ; PPA = Prothèse Partielle Amovible ;
PACSI = Prothèse Amovible Complète Supra-Implantaire

III.4. IMPORTANCE DES PROTHESES PROVISOIRES

L'élément clé de la prothèse sur implant, avec ce que nous savons aujourd'hui de la neurophysiologie d'un implant, c'est la prothèse provisoire. La prothèse provisoire ne doit pas être considérée comme une perte de temps, elle permet de prendre le temps de la réflexion. Elle permet également d'établir des contours esthétiques et physiologiques, d'être utilisés comme un guide pour toute modification chirurgicale des tissus (chirurgie parodontale,...) et d'aider le patient à s'adapter aux changements d'occlusion. Tous ce que nous faisons avec l'articulateur est une approximation de bonne qualité d'un concept occluso-prothétique. La prothèse provisoire est donc indispensable pour **valider le concept occlusal et occluso-prothétique mis en place dans la bouche du patient**. Elle est facilement modifiable par ajout ou retrait de résine.

Une fois la morphologie occlusale et le concept validés, après plusieurs mois, nous pourrons réaliser la prothèse définitive dans un matériau plus durable. Elle sera la copie de la prothèse provisoire ^(7,77,90,119).

III.5. IMPORTANCE DE LA MAINTENANCE PROTHETIQUE

Une autre clé de la prévention et du succès en implantologie est liée à la maintenance et l'hygiène du patient ^(69,114,158). Les tissus péri-implantaires pourraient être plus vulnérables face à une inflammation ou une infection et, par conséquent, une maintenance régulière des tissus péri-implantaires est d'une importance primordiale ⁽¹⁵⁹⁾. Le praticien doit informer les patients en pré-opératoire sur la nécessité des rendez-vous post-opératoires ⁽¹¹⁷⁾. La maintenance fait partie intégralement du traitement implantaire. Les objectifs sont : de préserver la stabilité tissulaire et fonctionnelle, et d'intercepter toute complication péri-implantaire ou prothétique ⁽²⁸⁾.

Nous pouvons distinguer la maintenance faite par le patient, et celle faite par le praticien.

* La maintenance par le patient passe par l'élimination quotidienne de la plaque bactérienne. La **motivation à l'hygiène du patient** est donc une des premières étapes du traitement implantaire ⁽²⁸⁾.

* La maintenance par le praticien doit se faire par des **contrôles réguliers**. C'est au cours de la première année que survient la majorité des complications donc la première année, quatre contrôles doivent être effectués (à 1 semaine, à 1 ou 3 mois selon les auteurs, à 6 mois et à 1 an). Ensuite la fréquence de contrôle est variable d'un patient à l'autre selon les facteurs de risque et le type de prothèse. Il est quand même recommandé de réaliser un contrôle deux fois par an dès la deuxième année. En présence de parafonctions, trois à quatre contrôles par an sont suggérés ⁽¹⁶⁰⁾.

Une surveillance systématique et continue des **conditions tissulaires péri-implantaires** doit être faite pour le diagnostic de la maladie péri-implantaire. La santé péri-implantaire s'évalue par : les profondeurs de sondage, le pourcentage de saignement au sondage, la mobilité, l'hygiène bucco-dentaire et les radiographies ^(117,161) (Fig. 3.26).

| Santé implantaire | Conditions cliniques | Traitement |
|-------------------------------------|---|---|
| I. Santé optimale | <ul style="list-style-type: none"> . Aucune douleur . 0 Mobilité . Perte osseuse radiographique < 2mm après la chirurgie . Profondeur de sondage < 5mm . % de saignement = 0 à 1 . Pas d'exsudat | Maintenance normale |
| II. Survie (santé satisfaisante) | <ul style="list-style-type: none"> . Aucune douleur . 0 Mobilité . Perte osseuse radiographique < 2-4mm . Profondeur de sondage 5-7mm . % de saignement = 0 à 2 . Pas d'exsudat | Réduction du stress Intervalle plus court entre les rendez-vous d'hygiène Gingivoplastie Radiographie annuelle |
| III. Survie (santé compromise) | <ul style="list-style-type: none"> . Aucune douleur en fonction . 0 Mobilité . Perte osseuse radiographique > 4mm (moins de ½ du corps de l'implant) . Profondeur de sondage > 7mm . Possibilité d'exsudat | Réduction du stress Thérapie antibiotique locale ou systémique Chirurgie et contrôle Changement de la conception prothétique |
| IV. Echec | <ul style="list-style-type: none"> . Douleur . Mobilité . Perte osseuse radiographique > ½ du corps de l'implant . Exsudat incontrôlé | Retrait de l'implant |

Fig. 3.26 - Tableau : Evaluation de la santé implantaire

La maintenance prothétique passe aussi par une évaluation du confort, de la stabilité des prothèses, des **contrôles occlusaux** fréquents (annuels) ⁽¹⁶²⁾.

Quand le secteur antérieur est remplacé par des prothèses implanto-portées, ce contrôle fréquent permet de vérifier qu'il n'y ait pas de sur-occlusion antérieure due à une perte de calage postérieure. Cela peut se produire suite aux changements de position des dents postérieures naturelles et à l'usure plus rapide de l'émail par rapport à la céramique dans un secteur à fortes contraintes ^(118,121,129,163).

Les prothèses à extension doivent aussi être contrôlée avec attention. Il faut vérifier les changements du niveau osseux marginal, le desserrage des vis, les changements dans le contact occlusal, et la dimension verticale de la prothèse ⁽¹¹⁶⁾.

Le praticien doit connaître les signes d'alertes qui précèdent les complications : dévissage ou fracture de vis, fracture de matériau cosmétique,... Une analyse attentive de la situation doit être faite afin d'éviter les récives et réduire les risques.

La prescription d'une **gouttière occlusale nocturne** après la mise en bouche d'une prothèse fixe sur implant est recommandée, en particulier pour les personnes diagnostiquées avec des activités parafunctionnelles ^(127,131).

La maintenance est donc un élément essentiel quel que soit le type de prothèse. Une occlusion bien contrôlée et maintenue pourrait réduire les complications mécaniques et biologiques, augmentant ainsi la longévité de la prothèse ⁽¹²⁰⁾.

IV. GESTION DES COMPLICATIONS TARDIVES IMPLANTAIRES ET PROTHETIQUES LIEES A UN PROBLEME D'OCCLUSION

Nous l'avons vu, le bon pronostic des prothèses implanto-portées dépend de nombreux facteurs : la forme et l'ajustement précis de la prothèse, l'occlusion et la nature de l'arcade antagoniste, le nombre et la position des implants, la qualité de l'os et sa capacité à répondre au chargement, les effets de la fonction et de la parafonction diurne et nocturne (bruxisme,...) ^(114,132).

Cependant, malgré les précautions et une planification rigoureuse, il y a toujours un risque potentiel de complications pré- per- ou post-chirurgicales, responsables des 5% d'échecs implantaires ^(8,164). Les échecs précoces, qui apparaissent avant l'ostéointégration, sont plus fréquents que les échecs tardifs, qui s'observent après la période d'ostéointégration, soit 3 à 6 mois environ après la pose de l'implant ^(11,114,115). Les surcharges occlusales et la péri-implantite semblent être les facteurs les plus importants associés à l'échec implantaire tardif ^(10,11,115).

Une surcharge occlusale est une altération pathologique ou un changement adaptatif du parodonte suite à une force occlusale excessive exercée sur les dents ou les prothèses ⁽³⁰⁾. Les surcharges occlusales sont nocives pour les implants et les prothèses par leur intensité et leur direction. Elles peuvent être causées par deux facteurs :

- les erreurs initiales de conception occluso-prothétique (morphologie et schéma occlusal, charge non axiale, extensions, matériaux occlusaux), et
- l'évolution du système occluso-articulaire au cours du temps (activité parafonctionnelle du patient,...) ^(60,114).

Les complications surviennent lorsque la surcharge occlusale est présente et persistante. De plus, dès lors que le patient a une augmentation progressive de sa puissance manducatrice, il y a des complications du fait de l'absence de proprioception, et donc l'absence de mécanismes protecteurs ⁽⁷⁾. Tous ces facteurs peuvent entraîner des complications mécaniques ou biologiques ⁽¹²⁰⁾.

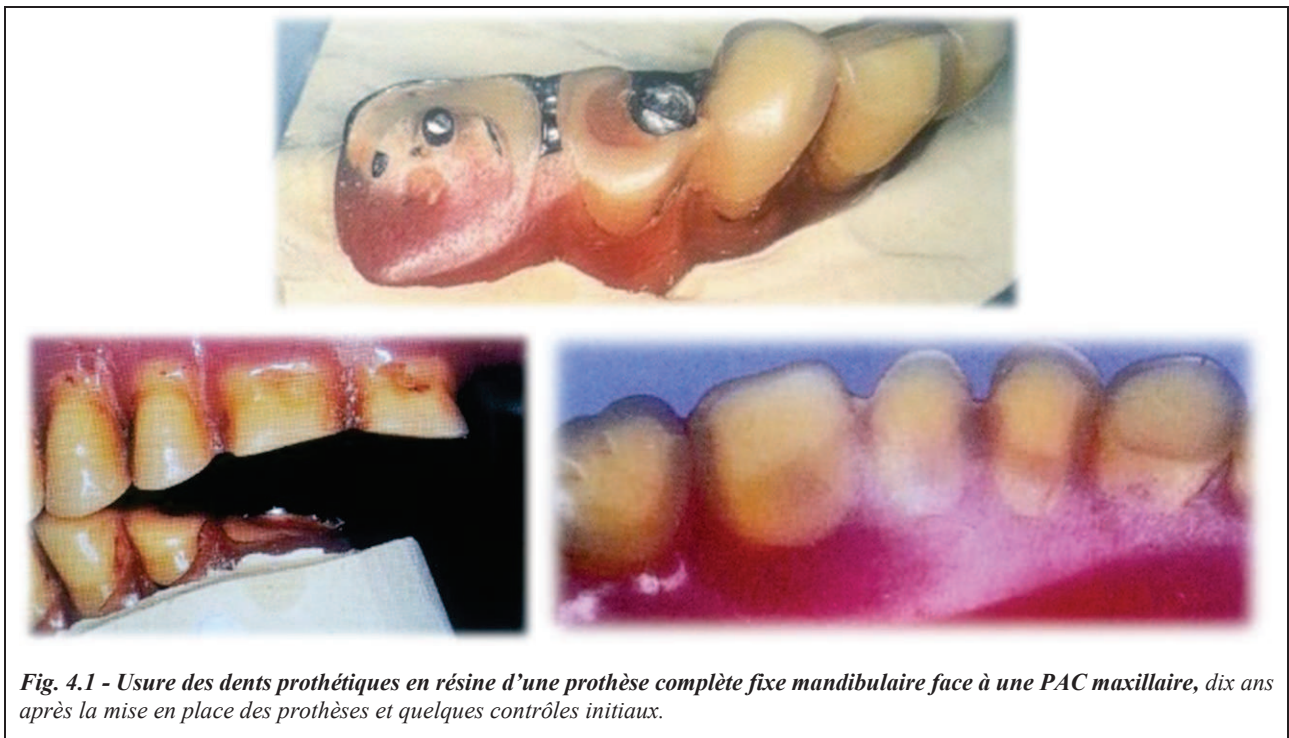Dans cette partie, nous allons nous intéresser aux complications tardives mécaniques et biologiques liées à un problème d'occlusion.

IV.1. GESTION DES COMPLICATIONS MECANIQUES

IV.1.1. Usure des faces occlusales

Pourquoi ? L'usure des dents, en composite ou en céramique, est inévitable. Elle est amplifiée par l'augmentation de la puissance masticatoire ⁽⁵⁷⁾ et les forces parafonctionnelles. Il ne faut pas confondre l'usure d'adaptation des forces occlusales en fonction des déterminants postérieurs, avec l'usure excessive dont il est question ici. L'usure excessive entraîne des désordres fonctionnels du fait de l'instabilité occlusale qui se crée (Fig. 4.1).

Gestion : Le remplacement des dents peut être envisagé après 5 à 10 ans d'utilisation en moyenne selon la puissance manducatrice. Le patient doit en être informé lors de l'entretien initial ⁽⁷⁾.



IV.1.2. Descellement d'une prothèse

Pourquoi ? Il peut s'agir d'une perte d'adaptation ou d'un problème d'occlusion.

Prévention : La prothèse scellée s'adresse aux cas où nous ne pouvons pas utiliser de pilier angulé, ou pour des raisons esthétiques au niveau des dents antérieures mandibulaires. Dans la mesure du possible, la prothèse transviscée est préférable. D'ailleurs, certains praticiens proposent d'utiliser des vis de rétention linguale plutôt que des coiffes scellées ⁽¹⁶⁵⁾, mais il faut être prudent avec cette méthode car la probabilité de desserrage et de fracture est augmentée ⁽¹⁶⁶⁾ (Fig. 4.2). Dans le cas d'une indication de prothèse scellée, il est conseillé de prévoir une encoche linguale (Fig. 4.3), de suivre la notice du ciment choisi et d'équilibrer l'occlusion. Pour les prothèses plurales ou unitaires avec une hauteur assez importante, il est possible de les sceller avec un ciment à l'oxyde de zinc eugénol (type TempBond®) pour tester l'équilibration.

Gestion : Corriger les erreurs d'équilibration occlusales en statique et dynamique. Refaire la prothèse si sa morphologie n'est pas adaptée ⁽¹⁶⁷⁾.




Fig. 4.2 - Vue de la couronne avec la vis de prothèse linguale et le driver utilisé pour engager et serrer la vis.




Fig. 4.3 - Encoche linguale d'une chape servant de support à une coiffe céramo-métallique devant être scellée. Cette encoche linguale permet le blocage de l'embout d'un arrache-couronne.

IV.1.3. Dévisage d'une vis

Pourquoi ? Le dévisage est une complication courante^(168,169). Elle peut être causée par : un mauvais serrage initial, un faible ajustement de la prothèse, une absence de système anti-rotationnel, des surcharges occlusales, une mauvaise répartition des forces (particulièrement dans les mouvements de diduction), une extension trop longue, ou la parafonction^(22,164,166,170,171).

Prévention : La réintervention en prothèse implantaire doit être anticipée au moment de l'assemblage. D'une manière générale, pour prévenir le desserrage de vis il faut :^(22,166,167,170,172)

- vérifier qu'elles sont bien serrées avec une clé ou un contre-angle dynamométrique, en suivant les recommandations de couple de serrage données par le fabricant. Il est également recommandé de resserrer la vis du pilier 5 à 10 minutes après le serrage initial, pour compenser la perte de tension due au phénomène de relaxation de l'ancrage ;
- utiliser un système anti-rotationnel ;
- équilibrer l'occlusion ;
- s'assurer que les prothèses s'adaptent correctement ;
- réduire/éviter les extensions de prothèse, si possible ;
- centrer les implants sous la surface d'occlusion et les placer perpendiculairement au plan d'occlusion pour diminuer l'effet de levier.
- réaliser un schéma localisant la sortie du puit d'accès de la vis de pilier lorsque nous faisons de la prothèse scellée.

IV.1.3.1. Dévisage de la vis de prothèse

Gestion : Si la prothèse n'a pas été réalisée à notre cabinet, la première chose à faire est d'identifier le système implantaire, pour savoir si nous avons le bon tournevis. Ensuite il faut chercher et supprimer la cause du dévisage, qui sera probablement occlusale (nouvelles contraintes, changement dans l'occlusion, affaissement du parodonte entraînant une mobilité, des versions secondaires, une perte de calage,...). Ensuite, "est-ce que je garde la vis ou je la remplace ?" Il y a plusieurs cas de figures :

*Si la vis est récente, elle peut être revissée à l'aide d'une clé ou un contre-angle dynamométrique selon les recommandations du fabricant.

*Si la prothèse est ancienne, il est toujours préférable de la changer :

- si c'est la première fois qu'elle se dévisse, il est conseillé de la remplacer par une vis neuve⁽¹⁶⁶⁾ car elle a pu subir des cycles de visage/dévisage. Cela permet aussi d'éviter de faire appel à des anciens systèmes (par exemple, chez Nobel® des vis hexagonales ont été remplacé il y a 10-15 ans par des vis unigrip).
- si le dévisage est fréquent, cela peut être dû à des contraintes mécaniques trop importantes ou inappropriées, ou à des extensions exerçant de fortes contraintes sur les vis de prothèses. La solution consiste alors à modifier le concept prothétique ou à rajouter un implant⁽¹⁶⁷⁾.

Après serrage de la vis de prothèse, une radiographie peut être prise pour vérifier le serrage. Le puit d'accès aux vis est ensuite obturé à l'aide de gutta-percha ou du PTFE (PolyTétraFluoroEthylène ou Téflon®) par exemple, pour protéger la vis et faciliter son accès^(166,173). Puis un composite est placé par-dessus, à visée esthétique.

IV.1.3.2. Dévissage de la vis de pilier

Gestion : La cause est recherchée et supprimée. Si la vis de pilier est récente, le revissage est possible avec une clé ou un contre-angle dynamométrique selon les recommandations du fabricant. Si la vis est ancienne, il est recommandé de la changer et de réaliser une équilibration occlusale (notamment en cas de forces occlusales trop importantes en diduction) ^(166,172).

Si la coiffe est scellée, une vis de pilier peut quand même se desserrer. Cependant il n'y a pas d'accès à la vis de pilier pour le serrage. Dans ce cas, le patient n'a pas mal et la coiffe, ou le bridge, bouge et les implants n'ont pas de problème d'ostéointégration. La couronne scellée est alors :

*soit **descellée** à l'arrache-couronne par exemple ;

*soit **découpée** mais il faudra alors la refaire ;

*soit **forcée** en occlusal afin de retrouver le pilier et resserrer la vis. Le trou de forage est ensuite obturer comme pour les prothèses transvissées ^(167,174). Pour faciliter le forage, il est judicieux de réaliser au préalable un schéma dans le dossier du patient montrant la direction et la sortie occlusale du puit de vis.

IV.1.4. Fractures

Pourquoi ? L'occlusion peut être remise en cause (penser à une mauvaise conception de la prothèse). Les fractures sont aussi dues à l'absence de récepteurs sensitifs autour des implants, et à l'augmentation de la puissance masticatoire exercée par les patients porteurs d'implants. En cas de fracture, le patient dit en général qu'il fait attention en mangeant mais, en réalité, le patient doit comprendre que ce n'est pas en mangeant mais en déglutissant qu'il abîme ses restaurations ^(57,174).

Prévention : Le point crucial pour limiter au maximum le risque de fracture est la prévention, grâce à une maintenance régulière (vérification du serrage,...). Faire déglutir notre patient lors de l'examen lui fait prendre conscience de sa fréquence et de sa puissance lors de la déglutition (il dégluti 1500 à 2000 fois/jour avec une force de quelques kg/cm²), ce qui implique que des complications mécaniques peuvent apparaître dans le temps. Le patient comprend alors qu'il y a un partage des responsabilités lors d'une complication mécanique ^(7,174).

IV.1.4.1. Fracture de la prothèse (céramique, base résine)

Fracture de la céramique

Pourquoi ? Comme pour les prothèses dento-portée, si la céramique a une épaisseur trop faible ou trop importante, alors cela peut entraîner une fracture. L'absence d'effet d'amortissement et de proprioception fait que la céramique des prothèses implanto-portées est plus sensible à la fracture. Des raisons occlusales peuvent aussi être en cause telles que les surcharges occlusales, une mauvaise morphologie occlusale, le puit de vis qui se trouve à proximité d'une surface occlusale, le bruxisme,... ^(166,167).

Prévention : Les fracture de la céramique peuvent être minimisées par ^(166,175) :

- la réduction de la taille de la table occlusale, et une hauteur de cuspide peu profonde ;
- un support qui reflète le contour et le volume de la restauration finale et qui permet de placer une épaisseur de céramique de 1,5 à 2 mm ;
- des contacts occlusaux excessifs évités.

Les patients qui bruxent ont un risque plus élevé de fracture. Ils doivent être informés des limites des biomatériaux actuels utilisés. Mettre du métal, matériau ductile, sur la surface occlusale peut être une façon de s'assurer qu'il n'y aura pas de fracture de céramique. Une gouttière occlusale nocturne est recommandée pour les patients qui bruxent. L'utilisation de prothèses monolithiques entièrement en céramique est possible, pour éviter les fractures de céramique cosmétique et l'apparence occlusal inesthétique du métal. Cependant il y a une absence de données sur les résultats cliniques à long-terme concernant les complications de ces matériaux ⁽¹⁶⁶⁾.

Gestion : Une fois la cause de la fracture identifiée, se pose le choix du traitement (abstention/lissage, réparation ou réfection) et de la technique (méthodes directes ou des méthodes indirectes).

Le choix dépend de la situation clinique mais d'une façon générale, la réparation en laboratoire doit être préférée car la performance clinique des réparations intra-orales est incertaine ^(22,176,177) :

***Fracture de la céramique sans exposition de l'infrastructure** ^(22,176) : Si la fracture est petite et dans une zone non esthétique ne gênant pas l'occlusion, elle peut être juste lissée. Les fractures un peu plus étendues doivent être réparées. Les céramiques cosmétiques sont toutes des céramiques feldspathiques contenant une matrice de verre. Le collage au verre est aujourd'hui maîtrisé donc la réparation en *méthode directe* est envisageable. Les étapes cliniques sont :

- Pose du champ opératoire,
- Nettoyage des surfaces avec de la pierre ponce sur brosse montée sur contre-angle et l'aéroabrasion avec de la poudre d'alumine à 27 ou 50 µm
- Mordançage à l'acide fluorhydrique à 9,5% pendant 1 à 3 minutes
- Rinçage abondant pendant au moins 1 minute
- Séchage fort. L'obtention d'un aspect blanc crayeux de la céramique signe un bon séchage
- Application du silane au pinceau en une seule couche et le laisser s'évaporer
- Application d'un adhésif amélo-dentinaire + Photopolymérisation
- Montage du composite micro-hybride (type Miris 2® de Coltène Whaledent / Enamel HRI® de Micerium / Empress Direct® d'Ivoclar Vivadent) selon la technique de stratification naturelle.
- Finition et polissage

***Fracture de la céramique avec exposition de l'infrastructure**

En méthode indirecte : Lorsque la prothèse est mise en bouche depuis 24 à 48 heures, on peut prévoir une re-céramisation partielle au laboratoire de prothèse après dévissage ou descellement de la coiffe.

Lorsque la mise en bouche est plus ancienne (plus de 2 jours), la céramique s'hydrate progressivement. Si une nouvelle cuisson a lieu, des bulles vont se former dans la céramique lui donnant un aspect de pierre ponce et pouvant occasionner des fractures. Le prothésiste devra donc remettre à nu l'armature afin de la re-céramiser complètement ⁽¹⁶⁷⁾.

La méthode directe est possible si la fracture n'est pas trop importante et si elle ne se situe pas sur une surface occlusale. Si la fracture ne se voit pas esthétiquement, il est possible de juste la polir avec, par exemple, une fraise bague rouge, des polissoires à céramique et une peau de chamois avec de la pâte diamantée. Si l'impact est esthétique, voici les étapes cliniques selon la chape sous-jacente ^(22,176) :

° **Fracture de la céramique avec exposition de l'infrastructure métallique** :

- Pose du champ opératoire,
- Nettoyage des surfaces
- Vitrification du métal (CoJet® de 3M-ESPE) pendant 15 à 30 secondes à 1 cm de distance sous pression de 2 à 3 bars jusqu'à obtention d'un aspect gris foncé uniforme. Ce sablage aux grains d'alumine de 30 µm recouverts de silice permet de nettoyer la surface métallique et de la rendre propice au collage.

- Application d'un composite opaque (Opaquer® de Bisico / Monopaque® d'Ivoclar Vivadent) / Permaflo® Dentin opaquer d'Ultradent) au pinceau ou à la sonde, en une seule et très fine couche + Photopolymérisation ;
- Montage du composite selon la technique de stratification naturelle ;
- Finition et polissage.

° Fracture de la céramique avec exposition de l'infrastructure en céramique⁽¹⁷⁶⁾ : les chapes en céramique peuvent être, soit des vitro-céramiques (comme par exemple Empress II® ou Emax® d'Ivoclar Vivadent), soit des céramiques poly-cristallines à base d'Alumine ou de Zircone.

Les vitro-céramiques contiennent une base vitreuse donc leur réparation, en méthode directe, se fait de la même façon que pour une "*Fracture de la céramique sans exposition de l'infrastructure*".

Voici le protocole de réparation en méthode directe pour les chapes en céramique poly-cristallines :

- Pose du champ opératoire,
- Nettoyage des surfaces
- Vitrification de la chape (CoJet® de 3M-ESPE) pendant 4 secondes à 1 cm de distance sous pression de 2 à 3 bars
- Mordançage de la céramique cosmétique à l'acide fluorhydrique à 9,5% pendant 1 à 3 minutes
- Rinçage abondant pendant au moins 1 minute
- Séchage fort. L'obtention d'un aspect blanc crayeux de la céramique signe un bon séchage
- Application du silane au pinceau en une seule couche et le laisser s'évaporer
- Application d'un adhésif amélo-dentinaire + Photopolymérisation
- Montage du composite micro-hybride (type Miris 2® de Coltène Whaledent / Enamel HRI® de Micerium / Empress Direct® d'Ivoclar Vivadent) selon la technique de stratification naturelle.
- Finition et polissage

Fracture de la base résine

Pourquoi ? Très souvent, la fracture passe par les attachements car ils créent une zone de faiblesse⁽¹⁷⁴⁾ (Fig. 4.4 et 4.5). Cependant, même une résine et un métal suffisamment résistants peuvent fatiguer avec le temps et fracturer⁽¹⁶⁶⁾.

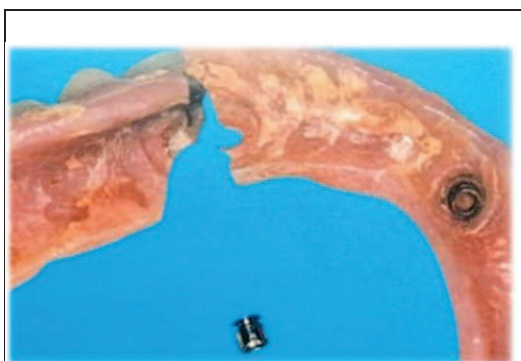


Fig. 4.4 - Les éléments rétentifs sont des zones de faiblesse

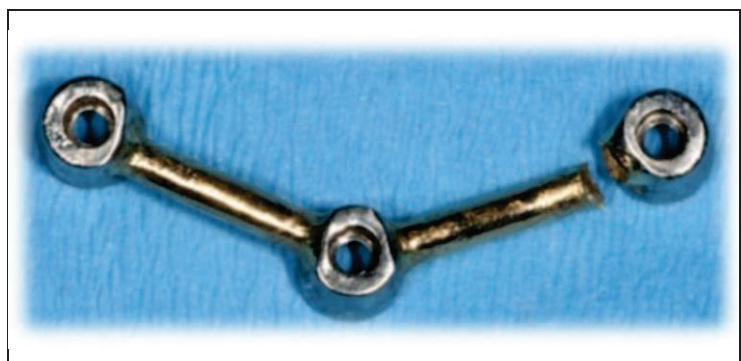


Fig. 4.5 - Barre d'Ackermann fracturée

Prévention : Maintenir une épaisseur de résine adéquate (au moins 2 mm) et prévoir systématiquement un renforcement de la prothèse au moment de la connexion des éléments de rétention implantaire. Le châssis métallique doit protéger l'attachement. Il est préférable également de prévenir la fracture de la prothèse antagoniste. Les renforts métalliques doivent être prévus dans le devis initial donné au patient^(166,174).

Gestion : Lorsque les fractures de base en résine se produisent, la prothèse doit être réparée. L'épaisseur de la résine est augmentée si possible. Il est très prudent, voir indispensable, d'incorporer un renfort métallique dans le site de réparation ^(166,174) (Fig. 4.6).

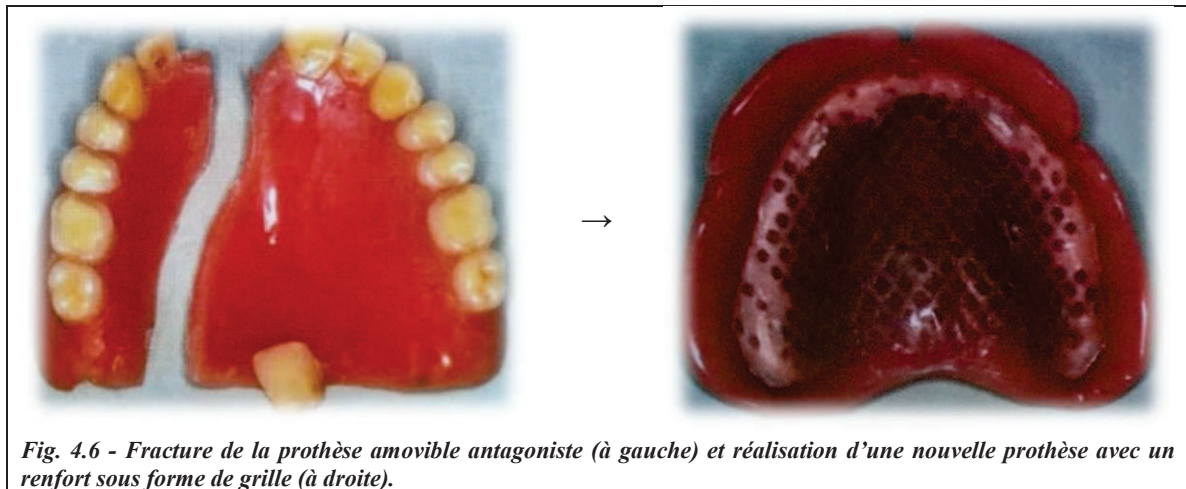


Fig. 4.6 - Fracture de la prothèse amovible antagoniste (à gauche) et réalisation d'une nouvelle prothèse avec un renfort sous forme de grille (à droite).

IV.1.4.2. Fracture de l'armature

Pourquoi ? Les fractures d'armatures métalliques de prothèse fixe totale (prothèse sur pilotis de type Brånemark) (Fig. 4.7) vont casser en général au niveau des extensions. Elles sont dues le plus souvent soit à une altération du plan d'occlusion (notamment les égressions), soit à un mauvais calcul de la longueur de l'extension. Elles peuvent aussi être dues à une épaisseur de métal inadéquate, un défaut dans le métal, une anomalie de soudure ou un patient bruxoman ou avec d'autres parafunctions ^(68,166).

Prévention : La fracture peut être anticipée lors de la conception de la prothèse : calcul de la longueur des extensions à l'aide de l'équation de HOB0 du Pr. Paul Mariani ⁽¹⁷⁸⁾, augmenter l'épaisseur du métal, ... Prévoir une gouttière pour les patients qui bruxent.

Gestion : Lors d'une fracture de l'armature, que ce soit une prothèse fixe totale ou partielle, il faut envisager la fabrication d'une nouvelle prothèse, et réévaluer soigneusement la conception de la prothèse. Il est possible de réduire ou supprimer les extensions distales, réduire la largeur de la surface occlusale, diminuer des pentes cuspidiennes, d'augmenter l'épaisseur de métal (Fig. 4.8), ajouter des implants, ... En général ce type de fracture est garanti par la marque. Chez les patient bruxoman ou avec des parafunctions, réaliser une gouttière occlusale ^(68,166,178,179).

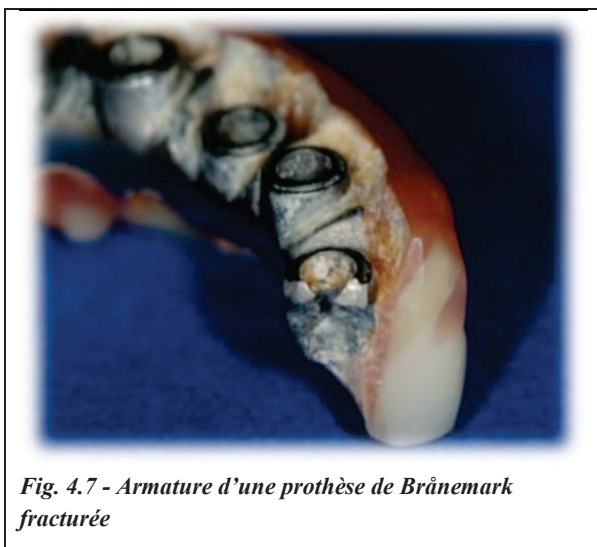


Fig. 4.7 - Armature d'une prothèse de Brånemark fracturée

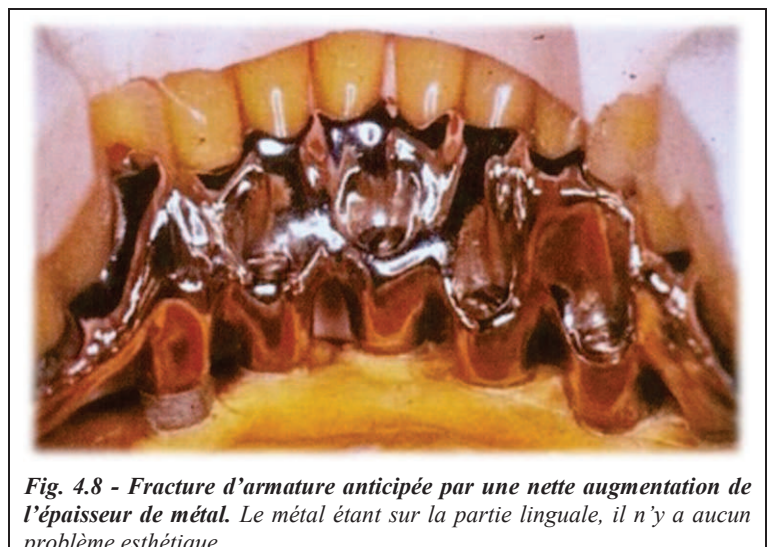


Fig. 4.8 - Fracture d'armature anticipée par une nette augmentation de l'épaisseur de métal. Le métal étant sur la partie linguale, il n'y a aucun problème esthétique.


IV.1.4.3. Fracture de vis (vis de pilier, vis de prothèse)

Pourquoi ? Le desserrage de la vis est la principale cause de fracture des vis. Elles peuvent aussi être causées par un serrage excessif, la réutilisation de la vis desserrée, un serrage effectué alors que le pilier n'est pas bien positionné sur l'implant, une surcharge occlusale, une prothèse mal ajustée, une erreur de fabrication, une fatigue de l'alliage à long terme ^(22,170,180,181).

Prévention : La position et le nombre d'implants doivent être planifiés et déterminés avec prudence afin de minimiser/éviter les extensions et la charge occlusale. L'ajustement, la conception et l'occlusion de la prothèse doivent être vérifiés. La prothèse doit transmettre des forces axiales. Les forces obliques doivent être évitées. Le patient doit être informé qu'il doit suivre les instructions post-opératoires et le contrôle périodique ⁽²²⁾.

Fracture de la vis de prothèse

Les vis prothétiques fracturent plus facilement car elles sont moins résistantes à la fracture que les vis de pilier ⁽¹⁶⁸⁾. Elle casse le plus souvent sous la tête de la vis (Fig. 4.9) ce qui facilite le retrait du fragment fracturé ⁽¹⁷⁴⁾.



Gestion : Si la vis est cassée sous la tête de vis, il est possible d'essayer de retirer le fragment avec la pointe d'une **sonde**.

Si la vis est voilée, le retrait avec une sonde devient difficile. Dans ce cas, et si la vis est bien visible, il est possible d'appuyer avec une **pointe d'ultra-son** à sec sans toucher le pas de vis ⁽¹⁶⁷⁾.

Si la vis ne sort toujours pas, la solution la plus rapide est de changer le pilier puisqu'il est standardisé, usiné.

Une fois que la vis de prothèse fracturée est retirée, elle est changée contre une vis neuve. Il faudra s'assurer avant que la vis de pilier sous-jacente est serrée avec précision, que le filetage interne n'a pas été endommagé, et contrôler l'adaptation passive de l'infrastructure métallique sur les implants ^(168,182,183).

Fracture de la vis de pilier

Elle se produit dans 2 % des restaurations implanto-portées ⁽¹⁶⁸⁾.

Gestion : Les méthodes décrites dans la littérature pour récupérer les vis cassées dépendent du niveau de fracture de la vis de pilier : au-dessus ou au-dessous de la tête de l'implant ⁽¹⁸⁴⁾. Cependant il existe d'autres paramètres qui rentrent en compte.

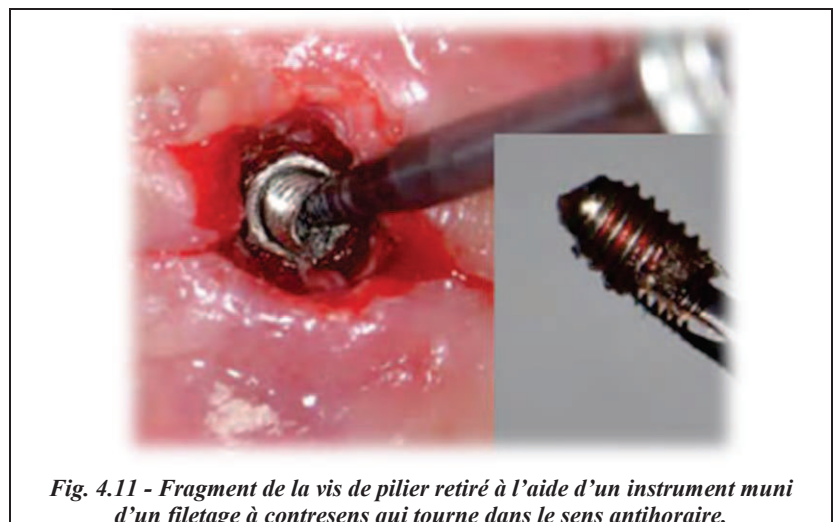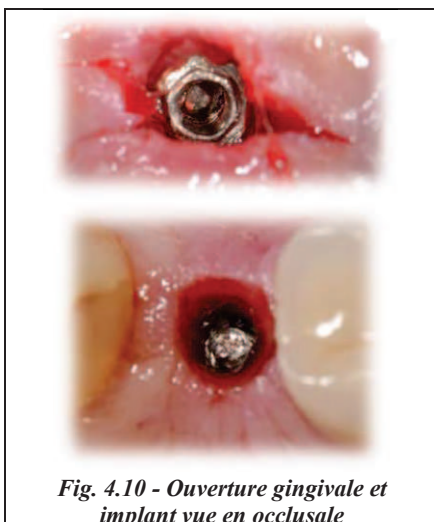
L'attitude à adopter varie en fonction de quatre paramètres :

- le niveau de la fracture de la vis (haute ou basse) : Avant le retrait du fragment de vis, il faut prendre une radiographie pour confirmer son emplacement. La fracture de la vis se produit le plus souvent au niveau de la portion supérieure du filetage ^(164,168). Plus le fragment fracturé est apical dans l'implant, plus son retrait est difficile ⁽¹⁸⁵⁾.
- la longueur du fragment de vis cassé,
- savoir si le fragment est libre ou coincé
- la longueur de l'implant.

Il y a donc une multitude de cas de figures possibles. Selon la situation, l'attitude à adopter peut-être : *déposer le fragment à l'aide de **trousses de retrait de vis fracturées** commercialisées par de nombreux fabricants (Neo Screw Remover (Neobiotech), Fragment Fork (Astra Tech Dental),...). Le principe général de ces trousses est d'ancrer dans le morceau fracturé une vis avec un système de "tourne-à-gauche" pour le faire remonter ^(174,181,186). Avant d'utiliser la trousses, il est suggéré d'augmenter l'ouverture gingivale soit avec deux petites incisions sur la crête en mésial et en distal de l'implant, soit avec une fraise diamantée. Cela permet d'avoir un meilleur accès à l'implant et une meilleure visibilité (Fig. 4.10 et 4.11). Le saignement est contrôlé avec un gel hémostatique à base de chlorure d'aluminium ⁽¹⁸⁵⁾. Retirer un fragment de vis coincé dans l'implant peut endommager le filetage de l'implant, et même aller jusqu'au retrait de ce dernier ⁽¹⁸⁷⁾.

***dévisser** si le fragment est libre à l'aide d'un instrument qui varie selon les auteurs : sonde droite, pointe d'ultra-son (très controversée ⁽¹⁷⁴⁾), fraise Touati,... Il faut appuyer et tournant dans le sens de dévissage (anti-horaire) ^(167,172,174,183,184).

***pousser** le fragment vis de pilier au fond et prendre une vis de pilier neuve plus courte (possible par exemple si l'implant mesure 13 mm avec un tout petit bout cassé à l'apex).



Dans tous les cas, une fois le fragment de vis retiré, le filetage interne de l'implant doit être vérifié. Introduire, à la main et doucement, une vis guide de transfert d'empreinte puis la nouvelle vis de pilier (sans le pilier). La moindre résistance signifie que le filetage est déformé ⁽¹⁸²⁾. Il faudra alors **retarauder** le filetage.

En cas de prothèse implanto-portée plurale, les autres vis de pilier doivent aussi être vérifiées, voir changées. Elles ont pu subir des contraintes mécaniques excessives pouvant entraîner d'autres fractures à moyen ou à long terme.

IV.1.4.4. Fracture de pilier (anatomique / boule)

Pourquoi ? C'est une complication rare ^(22,188-190). Elle concerne plutôt les piliers anatomiques en alumine ou en zircone, ou les piliers boules. Une fracture du pilier peut être provoquée par des micromouvements, combinés avec la fatigue du métal, et des facteurs liés à la surcharge ⁽¹⁸⁷⁾. Des articles tentent de déterminer si le type de connexion a une influence sur la prévalence des fractures de pilier ^(189,191,192). Il semble que d'autres analyses biomécaniques soient encore nécessaires ⁽¹⁸⁷⁾.

Prévention : Pour prévenir la fracture, les piliers doivent avoir ⁽²²⁾ :

- une résistance mécanique suffisante pour résister aux forces occlusales et à la fatigue des métaux ;
- une surface bien adaptée avec les autres composants ;
- une forme adéquate de rétention et de résistance en cas de coiffe scellée.

Jusqu'à maintenant, le titane s'est avéré être le matériau de pilier le plus efficace, sauf quelques complications mécaniques ⁽¹⁹³⁾.

Gestion : Un fragment de pilier fracturé est retiré. Cela implique de refaire le pilier et la prothèse ⁽¹⁸⁷⁾.

IV.1.4.5. Fracture d'un implant ostéointégré

Pourquoi ? C'est une complication rare (2°/∞ d'après Sánchez-Pérez A. et coll.) ⁽¹⁶²⁾. Elle touche les molaires et les prémolaires dans 99% des cas ⁽⁶⁰⁾. Peu de recherches scientifiques ont été mené pour évaluer cette complication. Les facteurs pouvant être en cause sont ^(60,166,194) :

- des interférences en propulsion et diduction (en général suite à l'égression de dents antagonistes) ;
- un calage sur parodonte amoindri : la mobilité des dents adjacentes fait que les contacts ne se font plus que sur les prothèses implanto-portées ce qui provoque des surcharges occlusales ;
- une absence de contrôles réguliers ;
- un diamètre de l'implant trop étroit ;
- des habitudes parafonctionnelles telles que le bruxisme ;
- un défaut de fabrication de l'implant ;
- une absence d'ajustement passif de la restauration ;
- une extension trop longue.

Dans le peu d'études disponibles, les fractures d'implants se produisent plus chez les patients partiellement dentés que chez les patients édentés. La plupart des cas documentés se sont produits sur des implants en titane de grade I. De nombreuses fractures ont été observées après un dévissage répété de vis, et lorsque la résorption osseuse atteint le niveau inférieur de la vis de rétention. Beaucoup de fractures se sont produites juste au-dessous de l'engagement de la vis de rétention (là où l'implant devient creux) car c'est la zone où les forces se concentrent ^(60,166,194).

Diagnostic : Une inflammation des tissus environnant, un saignement au sondage, une perte osseuse, une mobilité et une radiographie permette de diagnostiquer une fracture d'implant ⁽¹⁶²⁾.

Prévention : Lors de la planification du traitement, notamment chez un patient partiellement édenté, il faut prendre en considération la longueur et le diamètre des implants à poser ⁽¹⁶⁶⁾. Par exemple, mettre un implant de grand diamètre dans la région molaire et prémolaire ⁽²²⁾. Le risque de fracture peut aussi être diminué en posant plus d'implant, permettant une ingénierie correcte de la prothèse ⁽¹⁶⁶⁾. Au niveau de la prothèse, l'inclinaison des cuspides doit être réduite et la taille de la couronne doit être rétrécie ⁽¹²⁵⁾. Les dévissages répétés de vis et les résorptions osseuses excessives doivent également nous alerter. Dans la mesure du possible, éviter les extensions, surtout dans les zones molaires. Les gouttières de protections sont recommandées pour les patients qui ont des habitudes parafonctionnelles ⁽¹⁶⁶⁾.

Gestion : La plupart des implants non mobiles (partiellement ou entièrement ostéointégrés) nécessitent une intervention chirurgicale pour leur retrait.

Il est décrit trois méthodes de traitement pour la gestion des implants fracturés (60,162,166,174,194-197) :

1- **Dépose d'un implant immobile** : C'est le traitement de choix. Il existe plusieurs méthodes permettant de déposer un implant immobile :

- La dépose grâce à un tourne-à-gauche (Counter Torque Ratchet Technique) : elle est basée sur le principe du torque inversé. Le tourne-à-gauche est mis en place dans l'implant, puis il est connecté à une clé dynamométrique (Fig. 4.12 et 4.13). Cela va permettre de "dévisser" l'implant.

Cet instrument est efficace dans les os de faible densité (comme fréquemment au maxillaire) ou lorsque l'ostéointégration de l'implant est médiocre. Quand l'os a une densité moyenne à forte, ou quand l'implant est parfaitement ostéointégré, les efforts exercés avec le tourne-à-gauche sont souvent insuffisants. Il faut d'ailleurs être prudent avec des implants de diamètre inférieur à 4 mm dans un os cortical dense pour éviter la fracture de l'implant.

L'utilisation du tourne-à-gauche nécessite 2 à 3 mm de filetage interne pour être efficace donc en cas de fragment de vis coincé, l'utilisation du tourne-à-gauche devient impossible.

C'est la technique la moins invasive pour enlever un implant. C'est l'option de choix si l'implant peut être mobilisé avec le tourne-à-gauche.



Fig. 4.12 - Implant déposé à l'aide d'un "tourne-à-gauche"




Fig. 4.13 - "Tourne-à-gauche"

- La dépose à l'aide d'un trépan (foret creux) (Fig. 4.14) : le trépan doit être choisi de manière à ce que son diamètre interne soit légèrement supérieur au diamètre externe de l'implant, pour que le fragment fracturé soit retiré avec une élimination minimale d'os. L'instrument se monte sur contre-angle. L'utilisation d'un trépan se fait de manière séquentielle, à une vitesse de 1200 à 1500 tours par minute avec une irrigation abondante (196). Le trépan doit être centré sur l'implant. Son bord tranchant permet de réaliser un carottage. Le trépan ne doit pas être utilisé sur les 2 mm apicaux. Sur les derniers millimètres, le praticien se servira d'un élévateur ou d'un syndesmotome faucille pour luxer l'implant puis d'un davier à mors fins pour l'extraire.

Cette technique est l'une des plus invasives. Elle est indiquée quand l'utilisation du tourne-à-gauche est inefficace (l'implant est intégré dans un os dense) ou impossible en cas de filetage inexploitable.

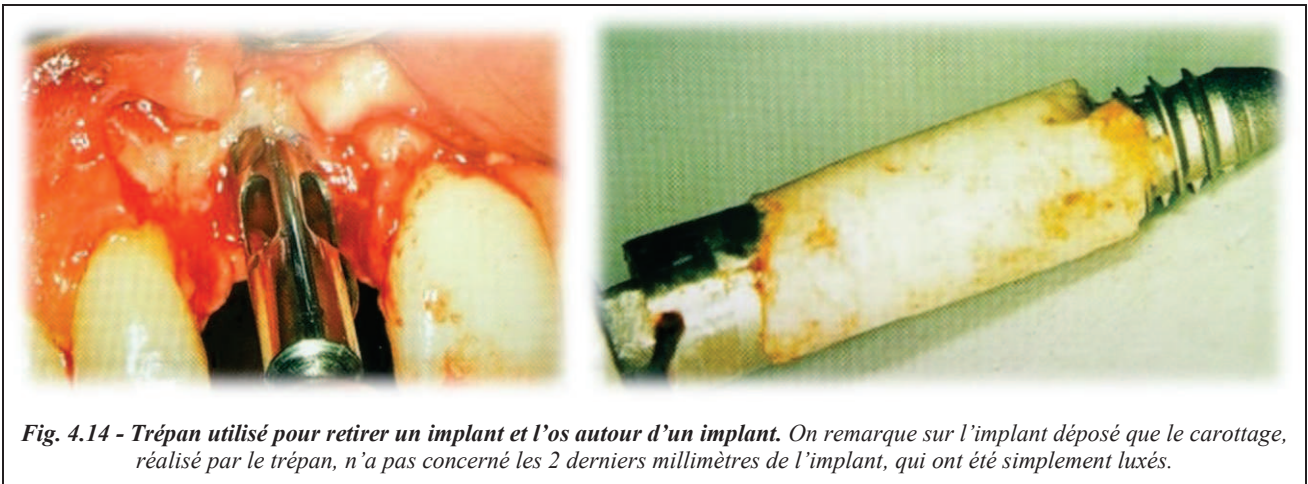


Fig. 4.14 - Trépan utilisé pour retirer un implant et l'os autour d'un implant. On remarque sur l'implant déposé que le carottage, réalisé par le trépan, n'a pas concerné les 2 derniers millimètres de l'implant, qui ont été simplement luxés.

- La dépose avec la technique de vis inverse (Reverse Screw Technique) (Fig. 4.15) : c'est une autre méthode, moins invasive, qui utilise un dispositif de retrait de vis. Elle est indiquée pour la dépose d'un implant fracturé lorsque la connectique est endommagée ou lorsque le "tourne-à-gauche" ne peut pas être engagé dans la connexion externe de l'implant.




Fig. 4.15 - Dispositif de retrait

Le problème est mécanique, sans infection ni inflammation de l'os. Par conséquent, si les conditions le permettent (distances de sécurité, anatomie,...), il est possible de poser immédiatement un autre implant de diamètre supérieur et/ou de longueur supérieure^(60,174,194). Dans le cas inverse, une période de 6 à 8 semaines permettra à l'alvéole de cicatriser avant d'envisager la pose d'un nouvel implant.

2- Modifier la prothèse existante en se servant de la partie fracturée ostéointégrée^(182,186,194,195) :

Elle consiste à retirer la partie coronale de l'implant fracturé dans le but de placer un nouveau pilier prothétique. L'implant est d'abord mis en nourrice pendant 6 mois. A l'issue de ce terme, un lambeau est levé pour aplanir et lisser des zones fracturées, le plus perpendiculairement possible à l'axe de l'implant. Certaines marques d'implants proposent un kit à cet effet. Des composants provisoires (comme des bagues de cuivre) servent ensuite à monter un faux-moignon, en méthode directe, sur l'implant fracturé avec de la résine Duralay® ou Pattern Resin®. Le faux-moignon doit être solidariser pour assurer le maintien précis de sa position. Une sur-empreinte fenêtrée est ensuite réalisée, emportant le faux-moignon. Par la suite, le faux-moignon sera essayé et réglé.

Cette solution ne devrait être envisagée que s'il reste suffisamment de filetage interne pour garantir une rétention de prothèse adéquate, s'il y a une absence de radioclarité et si le fragment restant est immobile.

3- **Modifier la prothèse existante et "Implant dormant"** ^(166,194,195) : Si le fragment fracturé est proche d'une zone à risque, et qu'il n'y a pas de radioclarité, il peut être prudent de retirer la partie coronale de l'implant fracturé et de laisser la partie apicale ostéointégrée immergés. "L'implant dormant" est ensuite contourné :

- soit en réadaptant la prothèse, quand le nombre d'implant restant permet de supporter la prothèse. La prothèse est modifiée pour s'adapter à la situation ;
- soit en posant d'autres implants à d'autres endroits, mais les limitations anatomiques doivent être envisagées (Fig. 4.16).

Bien que cette solution soit difficile à mettre en œuvre, elle permet d'éviter la chirurgie, la perte de temps et d'argent, et les risques liés à la douleur et à l'élimination de l'implant. Si la décision est prise de laisser un implant fracturé dans l'os, le patient doit signer un consentement éclairé. Un examen régulier doit être fait.

En revanche, si les implants fracturés étaient indispensables pour le support de la prothèse et qu'aucun autre site d'implantation ne peut être exploité, le chirurgien doit retirer soigneusement l'implant. Le retrait peut être suivi possiblement d'une greffe et/ou d'une réimplantation ultérieure ⁽¹⁶⁶⁾.

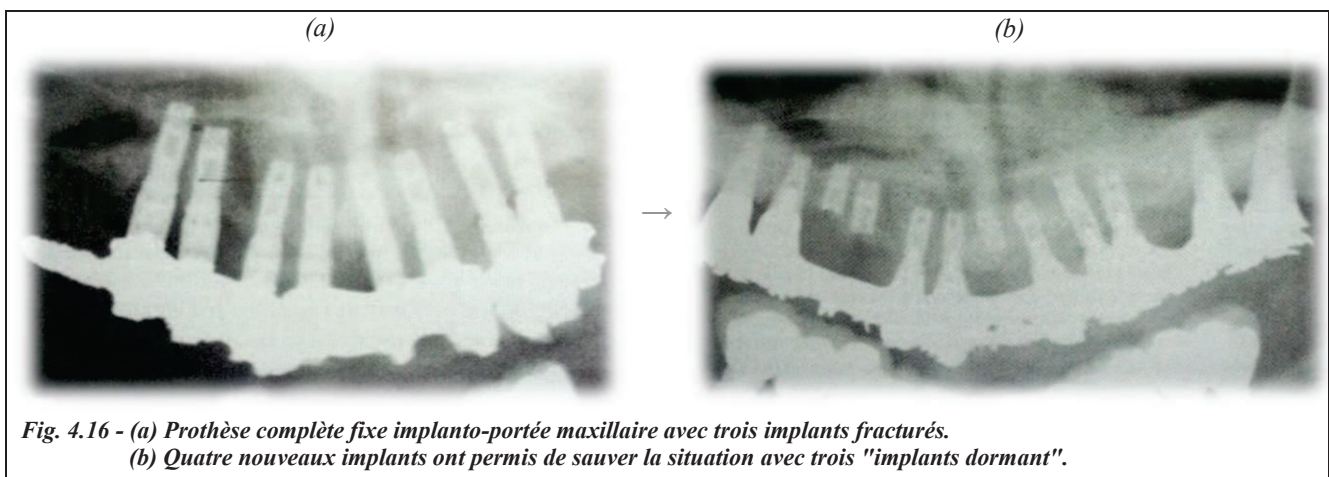


Fig. 4.16 - (a) Prothèse complète fixe implanto-portée maxillaire avec trois implants fracturés.
(b) Quatre nouveaux implants ont permis de sauver la situation avec trois "implants dormants".

IV.2. GESTION DES COMPLICATIONS BIOLOGIQUES

IV.2.1. Perte d'ostéointégration tardive de l'implant

Pourquoi ? La mobilité est un signe reconnu de défaillance de l'implant ⁽¹⁹⁶⁾. Des études suggèrent qu'un traumatisme occlusal en excès, même en l'absence d'inflammation dans le tissu péri-implantaire, peut provoquer une résorption osseuse autour des implants ^(198,199). La **surcharge occlusale** est une cause importante d'ostéolyse autour de l'implant, ce qui peut entraîner sa perte d'ostéointégration ⁽²²⁾.

Prévention : Pour éviter la perte osseuse secondaire à un problème d'occlusion, la charge occlusale doit se situer dans les limites physiologiques de l'os ⁽²²⁾. Les contacts occlusaux pathogènes doivent être éliminés. Les patients qui bruxent doivent porter une gouttière.

Gestion : L'implant doit être déposé. Un implant mobile est facilement retiré en le tournant dans le sens anti-horaire, à l'aide d'une pince ou d'une clé à cliquet. Il faut ensuite réduire les traumatismes et les dommages causés à l'os environnant et aux tissus mous ⁽¹⁹⁶⁾. Un nouvel implant peut être posé après le temps nécessaire à la reconstruction osseuse et à la suppression de l'étiologie ⁽¹⁹⁶⁾.

IV.2.2. Péri-implantite secondaire à un problème occlusal ?

La péri-implantite est-elle considérée comme une complication biologique liée à l'occlusion ?

*La théorie Toubol dit que c'est un problème mécanique ⁽²⁰⁰⁾, en raison d'une surcharge occlusale continue au niveau du col implantaire produisant la perte osseuse. Le sillon péri-implantaire se peuple alors de bactéries anaérobies, entraînant une destruction parodontale excessive.

*Cette théorie est aujourd'hui remise en cause. Les publications récentes concluent que peu de preuves scientifiques existent pour établir une relation directe de cause à effet entre les facteurs occlusaux et les résultats biologiques délétères des implants ^(13,117,128). C'est plus la théorie bactérienne qui est retenue dans la cratérisation osseuse péri-implantaire, par un manque d'étanchéité des connexions. Il existe cependant des cas où un dévissage (trouble mécanique), lié à un problème occlusal, génère un hiatus qui entraîne la fusée d'un infiltrat bactérien dans la zone péri-implantaire. Cette inflammation génère alors une ostéolyse.

IV.3. SYNTHÈSE

Résumé des facteurs pouvant entraîner une complication occlusale :

- *Absence de proprioception ;
- *Augmentation de la puissance masticatoire ;
- *Habitudes parafunctionnelles / Force de morsure intense (bruxisme,...) ;
- *Extension trop longue : > 15 mm à la mandibule ; > 10-12 mm au maxillaire ;
- *Contacts prématurés excessifs ;
- *Grande table occlusale ;
- *Inclinaison abrupte de la cuspidé ;
- *Quantité inadéquate de matériau (céramique, résine,...) / Points de faiblesses ;
- *Mauvaise densité / qualité osseuse ;
- *Nombre et/ou diamètre d'implants insuffisants.

Tableau récapitulatif sur la gestion des complications tardives liées à un problème d'occlusion :

| Complications liées à un problème occlusal | GESTION DE LA COMPLICATION |
|--|--|
| COMPLICATIONS MECANIQUES | |
| Usure des faces occlusales | Remplacer les dents prothétiques tous les 5-10 ans en moyenne. |
| Descellement de la prothèse | Régler les erreurs d'occlusion ; Resceller la coiffe ou la refaire s'il y a un défaut de morphologie. |
| Dévissage de la vis de prothèse | Identifier le système implantaire ; <u>Si la vis est récente</u> : la revisser <u>Si la vis est ancienne ou si le dévissage fréquent</u> : changer de vis ; Si le dévissage est fréquent, modifier le concept occlusal et éviter les extensions. |
| Dévissage de la vis de pilier | Dévisser la prothèse transvissée / Desceller, découper ou forer la prothèse scellée ; La revisser ou la changer. Et régler les erreurs d'occlusion ; |
| Fracture de la céramique | * <u>Fracture sans exposition de l'infrastructure</u> : Réparation en méthode directe * <u>Fracture avec exposition de l'infrastructure</u> : - Réparation en méthode directe si la fracture n'est pas trop importante ou si elle n'est pas située sur une surface occlusale. - Re-céramisation partielle en méthode indirecte si la prothèse est en bouche depuis moins de 48h. - Re-céramisation complète en méthode indirecte si la prothèse est en bouche depuis plus de 2 jours. |
| Fracture de la base résine | Réparer la prothèse en augmentant l'épaisseur de résine si possible et en incorporant un renfort métallique |
| Fracture de l'armature | Refaire une nouvelle prothèse et réévaluer soigneusement la conception de la prothèse. Chez les patient bruxoman ou avec des parafunctions, réaliser une gouttière occlusale. |
| Fracture de la vis de prothèse | *Si la vis est retirée (à l'aide d'une sonde ou d'une pointe d'ultra-son à sec par exemple) : Vérifier le serrage des vis sous-jacentes, le filetage interne, et l'adaptation passive de l'infrastructure métallique. Changer la vis cassée contre une vis neuve. *Si la vis ne sort pas, la solution la plus rapide est de changer le pilier MUA. |
| Fracture de la vis de pilier | Prendre une radiographie pour confirmer l'emplacement de la vis. L'attitude à adopter varie selon la situation clinique. Il est possible de : *Déposer la vis à l'aide d'une trousse de retrait de vis ; * Dévisser la vis à l'aide d'un instrument (sonde par exemple) ; *Pousser le fragment et mettre une vis de pilier neuve plus courte. Une fois la vis retirée : Vérifier le serrage des autres vis et le filetage interne de l'implant. Retarauder le filetage si besoin ; Changer la vis cassée contre une vis neuve. |

Tableau récapitulatif sur la gestion des complications tardives liées à un problème d'occlusion (suite) :

| Complications liées à un problème occlusal | GESTION DE LA COMPLICATION |
|--|--|
| COMPLICATIONS MECANIQUES | |
| Fracture du pilier (anatomique ou boule) | Retirer le pilier, vérifier le filetage interne de l'implant. Le pilier et la prothèse doivent être refait. |
| Fracture de l'implant ostéointégré | <p>Trois méthodes de traitement :</p> <p>1- <u>Déposer l'implant</u>. Trois techniques sont possibles :</p> <ul style="list-style-type: none"> - Dépose grâce à un tourne-à-gauche (<i>Counter Torque Ratchet Technique</i>) : si l'os est de faible densité (maxillaire ++++) ou si l'ostéointégration est médiocre. Nécessite 2-3 mm de filetage interne. - Dépose grâce à un trépan si l'utilisation du tourne-à-gauche est inefficace (implant intégré dans un os dense) ou impossible en cas de filetage inexploitable. - Dépose avec la technique de vis inverse (<i>Reverse Screw Technique</i>) si la connectique est endommagée ou si le tourne-à-gauche ne peut pas être engagé la une connexion externe de l'implant. <p>2- <u>Modifier la prothèse existante en se servant de la partie fracturée ostéointégrée</u>. Envisager que s'il reste suffisamment de filetage interne pour garantir une rétention de prothèse adéquate, s'il y a une absence de radioclarté et si le fragment est immobile :</p> <p>3- <u>Modifier la prothèse existante et garder les "Implants dormants"</u>. Envisager si le fragment fracturé est proche d'une zone à risque et s'il n'y a pas de radioclarté.</p> |
| COMPLICATIONS BIOLOGIQUES | |
| Perte d'ostéointégration | Dépose de l'implant. |

CONCLUSION

Les résultats de près de quarante ans d'implantologie montrent que les traitements implantaires sont une option de traitement efficace et fiable. La longévité d'une prothèse implanto-portée dépend de facteurs biologiques et mécaniques. Cependant, le milieu buccal est hostile et la prothèse sur implant n'est qu'une pâle copie de son homologue naturelle. L'occlusion est un élément important dans le succès ou l'échec des reconstructions prothétiques. Avec les dents naturelles, un certain degré de flexibilité permet de compenser les irrégularités occlusales. La physiologie de l'implant n'est pas aussi indulgente que la dent naturelle. Savoir gérer l'occlusion des prothèses sur implants permet : de minimiser les surcharges prothétiques qui ont des conséquences à l'interface os/implants ; de maintenir une charge occlusale dans les limites physiologiques de l'occlusion individualisée ; et enfin de fournir une stabilité à long terme des implants et des prothèses implanto-portées.

Pour obtenir une occlusion optimale des prothèses sur implants, il est nécessaire de réaliser un examen pré-implantaire, des plans de traitement systématiques et personnalisés, ainsi que des procédures chirurgicales/prothétiques précises, basées sur des principes biomécaniques. L'une des principales exigences du traitement prothétique est d'obtenir une occlusion dentaire qui n'affecte pas de façon délibérée l'appareil manducateur. Par conséquent, la connaissance du système masticatoire, des principes de base de l'occlusion dentaire, et des recommandations sur l'occlusion des prothèses sur implants sont essentielles pour chaque chirurgien-dentiste. La réévaluation régulière et l'ajustement, si nécessaire, de l'occlusion des prothèses permet d'anticiper des éventuelles altérations du plan d'occlusion ou des surcharges sur les implants, ce qui assure leur longévité.

La conception du plan occlusal et la forme occlusale des prothèses implanto-portées ont évolué, grâce à l'expérience clinique. Cependant la plupart des données cliniques disponibles ne font pas l'unanimité ! Actuellement, il n'existe pas de concept d'occlusion fondé sur des données probantes. De futures études cliniques, portant sur la gestion de l'occlusion des prothèses implanto-portées, sont nécessaires pour déterminer les meilleures pratiques pour nos patients ^(3,22,54,58,63,114,120,127,140).

Le succès des implants dentaires a ses propres limites. Le patient doit être informé des complications attendues et du résultat probable du traitement. Le chirurgien-dentiste doit aussi savoir prévenir et gérer les complications mécaniques et biologiques associées aux implants dentaires.

La question se pose alors sur la péri-implantite : peut-elle être considérée comme une complication biologique directement liée à un problème d'occlusion ?

Suite à la théorie Toubol (1985) ⁽²⁰⁰⁾, nous avons cru pendant longtemps que les problèmes de cratérisation implantaires et de péri-implantite venaient de l'occlusion. C'est d'ailleurs à partir de cette théorie qu'est apparu les micro-spires autour des cols implantaires, pour dissiper les contraintes occlusales. On pensait que la cratérisation osseuse était d'origine occlusale. Mais les études les plus récentes semblent montrer que la cratérisation osseuse serait due à un problème d'étanchéité, plus qu'un problème mécanique occlusal. C'est pour cela qu'actuellement, les industriels cherchent à faire les connexions les plus étanches possibles, comme le Switching Platform, pour avoir une préservation de l'os crestal ⁽²⁰¹⁾. La péri-implantite ne serait donc pas directement liée à un problème d'occlusion. Elle peut être secondaire à un problème mécanique (dévissage) mais il est lui-même engendré par des troubles occlusaux (sur-occlusion, para fonction,...) ^(13,117,128). L'occlusion permet donc de pérenniser le résultat prothétique mais ce n'est pas forcément la cause de toutes les complications rencontrées.

BIBLIOGRAPHIE

1. Orthlieb JD. Gnathologie fonctionnelle. Volume 1 : occlusion et restauration prothétique. Rueil-Malmaison: CdP; 2010.
2. Orthlieb J-D., Darmouni L., Pedinielli A., Jouvin Darmouni J. Fonctions occlusales : aspects physiologiques de l'occlusion dentaire humaine. EMC-Médecine buccale. 2013. p. 1-11.
3. Jacob SA., Nandini VV., Nayar S., Gopalakrishnan A. Occlusal principles and considerations for the osseointegrated prosthesis. JDMS. 2013;3(5):47-54.
4. Moraschini V., Poubel LA., Ferreira VF., Barboza Edos SP. Evaluation of survival and success rates of dental implants reported in longitudinal studies with a follow-up period of at least 10 years: a systematic review. Int J Oral Maxillofac Surg. 2015;44(3):377-88.
5. Orthlieb J-D. Occlusodontie pratique. Ruel-Malmaison [France: Editions CdP; 2000.
6. Slavicek R. Approche cybernétique des structures et fonction de l'appareil manducateur. IXe journées internationales du CNO, Lyon, 13-15 mars 1992.
7. Bert M., Leclercq P., Martinez JF., Missika P., Auclair M., Boghanim P., et al. L'occlusion en implantologie. Les Ulis: EDP Sciences; 2015.
8. Albrektsson T., Buser D., Sennerby L. Crestal Bone Loss and Oral Implants. Clin Implant Dent Relat Res. déc 2012;14(6):783-91.
9. Busenlechner D., Fürhauser R., Haas R., Watzek G., Mailath G., Pommer B. Long-term implant success at the Academy for Oral Implantology: 8-year follow-up and risk factor analysis. J Periodontal Implant Sci. 2014;44(3):102-8.
10. Sakka S., Baroudi K., Nassani MZ. Factors associated with early and late failure of dental implants. J Investig Clin Dent. 2012;3(4):258-61.
11. Han HJ., Kim S., Han DH. Multifactorial evaluation of implant failure: a 19-year retrospective study. Int J Oral Maxillofac Implants. 2014;29(2):303-10.
12. Fiorellini J., Wada K., Stathopoulou P., Perry RK. Carranza's Clinical Periodontology. In: Periodontics: medicine, surgery, and implants. 12th Ed Chapitre 71, Figure 71-16. St Louis: Mosby; 2004.
13. Bouchard P., Frémont M., Sanz M. Parodontologie & dentisterie implantaire. Vol. 1. Paris: Lavoisier Médecine Sciences; 2015.
14. Diekwisch TGH. Our periodontal tissue: a masterpiece of evolution. J Clin Periodontol. 1 avr 2016;43(4):320-2.
15. Feneis H. [Anatomy and physiology of the normal gingiva]. Dtsch Zahnärztliche Z. 15 avr 1952;7(8):467-76.
16. Brånemark PI., Hansson BO, Adell R, Breine U, Lindström J, Hallén O, et al. Osseointegrated implants in the treatment of the edentulous jaw. Experience from a 10-year period. Scand J Plast Reconstr Surg Suppl. 1977;16:1-132.

17. Brånemark PI., Zarb GA, Albrektsson T. Tissue-integrated prostheses: osseointegration in clinical dentistry. Quintessence; 1985. p. 360.
18. Davarpanah M., Szmukler-Moncler S., Rajzbaum Ph., Davarpanah K., Demurashvili G. Manuel d'implantologie clinique - Concepts, intégration des protocoles et esquisse de nouveaux paradigmes. 3e édition. [Rueil-Malmaison]: Éd. CdP; 2012. p. 24.
19. Quirynen M., Herrera D, Teughels W, Sanz M. Implant therapy: 40 years of experience. *Periodontol* 2000. 2014;66(1):7-12.
20. Bahuaud J., Brånemark R. L'Ostéointégration : un nouveau concept chirurgical dans la réhabilitation des amputés. *E-Mém Académie Natl Chir.* 2006;5(4):36-40.
21. Bert M. L'ostéoarchitecture, base anatomique des implants dentaires. *Quest Odonto-Stomatol.* 1985;38:91-9.
22. Prithviraj DR., Srivastava R., Gaur S., Patil A., Raj K S. Prosthodontic complications associated with dental implants : A review of literature. *Int J Ther Appl.* 2016;31:47-53.
23. Klineberg JJ., Trulsson M, Murray GM. Occlusion on implants - is there a problem? *J Oral Rehabil.* 2012;39(7):522-37.
24. Woda A. Abrégé de physiologie oro-faciale. Paris: Masson; 1983.
25. Hansen JT., Netter FH. Mémoires anatomie Netter. Issy-les-Moulineaux [France: Elsevier Masson; 2011.
26. Rouvière H., Delmas A. Anatomie humaine: descriptive, topographique et fonctionnelle. Tome 1 Tête et cou. Paris: Masson; 2002.
27. Les muscles, organes de la perception - Adapté de Jean-Pierre Roll; Pour la Science – N° 248 Juin 1998 [Internet]. Disponible sur: <https://www.braindays.ch/wpcontent/uploads/2015/09/fiche8.pdf> (Consulté le 10/09/16)
28. Martinez H., Patrick Renault, Renault G. Les implants chirurgie et prothèse: choix thérapeutique stratégique. Rueil-Malmaison: Éd. CdP; 2008.
29. Margossian P., Laborde G. Choix d'un concept occlusal en implantologie - 1^{ère} partie données fondamentales. *Strat Prothétique.* 2008;8(1):145-53.
30. Lindhe J., Lang NP, Berglundh T, Giannobile WV, Sanz M, éditeurs. *Clinical periodontology and implant dentistry.* 6th edition. Vol. 2 Set. Chichester, West Sussex ; Ames, Iowa: John Wiley and Sons, Inc; 2015.
31. Kato C., Kojima T, Komaki M, Mimori K, Duarte WR, Takenaga K, et al. S100A4 inhibition by RNAi up-regulates osteoblast related genes in periodontal ligament cells. *Biochem Biophys Res Commun.* 7 janv 2005;326(1):147-53.
32. Albrektsson T., Zarb G, Worthington P, Eriksson AR. The long-term efficacy of currently used dental implants: a review and proposed criteria of success. *Int J Oral Maxillofac Implants.* 1986;1(1):11-25.
33. Sekine. Mobility characteristics and tactile sensitivity of osseointegrated fixture-supporting systems. 1986;

34. Kayacan R., Ballarini R, Mullen RL. Theoretical study of the effects of tooth and implant mobility differences on occlusal force transmission in tooth/implant-supported partial prostheses. *J Prosthet Dent.* oct 1997;78(4):391-9.
35. Bert M. La canine en implantologie. *Actual Odonto-Stomatol.* 2009;(245):37-52.
36. Parfitt GJ. Measurement of the physiological mobility of individual teeth in an axial direction. *J Dent Res.* juin 1960;39:608-18.
37. Luongo R., Traini T, Guidone PC, Bianco G, Cocchetto R, Celletti R. Hard and soft tissue responses to the platform-switching technique. *Int J Periodontics Restorative Dent.* 2008;28(6):551-7.
38. Le Gall MG. Biomécanique et Spécificités – The Occlusal Function [Internet]. 2015. Disponible sur: <http://mastication-ppp.net/en/biomecanique-et-specificitees/> (Consulté le 04/02/17).
39. Jankelson B. Neuromuscular aspects of occlusion. *Dent Clin North Am.* 1979;(23):157-68.
40. Larousse É. Encyclopédie Larousse en ligne - proprioceptif [Internet]. Disponible sur: <http://www.larousse.fr/encyclopedie/medical/proprioceptif/15559> (Consulté le 10/09/16).
41. Bercy P., Tenenbaum H. *Parodontologie: du diagnostic à la pratique.* Paris; Bruxelles: De Boeck Université; 1996.
42. Jacobs R., Van Steenberghe D. Comparative evaluation of the oral tactile function by means of teeth or implant-supported prostheses. *Clin Oral Implants Res.* juin 1991;2(2):75-80.
43. Jacobs R., Van Steenberghe D. From osseoperception to implant-mediated sensory-motor interactions and related clinical implications. *J Oral Rehabil.* 2006;33(4):282-92.
44. Klineberg I., Calford MB, Dreher B, Henry P, Macefield V, Miles T, et al. A consensus statement on osseoperception. *Clin Exp Pharmacol Physiol.* févr 2005;32(1-2):145-6.
45. Van Steenberghe D. From osseointegration to osseoperception. *J Dent Res.* nov 2000;79(11):1833-7.
46. Wada S, Kojo T, Wang YH, Ando H, Nakanishi E, Zhang M, et al. Effect of loading on the development of nerve fibers around oral implants in the dog mandible. *Clin Oral Implants Res.* juin 2001;12(3):219-24.
47. Melzack R., Wall PD. Pain mechanisms: a new theory. *Science.* 19 nov 1965;150(3699):971-9.
48. Mishra SK., Chowdhary R, Chrcanovic BR, Brånemark P-I. Osseoperception in Dental Implants: A Systematic Review. *J Prosthodont Off J Am Coll Prosthodont.* avr 2016;25(3):185-95.
49. Hämmerle CH., Wagner D, Brägger U, Lussi A, Karayiannis A, Joss A, et al. Threshold of tactile sensitivity perceived with dental endosseous implants and natural teeth. *Clin Oral Implants Res.* juin 1995;6(2):83-90.
50. Klineberg I., Murray G. Osseoperception: sensory function and proprioception. *Adv Dent Res.* juin 1999;13:120-9.
51. Jacobs R., Wu CH, Goossens K, Van Loven K, van Steenberghe D. Perceptual changes in the anterior maxilla after placement of endosseous implants. *Clin Implant Dent Relat Res.* 2001;3(3):148-55.

52. Abarca M., Van Steenberghe D, Malevez C, Jacobs R. The neurophysiology of osseointegrated oral implants. A clinically underestimated aspect. *J Oral Rehabil.* 2006;33(3):161-9.
53. Bert M., Missika P. Les clés du succès en implantologie - Prévenir les complications et les échecs. Rueil-Malmaison: Éd. CdP; 2009.
54. Kim Y., Oh T-J, Misch CE, Wang H-L. Occlusal considerations in implant therapy: clinical guidelines with biomechanical rationale. *Clin Oral Implants Res.* 2005;16(1):26-35.
55. Gaubert. Croissance et développement morpho-facial. Cours Magistral, Poly p. 235 présenté à; 2011.
56. Ericsson I., Lindhe J. Effect of longstanding jiggling on experimental marginal periodontitis in the beagle dog. *J Clin Periodontol.* nov 1982;9(6):497-503.
57. Jemt T., Book K, Karlsson S. Occlusal force and mandibular movements in patients with removable overdentures and fixed prostheses supported by implants in the maxilla. *Int J Oral Maxillofac Implants.* 1993;8(3):301-8.
58. Zarb GA., Schmitt A. The longitudinal clinical effectiveness of osseointegrated dental implants: the Toronto study. Part III: Problems and complications encountered. *J Prosthet Dent.* août 1990;64(2):185-94.
59. Assal J., ASSAL P., ARNAUD C. Modification de certains concepts d'occlusion en implantologie. *Rev Mens Suisse Odontostomatol.* 2011;111(2):159-63.
60. Gealh WC., Mazzo V, Barbi F, Camarini ET. Osseointegrated implant fracture: causes and treatment. *J Oral Implantol.* 2011;37(4):499-503.
61. Krishnan V, Davidovitch Z., éditeurs. Biological mechanisms of tooth movement. Second edition. Chichester, West Sussex ; Ames, Iowa: John Wiley & Sons Inc; 2015.
62. Wehrbein H., Diedrich P. Endosseous titanium implants during and after orthodontic load--an experimental study in the dog. *Clin Oral Implants Res.* juin 1993;4(2):76-82.
63. Adell R., Lekholm U, Rockler B, Brånemark PI. A 15-year study of osseointegrated implants in the treatment of the edentulous jaw. *Int J Oral Surg.* 1981;10(6):387-416.
64. Skalak R. Biomechanical considerations in osseointegrated prostheses. *J Prosthet Dent.* juin 1983;49(6):843-8.
65. Zarb GA., Alberktsson T. Criteria for determining clinical success with osseointegrated dental implants. *Cah Prothèse.* sept 1990;(71):19-26.
66. Isidor F. Loss of osseointegration caused by occlusal load of oral implants. A clinical and radiographic study in monkeys. *Clin Oral Implants Res.* juin 1996;7(2):143-52.
67. Wiens JP., Priebe JW. Occlusal stability. *Dent Clin North Am.* janv 2014;58(1):19-43.
68. Renouard F., Rangert BO. Prise de décision en pratique implantaire. Paris: Quintessence international; 2005.
69. Duminil G., Laplanche O., Carlier JF., Ré JP., Simonet P., Orthlieb JD. L'occlusion, tout simplement. Paris: Espace I.d; 2013.

70. Orthlieb J-D., Mantout B. Cinématique mandibulaire. *Encycl Méd Chir (Elsevier, Paris), Stomatologie/Odontologie-Stomatologie*, 22-009-A-08. 1997. p. 10.
71. Nassar MSP., Palinkas M, Regalo SCH, Sousa LG de, Siéssere S, Semprini M, et al. The effect of a Lucia jig for 30 minutes on neuromuscular re-programming, in normal subjects. *Braz Oral Res.* déc 2012;26(6):530-5.
72. Abdelkoui A., Fajri L., Abdedine A. Les déplacements discaux de l'ATM: approche diagnostique et prise en charge actuelle. *Rev Odont Stomat.* 2012;41:139-52.
73. Carr DB., Eisenberg E., Friction JR., Giamberardino MA., Goh CR., Jadad AR. Temporomandibular muscle and joint disorders. *Int Assoc Study Pain.* 2004;12(2):1-6.
74. Berglundh T., Zitzmann NU, Donati M. Are peri-implantitis lesions different from periodontitis lesions? *J Clin Periodontol.* 2011;38 Suppl 11:188-202.
75. Klineberg I. Occlusion as the cause of undiagnosed pain. *Int Dent J.* 1988;38(1):19-27.
76. Giargia M., Lindhe J. Tooth mobility and periodontal disease. *J Clin Periodontol.* 1997;24(11):785-95.
77. Goldberg PV., Higginbottom FL, Wilson TG. Periodontal considerations in restorative and implant therapy. *Periodontol 2000.* 2001;25:100-9.
78. Reinhardt RA., Killeen AC. Do mobility and occlusal trauma impact periodontal longevity? *Dent Clin North Am.* 2015;59(4):873-83.
79. Seibert JS., Salama H. Alveolar ridge preservation and reconstruction. *Periodontol 2000.* 1996;11:69-84.
80. Ronay V., Philipp Sahrman, Andreas Bindl, Attin T, Schmidlin PR. Current status and perspectives of mucogingival soft tissue measurement methods. *J Esthet Restor Dent Off Publ Am Acad Esthet Dent Al.* 2011;23(3):146-56.
81. Esfahanizadeh N., Daneshparvar N, Motallebi S, Akhondi N, Askarpour F, Davaie S. Do we need keratinized mucosa for a healthy peri-implant soft tissue? *Gen Dent.* 2016;64(4):51-5.
82. Rocchietta I., Belluci J., Ennas M. Gestion des tissus mous péri-implantaires: revue de littérature. *J Parodontol Implant Oral.* 2007;26:65-78.
83. Barone R, Clauser C, Prato GP. Localized soft tissue ridge augmentation at phase 2 implant surgery: a case report. *Int J Periodontics Restorative Dent.* 1999;19(2):141-5.
84. Roos-Jansåker AM., Renvert H., Lindahl C., Renvert S. Nine- to fourteen-year follow-up of implant treatment. Part III: factors associated with peri-implant lesions. *J Clin Periodontol.* 2006;33(4):296-301.
85. Soadoun ap., Touati B. Soft tissue recession around implants: is it still unavoidable?--Part II. *Pract Proced Aesthetic Dent PPAD.* 2007;19(2):81-87; quiz 88.
86. Danan M., Zenou S., Guez B. Implantologie dans le plan de traitement parodontal. *EMC (Elsevier Masson SAS, Paris), Odontologie*, 23-330-C-10, 2008, *Médecine buccale*, 28-670-C-10, 2008.

87. Wennström JL., F. Bengazi, U. Lekholm. The influence of the masticatory mucosa on the peri-implant soft tissue condition. *Clin Oral Implants Res.* 1994;5(1):1-8.
88. Francetti L., Chioatto M., Craveri D. Importance of the masticatory mucosa in the maintenance of healthy peri-implant soft tissues. Review of the literature. *Minerva Stomatol.* 1997;46(7-8):399-405.
89. Luo XP. Etiology, classification and systematic restorative treatment of tooth wear. *Zhonghua Kou Qiang Yi Xue Za Zhi Zhonghua Kouqiang Yixue Zazhi Chin J Stomatol.* 2016;51(10):577-82.
90. Wetselaar P., Lobbezoo F. The tooth wear evaluation system: a modular clinical guideline for the diagnosis and management planning of worn dentitions. *J Oral Rehabil.* 2016;43(1):69-80.
91. Gaspard M. Les muscles masticateurs superficiels des singes à l'homme. Paris, Maloine; 1972.
92. Gaspard M., Properi O. Intérêt en prothèse des remaniements musculaires induits par la tension des élévateurs mandibulaires. *Cah Prothèse.* 1980;32:103-40.
93. Le Gall MG., Lauret JF. La fonction occlusale : implications cliniques - 3e édition. Rueil-Malmaison: Éd. CdP; 2011.
94. Romerowski J., Bresson G., Tavernier B. L'occlusion, mode d'emploi. Les Ulis (Essonne): EDP sciences; 2014.
95. Duminil G., Orthlieb JD., Bolla M, Carra MC, Conio M. Le bruxisme, tout simplement. Paris: Espace ID; 2015.
96. Manfredini D., Winocur E, Guarda-Nardini L, Paesani D, Lobbezoo F. Epidemiology of bruxism in adults: a systematic review of the literature. *J Orofac Pain.* 2013;27(2):99-110.
97. Zarb GA. On parafunctional considerations in implant therapy. *Int J Prosthodont.* juin 2014;27(3):199.
98. Reding GR., Zepelin H, Robinson JE, Zimmerman SO, Smith VH. Nocturnal teeth-grinding: all-night psychophysiologic studies. *J Dent Res.* oct 1968;47(5):786-97.
99. Ramfjord SP., Ash MM, Nahmani L, Belilty P. L'Occlusion. Paris: J. Prêlat; 1975.
100. Onodera K., Kawagoe T, Sasaguri K, Protacio-Quismundo C, Sato S. The use of a bruxchecker in the evaluation of different grinding patterns during sleep bruxism. *Cranio J Craniomandib Pract.* 2006;24(4):292-9.
101. Tokiwa O., Park B-K, Takezawa Y, Takahashi Y, Sasaguri K, Sato S. Relationship of tooth grinding pattern during sleep bruxism and dental status. *Cranio J Craniomandib Pract.* 2008;26(4):287-93.
102. Reichardt G., Miyakawa Y, Otsuka T, Sato S. The mandibular response to occlusal relief using a flat guidance splint. *Int J Stomatol Occlusion Med.* 2013;6:134-9.
103. NIH. Technology Assessment Panel on Integration of Behavioral and Relaxation Approaches into the Treatment of Chronic Pain and Insomnia. Integration of behavioral and relaxation approaches into the treatment of chronic pain and insomnia. *JAMA.* 1996;276(4):313-8.

104. Scrivani SJ., Keith DA, Kaban LB. Temporomandibular disorders. *N Engl J Med.* 2008;359(25):2693-705.
105. Okeson JP. Management of temporomandibular disorders and occlusion. 2e ed. St. Louis; 1989. 160, 404 p.
106. Brägger U., Aeschlimann S, Bürgin W, Hämmerle CH, Lang NP. Biological and technical complications and failures with fixed partial dentures (FPD) on implants and teeth after four to five years of function. *Clin Oral Implants Res.* 2001;12(1):26-34.
107. Engel E., Gomez-Roman G, Axmann-Krcmar D. Effect of occlusal wear on bone loss and Periotest value of dental implants. *Int J Prosthodont.* 2001;14(5):444-50.
108. Lund JP., Lavigne Gilles J., Dubner Ronald, Sessle Barry J. Douleurs oro-faciales: des sciences fondamentales à la pratique clinique. Paris: Quintessence international; 2004.
109. Haute Autorité de Santé - Guide des indications et procédures des examens radiologiques en odonto-stomatologie [Internet]. Disponible sur: http://www.has-sante.fr/portail/jcms/c_610464/fr/guide-des-indications-et-procedures-des-examens-radiologiques-en-odonto-stomatologie (Consulté le 21/10/16).
110. Mongini F. Classification diagnostique des désordres temporomandibulaires. *Réal Clin.* 1996;7(2):121-30.
111. Huddleston Slater JJR., Lobbezoo F, Van Selms MKA, Naeije M. Recognition of internal derangements. *J Oral Rehabil.* sept 2004;31(9):851-4.
112. Orthlieb J-D., Giraudeau A. Désunion condylo-discale. *L'information dentaire.* 2007;(10):473-4.
113. Miyata T., Kobayashi Y, Araki H, Ohto T, Shin K. The influence of controlled occlusal overload on peri-implant tissue. Part 4: a histologic study in monkeys. *Int J Oral Maxillofac Implants.* 2002;17(3):384-90.
114. Klineberg I., Dianna Kingston, Greg Murray. The bases for using a particular occlusal design in tooth and implant-borne reconstructions and complete dentures. *Clin Oral Implants Res.* 2007;18 Suppl 3:151-67.
115. Manor Y., Oubaid S, Mardinger O, Chaushu G, Nissan J. Characteristics of early versus late implant failure: a retrospective study. *J Oral Maxillofac Surg Off J Am Assoc Oral Maxillofac Surg.* 2009;67(12):2649-52.
116. Koyano K., Esaki D. Occlusion on oral implants: current clinical guidelines. *J Oral Rehabil.* 2015;42(2):153-61.
117. Lewis MB, Klineberg I. Prosthodontic considerations designed to optimize outcomes for single-tooth implants. A review of the literature. *Aust Dent J.* juin 2011;56(2):181-92.
118. Mariani P., Margossian P., Laborde G. Choix d'un concept occlusal en implantologie - 2^e partie applications pratiques. *Strat Prothétique.* 2008;8(3):1-17.
119. Dupas PH., Margerit J. L'articulateur au quotidien son utilisation simplifiée. Paris: Editions Cdp; 2012.

120. Yuan JC., Sukotjo C. Occlusion for implant-supported fixed dental prostheses in partially edentulous patients: a literature review and current concepts. *J Periodontal Implant Sci.* 2013;43(2):51-7.
121. Rangert BR., Sullivan RM, Jemt TM. Load factor control for implants in the posterior partially edentulous segment. *Int J Oral Maxillofac Implants.* 1997;12(3):360-70.
122. Orthlieb JD. *Gnathologie fonctionnelle. Volume 2 : occlusion et reconstruction prothétique.* Rueil Malmaison: Éditions CdP; 2011.
123. Fougeront N., Garnier B, Fleiter B. Motricité, fonctions manducatrices et réflexes de la mâchoire (1ère partie). *Médecine Buccale Chir Buccale.* 2014;20(3):161-70.
124. Lundgren D, Laurell L. Biomechanical aspects of fixed bridgework supported by natural teeth and endosseous implants. *Periodontol 2000.* 1994;4:23-40.
125. Al Quran FA., Rshan BA, Al-Dwairi ZN. Management of dental implant fractures. A case history. *J Oral Implantol.* 2009;35(4):210-4.
126. Falcón-Antenucci RM., Pellizzer EP., de Carvalho PS., Goiato MC., Noritomi PY. Influence of cusp inclination on stress distribution in implant-supported prostheses. A three-dimensional finite element analysis. *J Prosthodont Off J Am Coll Prosthodont.* 2010;19(5):381-6.
127. Warreth A., Doody K, Al-Mohsen M, Morcos O, Al-Mohsen M, Ibiyou N. Fundamentals of occlusion and restorative dentistry. Part II: occlusal contacts, interferences and occlusal considerations in implant patients. *J Ir Dent Assoc.* 2015;61(5):252-9.
128. Taylor TD., Wiens J., Carr A. Evidence-based considerations for removable prosthodontic and dental implant occlusion: a literature review. *J Prosthet Dent.* 2005;94(6):555-60.
129. Misch CE. Occlusal considerations for implant supported prosthesis. In : *Contemporary Implant Dentistry.* Mosby Ed. St Louis 2° Ed. 1999;609-28.
130. Misch CE. Implant design considerations for the posterior regions of the mouth. *Implant Dent.* 1999;8(4):376-86.
131. Gross MD. Occlusion in implant dentistry. A review of the literature of prosthetic determinants and current concepts. *Aust Dent J.* 2008;53 Suppl 1:S60-68.
132. Jamcoski VH., Fernanda Faot, Ivete Aparecida de Mattias Sartori, Rogéria Acedo Vieira, Rodrigo Tiozzi. Occlusal concepts application in resolving implant prosthetic failure: case report. *J Oral Implantol.* 2014;40(2):203-10.
133. Garg AK. Analyzing dental occlusion for implants: Tekscan's TScan III. *Dent Implantol Update.* 2007;18(9):65-70.
134. Goudot P., Lacoste JP. *Guide pratique d'implantologie.* Issy-les-Moulineaux: Elsevier-Masson; 2013.
135. Martini LF., Santoni P. Rapports d'occlusion en prothèse partielle amovible. *Cah Prothèse.* 1983;41:65-76.
136. Santoni P. *Maîtriser la prothèse amovible partielle.* Rueil-Malmaison: Éd. CdP; 2004. (JPIO).

137. Martin H. Choix du concept occlusal en prothèse amovible partielle en fonction de la classe d'édentement. [Thèse d'exercice : Odontologie]. Nancy I; 2007.
138. Samama Y., Rajzbaum P. Le remplacement de la canine en prothèse : analyse et rapport de cas cliniques. Actual Odonto-Stomatol. 2008;(244):317-44.
139. Schuyler CH. Considerations of occlusion in fixed partial dentures. Dent Clin North Am. 1959;37:175-85.
140. Shantanu J., Mohit K., Mukund K., Ramandeep D. Occlusion and occlusal considerations in implantology. IJDA. 2010;2(1):125-30.
141. Bert M. Fonction occlusale de la canine en implantologie. Actual Odonto-Stomatol. 2015;(273):6.
142. Unger F. Pratique clinique des orthèses mandibulaires : gouttières occlusales et autres dispositifs interocclusaux. Reuil-Malmaison: Éditions CdP; 2003.
143. Laplanche O., Pedeutour P., Laurent M., Mahler P., Orthlieb J-D. Le guide antérieur et ses anomalies : incidence sur la cinématique condylienne. Cah Prothèse. 2002;(117):43-55.
144. Raghoobar GM., Timmenga NM, Reintsema H, B., Vissink A. Maxillary bone grafting for insertion of endosseous implants: results after 12-124 months. Clin Oral Implants Res. 2001;12(3):279-86.
145. Abdelkoui A., Fajri L., Ennibi OK., Abdedine A. Traitement d'un édentement maxillaire unilatéral de grande étendue - Démarche diagnostique et clinique. CdP. 2011;(154).
146. Ghazal M., Yang B, Ludwig K, Kern M. Two-body wear of resin and ceramic denture teeth in comparison to human enamel. Dent Mater Off Publ Acad Dent Mater. 2008;24(4):502-7.
147. Shackleton JL., Carr L, Slabbert JC, Becker PJ. Survival of fixed implant-supported prostheses related to cantilever lengths. J Prosthet Dent. 1994;71(1):23-6.
148. Chapman RJ. Principles of occlusion for implant prostheses: guidelines for position, timing, and force of occlusal contacts. Quintessence Int Berl Ger 1985. 1989;20(7):473-80.
149. Wie H. Registration of localization, occlusion and occluding materials for failing screw joints in the Brånemark implant system. Clin Oral Implants Res. 1995;6(1):47-53.
150. Greco GD., Las Casas EB de, Cornacchia TPM, Magalhães CS de, Moreira AN. Standard of disocclusion in complete dentures supported by implants without free distal ends: analysis by the finite elements method. J Appl Oral Sci Rev FOB. 2012;20(1):64-9.
151. Rangarajan V., Gajapathi B, Yogesh P, Ibrahim Mm, Kumar Rg, Karthik P. Concepts of occlusion in prosthodontics: A literature review, part I. J Indian Prosthodont Soc. 2015;15(3):200.
152. Feine JS., Carlsson GE, Awad MA, Chehade A, Duncan WJ, Gizani S, et al. The McGill Consensus Statement on Overdentures. Montreal, Quebec, Canada. May 24-25, 2002. Int J Prosthodont. 2002;15(4):413-4.
153. British Society for the Study of Prosthetic Dentistry. The York consensus statement on implant-supported overdentures. Eur J Prosthodont Restor Dent. 2009;17(4):164-5.

154. Thomason JM, Heydecke G, Feine JS, Ellis JS. How do patients perceive the benefit of reconstructive dentistry with regard to oral health-related quality of life and patient satisfaction? A systematic review. *Clin Oral Implants Res.* 2007;18 Suppl 3:168-88.
155. Thomason JM., Kelly S a. M, Bendkowski A, Ellis JS. Two implant retained overdentures--a review of the literature supporting the McGill and York consensus statements. *J Dent.* 2012;40(1):22-34.
156. Marcelat R., Petrier R. La prothèse amovible complète maxillaire stabilisée sur implants. *Strat Prothétique.* 2014;14(5):325-32.
157. Singh A., Sangur R, Rao BL, Mahajan T. A clinical study to determine the pattern of occlusal contacts in lateral positions and its validity in classifying guidance patterns. *J Indian Prosthodont Soc.* 2013;13(2):101-7.
158. Heitz-Mayfield LJ. Peri-implant diseases: diagnosis and risk indicators. *J Clin Periodontol.* 2008;35(8 Suppl):292-304.
159. Goh EX., Lim LP. Implant maintenance for the prevention of biological complications: Are you ready for the next challenge? *J Investig Clin Dent.* 2016.
160. Lejeune M. Concepts occlusaux en prothèse complète implanto-portée maxillaire [Thèse d'exercice : Odontologie]. [Bordeaux]; 2014.
161. Misch CE. Dental implant prosthetics. 2015.
162. Sánchez-Pérez A., Moya-Villaescusa MJ, Jornet-Garcia A, Gomez S. Etiology, risk factors and management of implant fractures. *Med Oral Patol Oral Cirugia Bucal.* 2010;15(3):e504-508.
163. Dario LJ. How occlusal forces change in implant patients: a clinical research report. *J Am Dent Assoc* 1939. 1995;126(8):1130-3.
164. Maalhagh-Fard A., Jacobs LC. Retrieval of a stripped abutment screw: a clinical report. *J Prosthet Dent.* 2010;104(4):212-5.
165. Clausen GF. The lingual locking screw for implant-retained restorations--aesthetics and retrievability. *Aust Prosthodont J.* 1995;9:17-20.
166. Froum SJ. Dental implant complications: etiology, prevention, and treatment. Second edition. Wiley-Blackwell. 2016.
167. Fillion M., Jakubowicz-Kohen B. Gestion des complications en prothèse supra-implantaire. *Fil Dent.* 2010;(56):50-4.
168. Goodacre CJ., Bernal G, Rungcharassaeng K, Kan JYK. Clinical complications with implants and implant prostheses. *J Prosthet Dent.* 2003;90(2):121-32.
169. Wittneben JG., Buser D, Salvi GE, Bürgin W, Hicklin S, Brägger U. Complication and failure rates with implant-supported fixed dental prostheses and single crowns: a 10-year retrospective study. *Clin Implant Dent Relat Res.* 2014;16(3):356-64.
170. Winkler S., Ring K, Ring JD, Boberick KG. Implant screw mechanics and the settling effect: overview. *J Oral Implantol.* 2003;29(5):242-5.

171. Al Jabbari YS., Raymond Fournelle, Ziebert G, Toth J, Iacopino AM. Mechanical behavior and failure analysis of prosthetic retaining screws after long-term use in vivo. Part 4: Failure analysis of 10 fractured retaining screws retrieved from three patients. *J Prosthodont Off J Am Coll Prosthodont*. 2008;17(3):201-10.
172. Chichou A., Diss A. Les complications prothétiques en prothèse fixe supra-implantaire. *Fil Dent*. 2012;(76):26-34.
173. Gardon-Mollard G. Comment obturer le puits d'accès à la vis? [Internet]. *Implantologie prothétique*. 2016. Disponible sur: <https://www.idweblogs.com/e-implanto-proth/2016/09/25/obturer-puits-dacces-a-vis/> (Consulté le 25/01/17).
174. Bert M., Missika P, Giovannoli J-L. *Gestion des complications implantaire*s. Paris; Berlin; Chicago: Quintessence international; 2004.
175. Sadid-Zadeh R., Kutkut A, Kim H. Prosthetic failure in implant dentistry. *Dent Clin North Am*. 2015;59(1):195-214.
176. Raux F., Dahan L. Réparer un éclat sur une couronne en céramique : un protocole simple et efficace ! *Fil Dent*. 2010;(56):36-42.
177. Wady AF., Paleari AG, Queiroz TP, Margonar R. Repair technique for fractured implant-supported metal-ceramic restorations: a clinical report. *J Oral Implantol*. 2014;40(5):589-92.
178. Jacquet D. La prothèse ostéo-ancrée. *Prothèse Dent Fr Actual*. 2010;(9):36-40.
179. Hobo S. *Osseointegration and Occlusal Rehabilitation*. Quintessence. 1996.
180. Quek CE., Tan KB, Nicholls JI. Load fatigue performance of a single-tooth implant abutment system: effect of diameter. *Int J Oral Maxillofac Implants*. 2006;21(6):929-36.
181. Satterthwaite J., Rickman L. Retrieval of a fractured abutment screw thread from an implant: a case report. *Br Dent J*. 2008;204(4):177-80.
182. Amzalag G., Irurzun JP. Récupération d'éléments fractures d'un système implantaire vise: implications prothétiques. *Cah Prothèse*. 105:33-53.
183. Pow EHN., Leung KCM. Prosthodontic complications in dental implant therapy. *Hong Kong Dent J*. 2008;5(2):79-83.
184. Satwalekar P., Chander KS, Reddy BA, Sandeep N, Sandeep N, Satwalekar T. A Simple and Cost Effective Method used for Removal of a Fractured Implant Abutment Screw: A Case Report. *J Int Oral Health JIOH*. 2013;5(5):120-3.
185. Rainville L., Dubois M., Émond C., St-George A, Durand R., Boudria P. Vis de pilier fracturées : analyse de la problématique et techniques de récupération. *J Ordre Dent Qué.* 2012;49(5):6-11.
186. Galasso L., Favero GA. *Atlas of Complications and Failures in Implant Dentistry Guidelines for a Therapeutic Approach*. Milan; Berlin; Paris...etc: Quintessenza ed.; 2013.
187. Lee JH., Park J-H, Park C-J, Cho L-R. Technique to retrieve implant abutment fragments. *J Prosthet Dent*. 2015;114(4):486-9.

188. Conrad HJ., Schulte JK, Vallee MC. Fractures related to occlusal overload with single posterior implants: a clinical report. *J Prosthet Dent.* 2008;99(4):251-6.
189. Imakita C., Shiota M, Yamaguchi Y, Kasugai S, Wakabayashi N. Failure analysis of an abutment fracture on single implant restoration. *Implant Dent.* 2013;22(4):326-31.
190. Kahm SH., Kim C-H, Kim S-J. Overcoming and Preventing Dental Implant Complications: Abutment Fracture Case Report. *J Korean Dent Sci.* 2013;6(1):27-33.
191. Seetoh YL., Tan KB, Chua EK, Quek HC, Nicholls JI. Load fatigue performance of conical implant-abutment connections. *Int J Oral Maxillofac Implants.* 2011;26(4):797-806.
192. Saidin S., Abdul Kadir MR, Sulaiman E, Abu Kasim NH. Effects of different implant-abutment connections on micromotion and stress distribution: prediction of microgap formation. *J Dent.* 2012;40(6):467-74.
193. Pjetursson BE., Brägger U, Lang NP, Zwahlen M. Comparison of survival and complication rates of tooth-supported fixed dental prostheses (FDPs) and implant-supported FDPs and single crowns (SCs). *Clin Oral Implants Res.* 2007;18 Suppl 3:97-113.
194. Marcelo CG., Filié Haddad M, Gennari Filho H, Marcelo Ribeiro Villa L, Dos Santos DM, Aldiéris AP. Dental implant fractures - aetiology, treatment and case report. *J Clin Diagn Res JCDR.* 2014;8(3):300-4.
195. Gargallo Albiol J., Satorres-Nieto M, Puyuelo Capablo JL, Sánchez Garcés MA, Pi Urgell J, Gay Escoda C. Endosseous dental implant fractures: an analysis of 21 cases. *Med Oral Patol Oral Cirugia Bucal.* 2008;13(2):E124-128.
196. Froum S., Yamanaka T, Cho S-C, Kelly R, St James S, Elian N. Techniques to remove a failed integrated implant. *Compend Contin Educ Dent Jamesburg NJ* 1995. 2011;32(7):22-6, 28-30; quiz 31-32.
197. Bouchard P., Frémont M, Tulasne J-F. *Parodontologie & dentisterie implantaire. Vol. 2.* Paris: Lavoisier Médecine Sciences; 2016.
198. Miyata T., Kobayashi Y, Araki H, Ohto T, Shin K. The influence of controlled occlusal overload on peri-implant tissue. Part 3: A histologic study in monkeys. *Int J Oral Maxillofac Implants.* 2000;15(3):425-31.
199. Misch CE., Suzuki JB, Misch-Dietsh FM, Bidez MW. A positive correlation between occlusal trauma and peri-implant bone loss: literature support. *Implant Dent.* 2005;14(2):108-16.
200. Toubol JP. Quelques considérations logiques à propos de l'occlusion des prothèses agrégées sur implants. *Quest Odonto-Stomatol.* 1985;(38):155-9.
201. Strietzel FP., Neumann K., Hertel M. Impact of platform switching on marginal peri-implant bone-level changes. A systematic review and meta-analysis. *Clin Oral Implants Res.* 2015;26(3):342-58.

TABLE DES ILLUSTRATIONS

Figure 1.1 - Parodonte versus Tissus péri-implantaires.

D'après Fiorellini J., Wanda K., Stathopoulou P., Perry RK. Carranza's Clinical Periodontology. In: Periodontics: medicine, surgery, and implants. 12th Ed Chapitre 71, Figure 71-16. St Louis: Mosby; 2004.

D'après Bouchard P., Frémont M., Sanz M. Parodontologie & dentisterie implantaire. Vol. 1. Paris: Lavoisier Médecine Sciences; 2015. p. 55.

Figure 1.2 - Les fibres de Sharpey.

D'après Diekwisch TGH. Our periodontal tissue: a masterpiece of evolution. J Clin Periodontol. 1 avr 2016;43(4):320-2.

Figure 1.3 - Coupe histologique (grossissement 500 µm et 100 µm) : liaison de l'implant ostéointégré (en noir) avec l'os.

Trajanoski A. Cell-to-Cell Communication [Internet]. 7 fevr 2016. Disponible sur: <http://implantme.com/cell-to-cell-communication/> (Consulté le 23/03/2017).

Figure 1.4 - Localisation des récepteurs desmodontaux.

D'après Bert M. La canine en implantologie. Actual Odonto-Stomatol. 2009;(245):38.

Figure 1.5 - Schéma du muscle masséter (a), du muscle temporal (b), du muscle ptérygoïdien médial (vue interne) (c) et du muscle ptérygoïdien latéral (d).

Département de Physiologie Paris V. Physiologie de l'ATM [Internet]. Disponible sur: <http://slideplayer.fr/slide/2490563/> (Consulté le 28/09/16).

Figure 1.6 - Mobilité axiale d'une dent et d'un implant.

D'après Margossian P., Laborde G. Choix d'un concept occlusal en implantologie - 1^{ère} partie données fondamentales. Strat Prothétique. 2008;8(1):9-10.

D'après Martinez H., Patrick Renault, Renault G. Les implants chirurgie et prothèse: choix thérapeutique stratégique. Rueil-Malmaison: Éd. CdP; 2008. p. 302.

Figure 1.7 - Deux phases de la mobilité latérale d'une dent.

Margossian P., Laborde G. Choix d'un concept occlusal en implantologie - 1^{ère} partie données fondamentales. Strat Prothétique. 2008;8(1):9.

Figure 1.8 - Tableau des valeurs de la mobilité horizontale de différentes dents soumises à une force horizontale de 500g.

D'après Kayacan R., Ballarini R, Mullen RL. Theoretical study of the effects of tooth and implant mobility differences on occlusal force transmission in tooth/implant-supported partial prostheses. J Prosthet Dent. oct 1997;78(4):394.

Figure 1.9 - Mobilité latérale d'une dent et d'un implant.

Martinez H., Patrick Renault, Renault G. Les implants chirurgie et prothèse: choix thérapeutique stratégique. Rueil-Malmaison: Éd. CdP; 2008. p. 302.

Figure 1.10 : Centre de rotation d'une dent.

Martinez H., Patrick Renault, Renault G. Les implants chirurgie et prothèse: choix thérapeutique stratégique. Rueil-Malmaison: Éd. Cdp; 2008. p. 302.

Figure 1.11 : Centre de rotation d'un implant cylindrique.

Martinez H., Patrick Renault, Renault G. Les implants chirurgie et prothèse: choix thérapeutique stratégique. Rueil-Malmaison: Éd. Cdp; 2008. p. 302.

Figure 1.12 : Centre de rotation d'un implant conique.

Le Gall MG. The occlusal function - Spécificités et biomécanique des implants [Internet]. Disponible sur: <http://mastication-ppp.net/en/biomecanique-et-specificitees/> (Consulté le 04/02/17).

Figure 1.13 - Mécanismes de la proprioception lors d'une charge fonctionnelle et d'une surcharge.

D'après Bert M., Leclercq P., Martinez JF., Missika P., Auclair M., Boghanim P., et al. L'occlusion en implantologie. Les Ulis: EDP Sciences; 2015. p. 14 et 118.

Figure 1.14 - Seuil de détection inter-occlusal selon le type de structure antagoniste.

Bouchard P., Frémont M., Sanz M. Parodontologie & dentisterie implantaire. Vol. 1. Paris: Lavoisier Médecine Sciences; 2015. p. 67.

Figure 1.15 - Relation cuspid/fosse.

Bouchard P., Frémont M., Sanz M. Parodontologie & dentisterie implantaire. Vol. 1. Paris: Lavoisier Médecine Sciences; 2015. p. 367.

Figure 1.16 - Efficacité masticatoire en Newton (N).

D'après Jemt T., Book K, Karlsson S. Occlusal force and mandibular movements in patients with removable overdentures and fixed prostheses supported by implants in the maxilla. Int J Oral Maxillofac Implants. 1993;8(3):301-8.

Figure 2.1 - Ouverture buccale supérieure à 40 mm.

Cas cliniques du Docteur Stephan G.

Figure 2.2 - Ouverture buccale limitée à 35 mm.

Wikiwand. Déglutition atypique [Internet]. Disponible sur: http://www.wikiwand.com/fr/D%C3%A9glutition_atypique (Consulté le 24/04/17).

Figure 2.3 - Courbe de Spee.

Duminil G., Laplanche O., Carlier JF., Ré JP., Simonet P., Orthlieb JD. L'occlusion, tout simplement. Paris: Espace I.d; 2013. p. 23.

Figure 2.4 - Courbes de Wilson.

Duminil G., Laplanche O., Carlier JF., Ré JP., Simonet P., Orthlieb JD. L'occlusion, tout simplement. Paris: Espace I.d; 2013. p. 24.

Figure 2.5 - Schéma du guidage incisif (en jaune), du guidage latéral (en violet) et du guidage anti-rétroposition (en bleu).

D'après Dentec [Internet]. Disponible sur: <http://www.dentec.ca/orthese-davancee-mandibulaire-narval/> (Consulté 04/02/17).

Figure 2.6 - Diagramme de Farrar d'un dysfonctionnement musculaire bilatéral.

D'après Vallée C. Déplacements discaux des ATM. Place du chirurgien-dentiste dans la prise en charge thérapeutique. Thèse d'exercice : Odontologie : Nantes : 2004 ; 36. p. 49.

Fig. 2.7 - Mouvement physiologique de l'ATM bouche fermée (a), bouche ouverte en début d'ouverture (rotation) (b) et bouche ouverte au-delà-de 15 millimètres (translation) (c).

Département de Physiologie Paris V. Physiologie de l'ATM [Internet]. Disponible sur: <http://slideplayer.fr/slide/2490563/> (Consulté le 07/11/16).

Figure 2.8 - Palpation latérale de l'ATM.

Freedom Physical Therapy Service. TMD Evaluation [Internet]. Disponible sur: <http://www.treatingtmj.com/tmd-evaluation/> (Consulté le 15/10/16).

Figure 3.1 - Propulsion en occlusion mutuellement protégée.

Carlier JF. Faut-il intervenir sur les dents ? [Internet]. 2013. Disponible sur: <http://www.idweblogs.com/e-occluso/2013/07/12/faut-il-intervenir-sur-les-dents/> (Consulté le 14/11/16).

Figure 3.2 - Diduction : Fonction canine.

Casteyde JP. L'occlusion de la canine. Importance, options de réglages, risques et précautions. Actual Odonto-Stomatol. 2008;(244):355-66.

Figure 3.3 - Propulsion en occlusion balancée.

Helfer M., Louis JP. Prothèse amovible complète unimaxillaire : gestion de l'occlusion [Internet]. 2015. Disponible sur: <http://www.idweblogs.com/edentement-total/2015/03/29/prothese-amovible-complete-unimaxillaire-gestion-de-locclusion-2/> (Consulté le 14/11/16).

Figure 3.4 - Diduction en occlusion balancée.

Hamada M. Hanau's quint [Internet]. 2011. Disponible sur: <http://www.slideshare.net/ffofr/14hanaus-quint-10163908> (Consulté le 14/11/16).

Figure 3.5 - Adéquation entre le diamètre vestibulo-lingual des racines naturelles ou artificielles et la dimension de la table occlusale.

Figure 3.6 - La réduction de l'angulation cuspidienne.

Mariani P., Margossian P., Laborde G. Choix d'un concept occlusal en implantologie - 2^e partie applications pratiques. Strat Prothétique. 2008;8(3):7.

Figure 3.7 - Prothèse sur implant unitaire (incisive, prémolaire ou molaire) face à une dent naturelle.

Bert M., Leclercq P., Martinez JF., Missika P., Auclair M., Boghanim P., et al. L'occlusion en implantologie. Les Ulis: EDP Sciences; 2015. p. 258.

Figure 3.8 - Prothèse sur implant unitaire (incisive, prémolaire ou molaire) face à une prothèse amovible complète.

Bert M., Leclercq P., Martinez JF., Missika P., Auclair M., Boghanim P., et al. L'occlusion en implantologie. Les Ulis: EDP Sciences; 2015. p. 258.

Figure 3.9 - Prothèse sur implant unitaire (incisive, prémolaire ou molaire) face à une ou plusieurs prothèses sur implants.

Bert M., Leclercq P., Martinez JF., Missika P., Auclair M., Boghanim P., et al. L'occlusion en implantologie. Les Ulis: EDP Sciences; 2015. p. 258.

Figure 3.10 - Photographies d'une réhabilitation implantaire sur une prémolaire.

Clément M., Noharet R., Viennot S. Réalisation clinique d'une prothèse fixée unitaire : optimisation du résultat esthétique. EMC - Médecine buccale 2014;9(3):1-17 [Article 28-815-L-90].

Figure 3.11 - Canine sur implant face à une canine naturelle.

Bert M. La canine en implantologie. Actual Odonto-Stomatol. 2009;(245):12.

Figure 3.12 - Canine sur implant face à une prothèse amovible complète maxillaire.

Bert M., Leclercq P., Martinez JF., Missika P., Auclair M., Boghanim P., et al. L'occlusion en implantologie. Les Ulis: EDP Sciences; 2015. p. 261.

Figure 3.13 - Canine sur implant face à une canine sur implant et canine maxillaire controlatérale courte.

D'après Bert M. La canine en implantologie. Actual Odonto-Stomatol. 2009;(245):14.

D'après Bert M., Leclercq P., Martinez JF., Missika P., Auclair M., Boghanim P., et al. L'occlusion en implantologie. Les Ulis: EDP Sciences; 2015. p. 263.

Figure 3.14 - Canine sur implant face à une canine sur implant et canine maxillaire controlatérale longue.

D'après Bert M. La canine en implantologie. Actual Odonto-Stomatol. 2009;(245):14.

D'après Bert M., Leclercq P., Martinez JF., Missika P., Auclair M., Boghanim P., et al. L'occlusion en implantologie. Les Ulis: EDP Sciences; 2015. p. 263.

Figure 3.15 - Edentement antérieur face à des dents naturelles.

Bert M., Leclercq P., Martinez JF., Missika P., Auclair M., Boghanim P., et al. L'occlusion en implantologie. Les Ulis: EDP Sciences; 2015. p. 275.

Figure 3.16 - Edentement antérieur face à une prothèse amovible complète (PAC).

Bert M., Leclercq P., Martinez JF., Missika P., Auclair M., Boghanim P., et al. L'occlusion en implantologie. Les Ulis: EDP Sciences; 2015. p. 276.

Figure 3.17 - Edentement antérieur face à des implants.

Bert M., Leclercq P., Martinez JF., Missika P., Auclair M., Boghanim P., et al. L'occlusion en implantologie. Les Ulis: EDP Sciences; 2015. p. 277.

Figure 3.18 - Edentement distal n'incluant pas la canine.

Bert M., Leclercq P., Martinez JF., Missika P., Auclair M., Boghanim P., et al. L'occlusion en implantologie. Les Ulis: EDP Sciences; 2015. p. 268.

Figure 3.19 - Prothèse totale fixe sur implant face à des dents naturelles.

Bert M., Leclercq P., Martinez JF., Missika P., Auclair M., Boghanim P., et al. L'occlusion en implantologie. Les Ulis: EDP Sciences; 2015. p. 283.

Figure 3.20 - Implant distal pour rallonger une prothèse totale implanto-portée face à des dents naturelles.

Mariani P., Margossian P., Laborde G. Choix d'un concept occlusal en implantologie - 2^e partie applications pratiques. Strat Prothétique. 2008;8(3):6.

Figure 3.21 - Prothèse complète fixe mandibulaire face à une prothèse amovible complète (PAC) maxillaire.

Bert M., Leclercq P., Martinez JF., Missika P., Auclair M., Boghanim P., et al. L'occlusion en implantologie. Les Ulis: EDP Sciences; 2015. p. 278-279.

Figure 3.22 - Prothèse complète fixée sur implant face à une prothèse complète fixée.

Bert M., Leclercq P., Martinez JF., Missika P., Auclair M., Boghanim P., et al. L'occlusion en implantologie. Les Ulis: EDP Sciences; 2015. p. 287.

Figure 3.23 - La pente canine.

Figure 3.24 - Face palatine en métal des canines maxillaires.

Bert M., Leclercq P., Martinez JF., Missika P., Auclair M., Boghanim P., et al. L'occlusion en implantologie. Les Ulis: EDP Sciences; 2015. p. 291.

Figure 3.25 - Photographies d'attachement boule (à gauche) et d'une barre (à droite) sur arcade mandibulaire.

Cas cliniques du Docteur Stephan G.

Figure 3.26 - Tableau : Evaluation de la santé implantaire

D'après Misch CE. Dental implant prosthetics. 2015. p. 974.

Figure 4.1 - Usure des dents prothétiques en résine d'une prothèse complète fixe mandibulaire face à une PAC maxillaire.

Bert M., Leclercq P., Martinez JF., Missika P., Auclair M., Boghanim P., et al. L'occlusion en implantologie. Les Ulis: EDP Sciences; 2015. p. 281.

Figure 4.2 - Vue de la couronne avec la vis de prothèse linguale et le driver utilisé pour engager et serrer la vis.

Frum SJ. Dental implant complications: etiology, prevention, and treatment. Second edition. Wiley-Blackwell. 2016. p. 241.

Figure 4.3 - Encoche linguale d'une chape servant de support à une coiffe céramo-métallique devant être scellée.

Bert M., Missika P, Giovannoli J-L. Gestion des complications implantaire. Paris; Berlin; Chicago: Quintessence international; 2004. p. 94.

Figure 4.4 - Les éléments rétentifs sont des zones de faiblesse

Bert M., Missika P, Giovannoli J-L. Gestion des complications implantaire. Paris; Berlin; Chicago: Quintessence international; 2004. p. 50.

Figure 4.5 - Barre d'Ackermann fracturée

Cas clinique du Docteur Stephan G.

Figure 4.6 - Fracture de la prothèse amovible antagoniste (à gauche) et réalisation d'une nouvelle prothèse avec un renfort sous forme de grille (à droite).

Bert M., Leclercq P., Martinez JF., Missika P., Auclair M., Boghanim P., et al. L'occlusion en implantologie. Les Ulis: EDP Sciences; 2015. p. 283.

Figure 4.7 - Armature d'une prothèse de Brånemark fracturée.

Cas clinique du Docteur Stephan G.

Figure 4.8 - Fracture d'armature anticipée par une nette augmentation de l'épaisseur de métal.

Bert M., Leclercq P., Martinez JF., Missika P., Auclair M., Boghanim P., et al. L'occlusion en implantologie. Les Ulis: EDP Sciences; 2015. p. 282.

Figure 4.9 - Zone de moindre résistance d'une vis de prothèse (flèche jaune)

Bert M., Missika P, Giovannoli J-L. Gestion des complications implantaire. Paris; Berlin; Chicago: Quintessence international; 2004. p. 66.

Figure 4.10 - Ouverture gingivale et implant vue en occlusale

Figure 4.11 - Fragment de la vis de pilier retiré à l'aide d'un instrument muni d'un filetage à contresens qui tourne dans le sens antihoraire.

Rainville L., Dubois M., Émond C., St-George A, Durand R., Boudria P. Vis de pilier fracturée : analyse de la problématique et techniques de récupération. J Ordre Dent Qué. 2012;49(5):8-9.

Figure 4.12 - Implant déposé à l'aide d'un "tourne-à-gauche".

Froum S., Yamanaka T, Cho S-C, Kelly R, St James S, Elian N. Techniques to remove a failed integrated implant. Compend Contin Educ Dent Jamesburg NJ 1995. 2011;32(7):24.

Figure 4.13 - "Tourne-à-gauche"

Bert M., Missika P, Giovannoli J-L. Gestion des complications implantaire. Paris; Berlin; Chicago: Quintessence international; 2004. p.31.

Figure 4.14 - Trépan utilisé pour retirer un implant e l'os autour d'un implant

Bert M., Missika P, Giovannoli J-L. Gestion des complications implantaire. Paris; Berlin; Chicago: Quintessence international; 2004. p.33.

Figure 4.15 - Dispositif de retrait

Froum S., Yamanaka T, Cho S-C, Kelly R, St James S, Elian N. Techniques to remove a failed integrated implant. Compend Contin Educ Dent Jamesburg NJ 1995. 2011;32(7):24.

Figure 4.16 - (a) Prothèse complète fixe implanto-portée maxillaire avec trois implants fracturés. (b) Quatre nouveaux implants ont permis de sauver la situation avec trois "implants dormant".

Froum SJ. Dental implant complications: etiology, prevention, and treatment. Second edition. Wiley-Blackwell. 2016. p. 142.

SERMENT MEDICAL

En présence des Maîtres de cette Faculté, de mes chers condisciples, devant l'effigie d'HIPPOCRATE.

Je promets et je jure, d'être fidèle aux lois de l'honneur et de la probité dans l'exercice de la Médecine Dentaire.

Je donnerai mes soins à l'indigent et n'exigerai jamais un salaire au-dessus de mon travail, je ne participerai à aucun partage clandestin d'honoraires.

Je ne me laisserai pas influencer par la soif du gain ou la recherche de la gloire.

Admis dans l'intérieur des maisons, mes yeux ne verront pas ce qui s'y passe, ma langue taira les secrets qui me seront confiés et mon état ne servira pas à corrompre les moeurs ni à favoriser le crime.

Je ne permettrai pas que des considérations de religion, de nation, de race, de parti ou de classe sociale viennent s'interposer entre mon devoir et mon patient.

Même sous la menace, je n'admettrai pas de faire usage de mes connaissances médicales contre les lois de l'humanité.

J'informerai mes patients des décisions envisagées, de leurs raisons et de leurs conséquences. Je ne tromperai jamais leur confiance et n'exploiterai pas le pouvoir hérité des connaissances pour forcer les consciences.

Je préserverai l'indépendance nécessaire à l'accomplissement de ma mission. Je n'entreprendrai rien qui dépasse mes compétences. Je les entretiendrai et les perfectionnerai pour assurer au mieux les services qui me seront demandés.

Respectueux et reconnaissant envers mes Maîtres, je rendrai à leurs enfants l'instruction que j'ai reçue de leur père.

Que les hommes m'accordent leur estime si je suis fidèle à mes promesses.

Que je sois déshonoré et méprisé de mes confrères si j'y manque.

DELMAS Marion - Gestion de l'occlusion des prothèses implanto-portées.

Th. : Chir. dent. : Marseille : Aix –Marseille Université : 2017

Rubrique de classement : Odontologie prothétique - Implantologie

Résumé :

La solution implantaire est devenue le traitement de choix pour remplacer les dents manquantes et pour aider à la rétention des prothèses complètes. Les implants dentaires ont des caractéristiques biologiques et biomécaniques différentes de celles des dents naturelles. L'occlusion des prothèses implanto-portées est considérée comme l'un des facteurs les plus importants qui contribuent à la réussite implantaire.

Cette thèse a pour objectif de faire le point sur les recommandations actuelles pour la gestion occlusale des prothèses implanto-portées. Les concepts occlusaux connus et appliqués doivent être adaptés aux particularités de l'implantologie et à la situation clinique, afin de réduire le risque d'échec. La persistance de surcharges occlusales est un des facteurs principaux d'échec implantaire et prothétique. Il est donc également important de savoir gérer les complications tardives liées à un problème d'occlusion. En conclusion, il est à noter que dans la littérature scientifique, la plupart des choix de concepts occlusaux sont fondés sur des opinions de praticiens, des expériences anecdotiques, des études *in vitro* et sur des animaux et une recherche clinique limitée. Cela explique pourquoi la gestion de l'occlusion des prothèses implanto-portées, en particulier pour les prothèses fixes, reste controversée.

Mots clés : Implant dentaire
Occlusion dentaire
Prothèse implanto-portée
Concepts occlusaux
Complications tardives

DELMAS Marion - Occlusion management of implant-supported prostheses.

Abstract :

The implant solution has become the treatment of choice to replace missing teeth and to help in the retention of complete denture. Dental implants have different biological and biomechanical characteristics than natural teeth. Occlusion of implant-supported prostheses is considered to be one of the most important factors contributing to implant success.

This thesis aims to review current recommendations for occlusal management of implant-supported prosthesis. The known and applied occlusal concepts should be adapted to particularities of implantology and clinical situation, in order to reduce risk of failure. Persistence of occlusal overloads is one of the main factors of implant and prosthetic failure. Therefore, it is also important to know how to manage late complications related to an occlusal trouble.

In conclusion, it should be noted that in scientific literature, most choices of occlusal concepts are based on practitioner's opinions, anecdotal experiences, *in vitro* and animal studies, and only limited clinical research. This explains why occlusion management of implant-supported prostheses, particularly for fixed prostheses, remains controversial.

MeSH : Dental implant
Dental occlusion
Implant-supported prosthesis
Occlusal concepts
Late complications

Adresse de l'auteur :

Rue Soubeyrant
84750 SAINT-MARTIN-DE-CASTILLON