



**HAL**  
open science

## Evolution des connectiques implantaires : état actuel des connaissances

Manon d'Adhemar de Lantagnac

► **To cite this version:**

Manon d'Adhemar de Lantagnac. Evolution des connectiques implantaires : état actuel des connaissances . Chirurgie. 2017. dumas-01558900

**HAL Id: dumas-01558900**

**<https://dumas.ccsd.cnrs.fr/dumas-01558900>**

Submitted on 10 Jul 2017

**HAL** is a multi-disciplinary open access archive for the deposit and dissemination of scientific research documents, whether they are published or not. The documents may come from teaching and research institutions in France or abroad, or from public or private research centers.

L'archive ouverte pluridisciplinaire **HAL**, est destinée au dépôt et à la diffusion de documents scientifiques de niveau recherche, publiés ou non, émanant des établissements d'enseignement et de recherche français ou étrangers, des laboratoires publics ou privés.



Distributed under a Creative Commons Attribution - NonCommercial - NoDerivatives 4.0 International License

# Evolution des connectiques implantaires : Etat actuel des connaissances

## THESE

Présentée et publiquement soutenue devant la  
Faculté d'Odontologie de Marseille  
(Doyen : Monsieur le Professeur Jacques DEJOU)  
Aix Marseille Université  
(Président : Monsieur le Professeur Yvon BERLAND)

Le 27 juin 2017

par

**d'ADHEMAR de LANTAGNAC Manon**  
née le 8 juillet 1988  
à Marseille

**Pour obtenir le Diplôme d'Etat de Docteur en Chirurgie Dentaire**

**EXAMINATEURS DE LA THESE :**

Président	: Monsieur le Professeur	M. RUQUET
Assesseurs	: Monsieur le Docteur	P. TAVITIAN
	<u>Monsieur le Docteur</u>	<u>G. STEPHAN</u>
	Madame le Docteur	C. MENSE



# Evolution des connectiques implantaires : Etat actuel des connaissances

## THESE

Présentée et publiquement soutenue devant la  
Faculté d'Odontologie de Marseille  
(Doyen : Monsieur le Professeur Jacques DEJOU)  
Aix Marseille Université  
(Président : Monsieur le Professeur Yvon BERLAND)

Le 27 juin 2017

par

**d'ADHEMAR de LANTAGNAC Manon**  
née le 8 juillet 1988  
à Marseille

**Pour obtenir le Diplôme d'Etat de Docteur en Chirurgie Dentaire**

**EXAMINATEURS DE LA THESE :**

Président	: Monsieur le Professeur	M. RUQUET
Assesseurs	: Monsieur le Docteur	P. TAVITIAN
	<u>Monsieur le Docteur</u>	<u>G. STEPHAN</u>
	Madame le Docteur	C. MENSE

# FACULTÉ D'ODONTOLOGIE

## UNIVERSITÉ D'AIX-MARSEILLE

DOYENS HONORAIRES	Professeur Professeur Professeur	A. SALVADORI R. SANGIUOLO <sup>†</sup> H. ZATTARA
DOYEN	Professeur	J. DEJOU
VICE – DOYEN CHARGÉ DES ENSEIGNEMENTS DIRECTEUR DU DÉPARTEMENT DE FORMATION INITIALE	Professeur	J.D. ORTHLIEB
VICE – DOYEN CHARGÉ DE LA RECHERCHE DIRECTEUR DU DÉPARTEMENT DE LA RECHERCHE	Professeur	C. TARDIEU
DIRECTEUR DU DÉPARTEMENT DE FORMATION CONTINUE	Professeur	V. MONNET-CORTI
CHARGÉS DE MISSION	Professeur Docteur Docteur	A. RASKIN P. SANTONI F. BUKIET
RESPONSABLE DES SERVICES ADMINISTRATIFS	Madame	C. BONNARD
PROFESSEURS ÉMÉRITES	Professeur Professeur Professeur	J. J. BONFIL F. LOUISE O. HUE

### DOCTEURS HONORIS CAUSA DE L'UNIVERSITÉ D'AIX-MARSEILLE

PRÉSIDENT DE LA SECTION DE LA MÉDECINE DENTAIRE UNIVERSITÉ DE GENÈVE – SUISSE	J.N. NALLY	1972
DOYEN DE LA FACULTÉ DE CHIRURGIE DENTAIRE UNIVERSITÉ DE PITTSBURGH – PENNSYLVANIE - USA	E. FOREST <sup>†</sup>	1973
DOYEN DE LA FACULTÉ DE MÉDECINE UNIVERSITÉ DE GENÈVE – SUISSE	L.J. BAUME	1977
DOYEN HONORAIRE DE LA FACULTÉ DE CHIRURGIE DENTAIRE UNIVERSITÉ DE BOSTON - MASSACHUSETTS – USA	H.GOLDMAN <sup>†</sup>	1984
UNIVERSITÉ DE GÖTEBORG – SUÈDE	P.I. BRÅNEMARK	1997

56 <sup>ème</sup> SECTION : DEVELOPPEMENT CROISSANCE ET PREVENTION
---

### 56.1 ODONTOLOGIE PÉDIATRIQUE

Professeur	C. TARDIEU *	Assistant	I. BLANCHET
Maître de Conférences	D. BANDON	Assistant	C. KHOURY
Maître de Conférences	A. CHAFAIE	Assistant	V. MAGNAN
		Assistant	N. RENOUE

### 56.2 ORTHOPÉDIE DENTO-FACIALE

Maître de Conférences	J. BOHAR	Assistant	M. BARBERO
Maître de Conférences	E. ERARD	Assistant	L. LEVY-DAHAN
Maître de Conférences	J. GAUBERT	Assistant	S. MARION des ROBERT
Maître de Conférences	M. LE GALL*	Assistant	C. MITLER
Maître de Conférences	C. PHILIP-ALLIEZ	Assistant	A. PATRIS-CHARRUET
		Assistant	J. SCHRAMM

### 56.3 PRÉVENTION - ÉPIDÉMIOLOGIE - ÉCONOMIE DE LA SANTÉ - ODONTOLOGIE LÉGALE

Professeur	B. FOTI *	Assistant	J. SCIBILIA
Maître de Conférences	D. TARDIVO		

\*Responsable de la sous-section

**57<sup>ème</sup> SECTION :**  
**SCIENCES BIOLOGIQUES, MÉDECINE ET CHIRURGIE BUCCALE**

**57.1 PARODONTOLOGIE**

Professeur	V. MONNET-CORTI *	Assistant	A. BOYER
		Assistant	V. MOLL
		Assistant	A. MOREAU
		Assistant	M. PIGNOLY

**57.2 CHIRURGIE BUCCALE – PATHOLOGIE ET THÉRAPEUTIQUE - ANESTHÉSIOLOGIE – RÉANIMATION**

Maître de Conférences	D. BELLONI	Assistant	J. GARCONNET
Maître de Conférences	J. H. CATHERINE *	Assistant	E. MASSEREAU
Maître de Conférences	P. ROCHE-POGGI	Assistant	E. QUINQUE

**57.3 SCIENCES BIOLOGIQUES BIOCHIMIE, IMMUNOLOGIE, HISTOLOGIE, EMBRYOLOGIE, GÉNÉTIQUE, ANATOMO-PATHOLOGIE, BACTÉRIOLOGIE, PHARMACOLOGIE**

Maître de Conférences	P. LAURENT	Assistant	C. LE FOURNIS
-----------------------	------------	-----------	---------------

**65<sup>ÈME</sup> SECTION : BIOLOGIE CELLULAIRE**

Professeur	I. ABOUT* (Responsable de la sous-section 57.3)
------------	---

\*Responsable de la sous-section

58<sup>ème</sup> SECTION :  
 SCIENCES PHYSIQUES ET PHYSIOLOGIQUES, ENDODONTIQUES ET PROTHETIQUES

58.1 ODONTOLOGIE CONSERVATRICE, ENDODONTIE

Professeur	H. TASSERY	Assistant	B. BALLESTER
Maître de Conférences	G. ABOUDHARAM	Assistant	H. DE BELENET
Maître de Conférences	F. BUKIET	Assistant	A. FONTES
Maître de Conférences	C. PIGNOLY	Assistant	M. GLIKPO
Maître de Conférences	L. POMMEL *	Assistant	S. MANSOUR
Maître de Conférences	E. TERRER	Assistant	L. ROLLET
Maître de Conférences associé	M. GUIVARC'H		

58.2 PROTHÈSE PROTHÈSE CONJOINTE, PROTHÈSE ADJOINTE PARTIELLE, PROTHÈSE TOTALE, PROTHÈSE MAXILLO-FACIALE

Professeur	M. RUQUET		
Maître de Conférences	G. LABORDE	Assistant	M. DODDS
Maître de Conférences	M. LAURENT	Assistant	A. FERDANI
Maître de Conférences	B.E. PRECKEL	Assistant	C. MENSE
Maître de Conférences	P. SANTONI *	Assistant	C. NIBOYET
Maître de Conférences	G. STEPHAN	Assistant	A. REPETTO
Maître de Conférences	P. TAVITIAN	Assistant	A. SETTE
Maître de Conférences	A. TOSELLO		

58.3 SCIENCES ANATOMIQUES ET PHYSIOLOGIQUES OCCLUSODONTOLOGIE, BIOMATÉRIAUX, BIOPHYSIQUE, RADIOLOGIE

Professeur	J. DEJOU	Assistant	T. GIRAUD
Professeur	J. D. ORTHLIEB *	Assistant	M. JEANY
Professeur	A. RASKIN		
Maître de Conférences	A. GIRAUDEAU		
Maître de Conférences	B. JACQUOT		
Maître de Conférences	J. P. RÉ		

\*Responsable de la sous-section



*A mon Président de jury, Monsieur le Professeur Michel RUQUET.*

*Merci pour votre disponibilité, votre bonne humeur et votre gentillesse à notre égard et vis-à-vis de nos patients ; avoir pu apprendre à vos côtés les secrets de la prothèse amovible fût un réel plaisir.*

*Je vous remercie d'avoir accepté de présider ce jury et de partager ce dernier instant de ma vie d'étudiante.*

*A mon directeur de thèse, Monsieur le Docteur Gregory STEPHAN.*

*Je vous suis très reconnaissante d'avoir accepté de diriger ce travail.*

*Merci de m'avoir initié aux joies de l'implantologie et de m'avoir ouvert les portes de votre bloc opératoire.*

*Merci pour votre disponibilité, vos conseils et votre implication dans la réalisation de cette thèse. Veuillez trouver ici le témoignage de mon profond respect.*

*A Monsieur le Docteur Patrick TAVITIAN,*

*Merci de nous avoir fait partager votre expérience et vos compétences, merci pour votre gentillesse et votre bienveillance à notre égard.*

*C'est une joie pour moi de vous avoir à mes côtés dans ce jury.*

*A Madame le Docteur Chloé MENSE,*

*Merci pour ta gentillesse, ta patience, ta disponibilité, ta bonne humeur et toutes ces autres qualités qui, à mes yeux, font de toi une enseignante, praticienne et surtout une amie précieuse. Je suis très touchée de te compter parmi mon jury aujourd'hui.*

## TABLE DES MATIERES

<b>I</b>	<b>INTRODUCTION.....</b>	<b>1</b>
<b>II</b>	<b>LES CAUSES SUPPOSEES DE LA RESORPTION OSSEUSE PERI- IMPLANTAIRE (ROPI).....</b>	<b>3</b>
<b>1</b>	<b>LES CAUSES PRINCIPALES DE LA RESORPTION OSSEUSE PERI-IMPLANTAIRE .....</b>	<b>4</b>
1.1	La morphologie implantaire .....	4
1.1.1	Forme des implants .....	4
1.1.2	Caractéristiques des surfaces implantaires .....	7
1.1.2.1	Matériaux de constitution des implants .....	7
1.1.2.2	Traitements des états de surface implantaires.....	8
1.1.3	Conception du col implantaire .....	12
1.1.3.1	Macrostructure du col .....	14
1.1.3.2	Microstructure du col .....	15
1.1.3.2.1	Etat de surface du col : usiné et rugueux.....	15
1.1.3.2.2	Design : Col lisse ou avec microfiletage.....	15
1.1.4	Les connectiques implantaires et leurs rapports avec le pilier prothétique .....	16
1.1.4.1	Définitions.....	16
1.1.4.2	Tableau récapitulatif et descriptif des différentes connectiques implantaires .....	17
1.2	Les facteurs biologiques.....	18
1.2.1	Etablissement d'un nouvel espace biologique .....	18
1.2.2	Détermination du biotype parodontal .....	21
1.3	La technique chirurgicale .....	21
1.3.1	Chirurgie implantaire avec ou sans lambeau .....	21
1.3.1.1	Chirurgie avec lambeau.....	21
1.3.1.2	Chirurgie sans lambeau .....	23
1.3.2	Positionnement des implants.....	25
1.3.2.1	Positionnement corono-apical : Enfouissement des implants .....	25
1.3.2.2	Positionnement mésio-distal .....	26
1.3.2.3	Positionnement vestibulo-palatin .....	27
1.3.2.4	Critères esthétiques .....	28
1.4	Traumatisme osseux lors de l'insertion de l'implant (overload) .....	29
<b>2</b>	<b>LES CAUSES SECONDAIRES DE LA RESORPTION OSSEUSE PERI- IMPLANTAIRE .....</b>	<b>31</b>
2.1	Décollement sous-périosté .....	31
2.2	Surcharge occlusale.....	32
2.2.1	Rappels anatomiques .....	32
2.2.2	Conséquences d'une surcharge occlusale .....	33
2.2.3	Choix réfléchi du concept occlusal ( <i>protection mutuelle, occlusion bilatéralement équilibrée</i> ) .....	34
2.3	Défaut d'adaptation de l'infrastructure .....	35
2.3.1	Degré de mobilité des implants dans l'os .....	35
2.3.2	Bilan.....	36
<b>3</b>	<b>DEUX THEORIES PRINCIPALES A L'ORIGINE DE LA ROPI CRESTALE.....</b>	<b>37</b>
3.1	Théorie mécanique : Concentration des forces au niveau du col .....	37
3.1.1	Rôle du col implantaire .....	37
3.1.1.1	Centre de rotation des implants cylindriques .....	37
3.1.1.2	Géométrie de la connectique .....	38

3.1.2.	Impact des manœuvres de vissage/dévissage .....	38
3.2	Cause biologique : Inflammation due à un défaut d'étanchéité au niveau de la connectique .....	39
3.3	Conclusion.....	40
<b>III LES EVOLUTIONS INDUSTRIELLES VISANT A REDUIRE LA PERTE OSSEUSE PERI-IMPLANTAIRE.....</b>		<b>41</b>
<b>1</b>	<b>EVOLUTIONS VISANT A AMELIORER L'ETANCHEITE.....</b>	<b>41</b>
1.1	Le type de connexion .....	41
1.1.1	Les connexions implantaires passives.....	44
1.1.1.1	Les connectiques à épaulement externe .....	44
1.1.1.2	Les connectiques à épaulement interne .....	45
1.1.2	Les connexions implantaires actives : le cône morse pur et indexé .....	47
1.1.2.1	Le cône morse pur .....	47
1.1.2.2	Le cône morse indexé.....	49
1.1.3	Etat actuel de la littérature sur l'étanchéité de ces différentes connectiques.....	49
1.2	Les matériaux d'obturation du puits d'accès à la vis.....	51
1.3	La précision d'usinage .....	53
1.3.1	Les piliers standards préfabriqués.....	54
1.3.2	Les piliers sur-mesure .....	54
1.3.2.1	Piliers obtenus par technique de surcoulée : le pilier UCLA.....	54
1.3.2.2	Piliers obtenus par technique CFAO .....	55
1.4	Le couple de serrage .....	56
1.4.1	Définition.....	56
1.4.2	Description du phénomène de vissage .....	56
1.4.3	Matériaux constitutifs des vis et revêtement .....	58
<b>2</b>	<b>EVOLUTION VISANT A REDUIRE L'INFILTRAT INFLAMMATOIRE : LE CONCEPT DE SWITCHING PLATFORM (SP).....</b>	<b>58</b>
2.1	Découverte et définition du concept de SP.....	58
2.1.1	Découverte .....	58
2.1.2	Définition du concept.....	59
2.2	Intérêts et limites du concept de SP.....	60
2.2.1	Sur le plan biologique .....	60
2.2.2	Sur le plan esthétique .....	61
2.2.3	Sur le plan mécanique .....	62
2.2.4	Résumé .....	63
2.3	Etudes scientifiques et conclusions actuelles de la littérature sur le concept de switching platform (SP) concernant la préservation osseuse péri-implantaire .....	63
<b>IV CONCLUSIONS .....</b>		<b>66</b>
<b>BIBLIOGRAPHIE.....</b>		<b>I</b>
<b>TABLES DES ILLUSTRATIONS.....</b>		<b>XI</b>

# I INTRODUCTION

Les thérapeutiques implantaire constituent une discipline incontournable pour le praticien d'aujourd'hui. La demande des patients, rassurés par le succès de ces traitements dont les taux d'échecs sont passés de 90 % à moins de 5 % en 40 ans, est en perpétuelle croissance.

Les techniques, le matériel (notamment la forme des implants : connectique, col, corps, apex) et les matériaux ont évolué pour satisfaire les exigences cliniques ou pour s'adapter à la demande des praticiens.

Binon comptabilisait jusque dans les années 2000 presque une centaine d'implants différents sur le marché (Binon, 2000) ; actuellement, il en existerait des milliers (Jokstad et al., 2003), avec tout autant de composants prothétiques associés.

Les grandes marques guidant les tendances et leurs innovations souvent copiées par les marques low-cost, il devient compliqué pour le praticien de s'y retrouver parmi tous les produits disponibles.

Les innovations proposées par les différents systèmes implantaires visent à simplifier les traitements et les manipulations et répondre aux exigences suivantes :

- Améliorer l'ostéo-intégration (traitement des états de surface implantaires, créations de gorges au niveau des spires, etc.) ;
- Augmenter la stabilité primaire dans les cas de mise en charge immédiate et dans les sites de faible densité osseuse (convergence des parois du corps implantaire, filetage, anatomie de la portion apicale, etc.).

Le but ultime est de réduire la résorption osseuse systématiquement objectivée avec le recul clinique et de stabiliser les tissus mous péri-implantaires afin d'améliorer la pérennité des restaurations implanto-portées.

Ce travail, au travers d'une recherche bibliographique dans la littérature actuelle, se propose de faire le point sur les innovations technologiques proposées par les industriels concernant les connectiques implantaires afin de réduire le défaut d'étanchéité et la cratérisation osseuse observés à leur niveau. Il s'agit pour le lecteur d'une aide pédagogique dans le choix raisonné d'un système implantaire.

Nous évoquerons dans un premier temps les étiologies multifactorielles de la résorption osseuse péri-implantaire (ROPI) puis nous présenterons, dans un second temps, les innovations industrielles qui sont proposées pour agir sur ces facteurs afin de remédier à cette perte osseuse, avant de conclure ce travail.



## II LES CAUSES SUPPOSEES DE LA RESORPTION OSSEUSE PERI-IMPLANTAIRE (ROPI)

La cratérisation ou résorption osseuse péri-implantaire (ROPI) initiale est un phénomène précoce couramment observé durant l'année qui suit la mise en fonction d'un implant dentaire. Il s'agit d'un remodelage nécessaire de l'os crestal afin de rétablir un espace biologique (Bengazi et al., 1996).

Une résorption osseuse de 1,5 à 2 millimètres (mm) observée la première année qui suit la pose d'un implant dont le col se trouve en position juxta-osseuse, puis inférieure à 0,2 mm les années suivantes, entre dans les critères définissant le succès d'un implant ; de même que (Albrektsson, 1986) :

- l'absence de mobilité ;
- l'absence de zone radio-claire autour de l'implant ;
- l'absence de signes subjectifs et objectifs persistants et/ou irréversibles ;
- des taux de réussite à 5 ans de 85 % et à 10 ans de 80 % durant l'exercice professionnel du praticien.

Cette perte osseuse est à distinguer des maladies péri-implantaires lesquelles sont des « lésions inflammatoires au sein des tissus entourant un implant en fonction » (Mombelli and Lang, 1998) qui apparaissent plus tardivement. Au sein de celles-ci se distinguent la *mucosite péri-implantaire*, lésion inflammatoire au sein de la muqueuse, et la *péri-implantite* qui atteint en plus le support osseux (Lindhe et al., 2008) ; elles sont considérées comme les équivalents péri-implantaires de la gingivite et de la parodontite.

La ROPI est un phénomène d'origine multifactorielle (Albrektsson et al., 1986; Oh et al., 2002). Nous distinguerons dans cette partie les facteurs influençant la lyse osseuse et survenant dès la pose de l'implant (causes primaires) de ceux intervenant lors de la mise en charge de celui-ci (causes secondaires).

# 1 LES CAUSES PRINCIPALES DE LA RESORPTION OSSEUSE PERI-IMPLANTAIRE

La cratérisation cervicale, pouvant atteindre les premières spires d'un implant à deux étages, serait issue d'agressions multiples se manifestant en regard de la connexion pilier-implant dès la pose de l'implant ; elle dépendrait de facteurs tels que :

- *La morphologie implantaire* : forme des implants, design du col implantaire, type de connectique implantaire et présence d'un microgap, état de surface implantaire, etc.
- *Des paramètres biologiques* : biotype parodontal du patient, établissement d'un nouvel espace biologique, hygiène bucco-dentaire, etc.
- *Le geste chirurgical* : type de chirurgie implantaire (avec ou sans lambeau), enfouissement de l'implant, distance inter-implants, etc.

## 1.1 La morphologie implantaire

La forme des implants, le design du col, l'état de surface et le type de connectique implantaire sembleraient jouer un rôle dans la cratérisation péri-implantaire initiale.

### 1.1.1 Forme des implants

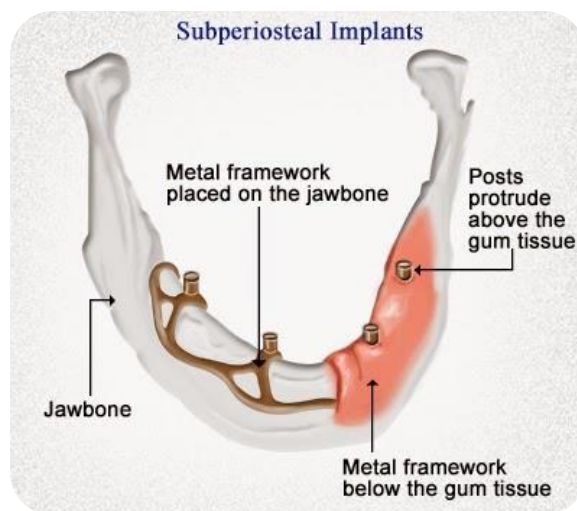
Dans les années 1940, Gustave Dahl met au point les *implants juxta-osseux ou sous-périostés* chez les patients présentant des édentements de grande étendue (figure 1). Il s'agissait d'éléments en alliage de chrome-cobalt-molybdène posés sur l'os des maxillaires et enfouis sous la gencive. Le manque d'étanchéité et de biocompatibilité associé aux taux d'échec observés à court terme ont rendu cette technique obsolète.

Plus tard, dans les années 1960, les *implants endo-osseux* (vissés ou impactés dans l'os des maxillaires) ont montré leur fiabilité. Diverses formes d'implants voient le jour mais ne sont aujourd'hui plus d'actualité comme par exemple, les implants lames ou les implants non vissés (Diskimplant de Scortecchi) (figure 2).

Actuellement, ce type d'implant dont la forme imite celle d'une racine dentaire, est le plus utilisé et se présente sous la forme d'un cylindre, d'une vis droite ou conique (tableau 1).

L'intérêt majeur de ces évolutions de forme est la recherche d'une plus grande surface de contact entre l'os et l'implant donc l'obtention d'une meilleure *stabilité primaire*, paramètre fondamental participant au succès de l'*ostéo-intégration* (« jonction anatomique et fonctionnelle directe entre l'os vivant remanié et la surface de l'implant mis en charge ») (Adell, 1985).

La grande diversité des implants cylindro-coniques d'aujourd'hui en termes de formes et de dimensions permet de répondre à la majorité des configurations cliniques observées.






*Figure 1 : Exemple d'implants sous-périostés*



*Figure 2 : Disimplant de Victory*

*Tableau 1 : Les différents types d'implants endo-osseux : Caractéristiques et indications.*

	Implants cylindriques = implant standard	Implants coniques	Implants cylindro-coniques
Caractéristiques morphologiques	<p>Meilleur recul clinique (implant Branemark)</p> <p>Pans parallèles</p> <p>Corps fileté sur toute sa hauteur</p> <p>Col cylindrique ou évasé, lisse le plus souvent</p> <p>Sur-forage possible</p> <p>Bonne stabilité primaire (absence de compaction latérale (overload))</p>	<p>Forme d'une racine naturelle</p> <p>Parois convergentes (diminution du diamètre du col vers l'apex)</p> <p>Sous-forage vertical uniquement</p> <p>Très bonne stabilité primaire (Compaction latérale)</p>	<p>Corps cylindrique et apex conique</p> <p>Très bonne stabilité primaire par compression latérale de l'os au niveau de la portion conique</p> <p>Phénomène de cratérisation cervicale fréquemment observé (forme compressive)</p>
Indications	<ul style="list-style-type: none"> <li>- Os dense (mandibule +++)</li> <li>- Mise en charge en 2 temps chirurgicaux</li> </ul>	<ul style="list-style-type: none"> <li>- Os peu dense (maxillaire ++)</li> <li>- Extraction/Implantation immédiate (E/II)</li> <li>- Mise en charge immédiate (MECI)</li> <li>- Sinus lift + implantation immédiate</li> </ul>	<ul style="list-style-type: none"> <li>- Densité osseuse faible</li> </ul>
Illustrations			

### 1.1.2      Caractéristiques des surfaces implantaires

Les surfaces implantaires sont impliquées dans le processus d'ostéo-intégration puisque les tissus durs (os cortical et spongieux) et mous (épithélium et tissu conjonctif) y adhèrent directement. Elles participent ainsi à la *stabilité secondaire*, phénomène de néo-apposition osseuse au contact direct de l'implant après immobilisation de celui-ci dans le site préparé (*stabilité primaire*) (Albrektsson et al., 1981).

#### *1.1.2.1 Matériaux de constitution des implants*

Les matériaux utilisés dans la conception des implants doivent être biocompatibles, c'est-à-dire qu'ils ne doivent pas dégrader le milieu biologique dans lequel ils se trouvent (os humain, substituts d'os de synthèse ou d'origine animale) : ce sont des *biomatériaux*.

Les premiers implants biocompatibles étaient en *titane* et ont été posés dans les années 1960 par le *Professeur Per-Ingvar Branemark*. Ce métal, qui a fait ses preuves, est donc retrouvé aujourd'hui dans de nombreux autres dispositifs médicaux (chirurgie maxillo-faciale, orthopédique, etc.).

Le titane, très oxydable, devient stable par la formation d'une couche de passivation de dioxyde de titane de quelques nanomètres (nm) d'épaisseur (4 à 6 nm selon le traitement de surface). Cette couche se forme à la surface de l'implant au contact de l'air ou de la salive et son épaisseur croît avec le temps. Elle joue un rôle protecteur ralentissant le phénomène de corrosion s'opérant naturellement sur le titane.

Il a été démontré que l'intégrité de cette interface pouvait être perturbée en présence d'ions fluorures, ce qui peut troubler l'ostéo-intégration. Cependant, cette couche de passivation se reforme en continu et entraînerait, lors de ce processus, une libération ionique dans l'organisme : le dioxyde de titane est donc considéré, selon le Centre International de Recherche sur le Cancer (CIRC), comme un agent susceptible d'être cancérogène pour l'Homme (Dohan Ehrenfest et al., 2010).

Le titane est utilisé sous deux formes en implantologie actuelle (tableau 2) :

- Sous forme pure : le titane commercialement pur (Ticp) dit de grade 4 (99,5% de titane pur et 0,5% d'impuretés) ;
- Sous forme d'alliages : le plus utilisé étant le Ti<sub>6</sub>Al<sub>4</sub>V ou titane de grade 5.

Dans les années 2000, des implants en *dioxyde de zirconium* (Straumann® PURE ceramic implant) ont vu le jour mais leur usage est encore peu démocratisé ; pourtant zircone et titane se trouvant dans la même colonne du tableau périodique de Mendeleïev, ils sont très apparentés chimiquement.

*Tableau 2: Les différents biomatériaux utilisés comme constituants des implants dentaires actuels*


Désignation	Propriétés
<b>Titane pur de grade 4 (Ticp ou titane commercialement pur)</b>	Résistance mécanique maximale pour du titane pur Solidité /Module d'élasticité compatible avec les structures osseuses Résistance à la corrosion (via la couche de Ti O <sub>2</sub> ) Biocompatibilité (via couche de TiO <sub>2</sub> )
<b>Alliage de titane de grade 5 Ti<sub>6</sub>Al<sub>4</sub>V</b>	Grande résistance mécanique (> à celle du Ticp grade 4, rôle de l'Al) Résistance à la corrosion ++ (présence V et TiO <sub>2</sub> ) Meilleures propriétés d'élasticité Biocompatibilité moindre que grade 4 Qualité d'ancrage moindre (couple de dévissage nécessaire moins important)
<b>Zircone ou céramique en oxyde de zirconium</b>	Biocompatibilité Résistance élevée à la flexion (> à celle du Ti) Grande dureté Moindre rétention de plaque Faible conductivité thermique

### *1.1.2.2 Traitements des états de surface implantaires*


Dans les années 1960-1980, les implants étaient usinés, à surface « lisse » (figure 3), sur toute leur hauteur (implant du Pr Branemark, NobelPharma). Les limites de ces implants dans les os de faible densité (secteurs postérieurs maxillaires) et leur durée d'ostéo-intégration très longue (ostéogénèse à distance et réaction de corticalisation), ont ouvert la voie aux implants à surface rugueuse du Pr Schroeder (figure 4) (Davarpanah and Demurashvili, 2015; Davies, 2003).

Ces implants à surface texturée permettent d'augmenter la surface de contact avec les tissus osseux péri-implantaires et d'optimiser la migration de cellules néoformées le long de la surface

implantaire. L'ostéo-intégration (réaction osseuse de type trabéculisation par une ostéogénèse de contact) est obtenue plus rapidement (protocole chirurgical réalisé en un temps) sans que cela ne remette en question les taux de survie implantaire (Buser et al., 1997; Naert et al., 1997, Wilke et al., 1990).



*Figure 3 : Vue microscopique d'une surface usinée (implant NobelBiocare)*



*Figure 4: Vue microscopique d'une surface rugueuse (SLA, Straumann)*

Dans son étude menée sur le chien, Bernard JP. met en évidence que l'utilisation d'un implant court à surface rugueuse obtient les mêmes taux de survie à long terme que des implants plus longs à surface lisse (Bernard JP. et coll. Aseptic implant placement : influence on the 5-year success rate of osseointegration. International European Association of Osseointegration, Amsterdam. Abstracts publication addendum, 2000).

Afin d'améliorer la qualité et le taux d'ostéo-intégration, les implants à surface usinée et rugueuse peuvent subir, sur toute leur hauteur, des traitements chimiques ou physiques d'addition (type oxydation anodique) ou de soustraction (mordançage/sablage) rendant leur surface poreuse (tableau 4) : ils sont qualifiés d'*implants bioactifs*.

Les surfaces moyennement rugueuses sont actuellement privilégiées car favoriseraient les interactions avec le tissu osseux, améliorant ainsi la rétention mécanique de l'implant et induisant plus rapidement leur ostéo-intégration, par rapport à des surfaces lisses (Buser et al., 1991; Cochran, 1999; Cochran et al., 1998; Khang et al., 2001) (tableau 3).

Ces traitements, visant à modifier les propriétés des états de surface implantaire, ont pour but :

- d'améliorer la résistance au cisaillement (dévissage de l'implant dans l'os) par augmentation de la surface de contact os/implant ;
- de réduire la durée d'ostéo-intégration (Glauser et al., 2001).

*Tableau 3 : Avantages et inconvénients des différentes rugosités de surface des implants (Philippe, 2014).*

	Rugosité (Ra)	Avantages	Inconvénients
Surfaces fortement rugueuses	$Ra > 2 \mu m$	Ancrage mécanique entre os et implant ++	Surfaces très rugueuses ⇒ Risque accru de péri-implantite (rétention de plaque ++) ⇒ Risque accru relargage ionique (fêlure et écaillage des revêtements)
Surfaces moyennement rugueuses	$1 \mu m < Ra < 2 \mu m$	Surface de contact os-implant  Action sur la différenciation des ostéoblastes  Synthèse d'une matrice extra-cellulaire minéralisée	
Surfaces faiblement rugueuses (nanosurfaces)	$1 \text{ nm} < Ra < 100 \text{ nm}$	Adhésion au tissu osseux  Adsorption des protéines (mouillabilité de surface)  Adhésion et migration des ostéoblastes  ⇒ Faciliter la migration des cellules osseuses vers la surface implantaire	Type de surface difficilement reproductible à l'échelle nanométrique



*Tableau 4 : Tableau récapitulatif concernant les différents traitements de surface implantaires*

	Procédés	Rugosité (Ra)	Exemples	Impact
<b>Surface usinée</b>		0.53 à 0.84 $\mu\text{m}$ (Albrektsson et Wennerberg, 2006)	Premiers implants utilisés par P-I Branemark (1960-1980)	Stabilité primaire médiocre  OI – rapide  Taux d'échec important dans les secteurs à densité osseuse faible (classes III et IV Lekholm et Zarb, 1985)
<b>Surface traitée par addition</b>	Torche à plasma	Plasma-spray de Titane : 2,1 à 3,1 $\mu\text{m}$	<b>TPS</b> (Straumann)	Prolifération accrue des ostéoblastes  Action sur la différenciation et l'alignement cellulaire
		Plasma-spray d'hydroxyapatite : 1,59 à 2,94 $\mu\text{m}$		
	Electro-oxydation ou oxydation anodique	1,35 à 2 $\mu\text{m}$	<b>TiUnite</b> (Nobel Biocare)	<i>Albrektsson et Wennerberg (2006)</i>
<b>Surface traitée par soustraction</b>	Sablage/Grenaillage	Au TiO <sub>2</sub> : 1,05 à 1,09 $\mu\text{m}$	<b>TiOBlast</b> (Astra Tech)  <b>Osseospeed</b> (AstraTech) (traitement chimique acide fluorhydrique supplémentaire)	Augmentation de la surface de contact os/implant <i>Buser et coll, 1991</i>  Force > pour la dépose par rapport aux implants lisses  <i>Wilke et coll, 1990</i>
		Au phosphate tricalcique : 0,9 $\mu\text{m}$	<b>Nanonite</b> (Biomet 3i)	
		A l'oxyde d'alumine	<b>Friadent plus</b> (Dentsply Friadent)	
	Mordançage acide	Seul : 0,4 à 1,09 $\mu\text{m}$	<b>Osséotite</b> (Biomet 3i)  = double mordançage	Mise en charge possible dès 6 semaines
		Avec sablage préalable : 1,44 à 2 $\mu\text{m}$	<b>SLA-active</b> (Straumann) = sablage et double mordançage	

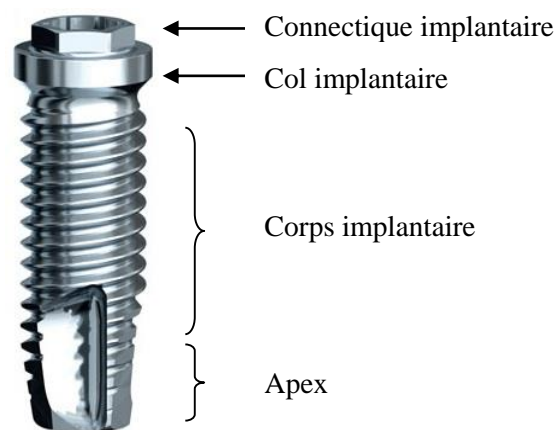
## L'essentiel sur les états de surface implantaire

- Les nouveaux états de surface cherchent à accélérer et améliorer l'ostéo-intégration afin de diminuer la durée des traitements implantaires en augmentant la surface de contact avec le tissu osseux. Néanmoins, ces états de surface visant à augmenter la mouillabilité de l'implant (phénomène favorisant le contact implant/sang et faisant que le processus d'ostéo-intégration démarre plus rapidement) se trouvent être des foyers bactériens potentiels, difficiles à décontaminer.
- Une réaction pro-inflammatoire pourrait induire un échec implantaire du fait d'une possible diffusion de particules de titane dans les tissus péri-implantaires d'où la recherche constante par les laboratoires d'une nanosurface biomimétique qui ne délitérait pas.

### 1.1.3 Conception du col implantaire

Un implant dentaire est constitué de quatre zones distinctes (la connectique, le col, le corps et l'apex) ; chacune d'elles joue un rôle dans l'intégration tissulaire péri-implantaire (figure 5).

Nous allons à présent étudier l'incidence de la conception du col implantaire sur la ROPI.




*Figure 5 : Etages constitutifs d'un implant dentaire*

Le col correspond à la partie coronaire de l'implant conventionnel et reçoit le pilier prothétique ou la prothèse implantaire (conception direct-implant) (figure 6). Dans le cas des implants monoblocs, le col ne supporte que la couronne implanto-portée puisque le pilier est inclus dans l'implant (figure 21).

Il s'agit d'une zone de jonction faisant le lien entre le milieu endo-osseux et la cavité orale ; une adaptation des plus précises est donc recherchée à son niveau pour une étanchéité optimale.




Les cols implantaires se distinguent entre eux par leur *macrostructure* (forme, hauteur, diamètre) et leur *microstructure* (état de surface, microfiletage, etc.) ; leur design est pensé afin de faciliter le contrôle de plaque dentaire et de mieux répartir les forces lors de la mise en fonction de l'implant.



*Figure 6 : Col d'un implant conventionnel recevant un pilier prothétique (à gauche) ou une coiffe direct-implant (à droite)*

### 1.1.3.1 Macrostructure du col

Tableau 5 : Les différents cols implantaires existants : description, intérêts et indications.

Types de col	Description	Intérêts et indications
<p><b>Col droit</b></p> 	<p>Col et corps ont le même diamètre.</p>	<p>Forme de référence (col des premiers implants Branemark, 1960) ;</p> <p>Recul clinique ++.</p>
<p><b>Col évasé</b></p> 	<p>Diamètre du col &gt; à celui du corps.</p>	<p>Meilleure stabilité primaire (++) os de type III et IV (Lekholm et Zarb, 1985) et cas de MECI) ;</p> <p>Ancrage cortical + large (intérêt dans protocole extraction/implantation immédiate) (Leclerc P. et coll) ;</p> <p>Base prothétique élargie, profil d'émergence, intérêt en secteur postérieur.</p>
<p><b>Col à conicité inversée</b></p> 	<p>Diamètre du col &lt; à celui du corps.</p>	<p>Indiqué dans les cas de crêtes fines ;</p> <p>Réduit les contraintes au niveau crestal ;</p> <p>Le switching platform s'intègre dans son design implantaire.</p>

### 1.1.3.2 Microstructure du col

La microstructure du col implantaire se distingue par son état de surface et par sa forme.

#### 1.1.3.2.1 Etat de surface du col : usiné et rugueux

Dans le cas d'implants non enfouis, la tendance actuelle porte sur un col implantaire en titane dont l'état de surface est mixte, c'est-à-dire doté :

- D'une portion endo-osseuse (« bone level ») de rugosité moyenne comprise entre 1 et 2  $\mu\text{m}$  afin d'augmenter la surface de contact entre l'os et la partie coronaire de l'implant ;
- D'une portion supra-osseuse/juxta-crestale (« tissue level ») usinée (rugosité inférieure à 1  $\mu\text{m}$ ) pour limiter la colonisation bactérienne issue de la plaque dentaire risquant d'entraîner une inflammation des tissus péri-implantaires.

Le design du col implantaire va guider le positionnement de l'implant qui sera opéré de façon à ce que l'interface portion lisse/portion rugueuse du col se situe au niveau du rebord osseux.

Comme nous l'avons abordé dans la partie 1.1.2.2, afin d'augmenter la stabilité primaire de l'implant, ces surfaces peuvent subir un traitement visant à modifier leurs propriétés biologiques et à accélérer l'ostéo-intégration (surfaces *bioactives*).


Par exemple, un col sablé et mordancé (surface SLA de Straumann) obtiendrait de meilleurs résultats de préservation osseuse péri-implantaire par rapport à une surface usinée non traitée (Hermann et al., 2001; Karabuda et al., 2011).

#### 1.1.3.2.2 Design : Col lisse ou avec microfiletage

L'ajout d'un *microfiletage*, dont les diamètres et pas de vis diffèrent selon les fabricants, semble également participer à une meilleure rétention d'os crestal (Niu et al., 2017).

Les microspires permettraient une meilleure répartition des contraintes au niveau de la crête osseuse. Ce concept augmente l'ancrage quand il est situé au niveau de la corticale, et permet une meilleure diffusion des forces occlusales le long du col implantaire (Hansson, 1999).

Afin de réduire la cratérisation et la ROPI, le choix se portera sur un col dont la portion enfouie est micro-rugueuse et dotée d'un microfiletage pour un meilleur blocage cortical et une meilleure ostéo-intégration, et dont la portion non enfouie est lisse pour une moindre rétention de plaque (figure 7).



*Figure 7 : Col implantaire du NobelReplace CC (Nobel Biocare)*

#### 1.1.4 Les connectiques implantaires et leurs rapports avec le pilier prothétique

##### *1.1.4.1 Définitions (Missika P., Roux P., Bert M. Prothèse implantaire. Quintessence international. 2003. Page 152).*






Une connectique implantaire se définit selon plusieurs critères :

- 1) La présence ou non d'une indexation ;
  - 2) qu'elle soit active ou passive ;
  - 3) qu'elle soit en relief (à plat, externe) ou non (non à plat, interne).
- 
- 1) Une connectique est dite *indexée* en présence d'un dispositif permettant un positionnement reproductible à l'interface pilier-implant (hexagone, trilobe, etc.) et permet de s'opposer aux forces rotationnelles.
  - 2) Une connectique est dite *active* lorsque le pilier s'insère en force dans l'implant, produisant ainsi une friction importante entre pilier et implant. Cette friction joue un rôle anti-rotationnel, diminue l'épaisseur du joint pilier-implant et apporte une meilleure répartition des contraintes. Ces connexions sont essentiellement coniques (cône morse).  
  
Nous parlons de *connectique passive* lorsque l'essentiel de la rétention est assuré par le torque de la vis connectant le pilier à l'implant (figure 23).
  - 3) Nous parlons de *connexion externe* ou *à plat* lorsque la portion femelle se situe au niveau du pilier prothétique. La plus ancienne et la plus courante est l'hexagone externe de l'implant Branemark : la surface prothétique de l'implant possède un plateau surmonté en son centre d'un hexagone et associé à un pas de vis central. Le pilier est emboîté sur l'hexagone puis y est vissé à l'aide d'une vis en or ou en titane. Il est nécessaire avec ce type de système de réaliser une radiographie de contrôle afin de s'assurer de la bonne mise en place du pilier.

Lorsque la partie femelle se situe au niveau de l'implant, la connectique est dite *interne* ou *non à plat* ; c'est afin d'améliorer le système anti-rotationnel que celles-ci ont vu le jour dans les années 2000.

Ce type de connexion n'était pas envisageable au début de l'implantologie du fait des épaisseurs de parois du corps de l'implant trop faibles mais, grâce aux progrès effectués dans le domaine des biomatériaux, de nouveaux alliages de titane dits de grades 4 et 5 beaucoup plus résistants ont émergé.

1.1.4.2 Tableau récapitulatif et descriptif des différentes connectiques implantaires (Tableau 6)

	Hexagone externe	Polygone interne	Cône morse		Trilobe interne
Indexée	✓	✓	✓		✓
Non indexée				✓	
Active			✓	✓	
Passive	✓	✓			✓
A plat	✓				
Non à plat		✓	✓	✓	✓
Exemples	Branemark system (Nobel Biocare) Full Osseotite (Biomet 3i) 	Soft tissue level (Straumann) Tapered screw-vent (Zimmer) 	Active Parallel CC (Nobel Biocare) 	Ankylos C/ (Dentsply) 	NobelReplace tapered (Nobel Biocare) Axiom (Anthogyr) 

Outre les facteurs morphologiques implantaire précédemment cités, des facteurs biologiques liés au patient survenant lors de la pose de l'implant auraient également un impact sur la cratérisation cervicale.

## **1.2 Les facteurs biologiques**

Nous allons développer dans cette partie l'impact de la formation d'un nouvel espace biologique autour de l'implant et du biotype parodontal du patient sur le remodelage osseux péri-implantaire.

### 1.2.1 Etablissement d'un nouvel espace biologique (Buser et al., 1992; Shioya et al., 2009; Tomasi et al., 2014)

La ROPI est un remodelage de l'os crestal nécessaire pour reformer un espace biologique autour des implants après leur mise en charge (Bengazi et al., 1996; Oh et al., 2002).

Gargiulo définissait en 1961 l'*espace biologique* péri-dentaire comme la distance entre le sommet de la crête osseuse et la partie la plus apicale du sulcus (tableau 7).

Cette interface, qui protège les structures sous-jacentes de la contamination bactérienne, se constitue d'une attache épithéliale et d'une attache conjonctive ; toute effraction de cet espace biologique entraînera une destruction parodontale qui se manifestera par une migration apicale des tissus et par une résorption osseuse dans le but de rétablir les dimensions physiologiques initiales. Qu'ils se trouvent autour d'une dent naturelle ou d'un implant, ces espaces présentent des similitudes structurelles et histologiques (présences de fibres de collagène, de fibroblastes, d'hémi-desmosomes, etc.).

Cependant, contrairement à une dent naturelle, un implant ne possède pas de ligament desmodontal lequel ne vascularise donc pas les tissus mous péri-implantaires. Cette muqueuse s'apparente donc à un tissu cicatriciel, moins résistant aux agressions bactériennes (sensibilité accrue aux mucosites et péri-implantites) que la muqueuse péri-dentaire.

L'espace biologique a une *mémoire dimensionnelle*, c'est-à-dire qu'en cas d'agression, il cherche à conserver ou retrouver ses dimensions, d'où l'apparition d'une cratérisation à la jonction implant-pilier.



Ses dimensions ne semblent pas déterminées génétiquement mais sous la dépendance de facteurs tels que :

- l'hôte (facteurs généraux, facteurs locaux : présence de plaque dentaire, etc.) ;
- le site d'implantation (densité/qualité osseuse (Leckholm et Zarb, 1985)) ;
- la technique chirurgicale (apparition systématique d'une zone de nécrose périphérique de 1 mm associée (Albrektsson et al., 1981)) ;
- les caractéristiques macroscopiques et microscopiques de l'implant (orientation des fibres conjonctives différentes sur l'implant selon la rugosité de surface (Buser et al., 1992; Shioya et al., 2009)).

L'attache péri-implantaire joue un rôle déterminant de barrière biologique et mécanique dans la pérennité de l'intégration tissulaire de l'implant à la fois pour la qualité du résultat esthétique global et pour la stabilité des tissus péri-implantaires.

Tableau 7 : Comparaison histologique entre espaces biologiques péri-dentaire et péri-implantaire (Philippe, 2015)

	Dent naturelle	Implant
<u>Epithélium de jonction</u> <u>ou attache épithéliale</u>	<p><b>0,97 mm en moyenne</b> (variable dans le temps) ;</p> <p>Non vascularisé ;</p> <p>Hémi-desmosomes entre cellules épithéliales et : - surface dentaire ; - tissu conjonctif ;</p> <p>Couche externe kératinisée avec digitations vers le tissu conjonctif.</p>	<p>Valeur variable (<b>1,9 mm en moyenne</b> à 8 et 12 semaines post-implantation (Tomasi et al., 2014)) ;</p> <p>Contact avec la surface implantaire via une membrane basale et des hémi-desmosomes ;</p> <p>Sécrétion de mucopolysaccharides dont les propriétés sont capables de créer une adhésion avec la surface de l'implant ;</p> <p>Disposées en couches parallèles à la surface de l'implant (forme allongée caractéristique).</p>
<u>Attache</u> <u>conjonctive/fibreuse/</u> <u>chorion</u>	<p><b>1,07 mm en moyenne</b>, constante dans le temps ;</p> <p>Vascularisé ;</p> <p>Cellules + substance fondamentale + fibres : 70 à 75% de collagène ; 20% de fibroblastes ; 5 à 10% de réseaux vasculaires ;</p> <p>Fibres de Sharpey ancrées dans le ciment et orientées perpendiculairement et obliquement à la surface dentaire.</p>	<p><b>Hypovascularisation</b> (2 à 3 % de réseau vasculaire) (absence desmodonte) ;</p> <p><b>Riche en fibres de collagène</b> (85 %) : adhérence de faible résistance (absence de ciment) car orientation parallèle à l'implant ;</p> <p><b>Pauvre en fibroblastes</b> (7 à 8 %) ;</p> <p>Valeur constante (<b>1,7 mm</b> à 8 et 12 semaines (Tomasi et al., 2014)) ;</p> <p>TC dense au contact direct de l'implant au niveau supra-crestal ;</p> <p>Dominance fibroblastes au contact du titane (Arnold L. Cultivation of periodontal ligament fibroblasts on dental implant material. <i>J Dent Res</i> 1974;53(6):1368-1385.) ;</p> <p>Fibres orientées parallèlement à l'axe longitudinal quand implant à col lisse.</p>
Hauteur totale	≈ <b>2 mm</b> (Gargiuolo 1961)	<b>3,6 mm</b> (Tomasi et al., 2014)
Illustration		

### 1.2.2 Détermination du biotype parodontal

Maynard et Wilson publient en 1980, une classification des biotypes parodontaux :

- Les types I et II dits favorables (os épais, épaisseur variable en gencive kératinisée) ;
- Les types III et IV dits défavorables (os fin, épaisseur variable en gencive kératinisée).

Idéalement, l'implant doit être placé au plus près de l'axe de la dent à remplacer pour pallier le risque de récession parodontale.

Avant de poser l'indication d'implantation, le biotype parodontal et l'épaisseur des tissus mous (quantité de gencive kératinisée) doivent être définis afin d'estimer la nécessité d'une *chirurgie pré-implantaire* des tissus mous (greffes gingivales libres, greffes de conjonctif enfoui, etc.) et/ou durs (régénération osseuse guidée, greffe d'apposition, etc.).

La finalité de ces chirurgies est de pouvoir implanter dans un contexte parodontal favorable et d'optimiser le rendu esthétique.

Dans le cas d'un biotype fin, afin que la limite métallique ne soit pas visible par transparence, un pilier en zircone pourra être utilisé.

## **1.3 La technique chirurgicale**

La chirurgie implantaire requiert une manipulation des tissus parodontaux superficiels (décollement d'un lambeau de pleine épaisseur) et profonds (forage intra-osseux cortical et spongieux).

Ces manœuvres chirurgicales sont responsables d'une *réaction inflammatoire* induisant un remodelage osseux ostéoclastique se manifestant par une résorption osseuse post-chirurgicale (Fickl et al., 2011; Wood et al., 1972).

La question est donc de savoir si la réduction de ces séquences (chirurgie en un temps ou chirurgie transgingivale versus chirurgie en deux temps) permettraient de jouer sur la ROPI.

### 1.3.1 Chirurgie implantaire avec ou sans lambeau (tableau 8)

#### *1.3.1.1. Chirurgie avec lambeau*

La chirurgie implantaire traditionnelle requiert l'élévation d'un lambeau de pleine épaisseur ou muco-périosté pour accéder au site implantaire et réaliser le ou les forages en vision directe.

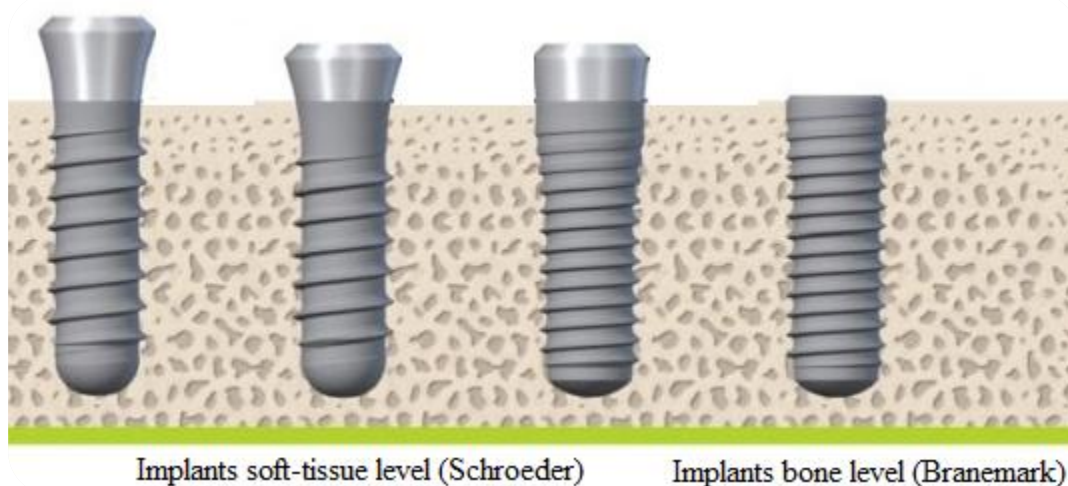
Dans les années 1960, *Branemark* a défini des protocoles chirurgicaux *en deux temps* présentant des taux de succès très favorables en termes d'ostéo-intégration :

- premier temps : implantation juxta-crestale (« bone level ») et mise en nourrice 3 à 6 mois selon le maxillaire afin de protéger l'implant des contraintes mécaniques ;
- phase deux : dégagement de la tête d'implant, mise en place d'un pilier de cicatrisation et sutures des tissus gingivaux autour de celui-ci afin d'obtenir des contours tissulaires esthétiquement satisfaisants (voir partie II.2.1).

Quinze ans plus tard, *Schroeder* propose un protocole en un temps chirurgical car, selon lui, l'enfouissement n'est pas une condition nécessaire au succès de l'ostéo-intégration.

Lorsque la stabilité primaire le permet, l'implant est connecté au pilier de cicatrisation ou à une prothèse provisoire le jour de la pose. L'avantage majeur de ce protocole est la réduction de la durée du traitement.

Le protocole choisi définit la situation du microgap, zone de non étanchéité cervicale entre pilier et col implantaire, qui sera soit juxta-gingivale (implant en une pièce de *Schroeder*) soit juxta-crestale (implant en deux pièces de *Branemark*). A son niveau, se produit une résorption osseuse plus ou moins importante selon la connectique utilisée (*Baixe et al., 2016; Hermann et al., 2001*) (voir partie II.3.2).



*Figure 8 : Implants deux-pièces (Branemark) et une pièce (Schroeder)*

### *1.3.1.2. Chirurgie sans lambeau*

Dans les années 2000, s'est développée la chirurgie sans lambeau ou chirurgie transgingivale (flapless) qui consiste à implanter à travers la gencive, sans décollement du périoste.

L'inconvénient majeur de cette technique était le manque de visibilité du site opératoire et le risque de perforation de la corticale mais aujourd'hui cette chirurgie peut être assistée par ordinateur grâce à des logiciels de planification (Simplant®, Nobelguide®). Ils permettent de planifier avec précision les zones à implanter dans le cas de grandes réhabilitations, en réduisant les risques de lésions nerveuses et/ou vasculaires ou de fenestration grâce à la fabrication couplée de guides chirurgicaux sur-mesure.

Connaissant l'impact du traumatisme chirurgical sur le remodelage osseux, nous pourrions en déduire que la réduction des étapes chirurgicales (absence de décollement de lambeau pour la chirurgie flapless et en un temps) participerait à diminuer la ROPI post-chirurgicale par rapport aux protocoles en deux temps.

Pourtant, la supériorité de la technique avec lambeau par rapport celle sans décollement ne semble pas encore tranchée à l'heure actuelle en matière de préservation osseuse.

En effet, si certains auteurs trouvent une différence d'apposition osseuse selon l'élévation ou non d'un lambeau lors de l'implantation (Jeong et al., 2007; Pérez-Albacete Martínez et al., 2016; Tsoukaki et al., 2013), d'autres études ne vont pas dans ce sens (Chrcanovic et al., 2014; Vohra et al., 2015; Wang et al., 2016) malgré le rôle établi du périoste dans la vascularisation et donc dans la cicatrisation de l'os cortical dans la chirurgie sans lambeau (voir partie II.2.1).

*Tableau 8 : Avantages et inconvénients des chirurgies avec et sans lambeau*

	<b>Chirurgie avec lambeau</b>	<b>Chirurgie sans lambeau</b>
<i>Avantages</i>	<p>Accès visuel direct au site osseux implantaire (technique à la portée des implantotologues novices) ;</p> <p>Correction possible des défauts osseux ;</p> <p>Possible aménagement des tissus mous.</p>	<p>Technique non invasive (absence de décollement donc de sutures) ;</p> <p>Suites opératoires réduites, confort du patient ;</p> <p>Diminution du risque infectieux ;</p> <p>Diminution du risque hémorragique chez les patients à risque ;</p> <p>Temps de cicatrisation accéléré (maintien du périoste, rôle dans la vascularisation et la cicatrisation de l'os cortical) ;</p> <p>Gain de temps ;</p> <p>Guides chirurgicaux élaborés grâce à des logiciels de planification (précision de localisation des sites de forage).</p>
<i>Inconvénients</i>	<p>Durée de l'intervention plus longue ;</p> <p>Précautions particulières pour les patients à risque hémorragique ;</p> <p>Suites opératoires lourdes (dépose des points de suture, douleur, œdème).</p>	<p>Manque de visibilité de la crête osseuse ;</p> <p>Nombreuses contre-indications liées au site d'implantation (volume osseux suffisant, absence de concavité, risque fenestration) ;</p> <p>Requiert un praticien expérimenté ;</p> <p>Pas d'aménagement conjoint possible des tissus mous.</p>

### 1.3.2 Positionnement des implants

Afin d'assurer sa pérennité, un implant doit être correctement placé dans les trois sens de l'espace : vertical, horizontal et sagittal. Ce positionnement est en corrélation avec la technique chirurgicale retenue (un temps ou deux temps chirurgicaux) et le type d'implant choisi (une ou deux pièces, type de connectique, etc.).

#### *1.3.2.1 Positionnement corono-apical : Enfouissement des implants*

Différents paramètres tels que l'épaisseur des tissus mous (prévention du risque de récession parodontale), la jonction émail-cément des dents adjacentes ou le profil d'émergence de la future prothèse permettent d'apprécier le positionnement vertical du col d'un implant.

Deux types d'enfouissement sont à distinguer :

- L'*enfouissement supra-osseux/juxta-gingival* ou positionnement « soft-tissue level » : le col est 1 à 2 mm au-delà de l'os crestal vestibulaire ;

Cette position limiterait la ROPI due à la formation d'un espace biologique péri-implantaire observée habituellement lors de la mise en charge des implants enfouis (Davarpanah et al., 2000).

- L'*enfouissement juxta/intra-osseux* ou positionnement « bone level » : le col se situe au niveau crestal vestibulaire ou en-deçà.

Initialement, le positionnement sous-crestal a été proposé à visée esthétique afin de réduire le risque d'exposition du métal de la tête d'implant ou du pilier implantaire et pour disposer d'une dimension verticale suffisante afin de créer un profil d'émergence harmonieux et esthétique (Degidi et al., 2011; Novaes et al., 2009).

Cet enfouissement va définir l'emplacement du *microgap*, zone de non étanchéité entre implant et pilier prothétique, qui se situera donc soit au niveau osseux (implant en 2 pièces – Branemark), soit au niveau muqueux (implant 1 pièce – Schroeder).

Quel qu'il soit, une résorption marginale est observée (voir partie II.1.3.1) du fait d'un remaniement cellulaire et d'une réduction de la vascularisation induits par la chirurgie (Ercoli et al., 2017).

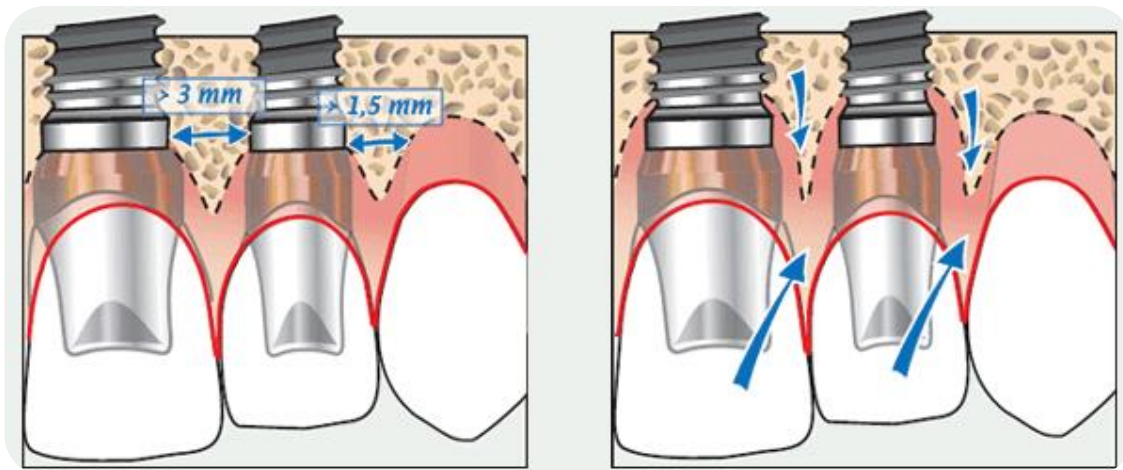
En termes de moindre résorption osseuse (préservation de l'espace biologique), les meilleurs résultats semblent être observés pour des implants à connexions coniques intégrant le switching platform *en situation sous-crestale* (Barros et al., 2010) ; ils permettraient une meilleure répartition des forces le long de l'implant en évitant les surcharges au niveau crestal (Aimetti et al., 2015; Alonso-Gonzalez et al., 2012; Kütan et al., 2015; Veis et al., 2010).

### 1.3.2.2 Positionnement mésio-distal (Al Amri, 2016; Tarnow et al., 2000)

Afin de stabiliser le niveau osseux de la crête inter-implantaire, les distances de sécurité de l'implant par rapport aux structures adjacentes doivent être respectées.

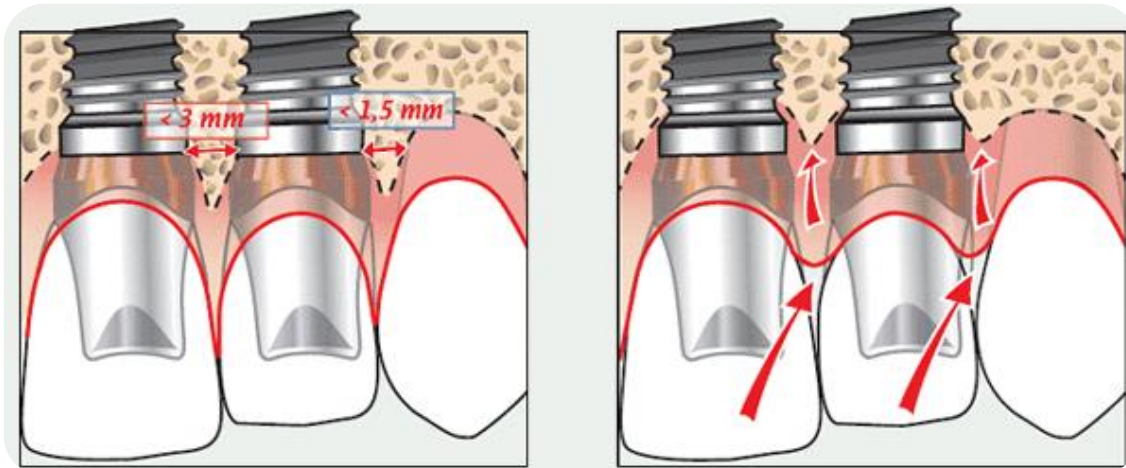
Entre un implant à col lisse et les racines des dents naturelles adjacentes, une distance d'au moins 1,5 mm est préconisée pour réduire les risques de résorption de la crête osseuse alvéolaire jusqu'au niveau du col de l'implant ainsi que la migration des tissus mous inter-proximaux.

Pour les mêmes raisons, au-moins 3 mm devront séparer les bords des cols implantaire de deux ou plusieurs implants contigus (figure 9).

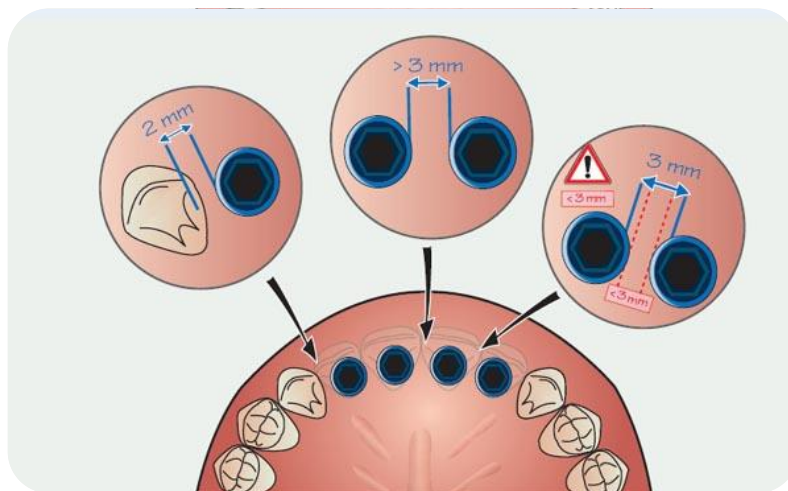


*Figure 9: Respect des distances de sécurité entre implants et entre implant et dent naturelle :  
Maintien des tissus parodontaux*





*Figure 10: Conséquence du non-respect des distances de sécurité entre implants et dent naturelle : Récession des tissus parodontaux*



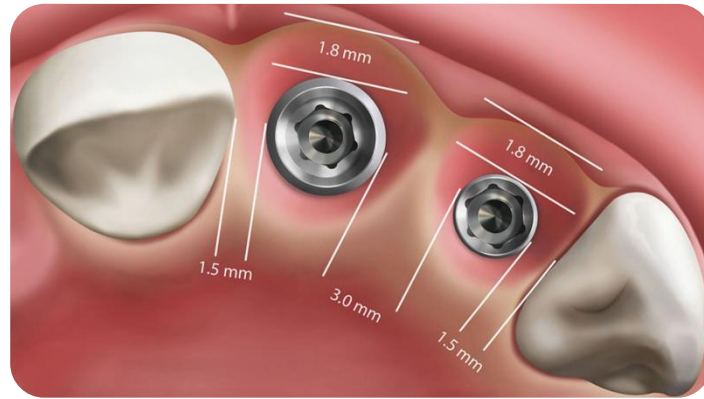
*Figure 11 : Distances à respecter dans le plan mésio-distal entre structures adjacentes*

### *1.3.2.3 Positionnement vestibulo-palatin*

En secteur esthétique maxillaire, du fait d'une corticale vestibulaire souvent fine à ce niveau, le col implantaire sera déporté en palatin d'environ 2 mm par rapport au profil d'émergence des dents adjacentes (figure 12) dans le but de maintenir ou recréer les papilles et de réduire le risque de déhiscence inesthétique (Novaes et al., 2009; Spray et al., 2000).

L'épaisseur de la crête osseuse doit être au minimum de 6 mm, de sorte que lors de la pose d'un implant standard de diamètre 4 mm, il persiste au moins 1 mm d'os en périphérique.

Une épaisseur inférieure à ce millimètre entraînerait une résorption osseuse dans le mois suivant notamment par un défaut de vascularisation du tissu péri-implantaire (Davarpanah and Moncler, 2008).

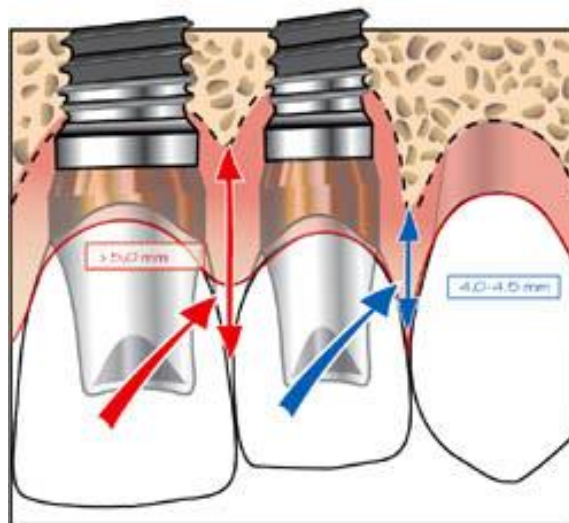


*Figure 12 : Juste positionnement des implants entre eux, par rapport au rebord vestibulaire et aux dents naturelles adjacentes*

#### *1.3.2.4 Critères esthétiques (Tarnow et al., 2000)*

Pour rétablir une papille complète entre une dent naturelle et une couronne sur implant, Tarnow préconise un intervalle inférieur à 5 mm entre la crête osseuse et le point de contact interproximal (au-delà la papille ne serait présente que dans 30% des cas).

Pour deux couronnes implanto-portées attenantes, cette distance peut être réduite à 3 mm (figures 12 et 13).



*Figure 13 : Maintien des papilles gingivales selon la distance séparant la base du point de contact inter-implantaire et le sommet de la crête osseuse*

*(Figures 9 à 13 issues du manuel d'implantologie clinique (Davaranah and Demurashvili, 2015))*

## **1.4 Traumatisme osseux lors de l'insertion de l'implant (overload)**

Selon Albrektsson et Branemark, toute préparation chirurgicale du site osseux (décollement, forage, etc.) fait apparaître de manière systématique une zone de nécrose périphérique d'environ 1 mm (Albrektsson et al., 1981).

Ce phénomène est dû aux forces de frottement et à l'élévation locale de température créée lors du forage ; il se manifeste au niveau de l'os cretal cortical lequel est plus dur et moins vascularisé que l'os spongieux.

Pour limiter cette nécrose osseuse, certaines recommandations sont à suivre :

- Une vitesse de forage lente (1500-2000 tours/minute) sans contact prolongé foret/os ;
- Une irrigation interne et externe efficace au sérum physiologique surtout dans les sites d'implantation où l'os est dense ;
- Une efficacité de coupe maximale des instruments utilisés (surveiller l'usure des forets) associée à un nettoyage régulier des spires des instruments de forage (élimination des copeaux) ;
- L'utilisation de forets de diamètre croissant (respect de la séquence de forage) ;
- Une vitesse lente d'insertion de l'implant (20 à 40 tours/minute) sans irrigation pour permettre une colonisation de la surface implantaire par les cellules sanguines (fonction de la mouillabilité de l'implant).

En 1983, Eriksson et Albrektsson ont mis en évidence qu'une température supérieure à 47°C pendant une minute était responsable d'une nécrose osseuse irréversible sans capacité de réparation. Il peut en résulter une fibrointégration de l'implant et donc un échec de l'ostéo-intégration (Eriksson and Albrektsson, 1983).

Il en est de même lorsque la compression osseuse lors de l'implantation est trop importante, surtout dans les zones denses.

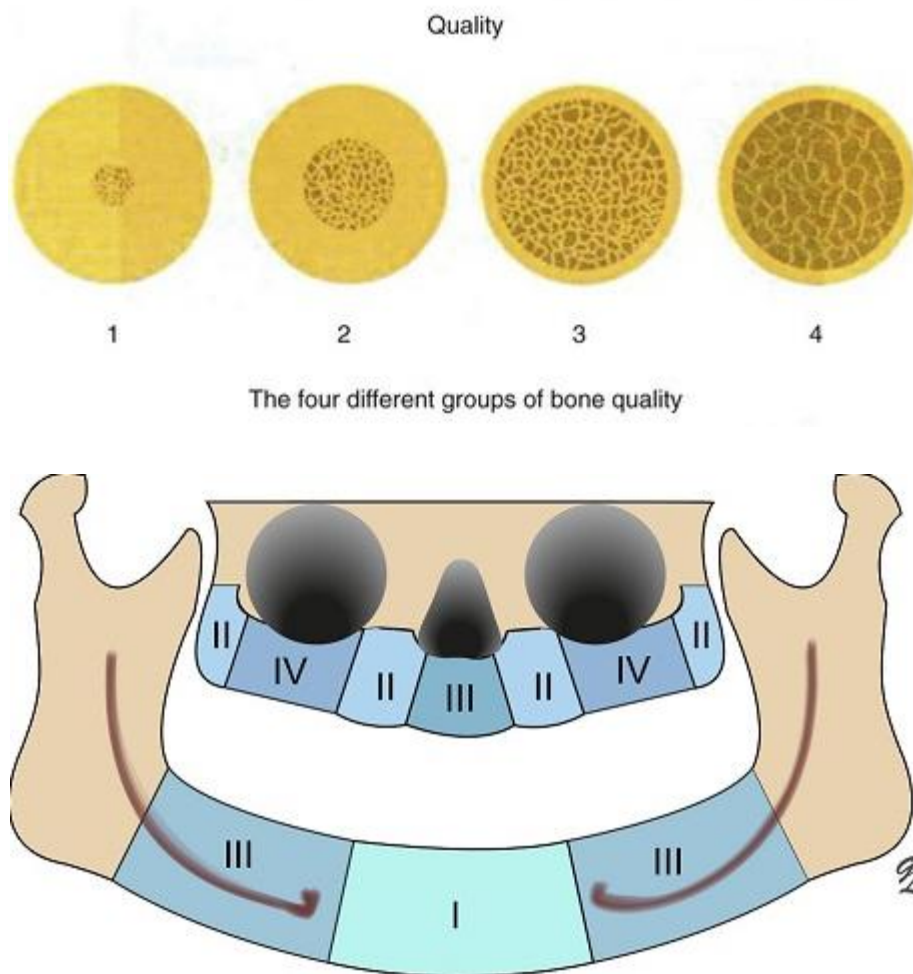
Ce phénomène de compression osseuse, aussi appelé overload, est lié à la rétention primaire mécanique de l'implant dans l'os : si celle-ci est trop importante, on observe une réduction de la vascularisation artérielle au niveau osseux (ischémie) et il apparaît une zone nécrotique au contact de l'implant ((Davaranah and Moncler, 2008).

L'obtention d'une stabilité primaire satisfaisante est fonction de différents paramètres :

- *La densité osseuse à définir en fonction du site implantaire* (figure 14) ;

En présence d'un os normal ou dense (type I selon la classification de Lekholm-Zarb, 1985), le taraudage est conseillé en fin de séquence de forage car il évite les contraintes excessives lors de la mise en place de l'implant.

Le but du taraudage est d'aménager de la place aux spires de l'implant avant son insertion dans la logette. Cette étape diminue la friction et facilite l'insertion de l'implant pour ne pas le mettre en place avec un couple de serrage trop élevé risquant un échauffement du site implantaire.



*Figure 14 : Répartition des types osseux au maxillaire et à la mandibule selon la classification de Lekholm et Zarb (Davaranah and Demurashvili, 2015)*

- *Une séquence de forage adaptée* selon la densité osseuse (sur-forage ou sous-forage selon la forme de l'implant choisi) ;
- *Un choix raisonné de l'implant* dans sa longueur et son diamètre ;

- *Un couple de serrage approprié* : une valeur de torque de 25 à 40 N/cm au contre-angle réducteur (pour un contrôle du torque) est garante d'une bonne stabilité primaire de l'implant.

Les implants coniques ou anatomiques, dont le diamètre diminue du corps vers l'apex, sont auto-taraudants : leur morphologie se rapproche de celle d'une dent naturelle, leur forme conique s'adapte au site de forage.

Ils sont surtout utilisés dans les zones où l'os est peu dense (au maxillaire principalement), puisque le protocole chirurgical de ce type d'implant permet le *sous-forage*.

Les forces de compression exercées par l'implant sur l'os lors d'un sous-forage améliorent d'une part la stabilité primaire mais engendrent une condensation osseuse dans les sens vertical et horizontal ce qui peut augmenter le phénomène de nécrose à l'interface os-implant lorsque le torque dépasse les 40 N/cm.

Nous clôturons ici les causes principales de la résorption osseuse, liées directement à la pose de l'implant (caractéristiques de l'implant, technique chirurgicale, etc.) pour, à présent, développer les causes secondaires c'est-à-dire celles intervenant après ostéo-intégration de l'implant, lors de la réalisation prothétique.

## **2 LES CAUSES SECONDAIRES DE LA RESORPTION OSSEUSE PERI-IMPLANTAIRE**

Une fois l'ostéo-intégration obtenue, d'autres facteurs tels que le geste chirurgical réalisé lors de la phase de dégagement ou les facteurs mécaniques liés à la mise en charge de l'implant peuvent induire une perte osseuse péri-implantaire.

### **2.1 Décollement sous-périosté**

Il s'agit du décollement d'un lambeau en pleine épaisseur, réalisé lors de la *pose de l'implant* et *lors du dégagement de l'implant (phase II)*, une fois écoulée la période d'ostéo-intégration (3 à 6 mois selon le maxillaire implanté).

Le but de cette chirurgie est de dégager la tête de l'implant pour y visser un pilier de cicatrisation afin que la gencive cicatrise autour, avant de réaliser les étapes d'empreintes.

Avec ce type de décollement, l'ensemble périoste-chorion-épithélium est séparé de l'os cortical alvéolaire. Connaissant le rôle du périoste dans la vascularisation de cet os, il en résulte une résorption osseuse accrue et une cicatrisation moins rapide que dans les cas d'élévation de lambeaux en épaisseur partielle (lambeau de préservation des papilles par exemple (Zucchelli et al 2004)) pour lesquels le périoste est laissé en place.

Cette observation peut laisser penser qu'une chirurgie en un temps serait préférable, quand la stabilité primaire obtenue lors de la pose de l'implant le permet ; pourtant, la littérature ne montre pas de différence significative concernant la ROPI et les taux de succès implantaire entre les protocoles en un temps ou en deux temps (Collaert and De Bruyn, 1998; Ericsson et al., 1996; Gulati et al., 2015).

## **2.2 Surcharge occlusale**

### **2.2.1 Rappels anatomiques**

Une dent naturelle est ancrée dans l'os alvéolaire par le biais des fibres de collagène de Sharpey qui appartiennent au ligament desmodontal. Ces fibres sont orientées de telle manière à amortir les *forces occlusales*, lesquelles seront distribuées tout le long de la racine, protégeant ainsi le tissu osseux.

Le ligament alvéolo-dentaire est richement innervé et, de ce fait, possède des mécanorécepteurs présents sur toute sa surface. Ces récepteurs envoient des informations sensorielles au niveau des centres nerveux supérieurs permettant de réguler les *forces masticatoires* appliquées (Van Steenberghe & De Laat 1989) ; c'est la capacité de *proprioception* (= rôle de protection sensitive, discrimination de l'ordre de 15 à 20  $\mu\text{m}$ ).

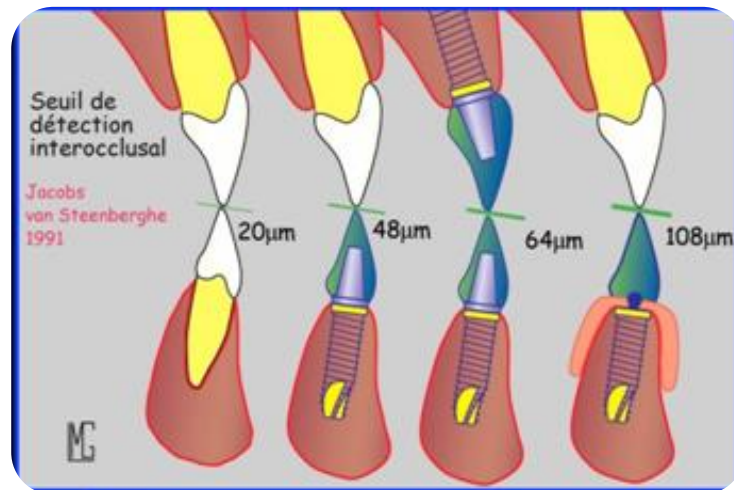
Lors d'une extraction dentaire, le ligament parodontal est rompu puis détruit.

Ainsi, lors de la mise en place d'un implant, celui-ci est ankylosé dans l'os alvéolaire ; le ligament parodontal étant absent, il n'y a pratiquement aucune capacité de mobilité ou d'amortissement au sein de l'os et donc quasiment aucune répartition ni adaptation possible aux surcharges occlusales.

Les tissus péri-implantaires sont tout de même capables de transmettre une certaine information sensorielle, *l'ostéo-perception*, permettant au système nerveux de conserver une activité réflexe de protection en cas de pressions excessives.

Il y a donc une réduction de la proprioception dentaire par absence des récepteurs desmodontaux, le seuil de discrimination par rapport à une dent naturelle est beaucoup plus important, de l'ordre de 50 à 65  $\mu\text{m}$  selon la nature de l'antagoniste – dent naturelle ou implant (figure 15, Hämmerle et al., 1995; Jacobs and van Steenberghe, 1991).

Les seuils de perception à la pression sont aussi augmentés pour un implant par rapport à une dent naturelle ; une pression 10 fois supérieure sur un implant est nécessaire pour que la sensibilité soit ressentie, par rapport à une dent.



*Figure 15 : Seuils de sensibilité tactile chez les porteurs de prothèses dentaires (Hämmerle et al., 1995; Jacobs and van Steenberghe, 1991)*

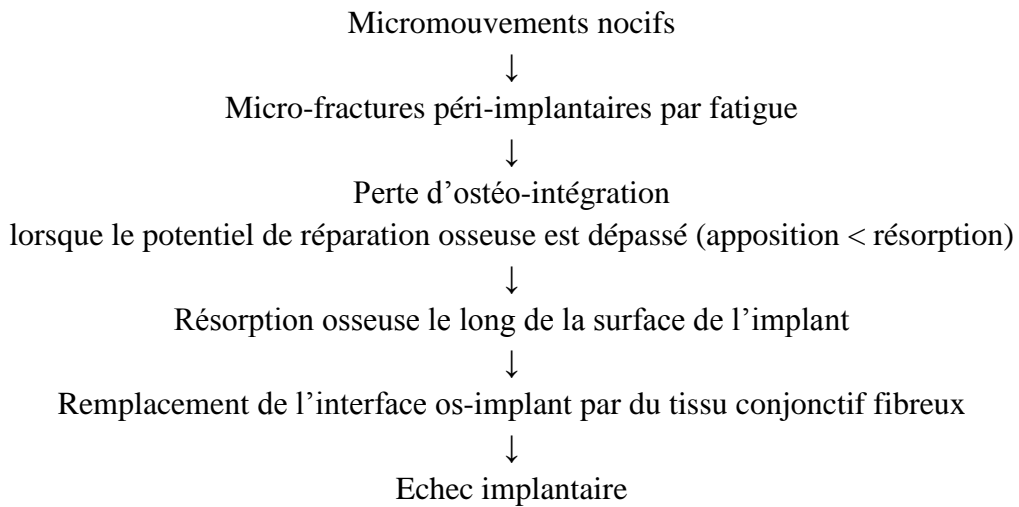
### 2.2.2 Conséquences d'une surcharge occlusale

- A court et moyen terme : *fractures* de composants prothétiques et *dévisages* ;
- A long terme : Perte progressive de l'ostéo-intégration par fatigue.

Après des épisodes de dévissage ou de fracture des composants et sans intervention de la part du praticien pour restaurer une occlusion adaptée, c'est l'implant lui-même qui va encaisser toutes les contraintes exercées sur la restauration prothétique.

En effet, jusqu'à un certain seuil, les microtraumatismes reçus par l'os lors des surcharges entraînent un remodelage. Au-delà de ce seuil, l'ankylose jusqu'alors existante est remplacée par un tissu fibreux qui vient s'interposer entre l'implant et l'os péri-implantaire.

## Effets des surcharges occlusales sur les tissus péri-implantaires (Brunski, 1999)



Il existe deux sortes de forces occlusales s'exerçant sur une prothèse et son implant : les forces de compression et les forces de traction.

Lorsqu'elles sont exercées dans le grand axe de l'implant, les forces occlusales sont réparties uniformément autour de l'implant et de son filetage (Rangert et al., 1995). Si elles sont exercées de manière transversale (parafonction type bruxisme), la répartition est déséquilibrée : il apparaît une action de bras de levier responsable d'un mouvement de flexion nocif.

En présence de surcharges occlusales au niveau des restaurations implantaires, dont le seuil de sensibilité est très faible, celles-ci ne pourront être ni détectées ni évitées. Il en résulte de très nombreux microtraumatismes, potentiellement responsables d'une ROPI. On assiste ainsi à une concentration crestale des forces autour de l'implant qui aura pour conséquence des pertes osseuses en cratère et des fractures au col de l'implant (Naert et al., 2012).

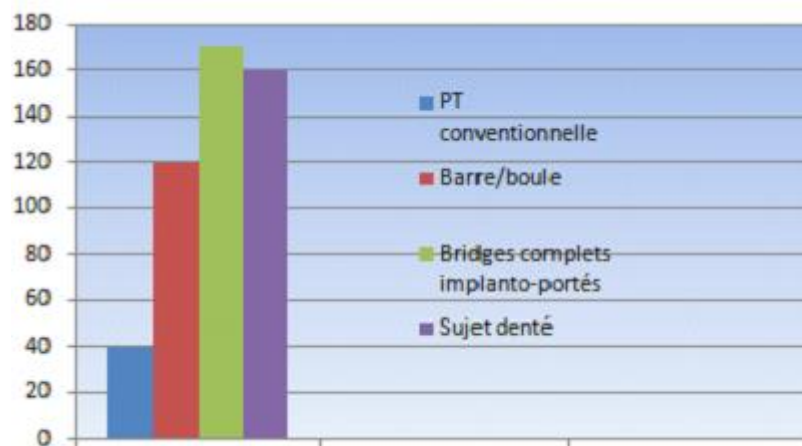
### 2.2.3      Choix réfléchi du concept occlusal (*protection mutuelle, occlusion bilatéralement équilibrée*)

Un concept occlusal adapté à la situation clinique (selon le type de réhabilitation prothétique et la nature de l'antagoniste) permet une répartition harmonieuse des charges occlusales.

Pour limiter et éviter toute surcharge occlusale ainsi que les risques de fracture et de perte d'ostéo-intégration susceptibles de survenir, des vérifications de l'occlusion (recherche d'interférences, de prématurités) après mise en fonction doivent être faites régulièrement (contrôles annuels).



Le praticien devra être particulièrement vigilant aux cas de réhabilitation par bridge complet implanto-portés. En effet, en l'absence de proprioception, le patient va développer des forces masticatoires considérables, supérieures à celles observées chez un sujet normo-denté sans pouvoir les contrôler (Jemt et al., 1993; Naert et al., 1992) augmentant ainsi les risques de fracture et de perte osseuse péri-implantaire (figure 16).



*Figure 16 : Efficacité masticatoire développée (en N) en fonction des différentes réhabilitations prothétiques chez le sujet édenté*

## **2.3 Défaut d'adaptation de l'infrastructure** (Baumgarten and Chiche, 1995; Grunder and Strub, 1990; Naert et al., 1992)

### 2.3.1 Degré de mobilité des implants dans l'os (tableau 9)

Les implants ne possèdent qu'une liberté de mouvement très réduite dans l'os (10 µm pour un implant contre 100 µm pour une dent naturelle entourée de son ligament). Une passivité, ou l'emboîtement sans contraintes de deux pièces homothétiques l'une dans l'autre, la plus parfaite doit donc être recherchée pour les prothèses plurales fixées sur implants.

Ce problème de passivité est d'autant plus important lorsqu'il s'agit de prothèse transvissée car d'importantes contraintes sont appliquées lors du vissage, dans le but de faire coïncider les surfaces prothétiques et implantaire entre elles.

Un défaut de passivité des armatures peut aboutir dans un premier temps à un dévissage précoce des composants prothétiques (premier signal d'alerte) par apparition d'une contrainte par fatigue provoquant une usure du filetage de la vis. Une fracture de la vis se produira dans un second temps si le praticien n'intervient pas sur le défaut d'adaptation de la structure (Sahin and Cehreli, 2001).

Tableau 9 : Comparaison des valeurs de mobilité axiale et latérale entre dents naturelles et implants (Parfitt, 1960)

	Sur dent naturelle				Sur implant
	I	C	PM	M	
Mobilité axiale	60 µm en moyenne				4 µm en moyenne (selon la densité osseuse)
Mobilité latérale	120 µm	75 µm	100 µm	60 µm	3 à 30 µm
Centre de rotation	Tiers apical				Région cervicale (corps cylindrique) Tiers apical (corps conique)
Transmission des contraintes	Le long de la racine via le desmodonte				Directement dans l'os péri-implantaire

Sekine, H., Komiyama, Y., Hotta, H., & Yoshida, K. (1986). Mobility characteristics and tactile sensitivity of osseointegrated fixture-supporting systems. *Tissue integration in oral maxillofacial reconstruction*, 326-332

### 2.3.2      Bilan

Il y a encore quelques années, il était communément admis par de nombreux auteurs que l'absence de passivité pouvait mener à une perte d'os marginal autour des implants voire à un échec de l'ostéo-intégration. Des auteurs tels que Jemt et Book ont cependant démontré que, même dans le cas de reconstructions supra-implantaires fixées n'étant pas complètement passives, sur une période de 5 ans, il n'y avait aucune perte significative d'os marginal (Jemt and Book, 1996).

Il est donc probable qu'un certain degré d'inadaptation puisse être toléré par les implants et permette néanmoins une pérennité des résultats. Toutefois, la littérature s'accorde sur le fait qu'en l'absence de passivité de la superstructure prothétique, un nombre important de problèmes mécaniques puisse survenir dont une perte d'ostéo-intégration par fatigue.

### 3 DEUX THEORIES PRINCIPALES A L'ORIGINE DE LA ROPI CRESTALE

Il existe au niveau des implants à 2 étages, à la jonction entre pilier et col implantaire, un espace appelé *microgap*, de quelques microns à nanomètres (fonction de plusieurs paramètres tels que le type de connectique, le torque, la qualité d'usinage, etc.) (Berberi et al., 2016; Scarano et al., 2005). Ce micro-hiatus est le siège de *micromouvements* au niveau duquel apparaît un phénomène de cratérisation (Baixe et al., 2016; Hermann et al., 2001).

Deux théories ont été proposées afin d'expliquer la ROPI crestale observée au niveau de ce microgap.

#### **3.1 Théorie mécanique : Concentration des forces au niveau du col**

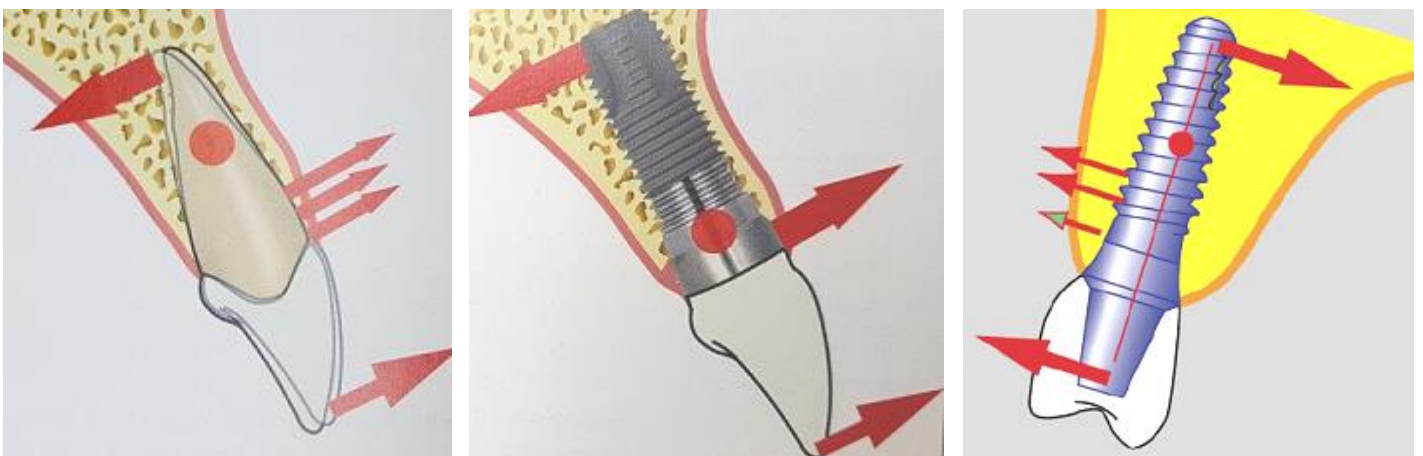
(Al-Thobity et al., 2016; Niu et al., 2017; Pilliar et al., 1991)

##### 3.1.1. Rôle du col implantaire

###### *3.1.1.1. Centre de rotation des implants cylindriques*

Le col implantaire constitue le centre de rotation de l'implant cylindrique ; des forces transversales et des contraintes en flexion se concentrent ainsi à son niveau (figure 17) entraînant une perte osseuse périphérique.

Comme nous l'avons abordé dans la partie 1.1.3.2, l'ajout d'un microfiletage au niveau cervical, augmentant la surface de contact os-implant, semblerait réduire significativement la perte osseuse marginale (Hansson, 2003; Niu et al., 2017) en atténuant la pression exercée sur l'os crestal.



*Figure 17 : Comparaison des centres de rotation (point rouge) d'une dent naturelle, d'un implant cylindrique et conique*

### 3.1.1.2. Géométrie de la connectique

Quel que soit le type de connectique, le matériau utilisé, la qualité d'usinage, le torque appliqué, etc., il existe toujours au niveau des implants à 2 étages, un microgap où se produisent des micromouvements responsables de *microtraumatismes* au niveau de l'os crestal.

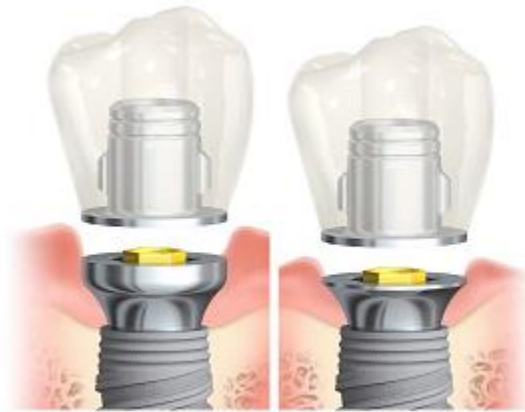L'étude de Saidin, menée en 2012, s'intéresse à l'importance des micromouvements en fonction de la connectique interne utilisée. Les résultats ont montré que les connexions non coniques (polygonales et trilobées) montraient le moins de micromouvements du fait de leur système de verrouillage. En revanche, les forces appliquées se concentrent au sommet des piliers induisant des risques de fractures et de dévissages (Saidin et al., 2012) susceptibles d'engendrer une ROPI secondaire à ces macro-mouvements.

Le concept de *switching platform* permettrait de déplacer les contraintes exercées au niveau crestal vers le centre de l'implant et permettant ainsi une répartition harmonieuse des forces le long de l'implant (voir partie III.2) (Maeda et al., 2007).

### 3.1.2. Impact des manœuvres de vissage/dévissage

Au cours des étapes de réalisation prothétique, les opérations de vissage-dévissage des piliers de cicatrisation peuvent engendrer une lésion de l'attache épithélio-conjonctive (par altération des hémi-desmosomes) associée à un risque de contamination bactérienne pouvant aboutir à une résorption osseuse crestale à court terme (Abrahamsson et al., 1997).

Pour pallier cet écueil, le laboratoire Nobel Biocare, suite aux travaux du Docteur Rompen Eric quant à l'impact des dévissages répétés sur les tissus mous (Rompen, 2012), a mis sur le marché en 2016, le *concept On1*. Il s'agit d'un pilier transgingival, vissé définitivement sur l'implant le jour de la pose, lorsque la stabilité primaire le permet (chirurgie en un temps). Ce dispositif permet de déplacer la plate-forme prothétique, d'ordinaire à la jonction osseuse, au niveau des tissus mous (tissue level) : le pilier On1 restant en place dès la pose de l'implant, la cicatrisation des tissus mous se fait autour et l'attache de la muqueuse péri-implantaire est préservée (figure 18). Du fait de sa nouveauté sur le marché, nous ne pourrions juger du caractère performant à long terme de ce nouveau dispositif dans ce travail.



*Figure 18 : Concept On1 (Nobel Biocare)*

L'absence d'étanchéité au niveau de la connectique, l'effet soufflet dû au microgap entre pilier et col implantaires ou un contrôle de plaque dentaire insuffisant constituent des facteurs aggravants induisant une inflammation des tissus péri-implantaires et une résorption osseuse crestale observée autour des implants à deux étages.

### **3.2 Cause biologique : Inflammation due à un défaut d'étanchéité au niveau de la connectique** (Abrahamsson et al., 1998)

La taille du microgap est de 50  $\mu\text{m}$  en moyenne (Hermann et al., 2001), il constitue donc un véritable piège à bactéries lesquelles ont un diamètre compris entre 1 et 5  $\mu\text{m}$ .

Un facteur aggravant des micromouvements est l'apparition d'un mécanisme d'ouverture/fermeture au niveau de la connectique. Il s'agit d'un mouvement de pompage des micro-organismes issus des fluides buccaux et des particules issues de l'abrasion entre les surfaces de contact des pièces implantaires. Cet effet soufflet ou « pumping effect » provoque l'expulsion de cet infiltrat inflammatoire vers les tissus péri-implantaires (Quirynen and van Steenberghe, 1993) et serait à l'origine :

- de la perte osseuse crestale observée à court terme autour des implants Branemark à la suite de la première année de mise en fonction (Albrektsson et al., 1986; Berglundh et al., 1992; Ericsson et al., 1992) ;
- de la survenue de péri-implantites à moyen et long terme par la présence dans cet infiltrat de bactéries parodonto-pathogènes (Charalampakis et al., 2014).

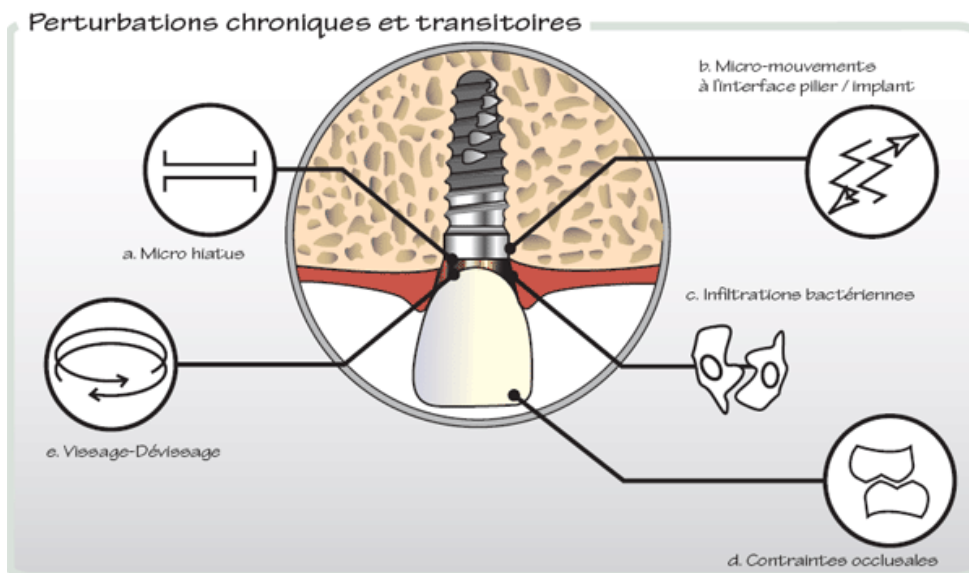
Le concept switching platform qui se distingue par la réduction du diamètre de la plateforme du pilier par rapport à celle de l'implant induisant un décalage horizontal du microgap, permettrait de pallier la ROPI observée en réduisant la surface d'exposition de l'infiltrat inflammatoire lors du phénomène de soufflet (figure 34) (Laurent, 2006).

### **3.3 Conclusion**

La ROPI crestale s'explique par deux phénomènes :

- Une cause mécanique par l'application de forces concentrées au niveau du col implantaire et ce, pour deux raisons :
  - o Le col constitue le centre de rotation des implants cylindro-coniques ;
  - o Du fait de la géométrie de la connectique.
- Une cause biologique par l'effet de pompage de l'infiltrat inflammatoire observé au niveau du microgap du fait des micromouvements et diffusé vers les tissus péri-implantaires.

Le concept switching platform, que nous aborderons dans la partie III.2, pourrait apporter des solutions afin d'agir sur ces causes et réduire cette cratérisation observée au niveau péri-implantaire.



*Figure 19 : Les principales causes de la ROPI*

# III LES EVOLUTIONS INDUSTRIELLES VISANT A REDUIRE LA PERTE OSSEUSE PERI-IMPLANTAIRE

Pour faire face aux causes avancées de la ROPI (partie II), les industriels ont proposé des innovations technologiques visant à stabiliser le niveau osseux et pérenniser les reconstructions implanto-portées.

## 1 EVOLUTIONS VISANT A AMELIORER L'ETANCHEITE

Un défaut d'étanchéité des systèmes implantaires a été mis en évidence par de nombreuses études (Baixe et al., 2016; Smith and Turkyilmaz, 2014). La contamination interne des implants se ferait via la connectique (forme, qualité d'usinage, couple de serrage) et/ou le puits de vissage. Pour pallier ce manque d'herméticité, des solutions ont été proposées telles que le développement des connectiques actives, du concept switching platform, l'utilisation de nouveaux matériaux d'obturation, etc.

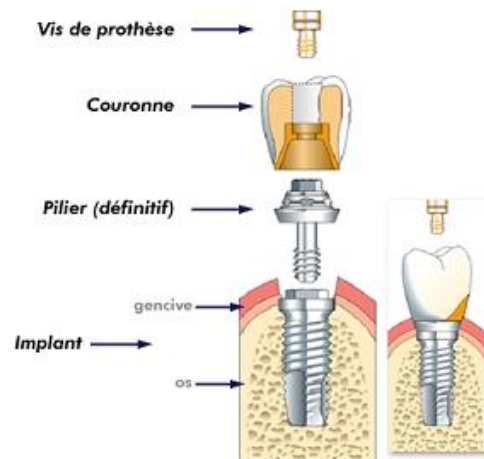
### **1.1 Le type de connexion**

Pour rappel, la connectique ou connexion implantaire est une zone de jonction entre le pilier prothétique ou la coiffe, éléments usinés vissés dans l'implant, et l'implant lui-même.

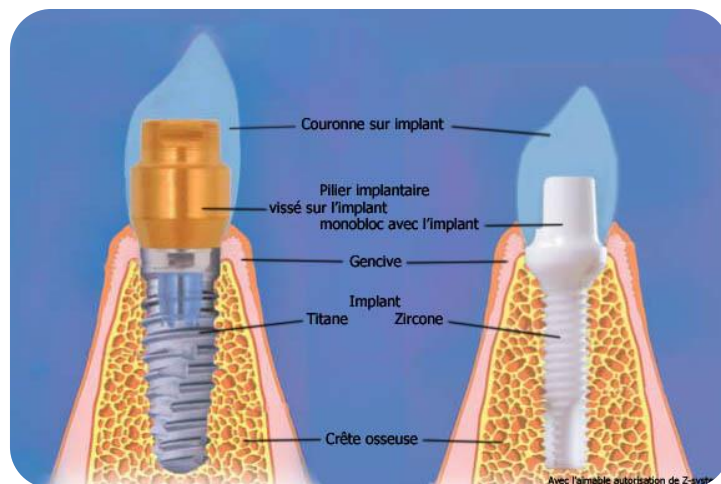
Elle est présente dans les systèmes implantaires (figure 20) :

- à deux étages, dotés d'une seule connectique (implant-connectique-pilier/prothèse) : implant « tissue level » ou direct-implant ;
- à trois étages (implant-connectique-pilier-connectique-prothèse), dotés de deux niveaux de connectiques.

Nous citerons mais n'aborderons pas plus en détail dans ce travail les implants monoblocs (figure 21). Il s'agit d'un dispositif dans lequel implant et pilier sont usinés dans le même métal et ne forment qu'une seule et même pièce ; il n'y a pas de connectique entre col et pilier dans ce type de système.



*Figure 20 : Systèmes implantaires à deux étages (à gauche) et à trois étages (à droite)*



*Figure 21: Pilier transvissé sur implant (à gauche) et implant-pilier monobloc (à droite)*



*Tableau 10 : Tableau récapitulatif reprenant les différents systèmes implantaires actuels*

	<b>Implants monoblocs</b> (Implant Nobel Direct®)	<b>Système à deux étages</b> « tissue level »	<b>Système à trois étages</b>
<b>Concept</b>	Absence de connexion implant/pilier  Implant et pilier usinés dans le même métal	Une connexion unique implant-pilier  Pilier et prothèse forment un tout qui s'assemble à l'implant	Deux connexions - Implant/pilier - Pilier/prothèse  Pilier connecté à l'implant par vissage et prothèse connectée au pilier par serrage ou scellement
<b>Avantages</b>	Absence de hiatus au niveau cervical  Maintien du niveau osseux crestal		Axes rattrapables
<b>Inconvénients</b>	Pas de correction possible des axes (contre-indiqués dans restaurations plurales),  Gestion délicate de l'enfouissement.	Liés à la présence d'une connectique (microgap et micromouvements)	Microgap  Micromouvements ++

Le type de connectique (externe ou interne) et de géométrie (polygones, trilobes, cônes) ont un impact sur certains facteurs comme le dévissage, la résistance à la fracture, la répartition des forces biomécaniques et donc la perte osseuse marginale.

Par son rôle de transition entre implant et pilier/coiffe au sein de l'espace biologique, la connectique doit remplir un certain cahier des charges :

- Solidité et biocompatibilité des matériaux constitutants ;
- Herméticité pour réduire le microgap et sa potentielle colonisation bactérienne ;
- Rigidité afin d'éviter tous micromouvements néfastes, autant sur un plan mécanique (fracture, dévissage) que sur le plan biologique (diffusion bactérienne par pompage et relargage) ;
- Transmission des forces occlusales.

### 1.1.1 Les connexions implantaires passives

La stabilité de ce type de système repose uniquement sur le serrage de la vis de transfixation. Le dispositif peut être déposé en cas de ré-intervention mais cet avantage constitue également un inconvénient par le risque accru de dévissage qu'il présente (Carneiro et al., 2016).

Pour réduire la fréquence de ces complications, les fabricants ont joué sur :

- La mise en place de *dispositifs d'indexation anti-rotationnels* qui maintiennent le pilier dans une position fixe et précise en empêchant sa rotation au sein du corps implantaire ;
- L'usage d'un *revêtement* sur les vis de pilier pour réduire le coefficient de friction du titane donc les contraintes qui s'exercent sur les premières spires (exemple : revêtement TorqTite™, couches de carbone amorphe appliquées sur les vis Nobel pour améliorer la stabilité de l'ensemble pilier-vis, voir partie III.1.4.3) (Jörn et al., 2014).

#### *1.1.1.1 Les connectiques à épaulement externe (Branemark System, Nobel Biocare®, 1981)*

Elles se caractérisent par un plateau en forme de polygone (portion mâle dotée d'un pas de vis central), qui surmonte le col de l'implant et qui vient s'emboîter dans le pilier lequel constitue la partie femelle (figure 23).

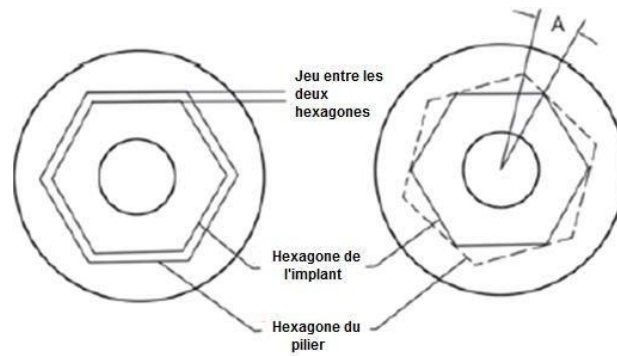
La plus ancienne, donc celle pour laquelle nous avons le meilleur recul clinique, est la connectique hexagonale externe de l'implant Branemark.

Le rôle de l'hexagone est double :

- *Fonction de verrouillage* du pilier dans l'implant, réduisant le risque de dévissage ;
- *Fonction d'indexation* permettant le repositionnement précis du pilier dans le corps implantaire.

Cette position fixe et reproductible peut être transmise au laboratoire lors des étapes de réalisation prothétique. Cette connectique permettant six positionnements possibles du pilier, requiert la prise d'un cliché radiographique pour confirmer le bon engagement de celui-ci dans l'implant.

Ce système anti-rotationnel a donc pour but principal de réduire les épisodes de dévissage et de fractures de vis de pilier imputables aux forces occlusales mais engendre de par sa forme un jeu en rotation important, de 7 degrés en moyenne (Binon, 1996), favorisant les micromouvements (figure 22).



*Figure 22 : Représentation du jeu en rotation observé dans les connectiques externes (Kano et al., 2007)*

Des travaux ont montré que les connexions à hexagone externe classique permettent une certaine liberté de mouvements entre les pièces vissées : plus le polygone possède de faces, plus il s'apparente à un cercle, et plus le jeu en rotation est important entre faux moignon et col implantaire.

De plus, un micro-jeu de 30  $\mu\text{m}$  (Goiato et al., 2015) est indispensable à l'emboîtement des portions mâle et femelle ; sans lui, cette insertion ne serait pas possible si, lors du procédé de fabrication, des impuretés venaient à apparaître sur l'une des pièces.

Comme nous l'avons vu précédemment, la forme de ces connectiques n'étant pas naturellement rétentive, l'ensemble tient en place par le biais de la vis de transfixation uniquement ; ce qui implique que lors de la mastication, c'est cette dernière qui emmagasine les contraintes responsables des fractures de vis (Binon, 1996).

Pour atténuer la survenue de ces complications mécaniques, les fabricants ont cherché à augmenter la résistance des vis et leur couple de serrage : les premières connexions internes apparaissent dans les années 2000 (exemple : hexagone interne de l'implant ScrewVent de 1<sup>ère</sup> génération, Zimmer®).

#### *1.1.1.2 Les connectiques à épaulement interne (figure 23)*

Il s'agit de connectiques dans lesquelles la portion mâle se situe au niveau du pilier et la portion femelle au niveau de l'implant (la surface de contact implant-pilier est ainsi majorée par rapport aux connexions externes).

De par leur comportement mécanique, les connectiques internes peuvent être passives (connexions polygonales et trilobées) ou actives (connexions coniques type cône morse, voir sous-partie suivante).

- **Les connexions internes polygonales**

Comme dans les connexions externes, le polygone joue un rôle de verrouillage de la position du pilier dans l'implant, permettant de s'opposer aux forces rotationnelles : plus il y a de faces et plus le nombre de positionnements est modulable et plus la manipulation prothétique s'en trouve facilitée.

Cependant, plus le polygone possède de faces et plus le jeu en rotation s'avère important (figure 22), ainsi selon Videt et al (1998), il n'est pas conseillé d'utiliser un polygone à plus de six côtés (exemple : implant OsseoSpeed™TX d'AstraTech® à dodécagone interne).

Du fait des matériaux employés, les parois résiduelles dans ce type de connectique (<0,5 mm) rendaient le col implantaire fragile et sujet à la fracture.

A l'heure actuelle, et grâce aux alliages en titane de grades 4 et 5 apparus sur le marché, les connexions à hexagone interne présentent une grande solidité et un taux de dévissage inférieur à celui observé dans les connectiques externes (Gil et al., 2014).

- **Les connexions internes trilobées ou trièdres** (*Replace, Nobel Biocare®*, 2011)

La stabilité anti-rotationnelle est assurée par 3 rainures verticales semi-circulaires, prolongées par un fût, puis un filetage interne dans le corps de l'implant reçoit la vis de transfixation.

Ce type de connectique dispose de trois positionnements possibles du pilier par rapport à l'implant.

Lors de la pose, plus la connectique possède un nombre important de faces, plus son positionnement sera modifiable en fonction de la situation clinique et son adaptation précise, sans se soucier de la position du futur pilier.

Ici, comme ce repère n'est retrouvé que tous les tiers de tour, l'implant doit être précisément positionné lors de la pose, de sorte que l'un des lobes se trouve orienté du côté vestibulaire.

Le praticien doit être vigilant lors de la mise en place de ce type d'implant dans les zones osseuses denses et respecter le protocole de forage puisque, les parois étant très réduites (0,6 mm), il existe à ce niveau une zone de fragilité pouvant aller jusqu'à la fracture si les contraintes appliquées sont trop importantes.



*Figure 23 : Connectiques indexées (de gauche à droite) : hexagone interne, trilobe interne, hexagone externe*

### 1.1.2 Les connexions implantaire actives : le cône morse pur et indexé (Ugurel et al., 2015)

Il s'agit de *connexions coniques internes* indexées ou non (Nobel Active, 2008, Nobel Biocare®), c'est-à-dire avec ou sans dispositif anti-rotationnel (système de verrouillage intégré ou non), reposant sur le principe du cône morse ou cône d'emmanchement et intégrant le concept de *switching platform*.

Nous parlons de connexion active car l'essentiel de la rétention est assurée par le phénomène de friction ; ainsi, si la vis se desserre, le pilier restera malgré tout en place.

Il s'agit d'une connexion qui, lorsqu'elle est mise en place passivement, présente un hiatus entre ses éléments. L'application d'une force d'engagement par l'intermédiaire de la vis de serrage est nécessaire pour rendre les deux pièces actives par friction ; la vis n'a ici qu'un rôle d'activation et non plus de rétention.

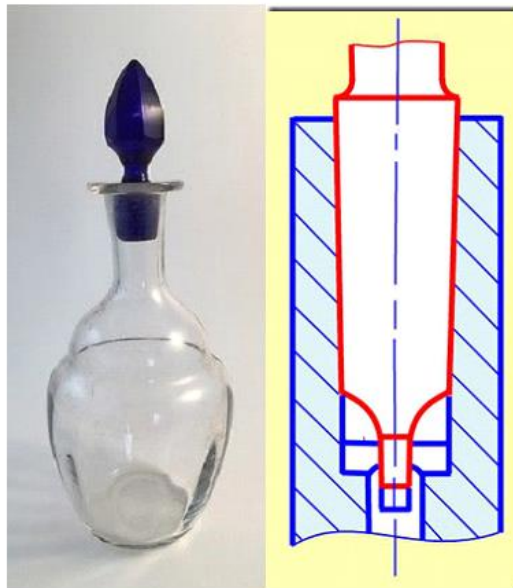
#### *1.1.2.1 Le cône morse pur (exemple : Ankylos C/, Dentsply®)*

Initialement destiné à l'industrie mécanique, le cône morse est un concept mis au point par Stephen A. Morse en 1864 qui repose sur un emboîtement strictement par friction de deux pièces de conicité adéquate (parois convergentes et non parallèles), inférieure à 5 degrés en moyenne.

Nous parlons de « soudure à froid » dans ce type d'assemblage puisqu'aucune pièce intermédiaire ne maintient le tout (à l'image de certains flacons de parfums et de leur bouchon par exemple, figure 24) ; les cônes morse purs ne présentent pas de vis.

Ce type de connexion a été créé en réponse aux problèmes de dévissages observés dans les autres types de connectiques, complications accentuant la colonisation bactérienne et la cratérisation péri-implantaire crestale.

Cette insertion forcée crée un contact intime entre les pièces : le microgap et le micro-jeu en rotation sont alors nettement réduits (0,8 nm contre 30 000 nm pour les hexagones) ; les micromouvements étant fonction du torque appliqué lors du serrage (Dias et al., 2012).



*Figure 24 : Exemple d'une conception cône morse pur représenté par un flacon de parfum et son bouchon (à gauche) et sa représentation schématique (à droite)*

L'avantage de ce type de connexion est la solidité qu'il confère grâce à la qualité de la liaison mécanique : le dévissage du pilier est impossible si le torque est respecté.

De plus, cette connectique réduirait significativement la taille du microgap à l'interface pilier-implant, ce qui limiterait la prolifération bactérienne et l'inflammation péri-implantaire en favorisant la stabilité des tissus mous (Schmitt et al., 2014).

L'inconvénient majeur du cône morse pur est l'absence d'un système d'indexation ce qui le rend difficile à utiliser en pratique clinique car, la position du pilier dépend du couple de serrage appliqué. Ce mode d'assemblage est associé à une gestion particulière des empreintes et à une logique prothétique différente de celle utilisée pour les implants à connexion polygonale. Le laboratoire doit donc confectionner une clé en résine pour les étapes de réalisation prothétique afin de gérer le repositionnement du pilier en bouche à l'identique de la position du modèle de travail.

C'est afin de pallier cet écueil que des piliers associant cône morse et système anti-rotationnel ont vu le jour : il s'agit du cône morse indexé.

*1.1.2.2 Le cône morse indexé (Ankylos C/X, Dentsply®, 2008 ; Parallel CC, Nobel Biocare®, 2015)*

Cette indexation est réalisée par un hexagone interne passif situé dans la continuité d'un cône morse actif (connectique mixte).

Pour procéder aux étapes de pose et dépose des différents piliers au cours de la réalisation prothétique sans risque de bloquer définitivement la pièce dans l'implant, la conicité des pièces varie de 5 à 11° (il ne s'agit alors plus d'une soudure à froid) : elles sont qualifiées d'autobloquantes.

Ce système soulage ainsi la vis de transfixation et permet de bénéficier des avantages d'une connectique conique en matière de stabilité.



*Figure 25 : Implants et piliers Ankylos C/ (Cône morse pur) et X/ (cône morse indexé)  
Images issues du site dentsplyimplants.fr*

1.1.3 Etat actuel de la littérature sur l'étanchéité de ces différentes connectiques

Des études comparatives en situation in vitro permettent de classer ces connectiques en fonction de leur degré d'étanchéité. Les connectiques actives, cônes morses indexées et non indexées, montrent les meilleurs résultats suivies des connections passives internes trilobées puis externes hexagonales (Jaworski et al., 2012; Scarano et al., 2016).

*Tableau 11 : Tableau récapitulatif et descriptif des connectiques implantaire selon leur comportement mécanique*

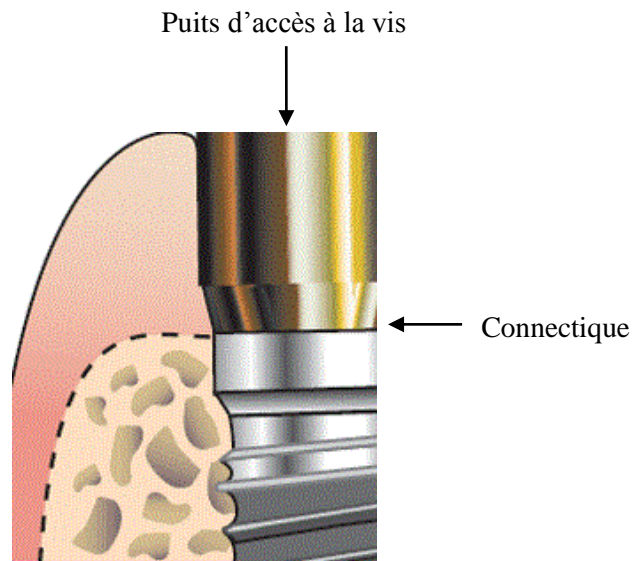
	<b>Connectiques passives</b>	<b>Connectiques actives</b>
<i>Type de rétention</i>	Rétention réalisée par le <b>torque</b> obtenu lors du vissage de la vis connectant le pilier à l'implant.	Le pilier s'insère en force dans l'implant.  Rétention par <b>friction</b> importante entre pilier et implant (vis facultative).
<i>Avantages</i>	Positionnements multiples du pilier (indexation).  Dispositif anti-rotationnel.	Concept switching platform intégré.  Répartition des contraintes le long de l'implant.  Réduction du joint implant-pilier (0.8 nm).  Cliché de contrôle non systématique.
<i>Inconvénients</i>	Concentration des forces au niveau du col engendrant - des risques de <i>dévissage</i> et de <i>fracture</i> de vis ; - <i>des micromouvements</i> ; - une <i>résorption osseuse cervicale</i> .  Radiographie de contrôle lors du vissage du pilier sur l'implant.	Risque de <i>fracture du col</i> (parois résiduelles peu épaisses).
<i>Exemples et descriptions</i>	<u>Hexagone externe</u> =connectique à plat ou à emboîtement parallèle Hiatus pilier/implant = 30 µm  <u>Polygone interne</u> Plus grande surface de contact implant-pilier = meilleure qualité rétentive	Connexions coniques internes.  <u>Cône morse pur</u> : pas de dispositif anti-rotationnel, clé de repositionnement indispensable pour transfert au laboratoire ;  <u>Cône morse indexé</u> (polygone et cône morse associés) : système anti-rotationnel par convergence des parois (5 à 11°).



## 1.2 Les matériaux d'obturation du puits d'accès à la vis

Nous devons agir au niveau de toutes les voies d'accès possibles d'infiltration et de contamination de l'implant pour contrer la diffusion bactérienne.

Nous avons vu précédemment que les connectiques étaient une voie d'abord bactérienne, réduite en présence d'une connectique active ; nous allons maintenant nous intéresser à une autre voie d'accès, le puits d'accès à la vis, et aux matériaux permettant de les étanchéifier de manière efficace.



*Figure 26 : Voies d'accès bactériennes vers le système interne implantaire*

Une fois la prothèse fixée à son support implantaire, le puits d'accès doit être obturé afin :

- de protéger la tête de vis dans le cas d'un éventuel démontage ;
- de maintenir une étanchéité du système interne et éviter la percolation bactérienne par cette cavité d'accès ;
- d'assurer l'esthétique notamment dans les restaurations mandibulaires transvissées où les puits d'accès occlusaux sont visibles ;
- de participer aux contacts occlusaux (cas des prothèses vissées).

Le scellement du puits d'accès diffère géographiquement selon le type de prothèse implanto-portée réalisée (figures 27, 28) :

- Pour une *prothèse transvissée* :

C'est le *puits d'accès à la vis de prothèse* qui est obturé.

L'interface couronne céramique/résine composite du puits d'accès présente un défaut d'étanchéité.

En effet, de par leur comportement fragile, sous l'effet des contraintes mécaniques, chimiques et thermiques, se produisent des microfissures rendant possible une percolation bactérienne. Un autre matériau intermédiaire doit donc être mis en place pour l'obturation définitive du puits de vis notamment dans les connectiques internes où le puits d'accès est la seule voie de passage bactérienne vers l'intérieur du système implantaire (Park et al., 2012; Quirynen et al., 1994).

- Pour une *prothèse scellée* :

C'est le *puits d'accès à la vis de pilier* qui est fermé avec un seul matériau, notamment pour éviter que des excès de ciment ne viennent s'immiscer dans la tête de vis du pilier rendant délicate une éventuelle dépose. Le puits d'accès ne doit pas être rempli sur toute sa hauteur afin de laisser un espace vacant (rôle de réservoir) pour les excès de ciment. La prothèse est ensuite scellée sur le pilier prothétique, il n'y a pas de puits d'accès visible.

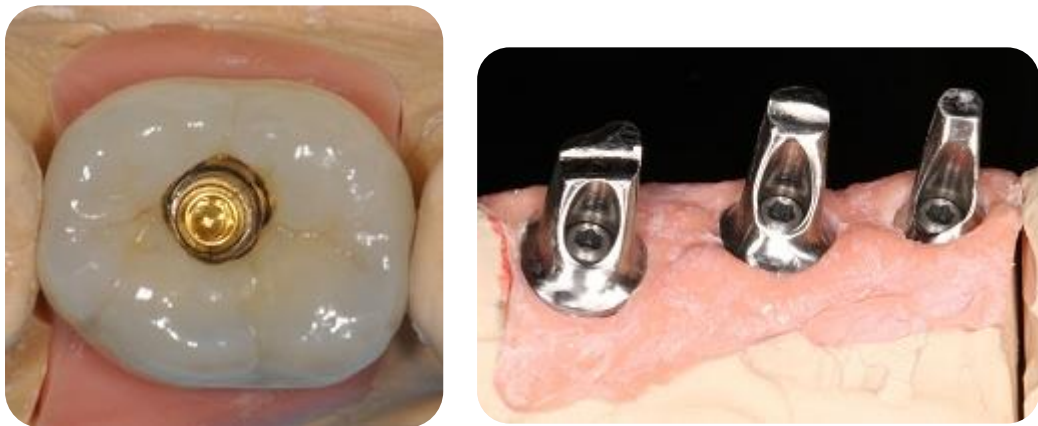

Figure 27 : Mise en évidence des puits d'accès sur couronnes transvissées et scellées

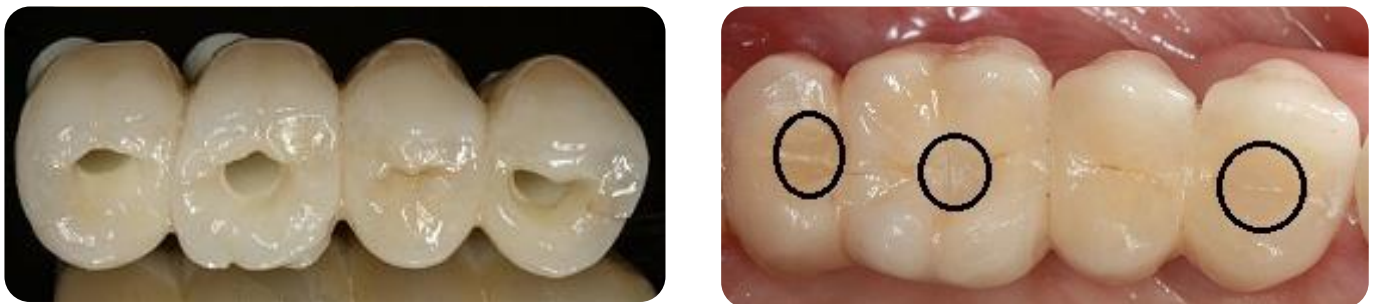

Figure 28 : Couronnes implanto-portées solidarisées : transvissées sur les dents n° 4, 6 et 7, scellée sur la dent n° 5

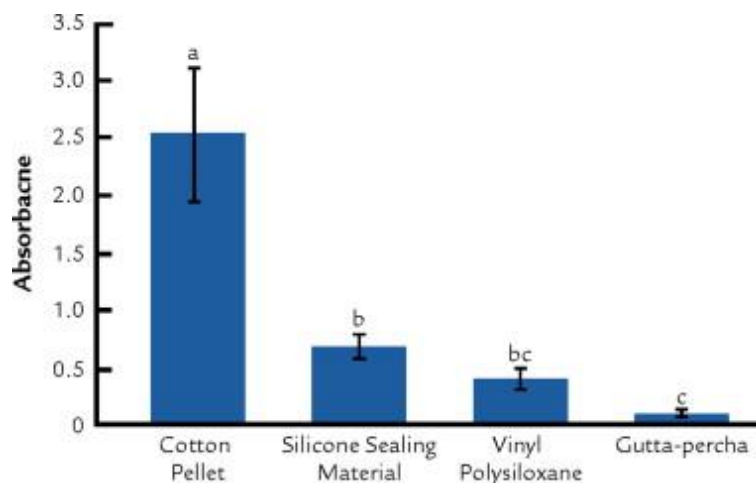
Les matériaux utilisés aujourd'hui ne sont pas garants d'une étanchéité parfaite puisque, malgré leur utilisation, une contamination bactérienne est mise en évidence au niveau du puits de vissage (Cosyn et al., 2011; do Nascimento et al., 2016).

Cependant, des études ont montré la supériorité de certains de ces matériaux (figure 29).

A l'heure actuelle, la *gutta percha* condensée à chaud est indiquée pour les obturations définitives car montre les meilleurs résultats d'étanchéité en regard de la charge bactérienne (Cavalcanti et al., 2016; Park et al., 2012).

Pour une obturation provisoire, seront indiqués, par ordre décroissant d'herméticité :

- les *polyvinylsiloxanes* (silicone par addition) qui montrent une perte d'étanchéité à 2 mois en situation statique (Duarte et al., 2006) ;
- le *tetra-fluoro-éthylène* (téflon) ;
- la boulette de *coton* surmontée d'un *ciment provisoire* type Cavit™.



*Figure 29 : Graphique schématisant la quantité de bactéries retrouvées à l'intérieur de systèmes implantaires dont les puits d'accès sont obturés par différents matériaux (Park et al., 2012)*

### **1.3 La précision d'usinage** (Dias et al., 2012; Ortorp et al., 2003; Riedy et al., 1997; Takahashi and Gunne, 2003)

L'usinage est une technique de laboratoire permettant de créer des éléments prothétiques à partir d'un matériau brut (le titane ou la zircone dans le cas des pièces implantaires). C'est le moyen de fabrication offrant la plus grande précision, ce qui en fait la technique la mieux appropriée à la conception de composants pour les superstructures sur implants qui exigent une excellente passivité. Ce mode de fabrication, de par sa précision, permet de réduire le hiatus et d'améliorer l'étanchéité des systèmes implantaires. Cette précision d'usinage diffère selon les marques leaders du marché.

Nous distinguons actuellement deux catégories de piliers implantaires usinés :

- *Les piliers usinés préfabriqués*, modifiables et non modifiables (pilier Multi-Unit) ;
- *Les piliers sur-mesure pour prothèse scellée* :
  - obtenus par technique de surcoulée (pilier « UCLA ») ;
  - obtenus par technique CFAO (pilier NobelProcera).

### 1.3.1 Les piliers standards préfabriqués

Leurs caractéristiques sont préétablies par le fabricant et répondent à des situations favorables en termes d'axes et de profil d'émergence. Ils existent en différents diamètres et hauteurs selon l'implant et l'épaisseur des tissus mous péri-implantaires ; ils peuvent être droits ou angulés avec ou sans système anti-rotationnel selon le type de réhabilitation prothétique, unitaire ou plurale.

A la différence des piliers sur-mesure, les piliers préfabriqués ne tiennent pas compte des contours gingivaux du patient. Certains de ces piliers sont modifiables au niveau de leur embase ce qui implique une perte de précision à ce niveau.

Ils présentent l'avantage d'être faciles d'utilisation et permettent la correction d'axes implantaires allant jusqu'à 10 degrés. Leur usinage permet de proposer une qualité de réalisation identique quel que soit le choix de la connectique.

### 1.3.2 Les piliers sur-mesure


Ils sont conçus et usinés spécifiquement pour chaque situation ce qui améliore la précision d'adaptation.

#### *1.3.2.1 Piliers obtenus par technique de surcoulée : le pilier UCLA (figure 30)*

Le pilier UCLA, dont la technique fut développée par l'Université de Californie à Los Angeles, d'où il tire son nom, a été commercialisé à partir de 1988 par la société 3i (pilier UCLA Certain®).

C'est un pilier transvissé dont la base usinée en alliage d'or ne subit pas de retouches pour maintenir la précision d'ajustement avec l'implant. L'embase est surmontée d'un cylindre en matériau calcinable lequel préfigure le futur puits de vissage. Cette gaine est modifiée par ajout de cire ou de résine Duralay®, afin de préfigurer la forme du futur pilier et la portion transgingivale puis subit une surcoulée pour une meilleure précision d'adaptation (Lewis et al., 1992).

Le pilier « UCLA » présente des avantages esthétiques (personnalisation du profil d'émergence, respect du feston gingival) et permet de corriger des divergences d'axes entre implant et prothèse allant jusqu'à 30 degrés.



*Figure 30 : Piliers UCLA : Cylindre calcinable sur bague en alliage d'or, maquette en cire, pilier (droit et angulé) coulé en alliage d'or*

Compte tenu du fait que cette technique de réalisation soit fastidieuse et coûteuse en termes de temps de réalisation et de coût des matériaux, leur utilisation s'est restreinte depuis l'émergence de la CFAO.

#### *1.3.2.2 Piliers obtenus par technique CFAO*

La technique CFAO (Conception et Fabrication Assistées par Ordinateur) ou CAD-CAM (Computer-Aided Design/Computer-Aided Manufacturing) fait ses premiers pas dans le domaine de la dentisterie dans les années 1980 ; dix ans plus tard apparaissent les premiers piliers implantaires sur-mesure (exemple : pilier Procera, Nobel Pharma®).

Les éléments implantaires élaborés par CFAO sont en titane ou en zircone pour la réalisation de chapes, armatures et piliers dont l'adaptation supra-implantaire est d'une grande précision, de l'ordre de 10 à 50  $\mu\text{m}$ . L'usage de céramiques à base d'alumine a été abandonné dans les années 2000, malgré ses qualités esthétiques, suite aux nombreux épisodes de fractures observés du fait des qualités mécaniques insuffisantes de ce matériau (résistance à la flexion, à la fracture, ténacité, etc.) (Gracis et al., 2012; Kim et al., 2013).

La CFAO permet de respecter l'homothétie des épaisseurs de matériaux afin d'éviter les retouches, néfastes pour le titane et la zircone (risque de fissuration, de fragilisation par changement de phase cristalline, de vieillissement en milieu humide).



*Figure 31 : Schémas comparatifs de piliers sur-mesure à gauche (Atlantis, Astra) et préfabriqués à droite.*

## **1.4 Le couple de serrage** (Jaworski et al., 2012; do Nascimento et al., 2009)

Ce facteur trouve son importance notamment dans les connectiques actives où l'augmentation du torque permet de réduire le hiatus et donc d'améliorer l'étanchéité des systèmes implantaires.

### 1.4.1 Définition

Egalement appelé *torque*, le couple de serrage est une force qui s'exprime en N/cm et qui est mesurée en bouche grâce à un tournevis, monté ou non (serrage manuel) sur une clef dynamométrique ou un dispositif électronique.

### 1.4.2 Description du phénomène de vissage

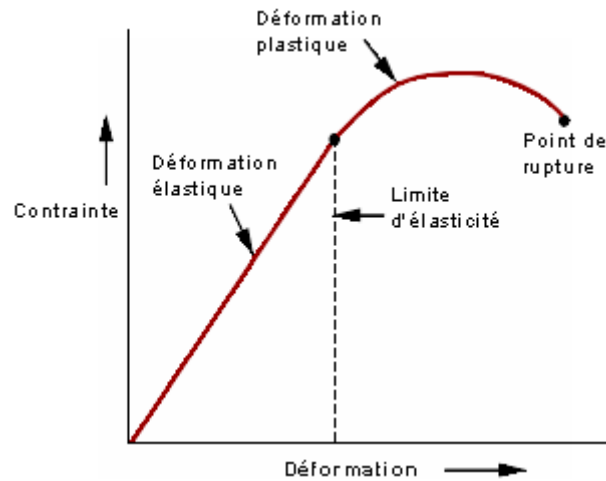
Le serrage d'une vis se déroule en deux étapes.

La vis s'engage d'abord passivement dans le pas de vis de l'implant jusqu'à son enfoncement complet ; si une friction du pilier apparaît avant la butée, le positionnement est nécessairement incorrect (radiographie de contrôle recommandée selon les connectiques).

Après cette insertion passive, le couple de serrage se met en œuvre ; une force apparaît (*précharge ou charge résiduelle*) et va permettre de plaquer les spires de la vis dans leurs contreparties à l'intérieur du corps de l'implant, limitant les phénomènes d'instabilité (Jörnés et al., 1992).

En fonction du module d'élasticité (= déformation d'un matériau soumis à des contraintes) lié à la composition de la vis (alliages or ou titane), celle-ci va s'allonger puis se déformer de manière réversible ou non, en mettant les spires sous tension (figure 32).

La contrainte de serrage doit être supérieure aux forces de dévissage et inférieure à la force de résistance en traction susceptible de provoquer la fracture de la vis (= déformation plastique irréversible).



*Figure 32 : Schéma matérialisant le comportement d'un matériau soumis à une contrainte avant rupture, issu du site de l'Université LAVAL de sciences et de génie ([www.ggl.ulaval.ca](http://www.ggl.ulaval.ca))*

Plusieurs études in vitro ont montré qu'en raison de l'élasticité propre de la vis et de problèmes d'irrégularité d'état de surface, la force de serrage diminuait de manière significative dans le temps.

Il est donc conseillé de re-torquer la vis quelques minutes après le premier serrage et régulièrement pendant les années de service de la prothèse (Kim et al., 2011; Winkler et al., 2003, Renouard, F., & Rangert, B. (1999). Evolution des risques de desserrage des vis de prothèse et de pilier. *Alternatives*, 2, 56-57).

Il incombe au praticien de suivre les recommandations des fabricants puisqu'elles correspondent à des valeurs de torque optimales fonction de la résistance mécanique de la vis et du pas de vis.

Ainsi, pour le vissage des piliers, le torque est compris entre 15 à 30 N/cm et pour celui des prothèses, les valeurs varient de 15 N/cm pour les restaurations plurales à 35 N/cm pour les restaurations unitaires.

### 1.4.3 Matériaux constitutifs des vis et revêtement

Par le passé, les vis de piliers étaient en alliage d'or compte tenu de ses propriétés mécaniques intéressantes, notamment concernant le coefficient d'allongement réduisant le risque de fracture de ces vis. Cependant, cette propriété n'était vraie que pour une seule utilisation puisque, la vis en or subissant une déformation plastique, il était fortement recommandé de la changer après chaque démontage de pilier (Byrne et al., 2006).

Cette solution très onéreuse a conduit les fabricants à s'orienter vers l'utilisation d'un autre matériau : le titane. Ce matériau moins coûteux présente en revanche un coefficient de friction élevé responsable de contraintes au niveau des spires supérieures de la vis et accélérant leur usure.

La présence d'un revêtement de faible coefficient de friction au niveau des spires rendrait possible l'augmentation de la précharge en réduisant les frottements lors du serrage et donc préviendrait le dévissage et l'usure du pas de vis (Jörn et al., 2014).

Le revêtement le plus étudié dans la littérature est le revêtement DLC ou Diamond-like Carbon (exemple : TorqTite® de NobelBiocare), composé de particules de carbone amorphe (Bacchi et al., 2015; Corazza et al., 2014; Kim et al., 2005). Il présente des propriétés avantageuses en termes de biocompatibilité, de résistance à l'usure et à la corrosion et permet de réduire le coefficient de friction des vis (effet lubrifiant). Cette proposition présente un certain intérêt notamment dans les connectiques à plat où seule la vis assure la liaison du système.

Le peu de recul offert par les études menées sur le sujet ne permet pas encore de conclure sur l'efficacité avérée de l'usage de ces revêtements sur la résistance au dévissage.

## **2 EVOLUTION VISANT A REDUIRE L'INFILTRAT INFLAMMATOIRE : LE CONCEPT DE SWITCHING PLATFORM (SP)**

### **2.1 Découverte et définition du concept de SP**

#### **2.1.1 Découverte**

En 1991, la Société 3i innove en proposant des implants de grand diamètre à large plateforme (implants WP, 5 et 6 mm) afin d'améliorer la stabilité primaire dans les cas d'échecs d'ostéo-intégration d'implants de diamètres standards (3,75 mm) ou dans les zones osseuses de mauvaise qualité (maxillaire postérieur). Les composants prothétiques y compris les piliers



implantaires de large diamètre n'étant pas encore disponibles sur le marché, la plupart des implants alors posés sont de diamètre standard (RP) et de grand diamètre (WP), tous restaurés avec les mêmes composants de 4,1 mm de diamètre.

Contre toute attente, le suivi radiographique à long terme de ces implants a montré une résorption osseuse verticale bien inférieure à celle observée autour d'implants de diamètres standards connectés à des piliers de diamètre correspondant (matching platform), mais cette observation ne sera prise en considération que bien plus tard (Lazzara and Porter, 2006).

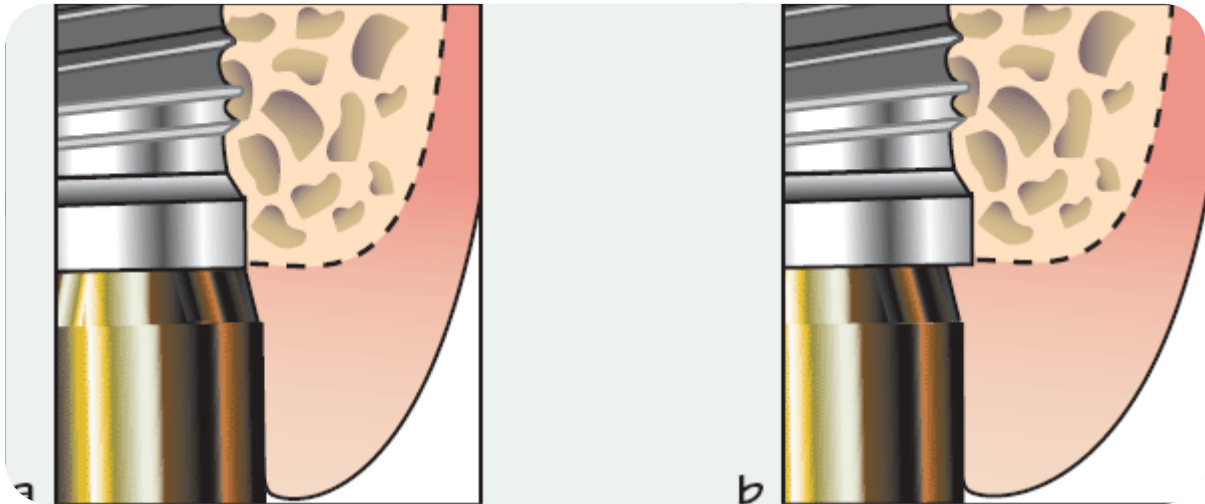
C'est donc de manière fortuite que le concept de switching platform ou plateforme de commutation est né ; son nom diffère selon les fabricants : Platform-switching (3i), Shifting platform (Nobel Biocare), Connective contour (Astratech), Tissue care connection (Dentsply), etc. (figure 33).

### 2.1.2 Définition du concept

Il s'agit du fait d'associer à une plateforme implantaire de diamètre standard ou large, un pilier dont le diamètre est sous-dimensionné (pilier RP pour implant WP, pilier NP pour implant RP), créant ainsi un décalage horizontal de la connectique (figure 33) et éloignant l'infiltrat inflammatoire du rebord osseux crestal.

La valeur de ce décalage horizontal circonférentiel varie selon la plateforme utilisée par rapport à l'implant ; certaines études montrent que le maintien osseux crestal est inversement proportionnel à la valeur de ce décalage (Atieh et al., 2010; Cocchetto et al., 2010).

Même si la plupart des études menées porte sur les connectiques internes, le concept peut aussi être appliqué aux connectiques externes (Pessoa et al., 2014; Sivoilella et al., 2013; Vandeweghe and De Bruyn, 2012).



*Figure 33 : Schémas mettant en évidence a. Le concept en bout-à-bout (matching platform)  
b. Le concept switching platform (Davaranah and Demurashvili, 2015)*

Disposant d'un recul clinique d'une trentaine d'années, nous pouvons aujourd'hui faire le point sur les avantages et les limites de ce concept.

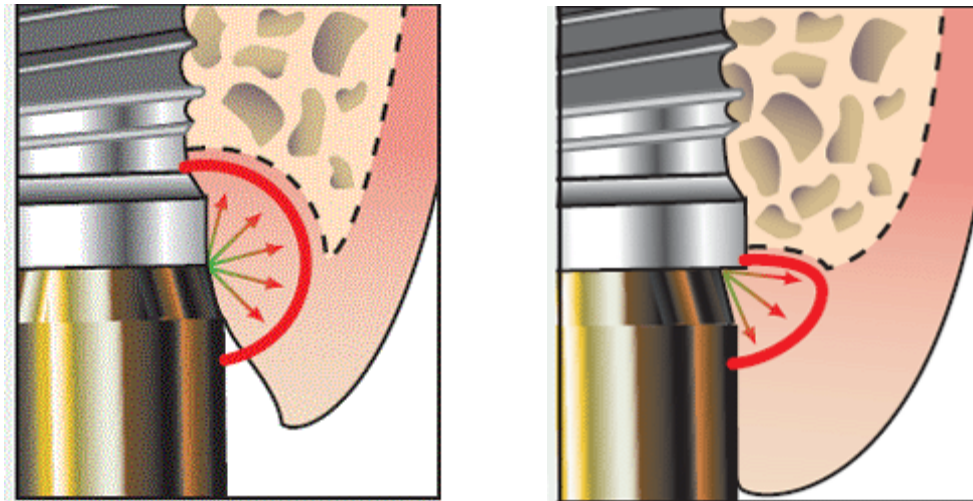
## **2.2 Intérêts et limites du concept de SP**

Le décalage horizontal de la connectique vers le centre du système implantaire et la réduction du diamètre du pilier par rapport à celui de l'implant auraient des répercussions positives aux niveaux osseux et esthétique (Makigusa et al., 2014; Vela-Nebot et al., 2006).

### **2.2.1 Sur le plan biologique**

L'infiltrat inflammatoire se situerait dans une zone d'exposition limitée, inférieure à 90° par rapport aux tissus péri-implantaires au lieu d'une surface d'exposition directe de 180° observée avec le système conventionnel (figure 34) (Lazzara and Porter, 2006).

L'exposition et le confinement réduits de l'infiltrat inflammatoire présent à l'intérieur du pilier engendreraient une moindre inflammation des tissus mous et de l'os crestal environnant.



*Figure 34 : Représentations schématiques comparant la trajectoire de diffusion de l'infiltrat inflammatoire et son impact sur le tissu osseux entre connectique standard (à gauche) et SP (à droite).*

Le positionnement de l'interface pilier-implant à distance de l'os crestal permettrait à l'espace biologique de s'établir horizontalement, sur la zone de retrait implant/pilier, permettant la création d'une surface horizontale supplémentaire à la croissance des tissus mous (Al-Nsour et al., 2012). La lyse osseuse, alors non projetée sur un axe vertical, serait limitée, n'atteignant pas la première spire (Luongo et al., 2008).

### 2.2.2 Sur le plan esthétique

La préservation osseuse crestale contribue à garantir l'esthétique en assurant un meilleur soutien aux tissus mous (collet, papille). Le SP permettant un volume d'attache plus grand pour le tissu conjonctif, il se forme un *anneau gingival* autour de la base du pilier implantaire lequel constitue une barrière protectrice face aux agressions extérieures (Siffert, F., & Etienne, O. (2011) Le concept de platform-switching: analyse de la littérature. *Titane*, 8, 260-268).

La moindre résorption osseuse circonférentielle associée à ce concept permettrait de réduire les distances inter-implants classiquement définies. Ceci présenterait un avantage notamment en secteur esthétique, dans la gestion des tissus mous au niveau des incisives latérales maxillaires ou des incisives mandibulaires où le positionnement mésio-distal assez restreint des implants rend délicat le maintien des papilles.

Avec des implants classiques, un minimum de 3 mm de distance inter-implantaire est nécessaire pour préserver l'os marginal. Or, des distances inférieures à 3 mm entre implants pourvus d'une connexion cône morse associée à un SP, n'entraîneraient pas de différences statistiquement

significatives dans la perte osseuse autour des implants (Prasad KD. Et coll., 2011). Cette observation s'expliquerait par, en plus de caractéristiques du SP, la faible valeur du microgap offerte par la connectique cône morse (friction + vissage). Néanmoins, la quantification exacte de l'écart entre 2 implants à SP reste encore à préciser.

### 2.2.3 Sur le plan mécanique

De nombreuses études montrent que les contraintes subies par l'os cortical sont moins importantes en présence d'une connectique SP par rapport à une connexion en bout-à-bout.

Bouazza et Aradyan, ont mené respectivement en 2015 et 2016, deux études similaires quant à la répartition des contraintes subies par un implant en fonction, l'un à connectique alignée (matching platform) et l'autre à connectique rétrécie (SP). Ces travaux ont été réalisés à partir de modèles mandibulaires numérisés en 3D sur lesquels sont reproduites les portions osseuses, corticale et spongieuse selon un os de type II (Lekholm et Zarb, 1985).

Le but de leurs travaux était d'étudier l'influence du concept SP sur l'os péri-implantaire par la méthode des éléments finis. Chaque modèle est soumis à des forces obliques et verticales d'une valeur de 100 newtons (N) (valeur inférieure aux forces masticatoires observées en secteur postérieur chez un sujet normo-denté (160 N en moyenne)).

Les conclusions de ces études sont similaires ; la présence du SP ne modifie pas de manière significative le niveau de contraintes exercé sur l'os trabéculaire alors qu'une réduction significative des contraintes appliquées en vertical et en oblique est objectivée au niveau de l'os cortical. Cette diminution du stress au niveau cortical peut constituer une raison biomécanique expliquant que le SP réduise la ROPI observée après restauration prothétique (Aradya et al., 2016; Bouazza-Juanes et al., 2015).

De manière générale, les forces occlusales qui s'appliquent sur un implant entraînent une déformation élastique du corps implantaire, responsable de micromouvements au niveau de la connectique et de contraintes au niveau de l'os marginal.

Avec le SP, les contraintes occlusales et micromouvements se déplacent à distance de l'interface os/implant. Normalement réparties à la périphérie du col, ces forces sont transmises en direction du centre de l'implant ; la redistribution des forces est donc plus harmonieuse (Sivolella et al., 2013), la fatigue ne s'exerçant plus à proximité immédiate de l'os.

Cependant, il n'est pas exclu que cette répartition homogène puisse être imputée à l'utilisation d'implants de large diamètre, puisque la surface de contact avec l'os se trouve augmentée (Maeda et al., 2007; Tabata et al., 2011).

Du fait d'une surface d'assise prothétique plus restreinte, les contraintes mécaniques sont plus élevées au voisinage de la connexion, du pilier et de la vis de rétention dans le corps de l'implant ; la survenue de fractures à ce niveau peut alors être observée ce qui peut entraîner l'échec du traitement implantaire par dépose complète du système (Zhu et al., 2015).

#### 2.2.4      Résumé

Le concept SP ou le fait de décaler horizontalement la connectique implantaire vers le centre de l'implant a pour conséquences :

- d'éloigner de l'os péri-implantaire les bactéries présentes dans le système d'implant ;
- d'orienter l'infiltrat inflammatoire à 90° par rapport aux tissus péri-implantaires ;
- la formation d'une plateforme propice au développement d'un anneau gingival ;
- une meilleure adsorption des contraintes vers le centre de l'implant.

Rappelons que selon les critères de succès d'Albrektsson, une perte osseuse verticale jusqu'à 2 mm est observée durant l'année qui suit la mise en charge de l'implant à deux étages en position juxta-osseuse. Avec le concept de SP, la quantité de remodelage osseux de la crête est sensiblement réduite autour des implants.

La lyse osseuse verticale semblerait ne pas dépasser le col implantaire (0,36 mm en moyenne à 1 an) et la lyse horizontale serait réduite, la plateforme favorisant la reformation de l'espace biologique (Hsu et al., 2017; Luongo et al., 2008).

Cette découverte permettrait de remettre en question les règles de positionnement jusqu'alors définies et de réduire la distance inter-implants et entre implants et dents naturelles, intérêt trouvant son importance en secteur esthétique (reformation papillaire).

### **2.3      Etudes scientifiques et conclusions actuelles de la littérature sur le concept de switching platform (SP) concernant la préservation osseuse péri-implantaire**

Les variations de hauteurs de l'os marginal autour d'un implant ostéo-intégré constituent le meilleur moyen de suivi clinique des praticiens.

La prise de clichés radiographiques régulière durant le maintien de l'implant en bouche est un moyen simple de mettre en évidence une quelconque complication objectivée par une perte osseuse à son niveau. C'est donc par différentes mesures effectuées en divers points sur les radiographies faites sur les mêmes patients, dans les mêmes conditions mais à intervalles de temps différents, que sont réalisées les études scientifiques portant sur les mesures de ROPI.

Pour recueillir les conclusions actuelles portant sur le SP, une recherche bibliographique a été lancée sur la base de données Pubmed nous livrant plusieurs centaines de résultats depuis 2005, preuve que ce concept suscite de nombreuses curiosités.

Pour affiner la recherche et obtenir des informations avec un niveau de preuve acceptable, les mots-clés « switching platform », « bone loss » et « meta-analysis » ont été insérés : 14 résultats sont alors apparus des publications dont la plus ancienne remonte à octobre 2010 et la plus récente à janvier 2017.

Toutes ces méta-analyses sans exception reconnaissent le rôle bénéfique des implants à SP dans la préservation du niveau osseux marginal péri-implantaire et des tissus mous par rapport aux implants à matching platform, pour lesquels plateformes et connectiques implantaire ont le même diamètre.

La différence de résorption osseuse serait significative dès la première année de mise en charge où la perte osseuse se situerait à hauteur du col pour les implants à SP tandis qu'elle peut atteindre jusqu'à la première spire des implants à connectiques standards (Albrektsson et al., 1986; Herekar et al., 2014; Hsu et al., 2017; Strietzel et al., 2015).

En effet, il semblerait que les implants à SP montrent une moindre inflammation des tissus péri-implantaires et une survenue moins fréquente de péri-implantites à moyen terme (Duque et al., 2016; Macedo et al., 2016).

La supériorité de ce concept en termes de conservation osseuse serait aussi mise en évidence dans les protocoles d'extraction-implantation immédiate (Canullo et al., 2016; Kinaia et al., 2014).

Ces études précisent néanmoins que, même s'il existe une différence significative concernant la résorption osseuse observée en faveur du concept SP, cela ne remet pas en cause le succès du traitement car il n'existe pas de différence significative concernant les échecs et les taux de survie implantaire (Atieh et al., 2010; Chrcanovic et al., 2015; Guerra et al., 2014; Santiago Junior et al., 2016; Stafford, 2012).

Les conclusions de ces études recommandent tout de même d'interpréter avec prudence les données recueillies du fait de la présence potentielle de biais (hétérogénéité des études incluses, échantillons de petite taille (Annibali et al., 2012; Strietzel et al., 2015)) et de réaliser des études cliniques randomisées à long terme (supérieures à 10 ans) pour confirmer la validité du concept (Atieh et al., 2010).

Meloni SM et al. ont publié en 2016, la suite de leur étude clinique randomisée de 2014 dont le recul clinique était de 9 mois.

L'étude consiste à comparer la réponse inflammatoire observée autour d'implants unitaires à SP et à matching platform en secteur postérieur.

Au terme des 3 ans d'observation, les auteurs concluent que les résultats obtenus sont de nouveau comparables entre les concepts, sans différence significative mise en évidence, en termes de résorption osseuse, de profondeur de sondage et de saignement au sondage (Meloni et al., 2014, 2016).

## IV CONCLUSIONS

En raison de la multitude de systèmes implantaires disponibles sur le marché, ce travail avait pour objectif de faire le point dans la littérature actuelle sur les critères d'importance permettant au praticien un choix raisonné d'un système d'implant en vue de préserver au maximum le capital osseux de son patient.

La résorption osseuse péri-implantaire à court terme (cratérisation) ou à moyen et long termes (maladies péri-implantaires) est d'origine plurifactorielle et dépend de nombreux critères plus ou moins contrôlables tels que la précision d'ajustement entre l'implant et le pilier, le degré de micromouvement entre les composants, les forces de couple utilisées pour les relier, l'hôte (des résultats différents sur deux patients comparables et traités par le même praticien), etc. (Baixe et al., 2016; Renouard and Nisand, 2006).

La présence et la localisation d'un microgap systématique dans les implants à 2 étages semble être en relation avec la ROPI observée.

Aujourd'hui, le processus de fabrication des pièces implantaires, les connectiques actives et les couples de serrage adaptés permettent d'assurer une certaine précision d'ajustement entre le col de l'implant et le pilier prothétique, réduisant la valeur de ce microgap à quelques microns (Fernández et al., 2014). Malgré tout, des micromouvements se produisent à son niveau, responsables d'un effet de pompage et conduisant à une contamination du système interne de l'implant par des bactéries et des fluides oraux (Hermann et al., 2001).

Les études décrivent une contamination quel que soit le système implantaire mais montrent une étanchéité supérieure des connectiques internes sur les connectiques externes ((Koo et al., 2012), malgré une moindre facilité d'utilisation. Les connexions cônes morse associées au concept de switching platform montrent une meilleure préservation osseuse marginale (Macedo et al., 2016; Scarano et al., 2016; Schmitt et al., 2014; da Silva-Neto et al., 2017; Tang et al., 2017) et une moindre survenue de péri-implantites notamment dans les secteurs esthétiques lorsque la connectique est en position sous-crestale (Aimetti et al., 2015; Kütan et al., 2015; Veis et al., 2010).

Le puits d'accès à la vis dont la dimension occupe une surface non négligeable de la face occlusale, constitue une autre voie de contamination si les matériaux de remplissage ne



garantissent pas une étanchéité hermétique (Cavalcanti et al., 2016; do Nascimento et al., 2016; Raab et al., 2017).

Malgré toutes ces innovations dans le domaine, nous ne pouvons nier la fiabilité des implants Branemark qui présentent une intégration osseuse dans plus de 95 % des cas, quelles que soient les indications (protocole standard, extraction/implantation immédiate, mise en charge immédiate, etc.), et des taux de survie à 10 ans supérieurs à 90 % (Esposito et al., 1998) ; pourtant ceux-ci sont posés en deux temps chirurgicaux et ne présentent ni connectique interne ni conception SP.

Le praticien qui souhaite se mettre à la page doit se montrer méfiant quant aux nouveautés du marché car les industriels se servent d'études réalisées à court terme, bénéficiant donc de peu de suivi clinique, afin de faire évoluer leurs produits et permettre leur commercialisation.

## BIBLIOGRAPHIE

- Abrahamsson, I., Berglundh, T., and Lindhe, J. (1997). The mucosal barrier following abutment dis/reconnection. An experimental study in dogs. *J. Clin. Periodontol.* 24, 568–572.
- Abrahamsson, I., Berglundh, T., and Lindhe, J. (1998). Soft tissue response to plaque formation at different implant systems. A comparative study in the dog. *Clin. Oral Implants Res.* 9, 73–79.
- Adell, R. (1985). Tissue integrated prostheses in clinical dentistry. *Int. Dent. J.* 35, 259–265.
- Aimetti, M., Ferrarotti, F., Mariani, G.M., Ghelardoni, C., and Romano, F. (2015). Soft tissue and crestal bone changes around implants with platform-switched abutments placed nonsubmerged at subcrestal position: a 2-year clinical and radiographic evaluation. *Int. J. Oral Maxillofac. Implants* 30, 1369–1377.
- Al Amri, M.D. (2016). Influence of interimplant distance on the crestal bone height around dental implants: A systematic review and meta-analysis. *J. Prosthet. Dent.* 115, 278–282.e1.
- Albrektsson, T., Brånemark, P.I., Hansson, H.A., and Lindström, J. (1981). Osseointegrated titanium implants. Requirements for ensuring a long-lasting, direct bone-to-implant anchorage in man. *Acta Orthop. Scand.* 52, 155–170.
- Albrektsson, T., Zarb, G., Worthington, P., and Eriksson, A.R. (1986). The long-term efficacy of currently used dental implants: a review and proposed criteria of success. *Int. J. Oral Maxillofac. Implants* 1, 11–25.
- Al-Nsour, M.M., Chan, H.-L., and Wang, H.-L. (2012). Effect of the platform-switching technique on preservation of peri-implant marginal bone: a systematic review. *Int. J. Oral Maxillofac. Implants* 27, 138–145.
- Alonso-Gonzalez, R., Aloy-Prosper, A., Penarrocha-Oltra, D., Penarrocha-Diago, M., and Penarrocha-Diago, M. (2012). Marginal bone loss in relation to platform switching implant insertion depth: An update. *J. Clin. Exp. Dent.* e173–e179.
- Al-Thobity, A., Kutkut, A., and Almas, K. (2016). Microthreaded Implants and Crestal Bone Loss: A Systematic Review. *J. Oral Implantol.*
- Annibali, S., Bignozzi, I., Cristalli, M.P., Graziani, F., La Monaca, G., and Polimeni, A. (2012). Peri-implant marginal bone level: a systematic review and meta-analysis of studies comparing platform switching versus conventionally restored implants. *J. Clin. Periodontol.* 39, 1097–1113.
- Aradya, A., Kumar, U.K., and Chowdhary, R. (2016). Influence of different abutment diameter of implants on the peri-implant stress in the crestal bone: A three-dimensional finite element analysis--In vitro study. *Indian J. Dent. Res. Off. Publ. Indian Soc. Dent. Res.* 27, 78–85.
- Atieh, M.A., Ibrahim, H.M., and Atieh, A.H. (2010). Platform switching for marginal bone preservation around dental implants: a systematic review and meta-analysis. *J. Periodontol.* 81, 1350–1366.
- Bacchi, A., Regalin, A., Bhering, C.L.B., Alessandretti, R., and Spazzin, A.O. (2015). Loosening torque of Universal Abutment screws after cyclic loading: influence of tightening technique and screw coating. *J. Adv. Prosthodont.* 7, 375–379.
- Baixé, S., Tenenbaum, H., and Etienne, O. (2016). [Microbial contamination of the implant-abutment connections: Review of the literature]. *Rev. Stomatol. Chir. Maxillo-Faciale Chir. Orale* 117, 20–25.

- Barros, R.R.M., Novaes, A.B., Muglia, V.A., Iezzi, G., and Piattelli, A. (2010). Influence of interimplant distances and placement depth on peri-implant bone remodeling of adjacent and immediately loaded Morse cone connection implants: a histomorphometric study in dogs. *Clin. Oral Implants Res.* 21, 371–378.
- Baumgarten, H.S., and Chiche, G.J. (1995). Diagnosis and evaluation of complications and failures associated with osseointegrated implants. *Compend. Contin. Educ. Dent. Jamesburg NJ* 1995 16, 814, 816, 818 passim.
- Bengazi, F., Wennström, J.L., and Lekholm, U. (1996). Recession of the soft tissue margin at oral implants. A 2-year longitudinal prospective study. *Clin. Oral Implants Res.* 7, 303–310.
- Berberi, A., Maroun, D., Kanj, W., Amine, E.Z., and Philippe, A. (2016). Micromovement Evaluation of Original and Compatible Abutments at the Implant-abutment Interface. *J. Contemp. Dent. Pract.* 17, 907–913.
- Berglundh, T., Lindhe, J., Marinello, C., Ericsson, I., and Liljenberg, B. (1992). Soft tissue reaction to de novo plaque formation on implants and teeth. An experimental study in the dog. *Clin. Oral Implants Res.* 3, 1–8.
- Binon, P.P. (1996). The effect of implant/abutment hexagonal misfit on screw joint stability. *Int. J. Prosthodont.* 9, 149–160.
- Binon, P.P. (2000). Implants and components: entering the new millennium. *Int. J. Oral Maxillofac. Implants* 15, 76–94.
- Bouazza-Juanes, K., Martínez-González, A., Peiró, G., Ródenas, J.-J., and López-Mollá, M.-V. (2015). Effect of platform switching on the peri-implant bone: A finite element study. *J. Clin. Exp. Dent.* 7, e483-488.
- Brunski, J.B. (1999). In vivo bone response to biomechanical loading at the bone/dental-implant interface. *Adv. Dent. Res.* 13, 99–119.
- Buser, D., Schenk, R.K., Steinemann, S., Fiorellini, J.P., Fox, C.H., and Stich, H. (1991). Influence of surface characteristics on bone integration of titanium implants. A histomorphometric study in miniature pigs. *J. Biomed. Mater. Res.* 25, 889–902.
- Buser, D., Weber, H.P., Donath, K., Fiorellini, J.P., Paquette, D.W., and Williams, R.C. (1992). Soft tissue reactions to non-submerged unloaded titanium implants in beagle dogs. *J. Periodontol.* 63, 225–235.
- Buser, D., Mericske-Stern, R., Bernard, J.P., Behneke, A., Behneke, N., Hirt, H.P., Belser, U.C., and Lang, N.P. (1997). Long-term evaluation of non-submerged ITI implants. Part 1: 8-year life table analysis of a prospective multi-center study with 2359 implants. *Clin. Oral Implants Res.* 8, 161–172.
- Byrne, D., Jacobs, S., O'Connell, B., Houston, F., and Claffey, N. (2006). Preloads generated with repeated tightening in three types of screws used in dental implant assemblies. *J. Prosthodont. Off. J. Am. Coll. Prosthodont.* 15, 164–171.
- Canullo, L., Caneva, M., and Tallarico, M. (2016). Ten-year hard and soft tissue results of a pilot double-blinded randomized controlled trial on immediately loaded post-extractive implants using platform-switching concept. *Clin. Oral Implants Res.*
- Carneiro, T. de A.P.N., Dietrich, L., Prudente, M.S., da Silva Neto, J.P., do Prado, C.J., De Araújo, C.A., and das Neves, F.D. (2016). Fracture Resistance of Internal Conical and External Hexagon: Regular and Narrow Implant-Abutment Assemblies. *Implant Dent.* 25, 510–514.

- Cavalcanti, A.G. de A., Fonseca, F.T.A., Zago, C.D.R., Brito Junior, R.B., and França, F.M.G. (2016). Efficacy of Gutta-Percha and Polytetrafluoroethylene Tape to Microbiologically Seal the Screw Access Channel of Different Prosthetic Implant Abutments. *Clin. Implant Dent. Relat. Res.* 18, 778–787.
- Charalampakis, G., Abrahamsson, I., Carcuac, O., Dahlén, G., and Berglundh, T. (2014). Microbiota in experimental periodontitis and peri-implantitis in dogs. *Clin. Oral Implants Res.* 25, 1094–1098.
- Chrcanovic, B.R., Albrektsson, T., and Wennerberg, A. (2014). Flapless versus conventional flapped dental implant surgery: a meta-analysis. *PloS One* 9, e100624.
- Chrcanovic, B.R., Albrektsson, T., and Wennerberg, A. (2015). Bruxism and Dental Implants: A Meta-Analysis. *Implant Dent.* 24, 505–516.
- Cocchetto, R., Traini, T., Caddeo, F., and Celletti, R. (2010). Evaluation of hard tissue response around wider platform-switched implants. *Int. J. Periodontics Restorative Dent.* 30, 163–171.
- Cochran, D.L. (1999). A comparison of endosseous dental implant surfaces. *J. Periodontol.* 70, 1523–1539.
- Cochran, D.L., Schenk, R.K., Lussi, A., Higginbottom, F.L., and Buser, D. (1998). Bone response to unloaded and loaded titanium implants with a sandblasted and acid-etched surface: a histometric study in the canine mandible. *J. Biomed. Mater. Res.* 40, 1–11.
- Collaert, B., and De Bruyn, H. (1998). Comparison of Brånemark fixture integration and short-term survival using one-stage or two-stage surgery in completely and partially edentulous mandibles. *Clin. Oral Implants Res.* 9, 131–135.
- Corazza, P.H., de Moura Silva, A., Cavalcanti Queiroz, J.R., Salazar Marocho, S.M., Bottino, M.A., Massi, M., and de Assunção e Souza, R.O. (2014). Carbon film coating of abutment surfaces: effect on the abutment screw removal torque. *Implant Dent.* 23, 434–438.
- Cosyn, J., Van Aelst, L., Collaert, B., Persson, G.R., and De Bruyn, H. (2011). The peri-implant sulcus compared with internal implant and suprastructure components: a microbiological analysis. *Clin. Implant Dent. Relat. Res.* 13, 286–295.
- Davarpanah, M., and Demurashvili, S.S.-M., Philippe Rajzbaum, Keyvan Davarpanah, Georgy (2015). *Manuel d’implantologie clinique. 3e édition - Editions CdP: Concepts, intégration des protocoles et esquisses de nouveaux paradigmes (Initiatives Sante).*
- Davarpanah, M., and Moncler, S.S.- (2008). *Manuel d’implantologie clinique: Concepts, protocoles et innovations récentes (Éd. CdP).*
- Davarpanah, M., Martinez, H., and Tecucianu, J.F. (2000). Apical-coronal implant position: recent surgical proposals. Technical note. *Int. J. Oral Maxillofac. Implants* 15, 865–872.
- Davies, J.E. (2003). Understanding peri-implant endosseous healing. *J. Dent. Educ.* 67, 932–949.
- Degidi, M., Perrotti, V., Shibli, J.A., Novaes, A.B., Piattelli, A., and Iezzi, G. (2011). Equicrestal and subcrestal dental implants: a histologic and histomorphometric evaluation of nine retrieved human implants. *J. Periodontol.* 82, 708–715.
- Dias, E.C.L. de C. e M., Bisognin, E.D.C., Harari, N.D., Machado, S.J., da Silva, C.P., Soares, G.D. de A., and Vidigal, G.M. (2012). Evaluation of implant-abutment microgap and bacterial leakage in five external-hex implant systems: an in vitro study. *Int. J. Oral Maxillofac. Implants* 27, 346–351.

- Dohan Ehrenfest, D.M., Coelho, P.G., Kang, B.-S., Sul, Y.-T., and Albrektsson, T. (2010). Classification of osseointegrated implant surfaces: materials, chemistry and topography. *Trends Biotechnol.* 28, 198–206.
- Duarte, A.R.C., Rossetti, P.H.O., Rossetti, L.M.N., Torres, S.A., and Bonachela, W.C. (2006). In vitro sealing ability of two materials at five different implant-abutment surfaces. *J. Periodontol.* 77, 1828–1832.
- Duque, A.D., Aristizabal, A.G., Londoño, S., Castro, L., and Alvarez, L.G. (2016). Prevalence of peri-implant disease on platform switching implants: a cross-sectional pilot study. *Braz. Oral Res.* 30.
- Ercoli, C., Jammal, G., Buyers, M., Tsigarida, A.A., Chochlidakis, K.M., Feng, C., and Caton, J. (2017). The Influence of Apico-Coronal Implant Placement on Post-Surgical Crestal Bone Loss in Humans. *J. Periodontol.* 1–14.
- Ericsson, I., Berglundh, T., Marinello, C., Liljenberg, B., and Lindhe, J. (1992). Long-standing plaque and gingivitis at implants and teeth in the dog. *Clin. Oral Implants Res.* 3, 99–103.
- Ericsson, I., Nilner, K., Klinge, B., and Glantz, P.O. (1996). Radiographical and histological characteristics of submerged and nonsubmerged titanium implants. An experimental study in the Labrador dog. *Clin. Oral Implants Res.* 7, 20–26.
- Eriksson, A.R., and Albrektsson, T. (1983). Temperature threshold levels for heat-induced bone tissue injury: a vital-microscopic study in the rabbit. *J. Prosthet. Dent.* 50, 101–107.
- Esposito, M., Hirsch, J.M., Lekholm, U., and Thomsen, P. (1998). Biological factors contributing to failures of osseointegrated oral implants. (I). Success criteria and epidemiology. *Eur. J. Oral Sci.* 106, 527–551.
- Fernández, M., Delgado, L., Molmeneu, M., García, D., and Rodríguez, D. (2014). Analysis of the misfit of dental implant-supported prostheses made with three manufacturing processes. *J. Prosthet. Dent.* 111, 116–123.
- Fickl, S., Kerschull, M., Schupbach, P., Zühr, O., Schlagenhaut, U., and Hürzeler, M.B. (2011). Bone loss after full-thickness and partial-thickness flap elevation. *J. Clin. Periodontol.* 38, 157–162.
- Gil, F.J., Herrero-Climent, M., Lázaro, P., and Rios, J.V. (2014). Implant–abutment connections: influence of the design on the microgap and their fatigue and fracture behavior of dental implants. *J. Mater. Sci. Mater. Med.* 25, 1825–1830.
- Glauser, R., Réé, A., Lundgren, A., Gottlow, J., Hämmerle, C.H., and Schärer, P. (2001). Immediate occlusal loading of Brånemark implants applied in various jawbone regions: a prospective, 1-year clinical study. *Clin. Implant Dent. Relat. Res.* 3, 204–213.
- Goiato, M.C., Pellizzer, E.P., da Silva, E.V.F., Bonatto, L. da R., and dos Santos, D.M. (2015). Is the internal connection more efficient than external connection in mechanical, biological, and esthetical point of views? A systematic review. *Oral Maxillofac. Surg.* 19, 229–242.
- Gracis, S., Michalakis, K., Vigolo, P., Vult von Steyern, P., Zwahlen, M., and Sailer, I. (2012). Internal vs. external connections for abutments/reconstructions: a systematic review. *Clin. Oral Implants Res.* 23 Suppl 6, 202–216.
- Grunder, U., and Strub, J.R. (1990). Implant-supported suprastructure design. *Int. J. Periodontics Restorative Dent.* 10, 18–39.

- Guerra, F., Wagner, W., Wiltfang, J., Rocha, S., Moergel, M., Behrens, E., and Nicolau, P. (2014). Platform switch versus platform match in the posterior mandible – 1-year results of a multicentre randomized clinical trial. *J. Clin. Periodontol.* *41*, 521–529.
- Gulati, M., Govila, V., Verma, S., Rajkumar, B., Anand, V., Aggarwal, A., and Jain, N. (2015). In Vivo Evaluation of Two-Piece Implants Placed Following One-Stage and Two-Stage Surgical Protocol in Posterior Mandibular Region. Assessment of Alterations in Crestal Bone Level. *Clin. Implant Dent. Relat. Res.* *17*, 854–861.
- Hämmerle, C.H., Wagner, D., Brägger, U., Lussi, A., Karayiannis, A., Joss, A., and Lang, N.P. (1995). Threshold of tactile sensitivity perceived with dental endosseous implants and natural teeth. *Clin. Oral Implants Res.* *6*, 83–90.
- Hansson, S. (1999). The implant neck: smooth or provided with retention elements. A biomechanical approach. *Clin. Oral Implants Res.* *10*, 394–405.
- Hansson, S. (2003). A conical implant-abutment interface at the level of the marginal bone improves the distribution of stresses in the supporting bone. An axisymmetric finite element analysis. *Clin. Oral Implants Res.* *14*, 286–293.
- Herekar, M., Sethi, M., Mulani, S., Fernandes, A., and Kulkarni, H. (2014). Influence of platform switching on periimplant bone loss: a systematic review and meta-analysis. *Implant Dent.* *23*, 439–450.
- Hermann, J.S., Schoolfield, J.D., Schenk, R.K., Buser, D., and Cochran, D.L. (2001). Influence of the size of the microgap on crestal bone changes around titanium implants. A histometric evaluation of unloaded non-submerged implants in the canine mandible. *J. Periodontol.* *72*, 1372–1383.
- Hsu, Y.-T., Lin, G.-H., and Wang, H.-L. (2017). Effects of Platform-Switching on Peri-implant Soft and Hard Tissue Outcomes: A Systematic Review and Meta-analysis. *Int. J. Oral Maxillofac. Implants* *32*, e9–e24.
- Jacobs, R., and van Steenberghe, D. (1991). Comparative evaluation of the oral tactile function by means of teeth or implant-supported prostheses. *Clin. Oral Implants Res.* *2*, 75–80.
- Jaworski, M.E., Melo, A.C.M., Picheth, C.M.T., and Sartori, I.A. de M. (2012). Analysis of the bacterial seal at the implant-abutment interface in external-hexagon and Morse taper-connection implants: an in vitro study using a new methodology. *Int. J. Oral Maxillofac. Implants* *27*, 1091–1095.
- Jemt, T., and Book, K. (1996). Prosthesis misfit and marginal bone loss in edentulous implant patients. *Int. J. Oral Maxillofac. Implants* *11*, 620–625.
- Jemt, T., Book, K., and Karlsson, S. (1993). Occlusal force and mandibular movements in patients with removable overdentures and fixed prostheses supported by implants in the maxilla. *Int. J. Oral Maxillofac. Implants* *8*, 301–308.
- Jeong, S.-M., Choi, B.-H., Li, J., Kim, H.-S., Ko, C.-Y., Jung, J.-H., Lee, H.-J., Lee, S.-H., and Engelke, W. (2007). Flapless implant surgery: an experimental study. *Oral Surg. Oral Med. Oral Pathol. Oral Radiol. Endod.* *104*, 24–28.
- Jokstad, A., Braegger, U., Brunski, J.B., Carr, A.B., Naert, I., and Wennerberg, A. (2003). Quality of dental implants. *Int. Dent. J.* *53*, 409–443.
- Jörn, D., Kohorst, P., Besdo, S., Rücker, M., Stiesch, M., and Borchers, L. (2014). Influence of lubricant on screw preload and stresses in a finite element model for a dental implant. *J. Prosthet. Dent.* *112*, 340–348.

- Jörn us, L., Jemt, T., and Carlsson, L. (1992). Loads and designs of screw joints for single crowns supported by osseointegrated implants. *Int. J. Oral Maxillofac. Implants* 7, 353–359.
- Karabuda, Z.C., Abdel-Haq, J., and Arisan, V. (2011). Stability, marginal bone loss and survival of standard and modified sand-blasted, acid-etched implants in bilateral edentulous spaces: a prospective 15-month evaluation. *Clin. Oral Implants Res.* 22, 840–849.
- Khang, W., Feldman, S., Hawley, C.E., and Gunsolley, J. (2001). A multi-center study comparing dual acid-etched and machined-surfaced implants in various bone qualities. *J. Periodontol.* 72, 1384–1390.
- Kim, K.-S., Lim, Y.-J., Kim, M.-J., Kwon, H.-B., Yang, J.-H., Lee, J.-B., and Yim, S.-H. (2011). Variation in the total lengths of abutment/implant assemblies generated with a function of applied tightening torque in external and internal implant-abutment connection. *Clin. Oral Implants Res.* 22, 834–839.
- Kim, S.K., Lee, J.B., Koak, J.Y., Heo, S.J., Lee, K.R., Cho, L.R., and Lee, S.S. (2005). An abutment screw loosening study of a Diamond Like Carbon-coated CP titanium implant. *J. Oral Rehabil.* 32, 346–350.
- Kim, S.-S., Yeo, I.-S., Lee, S.-J., Kim, D.-J., Jang, B.M., Kim, S.-H., and Han, J.-S. (2013). Clinical use of alumina-toughened zirconia abutments for implant-supported restoration: prospective cohort study of survival analysis. *Clin. Oral Implants Res.* 24, 517–522.
- Kinaia, B.M., Shah, M., Neely, A.L., and Goodis, H.E. (2014). Crestal bone level changes around immediately placed implants: a systematic review and meta-analyses with at least 12 months' follow-up after functional loading. *J. Periodontol.* 85, 1537–1548.
- Koo, K.-T., Lee, E.-J., Kim, J.-Y., Seol, Y.-J., Han, J.S., Kim, T.-I., Lee, Y.M., Ku, Y., Wikesj , U.M.E., and Rhyu, I.-C. (2012). The effect of internal versus external abutment connection modes on crestal bone changes around dental implants: a radiographic analysis. *J. Periodontol.* 83, 1104–1109.
- K tan, E., Bolukbasi, N., Yildirim-Ondur, E., and Ozdemir, T. (2015). Clinical and Radiographic Evaluation of Marginal Bone Changes around Platform-Switching Implants Placed in Crestal or Subcrestal Positions: A Randomized Controlled Clinical Trial. *Clin. Implant Dent. Relat. Res.* 17 *Suppl* 2, e364-375.
- Lazzara, R.J., and Porter, S.S. (2006). Platform switching: a new concept in implant dentistry for controlling postrestorative crestal bone levels. *Int. J. Periodontics Restorative Dent.* 26, 9–17.
- Lewis, S.G., Llamas, D., and Avera, S. (1992). The UCLA abutment: a four-year review. *J. Prosthet. Dent.* 67, 509–515.
- Lindhe, J., Meyle, J., and Group D of European Workshop on Periodontology (2008). Peri-implant diseases: Consensus Report of the Sixth European Workshop on Periodontology. *J. Clin. Periodontol.* 35, 282–285.
- Luongo, R., Traini, T., Guidone, P.C., Bianco, G., Cocchetto, R., and Celletti, R. (2008). Hard and soft tissue responses to the platform-switching technique. *Int. J. Periodontics Restorative Dent.* 28, 551–557.
- Macedo, J.P., Pereira, J., Vahey, B.R., Henriques, B., Benfatti, C.A.M., Magini, R.S., L pez-L pez, J., and Souza, J.C.M. (2016). Morse taper dental implants and platform switching: The new paradigm in oral implantology. *Eur. J. Dent.* 10, 148–154.
- Maeda, Y., Miura, J., Taki, I., and Sogo, M. (2007). Biomechanical analysis on platform switching: is there any biomechanical rationale? *Clin. Oral Implants Res.* 18, 581–584.

- Makigusa, K., Toda, I., Yasuda, K., Ehara, D., and Suwa, F. (2014). Effects of platform switching on crestal bone around implants: a histomorphometric study in monkeys. *Int. J. Periodontics Restorative Dent.* *34 Suppl 3*, s35-41.
- Meloni, S.M., Jovanovic, S.A., Lolli, F.M., Pisano, M., De Riu, G., De Riu, N., Lugliè, P.F., and Tullio, A. (2014). Platform switching vs regular platform implants: nine-month post-loading results from a randomised controlled trial. *Eur. J. Oral Implantol.* *7*, 257–265.
- Meloni, S.M., Jovanovic, S.A., Pisano, M., and Tallarico, M. (2016). Platform switching versus regular platform implants: 3-year post-loading results from a randomised controlled trial. *Eur. J. Oral Implantol.* *9*, 381–390.
- Mombelli, A., and Lang, N.P. (1998). The diagnosis and treatment of peri-implantitis. *Periodontol.* *2000* *17*, 63–76.
- Naert, I., Quirynen, C., M.S., van Steenberghe, D., and Darius, P. (1992). A study of 589 consecutive implants supporting complete fixed prostheses. Part II: Prosthetic aspects. *J. Prosthet. Dent.* *68*, 949–956.
- Naert, I., Duyck, J., and Vandamme, K. (2012). Occlusal overload and bone/implant loss. *Clin. Oral Implants Res.* *23 Suppl 6*, 95–107.
- Naert, I.E., Hooghe, M., Quirynen, M., and van Steenberghe, D. (1997). The reliability of implant-retained hinging overdentures for the fully edentulous mandible. An up to 9-year longitudinal study. *Clin. Oral Investig.* *1*, 119–124.
- do Nascimento, C., Pedrazzi, V., Miani, P.K., Moreira, L.D., and de Albuquerque, R.F. (2009). Influence of repeated screw tightening on bacterial leakage along the implant-abutment interface. *Clin. Oral Implants Res.* *20*, 1394–1397.
- do Nascimento, C., Pita, M.S., Calefi, P.L., de Oliveira Silva, T.S., Dos Santos, J.B.S., and Pedrazzi, V. (2016). Different sealing materials preventing the microbial leakage into the screw-retained implant restorations: an in vitro analysis by DNA checkerboard hybridization. *Clin. Oral Implants Res.*
- Niu, W., Wang, P., Zhu, S., Liu, Z., and Ji, P. (2017). Marginal bone loss around dental implants with and without microthreads in the neck: A systematic review and meta-analysis. *J. Prosthet. Dent.* *117*, 34–40.
- Novaes, A.B., Barros, R.R.M., Muglia, V.A., and Borges, G.J. (2009). Influence of interimplant distances and placement depth on papilla formation and crestal resorption: a clinical and radiographic study in dogs. *J. Oral Implantol.* *35*, 18–27.
- Oh, T.-J., Yoon, J., Misch, C.E., and Wang, H.-L. (2002). The causes of early implant bone loss: myth or science? *J. Periodontol.* *73*, 322–333.
- Ortorp, A., Jemt, T., Bäck, T., and Jälevik, T. (2003). Comparisons of precision of fit between cast and CNC-milled titanium implant frameworks for the edentulous mandible. *Int. J. Prosthodont.* *16*, 194–200.
- Parfitt, G.J. (1960). Measurement of the physiological mobility of individual teeth in an axial direction. *J. Dent. Res.* *39*, 608–618.
- Park, S.-D., Lee, Y., Kim, Y.-L., Yu, S.-H., Bae, J.-M., and Cho, H.-W. (2012). Microleakage of different sealing materials in access holes of internal connection implant systems. *J. Prosthet. Dent.* *108*, 173–180.



- Pérez-Albacete Martínez, C., Vlahović, Z., Šćepanović, M., Videnović, G., Barone, A., and Calvo-Guirado, J.L. (2016). Submerged flapless technique vs. conventional flap approach for implant placement: experimental domestic pig study with 12-month follow-up. *Clin. Oral Implants Res.* 27, 964–968.
- Pessoa, R.S., Bezerra, F.J.B., Sousa, R.M., Vander Sloten, J., Casati, M.Z., and Jaecques, S.V.N. (2014). Biomechanical evaluation of platform switching: different mismatch sizes, connection types, and implant protocols. *J. Periodontol.* 85, 1161–1171.
- Philippe, B. (2014). *Parodontologie & dentisterie implantaire : Volume 1 : médecine parodontale* (Coll. Dentaire) (Lavoisier).
- Philippe, B. (2015). *Parodontologie & dentisterie implantaire - Volume 2 : Thérapeutiques chirurgicales* (Coll. Dentaire) (Lavoisier).
- Pilliar, R.M., Deporter, D.A., Watson, P.A., and Valiquette, N. (1991). Dental implant design--effect on bone remodeling. *J. Biomed. Mater. Res.* 25, 467–483.
- Quirynen, M., and van Steenberghe, D. (1993). Bacterial colonization of the internal part of two-stage implants. An in vivo study. *Clin. Oral Implants Res.* 4, 158–161.
- Quirynen, M., Bollen, C.M., Eyssen, H., and van Steenberghe, D. (1994). Microbial penetration along the implant components of the Brånemark system. An in vitro study. *Clin. Oral Implants Res.* 5, 239–244.
- Raab, P., Alamanos, C., Hahnel, S., Papavasileiou, D., Behr, M., and Rosentritt, M. (2017). Dental materials and their performance for the management of screw access channels in implant-supported restorations. *Dent. Mater. J.*
- Rangert, B., Krogh, P.H., Langer, B., and Van Roekel, N. (1995). Bending overload and implant fracture: a retrospective clinical analysis. *Int. J. Oral Maxillofac. Implants* 10, 326–334.
- Renouard, F., and Nisand, D. (2006). Impact of implant length and diameter on survival rates. *Clin. Oral Implants Res.* 17 *Suppl* 2, 35–51.
- Riedy, S.J., Lang, B.R., and Lang, B.E. (1997). Fit of implant frameworks fabricated by different techniques. *J. Prosthet. Dent.* 78, 596–604.
- Rompen, E. (2012). The impact of the type and configuration of abutments and their (repeated) removal on the attachment level and marginal bone. *Eur. J. Oral Implantol.* 5 *Suppl*, S83-90.
- Sahin, S., and Cehreli, M.C. (2001). The significance of passive framework fit in implant prosthodontics: current status. *Implant Dent.* 10, 85–92.
- Saidin, S., Abdul Kadir, M.R., Sulaiman, E., and Abu Kasim, N.H. (2012). Effects of different implant-abutment connections on micromotion and stress distribution: prediction of microgap formation. *J. Dent.* 40, 467–474.
- Santiago Junior, J.F., de Souza Batista, V.E., Verri, F.R., Honório, H.M., de Mello, C.C., Almeida, D.A. dF., and Pellizzer, E.P. (2016). Platform-switching implants and bone preservation: a systematic review and meta-analysis. *Int. J. Oral Maxillofac. Surg.* 45, 332–345.
- Scarano, A., Assenza, B., Piattelli, M., Iezzi, G., Leghissa, G.C., Quaranta, A., Tortora, P., and Piattelli, A. (2005). A 16-year study of the microgap between 272 human titanium implants and their abutments. *J. Oral Implantol.* 31, 269–275.

- Scarano, A., Mortellaro, C., Mavriqi, L., Pecci, R., and Valbonetti, L. (2016). Evaluation of Microgap With Three-Dimensional X-Ray Microtomography: Internal Hexagon Versus Cone Morse. *J. Craniofac. Surg.*
- Schmitt, C.M., Nogueira-Filho, G., Tenenbaum, H.C., Lai, J.Y., Brito, C., Döring, H., and Nonhoff, J. (2014). Performance of conical abutment (Morse Taper) connection implants: a systematic review. *J. Biomed. Mater. Res. A* *102*, 552–574.
- Shioya, K., Sawada, T., Miake, Y., Inoue, S., and Yanagisawa, T. (2009). Ultrastructural study of tissues surrounding replanted teeth and dental implants. *Clin. Oral Implants Res.* *20*, 299–305.
- da Silva-Neto, J.P., Prudente, M.S., Dantas, T.S., Senna, P.M., Ribeiro, R.F., and das Neves, F.D. (2017). Microleakage at Different Implant-Abutment Connections Under Unloaded and Loaded Conditions. *Implant Dent.*
- Sivolella, S., Guazzo, R., Bressan, E., Berengo, M., and Stellini, E. (2013). Platform switching on wide-diameter external hex implants: a finite element analysis. *J. Clin. Exp. Dent.* *5*, e77-82.
- Smith, N.A., and Turkyilmaz, I. (2014). Evaluation of the sealing capability of implants to titanium and zirconia abutments against *Porphyromonas gingivalis*, *Prevotella intermedia*, and *Fusobacterium nucleatum* under different screw torque values. *J. Prosthet. Dent.* *112*, 561–567.
- Spray, J.R., Black, C.G., Morris, H.F., and Ochi, S. (2000). The influence of bone thickness on facial marginal bone response: stage 1 placement through stage 2 uncovering. *Ann. Periodontol.* *5*, 119–128.
- Stafford, G.L. (2012). Evidence supporting platform-switching to preserve marginal bone levels not definitive. *Evid. Based Dent.* *13*, 56–57.
- Strietzel, F.P., Neumann, K., and Hertel, M. (2015). Impact of platform switching on marginal peri-implant bone-level changes. A systematic review and meta-analysis. *Clin. Oral Implants Res.* *26*, 342–358.
- Tabata, L.F., Rocha, E.P., Barão, V.A.R., and Assunção, W.G. (2011). Platform switching: biomechanical evaluation using three-dimensional finite element analysis. *Int. J. Oral Maxillofac. Implants* *26*, 482–491.
- Takahashi, T., and Gunne, J. (2003). Fit of implant frameworks: An in vitro comparison between two fabrication techniques. *J. Prosthet. Dent.* *89*, 256–260.
- Tang, C.L., Zhao, S.K., and Huang, C. (2017). [Features and advances of Morse taper connection in oral implant]. *Zhonghua Kou Qiang Yi Xue Za Zhi Zhonghua Kouqiang Yixue Zazhi Chin. J. Stomatol.* *52*, 59–62.
- Tarnow, D.P., Cho, S.C., and Wallace, S.S. (2000). The effect of inter-implant distance on the height of inter-implant bone crest. *J. Periodontol.* *71*, 546–549.
- Tomasi, C., Tessarolo, F., Caola, I., Wennström, J., Nollo, G., and Berglundh, T. (2014). Morphogenesis of peri-implant mucosa revisited: an experimental study in humans. *Clin. Oral Implants Res.* *25*, 997–1003.
- Tsoukaki, M., Kalpidis, C.D.R., Sakellari, D., Tsalikis, L., Mikrogiorgis, G., and Konstantinidis, A. (2013). Clinical, radiographic, microbiological, and immunological outcomes of flapped vs. flapless dental implants: a prospective randomized controlled clinical trial. *Clin. Oral Implants Res.* *24*, 969–976.

- Ugurel, C.S., Steiner, M., Isik-Ozkol, G., Kutay, O., and Kern, M. (2015). Mechanical resistance of screwless morse taper and screw-retained implant-abutment connections. *Clin. Oral Implants Res.* 26, 137–142.
- Vandeweghe, S., and De Bruyn, H. (2012). A within-implant comparison to evaluate the concept of platform switching: a randomised controlled trial. *Eur. J. Oral Implantol.* 5, 253–262.
- Veis, A., Parissis, N., Tsirlis, A., Papadeli, C., Marinis, G., and Zogakis, A. (2010). Evaluation of peri-implant marginal bone loss using modified abutment connections at various crestal level placements. *Int. J. Periodontics Restorative Dent.* 30, 609–617.
- Vela-Nebot, X., Rodríguez-Ciurana, X., Rodado-Alonso, C., and Segalà-Torres, M. (2006). Benefits of an implant platform modification technique to reduce crestal bone resorption. *Implant Dent.* 15, 313–320.
- Vohra, F., Al-Kheraif, A.A., Almas, K., and Javed, F. (2015). Comparison of crestal bone loss around dental implants placed in healed sites using flapped and flapless techniques: a systematic review. *J. Periodontol.* 86, 185–191.
- Wang, F., Huang, W., Zhang, Z., Wang, H., Monje, A., and Wu, Y. (2016). Minimally invasive flapless vs. flapped approach for single implant placement: a 2-year randomized controlled clinical trial. *Clin. Oral Implants Res.*
- Winkler, S., Ring, K., Ring, J.D., and Boberick, K.G. (2003). Implant screw mechanics and the settling effect: overview. *J. Oral Implantol.* 29, 242–245.
- Wood, D.L., Hoag, P.M., Donnenfeld, O.W., and Rosenfeld, L.D. (1972). Alveolar crest reduction following full and partial thickness flaps. *J. Periodontol.* 43, 141–144.
- Zhu, Y., Qiu, L., Li, J., and Lin, Y. (2015). [A retrospective study of six fractured platform-switching abutments]. *Zhonghua Kou Qiang Yi Xue Za Zhi Zhonghua Kouqiang Yixue Zazhi Chin. J. Stomatol.* 50, 527–530.

## TABLE DES ILLUSTRATIONS

<i>Figure 1 : Exemple d'implants sous-périostés.....</i>	5
<i>Figure 2 : Disimplant de Victory.....</i>	5
<i>Figure 3 : Vue microscopique d'une surface usinée (implant NobelBiocare).....</i>	9
<i>Figure 4 : Vue microscopique d'une surface rugueuse (SLA, Straumann).....</i>	9
<i>Figure 5 : Etages constitutifs d'un implant dentaire .....</i>	12
<i>Figure 6 : Col d'un implant conventionnel recevant un pilier prothétique ou une coiffe direct-implant .....</i>	13
<i>Figure 7 : Col implantaire du NobelReplace CC.....</i>	16
<i>Figure 8 : Implants deux-pièces (Branemark) et une pièce (Schroeder) .....</i>	22
<i>Figure 9: Respect des distances de sécurité entre implants et entre implant et dent naturelle.....</i>	26
<i>Figure 10: Conséquence du non respect des distances de sécurité entre implants et dent naturelle ...</i>	27
<i>Figure 11 : Distances à respecter dans le plan mésio-distal entre structures adjacentes .....</i>	27
<i>Figure 12 : Juste positionnement des implants entre eux, par rapport au rebord vestibulaire .....</i>	28
<i>Figure 13 : Maintien des papilles gingivales selon la distance séparant la base du point de contact .</i>	28
<i>Figure 14 : Répartition des types osseux au maxillaire et à la mandibule .....</i>	30
<i>Figure 15 : Seuils de sensibilité tactile chez les porteurs de prothèses dentaires .....</i>	33
<i>Figure 16 : Efficacité masticatoire développée en fonction des différentes réhabilitations prothétiques chez le sujet édenté .....</i>	35
<i>Figure 17 : Comparaison des centres de rotation entre dent naturelle et implants.....</i>	37
<i>Figure 18 : Concept On1 (Nobel Biocare).....</i>	39
<i>Figure 19 : Les principales causes de la ROPI.....</i>	40
<i>Figure 20 : Systèmes implantaires à deux et à trois étages .....</i>	42
<i>Figure 21: Pilier transvissé sur implant et implant-pilier monobloc.....</i>	42
<i>Figure 22 : Représentation du jeu en rotation observé dans les connectiques externes.....</i>	45
<i>Figure 23 : Connectiques indexées : hexagone interne, trilobe interne, hexagone externe.....</i>	47
<i>Figure 24 : Exemple d'une conception cône morse pur : flacon de parfum et son bouchon.....</i>	48
<i>Figure 25 : Implants et piliers Ankylos C/ (Cône morse pur) et /X (cône morse indexé) .....</i>	49
<i>Figure 26 : Voies d'accès bactériennes vers le système interne implantaire .....</i>	51
<i>Figure 27 : Mise en évidence des puits d'accès sur couronnes transvissées et scellées .....</i>	52
<i>Figure 28 : Couronnes implanto-portées transvissée et scellées .....</i>	52
<i>Figure 29: Etanchéité des puits d'accès obturés par différents matériaux.....</i>	53
<i>Figure 30 : Piliers UCLA.....</i>	55
<i>Figure 31 : Schémas comparatifs de piliers sur-mesure (Atlantis, Astra) et préfabriqués .....</i>	56
<i>Figure 32 : Comportement d'un matériau soumis à une contrainte avant rupture .....</i>	57
<i>Figure 33 : Concepts matching platform et swithing platform .....</i>	60
<i>Figure 34 : Trajectoire de diffusion de l'infiltrat inflammatoire .....</i>	61

<i>Tableau 1 : Les différents types d'implants endo-osseux : Caractéristiques et indications.....</i>	<i>6</i>
<i>Tableau 2: Les différents biomatériaux utilisés comme constituants des implants dentaires actuels.....</i>	<i>8</i>
<i>Tableau 3 : Avantages et inconvénients des différentes rugosités de surface des implants.....</i>	<i>10</i>
<i>Tableau 4 : Tableau récapitulatif concernant les différents traitements de surface implantaire.....</i>	<i>11</i>
<i>Tableau 5 : Les différents cols implantaire existants : description, intérêts et indications.....</i>	<i>14</i>
<i>Tableau 6 :Tableau récapitulatif et descriptif des différentes connectique implantaire.....</i>	<i>17</i>
<i>Tableau 7 : Comparaison histologique entre espaces biologiques péri-dentaire et péri-implantaire..</i>	<i>20</i>
<i>Tableau 8 : Avantages et inconvénients des chirurgies avec et sans lambeau .....</i>	<i>24</i>
<i>Tableau 9 : Valeurs de mobilité axiale et latérale entre dents naturelles et implants .....</i>	<i>36</i>
<i>Tableau 10 : Tableau récapitulatif reprenant les différents systèmes implantaire actuels .....</i>	<i>43</i>
<i>Tableau 11 : Tableau récapitulatif et descriptif des connectique implantaire selon leur comportement mécanique.....</i>	<i>50</i>

## SERMENT MEDICAL

*En présence des Maîtres de cette Faculté, de mes chers condisciples, devant l'effigie d'HIPPOCRATE.*

*Je promets et je jure, d'être fidèle aux lois de l'honneur et de la probité dans l'exercice de la Médecine Dentaire.*

*Je donnerai mes soins à l'indigent et n'exigerai jamais un salaire au-dessus de mon travail, je ne participerai à aucun partage clandestin d'honoraires.*

*Je ne me laisserai pas influencer par la soif du gain ou la recherche de la gloire.*

*Admis dans l'intérieur des maisons, mes yeux ne verront pas ce qui s'y passe, ma langue taira les secrets qui me seront confiés et mon état ne servira pas à corrompre les mœurs ni à favoriser le crime.*

*Je ne permettrai pas que des considérations de religion, de nation, de race, de parti ou de classe sociale viennent s'interposer entre mon devoir et mon patient.*

*Même sous la menace, je n'admettrai pas de faire usage de mes connaissances médicales contre les lois de l'humanité.*

*J'informerai mes patients des décisions envisagées, de leurs raisons et de leurs conséquences. Je ne tromperai jamais leur confiance et n'exploiterai pas le pouvoir hérité des connaissances pour forcer les consciences.*

*Je préserverai l'indépendance nécessaire à l'accomplissement de ma mission. Je n'entreprendrai rien qui dépasse mes compétences. Je les entretiendrai et les perfectionnerai pour assurer au mieux les services qui me seront demandés.*

*Respectueux et reconnaissant envers mes Maîtres, je rendrai à leurs enfants l'instruction que j'ai reçue de leur père.*

*Que les hommes m'accordent leur estime si je suis fidèle à mes promesses.*

*Que je sois déshonoré et méprisé de mes confrères si j'y manque.*



D'ADHEMAR de LANTAGNAC Manon – Evolution des connectiques implantaire : Etat actuel des connaissances

Th. : Chir. dent. : Marseille : Aix-Marseille Université : 2017

Rubrique de classement : Implantologie orale

Résumé :

De nombreux dispositifs apparaissent régulièrement sur le marché des implants dentaires rendant le choix difficile, pour l'implantologue profane, d'un système implantaire fiable et performant. Ce travail fait le point sur les innovations technologiques proposées par les industriels afin de remédier au défaut d'étanchéité des implants et à la résorption osseuse péri-implantaire systématiquement observée. Le but de ce travail est de fournir une aide au praticien quant au choix raisonné de la connectique permettant d'améliorer l'efficacité des protocoles et les résultats thérapeutiques.

Mots clés :

Innovations technologiques  
Défaut d'étanchéité  
Résorption osseuse péri-implantaire  
Connectique implantaire

D'ADHEMAR de LANTAGNAC Manon – Implant connections evolution : Current state of knowledge

Abstract:

Many devices appear regularly on the dental implants market making it difficult, for the beginner implantologist, to choose a reliable and efficient implant system. This work focuses on technological innovations proposed by the manufacturers in order to remedy the implant's lack of sealing and the peri-implant bone resorption systematically observed. The purpose of this study is to provide assistance to the practitioner as to make a reasoned choice of connection to improve the efficiency of the protocols and the therapeutic results.

MeSH:

Technological innovations  
Lack of sealing  
Peri-implant bone resorption  
Implant connections

Adresse de l'auteur :

Résidence 18 – Cœur Capelette  
3 rue Jean-Eugène Paillas Bâtiment D  
13010 MARSEILLE