



HAL
open science

Gestion de l'esthétique muco-gingivale de l'incisive centrale en implantologie

Johan Montiel

► **To cite this version:**

Johan Montiel. Gestion de l'esthétique muco-gingivale de l'incisive centrale en implantologie . Chirurgie. 2017. dumas-01560009

HAL Id: dumas-01560009

<https://dumas.ccsd.cnrs.fr/dumas-01560009>

Submitted on 11 Jul 2017

HAL is a multi-disciplinary open access archive for the deposit and dissemination of scientific research documents, whether they are published or not. The documents may come from teaching and research institutions in France or abroad, or from public or private research centers.

L'archive ouverte pluridisciplinaire **HAL**, est destinée au dépôt et à la diffusion de documents scientifiques de niveau recherche, publiés ou non, émanant des établissements d'enseignement et de recherche français ou étrangers, des laboratoires publics ou privés.



Distributed under a Creative Commons Attribution - NonCommercial - NoDerivatives 4.0 International License

Gestion de l'esthétique muco-gingivale de l'incisive centrale en implantologie

THESE

Présentée et publiquement soutenue devant la

Faculté d'Odontologie de Marseille
(Doyen : Monsieur le Professeur Jacques DEJOU)

Aix Marseille Université
(Président : Monsieur le Professeur Yvon BERLAND)

Le 27 juin 2017

par

MONTIEL Johan

né le 23 novembre 1991
à LES LILAS

Pour obtenir le Diplôme d'Etat de Docteur en Chirurgie Dentaire

EXAMINATEURS DE LA THESE :

Président	: <u>Madame le Professeur</u>	<u>V. MONNET-CORTI</u>
Assesseurs	: Monsieur le Professeur	M. RUQUET
	Monsieur le Docteur	P. LAURENT
	Madame le Docteur	A. MOREAU

Gestion de l'esthétique muco-gingivale de l'incisive centrale en implantologie

THESE

Présentée et publiquement soutenue devant la
Faculté d'Odontologie de Marseille
(Doyen : Monsieur le Professeur Jacques DEJOU)

Aix Marseille Université
(Président : Monsieur le Professeur Yvon BERLAND)

Le 27 juin 2017

par

MONTIEL Johan

né le 23 novembre 1991
à LES LILAS

Pour obtenir le Diplôme d'Etat de Docteur en Chirurgie Dentaire

EXAMINATEURS DE LA THESE :

Président	: <u>Madame le Professeur</u>	<u>V. MONNET-CORTI</u>
Assesseurs	: Monsieur le Professeur	M. RUQUET
	Monsieur le Docteur	P. LAURENT
	Madame le Docteur	A. MOREAU

FACULTÉ D'ODONTOLOGIE

UNIVERSITÉ D'AIX-MARSEILLE

DOYENS HONORAIRES	Professeur Professeur Professeur	A. SALVADORI R. SANGIUOLO [†] H. ZATTARA
DOYEN	Professeur	J. DEJOU
VICE – DOYEN CHARGÉ DES ENSEIGNEMENTS DIRECTEUR DU DÉPARTEMENT DE FORMATION INITIALE	Professeur	J.D. ORTHLIEB
VICE – DOYEN CHARGÉ DE LA RECHERCHE DIRECTEUR DU DÉPARTEMENT DE LA RECHERCHE	Professeur	C. TARDIEU
DIRECTEUR DU DÉPARTEMENT DE FORMATION CONTINUE	Professeur	V. MONNET-CORTI
CHARGÉS DE MISSION	Professeur Docteur Docteur	A. RASKIN P. SANTONI F. BUKIET
RESPONSABLE DES SERVICES ADMINISTRATIFS	Madame	C. BONNARD
PROFESSEURS ÉMÉRITES	Professeur Professeur Professeur	J. J. BONFIL F. LOUISE O. HUE

DOCTEURS HONORIS CAUSA DE L'UNIVERSITÉ D'AIX-MARSEILLE

PRÉSIDENT DE LA SECTION DE LA MÉDECINE DENTAIRE UNIVERSITÉ DE GENÈVE – SUISSE	J.N. NALLY	1972
DOYEN DE LA FACULTÉ DE CHIRURGIE DENTAIRE UNIVERSITÉ DE PITTSBURGH – PENNSYLVANIE - USA	E. FOREST [†]	1973
DOYEN DE LA FACULTÉ DE MÉDECINE UNIVERSITÉ DE GENÈVE – SUISSE	L.J. BAUME	1977
DOYEN HONORAIRE DE LA FACULTÉ DE CHIRURGIE DENTAIRE UNIVERSITÉ DE BOSTON - MASSACHUSETTS – USA	H.GOLDMAN [†]	1984
UNIVERSITÉ DE GÖTEBORG – SUÈDE	P.I. BRÅNEMARK	1997

56 ^{ème} SECTION : DEVELOPPEMENT CROISSANCE ET PREVENTION

56.1 ODONTOLOGIE PÉDIATRIQUE

Professeur	C. TARDIEU *	Assistant	I. BLANCHET
Maître de Conférences	D. BANDON	Assistant	C. KHOURY
Maître de Conférences	A. CHAFAIE	Assistant	V. MAGNAN
		Assistant	N. RENO

56.2 ORTHOPÉDIE DENTO-FACIALE

Maître de Conférences	J. BOHAR	Assistant	M. BARBERO
Maître de Conférences	E. ERARD	Assistant	L. LEVY-DAHAN
Maître de Conférences	J. GAUBERT	Assistant	S. MARION des ROBERT
Maître de Conférences	M. LE GALL*	Assistant	C. MITLER
Maître de Conférences	C. PHILIP-ALLIEZ	Assistant	A. PATRIS-CHARRUET
		Assistant	J. SCHRAMM

56.3 PRÉVENTION - ÉPIDÉMIOLOGIE - ÉCONOMIE DE LA SANTÉ - ODONTOLOGIE LÉGALE

Professeur	B. FOTI *	Assistant	J. SCIBILIA
Maître de Conférences	D. TARDIVO		

*Responsable de la sous-section

57 ^{ème} SECTION : SCIENCES BIOLOGIQUES, MÉDECINE ET CHIRURGIE BUCCALE
--

57.1 PARODONTOLOGIE

Professeur	V. MONNET-CORTI *	Assistant	A. BOYER
		Assistant	V. MOLL
		Assistant	A. MOREAU
		Assistant	M. PIGNOLY

57.2 CHIRURGIE BUCCALE – PATHOLOGIE ET THÉRAPEUTIQUE - ANESTHÉSIOLOGIE – RÉANIMATION

Maître de Conférences	D. BELLONI	Assistant	J. GARCONNET
Maître de Conférences	J. H. CATHERINE *	Assistant	E. MASSEREAU
Maître de Conférences	P. ROCHE-POGGI	Assistant	E. QUINQUE

57.3 SCIENCES BIOLOGIQUES BIOCHIMIE, IMMUNOLOGIE, HISTOLOGIE, EMBRYOLOGIE, GÉNÉTIQUE, ANATOMO-PATHOLOGIE, BACTÉRIOLOGIE, PHARMACOLOGIE

Maître de Conférences	P. LAURENT	Assistant	C. LE FOURNIS
-----------------------	------------	-----------	---------------

65^{ÈME} SECTION : BIOLOGIE CELLULAIRE

Professeur	I. ABOUT* (Responsable de la sous-section 57.3)
------------	---

*Responsable de la sous-section

58^{ème} SECTION :
 SCIENCES PHYSIQUES ET PHYSIOLOGIQUES, ENDODONTIQUES ET PROTHETIQUES

58.1 ODONTOLOGIE CONSERVATRICE, ENDODONTIE

Professeur	H. TASSERY	Assistant	B. BALLESTER
Maître de Conférences	G. ABOUDHARAM	Assistant	H. DE BELENET
Maître de Conférences	F. BUKIET	Assistant	A. FONTES
Maître de Conférences	C. PIGNOLY	Assistant	M. GLIKPO
Maître de Conférences	L. POMMEL *	Assistant	S. MANSOUR
Maître de Conférences	E. TERRER	Assistant	L. ROLLET
Maître de Conférences associé	M. GUIVARC'H		

58.2 PROTHÈSE PROTHÈSE CONJOINTE, PROTHÈSE ADJOINTE PARTIELLE, PROTHÈSE TOTALE, PROTHÈSE MAXILLO-FACIALE

Professeur	M. RUQUET		
Maître de Conférences	G. LABORDE	Assistant	M. DODDS
Maître de Conférences	M. LAURENT	Assistant	A. FERDANI
Maître de Conférences	B.E. PRECKEL	Assistant	C. MENSE
Maître de Conférences	P. SANTONI *	Assistant	C. NIBOYET
Maître de Conférences	G. STEPHAN	Assistant	A. REPETTO
Maître de Conférences	P. TAVITIAN	Assistant	A. SETTE
Maître de Conférences	A. TOSELLO		

58.3 SCIENCES ANATOMIQUES ET PHYSIOLOGIQUES OCCLUSODONTOLOGIE, BIOMATÉRIAUX, BIOPHYSIQUE, RADIOLOGIE

Professeur	J. DEJOU	Assistant	T. GIRAUD
Professeur	J. D. ORTHLIEB *	Assistant	M. JEANY
Professeur	A. RASKIN		
Maître de Conférences	A. GIRAUDEAU		
Maître de Conférences	B. JACQUOT		
Maître de Conférences	J. P. RÉ		

*Responsable de la sous-section

A notre Président de Thèse,

Madame le Professeur Virginie MONNET-CORTI

Vous nous avez fait le très grand honneur d'accepter la présidence de ce jury et nous vous remercions de l'intérêt que vous avez bien voulu témoigner.

Vous nous avez accueilli au sein de votre service de parodontologie durant ces années de clinique, d'autant plus lors de cette dernière année de volontariat, au cours de laquelle nous avons beaucoup appris grâce à l'enseignement clinique que vous nous avez dispensé.

Nous vous sommes reconnaissant des opportunités d'apprentissages apportées par le biais de la SFPIO auxquelles nous avons été convié, votre accueil et votre écoute dont nous avons bénéficié.

Vous trouverez dans ce travail le témoignage de notre profond respect.

A notre Jury,

Monsieur le Professeur Michel RUQUET

Vous nous avez fait l'honneur d'accepter de faire partie de notre jury.

Nous vous remercions pour votre disponibilité, votre bienveillance et vos conseils durant toutes ces années cliniques.

Veillez trouver ici l'expression de notre profonde gratitude pour votre présence et votre enseignement.

A notre Jury,

Monsieur le Docteur Patrick LAURENT

Vous nous avez fait l'honneur d'accepter de faire partie de notre jury.

*Nous vous remercions pour votre pédagogie, votre disponibilité et
votre sympathie durant ces années cliniques.*

Nous vous exprimons notre sincère et reconnaissante gratitude.

A notre Juge et directeur de thèse,

Madame le Docteur Audrey MOREAU

Vous nous avez fait l'honneur de diriger ce travail.

*Nous vous remercions de l'enseignement que vous nous avez dispensé
dans le service de parodontologie durant cette année de volontariat,
de vos conseils et de votre gentillesse.*

*Nous vous sommes reconnaissants pour toute l'attention et la patience
que vous nous avez témoignés pendant l'élaboration de cette thèse.*

Nous vous offrons l'hommage de notre profond respect.

Table des matières

INTRODUCTION	1
PREMIÈRE PARTIE : Le parodonte et l'incisive centrale dans l'esthétique du sourire	2
1. LE PARODONTE	2
1.1. Le complexe muco-gingival	2
1.1.1. Examen clinique des tissus de recouvrement	3
1.1.1.1. Dimensions de la gencive	3
1.1.1.2. Santé et Couleur de la gencive	4
1.2. Classifications parodontales	5
1.2.1. Seibert et Lindhe (1989)	5
1.2.2. Korbendau et Guyomard (1992)	5
1.2.3. Maynard et Wilson (1980)	6
1.3. Papille interdentaire	6
1.3.1. Classification de Nordland et Tarnow, 1998	6
1.3.2. Classification de Jemt, 1997	7
1.3.3. Classification de Palacci et Ericsson, 2001	7
1.3.3.1. Perte verticale	8
1.3.3.2. Perte horizontale	9
1.4. Critères esthétiques	9
1.4.1. Parodonte dans le cadre facial	10
1.4.1.1. Références horizontales	10
1.4.1.2. Références verticales	10
1.4.1.3. Références sagittales	11
1.4.2. Parodonte dans le cadre labial	11
1.4.2.1. Lèvres	11
1.4.2.1.1. Position	11
1.4.2.1.2. Forme	12
1.4.2.2. Sourire	12
1.4.3. Gencive	13
1.4.3.1. Ligne des collets	13
1.4.3.1.1. Contours gingivaux considérés comme esthétiques	14
1.4.3.1.2. Contours gingivaux considérés comme inesthétiques :	15
1.4.3.2. Ligne esthétique gingivale	15
2. CRITERES ESTHETIQUES DE L'INCISIVE CENTRALE	17
2.1. Dimensions relatives	17
2.2. Forme	17
2.3. Position	18
2.4. Couleur	19
3. SYNTHESE DE L'EXAMEN CLINIQUE DU SOURIRE	20
DEUXIÈME PARTIE : Critères de succès muco-gingivaux dans le traitement implantaire	21
1. BILAN PRE-IMPLANTAIRE	21
1.1. Evaluation clinique pré-chirurgicale	21
1.2. Examens complémentaires radiologiques	21
1.2.1. Radiographies panoramique et rétro-alvéolaire	21
1.2.2. Lecture du scanner	22
2. PROJET ESTHETIQUE ET PROTHETIQUE	23
2.1. Choix de l'implant	23
2.1.1. Le col	24
2.1.1.1. Différents types de cols	24
2.1.1.2. Les différents types de connexion	24
2.1.2. Le corps	24
2.1.2.1. Les différentes formes de corps implantaire	24
2.1.2.2. Les spires	25
2.1.2.3. Le pas de vis	25
2.1.2.4. L'état de surface	25
2.1.3. L'apex	25
2.1.4. Le diamètre	25
2.2. Positionnement de l'implant	26
2.2.1. Principes en zone esthétique	26

2.2.2. Optimisation du placement de l'implant : les guides	27
2.3. Choix du protocole chirurgical	28
2.3.1. Deux temps chirurgicaux / un temps chirurgical	28
2.3.1.1. Protocole en deux temps chirurgicaux	28
2.3.1.2. Protocole en un temps chirurgical	28
2.3.1.3. Comparaison des deux protocoles	28
2.3.2. Avec lambeau / sans lambeau	29
2.3.2.1. Chirurgie avec lambeau	29
2.3.2.2. Chirurgie sans lambeau	29
2.3.2.3. Comparaison des deux protocoles	29
2.4. Choix du moment de l'implantation	30
2.5. Choix du moment de la mise en charge	33

TROISIÈME PARTIE : Préservation ou augmentation des volumes tissulaire peri-implantaire **34**

1. GESTION CHIRURGICALE DES TISSUS DURS	34
1.1. Importance de l'épaisseur osseuse vestibulaire pré-chirurgicale	34
1.2. Approche pré-extractionnelle	35
1.2.1. Préservation alvéolaire : avulsion atraumatique	35
1.2.2. Avantages de l'extraction orthodontique	35
1.3. Approche post-extractionnelle	36
1.3.1. Préservation alvéolaire	36
1.3.1.1. Technique du comblement alvéolaire	36
1.3.1.2. Régénération osseuse guidée (ROG) et membranes	37
1.3.1.2.1. Membranes non résorbables	39
1.3.1.2.2. Membranes résorbables	39
1.3.1.2.3. Utilisation des membranes, laquelle choisir ?	40
1.3.1.3. Fermeture primaire du site d'extraction	40
1.3.2. Reconstruction osseuse	41
1.3.2.1. Greffe d'apposition osseuse	41
1.3.2.2. Intérêts de la technique du Split osteotomy	41
1.3.3. Choix de la technique	42
2. GESTION CHIRURGICALE DES TISSUS MOUS : CHIRURGIE PLASTIQUE PERI-IMPLANTAIRE	43
2.1. Aménagement chirurgical pré-implantaire	44
2.1.1. Préservation des tissus mous avant le placement de l'implant, au moment de l'extraction	44
2.2. Augmentation des tissus mous de la crête cicatrisée	45
2.2.1. Augmentation indirecte : les lambeaux	45
2.2.1.1. Technique du rouleau pédiculé	45
2.2.2. Augmentation directe : les greffes gingivales	46
2.2.2.1. Greffes épithélio-conjonctives en onlay et en inlay	46
2.2.2.2. Greffe de conjonctif enfoui	47
2.3. Augmentation des tissus kératinisés lors d'une phase 2	51
2.4. Technique de préservation des papilles	53
2.4.1. Technique de Palacci, le lambeau de rotation des papilles	53
2.4.2. Technique de Misch et coll., le « split-finger »,	54
2.5. Augmentation des tissus mous lors d'une extraction-implantation immédiate et mise en esthétique	54
2.5.1. Intérêts de l'implantation immédiate	55
2.5.2. Technique du bouclier alvéolaire ou « Socket Shield »	55
2.5.3. Protocole opératoire standard	56
3. GESTION PROTHETIQUE DU PROFIL D'EMERGENCE	57
3.1. Influence des tissus péri-implantaires sur la stabilité des tissus mous	57
3.2. Profil d'émergence et morphologie coronaire	58
3.3. Le pilier anatomique	59
3.4. Choix entre prothèse scellée et prothèse transvissée	59
4. AMENAGEMENT DES TISSUS MOUS PERI-IMPLANTAIRES APRES LA POSE DE LA PROTHESE	61
4.1. Evaluation esthétique : le Pink Esthetic Score et le White Esthetic Score	61
4.2. Gestion de la récession implantaire	62
4.3. Gestion des trous noirs papillaires	63

CONCLUSION **64**

BIBLIOGRAPHIE **I**

INTRODUCTION

La beauté, l'esthétique et l'art sont subjectifs et peuvent être perçus différemment selon les individus. En effet, les standards de la beauté dans la société sont influencés par la culture, l'origine ethnique et l'environnement de chacun.

La perte d'une dent, surtout dans le secteur antérieur, pose forcément un problème d'un point de vue esthétique si elle n'est pas remplacée.

L'avènement de l'implantologie a révolutionné les solutions thérapeutiques de remplacement d'un édentement unitaire ou plural, et propose des solutions plus esthétiques et plus confortables pour le patient. Les implants permettent la pose de restauration fixes et de conserver les dents adjacentes dans leur intégralité.

En ce qui concerne le secteur antérieur, les exigences des patients sont d'autant plus élevées puisque le traitement mis en œuvre implique une zone esthétique. Il faudra donc non seulement s'assurer de la qualité de la prothèse, mais aussi des tissus mous environnants.

L'objectif de ce travail est de déterminer à travers une analyse bibliographique, les critères esthétiques à prendre en compte dans la réalisation de la restauration, comment les respecter et quelles sont les techniques d'aménagements des tissus péri-implantaires qui nous permettent d'obtenir les résultats les plus satisfaisants.

Pour cela, nous aborderons tout d'abord l'esthétique du sourire et de l'incisive centrale.

Nous analyserons ensuite les critères de succès muco-gingivaux dans le traitement implantaire en zone antérieure.

Ensuite, nous verrons différents moyens de préserver ou de reconstruire des volumes tissulaires et osseux péri-implantaires à différents moments de la mise en œuvre de la restauration.

Enfin, nous décrirons les solutions qui existent en cas d'échec du résultat esthétique de l'implant en position de l'incisive centrale.

PREMIÈRE PARTIE : Le parodonte et l'incisive centrale dans l'esthétique du sourire

Depuis des centaines d'années, les hommes et les femmes sont obsédés par la beauté. Un des éléments importants de la beauté dentaire et faciale est l'apparence des tissus parodontaux, en particulier de la gencive (1).

L'esthétique en odontologie est un véritable défi, les notions de beauté et de perfection étant propres à chaque culture et ayant elles-mêmes évolué dans le temps. On retrouvera tout de même des constantes en ce qui concerne la perspective et les proportions du visage et du sourire (2-4).

Nous allons donc aborder quelques rappels concernant les tissus parodontaux sains, les moyens de les évaluer et de les classer. Puis nous nous intéresserons aux critères recherchés qui feront qu'une reconstruction implantaire sera esthétique ou non.

1. Le parodonte

1.1. Le complexe muco-gingival

Le parodonte désigne l'ensemble des tissus de soutien des dents (*paro* : autour – *donte* : dent). Il est divisé en parodonte profond avec le ligament alvéolo-dentaire, l'os alvéolaire et le cément, et en parodonte superficiel avec la gencive.

On distingue alors la gencive attachée de la gencive libre et de la papille interdentaire :

- La gencive attachée est délimitée par le fond du sulcus et la ligne muco-gingivale, sa dimension est variable selon les individus et les secteurs d'une même bouche (1 à 9 mm).
- La gencive libre est mesurée entre le fond du sulcus et le rebord de la gencive marginale. Elle est festonnée suivant la ligne de jonction amélo-cémentaire des dents.
- La papille interdentaire est délimitée par la surface de contact des dents coronairement et par la crête osseuse apicalement. Lorsque le parodonte est sain, la papille remplit entièrement l'espace. Dans le cas contraire se forment des « triangles noirs » jugés inesthétiques (4,5).

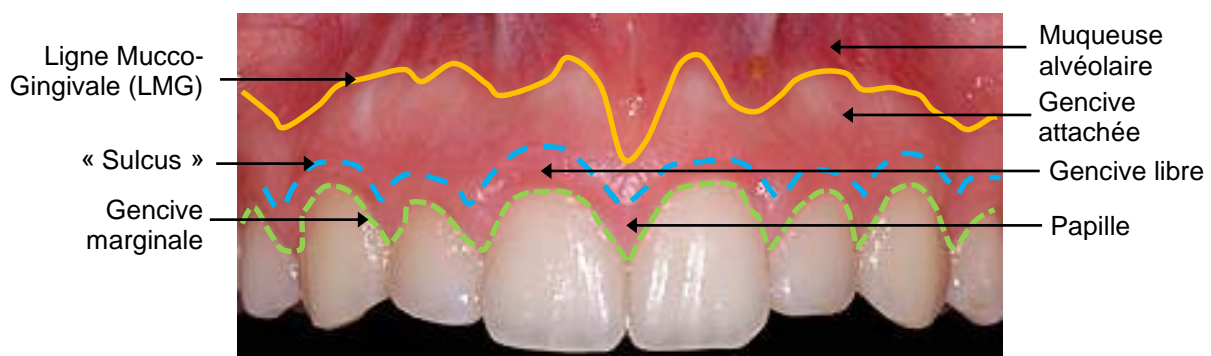


Figure 1 - Structure de la gencive et de la muqueuse buccale (5).

Il est important quand on recherche un résultat esthétique, de définir les différentes structures que l'on voudra conserver, augmenter ou diminuer et de les mesurer. L'examen clinique du complexe muco-gingival se fera en grande partie grâce à une sonde parodontale graduée(6), mais la photographie ou des techniques moins invasives peuvent également nous aider. La photographie peut être un outil de communication intéressant pour visualiser l'état initial du patient, les résultats souhaités puis les résultats obtenus et les comparer (7).

1.1.1. Examen clinique des tissus de recouvrement

L'examen clinique est un impératif avant d'engager tout traitement. Il vise à déterminer l'état de santé parodontal, ses caractéristiques et ses dimensions. Il va nous permettre de nous orienter dans le diagnostic et le plan de traitement à réaliser.

1.1.1.1. Dimensions de la gencive

1.1.1.1.1. Hauteurs de gencive libre, de gencive attachée et de tissu kératinisé

La ligne muco-gingivale (LMG) est repérée grâce à un instrument plat positionné au fond du vestibule lorsque la lèvre est tractée apicalement. Une fois la LMG déterminée, les mesures des différentes hauteurs vont pouvoir être faites à l'aide d'une sonde parodontale graduée.

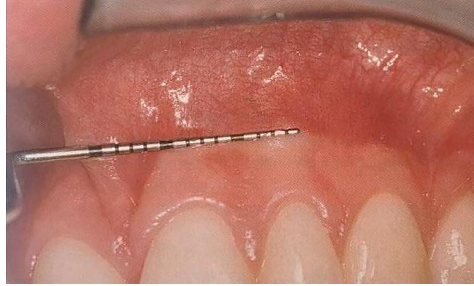

Figure 2 - Mise en évidence de la Ligne Muco-Gingivale (LMG) à l'aide d'une sonde parodontale (8).

- Hauteur de gencive libre = profondeur de sulcus ou de poche = sommet rebord gingival – fond du sulcus (ou poche). Il est de 0,69 mm en moyenne à l'état sain (9) ;

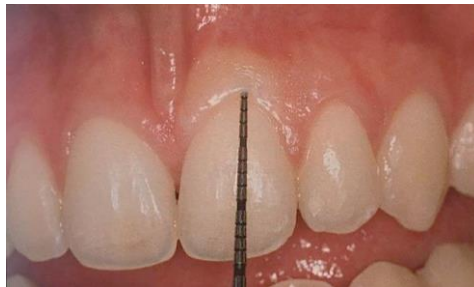

Figure 3 - Sondage du sulcus parodontal à l'aide d'une sonde parodontale graduée (8).

- Hauteur de gencive kératinisée = sommet rebord gingival – LMG. Environ 4-5 mm en moyenne pour une incisive centrale (8) ;

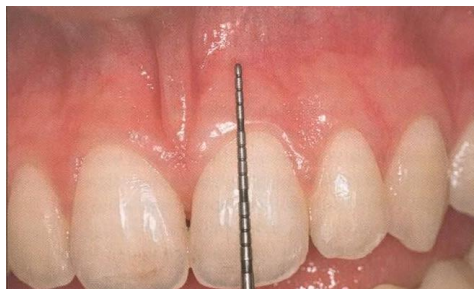

Figure 4 - Mesure de la hauteur de gencive kératinisée à l'aide d'une sonde parodontale graduée (8).

- Hauteur de récession gingivale = sommet rebord gingival – JEC ;
- Hauteur de gencive attachée = hauteur de tissu kératinisé – hauteur de gencive libre ;
- Hauteur d'attache clinique = hauteur de gencive libre + hauteur de récession gingivale (10).

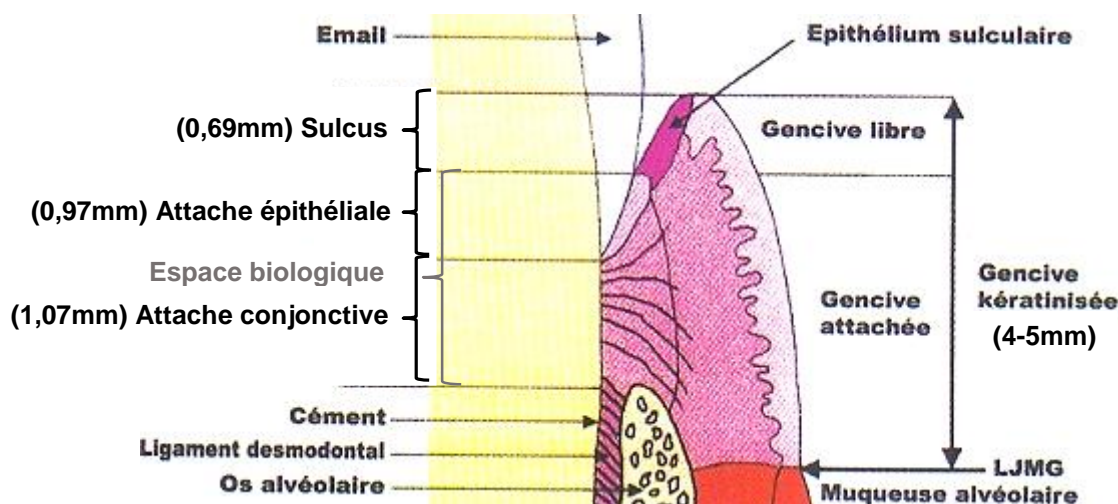


Figure 5 - Schéma de l'épithélium parodontal (10).

Ces mesures facilement identifiables et mesurables, nous donnent des indications sur la santé parodontale mais elles ne sont pas suffisantes. D'autres données, plus compliquées à obtenir vont nous permettre de compléter notre examen.

1.1.1.1.2. Épaisseur de gencive

Maynard et Wilson ont déterminé en 1981 un test d'évaluation de l'épaisseur de la gencive. Ce test consiste à visualiser par transparence à travers le sulcus une sonde colorée. Si cette sonde est visible, la gencive est considérée comme fine. C'est une méthode assez simple à réaliser mais elle n'est pas réellement quantitative de l'épaisseur de la gencive et assez subjective (11). Genon et Genon-Romagna (1992) ajoutent une gencive d'épaisseur intermédiaire avec un rebord trop mince et une certaine transparence qui laisse deviner un repère coloré placé dans le sulcus ou une teinte foncée de la racine (12).

L'épaisseur réelle peut être mesurée à l'aide d'un appareil d'échographie ultrasonore (Eger et Müller en 1996 et 1997), seul moyen objectif de mesurer l'épaisseur de la gencive. Mais ce produit n'est plus disponible à la vente. Des résultats de l'ordre de 1.28 ± 0.37 mm d'épaisseur ont été trouvés au niveau des incisives centrales maxillaires (8,13).

1.1.1.1.3. Évaluation de l'espace biologique

L'espace biologique peut être mesuré sous anesthésie locale en enfonçant la sonde parodontale jusqu'à la crête osseuse. On soustrait à cette valeur la profondeur de sondage du sulcus mesurée pour obtenir la valeur de l'espace biologique. Cet espace biologique doit être égal ou supérieur à 2 mm pour une future restauration pour permettre un contrôle de plaque suffisant. A l'état sain il est d'environ 3,5 mm (3 à 4,5 mm) en vestibulaire.

L'examen clinique de cet espace biologique pourra mettre en évidence des fractures dentaires, la forme de la racine, la profondeur du sulcus et la hauteur osseuse, il sera complété par les clichés radiographiques (8).

1.1.1.2. Santé et Couleur de la gencive

Cliniquement, une gencive saine est de couleur rose pâle mais sa pigmentation peut varier, comme la peau, en fonction des taux de mélanine. Les modifications de sa couleur et de sa texture sont le signe d'une inflammation gingivale. L'inflammation est objectivée par un saignement au sondage avec une sonde parodontale à bout mousse (4).

On évaluera lors de l'examen les dimensions des tissus gingivaux, leur état de santé, leur forme, contour et leur couleur. On notera le piqueté, les cicatrices, la quantité et la répartition de leur pigmentation. Toutes ces caractéristiques doivent être discutées avec le patient.

1.2. Classifications parodontales

Pour étudier le parodonte, définir un diagnostic et des objectifs thérapeutiques, différentes classifications parodontales ont été mises en place en s'appuyant sur les examens cliniques réalisés.

1.2.1. Seibert et Lindhe (1989)

Cette classification désigne des états distincts du complexe muco-gingival en tenant compte de l'os alvéolaire sous-jacent. On distinguera :

- Un parodonte fin et festonné caractérisé par une faible épaisseur de gencive, un os sous-jacent festonné présentant un risque de déhiscence et de fenestration, un tissu mou, peu épais, délicat et translucide ;
- Un parodonte plat et épais caractérisé par une grande hauteur de gencive kératinisée, un tissu mou de nature dense, fibreuse et opaque et un os sous-jacent plat et épais (8,14).

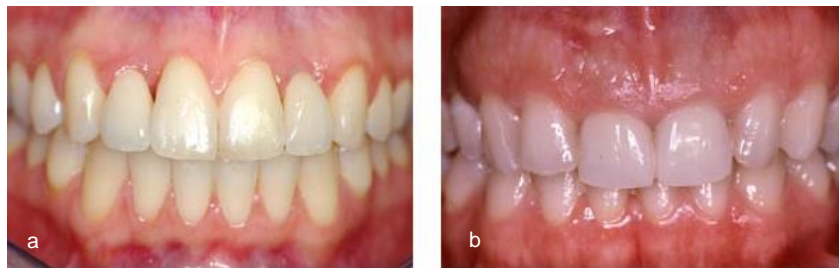

Figure 6 - a. Exemple de parodonte fin et festonné. b. Exemple de parodonte plat et épais (9).

1.2.2. Korbendau et Guyomard (1992)

La classification de Korbendau et Guyomard distingue 4 types de gencives en fonction de l'épaisseur du procès alvéolaire, de sa proximité avec la JEC et des dimensions de la gencive :

- Type A : procès alvéolaire épais ; bord marginal proche de la jonction amélo-cémentaire (1 mm) ; tissu gingival épais et de hauteur supérieure à 2 mm. Parodonte idéal.
- Type B : procès alvéolaire mince ; bord marginal proche de la jonction amélo-cémentaire (1 mm) ; tissu gingival mince et de hauteur supérieure à 2 mm. Parodonte plus fragile.
- Type C : procès alvéolaire mince ; bord marginal à distance de la jonction amélo-cémentaire (>2 mm) ; tissu gingival mince et tendu et de hauteur supérieure à 2 mm. Parodonte fragile.
- Type D : procès alvéolaire mince ; bord marginal à distance de la jonction amélo-cémentaire (>2 mm) ; tissu gingival mince et de hauteur inférieure à 1 mm. Parodonte fragile à surveiller.

Les types C et D tendent à évoluer vers une récession gingivale (8,15).

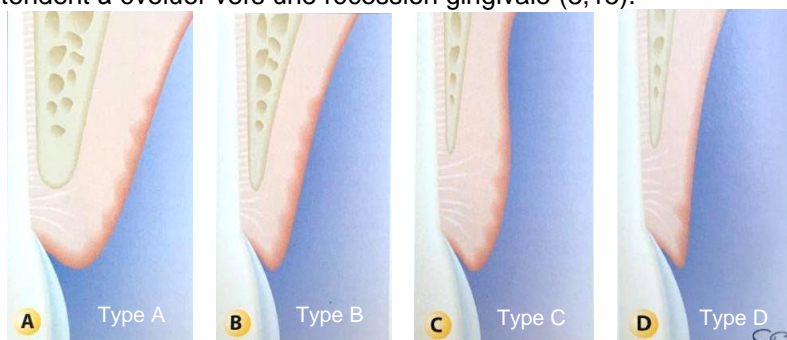


Figure 7 - Les quatre types de parodonte selon Korbendau et Guyomard (1992) (8,15).

1.2.3. Maynard et Wilson (1980)

La classification de Maynard et Wilson, fondée sur la morphologie du parodonte, distingue 4 types parodontaux :

- **Type I** : dimension normale de tissu kératinisé ; épaisseur vestibulo-linguale normale ou idéale du procès alvéolaire ; hauteur de tissu kératinisé d'environ 3 à 5 mm ; parodonte épais à la palpation ; dimension suffisante de gencive attachée qui sépare le bord gingival libre de la muqueuse alvéolaire mobile (40%).
- **Type II** : dimension réduite de tissu kératinisé ; épaisseur vestibulo-linguale du procès alvéolaire normale ; hauteur de tissu kératinisé inférieure à 2 mm ; parodonte normal à la palpation (10%).
- **Type III** : dimension normale de tissu kératinisé ; épaisseur vestibulo-linguale mince du procès alvéolaire ; hauteur de tissu kératinisé normale ; parodonte fin à la palpation, les racines dentaires peuvent aussi être palpées (20%).
- **Type IV** : dimension réduite de tissu kératinisé (moins de 2 mm) ; épaisseur vestibulo-linguale mince du procès alvéolaire ; hauteur de tissu kératinisé inférieure à 2 mm ; parodonte fin à la palpation, les racines dentaires peuvent aussi être palpées (30%). Le type IV possède un fort potentiel de récession en l'absence de contrôle de plaque ou de traumatisme local.

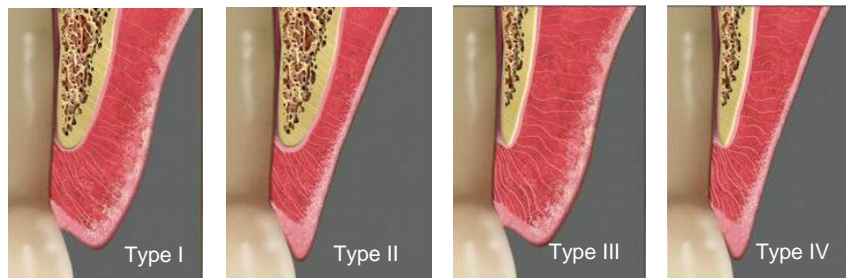


Figure 8 - Parodontes de type I, II, III et IV de Maynard et Wilson (16).

Les patients avec un parodonte de types I et II seront jugés corrects alors que les types III et IV devront être suivis et sont jugés à risque (8,16,17).

1.3. Papille interdentaire

La papille interdentaire est une zone particulière de la gencive à évaluer avec une grande attention. Elle correspond à l'extension de la gencive libre marginale sous le point de contact. Dans les cas où le patient découvre les embrasures cervicales dentaires, l'intégrité de la papille interdentaire est un des critères esthétiques à prendre en compte.

Difficile à maintenir lors de la pose de l'implant, la disparition de cette papille va former des « triangles noirs » inesthétiques au niveau des embrasures (8).

Il existe plusieurs classifications de la perte de hauteur des papilles.

1.3.1. Classification de Nordland et Tarnow, 1998

Cette classification situe le sommet de la papille par rapport au point de contact et la JEC.

- **Classe I** : le sommet de la papille se situe entre le point de contact et le point le plus coronaire de la JEC sur la face proximale ;
- **Classe II** : le sommet de la papille se situe au niveau du point le plus coronaire de la JEC ou entre celui-ci et le point le plus apical de cette jonction sur la face vestibulaire ;
- **Classe III** : le sommet de la papille se situe au niveau de la JEC vestibulaire ou apicalement (18).

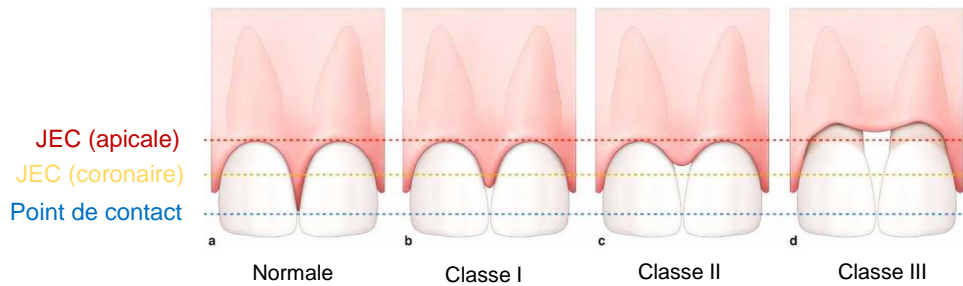


Figure 9 - Classification de Nordland et Tarnow (1998) (18,19).

1.3.2. Classification de Jemt, 1997

La classification de Jemt découle d'une étude visant à évaluer la taille de la papille interproximale d'une restauration implantaire unitaire.

Le *Papilla Index Score* (PIS) utilise 3 points de références que sont les zéniths gingivaux (0), le point de contact des deux dents adjacentes (1) et un point intermédiaire (1/2) :

- PIS 0 : absence totale de papille (grand « triangle noir »), pas de convexité de la gencive ;
- PIS 1 : papille rudimentaire laissant moins de la moitié de l'espace interdentaire, avec une gencive légèrement convexe ;
- PIS 2 : papille remplissant au moins la moitié de l'espace interdentaire mais pas complètement ;
- PIS 3 : papille remplissant tout l'espace interdentaire, avec un contour idéal harmonieux des tissus = Norme ;
- PIS 4 : papille hyperplasique recouvrant trop largement les dents, contours des tissus irréguliers, texture et éventuellement couleurs altérés (20).

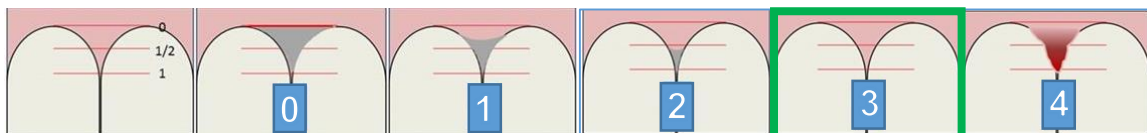
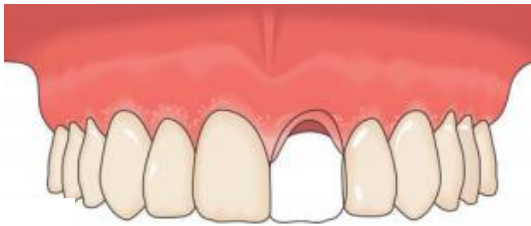

Figure 10 - Classification de Jemt (1997) (20).

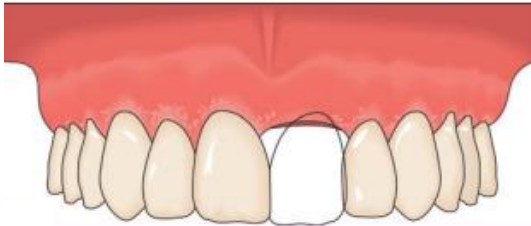1.3.3. Classification de Palacci et Ericsson, 2001

La classification de Palacci et Ericsson permet de visualiser le résultat final, comprendre les limites de la pose d'implants et de choisir les options de traitements pré-implantaires appropriées afin d'obtenir les meilleurs résultats fonctionnels et esthétiques possibles. Cette classification est basée sur la perte de tissus durs et mous. Les pertes papillaires horizontales et verticales sont distinguées l'une de l'autre (21).

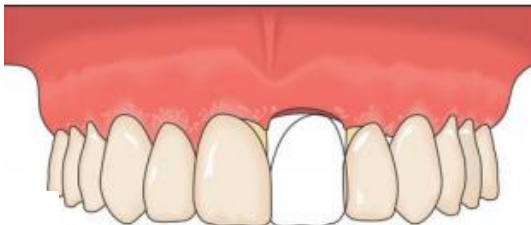1.3.3.1. Perte verticale



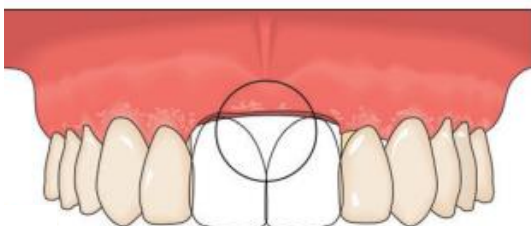
- Classe I : présence de papilles au niveau des faces proximales des dents adjacentes ;



- Classe II : absence de papille mais pas de diminution du niveau d'attache des dents adjacentes ;



- Classe III : diminution du niveau d'attache des dents adjacentes ;



- Classe IV : édentement plural

Figure 11 - Classification de Palacci et Ericsson, composante horizontale (2001) (21).

1.3.3.2. Perte horizontale

- Classe A : tissu intact ou légèrement réduit ;
- Classe B : perte tissulaire limitée ;
- Classe C : perte tissulaire sévère ;
- Classe D : perte extrême, souvent associée à une quantité limitée de muqueuse attachée.

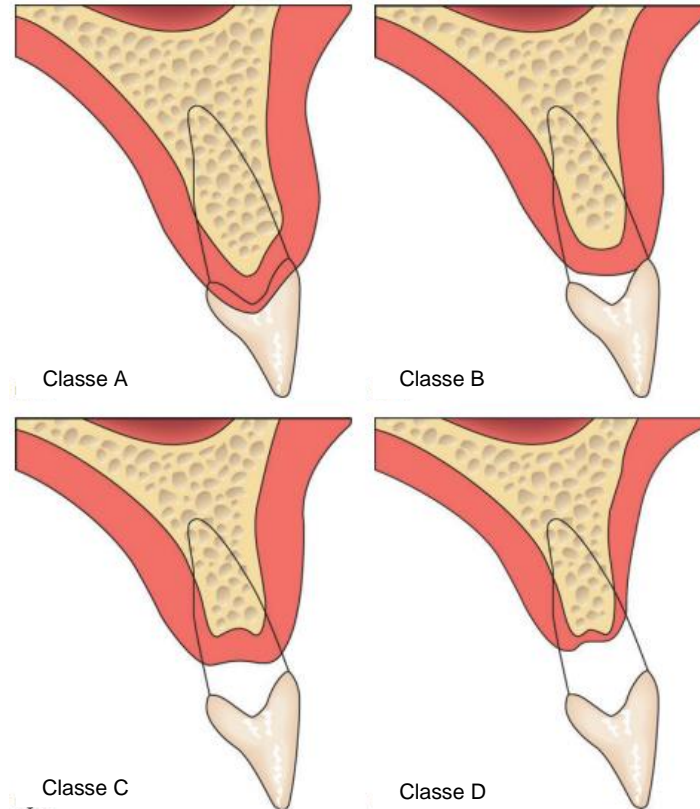


Figure 12 - Classification de Palacci et Ericsson, composante verticale (2001) (21).

Cette classification nous orientera sur la nécessité ou non de pratiquer un acte chirurgical avant la pose de l'implant. Les classes I-A ne nécessiteront pas d'intervention, les classes II-B seront traitées par guidage tissulaire ou en cas de phénotype fin, par augmentation tissulaire. Les classes III-C nécessiteront une chirurgie plastique additive, alors que les classes IV-D seront associées à un traitement prothétique adéquat en plus de la chirurgie plastique d'apport.

Plus la réduction du volume papillaire est importante et le niveau d'attache coronaire apical, plus le pronostic d'augmentation verticale complète est mauvais et le résultat esthétique difficile à obtenir (22).

1.4. Critères esthétiques

Ces examens cliniques qui concernent la gencive nous donnent des indications sur les volumes des muqueuses mais ils ne témoignent mal d'un résultat esthétique ou non. Ces critères esthétiques sont à prendre en compte lors de l'examen autant que lors du résultat final. Ils vont nous permettre de guider et d'adapter notre stratégie thérapeutique, de suivre des lignes directrices qui correspondent aux critères admis de l'esthétisme et ainsi éviter les erreurs.

On pourra étudier le parodonte en fonction de la globalité du visage mais également plus précisément au niveau de l'étage inférieur de la face et du sourire.

1.4.1. Parodonte dans le cadre facial

1.4.1.1. Références horizontales

Les références horizontales sont des droites qui marquent des points repérables sur le visage. On pourra noter la racine des cheveux, les ophryons (points inter-sourciliers), les pupilles, les alaires (parties inférieures du cartilage des ailes du nez) et les commissures labiales (8). Le parallélisme de ces lignes entre elles sera le facteur esthétique primordial (Chiche et Pinault, 1995) (23).

Quand on s'intéresse au plan incisif et au contour gingival des incisives maxillaires, on prendra comme référence la ligne bipupillaire, qui nous permettra de noter des asymétries musculaires, osseuses, dentaires ou gingivales. Ces deux lignes doivent être le plus possible parallèles à la ligne bipupillaire (Roche et Muia, 1988) (9,24).

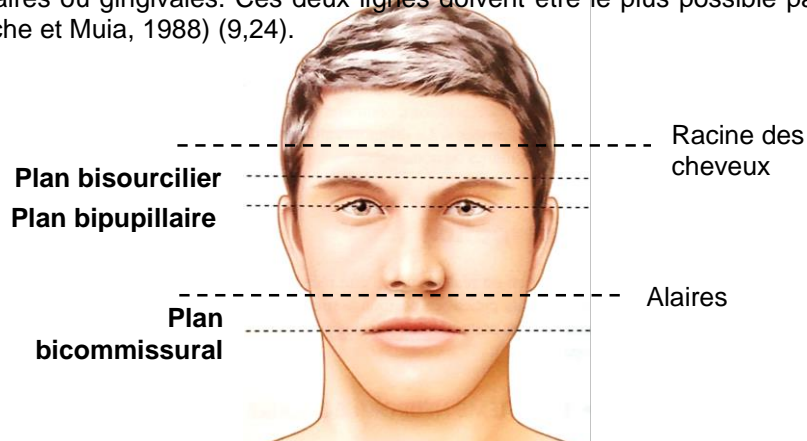


Figure 13 - Les lignes horizontales de la face (9).

1.4.1.2. Références verticales

La référence verticale est déterminée par la ligne sagittale médiane (LSM), droite passant par l'arête du nez et le philtron. Cette LSM doit être perpendiculaire aux autres lignes horizontales (8).

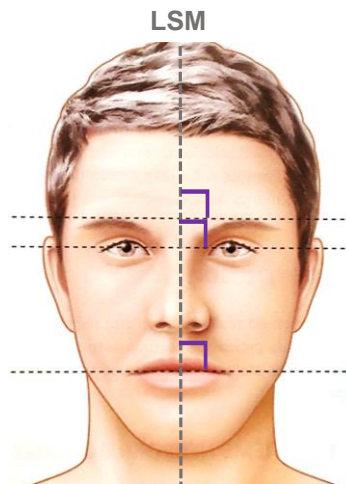


Figure 14 – La Ligne Sagittale Médiane (LSM) perpendiculaire aux références horizontales (9).

La ligne inter-incisive se confond avec la LSM dans 70,4 % de la population (Miller et al., 1979) (25). Mais son léger décalage latéral n'en fait pas un facteur inesthétique, il semble que sa verticalité soit le principal élément à prendre en compte (Frush et Fisher, 1958) (26).

La LSM sert à évaluer la position et l'orientation de la ligne inter-incisive mais aussi les écarts transversaux de situation des dents et de la gencive.

1.4.1.3. Références sagittales

Le soutien des lèvres est en partie déterminé par la position des dents. En effet, au maxillaire, les 2/3 cervicaux vont influencer la position de la lèvre supérieure alors que le 1/3 incisif n'aura que très peu d'impact. En résultera l'angle naso-labial qui est variable en fonction de la position des dents antérieures maxillaires. Sa fermeture peut refléter la vestibulo-version de ces dents résultant d'un possible problème parodontal (8,9,27).

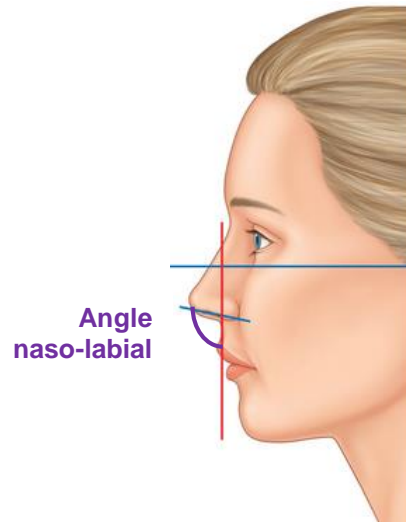


Figure 15 - Angle naso-labial (27).

Les plans et les axes de référence permettent d'avoir une vision d'ensemble du parodonte et des dents au niveau du visage. Afin de compléter ces informations, d'autres facteurs vont être pris en compte au niveau de la cavité buccale.

1.4.2. Parodonte dans le cadre labial

La bouche est responsable de 60 à 70% de la perception visuelle du visage. Un sourire harmonieux ne dépend pas que de belles lèvres et il est donc inconcevable sans une parfaite santé gingivale, des dents alignées et esthétiques. Le sourire a pris une grande importance dans la beauté du visage et la demande esthétique du patient a d'autant plus augmenté (16).

1.4.2.1. Lèvres

Les lèvres définissent la zone esthétique du cadre labial. Les différents types de lèvres, en fonction de leur forme et de leur position, vont jouer sur les parties dentaires et gingivales exposées au repos ou lors de la fonction (8).

1.4.2.1.1. Position

La ligne labiale au repos est décrite comme haute, moyenne ou basse (Goldstein, 1984) (28) :

- La ligne labiale haute découvre les dents et une grande partie de gencive, de la gencive marginale libre jusqu'au bord inférieur de la lèvre supérieure ;
- La ligne labiale basse découvre une petite partie des dents sous le bord inférieur de la lèvre ;
- La ligne labiale moyenne, entre les deux précédentes, est jugée plus esthétique dans la culture occidentale (Garber, 1995) (29).

Cette ligne labiale nous sert à évaluer la longueur de l'incisive centrale visible au repos et durant le sourire mais surtout le niveau du contour gingival et la ligne des collets, pendant le sourire.

1.4.2.1.2. Forme

La forme de la lèvre supérieure se détermine au repos. On peut alors distinguer trois phénotypes de lèvres, qui découvrent plus ou moins les incisives centrales et le parodonte :

- Lèvre droite qui ne découvre quasiment pas les dents ;

- Lèvre moyennement courbée ;

- Lèvre très courbée (28–30).

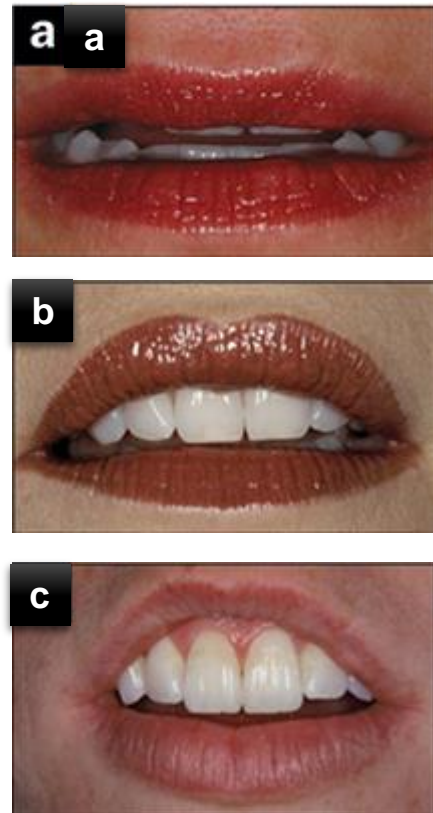


Figure 16 - a. Lèvre droite. b. Lèvre moyennement courbée . c. Lèvre très courbée (30).

Dans les cas où la lèvre supérieure est courbée, les incisives centrales et le parodonte seront d'autant plus visibles, et leur management d'autant plus important.

1.4.2.2. Sourire

Le sourire est une position dynamique des lèvres qui est modifié par les contractions des muscles et le profil des lèvres. Il dépend des relations entre les dents, les lèvres et la gencive.

Le sourire est avant tout une composante perçue par le patient. Il faudra donc évaluer avec lui comment il perçoit son propre sourire au niveau de la symétrie faciale, de la ligne inter-pupillaire, de la ligne médiane de la face par rapport à la ligne médiane interdentaire, du plan incisif par rapport au plan occlusal, de la symétrie des lèvres par rapport au visage au cours du sourire, de la visibilité de la gencive au cours du sourire, du niveau des bords gingivaux, de l'harmonie de ces bords gingivaux par rapport à la taille des dents, de ses proportions et de la présence du vestibule (8).

Dans le but d'étudier la visibilité du parodonte mais aussi de la papille interdentaire lors du sourire, la classification *Parodontia* de Liebart et al. distingue 4 classes :

- Classe I : ligne très haute, correspond à un sourire qui découvre un bandeau continu de gencive de 3 mm ou plus de hauteur ;
- Classe II : ligne haute, correspond à un sourire qui découvre un bandeau continu de gencive de moins de 2 mm de hauteur ;
- Classe III : ligne moyenne, ne présente que les espaces interdentaires remplis ou par les papilles ;
- Classe IV : ligne basse, ne découvre absolument pas de parodonte (31,32).

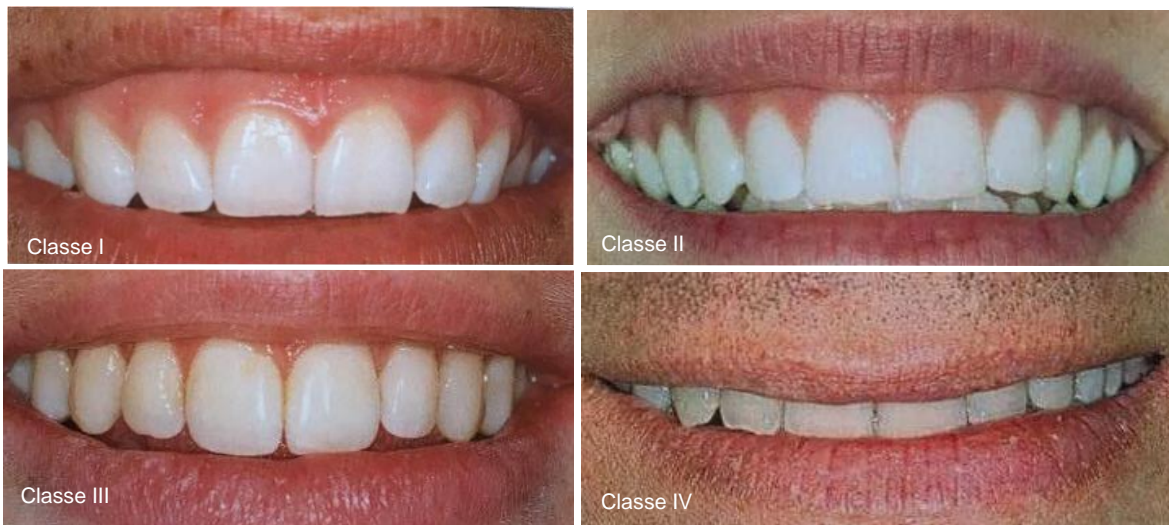
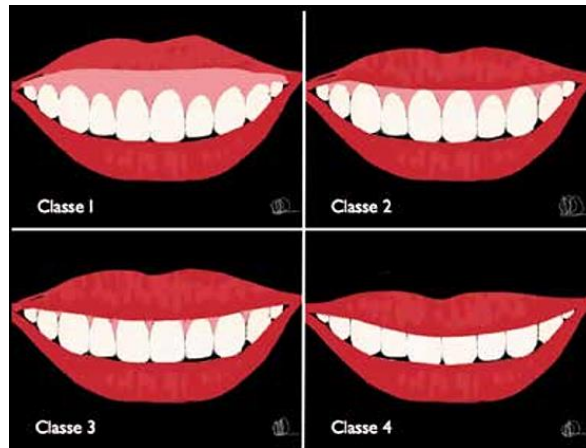
Figure 17 - Classification Parodontia lors du sourire (31,32).

Ces classes se définissent dans deux positions du sourire : le sourire « normal » et le sourire « forcé ».

1.4.3. Gencive

La gencive est l'élément essentiel de l'esthétique du sourire (8). C'est une muqueuse orale de type masticatoire recouverte d'un épithélium kératinisé pénétré par des invaginations profondes d'un tissu conjonctif fibreux inséré au tissu osseux sous-jacent (Bouchard) (9).

Le dessin des contours de cette gencive délimite des lignes qui en fonction de leur alignement ou de leur inclinaison, définissent une des composantes du sourire jugé esthétique.

1.4.3.1. Ligne des collets

La ligne des collets est déterminée par le niveau de gencive marginale des dents maxillaires. Elle doit suivre la ligne de la lèvre supérieure. La gencive marginale est plus esthétique si elle suit la forme naturelle des racines et de la jonction amélo-cémentaire (8).

On prend comme repère le zénith gingival de chaque dent, qui correspond au point le plus apical de la gencive marginale. Par rapport au grand axe des incisives centrales, ce zénith est légèrement déporté en distal (33). Caudill et Chiche ont différencié 4 types de contours gingivaux esthétiques et 3 inesthétiques en marquant les tangentes des incisives centrales et des canines homolatérales.

1.4.3.1.1. Contours gingivaux considérés comme esthétiques

- A : le collet des incisives latérales est coronaire à la tangente aux collets de l'incisive centrale et de la canine ;

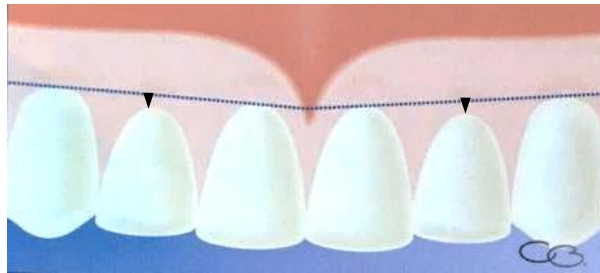

Figure 18 - Contour gingival esthétique #1 (8).

- B : le collet des incisives latérales est sur la tangente ;

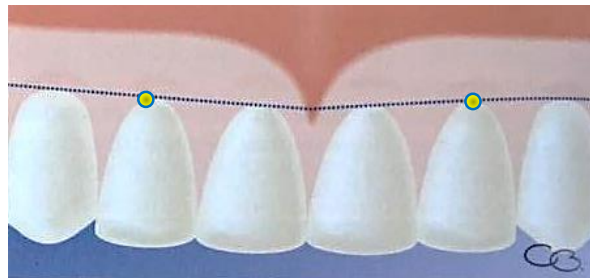


Figure 19 - Contour gingival esthétique #2 (8).

- C : le collet d'une incisive latérale est sur la tangente d'un côté et coronaire de l'autre côté ;

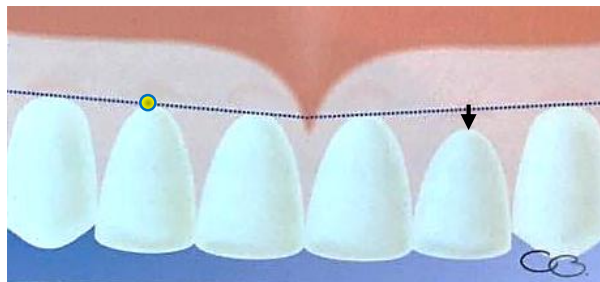

Figure 20 - Contour gingival esthétique #3 (8).

- D : un côté est plus oblique que l'autre.

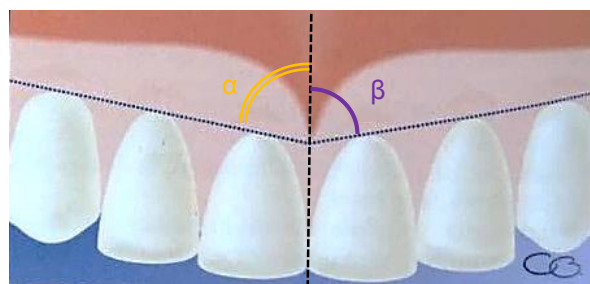


Figure 21 - Contour gingival esthétique #4 – $\alpha \neq \beta$ (8).

1.4.3.1.2. Contours gingivaux considérés comme inesthétiques :

- A : les collets des incisives latérales est apical, d'un ou des deux côtés, à la tangente aux collets de l'incisive centrale et de la canine ;

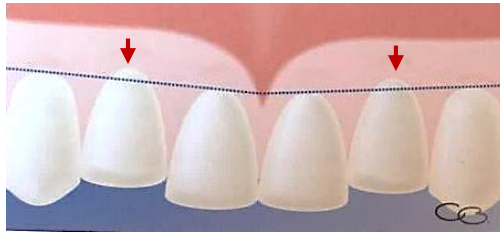


Figure 22 - Contour gingival inesthétique #1 (8).

- B : les incisives centrales sont égressées et les collets des incisives latérales se trouvent apicaux à la tangente ;

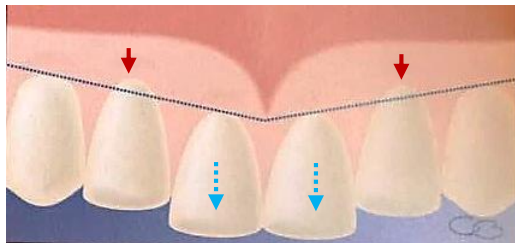


Figure 23 - Contour inesthétique #2 (8).

- C : asymétrie du collet des incisives centrales

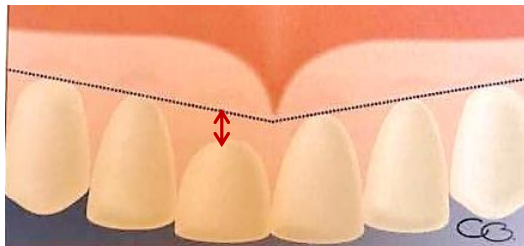


Figure 24 - Contour inesthétique #3 (8).

La limite gingivale des incisives centrales doit être symétrique par rapport au PSM au cours d'un sourire détendu. Alors que pour les incisives latérales et les canines, l'asymétrie ou l'exposition unilatérale de la gencive libre d'une des deux dents n'est pas considérée comme inesthétique.

Donc, on peut dire qu'esthétiquement on recherchera des festons gingivaux des incisives centrales symétriques et qui doivent se situer au même niveau ou 1 mm coronairement de ceux de l'incisive latérale ; des festons gingivaux des canines qui sont au même niveau ou plus apicaux que ceux des incisives centrales ; des festons gingivaux des incisives latérales qui ne sont jamais plus apicaux que ceux des canines (34).

1.4.3.2. Ligne esthétique gingivale

Elle correspond à une droite passant par les zéniths gingivaux des incisives centrales et des canines. A partir de cette droite nous allons calculer l'angle entre cette ligne esthétique gingivale et la ligne inter-incisive. Angle qui devra être inférieur à 90° (8).

Ahmad (1998) (35) et McGuire (1998) (36) ont décrit 4 classes de lignes esthétiques gingivales en fonction de cet angle :

- Classe I : l'angle est compris entre 45 et 90°, le collet de l'incisive latérale touche ou avoisine (1 à 2 mm) la ligne esthétique gingivale ;

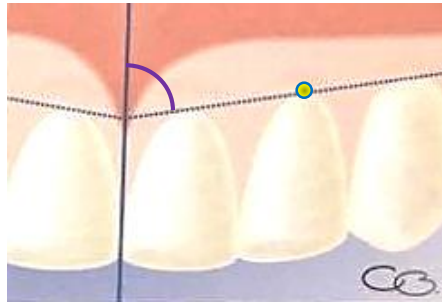


Figure 25 – Classe I de Ahmad (1998) (8).

- Classe II : l'angle est compris entre 45 et 90°, le collet de l'incisive latérale est au-dessus (1 à 2 mm) de la ligne esthétique gingivale, sa partie mésiale recouvre la partie distale de l'incisive centrale ;

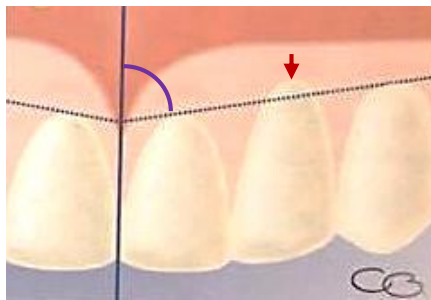


Figure 26 - Classe II de Ahmad (1998) (8).

- Classe III : l'angle est égal à 90°, les collets des incisives centrales et latérales et des canines sont alignés sur la ligne esthétique gingivale ;

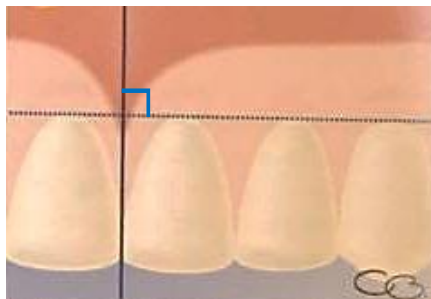


Figure 27 - Classe III de Ahmad (1998) (8).

- Classe IV : le contour gingival ne correspond à aucune des classes précédentes, l'angle peut être aigu ou obtus.

2. Critères esthétiques de l'incisive centrale

La gencive est une composante essentielle de l'esthétique, et réussir à obtenir un résultat satisfaisant ne peut être accompli sans la dent ou la coiffe implanto-portée qui fait partie de sa limite. L'incisive centrale possède plusieurs caractéristiques à identifier, à reproduire et à intégrer au sourire. Sa position centrale prédominante dans le sourire en fait une dent particulière.

2.1. Dimensions relatives

Il est difficile de définir une taille idéale de l'incisive centrale, puisqu'elle doit être perçue dans l'ensemble du visage et du sourire. La taille de la dent est alors définie plutôt par le rapport entre sa largeur et sa longueur que par ses valeurs intrinsèques.

En effet, les résultats de l'étude de Sterret et coll. montrent une différence entre les hommes et les femmes. La largeur de l'incisive centrale des hommes est en moyenne de 8,59 mm, alors que celle des femmes est de 8,06 mm. La longueur est également différente, 10,19 mm pour les hommes et 9,39 mm pour les femmes. Or, leur rapport de 0,85 en moyenne est similaire entre les sexes (37).

Classiquement, on considèrera qu'un rapport largeur/longueur entre 0.75 et 0.8 pour l'incisive centrale est idéal (Chiche et Pinault, 1995), mais attention l'idéal et les proportions sont des outils, pas des objectifs. Les deux incisives centrales doivent également être dominantes sur l'ensemble des 6 dents antérieures (23,32,38).




Figure 28 - Rapport largeur/longueur de l'incisive centrale dit idéal. Ici environ 0,79 (32).

2.2. Forme

Globalement, toutes les incisives centrales présentent les mêmes caractéristiques :

- Une face mésiale plate ;
- Un angle mésio-incisif légèrement arrondi ;
- Une face distale convexe ;
- Un angle disto-incisif plus arrondi ;
- Un bord libre (32). Chez un patient jeune, l'incisive centrale présente 3 lobules, qui, soumis à l'usure fonctionnelle, s'aplatissent avec le vieillissement.

Malgré ces ressemblances, trois types de formes d'incisives centrales ont ainsi été répertoriés en fonction de leur forme générale : carrée ou rectangulaire, triangulaire et ovoïde. Aucune n'est plus esthétique que l'autre, cela dépend de son intégration au visage et au sourire tant que celle-ci est harmonieuse. Ces formes peuvent subir des modifications avec l'âge (39,40).

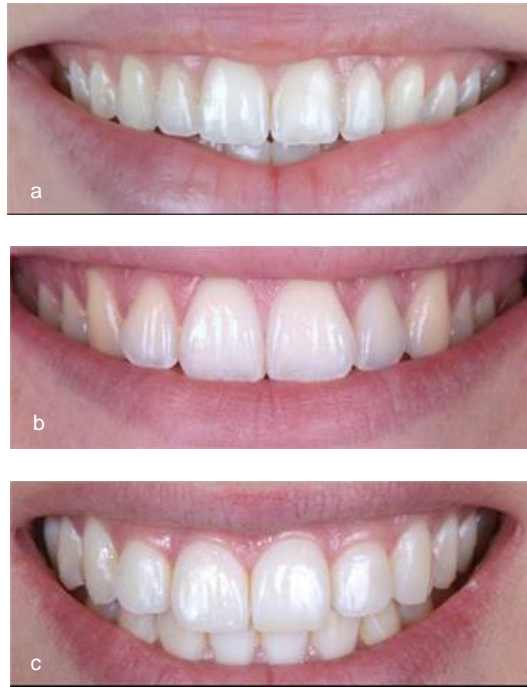

Figure 29 - Les différentes formes d'une incisive centrale. a. carrée ou rectangulaire. b. triangulaire c. ovoïde (40).

2.3. Position

Tout d'abord, l'axe des incisives centrales est orienté de mésial en distal dans le sens coronal. L'inclinaison s'accroît sur les incisives latérales et les canines (32).

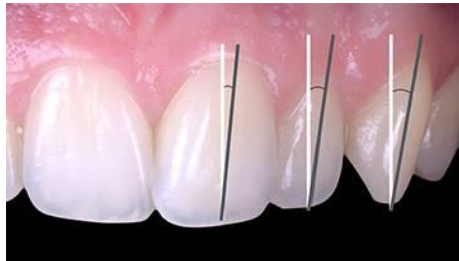

Figure 30 - Les axes des dents sont plus inclinés de mésial en distal (32).

La ligne médiane, représentée par le PSM, nous sert de repère dans un sourire esthétique (41). La ligne inter-incisive maxillaire doit correspondre à celle-ci mais aussi au frein labial dans un but de symétrie en miroir des côtés droit et gauche (ce qui est le cas pour 70% de la population). Mais cette ligne intermaxillaire ne coïncide pas toujours avec la LSM, et ce décalage ne semble pas perçu comme inesthétique par les patients lorsqu'il est inférieur à 4 mm (42).

En revanche, un décalage de 2 mm de l'axe de l'incisive centrale est perçu comme inesthétique. Il semblerait donc que le parallélisme de l'axe des dents et du PSM soit plus important que leur superposition (43). S'il existe un point central dominant comme un diastème, on devra le prendre en compte lorsqu'on détermine ce milieu.

Comme vu précédemment, les dents antérieures maxillaires soutiennent la lèvre supérieure. Sa position vestibulo-palatine est donc un facteur à prendre en compte pour calculer l'angle naso-labial (8).

2.4. Couleur

Outre la forme et la position de la dent, le choix de sa couleur et ses différentes caractéristiques sont indispensables à la réalisation d'une restauration implanto-portée. Il est en effet nécessaire de la faire correspondre à son homologue avec laquelle la comparaison est aisée.

La couleur d'une dent est définie selon 3 paramètres fondamentaux que sont la luminosité, la saturation et la teinte (4), définis en 1905 par A.H. Munsell (44) :

- Luminosité (ou valeur lumineuse) : elle désigne la quantité de blanc ajoutée à une teinte de base ou encore la quantité de lumière qu'elle réfléchit. Elle constitue le paramètre le plus important et s'évalue en retirant la chromaticité des couleurs ;

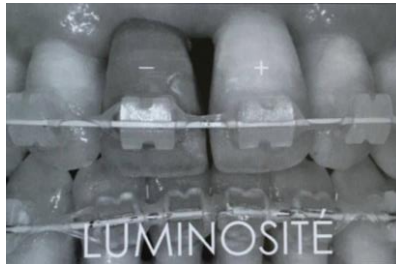


Figure 31 - La luminosité s'observe en retirant la chromaticité (8).

- Saturation (ou intensité en couleur) : elle représente la densité ou l'intensité d'une couleur. Elle définit sa pureté, soit la quantité de pigment pur qu'elle contient. Sur une même dent, cette saturation est variable, la couleur est de plus en plus saturée du bord libre au collet ;

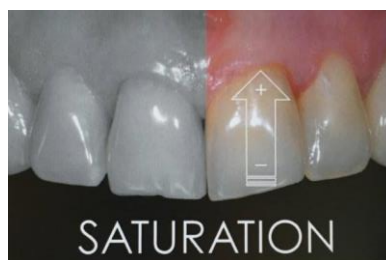

Figure 32 - La saturation est généralement croissante du bord libre au collet (8).

- Teinte (ou tonalité chromatique) : elle définit la longueur d'onde qui est majoritairement réfléchi par la dent. La teinte dominante des dents est jaune orangé mais elle peut tendre vers le rouge ou vers le jaune.

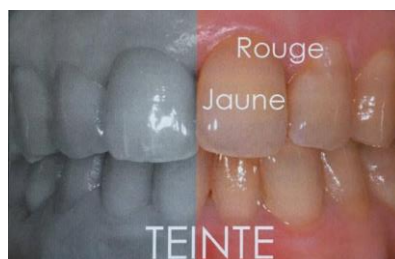

Figure 33 - La teinte (8).

En plus des 3 paramètres fondamentaux de la couleur, autant dans l'évaluation du cas clinique initial que dans l'élaboration de sa restauration, qu'elle soit implantaire ou non, nous devons également noter des paramètres complémentaires de la couleur (4). Nous pourrions noter :

- L'opacité et la translucidité qui sont des propriétés qui caractérisent la capacité de la dent à laisser passer ou non la lumière ;
- La fluorescence qui est la capacité de la dent à absorber les rayons ultra-violet et de les restituer en un rayonnement visible ;
- L'opalescence est la propriété optique d'un matériau transparent ou translucide qui lui donne un aspect ou une teinte laiteuse, avec des reflets irisés rappelant ceux de l'opale. C'est ce qui donne un aspect bleuté sur certaines dents ;
- L'effet nacré est un effet de surface brillant et légèrement métallique que présentent certaines dents jeunes ;
- L'état de surface de la dent avec sa micro-géographie de surface, influence directement la perception colorée car elle conditionne le pourcentage de flux lumineux réfléchi par rapport au pourcentage de flux lumineux transmis ou absorbé par la dent. Une dent rugueuse, jeune et donc peu usée réfléchira la lumière dans un grand nombre de directions pour un effet brillant et lumineux. Au contraire d'une dent lisse d'un patient plus âgé, dû à l'abrasion et/ou l'érosion, les rayons réfléchis auront tendance à avoir la même direction. La luminosité de la dent sera donc moindre ;
- Les caractérisations peuvent être des taches blanches opaques de déminéralisation, d'effet nuageux et laiteux, de coloration de la lame dentinaire, de fissures ou de fractures de l'émail, avec ou sans infiltration. Ce sont des aspects colorés particuliers et ponctuels qui sont importants à prendre en compte et à reproduire.

3. Synthèse de l'examen clinique du sourire

Lors de l'examen clinique du sourire, les informations récoltées seront enregistrées afin de les réutiliser, les modifier, les améliorer et/ou les conserver dans le but d'aboutir au meilleur résultat esthétique possible de la restauration.

(45) : En 2002, Magne et Belser ont établi 14 critères fondamentaux objectifs : la check-list esthétique

- 1- Santé gingivale
- 2- Fermeture de l'embrasure gingivale
- 3- Axes dentaires
- 4- Zénith du contour gingival
- 5- Equilibre des festons gingivaux
- 6- Niveau de contact interdentaire
- 7- Dimensions relatives des dents
- 8- Eléments de base de la forme dentaire
- 9- Caractérisation de la dent
- 10- Etat de surface
- 11- Couleur
- 12- Configuration des bords incisifs
- 13- Ligne de la lèvre inférieure
- 14- Symétrie du sourire

Pour chaque cas de figure, il est donc nécessaire de réaliser cet examen clinique complet dans le but d'avoir une vision du contexte dans lequel la réhabilitation est prévue et des différents paramètres esthétiques à respecter.

DEUXIÈME PARTIE : Critères de succès muco-gingivaux dans le traitement implantaire

Nous avons vu dans cette première partie les critères esthétiques que nous devons prendre en compte lors de l'examen clinique. Il va maintenant falloir évaluer les facteurs favorables ou non à la pose de l'implant et les différentes caractéristiques de sa structure. Nous aborderons également le positionnement tridimensionnel de l'implant dans le secteur antérieur qui diffère en quelques points de la pose classique. Puis nous verrons quels choix s'offrent à nous concernant le type de chirurgie et le moment de l'implantation.

1. Bilan pré-implantaire

Une fois que le praticien a envisagé la solution implantaire, il faudra s'assurer de la faisabilité de ce traitement. Grâce à un examen clinique pré-chirurgical complété par un examen radiologique tridimensionnel, on pourra envisager de réaliser la restauration et dans quelles conditions.

1.1. Evaluation clinique pré-chirurgicale

Avant la pose d'implants, il faut vérifier plusieurs paramètres :

- L'ouverture buccale : bien que dans le secteur antérieur, il n'y ait aucune difficulté d'accès, on pourra vérifier la capacité qu'a le patient à maintenir l'ouverture buccale pendant le temps de l'intervention et ses articulations temporo-mandibulaires ;
- Les relations inter-arcades : les rapports d'occlusion doivent être corrects et ne présenter aucun obstacle, et l'espace prothétique disponible doit être suffisant et favorable ;
- Les relations intra-arcades : la position et l'axe des dents bordant l'édentement vont influencer sur l'espace disponible pour la pose de l'implant et la réalisation de la future prothèse ;
- Les dimensions du site édenté : la distance mésio-distale disponible doit correspondre à la taille de la dent à remplacer ;
- L'état des dents adjacentes : couronne clinique / niveau d'attache ;
- Les caractérisations des tissus mous environnants : phénotype gingival, présence d'une hauteur correcte de muqueuse kératinisée attachée ou non, position de la muqueuse alvéolaire. On pourra noter toutes les caractéristiques évaluées dans l'examen clinique du complexe muco-gingival ;
- L'anatomie et la forme des crêtes édentées : on recherchera la présence de défauts osseux dans les sens horizontal et vertical ainsi que les variantes anatomiques qui peuvent être présentes ;
- La position de la ligne du sourire (19).

1.2. Examens complémentaires radiologiques

1.2.1. Radiographies panoramique et rétro-alvéolaire

Ces radiographies donnent des informations primaires de la situation clinique. Elles nous permettent d'évaluer le volume osseux général en hauteur mais pas en épaisseur, ces radiographies ne sont pas suffisantes à l'établissement d'un plan de traitement fiable. En effet, l'os doit se juger dans les 3 plans de l'espace (19,46,47).

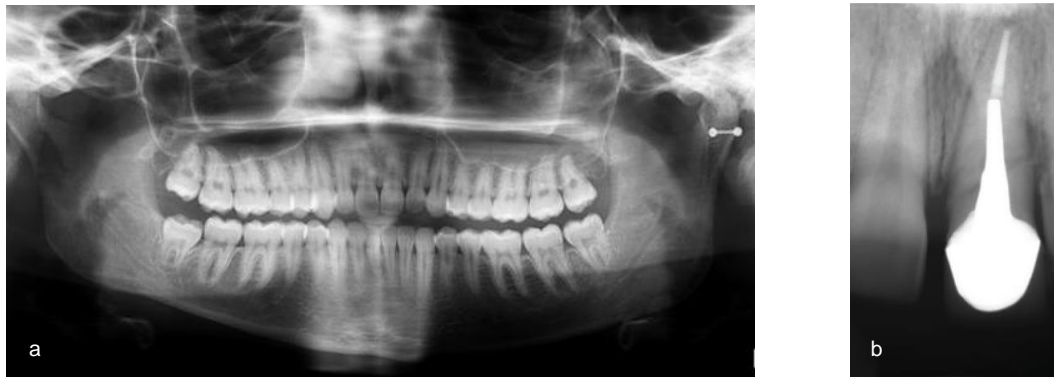

Figure 34 - Clichés radiographiques a. Radiographie panoramique. b. Radiographie rétro-alvéolaire d'une 21 (19,46).

Ces radiographies nous donneront également une indication de la position des dents adjacentes, autant au niveau de leurs couronnes que de leurs racines qui peuvent être dans un axe différent de celui de la couronne (9).

1.2.2. Lecture du scanner

Un examen tridimensionnel à grandeur réelle (grossissement 1/1) comme le *Cone Beam* nous permet d'obtenir des informations métriques, densitométriques et topographiques pour la pose d'implants dentaires. L'examen tomodynamométrique est indispensable dans le traitement implantaire (19).

Grâce à cet examen 3D, on évaluera :

- Les structures anatomiques identifiables. Pour l'incisive centrale, la zone ne présente pas d'obstacles vasculaires ou nerveux particuliers mais il faudra faire attention à la minceur de l'os alvéolaire (19) ;
- La quantité osseuse. La hauteur et largeur osseuse de la crête osseuse dépendent de la morphologie osseuse après la perte dentaire. Plusieurs classifications existent comme celle de Lekholm et Zarb (1985) (48) ou celle de Cawood et Howell (1988) (49) (Figure 46), basée sur l'étude de crânes secs. Nous pourrions grâce à l'évaluation de cette quantité osseuse prévoir le type et la position de l'implant tout en respectant les distances de sécurité dans les 3 dimensions de l'espace. Les distances de sécurité seront abordées dans une partie suivante(49) ;
- La qualité osseuse : 4 classes sont identifiables selon la classification de densité osseuse de Lekholm et Zarb (1985) (48) après perte dentaire. La densité a une influence sur la stabilité primaire de l'implant, qui elle-même est un déterminant important du succès implantaire (50,51) ;

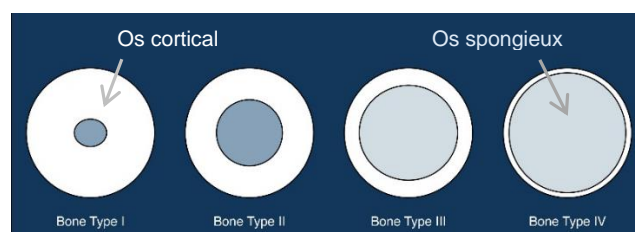


Figure 35 - Classification de densité osseuse de Lekholm et Zarb (1985) (48).

- La position de l'os alvéolaire par rapport à la prothèse prévue : détermination de l'axe implantaire à l'aide du guide radiologique ;
- La position et l'axe des racines adjacentes ;

- La présence d'images radio-claires ou radio-opaques intra-osseuses ;
- L'état des dents adjacentes : couronne, endodonte, niveau osseux alvéolaire (52).

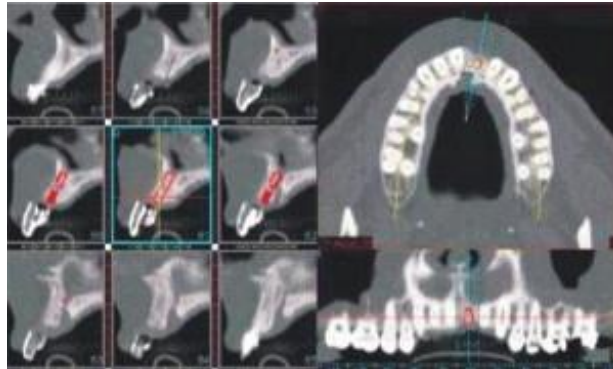


Figure 36 - Cone Beam maxillaire et planification de la position de l'implant (52).

La chirurgie étant guidée par la prothèse, le volume nécessaire au placement de l'implant ne suffit pas à la validation du projet. Encore faut-il qu'il corresponde à la future restauration.

2. Projet esthétique et prothétique

Le projet prothétique est très important dans la réalisation d'une restauration esthétique antérieure. Il permet de pré-visualiser le résultat final de l'intégration de la dent dans le sourire, autant pour le praticien que pour le patient.

On réalisera des moulages sur lesquels le projet prothétique sera simulé. Cette simulation pourra être soit réelle, c'est-à-dire un wax-up sur les moulages puis montés sur articulateur, soit virtuelle grâce à des moulages tridimensionnels sur lesquels la simulation est faite par informatique. L'aide de la photographie peut également être utile pour une meilleure visualisation du cas.

L'essayage du projet pourra être visualisé en bouche à l'aide d'un *mock-up* ou d'une restauration provisoire de diagnostic, soit directement par informatique. Le patient doit valider le résultat esthétique préfiguré, en ce qui concerne la longueur et la forme de la dent à remplacer, avant de débiter le traitement final.

Une fois le projet prothétique et esthétique validé, on doit le faire correspondre avec l'examen tridimensionnel. Il peut prendre la forme d'un guide radiologique avec des dents en sulfate de baryum, d'une technique avec double scanner ou d'une indexation du modèle virtuel sur les données radiologiques.

A l'aide des données de l'examen tridimensionnel, de l'examen clinique et des photographies, on pourra évaluer la nécessité ou non de reconstructions osseuses ou muqueuses (4,53).

2.1. Choix de l'implant

Pour remplacer une dent manquante, de nombreux implants ont été élaborés, qui correspondent à des situations cliniques particulières ou au contraire qui sont polyvalents (54).

Un implant peut se diviser en trois parties distinctes : le col, le corps et l'apex. Chacune d'elles possède des spécificités propres et un rôle distinct.

2.1.1. Le col

Le col de l'implant est la partie qui réalise la connexion avec le pilier. On peut distinguer plusieurs types de cols ayant leurs avantages et inconvénients.

2.1.1.1. Différents types de cols

- Col droit : le diamètre du col correspond au diamètre de la base du pilier prothétique. Il est considéré comme une référence, simple d'utilisation mais ne présente pas d'avantages particuliers.
- Col évasé : le diamètre du col est plus grand que celui du corps de l'implant. Il offre une meilleure stabilité primaire pour les os de faible densité, lors d'une mise en charge immédiate ou d'un protocole d'extraction-implantation immédiate.
- Col à conicité inversée : le diamètre du col est inférieur au diamètre du corps implantaire, ce qui permet une meilleure stabilité primaire grâce à une augmentation de la largeur des lamelles osseuses au niveau de la crête alvéolaire tout en optimisant le volume disponible sous crestal (55).
- Col intégrant le *platform-switching* : le diamètre du pilier prothétique est inférieur au diamètre du col ce qui permet d'augmenter la surface d'attache des tissus mous et la distance à l'os crestal afin de diminuer la perte osseuse verticale (56,57).
- Col présentant des micro-spires : elles semblent participer à une meilleure rétention de l'os crestal (58).
- Col trans-gingival : en position juxta-gingivale lors de la pose de l'implant, la jonction pilier-implant ne sera plus juxta-osseuse mais au niveau de l'émergence gingivale. Elle permet de ne pas perturber l'attache épithéliale lors de la prise d'empreintes pour des chirurgies en un temps (59).

2.1.1.2. Les différents types de connexion

Pour les systèmes implantaires à deux étages, il existe différents types de connexions entre le pilier et l'implant. Pour un implant unitaire, il sera toujours anti-rotationnel. On distingue les connexions externes et internes :

- Connexion externe hexagonale : le pilier est emboîté sur l'hexagone puis vissé à l'implant.
- Connexion interne : plus précise, avec une meilleure adaptation, plus résistante aux forces latérales de flexion, un meilleur engagement anti-rotationnel, protection de la vis de fixation des forces de flexion, diminution des micromouvements entre pilier et implant sous l'effet des forces de flexion, plus grande herméticité bactérienne que la précédente. Elle est aujourd'hui plus fiable que la connexion externe. On distinguera alors le cône morse, l'hexagone interne, le polygone interne et la connexion interne trilobée (60).

2.1.2. Le corps

Le corps implantaire définit la silhouette de l'implant. Il comprend les spires qui lui assurent sa stabilité primaire.

2.1.2.1. Les différentes formes de corps implantaires

On pourra différencier plusieurs formes générales qui ont des indications et des caractéristiques particulières.

- Cylindrique : le corps est droit et parfaitement cylindrique. Il autorise une certaine marge de manœuvre car sa stabilité primaire est assurée par ses spires. Un positionnement trop ou pas assez profond peut être rattrapé sans diminuer la stabilité primaire. Il ne s'utilise pas si la densité osseuse est faible ou dans une alvéole post-extractionnelle. Ces implants sont peu utilisés pour le secteur antérieur.

- Conique : son diamètre est de plus en plus faible en direction apicale. Il permet d'être utilisé dans des zones anatomiques ne laissant pas un espace suffisant (crête concave ou proximité de racines) et permet aussi d'augmenter la stabilité primaire de l'implant par compression de l'os spongieux sans compression corticale. Il est donc particulièrement utilisé pour les cas d'extraction-implantation immédiate ou dans un os de faible densité. Il est en revanche plus difficile à utiliser et ne laisse pas de laxité quant à son positionnement corono-apicale (61).

Un nouvel implant conique, auto-forant, a été créé. Celui-ci est particulièrement indiqué dans les alvéoles d'extraction du secteur antérieur maxillaire du fait qu'on puisse changer son axe d'insertion pendant sa pose. Mais il est également très polyvalent. On peut également moduler son enfoncement apico-coronaire sans modifier la profondeur de la logette (62,63).

2.1.2.2. Les spires

Les spires participent à la stabilité primaire de l'implant en exerçant une pression sur l'os. Leurs formes permettent de les classer en auto-taroudant, non auto-taroudant, auto-forant, non auto-forant, selon leur mode d'insertion. Le filetage peut être simple, double ou triple selon l'implant, symétrique ou asymétrique, à spires plus ou moins large (64).

2.1.2.3. Le pas de vis

Il varie entre 0,6 et 1,25 mm selon les implants. Certains ont un pas de vis différent selon la qualité osseuse, plus l'os est dense, plus le pas de vis diminue. Un implant avec un pas de vis faible sera plus long à visser et permettrait d'améliorer la stabilité primaire (65).

2.1.2.4. L'état de surface

On distingue deux états de surface proposés par les fabricants :

- Usiné lisse : préparé à l'aide d'une machine, il n'y a pas de retraitement de surface ultérieur.
- Sablé et/ou mordancé rugueuses : l'implant est recouvert de particules de titane, sablé ou mordancé par un acide. Cet état de surface présente une plus grande mouillabilité favorisant le recouvrement de la surface de l'implant par le sang du patient, et donc de meilleurs résultats (66).

2.1.3. L'apex

L'apex est la partie terminale de l'implant. Elle peut être active ou passive :

- Apex arrondi passif : il n'est pas agressif, non auto-taroudant. Il est utile en cas de présence d'une structure fragile.
- Apex travaillant actif : c'est un apex sécant, il permet de tarauder le logement implantaire et d'être vissé même si la logette est trop étroite (67).

2.1.4. Le diamètre

Le diamètre de l'implant dépend de la situation clinique. On distingue les implants de diamètre standard RP (autour de 4 mm), les implants de diamètre réduit NP (entre 3 et 3,5 mm) et les implants de gros diamètre WP (de 5 à 7 mm).

Pour la situation qui nous intéresse, c'est-à-dire pour le secteur antérieur, le choix de l'implant entre un diamètre NP ou RP se fera en fonction de la situation clinique. En effet, une épaisseur vestibulaire suffisante doit être laissée pour anticiper la lyse osseuse. Si celle-ci n'est pas suffisante, un implant de diamètre inférieur NP pourra être utilisé. Sinon on utilisera un RP (67,68).




Figure 37 - Les différents types d'implants (67,68).

2.2. Positionnement de l'implant

2.2.1. Principes en zone esthétique

Une fois l'analyse radiographique réalisée et les informations cliniques collectées, nous allons choisir le type d'implant. On choisira la longueur et le diamètre de cet implant. Classiquement, pour une incisive centrale, on choisira un diamètre standard RP d'environ 4 mm, voire NP si l'espace est réduit. Ces dimensions sont choisies en fonction du projet prothétique et esthétique mais aussi selon les distances de sécurité requises à la bonne ostéo-intégration de l'implant (67) :

- Dans le sens mésio-distal, il faudra respecter 1,5 mm entre l'implant et les dents bordant l'édentement (69) ;
- Dans le sens vestibulo-palatin, une distance de 2 mm entre l'implant et le bord externe de la table osseuse vestibulaire doit être conservée pour un résultat esthétique, et au moins 1 mm en palatin (69) ;

Généralement, 1,5 mm d'os sont nécessaires à la bonne ostéo-intégration de l'implant. Toutefois, l'épaisseur a été revue à la hausse. Une cratérisation s'étendant sur une distance de 1,5 mm a été mise en évidence au bout des 3-4 premiers mois. En effet, au maxillaire, la résorption osseuse post-extractionnelle est centripète et conduit à une résorption de la corticale vestibulaire (70).

Donc, une position plus palatine de l'implant et une distance de sécurité de 2 mm en vestibulaire est préconisée. Cette marge de sécurité supplémentaire permet de garantir la pérennité du volume osseux vestibulaire et de la gencive qu'il soutient.

Il faudra également veiller à l'axe de l'implant et à son point d'émergence. Ils auront une incidence sur le choix du type de rétention de la prothèse (scellée ou vissée). Un axe vestibulé nous conduira à une prothèse scellée alors que lingualé, on pourra choisir une restauration transvissée. Un excès de déplacement dans l'un ou l'autre sens sera néfaste au résultat esthétique final (67).

- Dans le sens apico-coronaire, l'enfouissement de l'implant de 2 à 4 mm par rapport au futur collet gingival de la future restauration (71) et une hauteur de 5 mm entre le point de contact et la papille résiduelle sont nécessaires à la croissance papillaire (70). Il faudra également s'assurer que la hauteur prothétique est suffisante, de l'ordre de 7 mm (67).

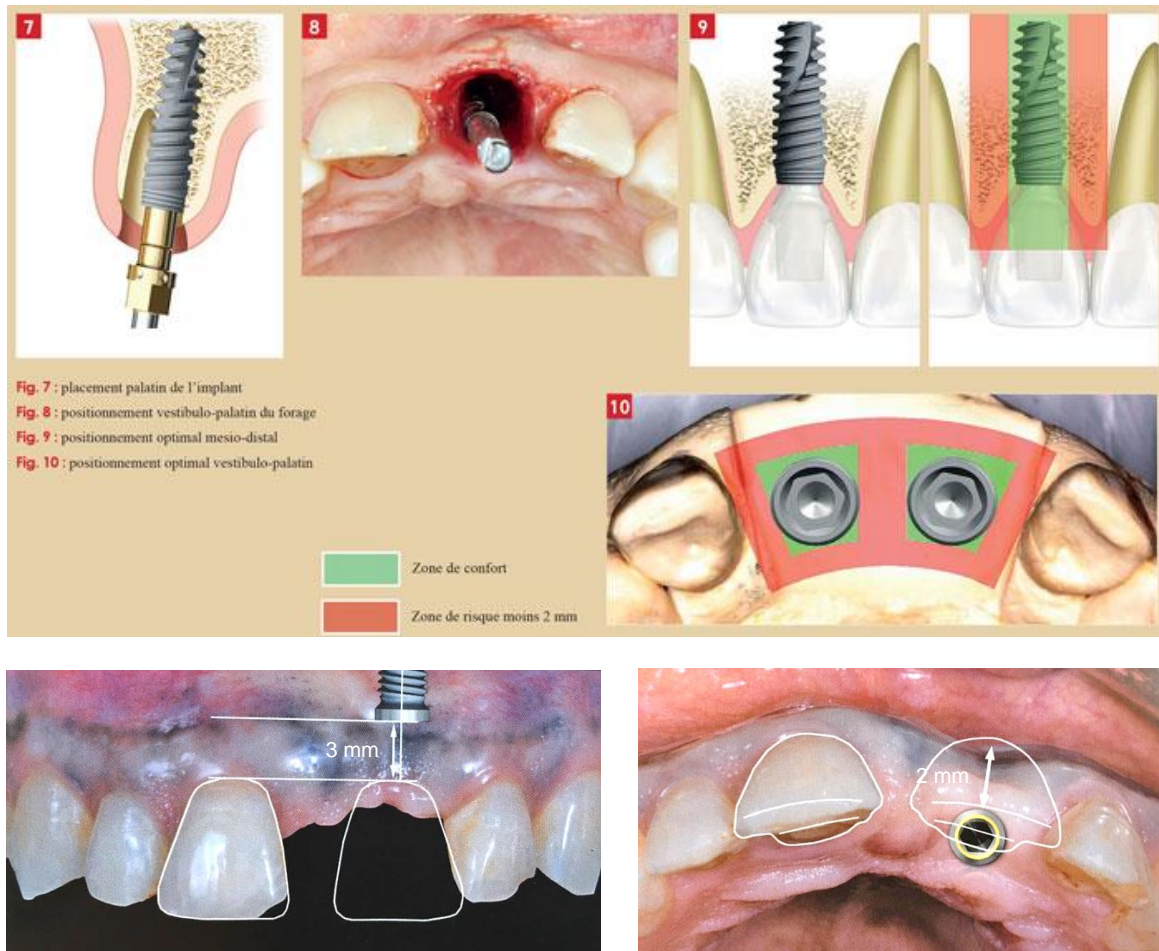


Figure 38 - Positionnement de l'implant en zone esthétique antérieure (47,67).

2.2.2. Optimisation du placement de l'implant : les guides

Lors d'une intervention de chirurgie implantaire délicate, que la crête osseuse est fine ou que l'on réalise une extraction-implantation immédiate, le geste pourra être guidé. A partir du projet prothétique élaboré précédemment et du positionnement de l'implant sur les coupes tridimensionnelles, l'arrivée des guides chirurgicaux nous permet de faire correspondre la situation clinique à la simulation faite par ordinateur.

L'implantologie assistée par ordinateur (IAO) nous permet donc, en plus de planifier le plan de traitement, de réaliser une chirurgie guidée lors de la pose de l'implant mais aussi de préparer une prothèse provisoire.

Dans le cas du remplacement d'une seule dent, la présence des dents adjacentes permet l'utilisation d'un guide à appui dentaire si elles assurent sa stabilité (67).

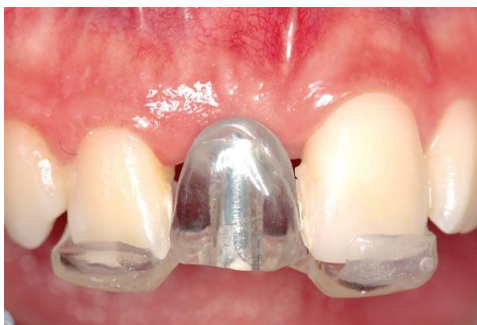

Figure 39 - Guide chirurgical avec butée (72).

2.3. Choix du protocole chirurgical

On différencie deux protocoles distincts : un protocole en deux temps chirurgicaux, le premier à avoir été mis en œuvre par Brånemark en 1969 (73) et un autre en un seul temps décrit par Schroeder en 1976 (74). Avec ces deux protocoles à disposition, certaines situations cliniques se prêtent mieux à un protocole en un temps alors que d'autres sont mieux servies par un protocole en deux temps.

2.3.1. Deux temps chirurgicaux / un temps chirurgical

2.3.1.1. Protocole en deux temps chirurgicaux

Ce protocole consiste dans un premier temps chirurgical, à soulever un lambeau pour poser l'implant qui sera recouvert par une vis de cicatrisation, avant de rabattre le lambeau et le suturer par-dessus la vis. Dans un second temps, après 2 à 6 mois de cicatrisation, on va localiser l'implant et remplacer la vis de cicatrisation par un pilier de cicatrisation trans-gingival puis suturer autour de celui-ci. Il va alors falloir attendre encore 6 à 8 semaines de maturation gingivale avant de réaliser les empreintes (67).

2.3.1.2. Protocole en un temps chirurgical

Contrairement au protocole précédent, celui-ci ne nécessite pas de ré-intervention, le pilier de cicatrisation (ou le provisoire) est mis en place au moment de la pose de l'implant.

Le protocole en un temps est le protocole standard dans les situations idéales car il ne nécessite qu'une seule chirurgie tout en contrôlant l'ostéo-intégration pendant la cicatrisation des tissus durs et mous qui se font en même temps (67).

2.3.1.3. Comparaison des deux protocoles

Cependant, il existe des facteurs qui font que la temporisation par une chirurgie en deux temps est nécessaire :

- Stabilité primaire : si elle est insuffisante, du fait des contraintes qui peuvent être exercées sur le provisoire ou le pilier, on risque une mauvaise ostéo-intégration de l'implant.
- Environnement biomécanique : l'impossibilité de réaliser une prothèse provisoire, transitoire amovible ou non, va nous diriger vers une chirurgie en deux temps.
- Qualité de l'hygiène buccale et santé parodontale : une mauvaise hygiène nous indiquera l'utilisation d'un protocole en deux temps afin d'éviter la contamination microbienne du site implantaire.

- Aménagement tissulaire : il sera également préférable de réaliser une chirurgie en deux temps si une augmentation tissulaire est prévue pour ne pas risquer d'exposer le volume osseux à régénérer.
- Site post-extractionnel : en fonction du site, on choisira le protocole à utiliser qui dépendra de la stabilité primaire, de l'intégrité de la table vestibulaire et de la nécessité ou non d'une augmentation tissulaire.
- Exigences esthétiques : dans le secteur esthétique, le protocole en deux temps est conseillé lorsque la quantité ou la qualité des tissus mous est insuffisante, ou que le positionnement des tissus mous est difficile à anticiper. En revanche, le protocole en un temps peut également nous servir pour modeler les tissus mous en cours de maturation avant de réaliser les étapes prothétiques (67).

2.3.2. Avec lambeau / sans lambeau

On va également distinguer l'abord chirurgical du site, qui pourra se faire avec ou sans lambeau, chacun possédant ses avantages et ses inconvénients.

2.3.2.1. Chirurgie avec lambeau

L'élévation d'un lambeau muco-périosté va nous permettre d'avoir un accès visuel de la crête osseuse, d'évaluer sa dimension et ses défauts afin de réaliser le forage dans l'axe prévu lors de l'élaboration du projet. La mobilité du lambeau nous facilite son repositionnement en direction coronaire mais aussi la possibilité d'augmenter la quantité de tissus mous.

Il existe différents types de lambeaux qui sont plus ou moins traumatiques comme le lambeau en « livre ouvert » ou le lambeau trapézoïdal limité, qui sont relativement atraumatiques, laissent les papilles intactes mais ne permettent pas un accès visuel optimal, contrairement au lambeau trapézoïdal classique (67).

Or, l'os cortical reçoit sa vascularisation à travers l'os spongieux et le périoste. Le soulèvement d'un lambeau muco-périosté sépare le périoste de l'os. Par la suite, une résorption osseuse est attendue du fait de l'interruption de la vascularisation périostée (75).

2.3.2.2. Chirurgie sans lambeau

On a alors élaboré une technique de chirurgie implantaire sans élévation de lambeau qui permet de préserver l'architecture gingivale des dents adjacentes tout en étant plus rapide, moins traumatique et gênante pour le patient.

Difficile à mettre en œuvre du fait de l'absence de visibilité, l'utilisation de guides chirurgicaux est nécessaire et donne des résultats très proches de ceux prévus par le projet(76). Le forage de la crête édentée peut se faire directement au travers de la muqueuse, ou celle-ci peut être retirée par la technique de l'« emporte-pièce ». La question de la présence ou non de muqueuse lors d'un protocole d'extraction-implantation immédiate ne se pose alors plus (67).

2.3.2.3. Comparaison des deux protocoles

La possibilité de retrouver des résidus de tissus mous après 3 mois de cicatrisation dans la logette osseuse préparée sans lambeau est exclue, et le cas échéant, n'aurait aucun impact sur l'ostéo-intégration. Il semblerait qu'une chirurgie sans lambeau augmente le pourcentage d'apposition osseuse. Mais ce sont surtout les tissus mous qui sont concernés, puisque la chirurgie sans lambeau assurerait un meilleur résultat esthétique. Cependant, elle n'offre pas la possibilité de manipuler les tissus mous et la nécessité de les repositionner afin d'obtenir un résultat plus esthétique (77–79).

Le choix se fera alors selon les cas, la nécessité de renforcer ou non les tissus mous et l'expérience du praticien(67).

2.4. Choix du moment de l'implantation

Le type d'implantation, en fonction du délai entre l'extraction et la mise en place de l'implant, et la cicatrisation de l'alvéole, devra être choisie (80). Deux auteurs ont distingué différentes classes (81,82) :

Tableau 1 - Choix du moment de l'implantation selon Hämmerle et al. (2004) (81).

Classification	Placement de l'implant
Type I	Dans l'alvéole d'extraction
Type II	Après cicatrisation des tissus mous (4-8 semaines)
Type III	Cicatrisation osseuse radiographique (12-16 semaines)
Type IV	Alvéole totalement cicatrisée (>16 semaines)

Tableau 2 - Choix du moment de l'implantation selon Esposito et al. (2006) (82).

Classification	Placement de l'implant
Implantation immédiate	Dans l'alvéole d'extraction
Implantation immédiate-retardée	< 8 semaines de cicatrisation
Implantation retardée	> 8 semaines de cicatrisation

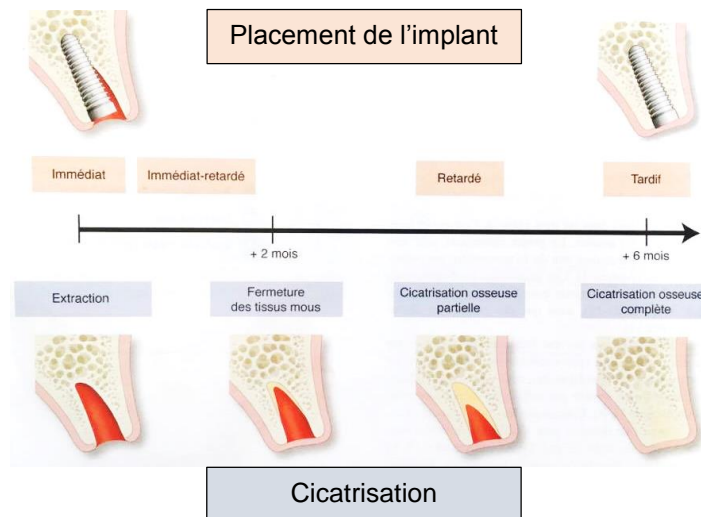


Figure 40 - Placement de l'implant en fonction du degré de cicatrisation osseuse après perte dentaire (19).

Les protocoles classiques d'implantation après cicatrisation osseuse ont longtemps été considérés comme le « *gold standard* ». Mais les études récentes tendent à montrer que l'implantation immédiate ou immédiate-retardée n'obtient pas plus d'échecs ou de complications qu'une implantation retardée. Les pertes osseuses sont comparables entre les différentes techniques bien qu'il semblerait que les implantations immédiates et immédiates retardées permettent d'obtenir de meilleurs résultats esthétiques (83,84).

L'implantation immédiate associée aux greffes de tissus durs et mous, résorbables ou non, permet de masquer la perte de substance osseuse post-extractionnelle. On va donc, en fonction de critères osseux et muqueux, pouvoir choisir quel type d'intervention nous allons effectuer.

La détermination du délai d'implantation (extraction implantation immédiate, immédiate-retardée, retardée) se fera :

- En fonction de l'alvéole :
 - o Alvéole intacte → implantation immédiate + comblement du gap avec du substitut osseux.
 - o Alvéole compromise + perte d'os importante → ROG avec substitut osseux + membrane + implantation-différée 3-4 mois

- En fonction du biotype gingival :
 - o Si biotype fin → implantation immédiate + greffe de conjonctif enfoui
 - o Si biotype épais → implantation immédiate favorable (absence de greffe de conjonctif) (85).

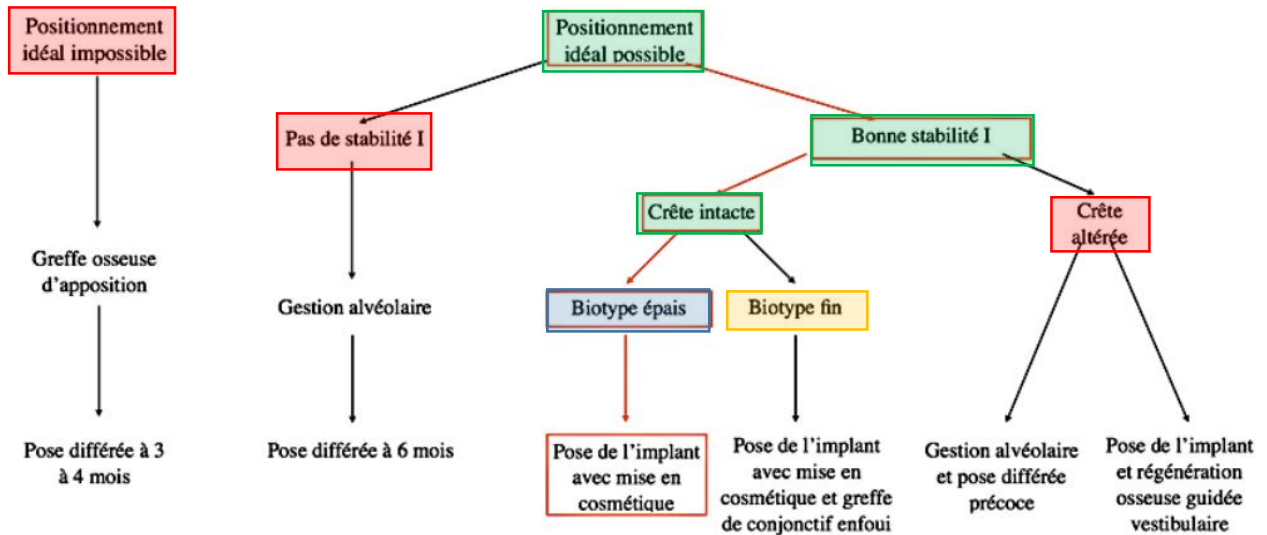


Figure 41 - Arbre décisionnel d'une extraction-implantation immédiate en secteur esthétique (85).

Cet arbre décisionnel permet de nous aiguiller face aux différents choix qui s'offrent à nous en fonction de l'alvéole, du positionnement idéal possible ou non de l'implant, de la qualité osseuse et gingivale.

Sur la base de la classification d'Elian et Tarnow, on peut prévoir le résultat esthétique et le type d'intervention à privilégier (86) :

- Type 1 : la table osseuse vestibulaire est conservée / conservation de la gencive. Maintien du volume et résultat esthétique prévisibles : technique immédiate recommandée ; une augmentation préalable n'est pas nécessaire ;
- Type 2 : la table osseuse vestibulaire est altérée / conservation de la gencive. Maintien du volume et résultat esthétique à priori prévisibles ; un comblement avec membrane est nécessaire préalablement à l'implantation (ROG vestibulaire) ;
- Type 3 : table osseuse vestibulaire altérée / perte de la gencive. Risque d'effondrement de l'alvéole important après extraction ; régénération des tissus durs et mous par greffe nécessaire préalablement à l'implantation, mais avec un pronostic délicat (87).

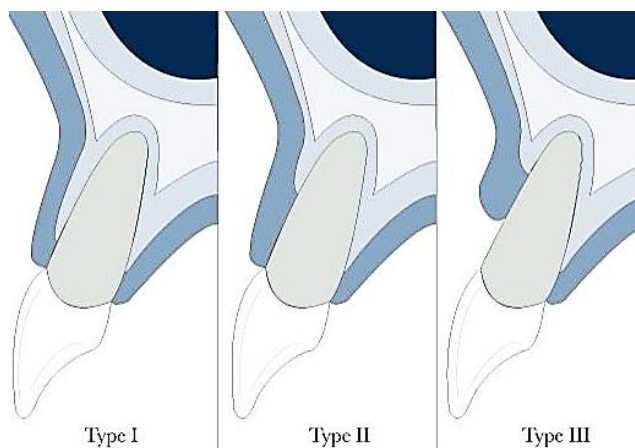


Figure 42 - Classification d'Elian et Tarnow (86).

Juodzbaly propose une autre classification des alvéoles d'extraction fondée sur le biotype gingival et des paramètres osseux. Elle va permettre de nous orienter sur le choix du moment de l'implantation et des chirurgies à effectuer (88,89).

Tableau 3 – Classification des alvéoles d'extraction fondée sur le biotype gingival et des paramètres osseux (Juodzbaly et al., Monnet-Corti et Borghetti, 2008) (88,89).

	Alvéole d'extraction		
	Idéale (Type I)	Compromise (Type II)	Défavorable (Type III)
Tissus mous			
<u>Quantité</u> :			
<ul style="list-style-type: none"> • Variation du contour • Perte verticale • Hauteur de tissu kératinisé • Papilles mésiale/distale 	Non Non > 2 mm Présentes	< 2 mm 1-2 mm 1-2 mm Partielles	≥ 2 mm > 2 mm < 1 mm Absentes
<u>Qualité</u> :			
<ul style="list-style-type: none"> • Couleur • Consistance 	Rose Ferme	Légèrement rouge	Rouge Œdématisée
Biotype	Epais (> 2 mm)	Moyen (1-2 mm)	Fin (< 1 mm)
Tissus durs			
Hauteur du procès alvéolaire	> 10 mm	8-10 mm (8 mm)	< 8 mm
Os disponible au-delà de l'alvéole	> 4 mm	3-4 mm (3 mm)	< 3 mm
Position verticale de la corticale vestibulaire par rapport à la JEC des dents adjacentes	< 3 mm	3-7 mm (5 mm)	> 7 mm
Epaisseur de la corticale vestibulaire	> 2 mm	1-2 mm (1 mm)	< 1 mm
Présence de lésion osseuse alvéolaire	Non	Oui	Oui
Hauteur des septas osseux adjacents	3-4 mm	1-3 mm (3 mm)	< 1 mm
Distance mésio-distale entre dents adjacentes	> 7 mm	5-7 mm (5 mm)	< 5 mm
	Implantation immédiate recommandée	Implantation immédiate possible + Augmentation simultanée des tissus durs et mous	Implantation différée (5-6 mois) + Augmentation des tissus mous et durs préalables (greffe d'apposition)

2.5. Choix du moment de la mise en charge

Il faudra faire le choix du type de mise en charge, c'est-à-dire le moment où l'on place la restauration supra-implantaire par rapport au moment de la pose de l'implant, lors du plan de traitement. La mise en charge pourra être :

- Immédiate ;
- Esthétique ;
- Précoce ;
- Conventionnelle (19).

Tableau 4 – Les différents types de mise en charge (19).

Mise en charge immédiate	Mise en esthétique immédiate	Mise en charge précoce	Mise en charge conventionnelle
1-7 jours	1-7 jours	1-2 mois	2-3 mois
En occlusion	<i>Pas en occlusion</i>	En occlusion	En occlusion

Les recommandations pour une mise en charge immédiate ou précoce d'une couronne pour un implant unitaire sont limitées à quelques situations :

- La stabilité primaire de l'implant doit être comprise entre 20 et 45 Ncm.
- Il ne doit pas y avoir de contre-indications comme une para-fonction, un défaut osseux ou une greffe associée.
- Les bénéfices doivent être supérieurs aux risques.

La mise en charge immédiate ou précoce ne diffère pas du protocole de mise en charge conventionnelle en terme de survie et de stabilité osseuse. En revanche, les résultats esthétiques des tissus mous ne sont pas suffisamment satisfaisants pour être recommandés dans le secteur antérieur (90).

TROISIÈME PARTIE : Préservation ou augmentation des volumes tissulaire peri-implantaire

Les indications de la mise en place d'un implant et d'une coiffe implanto-portée en remplacement d'une incisive centrale sont multiples. Son remplacement peut faire suite à une fracture d'origine traumatique, une perte du support parodontal trop importante, une lésion apicale dont les traitements endodontiques n'ont pas réussi à supprimer l'infection, une gêne esthétique pour le patient, ou encore une incisive centrale qui est déjà absente (67).

Toutes ces causes qui nous orienteront vers le remplacement de la dent par un implant en zone antérieure maxillaire, peuvent altérer l'intégrité de son support osseux et gingival. Afin de réaliser une restauration dans un contexte parodontal satisfaisant en quantité et en qualité, des techniques ont été élaborées afin de conserver les tissus existant, les renforcer ou les reconstruire. Les moyens utilisés pourront être mis en œuvre avant l'intervention, pendant, ou après la pose de l'implant.

Il y a 3 aspects à prendre en compte qui peuvent influencer les options de traitement :

- L'os : si l'augmentation est nécessaire ou pas.
- Le biotype gingival.
- Les tissus mous : si l'augmentation est nécessaire ou pas, quelles sont les options chirurgicales possibles et à quel moment les mettre en œuvre (91).

1. Gestion chirurgicale des tissus durs

1.1. Importance de l'épaisseur osseuse vestibulaire pré-chirurgicale

L'os étant le support des tissus mous, sa présence est indispensable au bon résultat esthétique de l'implant sur le long terme, il est alors un élément important à conserver et à consolider. Son insuffisance pourra conduire à des récessions gingivales et des pertes de papilles inter-proximales.

Il faut donc anticiper la perte osseuse physiologique qui fait suite à l'extraction, gérer cet os pour que la pose de l'implant corresponde au projet prothétique en respectant les distances de sécurité (92).

Son évaluation par des examens 3D nous donnera des informations sur le besoin d'augmentation, de reconstruction osseuse ou d'extrusion orthodontique et le choix de l'implant. Il semblerait qu'un minimum de 2 mm d'os vestibulaire soit nécessaire pour maintenir les tissus et éviter une résorption autour de l'implant (93). Si le maintien de cette distance minimale n'est pas possible, une augmentation des tissus durs devra être mise en œuvre (91).

Puisqu'une extraction va conduire à un remodelage osseux systématique de l'alvéole, surtout de sa partie vestibulaire, il est alors nécessaire de réduire au maximum ce phénomène (94).

La classification de Cawood et Howell regroupe les différents types de résorptions osseuses après une étude sur des crânes secs. Les techniques que nous allons voir auront pour objectif de minimiser cette résorption, ou dans les cas où celle-ci a déjà eu lieu, d'augmenter le niveau osseux (49).

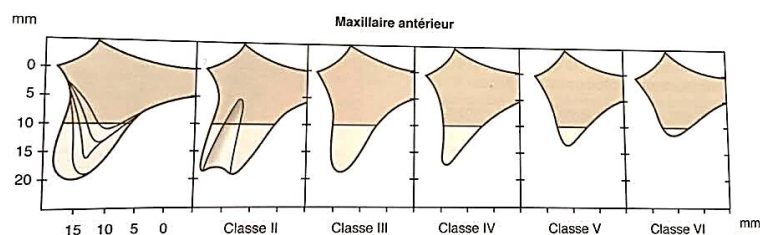


Figure 43 – Classification de Cawood et Howell, morphologie de la crête alvéolaire du maxillaire antérieur (49).

1.2. Approche pré-extractionnelle

La préservation de l'os alvéolaire en vue de la pose d'un implant est un des facteurs principaux à prendre en compte. En effet, un implant placé dans une situation trop vestibulaire conduira à un risque de récession gingivale, s'il est trop palatin, le profil d'émergence de la restauration risque d'être inapproprié. De plus, sa position mésio-distale influencera la future papille. Un mauvais positionnement vertical pourra entraîner des complications biologiques ou esthétiques. Il sera donc important de respecter une structure osseuse compatible avec le projet prothétique et esthétique (81).

1.2.1. Préservation alvéolaire : avulsion atraumatique

L'extraction est un acte traumatique, qui même réalisé avec un minimum de contraintes, déclenche un processus cicatriciel entraînant des modifications morphologiques de l'alvéole (95). Différentes techniques ont été proposées pour minimiser ce phénomène comme l'avulsion atraumatique sans lambeau, le comblement osseux par un matériau de comblement osseux ou un biomatériau, avec ou sans membrane, l'utilisation de facteurs de croissance ou de protéines recombinantes (19).

Suite à une extraction, l'alvéole déshabillée va cicatriser par seconde intention aboutissant à son comblement osseux. D'importantes variations crestaies vont apparaître, surtout horizontalement et plus modérément en vertical. Elles sont d'autant plus importantes dans le secteur antérieur esthétique que l'effacement vestibulaire se fait majoritairement au niveau du tiers coronaire (96).

L'extraction atraumatique est la première étape pour préserver le volume d'os alvéolaire et les tissus gingivaux qui entourent la dent. Afin de limiter au maximum la résorption osseuse, bien qu'inéluctable, l'avulsion devra être le plus atraumatique possible. Une atteinte des tissus durs lors de l'extraction entraînera une perte de chance d'obtenir une stabilité primaire suffisante lors de l'implantation immédiate ainsi que l'impossibilité de placer l'implant dans la position initialement prévue. Pour cela, on utilisera des instruments et des techniques qui provoqueront le moins de dommages possibles aux tissus durs et mous. L'utilisation classique de syndesmotomes, d'élévateurs et de daviers tend à être remplacée par des périotomes qui sont moins traumatiques (97). Ces techniques vont nous permettre de réaliser des extractions sans avoir la nécessité d'élever un lambeau. En effet, une extraction agressive ou l'élévation d'un lambeau augmentera la résorption osseuse et une diminution de la quantité de tissus mous (94,98).

- Si la dent est intacte, on réalisera une syndesmotomie profonde à l'aide d'un périotome. Des mouvements de rotation alternés de la dent permettent ensuite l'avulsion.
- Si la dent est à l'état de racine, une séparation dans le sens vestibulo-palatin sera réalisée avec une fraise long col puis les 2 héli-racines seront mobilisées avec un périotome puis mobilisées séparément (99).

Dans le but de préserver les tissus durs et mous dans un site extractionnel, il serait préférable de réaliser une avulsion atraumatique grâce à une instrumentation adaptée telle que le périotome ou en séparant la racine, en évitant les lésions des tissus autour de la dent. Il serait également intéressant de pratiquer les avulsions en « *flapless* », c'est-à-dire sans élévation de lambeau, pour ne pas exposer la crête osseuse et limiter sa résorption (100).

1.2.2. Avantages de l'extraction orthodontique

Lors du phénomène de cicatrisation faisant suite à une extraction, les tissus durs et mous vont migrer de manière physiologique en direction apicale. L'extrusion orthodontique d'une dent va avoir l'effet inverse. En effet, la gencive et l'os alvéolaire vont se déplacer en direction coronaire (101).

Cette méthode est utilisée en amont du traitement implantaire afin d'anticiper la perte de tissus à condition que le parodonte soit sain compte tenu des tensions appliquées sur les fibres desmodontales. Afin d'obtenir le meilleur résultat possible, des forces de tractions faibles et intermittentes seront utilisées pour l'extrusion. Elles seront faibles, avec des mouvements de 1 mm, activés sur 2 semaines, et intermittentes avec un délai de repos durant lequel le fil est laissé en place pendant encore 2 semaines. Suite à quoi il sera changé. Au fur et à mesure du traitement, le bord libre de la dent extrusée sera fraisé pour ne pas gêner l'occlusion et l'esthétique.

Une fois le mouvement orthodontique réalisé et le résultat souhaité obtenu, les fibres doivent avoir suffisamment de temps pour se réadapter et se stabiliser. Dans le cas contraire, les tissus retrouveront leur position initiale (99,102,103).

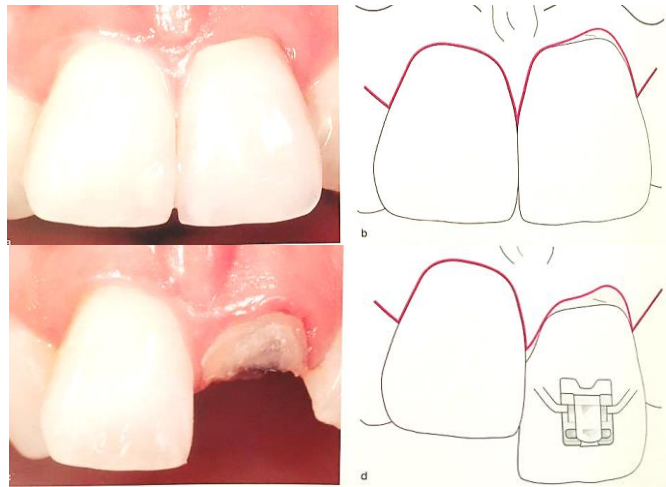


Figure 44 – Cas d'extrusion orthodontique de l'incisive centrale gauche. Les tissus durs et mous en excès devraient contrebalancer la formation du défaut après l'extraction (104).

Les résultats sont satisfaisants et semblent indiquer des améliorations en quantité et en qualité de l'os alvéolaire sans pour autant les quantifier. Les procédures d'extrusion orthodontique pré-implantaires peuvent représenter une approche de traitement non chirurgical pour fournir suffisamment de structures tissulaires, facilitant ainsi le placement de l'implant. L'absence de mesures précises ne nous permet pas de tirer de conclusions quant à l'efficacité de cette méthode et de la comparer aux autres techniques de préservation alvéolaire. Son indication reste cependant limitée et d'autres études sont nécessaires (103,105).

1.3. Approche post-extractionnelle

En complément de ce qui peut être fait en amont, le remodelage osseux après l'extraction pourra lui aussi être influencé par différentes méthodes.

Les procédures chirurgicales, en fonction du moment pendant lesquelles elles sont réalisées, seront définies comme techniques de préservation alvéolaire ou de reconstruction osseuse (106).

- La préservation alvéolaire se fait au moment de l'avulsion. L'implant peut être mis en place soit quand la dent est extraite, soit après un délai de cicatrisation (4 mois) (106).
- La reconstruction osseuse se fait elle après l'avulsion. L'implant pourra être posé dans la même séance que la reconstruction ou après cicatrisation (19,81).

1.3.1. Préservation alvéolaire

1.3.1.1. Technique du comblement alvéolaire

Le comblement alvéolaire consiste à maintenir l'espace cicatriciel par « effet support » avec un matériau de substitution osseuse (MSO). Ce matériau sera tassé modérément mais fermement dans l'alvéole au fouloir (19).

Un substitut osseux peut être défini comme « tout biomatériau d'origine humaine, animale, végétale ou synthétique destiné à l'implantation chez l'homme dans la perspective d'une reconstitution d'un stock osseux par le renforcement d'une structure osseuse ou le comblement d'une perte de substance osseuse d'origine traumatique ou orthopédique » (107).

Ces substituts osseux ont un potentiel ostéoactif qui dépend de trois modalités thérapeutiques du comblement alvéolaire par biomatériaux : le pouvoir ostéogénique, le pouvoir ostéoinducteur et le pouvoir ostéoconducteur. On peut également différencier les substituts osseux en fonction de leur origine. On parle d'autogreffe lorsque la greffe provient de l'individu lui-même, d'allogreffe quand elle provient d'un autre individu de la même espèce, de xéno greffe lorsqu'elle provient d'une autre espèce et de matériau alloplastique quand il est fabriqué de manière synthétique (8).

Tableau 5 - Propriétés des matériaux de substitut osseux (8).

	Origine	Ostéogénique	Ostéoconducteur	Ostéoinducteur
Autogreffe	Biologique	Oui	Oui	Oui
Allogreffe	Biologique	Non	Oui	Variable
Xéno greffe	Biologique	Non	Oui	Oui
Matériau alloplastique	Synthétique	Non	Oui	Non

Bien que l'autogreffe avec un prélèvement ramique chez le même patient (os broyé), soit historiquement le matériau de comblement de choix, les greffes d'un autre donneur ou d'origine animale donnent des résultats similaires et ont l'avantage de ne pas nécessiter de site donneur sur le patient. Ces matériaux, sont uniquement ostéo-conducteurs contrairement à l'os autogène qui est également ostéo-inducteur et ostéogénique (108–110).

L'utilisation d'une technique de comblement semble être bénéfique à la préservation de la crête alvéolaire suite à une extraction. Les résultats montrent une limitation de la résorption verticale et horizontale sans pour autant supprimer le remodelage osseux (111).

Cependant, concernant le choix du matériau à utiliser, les revues de littératures ne concluent pas sur l'efficacité supérieure d'un matériau par rapport à une autre. Bien que le matériau de choix soit un matériau biocompatible, ostéogénique, ostéoinducteur, ostéoconducteur et se résorbant progressivement en faveur d'une néoformation osseuse, aucune des spécialités ne possède l'intégralité de ces caractéristiques (112).

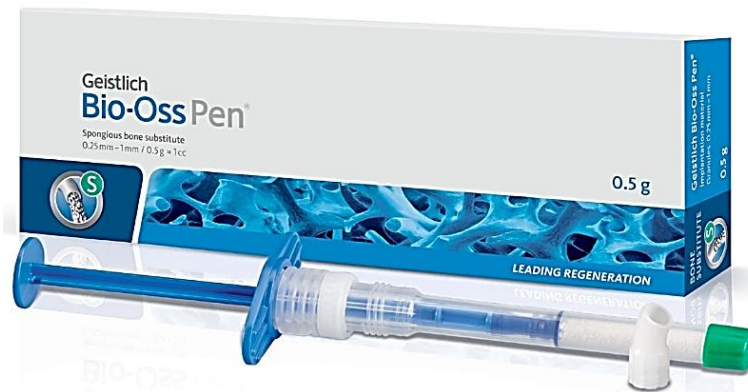

Figure 45 – Matériau de substitution osseuse d'origine bovine (113).

1.3.1.2. Régénération osseuse guidée (ROG) et membranes

Suite à l'extraction, un caillot sanguin va se former à l'intérieur de l'alvéole d'extraction. Celle-ci, lorsqu'aucun tissu sous-jacent n'est présent pour soutenir les tissus mous, va avoir tendance à créer un collapsus à l'intérieur de l'alvéole, ce qui constitue une perte de substance surtout au niveau de la corticale vestibulaire (19).

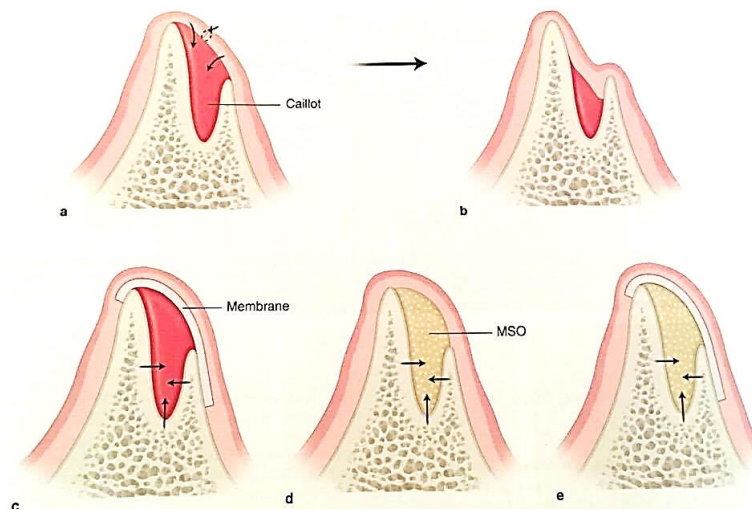


Figure 46 – Cicatrisation alvéolaire post-extractionnelle et techniques de préservation. a) Alvéole déshabillée et cicatrisation de première intention. b) Collapsus des tissus mous dû à l'absence de soutien. c) Principe de la ROG avec maintien de l'espace cicatriciel par « effet de tente ». d) « Effet support » avec le comblement de l'alvéole par un MSO. e) « Effet de tente » et « effet support » combinés (19).

Pour éviter ce phénomène, il est possible de maintenir l'espace cicatriciel par « effet de tente » à l'aide d'une membrane dont la rigidité empêche le collapsus à l'intérieur de l'alvéole. C'est le principe de régénération osseuse guidée (ROG). Lorsque les déficits sont importants, les membranes renforcées en titanes sont préférables car elles permettent de maintenir l'espace cicatriciel (19).

La ROG reprend les principes de la régénération tissulaire guidée (RTG) mis au point par Nyman en 1982, avec une membrane qui joue le rôle de barrière physique permettant une colonisation sélective du caillot par les cellules osseuses d'après les principes de migration cellulaire de Melcher (114). On peut alors distinguer la ROG vraie, c'est-à-dire qu'on utilise une membrane rigide sans matériau de comblement ; et une ROG associée à un comblement du défaut osseux (autogreffe, allogreffe ou xéngreffe) (108).

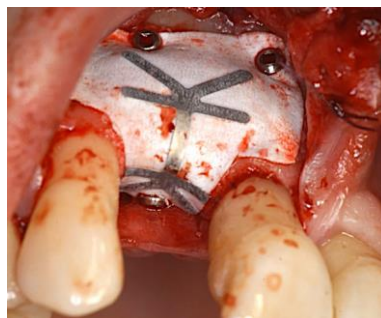

Figure 47 – Membrane non résorbable renforcée titane dans le cadre d'une ROG (108).

Les membranes vont jouer le rôle de matrice selon le principe de ROG. Placées entre le défaut osseux et le lambeau muqueux, elles vont permettre la présence d'un espace de régénération occupé par le caillot sanguin tout en évitant la colonisation de cet espace par les cellules conjonctives et épithéliales. Des cellules ostéogéniques rempliront l'espace pour former un tissu osseux néoformé (115).

Ces membranes découpées ou fabriquées selon la forme voulue, ne devront pas être exposées au milieu extérieur tout en gardant un espace sous elle afin d'éviter son effondrement. Elles seront mises en place après perforation de l'os cortical pour obtenir une surface hémorragique et stabilisées par des vis ou des clous le temps de la régénération osseuse (116).

1.3.1.2.1. Membranes non résorbables

Ces membranes peuvent être en polytétrafluoroéthylène expansé (e-PTFE) et possèdent une armature rigide, renforcées ou non en titane. Elles permettent de prévenir l'affaissement des tissus muqueux les recouvrant. La membrane est immobilisée sur le site grâce à des vis puis retirée au bout de 8-10 mois, période après laquelle on pourra poser les implants (19). L'utilisation d'os autogène ou allogène en comblement ne semble pas apporter de bénéfice notable par rapport aux cas d'utilisation de membrane seule. Ils seront plus considérés comme des supports à la formation osseuse et à la membrane (117,118). Ces membranes non résorbables nécessitent un second temps chirurgical pour leur dépose mais sont également très sensibles à la colonisation bactérienne nécessitant son enfouissement total. Dans un souci de rapidité, il serait possible de placer la membrane en même temps que les implants. Or, le risque important d'exposition indiquera d'éviter ce protocole en secteur antérieur esthétique (19).

Ces membranes non résorbables, par rapport à une avulsion simple, semblent nous permettre de limiter la diminution du niveau osseux. Lekovic et coll. ont comparé l'utilisation de membranes e-PTFE à un groupe contrôle, et leurs résultats montrent, malgré le risque d'exposition, des résultats bénéfiques (119).

Tableau 6 - Mesures du remodelage osseux avec et sans membrane non-résorbable. Lekovic et coll (119).

Mesure	Nombre de patients	Test (e-PTFE)	Contrôle
Verticale	Totale = 10	-0,20 ± 0,29 mm	-1,00 ± 0,14 mm
	Exposition = 3	-0,67 ± 0,67 mm	-1,33 ± 0,33 mm
	Sans exposition = 7	0,0 ± 0,31 mm	-0,86 ± 0,14 mm
Horizontale	Totale = 10	-1,8 ± 0,32 mm	-4,20 ± 0,48 mm
	Exposition = 3	-2,0 ± 0,00 mm	-3,67 ± 0,67 mm
	Sans exposition = 7	-1,71 ± 0,47 mm	-4,43 ± 0,65 mm

Dans un souci de rapidité, il serait envisageable de placer la membrane en même temps que les implants. Or, dans le secteur antérieur esthétique, compte tenu du risque d'exposition en cas d'implantation simultanée, l'implant devra être posé uniquement après dépose de la membrane et des vis d'ostéosynthèse. Les membranes rigides non résorbables seront donc à éviter si on veut mettre en place l'implant le même jour (19,120).

1.3.1.2.2. Membranes résorbables

Contrairement aux membranes non résorbables, ces membranes résorbables en collagène d'origine animale ou synthétique ont pour avantage de ne pas nécessiter de ré-intervention et ainsi minimiser les risques d'exposition et d'infection. Du fait de l'absence de rigidité de ce matériau, l'ajout de MSO de soutien est obligatoire. L'utilisation des membranes résorbables est pour le moment limitée à l'augmentation horizontale, au traitement des déhiscences et fenestrations implantaires. Suite à l'extraction ou à la pose de l'implant qui expose des spires, le matériau de comblement va être appliqué. Par-dessus ce MSO, la membrane découpée préalablement à la dimension voulue sera positionnée au niveau de l'édentement. La membrane sera fixée par des points périostés ancrés à la base du lambeau et/ou avec la vis de couverture si on utilise une technique implantaire en deux temps (19).

L'utilisation de membranes résorbables semble permettre d'obtenir de meilleurs résultats qu'une avulsion simple. En effet, Lekovic et coll. ont montré que l'utilisation d'une membrane résorbable PLGA permet de réduire la résorption osseuse suite à une extraction (121).

Tableau 7 - Mesures du remodelage osseux avec et sans membrane résorbable. Lekovic et coll (121).

Mesure	Nombre de patients	Test (PLGA)	Contrôle
Verticale	16	-0,38 ± 0,22 mm	-1,5 ± 0,26 mm
Horizontale	16	-1,31 ± 0,24 mm	-4,56 ± 0,33mm

1.3.1.2.3. Utilisation des membranes, laquelle choisir ?

L'utilisation des membranes semble avoir un effet bénéfique sur la résorption en hauteur et en largeur, qu'elle soit résorbable ou non. Elle paraît donc être nécessaire pour limiter la résorption osseuse post-extractionnelle. Mais peut-on choisir une membrane par rapport à une autre ? Arbab et coll. les ont comparées (122).

Tableau 8 - Comparaison des résorptions osseuses avec l'utilisation de membranes résorbables ou non. Arbab et coll (122).

Mesure	Membrane résorbable	Membrane non-résorbable
Verticale	-1,2 ± 1,5 mm	-0,5 ± 1,6 mm
Horizontale	-1,4 ± 1,2 mm	-2,2 ± 1,5 mm

Concernant les membranes, aux vues des résultats précédents, il ne semble pas y avoir de différence significative en faveur de l'une ou l'autre des deux techniques (122). Le choix de l'une ou l'autre membrane dépendra du praticien et de ses préférences.

1.3.1.3. Fermeture primaire du site d'extraction

La fermeture primaire, c'est-à-dire suturer l'alvéole d'extraction de berge à berge, permet de protéger le matériau de comblement en empêchant sa fuite, d'éviter l'exposition de la membrane et la colonisation bactérienne. Afin de réaliser cette fermeture sans tensions au niveau des tissus mous, il est nécessaire de procéder à des lambeaux de décharge (19,100).

Comme nous l'avons vu précédemment, l'exposition osseuse aurait tendance à favoriser la résorption crestale (98). Or, la différence de résorption entre les deux protocoles reste controversée. Certains résultats tendent à montrer que des alvéoles d'extraction avec levée de lambeau permettent une moindre diminution du niveau osseux (111), alors que d'autres concluent l'inverse (98) et certains ne permettent pas de favoriser une technique plutôt que l'autre (100).

Afin de concilier les résultats obtenus des techniques avec et sans levée de lambeau, Jung et coll. (123) ont mis au point un protocole de fermeture de première intention de l'alvéole sans avoir besoin d'exposer la crête osseuse. Un greffon de tissu mou est prélevé au palais à l'aide d'un « *biopsy punch* » du diamètre de l'alvéole et de 2-3 mm d'épaisseur. Il est alors suturé à la gencive marginale de la dent extraite. Malgré l'intérêt de cette greffe punch qui réside dans la préservation de la vascularisation du périoste, un second site opératoire est nécessaire, bien qu'assez limité.

La préservation alvéolaire par la technique de punch associée à un matériau de comblement, montrerait des résultats en faveur de celle-ci par rapport à une avulsion classique (124,125).

Tableau 9 - Caractéristiques des techniques de fermeture de l'alvéole d'extraction (123).

Technique	Exposition osseuse	Fermeture de 1 ^{ère} intention	Second site opératoire
Avec lambeau	<i>Oui</i>	Oui	Non
Sans lambeau	Non	<i>Non</i>	Non
Punch technique	Non	Oui	<i>Oui</i>

Aucune directive n'a été donnée sur la fermeture primaire du site d'extraction. Elle sous-entend d'élever un lambeau de pleine épaisseur, ce qui entrainerait une résorption osseuse plus importante, mais qui permet également de réaliser une cicatrisation de première intention et un maintien des MSO. Une avulsion sans lambeau ne permet pas cette fermeture de première intention mais n'expose pas les tissus durs.

En ce qui concerne la technique du punch, elle permet d'allier les avantages de la fermeture primaire de l'alvéole et de ne pas exposer l'os, bien qu'elle nécessite un second site opératoire. Les résultats de cette technique devraient être comparés et ainsi déterminer si on doit préférer un protocole plutôt qu'un autre (124).

1.3.2. Reconstruction osseuse

Dans les cas où le volume osseux n'est plus suffisant, l'implantation est impossible à moins que la crête alvéolaire ne soit augmentée. Les reconstructions osseuses se font une fois que la dent a été retirée. On distingue là aussi plusieurs méthodes, les greffes osseuses en bloc d'origine humaine ou non, mais aussi la technique du split.

1.3.2.1. Greffe d'apposition osseuse

Selon le même principe que précédemment, l'augmentation du niveau osseux basée sur la ROG est possible dans les cas où le défaut est trop important pour que la greffe sous forme particulière soit suffisante et qu'on ne puisse obtenir de stabilité primaire acceptable (126).

L'os autogène et différents matériaux sont classiquement utilisés pour corriger les déficits osseux. Les études statistiques ne confirment pas la prééminence d'un substitut à l'os autogène sur un autre (127). Les greffes osseuses autogènes, les allogreffes, les xénogreffes ou encore les substituts alloplastiques donnent des résultats positifs en permettant une régénération osseuse (110,126,128).

L'os autologue pourra être prélevé sur des zones extra-orales (crête iliaque, os pariétal, tibia, côtes pour les grandes étendues) ou intra-orales (palais, tubérosité, arcade zygomatique, symphyse mentonnière et région ramique, celle qui offre les meilleurs résultats) (19).

Il va falloir, à l'angle de la mandibule, réaliser un prélèvement d'un bloc de la dimension souhaitée. Ce greffon sera fixé sur le lit receveur à l'aide de vis d'ostéosynthèse en titane. L'espace entre le greffon et l'os sera comblé avec des particules d'os déprotéinés d'origine bovine (ODOB) qui le recouvrira aussi. Lui-même sera recouvert d'une membrane pour diminuer sa résorption. Il faudra un délai de cicatrisation d'au moins 6 à 7 mois avant de retirer les vis et de poser les implants (104).

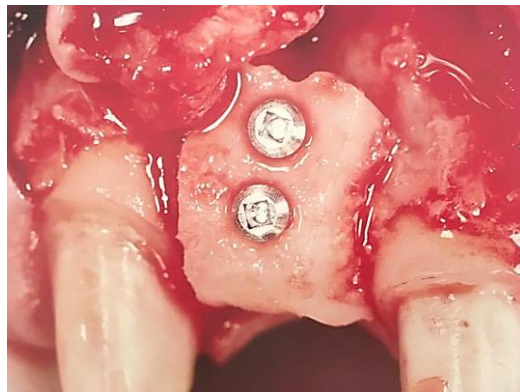


Figure 48 – Greffon osseux d'origine ramique fixé avec deux vis d'ostéosynthèse (104).

1.3.2.2. Intérêts de la technique du Split osteotomy

Lorsque l'épaisseur de la crête alvéolaire est trop étroite, on peut recourir à une ostéotomie segmentaire dans le but d'obtenir un espace suffisant dans le sens vestibulo-palatin pour la mise en place d'un implant. La présence d'os spongieux entre les deux corticales est par contre indispensable. La séparation (ou expansion) osseuse est réalisée à l'aide de ciseaux à os de plus en plus larges ou des scies ultrasoniques (piezochirurgie). L'espace alors créé peut être laissé vide ou bien rempli par une éponge de collagène, des copeaux d'os autogènes ou un substitut osseux, puis recouvert d'une membrane. Les implants sont mis en place le jour de l'intervention (129).

Bien que ce soit une technique fiable montrant une augmentation significative de la largeur de la crête alvéolaire (87,5 à 100%), des taux de survie comparables aux implants placés dans un os natif (98 à 100% à 8 mois), peu invasive au maxillaire, elle nécessite une bonne maîtrise technique et le risque de fracture osseuse n'est pas à exclure (19,130,131).

1.3.3. Choix de la technique

Une étude menée en 2015 par Sanz-Sanchez (132) nous oriente dans le choix des actes à réaliser. Différentes stratégies d'augmentation et de maintien de la crête osseuse ont entraîné une réduction statistiquement significative de la hauteur et de la largeur des défauts osseux. Il semblerait que ces stratégies soient efficaces qu'importe le moment du placement de l'implant, immédiat ou différé, bien que l'implantation immédiate donne des résultats légèrement plus favorables (4,28 mm contre 3,90 mm). Dans les deux cas, le taux de survie des implants est supérieur à 95% dans ces sites régénérés.

Pour ce qui est de l'implantation immédiate, les résultats suggèrent que le comblement du gap alvéolaire associé à une membrane résorbable permet d'obtenir les meilleurs résultats. On ne pourra en revanche que traiter de petits défauts osseux, des déhiscences ou des fenestrations.

En ce qui concerne l'augmentation pour une implantation différée, l'association de blocs osseux avec des particules osseuses et une membrane résorbable semble donner de meilleurs résultats. Son utilisation permet de traiter des défauts plus importants qui ne permettent pas de poser l'implant dans une situation tridimensionnelle convenable.

Il est important de prendre en compte la pénibilité du traitement, sa durée afin d'être le moins invasifs possible. L'implantation immédiate est bien sûr plus rapide mais ne peut pas s'appliquer dans toutes les situations. Pour la même raison, l'utilisation de substituts osseux permet de limiter les prélèvements sur le patient.





L'utilisation des membranes permet de limiter l'exposition des matériaux de greffes osseuses et du caillot sanguin en les séparant des tissus mous et ainsi éviter leur colonisation. Elles ont aussi pour rôle de créer ou maintenir un espace de régénération osseuse. Ces membranes peuvent être résorbables ou non. Bien que les membranes non-résorbables offrent généralement de meilleurs résultats, elles présentent un risque important d'exposition et de complications (132).

Toutes ces techniques sont indiquées dans les cas de parodontes fins et de pertes corticales, et plus généralement pour anticiper la résorption osseuse post-extractionnelle systématique. L'utilisation de matériaux de comblement osseux est bénéfique à la préservation de la crête alvéolaire et permettent d'obtenir une diminution de la résorption osseuse verticale et horizontale, par rapport à une avulsion classique (133).

Concernant le choix d'un matériau de comblement de référence, les revues de littérature ne concluent pas sur la supériorité d'une spécialité par rapport à une autre. Hämmerle et coll. dans leur rapport de consensus ne mettent pas en évidence de différence significative entre les matériaux de comblement utilisés, ni entre l'utilisation ou non d'une membrane (81,134). L'utilisation de la membrane reste toutefois intéressante dans les contextes où un ou plusieurs murs alvéolaires seraient à reconstruire partiellement ou totalement, ou pour maintenir les particules de comblement dans l'alvéole (130).

La supériorité ou l'infériorité d'une technique par rapport à une autre, doit être interprétée avec attention car elle dépend de la situation clinique et de l'expérience du praticien. Malgré l'utilisation de ces techniques, la résorption ne pourra pas être évitée et des déficits osseux trop importants devront être traités par reconstruction osseuse (135). On peut néanmoins déterminer des indications des procédures chirurgicales de première intention en fonction des défauts osseux (136).

Tableau 10 - Indications des procédures chirurgicales de premières intentions en fonction des défauts osseux (137,138).

Type de défaut édentement unique (Terheyden)	Description	Technique privilégiée
1/4	 Déhiscence circonscrite bordée des parois osseuses des dents adjacentes	Régénération osseuse au moment du placement des implants
2/4	 Défaut horizontal non circonscrit, nécessitant une augmentation en dehors de l'enveloppe existante	ROG en plusieurs temps
3/4	 Défaut horizontal et vertical combiné	ROG en plusieurs temps combinée à un mainteneur d'espace
4/4	 Défaut dans toutes les dimensions	Greffe de bloc osseux en plusieurs temps

2. Gestion chirurgicale des tissus mous : chirurgie plastique péri-implantaire

Les tissus mous péri-implantaires, comme nous le voyons depuis le début, ont un rôle très important dans le succès du résultat esthétique. Et comme les tissus durs, les tissus mous peuvent également présenter des déficits. Ces déficits doivent être évalués avant le traitement et leur gestion doit être intégrée au plan de traitement.

Dans les cas concernant le remplacement d'une incisive centrale par un implant, le problème le plus complexe et fréquent à gérer est le manque des tissus mous. En effet, l'épaisseur de muqueuse kératinisée et le volume des tissus mous ont un impact positif sur la stabilité à long terme des tissus péri-implantaires (139,140).

Suite à une extraction dentaire, il va se produire un remodelage de l'alvéole. Les tissus durs ainsi que les tissus mous vont subir une réduction en épaisseur et en largeur (141). Il en est de même après la pose de l'implant si les tissus ne sont pas suffisants (142). Pour pallier à cette perte de tissus, différentes techniques de chirurgie additives ou de repositionnement des tissus mous peuvent donc être utilisées à différents moments de la thérapeutique : soit au moment de l'extraction, soit avant la pose de l'implant, soit au moment de sa pose ou de la seconde phase chirurgicale, ce qui limite le nombre d'interventions (19). Il est également possible d'utiliser certaines de ces méthodes une fois que la couronne est mise en place si le résultat n'est pas satisfaisant.

Il est possible que certaines de ces techniques puissent être utilisées dans un temps pré-chirurgical, per-chirurgical et/ou post-chirurgical en fonction de l'étude du cas. Il conviendra de faire le meilleur choix pour une situation clinique donnée.

2.1. Aménagement chirurgical pré-implantaire

Avant de mettre en place les implants, la quantité de tissus gingivaux a la possibilité d'être augmentée sur le site implantaire. Une épaisseur de tissus mous péri-implantaires insuffisante ne permettrait pas de préserver la stabilité des tissus et donc de maintenir dans le temps les résultats obtenus à l'issue du traitement pour aboutir à des récessions (139). Il existe alors des augmentations dites indirectes avec des lambeaux, et des directes avec les greffes.

2.1.1. Préservation des tissus mous avant le placement de l'implant, au moment de l'extraction

Dans les cas de biotypes parodontaux fins, il faut prendre en considération les avantages d'ajouter des tissus mous pour augmenter le futur site d'implantation dans le maxillaire antérieur. Sur la base de la largeur biologique autour des implants, une épaisseur de 3 à 4 mm de gencive kératinisée est souhaitable (143), avec une hauteur minimale recommandée de 2 mm (144).

Les objectifs principaux du traitement après extraction dans la zone esthétique sont de conserver autant de volume de tissu mou et dur que possible existant pour une implantation future afin de minimiser les interventions d'aménagement.

Les techniques de « *socket seal surgery* » décrites par Landsberg et Bichacho (145) ou du « *punch* » de Jung (123) permettent grâce au positionnement de greffons épithélio-conjonctif prélevés au palais ou au niveau d'une tubérosité, d'obtenir une cicatrisation de première intention et de maintenir la quantité de tissus mous et durs sur le site d'extraction. Ces deux méthodes donnent des résultats satisfaisants sans engendrer de problème esthétique notable (91).

- ***Punch*** : comme nous avons pu le voir précédemment, l'utilisation d'un punch semble être une technique efficace pour maintenir un niveau tissulaire satisfaisant. L'utilisation d'une biopsie tissulaire de 2 à 3 mm d'épaisseur, et de largeur correspondant à l'alvéole laissée libre par la dent extraite sera utilisée en association avec un matériau de substitut osseux. Cette greffe sera minutieusement adaptée et suturée aux berges de l'alvéole avec 6 à 10 points simples. On notera que le tissu s'intègre à 3 semaines à 92,3% de la surface du greffon et à 99,7% à 6 semaines. En utilisant une comparaison colorimétrique du greffon et des tissus adjacents, il existe une excellente concordance de couleurs entre les tissus greffés et hôtes qui ne pouvaient pas être détectés cliniquement (123).

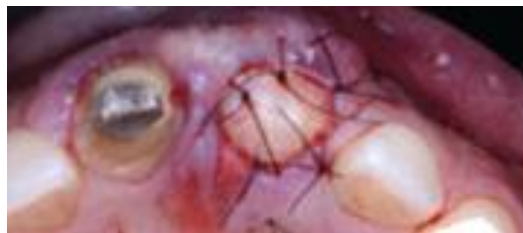

Figure 49 - Punch épithélio-conjonctif (146).

- ***Grefe épithélio-conjonctive en selle*** : l'idée de cette technique est de fermer l'alvéole avec un greffon épithélio-conjonctif tout en maintenant le volume vestibulaire par un greffon qui ne sera que conjonctif. Le prélèvement du greffon épithélio-conjonctif est classique, de taille adéquate à la celle de l'alvéole ainsi que du versant vestibulaire à greffer. Une fois, ce greffon prélevé, une extrémité sera débarrassée de la couche épithéliale : l'épithélium ne doit correspondre qu'à l'alvéole d'extraction. Le site receveur sera préparé en deux étapes : préparation d'un tunnel vestibulaire en demi-épaisseur afin de positionner la partie uniquement conjonctive du greffon, et préparation de la zone accueillant la partie épithélio-conjonctive par excision de l'épithélium sulculaire (lame ou instrument rotatif). La partie conjonctive seule sera glissée par le jeu des sutures dans le tunnel créé en vestibulaire, puis l'ensemble sera suturé. Il est important que le greffon soit fixe pour une cicatrisation optimale. Cette technique permet une meilleure conservation du volume global que les techniques précédentes (104,133).

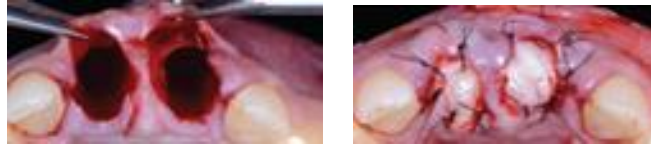


Figure 50 - Greffe épithélio-conjonctive en selle (146).

La rigidité de l'épithélium augmente sa stabilité et sa facilité de suture à la marge gingivale environnante empêchant l'effondrement et la nécrose des tissus et, d'autre part, l'utilisation de cette technique évite l'élévation du volet tissulaire et la résorption vestibulaire qui en découle (147,148).

Ces techniques muco-gingivales permettent une optimisation tissulaire du résultat implantaire final. Il semble important d'anticiper dans le plan de traitement ce type de geste afin de faciliter l'ensemble du processus de reconstruction et de réhabilitation (91).

L'utilisation de ces techniques ne permet pas une augmentation tissulaire en épaisseur du futur site implantaire mais seulement la fermeture de l'alvéole.

2.2. Augmentation des tissus mous de la crête cicatrisée

Un défaut localisé de la crête alvéolaire impliquant un déficit limité du volume des tissus osseux et mous se rencontre fréquemment chez des patients partiellement édentés. Il peut être induit par de nombreuses causes, dont les extractions de dents traumatiques, des extractions en présence d'une perte osseuse parodontale étendue, d'une pathologie périapicale ou des agénésies (149).

Abrams et coll. (150) ont étudié la prévalence des déformations antérieures partiellement édentés et ont signalé la présence de défauts dans 91% des cas étudiés. La configuration anatomique du défaut de crête détermine souvent la sélection et la séquence du traitement. Seibert (151,152) a classé les défauts de crête dans trois catégories générales, auxquelles on peut associer les défauts muqueux :

- Classe 1: perte vestibulo-linguale de tissu et hauteur normale de crête.
- Classe 2: perte en hauteur de tissu et largeur normale de crête.
- Classe 3: combinaison de perte en hauteur et en largeur de tissu, ce qui entraîne une perte de hauteur et de largeur de la crête.

Les défauts de classe 1 peuvent souvent être traités en une seule intervention, mais les défauts de classes 2 et 3 peuvent nécessiter d'autres interventions pour atteindre l'objectif de reconstruction de crête souhaité avec un minimum de deux mois entre les chirurgies. La prévalence de ces défauts a été évaluée dans une population partiellement édentée, les plus répandues étaient les anomalies de classe 3 (55,8%), suivies de la classe 1 (32,8%) et les anomalies de classe 2 (2,9%) étant les moins détectées cliniquement (150).

Différents procédés ont été proposés pour l'augmentation de crête en utilisant des tissus mous.

2.2.1. Augmentation indirecte : les lambeaux

2.2.1.1. Technique du rouleau pédiculé

Utilisée au moment de la pose des implants, ou même pendant une phase 2 si la chirurgie est en deux temps, la technique du rouleau va consister à replier sur lui-même un lambeau conjonctif pédiculé palatin en position vestibulaire afin d'augmenter le volume de tissus. Elle est indiquée surtout dans les traitements de défauts horizontaux.

Technique chirurgicale :

1. Incision crestale d'épaisseur partielle, peu profonde et légèrement palatine.
2. Deux incisions de décharge palatines en trapèze, mésiale et distale, jusqu'au contact osseux. Les papilles adjacentes sont préservées.
3. Désépithélialisation avec une fraise boule diamantée sous spray du versant palatin.
4. Dissection en épaisseur partielle du pédicule conjonctif (lames 12D et 15).
5. Dissection poursuivie sur la face vestibulaire.
6. Repli du pédicule, il est plaqué sous le lambeau vestibulaire.
7. Essayage et adaptation.
8. Points de suture le maintenant en place.
9. Protection du site donneur par un hémostatique (Surgicel®) et un pansement parodontal.

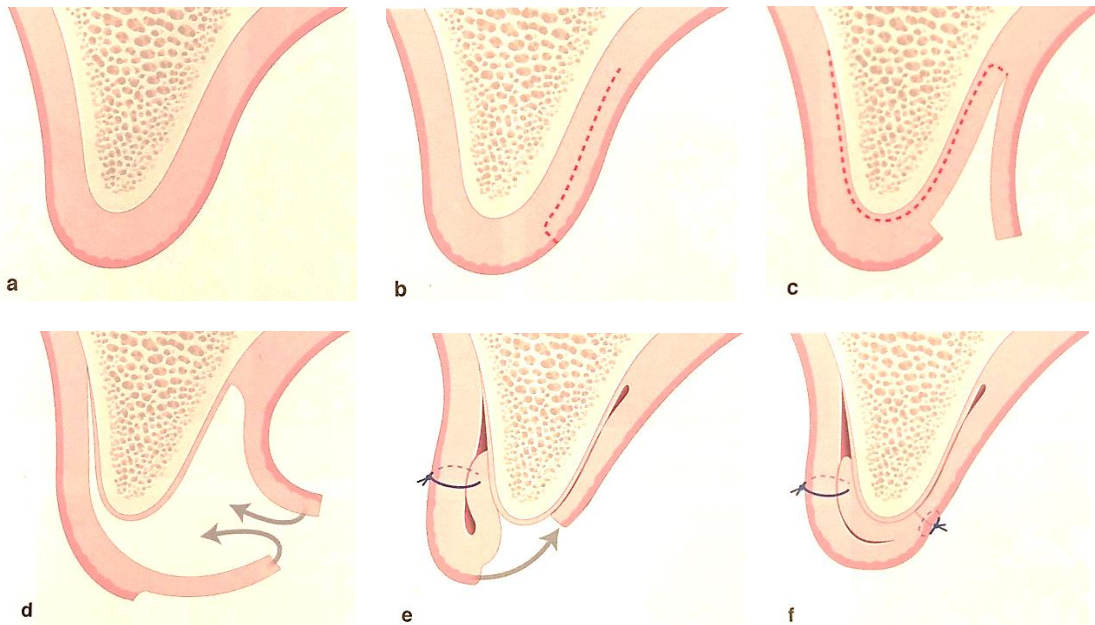


Figure 51 – Technique du rouleau pédiculé. a) Crête en vue sagittale. b) Incision palatine en épaisseur partielle puis dissection. c) Décollement du lambeau conjonctif solidaire du lambeau vestibulaire. d) On glisse le lambeau conjonctif sous le vestibulaire. e) Point simple entre les deux lambeaux. f) Point simple entre les berges (19).

Cette technique, en plus d'avoir l'avantage de pouvoir être utilisée au même moment que la pose de l'implant ou lors de la phase 2, donne un résultat très esthétique avec de bonnes chances de survie. La présence d'un seul site opératoire est également un avantage. Malgré la présence d'un seul site opératoire, il peut survenir des douleurs comparables à celles d'un prélèvement. L'épaisseur du pédicule reste limitée compte tenu de la désépithélialisation et du conjonctif laissé sur l'os. Cette technique reste une intervention délicate (19,153,154).

2.2.2. Augmentation directe : les greffes gingivales

2.2.2.1. Greffes épithélio-conjonctives en onlay et en inlay

Les techniques de greffes épithélio-conjonctives font appel à un site donneur, le plus souvent situé au palais (mais aussi possible sur une crête édentée ou une tubérosité). Bien que permettant un apport tissulaire de grande quantité en hauteur et en épaisseur, elles ne sont pas indiquées dans les secteurs esthétiques. En effet, la muqueuse palatine transplantée sur un site gingival vestibulaire aura un aspect de rustine de par sa couleur plus blanche et plus opaque, mais aussi une texture différente. La greffe en inlay du fait de son interposition, reste acceptable sur le plan esthétique (19,155).

Les deux techniques se différencient tout d'abord par le type de prélèvement. La greffe en onlay nécessite un greffon prélevé en épaisseur totale alors que pour la greffe en inlay, un greffon épithélio-

conjonctif en forme de coin sera utilisé. De plus, la greffe en onlay sera suturée sur une crête désépithérialisée mais qui aura conservé son tissu conjonctif, tandis que la greffe en onlay consiste à glisser le greffon en coin entre un lambeau vestibulaire d'épaisseur totale et la gencive palatine laissée en place. Celui-ci sera suturé sans être enfoui (8,151).

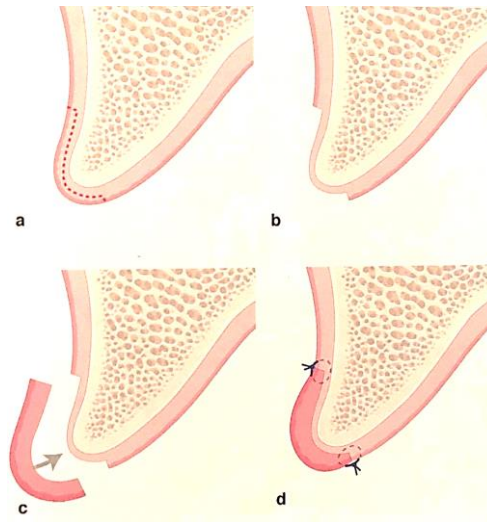


Figure 52 – Greffe épithélio-conjonctive en onlay. a) Avant préparation du lit receveur. b) Désépithérialisation du lit receveur. c) Positionnement du greffon épithélio-conjonctif. d) Greffon suturé au lit receveur (19).

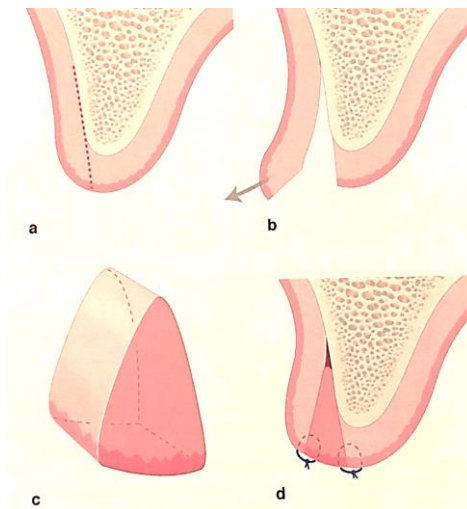


Figure 53 - Greffe épithélio-conjonctive en inlay. a) Avant préparation du lit receveur. b) Décollement du lambeau vestibulaire en épaisseur partielle. c) Greffon de forme triangulaire. d) L'épithélium du greffon est suturé aux lèvres de lambeau vestibulaire et à la muqueuse palatine (19).

2.2.2.2. Greffe de conjonctif enfoui

Pour pallier au résultat esthétique moyen obtenu par les greffes épithélio-conjonctives, les greffes de conjonctif ont été mises au point et ont l'avantage de laisser en place la gencive vestibulaire présente. Elle peut être utilisée dans l'augmentation en hauteur et en épaisseur de tissu kératinisé, pour la création de papilles, le recouvrement radiculaire (combiné aux lambeaux) ou un comblement de crête (8).

Les greffes de conjonctifs nécessitent donc un site de prélèvement. Edel en 1974, a déterminé trois sites de prélèvements : le palais, la tubérosité ou la crête édentée. Le palais reste le site donneur préférentiel du fait de son conjonctif fibreux, dense, épais et disponible dans de grandes dimensions. Il est également possible de prélever un greffon conjonctif dans la zone tubérositaire rétro-molaire, mais il n'est possible qu'en l'absence des deuxièmes et troisièmes molaires, ce qui limite la taille des greffons

et son utilisation (156). Différentes techniques permettent ce prélèvement. Celui-ci devra être réalisé en prenant en compte les obstacles anatomiques vasculaires, nerveux et les caractéristiques osseuses et muqueuses de cette région (8,157).

On distingue :

- A) La technique de la trappe (158) : qui consiste en l'ouverture d'un rectangle avec l'incision sur trois côtés et en conservant le quatrième en pédicule nourricier. Ce rectangle se situe à une distance d'environ 3 mm de la ligne des collets des prémolaires. La trappe est ensuite disséquée en épaisseur partielle et on prélève le tissu conjonctif en fonction de la quantité nécessaire. Placé dans du sérum physiologique, le greffon devra être mis en place sur le site receveur au plus vite. Le tissu adipeux présent sur le greffon sera éliminé. Le site prélevé est suturé par plusieurs points simples, il ne sera pas exposé mais il sera protégé par une plaque palatine ou un pansement parodontal (8,157).
- B) La technique des incisions parallèles (159) : à l'aide d'un bistouri à double lames d'Harris avec un espacement de 1 ou 1,5 mm entre les deux lames. Ce bistouri est utilisé perpendiculairement aux grands axes des dents jusqu'au contact osseux puis déplacé dans le sens mésio-distal. Les deux incisions sont reliées avec une lame 15. Le greffon est prélevé grâce à un décolleur. La plaie est suturée avec des points suspensifs et la partie épithéliale du greffon est retirée. Cette dernière technique est plus simple à réaliser mais sur un palais peu profond, on aura un manque de hauteur dû à la désépithélialisation du greffon (8,160).
- C) La technique modifiée de Bruno (8,161) : elle consiste en une première incision au palais jusqu'au contact osseux, perpendiculairement au grand axe des dents à environ 2 ou 3 mm du rebord gingival. Une deuxième incision débute au même niveau que la précédente et elle sera parallèle au grand axe des dents jusqu'au contact de l'os. On prélève alors le greffon en pleine épaisseur avec un décolleur fin (ou en épaisseur partielle dans sa partie la plus coronaire). La plaie est fermée par une suture suspensive (8,161).

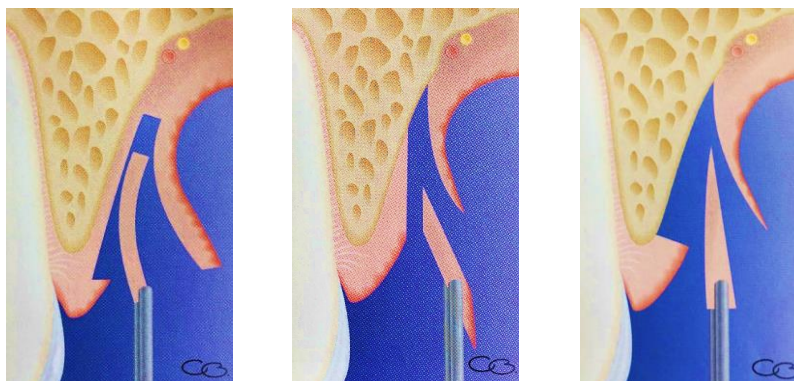


Figure 54 – Prélèvement de tissu conjonctif. Techniques de la trappe, des incisions parallèles et modifiée de Bruno (8).

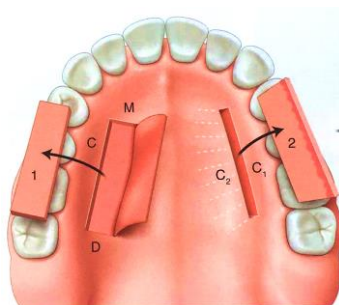


Figure 55 - Sites de prélèvement de tissu conjonctif au palais. 1. Technique de la trappe (ou modifiée de Bruno). 2. Technique des incisions parallèles.

Une fois le greffon prélevé, il faut l'utiliser rapidement et le placer sur le site qui nécessite une augmentation.

Ces greffes de tissu conjonctif vont pouvoir être effectuées de différentes manières. En effet, ces greffes pourront être effectuées directement, selon une approche crestale (ou sulculaire selon la présence ou non de la dent) ou une approche vestibulaire, ou bien en association avec les techniques de lambeaux positionnés coronairement ou latéralement.

Différentes approches sont alors possibles à partir desquelles on va glisser le greffon conjonctif. Elles peuvent être crestales, vestibulaires ou déportées en palatin, selon que l'on souhaite un épaississement en épaisseur et/ou en hauteur.

- Technique du sac (Garber et Rosenberg, 1981) (162) : le principe est d'insérer le tissu conjonctif dans une poche préparée sans incisions de décharge. Le sac est soit dans le sens vertical, soit dans le sens horizontal. Cette technique permet de corriger des défauts horizontaux légers.
 - *Approche verticale crestale* : l'incision est horizontale sur la crête et respecte le système d'attache et les papilles voisines. Une dissection est conduite dans le sens vertical jusqu'à la base du défaut au minimum. Le greffon est glissé dans le sac et suturé (8,19,162).

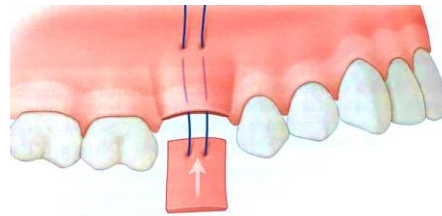


Figure 56 - Greffe de conjonctif enfoui, technique du sac par approche verticale crestale (19).

- *Approche horizontale vestibulaire* : une autre variante consiste à effectuer une incision verticale vestibulaire sans incision de décharge, en bordure mésiale ou distale du défaut. A partir de cette incision on réalise une dissection en demi-épaisseur dans laquelle le greffon est glissé et suturé (8,19,162).

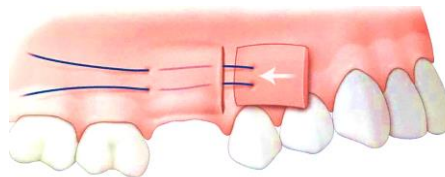


Figure 57 - Greffe de conjonctif enfoui, technique du sac par approche horizontale vestibulaire (19).

- Technique de la greffe de conjonctif enfoui avec incision initiale sur la face palatine (Genon et Ouhayoun, 1982 ; Kaldahl et al., 1982) (163,164) : l'incision débute entre 10 et 15 mm du sommet de la crête, au niveau du versant palatin. Cette incision horizontale n'atteint pas le contact osseux et est poursuivie par deux incisions verticales jusqu'au sommet de la crête en respectant les papilles des dents adjacentes. Ces décharges continuent sur la face vestibulaire aussi loin que le défaut le demande. Le lambeau est disséqué en épaisseur partielle sur sa partie palatine, puis sur la partie vestibulaire, en épaisseur totale (ou partielle). Le greffon est ensuite placé et suturé, en fonction du défaut à corriger (vertical, horizontal ou combiné), et le lambeau est replacé et suturé, ce qui laisse une partie du périoste exposée puisque le lambeau a été déplacé avec l'épaisseur du greffon (8,19,163,164).

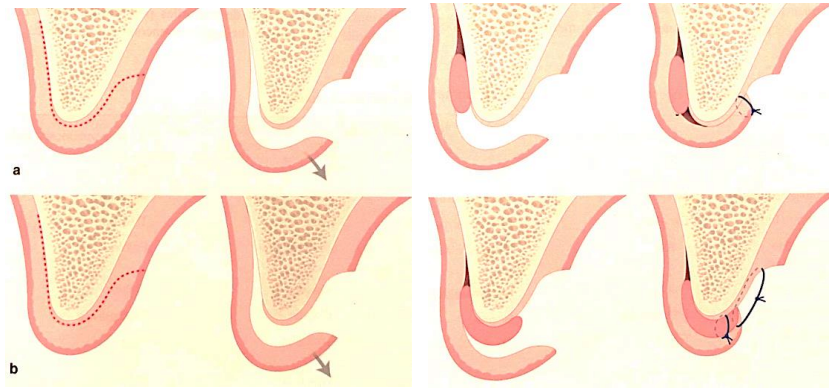


Figure 58 – Greffe de conjonctif enfoui. Approche crestale avec incision déportée en palatin. a) Compensation d'un déficit horizontal. b) Compensation d'un déficit vertical ou combiné (19).

- Greffe de tissu conjonctif par tunnelisation : il existe d'autres techniques qui permettent d'augmenter le volume tissulaire autour des piliers, notamment, celle dite du « tunnel ». Cette technique d'épaississement de la gencive, initialement prévue pour recouvrir les récessions, consiste en une greffe de conjonctif enfoui dans un tunnel. C'est-à-dire que le lambeau ne présente pas de décharge et que les papilles sont laissées en place. La muqueuse péri-implantaire est ainsi épaissie (8,19,165).

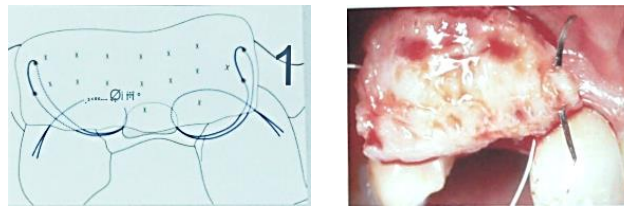

Figure 59 - Greffe de tissu conjonctif par tunnelisation (104).

Protocole chirurgical :

En vestibulaire, une incision intrasulculaire des dents bordant l'édentement est réalisée en conservant les papilles intactes. Ces incisions sont prolongées de sorte à obtenir une continuité et créer une poche en épaisseur partielle. Ce qui permet de replacer coronairement le lambeau. Le passage du greffon peut être facilité par la réalisation d'une suture de type matelassier à l'une des extrémités pour mieux le guider. Il sera ensuite suturé par deux points simples. Afin que ce greffon ne soit pas exposé, des points suspendus vont permettre de replacer coronairement le lambeau (165).

Tableau 11 - Caractéristiques des différentes techniques d'augmentation des tissus mous de la crête cicatrisée (19).

	Technique du rouleau	Grefe Epithélio-Conjonctive (onlay)	Grefe Epithélio-Conjonctive (inlay)	Grefe Conjonctive Enfouie
Risque de nécrose	Très faible	Modéré	Faible	Faible
Gain volumique espéré	Modéré	Très important	Très important	Important
Fondu colorimétrique	Excellent	Médiocre/mauvais	Bon	Très bon
Risque de brides cicatricielles	Faible	Modéré/élevé	Modéré/élevé	Faible
Inconfort du patient	Faible	Modéré/élevé	Modéré	Faible
Expérience de l'opérateur	Très élevée	Bonne	Elevée	Très élevée
Pronostic de déficit horizontal	Très bon	Médiocre	Très bon	Très bon
Pronostic de déficit vertical	Médiocre	Bon	Très bon	Bon
Pronostic de déficit combiné	Mauvais	Médiocre	Bon si défaut léger	Médiocre

Sur une crête édentée, en vue d'une restauration du secteur antérieur présentant un manque de tissu mou, les greffes épithélio-conjonctives apportent un volume important de tissus mais avec un mauvais rendu esthétique. On ne peut donc pas les utiliser en secteur antérieur maxillaire. Il faudra alors préférer la technique du rouleau quand le défaut tissulaire est uniquement en épaisseur. Lorsque le défaut est également vertical, la greffe de conjonctif enfoui, ou la greffe en inlay (un peu moins esthétique et plus inconfortable), seront préférées car elles permettent un plus grand gain volumique, mais nécessitent un second site opératoire. Ces techniques requièrent une grande expérience du chirurgien (150).

2.3. Augmentation des tissus kératinisés lors d'une phase 2

Quels moyens s'offrent à nous afin d'augmenter la quantité de tissu kératinisé vestibulaire ? Une étude de Tunkel et coll. de 2013 nous propose de comparer 3 techniques de chirurgie différentes. 32 patients ont été sélectionnés. Un lambeau repositionné apicalement (LRA) a été réalisé sur 14 patients, la technique du rouleau pour 10 patients et 8 par un lambeau repositionné apicalement en association avec une greffe de conjonctif (166).

- Lambeau repositionné apicalement : inspirée de la technique d'approfondissement vestibulaire, la technique sans apport consiste à déplacer la muqueuse kératinisée en direction apicale et vestibulaire. Une dissection en épaisseur partielle permet de mobiliser et de déplacer le lambeau apicalement. Après la mise en place du pilier de cicatrisation, le lambeau est suturé au périoste et autour du pilier. Il est important de bien localiser l'implant afin de situer les incisions en palatin de la vis de couverture (19,167,168).

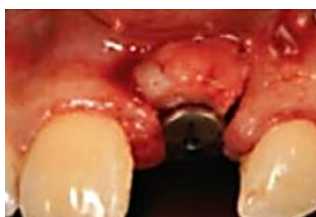

Figure 60 - Lambeau repositionné apicalement (169).

- Lambeau repositionné apicalement associé à une greffe de conjonctif : la technique est identique à la précédente, sauf que l'on rajoute en vestibulaire un greffon prélevé auparavant (19,166).

- Technique du rouleau : le protocole est identique à celui décrit précédemment (2.2.1.) si ce n'est que les sutures se situent au niveau des papilles (19,153,154).

Tableau 12 - Variations des tissus à 1 de 3 techniques d'augmentation des tissus mous lors de la phase 2 implantaire (166).

Technique	Épaisseur de tissu à 1 an	Tissu kératinisé à 1 an
LRA (n=14)	+1,37 mm	+ 4,63 mm
Technique du rouleau (n=10)	+ 2,41 mm	+ 1,35 mm
LRA + greffe de conjonctif (n=8)	+ 3,10 mm	+ 4,10 mm

Il n'y avait pas de différence statistique significative entre les mesures à 12 mois et les mesures postopératoires ($P > 0,05$). Chez les patients présentant une épaisseur de tissu insuffisante, un rouleau ou un LRA doit être effectué, alors qu'un manque de muqueuse kératinisée indique l'utilisation d'un LRA avec ou sans greffe de tissu conjonctif. Lorsqu'une augmentation de tissu kératinisée et de son épaisseur est nécessaire, un LRA combiné avec un greffon de tissu conjonctif peut être recommandé. Après une période de guérison de 12 mois, les résultats obtenus ont montré une excellente stabilité (166,170).

Une autre technique d'augmentation des tissus a été mise au point par Hürzeler et coll. en 2010 (171). Elle utilise un rouleau modifié, combiné à une tunnelisation et à un lambeau palatin déplacé coronairement. On utilise la gencive kératinisée au-dessus de l'implant pour augmenter l'épaisseur de la muqueuse péri-implantaire vestibulaire.

Il faut tout d'abord désépithélialiser les tissus mous en regard de l'implant et la muqueuse palatine. Une incision horizontale palatine et deux verticales sont réalisées. Les incisions verticales ne concernent pas la partie vestibulaire et laissent les papilles intactes. En vestibulaire, des incisions intrasulculaires permettent ensuite de réaliser un tunnel d'épaisseur partielle. Pour créer un lambeau pédiculé vestibulaire, le volet palatin est décollé en épaisseur totale pour permettre de bénéficier du maximum de tissus disponibles. Il va falloir par la suite assurer un mouvement coronaire de l'ensemble du complexe gingivo-papillaire, il est donc nécessaire de mobiliser les papilles. On réalise ensuite un décollement en épaisseur partielle en vestibulaire de l'implant, afin de créer une poche en continuité avec les incisions intrasulculaires. Le volet palatin peut maintenant être glissé dans la poche vestibulaire pour compenser le déficit tissulaire. L'os palatin exposé est recouvert par un lambeau palatin positionné coronairement.

Dans le même temps, une restauration provisoire est placée sur l'implant, qui elle-même sera fixée aux dents adjacentes grâce à du composite *flow* au niveau des points de contacts. Ils permettront de suturer par des points suspendus le complexe gingivo-papillaire en vestibulaire et en palatin pour les maintenir dans une position coronaire (171,172).

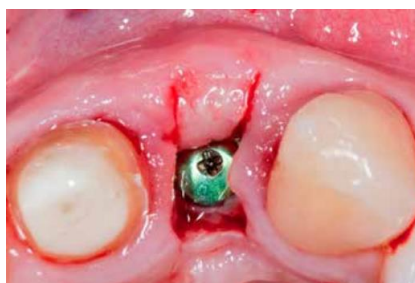


Figure 61 - Technique du rouleau modifiée de Hürzeler et al. (2010) (172).

2.4. Technique de préservation des papilles

2.4.1. Technique de Palacci, le lambeau de rotation des papilles

Cette technique s'utilise lors de la phase 2. Elle permet de réaliser une rotation du tissu kératinisé autour du pilier de cicatrisation. Elle est employée pour optimiser la cicatrisation et la maturation des tissus inter-proximaux et ainsi régénérer les papilles. Cette technique est indiquée si le parodonte est épais et kératinisé (19,21,22).

Technique chirurgicale :

1. Implant en place avec vis de couverture (deux temps chirurgicaux).
2. Incisions vestibulaires verticales préservant les papilles qui rejoignent une incision crestale légèrement palatine.
3. Lambeau de pleine épaisseur.
4. Pose de l'implant si en un seul temps chirurgical.
5. Mise en place du pilier de cicatrisation.
6. Incision arciforme pour obtenir deux petits lambeaux pédiculés épithélio-conjonctifs pour reconstruire les papilles.
7. Positionnement des petits lambeaux autour du pilier.
8. Sutures simples.

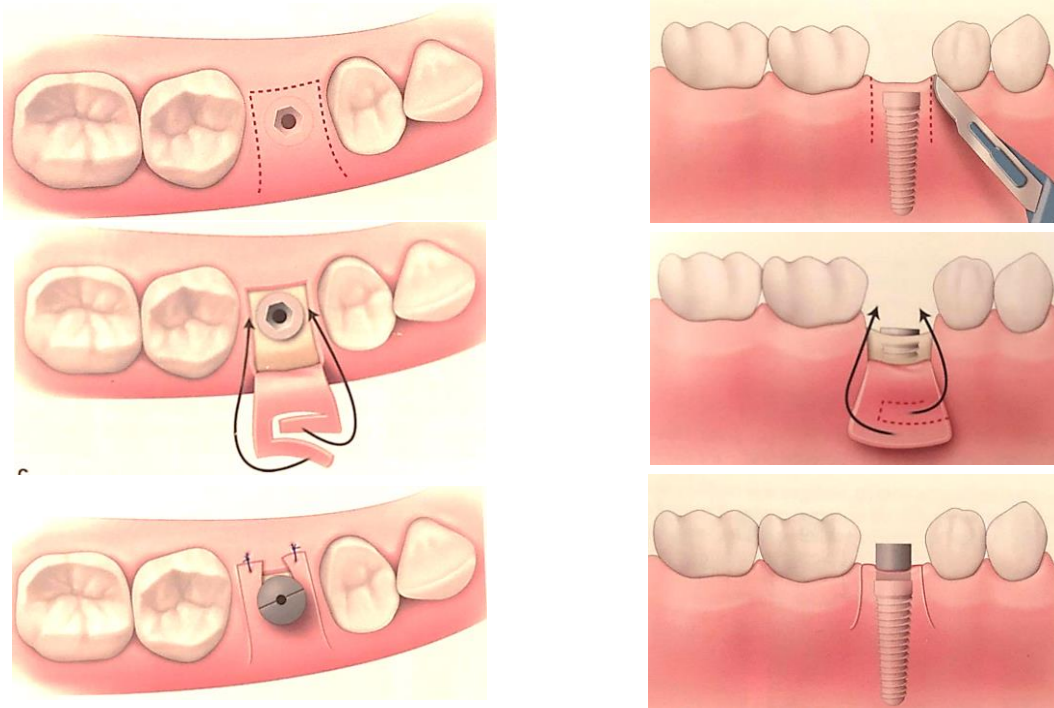


Figure 62 – Technique de Palacci pour un implant unitaire. a) Deux incisions verticales vestibulaires qui préservent la papille rejoignent une incision légèrement déportée en palatin. b) Lambeau de pleine épaisseur qui découvre l'implant (ou la crête). Incision en croissant sur le lambeau pour faire pivoter un petit lambeau pédiculé épithélio-conjonctif vers la papille à reconstruire. c) Points de sutures simples entre les lambeaux vestibulaire et palatin permettent une coaptation de la gencive autour du pilier (19).

2.4.2. Technique de Misch et coll., le « split-finger ».

Cette chirurgie permet à la fois de créer un profil d'émergence cervical adapté et en même temps de créer une papille inter-implantaire. On peut y adjoindre dans le même temps, une greffe gingivale, quand on désire gonfler un peu le volume péri-implantaire.

Deux incisions intra-sulculaires sont réalisées du côté palatin des dents adjacentes à la zone implantaire, sur environ 2 à 3mm. Ces deux incisions vont se rejoindre en vestibulaire par une forme semi-circulaire tout autour de la tête de l'implant. Puis elle sera séparée en deux comme indiqué sur le schéma. Enfin on termine par une technique de suture matelassier verticale modifiée.

Ainsi on espère redonner les fonctions esthétiques (éviter la formation de trous noirs) et fonctionnelles des papilles inter-implantaires. Les résultats obtenus lors des expérimentations, suggèrent que cette approche du lambeau en forme de doigts est satisfaisante, et peut donc devenir une bonne alternative aux autres techniques pour recréer des papilles inter-implantaires. Son taux de succès est le plus élevé sur des implants unitaires en région antérieure (173).

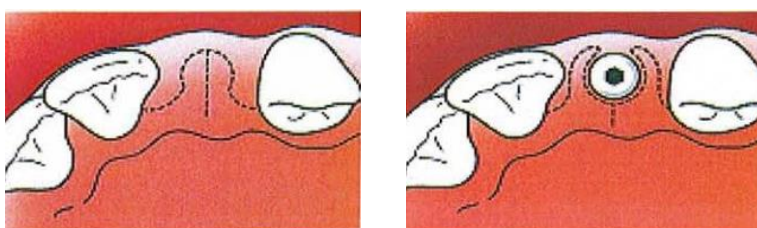


Figure 63 – Technique de régénération des papilles de Misch et coll., « split-finger » (173).

2.5. Augmentation des tissus mous lors d'une extraction-implantation immédiate et mise en esthétique

Kan et coll. ont déclaré que le succès du concept de placement immédiat de l'implant est influencé par un certain nombre de facteurs définis comme extrinsèques ou intrinsèques. Les facteurs extrinsèques incluent un positionnement approprié des implants tridimensionnels et une restauration provisoire correctement profilée (174).

En revanche, les facteurs intrinsèques dépendent du patient et peuvent donc être favorables ou défavorables. Ils comprennent le niveau osseux, la relation des tissus mous et durs, l'épaisseur osseuse vestibulaire et le biotype gingival. Pour atteindre un résultat esthétique, la conversion de traits défavorables en traits favorables est essentielle pour atteindre un résultat esthétique.

Kan et coll. (175) dans un article de suivi de leur étude originale avec des données sur 1 an ont noté une récession vestibulaire significative dans les cas d'extraction-implantation immédiate, en particulier ceux avec un biotype mince. Cependant, dans leur étude de 20 patients et 20 sites dans le maxillaire antérieur, ils n'ont pas pris en compte les facteurs intrinsèques du patient tels que l'épaisseur d'os (aucun comblement osseux du gap vestibulaire n'a été fait) ou la conversion de biotype avec l'utilisation de greffes de tissu conjonctif. Ils ont constaté que la récession était un processus dynamique qui a continué et doublé de -0,5 à -1,00 mm au bout d'un an. En ce qui concerne le remplacement immédiat des dents, la récession vestibulaire est fréquente dans ces cas, en particulier dans le biotype gingival mince lorsque ces facteurs intrinsèques, dépendants du patient, ne sont pas corrigés.

L'implantation immédiate, malgré de nombreux avantages, comporte un risque de récession gingivale, de perte de papille et d'autres complications esthétiques. Pour pallier à ces problèmes, la greffe d'un tissu conjonctif enfoui combinée au placement immédiat de l'implant peut être utilisée.

Kan et coll. (176) ont évalué la stabilité des tissus gingivaux faciaux après extraction-implantation immédiate et greffe conjonctive enfouie dans la zone esthétique chez 20 patients consécutifs (8 épais et 12 minces biotypes gingivaux) en association avec un matériau de substitut osseux pour combler le gap vestibulaire. Les auteurs ont noté qu'à 2,15 ans, tous les implants fonctionnaient et tous présentaient un biotype gingival épais. Aucune différence n'a été observée entre les biotypes épais et minces initiaux en ce qui concerne la perte osseuse marginale moyenne ou la récession moyenne des tissus mous faciaux. Au dernier examen, une moyenne de 0,13 mm de niveau gingival facial a été enregistrée. Plus de 50% du remplissage de la papille a été noté sur tous les sites avec $\geq 80\%$ ayant un remplissage à 100% des papilles. Les auteurs ont conclu que, indépendamment du biotype gingival initial, le biotype gingival mince peut être converti en un biotype gingival épais avec cette procédure et, au moins à court terme, la conversion du biotype en augmentant la qualité et la quantité du tissu gingival facial. La greffe conjonctive enfouie pourrait être bénéfique pour la stabilité gingivale après une procédure de remplacement immédiat de la dent. Les auteurs insistent sur le fait que la sélection soignée des patients et la planification du traitement, ainsi que l'exécution par des cliniciens habiles, sont nécessaires pour obtenir des résultats positifs.

L'utilisation d'une greffe conjonctive enfouie associée à une implantation immédiate pourrait contribuer à la stabilité du niveau gingival et à l'augmentation du contour des tissus mous. En effet, les résultats d'une revue systématique comparant des implants placés immédiatement avec ou sans greffe nous indique des gains de 0,07 mm de gencive vestibulaire, le PIS mésial a un gain de 0,31, le PIS distal de 0,29, qui ne sont pas significatifs. En revanche, l'épaisseur de gencive kératinisée a augmenté de 1,27 mm. Cette greffe permettrait donc d'augmenter l'épaisseur gingivale vestibulaire et la dimension de la crête gingivale (177).

Le manque de tissu kératinisé en hauteur et/ou en épaisseur doit être systématiquement corrigé par une greffe de tissu conjonctif, surtout si le biotype est fin (174). Un apport systématique de tissus mous permet un gain de gencive vestibulaire, que le parodonte soit fin ou épais (89). On pourra donc utiliser les techniques d'augmentation tissulaires comme décrites précédemment afin d'obtenir un bon résultat esthétique.

2.5.1. Intérêts de l'implantation immédiate

L'implantation immédiate suite à l'extraction d'une dent non conservable, va permettre de diminuer le temps de traitement. En effet, il ne sera pas nécessaire d'attendre la cicatrisation de l'alvéole d'extraction puis le temps d'ostéo-intégration, puisque ces derniers se feront simultanément.

Outre cet aspect qui représente un avantage en terme de confort pour le patient, les résultats sont semblables entre une implantation immédiate et une différée. Une inflammation chronique de la dent à extraire ne semble pas affecter l'ostéo-intégration de l'implant, contrairement à la maladie parodontale qui a un effet négatif sur leur pronostic de survie.

Or, il a été montré que la pose d'un implant, immédiatement après l'extraction, ne permet ni d'éviter, ni de compenser la résorption osseuse vestibulaire. Quant aux tissus mous, leur récession peut être attendue tout en étant très variable et difficile à prédire (104).

2.5.2. Technique du bouclier alvéolaire ou « Socket Shield »

Puisque « l'os alvéolaire naît, vit et meurt avec la dent », il se pose alors naturellement la question de pourquoi ne pas laisser la dent en place, ou du moins une partie, dans l'alvéole ?

Cette technique décrite pour la première fois en 2010 par Hürzeler et al. (178), consiste à préserver dans l'alvéole un fragment vestibulaire de la dent. Le forage implantaire est réalisé à travers celle-ci. On va alors appliquer un dérivé de la matrice amélaire sur la paroi interne du fragment vestibulaire conservé, mettre en place l'implant et la surface interne de la gencive marginale est préparée avec une fraise diamantée.

Il va alors se former un nouveau ciment acellulaire en palatin de la dentine du fragment laissé en place avec des fibres du ligament parodontal qui s'y insèrent. La présence de ce fragment va faire en sorte que la paroi vestibulaire soit conservée. Les premières études de cas traités ainsi nous donnent des résultats encourageants mais nécessiteront des résultats à long terme (104,178–182).

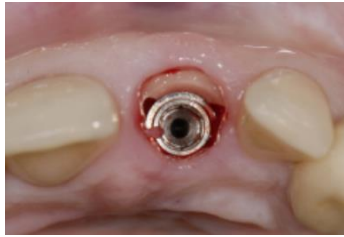


Figure 64 - Socket shield (178).

2.5.3. Protocole opératoire standard

L'approche en un temps du remplacement d'une dent par une solution prothétique implantoportée constitue un avantage en terme de temps de traitement et ne nécessite pas d'élévation de lambeau dans des conditions parodontales optimales, donc pas de cicatrices. Il est impératif que le volume osseux soit suffisant car on ne peut pas combiner cette technique à une greffe osseuse d'apposition.

L'analyse du cas en trois dimensions, l'extraction virtuelle et le projet prothétique doivent bien sûr être réalisés dans le but d'obtenir un guide chirurgical. En effet, du fait de l'absence d'élévation de lambeau et de la faible visibilité qui en découle, il permettra un positionnement précis de l'implant.

On recherchera une stabilité primaire de l'implant, c'est-à-dire supérieure à 30 Ncm. Du fait de la différence de taille entre l'alvéole d'extraction et le diamètre de l'implant, un espace reste libre autour de l'implant. Celui-ci sera comblé par un matériau de substitut osseux non résorbable afin de stabiliser les tissus mous et la paroi osseuse vestibulaire.

L'épaisseur des tissus mous en vestibulaire, lorsque celle-ci est faible, va laisser apparaître des récessions, soit préexistantes soit formées après l'extraction. Il est alors recommandé de réaliser une augmentation systématique des tissus mous. Une technique vue précédemment est particulièrement adaptée puisqu'elle ne nécessite pas d'incision de décharge : la technique du tunnel modifiée. Une simple GCE est aussi possible, mais moins esthétique (104).

Afin d'éviter que le patient ne se retrouve avec une dent absente en secteur esthétique, une restauration provisoire sera mise en place. Réalisé en résine, il devra être inséré jusqu'à 48 heures après la mise en place de l'implant (généralement directement après), sans contacts occlusaux statiques ou dynamiques. Il va permettre de maintenir les tissus mous et de créer un profil d'émergence. La dent provisoire sera soit directement transvissée dans l'implant (pilier transvissé provisoire), soit scellé à un pilier transvissé définitif en zircone ou en titane.

L'implant peut à cet instant subir des contraintes du fait de la présence du provisoire, bien que celui-ci n'ai pas de contacts occlusaux. Il est donc nécessaire que le patient reçoive des instructions post-opératoires et qu'il porte une gouttière nocturne (4,104).

On pourra noter que l'utilisation systématique d'une greffe conjonctive enfouie associée à un comblement du gap entre la corticale et l'implant dans les cas d'extractions-implantations immédiates permet d'obtenir des résultats esthétiques. Les résultats montrent qu'il est possible de traiter des cas où la gencive est fine ou épaisse pour des résultats qui sont similaires (183).

La chirurgie des tissus mous est limitée à des défauts de faible volume. Lorsque le manque s'avère être trop important, il faudra associer ces techniques à des augmentations osseuses (19).

Outre l'aspect chirurgical, l'aspect prothétique influence également le résultat final.

3. Gestion prothétique du profil d'émergence

La quantité de tissus est primordiale afin de ne pas avoir de manques au niveau du profil d'émergence mais encore faut-il qu'il puisse avoir une forme en adéquation avec le profil naturel des autres dents. Ce dernier sera sculpté au fur et à mesure des étapes de conception de la prothèse.

3.1. Influence des tissus péri-implantaires sur la stabilité des tissus mous

La stabilité des tissus mous et du contour gingival est une difficulté lorsque l'on réalise une réhabilitation prothétique implanto-portée. Plusieurs raisons à cela.

Contrairement à une dent naturelle où l'épithélium de jonction est constitué d'un réseau fibreux orthogonal ancré à la racine et qui adhère vraiment à cette surface, on aura sur la surface du pilier implantaire (ou de la couronne si direct implant) des fibres gingivales qui s'agencent parallèlement à celle-ci. La muqueuse péri-implantaire est un tissu cicatriciel « scellé ». On obtient un réseau de fibres circulaires organisées en manchon autour du pilier, ne permettant pas leur ancrage mais seulement une adhésion limitée(9,140).

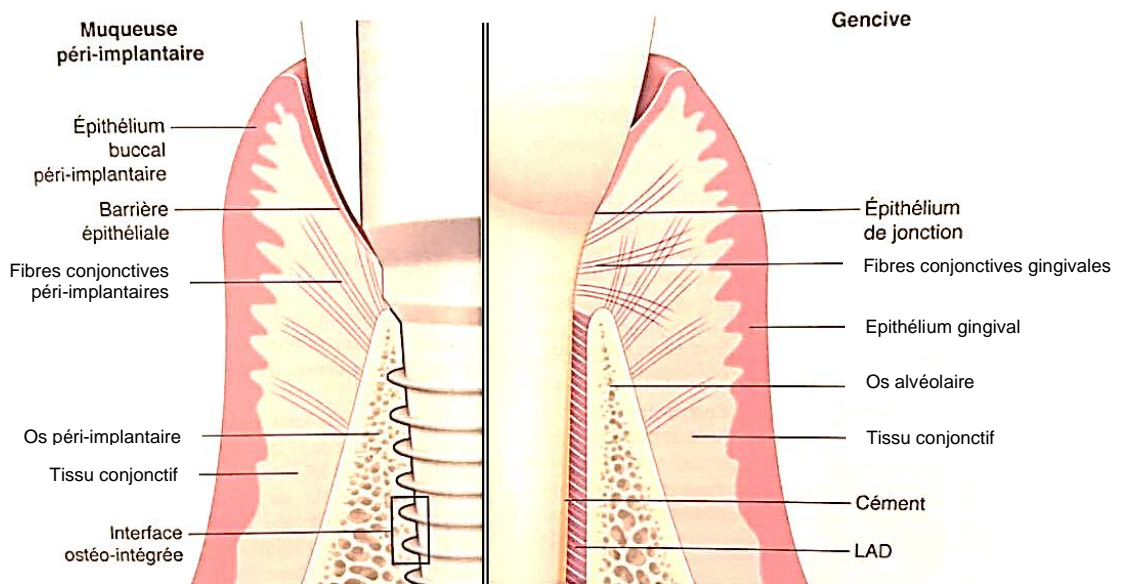


Figure 65 – Différences entre le modèle parodontal et le modèle péri-implantaire (9).

Une réhabilitation implanto-portée se démarque aussi par le fait que plusieurs pièces soient nécessaires. L'implant qui est endo-osseux, le pilier implantaire qui est trans-gingival et la couronne qui est supra-gingivale constituent les trois étages de la réhabilitation si on réalise une prothèse scellée. Il n'y aura que deux étages pour les couronnes transvissées. La difficulté vient donc de la présence d'interfaces entre ces différents éléments. La connexion implant-pilier (ou implant-couronne) peut permettre la formation d'un infiltrat inflammatoire au niveau du tissu conjonctif et entraîner une perte de l'espace biologique, une perte osseuse et donc possiblement une récession (184). Au niveau de la connexion pilier-couronne, des fusées de ciment de scellement peuvent aboutir au même résultat (185).

Le protocole prothétique va également avoir un impact sur l'esthétique du profil d'émergence. Les implants vont être soumis lors des différentes étapes de réalisation des empreintes, des vissages et dévissages des piliers de cicatrisation, du placement du pilier et du scellement (ou du vissage) de la couronne (186).

Il faudra donc, pour minimiser les interférences avec les tissus mous, utiliser différentes méthodes dans le protocole de réhabilitation prothétique (99,187–190) :

- A) Le pilier prothétique sera soit, placé dans du sérum physiologique pendant les empreintes pour éviter la nécrose des cellules restées accrochées (comme c'est le cas avec des solutions antiseptiques), soit le pilier sera changé.
- B) L'utilisation de pilier biocompatible, en zircone ou en titane. La zircone apporte l'avantage de ne pas présenter de coloration par transparence à travers la gencive contrairement au titane si la gencive est fine. Il faut le dégraisser et le décontaminer quand celui-ci revient du laboratoire.
- C) Ce pilier sera, si possible, le définitif pour éviter les interactions avec l'espace biologique.
- D) La vigilance quant à la fusée de ciment lors du scellement de la couronne.

Le pilier de par son anatomie va influencer la réaction des tissus mous autour de lui. Les piliers ont en général un profil rectiligne voire convexe ce qui a pour résultat de repousser les tissus mous, surtout en vestibulaire. Mais un autre *design* de pilier a été élaboré avec un profil concave caractérisé par la présence d'une gorge circumférentielle (Touati B., Rompen E., Van Dooren E. ; 2005). Cet espace libre permet la prolifération cellulaire induisant un « épaissement prothétique » du biotype gingival, un effet de rétention ainsi qu'une augmentation de l'interface gencive/pilier (191).

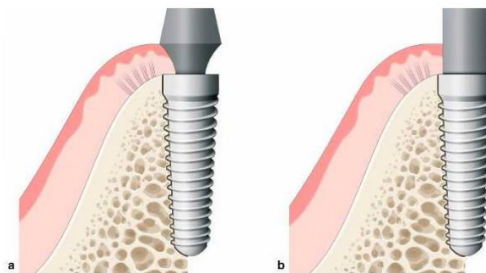


Figure 66 - Comparaison de deux piliers implantaire platform switching. a) Profil concave induisant la prolifération gingivale dans l'espace laissé libre. b) Pilier droit (19).

3.2. Profil d'émergence et morphologie coronaire

La gestion prothétique des tissus mous est la continuité de l'aménagement tissulaire chirurgical. Elle sera réalisée pendant la phase de cicatrisation muqueuse par l'utilisation de provisoires, puis le profil d'émergence sera enregistré (19).

Le profil d'émergence fera la jonction entre le col implantaire et les lignes de transition coronaire. Ce profil d'émergence est obtenu par l'utilisation de provisoires. Il pourra soit être géré selon la première technique élaborée, par la mise en place d'une dent provisoire après cicatrisation des tissus mous. Le provisoire sera retouché par ajouts successifs de résine jusqu'à obtenir le profil d'émergence souhaité. Plusieurs séances peuvent être nécessaires ; soit, le provisoire sera directement mis en place le jour de la pose de l'implant (ou de la phase 2) sans avoir le besoin de ré-intervenir par la suite pour modifier ce provisoire. En effet, le provisoire va sculpter le profil gingival lors de la cicatrisation (4).

Une fois ce profil d'émergence obtenu, il devra être transmis au laboratoire de prothèse. Afin d'éviter toute modification qui pourrait survenir lors de la prise d'empreinte avec un matériau dense qui comprimerait la gencive, deux techniques sont utilisées :

- A) Le transfert d'empreinte est connecté en bouche, on injecte du composite *flow* autour du transfert, on le polymérise. On réalise alors l'empreinte et on désinsère le tout dans le porte-empreinte. L'empreinte est coulée et on retrouve le dessin d'émergence sur le modèle.
- B) Transfert personnalisé : on retire la dent provisoire de l'implant pour le connecter à une réplique d'implant. On plonge la réplique et la couronne (jusqu'au tiers coronaire) dans du silicone *putty*. Une fois la polymérisation finie, on dévisse la dent provisoire et on met en place un transfert d'empreinte sur la réplique d'implant restée dans le silicone. Du composite *flow* est injecté dans le silicone autour du transfert puis polymérisé. Le transfert personnalisé est alors vissé en bouche pour réaliser l'empreinte.

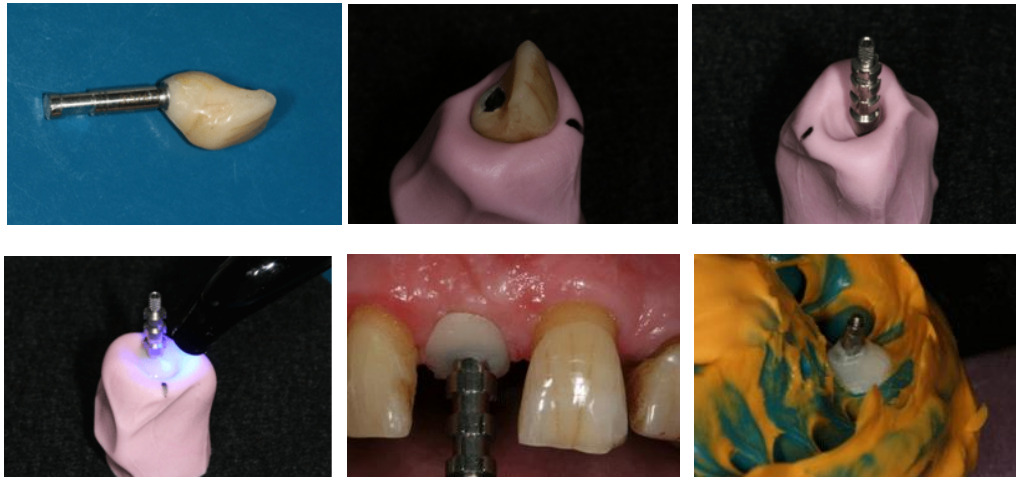


Figure 67 - Le transfert personnalisé (192).

3.3. Le pilier anatomique

Pour les couronnes implanto-portées scellées, l'utilisation d'un pilier reflétant le profil d'émergence enregistré précédemment, va permettre de soutenir la prothèse mais aussi la gencive. Obligatoirement réalisé dans un matériau biocompatible, soit en titane soit en zircone (plus esthétique), l'arrivée des techniques de conception et fabrication assistée par ordinateur (CFAO) permet aujourd'hui leur réalisation très précise après l'obtention du modèle de travail virtuel direct ou indirect.

Cette précision va engendrer une diminution du hiatus constitué par le joint pilier-implant et la colonisation bactérienne potentielle. Outre la précision qui a été améliorée, l'innovation dans le domaine du type de connexion semble jouer un rôle indirect. En effet, la réalisation de connexions de type *platform switching*, c'est-à-dire que la plateforme du pilier est plus étroite que l'implant, permet de limiter la taille et la localisation du hiatus entre les deux pièces. Contrairement à une connexion à plat où le pilier est en continuité avec l'implant, ce système permet d'augmenter l'espace disponible pour les tissus mous (4).

3.4. Choix entre prothèse scellée et prothèse transvissée

Lorsque l'on souhaite remplacer une dent absente à l'aide d'une racine artificielle, deux solutions s'offrent à nous : soit une prothèse transvissée directement à l'implant (ou dans un pilier lui-même transvissé), ce qui nécessite la présence d'un puits d'accès ; soit une prothèse scellée à un pilier transvissé à l'implant.

Ces deux solutions présentent leurs avantages et leurs inconvénients :

Tableau 13 – Avantages et inconvénients de la prothèse vissée (193).

Prothèse vissée	
Avantages	
A)	Démontage facile et sans risque en cas de fracture de la céramique cosmétique
B)	Précision à l'ajustage du fait du pilier usiné
C)	Pas de risque de débordement du ciment de scellement responsable de péri-implantite
D)	Contrôle de l'insertion
E)	Esthétique, si et seulement si le puits d'accès est palatin
F)	Utilisable si l'espace prothétique est réduit
Inconvénients	
A)	Faiblesse mécanique du vissage de l'élément prothétique : fracture de vis
B)	Puits d'accès pas toujours possible à déporter en palatin

Tableau 14 - Avantages et inconvénients de la prothèse scellée (193).

Prothèse scellée	
Avantages	
A)	Esthétique quel que soit l'axe de l'implant, possibilité de correction de l'axe
B)	Précision de l'ajustage connexion-pilier
C)	Pas de puis d'accès sur la couronne
D)	Profil d'émergence anatomique
E)	Vis de connexion pilier-implant plus solide
F)	Provisoires simples à réaliser
G)	Elaboration de la prothèse identique à la prothèse conventionnelle
Inconvénients	
A)	Dépose difficile en cas de problèmes
B)	Risque de fusée de ciment de scellement et donc de péri-implantite
C)	Nécessite une hauteur prothétique minimale

Selon une revue complète de littérature comparant les prothèses scellées et vissées, aucune différence significative du taux d'échec ou de réussite entre les deux n'a été établie (194). Malgré ces résultats, la prothèse scellée est plus délicate à mettre en œuvre. En ce qui concerne les tissus péri-implantaires, du fait du placement de l'implant à environ 3 mm en sous-gingival, il est difficile de supprimer l'excès de ciment d'une prothèse scellée. Responsable de l'inflammation gingivale péri-implantaire, son élimination incomplète peut entraîner, un gonflement des tissus mous, une douleur, un saignement ou une exsudation lors du sondage et la résorption des tissus péri-implantaires. La réponse gingivale la plus favorable est donc au profit de la prothèse vissée (195).

L'inconvénient principal pour une restauration antérieure vissée, reste le puis d'accès qui peut être présent sur le bord libre (ou en vestibulaire) de l'incisive. L'arrivée sur le marché de systèmes permettant de changer l'axe du puis pour qu'il émerge en palatin, nous permet d'obtenir des résultats plus esthétiques. Parmi eux, le système NobelProcera FCZ et le pilier ASC. A l'aide d'un tournevis Omnigrip, la vis pourra être insérée même si le puis d'accès a un axe différent de l'axe de l'implant, jusqu'à un maximum de 25°.

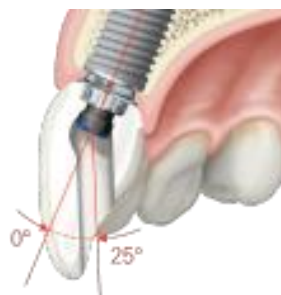


Figure 68 - Système NobelProcera (196).

Le choix entre les deux solutions doit être établi lors du plan de traitement et dépend du praticien si aucune contre-indication d'une des méthodes n'est établie (194).

4. Aménagement des tissus mous péri-implantaires après la pose de la prothèse

Parmi les différents stades où il est possible d'intervenir pour aménager les tissus mous, celui-ci est certainement le moins favorable. C'est une chirurgie de secours et les résultats sont moins prévisibles. L'intervention se pratique dans un tissu cicatriciel qui n'est pas attaché.

Ces aménagements se font dans les cas où l'appréciation du volume et de la qualité des tissus mous ont été mal estimées et mal intégrées au plan de traitement. Un mauvais positionnement de l'implant peut aussi indiquer une ré-intervention, ou encore des modifications tissulaires générant des processus inflammatoires (19).

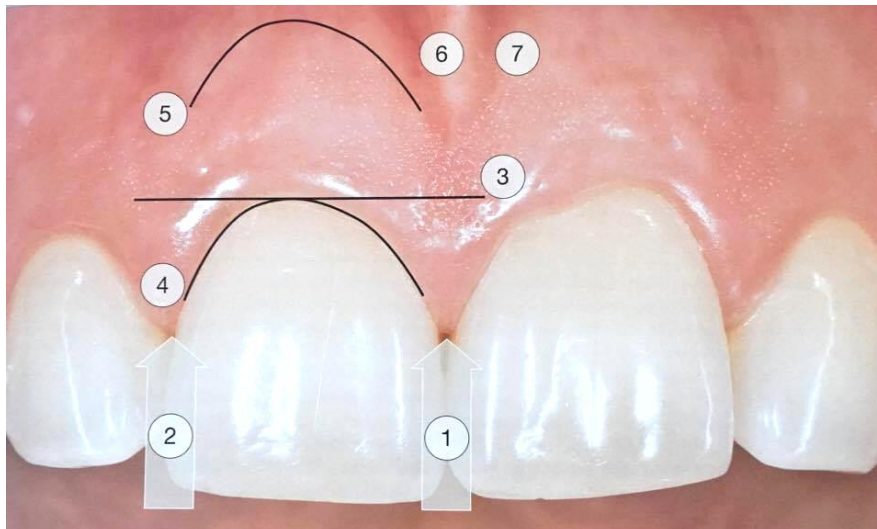
Malgré les moyens mis en œuvre pour réaliser une restauration la plus esthétique possible, il se peut que l'implant et les tissus qui l'entourent ne satisfassent pas le patient. Des solutions existent pour rattraper les manques et se rapprocher des standards recherchés.

4.1. Evaluation esthétique : le Pink Esthetic Score et le White Esthetic Score

Les échecs et complications en implantologie peuvent être biologiques, fonctionnels, mécaniques, bactériens et esthétiques. Des paramètres objectifs et subjectifs sont déterminants dans le succès ou l'échec implantaire. Dans les échecs, on différenciera ceux dus à la gencive et ceux dus à la restauration coronaire. Ils sont classés en Pink Esthetic Score et en White Esthetic Score (197). Le Pink/White Esthetic Score (PWES) est défini par l'évaluation du résultat esthétique de la gencive et de la restauration implanto-portée. Ils sont notés de 0 à 10 (16,198).

Prévu pour évaluer les tissus mous autour d'implants unitaires (198), le Pink Esthetic Score (PES) est basé sur 7 variables (104) :

Tableau 15 - Le concept de Pink Esthetic Score (PES) de Fürhauser et coll. notée de 0 à 10 (104).



1- Papille mésiale	0-2
2- Papille distale	0-2
3- Niveau de la gencive marginale	0-2
4- Contour des tissus marginaux	0-1
5- Contour du procès alvéolaire	0-1
6- Texture des tissus mous	0-1
7- Couleur des tissus mous	0-1

Pour chaque variable est donné un score de 0, 1 ou 2. 0 étant le plus bas et 2 le plus élevé. Les papilles mésiale et distale sont notées 2 pour complètes, 1 pour incomplètes et 0 si elles sont absentes. Le score est déterminé en comparaison de la dent correspondante pour les autres variables. Le score maximum est de 10 (198).

Tableau 16 - Pink Esthetic Score/White Esthetic Score (198).

Pink Esthetic Score		0-10	White Esthetic Score		0-10
1	Papille mésiale	0-2	1	Forme de la dent	0-2
2	Papille distale	0-2	2	Contour et volume de la dent	0-2
3	Niveau de la gencive marginale	0-2	3	Couleur	0-2
4	Contour des tissus marginaux	0-1	4	Texture de surface	0-2
5	Contour du procès alvéolaire	0-1	5	Translucidité et caractérisation	0-2
6	Texture des tissus mous	0-1			
7	Couleur des tissus mous	0-1			

Un score insuffisant de l'un des deux scores aboutira à un échec thérapeutique. Si le tissu parodontal ne peut être corrigé par la chirurgie muco-gingivale, il sera nécessaire de recommencer les empreintes et les étapes de prothèse ou même de déposer l'implant si l'axe ou l'enfouissement de celui-ci ne permettent pas d'obtenir un résultat satisfaisant.

4.2. Gestion de la récession implantaire

Chez les patients adultes présentant des déficiences en tissus mous autour des implants antérieurs maxillaires, quelles peuvent être les solutions efficaces pour retrouver une gencive kératinisée esthétique ?

En secteur antérieur esthétique, il se peut que la muqueuse kératinisée ne soit pas suffisamment épaisse et laisse apparaître l'implant ou le pilier par transparence, ou encore présente une récession. Cette situation présente une susceptibilité accrue à l'inflammation et aux réactions péri-implantaires, défavorables aux tissus durs et mous, en plus de son aspect inesthétique.

Pour pallier à cela, plusieurs techniques de recouvrement sont envisageables :

- Lambeau déplacé coronairement ou latéralement, avec ou sans greffe de conjonctif
- Greffe de tissu conjonctif avec technique de l'enveloppe
- Greffe épithéliale ou épithélio-conjonctive
- Allogreffe associée à un lambeau déplacé coronairement
- Lambeau conjonctif pédiculé palatin
- Injection papillaire de gel hyaluronique

Des études récentes tendent à montrer que la solution la plus efficace semble être la greffe de conjonctif sous épithéliale, tunnélisée ou non. Cette technique permet de réaliser la chirurgie sans avoir besoin de retirer la couronne en place. Les greffes épithéliales ne nous permettent pas d'obtenir de résultats esthétiquement satisfaisants. L'allogreffe associée à un lambeau donne de bons résultats mais une récession réapparaît sur le long terme. Le lambeau pédiculé est une technique difficile à mettre en place, qui nécessite de retirer la couronne et limitée à de petits défauts. Elle conserve néanmoins la vascularisation du greffon sans toucher aux papilles. Et il semblerait que l'acide hyaluronique permette une bonne régénération des papilles (170,183,199).

Les procédures parodontales effectuées autour des implants dentaires ont donné de bons résultats à partir de l'inflammation impliquée dans la cicatrisation des plaies, mais dans pratiquement tous les cas, une récession importante s'est produite à mesure que la guérison a été résolue et que les tissus ont atteint leur maturité. D'autres études sont nécessaires (183).

4.3. Gestion des trous noirs papillaires

Concernant la papille interdentaire, comme on a pu le voir précédemment, son absence va engendrer un sourire inesthétique. Sa reconstruction si elle n'est pas réalisée lors de la phase 2 implantaire, pourra se faire comme sur une dent naturelle. Plusieurs méthodes ont été mises au point dont la technique de Beagle (1992) (200). Elle consiste à utiliser un lambeau pédiculé entre les deux incisives centrales sans aucun greffon. Il combine la technique du rouleau d'Abrams tout en préservant les papilles. Un lambeau vestibulaire d'épaisseur partielle est récliné depuis la face palatine puis replié sur lui-même dans l'embrasure, comme pour la technique du rouleau. Les sutures maintiennent les deux épaisseurs de « papilles » l'une sur l'autre entre les deux dents. On stabilise cette nouvelle papille par des sutures en suspension passant à travers la papille et autour des incisives. Un pansement chirurgical est appliqué pour protéger la partie palatine exposée.

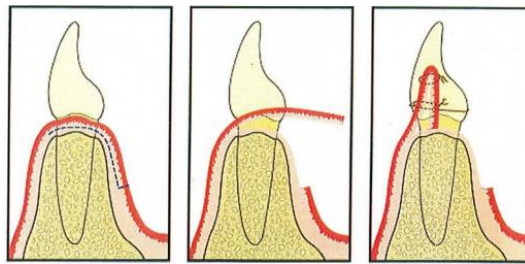


Figure 69 - Reconstruction de papille, technique de Beagle (1992) (200) .

Une autre technique est la reconstruction papillaire par incision semi-lunaire (Han et Takei, 1996) (201). La papille est déplacée coronairement et recouvre une greffe de tissu conjonctif. Il s'agit d'un lambeau semi-lunaire replacé coronairement.

Une troisième technique consiste en un greffon conjonctif enfoui sous un lambeau vestibulaire tunnelisé et tracté coronairement (Azzi et Etienne, 1998) (202), comme nous l'avons vu précédemment lors de l'aménagement tissulaire d'une phase 2, qui permet également de recréer une papille interdentaire.

Moins invasif que les techniques chirurgicales précédentes, des injections d'acide hyaluronique ont récemment été proposées pour régénérer la papille et supprimer les triangles noirs. Cette approche non chirurgicale limite l'utilisation de procédures chirurgicales pour la régénération de la papille perdue et réduit également l'inconfort du patient (203).

Une technique à injection unique est effectuée sur le tissu conjonctif de la papille interdentaire, en pointant l'aiguille vers le haut. Pour éviter le reflux de gel d'acide hyaluronique en raison de la pression du tissu de la papille interdentaire, un total de 0,01 cc de gel d'acide hyaluronique divisé en cinq sessions de 0,002 cc, a été injecté.

La reconstruction de la papille interdentaire à l'aide d'un gel d'acide hyaluronique injectable peut donc être une option de traitement viable pour les déficiences de papilles interdentaires, mais limitée à de petites zones. Cependant, les résultats à long terme de ce traitement au-delà de 6 mois ne sont pas encore connus (204).

CONCLUSION

L'importance de l'esthétique pour le patient doit nous diriger dans l'établissement de nos traitements. Le secteur antérieur, de par sa spécificité, nécessite une anticipation particulière du praticien. Les aménagements des tissus mous péri-implantaires et leur intégration au projet prothétique seront donc déterminants.

Afin de parvenir à un résultat esthétique des muqueuses péri-implantaires, l'évaluation de ces tissus mous, et des tissus durs qui le soutiennent, sera réalisé avant d'envisager une chirurgie implantaire. Du fait de la résorption des tissus de soutien de la dent suite à son extraction, des aménagements sont possibles à différents moments, que ce soit avant ou après l'extraction, sur la crête édentée, au moment de la pose de l'implant, de la phase 2 chirurgicale ou même après la réalisation de la prothèse.

Au niveau des bases osseuses, l'avulsion atraumatique et le comblement osseux de l'alvéole, ainsi que l'utilisation d'une membrane résorbable ou non, permettent de réduire la résorption osseuse dans les cas où la perte de substance est mineure. Dans les cas plus sévères, la simple utilisation de matériau de substitut osseux ne suffit pas et la greffe d'apposition d'un bloc osseux est nécessaire afin de reconstruire un niveau suffisant et placer l'implant dans une situation tridimensionnelle idéale.

En ce qui concerne les tissus mous péri-implantaires, diverses techniques permettent de les améliorer. Un biotype épais étant plus favorable, il va être nécessaire, quel que soit le cas, de réaliser une augmentation des tissus mous. Applicables à différents moments, ces techniques auront des buts différents.

Lors de l'extraction, l'utilisation des greffes épithélio-conjonctive selon différentes techniques - comme la *socket seal surgery*, le *punch* ou la greffe épithélio-conjonctive en selle - permet d'obtenir une fermeture primaire de l'alvéole sans nécessiter de lambeau. Ces techniques permettraient une optimisation tissulaire du résultat final.

Sur une crête édentée, cicatrisée, présentant un manque de tissu mou, il faudra préférer la technique du rouleau quand le défaut tissulaire est uniquement en épaisseur. Lorsque le défaut est également vertical, la greffe de conjonctif enfoui, ou la greffe en inlay (un peu moins esthétique et plus inconfortable), seront préférées car elles permettent un plus grand gain volumique, mais nécessitent un second site opératoire. Une greffe de conjonctif par tunnelisation peut également permettre un gain de volume tissulaire.

Des aménagements peuvent également être réalisés lors de la phase 2. Chez les patients présentant une épaisseur de tissu insuffisante, un rouleau ou un LRA doit être effectué, alors qu'un manque de muqueuse kératinisée indique l'utilisation d'un LRA avec ou sans greffe de tissu conjonctif. Lorsqu'une augmentation de tissu kératinisée et de son épaisseur est nécessaire, un LRA combiné avec un greffon de tissu conjonctif peut être recommandé.

L'implantation immédiate, outre le gain de confort pour le patient, ne se semble pas diminuer la résorption des tissus péri-implantaires. Des techniques novatrices, telle que le *socket shield*, nous ouvre de nouvelles voies thérapeutiques.

Gérés également par la prothèse, les tissus mous péri-implantaires seront influencés par le rendu fidèle du profil d'émergence et du type de pilier utilisé, notamment avec l'arrivée sur le marché des *platform switching* qui permettent un gain de tissus autour de ce pilier.

Si malgré toutes les précautions prises pour augmenter, ou conserver, le niveau des tissus mous péri-implantaires, le résultat esthétique n'est pas satisfaisant, nous pouvons toujours intervenir autour de la prothèse une fois celle-ci en place. Les résultats sont alors moins prédictibles.

Il ressort également que les habitudes et l'expérience du praticien vont influencer les résultats des différentes études et qu'il est difficile de définir une technique applicable à tous les cas. Des études comparatives plus rigoureuses seront nécessaires pour définir un protocole type. L'importance accordée de nos jours à l'esthétique et l'essor de l'implantologie, sont encourageants dans cette voie.

BIBLIOGRAPHIE

1. Rotundo R, Nieri M, Bonaccini D, Mori M, Lamberti E, Massironi D, et al. The Smile Esthetic Index (SEI): A method to measure the esthetics of the smile. An intra-rater and inter-rater agreement study. *Eur J Oral Implantol*. Déc 2015;8(4):397-403.
2. Al-Dosari A, Al-Rowis Ra'ed, Moslem F, Alshehri F, Ballo AM. Esthetic outcome for maxillary anterior single implants assessed by different dental specialists. *J Adv Prosthodont*. 2016;8(5):345.
3. Faure J, Bolender Y. L'appréciation de la beauté : revue de littérature. *Orthod Fr*. Mars 2014;85(1):3-29.
4. Berteretche M-V, Chiche G. Esthétique en odontologie. Paris: Éditions CdP; 2014.
5. Laser à tissus mous en orthodontie, gingivectomie, esthétique. | [Internet]. [cité 27 janv 2017]. Disponible sur: <https://www.orthodontisteenligne.com/appareils/le-laser-a-tissus-mous/>
6. Armitage GC. The complete periodontal examination. *Periodontol* 2000. 1 févr 2004;34(1):22-33.
7. Goodlin R. Photographic-Assisted Diagnosis and Treatment Planning. *Dent Clin North Am*. Avr 2011;55(2):211-27.
8. Borghetti A, Monnet-Corti V, Azzi R. Chirurgie plastique parodontale. Rueil-Malmaison (Hauts-de-Seine): Éd. CdP; 2008.
9. Bouchard P, Frémont M, Sanz M. Parodontologie & dentisterie implantaire. Volume 1. Paris: Lavoisier Médecine Sciences; 2014.
10. L'attache épithéliale : Les facultes medicales [Internet]. [cité 27 janv 2017]. Disponible sur: http://www.medespace.fr/Facultes_Medicales_Virtuelles/lattache-epitheliale/
11. Maynard JG, Wilson RDK. Physiologic Dimensions of the Periodontium Significant to the Restorative Dentist. *J Periodontol*. 1 avr 1979;50(4):170-4.
12. Genon P, Genon-Romagna C. Chirurgie muco-gingivale pré prothétique. *Real Clin*. 1992;(3):185-201.
13. Eger T, Müller H-P, Heinecke A. Ultrasonic determination of gingival thickness. *J Clin Periodontol*. 1 sept 1996;23(9):839-45.
14. Seibert J, Lindhe J. Esthetics and periodontal therapy. In: Lindhe J (ed) *Textbook of clinician periodontology*. Copenhagen: Munksgaard; 1989. p. 477-514.
15. Korbendau JM, Guyomard F. Chirurgie muco-gingivale chez l'enfant et l'adolescent. Paris: Ed. CdP; 1992.
16. Saadoun AP. Esthetic soft tissue management of teeth and implants. Chichester, West Sussex, UK: John Wiley & Sons; 2013. 190 p.
17. Maynard JG, Wilson RD. Diagnosis and management of mucogingival problems in children. *Dent Clin North Am*. Oct 1980;24(4):683-703.
18. Nordland WP, Tarnow DP. A Classification System for Loss of Papillary Height. *J Periodontol*. 1 oct 1998;69(10):1124-6.
19. Philippe B. Parodontologie & dentisterie implantaire - Volume 2 : Thérapeutiques chirurgicales (Coll. Dentaire). Lavoisier; 2015. 491 p.
20. Jemt T. Regeneration of gingival papillae after single-implant treatment. *Int J Periodontics Restorative Dent*. Août 1997;17(4):326-33.

21. Palacci P, Ericsson I, éditeurs. *Esthetic implant dentistry: soft and hard tissue management*. Chicago: Quintessence Books; 2001. 227 p.
22. Palacci P, Nowzari H. Soft tissue enhancement around dental implants. *ResearchGate*. 1 févr 2008;47(1):113-32.
23. Chiche G, Pinault A. Critères artistiques et scientifiques en dentisterie esthétique. In: Chiche G Pinault A (eds) *Esthétique et restauration des dents antérieures*. Paris: CdP; 1995. p. 1-32.
24. Roach R, Muia P. Communication between dentist and technician : an aesthetic checklist. In: Preston JD (ed) *Perspectives in dental ceramics Proceedings of the fourth International Symposium of Ceramics*. Quintessence Publishing Co; 1988. p. 445.
25. Miller EL, Bodden WR, Jamison HC. A study of the relationship of the dental midline to the facial median line. *J Prosthet Dent*. Juin 1979;41(6):657-60.
26. Frush J, Fischer R. The dysesthetic interpretation of the dentogenic concept. 1958;(8):558-64.
27. Themes UFO. Primary Rhinoplasty | Plastic Surgery Key [Internet]. [cité 27 janv 2017]. Disponible sur: <http://plasticsurgerykey.com/primary-rhinoplasty/>
28. Goldstein RE. Esthetics in dentistry. *J Am Dent Assoc* 1939. Mars 1982;104(3):301-2.
29. Garber DA, Salama MA. The aesthetic smile: diagnosis and treatment. *Periodontol* 2000. Juin 1996;11:18-28.
30. Cutbirth ST. Importance of Lip Type Classification: Maxillary Central Incisor Length Determination Versus Lip Phenotype | Dentistry Today [Internet]. *Dentistry Today*. 2014 [cité 17 déc 2016]. Disponible sur: <http://www.dentistrytoday.com/restorative-134/9971-importance-of-lip-type-classification-maxillary-central-incisor-length-determination-versus-lip-phenotype>
31. Liébart M-F, Fouque-Deruelle C, Santini A, Dillier F-L, Monnet-Corti V, Glise J-M, et al. Smile Line and Periodontium Visibility. *Perio*. 2004;1:17-25.
32. Dodds M, Laborde G, Devictor A, Maille G, Sette A, Margossian P. Les références esthétiques : la pertinence du diagnostic au traitement. *Strat Prothétique*. Mai-Juin 2014;14(3):1-8.
33. Kay HB. Esthetic Considerations in the Definitive Periodontal Prosthetic Management of the Maxillary Anterior Segment. *Int J Periodontics Restorative Dent*. Juin 1982;2(3):44-59.
34. Caudill R, Chiche G. Esthétique et gencive. In: Chiche G, Pinault A (eds) *Esthétique et restauration des dents antérieures*. Paris: CdP; 1995. p. 177-98.
35. Ahmad I. Geometric considerations in anterior dental aesthetics: restorative principles. *Pract Periodontics Aesthetic Dent PPAD*. Sept 1998;10(7):813- 822; quiz 824.
36. McGuire MK. Periodontal plastic surgery. *Dent Clin North Am*. Juil 1998;42(3):411-65.
37. Sterrett JD, Oliver T, Robinson F, Fortson W, Knaak B, Russell CM. Width/length ratios of normal clinical crowns of the maxillary anterior dentition in man. *J Clin Periodontol*. Mars 1999;26(3):153.
38. Ahmad I. Anterior dental aesthetics: Dental perspective. *Br Dent J*. 13 août 2005;199(3):135-41.
39. Lasserre J-F. Forme et harmonie de l'incisive centrale. *Inf Dent*. 26 nov 2008;(41):2496-2474.
40. Esthétique du Sourire — Le Sourire Idéal - Esthétique dentaire - Sourire - Dr Marie Clément Chirurgien-Dentiste - Lyon 6eme [Internet]. *Esthétique du Sourire*. [cité 27 janv 2017]. Disponible sur: <http://drmarieclement.com/p996992/>

41. Lombardi RE. The principles of visual perception and their clinical application to denture esthetics. *J Prosthet Dent.* Avr 1973;29(4):358-82.
42. Pinho S, Ciriaco C, Faber J, Lenza MA. Impact of dental asymmetries on the perception of smile esthetics. *Am J Orthod Dentofacial Orthop.* Déc 2007;132(6):748-53.
43. Kokich VO, Asuman Kiyak H, Shapiro PA. Comparing the Perception of Dentists and Lay People to Altered Dental Esthetics. *J Esthet Restor Dent.* 1 nov 1999;11(6):311-24.
44. Albert Henry Munsell. A Color Notation [Internet]. G. H. Ellis Co.; 1905 [cité 20 déc 2016]. 111 p. Disponible sur: <http://archive.org/details/acolornotation00munsgoog>
45. Magne P, Belsler U. Natural Oral Esthetics. In: *Bonded porcelain restorations in the anterior dentition: a biomimetic approach.* Chicago: Quintessence Pub. Co.; 2002. p. 57-96.
46. Dr Vallé - Conseils et Avis [Internet]. [cité 27 janv 2017]. Disponible sur: <http://www.docteur-valle.fr/page.php?ID=121>
47. Remplacement d'une incisive centrale maxillaire par un implant monobloc [Internet]. LEFILDENTAIRE magazine dentaire. 2014 [cité 27 janv 2017]. Disponible sur: <http://www.lefildentaire.com/articles/clinique/implantologie/remplacement-d-une-incisive-centrale-maxillaire-par-un-implant-monobloc/>
48. Lekholm U, Zarb G. Patient selection and preparation. In: *Tissue integrated protheses : osteointegration in clinical dentistry* Branemark PI, Zarb GA, Albrektsson T. Chicago: Quintessence Publishing Company; 1985. p. 199-209.
49. Cawood JI, Howell RA. A classification of the edentulous jaws. *Int J Oral Maxillofac Surg.* 1 août 1988;17(4):232-6.
50. Turkyilmaz I, McGlumphy EA. Influence of bone density on implant stability parameters and implant success: a retrospective clinical study. *BMC Oral Health.* 24 nov 2008;8:32.
51. How to perform a predictable immediate loading [Internet]. Periospot. 2016 [cité 27 janv 2017]. Disponible sur: <http://periospot.com/immediate-loading-predictable-way/>
52. Radiologie Douai – Radiologie dentaire | IRM Douai [Internet]. [cité 27 janv 2017]. Disponible sur: <http://www.radiologiedouai.fr/carousel/radiologie-dentaire/>
53. Zuhr O, Hürzeler M. *Plastic-esthetic periodontal and implant surgery: a microsurgical approach.* London: Quintessence; 2012.
54. Esposito M, Ardebili Y, Worthington HV. Interventions for replacing missing teeth: different types of dental implants. In: *Cochrane Database of Systematic Reviews.* John Wiley & Sons, Ltd; 2014.
55. Yamanishi Y, Yamaguchi S, Imazato S, Nakano T, Yatani H. Influences of implant neck design and implant–abutment joint type on peri-implant bone stress and abutment micromovement: Three-dimensional finite element analysis. *Dent Mater.* Nov 2012;28(11):1126-33.
56. Bateli M, Att W, Strub JR. Implant neck configurations for preservation of marginal bone level: a systematic review. *Int J Oral Maxillofac Implants.* Avr 2011;26(2):290-303.
57. Bouazza-Juanes K, Martínez-González A, Peiró G, Ródenas J-J, López-Mollá M-V. Effect of platform switching on the peri-implant bone: A finite element study. *J Clin Exp Dent.* Oct 2015;7(4):e483-488.
58. Calvo-Guirado JL, López-López PJ, Maté Sánchez de val JE, Mareque-Bueno J, Delgado-Ruiz RA, Romanos GE. Influence of collar design on peri-implant tissue healing around immediate implants: A pilot study in Foxhound dogs. *Clin Oral Implants Res.* Juil 2015;26(7):851-7.

59. Chappuis V, Bornstein MM, Buser D, Belser U. Influence of implant neck design on facial bone crest dimensions in the esthetic zone analyzed by cone beam CT: a comparative study with a 5-to-9-year follow-up. *Clin Oral Implants Res.* 1 sept 2016;27(9):1055-64.
60. Peñarrocha-Diago MA, Flichy-Fernández AJ, Alonso-González R, Peñarrocha-Oltra D, Balaguer-Martínez J, Peñarrocha-Diago M. Influence of implant neck design and implant-abutment connection type on peri-implant health. Radiological study. *Clin Oral Implants Res.* Nov 2013;24(11):1192-200.
61. Sakoh J, Wahlmann U, Stender E, Al-Nawas B, Wagner W. Primary Stability of a Conical Implant and a Hybrid, Cylindric Screw-Type Implant In Vitro. *Int J Oral Maxillofac Implants.* 7 août 2006;21(4):560-6.
62. Babbush CA, Hahn JA, Krauser JT, Rosenlicht JL. *Dental Implants: The Art and Science.* Elsevier Health Sciences; 2010. 545 p.
63. Moretto D, Gargari M, Nordsjö E, Gloria F, Ottria L. Immediate loading: a new implant technique with immediate loading and aesthetics: Nobel Active™., Immediate loading: a new implant technique with immediate loading and aesthetics: Nobel Active™. *ORAL Implantol Oral Implantol.* Sept 2008;1, 1(2, 2):50, 50-5.
64. Lee S-Y, Kim S-J, An H-W, Kim H-S, Ha D-G, Ryo K-H, et al. The effect of the thread depth on the mechanical properties of the dental implant. *J Adv Prosthodont.* Avr 2015;7(2):115-21.
65. Orsini E, Giavaresi G, Trirè A, Ottani V, Salgarello S. Dental implant thread pitch and its influence on the osseointegration process: an in vivo comparison study. *Int J Oral Maxillofac Implants.* Avr 2012;27(2):383-92.
66. Ferguson SJ, Langhoff JD, Voelter K, von Rechenberg B, Scharnweber D, Bierbaum S, et al. Biomechanical comparison of different surface modifications for dental implants. *Int J Oral Maxillofac Implants.* Déc 2008;23(6):1037-46.
67. Davarpanah M, Demurashvili SS-M Philippe Rajzbaum, Keyvan Davarpanah, Georgy. Manuel d'implantologie clinique. 3e édition - Editions Cdp: Concepts, intégration des protocoles et esquisses de nouveaux paradigmes. Initiatives Sante; 2015. 1207 p.
68. Implants Dentaires [Internet]. [cité 7 févr 2017]. Disponible sur: <http://www.1888implant.com/french/dental-implants.html>
69. Saadoun AP, Le Gall MG, Touati B. Current trends in implantology: part II--treatment planning, aesthetic considerations, and tissue regeneration. *Pract Proced Aesthetic Dent PPAD.* Déc 2004;16(10):707- 714; quiz 716.
70. Tarnow DP, Cho SC, Wallace SS. The effect of inter-implant distance on the height of inter-implant bone crest. *J Periodontol.* Avr 2000;71(4):546-9.
71. Saadoun AP, LeGall M, Touati B. Selection and ideal tridimensional implant position for soft tissue aesthetics. *Pract Periodontics Aesthetic Dent PPAD.* Déc 1999;11(9):1063- 1072; quiz 1074.
72. Implant unitaire, édentation. Traitement d'un édentement unitaire au maxillaire antérieur. [Internet]. [cité 19 avr 2017]. Disponible sur: <http://www.les-implants-dentaires.com/implants-multimedia/edentation/unitaire.htm>
73. Brånemark PI, Adell R, Breine U, Hansson BO, Lindström J, Ohlsson A. Intra-osseous anchorage of dental prostheses. I. Experimental studies. *Scand J Plast Reconstr Surg.* 1969;3(2):81-100.
74. Schroeder A, Pohler O, Sutter F. [Tissue reaction to an implant of a titanium hollow cylinder with a titanium surface spray layer]. *Schweiz Monatsschrift Zahnheilkd Rev Mens Suisse Odonto-Stomatol.* Juil 1976;86(7):713-27.

75. Pennel BM, King KO, Wilderman MN, Barron JM. Repair of the alveolar process following osseous surgery. *J Periodontol.* Oct 1967;38(5):426-31.
76. Fürhauser R, Mailath-Pokorny G, Haas R, Busenlechner D, Watzek G, Pommer B. Esthetics of Flapless Single-Tooth Implants in the Anterior Maxilla Using Guided Surgery: Association of Three-Dimensional Accuracy and Pink Esthetic Score. *Clin Implant Dent Relat Res.* Oct 2015;17 Suppl 2:e427-433.
77. Becker W, Wikesjö UME, Sennerby L, Qahash M, Hujoel P, Goldstein M, et al. Histologic evaluation of implants following flapless and flapped surgery: a study in canines. *J Periodontol.* Oct 2006;77(10):1717-22.
78. Jeong S-M, Choi B-H, Li J, Kim H-S, Ko C-Y, Jung J-H, et al. Flapless implant surgery: an experimental study. *Oral Surg Oral Med Oral Pathol Oral Radiol Endod.* Juil 2007;104(1):24-8.
79. Oh T-J, Shotwell JL, Billy EJ, Wang H-L. Effect of flapless implant surgery on soft tissue profile: a randomized controlled clinical trial. *J Periodontol.* Mai 2006;77(5):874-82.
80. Ortega-Martínez J, Pérez-Pascual T, Mareque-Bueno S, Hernández-Alfaro F, Ferrés-Padró E. Immediate implants following tooth extraction. A systematic review. *Med Oral Patol Oral Cir Bucal.* Mars 2012;17(2):251-61.
81. Hämmerle CHF, Chen ST, Wilson J Thomas G. Consensus Statements and Recommended Clinical Procedures Regarding the Placement of Implants in Extraction Sockets. *Int J Oral Maxillofac Implants.* 2 nov 2004;19(7):26-8.
82. Esposito M a. B, Koukouloupoulou A, Coulthard P, Worthington HV. Interventions for replacing missing teeth: dental implants in fresh extraction sockets (immediate, immediate-delayed and delayed implants). *Cochrane Database Syst Rev.* 18 oct 2006;(4):CD005968.
83. Felice P, Zucchelli G, Cannizzaro G, Barausse C, Diazzi M, Trullenque-Eriksson A, et al. Immediate, immediate-delayed (6 weeks) and delayed (4 months) post-extractive single implants: 4-month post-loading data from a randomised controlled trial. *Eur J Oral Implantol.* Sept 2016;9(3):233-47.
84. Esposito M, Siormpas K, Mitsias M, Bechara S, Trullenque-Eriksson A, Pistilli R. Immediate, early (6 weeks) and delayed loading (3 months) of single implants: 4-month post-loading from a multicenter pragmatic randomised controlled trial. *Eur J Oral Implantol.* 2016;9(3):249-60.
85. Mate S, Limbour P, Lambert J, Clippet F. Facteurs décisionnels d'une extraction implantation mise en cosmétique immédiate unitaire. *Médecine Buccale Chir Buccale [Internet].* 2015 [cité 7 févr 2017]; Disponible sur: <http://www.mbcjournal.org/10.1051/mbcb/2015023>
86. Elian N, Cho S-C, Froum S, Smith RB, Tarnow DP. A simplified socket classification and repair technique. *Pract Proced Aesthetic Dent PPAD.* Mars 2007;19(2):99- 104; quiz 106.
87. Metz M, Metz AC. Maitriser les difficultés du secteur incisivo-canin lors d'un traitement implantaire. *Alpha Omega News.* Juillet 2014;(166):14-7.
88. Juodzbalys G, Sakavicius D, Wang H-L. Classification of extraction sockets based upon soft and hard tissue components. *J Periodontol.* Mars 2008;79(3):413-24.
89. Henner N, Tavitian P, Monnet-Corti V. Préservation du volume tissulaire initial lors des protocoles d'extraction-implantation immédiate unitaire dans le secteur antérieur maxillaire. *J Parodontol Implantol Orale.* 1 sept 2015;34(3):233-42.
90. Gallucci GO, Benic GI, Eckert SE, Pappaspyridakos P, Schimmel M, Schrott A, et al. Consensus Statements and Clinical Recommendations for Implant Loading Protocols. *Int J Oral Maxillofac Implants.* 2 janv 2014;29:287-90.

91. Morton D, Chen ST, Martin WC, Levine RA, Buser D. Consensus Statements and Recommended Clinical Procedures Regarding Optimizing Esthetic Outcomes in Implant Dentistry. *Int J Oral Maxillofac Implants*. 2 janv 2014;29:216-20.
92. Buser D, Martin W, Belser UC. Optimizing Esthetics for Implant Restorations in the Anterior Maxilla: Anatomic and Surgical Considerations. *Int J Oral Maxillofac Implants*. 2 nov 2004;19(7):43-61.
93. Spray JR, Black CG, Morris HF, Ochi S. The influence of bone thickness on facial marginal bone response: stage 1 placement through stage 2 uncovering. *Ann Periodontol*. Déc 2000;5(1):119-28.
94. Fickl S, Zuhr O, Wachtel H, Bolz W, Huerzeler M. Tissue alterations after tooth extraction with and without surgical trauma: a volumetric study in the beagle dog. *J Clin Periodontol*. Avr 2008;35(4):356-63.
95. Oghli AA, Steveling H. Ridge preservation following tooth extraction: a comparison between atraumatic extraction and socket seal surgery. *Quintessence Int Berl Ger* 1985. Août 2010;41(7):605-9.
96. Tan WL, Wong TLT, Wong MCM, Lang NP. A systematic review of post-extraction alveolar hard and soft tissue dimensional changes in humans. *Clin Oral Implants Res*. 2 févr 2012;23:1-21.
97. El-Kenawy MH, Ahmed WMS. Comparison Between Physics and Conventional Forceps in Simple Dental Extraction. *J Maxillofac Oral Surg*. Déc 2015;14(4):949-55.
98. Barone A, Toti P, Piattelli A, Iezzi G, Derchi G, Covani U. Extraction socket healing in humans after ridge preservation techniques: comparison between flapless and flapped procedures in a randomized clinical trial. *J Periodontol*. Janv 2014;85(1):14-23.
99. Gouët E, Ronco V, Gaillard C, Peuch Lestrade G-R. Régénération esthétique du sourire. Paris: Éditions Med'com; 2015. 400 p.
100. Barone A, Borgia V, Covani U, Ricci M, Piattelli A, Iezzi G. Flap versus flapless procedure for ridge preservation in alveolar extraction sockets: a histological evaluation in a randomized clinical trial. *Clin Oral Implants Res*. Juil 2015;26(7):806-13.
101. Salama H, Salama M. The role of orthodontic extrusive remodeling in the enhancement of soft and hard tissue profiles prior to implant placement: a systematic approach to the management of extraction site defects. *Int J Periodontics Restorative Dent*. Août 1993;13(4):312-33.
102. Watanabe T, Marchack BW, Takei HH. Creating labial bone for immediate implant placement: A minimally invasive approach by using orthodontic therapy in the esthetic zone. *J Prosthet Dent*. Déc 2013;110(6):435-41.
103. Korayem M, Flores-Mir C, Nassar U, Olfert K. Implant Site Development by Orthodontic Extrusion. *Angle Orthod*. 1 juil 2008;78(4):752-60.
104. Zuhr O, Hürzeler M, Dada K, Parienté L. Chirurgie plastique et esthétique en parodontie et implantologie une approche microchirurgicale. Paris; Berlin; Chicago: Quintessence international; 2013.
105. Alsahhaf A, Att W. Orthodontic extrusion for pre-implant site enhancement: Principles and clinical guidelines. *J Prosthodont Res*. Juil 2016;60(3):145-55.
106. Masaki C, Nakamoto T, Mukaibo T, Kondo Y, Hosokawa R. Strategies for alveolar ridge reconstruction and preservation for implant therapy. *J Prosthodont Res*. Oct 2015;59(4):220-8.
107. Mainard D, Association pour l'étude des greffes et substituts tissulaires en orthopédie (France), Société française de chirurgie orthopédique et traumatologique. *Substituts osseux en 2003*. Paris: Romillat; 2003.
108. Verdalle P-M, Colomb R. Régénération osseuse guidée (R.O.G.), implantation immédiate ou différée dans le secteur antérieur maxillaire. *Actual Odonto-Stomatol*. Déc 2010;(252):357-66.

109. Goldberg VM, Stevenson S. Natural history of autografts and allografts. *Clin Orthop*. Déc 1987;(225):7-16.
110. Seban A, Bonnaud P. *Pratique clinique des greffes osseuses et implants modalités thérapeutiques et prise en charge des complications*. Issy-les-Moulineaux, France: Elsevier Masson; 2012.
111. Avila-Ortiz G, Elangovan S, Kramer KWO, Blanchette D, Dawson DV. Effect of alveolar ridge preservation after tooth extraction: a systematic review and meta-analysis. *J Dent Res*. Oct 2014;93(10):950-8.
112. Sanz M, Vignoletti F. Key aspects on the use of bone substitutes for bone regeneration of edentulous ridges. *Dent Mater*. Juin 2015;31(6):640-7.
113. America GPN. Geistlich Biomaterials - User Benefits [Internet]. [cité 12 mai 2017]. Disponible sur: <https://www.geistlich-na.com/en-us/professionals/bone-substitutes/bio-oss-pen/user-benefits/>
114. Melcher AH. On the repair potential of periodontal tissues. *J Periodontol*. Mai 1976;47(5):256-60.
115. Retzepi M, Donos N. Guided Bone Regeneration: biological principle and therapeutic applications. *Clin Oral Implants Res*. Juin 2010;21(6):567-76.
116. Cho JY. The periodontist and the edentulous area – localised ridge augmentation. *Int Dent J*. 1 juin 1998;48(S3):326-9.
117. Chiapasco M, Zaniboni M. Clinical outcomes of GBR procedures to correct peri-implant dehiscences and fenestrations: a systematic review. *Clin Oral Implants Res*. 2 août 2009;20:113-23.
118. Mattout P, Nowzari H, Mattout C. Clinical evaluation of guided bone regeneration at exposed parts of Brånemark dental implants with and without bone allograft. *Clin Oral Implants Res*. 1 sept 1995;6(3):189-95.
119. Lekovic V, Kenney EB, Weinlaender M, Han T, Klokkevold P, Nedic M, et al. A Bone Regenerative Approach to Alveolar Ridge Maintenance Following Tooth Extraction. Report of 10 Cases. *J Periodontol*. Juin 1997;68(6):563-70.
120. Moses O, Pitaru S, Artzi Z, Nemcovsky CE. Healing of dehiscence-type defects in implants placed together with different barrier membranes: a comparative clinical study. *Clin Oral Implants Res*. Avr 2005;16(2):210-9.
121. Lekovic V, Camargo PM, Klokkevold PR, Weinlaender M, Kenney EB, Dimitrijevic B, et al. Preservation of Alveolar Bone in Extraction Sockets Using Bioabsorbable Membranes. *J Periodontol*. Sept 1998;69(9):1044-9.
122. Arbab H, Greenwell H, Hill M, Morton D, Vidal R, Shumway B, et al. Ridge Preservation Comparing a Nonresorbable PTFE Membrane to a Resorbable Collagen Membrane: A Clinical and Histologic Study in Humans. *Implant Dent*. Févr 2016;25(1):128-34.
123. Jung RE, Siegenthaler DW, Hämmerle CHF. Postextraction tissue management: a soft tissue punch technique. *Int J Periodontics Restorative Dent*. Déc 2004;24(6):545-53.
124. Jung RE, Philipp A, Annen BM, Signorelli L, Thoma DS, Hämmerle CHF, et al. Radiographic evaluation of different techniques for ridge preservation after tooth extraction: a randomized controlled clinical trial. *J Clin Periodontol*. Janv 2013;40(1):90-8.
125. Karaca Ç, Er N, Gülşahı A, Köseoğlu OT. Alveolar ridge preservation with a free gingival graft in the anterior maxilla: volumetric evaluation in a randomized clinical trial. *Int J Oral Maxillofac Surg*. 1 juin 2015;44(6):774-80.

126. Misch CM, Misch CE, Resnik RR, Ismail YH. Reconstruction of Maxillary Alveolar Defects With Mandibular Symphysis Grafts for Dental Implants: A Preliminary Procedural Report. *Int J Oral Maxillofac Implants*. Fall 1992;7(3):98-115.
127. Aghaloo TL, Moy PK. Which hard tissue augmentation techniques are the most successful in furnishing bony support for implant placement? *Int J Oral Maxillofac Implants*. 2007;22 Suppl:49-70.
128. Stahl SS, Froum S. Histologic healing responses in human vertical lesions following the use of osseous allografts and barrier membranes. *J Clin Periodontol*. Févr 1991;18(2):149-52.
129. Khairnar MS, Khairnar D, Bakshi K. Modified ridge splitting and bone expansion osteotomy for placement of dental implant in esthetic zone. *Contemp Clin Dent*. Janv 2014;5(1):110-4.
130. Stephen T. Chen, Beagle J, Jensen SS, Chiapasco M, Darby I. Consensus Statements and Recommended Clinical Procedures Regarding Surgical Techniques. In: *International Journal of Oral & Maxillofacial Implants*. Quintessence Publishing Company Inc.; 2009:272-8.
131. Donos N, Mardas N, Chadha V. Clinical outcomes of implants following lateral bone augmentation: systematic assessment of available options (barrier membranes, bone grafts, split osteotomy). *J Clin Periodontol*. 1 sept 2008;35:173-202.
132. Sanz-Sánchez I, Ortiz-Vigón A, Sanz-Martín I, Figuero E, Sanz M. Effectiveness of Lateral Bone Augmentation on the Alveolar Crest Dimension: A Systematic Review and Meta-analysis. *J Dent Res*. Sept 2015;94(9_suppl):128S-142S.
133. Vignoletti F, Matesanz P, Rodrigo D, Figuero E, Martin C, Sanz M. Surgical protocols for ridge preservation after tooth extraction. A systematic review. *Clin Oral Implants Res*. 2 févr 2012;23:22-38.
134. Hämmerle CHF, Araújo MG, Simion M. Evidence-based knowledge on the biology and treatment of extraction sockets. *Clin Oral Implants Res*. 2 févr 2012;23:80-2.
135. Ten Heggeler JM a. G, Slot DE, Van der Weijden GA. Effect of socket preservation therapies following tooth extraction in non-molar regions in humans: a systematic review. *Clin Oral Implants Res*. Août 2011;22(8):779-88.
136. Milinkovic I, Cordaro L. Are there specific indications for the different alveolar bone augmentation procedures for implant placement? A systematic review. *Int J Oral Maxillofac Surg*. Mai 2014;43(5):606-25.
137. Cordaro LT. Ridge augmentation procedures in implant patients : a staged approach. *ITI Treatment Guide*. Quintessence. 2014;7.
138. Terheyden H. Knochenaugmentation in der implantologie. *Dtsch Zahnärztl Z*. 2010;(65):320-31.
139. Linkevicius T, Apse P, Grybauskas S, Puisys A. Reaction of crestal bone around implants depending on mucosal tissue thickness. A 1-year prospective clinical study. *Stomatologija*. 2009;11(3):83-91.
140. Romanos GE, Schröter-Kermani C, Weingart D, Strub JR. Health human periodontal versus peri-implant gingival tissues: an immunohistochemical differentiation of the extracellular matrix. *Int J Oral Maxillofac Implants*. Déc 1995;10(6):750-8.
141. Tan WL, Wong TLT, Wong MCM, Lang NP. A systematic review of post-extraction alveolar hard and soft tissue dimensional changes in humans. *Clin Oral Implants Res*. 2 févr 2012;23:1-21.
142. Kaminaka A, Nakano T, Ono S, Kato T, Yatani H. Cone-Beam Computed Tomography Evaluation of Horizontal and Vertical Dimensional Changes in Buccal Peri-Implant Alveolar Bone and Soft Tissue: A 1-Year Prospective Clinical Study. *Clin Implant Dent Relat Res*. 2 oct 2015;17:576-85.
143. Berglundh T, Lindhe J. Dimension of the periimplant mucosa. *J Clin Periodontol*. 1 oct 1996;23(10):971-3.

144. Lang NP, Løe H. The relationship between the width of keratinized gingiva and gingival health. *J Periodontol.* Oct 1972;43(10):623-7.
145. Landsberg CJ, Bichacho N. A modified surgical/prosthetic approach for optimal single implant supported crown. Part I--The socket seal surgery. *Pract Periodontics Aesthetic Dent PPAD.* Mars 1994;6(2):11-17; quiz 19.
146. Extraction antérieure et alvéole endommagée : gestion des tissus mous lors de l'extraction [Internet]. LEFILDENTAIRE magazine dentaire. 2015 [cité 19 avr 2017]. Disponible sur: <https://www.lefildentaire.com/articles/clinique/endodontie/extraction-anterieure-et-alveole-endomma-gee-gestion-des-tissus-mous-lors-de-l-extraction/>
147. Fickl S, Schneider D, Zuhr O, Hinze M, Ender A, Jung RE, et al. Dimensional changes of the ridge contour after socket preservation and buccal overbuilding: an animal study. *J Clin Periodontol.* Mai 2009;36(5):442-8.
148. Araújo MG, Sukekava F, Wennström JL, Lindhe J. Ridge alterations following implant placement in fresh extraction sockets: an experimental study in the dog. *J Clin Periodontol.* Juin 2005;32(6):645- 52.
149. Gasparini DO. Double-fold connective tissue pedicle graft: a novel approach for ridge augmentation. *Int J Periodontics Restorative Dent.* Juin 2004;24(3):280-7.
150. Abrams H, Kopczyk RA, Kaplan AL. Incidence of anterior ridge deformities in partially edentulous patients. *J Prosthet Dent.* Févr 1987;57(2):191-4.
151. Seibert JS. Reconstruction of deformed, partially edentulous ridges, using full thickness onlay grafts. Part I. Technique and wound healing. *Compend Contin Educ Dent.* Oct 1983;4(5):437-53.
152. Seibert JS. Reconstruction of deformed, partially edentulous ridges, using full thickness onlay grafts. Part II. Prosthetic/periodontal interrelationships. *Compend Contin Educ Dent.* Déc 1983;4(6):549-62.
153. Naef R, Schärer P. Adjustment of localized alveolar ridge defects by soft tissue transplantation to improve mucogingival esthetics: A proposal for clinical classification and an evaluation of procedures. *Quintessence Int.* Déc 1997;28(12):785-805.
154. Abrams L. Augmentation of the deformed residual edentulous ridge for fixed prosthesis. *Compend Contin Educ Gen Dent.* Juin 1980;1(3):205-13.
155. Seibert JS, Salama H. Alveolar ridge preservation and reconstruction. *Periodontol 2000.* 1 juin 1996;11(1):69-84.
156. Zucchelli G, Parienté L, Gori G. *Chirurgie esthétique mucogingivale.* Paris: Quintessence International; 2014.
157. Edel A. Clinical evaluation of free connective tissue grafts used to increase the width of keratinised gingiva. 1974. *Periodontal Clin Investig Off Publ Northeast Soc Periodontists.* 1998;20(1):12-20.
158. Nelson SW. The subpedicle connective tissue graft. A bilaminar reconstructive procedure for the coverage of denuded root surfaces. *J Periodontol.* Févr 1987;58(2):95-102.
159. Harris RJ. The Connective Tissue and Partial Thickness Double Pedicle Graft: A Predictable Method of Obtaining Root Coverage. *J Periodontol.* 1 mai 1992;63(5):477-86.
160. Langer B, Langer L. Subepithelial connective tissue graft technique for root coverage. *J Periodontol.* Déc 1985;56(12):715-20.
161. Bruno J. Technique de greffe conjonctive assurant le recouvrement de dénudations radiculaires étendues. *Rev Int Parodont Dent Rest.* 1994;(14):127-37.

162. Garber DA, Rosenberg ES. The edentulous ridge in fixed prosthodontics. *Compend Contin Educ Dent*. Août 1981;2(4):212-23.
163. Genon P, Ouhnayoun J. Greffes gingivales de comblement sur site édenté. *J Parodontol*. 1982;(1):87-98.
164. Kaldahl WB, Tussing GJ, Wentz FM, Walker JA. Achieving an esthetic appearance with a fixed prosthesis by submucosal grafts. *J Am Dent Assoc* 1939. Avr 1982;104(4):449-52.
165. Azzi R, Etienne D, Takei H, Fenech P. Surgical thickening of the existing gingiva and reconstruction of interdental papillae around implant-supported restorations. *Int J Periodontics Restorative Dent*. Févr 2002;22(1):71-7.
166. Tunkel J, de Stavola L, Khoury F. Changes in soft tissue dimensions following three different techniques of stage-two surgery: a case series report. *Int J Periodontics Restorative Dent*. Août 2013;33(4):411-8.
167. Langer B, Sullivan DY. Osseointegration: its impact on the interrelationship of periodontics and restorative dentistry: Part I. *Int J Periodontics Restorative Dent*. 1989;9(2):84-105.
168. Khoury F, Happe A, Hoppe A. Soft tissue management in oral implantology: a review of surgical techniques for shaping an esthetic and functional peri-implant soft tissue structure. *Quintessence Int Berl Ger* 1985. Août 2000;31(7):483-99.
169. Le deuxième temps chirurgical en implantologie [Internet]. *LEFILDENTAIRE* magazine dentaire. 2014 [cité 16 mai 2017]. Disponible sur: <https://www.lefildentaire.com/articles/clinique/implantologie/le-deuxieme-temps-chirurgical-en-implantologie/>
170. Bassetti RG, Stähli A, Bassetti MA, Sculean A. Soft tissue augmentation procedures at second-stage surgery: a systematic review. *Clin Oral Investig*. 1 sept 2016;20(7):1369-87.
171. Hürzeler MB, von Mohrenschildt S, Zuhr O. Stage-two implant surgery in the esthetic zone: a new technique. *Int J Periodontics Restorative Dent*. Avr 2010;30(2):187-93.
172. Bäumer D, Zuhr O, Hürzeler M. Surgical Soft Tissue Improvement in the Course of Implant Therapy. Unpublished; 2017.
173. Misch CE, Al-Shammari KF, Wang H-L. Creation of interimplant papillae through a split-finger technique. *Implant Dent*. Mars 2004;13(1):20-7.
174. Kan JYK, Rungcharassaeng K, Lozada JL. Bilaminar subepithelial connective tissue grafts for immediate implant placement and provisionalization in the esthetic zone. *J Calif Dent Assoc*. Nov 2005;33(11):865-71.
175. Kan JYK, Rungcharassaeng K, Lozada JL, Zimmerman G. Facial gingival tissue stability following immediate placement and provisionalization of maxillary anterior single implants: a 2- to 8-year follow-up. *Int J Oral Maxillofac Implants*. Févr 2011;26(1):179-87.
176. Kan JYK, Rungcharassaeng K, Umezu K, Kois JC. Dimensions of peri-implant mucosa: an evaluation of maxillary anterior single implants in humans. *J Periodontol*. Avr 2003;74(4):557-62.
177. Lee C-T, Tao C-Y, Stoupe J. The Effect of Subepithelial Connective Tissue Graft Placement on Esthetic Outcomes After Immediate Implant Placement: Systematic Review. *J Periodontol*. Févr 2016;87(2):156-67.
178. Hürzeler MB, Zuhr O, Schupbach P, Rebele SF, Emmanouilidis N, Fickl S. The socket-shield technique: a proof-of-principle report. *J Clin Periodontol*. Sept 2010;37(9):855-62.
179. Bäumer D, Zuhr O, Rebele S, Schneider D, Schupbach P, Hürzeler M. The socket-shield technique: first histological, clinical, and volumetrical observations after separation of the buccal tooth segment – a pilot study. *Clin Implant Dent Relat Res*. Févr 2015;17(1):71-82.

180. Kan JYK, Rungcharassaeng K. Proximal socket shield for interimplant papilla preservation in the esthetic zone. *Int J Periodontics Restorative Dent*. Févr 2013;33(1):e24-31.
181. Saeidi Pour R, Zuhr O, Hürzeler M, Prandtner O, Rafael CF, Edelhoff D, et al. Clinical Benefits of the Immediate Implant Socket Shield Technique. *J Esthet Restor Dent Off Publ Am Acad Esthet Dent Al*. 12 Févr 2017;
182. Gharpure AS, Bhatavadekar NB. Current Evidence on the Socket-Shield Technique: A Systematic Review. *J Oral Implantol*. 29 nov 2016;
183. Levine RA, Huynh-Ba G, Cochran DL. Soft tissue augmentation procedures for mucogingival defects in esthetic sites. *Int J Oral Maxillofac Implants*. 2014;29 Suppl:155-85.
184. Brogгинi N, McManus LM, Hermann JS, Medina RU, Oates TW, Schenk RK, et al. Persistent Acute Inflammation at the Implant-Abutment Interface. *J Dent Res*. Mars 2003;82(3):232-7.
185. Renvert S, Quirynen M. Risk indicators for peri-implantitis. A narrative review. *Clin Oral Implants Res*. 2 sept 2015;26:15-44.
186. Abrahamsson I, Berglundh T, Lindhe J. The mucosal barrier following abutment dis/reconnection. An experimental study in dogs. *J Clin Periodontol*. Août 1997;24(8):568-72.
187. Abrahamsson I, Berglundh T, Glantz PO, Lindhe J. The mucosal attachment at different abutments. An experimental study in dogs. *J Clin Periodontol*. Sept 1998;25(9):721-7.
188. Rasperini G, Maglione M, Cocconcelli P, Simion M. In vivo early plaque formation on pure titanium and ceramic abutments: a comparative microbiological and SEM analysis. *Clin Oral Implants Res*. Déc 1998;9(6):357-64.
189. Rompen E. The impact of the type and configuration of abutments and their (repeated) removal on the attachment level and marginal bone. *Eur J Oral Implantol*. 2 mars 2012;5:83-90.
190. Rompen E, Domken O, Degidi M, Farias Pontes AE, Piattelli A. The effect of material characteristics, of surface topography and of implant components and connections on soft tissue integration: a literature review. *Clin Oral Implants Res*. 2 oct 2006;17:55-67.
191. Touati B, Rompen E, Van Dooren E. A new concept for optimizing soft tissue integration. *Pract Proced Aesthetic Dent PPAD*. Déc 2005;17(10):711-2, 714-5.
192. OPS2. Implantologie - Generation implant - formation continue dentiste, implant dentaire, e-learning [Internet]. [cité 12 mai 2017]. Disponible sur: <http://www.generation-implant.com/index.php?p=detailsActu&action=unEvenement&id=10>
193. Wittneben J-G, Joda T, Weber H-P, Brägger U. Screw retained vs. cement retained implant-supported fixed dental prosthesis. *Periodontol 2000*. 1 févr 2017;73(1):141-51.
194. Ma S, Fenton A. Screw- versus cement-retained implant prostheses: a systematic review of prosthodontic maintenance and complications. *Int J Prosthodont*. Avr 2015;28(2):127-45.
195. Shadid R, Sadaqa N. A comparison between screw- and cement-retained implant prostheses. A literature review. *J Oral Implantol*. Juin 2012;38(3):298-307.
196. Angulated Screw Channel Solutions - Prosthetics | Nobel Biocare [Internet]. [cité 16 mai 2017]. Disponible sur: <https://www.nobelbiocare.com/us/en/home/products-and-solutions/dental-prosthetic-solutions/dental-prosthetics-for-clinicians/angulated-screw-channel-solution.html>
197. Fuentealba R, Jofré J. Esthetic failure in implant dentistry. *Dent Clin North Am*. Janv 2015;59(1):227-46.

198. Fürhauser R, Florescu D, Benesch T, Haas R, Mailath G, Watzek G. Evaluation of soft tissue around single-tooth implant crowns: the pink esthetic score. *Clin Oral Implants Res.* 1 déc 2005;16(6):639-44.
199. Bassetti RG, Stähli A, Bassetti MA, Sculean A. Soft tissue augmentation around osseointegrated and uncovered dental implants: a systematic review. *Clin Oral Investig.* 1 janv 2017;21(1):53-70.
200. Beagle JR. Surgical reconstruction of the interdental papilla: case report. *Int J Periodontics Restorative Dent.* 1992;12(2):145-51.
201. Han TJ, Takei HH. Progress in gingival papilla reconstruction. *Periodontol 2000.* Juin 1996;11:65-8.
202. Azzi R, Etienne D, Carranza F. Surgical reconstruction of the interdental papilla. *Int J Periodontics Restorative Dent.* Oct 1998;18(5):466-73.
203. Tanwar J, Tanwar J, Hungund SA, Hungund SA, Tanwar J, Tanwar J, et al. Hyaluronic acid: Hope of light to black triangles. *J Int Soc Prev Community Dent.* 1 sept 2016;6(5):497.
204. Lee W-P, Kim H-J, Yu S-J, Kim B-O. Six Month Clinical Evaluation of Interdental Papilla Reconstruction with Injectable Hyaluronic Acid Gel Using an Image Analysis System. *J Esthet Restor Dent Off Publ Am Acad Esthet Dent Al.* Juil 2016;28(4):221-30.

SERMENT MEDICAL

En présence des Maîtres de cette Faculté, de mes chers condisciples, devant l'effigie d'HIPPOCRATE.

Je promets et je jure, d'être fidèle aux lois de l'honneur et de la probité dans l'exercice de la Médecine Dentaire.

Je donnerai mes soins à l'indigent et n'exigerai jamais un salaire au-dessus de mon travail, je ne participerai à aucun partage clandestin d'honoraires.

Je ne me laisserai pas influencer par la soif du gain ou la recherche de la gloire.

Admis dans l'intérieur des maisons, mes yeux ne verront pas ce qui s'y passe, ma langue taira les secrets qui me seront confiés et mon état ne servira pas à corrompre les mœurs ni à favoriser le crime.

Je ne permettrai pas que des considérations de religion, de nation, de race, de parti ou de classe sociale viennent s'interposer entre mon devoir et mon patient.

Même sous la menace, je n'admettrai pas de faire usage de mes connaissances médicales contre les lois de l'humanité.

J'informerai mes patients des décisions envisagées, de leurs raisons et de leurs conséquences. Je ne tromperai jamais leur confiance et n'exploiterai pas le pouvoir hérité des connaissances pour forcer les consciences.

Je préserverai l'indépendance nécessaire à l'accomplissement de ma mission. Je n'entreprendrai rien qui dépasse mes compétences. Je les entretiendrai et les perfectionnerai pour assurer au mieux les services qui me seront demandés.

Respectueux et reconnaissant envers mes Maîtres, je rendrai à leurs enfants l'instruction que j'ai reçue de leur père.

Que les hommes m'accordent leur estime si je suis fidèle à mes promesses.

Que je sois déshonoré et méprisé de mes confrères si j'y manque.

MONTIEL Johan – Gestion de l'esthétique muco-gingivale de l'incisive centrale en implantologie.

Th. : Chir. dent. : Marseille : Aix-Marseille Université : 2017

Rubrique de classement : Parodontologie

Résumé :

Le remplacement d'une incisive centrale par un implant nécessite une anticipation et une prise en charge particulière, du fait de son importance esthétique. L'harmonie des tissus mous péri-implantaires constitue un objectif à atteindre pour le praticien et le patient. Il existe différents protocoles qui permettent de maintenir ou d'augmenter ces tissus. Au niveau osseux, soutien des tissus mous, l'application des techniques de régénération osseuse guidée permet de limiter la résorption physiologique post-extractionnelle ou de la corriger. Concernant les tissus mous, des chirurgies peuvent être utilisées à différents moments de la prise en charge thérapeutique, afin d'augmenter ou de maintenir la quantité et la position de ces tissus. Applicables avant, pendant ou après la chirurgie, ces techniques ont pour but d'obtenir un biotype parodontal épais, plus favorable au maintien des tissus péri-implantaires. La prothèse, par l'intermédiaire de son pilier, possède également un rôle important dans cette optique. De nouveaux protocoles sont proposés et offrent des résultats encourageants pour le futur. Les techniques chirurgicales de gestion des tissus mous étant très praticien-dépendantes, il est difficile de les comparer bien qu'il se dégage un consensus clinique sur l'utilisation systématique de greffons conjonctifs, bénéfique à l'esthétique muco-gingivale du secteur antérieur.

Mots clés :

Implant dentaire – Gencive – Esthétique – Lambeaux chirurgicaux – Greffes gingivales – Chirurgie muco-gingivale – Gencive kératinisée – Papilles inter-implantaires

MONTIEL Johan – Aesthetic Mucogingival Management of Central Incisor in Implantology

Abstract :

The replacement of a central incisor by an implant requires anticipation and special care, because of aesthetic importance. The harmony of peri-implant soft tissues is a goal for the surgeon and the patient. There are different protocols for maintaining or increasing these tissues. At the bone level, soft tissue support, the application of techniques of guided bone regeneration makes it possible to limit the post-extraction physiological resorption or to correct it. For soft tissues, surgeries can be used at different times in therapeutic management to increase or maintain the amount and position of these tissues. Applicable before, during or after surgery, these techniques aim at obtaining a thick periodontal biotype, more favorable to the maintenance of the peri-implant tissues. The prosthesis, through its abutment, also has an important role in this regard. New protocols are proposed and offer encouraging results for the future. Since surgical techniques for soft tissue management are very surgeon-dependent, it is difficult to compare them although there is a clinical consensus on the systematic use of connective tissue grafts, beneficial to the mucogingival aesthetic of the anterior area.

MeSH :

Dental implants - Gingiva - Aesthetic - Surgical flap - Gingival grafts - Mucogingival surgery - Keratinized gingiva - Inter-implantation papillae

Adresse de l'auteur :

735, Chemin des Vignes
04180 VILLENEUVE