



HAL
open science

Les résorptions radiculaires en denture permanente mature et leur immuno-régulation

Aline Lacreusette

► **To cite this version:**

Aline Lacreusette. Les résorptions radiculaires en denture permanente mature et leur immuno-régulation . Chirurgie. 2017. dumas-01560478

HAL Id: dumas-01560478

<https://dumas.ccsd.cnrs.fr/dumas-01560478v1>

Submitted on 11 Jul 2017

HAL is a multi-disciplinary open access archive for the deposit and dissemination of scientific research documents, whether they are published or not. The documents may come from teaching and research institutions in France or abroad, or from public or private research centers.

L'archive ouverte pluridisciplinaire **HAL**, est destinée au dépôt et à la diffusion de documents scientifiques de niveau recherche, publiés ou non, émanant des établissements d'enseignement et de recherche français ou étrangers, des laboratoires publics ou privés.



Distributed under a Creative Commons Attribution - NonCommercial - NoDerivatives 4.0
International License

Les résorptions radiculaires en denture permanente mature et leur immuno-régulation

THESE

Présentée et publiquement soutenue devant la

Faculté d'Odontologie de Marseille
(Doyen : Monsieur le Professeur Jacques DEJOU)

Aix Marseille Université
(Président : Monsieur le Professeur Yvon BERLAND)

Le 29 juin 2017

par

LACREUSETTE Aline

née le 23 décembre 1980
à MARSEILLE

Pour obtenir le Diplôme d'Etat de Docteur en Chirurgie Dentaire

EXAMINATEURS DE LA THESE :

Président	: Monsieur le Professeur	H. TASSERY
Assesseurs	: Monsieur le Professeur	I. ABOUT
	<u>Monsieur le Docteur</u>	<u>F. BUKIET</u>
	Monsieur le Docteur	P. LAURENT

FACULTÉ D'ODONTOLOGIE

UNIVERSITÉ D'AIX-MARSEILLE

DOYENS HONORAIRES	Professeur Professeur Professeur	A. SALVADORI R. SANGIUOLO [†] H. ZATTARA
DOYEN	Professeur	J. DEJOU
VICE – DOYEN CHARGÉ DES ENSEIGNEMENTS DIRECTEUR DU DÉPARTEMENT DE FORMATION INITIALE	Professeur	J.D. ORTHLIEB
VICE – DOYEN CHARGÉ DE LA RECHERCHE DIRECTEUR DU DÉPARTEMENT DE LA RECHERCHE	Professeur	C. TARDIEU
DIRECTEUR DU DÉPARTEMENT DE FORMATION CONTINUE	Professeur	V. MONNET-CORTI
CHARGÉS DE MISSION	Professeur Docteur Docteur	A. RASKIN P. SANTONI F. BUKIET
RESPONSABLE DES SERVICES ADMINISTRATIFS	Madame	C. BONNARD
PROFESSEURS ÉMÉRITES	Professeur Professeur Professeur	J. J. BONFIL F. LOUISE O. HUE

DOCTEURS HONORIS CAUSA DE L'UNIVERSITÉ D'AIX-MARSEILLE

PRÉSIDENT DE LA SECTION DE LA MÉDECINE DENTAIRE UNIVERSITÉ DE GENÈVE – SUISSE	J.N. NALLY	1972
DOYEN DE LA FACULTÉ DE CHIRURGIE DENTAIRE UNIVERSITÉ DE PITTSBURGH – PENNSYLVANIE - USA	E. FOREST [†]	1973
DOYEN DE LA FACULTÉ DE MÉDECINE UNIVERSITÉ DE GENÈVE – SUISSE	L.J. BAUME	1977
DOYEN HONORAIRE DE LA FACULTÉ DE CHIRURGIE DENTAIRE UNIVERSITÉ DE BOSTON - MASSACHUSETTS – USA	H.GOLDMAN [†]	1984
UNIVERSITÉ DE GÖTEBORG – SUÈDE	P.I. BRÅNEMARK	1997

56 ^{ème} SECTION : DEVELOPPEMENT CROISSANCE ET PREVENTION

56.1 ODONTOLOGIE PÉDIATRIQUE

Professeur	C. TARDIEU *	Assistant	I. BLANCHET
Maître de Conférences	D. BANDON	Assistant	C. KHOURY
Maître de Conférences	A. CHAFAIE	Assistant	V. MAGNAN
		Assistant	N. RENO

56.2 ORTHOPÉDIE DENTO-FACIALE

Maître de Conférences	J. BOHAR	Assistant	M. BARBERO
Maître de Conférences	E. ERARD	Assistant	L. LEVY-DAHAN
Maître de Conférences	J. GAUBERT	Assistant	S. MARION des ROBERT
Maître de Conférences	M. LE GALL*	Assistant	C. MITLER
Maître de Conférences	C. PHILIP-ALLIEZ	Assistant	A. PATRIS-CHARRUET
		Assistant	J. SCHRAMM

56.3 PRÉVENTION - ÉPIDÉMIOLOGIE - ÉCONOMIE DE LA SANTÉ - ODONTOLOGIE LÉGALE

Professeur	B. FOTI *	Assistant	J. SCIBILIA
Maître de Conférences	D. TARDIVO		

*Responsable de la sous-section

57^{ème} SECTION :
SCIENCES BIOLOGIQUES, MÉDECINE ET CHIRURGIE BUCCALE

57.1 PARODONTOLOGIE

Professeur	V. MONNET-CORTI *	Assistant	A. BOYER
		Assistant	V. MOLL
		Assistant	A. MOREAU
		Assistant	M. PIGNOLY

57.2 CHIRURGIE BUCCALE – PATHOLOGIE ET THÉRAPEUTIQUE - ANESTHÉSIOLOGIE – RÉANIMATION

Maître de Conférences	D. BELLONI	Assistant	J. GARCONNET
Maître de Conférences	J. H. CATHERINE *	Assistant	E. MASSEREAU
Maître de Conférences	P. ROCHE-POGGI	Assistant	E. QUINQUE

57.3 SCIENCES BIOLOGIQUES BIOCHIMIE, IMMUNOLOGIE, HISTOLOGIE, EMBRYOLOGIE, GÉNÉTIQUE, ANATOMO-PATHOLOGIE, BACTÉRIOLOGIE, PHARMACOLOGIE

Maître de Conférences	P. LAURENT	Assistant	C. LE FOURNIS
-----------------------	------------	-----------	---------------

65^{ÈME} SECTION : BIOLOGIE CELLULAIRE

Professeur	I. ABOUT* (Responsable de la sous-section 57.3)
------------	---

*Responsable de la sous-section

58^{ème} SECTION :
 SCIENCES PHYSIQUES ET PHYSIOLOGIQUES, ENDODONTIQUES ET PROTHETIQUES

58.1 ODONTOLOGIE CONSERVATRICE, ENDODONTIE

Professeur	H. TASSERY	Assistant	B. BALLESTER
Maître de Conférences	G. ABOUDHARAM	Assistant	H. DE BELENET
Maître de Conférences	F. BUKIET	Assistant	A. FONTES
Maître de Conférences	C. PIGNOLY	Assistant	M. GLIKPO
Maître de Conférences	L. POMMEL *	Assistant	S. MANSOUR
Maître de Conférences	E. TERRER	Assistant	L. ROLLET
Maître de Conférences associé	M. GUIVARC'H		

58.2 PROTHÈSE PROTHÈSE CONJOINTE, PROTHÈSE ADJOINTE PARTIELLE, PROTHÈSE TOTALE, PROTHÈSE MAXILLO-FACIALE

Professeur	M. RUQUET		
Maître de Conférences	G. LABORDE	Assistant	M. DODDS
Maître de Conférences	M. LAURENT	Assistant	A. FERDANI
Maître de Conférences	B.E. PRECKEL	Assistant	C. MENSE
Maître de Conférences	P. SANTONI *	Assistant	C. NIBOYET
Maître de Conférences	G. STEPHAN	Assistant	A. REPETTO
Maître de Conférences	P. TAVITIAN	Assistant	A. SETTE
Maître de Conférences	A. TOSELLO		

58.3 SCIENCES ANATOMIQUES ET PHYSIOLOGIQUES OCCLUSODONTOLOGIE, BIOMATÉRIAUX, BIOPHYSIQUE, RADIOLOGIE

Professeur	J. DEJOU	Assistant	T. GIRAUD
Professeur	J. D. ORTHLIEB *	Assistant	M. JEANY
Professeur	A. RASKIN		
Maître de Conférences	A. GIRAUDEAU		
Maître de Conférences	B. JACQUOT		
Maître de Conférences	J. P. RÉ		

*Responsable de la sous-section

REMERCIEMENTS

A Monsieur le Professeur TASSERY,

De m'avoir fait l'honneur de présider ce jury de thèse. Votre implication dans l'odontologie conservatrice m'a été précieuse. Veuillez recevoir, Monsieur, mes sincères remerciements.

A Monsieur le Docteur BUKIET,

D'avoir accepté de diriger ma thèse. Votre disponibilité, malgré une année bien remplie, votre gentillesse, ainsi que votre éclairage en endodontie m'ont beaucoup apporté. Je tenais également à vous remercier pour votre pédagogie et votre enseignement durant ces années passées à la faculté et au pavillon d'odontologie de la timone.

A Monsieur le Professeur ABOUT,

D'avoir accepté de siéger dans ce jury. Vos compétences en biologie cellulaire, en biochimie et en immunologie, auront permis de renforcer la rigueur scientifique de cette thèse.

A Monsieur le Docteur LAURENT,

D'avoir accepté de siéger dans ce jury. Vos compétences en biologie cellulaire, en biochimie et en immunologie auront également permis de renforcer la rigueur scientifique de cette thèse. De plus, je tenais à vous remercier pour votre soutien lors des cours de préparation au CSCT, et pour votre pédagogie au pavillon de la timone.

Introduction	1
Objectif et méthodologie de la recherche bibliographique.....	2
1. Les différents types de résorptions radiculaires.....	3
1.1. Les résorptions apicales transitoires.....	3
1.2. Les résorptions internes.....	3
1.2.1. Les résorptions internes de remplacement ou métaplasiques.....	3
1.2.2. Les résorptions internes inflammatoires.....	4
1.3. Les résorptions externes.....	5
1.3.1. Les résorptions externes de remplacement.....	5
1.3.2. Les résorptions cervicales externes.....	6
1.3.3. Les résorptions externes inflammatoires.....	8
2. Les différentes étiologies des résorptions radiculaires.....	8
2.1. Les infections bactériennes pulpaires et parodontales.....	8
2.2. Les traumatismes.....	9
2.3. Les résorptions en relation avec la pression.....	10
2.3.1. Le bruxisme, les surcharges occlusales, les parafunctions.....	10
2.3.2. Les éruptions dentaires, les kystes et tumeurs.....	10
2.4. Les causes iatrogènes.....	11
2.4.1. Les facteurs mécaniques.....	11
2.4.1.1. L'orthodontie.....	11
2.4.1.2. La chirurgie.....	12
2.4.2. Les facteurs chimiques : l'éclaircissement interne.....	13
2.5. Les prédispositions anatomiques.....	13
2.6. Les maladies systémiques.....	14
2.7. Les causes virales et endocrines.....	14
2.8. Les causes idiopathiques.....	14
2.9. Les mécanismes cellulaires et moléculaires : immuno-régulation des résorptions radiculaires.....	15
2.9.1. Implication de RANKL dans la différenciation des macrophages en odontoclastes.....	16

2.9.2. Polarisation en macrophages M1 pro-inflammatoires.....	17
3. Le diagnostic des résorptions radiculaires.....	20
3.1. Résorption interne.....	20
3.2. Résorption externe.....	21
4. La thérapeutique actuelle des résorptions radiculaires.....	22
4.1. Traitement canalair à l'hydroxyde de Calcium.....	23
4.2. Traitement canalair aux silicates tricalciques.....	23
4.3. Chirurgie endodontique rétrograde.....	24
4.4. Chirurgie parodontale associée à un traitement restaurateur.....	26
5. Nouvelles thérapeutiques en développement.....	28
5.1. Thérapie au laser à faible dose (photobiomodulation).....	28
5.2. Thérapie aux ultrasons.....	29
5.3. Utilisation des connaissances sur l'immuno-régulation des résorptions radiculaires.....	29
<u>Traitement canalair aux antibiotiques et anti-inflammatoires puis au Ca(OH)₂</u>	29
Conclusion.....	33

Introduction

La résorption radiculaire en denture permanente est un processus pathologique qui induit la perte du cément, de la dentine et de l'os, concernant les dents vitales ou dépulpées.

La pathogénèse requiert 2 éléments initiateurs : une lésion du cément ou de la dentine, et une stimulation inflammatoire (infection ou pression excessive), aboutissant à une activation des ostéoclastes (1).

Les premières étapes de la résorption radiculaire sont asymptomatiques et sont le plus souvent diagnostiquées par des examens cliniques et radiographiques de contrôle. Les résorptions radiculaires apparaissent comme le résultat d'une activité cémentoclastique, odontoclastique et/ou ostéoclastique trop exacerbée par rapport à la cémentogénèse et aux propriétés de régénération des odontoblastes et des ostéoblastes (2).

Les étiologies et les facteurs de risque des résorptions radiculaires sont multiples et seront tout d'abord décrits précisément. Ensuite, une attention particulière sera portée sur les mécanismes cellulaires et moléculaires de l'immuno-régulation de ces résorptions. Enfin, ce travail abordera de façon synthétique la prévention et la prise en charge de ces pathologies radiculaires en évoquant les thérapeutiques actuelles et les perspectives.

Objectif et méthodologie de la recherche bibliographique

L'objectif de cette thèse est de réaliser une mise au point de la littérature portant sur les résorptions radiculaires en denture permanente mature et leur régulation par le système immunitaire.

La méthode de recherche bibliographique qui a été utilisée est la suivante:

- Période : De 1966 à 2017.
- Bases de données questionnées :
 - PubMed (US National Center for Biotechnology Information)
 - EBSCO HOST (Dentistry and Oral Sciences Sources (DOSS), base bibliographique en odontologie.
 - Thèse « Les résorptions radiculaires en denture permanente mature » de Charlotte Pinatel, soutenue en Juin 2014, à la Faculté d'odontologie de Marseille.
- Types de publications sélectionnées : revues, essais cliniques, études de cohortes, études de cas en lien avec le sujet traité.
- Mots clés utilisés pour la recherche bibliographique : “Root resorption”, “Root resorption and Immunology”, “Root resorption and Immunoregulation”, “Root resorption and Immunomodulation”, “Root resorption and Immune system”, “Root resorption and Inflammation”.

1. Les différents types de résorptions radiculaires

1.1. Les résorptions apicales transitoires

Ce type de résorption est localisé radiologiquement à la surface des apex matures, de manière transitoire. Elles sont le signe du processus de réparation qui fait suite à des traumatismes légers tels que : subluxations, extrusions partielles, luxations latérales ; ou à des infections pulpaires ou parodontales ; ou à des traitements orthodontiques ; et enfin à des charges occlusales modérées. Cliniquement, la dent répond normalement aux tests de sensibilités pulpaires, même si elle peut changer de couleur de manière transitoire. Une fois la réparation terminée, les signes cliniques et radiologiques retournent à la normale. Pour ce type de résorption, l'abstention thérapeutique est recommandée (3).

1.2. Les résorptions internes

Ce type de résorption est rare : seulement 2 % des dents traumatisées sont concernées (3). Cependant la résorption interne peut se manifester sur des dents non traumatisées (3) (cf étiologies : paragraphe 2.).

1.2.1. Les résorptions internes de remplacement ou métaplasiques

Suite à la résorption de la dentine, l'élargissement de l'espace canalaire est ensuite comblé par une apposition d'un nouveau tissu minéralisé différencié ressemblant à de l'os ou du ciment. Cette résorption se produit lorsqu'une inflammation chronique pulpaire est en présence d'une zone lésée d'odontoblastes et de prédentine. Cette situation peut être retrouvée à la suite d'un traumatisme dentaire (3).

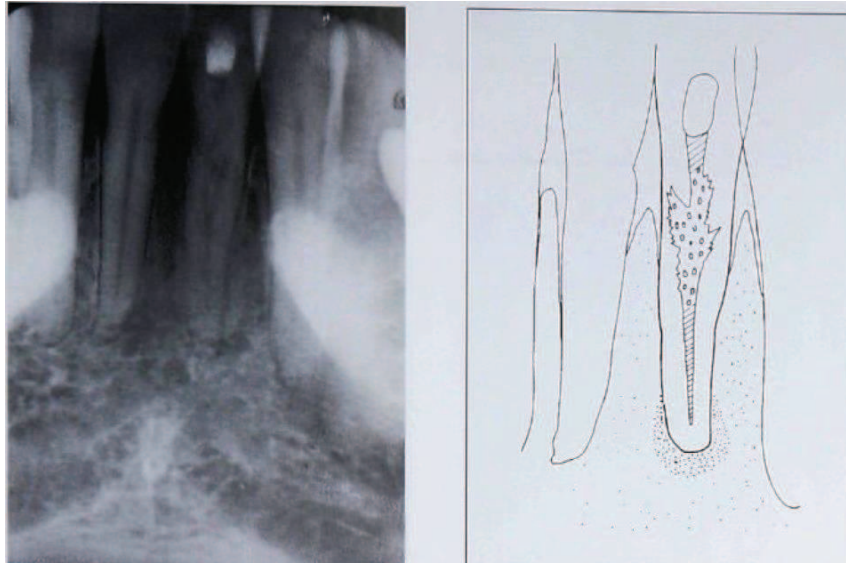


Figure 1 : Résorption interne de remplacement ou métaplasique. A gauche : radiographie. A droite : description schématique (3).

1.2.2. Les résorptions internes inflammatoires

Ce type de résorption implique une perte progressive de la substance radulaire sans apposition de tissu minéralisé de remplacement dans la cavité de résorption. Elle aussi, se produit lorsqu'une inflammation chronique pulpaire est en présence d'une zone lésée de prédentine. La résorption interne inflammatoire apparaît radiographiquement comme une radioclarité ovale, circonscrite, centrée sur le canal et continue avec le mur canalaire (3).

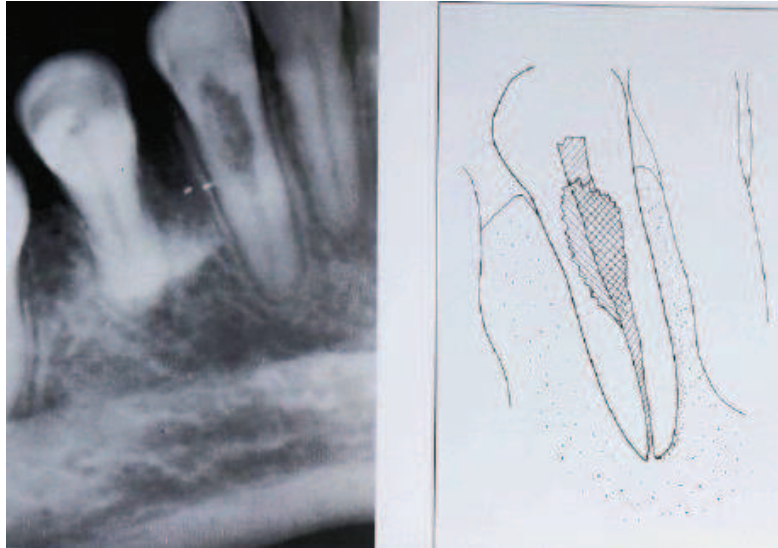


Figure 2 : Résorption inflammatoire interne. A gauche : radiographie. A droite : description schématique (3).

1.3. Les résorptions externes

1.3.1. Les résorptions externes de remplacement

Ce type de résorption est retrouvé généralement à la suite d'un traumatisme, entraînant des zones de nécrose du ligament parodontal et une formation d'os dans ces surfaces radiculaire dépourvues de ligament. Ce type de résorption peut être transitoire ou progressive.

Il s'agit donc d'une union de la racine et de l'os qui s'établit directement, sans ligament parodontal. Les ostéoclastes sont incapables de distinguer le tissu cémentaire et dentinaire du tissu osseux et vont donc résorber le tissu dentaire de la même manière que le tissu osseux. Ensuite les ostéoblastes prennent le relais et synthétisent du tissu osseux qui remplace progressivement le tissu dentaire par le remodelage de l'alvéole dentaire.

À la radiographie, il est parfois difficile de diagnostiquer une résorption de remplacement au début du processus. Il faudra attendre une disparition totale du ligament et une surface irrégulière de la racine pour être décelable à la radiographie (3).

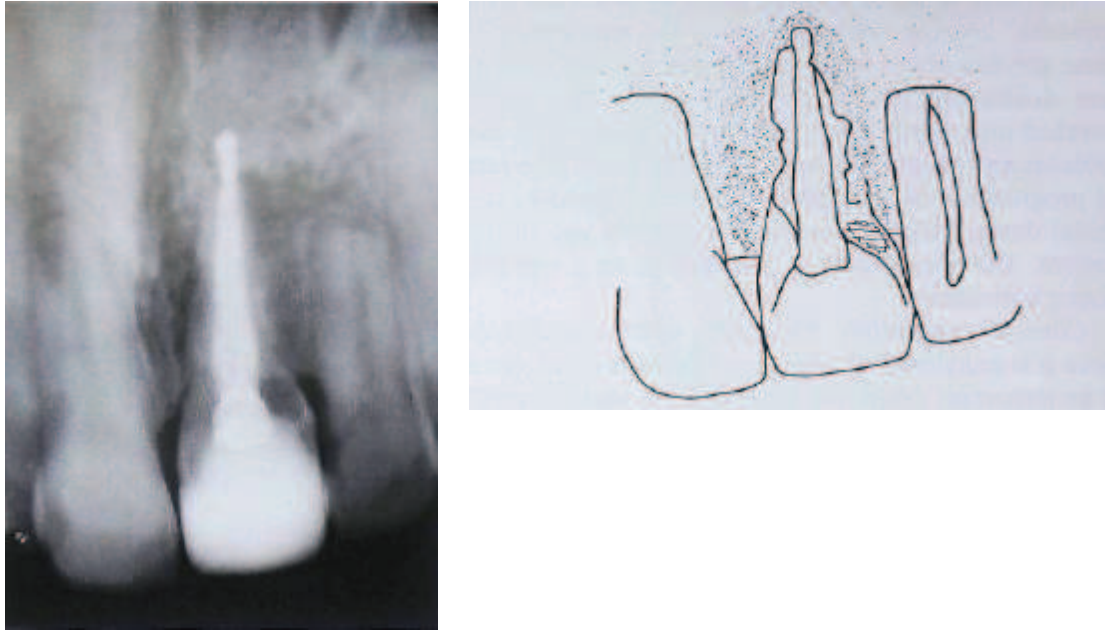


Figure 3 : Résorption externe de remplacement. A gauche : radiographie. A droite : description schématique (3).

1.3.2. Les résorptions cervicales externes

Ce type de résorption peut se produire à la suite d'une lésion du ciment au niveau cervical, résultant le plus souvent d'un traumatisme ou d'un acte iatrogène sur le système d'attache épithélial (4). La pulpe est préservée par la présence de prédentine protectrice : la progression de la résorption tend donc à entourer la circonférence pulpaire avant une progression plus apicale. Dans les stades avancés, une perte de l'intégrité de la prédentine est obtenue avec une communication pulpaire, on parle alors de résorption cervicale invasive : stades 3 et 4 de la classification d'Heithersay (5,6).

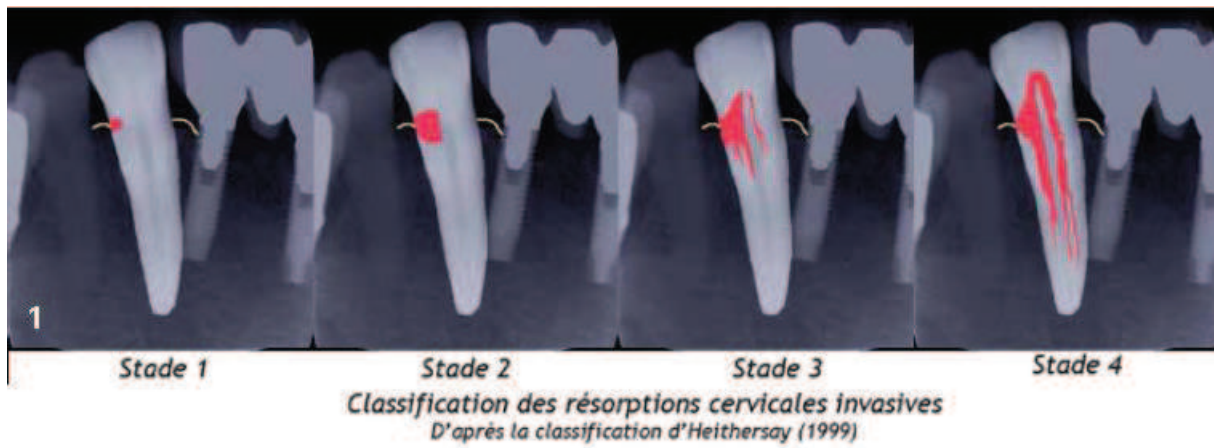


Figure 4 : Classification des résorptions cervicales invasives d'après la classification d'Heithersay (1999) (5,6).

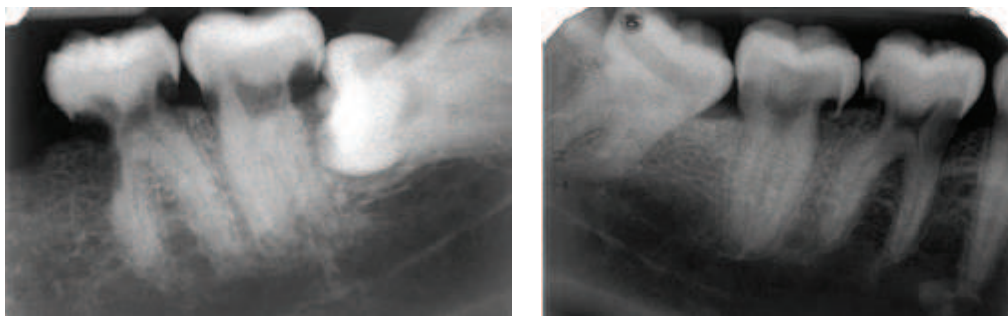


Figure 5 : Résorptions cervicales externes multiples visibles à la radiographie (4).

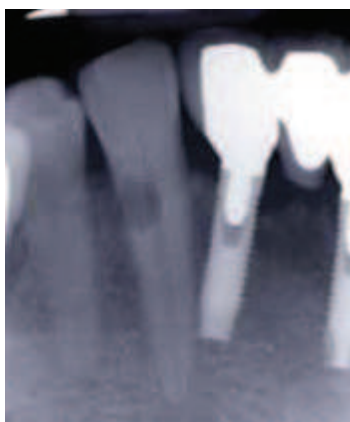


Figure 6 : Résorption cervicale externe invasive d'une 43 (6)

1.3.3. Les résorptions externes inflammatoires

Elles représentent le type le plus fréquent des résorptions radiculaires. On les retrouve généralement en conséquence d'un traumatisme important tel qu'une intrusion alvéolaire, ou un traitement orthodontique long et nécessitant des forces élevées. Le facteur bactérien causal est présent également et engendre, avec la lésion du ciment, l'inflammation du ligament puis la résorption. Cette résorption externe peut se situer aussi bien sur les faces latérales des racines qu'à l'apex, en général au plus proche de la lésion cémentaire.

A la radiographie, on peut observer un épaissement du ligament parodontal, une perte de la lamina dura et une lacune radio-claire plus ou moins arrondie accompagnée de la perte de dentine et de l'os adjacent (3).

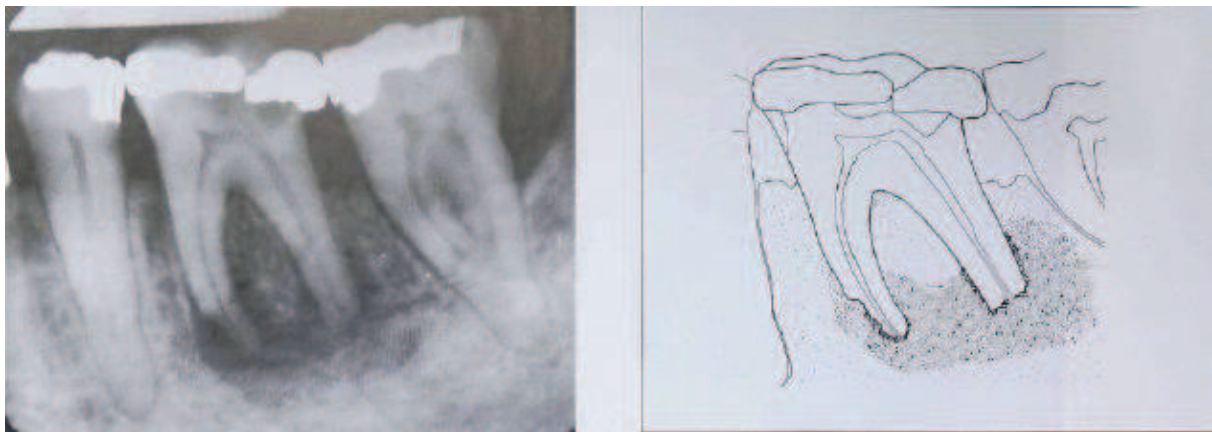


Figure 7 : Résorption externe inflammatoire. A gauche : radiographie. A droite : description schématique (3).

2. Les différentes étiologies des résorptions radiculaires

2.1. Les infections bactériennes pulpaires et parodontales

Les infections bactériennes sont un des deux éléments initiateurs majoritaires de la résorption radiculaire, avec la lésion du pré-cément (pour les résorptions externes) et de la pré-dentine (pour les rares résorptions internes). L'infiltration bactérienne, d'origine buccale,

parodontale ou traumatique, stimule une inflammation qui va résulter en une activation de cellules clastiques responsables de la résorption radiculaire.

Lorsque ce sont des bactéries d'origine parodontale sulculaire, elles peuvent générer une résorption externe cervicale. Lorsque ce sont des bactéries à l'origine d'infection carieuse ou pulpaire, cela peut résulter en une résorption interne ou externe inflammatoire progressive (7).



Figure 8 : Exemple de résorption inflammatoire d'origine infectieuse, associée à une nécrose pulpaire (7).

2.2. Les traumatismes

Les traumatismes dentaires peuvent générer des résorptions radiculaires dans 15 % des cas (5). Ces résorptions peuvent être de type internes, externes apicales avec remplacement ou non, ou encore externes cervicales (5). Une étude sur la résorption en fonction du type de traumatisme donne les résultats suivants : sur 45 cas de résorption, 9 sont associés à des luxations (20 %) et 36 (80 %) à des avulsions (8). 30 cas de résorptions inflammatoires ont été décrits (18 transitoires et 12 progressives) et 15 cas de résorptions de remplacement ont été observés (8). D'autres publications nous apprennent que la résorption après contusion ou subluxation a lieu dans seulement 3 % des cas (9). Par contre, en cas d'extrusion, la résorption se produit dans 15 % des cas et ce pourcentage de résorption augmente encore jusqu'à 30 % en cas de luxation latérale (10). Enfin, plus récemment, une étude nous confirme que la résorption externe est plus fréquemment associée aux luxations intrusives (93 %), suivie des avulsions (89 %), luxation latérale (80 %) et luxation extrusive (77 %) (11). Parmi les types de traumatismes, les résorptions de remplacement sont observées plus souvent dans les cas d'expulsions dentaires suivie de réimplantations (87 %) (11).

L'explication de cette différence de pourcentage de résorption en fonction du type de traumatisme réside dans le fait que lors d'une extrusion, la pulpe est fortement lésée par étirement puis rupture immédiate du paquet vasculo-nerveux apical, et la nécrose pulpaire se produit rapidement sans laisser la possibilité aux cellules clastiques d'agir. Dans le cas d'une luxation, la pulpe se nécrose moins rapidement, est sujette aux infections bactériennes, et une inflammation chronique peut s'y installer. La lésion de la couche protectrice radiculaire externe de pré-cément, ou interne de prédentine, peut alors laisser les cellules clastiques résorber la racine au point d'impact de cette racine dans son alvéole (12).

2.3. Les résorptions en relation avec la pression

2.3.1. Le bruxisme

Deux études relatent une implication du bruxisme, et donc des surcharges occlusales, dans les résorptions radiculaires externes, comme seul facteur (13) ou avec une co-implication dans l'aggravation des parodontites (2).

2.3.2. Les éruptions dentaires, les kystes et tumeurs

Une résorption radiculaire externe peut se produire lors de l'éruption des canines maxillaires (affectant les incisives latérales) ou des troisièmes molaires mandibulaires (affectant les deuxièmes molaires). La pression excessive latérale ou sous-jacente induit une nécrose du ligament parodontal qui peut provoquer une résorption externe. La résorption peut être alors stoppée par la suppression de l'excès de pression grâce à une traction orthodontique ou l'avulsion des dents en cours d'éruption (1).

Les kystes et tumeurs à croissance lente, telles que les améloblastomes et les tumeurs à cellules géantes, peuvent donner également lieu à des résorptions radiculaires externes. Les tumeurs malignes à croissance rapide donnent moins de résorptions (14), même si cinq cas de myélomes multiples induisant des résorptions des prémolaires et molaires mandibulaires ont été décrits depuis (15).

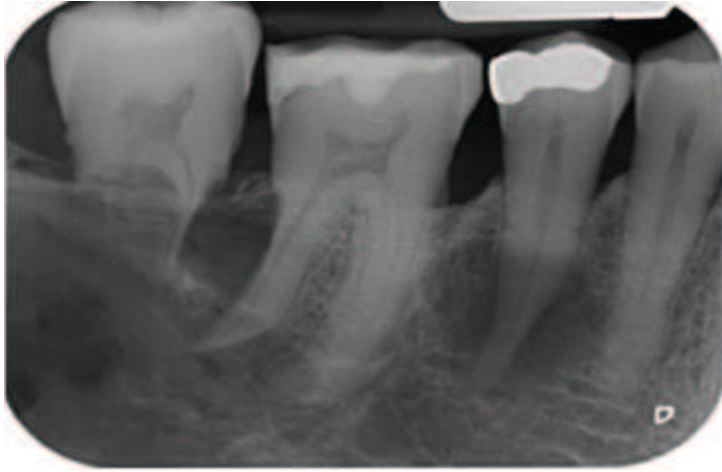


Figure 9: Radiographie rétro-alvéolaire d'un cas de myélome multiple avec des résorptions radiculaires sur la 2^{ème} prémolaire et les molaires mandibulaires, et une raréfaction des structures osseuses adjacentes (15).

2.4. Les causes iatrogènes

2.4.1. Les facteurs mécaniques

2.4.1.1. L'orthodontie

En orthodontie, les remaniements de l'os, du ligament et du cément sont au cœur du processus thérapeutique. Tous les traitements orthodontiques vont s'accompagner d'une résorption osseuse du côté en pression et d'une régénération osseuse du côté en tension. Lors des mouvements orthodontiques, des micro-résorptions radiculaires cémentaires auto-limitées et réversibles ont également lieu. Histologiquement, ce sont des résorptions de surface, radiologiquement imperceptibles, qui permettent et accompagnent les déplacements dentaires. Ces résorptions de surface sont suivies d'une réparation spontanée avec formation d'un nouveau cément. Il ne s'agit ni d'un processus physiologique, ni d'un processus pathologique mais d'un processus thérapeutique orthodontique contrôlé, tant que la dentine n'est pas atteinte.

Dans certains cas, le phénomène peut ne plus être auto-limité : la réparation du cément est perturbée. L'action des cellules clastiques atteint au-delà du cément la dentine sous-jacente. Il s'agit d'un processus pathologique puisque, une fois que la dentine est atteinte, elle l'est de manière irréversible. Ces résorptions peuvent toucher la dent vitale aussi bien à l'apex que

dans la zone cervicale et elles n'ont pas d'étiologie endodontique. Pour les résorptions apicales et en l'absence de contamination bactérienne, même si la dentine ne peut pas se reconstituer, du ciment néoformé peut à nouveau recouvrir la zone résorbée. La racine est raccourcie par la résorption. Pour les résorptions cervicales, le contexte anatomique prédispose à l'ensemencement bactérien du site de résorption. Cette situation, par son caractère invasif, empêche la néoformation cémentaire (16).

Il existe un débat sur l'analyse purement technique du traitement orthodontique : faut-il que les forces appliquées soient inférieures à un seuil pour éviter les résorptions ? La réponse est oui. L'incidence et la sévérité des résorptions radiculaires augmente avec la force, la continuité et la distance de déplacement orthodontique de prémolaires chez le chien (17). Les auteurs d'une revue expliquent également que la résorption radiculaire est significativement corrélée avec la durée, le type de mouvement et l'appareillage fixe du traitement orthodontique (18).

Un élément supplémentaire s'ajoute aux facteurs prédisposants aux résorptions radiculaires : l'hypofonction occlusale durant le traitement orthodontique (19). En effet, l'hypofonction occlusale, créée artificiellement chez le rat en cours de traitement orthodontique, engendre des résorptions radiculaires plus importantes, qui peuvent être évitées par une reprise de la fonction occlusale (19).

2.4.1.2. La chirurgie

Selon les traitements chirurgicaux mis en œuvre, des résorptions radiculaires peuvent se produire suite aux lésions du pré-cément : chirurgie orthognatique segmentaire, avulsion traumatique avec ou sans fraisage de l'os, traction orthodontique d'une dent incluse et résection radiculaire sur dent vivante (20,21).

Le succès de l'autotransplantation est, elle aussi, liée à la faible résorption radiculaire lorsque les dents sont transplantées immédiatement après l'extraction (22).

De la même manière, des résorptions cervicales invasives peuvent se produire suite à une chirurgie parodontale papillaire (23), après des lésions du ciment suite aux anesthésies intra-ligamentaires sous pression dans un contexte septique. Des lésions expérimentales du ciment sur des modèles animaux ont également abouti à la survenue de résorptions cervicales (24).

2.4.2. Les facteurs chimiques : l'éclaircissement interne

De nombreux cas de résorptions externes cervicales ont été reportés suite à des éclaircissements internes sur dents dépulpées. Plusieurs hypothèses sont avancées sur la pathogénèse liée au type de produit utilisé pour l'éclaircissement interne : le peroxyde d'hydrogène (H_2O_2).

Ce dernier présenterait plusieurs inconvénients :

- l' H_2O_2 diffuse latéralement jusqu'à la jonction email-cément (JEC) puis dans le parodonte, et provoquerait un processus de résorption inflammatoire qui peut être augmenté par une colonisation bactérienne sulculaire.
- l' H_2O_2 induirait directement la différenciation des précurseurs des odontoclastes et serait ainsi responsable de la résorption cervicale externe.

La technique thermocatalytique qui consiste à effectuer un apport de chaleur au sein de l' H_2O_2 dans la cavité d'accès, favorise la diffusion des molécules dans la dentine et l'apparition des radicaux libres, à l'origine de la dégradation du tissu conjonctif (21). Cette technique est maintenant contre-indiquée car elle est la plus génératrice de résorptions externes.

Enfin, le perborate de sodium dilué dans l'eau est le plus utilisé actuellement pour éviter la survenue de résorptions externes.

Dans tous les cas, après l'élimination de gutta percha sur 2 à 3 mm sous la JEC, une protection par un biomatériau étanche, Ciment Verre Ionomère (CVI) par exemple, visant à limiter la diffusion radiculaire du produit d'éclaircissement, doit être placée.

2.5. Les prédispositions anatomiques

Les racines présentant des formes émoussées sont plus sujettes aux résorptions radiculaires (25).

Les incisives maxillaires sont davantage touchées par les résorptions apicales orthodontiquement induites. Ensuite sont citées les incisives mandibulaires et les prémolaires maxillaires (16,26,27).

2.6. Les maladies systémiques

Concernant les maladies systémiques, l'asthme chronique peut accentuer la survenue des résorptions radiculaires. Les patients asthmatiques chroniques, traités ou non, peuvent présenter une plus grande susceptibilité aux résorptions apicales des molaires maxillaires. Cela peut s'expliquer par le fait que l'asthme entretient une inflammation des sinus qui peuvent être en contact intime avec les apex des molaires et des prémolaires maxillaires (21). De la même manière, la sensibilisation aux allergènes ou la dermatite atopique accentue les résorptions radiculaires lors des mouvements orthodontiques, dans des modèles murins ou chez l'humain (28,29). Nous verrons au paragraphe 2.9.2 comment ces terrains inflammatoires peuvent engendrer des résorptions radiculaires. Alors que, lors de la réimplantation de dents expulsées après traumatisme, le terrain atopique protège des résorptions radiculaires (30–32). Le diabète est, lui aussi, mis en cause dans l'aggravation des résorptions étant donné que les patients sont plus sensibles aux infections (21).

2.7. Les causes virales et endocrines

L'hyper et l'hypoparathyroïdie ont été évoqués comme induisant des résorptions radiculaires (33,34), certainement en lien avec le rôle de la parathormone (PTH) dans le métabolisme phospho-calcique. Le virus de l'herpès de type 1 a été impliqué dans des cas de résorptions radiculaires chez le chat (35). Des méningites virales (36) et plus récemment le virus de la varicelle/zona (VZV) ont également été retrouvés dans les zones neuronales en regard des extrémités apicales en résorption, sans détection de bactéries (37,38).

2.8. Les causes idiopathiques

Lorsque la résorption radiculaire est d'origine inconnue, on l'appelle résorption idiopathique. Elle peut toucher une ou plusieurs dents chez le même patient. Une revue reprend tous les cas de résorptions radiculaires qui ont été rapportés entre 1966 et 2006 (39). Après les anamnèses, les analyses cliniques et radiologiques, aucune cause connue n'a pu expliquer ces différents cas de résorptions. D'autres cas familiaux ont ensuite été décrits (40)

ainsi que des cas de résorptions généralisées à toutes les dents du patient (4). Elles peuvent être soit externes cervicales, soit externes apicales ou encore internes (41,42).

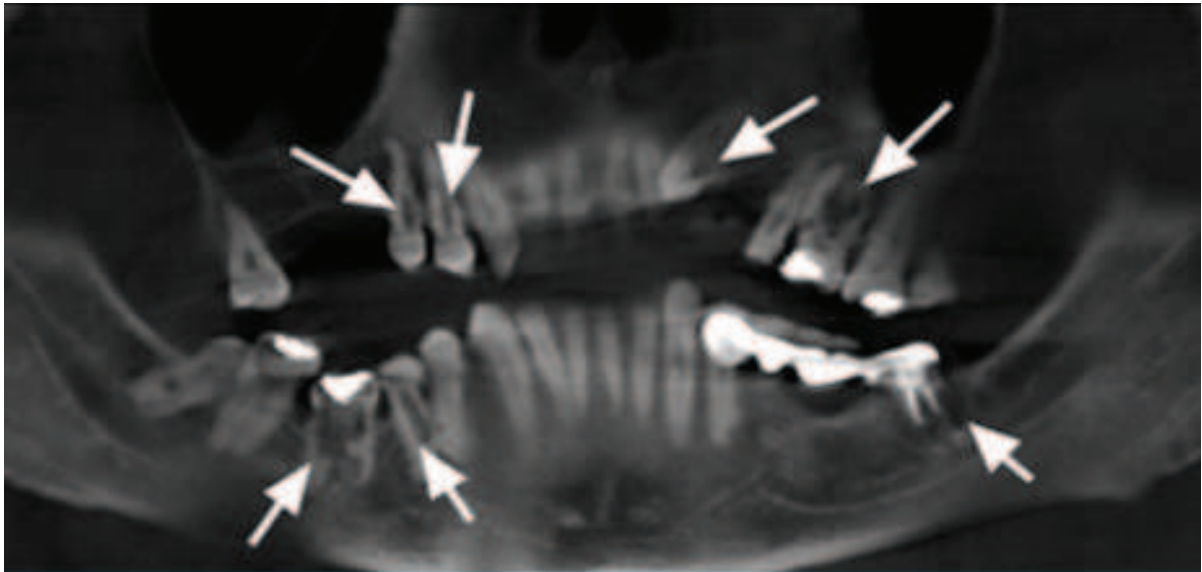


Figure 10: Reconstruction panoramique de coupes axiales de cone-beam. Les flèches montrent les résorptions internes et externes généralisées (41).

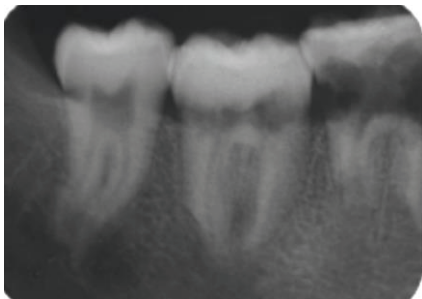


Figure 11 : Radiographie rétro-alvéolaire de 46, 47 et 48 montrant des résorptions externes apicales et cervicales (42).

2.9. Les mécanismes cellulaires et moléculaires : immuno-régulation des résorptions radiculaires

Comme indiqué dans l'introduction, la pathogénèse de la résorption radiculaire requiert 2 éléments initiateurs : une lésion du cément ou de la dentine, et une stimulation inflammatoire (infection ou pression excessive), résultant en une activation des ostéoclastes (1). Les résorptions radiculaires apparaissent comme le résultat d'une activité

cémentoclastique, odontoclastique et/ou ostéoclastique trop exacerbée par rapport à la cémentogénèse et aux propriétés de régénération des odontoblastes et des ostéoblastes (2).

2.9.1. Implication de RANKL dans la différenciation des macrophages en odontoclastes

Des études récentes apportent des explications sur les mécanismes cellulaires et moléculaires de l'immuno-régulation des résorptions radiculaires. Il a été montré que des forces compressives de 0,5 à 3,0 g/cm² appliquées séquentiellement à des cellules du ligament parodontal pendant 24h, induisait une surexpression de Receptor Activator of NFκB Ligand (RANKL) et une diminution simultanée de l'ostéoprotégerine (OPG), avec un seuil à 2,0 g/cm² (43). Spécifiquement, entre 2,0 et 3,0 g/cm², l'augmentation de RANKL et la diminution de l'OPG se produit de manière force-dépendante.

Ces données confirment des résultats précédents sur l'augmentation de la concentration de RANKL du côté en pression, et sur l'augmentation de la concentration de l'OPG du côté en tension lors de mouvements orthodontiques (44,45).

D'un point de vue cellulaire, RANKL apparaît donc comme essentiel dans la différenciation et la maturation des pré-ostéoclastes en ostéoclastes et odontoclastes (Figure 12) (46).

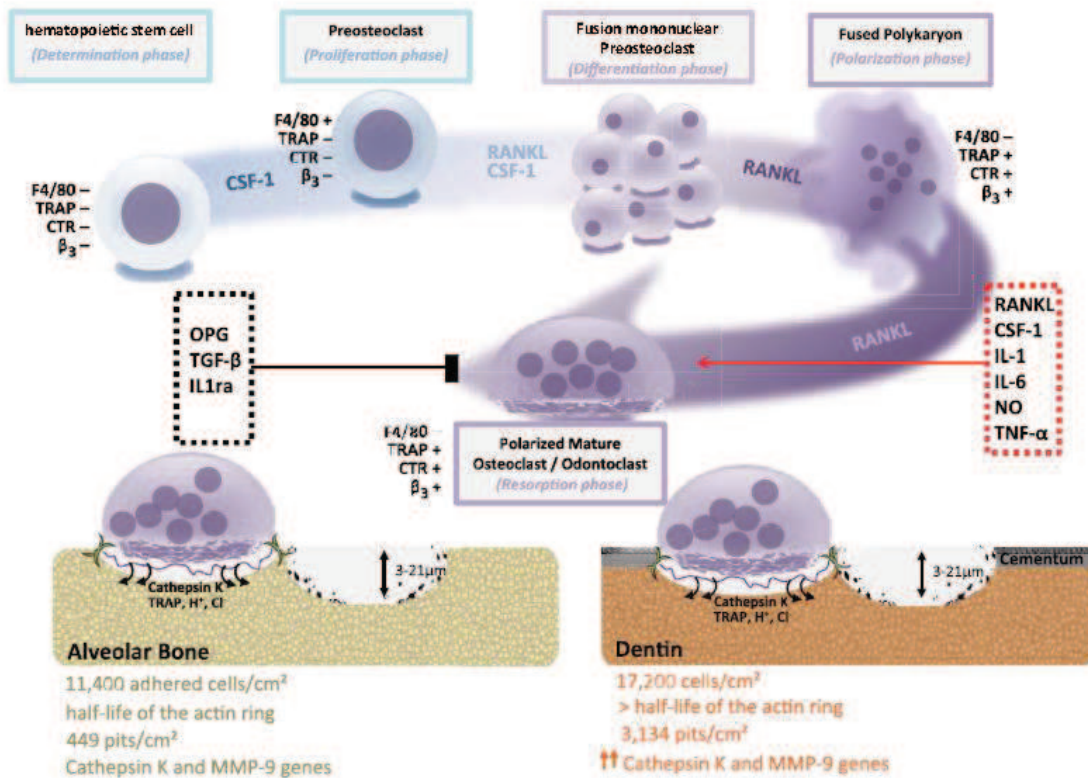


Figure 12: Schéma de la différenciation d'une cellule souche hématopoïétique en ostéoclaste et odontoclaste mature polarisé, qui est une fusion de plusieurs noyaux de cellules mononuclées. CSF-1 : M-CSF (Macrophage Colony-Stimulating Factor) ; RANKL : Receptor Activator of NFκB Ligand ; OPG : Osteoprotegerin; TGF : Tumor Growth Factor; TNF : Tumor Necrosis Factor; NO : Nitric Oxide; IL1ra : Interleukin 1 receptor antagonist; TRAP : Tartrate-Resistant Acid Phosphatase; MMP : Matrix Metalloproteinase (46).

2.9.2. Polarisation en macrophages M1 pro-inflammatoires

Dans un contexte infectieux, les lymphocytes Th1 et les cellules du ligament parodontal (PDLs) sécrètent de l'interféron γ (IFN γ), qui vont polariser les macrophages en M1, producteurs à leur tour d'oxyde nitrique (NO) et de TNF α pro-inflammatoires (Figure 13) (46). Dans un environnement de pression mécanique, la concentration de RANKL augmente et induit ainsi une différenciation des M1 en ostéoclastes et odontoclastes effecteurs de la résorption radiculaire dans des conditions hautement inflammatoires (IL1 et IL-6) (46). Les odontoclastes dégradent la dentine dans les zones non protégées par le ciment grâce au NO, et aux enzymes cathepsines K, métalloprotéinases de la matrice (MMP-1 et MMP-9) et aux Tartrate-Resistant Acid Phosphatase (TRAP) (Figure 13) (46,47).

De plus il a été démontré que les résorptions radiculaires induites par le traitement orthodontique, dans un contexte biologique particulier comme les allergies, sont médiées par RANKL, les cytokines pro-inflammatoires et les leucotriènes B4, un médiateur lipidique potentiel de l'inflammation allergique (29). L'administration d'aspirine réduit ainsi RANKL, les médiateurs de l'inflammation ainsi que les résorptions radiculaires (29).

Enfin, la sécrétion d'IL-17, d'IL-6 et de RANKL chez des patients atteints de dermatite atopique est plus importante que chez des patients sains (28). Ceci pourrait expliquer pourquoi les patients atteints de dermatite atopique sont plus susceptibles aux résorptions radiculaires lorsque des forces orthodontiques excessives sont appliquées (28).

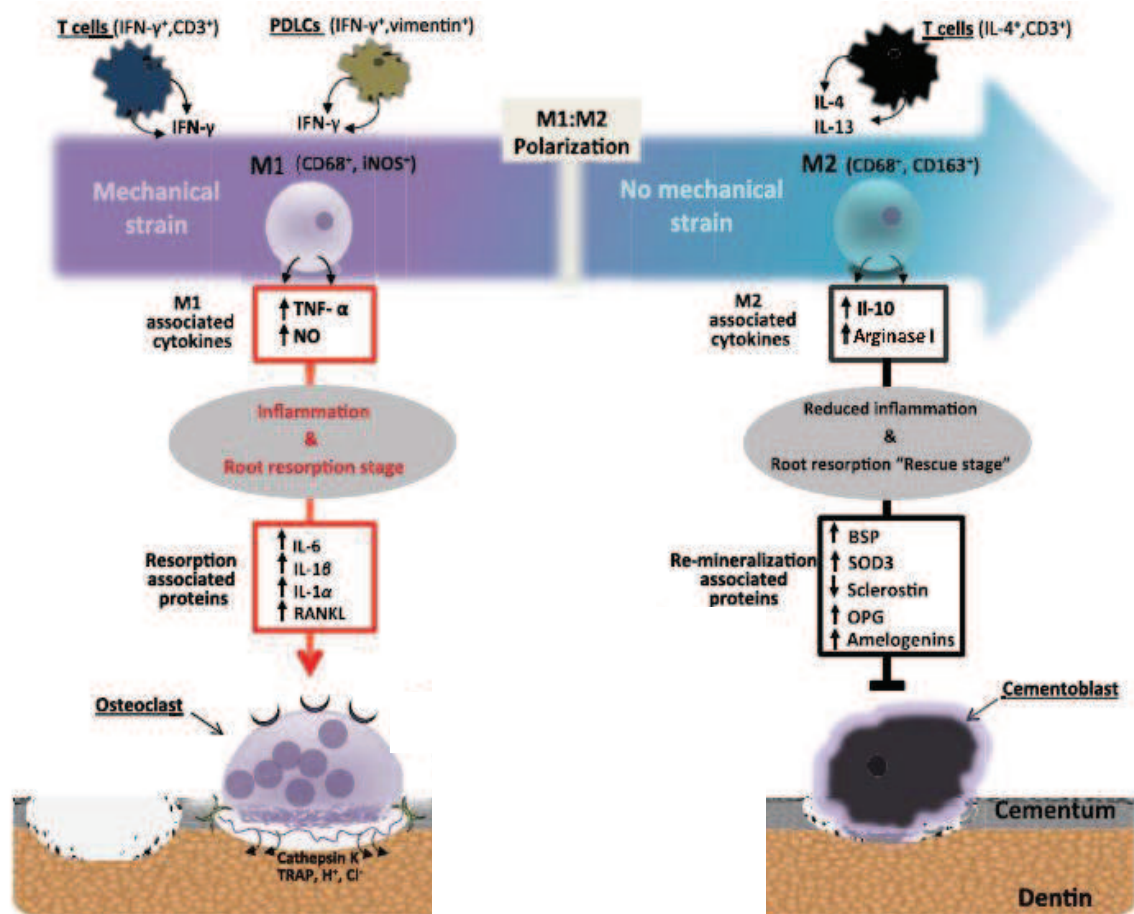


Figure 13: Illustration schématique du rôle critique des macrophages sur la résorption radiculaire. Une plasticité remarquable peut être observée dans les changements de polarisation M1 à M2. Ces macrophages peuvent se différencier soit en ostéoclastes (ou odontoclastes) dans un contexte pro-inflammatoire, soit en cémentoblastes dans un contexte anti-inflammatoire protecteur de la résorption. M1: macrophages CD68⁺, Nitric Oxide synthase inductibles positifs (iNOS⁺). M2: macrophages CD68⁺, CD163⁺. PDLCs : Cellules du Ligament Parodontal; IFN : Interferon; TNF : Tumor Necrosis Factor; NO : Nitric Oxid; IL : Interleukin; BSP : Bone Sialoprotein; SOD : Superoxide Dismutase; OPG : Osteoprotegerin; TRAP : Tartrate-Resistant Acid Phosphatase; RANKL : Receptor Activator for Nuclear factor κ B Ligand.

Dans un contexte régulateur anti-inflammatoire, les lymphocytes Th2 sécrètent de l'IL-4 et de l'IL-13, qui vont polariser les macrophages en M2, producteurs cette fois d'IL-10 et d'Arginase I, inhibitrices de l'inflammation (Figure 13) (46). Dans un environnement sans pression mécanique, la concentration des protéines de reminéralisation augmente, notamment celle d'OPG, qui induit ainsi une différenciation des M2 en cémentoblastes protecteurs de la résorption radiculaire (Figure 13) (46). Les cémentocytes issus des cémentoblastes ont en effet un ratio OPG/RANKL élevé, ce qui protège le ciment de la résorption (48).

3. Le diagnostic des résorptions radiculaires

3.1. Résorption interne

- Diagnostic clinique

La résorption interne est le plus souvent asymptomatique et découverte lors d'un examen de routine. Le test de sensibilité pulpaire peut donner, soit un résultat positif, soit négatif si la nécrose est partielle et seulement coronaire. Quand la nécrose est totale, le processus de résorption interne s'arrête puisque les odontoclastes eux-aussi se nécrosent par manque d'apports nutritifs (14).

La résorption interne peut devenir douloureuse en cas de perforation radiculaire ou coronaire, et la dent prend une teinte rosée ou rougeâtre en cas d'évolution vers la perforation coronaire (3).

- Diagnostic radiologique

La résorption interne inflammatoire apparaît comme une radioclarité ovale, circonscrite, centrée sur le canal et continue avec le mur canalair (cf. paragraphe 1.2) (3). Il est nécessaire de réaliser plusieurs clichés radiographiques avec des angulations différentes pour confirmer le point de départ interne de la résorption radiculaire (49). Une image centrée sur le canal sur l'ensemble des incidences radiographiques signe la présence d'un point de départ interne.

3.2. Résorption externe

- Diagnostic clinique

Une **résorption externe cervicale** ne devient douloureuse que s'il y a une atteinte parodontale et/ou une atteinte pulpaire. Elle peut être également détectée dans des stades moins avancés, par l'apparition d'un « pink spot » au collet, qui correspond à l'envahissement de la lacune de résorption par le tissu inflammatoire visible au travers de la couronne dentaire. Une irrégularité du contour gingival et un saignement au sondage peuvent également être détectés (Figure 14) (5).

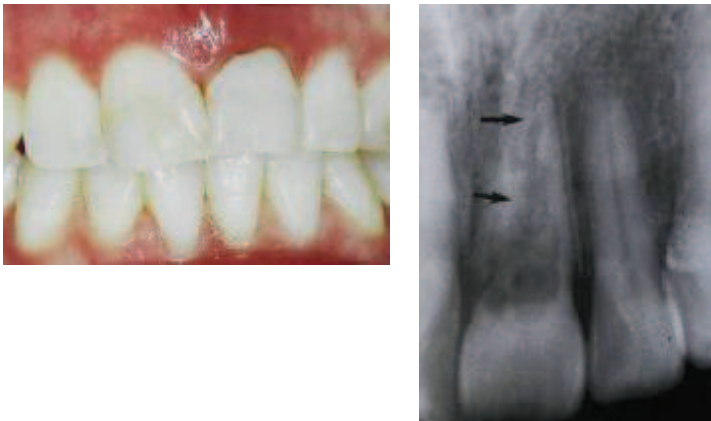


Figure 14 : A gauche : photographie d'une 21 ayant un contour gingival irrégulier et inflammatoire. A droite : radiographie rétro-alvéolaire de cette 21 montrant une résorption cervicale étendue à la pulpe : stade 4 de la classification d'Heithersay (5).

Dans le cas d'une **résorption externe apicale**, la sensibilité pulpaire est perdue, si le paquet vasculo-nerveux est rompu suite à un traumatisme, ou s'il existe une nécrose d'origine endodontique par exemple. La teinte de la couronne peut devenir grisâtre lors de la nécrose pulpaire. Des tests de sensibilité pulpaire comparatifs doivent être effectués régulièrement. Une mobilité peut apparaître lorsque la longueur radiculaire devient critique. La sensibilité pulpaire est cependant maintenue en cas de résorption apicale consécutive à des mouvements orthodontiques par exemple (étiologie non bactérienne).

Dans le cas d'une **résorption externe apicale de remplacement**, la dent n'est pas mobile et il existe un son clair à la percussion (26).

- Diagnostic radiologique

Dans le cas de **résorptions externes cervicales**, des radioclarités cervicales apparaissent (Figures 5 et 14). Le diagnostic différentiel avec une résorption interne peut être difficile en cas de résorption cervicale vestibulaire (4,5), en particulier lorsqu'il existe une communication entre le parodonte et l'endodonte.

Dans le cas de **résorptions externes apicales**, on peut observer un épaissement du ligament parodontal, une perte de la lamina dura et une lacune radio-claire arrondie (Lésion Inflammatoire Péri-radriculaire d'Origine Endodontique LIPOE), accompagnée de la perte de dentine et de l'os adjacent (3) (Figure 7).

Dans le cas de **résorptions externes de remplacement**, il est difficile de les diagnostiquer au début du processus. Il faudra attendre une disparition totale du ligament et une surface irrégulière de la racine au contact de l'os pour être décelable à la radiographie (3) (Figure 3).

Le diagnostic radiographique des résorptions radiculaires se fait actuellement de plus en plus à l'aide d'examen 3D de type Cone-Beam Computed Tomography, qui fournit des informations plus précises par comparaison aux radiographies rétro-alvéolaires selon une méta-analyse de 15 références bibliographiques (50). Le CBCT s'avère donc indispensable pour évaluer l'extension tridimensionnelle des résorptions radiculaires et définir la stratégie de traitement appropriée.

4. La thérapeutique actuelle des résorptions radiculaires

Le succès thérapeutique dépend du type de résorption, de sa localisation, de son avancement, ainsi que de la technique employée.

Le but des traitements actuels est de recréer des conditions favorables permettant de stopper l'activité du processus de résorption par traitement chimique, mécanique et/ou chirurgical.

Dans le meilleur des cas, la racine reste ainsi « figée » dans son état post-résorptionnel et le parodonte peut alors se régénérer autour de cette racine. La dent ainsi maintenue sur l'arcade peut alors encore assurer sa fonction masticatoire et esthétique (51).

4.1. Traitement canalair à l'hydroxyde de Calcium

L'hydroxyde de calcium, Ca(OH)_2 , a des propriétés anti-bactériennes et solvantes sur les tissus nécrotiques. De plus, par son pH alcalin, il a un effet tampon qui s'oppose au pH acide de tissus enflammés aboutissant à une action inhibitrice des ostéoclastes. Par ailleurs, son activité cytotoxique au contact des cellules vivantes va induire une stimulation biologique des phénomènes de réparation et cicatrisation (52).

En endodontie, il est utilisé comme médication intracanalair aussi bien pour traiter :

- **les résorptions internes** : Ca(OH)_2 laissé 15 jours en intracanalair avant l'obturation (52).
- **les résorptions externes inflammatoires** : Ca(OH)_2 renouvelé pendant 3 mois en intracanalair avant l'obturation. Il est en effet important d'observer à la radiographie, la formation d'une barrière de ciment entre l'apex et la lésion résorptive, afin de pouvoir obturer à la Gutta Percha (52).

Le Ca(OH)_2 , utilisé seul et de façon aussi prolongé, est cependant de plus en plus controversé et laisse place à d'autres types de traitements ou complémentaires.

4.2. Traitement canalair aux silicates tricalciques

Parmi les silicates tricalciques, le Mineral Trioxide Aggregate (MTA) constitue le « gold standard » (53). Comme le Ca(OH)_2 , le MTA a des propriétés anti-bactériennes et un pH alcalin et agit, lorsqu'il est placé en intracanalair, en assainissant le canal et la lésion. Il présente cependant 3 avantages par comparaison à Ca(OH)_2 :

- Biocompatibilité, Étanchéité
- Capacité de stimulation accrue de la cimentogénèse
- Résistance intrinsèque à la résorption par l'organisme (53).

Il est ainsi utilisé pour traiter :

- **les résorptions internes perforantes** :

La stratégie de traitement est une stratégie au cas par cas en fonction des données cliniques et radiographiques.

Exemple de traitement au MTA : après un abord endodontique orthograde, un cône de Gutta Percha est ajusté dans le canal, laissant un espace au niveau de la lacune. Le MTA

de consistance épaisse est alors inséré dans cet espace sous aides visuelles. Le cône est ensuite retiré puis un coton humide est laissé au contact du MTA. La prise du MTA est vérifiée 24h après, et l'obturation définitive est réalisée (53).

Un traitement chirurgical complémentaire à l'endodontie orthograde peut s'avérer indispensable dans certains cas.

- **Les résorptions externes perforantes** : le traitement sera chirurgical et complémentaire à l'endodontie orthograde : cf. paragraphe 4.3 et 4.4.

4.3. Chirurgie endodontique rétrograde

Lorsqu'un traitement ou retraitement endodontique orthograde a échoué (absence de cicatrisation associée à une résorption radiculaire apicale), ou lors d'une résorption externe perforante, la chirurgie endodontique rétrograde peut être indiquée.

Après nettoyage de la lésion, apicoectomie et cavité rétrograde, des silicates tricalciques biocompatibles (54), sont alors placés et permettront de réaliser le scellement apical et faciliteront ainsi la cicatrisation (55,56).

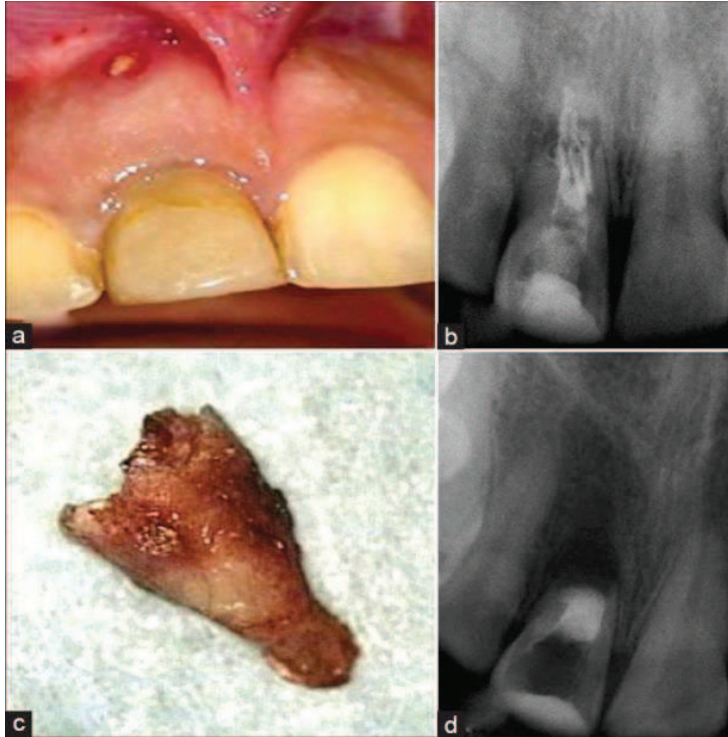


Figure 15 : (a, b) Photographie et radiographie d'une 11 montrant une discoloration et une résorption radiculaire perforante avec plusieurs cônes de gutta-percha intracanaux. (c) Élimination du fragment apical situé au-delà de la zone de résorption. (d) Image radiographique de l'obturation canalaire au MTA. (55)

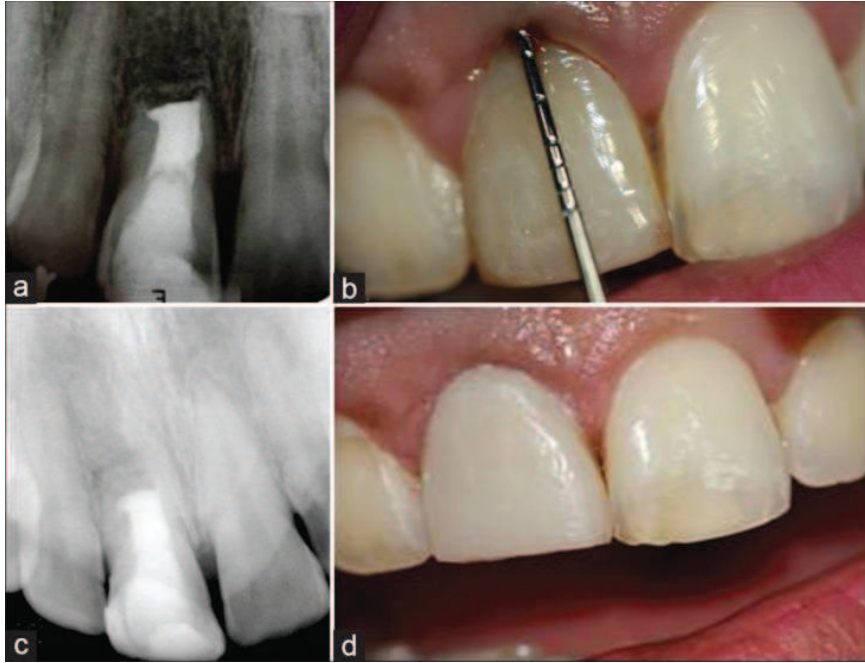


Figure 16 : (a) Radiographie péri-apicale 14 mois post-opératoire. (b) Absence de poche parodontale 14 mois post-opératoire. (c) Radiographie péri-apicale, 3 ans post-opératoire. (d) Photographie de la 11, 3 ans post-opératoire. (55)

4.4. Chirurgie parodontale associée à un traitement restaurateur

Dans le cas d'une résorption interne perforante avec une répercussion parodontale, ou une résorption externe cervicale, perforante ou non, il est possible de traiter la lésion par une chirurgie parodontale associée à un traitement restaurateur. Un lambeau de débridement est réalisé afin de cureter et de retirer le tissu de granulation. Il est en général recommandé de traiter préalablement les tissus avec de l'acide trichloroacétique à 90%, pour nécroser le réseau vasculaire (57,58). Un fraisage des bords irréguliers de la zone lésée est ensuite effectué puis le site de résorption est comblé au MTA (59) ou, de plus en plus fréquemment, à la biodentine (60–62). Le MTA ne doit néanmoins pas être recommandé lorsqu'il existe une communication entre l'environnement oral et la zone de résorption. Tout récemment, un autre biomatériau, le Calcium Enriched Mixture (CEM) a montré son efficacité dans l'arrêt de la résorption cervicale perforante et la cicatrisation des tissus parodontaux (63). Enfin, les CVI (6), les composites de restauration (58) et une résine ionomère (GERISTORE, (64)) sont également utilisés pour combler les lacunes de résorption cervicales. Le lambeau est alors suturé et plusieurs contrôles post-opératoires doivent être effectués. Un traitement

endodontique orthograde doit être réalisé de manière concomitante, si la lésion communique avec le système endodontique. Dans ce cas, un cône de Gutta Percha inséré provisoirement dans le canal servira de matrice pour placer le matériau utilisé pour combler la cavité de résorption et éviter sa pénétration intracanalair.

Cette procédure peut être longue, difficile et coûteuse pour le patient et surtout, les résultats ne sont pas forcément prédictibles. Elle s'utilise dans le but de prolonger le maintien de la dent sur l'arcade quelques années.

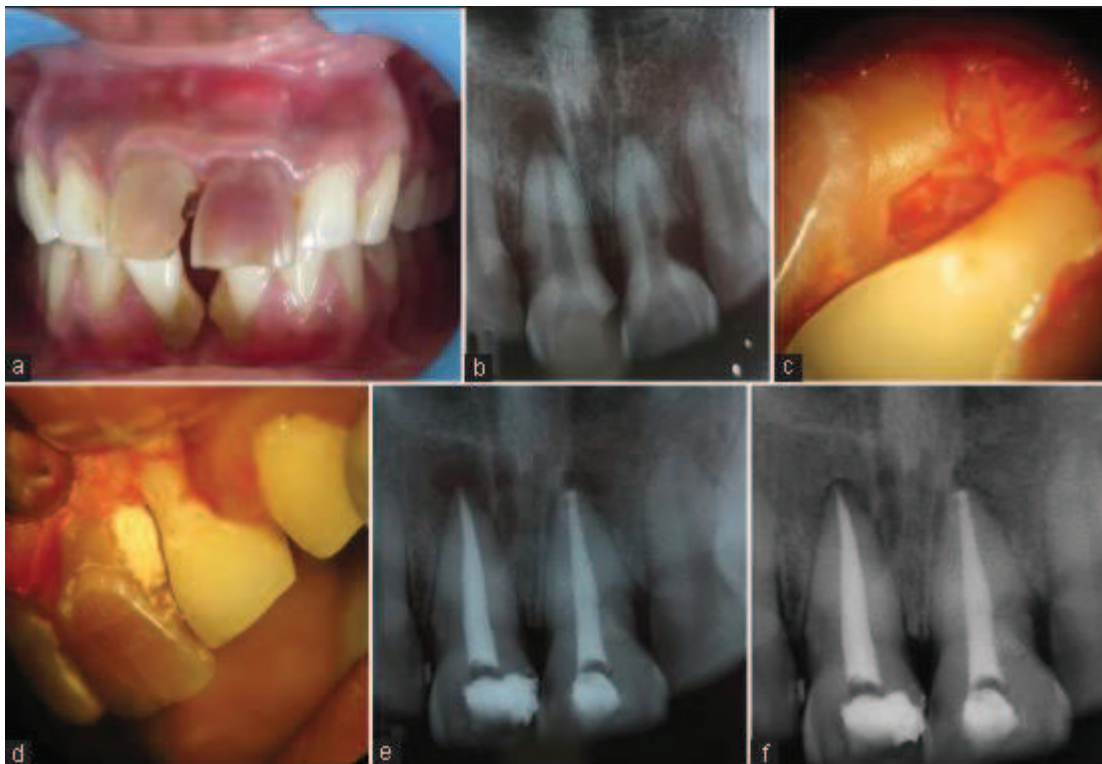

Figure 17 : (a) Photographie pré-opératoire montrant une nette discoloration des 11 et 21, (b) Radiographie pré-opératoire montrant une résorption cervicale et apicale sur la 21 et une résorption latérale et apicale sur la 11, (c) résorption cervicale sur la 21 vue au microscope opératoire dentaire, (d) Scellement de la lésion à la biodentine réalisé sous microscope opératoire dentaire, (e) Radiographie post-opératoire, (f) Radiographie pré-opératoire 11 mois plus tard. (62)

5. Nouvelles thérapeutiques en développement

Dans une revue systématique de la base de données Cochrane (65), les auteurs ont recherché, dans toutes les bases de données d'essais cliniques, les traitements des résorptions radiculaires externes.

Ils ne sont pas parvenus à trouver d'essais cliniques qui remplissent leurs critères d'inclusion. Par conséquent ils affirment que jusqu'à la fin de l'année 2015, aucun traitement des résorptions radiculaires externes n'a pu être validé en essai clinique randomisé et contrôlé. En attendant de nouveaux résultats d'études cliniques, les traitements doivent continuer à être effectués selon des stratégies au cas par cas, en considérant également l'expérience des praticiens et en respectant les données acquises de la science (65).

5.1. Thérapie au laser à faible dose (photobiomodulation)

Récemment, deux études chez le rat ont montré l'effet réparateur du laser à faible dose sur les résorptions radiculaires induites par les traitements orthodontiques. Ils ont nommé cet effet : « photobiomodulation » (66,67). La thérapie au laser induit une augmentation des ostéoclastes TRAP+ et de RANKL du côté en compression. Ceci permet une diminution de la densité et du volume osseux dans cette zone, facilitant ainsi le déplacement de la dent en diminuant les contraintes mécaniques. La résorption radiculaire est alors restreinte du côté en compression. Du côté en tension le laser augmente la concentration de l'OPG, ce qui élève la densité osseuse (67). La thérapie au laser en intrasulculaire, de 3 minutes par jour pendant 2 semaines, augmente également le taux de « basic fibroblast growth factor » (bFGF) et de « vascular endothelial growth factor » (VEGF) dans les tissus parodontaux de dents hypofonctionnelles chez le rat. Ceci induit un gain de densité osseuse et de vascularisation dans ces tissus parodontaux (68).

Dans le même temps, un effet bénéfique de la thérapie laser a été montré dans deux publications, sur des avulsions/réimplantations de dents de rats. L'application du laser à différentes longueurs d'ondes avant la réimplantation, sur les surfaces radiculaires, les muqueuses et sur l'os alvéolaire, permet d'améliorer la cicatrisation alvéolaire (69,70).

Le FGF a enfin été utilisé directement dans des expérimentations chez le chien et a montré un effet sur la cémentogénèse après réimplantation des dents (71). De la même manière, le FGF

permet de réduire la résorption radiculaire lors de mouvements orthodontiques chez le rat, en augmentant le taux d'oxygène et l'angiogenèse (72).

5.2. Thérapie aux ultrasons

La thérapie aux ultrasons a été évaluée dans son effet inhibiteur de la résorption radiculaire induite par l'avulsion/réimplantation chez le rat. Les résultats indiquent qu'une exposition journalière aux ultrasons pendant 21 jours diminue l'aire des lacunes de résorptions. Le TNF α est indétectable chez les rats traités aux ultrasons, et in vitro, les ultrasons inhibent la production de RANKL dépendante du TNF α par des lignées cellulaires murines issues d'ostéoblastes et de cémentoblastes. Ainsi, les ultrasons semblent diminuer l'inflammation induite par les traumatismes, via l'altération de l'activité du TNF α (73).

Une autre étude clinique chez l'humain a été conduite afin d'évaluer les effets des ultrasons pulsés, en regard de racines de prémolaires destinées à l'avulsion, pendant 4 semaines, sur les résorptions radiculaires induites par l'orthodontie. Les ultrasons réduisent significativement les volumes de lacunes résorptives ainsi que le pourcentage des résorptions radiculaires (74).

5.3. Utilisation des connaissances sur l'immuno-régulation des résorptions radiculaires

Traitement canalair aux antibiotiques et anti-inflammatoires puis au Ca(OH)₂

Plusieurs études ont évalué, sur des dents réimplantées après avulsion, l'effet du traitement intracanalair aux corticostéroïdes et à la tétracycline « Ledermix paste » (Haupt Pharma GmbH, Wolfratshausen, Germany), sur la résorption radiculaire après un temps extra-oral d'une heure. Les corticostéroïdes seuls, tout comme le mélange tétracycline + corticostéroïdes, apportent un gain de cicatrisation et d'intégrité radiculaire (75–77).

Concernant le ligament parodontal, son inflammation débute juste après le traumatisme. Ainsi, la rapidité de mise en place du médicament intracanalair « Ledermix paste » est importante pour espérer une cicatrisation sans résorption externe. Si la nécrose pulpaire est à prévoir, la désinfection canalair immédiate, suivie du Ledermix, est plus efficace que la mise

en place de Ca(OH)_2 (78). Le groupe traité au Ledermix présente de manière significative moins de résorptions, plus de cicatrisations et plus de masses radiculaires résiduelles, par rapport au groupe traité au Ca(OH)_2 (78). Lorsque le Ledermix est placé dans le canal, ses composants actifs (corticostéroïde et tétracycline) diffusent à travers les canalicules dentinaires, les canaux latéraux et le foramen apical, et atteignent les tissus parodontaux. La diffusion augmente si le ciment a été altéré par un traumatisme ou par une résorption externe. Ainsi la tétracycline agit principalement dans les tubules dentinaires où elle inhibe la croissance bactérienne. Les corticostéroïdes, eux, agissent plus précisément sur les tissus parodontaux en réduisant l'inflammation locale et en inhibant les odontoclastes et cémentoclastes. Le Ledermix est relargué à des taux thérapeutiques pendant environ 6 semaines, puis chute ensuite en-dessous de ces seuils thérapeutiques et doit être renouvelé pour être efficace (79). Bien que d'autres médicaments intracanaux soient disponibles dans le commerce, le Ledermix est le seul à avoir été évalué dans des projets de recherche, et à avoir des résultats reportés dans la littérature (78).

Ainsi, un **protocole préventif** a été proposé, contre les résorptions radiculaires externes potentielles de dents matures, suite aux expulsions (78):

- A débiter immédiatement après le traumatisme : Tétracycline en systémique : par exemple la Doxycycline
- A débiter immédiatement après le traumatisme : repositionner la dent dans son alvéole et mettre en place une contention puis traitement canalaire 7 à 10 jours après: désinfection, mise en forme et mise en place du Ledermix pour 6 semaines. (Sauf pour le cas le plus défavorable, de temps extraoral de plus d'1h, où l'endodontie peut être effectuée avant la réimplantation. Recommandations du Dental Trauma Guide)
- Renouveler le Ledermix pour 6 semaines
- Si la radiographie ne montre pas de résorption radiculaire : placer un mélange 50 : 50 de Ledermix et Ca(OH)_2
- Après 3 mois, si la radiographie ne montre toujours pas de résorption : obturer à la Gutta-Percha.
- Contrôler à la radiographie au bout de 6 mois puis tous les ans.

Un **protocole interceptif** contre les résorptions radiculaires externes avérées, suite aux avulsions de dents matures, a été également proposé (78) :

- Traitement canalaire : désinfection, mise en forme et mise en place du Ledermix pour 6 semaines
- Renouveler le Ledermix pour 6 semaines
- Si la radiographie ne montre plus de résorption radiculaire : placer un mélange 50 : 50 de Ledermix et $\text{Ca}(\text{OH})_2$, sinon remplacer du Ledermix jusqu'à la disparition des signes radiologiques de la résorption.
- Après 3 mois, si la radiographie ne montre toujours plus de résorption : placer le $\text{Ca}(\text{OH})_2$ seul, et renouveler tous les 3 mois jusqu'à ce qu'un mur dentinaire ait été édifié et soit détectable à la radiographie au niveau de la zone de résorption.
- Obturer à la Gutta-Percha.
- Contrôler à la radiographie au bout de 6 mois puis tous les ans.

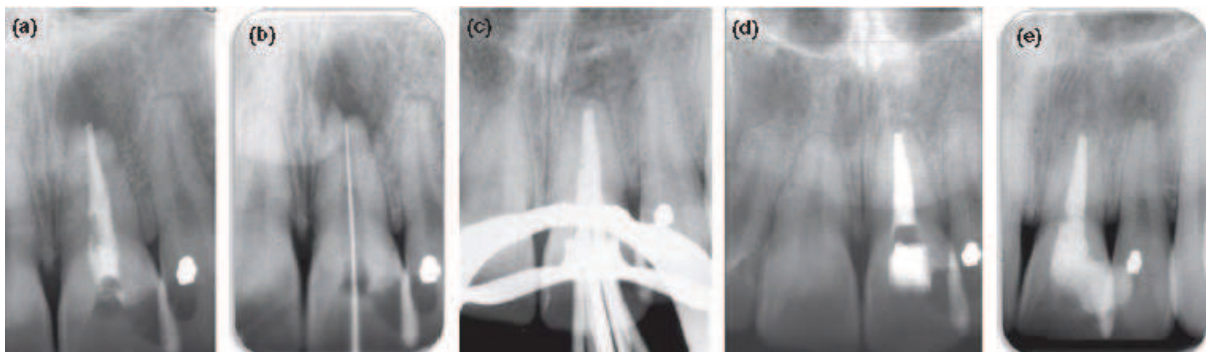


Figure 18 : Protocole interceptif réalisé sur une résorption radiculaire externe établie sur l'incisive centrale de gauche. Cette dent a été traumatisée quand le patient avait 12 ans. Un traitement canalaire et une restauration au composite avait été réalisé juste après le traumatisme. 10 ans après, le patient a perdu la restauration, le canal a été infecté, ce qui a conduit à une parodontite apicale chronique et à une résorption apicale externe inflammatoire. (a) Radiographie pré-opératoire. (b) Radiographie de détermination de la longueur de travail montrant l'étendue de la résorption. (c,d) Radiographie montrant l'obturation à la Gutta-Percha, réalisée 15 mois après l'application du médicament intracanal (cf. protocole interceptif ci-dessus). La barrière dentinaire apicale est évidente et a permis l'obturation. (e) Radiographie post-opératoire 4 ans après l'obturation (78).

Il est cependant à noter qu'en France, l'utilisation des antibiotiques locaux, à application intracanaulaire, est contre-indiquée en odontologie et en stomatologie en raison de la faiblesse du niveau de preuve en termes de bénéfice thérapeutique et d'une sécurité d'emploi problématique par risque de sélection de mutants résistants (Prescription des antibiotiques en pratique bucco-dentaire. Recommandation de l'AFSSAPS. Juillet 2011).

Conclusion

Deux éléments fondamentaux doivent être réunis pour qu'une résorption radiculaire soit initiée : une lésion du cément ou de la dentine, et une stimulation inflammatoire (infection ou pression excessive), résultant en une activation de cellules clastiques.

Les différentes étiologies responsables du processus de résorption radiculaire sont de mieux en mieux définies, ce qui permet une prise de conscience de l'intérêt de la prévention, notamment dans les traitements d'orthodontie, d'éclaircissement interne ou de chirurgie parodontale.

Cependant, lorsque le processus de résorption radiculaire est enclenché, le plus souvent après un traumatisme, les auteurs d'une revue systématique de la base de données Cochrane, affirment que, jusqu'à la fin de l'année 2015, aucun traitement des résorptions radiculaires externes n'a pu être validé en essai clinique randomisé (65).

Ainsi, les traitements actuels : traitement canalaire au Ca(OH)_2 , aux silicates tricalciques ; la chirurgie endodontique rétrograde et la chirurgie parodontale associée à une restauration utilisant différents biomatériaux, ont besoin d'être validés à plus grande échelle en essais cliniques contrôlés et randomisés.

De manière concomitante à ces traitements en attente de validation, la recherche a avancé sur les mécanismes cellulaires et moléculaires de l'immuno-régulation des résorptions radiculaires. Ainsi, le ratio RANKL/OPG apparaît comme essentiel dans la fusion entre macrophages et pré-ostéoclastes et dans la différenciation et la maturation des pré-ostéoclastes en ostéoclastes et odontoclastes (Figure 12) (46). La polarisation des macrophages en M1 pro-inflammatoires, effecteurs de la résorption radiculaire, se fait grâce aux cytokines de type Th1 dans un contexte d'inflammation locale (Figure 13) (46).

Ainsi, de nouvelles thérapeutiques sont en cours de développement, comme le traitement canalaire aux antibiotiques et anti-inflammatoires puis au Ca(OH)_2 (78), qui ont montré des résultats très prometteurs dans plusieurs publications.

Enfin, tout récemment, d'autres études ont mis en évidence un effet réparateur du laser à faible dose sur les résorptions radiculaires induites par les traitements orthodontiques, ainsi que sur la cicatrisation après avulsion/réimplantation. La thérapie aux ultrasons a également montré un effet anti-inflammatoire par l'altération de l'activité du $\text{TNF}\alpha$, dans des modèles

murins d'avulsions/réimplantations. Les résorptions radiculaires, induites par les traitements orthodontiques, sont réduites par les ultrasons dans une étude clinique chez l'humain.

La prise en charge thérapeutique des résorptions radiculaires est complexe et implique une stratégie au cas par cas en fonction des facteurs de risque liés au patient mais surtout en fonction des données de l'examen clinique et radiographiques. Une meilleure compréhension des mécanismes de l'immuno-régulation pourrait, à terme, permettre une meilleure prévention de ces pathologies qui peuvent aboutir à une perte rapide de l'organe dentaire.

Bibliographie

1. Bartok R, Văideanu T, Dimitriu B, Vârlan C, Suciu I, Podoleanu D. External radicular resorption: Selected cases and review of the literature. *J Med Life*. 2012 Jun 12;5(2):145–8.
2. Vásquez EC, Abelleira AC, Quintanilla JMS, Cobos MAR. Correlation between occlusal contact and root resorption in teeth with periodontal disease. *J Periodontal Res*. 2011 Feb;46(1):82–8.
3. Ne RF, Witherspoon DE, Gutmann JL. Tooth resorption. *Quintessence Int*. 1999 Jan;30(1):9–25.
4. Yu VSH, Messer HH, Tan KB. Multiple idiopathic cervical resorption: case report and discussion of management options. *Int Endod J*. 2011 Jan;44(1):77–85.
5. Heithersay GS. Clinical, radiologic, and histopathologic features of invasive cervical resorption. *Quintessence Int*. 1999 Jan;30(1):27–37.
6. Caron G. Résorption cervicale invasive. *Inf Dent*. 2014 Nov 12;(39):1–6.
7. Fuss Z, Tsesis I, Lin S. Root resorption – diagnosis, classification and treatment choices based on stimulation factors. *Dent Traumatol*. 2003 Aug;19(4):175–82.
8. Majorana A, Bardellini E, Conti G, Keller E, Pasini S. Root resorption in dental trauma: 45 cases followed for 5 years. *Dent Traumatol Off Publ Int Assoc Dent Traumatol*. 2003 Oct;19(5):262–5.
9. Hermann NV, Lauridsen E, Ahrensburg SS, Gerds TA, Andreasen JO. Periodontal healing complications following concussion and subluxation injuries in the permanent dentition: a longitudinal cohort study. *Dent Traumatol Off Publ Int Assoc Dent Traumatol*. 2012 Oct;28(5):386–93.
10. Hermann NV, Lauridsen E, Ahrensburg SS, Gerds TA, Andreasen JO. Periodontal healing complications following extrusive and lateral luxation in the permanent dentition: a longitudinal cohort study. *Dent Traumatol Off Publ Int Assoc Dent Traumatol*. 2012 Oct;28(5):394–402.
11. Soares AJ, Souza GA, Pereira AC, Vargas-Neto J, Zaia AA, Silva EJNL. Frequency of root resorption following trauma to permanent teeth. *J Oral Sci*. 2015 Jun;57(2):73–8.
12. Trope M. Root resorption of dental and traumatic origin: classification based on etiology. *Pract Periodontics Aesthetic Dent PPAD*. 1998 May;10(4):515–22.
13. Yusof WZ, Ghazali MN. Multiple external root resorption. *J Am Dent Assoc* 1939. 1989 Apr;118(4):453–5.
14. Tronstad L. Root resorption -- etiology, terminology and clinical manifestations. *Endod Dent Traumatol*. 1988 Dec;4(6):241–52.

15. Troeltzsch M, Oduncu F, Mayr D, Ehrenfeld M, Pautke C, Otto S. Root resorption caused by jaw infiltration of multiple myeloma: report of a case and literature review. *J Endod.* 2014 Aug;40(8):1260–4.
16. Lunardi D, Bécavin T, Gambiez A, Deveaux E. Les résorptions radiculaires inflammatoires orthodontiquement induites : une complication à l’apex, mais aussi au collet. *Rev Orthopédie Dento-Faciale.* 2012 Oct;46(4):379–92.
17. Maltha JC, van Leeuwen EJ, Dijkman GEHM, Kuijpers-Jagtman AM. Incidence and severity of root resorption in orthodontically moved premolars in dogs. *Orthod Craniofac Res.* 2004 May;7(2):115–21.
18. Lopatiene K, Dumbravaite A. Risk factors of root resorption after orthodontic treatment. *Stomatologija.* 2008;10(3):89–95.
19. Hayashi A, Hayashi H, Kawata T. Prevention of root resorption in hypofunctional teeth by occlusal function recovery. *Angle Orthod.* 2016 Mar;86(2):214–20.
20. Kandalgaonkar SD, Gharat LA, Tupsakhare SD, Gabhane MH. Invasive Cervical Resorption: A Review. *J Int Oral Health.* 2013 Dec 11;5(6):124–30.
21. Pinatel C. Les résorptions radiculaires en denture permanente mature [Thèse]. Aix-Marseille; 2014.
22. Jang Y, Choi YJ, Lee S-J, Roh B-D, Park SH, Kim E. Prognostic Factors for Clinical Outcomes in Autotransplantation of Teeth with Complete Root Formation: Survival Analysis for up to 12 Years. *J Endod.* 2016 Feb;42(2):198–205.
23. Sato S, Hasuike A, Yoshinuma N, Ito K. Invasive cervical root resorption 15 years after modified Widman flap surgery. *J Oral Sci.* 2013;55(2):183–5.
24. Stenvik A, Åbyholm F, Haanæs HR, Beyer-Olsen EMS. Simulated accidental tooth damage during surgical intervention. *Endod Dent Traumatol.* 1990 Jun;6(3):114–7.
25. Levander E, Malmgren O. Evaluation of the risk of root resorption during orthodontic treatment: A study of upper incisors. *Eur J Orthod.* 1988 Feb 1;10(1):30–8.
26. Heithersay GS. Invasive cervical resorption: an analysis of potential predisposing factors. *Quintessence Int Berl Ger 1985.* 1999 Feb;30(2):83–95.
27. Mohandesan H, Ravanmehr H, Valaei N. A radiographic analysis of external apical root resorption of maxillary incisors during active orthodontic treatment. *Eur J Orthod.* 2007 Apr;29(2):134–9.
28. Yamada K, Yamaguchi M, Asano M, Fujita S, Kobayashi R, Kasai K. Th17-cells in atopic dermatitis stimulate orthodontic root resorption. *Oral Dis.* 2013 Oct;19(7):683–93.
29. Murata N, Ioi H, Ouchi M, Takao T, Oida H, Aijima R, et al. Effect of allergen sensitization on external root resorption. *J Dent Res.* 2013 Jul;92(7):641–7.

30. Roskamp L, Westphalen VPD, Lima JHC, Carneiro E, Fariniuk LF, Silva Neto UX, et al. The influence of atopy in the prognosis of the replantation of avulsed teeth. *J Periodontol.* 2009 Jul;80(7):1121–4.
31. Roskamp L, Westphalen VD, Carneiro E, Fariniuk LF, Silva Neto UX, Westphalen FH. Relationship between extra-alveolar time and atopy in the prognosis of the replantation of avulsed teeth. *J Trauma.* 2010 Dec;69(6):E79-81.
32. Roskamp L, Westphalen VPD, Carneiro E, Fariniuk LF, Silva Neto UX. The positive influence of atopy on the prognosis of avulsed and replanted teeth despite differences in post-trauma management. *J Endod.* 2011 Apr;37(4):463–5.
33. Nagaraj E, Kaur RP, Raghuram PH, Kumar PS. Multiple internal resorption in permanent teeth associated with hyperparathyroidism. *Indian J Dent Res Off Publ Indian Soc Dent Res.* 2013 Feb;24(1):128–31.
34. Srirangarajan S, Satyanarayan A, Ravindra S, Thakur S. Dental manifestation of primary idiopathic hypoparathyroidism. *J Indian Soc Periodontol.* 2014 Jul;18(4):524–6.
35. von Arx T, Schawaldler P, Ackermann M, Bosshardt DD. Human and feline invasive cervical resorptions: the missing link?--Presentation of four cases. *J Endod.* 2009 Jun;35(6):904–13.
36. Kjær I, Strøm C, Worsaae N. Regional aggressive root resorption caused by neuronal virus infection. *Case Rep Dent.* 2012;2012:693240.
37. Talebzadeh B, Rahimi S, Abdollahi AA, Nouroloyuni A, Asghari V. Varicella Zoster Virus and Internal Root Resorption: A Case Report. *J Endod.* 2015 Aug;41(8):1375–81.
38. Patel K, Schirru E, Niazi S, Mitchell P, Mannocci F. Multiple Apical Radiolucencies and External Cervical Resorption Associated with Varicella Zoster Virus: A Case Report. *J Endod.* 2016 Jun;42(6):978–83.
39. Soğur E, Soğur HD, Baksi BG, Şen BH. Idiopathic root resorption of the entire permanent dentition: systematic review and report of a case. *Dent Traumatol.* 2008 Aug;24(4):490–5.
40. Neely AL, Gordon SC. A familial pattern of multiple idiopathic cervical root resorption in a father and son: a 22-year follow-up. *J Periodontol.* 2007 Feb;78(2):367–71.
41. Celikten B, Uzuntas CF, Kurt H. Multiple idiopathic external and internal resorption: Case report with cone-beam computed tomography findings. *Imaging Sci Dent.* 2014 Dec;44(4):315–20.
42. Choudhury P, Panigrahi RG, Maragathavalli, Panigrahi A, Patra PC. Vanishing Roots: First Case Report of Idiopathic Multiple Cervico–Apical External Root Resorption. *J Clin Diagn Res JCDR.* 2015 Mar;9(3):ZD17-ZD19.
43. Tyrovola JB, Odont XX. The “Mechanostat Theory” of Frost and the OPG/RANKL/RANK System. *J Cell Biochem.* 2015 Dec;116(12):2724–9.
44. Low E, Zoellner H, Kharbanda OP, Darendeliler MA. Expression of mRNA for osteoprotegerin and receptor activator of nuclear factor kappa beta ligand (RANKL)

- during root resorption induced by the application of heavy orthodontic forces on rat molars. *Am J Orthod Dentofac Orthop Off Publ Am Assoc Orthod Its Const Soc Am Board Orthod*. 2005 Oct;128(4):497–503.
45. Casa MA, Faltin RM, Faltin K, Arana-Chavez VE. Root resorption on torqued human premolars shown by tartrate-resistant acid phosphatase histochemistry and transmission electron microscopy. *Angle Orthod*. 2006 Nov;76(6):1015–21.
 46. Iglesias-Linares A, Hartsfield JK, Hartsfield JKJ. Cellular and Molecular Pathways Leading to External Root Resorption. *J Dent Res*. 2017 Feb;96(2):145–52.
 47. Liu Y, Du H, Wang Y, Liu M, Deng S, Fan L, et al. Osteoprotegerin-Knockout Mice Developed Early Onset Root Resorption. *J Endod*. 2016 Oct;42(10):1516–22.
 48. Xiong J, Piemontese M, Onal M, Campbell J, Goellner JJ, Dusevich V, et al. Osteocytes, not Osteoblasts or Lining Cells, are the Main Source of the RANKL Required for Osteoclast Formation in Remodeling Bone. *PLoS One*. 2015;10(9):e0138189.
 49. Keinan D, Heling I, Stabholtz A, Moshonov J. Rapidly progressive internal root resorption: a case report. *Dent Traumatol*. 2008 Oct;24(5):546–9.
 50. Yi J, Sun Y, Li Y, Li C, Li X, Zhao Z. Cone-beam computed tomography versus periapical radiograph for diagnosing external root resorption: A systematic review and meta-analysis. *Angle Orthod*. 2016 Nov 4;
 51. Hegde N, Hegde MN. Internal and external root resorption management: a report of two cases. *Int J Clin Pediatr Dent*. 2013 Jan;6(1):44–7.
 52. Farhad A, Mohammadi Z. Calcium hydroxide: a review. *Int Dent J*. 2005 Oct 1;55(5):293–301.
 53. Mohammadi Z, Yazdizadeh M, Shalavi S. Non-Surgical Repair of Internal Resorption with MTA: A Case Report. *Iran Endod J*. 2012;7(4):211–4.
 54. Malkondu Ö, Karapinar Kazandağ M, Kazazoğlu E. A review on biodentine, a contemporary dentine replacement and repair material. *BioMed Res Int*. 2014;2014:160951.
 55. Ashouri R, Rekabi AR, Parirokh M. Surgical intervention for treating an extensive internal resorption with unfavorable crown-to-root ratio. *J Conserv Dent JCD*. 2012 Oct;15(4):388–91.
 56. Pai AV, Khosla M. Root resection under the surgical field employed for extraction of impacted tooth and management of external resorption. *J Conserv Dent JCD*. 2012 Jul;15(3):298–302.
 57. Heithersay GS. Treatment of invasive cervical resorption: an analysis of results using topical application of trichloroacetic acid, curettage, and restoration. *Quintessence Int Berl Ger* 1985. 1999 Feb;30(2):96–110.
 58. Fernandes M, de Ataíde I, Wagle R. Tooth resorption part II - external resorption: Case series. *J Conserv Dent*. 2013 Apr 3;16(2):180–5.

59. Koh ET, Torabinejad M, Pitt Ford TR, Brady K, McDonald F. Mineral trioxide aggregate stimulates a biological response in human osteoblasts. *J Biomed Mater Res.* 1997 Dec 5;37(3):432–9.
60. Borkar S, de Noronha de Ataíde I. Management of a massive resorptive lesion with multiple perforations in a molar: case report. *J Endod.* 2015 May;41(5):753–8.
61. Karypidou A, Chatzinikolaou I-D, Kouros P, Koulaouzidou E, Economides N. Management of bilateral invasive cervical resorption lesions in maxillary incisors using a novel calcium silicate-based cement: A case report. *Quintessence Int Berl Ger* 1985. 2016;47(8):637–42.
62. Baranwal AK. Management of external invasive cervical resorption of tooth with Biodentine: A case report. *J Conserv Dent JCD.* 2016;19(3):296–9.
63. Asgary S, Nosrat A. Conservative Management of Class 4 Invasive Cervical Root Resorption Using Calcium-enriched Mixture Cement. *J Endod.* 2016 Aug;42(8):1291–4.
64. Estevez R, Aranguren J, Escorial A, de Gregorio C, De La Torre F, Vera J, et al. Invasive cervical resorption Class III in a maxillary central incisor: diagnosis and follow-up by means of cone-beam computed tomography. *J Endod.* 2010 Dec;36(12):2012–4.
65. Ahangari Z, Nasser M, Mahdian M, Fedorowicz Z, Marchesan MA. Interventions for the management of external root resorption. In: *Cochrane Database of Systematic Reviews* [Internet]. John Wiley & Sons, Ltd; 2015 [cited 2016 Dec 5]. Available from: <http://onlinelibrary.wiley.com.lama.univ-amu.fr/doi/10.1002/14651858.CD008003.pub3/abstract>
66. Altan AB, Bicakci AA, Mutaf HI, Ozkut M, Inan VS. The effects of low-level laser therapy on orthodontically induced root resorption. *Lasers Med Sci.* 2015 Nov;30(8):2067–76.
67. Suzuki SS, Garcez AS, Suzuki H, Ervolino E, Moon W, Ribeiro MS. Low-level laser therapy stimulates bone metabolism and inhibits root resorption during tooth movement in a rodent model. *J Biophotonics.* 2016 Sep 20;
68. Hayashi H, Terao A, Kunimatsu R, Kawata T. Effects of a low level laser on periodontal tissue in hypofunctional teeth. *PloS One.* 2014;9(6):e100066.
69. de Carvalho FB, Andrade AS, Barbosa AFDS, Aguiar MC, Cangussu MCT, Pinheiro ALB, et al. Evaluation of laser phototherapy (λ 780 nm) after dental replantation in rats. *Dent Traumatol Off Publ Int Assoc Dent Traumatol.* 2016 May 30;
70. Matos F de S, Godolphim F de J, Correia AM de O, de Albuquerque Júnior RLC, Paranhos LR, Rode S de M, et al. Effect of laser photobiomodulation on the periodontal repair process of replanted teeth. *Dent Traumatol Off Publ Int Assoc Dent Traumatol.* 2016 Oct;32(5):402–8.
71. Yu S-J, Lee J-S, Jung U-W, Park J-C, Kim B-O, Choi S-H. Effect of fibroblast growth factor on injured periodontal ligament and cementum after tooth replantation in dogs. *J Periodontal Implant Sci.* 2015 Jun;45(3):111–9.

72. Seifi M, Lotfi A, Badiie MR, Abdolazimi Z, Amdjadi P, Bargrizan M. The Effect of An Angiogenic Cytokine on Orthodontically Induced Inflammatory Root Resorption. *Cell J Yakhteh*. 2016;18(2):271–80.
73. Rego EB, Inubushi T, Miyauchi M, Kawazoe A, Tanaka E, Takata T, et al. Ultrasound stimulation attenuates root resorption of rat replanted molars and impairs tumor necrosis factor- α signaling in vitro. *J Periodontal Res*. 2011 Dec;46(6):648–54.
74. Raza H, Major P, Dederich D, El-Bialy T. Effect of low-intensity pulsed ultrasound on orthodontically induced root resorption caused by torque: A prospective, double-blind, controlled clinical trial. *Angle Orthod*. 2016 Jul;86(4):550–7.
75. Chen H, Teixeira FB, Ritter AL, Levin L, Trope M. The effect of intracanal anti-inflammatory medicaments on external root resorption of replanted dog teeth after extended extra-oral dry time. *Dent Traumatol Off Publ Int Assoc Dent Traumatol*. 2008 Feb;24(1):74–8.
76. Kirakozova A, Teixeira FB, Curran AE, Gu F, Tawil PZ, Trope M. Effect of intracanal corticosteroids on healing of replanted dog teeth after extended dry times. *J Endod*. 2009 May;35(5):663–7.
77. Abbott P. Prevention and management of external inflammatory resorption following trauma to teeth. *Aust Dent J*. 2016 Mar 1;61:82–94.
78. Bryson EC, Levin L, Banchs F, Abbott PV, Trope M. Effect of immediate intracanal placement of Ledermix Paste(R) on healing of replanted dog teeth after extended dry times. *Dent Traumatol Off Publ Int Assoc Dent Traumatol*. 2002 Dec;18(6):316–21.
79. Abbott PV, Heithersay GS, Hume WR. Release and diffusion through human tooth roots in vitro of corticosteroid and tetracycline trace molecules from Ledermix paste. *Endod Dent Traumatol*. 1988 Apr;4(2):55–62.

SERMENT MEDICAL

En présence des Maîtres de cette Faculté, de mes chers condisciples, devant l'effigie d'HIPPOCRATE.

Je promets et je jure, d'être fidèle aux lois de l'honneur et de la probité dans l'exercice de la Médecine Dentaire.

Je donnerai mes soins à l'indigent et n'exigerai jamais un salaire au-dessus de mon travail, je ne participerai à aucun partage clandestin d'honoraires.

Je ne me laisserai pas influencer par la soif du gain ou la recherche de la gloire.

Admis dans l'intérieur des maisons, mes yeux ne verront pas ce qui s'y passe, ma langue taira les secrets qui me seront confiés et mon état ne servira pas à corrompre les mœurs ni à favoriser le crime.

Je ne permettrai pas que des considérations de religion, de nation, de race, de parti ou de classe sociale viennent s'interposer entre mon devoir et mon patient.

Même sous la menace, je n'admettrai pas de faire usage de mes connaissances médicales contre les lois de l'humanité.

J'informerai mes patients des décisions envisagées, de leurs raisons et de leurs conséquences. Je ne tromperai jamais leur confiance et n'exploiterai pas le pouvoir hérité des connaissances pour forcer les consciences.

Je préserverai l'indépendance nécessaire à l'accomplissement de ma mission. Je n'entreprendrai rien qui dépasse mes compétences. Je les entretiendrai et les perfectionnerai pour assurer au mieux les services qui me seront demandés.

Respectueux et reconnaissant envers mes Maîtres, je rendrai à leurs enfants l'instruction que j'ai reçue de leur père.

Que les hommes m'accordent leur estime si je suis fidèle à mes promesses.

Que je sois déshonoré et méprisé de mes confrères si j'y manque.

LACREUSETTE Aline - Les résorptions radiculaires en denture permanente mature et leur immuno-régulation

Th. : Chir. dent. : Marseille : Aix –Marseille Université : 2017

Rubrique de classement : Odontologie Conservatrice

Résumé :

La résorption radiculaire en denture permanente est un processus pathologique pouvant conduire à la perte de l'organe dentaire. La pathogénèse requiert 2 éléments initiateurs : une lésion du ciment ou de la dentine, et une stimulation inflammatoire (infection ou pression excessive), résultant en une activation des cellules clastiques.

Les étiologies des résorptions radiculaires sont multiples et sont tout d'abord décrites précisément. Ensuite, une attention particulière est portée sur les mécanismes cellulaires et moléculaires de l'immuno-régulation de ces résorptions. Enfin, nous nous intéressons aux thérapeutiques actuelles et aux perspectives dans la prise en charge thérapeutique des résorptions radiculaires.

Mots clés :

Résorption radiculaire

Immunologie

Inflammation

Traumatisme dentaire

Appareil orthodontique

Odontoclaste

Ostéoclaste

Cémentoclaste

LACREUSETTE Aline – Immuno-regulation of root resorption in permanent teeth

Abstract :

Root resorption in permanent teeth is a pathological process that can lead to tooth loss. The pathogenesis requires 2 initiators: a dentin or cement lesion and an inflammatory stimulation (infection or excessive pressure) resulting in odontoclast activation.

Root resorption etiologies are multiple and are described precisely at first. Then, a special attention is paid on the cellular and molecular mechanisms of the immuno-regulation of root resorptions. Finally, we are concerned about current and developing resorptions therapies to help prevention and care of these radicular pathologies.

MeSH :

Root resorption

Immunology

Inflammation

Dental trauma

Orthodontic appliance

Odontoclast

Osteoclast

cementoclast

Adresse de l'auteur :

2 Traverse CAS

13004 MARSEILLE