



HAL
open science

La décompression des kystes des maxillaires

Victoria Cohen

► **To cite this version:**

| Victoria Cohen. La décompression des kystes des maxillaires . Chirurgie. 2017. dumas-01561443

HAL Id: dumas-01561443

<https://dumas.ccsd.cnrs.fr/dumas-01561443v1>

Submitted on 12 Jul 2017

HAL is a multi-disciplinary open access archive for the deposit and dissemination of scientific research documents, whether they are published or not. The documents may come from teaching and research institutions in France or abroad, or from public or private research centers.

L'archive ouverte pluridisciplinaire **HAL**, est destinée au dépôt et à la diffusion de documents scientifiques de niveau recherche, publiés ou non, émanant des établissements d'enseignement et de recherche français ou étrangers, des laboratoires publics ou privés.



Distributed under a Creative Commons Attribution - NonCommercial - NoDerivatives 4.0 International License

La décompression des kystes des maxillaires

THESE

Présentée et publiquement soutenue devant la

Faculté d'Odontologie de Marseille
(Doyen : Monsieur le Professeur Jacques DEJOU)

Aix Marseille Université
(Président : Monsieur le Professeur Yvon BERLAND)

Le 27 juin 2017

par

COHEN Victoria

née le 29 juillet 1991
à AIX-EN-PROVENCE

Pour obtenir le Diplôme d'Etat de Docteur en Chirurgie Dentaire

EXAMINATEURS DE LA THESE :

Président	: Monsieur le Professeur	B. FOTI
Assesseurs	: <u>Monsieur le Docteur</u> Monsieur le Docteur Madame le Docteur	<u>P. LAURENT</u> F. BUKIET E. QUINQUE

La décompression des kystes des maxillaires

THESE

Présentée et publiquement soutenue devant la

Faculté d'Odontologie de Marseille
(Doyen : Monsieur le Professeur Jacques DEJOU)

Aix Marseille Université
(Président : Monsieur le Professeur Yvon BERLAND)

Le 27 juin 2017

par

COHEN Victoria

née le 29 juillet 1991
à AIX-EN-PROVENCE

Pour obtenir le Diplôme d'Etat de Docteur en Chirurgie Dentaire

EXAMINATEURS DE LA THESE :

Président	: Monsieur le Professeur	B. FOTI
Assesseurs	: <u>Monsieur le Docteur</u>	<u>P. LAURENT</u>
	Monsieur le Docteur	F. BUKIET
	Madame le Docteur	E. QUINQUE

FACULTÉ D'ODONTOLOGIE

UNIVERSITÉ D'AIX-MARSEILLE

DOYENS HONORAIRES	Professeur Professeur Professeur	A. SALVADORI R. SANGIUOLO [†] H. ZATTARA
DOYEN	Professeur	J. DEJOU
VICE – DOYEN CHARGÉ DES ENSEIGNEMENTS DIRECTEUR DU DÉPARTEMENT DE FORMATION INITIALE	Professeur	J.D. ORTHLIEB
VICE – DOYEN CHARGÉ DE LA RECHERCHE DIRECTEUR DU DÉPARTEMENT DE LA RECHERCHE	Professeur	C. TARDIEU
DIRECTEUR DU DÉPARTEMENT DE FORMATION CONTINUE	Professeur	V. MONNET-CORTI
CHARGÉS DE MISSION	Professeur Docteur Docteur	A. RASKIN P. SANTONI F. BUKIET
RESPONSABLE DES SERVICES ADMINISTRATIFS	Madame	C. BONNARD
PROFESSEURS ÉMÉRITES	Professeur Professeur Professeur	J. J. BONFIL F. LOUISE O. HUE

DOCTEURS HONORIS CAUSA DE L'UNIVERSITÉ D'AIX-MARSEILLE

PRÉSIDENT DE LA SECTION DE LA MÉDECINE DENTAIRE UNIVERSITÉ DE GENÈVE – SUISSE	J.N. NALLY	1972
DOYEN DE LA FACULTÉ DE CHIRURGIE DENTAIRE UNIVERSITÉ DE PITTSBURGH – PENNSYLVANIE - USA	E. FOREST [†]	1973
DOYEN DE LA FACULTÉ DE MÉDECINE UNIVERSITÉ DE GENÈVE – SUISSE	L.J. BAUME	1977
DOYEN HONORAIRE DE LA FACULTÉ DE CHIRURGIE DENTAIRE UNIVERSITÉ DE BOSTON - MASSACHUSETTS – USA	H.GOLDMAN [†]	1984
UNIVERSITÉ DE GÖTEBORG – SUÈDE	P.I. BRÅNEMARK	1997

56 ^{ème} SECTION : DEVELOPPEMENT CROISSANCE ET PREVENTION

56.1 ODONTOLOGIE PÉDIATRIQUE

Professeur	C. TARDIEU *	Assistant	I. BLANCHET
Maître de Conférences	D. BANDON	Assistant	C. KHOURY
Maître de Conférences	A. CHAFAIE	Assistant	V. MAGNAN
		Assistant	N. RENO

56.2 ORTHOPÉDIE DENTO-FACIALE

Maître de Conférences	J. BOHAR	Assistant	M. BARBERO
Maître de Conférences	E. ERARD	Assistant	L. LEVY-DAHAN
Maître de Conférences	J. GAUBERT	Assistant	S. MARION des ROBERT
Maître de Conférences	M. LE GALL*	Assistant	C. MITLER
Maître de Conférences	C. PHILIP-ALLIEZ	Assistant	A. PATRIS-CHARRUET
		Assistant	J. SCHRAMM

56.3 PRÉVENTION - ÉPIDÉMIOLOGIE - ÉCONOMIE DE LA SANTÉ - ODONTOLOGIE LÉGALE

Professeur	B. FOTI *	Assistant	J. SCIBILIA
Maître de Conférences	D. TARDIVO		

*Responsable de la sous-section

57^{ème} SECTION :
SCIENCES BIOLOGIQUES, MÉDECINE ET CHIRURGIE BUCCALE

57.1 PARODONTOLOGIE

Professeur	V. MONNET-CORTI *	Assistant	A. BOYER
		Assistant	V. MOLL
		Assistant	A. MOREAU
		Assistant	M. PIGNOLY

57.2 CHIRURGIE BUCCALE – PATHOLOGIE ET THÉRAPEUTIQUE - ANESTHÉSIOLOGIE – RÉANIMATION

Maître de Conférences	D. BELLONI	Assistant	J. GARCONNET
Maître de Conférences	J. H. CATHERINE *	Assistant	E. MASSEREAU
Maître de Conférences	P. ROCHE-POGGI	Assistant	E. QUINQUE

57.3 SCIENCES BIOLOGIQUES BIOCHIMIE, IMMUNOLOGIE, HISTOLOGIE, EMBRYOLOGIE, GÉNÉTIQUE, ANATOMO-PATHOLOGIE, BACTÉRIOLOGIE, PHARMACOLOGIE

Maître de Conférences	P. LAURENT	Assistant	C. LE FOURNIS
-----------------------	------------	-----------	---------------

65^{ÈME} SECTION : BIOLOGIE CELLULAIRE

Professeur	I. ABOUT* (Responsable de la sous-section 57.3)
------------	---

*Responsable de la sous-section

58^{ème} SECTION :
 SCIENCES PHYSIQUES ET PHYSIOLOGIQUES, ENDODONTIQUES ET PROTHETIQUES

58.1 ODONTOLOGIE CONSERVATRICE, ENDODONTIE

Professeur	H. TASSERY	Assistant	B. BALLESTER
Maître de Conférences	G. ABOUDHARAM	Assistant	H. DE BELENET
Maître de Conférences	F. BUKIET	Assistant	A. FONTES
Maître de Conférences	C. PIGNOLY	Assistant	M. GLIKPO
Maître de Conférences	L. POMMEL *	Assistant	S. MANSOUR
Maître de Conférences	E. TERRER	Assistant	L. ROLLET
Maître de Conférences associé	M. GUIVARC'H		

58.2 PROTHÈSE PROTHÈSE CONJOINTE, PROTHÈSE ADJOINTE PARTIELLE, PROTHÈSE TOTALE, PROTHÈSE MAXILLO-FACIALE

Professeur	M. RUQUET		
Maître de Conférences	G. LABORDE	Assistant	M. DODDS
Maître de Conférences	M. LAURENT	Assistant	A. FERDANI
Maître de Conférences	B.E. PRECKEL	Assistant	C. MENSE
Maître de Conférences	P. SANTONI *	Assistant	C. NIBOYET
Maître de Conférences	G. STEPHAN	Assistant	A. REPETTO
Maître de Conférences	P. TAVITIAN	Assistant	A. SETTE
Maître de Conférences	A. TOSELLO		

58.3 SCIENCES ANATOMIQUES ET PHYSIOLOGIQUES OCCLUSODONTOLOGIE, BIOMATÉRIAUX, BIOPHYSIQUE, RADIOLOGIE

Professeur	J. DEJOU	Assistant	T. GIRAUD
Professeur	J. D. ORTHLIEB *	Assistant	M. JEANY
Professeur	A. RASKIN		
Maître de Conférences	A. GIRAUDEAU		
Maître de Conférences	B. JACQUOT		
Maître de Conférences	J. P. RÉ		

*Responsable de la sous-section

A notre Président du Jury, Monsieur le Professeur Bruno FOTI

Nous vous remercions de nous faire l'honneur de présider ce jury. Veuillez trouver dans ce travail l'expression de notre profond respect. Nous vous remercions également pour votre disponibilité, votre sympathie et garderons nos meilleurs souvenirs de ces vacances d'urgence à vos côtés.

A notre Directeur de Thèse, Monsieur le Docteur Patrick LAURENT,

Vous nous faites un grand honneur en acceptant de diriger cette thèse. Veuillez trouver en celle-ci notre marque de respect et de gratitude. Nous vous remercions pour votre disponibilité, votre patience et de votre sympathie. Nous vous remercions profondément de votre pédagogie, de vos connaissances et du partage de votre expérience tout au long de nos études.

A Monsieur le Docteur Frédéric BUKIET,

Nous vous sommes très reconnaissante d'avoir accepté de juger ce travail. Veuillez trouver dans celui-ci le témoignage de notre plus grande considération. Nous vous remercions pour votre disponibilité et votre envie de partager votre savoir durant nos études.

A Madame le Docteur Emilie QUINQUE,

Nous vous remercions d'avoir accepté de faire partie de ce jury. Veuillez trouver en ce travail la marque de notre respect et de notre amitié. Nous vous remercions également pour la qualité de vos conseils et de votre intérêt porté à cette thèse.

A Ivan ROMANET, Interne en Chirurgie Orale,

qui a contribué à la réalisation de cette thèse, merci pour ton aide.

Table des matières

Introduction	1
1. Les différentes stratégies thérapeutiques des kystes des maxillaires	2
2. La décompression.....	3
2.1 Généralités.....	3
2.2 Mécanisme moléculaire de la décompression et de la marsupialisation	5
2.3 Indications et critères de choix	5
2.4 Avantages	6
2.5 Inconvénients	6
2.6 Contre-indications	7
3. Protocole clinique de la décompression.....	7
3.1 Matériels.....	7
3.2 Protocole	9
4. Cas clinique.....	12
4.1 Examen clinique.....	12
4.2 Examen radiologique	12
4.3 Hypothèse diagnostique	13
4.4 Examen complémentaire.....	13
4.5 Propositions thérapeutique	13
4.6 Examen anatomopathologique.....	13
4.7 Prise en charge thérapeutique du secteur 1.....	14
4.7.1 Lecture du cone beam pré-opératoire, T0	14
4.7.2 Phase chirurgicale.....	17
4.7.3 Résultats à 6 mois post opératoires	19
4.7.4 Résultats à 1 an post opératoire	21
4.7.5 Résultats à 1 an ½ post opératoire.....	22
4.8 Prise en charge thérapeutique du secteur 2, 6 mois après le secteur 1	23
4.8.1 Lecture du Cone Beam pré-opératoire, T0	23
4.8.2 Phase chirurgicale.....	24
4.8.3 Résultats à 6 mois post-opératoire.....	24
4.8.4 Résultats à 1 an post opératoire	25
4.9 Analyse des résultats	26
4.10 Discussion.....	27
Conclusion	30

Bibliographie

Introduction

Les kystes des maxillaires sont des lésions intra-osseuses, de nature odontogéniques ou non. Les kystes odontogènes, comme le kératokyste ou le kyste primordial, peuvent se développer par prolifération de reliquats épithéliaux de la plaque dentaire ou de l'épithélium amélaire. Les kystes odontogènes d'origine inflammatoires sont dus à des pulpopathies (nécrose pulpaire), non ou insuffisamment traitées, suite à une carie ou à des atteintes traumatiques (1). Ils possèdent une paroi externe conjonctive et une paroi interne épithéliale. Ils peuvent être kératinisés ou non et leur contenu peut-être liquide, semi-liquide ou solide. Les kystes se développent progressivement en raison d'une combinaison de pression osmotique, de la libération de facteurs de croissance et de prostaglandines. Cette pression continue exercée sur les parois osseuses couplée avec des biomolécules provoque la résorption osseuse. L'énucléation kystique chirurgicale permet sa guérison. Selon l'étendue de la lésion, il faudra porter attention, lors de l'énucléation, à ses rapports avec le sinus maxillaire, les fosses nasales sus-jacente ou le nerf alvéolaire inférieur. L'atténuation de la pression par une décompression, en faisant une fenêtre dans le kyste et en la gardant ouverte, garantit un drainage permanent, et permettra une réduction du volume de la lésion empêchant ainsi son évolution (2). Il sera donc d'autant plus aisé de réaliser une énucléation par la suite.

Après un examen clinique, radiologique et anatomo-pathologique obligatoire, un diagnostic pourra être posé et une thérapeutique adéquate pourra être mise en place prenant en compte des facteurs tels que le type, la taille, la nature de la lésion, sa localisation, l'étiologie, et l'âge du patient (2,3).

Les choix thérapeutiques seront évoqués dans la première partie. Dans une seconde partie, les principes de la décompression seront détaillés. Dans une troisième partie, le protocole opératoire sera décrit. Un cas clinique de décompression illustrera la dernière partie.

1. Les différentes stratégies thérapeutiques des kystes des maxillaires

Il existe différents choix thérapeutiques possibles pour éliminer une lésion kystique (4) :

- Le traitement endodontique : il peut être réalisé si la lésion est en rapport avec une ou plusieurs dents. Il peut être suffisant si la lésion est de petite taille mais si la lésion est trop importante, le traitement endodontique sera associé à une énucléation chirurgicale ou à une décompression.
- L'énucléation chirurgicale : Elle consiste à retirer à l'aide d'une curette le kyste après incision, décollement et éventuellement ostéotomie pour accéder à la lésion. Il peut donc s'agir d'un acte très invasif selon son étendue. La lésion peut être en rapport étroit avec des structures anatomiques adjacentes comme le nerf alvéolaire inférieur, le plancher du sinus maxillaire ou les fosses nasales. Il faudra donc être vigilant à ne pas les léser. Il faudra aussi être prudent afin d'éviter l'effraction accidentelle d'une corticale osseuse amincie. Elle peut également être associée à des avulsions multiples. Après l'énucléation, un défaut osseux plus ou moins important peut persister, et c'est grâce à la formation d'un caillot sanguin dans la cavité que l'ostéogénèse sera induite (5). Celui-ci peut être ou non comblé par des substituts osseux. Lorsque les corticales externes et/ou internes sont rompues par la croissance du kyste, les cavités après énucléation ne sont remplies que partiellement par l'os. Les cavités guérissent souvent de façon incomplète en raison de la croissance plus rapide du tissu conjonctif, empêchant ainsi l'apparition de l'ostéogénèse (6,7).
- La décompression : Cette technique consiste à diminuer le volume de la lésion en réalisant une fenêtre kystique et en y insérant un tube de drainage. C'est une technique plus conservatrice qui préserve les structures adjacentes et permet une réossification.

2. La décompression

2.1 Généralités

À la fin des années 1800, Carl Partsch introduit la kystostomie, méthode par laquelle le kyste est converti en une poche en suturant sa paroi à la muqueuse buccale d'où le terme *marsupialisation* qui vient du latin *marsupio* signifiant *poche* (8). La marsupialisation consiste donc en l'exposition de la cavité kystique en suturant la paroi kystique à la muqueuse alvéolaire, formant aussi une poche. Il existe encore une confusion entre les termes « marsupialisation » et « décompression ». Il s'agit pourtant de deux techniques légèrement différentes. En effet, la décompression implique toute technique qui permet la diminution de la pression intrakystique. Elle utilise un drain pour maintenir la perméabilité de la paroi kystique afin de permettre son irrigation quotidienne et le drainage de son contenu (9,10). Il s'agit d'un traitement peu invasif pouvant se mettre en œuvre selon un protocole simplifié (11–13).

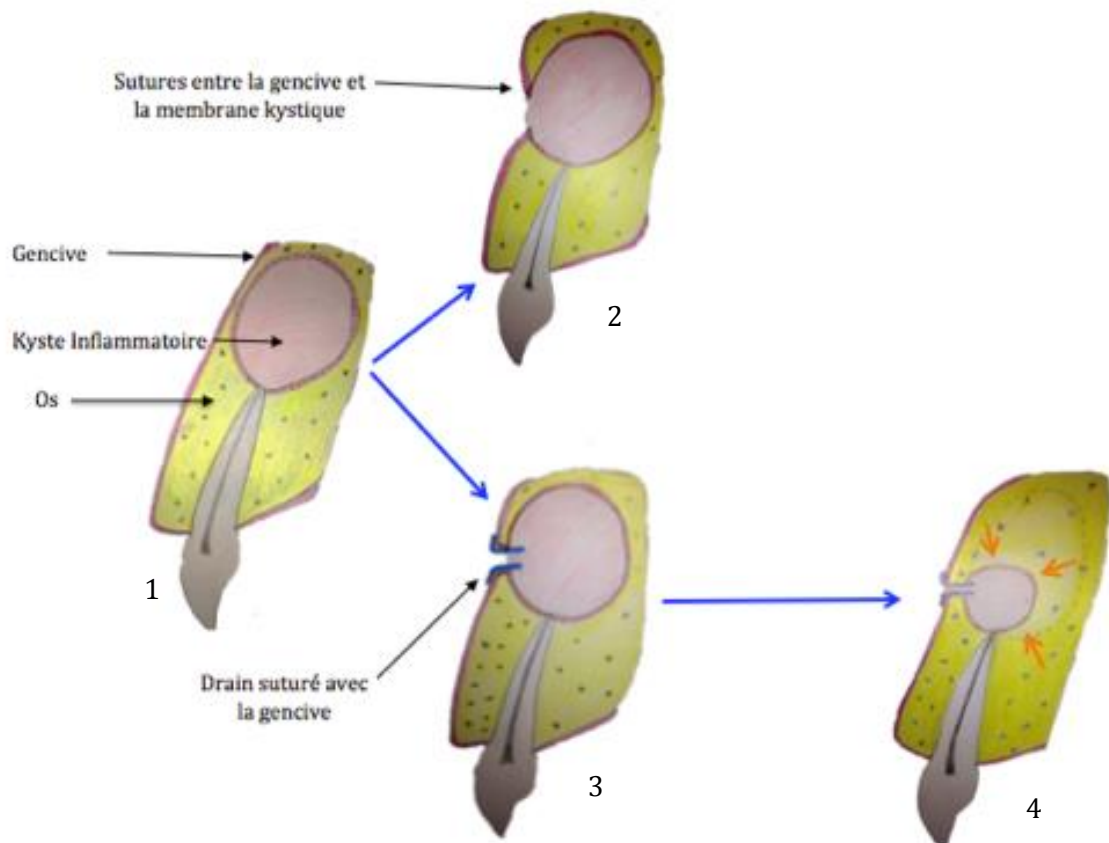


Figure 1. Schémas illustrant la marsupialisation (2) et la décompression (3). Le schéma (1) représente une dent avec un kyste d'origine inflammatoire volumineux soufflant la corticale vestibulaire. La régression du kyste suite à une décompression (3) permet une réossification (4).

En 1932 E.B. Dowsett a conclu que l'énucléation conduisait souvent à l'infection de la plaie et à l'échec du traitement. Thomas décrit la décompression en 1947 et pointe ses avantages qui sont (2,5) :

- le maintien de la vitalité pulpaire,
- la préservation du nerf alvéolaire inférieur, des sinus,
- la prévention de la fracture de la mandibule,
- un faible risque de récurrence.

Ainsi, la décompression apparaît comme une technique plus conservatrice par rapport à l'énucléation.

2.2 Mécanisme moléculaire de la décompression et de la marsupialisation

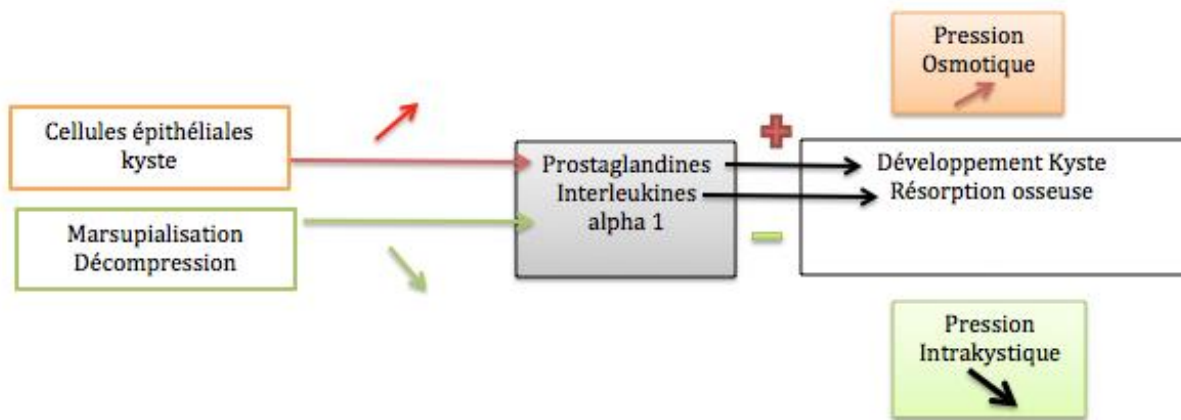


Figure 2. Schéma montrant l'effet des cellules épithéliales du kyste et de la décompression sur l'os et le kyste

En présence d'un kyste inflammatoire, la pression osmotique augmente sous l'action des prostaglandines et des interleukines alpha 1 conduisant au développement du kyste avec résorption osseuse. A l'inverse, la marsupialisation et la décompression, diminuent la pression intrakystique et semblent changer l'environnement local. En effet, une diminution de la sécrétion des prostaglandines et des interleukines alpha 1 est observée. Elle est associée à une inhibition de la résorption osseuse voire même à une réossification du site (2,14,15).

2.3 Indications et critères de choix

La décompression est indiquée pour :

- des lésions volumineuses
- lorsque l'on souhaite réaliser un traitement conservateur (16)
- passer d'un traitement complexe à simple

Le choix du traitement par décompression est généralement déterminé par :

- la taille,
- l'emplacement
- le type de pathologie rencontrée.

L'indication la plus fréquente est pour le traitement des tumeurs odontogènes kératokystiques (8,12,17,18).

2.4 Avantages

La décompression kystique est une technique conservatrice et peu invasive qui permet :

- d'éviter une lésion du nerf alvéolaire inférieur, une fracture de la mandibule, de léser le plancher du sinus maxillaire et des fosses nasales,
- de préserver la vitalité de certaines dents et d'en diminuer leur mobilité,
- d'éviter une énucléation invasive (5,17),
- une énucléation ultérieure plus aisée (11,12,19),
- la réossification partielle ou totale du site, évitant le recours à un comblement osseux et facilitant la pose d'implant (20),
- de maintenir la fonction et de préserver l'esthétique (21).

La décompression peut être réalisée sous anesthésie locale.

2.5 Inconvénients

Malgré ses avantages sur l'énucléation, la décompression présente certains inconvénients :

- Elle nécessite un contrôle régulier chez le dentiste
- La durée de traitement est allongée
- Des soins locaux quotidiens sont nécessaires
- Une inflammation des tissus peut survenir (12) et être causée par un dispositif de drainage (tube) ou les fils de suture (12)
- Une lésion située en secteur postérieur peut être difficile d'accès
- La perte des points de sutures ou du tube (16) nécessite une réintervention.
- Une malposition du tube peut de même causer de l'inconfort au patient. Le drain ne doit pas perturber l'occlusion du patient.
- Même sans énucléation, une analyse anatomopathologique est nécessaire.

2.6 Contre-indications

- Si le patient est non coopérant
- Si la lésion est peu étendue et n'interfère pas avec les structures adjacentes
- S'il existe un doute sur la nature de la lésion : bénigne ou maligne

3. Protocole clinique de la décompression

3.1 Matériels

Le tube de drainage doit au moins remplir les conditions suivantes :

- avoir une conception qui l'empêche de tomber dans la cavité osseuse ou pouvant s'en déloger

- avoir un diamètre inférieur à 5 mm et n'interférant pas avec la mastication quotidienne;

- être fixé facilement au tissu mou autour de lui avec des sutures;

- permettre au patient un nettoyage quotidien facile de la cavité kystique par son ouverture

- ne pas entraver l'hygiène et ne pas accumuler de particules alimentaires (le cathéter ne doit pas être poreux) pendant la durée de ses fonctions (semaines et mois) (22).

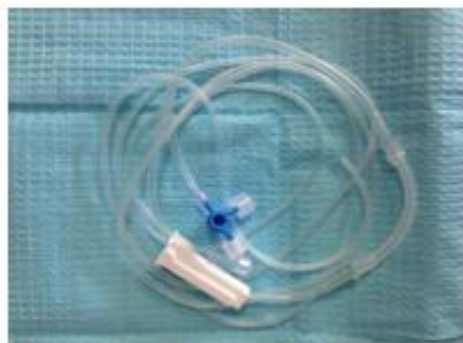Il n'existe pas de drain préfabriqué pour la réalisation de décompression de kyste maxillaire. Ainsi, Tolstunov et coll. utilisent différents dispositifs. Un cathéter des voies respiratoires du nasopharynx, un cathéter urétral (habituellement pédiatrique), une canule nasale ou une section de polyéthylène d'une voie intraveineuse fixée avec de la soie, du nylon, ou des points de sutures de proline sont parmi les matériaux les plus couramment utilisés (12). Pour une pratique courante, des tubulures d'irrigation peuvent être utilisées (celles utilisées pour les moteurs d'implantologie par exemple).

Il nous faut donc à disposition :

- une tubulure chirurgicale
- un bistouri
- une lampe à alcool
- une spatule à ciment

Le protocole de fabrication du drain est le suivant :

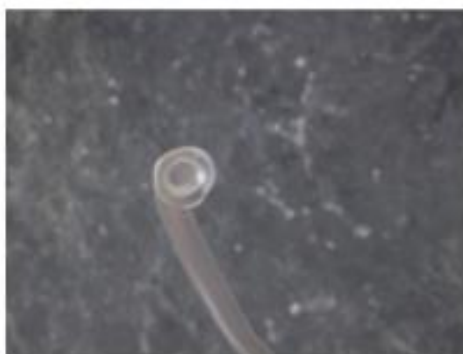- Une extrémité de la tubulure est appliquée sur la spatule préalablement chauffée pendant quelques secondes
- La collerette du drain va se former
- Pour enlever sans difficulté le drain de la spatule, la chaleur est diminuée en soufflant dessus
- Le futur drain est découpé à la longueur voulue, à peu près 3,5cm à l'aide d'un bistouri
- Le drain est désinfecté dans de l'alcool à 90° avant de le placer dans la cavité kystique



1



2



3



4

Figure 3. Une tubulure d'aspiration chirurgicale (1) est découpée 'avec un bistouri (2). Son extrémité est appliquée sur une spatule chauffée modérément. Après avoir soufflé dessus, elle est décollée et on obtient une collerette (3). Elle est découpée à la longueur voulue et le drain est ainsi réalisé (4)

3.2 Protocole

La décompression d'un kyste se déroule selon le protocole suivant (23) :

- Anesthésie locale
- Incision verticale au milieu de la lésion kystique jusqu'au contact osseux s'il est présent
- Décollement des berges
- Ostéotomie : pratiquée en réalisant une fenêtre pour accéder à la lésion avec une fraise boule chirurgicale sous irrigation
- Drainage de la cavité avec une aspiration
- Biopsie avec une curette et/ou une pince gouge, pour écarter toute potentialité de lésion maligne. Le prélèvement est placé dans du formol et est envoyé au laboratoire pour un examen anatomopathologique
- Mise en place d'un drain suturé aux berges avec du fil de suture

Un nettoyage quotidien sera réalisé par le patient avec de la Chlorhexidine 0,12% et du sérum physiologique à l'aide d'une seringue. Un suivi clinique et radiologique régulier du patient seront effectués par le praticien. La fin du traitement sera fonction de la taille, de la dimension, de l'évolution de la lésion. Le drain sera déposé, une fois le traitement terminé et une énucléation et curetage de la lésion restante seront réalisés si nécessaire.

Plusieurs techniques de fixation ont été étudiées dans la littérature mais aucun consensus à ce jour n'est écrit :

- Tolstunov et al en 2008 utilisent un tube intraveineux et du fils de suture non résorbable 4.0 pour fixer le cathéter aux tissus mous. (Cf. Cas Clinique)
- Kolokythas en 2011 fixe un tube en polyéthylène avec du fil de ligature de calibre 28 qui maintient le tube autour de la dent adjacente. Cette technique est indiquée pour les kystes des régions postérieures où il existe une difficulté d'accès et donc une difficulté à suturer.

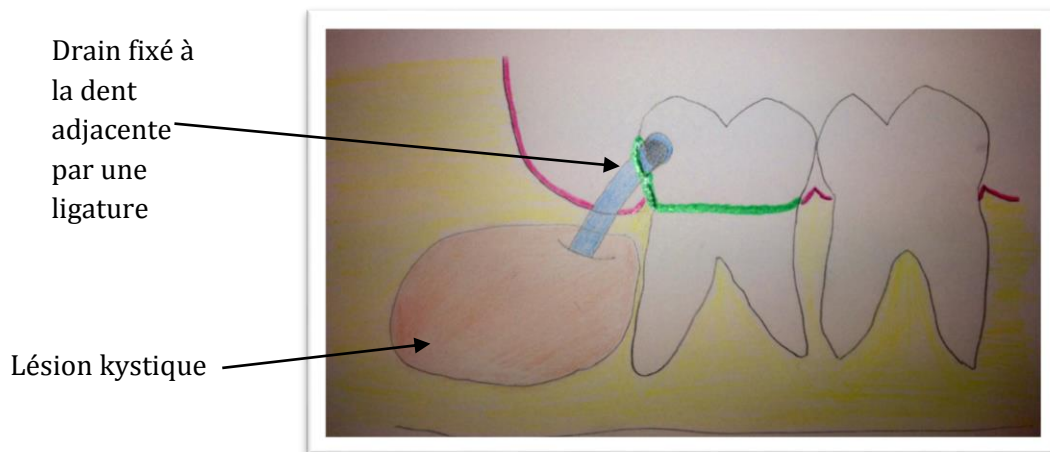


Figure 4. Schéma illustrant la technique de Kolokythas (5)

Le tube est solidement fixé avec le fil de ligature autour de la dent au niveau du collet, en s'assurant :

- de la stabilité du tube
- que l'ouverture de la lésion soit conservée
- qu'elle n'interfère pas avec les dents antagonistes (12).

- Swantek et al en 2012 fixent le drain avec des vis de fixation à os. La muqueuse environnante est suturée (24).

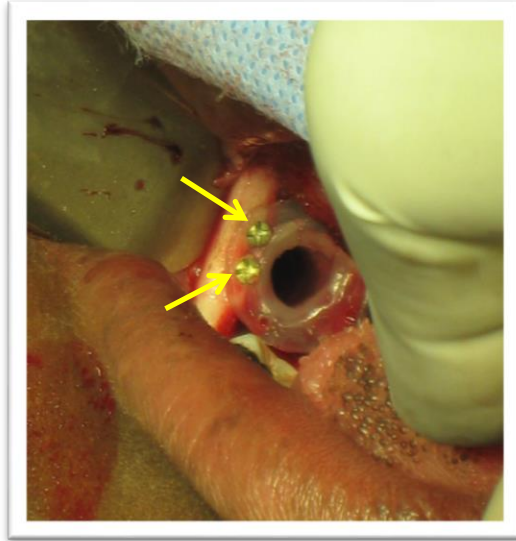


Figure 5. Photo montrant la fixation du drain par des vis de fixation (flèches jaunes) (18)

- Catunda et al en 2013, suggèrent un nouveau dispositif de décompression en utilisant une partie d'une seringue de type Luer. Ce dispositif est facile à adapter et à utiliser. Il offre les avantages d'être peu coûteux, stérile, et disponible en ambulatoire et à l'hôpital. Le choix du calibre de la seringue dépend de la taille de la tumeur et du tissu osseux périphérique disponible, déterminé grâce à des examens cliniques et d'imagerie. La fixation est réalisée avec des vis auto-taraudeuses à travers le rebord de la seringue (10).

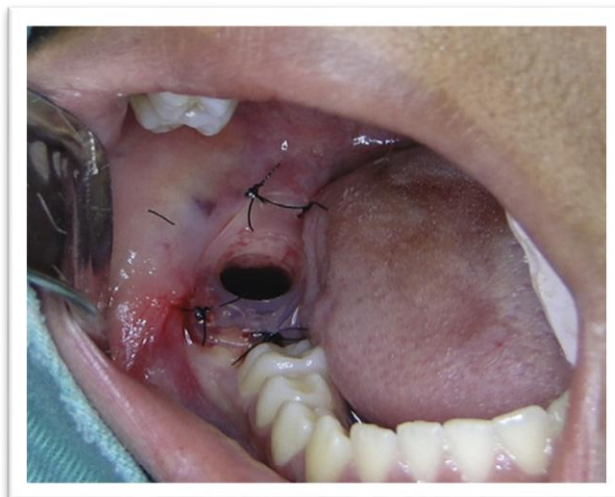


Figure 6. Technique de Catunda et al utilisant une seringue de type Luer (5)

4. Cas clinique

Un adulte de 25 ans, sans antécédents médicaux consulte au Pavillon Odontologie de l'hôpital de la Timone (Marseille) pour une tuméfaction jugale droite et gauche évoluant depuis 5 mois en relation avec des douleurs dentaires bilatérales au niveau des régions canines maxillaires.

4.1 Examen clinique

L'examen clinique révèle :

- des mobilités dentaires importantes des dents de 11 à 15,
- un test de sensibilité dentaire négatif de 11 à 15 et de 23,
- une volumineuse tuméfaction maxillaire droite et gauche,
- des adénopathies cervicales.
- des restaurations composites importantes sur 11,12, 22, 23 et plus petites sur 21
- un traitement endodontique sur 11

4.2 Examen radiologique

La radiographie panoramique dentaire révèle de volumineuses zones radioclares dans la région des bosses canines maxillaires droite et gauche.

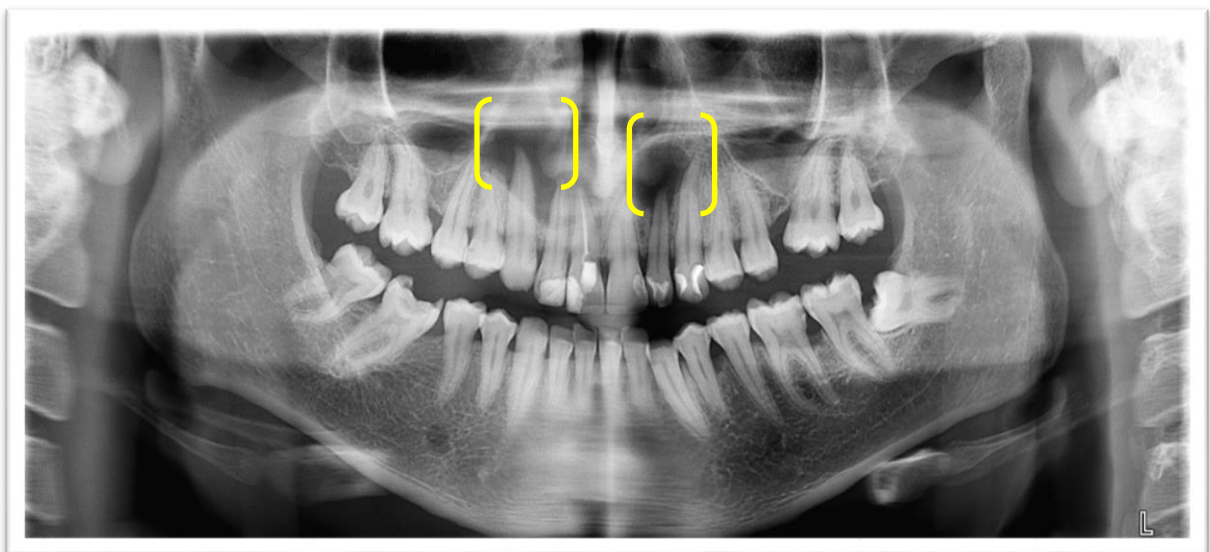


Figure 7. Radiographie panoramique, les parenthèses jaunes situent les lésions

4.3 Hypothèse diagnostique

Le diagnostic de kyste d'origine inflammatoire en rapport avec une nécrose pulpaire de 12 et 22 est supposé.

4.4 Examen complémentaire

Un examen complémentaire par CBCT (Planmeca Pro Max) a été réalisé. Il permet d'évaluer le volume de la lésion en trois dimensions, son étendue et ses rapports avec les autres structures anatomiques adjacentes : fosses nasales, sinus maxillaire, nerf alvéolaire inférieur. Il est représentatif de l'état initial pré-opératoire de la lésion, et il permet de déterminer l'évolution favorable ou défavorable de la lésion.

4.5 Propositions thérapeutique

L'énucléation kystique en première intention étant trop délabrante, le choix d'une décompression par mise en place de drains bilatéraux placés en muqueuse vestibulaire a été décidée. Ce traitement a été effectué en l'absence de certitude diagnostique afin de préserver les structures adjacentes (le plancher des fosses nasales).

4.6 Examen anatomopathologique

L'examen anatomopathologique est une obligation médico-légale afin de vérifier la malignité ou non de la lésion et de confirmer un diagnostic.

Dans ce cas clinique, une biopsie du tissu a été réalisée le jour de la pose du drain à l'aide d'une curette. L'échantillon prélevé a été placé dans du formol et envoyé au laboratoire. Le compte-rendu anatomo-pathologique met en évidence un tissu conjonctif fibreux avec en bordure une très forte réaction inflammatoire polymorphe. Des cellules inflammatoires lymphoplasmocytaires et des polynucléaires neutrophiles ont été observés ainsi que la présence de nombreux petits vaisseaux. Sur l'ensemble des coupes réalisées aucune structure épithéliale n'a été mise en évidence. Le diagnostic positif est un granulome para dentaire conjonctivo-kystique de nature bénigne.

Un deuxième examen anatomopathologique devra être réalisé après l'énucléation finale de la lésion afin de confirmer le diagnostic.

4.7 Prise en charge thérapeutique du secteur 1

4.7.1 Lecture du cone beam pré-opératoire, T0

Un plan de référence a été déterminé pour avoir une lecture identique pour chaque cone-beam. Ce plan suit la ligne des collets de toute l'arcade. Sur la coupe axiale, des points centrés sur les chambres pulpaires sont reliés entre eux pour réaliser la coupe panoramique. Les coupes de reconstitutions sont espacées de 1mm.

Ces réglages étant fixés, nous pouvons collecter les données au cours de la cicatrisation :

- à 6 mois, 1 an, 1 an ½ pour le secteur 1
- à 6 mois et 1 an pour le secteur 2

Le traitement du secteur 2 a été effectué 6 mois après le secteur 1.

Les données du cone beam sont interprétées par un logiciel d'analyse et de planification 2D/3D : Romexis (Planmeca).

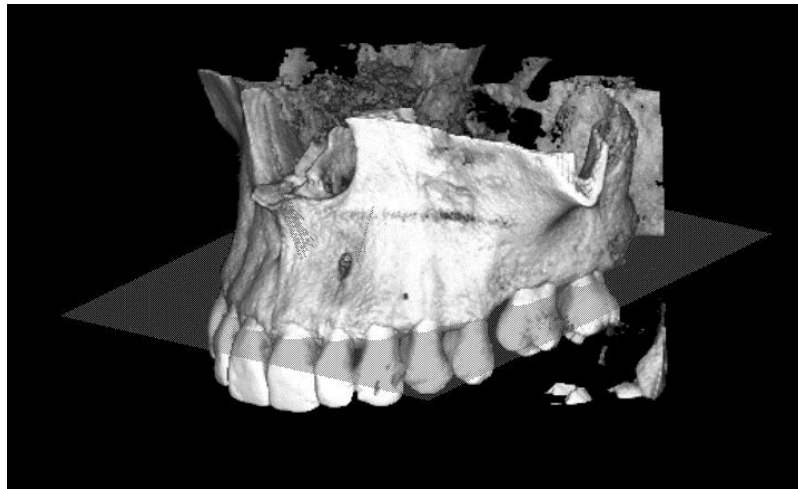


Figure 8. Illustration du plan de référence

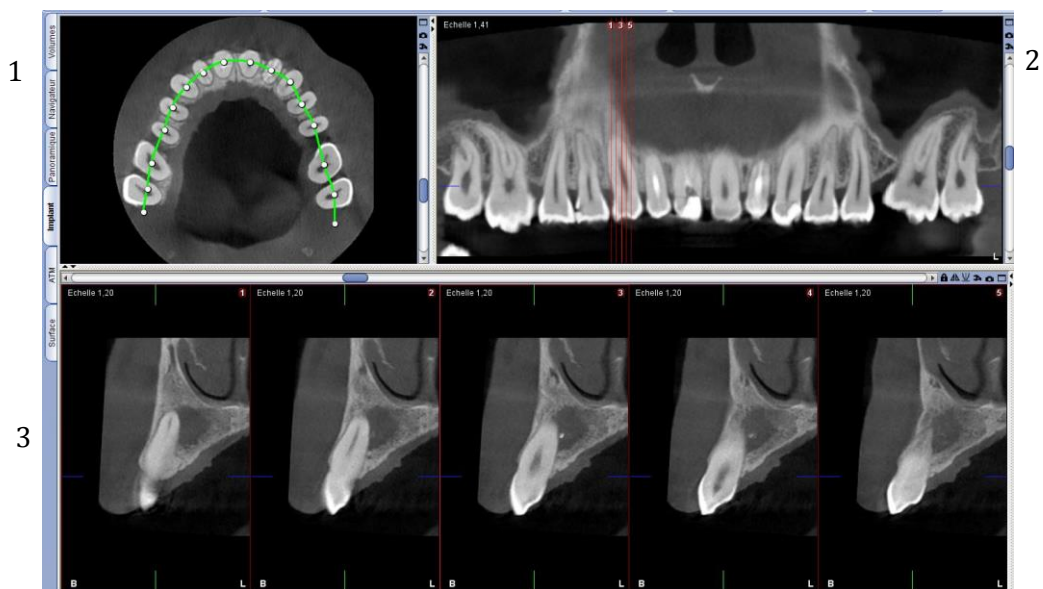


Figure 9. Les points centrés sur la chambre pulpaire de chaque dent reliés par la ligne verte (1) permettent de réaliser la coupe panoramique (2) et ainsi d'obtenir des coupes transversales centrées sur 13 (3)

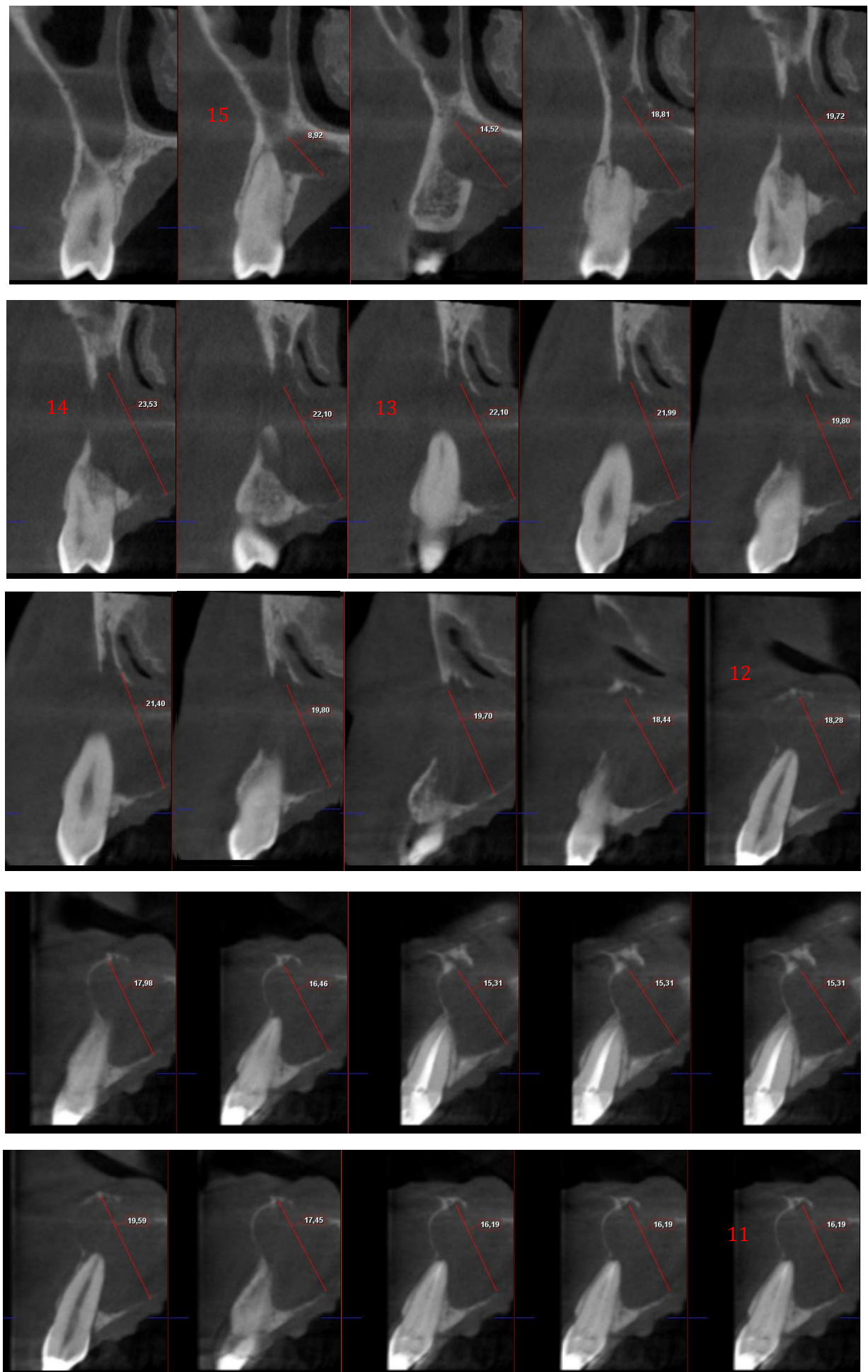


Figure 10. Coupes transversales de reconstitution de la dent 15 à 11, à T0

Pour mesurer le diamètre de la lésion, un même repère vestibulo-palatin a été choisi pour chaque coupe. La mesure s'étend de la diagonale du point le plus apico-vestibulaire de la lésion au point le plus corono-palatin.

Les coupes de reconstitution ont été réalisées tous les 1 mm afin de mesurer la longueur mésio-distale de la lésion radio-claire qui est de 16mm.

La lésion s'étend de la 11 à la 15. Une absence de corticale au niveau de la 14 et de la 13 est observée et il existe une difficulté à visualiser les parties anatomiques adjacentes.

Numéro de la dent	Diamètre de la lésion en mm
11	16,19
12	18,28
13	22,10
14	23,53
15	8,92

Figure 11. Tableau des diamètres de la lésion pour chaque dent de 11 à 15, à T0, en mm

4.7.2 Phase chirurgicale

La phase chirurgicale est réalisée selon le protocole décrit plus haut. La mise en place d'un dispositif de décompression kystique est effectuée dans le secteur 1 sous anesthésie locale par une voie d'abord vestibulaire. Le drain radio-opaque est inséré après drainage de la cavité avec une aspiration. Une biopsie de la membrane kystique est réalisée et envoyée pour un examen anatomopathologique le même jour que l'intervention.

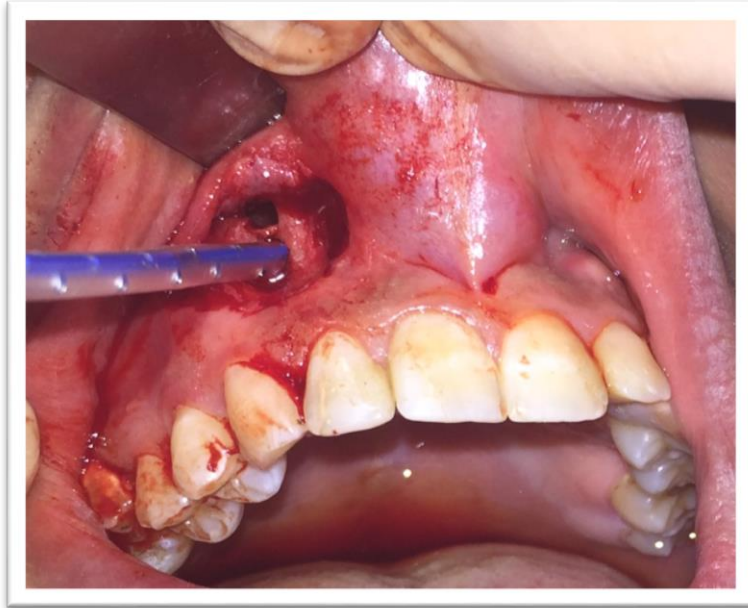


Figure 12. Photographie de l'intervention du secteur 1 montrant la mise en place du drain au niveau de la fenêtre kystique

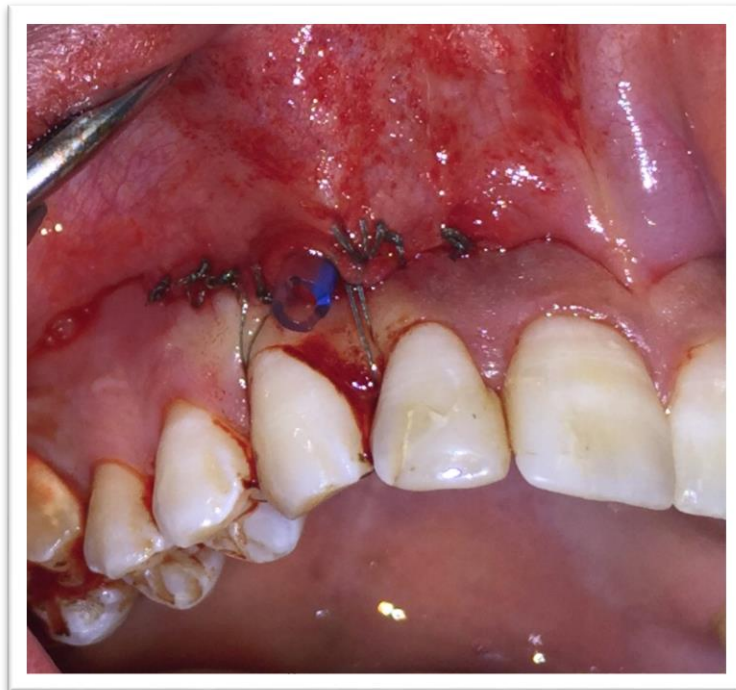

Figure 13. Photographie montrant le drain inséré avec du fil de suture (Vicryl 4/0)

Une irrigation à la Chlorhexidine 0,12% trois fois par jour est réalisée par le patient.

1 mois après l'intervention, le secteur 1 est devenu asymptomatique et la mobilité dentaire a disparu.

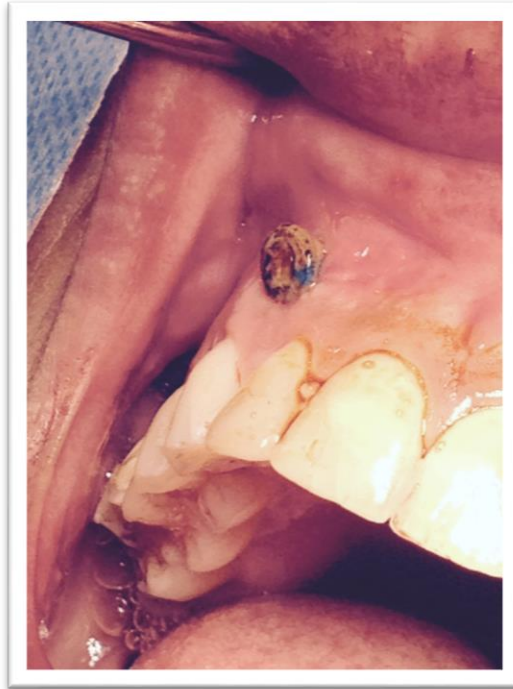


Figure 14. Photographie montrant la muqueuse alvéolaire et le drain lors d'un contrôle

4.7.3 Résultats à 6 mois post opératoires

Six mois après le premier CBCT et cinq mois après la pose du drain, le traitement endodontique de 12 est réalisé, le traitement de la 11 ayant déjà été réalisé.

La symptomatologie clinique a disparu. Les tuméfactions jugales et les mobilités dentaires ont disparues et la sensibilité pulpaire de 13 et 14 a été retrouvée.

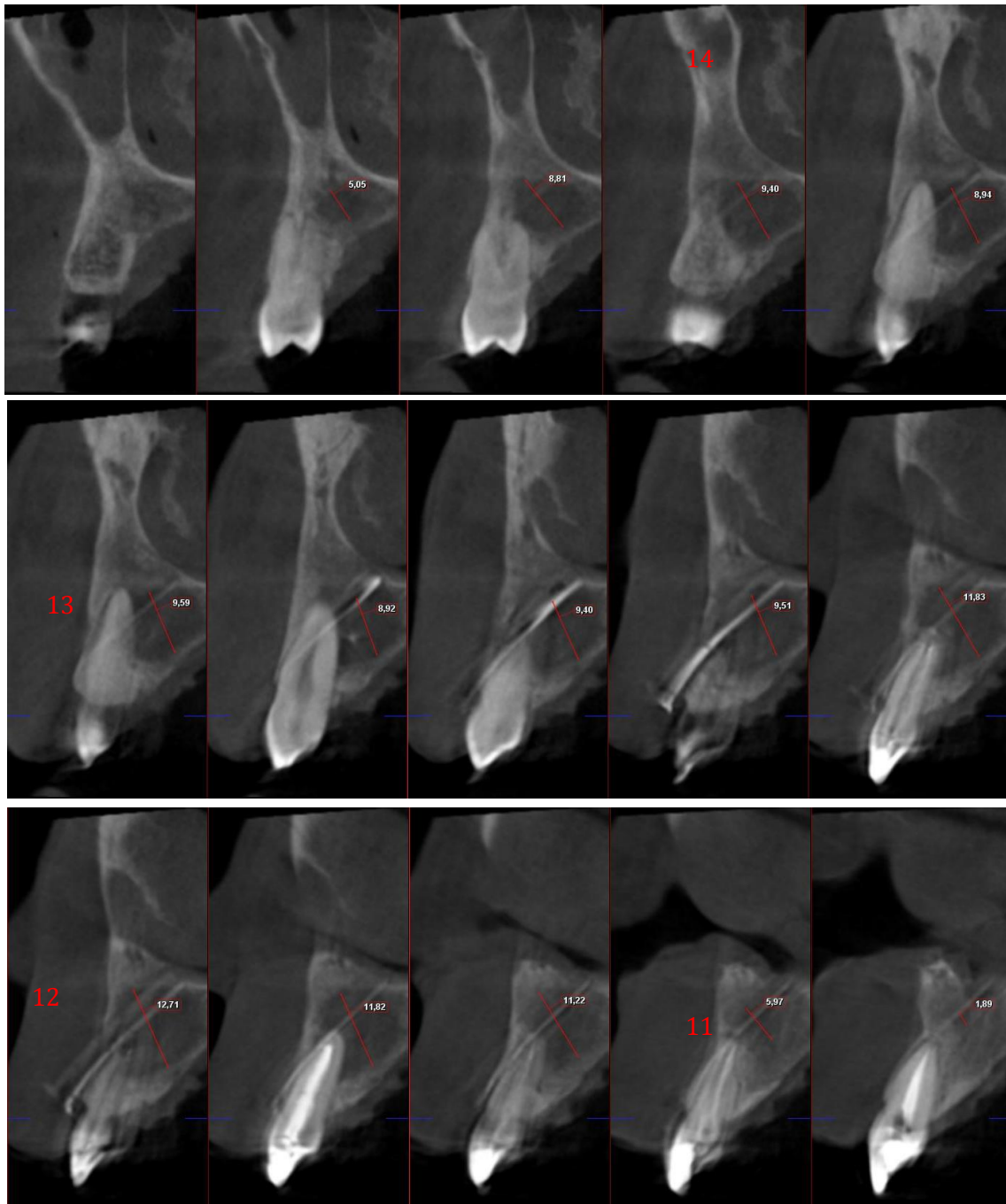


Figure 15. Coupes transversales de reconstitution de la dent 14 à 11, à 6 mois post opératoire. NB : Le drain est visible.

La lésion s'étend de 14 à 11 sur 12 mm. Le drain est visible sur les coupes entre les dents 13 et 12. Une corticale vestibulaire reformée peut être observée, ainsi que des limites plus précises des parties anatomiques supérieures et une réossification.

Numéro de la dent	Diamètre de la lésion en mm
14	9,40
13	9,59
12	12,71
11	5,97

Figure 16. Tableau des diamètres de la lésion pour chaque dent, de 11 à 15, à 6 mois post opératoire, en mm

En 6 mois, le résultat est encourageant avec une réduction de 4 mm en mésio-distal des longueurs mesurés, une régénération osseuse visible à l'examen CBCT et, une absence de mobilité dentaire. La longueur mésio-distale est passée de 16 mm à 12 mm.

4.7.4 Résultats à 1 an post opératoire

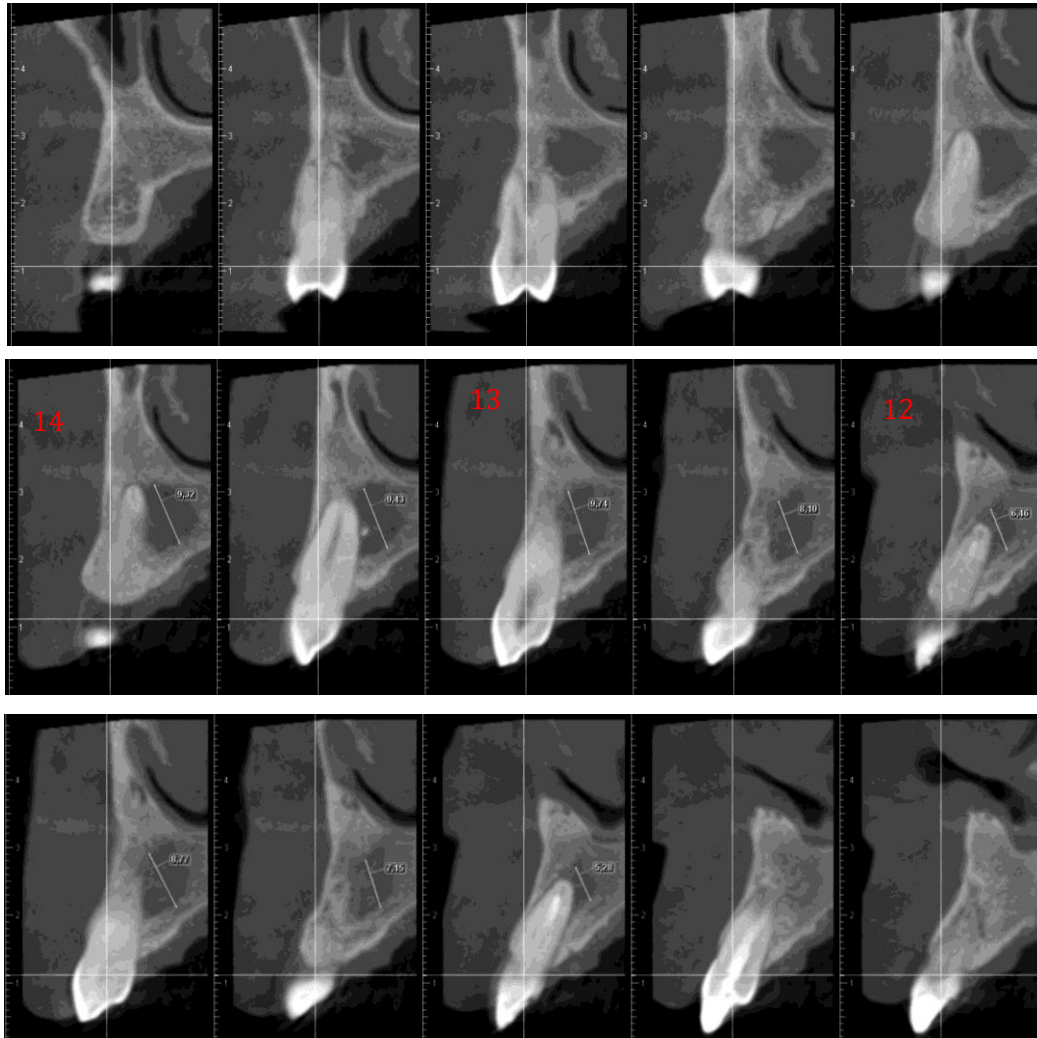


Figure 17. Coupes transversales de reconstitution de la dent 14 à 12, à 1 an post opératoire

La lésion s'étend sur 9 mm, de la 14 à la 12. Une réossification est observée. En 1 an la radio clarté a disparu au niveau de 11 et 15.

Numéro de la dent	Diamètre de la lésion en mm
14	9,32
13	9,74
12	6,46

Figure 18. Tableau des diamètres de la lésion pour chaque dent, de 11 à 15, à 1 an post opératoire, en mm

4.7.5 Résultats à 1 an ½ post opératoire

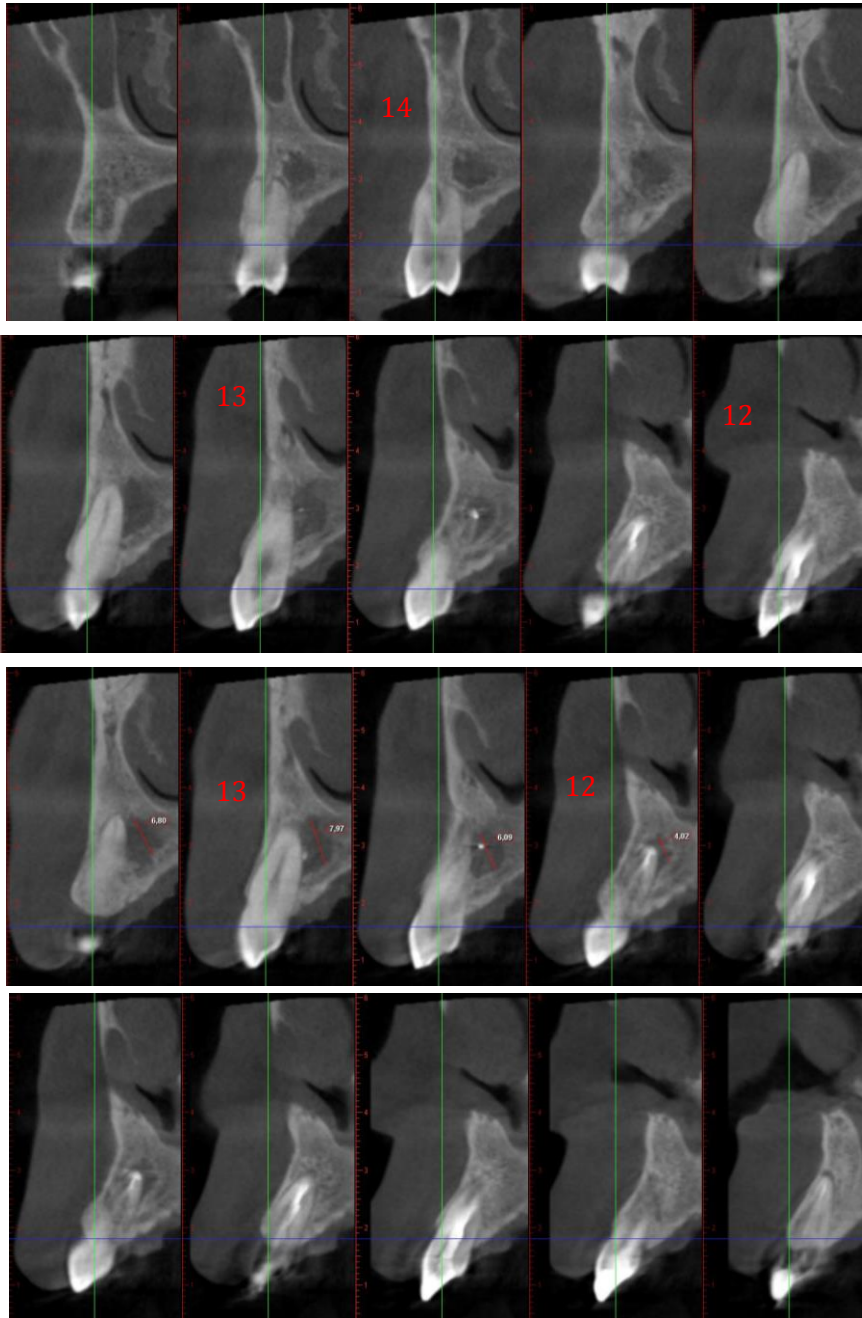


Figure 19. Coupes transversales de reconstitution de la dent 14 à 12, à 1 an et demi post opératoire

La longueur mésio-distale s'étend sur 7 mm de 14 à 13.

Numéro de la dent	Diamètre de la lésion en mm
Entre 14 et 13	6,80
13	7,97
12	4,02

Figure 20. Tableau des diamètres de la lésion pour chaque dent, de 11 à 15, à 1 an et demi, en mm

4.8 Prise en charge thérapeutique du secteur 2, 6 mois après le secteur 1

4.8.1 Lecture du Cone Beam pré-opératoire, T0

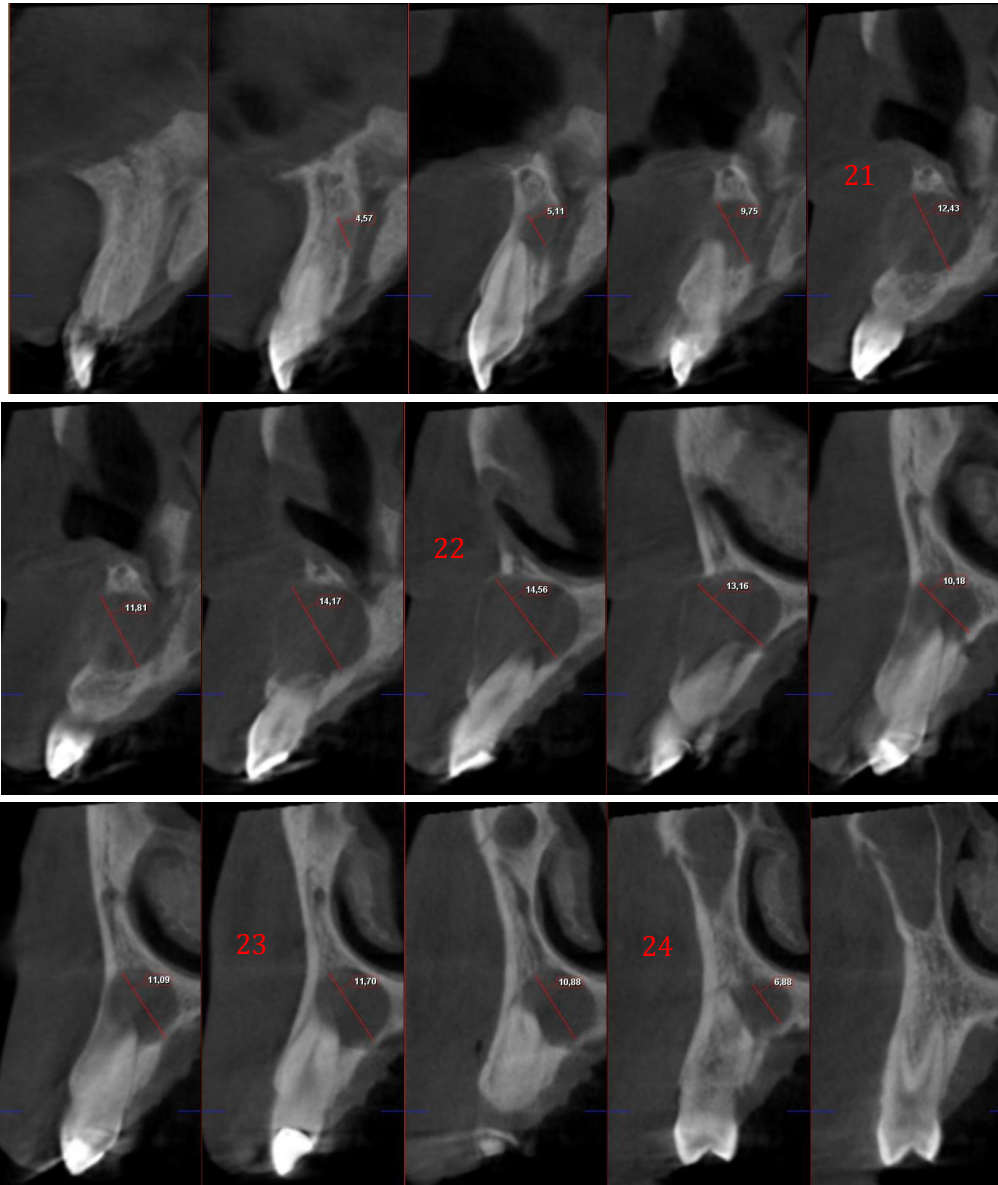


Figure 21. Coupes transversales de reconstitution de la dent 21 à 24, à T0

La lésion s'étend de la 21 à 24. Elle mesure 12 mm.

Numéro de la dent	Diamètre de la lésion en mm
21	12,43
22	14,56
23	11,70
24	6,88

Figure 22. Tableau des diamètres de la lésion pour chaque dent, de 21 à 24, à T0, en mm

4.8.2 Phase chirurgicale

Le traitement endodontique de la 22 est réalisé, la lésion étant en rapport avec cette dent et répondant négativement au test de la sensibilité pulpaire.

Un second dispositif de drainage du secteur 2 est mis en place.

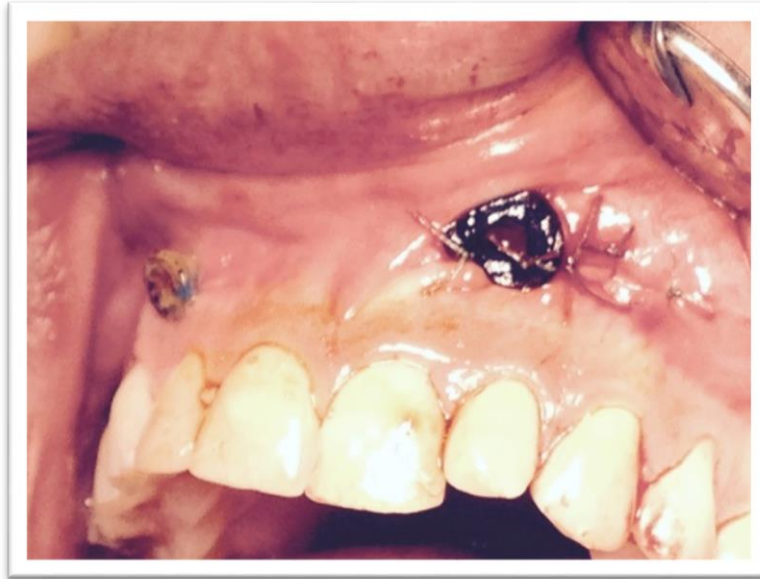

Figure 23. Photographie post opératoire du secteur 2

4.8.3 Résultats à 6 mois post-opératoire

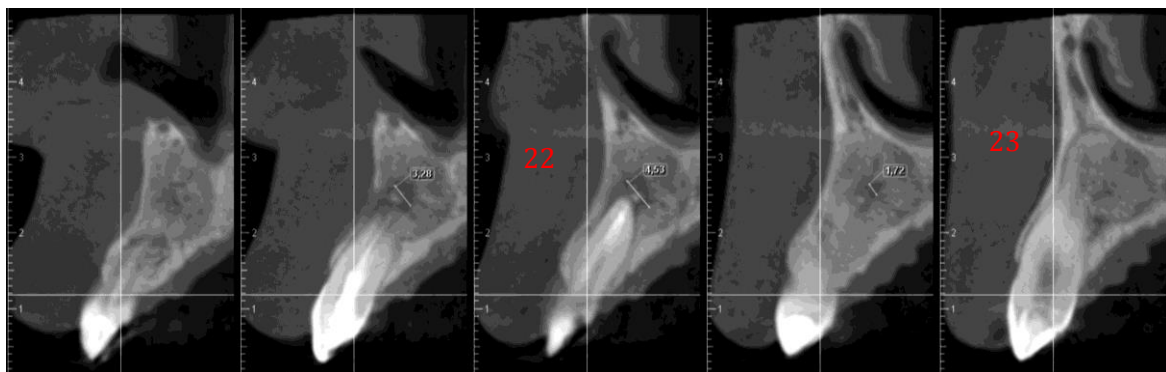


Figure 24. Coupes transversales de reconstitution de la dent 22 à 23, à 6 mois post opératoire

La lésion s'étend sur 3 mm au niveau de 22. Une radio opacité sur 21 et 23 est observée. Le diamètre de la lésion au niveau de 22 est de 4,53 mm.

4.8.4 Résultats à 1 an post opératoire

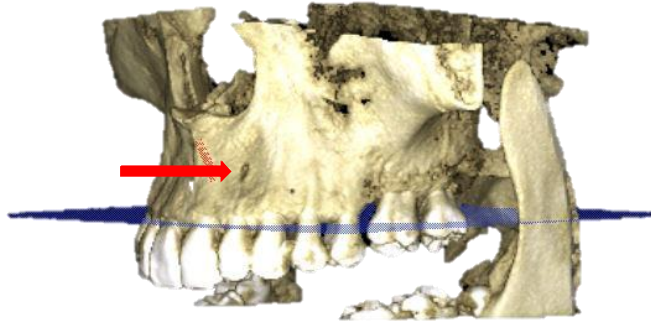


Figure 25. Reconstruction 3D montrant une réossification presque complète au niveau de 22

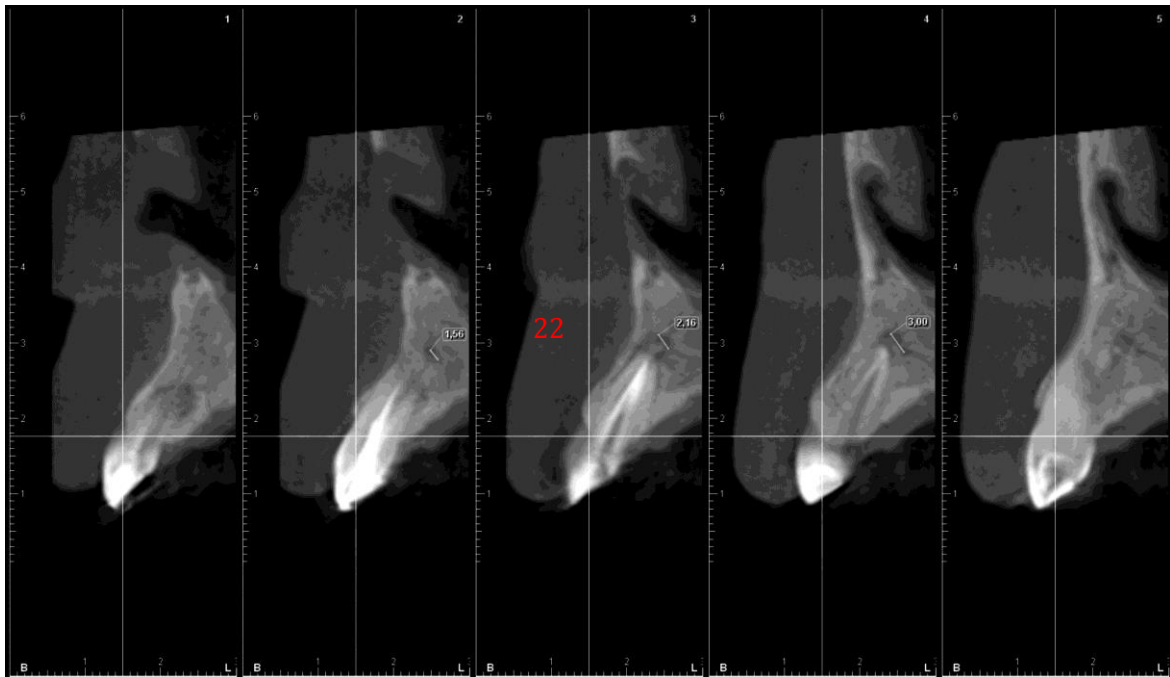


Figure 26. Coupes transversales de reconstitution de la dent 22, à 1 an pos opératoire

La lésion s'étend sur 3 mm au niveau de 22. Le diamètre de la lésion au niveau de 22 n'est plus que de 3 mm.

4.9 Analyse des résultats

Longueur en mm du secteur 1	
T0	16
+ 6 mois	12
+ 1 an	9
+ 1 an ½	7

Figure 27. Tableau récapitulatif de la longueur mésio-distale de la lésion au niveau du secteur 1 en mm

Longueur en mm du secteur 2	
T0	12
+ 6 mois	3
+ 1 an	3

Figure 28. Tableau récapitulatif de la longueur mésio-distale de la lésion au niveau du secteur 2 en mm

	15	14	13	12	11
T0	8,92	23,53	22,10	18,28	16,19
+ 6 mois	0	9,40	9,59	12,71	5,97
+ 1 an	0	9,32	9,74	6,46	0
+ 1 an et ½	0	6,80	7,97	4,02	0

Figure 29. Tableau récapitulatif représentant les diamètres de la lésion en mm au niveau du secteur 1

	21	22	23	24
T0	12,43	14,56	11,70	6,88
+ 6 mois	0	4,53	0	0
+ 1 an	0	3	0	0

Figure 30. Tableau récapitulatif représentant les diamètres de la lésion en mm au niveau du secteur 2

Les résultats suggèrent que cette technique est efficace, et conservatrice.

En 1 an et demi nous avons observé une réossification de 9 mm en longueur d'os au niveau du secteur 1 après décompression, soit un gain de plus de 50%.

Au secteur 2, nous avons gagné 9 mm en 1 an soit environ un gain de 75%.

4.10 Discussion

Le cas clinique développé précédemment est intéressant pour plusieurs raisons :

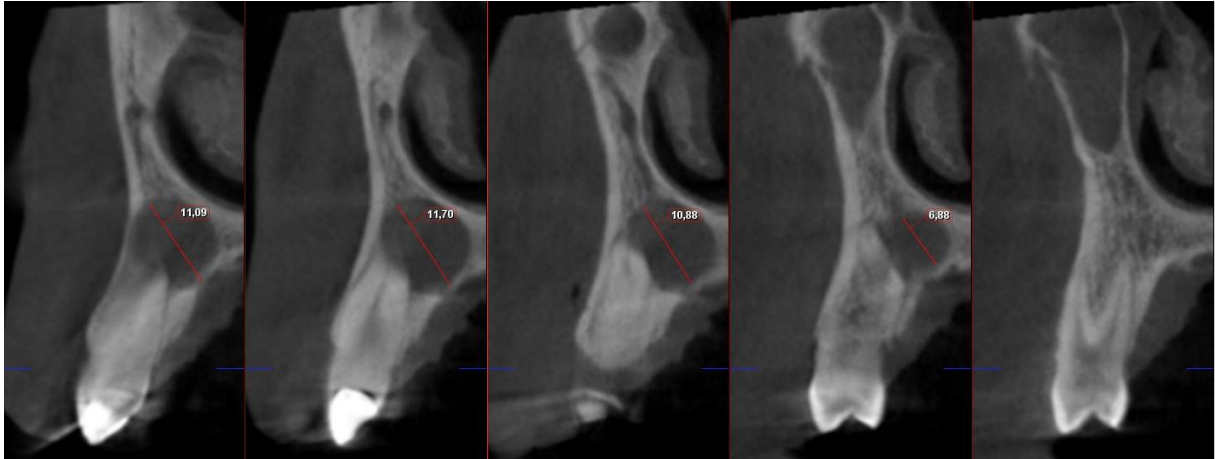
- Il s'agit de kystes bilatéraux, qui ont été traités avec la même méthode.
- Une réossification a été observée dans les 2 cas.
- Certaines dents ont retrouvés une sensibilité pulpaire.
- Une disparition de la mobilité dentaire a également été observée.

L'étude de Zaho et al (25), ainsi que celle de Shudou et al (26), confirment toutes deux l'efficacité de cette technique en terme de réossification.

Nous avons donc à notre disposition une technique simple qui peut être réalisée dans chaque cabinet dentaire. Des corticales vestibulaire et/ou palatines amincies avec la croissance du kyste se sont reconstituées. En réalisant une énucléation en première intention, la réossification n'aurait probablement pas été totale. La décompression permet donc d'être moins agressif et conservateur. Une communication bucco-nasale a pu être ainsi évitée. Cette technique a montré son efficacité et permet donc une diminution de la morbidité comme rapportée dans le cas de Garde et al. (27) Une énucléation finale aurait pu être réalisée dans des conditions plus favorable mais le patient a été perdu de vu.

Face à deux lésions bilatérales, il aurait été judicieux de réaliser une énucléation d'un coté et une décompression de l'autre afin de comparer les deux techniques. Il serait intéressant de réaliser une étude comparative entre l'énucléation et la décompression avec un échantillon plus important de patients.

1



2

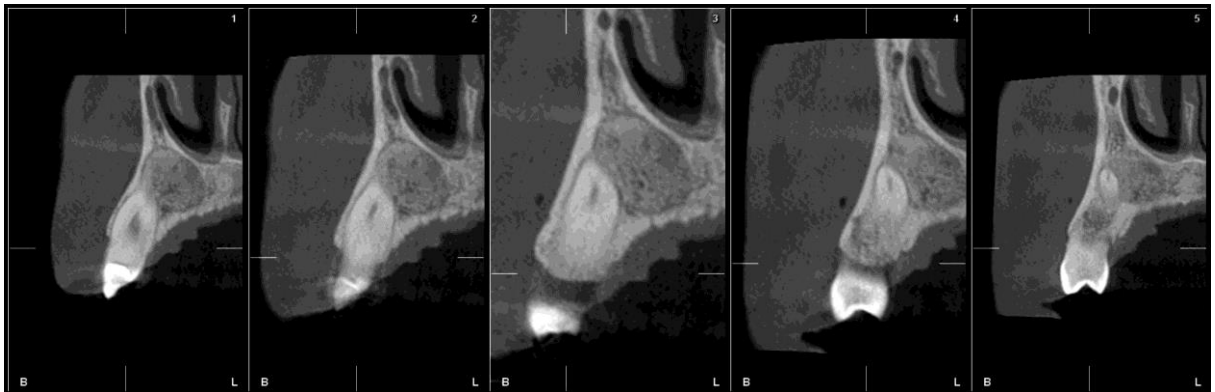


Figure 31. Coupes transversales de reconstitution montrant une lésion radioclaire (1) au niveau des dents 23 et 24 en juin 2015. Suivi de coupes montrant la réossification de 23 et de 24 observée 1 an après en Mai 2016, sans traitement endodontique

Ces coupes de reconstitutions illustrent bien l'efficacité de la technique de décompression. La dent 23 présente une lésion radioclaire (1) à la radiographie panoramique et au cone beam. Elle répond négativement au test de sensibilité pulpaire. Le diagnostic de kyste inflammatoire lié à la nécrose de 23 semble cohérent. Face à une telle lésion (1) et à la symptomatologie clinique, un traitement endodontique aurait été réalisé par la plupart des praticiens. En 1 an post opératoire (2), sans traitement endodontique, une radio opacité est observée, signe d'une réossification. Cette technique a permis de conserver la vitalité pulpaire.

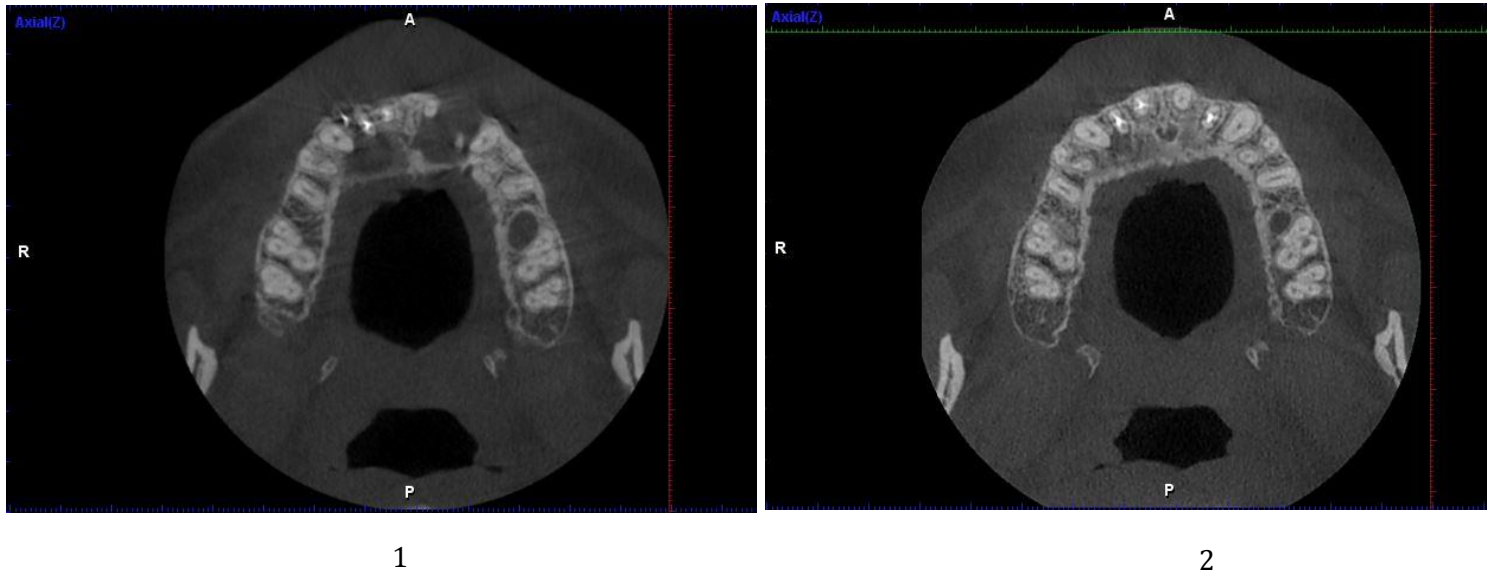


Figure 32. Coupe Axiale de Juin 2015 (1) et de Mai 2016 (2), 1 an post opératoire

La coupe axiale pré opératoire montre bien l'étendue de la lésion kystique qui rompt la corticale vestibulaire au niveau du secteur 2 et qui aminci la corticale palatine (1). En 1 an (2), la lésion radioclaire a pratiquement disparu. Les corticales se sont reconstituées. Une réossification quasi complète est observée suite à la décompression.

L'étude de Chiapasco et al (6) a évalué la cicatrisation osseuse après une énucléation chirurgicale de volumineux kystes mandibulaires. 29 patients ont été traités dont 2 perdus de vue. La réduction de la cavité et la densité osseuse ont été évaluées à 6, 12 et 24 mois avec une radiographie panoramique. La réduction moyenne d'une cavité résiduelle après une énucléation chirurgicale a diminué de 12,34% après 6 mois, de 43,46% après 12 mois, et de 81,30% après 24 mois. L'augmentation moyenne de la densité osseuse des cavités résiduelles était de 37% après 6 mois, 48,27% après 12 mois et 91,01% après 24 mois d'après cette même étude. Les résultats sont en accord avec les résultats du cas clinique mais, la morbidité est augmentée avec l'énucléation. En effet, sur les 27 patients traités dans cette étude, une parésie du nerf alvéolaire inférieur s'est produite dans 2 cas, laquelle a disparu spontanément après 3 et 6 mois. Avec une décompression ces parésies auraient pu être évitées. Il faut également noter que 40% des cas ont été réalisés sous anesthésie générale, d'où l'intérêt de la décompression qui se réalise sous anesthésie locale.

Conclusion

Le traitement habituel pour les kystes inflammatoires et les volumineuses lésions radio claires est l'énucléation, voire l'extraction de la ou des dents affectées. Le diagnostic et le traitement précoce de ces lésions revêt ainsi une grande importance. Dans les cas des traitements des kystes folliculaires ou naso-palatin, la décompression sera d'autant plus envisagée. Notre attitude sera ainsi la plus conservatrice possible (21). Cette thérapeutique pourrait être appliquée aux traitements de certains type d'améloblastome unicystique (28) (20), mais à ce jour, peu de cas ont été recensé.

La décompression améliore donc l'environnement parodontal de la ou des dents en rapport avec la lésion kystique. Dans certains cas de lésions péri apicales où l'extraction est indiquée, comme pour des fractures ou fêlures dentaires, cet acte pourrait être réalisé avant l'avulsion. Cela permettrait :

- une réossification,
- moins de défaut osseux,
- une corticale vestibulaire/linguale ou palatine pourrait être retrouvée

L'environnement serait donc plus favorable pour la pose ultérieure d'implant.

Ainsi avec une bonne motivation du patient, une bonne hygiène il semble plus judicieux de réaliser une technique de décompression pour les lésions kystiques étendues. Cette technique conservatrice a montré son efficacité et permet d'éviter une chirurgie plus invasive.

Bibliographie :

1. G. Sauveur, L. Ferkdadji, E. Gilbert, M. Mesbah. Kystes des maxillaires. EMC - Médecine buccale 2008;3(1):1-21 [Article 28-550-G-10].
2. Castro-Núñez J. Decompression of Odontogenic Cystic Lesions: Past, Present, and Future. J Oral Maxillofac Surg. 2016 Jan;74(1):104.e1–104.e9.
3. Park H-S, Song I-S, Seo B-M, Lee J-H, Kim M-J. The effectiveness of decompression for patients with dentigerous cysts, keratocystic odontogenic tumors, and unicystic ameloblastoma. J Korean Assoc Oral Maxillofac Surg. 2014;40(6):260.
4. Sakkas N, Schoen R, Schulze D, Otten J-E, Schmelzeisen R. Obturator after marsupialization of a recurrence of a radicular cyst of the mandible. Oral Surg Oral Med Oral Pathol Oral Radiol Endodontology. 2007 Jan;103(1):e16–8.
5. Baranes M, Becmeur A-C, Maman L. Traitement d'un kyste dentigère par décompression chez un enfant de huit ans. In EDP Sciences; 2012 [cited 2016 Mar 10]. p. 03006. Available from: <http://www.sfco-congres.org/10.1051/sfmbcb/20125903006>
6. Chiapasco M, Rossi A, Motta JJ, Crescentini M. Spontaneous bone regeneration after enucleation of large mandibular cysts: A radiographic computed analysis of 27 consecutive cases. J Oral Maxillofac Surg. 2000 Sep;58(9):942–8.
7. B. Ruhin, F. Guilbert, J.-C. Bertrand. Traitement des kystes, tumeurs et pseudotumeurs bénignes des maxillaires. EMC - Médecine buccale 2008;3(1):1-13 [Article 28-550-V-10].
8. Perrin et al. Très grands kératokystes mandibulaires: mise au point. Rev Stomatol Chir Maxillofac. 2002 Sep;103(4):207–20.
9. Song IS, Park HS, Seo BM, Lee JH, Kim MJ. Effect of decompression on cystic lesions of the mandible: 3-dimensional volumetric analysis. Br J Oral Maxillofac Surg. 2015 Nov;53(9):841–8.
10. Catunda IS, Catunda RB, Vasconcelos BC do E, Oliveira HFL de. Decompression Device for Cavitary Bone Lesions Using Luer Syringe. J Oral Maxillofac Surg. 2013 Apr;71(4):723–5.
11. Pogrel MA. Treatment of Keratocysts: The Case for Decompression and Marsupialization. J Oral Maxillofac Surg. 2005 Nov;63(11):1667–73.
12. Kolokythas A, Schlieve T, Miloro M. Simple Method for Securing a Decompression Tube for Odontogenic Cysts and Tumors: A Technical Note. J Oral Maxillofac Surg. 2011 Sep;69(9):2392–5.

13. Torres-Lagares D, Segura-Egea JJ, Rodríguez-Caballero A, Llamas-Carreras JM, Gutiérrez-Pérez JL. Treatment of a large maxillary cyst with marsupialization, decompression, surgical endodontic therapy and enucleation. *J Can Dent Assoc.* 2011;77(77):b87.
14. Harris M. Odontogenic cyst growth and prostaglandin-induced bone resorption. *Ann R Coll Surg Engl.* 1978 Mar;60(2):85–91.
15. Ninomiya T, Kubota Y, Koji T, Shirasuna K. Marsupialization inhibits interleukin-1 α expression and epithelial cell proliferation in odontogenic keratocysts. *J Oral Pathol Med.* 2002 Oct;31(9):526.
16. Enislidis G, Fock N, Sulzbacher I, Ewers R. Conservative treatment of large cystic lesions of the mandible: a prospective study of the effect of decompression. *Br J Oral Maxillofac Surg.* 2004 Dec;42(6):546–50.
17. Anthony Pogrel M, Jordan RC. Marsupialization as a definitive treatment for the odontogenic keratocyst. *J Oral Maxillofac Surg.* 2004 Jun;62(6):651–5.
18. Gao L, Wang X-L, Li S-M, Liu C-Y, Chen C, Li J-W, et al. Decompression as a Treatment for Odontogenic Cystic Lesions of the Jaw. *J Oral Maxillofac Surg.* 2014 Feb;72(2):327–33.
19. Bodner L, Bar-Ziv J. Characteristics of bone formation following marsupialization of jaw cysts. *Dentomaxillofacial Radiol.* 1998;27(3):166–71.
20. Anavi Y, Gal G, Miron H, Calderon S, Allon DM. Decompression of odontogenic cystic lesions: clinical long-term study of 73 cases. *Oral Surg Oral Med Oral Pathol Oral Radiol Endodontology.* 2011 Aug;112(2):164–9.
21. Arjona-Amo M, Serrera-Figallo M-A, Hernández-Guisado J-M, Gutiérrez-Pérez J-L, Torres-Lagares D. Conservative management of dentigerous cysts in children. *J Clin Exp Dent.* 2015 Dec 1;7(5):e671–4.
22. Tolstunov L. Marsupialization Catheter. *J Oral Maxillofac Surg.* 2008 May;66(5):1077–9.
23. Buoro C, Chevalier H, Chopngui M, Cunat Rodriguez N, Eddhaoui A, Fronton P, et al. Traitement conservateur des grandes lésions d'origine endodontique. La technique de décompression. *Inf Dent.* 2016 Nov 23;98(40/41):20–6.
24. Swantek JJ, Reyes MI, Grannum RI, Ogle OE. A Technique for Long Term Decompression of Large Mandibular Cysts. *J Oral Maxillofac Surg.* 2012 Apr;70(4):856–9.

25. Zhao Y, Liu B, Han Q-B, Wang S-P, Wang Y-N. Changes in Bone Density and Cyst Volume After Marsupialization of Mandibular Odontogenic Keratocysts (Keratocystic Odontogenic Tumors). *J Oral Maxillofac Surg.* 2011 May;69(5):1361-6.
26. Shudou H, Sasaki M, Yamashiro T, Tsunomachi S, Takenoshita Y, Kubota Y, et al. Marsupialisation for keratocystic odontogenic tumours in the mandible: longitudinal image analysis of tumour size using 3D visualised CT scans. *Int J Oral Maxillofac Surg.* 2012 Mar;41(3):290-6.
27. Garde JB, Kulkarni AU, Dadhe DP, Deshmukh VB. Use of decompression tubes in the management of excessively large odontogenic keratocyst. *Case Rep.* 2012 Mar 27;1-5.
28. Xavier SP, de Mello-Filho FV, Rodrigues WC, Sonoda CK, de Melo WM. Conservative approach: using decompression procedure for management of a large unicystic ameloblastoma of the mandible. *J Craniofac Surg.* 2014 May;25(3):1012-4.

Table des figures :

FIGURE 1. SCHEMAS ILLUSTRANT LA MARSUPIALISATION (2) ET LA DECOMPRESSION (3). LE SCHEMA (1) REPRESENTE UNE DENT AVEC UN KYSTE D'ORIGINE INFLAMMATOIRE VOLUMINEUX SOUFFLANT LA CORTICALE VESTIBULAIRE. LA REGRESSION DU KYSTE SUITE A UNE DECOMPRESSION (3) PERMET UNE REOSSIFICATION (4).	4
FIGURE 2. SCHEMA MONTRANT L'EFFET DES CELLULES EPITHELIALES DU KYSTE ET DE LA DECOMPRESSION SUR L'OS ET LE KYSTE.....	5
FIGURE 3. UNE TUBULURE D'ASPIRATION CHIRURGICALE (1) EST DECOUPEE 'AVEC UN BISTOURI (2). SON EXTREMITE EST APPLIQUEE SUR UNE SPATULE CHAUFFEE MODEREMENT. APRES AVOIR SOUFFLE DESSUS, ELLE EST DECOLLEE ET ON OBTIENT UNE COLLERETTE (3). ELLE EST DECOUPEE A LA LONGUEUR VOULUE ET LE DRAIN EST AINSI REALISE (4).....	8
FIGURE 4. SCHEMA ILLUSTRANT LA TECHNIQUE DE KOLOKYTHAS (5)	10
FIGURE 5. PHOTO MONTRANT LA FIXATION DU DRAIN PAR DES VIS DE FIXATION (FLECHES JAUNES) (18)	11
FIGURE 6. TECHNIQUE DE CATUNDA ET AL UTILISANT UNE SERINGUE DE TYPE LUER (5).....	11
FIGURE 7. RADIOGRAPHIE PANORAMIQUE, LES PARENTHESES JAUNES SITUENT LES LESIONS	12
FIGURE 8. ILLUSTRATION DU PLAN DE REFERENCE	15
FIGURE 9. LES POINTS CENTRES SUR LA CHAMBRE PULPAIRE DE CHAQUE DENT RELIES PAR LA LIGNE VERTE (1) PERMETTENT DE REALISER LA COUPE PANORAMIQUE (2) ET AINSI D'OBTENIR DES COUPES TRANSVERSALES CENTREES SUR 13 (3).....	15
FIGURE 10. COUPES TRANSVERSALES DE RECONSTITUTION DE LA DENT 15 A 11, A T0	16
FIGURE 11. TABLEAU DES DIAMETRES DE LA LESION POUR CHAQUE DENT DE 11 A 15, A T0, EN MM	17
FIGURE 12. PHOTOGRAPHIE DE L'INTERVENTION DU SECTEUR 1 MONTRANT LA MISE EN PLACE DU DRAIN AU NIVEAU DE LA FENETRE KYSTIQUE.....	18
FIGURE 13. PHOTOGRAPHIE MONTRANT LE DRAIN INSERE AVEC DU FIL DE SUTURE (VICRYL 4/0).....	18
FIGURE 14. PHOTOGRAPHIE MONTRANT LA MUQUEUSE ALVEOLAIRE ET LE DRAIN LORS D'UN CONTROLE	19
FIGURE 15. COUPES TRANSVERSALES DE RECONSTITUTION DE LA DENT 14 A 11, A 6 MOIS POST OPERATOIRE. NB : LE DRAIN EST VISIBLE.	20
FIGURE 16. TABLEAU DES DIAMETRES DE LA LESION POUR CHAQUE DENT, DE 11 A 15, A 6 MOIS POST OPERATOIRE, EN MM.....	20
FIGURE 17. COUPES TRANSVERSALES DE RECONSTITUTION DE LA DENT 14 A 12, A 1 AN POST OPERATOIRE	21
FIGURE 18. TABLEAU DES DIAMETRES DE LA LESION POUR CHAQUE DENT, DE 11 A 15, A 1 AN POST OPERATOIRE, EN MM.....	21
FIGURE 19. COUPES TRANSVERSALES DE RECONSTITUTION DE LA DENT 14 A 12, A 1 AN ET DEMI POST OPERATOIRE	22
FIGURE 20. TABLEAU DES DIAMETRES DE LA LESION POUR CHAQUE DENT, DE 11 A 15, A 1 AN ET DEMI, EN MM	22
FIGURE 21. COUPES TRANSVERSALES DE RECONSTITUTION DE LA DENT 21 A 24, A T0.....	23
FIGURE 22. TABLEAU DES DIAMETRES DE LA LESION POUR CHAQUE DENT, DE 21 A 24, A T0, EN MM	23
FIGURE 23. PHOTOGRAPHIE POST OPERATOIRE DU SECTEUR 2.....	24
FIGURE 24. COUPES TRANSVERSALES DE RECONSTITUTION DE LA DENT 22 A 23, A 6 MOIS POST OPERATOIRE	24
FIGURE 25. RECONSTRUCTION 3D MONTRANT UNE REOSSIFICATION PRESQUE COMPLETE AU NIVEAU DE 22.....	25
FIGURE 26. COUPES TRANSVERSALES DE RECONSTITUTION DE LA DENT 22, A 1 AN POS OPERATOIRE	25
FIGURE 27. TABLEAU RECAPITULATIF DE LA LONGUEUR MESIO-DISTALE DE LA LESION AU NIVEAU DU SECTEUR 1 EN MM.....	26
FIGURE 28. TABLEAU RECAPITULATIF DE LA LONGUEUR MESIO-DISTALE DE LA LESION AU NIVEAU DU SECTEUR 2 EN MM.....	26
FIGURE 29. TABLEAU RECAPITULATIF REPRESENTANT LES DIAMETRES DE LA LESION EN MM AU NIVEAU DU SECTEUR 1	26
FIGURE 30. TABLEAU RECAPITULATIF REPRESENTANT LES DIAMETRES DE LA LESION EN MM AU NIVEAU DU SECTEUR 2	26
FIGURE 31. COUPES TRANSVERSALES DE RECONSTITUTION MONTRANT UNE LESION RADIOCLAIRE (1) AU NIVEAU DES DENTS 23 ET 24 EN JUIN 2015. SUIVI DE COUPES MONTRANT LA REOSSIFICATION DE 23 ET DE 24 OBSERVEE 1 AN APRES EN MAI 2016, SANS TRAITEMENT ENDODONTIQUE.....	28
FIGURE 32. COUPE AXIALE DE JUIN 2015 (1) ET DE MAI 2016 (2), 1 AN POST OPERATOIRE	29

SERMENT MEDICAL

En présence des Maîtres de cette Faculté, de mes chers condisciples, devant l'effigie d'HIPPOCRATE.

Je promets et je jure, d'être fidèle aux lois de l'honneur et de la probité dans l'exercice de la Médecine Dentaire.

Je donnerai mes soins à l'indigent et n'exigerai jamais un salaire au-dessus de mon travail, je ne participerai à aucun partage clandestin d'honoraires.

Je ne me laisserai pas influencer par la soif du gain ou la recherche de la gloire.

Admis dans l'intérieur des maisons, mes yeux ne verront pas ce qui s'y passe, ma langue taira les secrets qui me seront confiés et mon état ne servira pas à corrompre les mœurs ni à favoriser le crime.

Je ne permettrai pas que des considérations de religion, de nation, de race, de parti ou de classe sociale viennent s'interposer entre mon devoir et mon patient.

Même sous la menace, je n'admettrai pas de faire usage de mes connaissances médicales contre les lois de l'humanité.

J'informerai mes patients des décisions envisagées, de leurs raisons et de leurs conséquences. Je ne tromperai jamais leur confiance et n'exploiterai pas le pouvoir hérité des connaissances pour forcer les consciences.

Je préserverai l'indépendance nécessaire à l'accomplissement de ma mission. Je n'entreprendrai rien qui dépasse mes compétences. Je les entretiendrai et les perfectionnerai pour assurer au mieux les services qui me seront demandés.

Respectueux et reconnaissant envers mes Maîtres, je rendrai à leurs enfants l'instruction que j'ai reçue de leur père.

Que les hommes m'accordent leur estime si je suis fidèle à mes promesses.

Que je sois déshonoré et méprisé de mes confrères si j'y manque.

COHEN Victoria – La décompression des kystes des maxillaires.

Th. : Chir. dent. : Marseille : Aix-Marseille Université : 2017

Rubrique de classement : Chirurgie Orale

Résumé :

Les kystes des maxillaires sont des lésions intra-osseuses, de nature odontogéniques ou non. Ils se développent progressivement en raison d'une combinaison de pression osmotique, de la libération de facteurs de croissance et de prostaglandines. Ce travail montre l'intérêt de la technique de décompression face à une lésion kystique étendue.

La première partie expose les différentes stratégies thérapeutiques des kystes des maxillaires dont l'énucléation chirurgicale, qui peut être un acte très invasif.

La deuxième partie décrit les principes de la décompression.

La troisième partie détaille le protocole opératoire de la décompression à l'aide d'un drain.

Un cas clinique de décompression illustre la dernière partie.

Mots clés :

Décompression

Marsupialisation

Enucléation

Kystes

Drain

Cicatrisation osseuse

COHEN Victoria – Decompression of maxillary cysts.

Abstract :

The maxillary cysts are intra-osseous lesions, odontogenic or not. They develop gradually due to a combination of osmotic pressure, release of growth factors and prostaglandins. This work shows the interest of the decompression's technical in front of an extensive cystic lesion.

The first part explains the different therapeutic strategies of maxillary cysts including surgical enucleation, which can be a very invasive act.

The second part describes the principles of decompression.

The third part details the protocol of decompression using a drain.

A clinical case of decompression illustrates the last part.

MeSH :

Decompression

Marsupialization

Enucleation

Cysts

Drainage tube

Bone regeneration

Adresse de l'auteur :

Chemin de Cardeline

13790 CHATEAUNEUF-LE-ROUGE