



HAL
open science

Développement d'illustrations animées pour un enseignement a distance des pathologies pulpaire et péri-apicales

Illiès Matrougui

► **To cite this version:**

Illiès Matrougui. Développement d'illustrations animées pour un enseignement a distance des pathologies pulpaire et péri-apicales. Médecine humaine et pathologie. 2015. dumas-01561446

HAL Id: dumas-01561446

<https://dumas.ccsd.cnrs.fr/dumas-01561446>

Submitted on 12 Jul 2017

HAL is a multi-disciplinary open access archive for the deposit and dissemination of scientific research documents, whether they are published or not. The documents may come from teaching and research institutions in France or abroad, or from public or private research centers.

L'archive ouverte pluridisciplinaire **HAL**, est destinée au dépôt et à la diffusion de documents scientifiques de niveau recherche, publiés ou non, émanant des établissements d'enseignement et de recherche français ou étrangers, des laboratoires publics ou privés.

UNIVERSITE D'AUVERGNE CLERMONT-FERRAND I
UNITE DE FORMATION ET DE RECHERCHE D'ODONTOLOGIE

Année 2015

Thèse n°

T H E S E

Pour le DIPLOME D'ETAT DE DOCTEUR EN CHIRURGIE-DENTAIRE

Présentée et soutenue publiquement le 12 novembre 2015

Par

Iliès MATROUGUI

(Né le 03/01/1991)

DEVELOPPEMENT D'ILLUSTRATIONS ANIMEES
POUR UN ENSEIGNEMENT A DISTANCE
DES PATHOLOGIES PULPAIRES ET PERI-APICALES

J U R Y :

Président : Mme Stéphanie TUBERT-JEANNIN, Professeur des Universités

Assesseurs : Mme Martine HENNEQUIN, Professeur des Universités

Mr Pierre-Yves COUSSON, Maître de conférences des Universités

Mme Solveig VAUTEY, Assistante Hospitalo-Universitaire

Membre invité : Mr Olivier FRANÇOIS

UNIVERSITE D'AUVERGNE CLERMONT-FERRAND I
UNITE DE FORMATION ET DE RECHERCHE D'ODONTOLOGIE

Année 2015

Thèse n°

T H E S E

Pour le DIPLOME D'ETAT DE DOCTEUR EN CHIRURGIE-DENTAIRE

Présentée et soutenue publiquement le 12 novembre 2015

Par

Iliès MATROUGUI

(Né le 03/01/1991)

**DEVELOPPEMENT D'ILLUSTRATIONS ANIMEES
POUR UN ENSEIGNEMENT A DISTANCE
DES PATHOLOGIES PULPAIRES ET PERI-APICALES**

J U R Y :

Président : Mme Stéphanie TUBERT-JEANNIN, Professeur des Universités

Assesseurs : Mme Martine HENNEQUIN, Professeur des Universités

Mr Pierre-Yves COUSSON, Maître de conférences des Universités

Mme Solveig VAUTEY, Assistante Hospitalo-Universitaire

Membre invité : Mr Olivier FRANÇOIS

**UNIVERSITE D'AUVERGNE-CLERMONT 1
FACULTE DE CHIRURGIE DENTAIRE
63000 CLERMONT-FERRAND**

Président de l'Université	:	Monsieur le Professeur Philippe DULBECCO
Directeur Général Des Services	:	Madame Myriam ESQUIROL
DOYEN DE LA FACULTE DE CHIRURGIE DENTAIRE	:	Madame Stéphanie TUBERT-JEANNIN Professeur des Universités
Assesseurs	:	Monsieur Pierre Yves COUSSON Maître de Conférences des Universités
		Madame Martine HENNEQUIN Professeur des Universités
		Monsieur Emmanuel NICOLAS Professeur des Universités
		Madame Valérie ROGER-LEROI Professeur des Universités

LISTE DES PROFESSEURS

Professeurs des Universités Emérite :

Madame Martine BAUDET-POMMEL
Monsieur Jean-Claude BOREL
Monsieur Maurice MORENAS
Monsieur Alain WODA

Professeurs des Universités - Praticiens hospitaliers :

Monsieur Pascal AUROY - Prothèses
Monsieur Radhouane DALLEL - Sciences Anatomiques
Madame Sophie DOMEJEAN - Odontologie Conservatrice, Endodontie
Madame Martine HENNEQUIN - Odontologie Conservatrice, Endodontie
Monsieur Emmanuel NICOLAS - Prothèses
Monsieur Thierry ORLIAGUET - Sciences Biologiques
Madame Valérie ROGER-LEROI - Sciences Biologiques
Madame Stéphanie TUBERT-JEANNIN - Prévention, Epidémiologie
Monsieur Jean-Luc VEYRUNE - Prothèses

Maîtres de Conférences des Universités - Praticiens hospitaliers :

Madame Marion BESSADET - Prothèses
Monsieur Hervé BESSE - Pédiodontie
Monsieur Christian CHAMBAS - Orthopédie Dento-Faciale
Monsieur Didier COMPAGNON - Prothèses
Monsieur Nicolas DECERLE - Odontologie Conservatrice- Endodontie
Monsieur Christophe DESCHAUMES - Pathologie et Thérapeutique Dentaires
Monsieur Laurent DEVOIZE - Pathologie et Thérapeutique Dentaires
Monsieur Jean-Christophe DUBOIS - Prothèses
Madame Christelle GREMEAU-RICHARD - Pédiodontie
Mademoiselle Céline MELIN - Sciences Anatomiques
Madame Estelle PEGON-MACHAT - Prévention, Epidémiologie
Monsieur Paul PIONCHON - Sciences Anatomiques
Monsieur Dominique ROUX - Odontologie Conservatrice, Endodontie

Professeur des Universités

Monsieur Alain ARTOLA - Neurosciences

Maîtres de Conférences des Universités

Mademoiselle Lénaïc MONCONDUIT - Neurosciences

Professeur Agrégé :

Mademoiselle Gaëlle DUCOS - Anglais

Maître de Conférences des Universités Associés

Monsieur Philippe CHASSANG - Sciences de Gestion
Madame Anne DEPREUX - Informatique et Pédagogie
Monsieur Jean-Yves DUBOIS - Sciences Biologiques

REMERCIEMENTS

Mme Stéphanie Tubert-Jeannin,

Professeur des Universités

Nous vous remercions pour l'honneur que vous nous faites de présider notre jury de thèse. Soyez assurée de toute ma gratitude et de mes sincères remerciements.

Mme Martine Hennequin,

Professeur des Universités

Nous vous remercions pour l'honneur que vous nous faites d'avoir accepté la direction de notre thèse et pour la confiance que vous nous avez témoignée tout au long de notre travail. Nous vous témoignons nos plus sincères remerciements.

Mme Solveig Vautey,

Assistante Hospitalo-Universitaire

Nous vous remercions de participer à notre jury, ainsi que pour votre amabilité lors des corrections de notre travail. Veuillez recevoir l'assurance de nos plus profonds remerciements.

M. Pierre-Yves Cousson,

Maitre de Conférences des Universités

Nous vous remercions pour l'honneur que vous nous faites de participer au jury de notre thèse, ainsi que pour la qualité de votre enseignement tout au long de ces années d'études. Veuillez recevoir nos remerciements et l'expression sincère de notre entière considération.

A ma famille

A mon père « Ghani » pour avoir fait en sorte que nous ne manquons de rien. Merci d'avoir toujours été présent, dans les bons et mauvais moments, notamment pour toutes ces heures passées devant la cheminée à réviser nos « contrôles de maths, de physique et d'SVT » et qui ont fini par payer.

A ma mère « Sylvie » pour tous tes petits cadeaux malgré les périodes de « crises », pour tous tes appels (parfois à répétitions) et notamment pour m'avoir répondu et conseillé à 4h du mat' la veille de mon concours de 1ere année.

Enfin à vous deux : Merci pour tout votre amour (chacun à sa façon) et votre éducation qui fait ce que l'on est aujourd'hui. Merci de vous avoir comme parents.

A mon petit frère : Petit ? Plus tellement... En tout cas merci d'avoir supporté mon sale caractère tout au long de ces années. Malgré tous les petits pépins qu'il a pu t'arriver, j'ai toujours cru en toi. Bon courage pour toutes ces années qu'il te reste, tu feras un excellent docteur et je n'en doute pas.

A mes deux grand-mères : A « mémé » pour nous avoir toujours bien reçus malgré nos petites bêtises, et sans oublier tes bonnes tartines du matin (tartine au TONIMALT svp !). A « Nana », pour toute la patience que tu as eu avec nous, pour toutes les fois où tu nous as défendu, caché la vérité à papa pour éviter de se faire gronder et tous les petits cadeaux et argent que tu nous donnais en cachette. Simplement merci d'être encore parmi nous.

A mon oncle « Mostafa » pour ta « cool attitude », il n'y a jamais de problème que des solutions ! Merci de nous avoir toujours aidé, moi et Younes, même lorsque tu étais prévenu au tout dernier moment...

A tous le reste de ma famille : Touria, Zahra, Simohamed, Eliane, Annie, Mehdi, Remal, Adil, Ines, Chloé, Yann, Adeline, Benoit et tous les autres ainsi qu'à Fatiha pour tout ce que vous m'avez apporté de près ou de loin durant toute ma scolarité. Je vous en remercie

A mes amis proches

A Matheeldé (Alias Malarassa dbbd) pour ton très bon caractère et pour toutes les fois où tu as eu à me rappeler à quel point j'étais « chiant ». Merci

A 3aomar (Alias Toukh bzbl 2), à Karim (Le Touj) et à Salim (Paaartyya) pour être encore là même après 15 ans d'amitié.

A Ismail (Alias bzbl new) pour ta générosité et ta spontanéité. Ne change surtout pas !

A Rebiah pour ton soutien que je n'oublierai pas et ta présence durant une bonne partie de mon cursus.

A Marrriia pour tous tes fou rires sur Paris ou à « Derb el kebir Casablonca », et pour tous les plans foireux et situations bizarres (2nd, lycée Lyautey, avec le Touj....) qu'on a vécu.

A ritus pour ton aide de dernière minute, et pour la super personne que tu es (même si tu as essayé de t'emparer de mon petit frère..). Au passage, on l'attend toujours la grosse soirée piscine au K.B !

Et enfin à Rayda (Alias Bzbl 1) pour être la personne la moins prise de tête et la plus cool. Merci pour toutes les fois où tu m'as dépanné sur Paname, pour toutes nos soirées et nos entraînements. Une seule phrase : No Pain No Gain !

A mes amis de promo

Aux deux gros lâcheurs F(r)oued et Sliman pour tous les diners passés ensemble (merci chef Mansli), pour toutes les « magouilles » et plans « foireux » sur l'autoroute (avec un bolide sans train arrière...)

A Cyril et Véro pour votre aide pendant les T.P mais surtout pour toutes les pauses café, les Baby-foot et votre gentillesse. Merci à vous deux. Cyril, un jour peut être tu me gagneras au squash ;-)

A Patrick pour tes encouragements au labo, et également pour m'avoir pris comme cobaye mangeur de carotte.

A mes camarades et futurs confrères **Mohand, Hakim x2, Olivia, Thibi, Rachid, Ali, Vincent, Louis, Alexandre, Alexandra, les inséparables fouines Nome et Little. A Helena** pour ta super motivation au C.R.O.C, à **Ismamel** pour toutes tes soirées « un peu

trop bruyantes » au boulevard Pochet Lagaye, ainsi qu'à tous les autres, merci pour ces 6 belles années passées avec vous.

A olivier

Au delà d'avoir fait connaissance avec « l'ingénieur en informatique » super compétent qui à réponse a tout, j'ai d'abord apprécié la personne que tu es, simple, serviable et toujours de bonne humeur. Malgré un nombre incalculable d'heures passées devant l'ordi à retoucher une petite carie, un ligament, un vaisseaux.. ce fut un réel plaisir de travailler avec toi. Merci pour toute ton aide et ta gentillesse.

PLAN

1. INTRODUCTION.....	4
2. MATERIELS ET METHODES.....	5
2.1. LE LOGICIEL PATHOPULP.....	5
2.2. REPRESENTATIONS DES ETATS PULPAIRES DANS LE LOGICIEL PATHOPULP.....	5
2.2.1. Rappels d'histologie pulpaire.....	5
2.2.2. Choix iconographiques dans le logiciel PATHOPULP.....	7
2.3. REALISATION DES ANIMATIONS.....	15
3. RESULTATS.....	15
3.1. Voies possibles de l'évolution des pathologies.....	15
3.2. Représentations des états transitionnels entre deux pathologies.....	18
3.2.1 Evolutions selon les modes aigus.....	19
3.2.1.1. Evolution du stade « Dent saine » vers le stade « Dentinite ».....	19
3.2.1.2. Evolution du stade « Dentinite » vers le stade « Hyperhémie pulpaire ».....	19
3.2.1.3. Evolution du stade « Hyperhémie pulpaire » vers le stade «Pulpite aigue irréversible ».....	20
3.2.1.4. Evolution du stade «Pulpite aigue irréversible » vers le stade «Parodontite apicale aigue ».....	21
3.2.1.5. Evolution du stade «Parodontite apicale aigue » vers le stade «Parodontite apicale aigue suppurée».....	22
3.2.2. Evolutions selon les modes chroniques.....	23
3.2.2.1. Evolution du stade «Dent saine » vers le stade «Pulpite chronique».....	23
3.2.2.2. Evolution du stade «Pulpite chronique » vers le stade «Nécrose asymptomatique».....	24
3.2.2.3. Evolution du stade «Nécrose asymptomatique» vers le stade «Parodontite apicale chronique».....	24
3.2.2.4. Evolution du stade «Parodontite apicale chronique» vers le stade «Parodontite apicale chronique suppurée».....	25

3.2.3. Evolutions selon des modes alternatifs aigus/chroniques	25
3.2.3.1. Evolution du stade «Dentinite» vers le stade «Pulpite chronique».....	25
3.2.3.3. Evolution du stade «Abscessus Phoenix» vers le stade «Parodontite apicale chronique»	27
3.2.3.4. Evolution du stade «Abscessus Phoenix» vers le stade «Parodontite apicale chronique suppurée»	27
3.2.3.5. Evolution du stade «Nécrose asymptomatique» vers le stade «Parodontite apicale aigue».....	27
3.2.3.6. Evolution du stade «Parodontite apicale chronique» vers le stade «Abscessus Phoenix».....	28
3.2.3.7. Evolution du stade «Parodontite apicale chronique suppurée» vers le stade «Abscessus Phoenix»	29
3.3.3. Représentations de la cinétique des phénomènes	29
3.3.3.1. Progression de la lésion carieuse.....	29
3.3.3.2. Progression des phénomènes pulpaire infectieux (nécrose)	29
3.3.3.3. Progression de la résorption radiculaire et osseuse.....	30
4. DISCUSSION.....	30
5. CONCLUSION	32
6. REFERENCES BIBLIOGRAPHIQUES	33

TABLE DES ILLUSTRATIONS

Figure 1 à 10: Représentation des pathologies pulpaire et péri-apicales dans le logiciel PATHOPULP	8
Figure 11 : « Evolution » et critères diagnostiques des parodontites apicales en fonction des lignées aigüe et chronique.....	16
Figure 12 : Classification dynamique des parodontites apicales selon Piette et Goldber.	18
Figure 13 : Phénomènes transitionnels spécifiques de l'évolution de la dent saine vers la dentinite	19
Figure 14: Phénomènes transitionnels spécifiques de l'évolution de la dentinite vers l'hyperhémie pulpaire.....	20
Figure 15: Phénomènes transitionnels spécifiques de l'évolution de l'hyperhémie vers la pulpite aigue irréversible	21
Figure 16: Phénomènes transitionnels spécifiques de l'évolution de la pulpite aigue irréversible vers la parodontite apicale aigue.....	22
Figure 17: Phénomènes transitionnels spécifiques de l'évolution de la parodontite apicale aigue vers la parodontite apicale aigue suppurée	22
Figure 18: Phénomènes transitionnels spécifiques de l'évolution de la dent saine vers la pulpite chronique	23
Figure 19: Phénomènes transitionnels spécifiques de l'évolution de la pulpite chronique vers la nécrose asymptomatique	24
Figure 20: Phénomènes transitionnels spécifiques de l'évolution de la nécrose asymptomatique vers la parodontite apicale chronique.....	25
Figure 21: Phénomènes transitionnels spécifiques de l'évolution de la dentinite vers la pulpite chronique	26
Figure 22: Phénomènes transitionnels spécifiques de l'évolution de l'hyperhémie pulpaire vers la pulpite chronique.....	26
Figure 23: Phénomènes transitionnels spécifiques de l'évolution de l'abcès Phoenix vers la parodontite apicale chronique:	27
Figure 24: Phénomène transitionnel spécifique de l'évolution de la nécrose asymptomatique vers la parodontite apicale aigue	28
Figure 25: Phénomènes transitionnels spécifiques de l'évolution de la parodontite apicale chronique vers l'abcès Phoenix.....	28

1. INTRODUCTION

L'enseignement du diagnostic et du traitement des pathologies pulpaires et péri-apicales constitue l'une des bases pédagogiques essentielles en odontologie. Le diagnostic est une démarche intellectuelle qui s'appuie sur la connaissance de la sémiologie et de la pathologie et qui permet d'établir le nom de la maladie dont le patient souffre. Partant du constat qu'en odontologie, les situations histologiques diffèrent des tableaux cliniques, Woda et coll (1) ont proposé de rationaliser les diagnostics des pathologies pulpaires et péri-apicales, en se référant à la notion de critères diagnostiques, couramment utilisée dans les disciplines médicales. Ce concept est basé sur le fait qu'en pratique, face à un tableau sémiologique complexe et exhaustif, le clinicien utilise un nombre nécessaire et suffisant des signes et symptômes qui constituent ses critères diagnostiques et qui lui permettent d'établir le diagnostic.

Ce raisonnement médical constitue une référence dans la démarche diagnostique des pathologies pulpaires et péri-apicales (2), mais il reste peu enseigné. En formation initiale, le diagnostic des pathologies pulpaires se réfère à des classifications qui diffèrent selon les facultés. Ainsi, parmi les 11 facultés françaises sur 16, qui ont participé à un audit en 2011 (3), 4 enseignaient une classification symptomatologique à but thérapeutique et une classification histologique, 4 enseignaient une classification symptomatologique à but thérapeutique et une classification des pathologies pulpaires et péri-apicales, une faculté enseignait les classifications de lésions carieuses et une faculté enseignait la démarche par critères diagnostiques. Cette hétérogénéité lors de la formation initiale, est responsable de la grande variabilité inter-praticiens des diagnostics et des choix thérapeutiques. La forte prévalence des échecs de traitements endodontiques est l'une des conséquences de cette situation.

Ce constat a conduit les chercheurs du Centre de Recherche en Odontologie Clinique (CROC) de l'Université d'Auvergne à réaliser un logiciel d'aide à l'apprentissage des pathologies pulpaires et péri-apicales, intitulé PATHOPULP. PATHOPULP est dérivé d'un outil pédagogique créé sur un disque cartonné par Woda et coll, et cette forme numérique est mieux adaptée aux cibles pédagogiques actuelles. PATHOPULP propose des tests d'évaluation des connaissances sur les pathologies pulpaires et péri-apicales et utilise des représentations schématiques des 14 diagnostics initialement répertoriés sur le disque cartonné. L'évolution de ce logiciel implique de mettre en lien, par une animation, ces différentes pathologies, en respectant les données bibliographiques qui

décrivent l'évolution des pathologies pulpaires selon un mode chronique et/ou aigu. Ce travail décrit la réalisation de ces animations.

2. MATERIELS ET METHODES

2.1. LE LOGICIEL PATHOPULP

PATHOPULP favorise l'auto-apprentissage en permettant à l'étudiant de tester la pertinence de son diagnostic. Il comporte deux espaces ; l'espace TEST a été développé dans la version α du logiciel et propose des tests d'apprentissage et de rétro-apprentissage des pathologies, et l'espace COURS, développé dans la version β du logiciel est dédié au cours sur l'évolution des pathologies pulpaires et péri-apicales.

Ce logiciel a été créé dans un environnement Web, fournissant le moyen de diffusion le plus large et le plus aisé à l'heure actuelle (ordinateurs, tablettes, Smartphones). Il est composé d'une interface « front end » pour les utilisateurs ainsi qu'une interface « back end » pour les administrateurs, couplé à une base de données. Les langages de programmation utilisés sont PHP pour la liaison avec la base de données MySQL, et les langages HTML, CSS et JAVASCRIPT. Le logiciel est hébergé dans l'espace privé du laboratoire CROC (EA4847, université d'Auvergne).

Le logiciel PATHOPULP fait l'objet d'une démarche de protection, et pour cette raison, certains éléments ne sont pas précisés dans ce mémoire.

2.2. REPRESENTATIONS DES ETATS PULPAIRES DANS LE LOGICIEL PATHOPULP

2.2.1. Rappels d'histologie pulpaire

La pulpe, élément central de la dent qui se trouve dans une cavité aux parois inextensibles, est un tissu conjonctif lâche spécialisé et fibreux protégé tout autour par de la dentine. Elle assure la vitalité de la dent. On parle de complexe dentino-pulpaire en raison de la relation très étroite qui lie ces deux tissus (4).

La pulpe assure diverses fonctions. En effet, on lui confère un rôle mécanique (la dent dépulpée perd en élasticité et présente ainsi un risque de fracture plus élevé), un rôle nutritionnel (c'est par sa vascularisation que sont apportés les nutriments essentiels à la synthèse dentinaire), un rôle neurosensoriel grâce à son innervation (ressenti de la douleur, de la température, de la proprioception..) et enfin un rôle dentinogénique.

Histologiquement, on y distingue deux régions marginale et centrale comprenant différents éléments vasculaires, nerveux et cellulaires parmi lesquels certains sont très spécialisés avec des fonctions bien particulières.

- La zone centrale est la plus étendue. Elle est caractérisée par un tissu conjonctif riche en cellules (4,5). On y retrouve des fibroblastes pulpaires (un des éléments majoritaires de la pulpe) responsables de la formation et du renouvellement de la matrice extracellulaire par sécrétion de collagène (surtout collagène de type I et III) et de substance fondamentale. Cette matrice extracellulaire joue un rôle important par sa capacité à adapter sa viscoélasticité aux différentes variations de pression notamment lors de processus inflammatoire. Ces fibroblastes se retrouvent mêlés à d'autres cellules, notamment à des cellules immunocompétentes. Parmi les trois principaux types cellulaires identifiés dans la pulpe saine on retrouve les cellules dendritiques, en plus grande quantité dans la pulpe centrale (autour des vaisseaux sanguins) que marginale (situées principalement au niveau de la couche sous odontoblastique, plus précisément au niveau de la couche sous odontoblastique de HÖHL) ayant pour rôle de capturer les antigènes protéiques étrangers de manière non spécifique. On retrouve également des macrophages dans les zones péri-vasculaires, qui dans la pulpe saine, non enflammée, sont impliqués dans l'élimination des cellules mortes et enfin des lymphocytes T mais présents quant à eux en moindre quantité. La vascularisation de la pulpe se fait par l'artère dentaire qui après pénétration dans l'apex donne des artérioles et forme un réseau capillaire qui draine des veines. Les gaines nerveuses passent également par l'apex et forment au niveau de la couche acellulaire de Weil (couche sous odontoblastique située au niveau de la pulpe marginale) un plexus nerveux amyélinique qui émet des terminaisons libres, sensibles, entourant les odontoblastes appelé plexus de Raschkow (6).
- La zone marginale est étroite. C'est la zone directement en contact avec la dentine et on y retrouve les corps cellulaires des odontoblastes qui constituent l'assise la plus périphérique. Ils émettent les fibres de Tomes qui s'introduisent dans les canalicules dentinaires et fabriquent lentement de la dentine primaire, voire de la dentine secondaire dans diverses circonstances physiologique ou pathologique. Sous cette ligne continue d'odontoblastes, on retrouve la couche acellulaire de Weil (couche riche en fibres de collagènes qui se regroupent en épais faisceaux

appelés fibres de Von Korff) ainsi qu'une zone de faible épaisseur riche en cellules (principalement fibroblastes, cellules mésenchymateuses indifférenciées et cellules dendritiques qui assurent la surveillance immunitaire du tissu) appelée couche sous odontoblastique de HÖHL. Cette couche est traversée par les capillaires et les fibres nerveuses terminales amyéliniques (6).

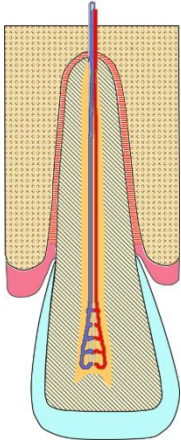
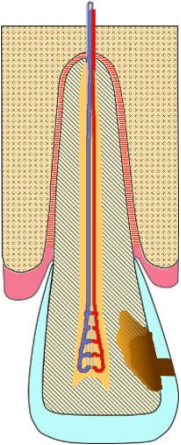
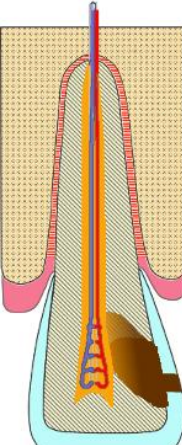
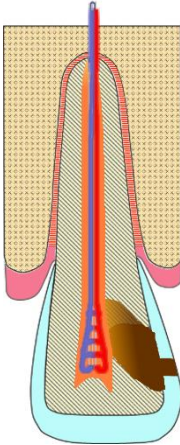
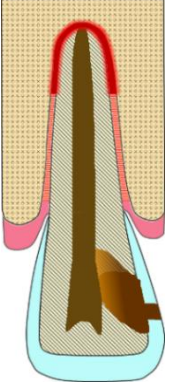
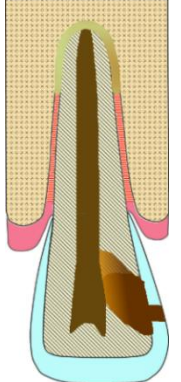
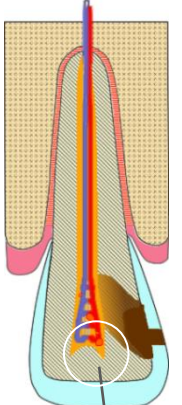
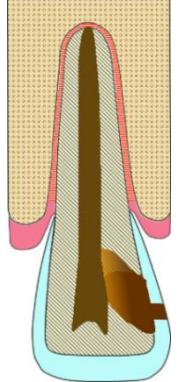
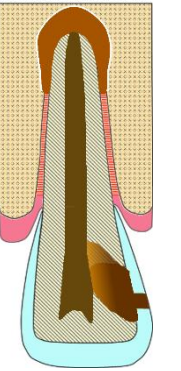
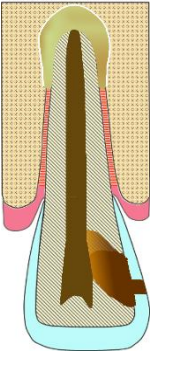

2.2.2. Choix iconographiques dans le logiciel PATHOPULP

Dans les documents pédagogiques, scientifiques ou d'éducation à la santé, les choix iconographiques sont relativement homogènes. Les dessins représentent une coupe de dent mono-radiculée dans son environnement parodontal déclinée selon les différentes pathologies ou de dent pluri-radiculée dont chaque racine peut représenter des pathologies différentes. Lorsque l'iconographie est en couleurs, le choix des couleurs est également assez homogène, l'émail étant représenté en blanc, la dentine en jaune pâle, les veines en bleu, les artères en rouge, les nerfs en gris, les zones infectées en marron plus ou moins foncé et les zones inflammatoires en rouge vif.

Dans la version α de l'outil PATHOPULP, ce code couleur a été repris à l'exception de l'émail, qui est représenté en bleu très pâle, et de la dentine qui a un motif de lignes grises sur fond jaune pâle. Le modèle générique est celui d'une incisive maxillaire.

Pour des commodités d'impression, les représentations des pathologies pulpaire de PATHOPULP sont rassemblées dans le tableau 1, et légendées ci-dessous.

Figure 1 à 10: Représentation des pathologies pulpaires et péri-apicales dans le logiciel PATHOPULP

			
<p>Figure 1 : Dent saine</p>	<p>Figure 2 : Dentinite</p>	<p>Figure 3 : Hyperhémie pulpaire</p>	<p>Figure 4 : Pulpite aigue irréversible</p>
			
<p>Figure 5 : Parodontite apicale aigue non suppurée</p>	<p>Figure 6 : Parodontite apicale aigue suppurée</p>	<p>Figure 7 : Pulpite chronique</p>	<p>Figure 8 : Nécrose asymptomatique</p>
			
<p>Figure 9 : Parodontite apicale chronique</p>	<p>Figure 10 : Abscès phœnix</p>		

DENT SAINE (figure 1)

La dent saine est caractérisée par une couche d'émail intacte de couleur bleu très pâle et une dentine saine constituée de lignes grises suggérant les tubulis dentinaires sur un fond jaune pâle.

Histologiquement la pulpe est normale (fond jaune)

DENTINITE (figure 2)

Comme cité précédemment l'étiologie considérée est une perte d'étanchéité au niveau coronaire (proximale) due à une cavitation carieuse (effondrement de la couche de surface non soutenue). Au niveau pulpaire, la pulpe est exempte de toute inflammation et est identique à la pulpe saine (pulpe fond jaune sur schéma). Au niveau de la carie de l'émail on distingue 4 zones, définies par Darling (7), disposées en un triangle dont la pointe est dirigée vers la dentine. Ce triangle est étroit et localisé. Une fois la couche d'émail traversée, la lésion carieuse s'étend le long de la jonction amélo-dentinaire puis dans la dentine. On parle alors de dentinite. Contrairement à la lésion amélaire, la lésion dentinaire diffuse très largement dans le tissu et Frank RM (8) y décrit un cône carieux formé de 3 zones principales ; une dentine opaque, une dentine transparente et une dentine apparemment normale (8,9). Afin de simplifier le schéma on a représenté seulement 2 des 3 couches constituant la dentine opaque, c'est-à-dire la couche de désintégration totale (zone la plus superficielle, nécrotique, formée de bactéries de débris digérés et surtout de débris alimentaires = zone marron foncé sur notre schéma) ainsi que la couche de pénétration bactérienne (invasion bactérienne le long des tubulis et en direction pulpaire par infiltration des canalicules dentinaires = zone dégradée marron-jaune foncé).

En l'absence de traitement, la dentinite peut évoluer vers une voie aigue (hyperhémie pulpaire) ou chronique (pulpite chronique).

HYPERHEMIE PULPAIRE OU PULPITE REVERSIBLE (figure 3)

Bien que certains auteurs différencient ces 2 stades, nous les considérerons identiques dans le cadre de nos animations.

L'hyperhémie pulpaire serait la forme initiale des pulpites. C'est un état pré-inflammatoire, réversible et localisé au niveau coronaire, caractérisé essentiellement par un phénomène vasculaire (10). L'agent agresseur (ici agression bactérienne) va

entraîner au début une simple vasodilatation (congestion péri-vasculaire) avec libération d'enzymes et de médiateurs de l'inflammation puis dans un second temps une vasodilatation plus prolongée des vaisseaux sanguins sous-odontoblastiques et un début de stase sanguine mais toujours en présence d'une circulation sanguine fonctionnelle et donc un drainage apical. Le fond «orange» de la pulpe représente un état pré-inflammatoire.

Si l'irritant persiste, en l'absence de traitement, l'hyperhémie pulpaire évolue soit vers la pulpite aigue irréversible (voie aigue) soit vers la pulpite chronique (voie chronique).

PULPITE AIGUE IRREVERSIBLE (figure 4)

Comme pour l'hyperhémie pulpaire, on retrouve dans la pulpite irréversible une congestion (mais cette fois plus prononcée, vasculaire) avec œdème, vasodilatation plus importante et une augmentation de la perméabilité vasculaire. Par ailleurs, on remarque une diapédèse et chimiotactisme de leucocytes polynucléaires (10) entraînant une augmentation plus importante de la pression intra pulpaire (couleur rouge de la pulpe et vaisseaux plus marqués et dilatés sur schéma). On note également une destruction des odontoblastes. Dans certains cas, la lésion peut être d'abord localisée, par exemple au niveau d'une corne pulpaire puis s'étendre à tout le reste de la pulpe (11). La réponse inflammatoire est entretenue par l'irritation interne (produits de la protéolyse, cellules mortes etc.). Les capillaires sont complètement dilatés et l'agglutination des hématies provoque un début de thrombose. On arrive à un ralentissement important du flux sanguin puis à un arrêt total de la circulation sanguine par congestion et stase veineuse au niveau radiculaire. Ainsi on retrouve sur notre schéma une pulpe entièrement rouge de la partie coronaire jusqu'à l'apex.

En l'absence de traitement, la pulpite aigue irréversible évolue vers une parodontite apicale aigue non suppurée.

PARODONTITE APICALE AIGUE NON SUPPUREE (figure 5)

La parodontite apicale aigue non suppurée est une inflammation aigue d'origine pulpaire initiée dans un péri-apex sain (12). La colonisation de la pulpe par les bactéries entraîne des réactions immunitaires au niveau du parodonte périradiculaire, en regard du ou des foramina apicaux (sur notre schéma l'inflammation du desmodonte débute au niveau du foramen apical) ou latéraux des canaux infectés (2). Au stade de parodontite

apicale aigue non suppurée, la réaction inflammatoire est caractérisée par une hyperhémie péri-apicale (desmodonte de couleur rouge foncé sur le schéma), vasodilatation suivie d'une exsudation inflammatoire (augmentation de la taille du desmodonte par un rouge plus clair et flouté sur le schéma), une résorption osseuse très limitée et une infiltration du péri-apex par les cellules blanches neutrophiles et les monocytes (12). Il est important de noter que les réactions inflammatoires induites dans le péri-apex par la colonisation bactérienne commencent avant même que la pulpe soit complètement nécrosée (zone nécrotique de couleur kaki foncé) (2).

En l'absence de traitement, la parodontite apicale aigue évolue soit vers une forme aigue suppurée (abcès apicale aigue) soit vers une forme chronique en parodontite apicale chronique (LOE = kyste, granulome)(12).

PARODONTITE APICALE AIGUE SUPPUREE (figure 6)

La parodontite apicale aigue suppurée (ou abcès apical aigue) est une réponse inflammatoire exsudative avancée des tissus péri-apicaux. Au stade de la parodontite apicale aigue non suppurée, nous avons vu que la colonisation de la pulpe par les bactéries entraînait une réaction inflammatoire de défense au niveau du péri-apex avec extravasation de neutrophiles et monocytes. Lorsque des germes d'espèces plus virulentes franchissent l'apex, la prolifération de monocytes et neutrophiles s'accroît et entraîne l'apparition d'une zone d'affrontement. Il se produit alors de nombreuses désintégrations cellulaires (12). L'autolyse, l'action des protéases libérées par les polynucléaires neutrophiles ainsi que la phagocytose des agents microbiens conduisent à la formation de pus et d'un abcès similaire à celui des pulpites purulentes, c'est-à-dire la formation de plusieurs micro-abcès indépendants qui confluent pour former l'abcès en question. C'est ce qui a été représenté sur notre schéma (et animation) par l'apparition de plusieurs « taches » de couleur verdâtre (avec un centre très légèrement marron) censée représenter le pus, qui se rejoignent en grossissant pour ainsi former l'abcès et recouvrir entièrement notre ancien ligament inflammatoire de couleur rouge. En l'absence de traitement, l'évolution se fait soit vers la cellulite, soit vers une voie chronique en parodontite apicale chronique ou chronique suppurée.

PULPITE CHRONIQUE (figure 7)

D'étiologie généralement non bactérienne, elle est caractérisée par une métaplasie en vase clos du conjonctif pulpaire en tissu granulomateux. On assiste à une dégénération fibro-calcique qui réduit progressivement l'espace pulpaire. Dans certains cas le tissu se sclérose complètement (13). Sur notre schéma de pulpite « calcifiante », ces phénomènes ont été représentés par une diminution de la taille de la pulpe ainsi qu'un changement du fond de la pulpe du jaune au orange témoignant d'une légère inflammation pulpaire.

On distingue deux groupes de pulpites chroniques :

Pulpite chronique ouverte : Ulcéreuse et hyperplasique

Pulpite chronique fermée : Calcifiante.

Bien qu'il existe différentes sortes de pulpites chroniques, nous avons choisi de conserver dans notre organigramme qu'une seule forme «pulpite chronique générique » afin de simplifier la réalisation des évolutions des différentes pathologies pulpaires et péri-apicales sous forme d'animations.

La pulpite chronique est une réponse chronique du tissu conjonctif pulpaire à une irritation (dans notre cas agression bactérienne). Cette inflammation est caractérisée par la présence de néo-vaisseaux, de fibres de collagènes et d'un tissu de granulation comportant des fibroblastes, macrophages, et cellules spécifiques de l'inflammation chronique tel que des lymphocytes, plasmocytes et macrophages. En réalité, on retrouve un état d'équilibre entre une tendance proliférative vers la réparation d'une part, et d'autre part la persistance au niveau coronaire d'ilots suppuratifs d'inflammation aigue bordés de tissu de granulations sur tout leur pourtour. Enfin, l'extension de ce processus inflammatoire à toute la pulpe est de règle (13).

Sur notre schéma, les ilots suppuratifs étaient représentés par de petits nodules orange (signe d'inflammation modérée) avec un pourtour de couleur rouge censé représenter le tissu granulomateux périphérique. Pour montrer cette état d'équilibre entre inflammation et réparation, ces nodules grossissent et rapetissent et sont accompagnés d'une alternance entre vaisseaux dilatés (plus gros avec une couleur de vaisseaux plus marquée) et vaisseaux sains tout au long de la pulpite chronique « générique ». En l'absence de traitement, on peut avoir soit une évolution vers une pulpite aigue irréversible, soit vers une parodontite apicale aigue ou chronique en cas de nécrose.

NECROSE ASYMPTOMATIQUE (figure 8)

On distingue deux étiologies de la nécrose : soit une nécrose provoquée par les bactéries et leurs antigènes (séquelle de l'inflammation aigue ou chronique), soit par un arrêt brutal de la circulation sanguine pouvant faire suite par exemple à un traumatisme. La nécrose peut être partielle ou totale. Dans le premier cas on parle de nécrose humide (liquéfaction) tandis que dans le deuxième on retrouve plutôt une ischémie du tissu et donc une nécrose par coagulation (12,13).

Dans nos animations, nous avons choisi de représenter une nécrose totale septique « ouverte » du fait de l'invasion bactérienne de la pulpe à partir d'une cavitation carieuse. On retrouve un ramollissement et une liquéfaction des tissus par les enzymes protéolytiques. Après la mort d'une cellule son complexe enzymatique se « retourne » contre elle. Elle finit par disparaître en laissant derrière elle tous les produits issus de sa désintégration aboutissant ainsi à la formation de pus.

La disparition des cellules a été représentée sur notre schéma/animation par une rupture et un effacement progressif des vaisseaux et nerfs constituant la pulpe. En parallèle à ce phénomène, il y a l'apparition de zones de couleur kaki foncé qui s'étendent sur la totalité de la pulpe. Ces zones sont censées représenter le mélange final de pus associé à tous les restes de débris de tissus et autres produits issus de la nécrose (13). Il est important de préciser que tous ces produits nécrotiques sont toxiques pour le péri-apex.

En l'absence de traitement, la nécrose asymptotique peut évoluer en parodontite apicale aigue non suppurée (voie aigue) ou en parodontite apicale chronique (voie chronique).

PARODONTITE APICALE CHRONIQUE (figure 9)

Afin de faciliter la représentation schématique et l'animation représentant la parodontite apicale chronique non suppurée, nous n'avons pas fait de distinction entre granulome et kyste péri-apical.

La parodontite apicale chronique est une inflammation dont l'évolution est très lente. A l'état initial la pulpe est nécrosée et on retrouve des agents bactériens ayant diffusés dans le conjonctif parodontal. On a alors une dédifférenciation de desmodonte qui se transforme en tissu de granulation. La persistance d'agent infectieux dans l'endodonte ne permet pas de stopper la lésion ce qui favorise le passage d'une forme de parodontite

apicale chronique simple, initiale, vers une lésion plus étendue encapsulée par une capsule fibreuse infiltrée par de nombreuses cellules inflammatoires de type polymorphonucléaires, macrophages, lymphocytes et plasmocytes (14). Ces cellules de l'inflammation produisent des anticorps et des cytokines qui vont moduler les phénomènes de résorption osseux (2). Par conséquent la résorption osseuse dépendra de l'équilibre entre agents agresseurs et cellules de défenses.

Sur le schéma, la différenciation du desmodonte est représentée par un ligament de couleur marron. La résorption osseuse (cavité kystique) est représentée par une cavité marron (couleur de la chronicité). La capsule fibreuse collagénique se trouvant tout autour est quant à elle représentée par un trait fin de couleur blanc.

En l'absence de traitement, la parodontite apicale chronique peut évoluer vers une voie aiguë en se transformant en un abcès phœnix, ou une voie chronique en parodontite apicale chronique suppurée.

ABCES PHOENIX (figure 10)

L'abcès phœnix correspond à une phase d'exacerbation aiguë d'une lésion chronique préexistante (abcès chronique ou granulome). Cette exacerbation se produit lorsque des agents irritants de l'endodonte (ici agents bactériens) viennent infecter une zone granulomateuse. On note une recrudescence d'activité des leucocytes au sein du tissu de granulation apical (12).

Le mécanisme de l'inflammation est similaire à celui retrouvé dans la parodontite apicale aiguë suppurée. Nous avons vu que la colonisation de la pulpe par les bactéries entraînait une réaction inflammatoire de défense au niveau du péri-apex avec extravasation de neutrophiles et monocytes. Lorsque des germes d'espèces plus virulentes franchissent l'apex, la prolifération de monocytes et neutrophiles s'accroît et entraîne l'apparition d'une zone d'affrontement. Il se produit alors de nombreuses désintégrations cellulaires (12). L'autolyse, l'action des protéases libérées par les polynucléaires neutrophiles ainsi que la phagocytose des agents microbiens conduit à la formation de pus et d'un abcès similaire à celui des pulpites purulentes, c'est-à-dire la formation de plusieurs micro-abcès indépendants qui confluent pour former l'abcès en question.

Comme pour l'abcès apical aigu, on retrouve sur notre schéma/animation plusieurs petites zones verdâtres mais cette fois au sein d'une cavité granulomateuse. Ces petites taches qui représentent le pus, confluent entre elles et forment ainsi l'abcès phœnix.

En l'absence de traitement, l'abcès phœnix évolue vers la cellulite (voie aiguë) ou la parodontite apicale chronique ou chronique suppurée (voie chronique).

Les représentations de l'abcès apical, de la parodontite apicale chronique suppurée, de la cellulite, de l'abcès parodontal et du syndrome du septum sont en cours de réalisation et dépassent le cadre de cette thèse.

2.3. REALISATION DES ANIMATIONS

La première étape à l'élaboration des différentes animations est la recherche d'informations (d'un point de vue histologique) en rapport avec chaque pathologie prise séparément. Nous nous sommes limités à une agression pulpaire d'origine bactérienne pour la quasi-totalité de nos pathologies, avec comme voie d'entrée la cavitation carieuse. Ainsi pour chaque pathologie, il a été nécessaire de :

- ✓ Regrouper un maximum de données bibliographiques
- ✓ Identifier les principales caractéristiques histologiques de chacune d'entre elles et anticiper les éventuelles difficultés du passage d'un support écrit (théorie, bibliographie) à un support purement visuel (schéma, dessin informatique)
- ✓ Retranscrire ces caractéristiques sous forme de schéma simple, compréhensible, pédagogique, et cohérent avec la bibliographie

3. RESULTATS

Les animations développées seront présentées lors de la soutenance de cette thèse. Elles seront accessibles en ligne sur le logiciel PATHOPULP.

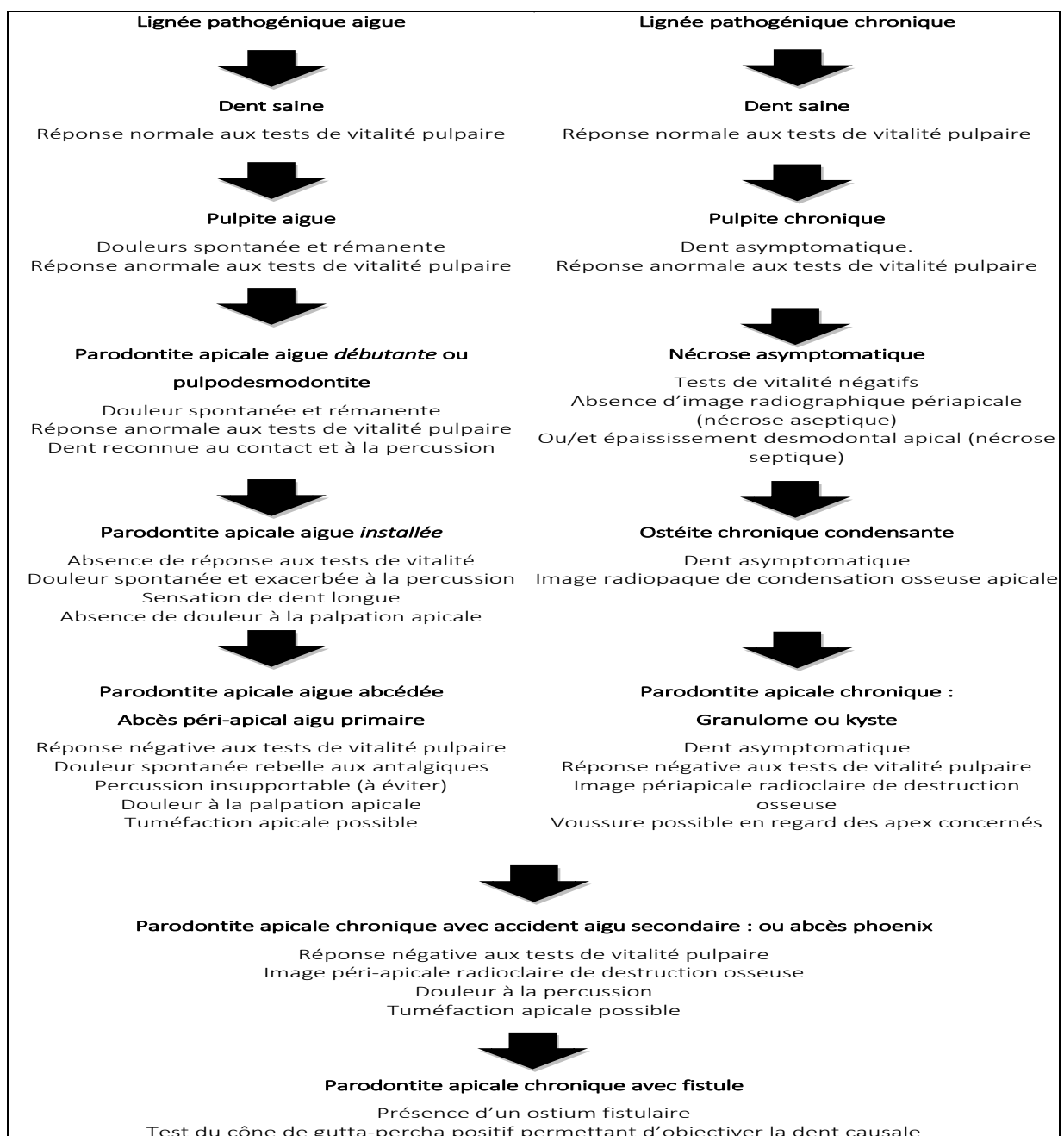
3.1. VOIES POSSIBLES DE L'EVOLUTION DES PATHOLOGIES

Les animations d'un phénomène scientifique doivent être fidèles aux données scientifiques, et la représentation des diverses voies d'évolution possible ainsi qu'aux différents états de transitions a impliqué une recherche bibliographique. La difficulté a été la recherche d'informations concernant les voies d'évolution possible pour chaque pathologie. L'objectif étant de considérer « la dent saine » pour état initial, et de créer un

organigramme avec d'une part l'évolution possible sur toute la voie aigue et sur toute la voie chronique, puis d'autre part sur les possibles changements de voie aigue-chronique, chronique-aigue.

Ainsi la lignée pathogénique aigue a pu être facilement représentée grâce à une bibliographie abondante. En partant de la dent saine on évolue vers la dentinite, puis l'hyperhémie pulpaire (ou pulpite réversible), la pulpite aigüe irréversible, la parodontite apicale aigue et enfin la parodontite apicale aigue suppurée (15)(Figure11).

Figure 11 : « Evolution » et critères diagnostiques des parodontites apicales en fonction des lignées aiguë et chronique (12)

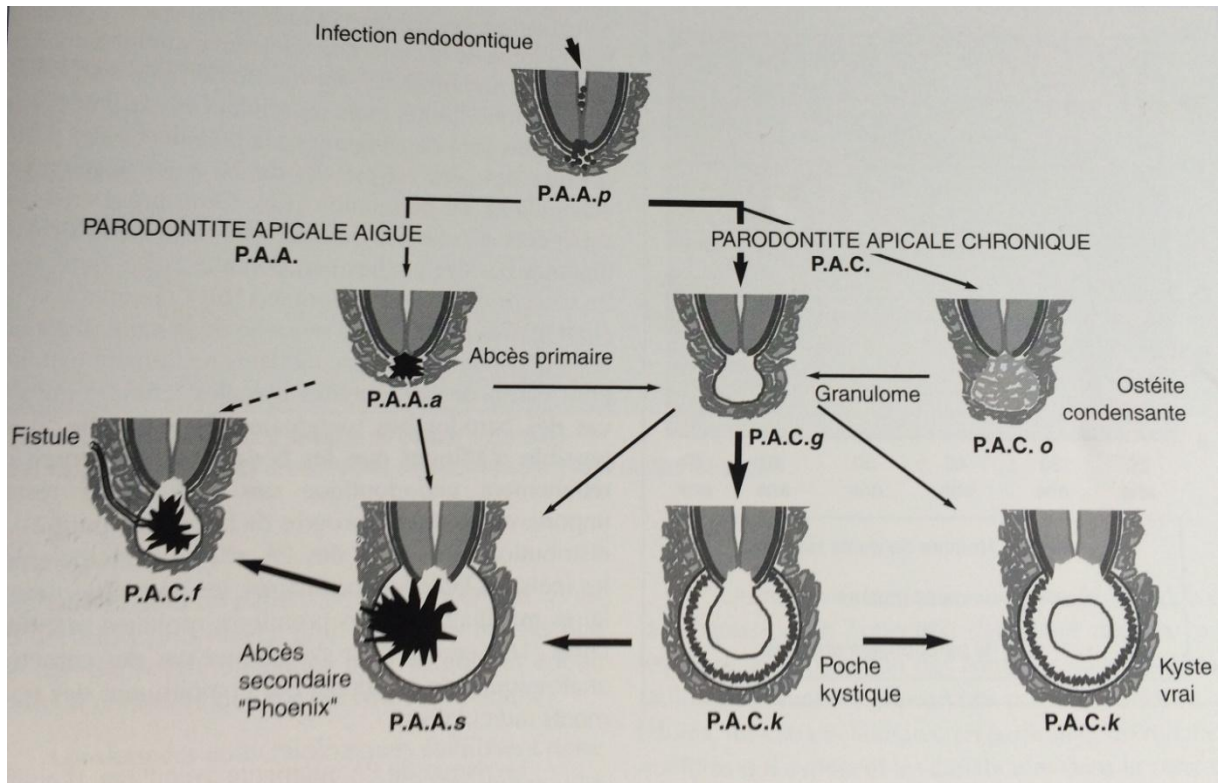


De même, la lignée pathogénique chronique a pu être représentée grâce à une bibliographie un peu moins abondante mais présente. En partant de la dent saine on évolue vers la pulpite chronique puis la nécrose asymptomatique, la parodontite apicale chronique (granulome, kyste) et enfin la parodontite apicale chronique suppurée (Figure 11).

En revanche, la bibliographie à propos des possibilités d'évolutions entre les voies aigue ↔ chronique se fait beaucoup plus rare.

- Le 1^{er} passage possible de la voie aigue à chronique est l'évolution d'une dentinite et/ou hyperhémie pulpaire en pulpite chronique (16). On peut également avoir l'évolution d'une parodontite apicale aigue ou parodontite apicale aigue suppurée en parodontite apicale chronique (15),(figure 11 et figure 12) et enfin le passage d'un abcès phœnix à une parodontite apicale chronique ou chronique suppurée (figure 11 et figure 12).
- Le 1^{er} passage possible de la voie chronique à aigue est l'évolution de la nécrose asymptomatique en parodontite apicale aigue. Il est également possible de passer d'une parodontite apicale chronique à un abcès Phoenix (figure 11 et figure 12) ou d'une parodontite apicale chronique suppurée à un abcès Phoenix.

Figure 12 : Classification dynamique des parodontites apicales selon Piette et Goldberg (12). Les flèches en gras indiquent les voies prépondérantes



3.2. REPRESENTATIONS DES ETATS TRANSITIONNELS ENTRE DEUX PATHOLOGIES

A ce stade de notre travail, nous avons d'une part l'ensemble des états pulpaire et péri-apicaux représentés sous forme de schéma (image fixe) et d'autre part l'ensemble des évolutions possibles (aigue, chronique ou aigue ↔ chronique) de chaque pathologie.

Ainsi, pour finaliser nos animations et créer nos différentes évolutions, il nous reste à faire les choix graphiques pour représenter les transitions entre chaque pathologie, et à adapter les vitesses des différents phénomènes (nécrose, résorption osseuse, inflammation...) pouvant être rencontrés.

3.2.1 Evolutions selon les modes aigus

3.2.1.1. Evolution du stade « Dent saine » vers le stade « Dentinite »

Ce phénomène correspond à l'invasion de la dentine (toxines/bactéries) à partir de la jonction amélo-dentinaire. A partir de cette jonction, on passe d'une lésion carieuse de l'émail à une lésion carieuse de la dentine, ce qui illustre sur notre animation le début du stade « dentinite ». L'invasion bactérienne (dégradé marron-jaune foncé) devance la couche nécrotique de la carie (zone marron foncé) qui s'arrête à peu près à mi-chemin entre la jonction amélo-dentinaire et la pulpe. La couche d'invasion bactérienne n'atteint pas la pulpe. Cette dernière restant saine, sa couleur ne change pas (jaune pâle).

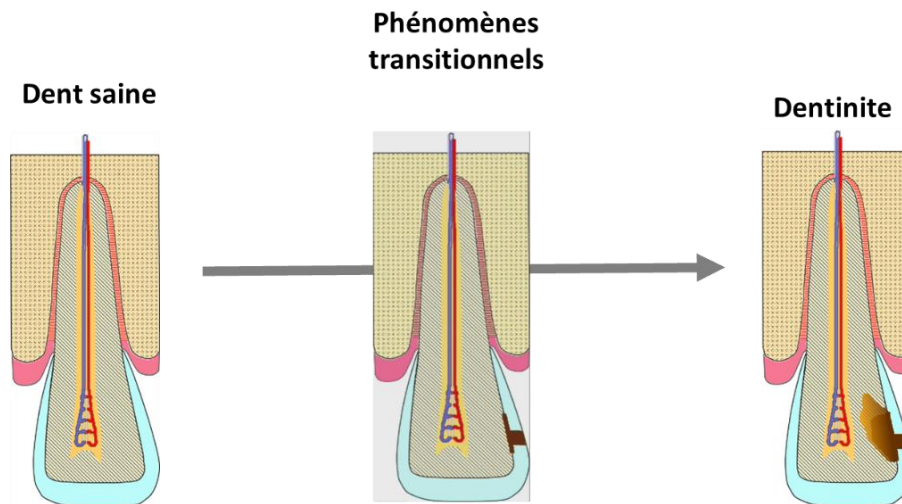


Figure 13 : Phénomènes transitionnels spécifiques de l'évolution de la dent saine vers la dentinite : La diffusion des bactéries et de leurs toxines dans la jonction amélo-dentinaire précède leur progression selon l'axe des tubulis dentinaires.

3.2.1.2. Evolution du stade « Dentinite » vers le stade « Hyperhémie pulpaire »

Pour éviter toute confusion, fausse corrélation entre la proximité de la lésion carieuse par rapport à la pulpe et le diagnostic d'hyperhémie ou pulpite aigue irréversible, nous avons opté pour une lésion carieuse identique entre hyperhémie pulpaire et pulpite irréversible. Ainsi la couche d'invasion bactérienne (dégradé marron-jaune foncé) et la couche nécrotique (zone marron foncé) progressent et vont quasiment au

contact de la pulpe. En parallèle, le passage d'un état pulpaire sain (jaune pâle) à un état pré-inflammatoire, est représenté par l'apparition d'un fond pulpaire orange qui vient recouvrir la pulpe saine.

Par ailleurs, le début de l'inflammation pulpaire est caractérisé par le changement de couleur du fond de la pulpe (orangé).

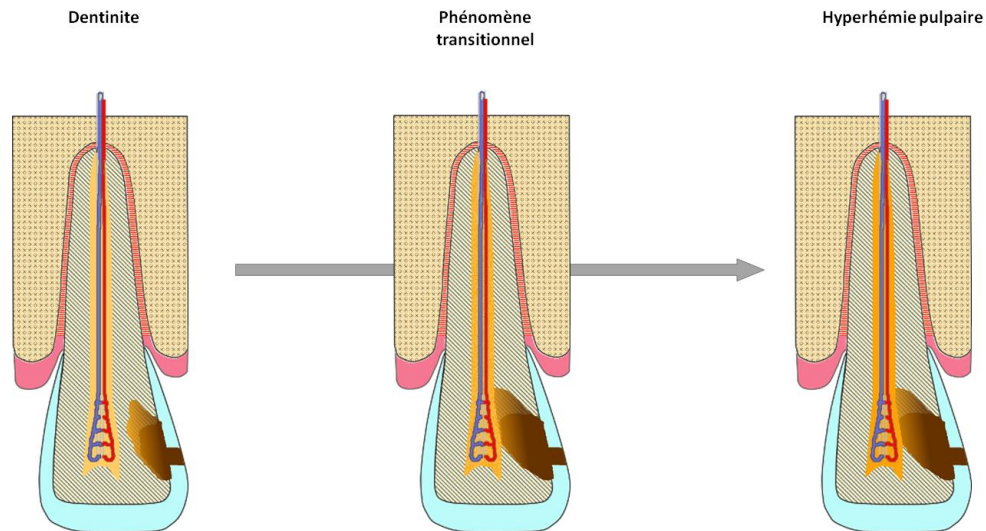


Figure 14: Phénomènes transitionnels spécifiques de l'évolution de la dentinite vers l'hyperhémie pulpaire : L'inflammation pulpaire débute par un changement de couleur de la pulpe qui passe de jaune pâle (saine) à orange (état pré-inflammatoire) puis une vasodilatation localisée des vaisseaux sanguins sous odontoblastique et un début de stase sanguine (non totale) au niveau coronaire

3.2.1.3. Evolution du stade « Hyperhémie pulpaire » vers le stade «Pulpite aigue irréversible »

L'inflammation de la pulpe continue avec un état inflammatoire avancé (fond pulpaire de couleur rouge) qui commence au niveau de la pulpe coronaire (à partir d'une corne pulpaire) et remonte jusqu'au niveau de la constriction apicale. En parallèle de l'avancé du fond inflammatoire rouge, il y a une vasodilatation des vaisseaux qui débute de la partie coronaire de la pulpe jusqu'à la partie apicale.

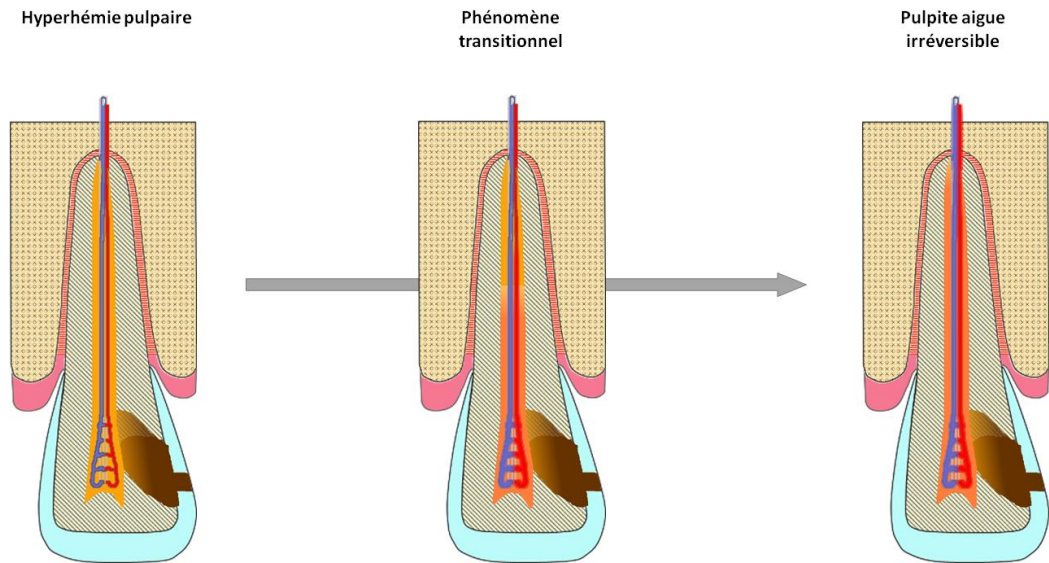


Figure 15: Phénomènes transitionnels spécifiques de l'évolution de l'hyperhémie vers la pulpite aigue irréversible : La vasodilatation et l'inflammation pulpaire commence à se généraliser à toute la pulpe et n'est plus uniquement localisée au niveau coronaire.

3.2.1.4. Evolution du stade «Pulpite aigue irréversible» vers le stade «Parodontite apicale aigue»

Ce stade implique que l'on commence à voir une rupture des vaisseaux en divers endroit de la pulpe ainsi que l'apparition aléatoire de petites zones nécrotiques (de couleur kaki foncé) qui grossissent jusqu'à recouvrir toute la pulpe. En parallèle à cette nécrose et avant la nécrose totale de la pulpe, l'inflammation du ligament débute par une hyperhémie péri-apicale caractérisée par un desmodonte de couleur rouge foncé (inflammation) qui vient recouvrir le ligament sain et ceci de l'apex jusqu'au tiers de la racine, puis une vasodilatation suivie d'une exsudation inflammatoire caractérisées par une augmentation de la taille du desmodonte représenté par un rouge plus clair et flouté sur le schéma.

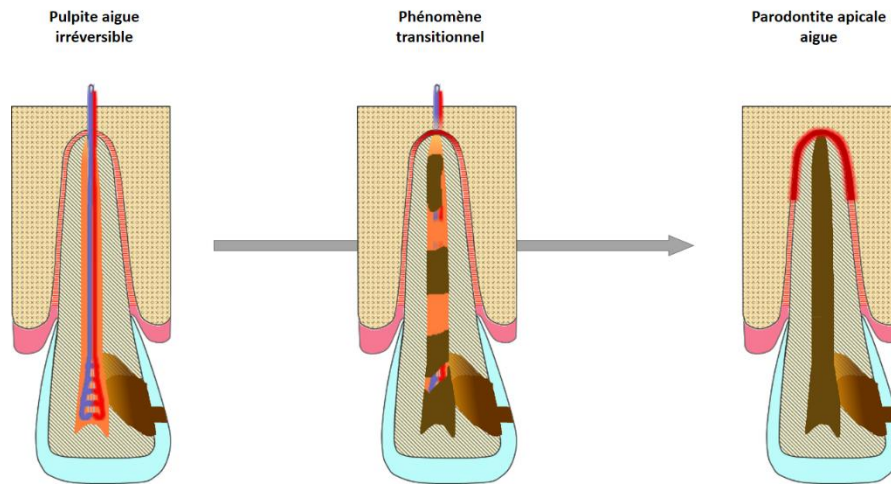


Figure 16: Phénomènes transitionnels spécifiques de l'évolution de la pulpite aigue irréversible vers la parodontite apicale aigue : Evolution de plusieurs foyers de nécrose pulpaire et début d'inflammation du ligament.

3.2.1.5. Evolution du stade «Parodontite apicale aigue» vers le stade «Parodontite apicale aigue suppurée»

Plusieurs micro-abcès de couleur verdâtre (censée représenter le pus) se forment au niveau de l'apex et confluent en augmentant de taille pour recouvrir totalement le ligament « rouge » précédent.

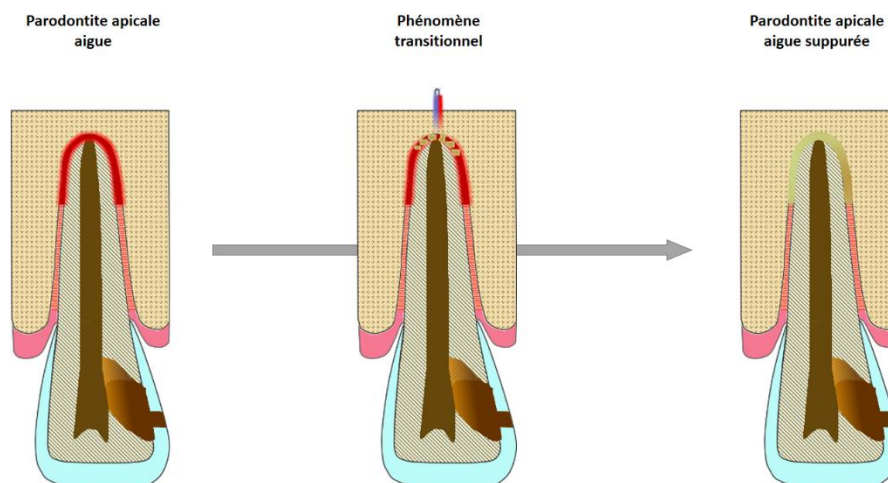


Figure 17: Phénomènes transitionnels spécifiques de l'évolution de la parodontite apicale aigue vers la parodontite apicale aigue suppurée : Formation de plusieurs micro-abcès à l'apex qui se rejoignent pour former l'abcès final.

3.2.2. Evolutions selon les modes chroniques

3.2.2.1. Evolution du stade «Dent saine » vers le stade «Pulpite chronique»

L'évolution de la couche nécrotique de la lésion carieuse (zone marron foncé) est identique à celle de la dentinite. Concernant la couche d'invasion bactérienne (dégradé marron-jaune foncé), elle se propage au-delà de celle représentée pour la dentinite et va même quasi au contact de la pulpe. Parallèlement à la propagation bactérienne, une inflammation modérée de la pulpe apparaît avec un changement de couleur de celle-ci qui passe de jaune pâle (saine) à orange (stade inflammatoire modéré). L'état d'équilibre entre inflammation et réparation est représenté par l'apparition d'ilots exsudatifs au niveau de la pulpe coronaire (petites zones orange entourées d'une bordure rouge) qui apparaissent et disparaissent progressivement grâce à un système de zoom (0% ↔100%), et par l'alternance de vaisseaux sains (non dilatés) et vaisseaux dilatés (de plus gros diamètre et avec un rouge et bleu plus vifs).

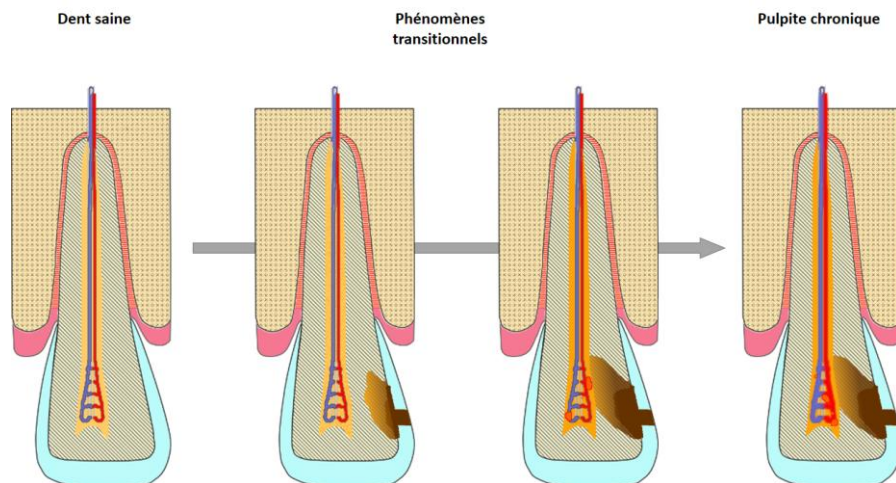


Figure 18: Phénomènes transitionnels spécifiques de l'évolution de la dent saine vers la pulpite chronique : Passage de la pulpe à un stade inflammatoire modéré (du jaune pâle à l'orange) ainsi que la présence d'ilots exsudatifs qui marque le début de l'inflammation de la pulpe coronaire.

3.2.2.2. Evolution du stade «Pulpite chronique» vers le stade «Nécrose asymptomatique»

Les ilots exsudatifs disparaissent progressivement (zoom 100% → 0%) et on commence à avoir une rupture des vaisseaux en différents endroits de la pulpe ainsi que l'apparition aléatoire de petites zones nécrotiques (zones de couleur kaki foncé) qui grossissent jusqu'à recouvrir toute la pulpe (nécrose totale).

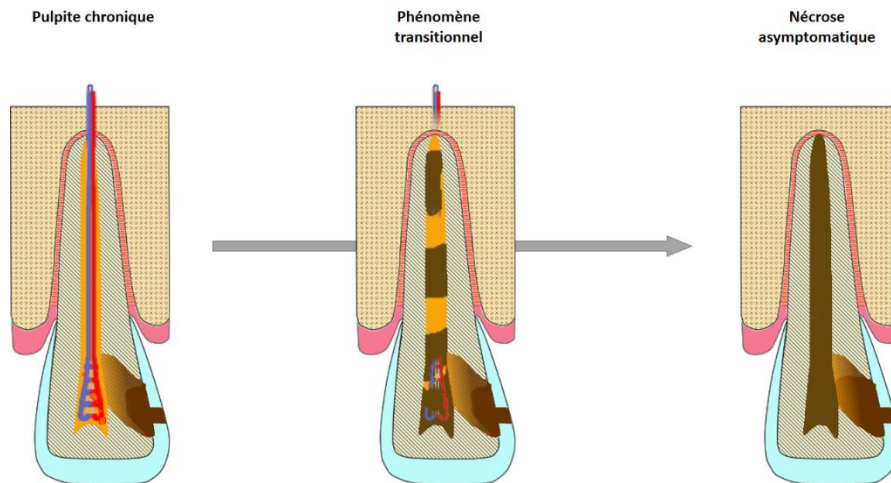


Figure 19: Phénomènes transitionnels spécifiques de l'évolution de la pulpite chronique vers la nécrose asymptomatique : Evolution de plusieurs foyers de nécrose pulpaire.

3.2.2.3. Evolution du stade «Nécrose asymptomatique» vers le stade «Parodontite apicale chronique»

La dédifférenciation du desmodonte est représentée par l'apparition homogène et uniforme d'une infinité de petits points marron qui finiront par recouvrir la totalité du ligament. Il s'ensuit la résorption osseuse lente et progressive représentée par l'extension de la capsule marron.

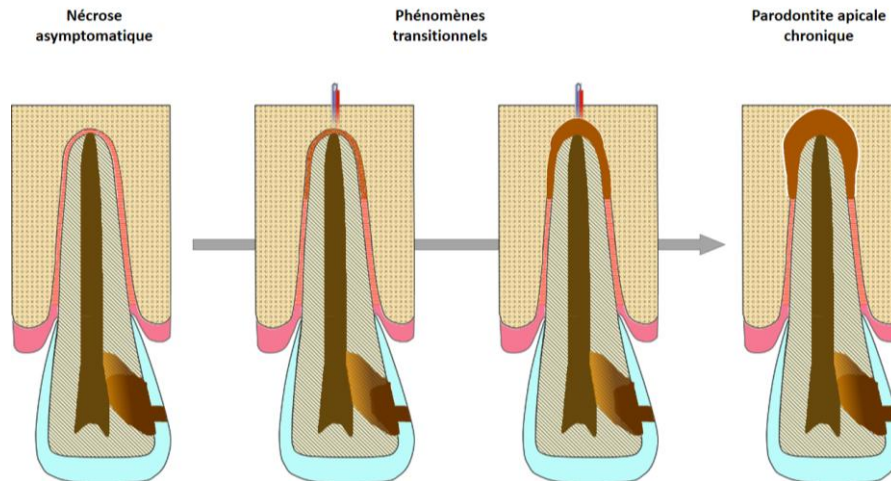


Figure 20: Phénomènes transitionnels spécifiques de l'évolution de la nécrose asymptomatique vers la parodontite apicale chronique : Dédifférenciation du desmodonte et début de lyse osseuse apicale.

3.2.2.4. Evolution du stade «Parodontite apicale chronique» vers le stade «Parodontite apicale chronique suppurée»

En cours de réalisation

3.2.3. Evolutions selon des modes alternatifs aigus/chroniques

3.2.3.1. Evolution du stade «Dentinite» vers le stade «Pulpite chronique»

La couche nécrotique de la lésion carieuse (zone marron foncé) se stabilise petit à petit jusqu'à ne plus évoluer. La couche d'invasion bactérienne (dégradé marron-jaune foncé) se propage quant à elle largement au sein de la dentine et va même quasi au contact de la pulpe. Parallèlement à la propagation bactérienne, une inflammation modérée de la pulpe apparaît avec un changement de couleur de celle-ci qui passe de jaune pâle (saine) à orange (stade inflammatoire modéré). L'état d'équilibre entre inflammation et réparation est représenté par l'apparition d'ilots exsudatifs au niveau de la pulpe coronaire (petites zones orange entourées d'une bordure rouge) qui apparaissent et disparaissent progressivement grâce à un système de zoom (0% ↔ 100%), et par l'alternance de vaisseaux sains (non dilatés) et vaisseaux dilatés (de plus gros diamètre et avec un rouge et bleu plus vifs).

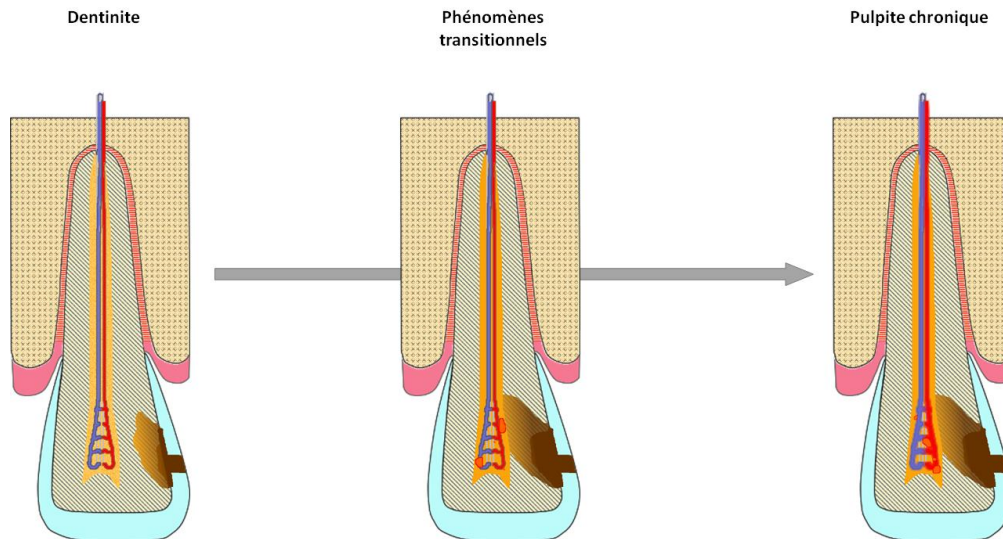


Figure 21: Phénomènes transitionnels spécifiques de l'évolution de la dentinite vers la pulpite chronique : Large invasion bactérienne jusqu'à la pulpe avec passage de celle-ci à un stade inflammatoire modéré (du jaune pâle à l'orange). La présence d'ilots exsudatifs marque le début de l'inflammation de la pulpe coronaire.

3.2.3.2. Evolution du stade «Hyperhémie pulpaire» vers le stade «Pulpite chronique»

Le fond de la pulpe ne change pas de couleur (orange). Au niveau de la pulpe coronaire, les ilots exsudatifs apparaissent et disparaissent et en parallèle il y a une alternation entre vaisseaux sains et vaisseaux dilatés.

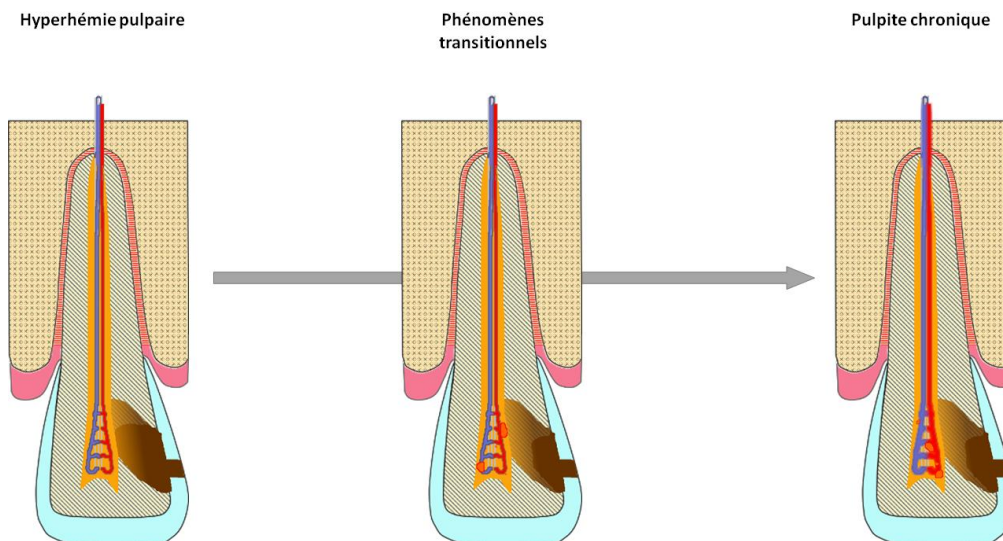


Figure 22: Phénomènes transitionnels spécifiques de l'évolution de l'hyperhémie pulpaire vers la pulpite chronique : Un état d'équilibre s'installe avec l'apparition et disparition d'ilots suppuratifs ainsi que l'alternation entre vaisseaux sains et vaisseaux dilatés.

3.2.3.3. Evolution du stade «*Abcès Phoenix*» vers le stade «*Parodontite apicale chronique*»

La cavité kystique est remplie de « pus » (couleur verdâtre). Petit à petit on remarque une transition du fond verdâtre à un fond de couleur marron (couleur de la chronicité)

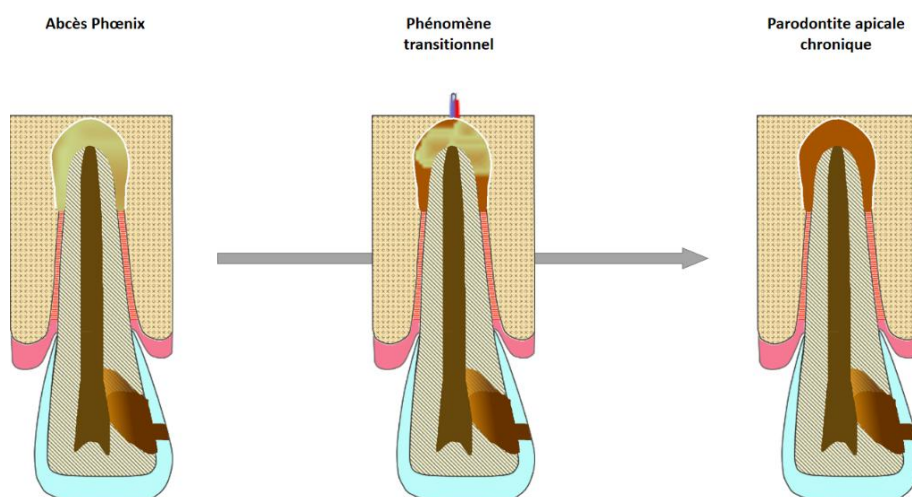


Figure 23: Phénomènes transitionnels spécifiques de l'évolution de l'abcès Phoenix vers la parodontite apicale chronique: Diminution progressive de l'abcès jusqu'à disparition totale de la collection purulente pour laisser place à une cavité kystique bordée d'une capsule fibreuse.

3.2.3.4. Evolution du stade «*Abcès Phoenix*» vers le stade «*Parodontite apicale chronique suppurée*»

En cours de réalisation

3.2.3.5. Evolution du stade «*Nécrose asymptomatique*» vers le stade «*Parodontite apicale aigue*»

La colonisation du péri-apex par les bactéries entraîne des réactions inflammatoires au niveau apical. On note alors une hyperhémie péri-apicale (desmodonte de couleur rouge foncé sur le schéma) ainsi qu'une vasodilatation suivie d'une exsudation inflammatoire (augmentation de la taille du desmodonte représentée sur le schéma par un rouge plus clair et flouté).

L'Inflammation se propage le long du ligament de l'apex jusqu'au 1/3 de la racine.

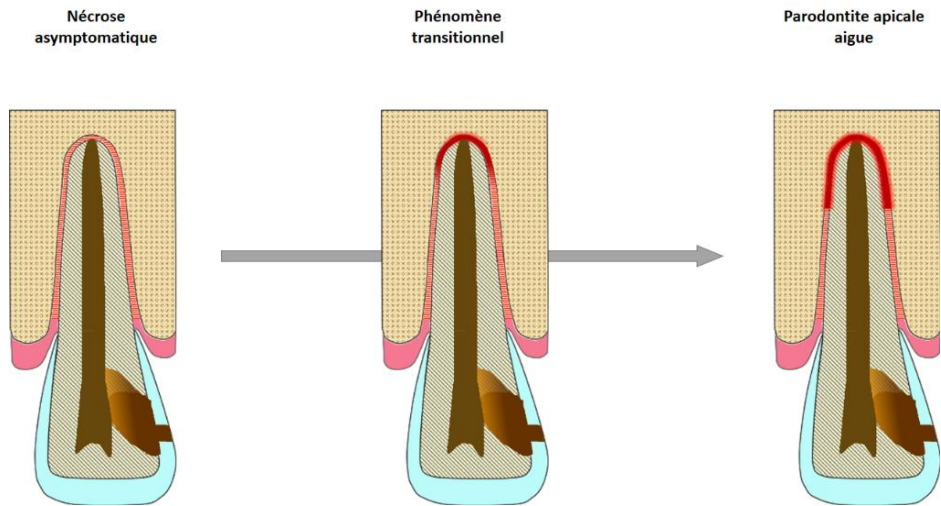


Figure 24: Phénomène transitionnel spécifique de l'évolution de la nécrose asymptomatique vers la parodontite apicale aigue : Début d'inflammation du ligament au niveau apical.

3.2.3.6. Evolution du stade «Parodontite apicale chronique» vers le stade «Abcès Phoenix»

Comme pour la parodontite apicale aigue suppurée, plusieurs micro-abcès verdâtres se forment au niveau de l'apex et confluent jusqu'à remplir toute la cavité kystique.

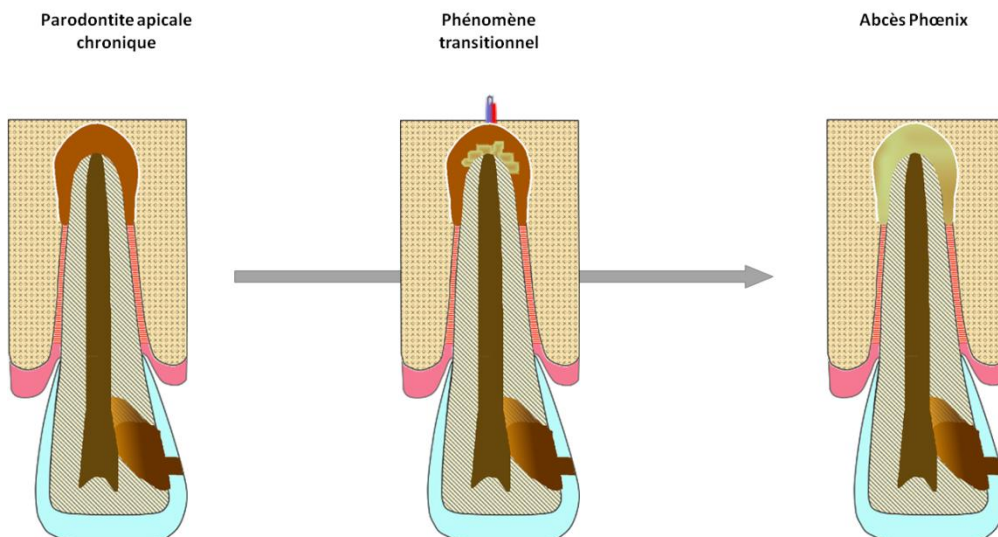


Figure 25: Phénomènes transitionnels spécifiques de l'évolution de la parodontite apicale chronique vers l'abcès Phoenix : Apparition de plusieurs micro-abcès au sein de la lésion apicale.

3.2.3.7. Evolution du stade «Parodontite apicale chronique suppurée» vers le stade «Abscess Phoenix»

En cours de réalisation

3.3.3. Représentations de la cinétique des phénomènes

La vitesse d'évolution des différents phénomènes constituant nos animations doit être relativement vraisemblable. En effet, dans une même animation, on retrouve plusieurs phénomènes n'évoluant pas toujours à la même vitesse. De plus, pour un même phénomène (exemple de la lésion carieuse), il peut y avoir plusieurs vitesses d'évolution (émail VS Dentine, voie aigue VS voie chronique ect...).

Enfin, certains phénomènes seront toujours plus lents que d'autres. Par exemple la résorption osseuse ou la nécrose sont des phénomènes plus lents que l'inflammation de la pulpe ou du ligament alvéolo-dentaire.

Les principaux phénomènes à représenter sont :

3.3.3.1. Progression de la lésion carieuse

Pour la voie aigue (dentinite, hyperhémie pulpaire et pulpite irréversible) la vitesse d'évolution n'est pas constante au sein même de la dent. En effet, une fois la jonction amélo-dentinaire dépassée, la carie se propage beaucoup plus rapidement dans la dentine que dans l'émail (7). On a donc une première variante de vitesse émail/dentine sur une même animation. La vitesse d'évolution de la carie dentinaire n'est également pas la même s'il s'agit d'une voie aigue ou chronique. En effet, le passage de la dent saine à la pulpite chronique a été représenté par une évolution de carie beaucoup plus lente que celle retrouvée entre la dent saine et la dentinite ou hyperhémie pulpaire.

3.3.3.2. Progression des phénomènes pulpaires infectieux (nécrose)

Au sein d'une même pulpe, on peut distinguer une 1ère vitesse de nécrose assez lente correspondant au début de la nécrose, puis celle-ci s'accélère légèrement jusqu'à la nécrose totale. Dans la voie chronique, la nécrose pulpaire met également plus de temps que celle retrouvée dans la voie aigue. Enfin, la nécrose pulpaire doit être un phénomène plus lent que l'inflammation pulpaire.

3.3.3.3. Progression de la résorption radiculaire et osseuse

Représentée dans l'animation du granulome (résorptions interne ou externe) ou celle de la parodontite apicale chronique (résorption osseuse apicale), c'est sans doute le phénomène le plus lent de chaque animation.

4. DISCUSSION

Ce travail a permis de justifier, par les données bibliographiques, le développement d'animations pour l'enseignement des pathologies pulpaire et péri-apicales destinées au logiciel PATHOPULP. Il doit être complété par une phase de validation par un jury testeur.

Après la phase de validation certaines améliorations seront sans doute à prévoir avant la finalisation de cet outil d'apprentissage.

Nous pouvons d'ores et déjà noter quelques limites :

Dans un premier temps par rapport à l'interprétation des couleurs par le groupe d'élèves test. En effet, le code couleur choisi pour représenter un état ou un phénomène particulier reste personnel et peut ne pas correspondre à certains étudiants. La couleur rouge est facilement assimilable à une inflammation aigue, intense et avancée. En revanche, l'utilisation de jaune pâle (pulpe saine), d'orange (inflammation pulpaire modérée), de vert (présence de pus) ou encore de marron (couleur de la chronicité) peut aboutir à des erreurs d'interprétations. De plus, nous pouvons nous interroger sur le maintien des couleurs lors de la projection des animations à travers les ordinateurs « tests » ou le rétro projecteur. En effet, la nuance de chacune de ces couleurs est soumise aux fonctions de la carte graphique propre à chaque ordinateur. Après visualisation des animations, on a pu noter qu'il pourrait être nécessaire de prévoir une accentuation des couleurs pour la représentation de l'hyperhémie pulpaire. En effet, le passage d'une pulpe saine (jaune pâle) à un état pré-inflammatoire (orange) n'est pas assez marqué. Idem pour le début de la vasodilatation des vaisseaux au niveau

coronaire. Ce point nécessitera confirmation après l'évaluation de l'iconographie par un jury d'étudiants testeurs.

Par ailleurs le choix subjectif de la forme de certains éléments (exemple des ilots exsudatifs dans la pulpite chronique) peut également amener à des problèmes d'interprétation.

Dans un second temps, nous allons nous intéresser aux limites de la représentation graphique. La littérature actuelle sur le sujet reste mince et nous a parfois contraints à prendre certaines libertés par rapport à la médecine. L'une des difficultés rencontrées durant la réalisation des animations a été de définir une limite précise entre 2 pathologies, malgré la présence de plusieurs stades inflammatoires pouvant coexister sur une même dent et notamment sur les dents pluriradiculées (16). Cela nous a donc amené à répondre à plusieurs questions sans réelle réponse scientifique:

- A quel moment l'inflammation pulpaire doit-elle débiter ?
- En parallèle à la nécrose pulpaire, à quel moment précis faut-il « lancer » l'inflammation du ligament?
- A partir de quel endroit et jusqu'où exactement doit remonter cette inflammation : 1/4 apical, 1/3 apicale de la racine ?
- Quelle doit-être la taille (profondeur) de la cavité de carie pour la dentinite ?
 - Pour l'hyperhémie pulpaire ?
 - Pour la pulpite irréversible ?

→ Afin d'éviter toute fausse corrélation entre la profondeur de la lésion carieuse et l'état inflammatoire de la pulpe, nous avons volontairement représenté une lésion volumineuse avec une pulpe saine pour la dentinite, et une lésion identique pour l'hyperhémie et la pulpite irréversible.

Enfin nous pouvons évoquer la problématique de la représentation dynamique. Comment représenter dans une même séquence souvent très courte (en moyenne 15 à 20 secondes) plusieurs phénomènes avec des cinétiques différentes ? Pour un même phénomène, nous pouvons également avoir plusieurs cinétiques possibles

Ainsi, malgré une volonté réelle de rester cohérent et proche de la réalité, le manque de références bibliographiques nous a amené à réaliser certaines animations de manière plus ou moins subjective. Il apparaît donc important de se questionner quant à la légitimité de ces animations en tant que « Modèle Standard ».

5. CONCLUSION

La réalisation des illustrations et animations relatives aux pathologies pulpaire et péri-apicales doivent faire références à des données bibliographiques. Les illustrations destinées au logiciel PATHOPULP ont été conçues selon ce principe et doivent maintenant être proposées à un jury d'étudiants testeurs, afin de vérifier si les choix graphiques sont signifiants pour les cibles pédagogiques de ce logiciel. Cette phase complémentaire de validation des illustrations fait l'objet de la thèse d'exercice d'Hélène Fournier.

6. REFERENCES BIBLIOGRAPHIQUES

1. Woda A, Coll. Réflexions sur les critères diagnostiques des maladies pulpaire et parodontales d'origine pulpaire. 1999;43:3473-8.
2. Boucher Y, Toledo R. Pathologies pulpaire et périapicales et traitement de l'urgence. In: Endodontie. cdp. 2012. p. 53-76.
3. Rohée J. Diagnostic de l'état pulpaire : Etat des lieux de l'enseignement en France. [Nantes]; 2011.
4. SIMON S, BERDAL A. Biologie de la pulpe. In: Endodontie. cdp. 2012. p. 1-10.
5. SIMON S, COOPER P, BERDAL A, MACHTOU P, SMITH AJ. Pulp biology : Understanding in daily practice. Sept 2008. TOME 37(3):209-29.
6. Farg JC, Magloire H. Structure des dents (Complexe pulpodentinaire). In: La dent normale et pathologique. De Boeck université. Bruxelles, Belgique; 2001. p. 86-9.
7. Segquier S, Le May O. Histopathologie de la lésion carieuse de l'émail et de la dentine. 2002 [cité 22 oct 2015];(23-010-C-10). Disponible sur: <http://www.em-premium.com.sicd.clermont-universite.fr/article/189338/resultatrecherche/1>
8. Frank RM. Structural events in the caries process in enamel, cementum, and dentin. J Dent Res. févr 1990;69 Spec No:559-66; discussion 634-6.
9. Haikel Y. Carie Dentaire. In: La dent normale et pathologique. De Boeck université. Bruxelles, Belgique; 2012. p. 108-14.
10. Auriol M, Chomette G, Vaillant J-M. Histopathologie buccale et cervico-faciale. Masson. Paris, France; 1986. xiii+319 p.
11. Brocheriou C, Roquancourt A de. Anatomie pathologique dentaire et stomatologique. Paris, France: Éd. CDP; 1987. 128 p.
12. Lasfargues J-J, Mallet J-P, Roussel T. Parodontites apicales. In: La dent normale et pathologique. De Boeck université. Bruxelles, Belgique; 2001. p. 140-69.
13. LES PULPOPATHIES [Internet]. [cité 23 oct 2015]. Disponible sur: <http://e-dentaire.blogspot.fr/2015/06/les-pulpopathies.html>
14. Girsch P. Aspects cliniques et histologiques des kystes et granulomes périapicaux: à propos de 30 cas [Thèse d'exercice]. [France]: Université de Nancy I. UFR de chirurgie dentaire; 2006.
15. Blanc JL, Chossegras C, Cheynet F, Guyot L, Bellot-Samson V, Proust JP, et al. Lésions dentaires et gingivales (256). Facultés de Médecine de Marseille; 2005.
16. Hess JC. [Evolution of the pathology of the dental pulp during the last decade]. Rev Fr Odonto-Stomatol. févr 1970;17(2):185-98.

N°

**Matrougui (Ilies) - « DEVELOPPEMENT D'ILLUSTRATIONS ANIMEES POUR UN
ENSEIGNEMENT A DISTANCE DES PATHOLOGIES PULPAIRES ET PERI-APICALES »**

25ill., 30 cm. -(Thèse: Chir. Dent. ; Clermont-Ferrand I ; 2015) - N°

Résumé

Contexte : PATHOPULP est un logiciel d'aide à l'apprentissage de la sémiologie pulpaire et péri-apicale. La version α de ce logiciel propose des tests d'évaluation des connaissances sur les pathologies pulpaire et péri-apicales et utilise des représentations schématiques de 14 diagnostics pulpaire. L'évolution de ce logiciel implique de mettre en lien ces différentes pathologies par des animations, en respectant les données bibliographiques qui décrivent l'évolution des pathologies pulpaire selon un mode chronique et/ou aigu. **Objectif :** Ce travail décrit la réalisation de ces animations pour la version β du logiciel. **Matériel et Méthode :** La première étape à l'élaboration des différentes animations est la recherche d'informations (d'un point de vue histologique) en rapport avec chaque pathologie prise séparément. Nous nous sommes limités à une agression pulpaire d'origine bactérienne pour la quasi-totalité de nos pathologies, avec comme voie d'entrée la cavitation carieuse. Ainsi pour chaque pathologie, il a été nécessaire de 1°) Regrouper un maximum de données bibliographiques ; 2°) Identifier les principales caractéristiques histologiques de chacune d'entre elles et anticiper les éventuelles difficultés du passage d'un support écrit à un support purement visuel (schéma, dessin informatique) ; 3°) Retranscrire ces caractéristiques sous forme de schéma simple, compréhensible, pédagogique, et cohérent avec la bibliographie. **Résultats :** Les images et animations réalisées seront présentées lors de la soutenance de cette thèse. Elles seront accessibles en ligne sur le logiciel PATHOPULP. **Discussion :** Ce travail a permis de justifier, par les données bibliographiques, les choix iconographiques faits lors de la réalisation d'animations destinées à l'enseignement des pathologies pulpaire et péri-apicales destinées au logiciel PATHOPULP. Il doit être complété par une phase de validation par un jury testeur.

RUBRIQUE DE CLASSEMENT :

MOTS CLES : Logiciel, Illustration, pathologies pulpaire et péri apicales

MOTS CLES ANGLAIS : Software, illustrative diagram, diseases of pulp and periapical tissues

JURY :

Président : Mme Stéphanie TUBERT-JEANNIN, Professeur des Universités

Assesseurs : Mme Martine HENNEQUIN, Professeur des Universités

Mr Pierre-Yves COUSSON, Maître de conférences des Universités

Mme Solveig VAUTEY, Assistante Hospitalo-Universitaire

ADRESSE DE L'AUTEUR : MATROUGUI Ilies

16 rue Eugène Gilbert

63000 CLERMONT-FERRAND

