



HAL
open science

Le préjudice esthétique en odontologie : évaluation et réparation

Émilie Rémois

► **To cite this version:**

Émilie Rémois. Le préjudice esthétique en odontologie : évaluation et réparation. Chirurgie. 2017. dumas-01561746

HAL Id: dumas-01561746

<https://dumas.ccsd.cnrs.fr/dumas-01561746>

Submitted on 13 Jul 2017

HAL is a multi-disciplinary open access archive for the deposit and dissemination of scientific research documents, whether they are published or not. The documents may come from teaching and research institutions in France or abroad, or from public or private research centers.

L'archive ouverte pluridisciplinaire **HAL**, est destinée au dépôt et à la diffusion de documents scientifiques de niveau recherche, publiés ou non, émanant des établissements d'enseignement et de recherche français ou étrangers, des laboratoires publics ou privés.

Université de Bordeaux
Collèges des Sciences et de la Santé
UFR des Sciences Odontologiques

Année 2017

N°38

Thèse pour l'obtention du
DIPLOME d'ETAT de DOCTEUR EN CHIRURGIE DENTAIRE

Présentée et soutenue publiquement

Par Emilie, Marie, Anne RÉMOIS

Née le 2 Mai 1992 à Sainte Clotilde (974)

Le 24 mai 2017

Préjudice esthétique en odontologie : évaluation et réparation

Directeur de thèse

Dr. Odile LAVIOLE

Membres du Jury

Président	Mme V. DUPUIS	Professeur des Universités
Directeur	Mme O. LAVIOLE	Maître de Conférences des Universités
Rapporteur	Mr C. SEDARAT	Maître de Conférences des Universités
Assesseur	Mme D. ORIEZ	Maître de Conférences des Universités

UNIVERSITE DE BORDEAUX

MAJ 01/02/2017

Président M. TUNON DE LARA Manuel
Directeur de Collège des Sciences de la Santé M. PELLEGRIN Jean-Luc

COLLEGE DES SCIENCES DE LA SANTE UNITE DE FORMATION ET DE RECHERCHE DES SCIENCES ODONTOLOGIQUES

Directrice Mme BERTRAND Caroline 58-02
Directrice Adjointe – Chargée de la Formation initiale Mme ORIEZ-PONS Dominique 58-01
Directeur Adjoint – Chargé de la Recherche M. FRICAIN Jean-Christophe 57-02
Directeur Adjoint – Chargé des Relations Internationales M. LASSERRE Jean-François 58-02

ENSEIGNANTS DE L'UFR

PROFESSEURS DES UNIVERSITES

Mme Caroline	BERTRAND	Prothèse dentaire	58-02
Mme Marie-José	BOILEAU	Orthopédie dento-faciale	56-02
Mme Véronique	DUPUIS	Prothèse dentaire	58-02
M. Bruno	ELLA NGUEMA	Sciences anatomiques et physiologiques - Biomatériaux	58-03
M. Jean-Christophe	FRICAIN	Chirurgie buccale – Pathologie et thérapeutique	57-02

MAITRES DE CONFERENCES DES UNIVERSITES

Mme Elise	ARRIVÉ	Prévention épidémiologie – Economie de la santé – Odontologie légale	56-03
Mme Cécile	BADET	Sciences biologiques	57-03
M. Etienne	BARDINET	Orthopédie dento-faciale	56-02
M. Michel	BARTALA	Prothèse dentaire	58-02
M. Cédric	BAZERT	Orthopédie dento-faciale	56-02
M. Christophe	BOU	Prévention épidémiologie – Economie de la santé – Odontologie légale	56-03
Mme Sylvie	BRUNET	Chirurgie buccale – Pathologie et thérapeutique	57-02
M. Sylvain	CATROS	Chirurgie buccale – Pathologie et thérapeutique	57-02
M. Stéphane	CHAPENOIRE	Sciences anatomiques et physiologiques	58-03
M. Jacques	COLAT PARRROS	Sciences anatomiques et physiologiques	58-03
M. Jean-Christophe	COUTANT	Sciences anatomiques et physiologiques	58-03
M. François	DARQUE	Orthopédie dento-faciale	56-02
M. François	DE BRONDEAU	Orthopédie dento-faciale	56-02
M. Yves	DELBOS	Odontologie pédiatrique	56-01
M. Raphael	DEVILLARD	Odontologie conservatrice- Endodontie	58-01
M. Emmanuel	D'INCAU	Prothèse dentaire	58-02
M. Dominique	GILLET	Odontologie conservatrice – Endodontie	58-01
M. Jean-François	LASSERRE	Prothèse dentaire	58-02
M. Yves	LAUVERJAT	Parodontologie	57-01
Mme Odile	LAVIOLE	Prothèse dentaire	58-02
M. Jean-Marie	MARTEAU	Chirurgie buccale – Pathologie et thérapeutique	57-02
Mme Javotte	NANCY	Odontologie pédiatrique	56-01
M. Adrien	NAVEAU	Prothèse dentaire	58-02
Mme Dominique	ORIEZ	Odontologie conservatrice – Endodontie	58-01
M. Jean-François	PELI	Odontologie conservatrice – Endodontie	58-01

M.	Philippe	POISSON	Prévention épidémiologie – Economie de la santé – Odontologie légale	56-03
M.	Patrick	ROUAS	Odontologie pédiatrique	56-01
M.	Johan	SAMOT	Sciences biologiques	57-03
Mme	Maud	SAMPEUR	Orthopédie dento-faciale	56-02
M.	Cyril	SEDARAT	Parodontologie	57-01
Mme	Noélie	THEBAUD	Sciences biologiques	57-03
M.	Eric	VACHEY	Odontologie conservatrice – Endodontie	58-01

ASSISTANTS

Mme	Audrey	AUSSEL	Sciences anatomiques et physiologiques	58-03
M.	Wallid	BOUJEMAA AZZI	Odontologie conservatrice – Endodontie	58-01
Melle	Camille	BOULÉ-MONTPEZAT	Odontologie pédiatrique	56-01
Melle	Anaïs	CAVARÉ	Orthopédie dento-faciale	56-02
M.	Hubert	CHAUVEAU	Odontologie conservatrice – Endodontie	58-01
M.	Mathieu	CONTREPOIS	Prothèse dentaire	58-02
M.	Jean-Baptiste	CULOT	Sciences anatomiques et physiologiques	58-03
Mme	Clarisse	DE OLIVEIRA	Orthopédie dento-faciale	56-02
M.	Cédric	FALLA	Prévention épidémiologie – Economie de la santé – Odontologie légale	56-03
Mme	Elsa	GAROT	Odontologie pédiatrique	56-01
Mme	Agathe	GREMARE	Sciences biologiques	57-03
Mme	Olivia	KEROUREDAN	Odontologie conservatrice – Endodontie	58-01
M.	Adrien	LASTRADE	Prothèse dentaire	58-02
M.	Alexandre	MARILLAS	Odontologie conservatrice – Endodontie	58-01
M.	Emmanuel	MASSON-REGNAULT	Chirurgie buccale – Pathologie et thérapeutique	57-02
Mme	Marie	MÉDIO	Orthopédie dento-faciale	56-02
Mme	Meriem	MESFIOUI	Parodontologie	57-01
Mme	Darrène	NGUYEN	Sciences biologiques	57-03
M.	Ali	NOUREDDINE	Prothèse dentaire	58-02
Mme	Chloé	PELOURDE	Orthopédie dento-faciale	56-02
M.	Antoine	PEPELUT	Parodontologie	57-01
Mme	Charlotte	RAGUENEAU	Prothèse dentaire	58-02
Mme	Noëlla	RAJONSON	Prévention épidémiologie – Economie de la santé – Odontologie légale	56-03
M.	Clément	RIVES	Odontologie conservatrice – Endodontie	58-01
M.	Thibaut	ROULLAND	Prothèse dentaire	58-02
M.	François	ROUZÉ L'ALZIT	Prothèse dentaire	58-02
Mme	Audrey	SAY LIANG FAT	Prévention épidémiologie – Economie de la santé – Odontologie légale	56-03

A notre Présidente de thèse

Madame le Professeur Véronique DUPUIS

Professeur des Universités – Praticien Hospitalier

Sous-section 58-02

Je vous remercie sincèrement Madame le Professeur, d'avoir accepté de présider le jury de cette thèse.

Je suis très sensible à la confiance que vous m'accordez à cette occasion.

A notre Directeur de thèse

Madame le Docteur Odile LAVIOLE

Maître de Conférences des Universités – Praticien Hospitalier

Sous-section 58-02

Je vous remercie très chaleureusement, Madame, de m'avoir accompagnée dans la réalisation de cette thèse avec patience, compréhension et bienveillance et je tiens à vous exprimer toute ma gratitude.

Sachez que j'ai été très sensible à votre personnalité passionnée, votre professionnalisme et la qualité de votre enseignement durant toutes ces années passées dans cette université.

A notre Rapporteur de thèse

Monsieur le Docteur Cyril SEDARAT

Maitre de Conférences des Universités – Praticien Hospitalier

Sous-section 57-01

*Je vous suis sincèrement reconnaissante, Monsieur, d'avoir bien voulu corriger cette thèse, avec toute la rigueur qui vous caractérise.
J'espère que ce travail a été digne de votre confiance et à la hauteur de votre enseignement.*

A notre Assesseur

Madame le Docteur Dominique ORIEZ

Maitre de Conférences des Universités – Praticien Hospitalier

Sous-section 58-01

Je vous remercie, Madame, d'avoir accepté de faire partie du jury de cette thèse et d'avoir donné de votre temps à cette occasion.

Remerciements

A mes parents, qui ont été d'un soutien infaillible et qui m'ont toujours protégée du besoin. Je leur dois la réussite de mes études et le bel avenir qui m'attend. Merci de m'avoir permis de devenir celle que je suis aujourd'hui.

A Anne-Margaux, que je remercie infiniment pour son amour, sa patience et ses encouragements durant ces années d'études.

A Florian et Chloé pour avoir été présents lors des moments importants depuis plus de 10 ans.

A Sophie et Elise, pour avoir été des binômes incroyables lors de ces années hospitalières.

Un grand merci au Dr Nouchi et à son assistante Anaïs pour leur bonne humeur et leurs conseils professionnels lors de mon stage actif.

A mes amis,

A ma famille,

A toutes les personnes qui m'ont assuré leur soutien et leur confiance durant mes études,

Je tiens à vous témoigner à toutes et à tous, ma profonde gratitude.

Table des matières

Introduction	7
1 Esthétique et odontologie	8
1.1 Demande esthétique	8
1.2 Evolution des moyens thérapeutiques	8
1.2.1 Evolution des concepts : principe d'économie tissulaire, de la dentisterie invasive vers la dentisterie mini invasive.....	9
1.2.2 Evolution des techniques : la dentisterie adhésive et esthétique	10
1.3 Différentes échelles d'esthétique en odontologie	12
1.3.1 Esthétique faciale	12
1.3.2 Esthétique dentaire.....	13
1.4 Critères esthétiques	14
1.4.1 Analyse faciale.....	14
1.4.2 Le sourire : analyse dento-labiale.....	15
1.4.3 L'esthétique dento-gingival.....	16
1.4.4 Critères subjectifs	20
2 Droit et esthétique	20
2.1 Dentisterie cosmétique VS dentisterie esthétique	20
2.2 Responsabilité du praticien	21
2.2.1 Responsabilité disciplinaire	21
2.2.2 Responsabilité pénale.....	21
2.2.3 Responsabilité civile.....	22
2.3 Définition du préjudice esthétique	24
2.3.1 Avant 2005.....	24
2.3.2 La nomenclature Dintilhac.....	25
2.3.3 Le préjudice esthétique	26
2.4 Evaluation et indemnisation du préjudice esthétique	27
2.4.1 Evaluation du préjudice esthétique	27
2.4.2 Indemnisation du préjudice esthétique	30
3 Jurisprudence : analyse et discussion	31
3.1 Juridictions civiles	31
3.2 Exposé de la jurisprudence	31
3.2.1 Cas où un préjudice esthétique est avéré	32
3.2.2 Cas où il n'y a pas de préjudice esthétique.....	39
3.3 Analyse des cas	49
3.3.1 Dix cas où un préjudice esthétique existe	49
3.3.2 Dix cas où il n'y a pas de préjudice esthétique	51
3.4 Discussion	53
Conclusion	57
Bibliographie	58

Introduction

Actuellement, l'image de soi et l'apparence esthétique sont souvent au cœur des préoccupations des patients, confortés par l'évolution médiatisée de la dentisterie cosmétique. Pour répondre à cette demande esthétique grandissante, l'appréciation du fondement réel de celle-ci et la maîtrise raisonnée des matériaux et des techniques avancées en odontologie esthétique est indispensable de la part du praticien. Pour diverses raisons, le résultat esthétique obtenu peut ne pas être celui escompté et le patient déçu hésite de moins en moins à poursuivre son praticien afin de reconnaître ce qu'il estime être un préjudice et en demander réparation.

Cette étude vise d'abord à définir l'esthétique en odontologie. Elle s'attachera ensuite à préciser le cadre juridique du préjudice esthétique. Elle conduira enfin à l'analyse de l'évaluation et l'indemnisation du préjudice esthétique au sein de la jurisprudence française.

1 Esthétique et odontologie

1.1 Demande esthétique (1,2)

La société dans laquelle nous évoluons est, aujourd'hui, gouvernée par la communication. Tous les moyens utilisés sont de plus en plus performants afin d'échanger sans limite. De ce besoin vital de communiquer ressort une préoccupation importante pour son apparence physique.

En effet, le visage, et à travers lui le sourire, est devenu un vrai passeport social, synonyme de succès et de séduction. Ainsi, on assiste à une explosion d'intérêt pour l'apparence extérieure comme si elle garantissait à elle seule le bonheur et la réussite.

Cet intérêt grandissant impacte aussi le domaine de la dentisterie et le chirurgien dentiste se retrouve alors au centre des revendications esthétiques.

« Ces demandes esthétiques peuvent être classées selon quatre grandes catégories :

-la demande esthétique de confort ;

-la demande esthétique non évoquée d'emblée et qui émerge au cours d'un traitement fonctionnel ;

-la demande esthétique associée à une demande fonctionnelle de première intention ;

-la demande esthétique prioritaire (celle qui relève du handicap ou de l'impotence). » (2)

Quelque soit l'origine de la demande esthétique du patient, il est primordial pour le praticien de prendre conscience de l'importance des enjeux psychologiques et des conséquences qu'auront les soins sur le patient.

En effet, derrière la demande esthétique, se cache souvent un désir de changement. Il peut être suscité par une insatisfaction de l'estime de soi ou de l'image de son corps.

Les médias et l'entourage du patient jouent souvent ici un rôle primordial quant à l'impression de ne pas correspondre aux critères esthétiques « normaux » véhiculés par notre société.

Les patients qui sollicitent un traitement esthétique dentaire ont alors espoir que celui-ci va leur permettre « d'être mieux dans leur peau », et d'avoir un physique plus en adéquation avec l'image intime qu'ils ont d'eux-mêmes.

Pour répondre à cette demande, le praticien doit dans un premier temps comprendre la nature de celle-ci. L'anamnèse et l'examen clinique esthétique ont pour but de recueillir les souhaits du patient, de comprendre et de mettre en évidence les motivations de sa demande.

Grâce à ces informations, le praticien pourra mieux contrôler les attentes du patient et proposer différentes solutions thérapeutiques en adéquation avec sa situation.

1.2 Evolution des moyens thérapeutiques

La demande esthétique grandissante a poussé à l'émergence d'un nouveau concept de dentisterie restauratrice moins invasif et plus conservateur. Ce concept peut être mis en pratique aujourd'hui par l'apparition de la dentisterie esthétique et adhésive.

1.2.1 Evolution des concepts : principe d'économie tissulaire, de la dentisterie invasive vers la dentisterie mini invasive

Il y 100 ans Black décrivait les premiers principes de dentisterie restauratrice, « des extensions pour la prévention ». Le système décrit par Black a dicté l'approche du traitement de la carie en fonction de sa localisation et en imposant la réalisation de cavités stéréotypées avec une forme de contour préconçue. (3)

Ce concept de restauration était centré sur la résistance de l'obturation et de la restauration. Il ne laissait aucune place à l'esthétique. En effet, les restaurations réalisées étaient principalement métalliques. L'amalgame, alliage métallique et non adhésif, était utilisé comme matériau de restauration de choix.

L'évolution des connaissances sur la maladie carieuse, sur la progression des lésions, et la capacité de diagnostic précoce a permis d'abandonner le concept de Black en faveur du concept Si/Sta.

Le concept Si/Sta se base sur trois principes :

L'économie tissulaire : seul les tissus irréversiblement altérés sont éliminés. Cela permet la conservation et la préservation du maximum de structures dentaires.

L'adhésion : le développement des systèmes adhésifs permet la protection du complexe dentinopulpaire en assurant l'étanchéité de l'interface dent/restauration. L'adhésion permet également d'augmenter la résistance du complexe dent/restauration en créant un renforcement du joint par effet de microrétention.

La bio-intégration : cela implique une restauration fonctionnelle esthétique et pérenne dans le temps.

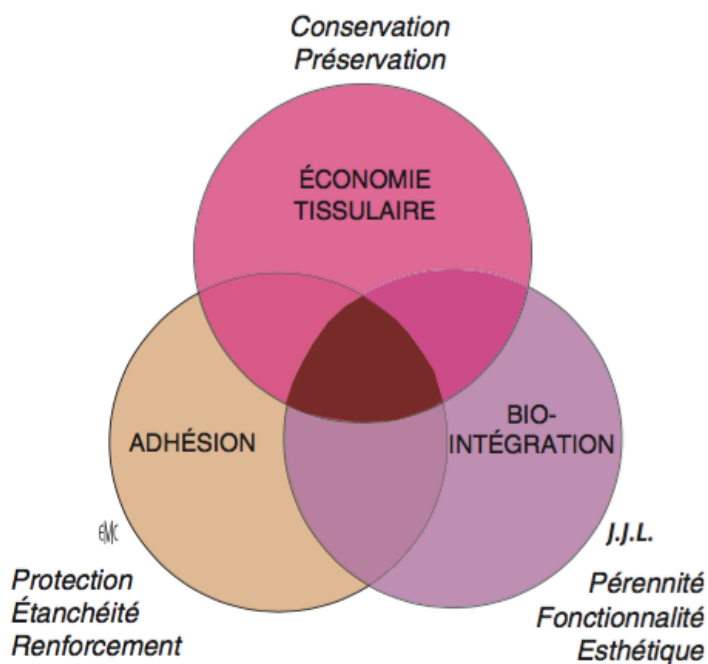


Figure 13. Principes thérapeutiques de base dans le concept Si/Sta.

(4)

Le concept Si/Sta met en avant 2 grands préceptes de la dentisterie moderne qui sont :

- la dentisterie mini-invasive : le but est la diminution de la perte de tissus suite à une agression bactérienne. Elle correspond donc au principe d'économie tissulaire. Il s'agit de remplacer une démarche mécaniste (rétention, stabilisation) synonyme de mutilation tissulaire par une approche plus biologique (économie tissulaire).

- des restaurations biomimétiques : le but est de reproduire les caractéristiques mécaniques et esthétiques des tissus dentaires perdus.

Ce nouveau concept redonne ainsi une place à l'esthétique dans les restaurations dentaires.

1.2.2 Evolution des techniques : la dentisterie adhésive et esthétique

Conjointement à la demande croissante des patients, la dernière décennie a été marquée par les avancées technologiques et les performances de la dentisterie esthétique et adhésive.

- Apparition de systèmes adhésifs amérodentaires performants

L'évolution et la mise au point de systèmes adhésifs performants a permis l'obtention de résultats de deux ordres :

- mécanique : la cohésion du collage dent/restauration permet un renforcement mécanique quelque soit la forme de la cavité.
- biologique : l'étanchéité créée assure la protection biologique du complexe dentino-pulpaire par l'absence de percolation bactérienne à l'interface dent/obturation et l'imperméabilisation de la dentine.(4)

La maîtrise et la reproductibilité des protocoles de collage ont permis la généralisation de l'utilisation des adhésifs. Ils ouvrent donc la voie au développement de matériaux de restauration compatibles avec les propriétés mécaniques et biologiques des tissus dentaires sous-jacents.

- Apparition de nouveaux matériaux esthétiques (5) (2,6)

La remise en question de l'analyse dentaire et l'importance grandissante donnée à l'esthétique en odontologie ont entraîné une impulsion majeure au perfectionnement des matériaux blancs non métalliques.

Les biomatériaux qui permettent l'intégration esthétique en dentisterie restauratrice sont des composés de synthèse d'origine minérale (céramique) ou organo-minérale (composite et ciment verre ionomère). (2)

➤ Concept lumineux

La prise en compte des phénomènes lumineux est au centre de l'évolution des nouveaux concepts esthétiques.

Pour obtenir une intégration esthétique optimale, le matériau de restauration doit laisser circuler librement la lumière. Dans cette optique, il y a disparition progressive du

métal. Le composite et le ciment verre ionomère remplacent l'amalgame dans les restaurations. Les infrastructures (tenon métallique) et les suprastructures (couronne métallique ou céramo-métallique) sont remplacées par des reconstitutions insérées en phase plastique et des couronnes céramo-céramiques si la situation clinique le permet. En effet, avec des systèmes de tenons et faux-moignons non métalliques, les céramiques modernes offrent de nouvelles possibilités pour l'esthétique et pour la stabilité de la dent dépulpée. Elles aident à réduire les effets négatifs induits par la dentine radiculaire colorée sur la couleur des restaurations.

➤ Mode d'assemblage invisible

Ces biomatériaux présentent à la fois, des propriétés mécaniques qui répondent aux exigences fonctionnelles des restaurations et des avantages esthétiques.

Ces performances esthétiques se basent sur trois propriétés.

D'une part, ces matériaux permettent une diffusion maximale de la lumière de la couronne jusqu'à la zone radiculaire ;

D'autre part, ayant des caractéristiques mécaniques satisfaisantes, ils permettent la disparition du métal dans les infrastructures et les superstructures des restaurations. Les inlay-cores métalliques sont ainsi remplacés si la situation clinique le permet par des reconstitutions coronoradiculaires collées à base de tenon fibré.

Enfin, ces matériaux permettent d'avoir recours à des modes d'assemblages invisibles, qui participent donc eux aussi à la circulation de la lumière.

- Apparition de nouvelles aides et technologies (aides optiques, champ opératoire, CFAO)

De nouveaux moyens techniques ont été démocratisés pour permettre l'utilisation des systèmes adhésifs et la réalisation des restaurations esthétiques dans de bonnes conditions cliniques.

➤ Aides optiques

Les impératifs de la dentisterie adhésive amènent les chirurgiens dentistes à considérer leur champ de travail à une échelle microscopique. Seules des aides optiques permettent d'y parvenir.

À toutes les étapes du traitement par restauration adhésive (de la préparation à la finition) le détail visuel fourni par un fort grossissement (x3 à x6) réduit l'ambiguïté dans le diagnostic, augmente le contrôle de la mise en œuvre, permet au praticien plus d'ergonomie et améliore les résultats cliniques. L'utilisation en routine des loupes binoculaires avec lumière ou d'un microscope opératoire est donc devenue indispensable au praticien. (2)

➤ Champ opératoire

Le champ opératoire est un autre élément du plateau technique indispensable à la maîtrise des restaurations adhésives.

Le champ opératoire le mieux maîtrisé et le plus étanche est obtenu à l'aide de la digue dentaire. Elle a beaucoup d'avantages tels que le dégagement du champ visuel, la protection du patient, la mise en valeur de l'acte, etc. Elle permet surtout d'isoler le site

opérateur des fluides (salive, sang, eau) et de l'humidité, ce qui le rend compatible avec les procédures de restauration adhésive. (2)

- CFAO (conception et fabrication assistées par ordinateur, CAD/CAM en anglais pour computer-aided design and computer aided manufacturing).

La CFAO est une technologie mettant en œuvre quatre étapes clés : la numérisation des informations, la réalisation de modèles de travail virtuels, la conception des éléments de restauration, et enfin la fabrication automatisée dans un matériau adapté.

Trois types de CFAO existent :

- La CFAO directe : toutes ces étapes se font au sein du cabinet dentaire.
- La CFAO semi-directe : la récupération et la numérisation de l'information se font directement en bouche à l'aide d'une caméra intra-buccale. Au cabinet, cette information est traitée pour obtenir des modèles virtuels, puis est transmise à un laboratoire pour la réalisation physique des éléments.
- La CFAO indirecte : elle comporte une empreinte physico-chimique réalisée par le chirurgien dentiste puis envoyée au prothésiste. Le prothésiste se charge de la numériser et de l'exploiter par sa propre chaîne CFAO. (7)

Les CFAO directe et semi directe permettent donc une discussion plus facile entre les trois acteurs des restaurations indirectes : le prothésiste, le dentiste et le patient.

Aussi, aujourd'hui des nouveautés logicielles en CFAO directe permettent de renforcer la communication avec le patient et gagner son adhésion au projet esthétique.

Par exemple, en intégrant une photo du patient, le Smile Design chez Cerec aide le praticien à positionner la ligne du sourire et à construire les restaurations par rapport au plan esthétique désiré. La symétrie des bords libres ou le profil des faces vestibulaires peut, par exemple, être modifié en fonction de l'environnement facial du patient. (7)

1.3 Différentes échelles d'esthétique en odontologie (2,8,9)

En odontologie, l'esthétique peut être modifiée à différentes échelles. En effet, lors d'une chirurgie, d'un traitement orthodontique ou de soins prothétiques, l'esthétique faciale et dentaire est parfois remodelée.

1.3.1 Esthétique faciale

- Chirurgie

L'esthétique faciale peut être modifiée soit volontairement par une chirurgie à but esthétique soit involontairement par des complications lors de chirurgies à but esthétique ou thérapeutique.

La chirurgie orthognathique est l'exemple parfait d'une modification volontaire de l'esthétique faciale. Il s'agit d'une chirurgie des bases osseuses maxillo-mandibulaires qui a pour objectif de corriger les malpositions des bases osseuses et les malocclusions associées. Cette chirurgie permet une restitution pérenne de l'équilibre squelettique de la face, ce qui améliore le plus souvent l'esthétique du visage. Celle-ci est également un

moyen chirurgical performant pour améliorer l'esthétique du sourire. En effet, elle aide à repositionner les dents dans le sourire et à restituer un contact bi-labial au repos, ce qui rend le visage plus harmonieux et détendu. Aussi, des dysharmonies de l'étage inférieur, tel qu'une latéro-mandibulie ou l'existence d'un sillon labio-mentonnier trop marqué, peuvent être corrigées.

D'autres techniques chirurgicales complémentaires peuvent être utilisées pour améliorer l'esthétique du visage. Par exemple, des injections de toxine botulique permettent le remodelage des angles mandibulaires à des fins esthétiques chez les visages carrés lorsqu'il existe une hypertrophie massétérine associée.

Cependant, parfois, la chirurgie entraîne des complications. Celles-ci peuvent avoir des conséquences néfastes sur l'esthétique faciale.

Différentes complications existent :

- complications sur les parties molles : plaies ou brûlures sur les lèvres, joues, plancher buccal...entraînant des cicatrices.
- complications nerveuses : lésion du nerf alvéolaire inférieur entraînant une hypoesthésie labio-mentonnière lors par exemple d'extractions de germes de dents de sagesse.
- complications osseuses : fractures mandibulaires involontaires.
- complications dentaires : fractures radiculaires, rhizolyse, nécrose pulpaire, subluxation ou mobilisation dentaire.

- ODF

Tout traitement orthodontique a une répercussion sur l'esthétique facial et donc sur l'équilibre squelettique. Le but de l'orthopédie dento-faciale est de corriger les dysmorphoses pour rétablir les proportions faciales dans le sens sagittal, vertical et transversal.

Ces trois sens sont étudiés et modifiés pour obtenir une harmonie faciale.

Dans le sens vertical, le but est de rétablir une dimension verticale correcte, c'est à dire d'obtenir une harmonie de hauteur des différents étages de la face (étage supérieur, moyen et inférieur). Cette correction permet de rétablir un contact bi-labial détendu au repos, source d'esthétique faciale.

Le sens transversal lui, apprécie la symétrie du visage. Une asymétrie trop importante et donc inesthétique sera à corriger.

Dans le sens sagittal, l'équilibre maxillo-mandibulaire détermine la forme du profil du patient. Selon les patients, celui-ci varie d'un profil convexe à un profil concave en passant par un profil rectiligne. Cet équilibre est le plus harmonieux lorsque le profil est plus ou moins rectiligne.

1.3.2 Esthétique dentaire

L'esthétique dentaire repose sur l'esthétique du sourire, la qualité de l'alignement des dents et leur rapport avec les lèvres. La forme de l'arcade, la largeur buccale et l'aspect de la cavité buccale en mouvement sont aussi déterminants.

Un traitement orthodontique et des soins prothétiques sont des moyens mis à disposition du dentiste pour modifier ou recréer un esthétique dentaire.

Cependant obtenir un résultat esthétique n'est pas une tâche simple. Les traitements orthodontiques peuvent entraîner de complications non négligeables telles que des rhizalyses, des nécroses pulpaire, des récives de déplacements dentaires, des ankyloses...

Aussi restaurer une esthétique dentaire lors de réalisation de grandes restaurations est délicat.

Pour aider le praticien dans cette tâche, différents critères esthétiques objectifs et subjectifs, utilisés couramment en dentisterie esthétique, ont été listés.

1.4 Critères esthétiques

Différents critères objectifs et subjectifs définissent l'esthétique en odontologie. Les connaître et les maîtriser permet au praticien de répondre à la demande esthétique des patients.

En effet, le praticien doit savoir analyser les critères de l'esthétique dentaire pour détecter les principales altérations du sourire de son patient. Ces critères sont regroupés dans une check list.

Dans un premier temps, il s'agit d'analyser la face du patient pour repérer et définir des lignes esthétiques de référence.

Puis l'analyse dento-labiale va permettre au praticien d'analyser le sourire du patient par rapport aux tissus mous et aux références esthétiques.

Après avoir étudié une vision d'ensemble du sourire, les critères esthétiques dento-gingivaux seront utilisés pour analyser l'harmonie gingivale et dentaire.

1.4.1 Analyse faciale

L'analyse de la face permet de définir un cadre de référence indispensable à une étude esthétique. Des examens de face et de profil du patient avec une analyse de la position des yeux, du nez, du menton et des lèvres permettent de repérer les points et les lignes de référence du visage.

- Vue de face

Les lignes de références horizontales sont : la ligne inter pupillaire qui passe par le centre des yeux, la ligne inter commissurales, la ligne ophriaque qui passe par les sourcils.

Si celles-ci sont parallèles à l'horizon, elles représentent le plan de référence idéal.

La ligne de référence verticale est la ligne médiane qui passe par la glabelle, le bout du nez, le philtrum et la pointe du menton. Elle est perpendiculaire aux lignes de référence horizontale et divise la face en deux moitiés, droite et gauche, relativement symétriques.

Plus la ligne médiane se situe au milieu de la face et est perpendiculaire aux lignes horizontales, plus la face présente une harmonie globale. Cependant, la présence d'écarts modérés ou de légères irrégularités entre les héli-faces droite et gauche peut quand même produire un aspect agréable si l'on prend les éléments dans leur ensemble.
(10)

- Vue de profil (10)

La forme générale du profil est évaluée en mesurant l'angle formé par trois points de référence qui sont la glabelle, le point sous nasal et le pogonion.

Trois types de profils en découlent : le profil équilibré qui a un angle d'environ 170°, le profil convexe qui a un angle diminué, et le profil concave qui a un angle supérieur à 180°.

Le type de profil permet d'adapter l'importance de la dominance du secteur antérieur. Par exemple, chez un profil concave, une dominance marquée du secteur antérieur sera plus esthétique que chez un profil convexe.

Deux autres références sont à noter de profil : la ligne E, qui relie le bout du nez à la pointe du menton, et l'angle naso-labial formé par la tangente à la base du nez et la tangente au bord externe de la lèvre supérieure. Ces deux références peuvent être modifiées par arrangement dentaire de façon à obtenir un profil plus esthétique qui correspond au caractère ethnique du patient.

1.4.2 Le sourire : analyse dento-labiale (10)

Le sourire est le principal outil de communication. Il est d'autant plus beau s'il est en harmonie avec les tissus environnants. Cette harmonie est analysée selon différents critères.

- Symétrie du sourire

L'harmonie du sourire passe par la concordance entre le positionnement des dents et certaines références faciales.

Ainsi le parallélisme du plan incisivo-occlusal, de la ligne bi-comissurale et de la ligne bi-pupillaire est un facteur déterminant dans l'obtention d'une harmonie faciale.

L'alignement de la ligne interincisive maxillaire avec la ligne médiane est également souhaité pour avoir un sourire symétrique. Si un décalage raisonnable entre ces deux lignes peut être accepté et ne pas perturber l'harmonie du sourire, avoir une ligne interincisive maxillaire verticale est indispensable à un résultat esthétique optimal. (6)

- Ligne du sourire

Trois types de lignes de sourire sont définis en fonction de l'importance de la visibilité des dents et de la gencive (basse, moyenne et haute) :

- Ligne du sourire basse : exposition de moins de 75% des dents.

- Ligne du sourire moyenne : exposition de 75 à 100% des dents avec les papilles interproximales.

- Ligne du sourire haute : le sourire découvre totalement les dents ainsi qu'un bandeau de gencive plus ou moins haut.

Un sourire agréable est défini comme un sourire découvrant complètement les dents maxillaires et environ 1mm de tissus gingivaux. Un sourire découvrant plus de 2 à 3mm de tissus gingivaux est perçu comme moins esthétique. (11)

- Courbe incisive et profil incisif

La courbe incisive est la courbe passant par les bords des incisives.

Pour que le sourire soit harmonieux, la ligne des bords incisifs et la lèvre inférieure doivent être parallèles. La situation la plus agréable esthétiquement est lorsqu'il y a coïncidence des bords incisifs avec la lèvre inférieure. (6)

Le profil incisif est la position des bords incisifs dans le sens antéro-postérieur. L'esthétique impose de garder le profil incisif à l'intérieur du bord vermillon de la lèvre inférieure.

- Présence d'un corridor labial

Le corridor labial est l'espace observé entre les faces vestibulaires des dents et les coins de la bouche lors du sourire. Ce petit espace est toujours observé lors d'un sourire harmonieux car il permet à la progression naturelle du sourire de s'exprimer.

1.4.3 L'esthétique dento-gingival

Les critères esthétiques dento-gingivaux définissent une harmonie gingivale et dentaire. Ces critères s'intéressent essentiellement au secteur antérieur maxillaire qui est une entité morphologique prépondérante dans le sourire.

Lombardi l'a défini comme « l'arc dentaire antérieur » (12). Cet arc est limité vers le haut par la ligne ou la découpe gingivale, et vers le bas par la ligne ou la découpe incisale. Ces deux lignes ont, en fonction de leur tracé, un fort pouvoir expressif et un rôle esthétique important.

- Harmonie gingivale

L'harmonie gingivale dépend de plusieurs facteurs :

- La santé gingivale

Une gencive saine présentant de beaux volumes et une forme équilibrée est la base d'un beau sourire.

Des tissus mous en bonne santé présument :

- une gencive libre qui va du bord coronaire au fond du sulcus, qui est de couleur rosée avec une surface mate.
- une gencive attachée qui s'étend du fond du sulcus gingival à la ligne de jonction muco-gingivale. Elle est kératinisée, attachée au périoste sous-jacent, de couleur corail rosé avec un aspect de peau d'orange chez certains adultes (30 à 40% de la population).
- une muqueuse alvéolaire située apicalement par rapport à la jonction muco-gingivale. Elle est mobile et de couleur rouge foncée. (10)

La santé gingivale est entretenue grâce à une hygiène bucco-dentaire efficace et chronique.

➤ La fermeture de l'embrasure gingivale

En présence d'une gencive saine, les espaces interdentaires sont fermés par le feston des tissus formant les papilles proximales. La présence de papilles proximales saines comble les embrasures cervicales évitant ainsi l'apparition de trous noirs proximaux disgracieux. (6)(10)

➤ Zénith du contour gingival incisif

Le zénith gingival est le point le plus apical du contour gingival. Selon Rufenacht C.R., il est toujours déjeté en distal par rapport au milieu de la dent au niveau de l'incisive centrale maxillaire. Cela correspond morphologiquement à la présence sur les couronnes des incisives centrales d'un lobe distal volumineux qui s'harmonise avec un contour gingival plus apical. Cependant, ce caractère, toujours présent au niveau des incisives centrales maxillaires, est inconstant pour les incisives latérales maxillaires et pour les incisives mandibulaires pour lesquelles le zénith gingival peut être plus centré sur les dents. (6)(10)

➤ La ligne des collets

La ligne gingivale ou ligne des collets correspond à une ligne joignant les zéniths gingivaux. Les critères esthétiques décrivent une situation idéale telle que : le collet des incisives centrales doit être symétrique et au même niveau ou à 1mm plus apical que celui des incisives latérales. Le collet des canines se situe au même niveau que celui des incisives centrales ou plus apicalement. Le collet des incisives latérales ne doit jamais être plus apical que le collet des canines. (13)

Des variations modérées de cette ligne gingivale sont fréquentes. Par exemple le feston gingival de l'incisive latérale peut être plus apical que celui de la canine et de l'incisive centrale. Cette situation affecte parfois l'harmonie de la ligne gingivale et du sourire, cependant le résultat peut rester harmonieux à condition que ce décalage apical soit compensé par un bord libre de l'incisive latérale plus court. (6)

Aussi pour respecter l'équilibre de la composition dento-gingivale, la ligne gingivale esthétique doit être parallèle à la courbe incisive, et donc à la lèvre inférieure. (10)

• Harmonie dentaire (6,10,14)

Concernant l'harmonie dentaire, certains critères ont été établis en fonction de leur degré d'importance.

➤ Dimension

Pour déterminer la dimension idéale des dents, le principe mathématique du nombre d'or a été évoqué. Ce nombre magique semble être, pour nombre de philosophes, l'acteur essentiel de l'élaboration de la beauté. (2)

Cependant une application stricte du nombre d'or s'est avérée excessive en dentisterie.

Magne et Belser, se basant sur les résultats de Sterrett et coll ainsi que d'autres conclusions, ont permis d'énoncer quelques règles sur les dimensions moyennes des incisives centrales, latérales et canines.

- « Les rapports largeur/longueur coronaires des incisives et des canines sont identiques (entre 77% et 86%)
- Les incisives centrales sont plus larges que les latérales d'environ 2 à 3mm
- Les incisives centrales sont plus larges que les canines de 1 à 1,5mm
- Les canines sont plus larges que les incisives latérales de 1 à 1,5mm
- Les incisives centrales ont des longueurs coronaires identiques à celles des canines et sont plus longues de 1 à 1,5mm en moyenne que les incisives latérales. »(6)

➤ Forme

La forme des dents antérieures, elles, dépend de l'individu et de la fonction qu'elles vont avoir.

Il existe trois types essentiels de forme d'incisives centrales.

Le type rectangulaire ou carré qui est le plus commun, représentant 58% de la population, le type ovoïde et le type triangulaire qui sont présents en même pourcentage, 21%. (15)

Les incisives latérales étant destinées à déchirer et à trancher tout comme les incisives centrales, elles ressemblent beaucoup aux incisives centrales pour ce qui est de leurs contours et des lignes de transition.

Les canines quant à elles, se caractérisent par une série de courbes et d'arcs et font le lien morphologique en mésiale avec l'incisive latérale et en distale avec la première prémolaire. Souvent, la face mésiale de la canine est légèrement convexe et ressemble un peu à l'incisive latérale tandis que la face distale est plate ou concave et ressemble à celle de la prémolaire.

➤ Caractérisation

Les caractérisations d'une dent déterminent son âge et sa personnalité. La caractérisation englobe les phénomènes de réflexion/transmission de la lumière (opalescence, transparence, translucidité), les colorations intenses (taches, fissures, dentine infiltrée, mamelon dentinaire), et les détails morphologiques tels que l'attrition ou l'abrasion.

L'observation des caractérisations et la reproduction de celles-ci lors de restaurations permettent une intégration esthétique optimale.

➤ Etat de surface

L'état de surface est en rapport très étroit avec la couleur car il influence directement la luminosité. En effet, un état de surface marqué renvoie de manière plus accrue la luminosité. C'est le cas chez les dents jeunes, qui apparaissent alors plus claires. Les dents plus âgées présentent un état de surface plus lisse, provoquant donc une réflexion plus faible de la lumière, ce qui les rend plus sombres.

➤ Couleur

La couleur est composée de trois paramètres fondamentaux : le paramètre le plus important étant la luminosité, puis la saturation et enfin la teinte.

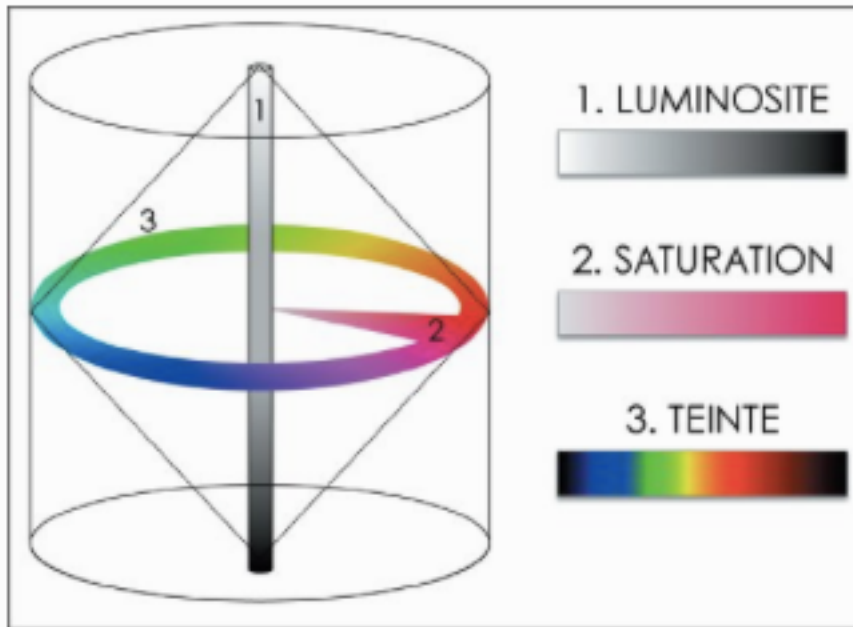


Figure 1 : Trois paramètres fondamentaux de la couleur en odontologie (2)

La couleur est souvent considérée comme la base esthétique d'une dent. Cependant, ce sont dans un premier temps, les critères cités ci-dessus qui vont permettre une esthétique et une harmonie dentaire.

➤ Axe dentaire et point de contact inter-dentaire

Deux autres critères objectifs ayant moins d'impact sur le résultat esthétique sont également à mentionner :

- les axes dentaires

L'axe des dents est incliné de mésial en distal dans le sens inciso-apical. Cette inclinaison augmente des incisives centrales aux secteurs postérieurs.

- le niveau de contact inter-dentaire

Le contact inter-dentaire est plus coronaire entre les incisives centrales maxillaires et tend à être de plus en plus apical des dents antérieures aux dents postérieures.

Ces deux critères sont directement dépendants de la position et de la morphologie des dents.

1.4.4 Critères subjectifs (2,6,10)

La beauté restant une notion subjective, malgré le respect des différents critères énoncés ci-dessus, un sourire peut rester disharmonieux et non esthétique.

En effet il n'y a pas de sourire standardisé, chaque sourire est adapté au visage du patient, à son âge, à son caractère.

La variation de la forme des dents, leur arrangement et leur position (diastème, chevauchement...), leur longueur relative, l'espace négatif dessiné par les angles inter-incisifs, ont un rôle à jouer dans l'expression du sourire. Ces différents critères qu'ils soient considérés comme esthétique ou inesthétique rendent chaque sourire personnel.

Aujourd'hui, avec les moyens techniques dont il dispose, le praticien peut proposer et réaliser des soins esthétiques. Cependant, répondre correctement à une demande subjective des patients est difficile ; d'autant plus que le praticien a une vision biaisée et souvent positive de son travail. Lorsque le résultat n'est pas conforme aux attentes du patient, il est nécessaire de faire appel à un expert pour apporter un tiers avis dans le conflit qui oppose le patient au praticien. Cependant, l'évaluation esthétique de l'expert se base en partie sur son appréciation personnelle. Pour être donc le plus impartial possible, l'expert va se référer à des connaissances techniques tels que les critères esthétiques en odontologie mais également à une nomenclature des dommages afin d'émettre son avis sur le litige.

2 Droit et esthétique

2.1 Dentisterie cosmétique VS dentisterie esthétique (16)

Les litiges naissent souvent de l'incompréhension entre le professionnel qui est « prestataire de services » et le patient qui est « consommateur de soins », notamment pour tous les soins qui touchent de près ou de loin à l'esthétique.

Il est d'autant plus important pour les deux parties d'avoir bien saisi la différence d'un point de vue légal entre la dentisterie cosmétique et la dentisterie esthétique avant tout début de traitement.

La dentisterie cosmétique relève du soin et du bien être tandis que la dentisterie esthétique relève, elle, de l'esthétisme et du confort.

La dentisterie cosmétique soigne et est soumise à une obligation de moyen. C'est un acte médical qui supporte l'aléa. Aussi, l'échec de traitement est toléré si le praticien a effectué les soins conformément aux données acquises de la science.

La dentisterie esthétique, quant à elle, répond à une obligation de résultat, peut mutiler, et par son caractère facultatif, est soumise à une obligation de non dégradation esthétique. Le but de la dentisterie esthétique est d'améliorer l'état initial jugé non satisfaisant.

2.2 Responsabilité du praticien (2,16–21)

La responsabilité des professionnels de santé connaît une évolution sous l'impulsion de la jurisprudence et surtout de la loi du 4 mars 2002 dite loi Kouchner qui a défini, dans le cadre des droits du malade et de la qualité des soins, un régime spécifique de responsabilité médicale.

De manière générale, la responsabilité du praticien peut être engagée sur trois domaines : la responsabilité disciplinaire, civile et pénale. Chacune répond à des règles distinctes.

2.2.1 Responsabilité disciplinaire

Le praticien est jugé par ses pairs par l'intermédiaire du Conseil de l'Ordre, sur la base du Code de Déontologie. Une procédure disciplinaire pour « manquement aux règles du code de déontologie dentaire, de la santé publique et au code de la sécurité sociale » peut engager la responsabilité disciplinaire du praticien, celle-ci étant autonome par rapport aux autres responsabilités. Toutefois, la norme déontologique peut être intégrée dans le droit.

Deux types de fautes professionnelles mettent en jeu la responsabilité disciplinaire :

- les fautes susceptibles d'être amnistiées comme par exemple les manquements aux règles administratives, le manquement au devoir de confraternité...
- les fautes non amnistiables : le manquement au devoir de confraternité (ex : détournement de clientèle ou de personnel), le manquement à l'égard d'un patient (ex : pose d'un bridge dans un autre matériau au lieu de celui prévu sur le devis accepté par le patient)...

Deux articles du Code de Déontologie médicale peuvent être cités plus particulièrement :

- Article R4127-40 : Le médecin doit s'interdire, dans les investigations et interventions qu'il pratique comme dans les thérapeutiques qu'il prescrit, de faire courir au patient un risque injustifié.
- Article R4127-41 : Aucune intervention mutilante ne peut être pratiquée sans motif médical très sérieux et, sauf urgence ou impossibilité, sans information de l'intéressé et sans son consentement.

2.2.2 Responsabilité pénale

L'action pénale a une finalité répressive, punitive après une action « qui met en péril les valeurs qui assurent la cohésion de la société » Elle est strictement encadrée par le principe de la légalité des délits et des peines. Il ne peut y avoir infraction ou peine sans qu'un texte du code pénal ne le prévoit.

- Atteinte à l'intégrité physique du patient

La responsabilité pénale du dentiste peut être engagée s'il y a atteinte volontaire ou involontaire à l'intégrité physique du patient.

Les dispositions du code pénal relatives à l'homicide et aux blessures causées par maladresse, imprudence, inattention, négligence ou inobservation d'une règle de sécurité prévue par la loi ou le règlement (articles 222-19, 222-20, R.625-2 et R.625-3) sont applicables au chirurgien dentiste dans le cadre de son exercice professionnel, comme à tout citoyen.

- Délits commis à l'occasion de l'exercice de la profession

La responsabilité pénale peut également être engagée pour des délits tels que la violation du secret professionnel, faux et usage de faux, fraudes à la sécurité sociale, discrimination et refus de soin, et exercice illégal de la profession.

En pratique, il y a peu de condamnations au pénal pour les chirurgiens dentistes.

2.2.3 Responsabilité civile

La responsabilité civile est une responsabilité à finalité indemnitaire et réparatrice. C'est la responsabilité principalement recherchée car son but est d'obtenir la condamnation du praticien au paiement des dommages et intérêts.

- Nature de la responsabilité civile

Le chirurgien dentiste a deux types de responsabilité civile, contractuelle et extra-contractuelle.

- La responsabilité civile contractuelle du chirurgien dentiste

Dans le cadre d'un exercice libéral, le chirurgien dentiste est lié à son patient par un véritable contrat tel que l'arrêt Mercier l'a défini en 1936.

« Il se forme entre le médecin et son client un véritable contrat comportant, pour le praticien, l'engagement sinon bien évidemment de guérir le malade du moins de lui donner des soins non pas quelconques, mais consciencieux, attentifs, et réserve faite des circonstances exceptionnelles, conformes aux données acquises de la science ; que la violation involontaire de cette obligation est sanctionnée par une responsabilité de même nature, également contractuelle. » Cour de cassation 20 mai 1936.

Ce contrat est dit synallagmatique, c'est à dire qu'il crée des obligations réciproques à la charge de chacune des parties. Il peut être rompu à tout moment par le patient. Le praticien, quant à lui, peut mettre fin au contrat sous réserve de continuer à répondre aux situations d'urgences et d'assurer la continuité des soins.

Dans le cadre de celui-ci, le praticien doit répondre à deux obligations : une obligation de moyen et une obligation de résultat.

L'obligation de moyens est l'obligation de délivrer des soins consciencieux et conformes aux données acquises de la science à la date de ceux-ci. Ils impliquent donc que l'acte, le produit ou la technique mis en œuvre par le praticien a reçu l'aval d'une série d'expérimentations et que des articles de consensus existent à ce sujet.

L'obligation de moyens est alors fondée sur le principe de l'aléa affectant le résultat de tout acte médical. Le praticien doit tout mettre en œuvre pour aboutir au résultat escompté mais n'a pas d'obligation d'assurer directement un résultat.

L'obligation de résultat suppose, elle, que la prestation exclut tout aléa. Cette obligation de « sécurité-résultat » ou responsabilité sans faute existe surtout en matière de fourniture de produit de santé. (article L.1142-1 du code de la santé publique)

Le praticien est, par exemple, garant de l'absence de tout vice de la prothèse dentaire mise en place.

D'un point de vue strictement juridique, le contrat entre le praticien et son patient est de droit privé dans le cadre libéral et de droit « usager du service public » dans un cadre hospitalier. (21)

- La responsabilité civile extra-contractuelle du chirurgien dentiste (délictuelle et extra-délictuelle)

La responsabilité civile extra-contractuelle intervient soit à l'égard du patient où il s'agit de dommages causés hors du cadre contractuel, soit à l'égard des tiers où il peut s'agir de la victime d'un faux certificat ou d'une fausse déclaration, ou du cas où l'acte du chirurgien dentiste a causé dommage à un tiers.

- Les conditions d'engagement de la responsabilité contractuelle civile

- La responsabilité sans faute

La responsabilité sans faute est retenue dans les cas où il existe une obligation de résultat : c'est à dire dans le cas où la responsabilité est engagée du seul fait que le résultat promis n'est pas atteint.

Selon la loi du 4 mars 2002, la responsabilité sans faute est essentiellement maintenue dans deux cas : en raison d'un produit de santé défectueux et en cas d'infection nosocomiale.

- La responsabilité avec faute

Comme édicté par l'article 1382 du Code Civil français :

« Tout fait quelconque de l'homme, qui cause à autrui un dommage, oblige celui par la faute duquel il est arrivé, à le réparer. »

Trois conditions doivent être remplies pour qu'il y ait engagement de la responsabilité civile contractuelle du praticien pour faute.

1 - Existence d'un fait dommageable : il s'agit d'une faute ou d'un fait dommageable découlant de l'inexécution d'une obligation du contrat de soins.

Par exemple : le défaut d'information, le défaut de consentement, l'erreur diagnostique, le choix d'un traitement non conforme aux règles de l'art et aux « connaissances avérées de la médecine »...

2 - Existence d'un préjudice : il peut être corporel (physique, physiologique ou esthétique), moral ou économique.

3 - Existence d'un lien de causalité entre la faute et le préjudice : le lien causal doit être prouvé de façon totalement incontestable et pour cela un expert judiciaire intervient pour examiner le cas. Si le dommage a une origine extérieure, ou est résultant d'une faute propre au patient, le lien de causalité est totalement exclu, de même qu'en cas de survenance d'un aléa thérapeutique.

- La mise en œuvre de la responsabilité contractuelle civile

Sur le plan procédural :

- dans le cas d'une obligation de résultat, la responsabilité du praticien est engagée dès lors que le résultat prévu n'est pas atteint ;
- dans le cas d'une obligation de moyens, c'est au plaignant de prouver la faute du praticien.

Pour engager ou montrer le respect de la responsabilité contractuelle civile du praticien, chaque partie doit apporter les informations nécessaires au juge.

- En cas de poursuite pour défaut d'information : il appartient au praticien de prouver par tout moyen qu'il a donné l'information nécessaire pour obtenir le consentement éclairé du patient. Cette information porte sur les risques prévisibles et exceptionnels du soin ou du plan de traitement.
- En cas de poursuite pour faute technique : c'est au patient de prouver le manquement fautif du praticien.

Pour juger du bien fondé des éléments apportés par chacune des parties, le juge ordonne le plus souvent une expertise.

L'expert est là pour donner uniquement un avis technique dans le cadre de la mission qui lui a été confiée mais ne porte aucune appréciation juridique.

Le juge, à partir des informations qu'il a à sa disposition, décidera d'engager ou non la responsabilité civile du praticien.

2.3 Définition du préjudice esthétique (2,18,22)

En dommage corporel, le poste de préjudice esthétique répare le préjudice lié aux traces visibles d'un dommage tel que : les cicatrices, les déformations ou les mutilations. Il est fait de toutes les atteintes de l'apparence. Il est constitué des cicatrices, déformations, pertes disgracieuses d'une fonction (trouble de la mobilité oculaire ou labiale par exemple), appareillages visibles. Il revêt une importance particulière dans notre spécialité, la face étant la clé de l'apparence la plus immédiate.

2.3.1 Avant 2005

Le système juridique français oblige à la réparation du dommage c'est à dire à la compensation de l'état de préjudice qu'il a créé.

Avant 2005, les critères d'indemnisation des préjudices corporels n'étaient pas énoncés clairement et les juridictions recouraient à des formules indéterminées pour réparer les dommages.

Les juridictions procédaient donc fréquemment à une réparation globale du préjudice sans distinguer les différents chefs d'indemnisation retenus. Aussi, l'importance

pécunière de l'indemnisation était soumise à l'appréciation propre du juge, en sachant que l'indemnisation pouvait varier d'une juridiction à l'autre.

Le préjudice esthétique était donc indemnisé dans la globalité des préjudices corporels.

Ainsi, le souhait de l'élaboration d'une nomenclature uniforme qui puisse contribuer à une harmonisation des méthodes d'indemnisation a été émis.

2.3.2 La nomenclature Dintilhac

- Dans quel but ?

La nomenclature Dintilhac, élaborée en 2005, est une nouvelle évaluation des chefs de préjudices qui se veut simple équitable et pragmatique afin d'être comprise tant par les victimes que par les praticiens. Elle permet une égalité de traitement entre les victimes d'un même dommage corporel.

- Apport de la nomenclature

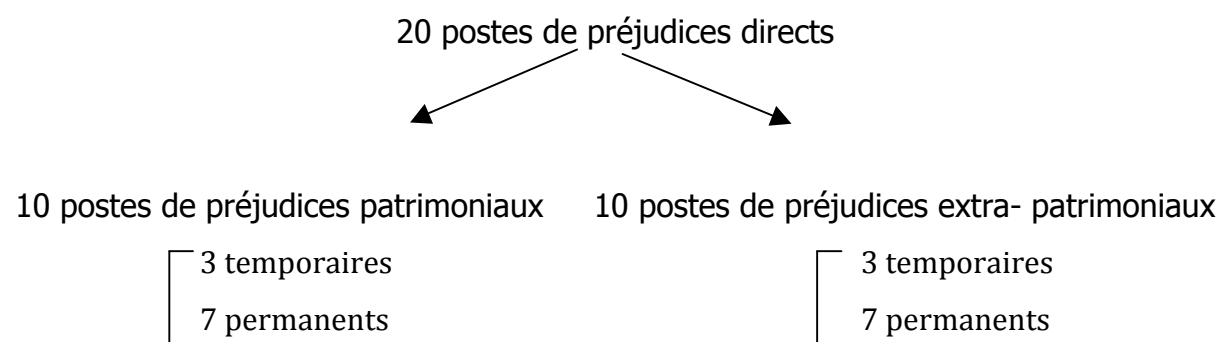
La nomenclature reprend la triple distinction entre le préjudice subi par les victimes directes et le préjudice subi par les victimes par ricochet, entre les préjudices économiques et les préjudices non économiques ainsi qu'entre les préjudices temporaires et les préjudices permanents.

Elle permet le classement des préjudices corporels subis par les victimes directes et indirectes en deux catégories bien distinctes :

- les préjudices patrimoniaux qui sont des préjudices liés directement à une somme d'argent engagée ou perdue : dépense de santé, perte de gains professionnels etc.

- les préjudices extrapatrimoniaux qui sont des préjudices physiques, physiologiques ou psychologiques qui induisent une compensation financière.

La nomenclature Dintilhac propose 27 postes de préjudices dont 20 pour la victime directe (ce qui nous intéresse ici).



De plus, la nomenclature Dintilhac introduit une nouvelle notion qui est la date de consolidation.

La consolidation est la date à laquelle il y a stabilisation des blessures constatées médicalement. C'est le moment où à la suite d'un état transitoire qui constitue la période de soins, les lésions se fixent et prennent un caractère permanent tel qu'un traitement n'est plus nécessaire, si ce n'est pour éviter une aggravation et qu'il est possible d'apprécier un certain degré d'incapacité permanente réalisant un préjudice définitif.

Les préjudices intervenant avant cette date sont définis comme des préjudices temporaires ; ceux existant après cette date sont des préjudices permanents ou définitifs.

Avec cette nouvelle classification, les tribunaux peuvent plus aisément mettre en place une mission d'expertise qui va prendre en compte toutes les possibilités de la faute.

2.3.3 Le préjudice esthétique

Le préjudice esthétique fait partie des préjudices extrapatrimoniaux au même titre que le déficit fonctionnel et les souffrances endurées. Antérieurement à la nomenclature Dintilhac, le préjudice esthétique n'englobait que les atteintes définitives, donc post consolidation. Après, le préjudice esthétique temporaire a été reconnu afin d'indemniser les atteintes physiques pendant la maladie traumatique. (Cour de Cassation, arrêt du 3 juin 2010)

Il peut donc exister un préjudice esthétique temporaire et permanent.

- Le préjudice esthétique temporaire

La définition apportée par la commission Dintilhac est la suivante : le préjudice esthétique temporaire « c'est l'altération de son apparence physique temporairement, mais aux conséquences personnelles préjudiciables liées à la nécessité de se présenter dans un état physique altéré au regard des tiers ».

Il peut exister un préjudice esthétique temporaire lors du temps de reconstruction prothétique : par exemple, le port d'une prothèse amovible avec des crochets visibles dans le secteur antérieur en attendant l'ostéo-intégration d'un implant en est un.

- Le préjudice esthétique permanent

Le préjudice esthétique permanent correspond à l'altération permanente de l'apparence physique. C'est l'ensemble des disgrâces dynamiques et statiques imputables à l'accident et persistant après la consolidation. Ce poste cherche à réparer les atteintes physiques et plus généralement les éléments de nature à altérer l'apparence physique de la victime.

Un préjudice permanent peut, par exemple, être une cicatrice sur le visage.

2.4 Evaluation et indemnisation du préjudice esthétique (18,22–24)

2.4.1 Evaluation du préjudice esthétique

Le préjudice esthétique sera évalué lors d'une expertise selon une échelle de 1 à 7.

Echelle d'évaluation	Importance du préjudice esthétique
1/7	Très léger
2/7	Léger
3/7	Modéré
4/7	Moyen
5/7	Assez important
6/7	Important
7/7	Très important

Il reste une appréciation personnelle de l'expert. Celui-ci évalue le préjudice esthétique après observation et appréciation de la situation clinique, mais doit le qualifier sans tenir compte du sexe, de l'âge et de la profession.

Il note la présence de cicatrice, de déformation et de mutilation tissulaire. Il étudie l'évolution de l'esthétique de la situation clinique à partir des éléments qui lui sont fournis. Il décrit et apprécie la forme, la dimension, et l'orientation des dents prothétiques, les limites de préparation, la coloration et le relief de la prothèse. Il juge de l'intégration de la prothèse par rapport au caractère de l'individu.

Tous ces critères lui permettent d'apprécier le préjudice esthétique temporaire et permanent sur l'échelle de 1 à 7.

On peut situer la place des dommages corporels faciaux dans l'ensemble des dommages corporels (tableau). Ces critères ne sont certes qu'indicatifs mais il est intéressant de noter que les dommages faciaux que « l'homme de la rue » considérerait comme très lourds ne montent pas très haut dans l'échelle d'évaluation : 3,5 pour la paralysie faciale complète par exemple au même titre qu'une trachéotomie persistante qui, à première vue, a un impact esthétique moindre. On peut se demander quelle est la part du handicap fonctionnel par rapport au déficit esthétique strict dans ce type de référentiel.

Exemple de tableaux cliniques permettant une évaluation chiffrée (d'après A. Rogier)(23)

0,5	<ul style="list-style-type: none"> • Cicatrice de bonne qualité, peu visible, ou légère déformation • Prothèse dentaire, incisive ou canine, avec modification de la coloration ou de la forme, mauvaise intégration dans la dentition • Boiterie légère et/ou intermittente
1	<ul style="list-style-type: none"> • Cicatrice d'ostéosynthèse de bonne qualité, habituellement cachée par les vêtements • Cicatrice de la face, peu visible, ou cicatrice de laparotomie médiane, de bonne trophicité • Cicatrice de trachéotomie de bonne trophicité • Boiterie modérée et permanente
1,5	<ul style="list-style-type: none"> • Déformation de la pyramide nasale dans les suites d'une fracture des os propres du nez avec déplacement
2	<ul style="list-style-type: none"> • Cicatrice de la face, visible au premier regard, sans caractère réellement disgracieux • Boiterie modérée à la marche avec nécessité de l'usage d'une canne • Perte d'un sein avec plastie de bonne qualité et cicatrice peu visible • Perte d'un œil avec énucléation et prothèse de bonne qualité, au moins dans le regard médian • Cicatrice de trachéotomie, anfractueuse, adhérente aux plans profonds, colorée • Amputation de plusieurs doigts avec cicatrice très disgracieuse de la main, aspect en griffe cubitale ou maladie de Dupuytren évoluée
2,5	<ul style="list-style-type: none"> • Diminution nette de la mobilité de l'œil avec déformation de l'aspect • Perte d'un œil avec prothèse oculaire peu mobile
3	<ul style="list-style-type: none"> • Cicatrice de la face, déformant la mimique, visible au premier regard, disgracieuse • Difficulté majeure de la marche avec 2 cannes ou déambulateur • Perte d'un sein, sans prothèse ou avec prothèse de mauvaise qualité, cicatrice de curetage axillaire de moindre qualité • Amputation de jambe avec prothèse bien tolérée permettant une marche harmonieuse
3,5	<ul style="list-style-type: none"> • Amputation de cuisse avec appareil articulé, modification de la marche qui est possible sans canne • Paralysie faciale complète, flasque • Perte d'un œil avec énucléation sans possibilité de prothèse • Trachéotomie persistante • Amputation de la main avec prothèse esthétique de bonne qualité
4	<ul style="list-style-type: none"> • Paraplégique en fauteuil manuel • Amputation de cuisse, boiterie importante à la marche et nécessité d'utiliser une canne
5	<ul style="list-style-type: none"> • Tétraplégique en fauteuil roulant électrique • Perte de la mandibule
6	<ul style="list-style-type: none"> • Tétraplégique ventilé avec ventilation assistée par trachéotomie • défiguration
7	<ul style="list-style-type: none"> • défiguration monstrueuse ou aspects physiques qui génèrent habituellement la répulsion incoercible

Certains auteurs, conscients de l'empirisme de cette évaluation, ont proposé une approche basée sur la visibilité de la disgrâce (en complément des éléments de description du dommage) en s'appuyant sur l'idée que la souffrance morale ressentie par la victime est directement liée au sentiment qu'elle ressent en voyant son apparence ou en rencontrant le regard des autres. En fonction de la sensibilité de chacun, la souffrance ressentie pour une même disgrâce sera différente. Cette méthode est basée sur un double examen : à 50 cm, distance qualifiée « d'intime » car correspondant à la distance entre 2 personnes se serrant la main ou entre la personne et son miroir, et à 3 mètres dite « distance sociale » (personnes se croisant dans la rue par exemple). L'évaluation se fait sur un croisement des critères descriptifs à ces 2 distances et tente ainsi d'être plus réaliste et plus fine dans la qualification du dommage esthétique. Elle présente aussi l'avantage selon ses auteurs d'être simple à mettre en œuvre.

L'échelle de valeur par croisement des critères nominatifs et descriptifs
(d'après Rougé et al.) (24)

Critères Qualificatifs	Trace	Couleur	Relief	Déformation	Ulcération Défiguration
0	Invisible à 50 cm	Invisible à 50 cm	Invisible à 50 cm	Invisible à 50 cm	Invisible à 50 cm
Très léger = 1	Visible à 50 cm latérale	Invisible à 50 cm	Invisible à 3 m	Invisible à 3 m	Invisible à 3 m
Léger = 2	Visible à 50 cm médiane	Invisible à 50 cm	Invisible à 50 cm	Invisible à 3 m	Invisible à 3 m
Modéré = 3	Visible à 50 cm	Visible à 50 cm latérale	Visible à 50 cm latérale	Invisible à 3 m	Invisible à 3 m
Moyen = 4	Visible à 50 cm	Visible à 50 cm médiane	Visible à 50 cm médiane	Invisible à 3 m	Invisible à 3 m
Assez important = 5	Visible à 3 m	Visible à 3 m latérale	Visible à 3 m latérale	Visible à 3 m latérale	Invisible à 3 m
Important = 6	Visible à 3 m	Visible à 3 m médiane	Visible à 3 m médiane	Visible à 3 m médiane	Invisible à 3 m
Très important = 7	Visible à 3 m	Visible à 3 m médiane	Visible à 3 m médiane	Visible à 3 m médiane	Visible à 3 m

2.4.2 Indemnisation du préjudice esthétique

L'indemnisation du préjudice esthétique se fait en rapport avec l'échelle de 1/7 à 7/7 de l'évaluation de celui-ci.

- temporaire : « ce poste couvre l'altération majeure mais temporaire de l'apparence physique, dont les conséquences personnelles sont très préjudiciables : le préjudice est lié à la nécessité de se présenter dans un état physique altéré au regard des tiers. Les critères pris en compte pour fixer le montant de l'indemnisation sont, notamment, la gravité de l'altération physique en cause et la durée de cette situation ». On peut dire que, sur ce poste de préjudice, toute latitude est laissée au magistrat quant à l'évaluation.
- permanent

Les montants sont présentés sous forme de fourchettes.

Degrés	Montants en €	Moyenne	
1	811 - 1 098	955	très léger
2	1 572 - 2 126	1 849	léger
3	3 076 - 4 162	3 619	modéré
4	6 121 - 8 281	7 201	moyen
5	11 502 - 15 561	13 531	assez important
6	20 014 - 27 078	23 546	important
7	32 453 - 43 907	38 180	très important

Table d'indemnisation du préjudice esthétique d'après le référentiel indicatif d'indemnisation par l'ONIAM (office national d'indemnisation des accidents médicaux) du 01/2016 (25)

L'indemnisation tout comme l'évaluation du préjudice ne dépasse presque jamais le 3/7. On peut donc estimer théoriquement l'indemnisation du préjudice esthétique variant chacun entre 0 et 4 162€.

Après avoir énoncé les bases juridiques, différents procès vont être examinés pour analyser, en pratique, la mise en œuvre de la responsabilité du praticien lors d'un préjudice esthétique et ses modalités d'évaluation et d'indemnisation.

3 Jurisprudence : analyse et discussion

3.1 Juridictions civiles

Les affaires de contentieux médicaux se règlent judiciairement, majoritairement, au civil. En effet, l'engagement de la responsabilité civile du praticien est la responsabilité principalement recherchée par les patients car son but est d'obtenir la condamnation de celui-ci au paiement des dommages et intérêts.

La plainte du patient sera dans un premier temps traitée par les juridictions de premier degré : le Tribunal d'instance et le Tribunal de grande instance. Le rôle du Tribunal d'instance est de statuer sur les actions personnelles allant jusqu'à 10 000€. Le Tribunal de grande instance traite donc lui toutes les affaires civiles supérieures à 10 000€.

Lorsque la décision rendue par le tribunal ne convient pas à l'une des deux parties, elle peut faire appel. La Cour d'appel, juridiction de second degré, va donc rejurer toutes les décisions rendues en première instance à la demande d'une des parties. Le second jugement portera à la fois sur le fond, c'est à dire le sujet de litige, que sur la forme, c'est à dire sur les éléments de ce litige.

Une troisième et dernière voie de recours est encore possible après le jugement rendu par la Cour d'appel. En effet, le dossier peut être porté devant la Cour de cassation. Cette juridiction, plus haute juridiction de l'ordre judiciaire français, n'est pas un troisième degré de juridiction, c'est un juge de droit. Elle ne va statuer que sur la forme, c'est à dire qu'elle va rechercher les vices de procédures, et non sur le fond. Lorsqu'elle décide que le jugement ne respecte pas l'exacte application du droit, elle casse le pourvoi et renvoie le dossier devant une nouvelle Cour d'appel. Le dossier sera alors jugé une seconde fois dans le fond et la forme. (18)

Cette première voie de procédure est valable pour les affaires personnelles relevant du droit civil ; par exemple, celle d'un procès impliquant un patient face à un chirurgien dentiste.

Une deuxième voie de procédure est valable pour les affaires relevant du droit administratif. Le principe est le même que pour le droit civil, seul le nom des juridictions est modifié. Le Tribunal administratif remplace le Tribunal d'instance et de grande instance, la Cour d'appel administrative est l'équivalent de la Cour d'appel et le Conseil d'état joue le même rôle que la Cour de cassation.

Sont concernés par cette deuxième voie de procédure, les procès impliquant un patient face à une structure publique (exemple : Centre Hospitalier Universitaire (CHU), hôpitaux), organismes relevant du droit administratif.

3.2 Exposé de la jurisprudence

Différents procès civils impliquant un litige esthétique vont être examinés pour analyser le préjudice esthétique sur le terrain.

Tous ces procès ont été sélectionnés à partir de la base de données Légifrance. Légifrance.gouv.fr est le site internet officiel du gouvernement français pour la diffusion du droit. On y retrouve des textes législatifs et réglementaires, des décisions de justice des Cours suprêmes et d'appel du droit français en libre d'accès.

Les procès ont été recherchés dans la jurisprudence administrative et judiciaire. Aucune date, ni juridiction n'ont été sélectionnées au préalable. Seuls des mots clés tels que

« préjudice esthétique », « dentiste », « dentaire », « implant », « esthétique », « dents de sagesse », « orthodontie », « orthodontique », « prothèse implanto-portée » ont été utilisés pour les recherches.

Après lecture des différents procès trouvés, seuls ceux impliquant des litiges d'origine esthétique concluant ou non à un préjudice esthétique et ceux ne présentant pas de plainte esthétique initiale mais pouvant conclure à un préjudice esthétique ont été retenus.

20 cas ont été sélectionnés selon les critères détaillés ci-dessus. 10 procès présentent un préjudice esthétique avéré et 10 ne concluent pas à un préjudice esthétique. Pour chaque procès, seront notées la date du procès, la description des soins dentaires réalisés, les doléances initiales du patient, la responsabilité engagée ou non du praticien, l'évaluation et l'indemnisation du préjudice esthétique s'il existe.

3.2.1 Cas où un préjudice esthétique est avéré

Dans les pages qui suivent, 10 cas de procès avec préjudice esthétique avéré vont être développés. Parmi les 10 procès, 6 ont été jugés par une Cour administrative d'appel, 3 par une Cour d'appel et 1 par la Cour de cassation qui n'a pas trouvé de vice de procédure et qui a donc validé le jugement rendu en Cour d'appel initiale.

Les parties impliquées dans ces différents procès sont soit des chirurgiens dentistes, soit des stomatologues, soit des structures hospitalières face aux patients.

- **Cas n° 1 (26) :**

Date du procès : 14/12/1999

Description des soins impliqués :

- traitement endodontique sur 36
- bridge 3 éléments, 35/36/37
- couronne 45
- facettes 11 et 21

Doléances du patient : demande à la cour d'administrative d'appel de réformer le jugement du tribunal administratif de Paris qui ne lui a accordé qu'une indemnisation de 5 000F et d'ordonner une expertise pour rechercher si les soins réalisés sont conformes aux règles de l'art.

« la requête de Melle Z..., enregistrée sous le n 95PA00670 et tendant à ce que la cour réforme le jugement n 9206015/3 du 6 avril 1994 par lequel le tribunal administratif de Paris ne lui a accordé qu'une indemnité de 5.000 F et a ordonné une expertise en vue de rechercher si les soins dont elle a fait l'objet dans les centres dentaires Jean Y... et Garancière ont été dispensés conformément aux règles de l'art. »

Responsabilité : faute avérée engageant la responsabilité de l'Assistance publique des Hôpitaux de Paris pour soins non conformes aux règles de l'art.

Sont à noter la perforation plancher 36, le bridge 35/36/37 réalisé non conforme aux règles de l'art, la préparation externe de 45 non conforme, et la pose de facettes sur 11 et 21 malgré une contre-indication.

Préjudice esthétique : un préjudice esthétique a été engendré par la pose de facettes sur 11 et 21. Un dédommagement de 60 000F pour l'ensemble des préjudices a été retenu. L'évaluation et l'indemnisation du préjudice esthétique pur ne sont pas décrites dans ce rapport.

« Considérant que les fautes précitées ont eu pour conséquence la nécessité pour Melle Z... de faire procéder la pose d'un nouveau bridge sur les dents 35, 36 et 37 et l'ont privée d'une chance de conserver la dent 45 ; qu'elles ont également donné lieu à des troubles dans ses conditions d'existence, des douleurs physiques, ainsi que, sur une durée limitée, un préjudice esthétique engendré par la pose de facettes sur les incisives »

- **Suite du Cas n°1 (27):**

Date du procès : 26/09/00

Doléances du patient : La patiente considère qu'elle a été indemnisée pour le préjudice esthétique mais pas pour la pose des couronnes sur 11 et 21 et leur renouvellement futur qu'a engendrée la pose inadéquate de facettes sur 11 et 21.

Responsabilité : comme vu ci-dessus, il y a faute et donc la responsabilité des AP-HP est engagée.

Préjudice esthétique : le préjudice esthétique temporaire a déjà été indemnisé dans le procès ci-dessus. Cependant la patiente a droit à une indemnité supplémentaire de 11 000F pour les deux couronnes réalisées. Elle est déboutée de sa demande d'indemnisation au titre du remplacement futur de ces couronnes.

« outre la réparation du préjudice esthétique de caractère temporaire déjà accordée, Melle X... a droit à une indemnité représentative du prix de deux couronnes, soit 11.000 F ; qu'elle est, en conséquence, fondée à demander que l'Assistance publique-Hôpitaux de Paris soit condamné à lui verser cette somme ; que la nécessité de deux renouvellements des couronnes en cause n'étant pas certaine, Melle X... n'est pas fondée à demander à ce titre une indemnité supplémentaire de 22.000 F ».

- **Cas n° 2 (28) :**

Date du procès : 20/05/15

Description des soins : le patient présente une dysfonction maxillo-mandibulaire entraînant des douleurs suite à une agression. Il s'est avéré indispensable de refaire des nouvelles prothèses en raison des perturbations occlusales.

Doléances du patient : le patient se plaint de la mauvaise réalisation des soins.

« Se plaignant de la mauvaise réalisation de ces soins M. X...a saisi le tribunal de grande instance d'Ajaccio aux fins d'obtenir réparation de son préjudice corporel sur la base d'un rapport d'expertise judiciaire du Docteur A...du 2 avril 2011 »

Lors d'un premier procès, la responsabilité du praticien a été mise en cause pour soins non conformes aux règles de l'art. Le dentiste a été jugé responsable à hauteur de 75% de l'état dont souffre le patient et le préjudice esthétique temporaire a été dédommagé à hauteur de 750 euros.

Les nouvelles requêtes du patient sont les suivantes :

« Le patient demande à la cour d'infirmier le jugement, de dire que les soins dentaires pratiqués par le docteur Y...ont été réalisés non conformément aux données acquises de la science et que celui-ci est entièrement responsable du préjudice subi par M. X... et de condamner le docteur Y...à lui payer 10 000 euros au titre de préjudice esthétique temporaire ».

Responsabilité : il y a faute et engagement de la responsabilité du praticien. Les soins prodigués sont non conformes aux données actuelles de la science dans le sens où il n'a effectué aucune radiographie avant de poser les nouvelles prothèses et que des infections et des douleurs sont survenues rapidement après les soins.

Cependant comme ces douleurs et infections sont survenues sur un état antérieur fragilisé, le praticien a été jugé responsable à hauteur de 75% des préjudices du patient. *« L'expertise diligentée par le Docteur Jean Félix A...révèle que les soins prodigués par le Docteur Y...n'ont pas été conformes aux données actuelles de la science, en ce sens qu'il n'a effectué aucune radiographie avant de réaliser et poser les nouvelles prothèses. « ... » Les infections et douleurs sont survenues rapidement après les soins prodigués le 17 novembre 2009 puis le 26 novembre 2009, ainsi que le démontrent les certificats successifs du docteur B...du 3 mai 2010, 14 septembre 2010 et 30 septembre 2010. Ces infections et douleurs sont indéniablement en lien avec les soins en question, mais elles sont survenues sur un état antérieur particulièrement fragilisé, et c'est donc à juste titre que le premier juge a considéré, en se fondant sur l'article 1142-1 alinéa 1 du code de la santé publique, que le docteur Y...n'était responsable que de 75 % du préjudice subi par M. X... »*

Préjudice esthétique : Comme il n'y a pas de date de consolidation définie, le juge ne peut statuer que sur le préjudice esthétique temporaire. Celui-ci est évalué à 1/7 et indemnisé à hauteur de 750€.

Description des soins futurs :

« l'expert détaille dans son rapport les soins à effectuer à savoir : « dépose des bridges 33 à 41 et 42 à 46 ; extraction des 45 et 46 ; traitement ou reprise de traitement endodontique des 31, 32, 33, 41, 42, avec réalisation de prothèses provisoires ; après une période de cicatrisation péri apicale (six à 12 mois environ) contrôle clinique et radiologique de la guérison ; si persistance des lésions apicales prévoir chirurgie apicale ; si guérison réalisation d'un nouveau système prothétique : scellement des deux coiffes céramiques solidarisées déjà présentes sur 34 et 35 ; réalisation de 5 inlaycores et 5 céramiques sur 31, 32, 33, 41, 42 ; réalisation d'une prothèse partielle amovible à armature métallique remplaçant les 36, 37, 43, 44, 45, 46, 47 » »

- **Cas n°3 (29) :**

Date du procès : 16/02/11

Doléances du patient : la patiente se plaint d'une mauvaise exécution de ses soins et d'un dommage qui a suivi.

« Entre les mois de mai et juillet 2000, Madame Marie Cécile B... a fait réaliser des travaux dentaires par Monsieur André X..., médecin stomatologiste, pour un montant de 5. 337, 72 euros. Arguant de la mauvaise exécution de ces travaux et d'un dommage en ayant suivi,

elle a fait assigner ce médecin pour obtenir réparation du préjudice causé. »

Description des soins : soin de la 25 et pose d'un bridge supérieur droit

Responsabilité : responsabilité engagée pour faute concernant le devoir d'information, la qualité et la pérennité des travaux prothétiques :

- défaut de fabrication de la céramique du laboratoire avec éclat de céramique survenu à peine 2 ans après la réalisation du bridge supérieur droit.
- manque d'informations données à la patiente concernant la conservation sur arcade de la 25 qui s'est soldée par une avulsion et la réalisation d'une prothèse amovible partielle pour son remplacement.
- aucun devis réalisé et aucun accord de la patiente recherché pour la réalisation des travaux prothétiques.

Préjudice esthétique : L'expert conclut seulement à l'existence d'un préjudice esthétique temporaire afférent au descellement des dents prothétiques et au port de dents provisoires. L'évaluation de ce préjudice sur l'échelle de 1 à 7 n'est pas détaillée. Son indemnisation s'élève à 1 000€.

« Attendu sur le préjudice esthétique que l'expert conclut à l'existence d'un préjudice de ce chef mais de nature provisoire car afférent au descellement de dents prothétiques et au port de dent provisoire ; que l'indemnisation retenue par le premier juge de ce chef doit être confirmée ».

« le Tribunal de grande instance de BASTIA a constaté que Monsieur André X...a commis une faute à l'occasion des soins qu'il a délivrés à Madame Marie Cécile B... , déclaré Monsieur André X...responsable du préjudice subi par Madame Marie Cécile B... du fait de la pose de prothèses défectueuses, fixé l'indemnisation du préjudice de Madame Marie Cécile B... à hauteur de 1. 000 euros au titre du préjudice esthétique ».

- **Cas n°4 (30) :**

Date du procès : 22/06/11

Doléances de la patiente : la patiente se plaint de l'inefficacité des soins réalisés.

« Se plaignant de l'inefficacité de ces soins, Madame Y... a assigné en référé le docteur X... devant le président du tribunal de grande instance de Bordeaux aux fins d'expertise »

Description des soins : pose de deux bridges pour remédier à une structure altérée.

Responsabilité : il y a faute et engagement de la responsabilité du praticien pour soins non conformes aux données de la science à l'époque. Il y a eu des manquements qui sont à l'origine de l'inadaptation de la prothèse, de soins palliatifs inappropriés, de l'apparition progressive de la malocclusion.

Préjudice esthétique : l'expert, dans son rapport, n'a pas retenu et ni donc évalué ce chef de préjudice. Cependant le tribunal a indemnisé un préjudice esthétique provisoire à hauteur de 6 000€ en considération des *« descellements qui ont eu une incidence certaine et négative sur l'esthétique de la requérante et ce, prématurément, au regard de son âge et de manière fréquente alors qu'elle poursuivait l'exercice de sa profession d'infirmière libérale ».*

Le tribunal note bien qu'à l'initial la patiente ne poursuivait pas un objectif esthétique. Cependant, la reprise des travaux prothétiques défectueux a nécessité la mise en place d'une prothèse provisoire d'esthétique moindre qui a donc bien entraîné un préjudice esthétique qu'il convient de prendre en compte.

- **Cas n°5 (31) :**

Date du procès : 19/03/15

Doléances de la patiente : la patiente demande l'indemnisation des préjudices subis lors de sa prise en charge par le service d'odontologie.

« Mme B...a sollicité l'indemnisation « ... » du préjudice subi lors de sa prise en charge par le service d'odontologie de cet établissement, de juillet 2002 à juillet 2008 »

Description des soins :

- pose d'un bridge 16/15/14 après extraction de la 15. Quelques mois plus tard la partie esthétique s'est détériorée, présentant des éclats. Elle a été réparée puis s'est fracturée de nouveau.
- pose de 2 implants post-extractionnels 37 et 35 avec mise en place d'un bridge, puis apparition de douleur dans la zone implantée rapidement après la pose associée à une rétraction gingivale.
- greffe gingivale 37 réalisée + curetage 35.
- greffe 35 proposée mais refusée par la patiente car elle n'avait plus confiance dans le Centre Hospitalier Régional Universitaire (CHRU) de Montpellier.

Responsabilité : engagée du CHRU de Montpellier. Le procès ne nous indique pas plus de détails.

Préjudice esthétique :

L'expert évalue un préjudice esthétique temporaire de 0,5 sur une échelle de 1 à 7, qualifié de moins que très léger.

Il précise qu'une date de consolidation est notée : le 23/09/13 et qu'à partir de cette date, la patiente n'allègue aucune persistance ni aggravation des préjudices subis. De plus, l'expert indique qu'à partir de la date de consolidation il n'y a plus de soins nécessaires, ni de renouvellement prothétique à envisager. Aucun préjudice esthétique permanent n'existe donc.

Ici, le préjudice esthétique temporaire n'est pas indemnisé personnellement. Il est compris dans l'indemnisation totale des préjudices qui s'élève à 4 000€.

- **Cas n°6 (32) :**

Date du procès : 08/03/12

Doléance de la patiente : la patiente demande l'indemnisation des préjudices qu'elle a subis à la suite de l'intervention chirurgicale en stomatologie.

« demande tendant à l'indemnisation des préjudices qu'elle estime avoir subis à la suite d'une intervention en stomatologie réalisée le 19 février 2003 à l'hôpital Saint-Vincent de Paul à Paris »

Description des soins :

Etat initial : la patiente souffre d'une dysmorphose faciale de type III.

Après traitement orthodontique, une ostéotomie de la mâchoire inférieure avec pose d'un greffon est réalisée. Suite à cette intervention ont été constatés :

Une infection + lâchage des sutures + mise à nu du greffon+ fracture radriculaire de 2 prémolaires.

Conséquences : extraction de 2 prémolaires + ablation des plaques d'ostéosynthèses et des vis de fixation du greffon.

Responsabilité : engagée des AP-HP (Assistance publique-Hôpitaux de Paris) pour faute et intervention chirurgicale non conforme aux règles de l'art. En effet, *« l'ostéotomie ne s'était pas accompagnée de la mise en place d'un greffon osseux basilaire mandibulaire, mais d'un greffon tibial, non adapté à la morphologie de la patiente, de ce qu'une mauvaise appréciation de la difficulté de l'intervention avait conduit à la fracture de deux dents et de ce que l'insuffisance du recouvrement des tissus osseux, musculaires et des muqueuses avait favorisé la survenue d'une infection et la fonte du greffon »*

Préjudice esthétique : Un préjudice esthétique temporaire est retenu *« en raison principalement du résultat inesthétique de l'intervention chirurgicale litigieuse sur l'aspect du menton de la patiente »* mais non évalué sur une échelle de 1 à 7.

Il est indemnisé à hauteur de 2 000 €.

L'expert, préconisant une reprise chirurgicale, aucune date de consolidation ni de préjudice esthétique permanent ne peut exister.

• **Cas n°7 (33) :**

Ce procès est un procès de cassation où la Cour de cassation rejette le pourvoi c'est à dire qu'elle estime que les juges de fond ont correctement fait appliquer le Droit. Il est donc exploité comme un procès de Cour d'appel.

Date de procès : Le 30/01/96

Doléances de la patiente : La patiente se plaint d'irritations et de gênes dues à la compression provoquée par l'appareil.

« se plaignant d'irritations sur la langue et de gênes dues à la compression provoquée par l'appareil, Mme X... a recherché la responsabilité de ce praticien »

Description des soins :

Mise en place deux "bridges" à l'arcade supérieure et une céramo-métallique sur une incisive latérale du maxillaire inférieur ;

Il y a eu modification des bridges initialement bien conçus, dans le seul but de satisfaire les désirs esthétiques de la patiente et bien qu'elle ait été parfaitement informée des conséquences préjudiciables de sa décision, Mme X... a accepté les risques pouvant résulter de la suppression des embrasures et du retard à traiter l'arcade mandibulaire.

Responsabilité : engagée pour faute

« La cour d'appel a retenu qu'en acceptant d'apporter aux bridges initialement bien conçus les modifications voulues par Mme X... à des fins esthétiques et consistant à boucher tous les

espaces inter dentaires, alors que le praticien savait que l'état parodontal de la patiente exigeait l'existence d'embrasures larges, le chirurgien dentiste n'avait pas donné tous les soins attentifs et conformes aux règles de l'art »

Préjudice esthétique : *« la Cour a apprécié l'étendue du préjudice et a indemnisé la gêne et les lésions que les soins non conformes ont occasionnées »*

Le procès ne livre pas de détails supplémentaires.

- **Cas n° 8 (34) :**

Date du procès : 09/02/12

Doléances de la patiente : La patiente demande l'indemnisation de son préjudice suite à l'intervention chirurgicale du 18/02/04.

Description des soins réalisés :

Le 18/02/04, la patiente a eu une opération chirurgicale pour l'extraction des quatre germes de ses dents de sagesse dans le service de stomatologie et de chirurgie maxillo-faciale du centre hospitalier régional universitaire (CHRU) de Lille.

Lors de cette opération, *« le frottement de la fraise dentaire utilisée par les praticiens a causé une brûlure de la lèvre inférieure droite de la requérante »*

Responsabilité :

La responsabilité du CHRU de Lille est engagée pour faute :

« la brûlure de la lèvre inférieure dont a été victime Mlle A a pour origine une maladresse des médecins ayant pratiqué l'intervention d'avulsion des germes de dents de sagesse ; que cette maladresse constitue une faute de nature à engager la responsabilité du CHRU de Lille »

Préjudice esthétique :

Un préjudice esthétique temporaire est évalué *« très important dans les premiers jours, puis atténué par la suite après cicatrisation, et un préjudice esthétique permanent est évalué à 1,5 sur une échelle de 7 »*.

L'indemnisation totale des préjudices personnels est de 4 800 euros. Le procès ne détaille pas l'indemnisation du préjudice esthétique temporaire et permanent seul.

- **Cas n°9 (35) :**

Date du procès : 22/03/04

Doléances du patient : le patient demande à la Cour d'indemniser ses préjudices suite à l'intervention chirurgicale du 09/11/93 et d'indemniser son préjudice esthétique à hauteur de 5 335 euros.

Description des soins :

« Lors de l'extraction d'une dent de sagesse, réalisée le 9 Novembre 1993 par le docteur B..., stomatologue, Monsieur Gérard Y... a présenté une fracture mandibulaire gauche. A la suite de l'échec d'une première ostéosynthèse par plaque vissée effectuée sous anesthésie générale par le docteur C... le jour même de l'accident, une deuxième intervention sous

anesthésie générale a eu lieu le 24 Janvier 1994 par le docteur D... avec cerclage métallique du foyer de fracture et blocage intermaxillaire maintenu jusqu'à 20 Avril 1994. Monsieur Y... a été consolidé le 21 Juin 1994. »

Responsabilité : engagée pour faute :

L'aléa thérapeutique a été écarté ici car le patient ne présentait pas d'état antérieur ni de prédisposition particulière à une fracture mandibulaire.

Préjudice esthétique :

Le préjudice esthétique est évalué à 0,5 sur une échelle de 7 et indemnisé à hauteur de 460euros.

- **Cas n°10 (36) :**

Date du procès : 25/11/08

Doléances du patient : Le patient demande réparation de son préjudice subi lors de l'intervention chirurgicale du 04/07/03. Il demande une indemnisation de son préjudice esthétique temporaire à hauteur de 1 000 euros et de son préjudice esthétique permanent à hauteur de 1 500 euros.

Description des soins :

« M. X..., alors âgé de 22 ans, a été opéré le 4 juillet 2003 d'une amygdalectomie et extraction de deux dents de sagesse par le docteur Y... à la polyclinique du Grand Sud à Nîmes. À la suite de cette intervention, M. X... a présenté une brûlure sur la joue droite à l'origine d'une cicatrice résiduelle. « ... » Cette cicatrice de 13 mm sur 9 mm est ovale, avec une petite dépression du centre, et légèrement colorée en rose avec hypervascularisation périphérique. « ... » Lors des mouvements de la mimique faciale, il n'y a aucune rétractation, paralysie ou mouvements anormaux autour de la commissure labiale et de la cicatrice. »

Responsabilité : engagée pour faute : le chirurgien a fait preuve d'un acte de maladresse lors de l'intervention chirurgicale.

Préjudice esthétique :

Le préjudice esthétique est évalué à 1,5 sur une échelle de 7 et est qualifié de léger.

Le tribunal l'a décrit ainsi : *« La cicatrice résiduelle sur la joue droite est le siège d'une dépigmentation et d'une absence de poils. « ... » Elle est de dimension modeste et sans incidence sur l'expression du visage qui conserve son entière harmonie ».*

Il est indemnisé à hauteur de 2 000 euros. Aucune distinction n'est faite entre le préjudice esthétique temporaire et permanent.

3.2.2 Cas où il n'y a pas de préjudice esthétique

10 cas de procès sans préjudice esthétique conclu ont été retenus. 6 ont été jugés en Cour d'appel et 4 en Cour d'appel administrative.

Parmi ces 10 procès, 6 présentent des cas où le patient estime clairement qu'il a subi un préjudice esthétique et demande réparation et 4 autres présentent des cas où le patient

conteste la qualité des soins reçus et où ceux-ci peuvent engendrer un préjudice esthétique.

3.2.2.1 Six cas où le patient estime clairement qu'il a subi un préjudice esthétique et demande réparation

- **Cas n°11 (37) :**

Date du procès : 31/12/15

Doléances du patient : Le patient veut être indemnisé pour les préjudices subis. Il prétend qu'il souffre d'un préjudice esthétique « *consistant en une déformation des lèvres et une déformation faciale du fait d'une inflammation permanente ; de plus, il est édenté depuis plusieurs années et n'ose plus parler ni sourire ; l'Assistance publique - hôpitaux de Paris doit être condamnée, au titre de la réparation de ce chef de préjudice, à verser une somme de 10 000 euros* ».

Description des soins : pose de deux implants mandibulaires

Responsabilité : engagée pour faute à hauteur de 80%

Les ulcérations du plancher buccal, les inflammations et les adénopathies sont la conséquence du fait que :

- les deux implants ont été posés dans un axe trop oblique en lingual, non conforme aux règles de l'art.
- le patient n'ait pas porté sa prothèse sauf en de rares occasions avant les consultations.

La faute commise par le patient est responsable à hauteur de 20% des préjudices subis par le patient.

A la suite de l'intervention, les AP-HP ont demandé au patient de faire retirer les implants le plus rapidement possible, ce que le patient a refusé.

Préjudice esthétique : Considérant que le patient étant édenté hormis 3 dents de sagesse depuis 40 ans, il ne saurait soutenir qu'il a subi un préjudice esthétique, cette situation ne résultant pas de l'intervention de 2006.

De plus « *M. C...n'ayant pas fait procéder à l'ablation desdits deux implants mal positionnés, comme il lui appartenait de le faire sans délai, il ne saurait dès lors se prévaloir de sa propre inaction fautive pour demander l'indemnisation du préjudice esthétique allégué consistant en une déformation des lèvres et une déformation faciale du fait d'une inflammation permanente, dont il lui était loisible d'éradiquer la cause.* »

Il n'y a donc pas de préjudice esthétique existant.

- **Cas n°12 (38) :**

Date du procès : 10/01/13

Doléance du patient : Le patient demande l'indemnisation des préjudices qu'il dit avoir subi.

Il estime « *qu'il s'est montré particulièrement coopératif durant l'ensemble des soins ; qu'il a perdu 6 dents, 9 prothèses ainsi que l'usage des fonctions masticatoires ; que son préjudice esthétique est important ; qu'il a le sentiment d'avoir été utilisé par le centre de soins dans le cadre de travaux pratiques sans aucun souci du résultat ; que ses demandes au titre de ses préjudices esthétique et moral sont justifiées* ».

Description des soins :

Etat initial du patient : 3 caries + bruxisme entraînant une usure importante des 2 blocs incisivo-canins.

Plusieurs propositions de soins ont été faites et le patient a opté pour un bridge complet mandibulaire + une prothèse amovible partielle maxillaire associée à un bridge incisivo-canin maxillaire.

A la suite de ces soins, plusieurs fractures sont constatées sur les bridges posés, 1an seulement après la pose en 2003.

En 2006, lors d'une expertise, la situation relève la prothèse amovible partielle métallique fracturée, la perte des couronnes sur 31, 32, 41, la chute à prévoir dans un court terme de 6 autres couronnes ainsi qu'un état gingival défavorable.

Responsabilité : engagée du CHU de Rennes pour fautes

- erreur de longueur d'appuis radiculaires.
- phase provisoire trop courte pour définir la hauteur des dents et permettre les adaptations nécessaires.

Des soins réparateurs concernant l'ensemble des dents affectées par les fautes du centre hospitalier ont été réalisés. Ils ont consisté en la seule pose de nouvelles couronnes céramo-métalliques de 12 à 23. Une date de consolidation a donc été fixée au 17/12/07.

Préjudice esthétique :

La Cour ne retient pas de préjudice esthétique et indemnise uniquement les souffrances endurées et le préjudice moral à hauteur de 7 500€.

- **Cas n°13 (39) :**

Date du procès : 18/09/12

Doléance de la patiente : La patiente estime que le Dr Y... n'a pas exécuté son obligation d'information envers elle et a commis une faute médicale engageant sa responsabilité.

« Reprochant au Dr Y... un manquement à son devoir d'information sur les risques opératoires, sur le nombre de dents à extraire qui était de 6 et non de 11 et sur les alternatives thérapeutiques, Mme X... a, après dépôt du rapport de l'expertise ordonnée en référé le 7 juin 2006, fait assigner, par exploits du 23 avril 2010, le Dr Y... et la CPAM de MENDE en réparation de son préjudice »

« Concernant la faute médicale, Mme X... reproche au Dr Y... de s'être trompé sur l'objet de l'intervention en procédant à l'extraction de 11 dents au lieu de six dents et d'avoir procédé à une seule opération alors qu'il est d'usage en pratique de procéder en plusieurs opérations ce qui aurait évité les conséquences dommageables de cette avulsion massive et notamment le syndrome algo-dysfonctionnel fonctionnel de l'appareil mandicateur constaté par le Dr D... Elle reproche en outre au Dr Y... d'avoir oublié d'enlever une racine et des morceaux d'os. »

De plus la patiente sollicite une expertise complémentaire pour déterminer son préjudice esthétique.

Description des soins : avulsion de 11 dents en 1 séance

Responsabilité :

- engagée pour manquement au devoir d'information : pas de consentement éclairé ou trace de conseils écrits ou d'informations des risques inhérents à l'opération.
- non engagée : absence de faute médicale lors des soins.

Préjudice esthétique : Le juge décide qu'il a tous les éléments pour statuer sur le préjudice esthétique et qu'il n'y a pas lieu d'ordonner une nouvelle expertise. Après analyse des pièces, la Cour n'évalue aucun préjudice esthétique permanent comme temporaire.

Dans ce procès, seul le dédommagement résultant de l'absence d'information préalable est retenu.

- **Cas n° 14 (40)** :

Date du procès : 15/09/2006

Doléances de la patiente : La patiente est mécontente des soins et réclame une contre-expertise pour évaluer son préjudice esthétique. En effet, elle dit souffrir d'un préjudice esthétique suite à la résection d'une partie de l'os maxillaire secteur prémolo-molaire secteur 1 qui a été réalisée sans son accord.

« Considérant que, courant 1996, Mme Y a été soignée par le docteur Z, chirurgien dentiste ; que, mécontente de ces soins, la patiente a réclamé en référé l'organisation d'une expertise qui a été confiée au docteur Francis A ; Considérant que, pour réclamer l'organisation d'une contre-expertise, Mme Y soutient qu'elle « ... » souffre de douleurs fréquentes au niveau de l'hémi-arcade supérieure droite ainsi que d'une altération du goût, que la paroi osseuse est amincie au niveau de l'apex des dents 15 et 16, qu'il apparaît que le docteur Z a pratiqué sans raison thérapeutique évidente et, en tout cas, sans prévenir sa cliente, une résection d'une partie de l'os maxillaire avec un résultat déplorable provoquant à la fois, un préjudice esthétique et une incapacité temporaire »

Description des soins : Réalisation de chirurgie parodontale à la suite de la présence de poches osseuses.

Responsabilité :

- non engagée : aucune faute retenue à l'encontre du Docteur concernant les interventions de chirurgie parodontale. *« La présence des poches osseuses et de gingivite justifiait les interventions de chirurgie parodontale décrites par le docteur Z dans le respect des données acquises de la science : "prélèvement d'os au niveau de la tubérosité pour combler la perte angulaire entre 16 et 17 et pose d'une*

membrane en Vicryl pour essayer d'obtenir une régénération osseuse en arrière de 17" »

- engagée : pour non respect du devoir d'informations et soins non conformes aux données acquises de la science lors de la réalisation de traitements endodontiques sur 17, 16 et 47 et pour les manques et les débordements de céramique sur les couronnes réalisées.

« Que, toutefois, l'expert a relevé qu'en ce qui concerne les devis, ils ne sont pas signés par la patiente, sont difficilement compréhensibles pour les sommes demandées et ne correspondent pas aux travaux réalisés, qu'en ce qui concerne les obturations des canaux, le docteur Z n'a pas pu passer dans les canaux 47, ni dans les canaux palatins (les plus faciles) de 17 et 16, ni dans les canaux mésiaux (les plus difficiles) de ces deux mêmes dents, que, s'il n'était pas capable de faire de bonnes obturations canalaires, il devait adresser sa patiente à un confrère spécialisé dans ce type de traitement, en tout cas le proposer à la patiente, qu'en ce qui concerne les prothèses, elles ne correspondent pas aux données acquises de la science médicale : manques et débordements de céramique auxquels il aurait été facile de remédier lors des essayages, qu'il s'agit donc de négligence ;

Qu'ainsi, les soins entrepris étaient nécessaires, mais que partie d'entre eux, qui vient d'être décrite, a été mal faite et que le jugement entrepris doit être confirmé en ce qu'il a retenu la responsabilité du docteur Z pour ces manquements »

Préjudice esthétique : La Cour ne retient pas de préjudice esthétique car il n'y a pas eu de faute commise lors de la chirurgie parodontale.

- **Cas n°15 (41) :**

Date du procès : 13/12/12

Doléances de la patiente : La patiente considère qu'il y a eu un retard de diagnostic de sa parodontite et que les soins reçus sont à l'origine de celle-ci. Aussi, elle conteste la qualité des soins reçus car elle est insatisfaite du vieillissement de ses réhabilitations prothétiques. De plus, elle soutient qu'elle a été mal informée sur l'évolution des soins qu'elle a reçus, et qu'on lui aurait promis que les soins dureraient toute sa vie.

« Mme M., née en 1943, a consulté en 1980 à l'école dentaire du service d'odontologie du CHU de Brest pour entreprendre une réfection totale de sa dentition à des fins esthétiques ; que les soins dentaires, puis les réhabilitations prothétiques maxillaires, mandibulaires et des éléments latéraux inférieurs réalisées entre 1985 et 1989 ont été suivis des rescelllements, reprises et examens approfondis nécessaires ; que toutefois, s'estimant insatisfaite du vieillissement de ces réhabilitations et étant victime d'une infection du parodonte qui menace ses dents de déchaussement ».

« Mme M. soutient qu'elle a été mal informée des soins dont elle a fait l'objet puisqu'elle n'a accepté ces soins principalement esthétiques que sur la promesse qu'elle conserverait à vie une dentition parfaite exempte de pathologie. »

Description des soins : La patiente a consulté pour une réfection totale de sa dentition à des fins esthétiques utile pour sa profession de vendeuse au contact du public.

Des soins ainsi que des réhabilitations prothétique maxillaire et mandibulaire ont été réalisés.

Responsabilité :

- non engagée pour faute : tous les soins ont été réalisés dans les règles de l'art et le retard de diagnostic de parodontite dont se plaint la patiente n'est juste que le vieillissement normal de sa dentition.
« la parodontopathie dont souffre la requérante est sans relation avec les soins dentaires reçus par cette dernière au CHU de Brest, lesquels ont, au surplus, été réalisés conformément aux données acquises de la science lors de leur exécution, que la durée de vie des réhabilitations effectuées est conforme à ces mêmes données, que le suivi des soins a été parfaitement réalisé et, selon les termes de l'expert, avec d'extrêmes précautions ; que selon les conclusions de ce même rapport, la pathologie du parodonte dont se plaint Mme Mingam n'est que le résultat du vieillissement normal de sa dentition, vieillissement qui d'ailleurs a été retardé par les soins reçus au service d'odontologie de l'établissement hospitalier ; que, par suite, en l'absence de lien de causalité entre la parodontite et les soins prodigués au sein de cet établissement et en l'absence de toute faute dans la prise en charge de Mme Mingam, la responsabilité du CHU de Brest ne peut être engagée ».

- non engagée pour le défaut d'information : les informations concernant les soins reçus ont été données et comprises. De plus, il y a eu accord préalable de la patiente sur les devis.
« l'information relative à ces traitements lui a été correctement donnée et a été comprise par elle, qu'elle a accepté chacune des phases de la réhabilitation en donnant son accord aux devis préalables « ... » tous ceux-ci ont été réalisés dans les règles de l'art ; qu'ainsi aucune faute de l'établissement hospitalier ne peut être retenue à ce titre ».

Préjudice esthétique : Aucun préjudice esthétique n'est retenu car aucune responsabilité n'est engagée. La patiente est déboutée de l'ensemble de ses demandes.

- **Cas n°16 (42) :**

Date du procès : 28/05/14

Doléances de la patiente :

La patiente se plaint des soins réalisés par le Dr Z et demande l'indemnisation de ses différents préjudices :

- *« non réalisation de l'appareil prothétique visé au protocole amiable : 1147,75€*
- *préjudice esthétique : 3000€*
- *pretium doloris : 3000€*
- *préjudice souffrance endurée au titre des dents 14 et 15 : 1500€*
- *soins apportés à charge sur dents 14 et 15 : 70€ »*

Description des soins :

Sur les dents 24 et 25 : à la suite de soins inappropriés ou incomplets prodigués par le Dr Z, les deux dents ont dû être extraites. Une transaction a alors été signée entre les deux parties impliquant la réalisation gratuite d'une nouvelle prothèse, et le dédommagement des préjudices subis par la patiente à hauteur de 1 000€.

Sur les dents 14 et 15 : la patiente se plaint de douleurs de type desmodontite sur ces deux dents. Un traitement endodontique incomplet a été réalisé sur ces deux dents.

Responsabilité :

Non engagée : malgré des négligences de soins sur 14 et 15 car le Dr ne peut présenter des radiographies pré et post opératoires, le lien de causalité entre les symptômes de la patiente et le traitement canalaire incomplet n'est pas démontré.

Le Dr est condamné à payer la réalisation de la nouvelle prothèse remplaçant les dents 24 et 25 comme conclu dans l'accord amiable.

Préjudice esthétique : Aucun préjudice esthétique n'est retenu car aucun lien de causalité n'a pu être démontré. La patiente est déboutée de sa demande.

3.2.2.2 Quatre cas où le patient conteste des soins qui peuvent entraîner un préjudice esthétique

- **Cas n° 17 (43) :**

Date du procès : 10/10/07

Doléances de la patiente : La patiente conteste la qualité des soins dentaires reçus. Elle soutient que « *l'extraction des sept dents n'était pas nécessaire, l'extraction de la dent 28 est à l'origine de la résorption osseuse de l'os maxillaire, elle aurait pu conserver ses dents, voire bénéficier d'implants dentaires* ».

Description des soins :

Le Dr a réalisé l'extraction de huit dents maxillaires dans un contexte de maladie parodontale, puis a mis en place une prothèse amovible complète (PAC).

Responsabilité :

- engagée : pour manquement à l'obligation de moyen quand à tenir un dossier patient complet. L'expert note une absence de radio, des fiches de soins non conservées, non explicites et non cohérentes.
- non engagée : l'expert ne peut apporter la preuve que les soins n'ont pas été réalisés conformément aux données acquises de la science.
« selon l'observation des différents clichés radiographiques proposés,... on peut dire que Madame Y... présentait antérieurement (depuis vraisemblablement les années 1975-1980) une maladie parodontale évolutive (parodontite chronique) se traduisant par une résorption osseuse alvéolaire, un déchaussement des dents, une mobilité de celles-ci plus ou moins marquée au fil du temps et de l'aggravation de la maladie initialement constatée. On peut ainsi penser qu'en février 1991 les 7 dents antérieures maxillaires... devaient être atteintes comme les autres dents encore présentes. Il est cependant impossible au vu des seuls éléments radiographiques de se prononcer sur le degré de mobilité affectant celles-ci. En effet, les avulsions dentaires, dans ce cas de figure, interviennent en présence d'une mobilité marquée des dents concernées. Si cette mobilité est moindre, il est possible d'effectuer un traitement parodontal (chirurgical) ayant pour but d'assainir les poches

parodontales, afin de prolonger le maintien des dents sur l'arcade dentaire. Ceci est possible avec une coopération du patient qui doit observer des règles strictes d'hygiène dentaire afin de pérenniser les résultats de l'intervention chirurgicale. A posteriori, 11 ans après les faits, il nous est impossible de déterminer si l'indication d'extractions des dents maxillaires supérieures était vraiment motivée, sans autre recours ».

Les prothèses réalisées répondent, elles, bien à l'obligation de moyen du Dr.

Préjudice esthétique: Il n'y a pas de préjudice esthétique car après les extractions multiples, un passage par une PAC provisoire a permis de ne pas modifier l'esthétique de la patiente.

« L'esthétique n'a pas été modifiée car le docteur Z... a réalisé aussitôt après les extractions une prothèse transitoire en résine en attendant la réalisation de la prothèse définitive. De ce point de vue, sa conduite thérapeutique a été conforme aux règles de l'art. En règle générale, comme cela a pu être reconstitué, il ne semble pas que Madame Y... soit restée un certain temps sans aucune prothèse dentaire (provisoire ou définitive). Ainsi donc, son esthétique n'a pas été lésée ou modifiée durant toute la période concernée. »

- **Cas n°18 (44) :**

Date du procès : 22/01/2008

Doléance du patient: Le patient conteste la qualité des soins reçus et se plaint de l'inconfort, la douleur et la gêne dans son exercice professionnel liés au descellement des couronnes.

« Il soutient que docteur Sylvie C... n'a pas fait le choix thérapeutique adéquat correspondant à l'état de sa dentition et qu'il aurait dû lui proposer une réhabilitation plus lourde, à savoir la réalisation d'un bridge antérieur allant de la dent no14 à la dent no23 et un appareil amovible de type " Stellite ". Il indique que l'appareil " Stellite " posé menaçait en permanence de se décrocher et lui occasionnait une douleur constante à l'origine d'une infection dentaire. Il précise avoir perdu confiance en son dentiste et n'avoir pas porté l'appareil car son inadaptation le rendait insupportable. Il conclut en l'existence d'une perte de chance liée à l'erreur d'appréciation initiale du dentiste quant aux soins à réaliser. »

Description des soins :

La dentiste a posé quatre coiffes céramiques sur les dents 11, 12, 21, et 22, ainsi qu'un stellite remplaçant les dents postérieures maxillaires 24, 25, 26, 27, 15, 16, 17. La dentiste souligne le fait que le patient n'a jamais voulu porter son stellite et ne s'est pas présenté aux rendez-vous de contrôle pour effectuer les ajustements nécessaires.

L'expert note un descellement des couronnes et une fracture radiculaire de la 12.

Responsabilité :

- non engagée car la dentiste a donné des soins conformes aux données acquises de la science selon l'expert.

Le résultat de la situation selon l'expert est dû au non port du stellite maxillaire par le patient. Il en découle une mauvaise répartition des forces masticatoires qui

a provoqué les descellements des couronnes antérieures et la fracture radiculaire de la 12.

« Il résulte des observations de l'expert que le docteur Sylvie C... ne peut être tenu pour responsable de l'évolution défavorable de la denture du patient, puisque la condition nécessaire au bon maintien sur l'arcade des incisives était le port permanent de la prothèse, car sans cette prothèse toute la pression musculaire liée à la mastication était reportée sur le bloc incisif lequel n'est pas destiné à supporter une telle surcharge. »

Cependant l'expert tient quand même à noter *« qu'il aurait été prudent " de la part du docteur Sylvie C... compte tenu de l'état de la denture de M. Pantaleo X... au début des soins, de proposer une réhabilitation plus lourde, à savoir " la réalisation d'un bridge antérieur allant de la dent no 14 à la dent no 23 et d'un appareil amovible type " stellite " " qui aurait permis une meilleure fiabilité de la construction prothétique. »*

Préjudice esthétique : Aucun préjudice esthétique n'est retenu car aucune responsabilité n'est engagée.

« M. Pantaleo X... ne rapportant la preuve de l'existence d'aucune faute du docteur Sylvie C... dans le choix du traitement, ni d'un manquement à son obligation d'information, il doit être débouté de l'ensemble de ses demandes. »

- **Cas n° 19 (45) :**

Date du procès : 02/03/10

Doléance du patient : Les parents de l'enfant demandent réparation pour les conséquences dommageables des soins orthodontiques réalisés dans le Centre hospitalier d'Argenteuil.

Ils soutiennent que leur enfant présentait une hypoplasie généralisée de l'émail et que leur enfant avait une bonne qualité de dentition et une bonne hygiène dentaire.

Description des soins : L'enfant a eu un traitement orthodontique avec pose de bagues et brackets. Cependant 3 ans après, lors de la dépose des bagues, les parents ont constaté que l'état bucco-dentaire de leur fils s'était dégradé, que l'émail dentaire avait disparu et qu'un état carieux généralisé s'était installé.

Responsabilité :

La Cour ne peut se prononcer sur l'imputabilité et l'étendue des préjudices et ordonne donc une nouvelle expertise.

« Considérant qu'en l'état du dossier qui lui est soumis, la Cour n'est pas à même de se prononcer en pleine connaissance de cause sur l'origine des dommages dentaires constatés et d'apprécier la qualité des soins apportés à M. Ibrahim A par le Centre hospitalier Victor Dupouy d'Argenteuil ; que, dans ces conditions, il y a lieu d'ordonner avant dire droit une expertise aux fins de déterminer la nature et les causes des dommages dentaires constatés sur Ibrahim A et de déterminer, pour le cas où la responsabilité de l'hôpital serait engagée, l'étendue du préjudice subi. »

Préjudice esthétique : Il sera évalué à partir du nouveau rapport d'expertise.

- **Suite cas n°19 (46) :**

Après nouvelle expertise :

Responsabilité :

- non engagée : les soins orthodontiques réalisés sont conformes aux règles de l'art. L'état bucco-dentaire du jeune patient est la seule conséquence de sa mauvaise hygiène.
« Considérant qu'il résulte de l'instruction et notamment du rapport d'expertise, d'une part, que le centre hospitalier Victor Dupouy d'Argenteuil n'a commis aucune faute dans les soins orthodontiques qu'il a dispensés à M. Ibrahim B entre septembre 2000 et novembre 2003 et, d'autre part, que le mauvais état de la dentition de M. B est exclusivement imputable à la mauvaise hygiène dentaire de l'intéressé ; que, par suite, M. et Mme A ne sont pas fondés à soutenir que c'est à tort que, par le jugement attaqué, le Tribunal administratif de Cergy-Pontoise a écarté la responsabilité du centre hospitalier d'Argenteuil et rejeté leur demande de dommages-intérêts. »

Préjudice esthétique : Aucun préjudice n'est retenu car aucune faute n'est avérée.

- **Cas n°20 (47) :**

Date du procès : 08/10/09

Doléances de la patiente : La patiente demande l'indemnisation des préjudices subis lors de l'intervention chirurgicale du 20/08/05.

« Samia X... sollicite la condamnation du Docteur Jean-Yves Y... et de son assureur, le Sou Médical, à lui payer la somme de 328 746,21 € à titre de dommages-intérêts, ainsi qu'à prendre en charge le suivi psychologique et psychiatrique qui lui est nécessaire ».

La patiente considère en se basant sur le rapport d'expertise que *« lésions ont été causées par un geste trop invasif du chirurgien dentiste, constitutif d'une faute qui engage sa responsabilité. Elle reproche, en outre, au praticien de ne pas l'avoir préalablement informée des risques encourus lors de l'intervention ».*

Description des soins : Extraction de la 48 avec lésions irréversibles des nerfs lingual et alvéolaire inférieur droit.

« Le 20 août 2005, en procédant à l'extraction d'une dent de sagesse de Samia X..., le Docteur Jean-Yves Y... a causé à celle-ci des lésions irréversibles des nerfs lingual et alvéolaire inférieur droit. »

Responsabilité :

Engagée pour faute : les lésions causées par le Dr Y sont liées à un geste maladroit et trop invasif de sa part.

L'aléa thérapeutique a été éliminé dans ce cas-ci car :

- il y a eu lésion du nerf alvéolaire inférieur droit alors qu'il était visible sur les radiographies.
- Aucune anomalie de position de la 48 ni des nerfs à proximité n'a été notée.

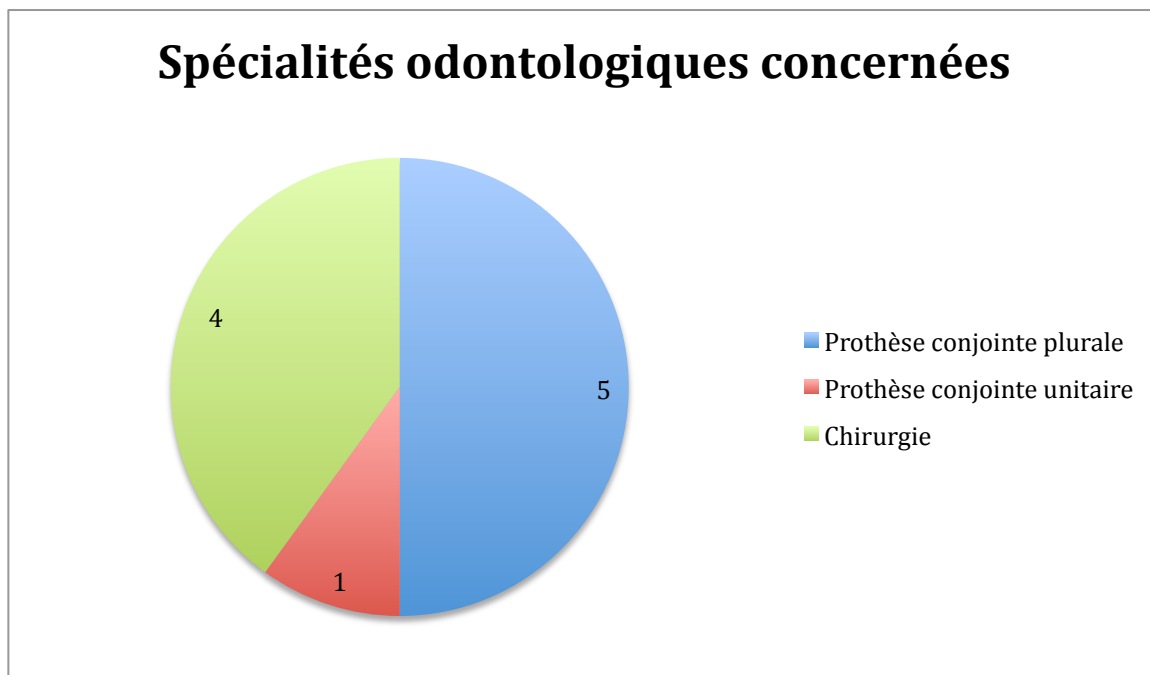
« l'expert judiciaire n'a constaté aucune anomalie chez la patiente au niveau de l'implantation des dents de sagesse et des nerfs situés à proximité ; qu'il a, en outre, observé que les autres dents de sagesse avaient été précédemment extraites sans lésions et qu'il existe une symétrie entre les hémimandibules droit et gauche, de sorte que les nerfs situés du côté de la dent 48 devaient se trouver dans la même position que leurs homologues du côté de la dent 38, dont l'extraction n'avait donné lieu à aucune complication ».

Préjudice esthétique : Aucun préjudice esthétique n'est indemnisé par le juge malgré la faute avérée.

3.3 Analyse des cas

3.3.1 Dix cas où un préjudice esthétique existe

- Classification par spécialités odontologiques :



Sur les 10 procès étudiés, 5 litiges concernent la prothèse fixe plurale, 4 concernent la chirurgie et un concerne la prothèse fixe unitaire.

Les problèmes relevés lors des soins prothétiques sont, soit un défaut de la partie esthétique de la restauration, soit un descellement répété, soit une restauration prothétique ne respectant pas les critères esthétiques.

Les litiges chirurgicaux ciblent 3 chirurgies pour avulsion de dents de sagesse et une ostéotomie de la mâchoire avec pose de greffon pour corriger une dysmorphose de classe III. Les complications relevées sont des brûlures sur la joue et la lèvre, une fracture de l'angle mandibulaire et un résultat inesthétique sur l'aspect du menton pour la chirurgie orthognatique.

Aucun litige ne concerne des cas de prothèse implanto-portée.

- Classification par type de responsabilité civile :

Dans les 10 procès la responsabilité civile du chirurgien dentiste est retenue. Cependant, dans seulement 9 d'entre eux, celle-ci est détaillée.

Dans les 9 cas, la responsabilité du chirurgien dentiste est engagée pour faute technique. En plus de celle-ci, la responsabilité du chirurgien dentiste pour manquement à son devoir d'information et à son obligation de résultat concernant les fournitures prothétiques est également mise en œuvre dans 1 cas sur 9.

- Classification du préjudice esthétique :

Sur les 10 procès donnant lieu à un préjudice esthétique, 7 concluent à un préjudice esthétique temporaire et 3 procès ne font pas de différence entre préjudice esthétique temporaire et permanent et indemnisent un préjudice esthétique global.

Parmi les 7 procès qui concluent à un préjudice esthétique temporaire, 1 conclut également à un préjudice permanent, et 1 autre sera amené, après consolidation, à évaluer un préjudice esthétique permanent.

Il est intéressant de noter que sur 10 procès concluant à un préjudice esthétique, une majorité d'entre eux conclut à un préjudice esthétique temporaire sans pour autant conclure dans un second temps, après consolidation, à un préjudice esthétique permanent.

- Evaluation du préjudice esthétique :

L'évaluation du préjudice esthétique (temporaire comme permanent) dans ces 10 procès, lorsque l'information est spécifiée, varie entre 0,5 et 1,5/7.

Seul un préjudice esthétique temporaire est considéré comme « très important les premiers jours » soit l'équivalent, si l'on se réfère au tableau de Rougé et al. (24), à une évaluation de 7/7. Il s'agit de la brûlure de la lèvre droite lors de la chirurgie de dents de sagesse.

- Indemnisation du préjudice esthétique (25) :

Sur les 10 procès :

- 3 procès indemnisent le préjudice esthétique dans une indemnisation globale des préjudices. Parmi ces 3 procès, un procès a eu lieu avant l'élaboration de la nomenclature Dintilhac et les 2 autres se sont déroulés après. Ainsi, malgré la mise en place d'une nomenclature plus claire, distinguant les différents chefs de préjudices, tous les procès ne détaillent pas forcément les différents préjudices et leur indemnisation propre.
- 1 procès ne donne pas de détails quant au montant de l'indemnisation du préjudice esthétique reconnu.
- 5 procès indemnisent un préjudice esthétique allant de 460€ à 2 000€, et respectent les fourchettes données à titre indicatif par le référentiel d'indemnisation de l'ONIAM de janvier 2016.
- 1 procès indemnise un préjudice esthétique à hauteur de 6 000€. Il s'agit d'un procès qui ne détaille pas l'évaluation de celui-ci. Seul est écrit dans le procès que le tribunal indemnise un préjudice provisoire en considération des « descellements qui ont eu une incidence certaine et négative sur l'esthétique de la requérante et ce prématurément au regard de son âge et de manière fréquente alors qu'elle poursuivait l'exercice de sa profession d'infirmière libérale (...) Aussi la reprise des travaux prothétiques défectueux a nécessité la mise en place d'une

prothèse provisoire d'esthétique moindre qui a donc bien entraîné un préjudice esthétique qu'il convient de prendre en compte ».

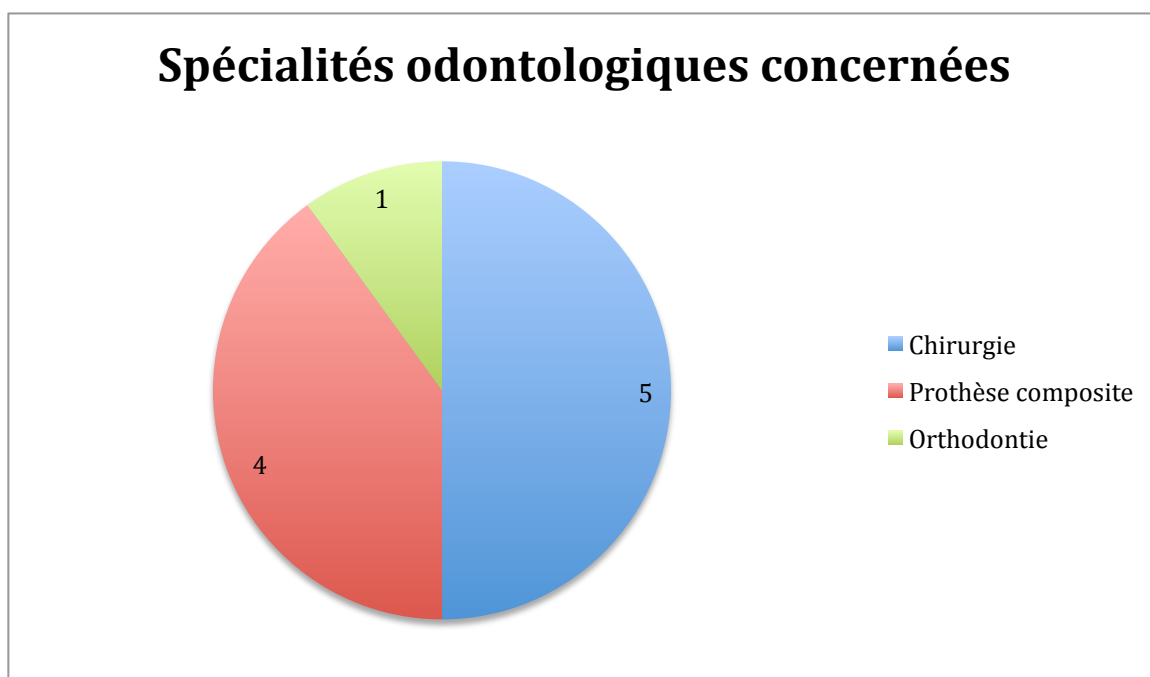
- Requête du patient et vision de son préjudice :

Sur les 10 cas concluant à un préjudice esthétique, dans seulement 3 cas sur 10 le patient se trouve victime d'un préjudice esthétique et l'évaluation et l'indemnisation de celui-ci font partie de ses demandes.

Dans les 7 autres procès, la plainte du patient reste vague. Il reproche souvent au chirurgien dentiste une mauvaise réalisation globale des soins.

3.3.2 Dix cas où il n'y a pas de préjudice esthétique

- Classification par spécialités odontologiques



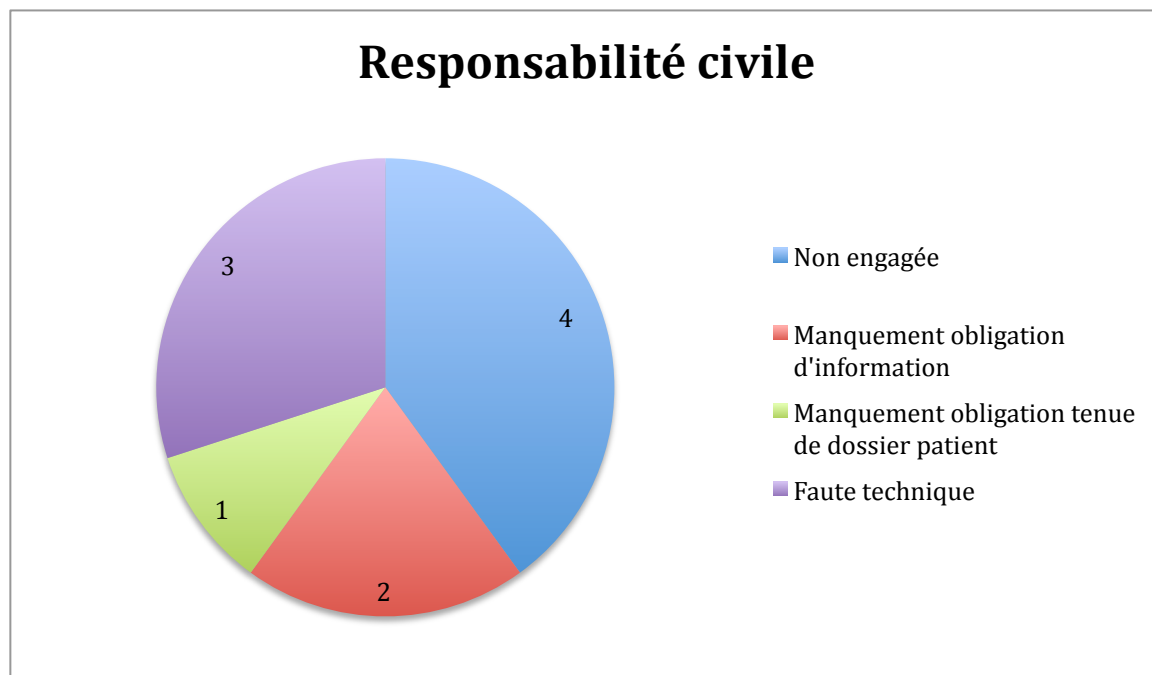
Sur les 10 procès étudiés, trois spécialités odontologiques sont concernées : la chirurgie, la prothèse et l'ODF.

Parmi les litiges chirurgicaux, les soins réalisés et contestés sont des extractions multiples, une chirurgie parodontale, une extraction de dent de sagesse et une pose d'implants symphysaires.

Les soins impliqués dans les litiges prothétiques sont, dans les 4 cas, des réhabilitations prothétiques globales associant de la prothèse fixe et amovible.

Concernant le traitement orthodontique, le problème souligné est la dégradation de l'état bucco-dentaire de l'enfant suite à une destruction totale de l'émail post-traitement.

- Classification par type de responsabilité civile



Sur les 10 procès :

- dans 4 procès, la responsabilité civile du praticien n'est pas engagée.
- dans 2 procès, la responsabilité civile du praticien est engagée pour manquement à son devoir d'information ; c'est à dire qu'il ne peut apporter la preuve qu'il a donné l'information nécessaire pour obtenir le consentement éclairé du patient.
- dans 1 procès, le praticien est fautif pour manquement à l'obligation de moyen de tenir un dossier patient complet.
- dans 3 procès, la responsabilité du praticien est engagée pour faute technique et soins non conformes aux données acquises de la science. Cependant cette faute n'entraîne selon le juge aucun préjudice esthétique.

- Quantification du préjudice esthétique par le patient (25)

Sur les 10 procès ne concluant pas à un préjudice esthétique, le patient s'estime directement victime d'un préjudice esthétique dans 6 procès sur 10.

Parmi ces 6 procès, 3 n'indiquent pas à quelle hauteur s'élève la demande d'indemnisation formulée par le patient.

Dans les 3 autres cas, les comptes rendus des procès détaillent la somme demandée :

- 1er cas : le patient demande une indemnisation de 3 000€. Si l'on se base sur le référentiel de l'ONIAM pour avoir une équivalence importance du préjudice/indemnisation, on peut considérer que le préjudice esthétique qu'il estime avoir subi est « modéré » ou évalué à 3/7.
- 2ème cas: le patient demande une indemnisation à hauteur de 10 000€ que l'on peut évaluer comme « moyen à assez important » ou entre 4/7 et 5/7.
- 3ème cas : il demande l'indemnisation de son préjudice esthétique qu'il qualifie de « très important » ou de 7/7. Selon la table d'indemnisation de l'ONIAM, l'indemnisation demandée devrait varier entre 32 453€ à 43 907 €.

3.4 Discussion (48)

Le nombre de procès concernant les actes bucco-dentaires a bien augmenté ces dernières années. Le rapport de sinistralité d'MACSF Chirugiens Dentistes de décembre 2015 nous le confirme. En effet, les déclarations de litiges impliquant des actes bucco-dentaires hors implantologie ont augmenté de 4% par rapport à 2013, et celles classées sans suite ont augmenté de 30%. Cependant, après un quasi doublement en 5 ans, le nombre de litiges impliquant des actes d'implantologie s'est stabilisé entre 2013 et 2015. Ces différentes augmentations font écho à la judiciarisation de la société. Ainsi les patients ont de plus en plus tendance à avoir recours aux tribunaux pour trancher sur un litige. On assiste donc bien à une transformation de la relation patient/praticien qui évolue vers une relation d'un consommateur de soin face à un ingénieur de la santé.

Parallèlement à cette évolution, l'esthétique dentaire est devenue une nouvelle préoccupation. Un procès illustre bien cet intérêt social pour l'esthétique dentaire à travers son motif de consultation : « La patiente a consulté pour une réfection totale de sa dentition à des fins esthétiques utiles pour sa profession de vendeuse au contact du public. » (41)

Nous nous sommes intéressés aux procès impliquant des litiges esthétiques et à ceux concluant à un préjudice esthétique.

Il ressort de l'étude des différents procès l'existence d'un préjudice esthétique pour des actes bucco-dentaires ciblés. En effet, trois groupes de litiges sont mis en évidence : groupe de litiges prothétiques, groupe de complications suite à des actes de chirurgie, et groupe de litiges en orthodontie.

Parmi les actes prothétiques contestés, les litiges concernent principalement des cas de prothèses conjointes de grandes étendues (bridges complets, réfection d'une arcade par plusieurs bridges) ou des cas de prothèses mixtes (composite). Dans 9 cas sur 10, les soins concernent une réhabilitation prothétique globale d'une ou deux arcades. Cela confirme les données du rapport de sinistralité MASCF des chirurgiens dentistes. En effet, selon celui ci, la catégorie des prothèses conjointes représente 75% des déclarations des litiges prothétiques et 20% d'entre elles concernent « des bridges complets ou des réhabilitations via au moins 8 couronnes unitaires réalisées durant la séquence thérapeutique ». Dans ce même rapport, 31 déclarations sur 544 impliquent une contestation de l'aspect esthétique ou un bris de cosmétique, soit environ 5,5% des déclarations de prothèses conjointes fixes.

Les litiges impliquant exclusivement la prothèse implanto-portée sont les absents de cette étude. Dans les recherches effectuées, aucun procès sur ce sujet n'a été trouvé ; alors que dans les données MACSF de 2015, 9 déclarations sur 76 étaient des contestations esthétiques. Dans ces cas aussi, les litiges concernaient des restaurations d'arcades semi-complètes, complètes ou une réhabilitation globale.

Pour les actes chirurgicaux contestés, les litiges des procès analysés portent sur des coupures et des brûlures tissulaires, une lésion de nerf et une contestation esthétique du résultat d'une chirurgie orthognatique.

Les préjudices esthétiques conclus sont principalement des préjudices esthétiques temporaires. Sur 10 litiges, 7 concluent à un préjudice esthétique temporaire et, seuls 2 d'entre eux concluent aussi à un préjudice esthétique permanent.

Les litiges prothétiques entraînent souvent seulement un préjudice esthétique temporaire. En effet, ils indemnisent par exemple les descellements répétés, le passage par une phase provisoire ne correspondant pas aux critères esthétiques... Après consolidation, aucun préjudice esthétique permanent n'est à constater car les nouvelles restaurations sont le plus souvent conformes aux critères esthétiques.

Les litiges chirurgicaux causent, eux, plus de lésions irréversibles et entraînent donc plus fréquemment un préjudice esthétique temporaire et permanent.

Par exemple dans un procès, la brûlure de la lèvre de la patiente a entraîné un préjudice esthétique temporaire « très important dans les premiers jours, puis atténué par la suite après cicatrisation, et un préjudice esthétique permanent évalué à 1,5 sur une échelle de 7 ». (34)

Les différents procès sont jugés pour la moitié par une Cour administrative d'appel et pour l'autre moitié par une Cour d'appel. 6 procès condamnent un organisme public de soin (CHU, hôpitaux) et 4 condamnent des chirurgiens dentistes installés pour préjudice esthétique. Ainsi, plusieurs acteurs peuvent être responsables d'un préjudice esthétique : stomatologue, chirurgien dentiste libéral, étudiant, professeur, assistant hospitalier...

Lorsqu'il y a préjudice esthétique, sur les 10 procès étudiés, tous engagent la responsabilité des soignants pour faute technique et non respect de leur obligation de moyen. Un même procès engage, en plus, la responsabilité du dentiste pour défaut d'information et pour non respect de son obligation de résultat concernant les fournitures prothétiques.

Lorsqu'il y a plainte du patient pour préjudice esthétique ou mauvaise réalisation de soins, dans seulement 4/10 procès, la responsabilité du soignant n'est pas engagée. 3 procès engagent la responsabilité pour faute, 2 pour manquement à son obligation d'information et 1 pour mauvaise tenue du dossier patient.

Le nombre de procès décelant une faute technique doit alerter sur les connaissances cliniques et le respect des données acquises de la science des praticiens. Les nouveaux moyens techniques mis à disposition et l'essor sans précédent de la technologie ouvrent de grandes possibilités de soins, et permettent au praticien de proposer un large choix de thérapeutiques. Une mise à jour de ses connaissances à travers des formations continues s'avère indispensable pour soigner conformément aux données acquises de la science. Le praticien doit perfectionner sa formation initiale pour suivre les évolutions de sa profession.

On peut s'interroger sur les raisons de ces fautes techniques. Est-ce la complexité des cas prothétiques et le manque d'expérience et de connaissances du praticien qui sont responsables de ces fautes ? Le praticien était-il apte à réaliser les soins ? A quel moment se doit-il d'adresser son patient vers un confrère pour une meilleure prise en charge ? Ou alors, est-ce un geste maladroit qui entraîne ce préjudice ?

A ce niveau, l'appréciation de l'expert prend toute son importance : celui-ci se basera sur les techniques actuelles courantes, aussi bien pour le diagnostic que pour la thérapeutique elle-même, pour déterminer la cause du préjudice ainsi que sur la

compétence du praticien qui doit pouvoir justifier de formations régulières et reconnues.

De son côté, l'engagement de la responsabilité pour manquement à son obligation d'information met en évidence une communication insuffisante des chirurgiens dentistes avec le patient. Il est du devoir du praticien de prévenir son patient des risques prévisibles ou exceptionnels qu'entraînent les soins. C'est également à lui qu'il appartient de prouver qu'il a bien donné cette information et qu'il a donc obtenu le consentement éclairé de son patient. Dans le cas n°13 par exemple, la patiente reproche au praticien « un manquement à son devoir d'information sur les risques inhérents à l'opération ». Le praticien ne peut en effet pas justifier de trace orale ou écrite de conseils donnés, de consentement éclairé obtenu, de l'information des risques encourus par la patiente. L'information donnée au patient doit être d'autant plus claire lorsque celle-ci touche à un sujet aussi sensible que l'esthétique. Une illustration de l'importance de la communication peut être ce litige où le patient conteste la qualité des soins reçus car « il est insatisfait du vieillissement de ses réhabilitations prothétiques, et soutient qu'il a été mal informé sur l'évolution des soins ». A contrario, le fait d'informer le patient des conséquences des choix thérapeutiques ne doit pas dédouaner le praticien de tout bon sens clinique. Lorsque, par exemple, le praticien accepte de modifier « des bridges initialement bien conçus, dans le seul but de satisfaire les désirs esthétiques de la patiente et bien qu'elle ait été parfaitement informée des conséquences préjudiciables de sa décision », le praticien ne peut justifier sa prise en charge en soutenant devant la Cour que la patiente avait « accepté les risques pouvant résulter de la suppression des embrasures ».

Un bon moyen de conserver une trace de sa réflexion thérapeutique, de sa mise en œuvre et de son respect du devoir d'information est la tenue à jour d'un dossier patient. Lors d'un litige, cela amène de la transparence. Effectivement, lorsque le dossier patient est incomplet (exemple cas n°17) et qu'il manque dans celui-ci des radiographies, des fiches de soins, il est difficile de justifier sa thérapeutique devant la Cour. La responsabilité du praticien se retrouve alors engagée pour faute.

Un procès engage quant à lui la responsabilité sans faute du praticien. Dans ce procès elle est engagée pour mise en bouche d'un produit de santé défectueux. En effet, l'expert a relevé un « défaut de fabrication de la céramique du laboratoire avec éclat de céramique survenu à peine 2 ans après la réalisation du bridge supérieur droit ». Cela souligne que le dentiste est seul responsable des fournitures prothétiques qu'il commande et pose. Il se doit de connaître les méthodes de travail de son prothésiste et de contrôler la qualité du travail avant de le poser en bouche.

En odontologie, dans la littérature, le préjudice esthétique ne dépasse que rarement 3/7 sur une échelle à 7 degrés. En effet, par comparaison une paralysie faciale est évaluée à 3,5/7. Aussi, si l'on se réfère au tableau (23), une incisive ou une canine remplacée de façon disgracieuse ne donne un préjudice que de 0,5 /7 alors que le patient le vit comme une infirmité.

Dans les différents procès étudiés, le préjudice esthétique varie entre 0,5 et 1,5/7. Il est donc considéré au maximum comme un préjudice léger sur l'échelle de gravité.

De son côté, l'indemnisation du préjudice esthétique est cohérente avec le référentiel de l'ONIAM. Les indemnisations varient entre 460 et 2 000€.

Cependant, un procès surprend. Dans le cas n°4, un préjudice esthétique a été dédommagé à hauteur de 6 000€ mais aucune évaluation n'a été faite par l'expert. Si l'on

cherche une équivalence dans le tableau de l'ONIAM avec le montant de l'indemnisation, on obtient un préjudice esthétique proche de 4/7.

Il existe donc bien des différences entre les niveaux de détails des rapports des experts. Seuls certains d'entre eux précisent le niveau d'évaluation du préjudice esthétique, les soins impliqués dans le litige, et la raison de l'engagement de la responsabilité du chirurgien dentiste. Par exemple dans certains procès, l'expert évoquera « un bridge » maxillaire alors que d'autres détailleront le nombre de pilier, le nombre d'inter et les numéros de dents.

On peut donc conclure qu'une cohérence générale entre l'évaluation et l'indemnisation du préjudice existe. Toutefois, ce résultat reste dépendant de la Cour d'appel, du lieu et du jury.

Conclusion

L'objectif de cette étude était de définir la notion actuelle du préjudice esthétique en odontologie à l'aide d'une analyse de la jurisprudence française et de recenser les situations et actes de dentisteries esthétiques pour lesquels un praticien pouvait voir engagée sa responsabilité.

Dans la majorité des procès retenant un préjudice esthétique, la responsabilité du praticien était engagée pour faute technique et manquement au devoir d'information.

Il existe un ensemble de critères sur lesquels les experts se basent pour réaliser une évaluation objective des préjudices esthétiques lors de litiges. L'indemnisation des patients découle de cette évaluation.

Cependant, il faut souligner la différence entre le ressenti du préjudice par le patient, et son évaluation réelle par l'expert. Il en résulte une disproportion entre la requête initiale et l'indemnisation finale. Celle-ci est toujours minorée par rapport à la demande du patient.

Dans une société où l'esthétique est une préoccupation grandissante, l'indemnisation actuelle est-elle adaptée? Ce poste de préjudice ne nécessite-t-il pas une revalorisation de son indemnisation dans l'échelle de l'ONIAM ? Est-ce que le système judiciaire est en adéquation avec le désir de la société actuelle ?

Bibliographie

1. Paris J-C. Le guide esthétique: comment réussir le sourire de vos patients. Quintessence International; 2003.
2. Berteretche M-V. Esthétique en odontologie. Éditions CdP; 2014. 240p p.
3. Decup F., Tison B., Lasfargues J.-J. Intervention restauratrice minimale: minicavités et miniobturations. EMC - Odontol. 2006;(23-144-A-10).
4. Lasfargue J.-J., Louis J.-J., Kaleka R. Classifications des lésions carieuses. De Black au concept actuel par sites et stades. EMC - Odontol. 2006;(23-069-A-10).
5. Koubi S.-A., Brouillet J.-L., Faucher A., Koubi G., Tassery H. Nouveaux concepts en dentisterie esthétique. EMC - Odontol. 2008;(23-250-A-12).
6. Magne P. Restaurations adhésives en céramique sur dents antérieures: approche biomimétique. Quintessence International; 2003. 405p p.
7. Duret F, Bartala M. La CFAO appliquée. Éditions Espace id; 2014. 144p pp 7-36.
8. Canal P. Dymorphies maxillo-mandibulaires: traitement orthodontico-chirurgical. Elsevier Masson; 2012.
9. Lejoyeux É. Orthopédie dento-faciale: une approche bioprogressive. Quintessence international; 1999.
10. Fradeani M. Réhabilitation esthétique en prothèse fixée. Volume 1, Analyse esthétique: une approche systématique du traitement prothétique. Paris: Quintessence International; 2006. 1 vol. (352 p.); ill. en coul., couv. ill.; 29 cm; 1 dépliant (4 p.).
11. Cracel-Nogueira F, Pinho T. Assessment of the perception of smile esthetics by laypersons, dental students and dental practitioners. *Int Orthod.* 2013 Dec;11(4):432–44.
12. Lombardi RE. The principles of visual perception and their clinical application to denture esthetics. *J Prosthet Dent.* 1973 Apr;29(4):358–82.
13. Urzal V. Relationships between teeth and adjacent structures: How to achieve more esthetic results. *Int Orthod.* 2010 Jun;8(2):91–104.
14. Rufenacht CR. Principes de l'intégration esthétique. Quintessence International; 2001. 240p p.
15. Lassere J-F., Groupe Symbiose. Forme et harmonie de l'incisive centrale maxillaire. *ID Inf Dent.* 2008 Nov;(41).
16. Béry A, Delprat L. Beauté et esthétique: approche juridique. *Beauty Esthet Juridical Approach.* 2014 Mar;85(1):133–7.
17. Dejean-Peligry M. Les différents types de responsabilité du chirurgien dentiste. 2008 Feb 16;
18. Tardivo D, Camilleri F. Prévention et gestion du risque contentieux en odontologie. Éditions CdP; 2015.
19. Béry A. Responsabilité civile: aspects éthiques et juridiques. 2008 Nov 20;
20. Béry A, Delprat L. Droits et obligations du chirurgien-dentiste. *Hericy (77850): Editions du puits fleuri;* 2006. 1 vol. (424 p.); 19 cm. (Le Conseiller juridique pour tous).
21. Gromb S. Aspects médico-légaux: responsabilité médicale. EMC Elsevier Masson SAS Paris. 2006;Cosmétologie et Dermatologie esthétique(50-270-A-10).
22. Béry A, Cantaloube D, Delprat L. Expertise dentaire et maxillo-faciale: Principe, conduite, indemnisation. EDP Sciences; 2010. 403p p. (ScholarVox Sciences, ScholarVox Sciences).
23. Rogier A. Dommage corporel: éléments médico-légaux à l'usage du juriste et du

médecin. Ed. Eska; 2001.

24. Rouge D. et al. Evaluation du dommage esthétique de la face: la méthode des distances. *Rev Fr Dommage Corp.* 1996;4:363–74.
25. Référentiel indicatif d'indemnisation par l'Office National d'Indemnisation des Accidents Médicaux (ONIAM). 2016 Jan.
26. Cour administrative d'appel de Paris, 3ème chambre, le 14/12/99. N°95PA00670.
27. Cour administrative d'appel de Paris, 3ème chambre, le 26/09/00. N°00PA00974.
28. Cour d'appel de Bastia, le 20/05/15. N° de RG: 14/00058.
29. Cour d'appel de Bastia, le 16/02/11. N° de RG: 09/00243.
30. Cour d'appel de Bordeaux, le 22/06/11. N° de RG: 09/05573.
31. Cour administrative d'appel de Marseille, 2ème chambre, le 19/03/15. N°13MA00409.
32. Cour administrative d'appel de Paris, 3ème chambre, le 08/03/12. N°11PA02211.
33. Cour de cassation, 1ère chambre civile, le 30/01/96. N°93-21.769.
34. Cour administrative d'appel de Douai, 3e chambre - formation à 3, 09/02/2012, 10DA01041, Inédit au recueil Lebon. 2012.
35. Cour d'appel de Pau, du 22 mars 2004, 02/00955. 2004.
36. Cour d'appel de Nîmes, 25 novembre 2008, 06/05150. 2008.
37. Cour administrative de Paris, 8ème chambre, le 31/12/15. N°14PA05236.
38. Cour administrative d'appel de Nantes, 3ème chambre, le 10/01/13. N°11NT02555.
39. Cour d'appel de Nîmes, le 18/09/12. N° de RG: 11/00908.
40. Cour d'appel de Paris, le 15/09/06. N°04/15940.
41. Cour administrative d'appel de Nantes, 3ème chambre, le 10/01/13. N°11NT02143.
42. Cour d'appel de Limoges, le 28/05/14. N° de RG: 12/01219.
43. Cour d'appel d'Aix-en-Provence, le 10/10/07. N° de RG: 05/10952.
44. Cour d'appel de Lyon, le 22/01/08. N° de RG: 06/07850.
45. Cour administrative d'appel de Versailles, 4ème chambre, le 02/03/10. N°08VE00470.
46. Cour Administrative d'Appel de Versailles, 4ème chambre, le 09/11/2016. N°08VE00470, Inédit au recueil Lebon. 2016
47. Cour d'appel de Besançon, 8 octobre 2009, 08/015411. 2009.
48. Rapport sinistralité MASCF Chirugiens Dentistes. 2015 Jan.

Vu, Le Président du Jury,

Date, Signature :

Vu, La Directrice de l'UFR des Sciences Odontologiques,

Date, Signature :

Vu, le Président de l'Université de Bordeaux,

Date, Signature :

Collège des Sciences de la Santé

UFR des Sciences Odontologiques

Serment

En présence de mes Maîtres et de mes condisciples, je promets et je jure d'être fidèle aux lois de l'honneur et de la probité dans l'exercice de l'art dentaire.

Je donnerai mes soins gratuits à l'indigent et n'exigerai jamais un honoraire au-dessus de mon travail. Ma langue taira les secrets qui me seront confiés. Admis à l'intérieur des maisons, mes yeux ne verront pas ce qui s'y passe.

Mes connaissances et mon état ne serviront ni à diffuser des propos non avérés, ni à corrompre les mœurs, ni à favoriser le crime.

Je ne permettrai pas que des conditions de croyance, de nation et de race viennent s'interposer entre mon devoir et mon patient.

Je promets et je jure de conformer strictement ma conduite professionnelle aux principes et aux règles prescrites par le code de déontologie.

Si je remplis ce serment sans l'enfreindre, qu'il me soit donné de jouir heureusement de la vie et de ma profession, honorée à jamais parmi les hommes. Si je le viole et que je me parjure, puissé-je avoir un sort contraire.



Emilie Rémois,

Le 24 mai 2017

Thèse pour l'obtention du DIPLOME d'ETAT de DOCTEUR en CHIRURGIE DENTAIRE 2017 n°38

Prothèse

Préjudice esthétique en odontologie : évaluation et réparation

Résumé

La société dans laquelle nous évoluons aujourd'hui est gouvernée par la communication. Tous les moyens utilisés sont de plus en plus performants afin d'échanger sans limite. De ce besoin vital de communiquer ressort une préoccupation importante pour son apparence physique. Cet intérêt grandissant impacte aussi le domaine de la dentisterie et le chirurgien dentiste se retrouve alors au centre des revendications esthétiques.

La maîtrise raisonnée des techniques avancées et des matériaux esthétiques, l'appréciation du fondement réel de la demande du patient, et la délivrance d'une information précise sont obligatoires de la part du praticien. Cependant, pour diverses raisons, le résultat esthétique obtenu peut ne pas être celui escompté et le patient déçu, hésite de moins en moins à poursuivre son praticien afin de reconnaître ce qu'il estime être un préjudice et en demander réparation. En cas de litige, un expert rentre alors en jeu. Il se doit d'évaluer le dommage subi par rapport à l'état antérieur et aux techniques utilisées. Lorsqu'un préjudice esthétique est reconnu, la responsabilité du praticien et l'indemnisation éventuelle restent des éléments délicats à apprécier.

Cette étude vise d'abord à définir l'esthétique en odontologie. Elle s'attachera ensuite à préciser le cadre juridique du préjudice esthétique. Elle conduira enfin à l'analyse de l'évaluation et l'indemnisation du préjudice esthétique au sein de la jurisprudence française.

Mots-clés

Dentisterie cosmétique, préjudice esthétique, témoignage d'expert, jurisprudence, indemnisation

Key-words

Cosmetic dentistry, Esthetic damage, Expert testimony, Jurisprudence, Compensation

Université de Bordeaux – Collège des Sciences de la Santé

UFR des Sciences Odontologiques

16-20 Cours de la Marne

33082 BORDEAUX CEDEX