



HAL
open science

Obturation canalaire totale par voie rétrograde : étude expérimentale de l'utilisation des inserts 3 6 9 mm

Sophia Ziane-Casenave

► **To cite this version:**

Sophia Ziane-Casenave. Obturation canalaire totale par voie rétrograde : étude expérimentale de l'utilisation des inserts 3 6 9 mm. Chirurgie. 2017. dumas-01561810

HAL Id: dumas-01561810

<https://dumas.ccsd.cnrs.fr/dumas-01561810>

Submitted on 13 Jul 2017

HAL is a multi-disciplinary open access archive for the deposit and dissemination of scientific research documents, whether they are published or not. The documents may come from teaching and research institutions in France or abroad, or from public or private research centers.

L'archive ouverte pluridisciplinaire **HAL**, est destinée au dépôt et à la diffusion de documents scientifiques de niveau recherche, publiés ou non, émanant des établissements d'enseignement et de recherche français ou étrangers, des laboratoires publics ou privés.

Université de Bordeaux
Collège des Sciences de la Santé
U.F.R des Sciences Odontologiques

Année 2017

N°57

Thèse pour l'obtention du
DIPLÔME D'ÉTAT DE DOCTEUR EN CHIRURGIE DENTAIRE

Présentée et soutenue publiquement

Par Sophia ZIANE

Née le 19 Août 1985 à Cenon

Le 27 Juin 2017

**OBTURATION CANALAIRE TOTALE PAR VOIE
RETROGRADE : ETUDE EXPERIMENTALE DE
L'UTILISATION DES INSERTS 3 6 9 MM**

Directeur de Thèse

Docteur Jean-François PELI

Membres du Jury

Président	M. J.C FRICAIN	Professeur des Universités
Rapporteur	M. R DEVILLARD	Maître de Conférences des Universités
Assesseur	Mme D ORIEZ	Maître de Conférences des Universités
Directeur	M. J.F PELI	Maître de Conférences des Universités

“Chaque homme doit inventer son chemin.”

Jean-Paul Sartre

UNIVERSITE DE BORDEAUX

MAJ 01/02/2017

Président M. TUNON DE LARA Manuel

Directeur de Collège des Sciences de la Santé M. PELLEGRIN Jean-Luc

COLLEGE DES SCIENCES DE LA SANTE

UNITE DE FORMATION ET DE RECHERCHE DES SCIENCES ODONTOLOGIQUES

<i>Directrice</i>	Mme BERTRAND Caroline	58-02
<i>Directrice Adjointe – Chargée de la Formation initiale</i>	Mme ORIEZ-PONS Dominique	58-01
<i>Directeur Adjoint – Chargé de la Recherche</i>	M. FRICAIN Jean-Christophe	57-02
<i>Directeur Adjoint – Chargé des Relations Internationales</i>	M. LASSERRE Jean-François	58-02

ENSEIGNANTS DE L'UFR

PROFESSEURS DES UNIVERSITES

Mme	Caroline	BERTRAND	Prothèse dentaire	58-02
Mme	Marie-José	BOILEAU	Orthopédie dento-faciale	56-02
Mme	Véronique	DUPUIS	Prothèse dentaire	58-02
M.	Bruno	ELLA NGUEMA	Sciences anatomiques et physiologiques - Biomatériaux	58-03
M.	Jean-Christophe	FRICAIN	Chirurgie buccale – Pathologie et thérapeutique	57-02

MAITRES DE CONFERENCES DES UNIVERSITES

Mme	Elise	ARRIVÉ	Prévention épidémiologie – Economie de la santé – Odontologie légale	56-03
Mme	Cécile	BADET	Sciences biologiques	57-03
M.	Etienne	BARDINET	Orthopédie dento-faciale	56-02
M.	Michel	BARTALA	Prothèse dentaire	58-02
M.	Cédric	BAZERT	Orthopédie dento-faciale	56-02
M.	Christophe	BOU	Prévention épidémiologie – Economie de la santé – Odontologie légale	56-03
Mme	Sylvie	BRUNET	Chirurgie buccale – Pathologie et thérapeutique	57-02
M.	Sylvain	CATROS	Chirurgie buccale – Pathologie et thérapeutique	57-02
M.	Stéphane	CHAPENOIRE	Sciences anatomiques et physiologiques	58-03
M.	Jacques	COLAT PARROS	Sciences anatomiques et physiologiques	58-03
M,	Jean-Christophe	COUTANT	Sciences anatomiques et physiologiques	58-03
M.	François	DARQUE	Orthopédie dento-faciale	56-02
M.	François	DE BRONDEAU	Orthopédie dento-faciale	56-02
M.	Yves	DELBOS	Odontologie pédiatrique	56-01
M.	Raphael	DEVILLARD	Odontologie conservatrice- Endodontie	58-01
M.	Emmanuel	D'INCAU	Prothèse dentaire	58-02
M.	Dominique	GILLET	Odontologie conservatrice – Endodontie	58-01
M.	Jean-François	LASSERRE	Prothèse dentaire	58-02
M.	Yves	LAUVERJAT	Parodontologie	57-01
Mme	Odile	LAVIOLE	Prothèse dentaire	58-02
M.	Jean-Marie	MARTEAU	Chirurgie buccale – Pathologie et thérapeutique	57-02
Mme	Javotte	NANCY	Odontologie pédiatrique	56-01
M.	Adrien	NAVEAU	Prothèse dentaire	58-02

Mme	Dominique	ORIEZ	Odontologie conservatrice – Endodontie	58-01
M.	Jean-François	PELI	Odontologie conservatrice – Endodontie	58-01
M.	Philippe	POISSON	Prévention épidémiologie – Economie de la santé – Odontologie légale	56-03
M.	Patrick	ROUAS	Odontologie pédiatrique	56-01
M.	Johan	SAMOT	Sciences biologiques	57-03
Mme	Maud	SAMPEUR	Orthopédie dento-faciale	56-02
M.	Cyril	SEDARAT	Parodontologie	57-01
Mme	Noélie	THEBAUD	Sciences biologiques	57-03
M.	Eric	VACHEY	Odontologie conservatrice – Endodontie	58-01

ASSISTANTS

Mme	Audrey	AUSSEL	Sciences anatomiques et physiologiques	58-03
M.	Wallid	BOUEMAA AZZI	Odontologie conservatrice – Endodontie	58-01
Melle	Camille	BOULÉ-MONTPEZAT	Odontologie pédiatrique	56-01
Melle	Anaïs	CAVARE	Orthopédie dento-faciale	56-02
M.	Hubert	CHAUVEAU	Odontologie conservatrice – Endodontie	58-01
M.	Mathieu	CONTREPOIS	Prothèse dentaire	58-02
M	Jean-Baptiste	CULOT	Sciences anatomiques et physiologiques	58-03
Mme	Clarisse	DE OLIVEIRA	Orthopédie dento-faciale	56-02
M.	Cédric	FALLA	Prévention épidémiologie – Economie de la santé – Odontologie légale	56-03
Mme	Mathilde	FENELON	Chirurgie buccale – Pathologie et thérapeutique	57-02
Mme	Elsa	GAROT	Odontologie pédiatrique	56-01
Mme	Agathe	GREMARE	Sciences biologiques	57-03
Mme	Olivia	KEROUREDAN	Odontologie conservatrice – Endodontie	58-01
M.	Adrien	LASTRADE	Prothèse dentaire	58-02
M.	Alexandre	MARILLAS	Odontologie conservatrice – Endodontie	58-01
M.	Emmanuel	MASSON- REGNAULT	Chirurgie buccale – Pathologie et thérapeutique	57-02
Mme	Marie	MÉDIO	Orthopédie dento-faciale	56-02
Mme	Meriem	MESFIOUI	Parodontologie	57-01
Mme	Darrène	NGUYEN	Sciences biologiques	57-03
M.	Ali	NOUREDDINE	Prothèse dentaire	58-02
Mme	Chloé	PELOURDE	Orthopédie dento-faciale	56-02
M.	Antoine	PEPELUT	Parodontologie	57-01
Mme	Charlotte	RAGUENEAU	Prothèse dentaire	58-02
Mme	Noëlla	RAJONSON	Prévention épidémiologie – Economie de la santé – Odontologie légale	56-03
M.	Clément	RIVES	Odontologie conservatrice – Endodontie	58-01
M.	Thibaut	ROULLAND	Prothèse dentaire	58-02
M.	François	ROUZÉ L'ALZIT	Prothèse dentaire	58-02
Mme	Audrey	SAY LIANG FAT	Prévention épidémiologie – Economie de la santé – Odontologie légale	56-03

Remerciements

A notre Président de Thèse

Monsieur le Professeur Jean-Christophe FRICAIN
Professeur des Universités – Praticien hospitalier
Sous-section Chirurgie Buccale – Pathologie et Thérapeutique 57-02

Nous vous remercions de l'honneur que vous nous avez accordé en acceptant de présider ce jury de thèse.

Veillez recevoir toute notre admiration à l'égard de votre parcours professionnel et de l'exemple qu'il représente.

A notre Directeur de Thèse

Monsieur le Docteur Jean-François PELI
Maître de Conférences des Universités – Praticien Hospitalier
Sous-section Odontologie Conservatrice – Endodontie 58-01

Nous vous remercions de l'honneur que vous nous avez adressé en participant à ce jury de thèse.

Nous vous remercions pour votre implication, votre jugement et votre soutien.

Vos enseignements dispensés durant tout notre cursus universitaire expliquent notre goût pour les sciences odontologiques et la volonté de poursuivre dans cette voie.

Nous vous remercions pour la confiance que vous nous avez accordée ainsi que pour votre accompagnement.

Un grand merci pour votre exigence qui nous pousse vers l'excellence.

Nous mettrons tout en œuvre pour nous montrer à la hauteur des attentes que vous placez en nous.

A notre Rapporteur de Thèse

Monsieur le Docteur Raphael DEVILLARD

Maître de Conférences des Universités – Praticien Hospitalier

Sous-section Odontologie Conservatrice – Endodontie 58-01

Nous vous remercions du grand honneur que vous nous avez accordé en acceptant de participer à ce jury de thèse.

Nous tenons à vous témoigner notre gratitude pour avoir partagé vos connaissances et vos expériences dans le domaine de l'endodontie.

Nous vous remercions pour votre implication et votre soutien dans les grandes orientations de nos carrières.

Votre savoir mêlé à votre détermination exemplaire nous motivent à suivre la voie que vous avez empruntée.

A notre Assesseur de Thèse

Madame le Docteur Dominique ORIEZ-PONS

Maître de Conférences des Universités – Praticien Hospitalier

Sous-section Odontologie Conservatrice – Endodontie 58-01

Nous vous remercions de l'honneur que vous nous avez accordé en acceptant de participer à notre jury de thèse.

Nous vous adressons toute notre reconnaissance pour votre bienveillance, votre écoute et vos conseils avisés.

Vos grandes qualités personnelles et professionnelles nous ont apporté courage et réconfort pour persévérer toutes ces années.

Aux partenaires professionnels et industriels

Nous remercions la société ACTEON (Mérignac, France) pour sa participation dans ce projet. Un grand merci à notre interlocutrice, Flore Vicaire qui nous a fourni le matériel nécessaire pour réaliser cette étude expérimentale.

Nous remercions Benoit Cros et Martine pour le temps qu'ils m'ont accordé ainsi que pour leur aide.

Nous remercions sincèrement Martine Perrault pour avoir toujours eu confiance en nous et pour nous avoir motivé pour franchir toutes les étapes de notre cursus universitaire.

Nous remercions l'UFR d'Odontologie de l'Université de Bordeaux pour sa participation dans le prêt des locaux et des outils.

A mes proches,

Je remercie sincèrement ma famille pour son énorme soutien et son implication illimitée durant ces 12 années d'études... ce fut long et périlleux mais ils ont toujours été présents pour me motiver et m'accompagner dans mes choix.

Merci à mon cher mari qui a fait de nombreux sacrifices pour que je puisse réaliser mon parcours et qui continu à partager mes ambitions. Ta bonne humeur et ton enthousiasme ont été indispensables pour que je puisse garder le moral. Je te remercie de m'avoir autant aidé à finaliser cette thèse et surtout pour le courage que tu m'as apporté.

Merci à mes deux petits garçons qui m'ont apporté joie et bonheur et qui ont certaines fois plus occupé mes pensées que mes enseignements. Difficile de se concentrer avec deux petits cascadeurs.

Un merci tout particulier à ma très chère sœur qui a toujours été à mes côtés même malgré la distance. Tu as su être patiente et authentique avec moi, tu ne m'as jamais abandonné durant toutes ces épreuves. Tu as participé à ma première thèse comme personne et pour ma deuxième thèse tu as su te rendre disponible. Tu es une sœur parfaite.

Merci à mon frère qui m'a écouté et boosté pendant tout mon cursus. Il a accepté mes choix même si parfois il n'était pas d'accord.

Merci à mes parents pour leur bienveillance et leur protection. Je remercie ma mère pour avoir insisté pour que je continue dans cette voie, c'est grâce à toi si j'ai échangé la pipette contre la turbine. Tu m'as permis de ne jamais laisser tomber même quand j'en avais assez. Je remercie mon père pour son exigence et sa volonté ainsi que nous avoir appris à ne rien lâcher pour réussir.

Je remercie Céline et Isabelle, ces petits bouts de Martinique ont ensoleillé mes journées en dentaire. Merci pour m'avoir accordé ta confiance Céline, je regrette de ne pas t'avoir connu avant. Merci à Isabelle pour son charisme et sa spontanéité qui font d'elle une personne unique. Merci à Rahiti pour sa gentillesse et son écoute, une fille des îles qui me manque déjà. Tu n'as été mon binôme que 6 mois mais c'est avec toi que j'ai préféré travaillé.

Je remercie Mathilde, Séverine et Muriel qui ont partagé mes années de dentaire avec rire et bonne humeur. Vous m'avez aidé lors des repêches et je vous en remercie sincèrement.

Je remercie Morgane et Marion pour leur amitié et leur bienveillance. Marion, tu as toujours été présente dès que j'avais un souci en cours. Morgane, j'ai eu beaucoup de plaisir à partager 2 années de clinique avec toi, ton sourire rassurant permettait d'apprécier le début de semaine.

**OBTURATION CANALAIRE TOTALE PAR VOIE
RETROGRADE : ETUDE EXPERIMENTALE DE
L'UTILISATION DES INSERTS 3 6 9 MM**

Sommaire

Introduction	11
1 La micro-chirurgie endodontique	13
1.1 <i>Indications</i>	13
1.2 <i>Avancées techniques et technologiques de la chirurgie endodontique</i>	14
1.2.1 Les aides optiques.....	14
1.2.2 La micro-instrumentation.....	15
1.2.2.1 Les micro-instruments de rétro-préparation.....	16
1.2.2.2 Les micro-instruments de rétro-obturation.....	17
1.3 <i>Etapas cliniques</i>	18
2 Les matériaux de rétro-obturation	22
2.1 <i>Propriétés du matériau idéal</i>	22
2.1.1 Biocompatibilité.....	23
2.1.2 Etanchéité et adaptation marginale.....	23
2.1.3 Manipulation.....	23
2.2 <i>Les matériaux</i>	24
2.2.1 Amalgame (historique).....	24
2.2.2 Gutta-Percha.....	24
2.2.3 Eugénates, Eugénates renforcés à prise accélérée.....	25
2.2.3.1 Eugénate classique (ZOE).....	25
2.2.3.2 Eugénates renforcés à prise accélérée.....	25
IRM® « Intermediate Restorative Material ».....	25
Super EBA® « EthoxyBenzoïque Acid ».....	26
2.2.4 Biocéramiques.....	26
2.2.4.1 MTA « Mineral Trioxide Aggregate ».....	26
2.2.4.2 Biodentine®.....	27
2.2.4.3 Root Repair Material (RRM) Putty.....	28
3 Étude expérimentale : obturation rétrograde totale de cavités apicales profondes (9 mm) 30	
3.1 <i>Matériels et méthodes</i>	30
3.1.1 Sélection des échantillons (cf. étude précédente) (11).....	30
3.1.2 Rappel : Rétro-préparation des cavités par inserts ultrasoniques 3 6 9 mm (cf. étude précédente) (11).....	30
3.1.3 Obturation de la portion coronaire du canal.....	30
3.1.4 Obturation apicale à l'aide de matériaux : IRM®, MTA Caps® et TotalFill®.....	31
3.1.5 Analyse radiographique bidimensionnelle.....	34
3.1.6 Analyse histologique.....	34
3.1.7 Analyses d'image.....	35
3.1.8 Analyses statistiques.....	36
3.2 <i>Résultats</i>	36
3.2.1 Temps de manipulation.....	36
3.2.2 Qualité d'obturation.....	37
3.3 <i>Discussion</i>	43
3.4 <i>Conclusion</i>	46
Conclusion générale	47
Annexes	49
Bibliographie	50

Introduction

La micro-chirurgie endodontique est une intervention considérée comme le dernier recours avant l'extraction (1, 2). Des avancées techniques et technologiques ont permis d'améliorer significativement le taux de succès de l'endodontie chirurgicale, pouvant atteindre 90% (3-6). Aujourd'hui, grâce à l'apport des grands principes de la micro-chirurgie dentaire, comprenant l'utilisation d'un microscope opératoire, d'inserts à ultrasons, de micro-instruments d'obturation et de matériaux d'obturation biologiquement acceptables (2, 7-9), il est envisageable de préparer et d'obturer la totalité du système canalaire résiduel par voie apicale.

Les inserts à ultrasons 3-6-9 mm du kit EndoSucces Apical Surgery[®] (ACTEON, France) permettent de préparer par voie rétrograde des canaux radiculaires au delà de 3 mm et jusqu'à une longueur de 9 à 10 mm (10), c'est à dire la presque totalité du canal. Il a été démontré que la préparation sur 9 mm était possible avec des précautions (11). Qu'en est-il de l'obturation ? Depuis plus de trente ans, la chirurgie apicale a utilisé de nombreux matériaux d'obturation en remplacement de l'amalgame en passant par les eugénates modifiés (IRM[®], Super EBA[®]), et plus récemment par les biocéramiques avec le Mineral Trioxide Aggregate (MTA) et les Root Repair Materials (RRM) (12, 13). A l'heure actuelle, ces bio-ciments se distinguent des autres matériaux en raison de leurs excellentes propriétés physico-chimiques et biologiques (12). A notre connaissance, aucune étude récente n'a traité de l'obturation de canaux préparés au delà de 3 mm c'est à dire sur 6 mm, 9 mm ou plus. La littérature sur ce sujet est réduite voire inexistante.

Ce travail se propose d'étudier la technique et les matériaux les plus efficaces pour obturer par voie rétrograde des cavités endodontiques de 9 à 10 mm de profondeur.

La première partie abordera la micro-chirurgie apicale en détaillant spécifiquement les avancées contribuant au succès de la chirurgie endodontique. La seconde partie traitera du rôle décisif des matériaux de rétro-obturation en exposant leurs critères de choix et leurs évolutions. La partie expérimentale comparera l'obturation rétrograde sur 9 mm de profondeur à l'aide de trois matériaux de référence sur le marché : un eugénate renforcé à prise accélérée l'IRM[®] (DeTrey Dentsply, USA), un MTA, le MTA Caps[®] (ACTEON, France) et un RRM, le TotalFill[®] Putty (FKG, Suisse).

Partie 1

La micro-chirurgie endodontique

1 La micro-chirurgie endodontique

La chirurgie endodontique est un traitement d'endodontie par voie rétrograde avec un abord chirurgical. L'objectif de ce traitement conservateur est la désinfection, la préparation du système canalaire ainsi que son obturation tridimensionnelle, étanche et stable (14, 15).

Les praticiens utilisent des moyens techniques modernes (imagerie numérique, microscope opératoire, générateur et inserts ultrasoniques) pour effectuer des interventions rapides, confortables et fiables (16, 17). Si le traitement initial ou le retraitement non chirurgical sont possibles, ils devront toujours être réalisés en priorité car cela améliore le pronostic du traitement par voie chirurgicale.

1.1 Indications

La micro-chirurgie endodontique est indiquée dans la majorité des pathologies péri-radicaux d'origine endodontique faisant suite à un échec de traitement ou de retraitement endodontique par voie orthograde (fig.1) (18). La principale explication de la persistance de ces échecs est l'élimination incomplète de bactéries du système canalaire et des tissus péri-apicaux (19).

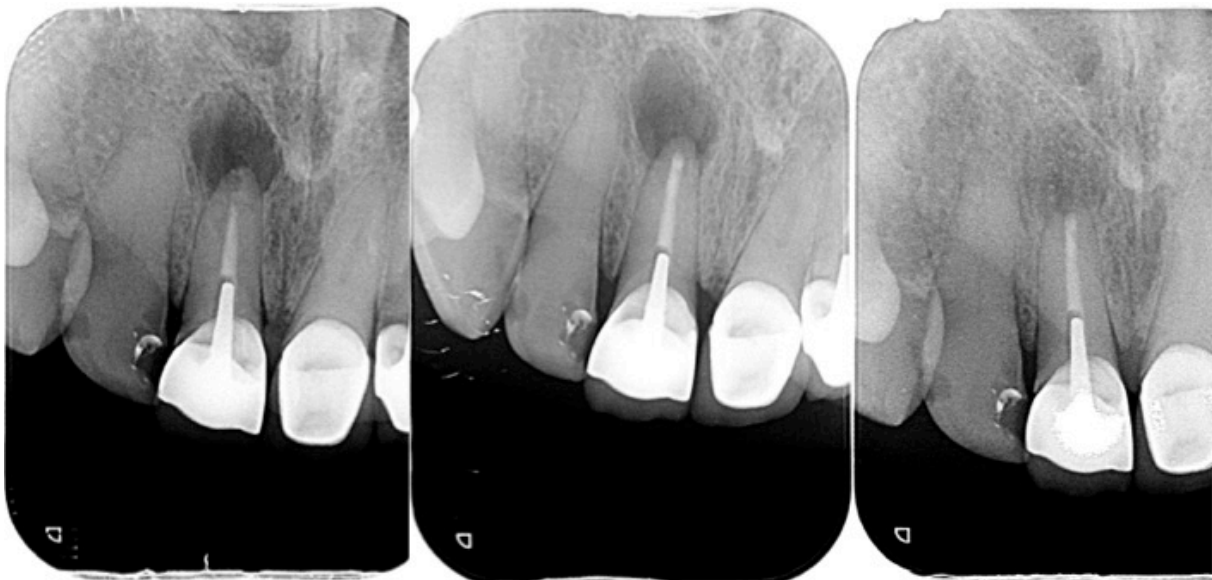


Fig. 1 : Lésion péri-apicale (J.F. Péli)

Des complexités sous-évaluées lors de précédents traitements peuvent rendre la technique conventionnelle compliquée, voire dangereuse ou impossible :

- Difficultés d'origine anatomique
 - Calcifications intra-canales, isthmes, deltas apicaux, courbures excessives
 - Echec d'apexification
 - Résorption radiculaire interne ou externe trop conséquente
 - Fenestration ou déhiscence vestibulaire (20, 21)

- Difficultés d'origine iatrogène :
 - Butées infranchissables
 - Déplacements du foramen
 - Perforations du tiers apical
 - Fausses routes
 - Instruments fracturés au-delà d'une courbure
 - Dépassements de matériau d'obturation ou insuffisance de scellement (22)

Le recours à l'endodontie chirurgicale peut aussi être choisi lorsque le système canalaire est difficile d'accès. En présence de reconstitutions corono-radicales ou d'éléments prothétiques ne pouvant pas ou ne devant pas être déposés (ex : tenons ou prothèse parfaitement adaptée), la chirurgie endodontique est alors une alternative permettant de préserver les éléments prothétiques existants (23).

Une autre indication à prendre en considération est la décision du patient. Après analyse du rapport temps/coût en comparaison avec un retraitement orthograde, le patient peut faire le choix d'une intervention chirurgicale de plus courte durée et donc moins pénible (24).

1.2 Avancées techniques et technologiques de la chirurgie endodontique

1.2.1 Les aides optiques

Les aides optiques, lunettes loupes à fort grossissement ou plus particulièrement le microscope opératoire (fig. 2) sont des outils indispensables à la réalisation de chaque étape de la micro-chirurgie endodontique. Toutes les procédures cliniques endodontiques doivent être effectuées avec un éclairage constant, un agrandissement adapté et une parfaite ergonomie (10, 25). Grâce au grossissement et à la lumière coaxiale, l'intérieur d'un canal peut être observé en trois dimensions. Le site opératoire peut être agrandi de 4 à 40 fois permettant ainsi d'avoir une

meilleure compréhension de la situation clinique sur laquelle le chirurgien travaille (26).

La lisibilité du site étant affinée, il est possible de mettre en évidence des variations de textures ou de teintes de la dentine, des obstacles ou des restes de ciment dans une cavité apicale et de travailler avec précision en respectant les principes d'économie tissulaire. De plus, les aides visuelles facilitent le diagnostic de fêlures et fractures radicaire, en précisant leurs étendues et leurs limites anatomiques (27).



Fig. 2 : Microscope Dentaire – OPMI PICO MORA (Carl Zeiss, Allemagne)

En endodontie chirurgicale, le microscope opératoire permet de vérifier que l'intégralité de la lésion et de l'ancienne obturation endodontique ont été retirées ; met en évidence des canaux latéraux à traiter ; et diminue la taille de l'ostéotomie (28, 29). Il faut également souligner que la gestion chirurgicale des tissus mous sous contrôle microscopique conduit à une meilleure cicatrisation des tissus mous car ils sont moins traumatisés et leur guérison est plus rapide (28).

Des micro-miroirs spécialement conçus pour la chirurgie endodontique et associés aux aides-optiques permettent de contrôler la résection apicale, d'examiner les contours radiculaires et le bon nettoyage de la cavité apicale (30, 31). Ils sont particulièrement indispensables sur les dents difficiles d'accès.

1.2.2 La micro-instrumentation

L'accès trans-osseux à la zone apicale est nécessaire pour atteindre la ou les racines à traiter et faciliter l'accès aux instruments. La taille de la cavité d'accès osseux conditionne la qualité de la régénération et les suites post-opératoires. L'instrumentation a donc obligatoirement évolué vers de la micro-instrumentation dans le but de minimiser le délabrement osseux (31-33).

Cette révolution micro-instrumentale a été initiée par Carr afin de remplacer les instruments chirurgicaux traditionnels trop imposants pour travailler à des grossissements de 10x et 25x (27).

1.2.2.1 Les micro-instruments de rétro-préparation

Jusqu'à la fin des années 1980, la chirurgie endodontique utilisait des instruments rotatifs (contre angle avec micro-tête Kavo et mini-fraises boules ou cône renversé) qui ne permettaient pas de réaliser des préparations apicales étroites et suffisamment profondes (34, 35). Ces outils ont été remplacés dans les années 1990 par une instrumentation ultrasonique conçue spécifiquement pour la chirurgie endodontique (7). Les inserts ultrasoniques ont l'avantage d'être peu encombrants et permettent une meilleure visibilité sous microscope. Ils sont précis et moins délabrants car ils sont guidés par la trajectoire canalaire et limitent le risque de perforation radiculaire. Ils contribuent ainsi à l'obtention de préparations plus étroites, plus profondes et précises sur plusieurs millimètres du système canalaire (36).

Ces inserts peuvent être en acier mais leur pointe est plus souvent diamantée pour augmenter l'efficacité de coupe à puissance égale (37). Il est possible de choisir l'insert en fonction du secteur à traiter (fig. 3). Pour le secteur antérieur, ils présentent deux courbures dans le même plan. Pour le secteur postérieur, ils possèdent deux courbures dans deux plans de l'espace. La pointe de l'insert est donc déportée par rapport à la pièce à main ultrasonore permettant ainsi de garder un contrôle visuel permanent de la zone de travail.



Fig. 3 : Inserts ultrasoniques (G. Carr)

La majorité des inserts ultrasoniques commercialisés possède une partie travaillante de 3 mm ce qui peut être limitant dans certains cas cliniques nécessitant une préparation sur des

profondeurs plus importantes. Pour pallier à ce défaut, le groupe ACTEON a développé une séquence d'inserts (EndoSuccess ApicalSurgery®, Satelec, France) (fig. 4) dont la partie active est allongée et mesure 3-6-9 mm. Ces inserts garantissent un nettoyage et une préparation du canal plus efficaces pour des cavités profondes (35, 38). Les micro-inserts doivent être utilisés de manière séquentielle, du plus court au plus long, chaque insert préparant le passage du suivant.



Fig. 4 : Kit Micro-Retro : Inserts Endosuccess Apical Surgery® (ACTEON, France)

L'efficacité de ces inserts ultrasoniques est controversée car les inserts diamantés semblent être responsables de : fissures, fractures, perforations, formation de butées, redressement exagéré des courbures canalaire (39-42). Ils doivent donc être utilisés avec précaution.

1.2.2.2 Les micro-instruments de rétro-obturation

Des micro-pluggers et des fouloirs spéciaux ont également été élaborés pour permettre la mise en place et le compactage du matériau d'obturation dans la cavité rétrograde (31).

Khayat a également participé à l'évolution de l'instrumentation en développant un kit chirurgical endodontique commercialisé par Hu-Friedy®. Il comporte deux nouveaux instruments dédiés à l'obturation. Une spatule double à insérer (PFI8ABK6) (fig. 5a), conçue avec une extrémité à angle coudé et une extrémité droite permettant d'accéder aux zones plus difficiles à atteindre. Cette trousse chirurgicale contient également un fouloir (PLGBK6) possédant des extrémités de travail de différentes longueurs (3-4 mm, 5-6 mm) qui s'adaptent à la profondeur du canal à obturer (fig. 5b) (38).



Fig. 5 : Instruments de micro-chirurgie endodontique (Hu-Friedy®) : a) Spatule droite, b) Fouloir 5-6 mm

1.3 Etapes cliniques

Lors de la consultation pré-opératoire, en dehors des paramètres concernant l'état général du patient, il faut prendre en considération un certain nombre de critères endo-buccaux :

- L'accès au site chirurgical : visibilité du site, ouverture buccale, épaisseur de l'os
- Les structures anatomiques et les zones à risques : épine nasale, sinus maxillaire, foramen mentonnier, canal dentaire inférieur
- Les risques esthétiques : cicatrice, problème de prothèse

Des contre-indications relatives à la chirurgie endodontique sont à prendre en compte :

- Le rapport racine/couronne clinique pour les dents restaurées prothétiquement (43)
- L'expérience du praticien : la réussite de l'intervention est conditionnée par les compétences et le recul clinique de l'opérateur
- La coopération du patient : l'anxiété peut nuire au bon déroulement de l'acte chirurgical

■ Gestion des Tissus mous

Pour avoir un accès direct à l'intégralité de la lésion, un lambeau mucopériosté dont les berges se situent sur un os sain doit être réalisé. Le tracé du lambeau est fonction de la nature des tissus parodontaux, de la quantité de gencive attachée et il doit respecter l'esthétique initiale (44, 45). Le choix du type de lambeau (triangulaire, trapézoïdal, avec incision sulculaire ou en gencive attachée à distance de la gencive marginale) est imposé par la situation clinique et doit au moins présenter une incision de décharge verticale afin de faciliter l'accès au tiers apical sans traumatiser le lambeau avec les écarteurs (46). Le lambeau est décollé et élevé en épaisseur totale en faisant une dissection fine et franche des tissus pour permettre une rétraction facile du lambeau et un dégagement osseux suffisant (47).

■ Repérage de l'apex

L'accès au tiers apical nécessite une ostéotomie suffisante pour permettre une éviction complète du tissu de granulation par curetage (33) et avoir une visualisation directe du tiers apical avec un accès instrumental aisé. En micro-chirurgie, l'utilisation des aides optiques rend l'ostéotomie plus conservatrice. Il est préconisé de réaliser un diamètre d'ostéotomie d'au moins 3 à 4 mm, pour permettre le travail de l'insert ultrasonique dans la cavité osseuse (48). Une ostéotomie limitée entraînera une moindre gêne post-opératoire et une cicatrisation plus rapide (49, 50).

■ Gestion de l'apex

La résection apicale doit être effectuée sur les 3 derniers millimètres du système canalaire, selon une angulation de 0° à 10° par rapport à l'axe radiculaire. Ces conditions ont pour buts : une élimination facilitée du tissu de granulation, une suppression des complexités anatomiques (deltas apicaux, canaux accessoires, ramifications apicales, courbures sévères) et des accidents iatrogènes (butées, perforations, instruments fracturés) ainsi qu'une visualisation des isthmes, fêlures, fractures radiculaires et canaux non préparés (48).

■ Hémostase

L'hémostase est obligatoire pour garantir une préparation et une obturation rétrograde de qualité (31). La contamination sanguine peut être évitée par l'usage d'une micro-aspiration efficace et d'agents hémostatiques. L'hémostase est obtenue soit par application compressive d'une boulette de coton imbibée de vasoconstricteur (épinéphrine) (51), soit à l'aide d'une boulette de coton imbibée de solution de sulfate ferrique (15.5% en solution aqueuse) appliquée dans la crypte osseuse. Cet agent hémostatique peut provoquer des complications (nécrose tissulaire) ou des retards de cicatrisation osseuse (52, 53), c'est pourquoi le site chirurgical doit être soigneusement rincé avec une solution saline pour éliminer tous résidus de sulfate ferrique et permettre l'organisation du caillot.

■ Rétro-préparation

Cette étape chirurgicale nécessite une inspection plus approfondie avec un grossissement compris entre 14x et 25x et un bon éclairage. L'extrémité radiculaire réséquée est nettoyée et séchée. La rétro-préparation canalaire est effectuée à l'aide de micro-inserts ultrasoniques permettant une mise en forme du canal sur 3 mm au minimum et jusqu'à 10 mm en respectant l'axe canalaire (11, 38). Des inserts diamantés, plus efficaces peuvent également être utilisés

mais il faut rester vigilant pour éviter les micro-fêlures à l'origine de nombreux échecs. Pour cela, ils doivent travailler en respectant l'axe du canal et à puissance modérée (37, 38).

■ Rétro-obturation

La mise en place du matériau ne peut avoir lieu qu'après séchage canalaire à l'aide de pointes papier stériles raccourcies. L'obturation est dépendante de la longueur et de la qualité de la préparation. Les principaux matériaux utilisés aujourd'hui sont l'IRM[®], le superEBA[®], les biocéramiques tels que les MTA et depuis peu les Root Repair Material (RRM) Putty (54). Leur manipulation est souvent délicate et l'utilisation d'un porte ciment tel que le bloc de Lee (55) ou le Micro Apical Placement System[®] (Produits Dentaires, Suisse) peut faciliter leur mise en place. Le matériau est déposé en petites quantités puis condensé à l'aide de micro-fouloirs de longueurs variables en fonction de la préparation. Il est possible de réaliser des obturations de tout le système canalaire par voie rétrograde en utilisant un fouloir adapté (56).

■ Suture du site opératoire

Les points de sutures (fil Vicryl 5x0 ou du Prolène 6x0) sont discontinus et chaque nœud ne croise jamais le tracé de l'incision. Il est nécessaire d'avoir une parfaite coaptation des berges de la plaie pour favoriser une cicatrisation de première intention (33).

■ Suites opératoires

Le suivi post-opératoire est contrôlé cliniquement et radiographiquement (3, 57). Les contrôles de cicatrisation sont effectués à 3 mois, 6 mois, 12 mois puis une fois par an jusqu'à disparition totale de la lésion (49).

La surveillance clinique consiste en l'analyse de signes et de symptômes tels que la douleur, la disparition ou l'apparition d'une fistule, le silence clinique complet subjectif et objectif (sensibilité à la palpation ou à la percussion).

Pour des lésions importantes, un Cone Beam de contrôle est à programmer à la fin de la première année puis tous les deux ans (33).

Partie 2

Les matériaux de rétro-obturation

2 Les matériaux de rétro-obturation

En endodontie chirurgicale comme en endodontie conventionnelle, la fonction principale du matériau d'obturation est de garantir une étanchéité apicale pour éviter tout risque de re-contamination. Le matériau doit servir de barrière durable entre le système canalaire et le péri-apex et doit favoriser une bonne intégration tissulaire (12, 58).

2.1 Propriétés du matériau idéal

De nombreuses informations sur les propriétés des matériaux de rétro-obturation, issues d'études *in vitro* ou *in vivo* chez l'animal, d'études cliniques et de rapport de cas, peuvent diverger. Cependant l'ensemble des auteurs s'entendent sur les propriétés que doit présenter le matériau idéal (59, 60).

Les matériaux d'obturation rétrograde devraient présenter les exigences suivantes :

- Biocompatibilité
- Non toxique ni cancérigène vis-à-vis de l'organisme
- Promouvoir la régénération tissulaire sans provoquer d'inflammation
- Non résorbable
- Stabilité dimensionnelle dans le temps et en milieu humide
- Faible solubilité dans les fluides tissulaires
- Durcissement indépendant de l'humidité et de la température
- Adhésion aux parois dentinaires
- Pas de corrosion, ni d'activité électrochimique
- Non coloration tissulaire
- Manipulation clinique aisée
- Opacité radiologique différente de celle de la dentine

La biocompatibilité, l'étanchéité et la manipulation se détachent des autres paramètres car ils apparaissent comme déterminants dans le choix du matériau d'obturation rétrograde (61).

2.1.1 Biocompatibilité

La biocompatibilité d'un matériau est la propriété qui témoigne de toute absence de réponse et/ou de dégradation du matériau par le tissu hôte. Ainsi, lorsque ce paramètre de cytocompatibilité est validé, le matériau d'obturation peut être mis en contact avec les tissus péri-apicaux et n'entraîne aucune toxicité pour l'organisme (62).

De nombreux tests réalisés sur les ciments classiquement utilisés en chirurgie endodontique ont révélé qu'ils ne présentaient pas de potentiel cytotoxique (63, 64).

2.1.2 Étanchéité et adaptation marginale

L'étanchéité canalaire fait appel à la notion de percolation qui correspond au mouvement de fluides tissulaires péri-apicaux ou de micro-organismes au niveau de défauts d'obturation. L'évaluation de l'étanchéité des matériaux d'obturation vis-à-vis d'agents bactériens est controversée car elle s'appuie sur des protocoles expérimentaux très différents : la pénétration de colorants (65), la migration bactérienne (66), la pénétration de radio-isotopes, la percolation électrochimique (67).

De plus, l'étanchéité est difficile à reproduire *in vitro* car le processus inflammatoire à l'origine de la lésion périapicale est complexe à reproduire expérimentalement. C'est pourquoi la comparaison de matériaux d'obturation dans des conditions spécifiques pose des problèmes d'interprétation clinique (12).

L'adaptation marginale du matériau c'est-à-dire l'adhérence aux parois dentinaires est un paramètre également étudié. Cependant l'analyse de l'adaptation marginale par microscopie électronique est dépendante des conditions d'investigation (68). Ces deux critères sont difficilement évaluables même si leur validation est indispensable pour envisager un matériau comme un matériau d'obturation de cavités rétrogrades.

2.1.3 Manipulation

La manipulation clinique du matériau est devenue une propriété tout aussi importante que la biocompatibilité et l'étanchéité. En effet, la chirurgie endodontique évoluant vers des concepts modernes d'économie tissulaire, les modalités de manipulation ont dû s'adapter, rendant la mise en place du matériau difficile : ostéotomie réduite, section apicale perpendiculaire à l'axe radiculaire, séquence microchirurgicale de traitement rétrograde effectuée majoritairement en

vision indirecte et cavité rétrograde souvent de petites dimensions (69). A ces contraintes s'ajoutent des conditions d'obturation difficiles sous atmosphère humide et cela malgré le contrôle hémostatique.

L'habileté du chirurgien et des adaptations techniques peuvent nuancer ces paramètres. Cependant il s'agit d'une chirurgie délicate et très opérateur-dépendante dont le succès dépend aussi d'une simplification du geste technique. Le choix de l'opérateur doit donc se porter sur le matériau dont il a la plus grande maîtrise (70, 71).

2.2 Les matériaux

De nombreux matériaux d'obturation rétrograde sont disponibles sur le marché, encore aucun ne possède toutes les propriétés pour être un matériau d'obturation rétrograde idéal. En se basant sur l'évaluation scientifique et l'usage clinique, un certain nombre de matériaux sont couramment utilisés en chirurgie apicale.

2.2.1 Amalgame (historique)

L'amalgame a longtemps été considéré comme le matériau de choix en chirurgie apicale pour sa simplicité d'utilisation, son adaptation dent/matériau acceptable, son faible coût et sa radio-opacité (72, 73). Cependant, il présente de nombreux inconvénients: expansion de prise retardée car sensible à l'humidité, corrosion responsable d'inflammation et de tatouages gingivaux, faible biocompatibilité causée par la cytotoxicité du zinc et du mercure, étanchéité limitée due à une infiltration marginale et des risques d'extrusions et d'incrustations d'amalgame dans le tissu osseux (48, 74, 75). Les préoccupations de santé concernant la libération de mercure dans l'organisme et les faibles propriétés de l'amalgame expliquent pourquoi il n'est plus utilisé pour les rétro-obturations (76, 77).

2.2.2 Gutta-Percha

La Gutta-Percha n'est pas conseillée pour l'obturation de cavités rétrogrades car ce matériau de nature poreuse présente une mauvaise adaptation marginale responsable de micro-infiltrations. L'étanchéité de la Gutta-Percha reste insuffisante même avec l'utilisation de ciment de scellement mais est supérieure à celle de l'amalgame (78). De plus, au niveau biologique, la

faible biocompatibilité de la Gutta-Percha provoque une réponse inflammatoire iatrogène qui perturbe la cicatrisation (79-81).

2.2.3 Eugénates, Eugénates renforcés à prise accélérée

2.2.3.1 Eugénate classique (ZOE)

Les ciments à base d'eugénol et d'oxyde de zinc (ZOE) ont été développés à partir des années 1960 dans le but de remplacer l'amalgame (60, 82, 83). L'utilisation des ZOE dans le domaine de la chirurgie apicale a été peu documentée même si ces eugénolates sont caractérisés par de bonnes propriétés de manipulation et ont donné de bons résultats post-opératoires (83).

Des défauts lui sont attribués comme un long temps de prise, une faible résistance à la compression, une certaine solubilité, une perte d'étanchéité à long terme et une cytotoxicité due à la libération d'eugénol lors de l'hydrolyse des ZOE (84). L'eugénol est la composante cytotoxique majeure dans les ciments ZOE. Le zinc libéré de ces ciments est considéré comme étant en partie responsable de l'effet cytotoxique prolongé (80).

Sur le long-terme, ces ciments étant très solubles et causant des irritations des tissus péri-apicaux, des formes modifiées des ciments ZOE ont été suggérées : l'IRM[®] et le Super EBA[®].

2.2.3.2 Eugénates renforcés à prise accélérée

- **IRM[®] « Intermediate Restorative Material »**

L'IRM[®] (Densply de Trey, Allemagne) est issu de l'addition de substance polymère à la poudre de ZOE pour améliorer les propriétés mécaniques des eugénolates. Il est renforcé par addition de 20% de résine polyméthacrylique en poids à la poudre de ZOE (85).

L'IRM[®] montre une meilleure étanchéité, des propriétés antibactériennes et un potentiel inflammatoire qui diminue sur le long terme comparé à l'amalgame (83, 86).

Malgré ses avantages, l'IRM[®] est de moins en moins utilisé car il présente une certaine cytotoxicité due au relargage de zinc et d'eugénol dans les fluides du périapex (87). Il faut également noter des problèmes de condensation, une radio-opacité similaire à celle de la Gutta-Percha et un temps de prise variable (dépendant de la température, de l'humidité et de la consistance) (88).

- ***Super EBA[®] « EthoxyBenzoïque Acid »***

Le Super EBA[®] est un ciment ZOE modifié, élaboré par Harry Bosworth dans les années 1990. Il résulte de la substitution partielle de l'eugénol liquide par de l'acide ortho-éthoxybenzoïque et de l'addition de quartz ou d'oxyde d'aluminium dans la poudre d'oxyde de zinc. Ces modifications améliorent la résistance à la compression et à la traction, neutralisent le pH et diminuent la solubilité avec une inflammation chronique minimale du péri-apex une fois la prise terminée, la rendant négligeable (86, 89). Le Super EBA[®] a également la capacité d'adhérer à la dentine même en conditions humides et peut être ajouté par apport successif contrairement à l'IRM[®]. Il faut noter que le Super EBA[®] comme l'IRM[®] ont de bonnes propriétés d'étanchéité avec un risque d'infiltration quasiment inexistant (49, 90-93). Ces deux eugénolates n'induisent pas de régénération tissulaire mais leur biocompatibilité est suffisante pour parvenir à une réparation tissulaire (90). Le SuperEBA[®] est difficile à fouler en condition micro-chirurgicale et sa radio-opacité reste insuffisante (86, 89).

2.2.4 Biocéramiques

De nombreux matériaux utilisés en chirurgie apicale, se sont révélés compatibles avec la cicatrisation tissulaire et la reconstitution de l'os alvéolaire péri-radulaire, mais aucun n'est capable d'induire une formation de ciment et une réparation complète du ligament parodontal. Afin d'être plus actif biologiquement, des matériaux à base de silicate de calcium dérivés du ciment Portland ont été introduits dans le domaine de la micro-chirurgie.

2.2.4.1 MTA « Mineral Trioxide Aggregate »

Le MTA élaboré dans les années 1990 par Mahmoud Torabinejad (Université de Loma Linda, USA), est considéré comme le « gold standard » en chirurgie apicale (54, 72). Il se présente sous la forme d'un gel colloïdal de consistance sableuse, issu du mélange d'une poudre hydrophile composée à 75 % de ciment de Portland, à 20 % d'oxyde de bismuth et à 5 % de gypse et d'eau stérile.

Le MTA est un ciment hautement tolérant à l'humidité et les revues de littérature font état d'un grand nombre de propriétés biologiques et physico-chimiques compatibles avec les exigences de la rétro-obturation (33, 94). La biocompatibilité du MTA est supérieure à celle de l'amalgame, de SuperEBA[®] et de l'IRM[®] comme le démontre des études de cytotoxicité et

d'attachement cellulaire réalisées sur diverses lignées cellulaires (68). Il se distingue également de ses concurrents par sa bioactivité qui réside dans son action antibactérienne et son potentiel de régénération tissulaire (94, 95) stimulant les phénomènes d'ostéogénèse, de cémentogénèse et de néoformation ligamentaire (77, 96-98). Le MTA présente une bonne stabilité dimensionnelle et une étanchéité marginale supérieure à celle de l'IRM[®] et du Super-EBA[®] (68, 94, 99).

Bien que le MTA soit un matériau d'obturation apicale prometteur, beaucoup de cliniciens continuent d'utiliser l'IRM[®] ou le Super EBA[®]. Les principaux inconvénients du MTA incluent une manipulation difficile à cause de sa texture semi-liquide granulaire, un temps de prise long supérieur à 2 heures (pouvant varier en fonction de la température, de l'humidité et du ratio poudre-liquide) (94), un potentiel de décoloration (gênant pour les dents antérieures), un coût élevé et une ré-intervention éventuelle difficile.

Plusieurs nouveaux matériaux à base de silicate de calcium ont récemment été développés dans le but d'améliorer l'utilisation clinique du MTA.

2.2.4.2 Biodentine[®]

La Biodentine[®] (Septodont, France) est un matériau relativement récent, apparu en 2011, basé sur le principe d'un mélange poudre/liquide. Les études concernant son application dans le domaine de la chirurgie endodontique sont encore peu nombreuses. La poudre contient principalement du silicate tricalcique et dicalcique (composant principal du ciment de Portland et du MTA[®]), du carbonate de calcium et du dioxyde de zirconium servant d'agent de contraste. Le liquide est composé de chlorure de calcium en solution aqueuse avec un mélange de polycarboxylate modifié. Il en résulte un matériau à prise rapide, biocompatible, bioactif induisant la différenciation ostéoblastique, adhérent aux parois dentinaires et étanche (54, 100, 101).

La Biodentine[®] se présente sous une consistance comparable à celle du MTA, cependant la manipulation est plus facile. Le temps de prise est de 12 à 15 minutes au cours desquelles se forment de l'hydroxyde de calcium (102-104).

Ses propriétés physico-chimiques similaires à celles du MTA et sa bonne biocompatibilité font de la Biodentine[®] un matériau prometteur pour la rétro-obturation même si la radio-opacité demeure insuffisante (105).

2.2.4.3 Root Repair Material (RRM) Putty

Les RRM Putty utilisés en chirurgie endodontique depuis 2007, se composent principalement de silicate de calcium, de phosphate de calcium et d'oxyde de zirconium (54, 95, 106). L'hydroxyapatite, produit de la réaction de prise, forme des liaisons chimiques avec la dentine garantissant l'élimination de tout espace résiduel entre le ciment et les parois dentinaires. L'hydratation du matériau lors de la pénétration des nanoparticules hydrophiles à l'intérieur des tubulis dentinaires permet une expansion de prise de l'ordre de 0.2% à l'origine d'un scellement étanche (107, 108). Ce type de matériau a révolutionné la chirurgie apicale par son caractère fortement hydrophile qui lui permet d'adhérer aux parois radiculaires. De plus, les obturations sur plusieurs millimètres sont désormais possibles puisque le temps de prise est largement compatible, en débutant après 10 minutes et se terminant après 24 heures (109). Ces matériaux sont commercialisés sous forme pré-mélangée en version pâte de haute viscosité, ce qui rend leur manipulation plus aisée que celle du MTA.

Ces biocéramiques ont l'avantage d'être hautement biocompatibles, stables dimensionnellement, radio-opaques et sont les moins cytotoxiques des ciments d'obturation (109-111). Leurs excellentes propriétés physico-chimiques d'étanchéité et d'adaptation marginale assurent un scellement parfait, sans aucun retrait (108, 112). Au niveau clinique, il a été observé un pouvoir de régénération tissulaire (os, ciment et ligament parodontal) (94, 111, 113), une activité antimicrobienne qui s'exprime avec l'élévation du pH pendant le durcissement du matériau (114), et une action anti-inflammatoire induisant l'expression de cytokines (115).

En chirurgie endodontique, le clinicien doit envisager d'utiliser des matériaux qui ont été évalués biologiquement et cliniquement témoignant d'un succès évident à long terme. Un matériau d'obturation idéal doit être non-toxique, biocompatible, non résorbable, stable dimensionnellement et fournir un scellement étanche. En se basant sur les données actuelles de la science, aucun des matériaux de rétro-obturation sur le marché ne rassemble toutes les propriétés idéales. Néanmoins, les études révèlent la supériorité du MTA et du Super EBA[®] sur les autres ciments. Les RRM actuellement disponibles semblent être prometteurs en endodontie mais le recul clinique à long terme reste aujourd'hui insuffisant.

Partie 3

Étude expérimentale : obturation rétrograde totale de cavités apicales profondes (9 mm)

3 Étude expérimentale : obturation rétrograde totale de cavités apicales profondes (9 mm)

Le but de ce travail est d'étudier l'obturation rétrograde de cavités apicales profondes de 9 mm et de discriminer expérimentalement le matériau le plus performant pour y parvenir.

3.1 Matériels et méthodes

3.1.1 Sélection des échantillons (cf. étude précédente) (11)

L'étude a été menée sur 30 dents humaines monoradiculées extraites avec des racines simples. Seules des dents permanentes avec une racine intacte et sans caries ont été sélectionnées.

La couronne de chaque dent a été sectionnée au niveau de la jonction amélo-dentinaire à l'aide d'une fraise Zekrya chirurgicale[®] (Dentsply Maillefer, France).

3.1.2 Rappel : Rétro-préparation des cavités par inserts ultrasoniques 3 6 9 mm (cf. étude précédente) (11)

Les 3 mm apicaux ont été réséqués à la fraise Zekrya chirurgicale[®] perpendiculairement à l'axe longitudinal de la racine. Les cavités apicales ont été réalisées à l'aide du kit EndoSuccess Apical Surgery[®] (Inserts AS3D[®], AS6D[®] et AS9D[®]) (ACTEON Satelec, France) monté sur un appareil Newtron P5XS[®]. Les ultrasons utilisés ont été réglés pour une puissance de 3 à 7 (AS3D[®]), 3 à 5 (AS6D[®]) et 5 à 7 (AS9D[®]) comme recommandé par le fabricant.

Chaque apex a été préparé de manière séquentielle sur 3 mm, 6 mm et 9 mm de profondeur à l'aide des inserts respectifs AS3D[®], AS6D[®], AS9D[®] sous irrigation d'eau (60% du débit maximal).

3.1.3 Obturation de la portion coronaire du canal

Afin de se placer dans des conditions similaires à celles de la clinique, une obturation endodontique orthograde, qui n'existait pas dans l'étude précédente, a été réalisée sur le tiers coronaire des dents réséquées.

Pour chaque échantillon, les canaux nettoyés et préparés coronairement ont été obturés avec des cônes de Gutta-Percha et du ciment d'obturation canalaire à base d'oxyde de zinc eugérol (Sealite, Pierre Roland, France). Les obturations orthogrades ont été réalisées, réservant les 9 derniers millimètres pour l'obturation rétrograde des matériaux.

Chaque dent a été contrôlée radiologiquement avec l'insert AS9D[®] en place afin de valider l'obturation orthograde et surtout le respect de la cavité apicale sur 9 mm (fig. 6).

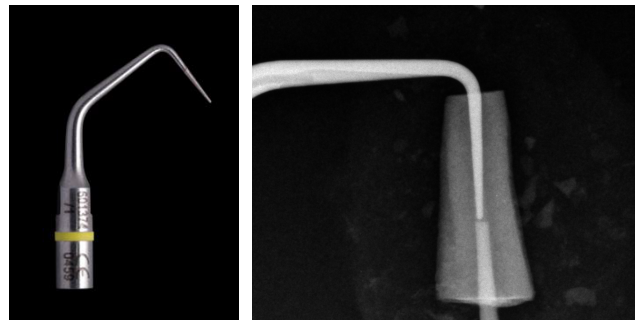


Fig. 6 : Rétro-préparation insert ultrasonique AS9D[®] en place

3.1.4 Obturation apicale à l'aide de matériaux : IRM[®], MTA Caps[®] et TotalFill[®]

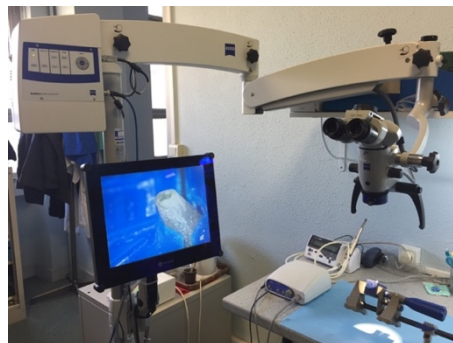

Fig. 7 : Microscope opératoire OMPI pico

L'IRM[®], le MTA Caps[®] et le TotalFill[®] ont été manipulés conformément aux recommandations du fabricant.

Dans un souci de respect de simulation du protocole clinique, les dents ont été immobilisées dans un étaux et chaque matériau a été introduit dans la cavité rétrograde sous aide optique (OPMI pico, Zeiss, Allemagne) (fig.7).

Trois groupes de racines de 10 échantillons chacun ont été constitués de façon aléatoire :

- Groupe MTA Caps[®] (Pierre Roland, ACTEON, France) : échantillons de 1 à 10
- Groupe IRM[®] (Dentsply Maillefer, France) : échantillons de 11 à 20
- Groupe Totalfill[®] putty (BUSA, FKG, France) : échantillons de 21 à 30

Groupe MTA Caps[®]

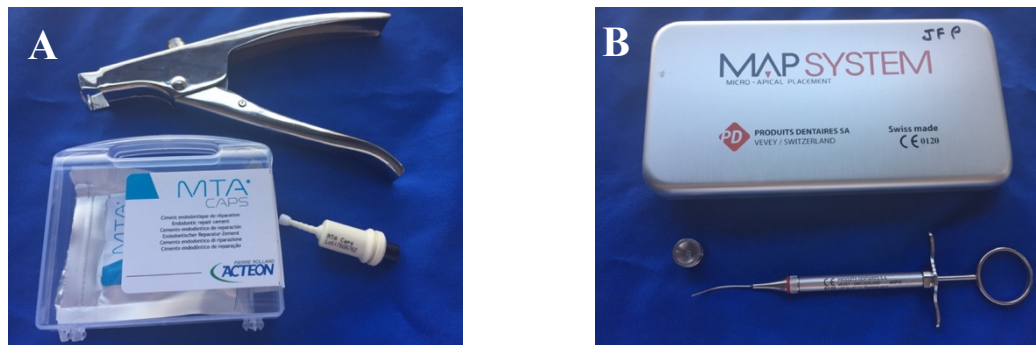


Fig. 8 : A) Coffret de deux capsules de MTA Caps[®] avec applicateur, B) Porte ciment Micro Apical Placement SYSTEM

Le matériau MTA Caps[®] est conditionné sous forme de capsules prédosées et nécessite préalablement d'être activé en utilisant l'applicateur pour MTA Caps[®] (fig. 8 a). La capsule activée a été placée dans un vibreur pour mélanger la poudre au liquide pendant 30 secondes (4300 oscillations/min). Le mélange a été extrudé dans un godé à ciment et prélevé par une seringue à piston, Micro Apical Placement System[®] (Produit Dentaire, Suisse) (fig. 8 b). La consistance de sable mouillé du matériau a demandé un temps d'attente d'une minute avant de le prélever. Le matériau a été introduit dans le canal par apport successif et condensé par le fouloir, Khayat Apical Plugger (Hu-Friedy[®]). Les excès de MTA ont été retirés à l'aide d'une compresse humide, une fois l'obturation terminée (fig. 9).




Fig. 9 : Dent obturée au MTA Caps[®]

Groupe IRM[®]

La poudre a été aérée avant d'être versée pour assurer une densité constante. Une mesure de poudre pour 1 goutte de liquide ont été dosées et déposées sur un bloc de spatulation. La technique de spatulation a consisté à combiner rapidement et minutieusement environ 50% de la poudre versée dans la totalité du liquide distribué. La poudre restante a été ajoutée au mélange en 2 ou 3 incréments et spatulée minutieusement. La spatulation n'a pas duré plus d'une minute jusqu'à l'obtention d'un ciment de consistance lisse, malléable et ne collant pas au doigt.

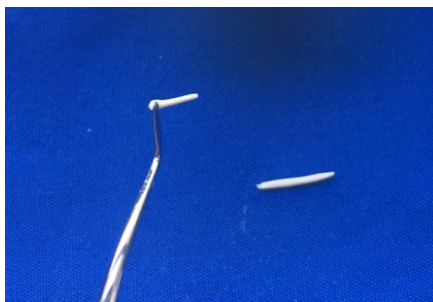

Fig. 10 : Formation et prélèvement d'un cône d'IRM®

Une forme conoïde a été donnée manuellement au matériau mélangé pour être placé dans la cavité apicale à l'aide de la spatule (Hu-Friedy®) (fig. 10) et condensé par le fouloir, Khayat Apical Plugger. Trois ou quatre apports ont été nécessaires pour que la cavité soit complètement scellée. Les excès d'IRM® ont été éliminés après la prise par polissage à l'aide de la fraise Zékrya chirurgicale® montée sur turbine (fig. 11).




Fig. 11 : Dent obturée à l'IRM®

Groupe TotalFill® RRM



Fig. 12: Total Fill BC RRM® Putty

Le matériau TotalFill® RRM disponible en consistance mastic « putty » (pot 2.5 g) (fig. 12) est conditionné à l'état de pâte et est directement prêt à l'emploi. Une quantité adéquate de matériau a été prélevée directement à la micro spatule. Une forme conoïde a été donnée manuellement au matériau pour être placé dans la cavité radiculaire à l'aide de la spatule et condensé par le

fouloir, Khayat Apical Plugger jusqu'à ce que la cavité soit complètement scellée. Les excès de matériau ont été retirés à l'aide de la spatule (fig. 13).

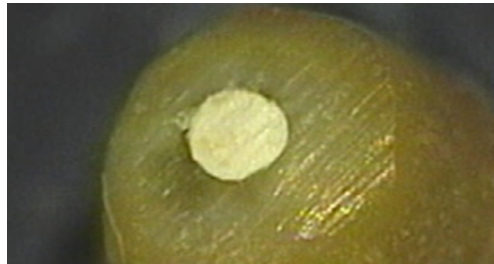


Fig. 13 : Dent obturée au TotalFill®

Tous les échantillons ont été conservés sous atmosphère saturée en humidité et à 37°C pendant 7 jours afin d'obtenir une prise complète des trois matériaux.

3.1.5 Analyse radiographique bidimensionnelle

Les obturations ont été contrôlées par radiographie conventionnelle afin de s'assurer de la qualité du compactage des matériaux. Pour chaque racine réséquée, deux radiographies rétro-alvéolaires, l'une dans le sens mésio-distal et l'autre dans le sens vestibulo-lingual ont été réalisées à l'aide d'un capteur intra-oral, Kodak RCG 6100 (Carestram Health, USA) relié à un générateur de rayons X, DB001 (Trophy, France) (paramètres : tension 70 kV, puissance 4mA, exposition 0,03s).

3.1.6 Analyse histologique

Inclusion

Les racines obturées ont été plongées successivement dans un bain d'eau distillée pendant 30 minutes puis déshydratées dans un bain d'alcool pendant 20 minutes. Pour finaliser cette étape de déshydratation, chaque échantillon a été séché dans une étuve à 37°C durant toute une nuit. Les dents déshydratées ont été incluses dans une résine polyester (Pascal Rosier Moulage®) obtenue par mélange de 50 ml de base avec 30 gouttes de catalyseur pendant 30 minutes. Un temps de prise de 24 heures a été nécessaire avant de réaliser les coupes.




Fig. 14 : a) Coupe d'un bloc de résine à l'aide de la micro-tronçonneuse IsoMet b) Observation au microscope optique d'une coupe transversale de dent retro-obturée par du MTA Caps®

Coupes

Les blocs de résine ont été sectionnés dans le sens transversal à vitesse lente par un disque diamanté (Diamond Wafering blades) de 300 μm d'épaisseur monté sur un IsoMet (BuehlerRLTD) sous irrigation continue (ISOCUT FLUID®, BuehlerRLTD, USA (fig. 14a). Des coupes de 2 mm d'épaisseur tous les 2 mm ont été réalisées à l'aide de la micro-tronçonneuse, ce qui correspond à 4 sections transversales par échantillon.

Observation

Les coupes ont été observées au microscope optique Leica MDG41 (Stereo Microscope®) avec un grossissement de 50x (fig. 14b). Des clichés photographiques ont été obtenus à partir d'une caméra Leica DFC 450C intégrée au microscope et couplée au Software Leica Application Suite V4.1.

3.1.7 Analyses d'image

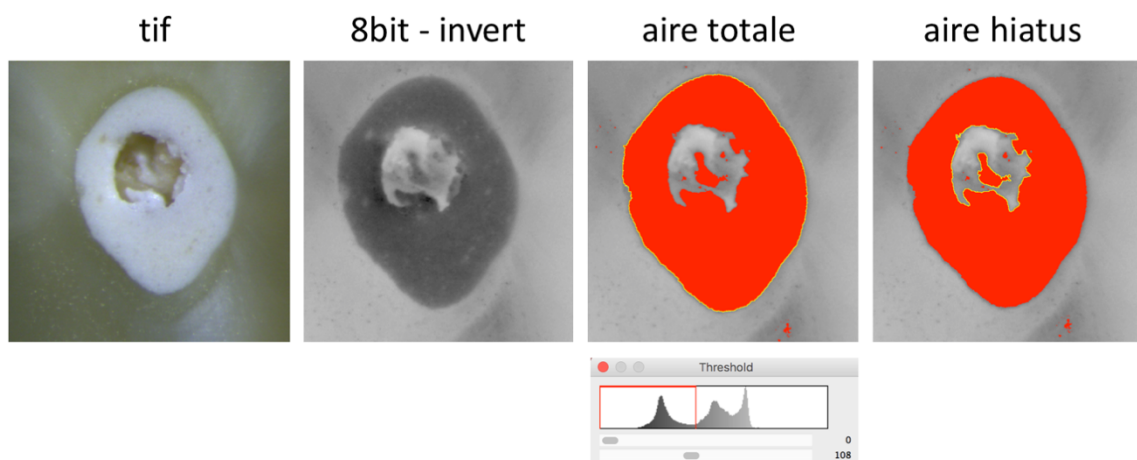


Fig. 15 : Analyse d'image réalisée à partir du logiciel ImageJ® 64

Les images radios et microscopiques ont été analysées à l'aide du logiciel d'étude géométrique ImageJ[®] 64 (1,45b, Wayne Rasband ; National Institut of Health, Bethesde, MD) afin de mesurer l'aire de chaque canal et des défauts d'obturation (exprimée en voxels). Après ouverture du cliché radio ou photographique, l'image est formatée en 8 bit avant d'inverser les niveaux de gris. Le seuillage est ajusté pour isoler la région d'intérêt (ROI) permettant la quantification de l'aire, soit du matériau soit du défaut d'obturation (fig. 15). La surface des défauts a été quantifiée et comparée à l'aire totale de la cavité pour calculer un taux de défauts d'obturation.

3.1.8 Analyses statistiques

Les résultats ont été analysés statistiquement via le logiciel Graphpad Prism[®] (Graphpad software version 7). Un test ANOVA one way a été utilisé pour déterminer la corrélation entre le temps de manipulation et les matériaux avec un risque d'erreur de 5% ($p = 0,05$).

Un Test Mann-Whitney a été utilisé pour analyser statistiquement les différences de qualité d'obturation entre les matériaux rétrogrades avec un risque d'erreur de 5% ($p = 0,05$).

3.2 Résultats

Sur les 30 dents évaluées, une dent du groupe MTA a été exclue des analyses en raison d'une fausse route créée lors de la phase de préparation ultrasonique. 58 clichés radiographiques et 236 coupes ont été observées et étudiées.

3.2.1 Temps de manipulation

Le temps de manipulation comprenant : la spatulation éventuellement, la formation des cônes, l'insertion dans la cavité, la condensation et le retrait des excès, a été chronométré pour l'ensemble des échantillons des trois groupes.

	IRM	MTA	TF
Minimum	3,89	5,91	2,89
Maximum	5,14	6,8	3,24
Moyenne	4,265	6,23	3,09
SEM	0,14	0,11	0,04

Fig. 16 : Chronométrage des temps de manipulation (min) pour chaque groupe de matériau

Groupe IRM (fig. 16)

Le temps de manipulation est au minimum de 3,89 min et au maximum de 5,14 min avec une moyenne de 4,264 min.

Groupe MTA (fig. 16)

Le temps de manipulation est au minimum de 5,91 min et au maximum de 6,8 min avec une moyenne de 6,23 min.

Groupe TF (fig. 16)

Le temps de manipulation est au minimum de 2,89 min et au maximum de 3,24 min avec une moyenne de 3,09 min.

Statistiques (fig. 17) :

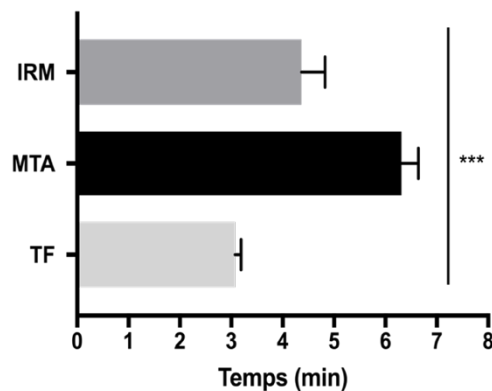


Fig. 17 : Temps de manipulation (min) en fonction du matériau utilisé. Analyse de la significativité obtenue à l'aide du test one way ANOVA *** : $p < 0,0001$

Le temps de manipulation est significativement influencé par le matériau utilisé ($p < 0,0001$).

3.2.2 Qualité d'obturation

Analyse radiographique sur les 9 mm de la cavité apicale

Une obturation rétrograde de qualité doit être tridimensionnelle, étanche et stable. Radiologiquement, l'obturation optimale doit être dense et homogène sur toute la longueur de la cavité.

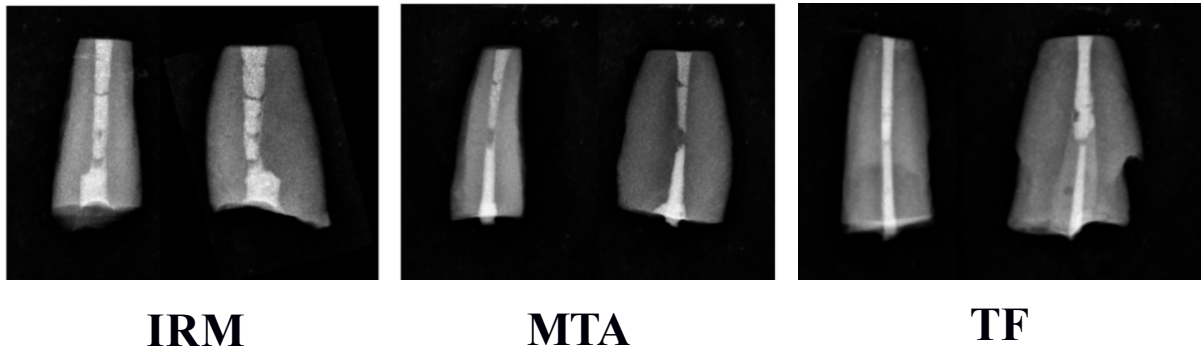


Fig. 18 : Clichés radiographiques (sens mésio-distal et sens vestibulo-lingual) de défauts d'obturation sur 9 mm pour les trois matériaux

Il est possible de retrouver des défauts d'obturation au sein de la cavité pour les 3 matériaux (fig. 18).

	IRM	MTA	TF
n	10	9	10
Minimum	0	0	0
Maximum	7,06	5,71	4,04
Moyenne	2,03	2,29	0,66
SEM	0,71	0,71	0,41

Fig. 19 : Quantification de la surface des défauts d'obturation (% de l'aire totale) pour chaque matériau à partir des clichés radiologiques

Groupe IRM (fig. 19)

La surface totale des défauts d'obturation représente au minimum 0%, au maximum 7,06% et en moyenne 2,03 % de la surface totale de l'obturation.

Groupe MTA (fig. 19)

La surface totale des défauts d'obturation représente au minimum 0%, au maximum 5,71 % et en moyenne 2,29 % de la surface totale de l'obturation.

Groupe TF (fig. 19)

La surface totale des défauts d'obturation représente au minimum 0%, au maximum 4,04 % et en moyenne 0,66 % de la surface totale de l'obturation.

Statistiques (fig. 20) :

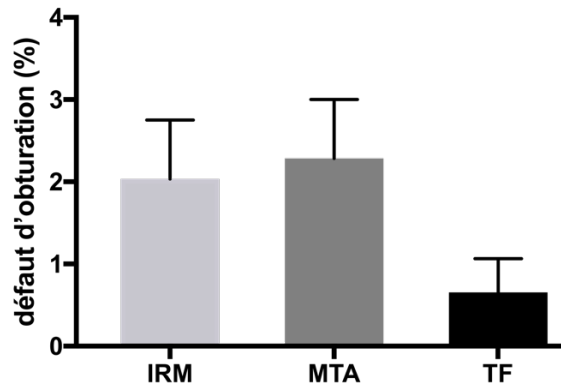


Fig. 20 : Analyse radiographique de la surface des défauts d'obturation rapportée à la surface totale de la cavité

D'après l'analyse statistique, il n'existe pas de différence significative entre les matériaux pour la surface totale des défauts d'obturation sur 9 mm ($p > 0,05$).

Analyse microscopique sur les 9 mm de la cavité apicale

Au niveau microscopique, l'obturation optimale doit être dense et homogène sur toutes les profondeurs de coupe.

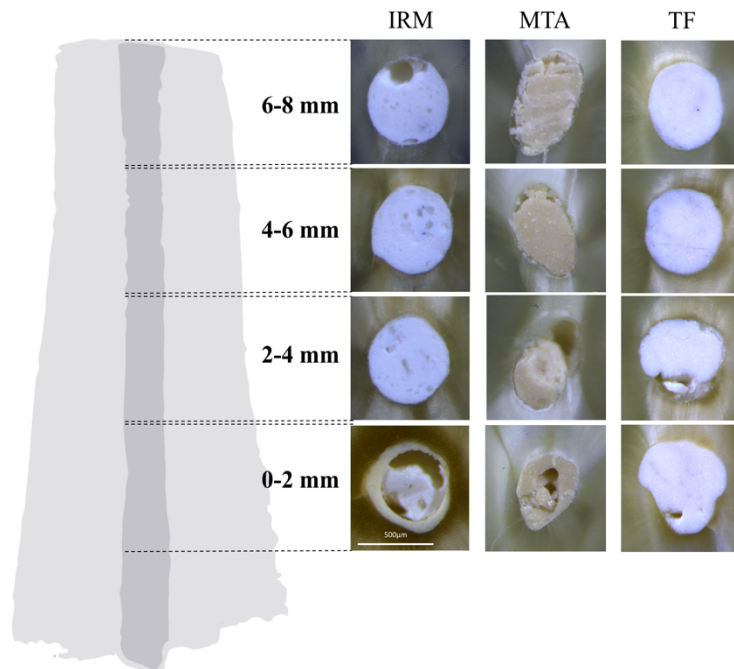


Fig. 21 : Clichés photographiques illustrant des défauts d'obturation pour les trois matériaux

Il est possible de retrouver des défauts d'obturation au sein de la cavité pour les trois matériaux (fig. 21).

	IRM	MTA	TF
n	10	9	10
Minimum	0	0	0
Maximum	10,5	11,73	3
Moyenne	1,71	1,94	0,74
SEM	1,03	1,14	0,35

Fig. 22 : Quantification des surfaces des défauts d'obturation (% de l'aire totale) pour chaque matériau à partir de clichés microscopiques

Groupe IRM (fig. 22)

La surface totale des défauts d'obturation représente au minimum 0%, au maximum 10,5% et en moyenne 1,71% de la totalité de la cavité.

Groupe MTA (fig. 22)

La surface totale des défauts d'obturation représente au minimum 0%, au maximum 11,73% et en moyenne 1,94% de la totalité de la cavité.

Groupe TF (fig. 22)

La surface totale des défauts d'obturation représente au minimum 0%, au maximum 3% et en moyenne 0,74% de la totalité de la cavité.

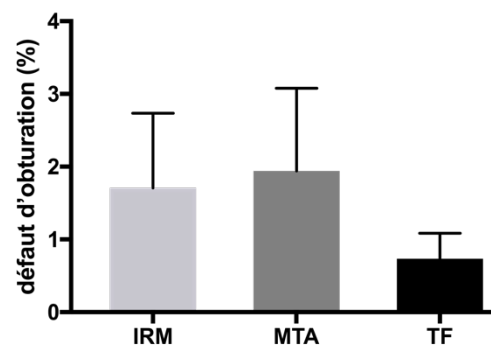


Fig. 23 : Analyse microscopique de la surface des défauts d'obturation rapportée à la surface totale de la cavité

Statistiques (fig. 23) :

Les tests statistiques montrent qu'il n'existe pas de différences significatives entre les matériaux pour la surface totale des défauts d'obturation sur 9 mm ($p > 0,05$).

Les défauts d'obturation ont été cartographiés en fonction du niveau de la coupe.

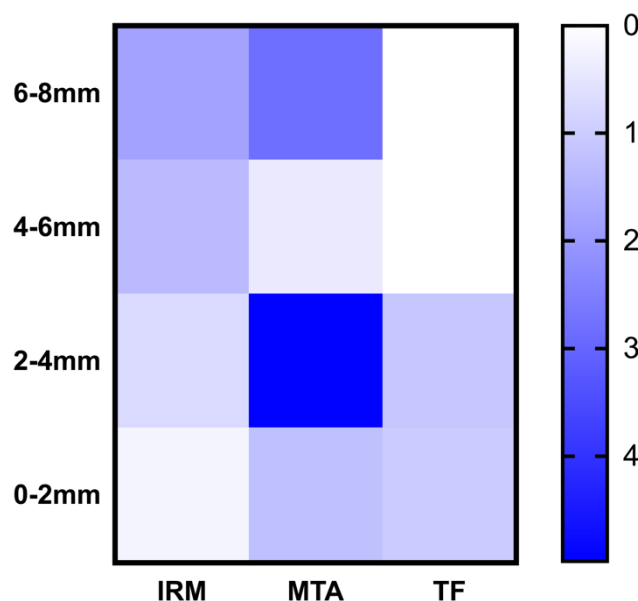


Fig. 24 : Cartographie des défauts d'obturation en fonction de la profondeur de coupe

Groupe IRM (fig. 24)

L'aire des défauts d'obturation représente au minimum 0,2% de la coupe 0-2 mm, 0,7% de la coupe 2-4 mm, 1,3% de la coupe 4-6 mm et au maximum 1,8% de la coupe 6-8 mm.

Groupe MTA (fig. 24)

Les défauts d'obturation sont répartis aléatoirement au sein de la cavité et occupent 1,2% de la coupe 0-2 mm, 5% de la coupe 2-4 mm, 0,42% de la coupe 4-6 mm et 2,8% de la coupe 6-8 mm.

Groupe TF (fig. 24)

Les défauts d'obturation se situent sur les 4 premiers millimètres et occupent 1,10% des coupes 0-2 mm et 2-4 mm et 0% des coupes 4-6 mm et 6-8 mm.

Analyse microscopique sur les 4 derniers millimètres de la cavité apicale

Pour garantir une étanchéité optimale de la cavité apicale obturée, les 4 derniers millimètres de l'obturation doivent être exempt de tout défaut d'obturation.

	IRM	MTA	TF
n	10	9	10
Minimum	0	0	0
Maximum	9,74	15,96	0
Moyenne	1,73	2,44	0
SEM	1,11	1,72	0

Fig. 25 : Quantification de la surface des défauts d'obturation sur les 4 derniers millimètres

Groupe IRM (fig. 25)

L'aire des défauts d'obturation sur les 4 derniers millimètres représente au minimum 0% de l'aire totale et au maximum 9,74%.

Groupe MTA (fig. 25)

L'aire des défauts d'obturation sur les 4 derniers millimètres représente au minimum 0% de l'aire totale et au maximum 15,96%.

Groupe TF (fig. 25)

Il n'y a pas de défaut d'obturation sur les 4 derniers millimètres

Statistiques (fig. 26) :

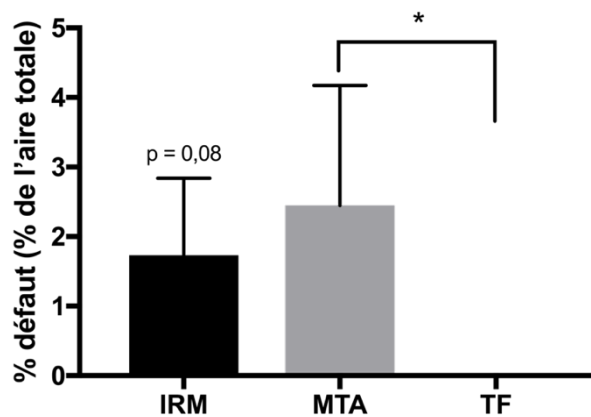


Fig. 26 : Taux moyen de défauts d'obturation sur les 4 derniers millimètres de la cavité. Analyse de la significativité obtenue à l'aide du test de Mann-Whitney * : $p < 0,05$

L'analyse statistique montre une différence significative entre le MTA et le TF pour la surface des défauts d'obturation sur les 4 derniers millimètres.

Comparaison radiographie vs coupe

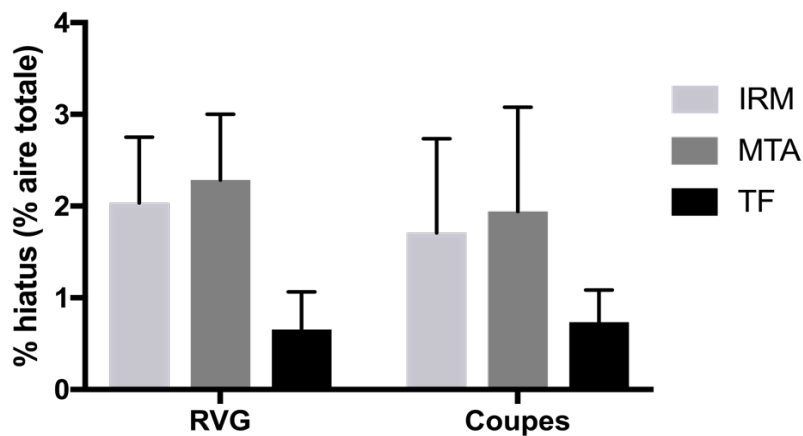


Fig. 27 : Analyse de la surface des défauts d'obturation (%) pour chaque matériau, à partir de clichés radiographiques (RVG) et de clichés photographiques (Coupes)

L'analyse montre que, quelle que soit la source des images (radiographie ou photographie), les résultats sont comparables.

Groupe IRM (fig. 27)

La surface des défauts d'obturation représente en moyenne 2,03 % pour les RVG et 1,71% pour les coupes.

Groupe MTA (fig. 27)

La surface des défauts d'obturation représente en moyenne 2,29 % pour les RVG et 1,94 % pour les coupes.

Groupe TF (fig. 27)

La surface des défauts d'obturation représente en moyenne 0,66 % pour les RVG et 0,74% pour les coupes.

3.3 Discussion

La manipulation et l'étanchéité sont les propriétés essentielles du matériau d'obturation rétrograde pour garantir la réussite de la micro-chirurgie apicale. Les études comparant ces 3 matériaux s'intéressent peu aux paramètres de manipulation mais plutôt à la biocompatibilité, la bioactivité et l'étanchéité à long terme (54, 108, 109, 116-119).

Nos expérimentations démontrent que le temps de manipulation est influencé par le matériau utilisé et non par le manipulateur. L'IRM[®] et le MTA Caps[®] ont significativement un temps de manipulation plus important que celui du TotalFill[®]. Ces différences peuvent être expliquées par des difficultés de manipulation pour l'IRM[®] et le MTA[®] dues à la consistance et au temps de prise du matériau.

L'IRM[®] est décrit comme dépendant du rapport poudre/liquide et sensible à la température et à l'humidité (88, 120, 121). La préparation du mélange est fortement influencée par le respect des doses et la spatulation. Celles-ci peuvent aboutir à un mélange soit trop fluide, empêchant le matériau d'être foulé efficacement au sein de la cavité ou au contraire trop sec, perturbant le temps de travail pour obturer des longueurs de 9 mm. La température-dépendance de l'IRM[®] fait qu'il est nécessaire de réfrigérer les produits au préalable afin de retarder la prise. Sa sensibilité à l'humidité rend le séchage de la cavité obligatoire pour ne pas diluer le mélange. Ces données, confirmées par l'expérimentation, expliquent en partie la présence de défauts d'obturation sur les derniers millimètres d'obturation car la prise rapide du mélange empêche un compactage correct.

Le MTA Caps[®], est un matériau moins sensible à l'environnement mais pose des problèmes de manipulation en raison de sa consistance « sable mouillé » (99). Après activation de la capsule pré-dosée, le mélange peut être introduit dans la cavité à l'aide de l'applicateur conçu à cet effet comme indiqué par le fournisseur. L'expérimentation a démontré que l'applicateur n'était pas adapté pour des cavités rétrogrades et qu'un temps d'attente d'au moins une minute était nécessaire avant de déposer le matériau sans risquer de le refouler le long des parois de la cavité. Il est indispensable d'utiliser un porte ciment pour réaliser des carottes de matériau pour les fouler successivement à l'intérieur de la cavité. Le porte ciment doit respecter l'axe de la cavité pour éviter tout débordement et perte de temps. Les contraintes de manipulation ainsi que le du temps de prise difficile à gérer du MTA expliquent pourquoi les défauts d'obturations se retrouvent aléatoirement sur l'ensemble de la cavité.

Le TotalFill[®] BC RRM Putty est un mastic condensable pré-mélangé de consistance malléable le rendant extrêmement facile à manipuler et à insérer. Sa formulation « prêt à l'emploi » offre un gain de temps significatif d'environ 1 minute à 3 minutes en comparaison avec l'IRM[®] et le MTA, respectivement. Les biais de manipulations qui peuvent exister avec l'IRM[®] et le MTA (rapport poudre/liquide, spatulation, environnement) sont limités avec le TotalFill[®] ce qui facilite la reproductibilité des rétro-obturations.

En termes de manipulation, la préparation du mélange et la consistance du matériau jouent un rôle majeur dans la qualité de l'obturation. L'adaptation marginale du matériau vis-à-vis de la dentine est également un critère qui influence l'étanchéité de l'obturation. Parmi les trois matériaux testés, les analyses radiographiques et microscopiques montrent que les rétro-obturations au TotalFill[®] sur 9 mm de profondeur sont celles qui comportent le moins de défauts d'obturation. L'IRM[®] et le MTA Caps[®] peuvent également permettre d'obturer des cavités de 9 mm de profondeur, mais la présence de défauts d'obturation est supérieure. Ces résultats sont difficilement comparables car la plupart des études s'intéressent à des cavités préparées sur 3 à 6 mm. La littérature indique que l'étanchéité apicale n'est garantie qu'à partir de 3 mm d'obturation et la majorité des matériaux d'obturation reste perméable sur 1,5 mm (38, 122). Ce constat nous amène à proposer trois différentes qualités d'obturation en fonction de la localisation du ou des défauts d'obturation par rapport aux 3 derniers millimètres apicaux :

- Qualité optimale lorsque la totalité de la cavité est obturée
- Qualité satisfaisante en l'absence de défauts d'obturation sur les 3 derniers millimètres

- Qualité insatisfaisante en présence de défauts d'obturation sur les 3 derniers millimètres

Cette classification a permis d'identifier les obturations ayant la meilleure adaptation marginale sur les 4 derniers millimètres.

Les analyses montrent que les défauts d'obturation avec l'IRM[®] augmentent avec la profondeur. Ils sont majoritairement localisés sur les 4 derniers millimètres. Le court temps de prise de l'IRM[®] pourrait être la principale explication. Le matériau durci progressivement durant les 4 minutes de sa manipulation et il est alors difficile à fouler. Le changement de consistance serait donc responsable du manque de condensation sur les derniers millimètres. La participation d'une aide-opérateur peut permettre de gagner en rapidité pour fouler le matériau à la bonne consistance sur toute la longueur de la cavité.

Le MTA Caps[®] est le matériau qui a donné les résultats les plus aléatoires. La maîtrise délicate de ce matériau pourrait être une des explications de la présence de défauts d'obturation sur l'ensemble de la cavité. La consistance particulière de ce matériau ainsi que son long temps de prise ont été les plus difficiles à appréhender. Il serait intéressant de comparer ces observations avec celles d'opérateurs plus expérimentés afin de confirmer l'incidence du facteur manipulateur-dépendance du MTA Caps[®].

Les analyses microscopiques montrent que les obturations au TotalFill[®] sont denses et homogènes sur les 4 derniers millimètres de la cavité et cela de manière reproductible. L'adaptation marginale est supérieure comparée avec l'IRM[®] ou le MTA Caps[®]. Le fort pouvoir hydrophile du TotalFill[®] permet cette excellente adaptation marginale comme le souligne l'étude de Jeevani qui montre que l'étanchéité du MM-MTA[®] est inférieure à celle de l'E-RRM[®] (123). Une seule étude démontre que l'E-RRM a une capacité d'étanchéité inférieure à celle du ProRoot MTA[®] (118). D'autres observations plus nuancées montrent que l'adaptation marginale du ProRoot MTA[®] et celle de l'E-RRM sont équivalentes (107, 108, 118, 119). Les défauts d'obturation sont retrouvés à partir de 4 mm de profondeur. L'hypothèse d'un fouloir non adapté à des cavités de 9 mm (et plus) peut être avancée. Cela expliquerait le manque de condensation du matériau sur les premiers millimètres d'obturation. Il faudrait envisager de renouveler l'expérience avec des fouloirs plus longs.

Notre étude montre que les résultats des quantifications de surface sont comparables pour les deux méthodes d'imagerie. La radiographie comme la microscopie permettent une bonne évaluation de la qualité de l'obturation. Il est donc rassurant pour le praticien de pouvoir se fier à l'analyse radiologique pour établir le pronostic de la chirurgie apicale.

3.4 Conclusion

Parmi les trois matériaux testés, le TotalFill® permet d'effectuer des rétro-obturations de 9 mm de profondeur rapidement et de qualité. En seulement 3 minutes, les 4 derniers millimètres de la cavité rétrograde sont obturés de manière reproductible garantissant ainsi un bouchon d'obturation étanche. Son efficacité sur 9 mm pourrait s'améliorer avec l'expérience clinique et le développement de nouveaux fouloirs adaptés à des cavités de 9 mm de profondeur.

La facilité de manipulation de ce matériau, le temps de prise satisfaisant, ses propriétés physico-chimiques d'adhésion à la dentine et de biocompatibilité, cohérentes avec une prise en milieu buccal font des matériaux type TotalFill® Putty des matériaux prometteurs pour la micro-chirurgie endodontique.

Conclusion générale

Les principes modernes de la chirurgie endodontique, sous aides optiques avec des inserts ultrasoniques, respectent ceux de l'endodontie orthograde c'est-à-dire que l'ensemble du système canalaire peut être nettoyé, désinfecté et obturé avec un abord chirurgical. La rétro-préparation canalaire peut aujourd'hui s'étendre jusqu'au tiers coronaire permettant ainsi un assainissement plus complet et une meilleure rétention du matériau d'obturation.

Le choix du matériau d'obturation est également déterminant pour le succès de la chirurgie endodontique car son principal objectif est d'assurer un scellement étanche et durable de la section apicale. Parmi tous les matériaux commercialisés, les études *in vivo* et *in vitro* rapportent que l'IRM[®], le SuperEBA[®] et les Mineral Trioxyde Agregate sont les matériaux les plus couramment utilisés pour l'obturation rétrograde. Cependant, leur manipulation plus ou moins complexe et leur temps de prise pas toujours adapté nous oriente aujourd'hui vers l'utilisation d'une nouvelle classe de matériaux, les Root Repair Material. Cette récente famille de biocéramique présente des propriétés similaires à celles du MTA mais des propriétés physico-chimiques, dont la biocompatibilité et l'adhérence à la dentine, encore plus compatibles avec les exigences imposées par la micro-chirurgie endodontique.

Afin de pouvoir apporter au praticien une aide dans son choix de matériau d'obturation apicale, cette étude a permis de discriminer le matériau le plus intéressant pour des obturations de cavités de 9 mm entre l'IRM[®], le MTACaps[®] et le TotalFill[®] (biocéramique appartenant à la famille des RRM).

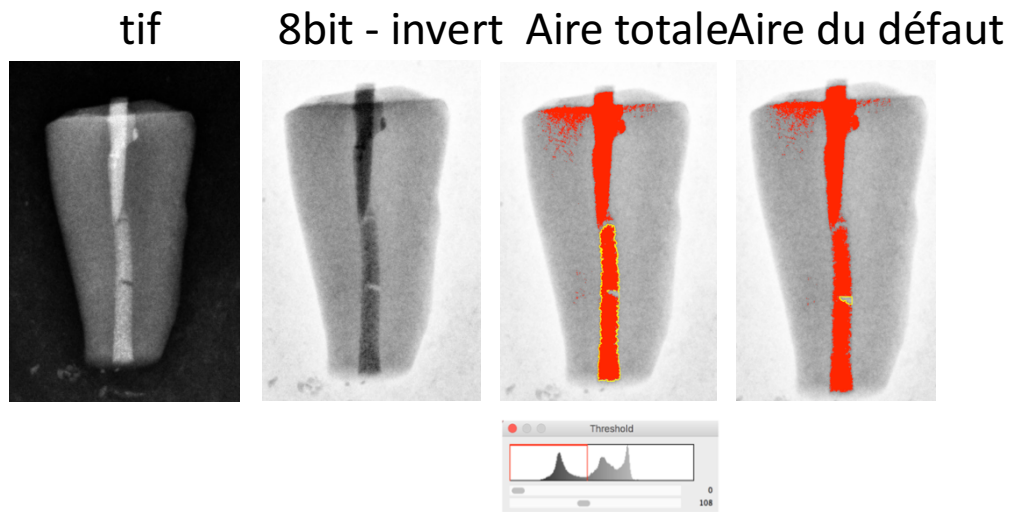
Le TotalFill[®] ressort de cette étude comme le matériau le plus adapté et le plus fiable pour obturer des cavités apicales de 9 mm de profondeur. Sa formulation prête à l'emploi, sa consistante mastic malléable ainsi que son temps de prise sont des atouts majeurs qui expliquent son excellente capacité d'adaptation marginale lors de la rétro-obturation apicale de cavités profondes.

Ce travail a démontré que les critères pouvant orienter le choix du praticien sont : la rapidité de la mise en œuvre, la consistance et le temps de prise du matériau. Mais, il faut également prendre en compte le coût du matériel et des matériaux directement répercutés sur le coût de l'intervention. Dans ce domaine le prix de vente actuel des biocéramiques est certainement encore un frein à leur utilisation systématique en micro-chirurgie endodontique.

Dans la perspective d'améliorations et d'approfondissements de cette étude, il serait intéressant de comparer les résultats obtenus avec ceux de praticiens plus expérimentés voire spécialistes en endodontie et donc de comparer l'impact de l'expérience clinique sur la qualité de la rétro-obturation.

Enfin, pour confirmer les résultats obtenus par radiographie et microscopie, des tests d'étanchéité (pénétration de colorants, migration bactérienne...) ainsi que d'adaptation marginale (microscopie électronique à balayage, micro-scanner) devront être réalisés.

Annexes



Annexe 1 : Analyse d'image radiographique à partir du logiciel ImageJ®

n	IRM			MTA			TF		
	10			9			10		
	moy	min	max	moy	min	max	moy	min	max
6-8mm	1,78	0	17,78	2,82	0	28	0	0	0
4-6mm	1,32	0	13,45	0,42	0	4	0	0	0
2-4mm	0,72	0	6,49	4,97	0	50	1,10	0	11
0-2mm	0,21	0	1,99	1,23	0	12	0,21	0	10

Annexe 2 : Analyse des défauts d'obturation en fonction de la profondeur de coupe pour chaque matériau

	IRM		MTA		TF	
	RVG	coupes	RVG	coupes	RVG	coupes
n	10		9		10	
Minimum	0	0	0	0	0	0
Maximum	7,06	10,5	5,71	11,73	4	3
Moyenne	2,03	1,71	2,29	1,94	0,66	0,74
SEM	0,72	1,03	0,71	1,14	0,41	0,35

Annexe 3 : Analyse de la surface des défauts d'obturation (%) pour chaque matériau, à partir de clichés radiographiques (RVG) et de clichés photographiques (Coupes)

Bibliographie

1. Setzer FC, Kohli MR, Shah SB, Karabucak B, Kim S. Outcome of endodontic surgery: a meta-analysis of the literature--Part 2: Comparison of endodontic microsurgical techniques with and without the use of higher magnification. *J Endod.* 2012;38(1):1-10.
2. Kim S. Principles of endodontic microsurgery. *Dent Clin North Am.* 1997;41(3):481-97.
3. Wang N, Knight K, Dao T, Friedman S. Treatment outcome in endodontics-The Toronto Study. Phases I and II: apical surgery 2004.
4. Kang M, In Jung H, Song M, Kim SY, Kim HC, Kim E. Outcome of nonsurgical retreatment and endodontic microsurgery: a meta-analysis. *Clin Oral Investig.* 2015;19(3):569-82.
5. Tsesis I, Rosen E, Schwartz-Arad D, Fuss Z. Retrospective evaluation of surgical endodontic treatment: traditional versus modern technique. *J Endod.* 2006;32(5):412-6.
6. Farzaneh M, Abitbol S, Friedman S. Treatment outcome in endodontics: the Toronto study. Phases I and II: Orthograde retreatment. *J Endod.* 2004;30(9):627-33.
7. Carr G. B. Ultrasonic root end preparation. *Dent Clin North Am.* 1997;41(3):541-54.
8. Tawil PZ, Trope M, Curran AE, Caplan DJ, Kirakozova A, Duggan DJ, et al. Periapical microsurgery: an in vivo evaluation of endodontic root-end filling materials. *J Endod.* 2009;35(3):357-62.
9. Lui JN, Khin MM, Krishnaswamy G, Chen NN. Prognostic factors relating to the outcome of endodontic microsurgery. *J Endod.* 2014;40(8):1071-6.
10. Khayat B. Tissue conservation in endodontic microsurgery. *Rev Odont Stomat.* 2008;275-86.
11. Quiniou B. Ampliation ultrasonique en chirurgie endodontique : étude expérimentale de la séquence d'inserts 3-6-9 mm. 2015.
12. Fournier P, Bouter D. Obturation biomaterials in retrograde endodontic microsurgery. *Rev Odont Stomat.* 2005;34:173-92.
13. Jonasson P, Reit C, Kvist T. A preliminary study on the technical feasibility and outcome of retrograde root canal treatment. *Int Endod J.* 2008;41(9):807-13.
14. Kim E, Song JS, Jung IY, Lee SJ, Kim S. Prospective clinical study evaluating endodontic microsurgery outcomes for cases with lesions of endodontic origin compared with cases with lesions of combined periodontal-endodontic origin. *J Endod.* 2008;34(5):546-51.
15. Tsesis I, Rosen E, Taschieri S, Telishevsky Strauss Y, Ceresoli V, Del Fabbro M. Outcomes of surgical endodontic treatment performed by a modern technique: an updated meta-analysis of the literature. *J Endod.* 2013;39(3):332-9.

16. Del Fabbro M, Corbella S, Sequeira-Byron P, Tsesis I, Rosen E, Lolato A, et al. Endodontic procedures for retreatment of periapical lesions. *Cochrane Database Syst Rev.* 2016;10:CD005511.
17. Strbac GD, Schnappauf A, Giannis K, Moritz A, Ulm C. Guided Modern Endodontic Surgery: A Novel Approach for Guided Osteotomy and Root Resection. *J Endod.* 2017;43(3):496-501.
18. Friedman S. Retrograde approaches in endodontic therapy. *Endod Dent Traumatol.* 1991;7(3):97-107.
19. Serrano-Giménez M, Sánchez-Torres A, Gay-Escoda C. Prognostic factors on periapical surgery: A systematic review. *Med Oral Patol Oral Cir Bucal.* 2015(20):715-22.
20. Fahey T, O'Connor N, Walker T, D C-S. Surgical endodontics: a review of current best practice. *Oral Surgery.* 2011(4):97-104.
21. Anitha S, Rao DS. Hemisection: A Treatment Option for an Endodontically treated Molar with Vertical Root Fracture. *J Contemp Dent Pract.* 2015;16(2):163-5.
22. Van Nieuwenhuysen JP, Aouar M, D'Hoore W. Retreatment or radiographic monitoring in endodontics. *Int Endod J.* 1994;27(2):75-81.
23. Setzer FC, Shah SB, Kohli MR, Karabucak B, Kim S. Outcome of endodontic surgery: a meta-analysis of the literature--part 1: Comparison of traditional root-end surgery and endodontic microsurgery. *J Endod.* 2010;36(11):1757-65.
24. Evans GE, Bishop K, Renton T. Update of guidelines for surgical endodontics - the position after ten years. *Br Dent J.* 2012;212(10):497-8.
25. Taschieri S, Weinstein T, Tsesis I, Bortolin M, Del Fabbro M. Magnifying loupes versus surgical microscope in endodontic surgery: a four-year retrospective study. *Aust Endod J.* 2013;39(2):78-80.
26. Mallet JP, Deveaux E. Aides visuelles en endodontie. *Endodontie.* 2012;21:451-70.
27. Carr GB, Murgel CA. The use of the operating microscope in endodontics. *Dent Clin North Am.* 2010;54(2):191-214.
28. Kim D, Ku H, Nam T, Yoon TC, Lee CY, Kim E. Influence of Size and Volume of Periapical Lesions on the Outcome of Endodontic Microsurgery: 3-Dimensional Analysis Using Cone-beam Computed Tomography. *J Endod.* 2016;42(8):1196-201.
29. Carr G. B. Microscopes in endodontics. *J Calif Dent Assoc.* 1992;20(11):55-61.
30. Carr G. B. Advanced techniques and visual enhancement for endodontic surgery. *Endod Rep.* 1992;7:6-9.
31. Kim S. Modern endodontic practice: instruments and techniques. *Dent Clin North Am.* 2004;48(1):1-9.
32. Von Arx T, Walker WA. Microsurgical instruments for root- end cavity preparation following apicoectomy: a literature review. *Endod Dent Traumatol.* 2000;16:47-62.

33. Kim S, Kratchman S. Modern endodontic surgery concepts and practice: a review. *J Endod.* 2006;32(7):601-23.
34. Carr G. B. Common errors in periradicular surgery. *Endod Rep.* 1993;8(1):12-8.
35. Rosales-Leal JI, Olmedo-Gaya V, Vallecillo-Capilla M, Luna-del Castillo JD. Influence of cavity preparation technique (rotary vs. ultrasonic) on microleakage and marginal fit of six end-root filling materials. *Med Oral Patol Oral Cir Bucal.* 2011;16(2):185-9.
36. Wuchenich G, Meadows D, Torabinejad M. A comparison between two root end preparation techniques in human cadavers. *J Endod.* 1994;20(6):279-82.
37. Peters C.I., Peters O.A., Barbakow F. An in vitro study comparing root-end cavities prepared by diamond-coated and stainless steel ultrasonic retrotips. *Int Endod J.* 2001;34(2):142-8.
38. Khayat B, Michonneau J. Chirurgie endodontique ou endodontie chirurgicale ? *L'information Dentaire.* 2006;26:1523-7.
39. Shearer J, McManners J. Comparison between the use of an ultrasonic tip and a microhead handpiece in periradicular surgery: a prospective randomised trial. *Br J Oral Maxillofac Surg.* 2009;47(5):386-8.
40. Calzonetti KJ, Iwanowski T, Komorowski R, Friedman S. Ultrasonic root end cavity preparation assessed by an in situ impression technique. *Oral Surgery, Oral Medicine, Oral Pathology, Oral Radiology, and Endodontology.* 1998;85(2):210-5.
41. Rainwater A, Jeansonne BG, Sarkar N. Effect of ultrasonic root-end preparation on microcrack formation and leakage. *J Endod.* 2000;26(2):72_5.
42. Tawil PZ. Periapical Microsurgery: Can Ultrasonic Root-end Preparations Clinically Create or Propagate Dentinal Defects? *J Endod.* 2016;42(10):1472-5.
43. Arens DE, Torabinejad M. *Practical Lessons in Endodontic Surgery.* Quintessence 1998:224.
44. Velvart P. Papilla base incision: a new approach to recession-free healing of the interdental papilla after endodontic surgery. *Int Endod J.* 2002;35(5):453-60.
45. Floratos S, Kim S. Modern Endodontic Microsurgery Concepts: A Clinical Update. *Dent Clin North Am.* 2017;61(1):81-91.
46. von Arx T, Salvi GE. Incision techniques and flap designs for apical surgery in the anterior maxilla. *Eur J Esthet Dent.* 2008;3(2):110-26.
47. Velvart P., Peters C.I. Soft tissue management in endodontic surgery. *J Endod* 2005;31(1):4-16.
48. Kim MY, Lin J, White R, Niederman R. Benchmarking the endodontic literature on MEDLINE. *J Endod.* 2001;27(7):470-3.

49. R.A. Rubinstein, S. Kim. Short-term observation of the results of endodontic surgery with the use of a surgical operation microscope and Super-BA as root-end filling material. *J Endod.* 1999;25(1):43-8.
50. Floratos S, Kim S. Modern Endodontic Microsurgery Concepts. *Dental Clinics of North America.* 2017;61(1):81-91.
51. Vickers FJ, Baumgartner JC, Marshall G. Hemostatic efficacy and cardiovascular effects of agents used during endodontic surgery. *J Endod.* 2004;28:322-23.
52. Jeansonne BG, Boggs WS, RR L. Ferric sulfate hemostasis : effect on osseous wound healing. I. Left in situ for maximum exposure. *J Endod.* 1993;19:170-73.
53. Jeansonne BG, Boggs WS, Lemon RR. Ferric sulfate hemostasis : effect on osseous wound healing. II. *J Endod.* 1993;19:174-76.
54. Wang Z. Bioceramic materials in endodontics. *Endodontic Topics.* 2015;32:3-30.
55. Lee ES. A new mineral trioxide aggregate root-end filling technique. *J Endod.* 2000;26(12):764-5.
56. Kim S., Pecora G., Rubinstein R.A., Dorcher-Kim J. Retrofilling materials and techniques. *Colour Atlas Microsurg Endodont*
57. Zuolo ML, Ferreira MO, Gutmann JL. Prognosis in periradicular surgery: a clinical prospective study. *Int Endod J.* 2000;33(2):91-8.
58. Witherspoon DE, Gutmann JL. Analysis of the healing response to gutta-percha and Diaket when used as root-end filling materials in periradicular surgery. *Int Endod J.* 2000;33(1):37-45.
59. Waechter R, Obsegesser H. [The first clinical experiences with the root canal filling drug diaket]. *Zahnarztl Welt.* 1953;8(18):442-4.
60. Gartner AH, Dorn SO. Advances in endodontic surgery. *Dent Clin North Am.* 1992;36(2):357-78.
61. Tsesis I, Faivishevsky V, Kfir A, Rosen E. Outcome of surgical endodontic treatment performed by a modern technique: a meta-analysis of literature. *J Endod.* 2009;35(11):1505-11.
62. Bruce GR, McDonald NJ, Sydiskis RJ. Cytotoxicity of retrofill materials. *J Endod.* 1993;19(6):288-92.
63. Torabinejad M, Hong CU, Pitt Ford TR, Kettering JD. Cytotoxicity of four root end filling materials. *J Endod.* 1995;21(10):489-92.
64. Keiser K, Johnson CC, Tipton DA. Cytotoxicity of mineral trioxide aggregate using human periodontal ligament fibroblasts. *J Endod.* 2000;26(5):288-91.
65. Starkey DL, Anderson RW, Pashley DH. An evaluation of the effect of methylene blue dye pH on apical leakage. *J Endod.* 1993;19(9):435-9.

66. Mangin C, Yesilsoy C, Nissan R, Stevens R. The comparative sealing ability of hydroxyapatite cement, mineral trioxide aggregate, and super ethoxybenzoic acid as root-end filling materials. *J Endod.* 2003;29(4):261-4.
67. Wu MK, Wesselink PR. Endodontic leakage studies reconsidered. Part I. Methodology, application and relevance. *Int Endod J.* 1993;26(1):37-43.
68. Torabinejad M, Parirokh M. Mineral trioxide aggregate: a comprehensive literature review--part II: leakage and biocompatibility investigations. *J Endod.* 2010;36(2):190-202.
69. Torabinejad M, Corr R, Handysides R, Shabahang S. Outcomes of nonsurgical retreatment and endodontic surgery: a systematic review. *J Endod.* 2009;35(7):930-7.
70. Rahbaran S, Gilthorpe MS, Harrison SD, Gulabivala K. Comparison of clinical outcome of periapical surgery in endodontic and oral surgery units of a teaching dental hospital: a retrospective study. *Oral Surg Oral Med Oral Pathol Oral Radiol Endod.* 2001;91(6):700-9.
71. Alley BS, Kitchens GG, Alley LW, Eleazer PD. A comparison of survival of teeth following endodontic treatment performed by general dentists or by specialists. *Oral Surg Oral Med Oral Pathol Oral Radiol Endod.* 2004;98(1):115-8.
72. Torabinejad M, Lee SJ, Hong CU. Apical marginal adaptation of orthograde and retrograde root end fillings: a dye leakage and scanning electron microscopic study. *J Endod.* 1994;20(8):402-7.
73. Ford TR, Rhodes JS. Root canal retreatment: 2. Practical solutions. *Dent Update.* 2004;31(2):97-102.
74. Fogel HM, Peikoff MD. Microleakage of root-end filling materials. *J Endod.* 2001;27(7):456-8.
75. Chong BS, Ford TR, Wilson RF. Radiological assessment of the effects of potential root-end filling materials on healing after endodontic surgery. *Endod Dent Traumatol.* 1997;13(4):176-9.
76. Santoro V, Lozito P, De Donno A, Grassi FG, Introna F. Extrusion of Endodontic Filling Materials: Medico-Legal Aspects. Two Cases. *Open Dent J.* 2009(3):68-73.
77. Baek SH, Plenck H, Jr., Kim S. Periapical tissue responses and cementum regeneration with amalgam, SuperEBA, and MTA as root-end filling materials. *J Endod.* 2005;31(6):444-9.
78. Sauveur G, Sobel M, Boucher Y. Utilization of gutta-percha for retrograde root fillings. *Endod Dent Traumatol.* 2000;16(3):128-31.
79. Walivaara DA, Abrahamsson P, Isaksson S, Salata LA, Sennerby L, Dahlin C. Periapical tissue response after use of intermediate restorative material, gutta-percha, reinforced zinc oxide cement, and mineral trioxide aggregate as retrograde root-end filling materials: a histologic study in dogs. *J Oral Maxillofac Surg.* 2012;70(9):2041-7.
80. Saxena P, Gupta SK, Newaskar V. Biocompatibility of root-end filling materials: recent update. *Restor Dent Endod.* 2013;38(3):119-27.

81. Divya J, Deepak R, Medhavi S, Dileep S, Hanisha D. Contemporary diagnostic aids in endodontics. *Journal of Evolution of Medical and Dental Sciences*. 2014;3(6):1526-35.
82. Trope M, Lost C, Schmitz HJ, Friedman S. Healing of apical periodontitis in dogs after apicoectomy and retrofilling with various filling materials. *Oral Surg Oral Med Oral Pathol Oral Radiol Endod*. 1996;81(2):221-8.
83. Dorn SO, Gartner AH. Retrograde filling materials: a retrospective success-failure study of amalgam, EBA, and IRM. *J Endod*. 1990;16(8):391-3.
84. Satoh K, Sakagami H, Yokoe I, Kochi M, Fujisawa S. Interaction between eugenol-related compounds and radicals. *Anticancer Res*. 1998;18(1A):425-8.
85. Civjan S, Huget EF, Wolfhard G, Waddell LS. Characterization of zinc oxide-eugenol cements reinforced with acrylic resin. *J Dent Res*. 1972;51(1):107-14.
86. Ford TR, Torabinejad M, McKendry DJ, Hong CU, Kariyawasam SP. Use of mineral trioxide aggregate for repair of furcal perforations. *Oral Surg Oral Med Oral Pathol Oral Radiol Endod*. 1995;79(6):756-63.
87. Oynick J, Oynick T. A study of a new material for retrograde fillings. *J Endod*. 1978;4(7):203-6.
88. Walivaara DA, Abrahamsson P, Fogelin M, Isaksson S. Super-EBA and IRM as root-end fillings in periapical surgery with ultrasonic preparation: a prospective randomized clinical study of 206 consecutive teeth. *Oral Surg Oral Med Oral Pathol Oral Radiol Endod*. 2011;112(2):258-63.
89. Zhu Q, Safavi KE, Spangberg LS. Cytotoxic evaluation of root-end filling materials in cultures of human osteoblast-like cells and periodontal ligament cells. *J Endod*. 1999;25(6):410-2.
90. Adamo HL, Buruiana R, Schertzer L, Boylan RJ. A comparison of MTA, Super-EBA, composite and amalgam as root-end filling materials using a bacterial microleakage model. *Int Endod J*. 1999;32(3):197-203.
91. Torabinejad M, Higa RK, McKendry DJ, Pitt Ford TR. Dye leakage of four root end filling materials: effects of blood contamination. *J Endod*. 1994;20(4):159-63.
92. Tang HM, Torabinejad M, Kettering JD. Leakage evaluation of root end filling materials using endotoxin. *J Endod*. 2002;28(1):5-7.
93. Rubinstein RA, Kim S. Long-term follow-up of cases considered healed one year after apical microsurgery. *J Endod*. 2002;28(5):378-83.
94. Parirokh M, Torabinejad M. Mineral trioxide aggregate: a comprehensive literature review--Part I: chemical, physical, and antibacterial properties. *J Endod*. 2010;36(1):16-27.
95. Koch K, Brave D, Nasseh AA. A review of bioceramic technology in endodontics *Roots*. 2012;4:6-12.
96. Gandolfi MG, Taddei P, Tinti A, Prati C. Apatite-forming ability (bioactivity) of ProRoot MTA. *Int Endod J*. 2010;43(10):917-29.

97. Saunders WP. A prospective clinical study of periradicular surgery using mineral trioxide aggregate as a root-end filling. *J Endod.* 2008;34(6):660-5.
98. Regan JD, Gutmann JL, Witherspoon DE. Comparison of Diaket and MTA when used as root-end filling materials to support regeneration of the periradicular tissues. *Int Endod J.* 2002;35(10):840-7.
99. Torabinejad M, Watson TF, Pitt Ford TR. Sealing ability of a mineral trioxide aggregate when used as a root end filling material. *J Endod.* 1993;19(12):591-5.
100. Camilleri J. Investigation of Biodentine as dentine replacement material. *J Dent.* 2013;41(7):600-10.
101. Lee BN, Lee KN, Koh JT, Min KS, Chang HS, Hwang IN, et al. Effects of 3 endodontic bioactive cements on osteogenic differentiation in mesenchymal stem cells. *J Endod.* 2014;40(8):1217-22.
102. Laurent P, Camps J, De Meo M, Dejou J, About I. Induction of specific cell responses to a Ca(3)SiO(5)-based posterior restorative material. *Dent Mater.* 2008;24(11):1486-94.
103. Dammaschke T, Stratmann U, Fischer RJ, Sagheri D, Schafer E. Proliferation of rat molar pulp cells after direct pulp capping with dentine adhesive and calcium hydroxide. *Clin Oral Investig.* 2011;15(4):577-87.
104. Caron G, Azerad J, Faure MO, Machtou P, Boucher Y. Use of a new retrograde filling material (Biodentine) for endodontic surgery: two case reports. *Int J Oral Sci.* 2014;6(4):250-3.
105. Camilleri J, Sorrentino F, Damidot D. Investigation of the hydration and bioactivity of radiopacified tricalcium silicate cement, Biodentine and MTA Angelus. *Dent Mater.* 2013;29(5):580-93.
106. Shinbori N, Grama AM, Patel Y, Woodmansey K, He J. Clinical outcome of endodontic microsurgery that uses EndoSequence BC root repair material as the root-end filling material. *J Endod.* 2015;41(5):607-12.
107. Nair U, Ghattas S, Saber M, Natera M, Walker C, Pileggi R. A comparative evaluation of the sealing ability of 2 root-end filling materials: an in vitro leakage study using *Enterococcus faecalis*. *Oral Surg Oral Med Oral Pathol Oral Radiol Endod.* 2011;112(2):e74-7.
108. Shokouhinejad N, Nekoofar MH, Ashoftehyazdi K, Zahraee S, Khoshkhounejad M. Marginal adaptation of new bioceramic materials and mineral trioxide aggregate: a scanning electron microscopy study. *Iran Endod J.* 2014;9(2):144-8.
109. Ma J, Shen Y, Stojicic S, Haapasalo M. Biocompatibility of two novel root repair materials. *J Endod.* 2011;37(6):793-8.
110. Alanezi AZ, Jiang J, Safavi KE, Spangberg LS, Zhu Q. Cytotoxicity evaluation of endosequence root repair material. *Oral Surg Oral Med Oral Pathol Oral Radiol Endod.* 2010;109(3):e122-5.

111. Hirschman WR, Wheeler MA, Bringas JS, Hoen MM. Cytotoxicity comparison of three current direct pulp-capping agents with a new bioceramic root repair putty. *J Endod.* 2012;38(3):385-8.
112. Nagas E, Uyanik MO, Eymirli A, Cehreli ZC, Vallittu PK, Lassila LV, et al. Dentin moisture conditions affect the adhesion of root canal sealers. *J Endod.* 2012;38(2):240-4.
113. Damas BA, Wheeler MA, Bringas JS, Hoen MM. Cytotoxicity comparison of mineral trioxide aggregates and EndoSequence bioceramic root repair materials. *J Endod.* 2011;37(3):372-5.
114. Lovato KF, Sedgley CM. Antibacterial activity of endosequence root repair material and proroot MTA against clinical isolates of *Enterococcus faecalis*. *J Endod.* 2011;37(11):1542-6.
115. El Sayed M, Saeed M. In vitro comparative study of sealing ability of Diadent BioAggregate and other root-end filling materials. *J Conserv Dent.* 2012;15(3):249-52.
116. Zhou W, Zheng Q, Tan X, Song D, Zhang L, Huang D. Comparison of Mineral Trioxide Aggregate and iRoot BP Plus Root Repair Material as Root-end Filling Materials in Endodontic Microsurgery: A Prospective Randomized Controlled Study. *J Endod.* 2017;43(1):1-6.
117. Jeevani E, Jayaprakash T, Bolla N, Vemuri S, Sunil CR, Kalluru RS. "Evaluation of sealing ability of MM-MTA, Endosequence, and biodentine as furcation repair materials: UV spectrophotometric analysis". *J Conserv Dent.* 2014;17(4):340-3.
118. Hirschberg CS, Patel NS, Patel LM, Kadouri DE, Hartwell GR. Comparison of sealing ability of MTA and EndoSequence Bioceramic Root Repair Material: a bacterial leakage study. *Quintessence Int.* 2013;44(5):e157-62.
119. Antunes HS, Gominho LF, Andrade-Junior CV, Dessaune-Neto N, Alves FR, Rocas IN, et al. Sealing ability of two root-end filling materials in a bacterial nutrient leakage model. *Int Endod J.* 2016;49(10):960-5.
120. Lindeboom JA, Frenken JW, Kroon FH, van den Akker HP. A comparative prospective randomized clinical study of MTA and IRM as root-end filling materials in single-rooted teeth in endodontic surgery. *Oral Surg Oral Med Oral Pathol Oral Radiol Endod.* 2005;100(4):495-500.
121. Chong BS, Pitt Ford TR, Hudson MB. A prospective clinical study of Mineral Trioxide Aggregate and IRM when used as root-end filling materials in endodontic surgery. *Int Endod J.* 2003;36(8):520-6.
122. Wang N, Knight K, Dao T, Friedman S. Treatment outcome in endodontics-The Toronto Study. Phases I and II: apical surgery. *J Endod.* 2004;30(11):751-61.
123. Grech L, Mallia J, Camilleri J. Characterization of set intermediate restorative material, Biodentine, bioaggregate and a prototype calcium silicate cement for use as root-end-filling. *Int Endod J.* 2013;46(7):632-41.

Endodontie

**OBTURATION CANALAIRE TOTALE PAR VOIE
RETROGRADE : ETUDE EXPERIMENTALE DE
L'UTILISATION DES INSERTS 3 6 9 MM**

Résumé :

L'augmentation des taux de succès de l'endodontie chirurgicale est la conséquence d'innovations aboutissant à l'apparition d'inserts ultrasonores chirurgicaux, de microscopes opératoires et le développement de nouveaux matériaux. L'objectif principal de toutes procédures endodontiques est d'obtenir un joint d'étanchéité hermétique entre le périapex et la section apicale. De nombreux matériaux ont été suggérés pour l'obturation radiculaire. Ce travail a permis d'étudier l'obturation rétrograde de cavités apicales profondes de 9 mm et de discriminer le matériau le plus prometteur pour y parvenir entre l'IRM[®], le MTA[®] Caps et le Total Fill[®].

Mots clés :

Micro-chirurgie endodontique ; Inserts Ultrasoniques ; Matériaux de rétro-obturation ; IRM ; MTA ; TotalFill

**TOTAL RETROGRADE OBTURATION :
EXPERIMENTAL STUDY USING 3 6 9 MM TIPS**

Summary :

The increase of the success rate endodontic surgery is the result of innovative solutions leading to the emergence of surgery ultrasonic tips, operating microscope and the development of new materials. The main goal of all endodontic process is to ensure hermetic sealing between the periapex and the apical section. Many materials have been performed for the radicular obturation. This work allows to study the retrograde obturation of 9 mm deep apical cavities and to discriminate the most promote materials between IRM[®], MTA[®] Caps and le Total Fill[®].

Keywords :

Endodontic microsurgery ; Ultrasonic tips ; Root-end filling material ; IRM ; MTA ; TotalFill

Université de Bordeaux – Collège des Sciences de la Santé
UFR des Sciences Odontologiques
16-20 Cours de la Marne
33082 BORDEAUX CEDEX