



HAL
open science

Les dermatophytoses : prise en charge et cas des dermatophytoses invasives

Céryma Habachou

► **To cite this version:**

Céryma Habachou. Les dermatophytoses : prise en charge et cas des dermatophytoses invasives. Sciences pharmaceutiques. 2017. dumas-01566032

HAL Id: dumas-01566032

<https://dumas.ccsd.cnrs.fr/dumas-01566032>

Submitted on 20 Jul 2017

HAL is a multi-disciplinary open access archive for the deposit and dissemination of scientific research documents, whether they are published or not. The documents may come from teaching and research institutions in France or abroad, or from public or private research centers.

L'archive ouverte pluridisciplinaire **HAL**, est destinée au dépôt et à la diffusion de documents scientifiques de niveau recherche, publiés ou non, émanant des établissements d'enseignement et de recherche français ou étrangers, des laboratoires publics ou privés.

UNIVERSITE DE CAEN NORMANDIE

ANNEE 2016/2017

U.F.R. DES SCIENCES PHARMACEUTIQUES

THESE POUR LE DIPLOME D'ETAT DE DOCTEUR EN PHARMACIE

PRESENTEE PAR **HABACHOU Céryma Tassadit**

SUJET :

**Les dermatophytoses : prise en charge et cas des dermatophytoses
invasives.**

SOUTENUE PUBLIQUEMENT LE : 03 JUILLET 2017

JURY :

PRESIDENT DU JURY : **Pr. P.DALLEMAGNE**
DIRECTRICE DE THESE : **Dr. M.N'DIAYE**
EXAMINATEUR : **Dr. L.DELARUE**, pharmacien d'officine

ENSEIGNANTS PAR DEPARTEMENT D'ENSEIGNEMENT

Département de Biochimie et Toxicologie

Pr François Sichel

Dr Véronique André, MCU - HDR
Dr Christophe Denoyelle, MCU
Dr Sophie Krieger, MCU
Dr Pierre Lebailly, MCU - H DR
Dr Mathilde Lechevrel, MCU - HDR
Dr Monique N'Diaye, MCU
Dr Marie Villedieu, MCU

Département de Biodiversité-Santé, Microbiologie, Biotechnologies

Pr David Garon

Dr Anne Dhalluin, MCU
Dr Philippe Eldin De Pécou las, MCU - HD R
Pr Jean-Christophe Giard
Dr Monique N'Diaye, MCU
Dr Jean-Philippe Rioult, MCU

Département de Biophysique et Modélisation Moléculaire

Pr Ronan Bureau

Dr Alban Lepailleur, MCU
Pr Jana de Oliveira Santos

Département de Chimie Minérale et Chimie Analytique

Pr Raphaël Delépée

Dr Thomas Cailly, MCU-HDR
Dr Catherine Laporte-Wojcik, MCU
Dr Ivannah Pottier, MCU
Dr Virginie Prévost, MCU-H DR
Dr Marc Since, MCU

Département de Chimie Organique, Chimie Thérapeutique et Chimie de L'Environnement

Pr Patrick Dallemagne

Pr Frédéric Fabis
Dr Maria Pereira-Rosenfeld , MCU
Pr Christophe Rochais
Dr Anne-Sophie Voisin-Chir et, MCU-HDR

Département de Pharmacie clinique et Sémiopathologie

Dr Guillaume Saint-Lorant, PAST

Département de Pharmacie Galénique

Pr Aurélie Malzert-Fréon

Dr Anne-Claire Groo, MCU

Département de Pharmacognosie

Pr Valérie Collot

Dr Jérôme Quintin, MCU

Département de Physiologie et Pharmacologie

Pr Michel Boulouard

Dr Valentine Bouet, MCU - HDR

Pr François Dauphin

Pr Thomas Fréret

Dr Eleni Paizanis, MCU

Pr Pascale Schumann-Bard

REMERCIEMENTS :

- A Mr le Professeur Patrick DALLEMAGNE, pour m'avoir fait l'honneur de présider ce jury et pour toute l'attention qu'il m'a accordée.
- A Mme Monique N'DIYAE, pour toute l'aide qu'elle m'a apportée, tout le temps qu'elle m'a consacré, tous les conseils qu'elle m'a donnés, et pour toute la disponibilité dont elle a fait preuve.
- A Mme LANTERNIER Fanny, pour toute l'aide qu'elle m'a apportée, ses conseils et toute la disponibilité dont elle a fait preuve.
- A Mme Lucie DELARUE, Merci de m'avoir accompagnée et soutenue tout au long de nos années d'études et je suis heureuse de te compter parmi mes amis aujourd'hui. Merci d'accepter d'être membre de ce jury...et pour tous tes conseils !
- A mes parents pour tout ce qu'ils m'ont apporté et leur soutien inconditionnel.
- A ma sœur qui me subit depuis bientôt 25 ans...même à l'autre bout de la Terre! You are the best sister someone could ever have!
- A vous mes ami(e)s,

Les anciens (Aline, Marlene, Mathilde, Laure, Grégoire, Thibaut), Les Pharmas (Pepette, Valoulou, Leslich, Youpi, Rainrain, Kiki, Agnes, Zezette, Dibon, Binomedelalose, les copains internats et officinaux), Les copains des îles (Koko, Mel, Stef, les Charafouture, Meggie !..), Les Caennais (Coralie, Angelaik, Elo, Marie-myrtouch...)... et tous les autres que j'aurais pu oublier (sorry je vous aime quand même !)...Merci pour les fous rires, les potins, votre soutien mais surtout votre bienveillance ! «hashtag *Tropdelove* »

SOMMAIRE

| | |
|---|----|
| 1. INTRODUCTION | 11 |
| 1.1. STRUCTURE DU CHAMPIGNON : | 12 |
| 1.2. CLASSIFICATION : | 14 |
| a) L'histoire de la classification : les dermatophytes en quelques dates | 14 |
| 1.3. DEVELOPPEMENT : | 15 |
| 1.4. REPRODUCTION : | 16 |
| a) Reproduction sexuée | 17 |
| b) Reproduction asexuée | 18 |
| 1.5. EPIDEMIOLOGIE: | 19 |
| 1.6. POUVOIR PATHOGENE : | 23 |
| 1.7. LES FACTEURS FAVORISANTS : | 23 |
| 2. CLINIQUE DES DERMATOPHYTOSES | 25 |
| 2.1. LE PARASITISME FONGIQUE PILAIRE: | 25 |
| 2.2. PHYSIOPATHOLOGIE: | 27 |
| 2.3. CLINIQUE: LES TEIGNES: | 29 |
| 2.3.1 Les teignes tondantes microsporiques ou teignes ecto-endothrix: | 29 |
| 2.3.2 Les teignes tondantes trichophytiques : | 30 |
| 2.3.3 Les teignes inflammatoires ou KERION : teignes microïdes ou mégasporiques : | 31 |
| 2.3.4 Les Sycosis: | 32 |
| 2.3.5 Les teignes faviques ou Favus: | 33 |
| 2.3.6 Les folliculites : | 34 |
| 2.4. LE PARASITISME FONGIQUE CUTANE: | 36 |
| 2.4.1 Structure de la peau | 36 |
| 2.5. PHYSIOPATHOLOGIE: | 39 |
| 2.6. CLINIQUE: | 40 |
| 2.6.1 Dermatophytose de la peau glabre : | 40 |
| 2.6.2 Intertrigo inter orteils : | 42 |
| 2.6.3 Atteinte des grands plis : | 45 |
| 2.6.4 Diagnostic différentiel: | 46 |
| 2.7. PARASITISME FONGIQUE DE L'ONGLE : ONYCHOMYCOSE: | 47 |
| 2.7.1 Structure de l'ongle : | 47 |
| 2.7.2 Physiopathologie : | 49 |
| 2.7.3 Clinique : | 51 |

| | | |
|-------|---|----|
| 2.8 | LA MALADIE DERMATOPHYTIQUE : | 54 |
| 3. | DIAGNOSTIC..... | 56 |
| 3.1 | OBSERVATION DES LESIONS : | 57 |
| 3.1.1 | Pour la peau:..... | 57 |
| 3.1.2 | Pour le cuir chevelu/poils:..... | 57 |
| 3.1.3 | Pour les ongles:..... | 58 |
| 3.2 | LE PRELEVEMENT:..... | 58 |
| 3.2.1 | Pour les lésions cutanées:..... | 59 |
| 3.2.2 | Pour le cuir chevelu:..... | 59 |
| 3.2.3 | Pour les poils:..... | 60 |
| 3.2.4 | Pour les ongles:..... | 60 |
| 3.3 | L'EXAMEN DIRECT:..... | 61 |
| 3.3.1 | Technique :..... | 61 |
| 3.3.2 | Les résultats:..... | 62 |
| 3.4 | LA MISE EN CULTURE:..... | 65 |
| 3.4.1 | L'examen macroscopique des cultures :..... | 65 |
| 3.4.2 | L'examen microscopique des cultures :..... | 66 |
| 3.5 | LES MILIEUX D'IDENTIFICATIONS:..... | 70 |
| 3.6 | L'APPORT DE LA BIOLOGIE MOLECULAIRE:..... | 71 |
| 3.7 | LE MALDI TOF (Matrix-Assisted Laser Desorption/Ionisation Time Of Flight Mass Spectrometry):..... | 72 |
| 3.8 | LES RESULTATS:..... | 73 |
| 4. | TRAITEMENT..... | 76 |
| 4.1 | CIBLE DES TRAITEMENTS :..... | 76 |
| 4.2 | LES MOLECULES:..... | 78 |
| 4.2.1 | Les antibiotiques : la Griséofulvine :..... | 78 |
| 4.2.2 | Les Azolés :..... | 79 |
| 4.2.3 | Les allylamines:..... | 85 |
| 4.2.4 | Les dérivés Morpholiniques: Amorolfine:..... | 87 |
| 4.2.5 | Les Pyridones (Hydroxypyridones):..... | 88 |
| 4.2.6 | Les Thiocarbamates:..... | 89 |
| 4.2.7 | L'avulsion chimique:..... | 89 |
| 4.2.8 | L'Iode:..... | 90 |
| 4.3 | LES INDICATIONS:..... | 90 |

| | | |
|-------|---|-----|
| 4.3.1 | Les Teignes : | 90 |
| 4.3.2 | Les atteintes cutanées : | 91 |
| 4.3.3 | Les onychomycoses : | 91 |
| 4.4 | CONSEILS A L'OFFICINE ET PRODUITS OTC (Over The Counter) : | 92 |
| 4.4.1 | Aromathérapie: | 92 |
| 4.4.2 | Traitement sans ordonnances et conseils: | 95 |
| 5. | LA MALADIE DERMATOPHYTIQUE | 98 |
| 5.1 | DEFINITION : | 98 |
| 5.2 | EPIDEMIOLOGIE : | 98 |
| 5.3 | CLINIQUE : | 99 |
| 5.4 | DIAGNOSTIC : | 100 |
| 5.5 | ASPECT GENETIQUE: DEFICIT PROT CARD9: | 101 |
| 5.5.1 | Relation dermatophyte- système immunitaire : | 102 |
| 5.5.2 | Présentation et rôle des CLR: | 103 |
| 5.5.3 | L'interaction entre les récepteurs de reconnaissance du système de l'immunité innée PRRS (Patern Recognition Receptors) et les dermatophytes: | 105 |
| 5.6 | IMPORTANCE DE LA VOIE DE SIGNALISATION SYK-CARD 9: | 109 |
| 5.7 | TRAITEMENT DE LA MALADIE DERMATOPHYTIQUE: | 110 |
| 5.8 | L'AVENIR ? : | 111 |
| 6. | CONCLUSION | 111 |
| | BIBLIOGRAPHIE | 112 |

LISTE DES ILLUSTRATIONS:

| | |
|--|----|
| Figure 1: Arbre phylogénétique..... | 11 |
| Figure 2: Schéma de la structure d'un champignon avec paroi fongique..... | 12 |
| Figure 3: N-acétylglucosamine..... | 13 |
| Figure 4: Béta-D- Glucane..... | 14 |
| Figure 5: Les deux voies de reproduction du dermatophyte :..... | 17 |
| Figure 6: <i>Tinea imbricata</i> (ou agent du TOKELAU). | 21 |
| Figure 7: Répartition géographique mondiale des espèces: <i>T. concentricum</i> , <i>T. soudanense</i> , <i>T. violaceum</i> et <i>T. tonsurans</i> | 22 |
| Figure 8: Répartition mondiale des espèces: <i>M. ferrugineum</i> et <i>M. langeronii</i> | 22 |
| Figure 9: Type de dermatophytoses en fonction de leur localisation. | 25 |
| Figure 10: Schéma de la structure d'un poil. | 26 |
| Figure 11: Frange d'Adamson..... | 28 |
| Figure 12: Schéma des différents types de teignes. | 28 |
| Figure 13: Photographie d'une teigne microsporique..... | 30 |
| Figure 14: Photographie d'une teigne trichophytique. | 31 |
| Figure 15: Photographie d'une teigne inflammatoire ou Kérion. | 32 |
| Figure 16: Photographie d'un sycosis..... | 33 |
| Figure 17: Photographie d'une teigne favique..... | 34 |
| Figure 18: Photographie d'une folliculite. | 35 |
| Figure 19: Schéma de la coupe de la peau. | 36 |
| Figure 20: Schéma d'une coupe de l'épiderme..... | 37 |
| Figure 21: Schéma de l'expansion circulaire et centrifuge de la mycose sur la peau et les phanères. | 39 |
| Figure 22: Photographie d'un "herpes circiné"..... | 41 |
| Figure 23: Photographie d'un kérion..... | 42 |
| Figure 24: Photographie d'un intertrigo inter-orteils. | 43 |
| Figure 25: Pied en "mocassin" après une contamination main-pied..... | 44 |
| Figure 26: Dermatophytose des grands plis..... | 46 |
| Figure 27: Schéma de la structure d'un ongle..... | 48 |
| Figure 28: Onychomycose sous unguéale..... | 51 |
| Figure 29: Onychomycose sous unguéale proximale..... | 52 |
| Figure 30: Leuconychomycose superficielle..... | 53 |
| Figure 31: Onychodystrophie totale. | 53 |
| Figure 32: Démarche diagnostique biologique d'une dermatophytose..... | 56 |
| Figure 33: Photographie du matériel nécessaire au prélèvement..... | 59 |
| Figure 34: Prélèvement à la pince épiler pour le diagnostic d'une teigne. | 60 |
| Figure 35: Hyphes en raquette..... | 66 |
| Figure 36: Chlamydospores intercalaires..... | 67 |
| Figure 37: Chlamydospore terminale..... | 67 |
| Figure 38: Hyphe pectiné..... | 67 |
| Figure 39: Hyphes en vrille et spirale..... | 68 |

| | |
|---|-----|
| Figure 40: Chandelier favique..... | 68 |
| Figure 41: Clou favique..... | 68 |
| Figure 42: Organe nodulaire..... | 68 |
| Figure 43: Microconidie piriforme..... | 69 |
| Figure 44: Micronidie ronde..... | 69 |
| Figure 45: Microconidie en acladium..... | 69 |
| Figure 46: Microconidies en amas..... | 69 |
| Figure 47: Macroconidie de <i>M.canis</i> | 70 |
| Figure 48: Macroconidies de <i>T.mentagrophytes</i> | 70 |
| Figure 49: Actions des antifongiques sur la formation de l'ergostérol (composant de la paroi cellulaire) en fonction de leur famille..... | 77 |
| Figure 50: Schéma de la structure de la Griséofulvine..... | 78 |
| Figure 51: Molécule de Kétoconazole..... | 81 |
| Figure 52: Molécule Amorolfine..... | 87 |
| Figure 53: Molécule de Ciclopirox..... | 88 |
| Figure 54: Molécule de Tonalfate..... | 89 |
| Figure 55: Fleurs de l'arbre à thé..... | 93 |
| Figure 56: Schéma des différentes étapes de production d'huiles essentielles..... | 94 |
| Figure 57: Différentes photos de patients atteints de la maladie dermatophytique (atteinte des tissus profonds)..... | 100 |
| Figure 58: Analyses histologiques à la coloration PAS:..... | 101 |
| Figure 59: Voies de signalisation: des récepteurs à la différenciation des cellules T..... | 103 |
| Figure 60: Schéma de la phagocytose..... | 106 |
| Figure 61: Différenciation des lymphocytes naïfs en lymphocytes spécifiques..... | 106 |
| Figure 62: Schéma de l'Immunité antifongique:..... | 108 |

LISTE DES TABLEAUX :

| | |
|--|----|
| Tableau 1: Classement des espèces de dermatophytes en fonction de leur origine..... | 20 |
| Tableau 4: Tableau des principaux facteurs de risques..... | 50 |
| Tableau 5: Résumé des caractéristiques épidémiologiques et cliniques des principaux dermatophytes..... | 55 |
| Tableau 6: Tableau récapitulatif des différents types de parasitisme pileaire..... | 63 |
| Tableau 7: Récapitulatif des substrats, inhibiteurs et inducteurs enzymatique du CYP 3A4. | 84 |

1. INTRODUCTION

Les dermatophytes sont des champignons microscopiques ou micromycètes, organismes eucaryotes pourvus d'un noyau, entouré d'une enveloppe nucléaire, de chromosomes et d'un nucléole (1). Ils contiennent aussi, comme toutes cellules eucaryotes, des mitochondries, un appareil de golgi, un réticulum endoplasmique dans son cytosol (voir figure 2).

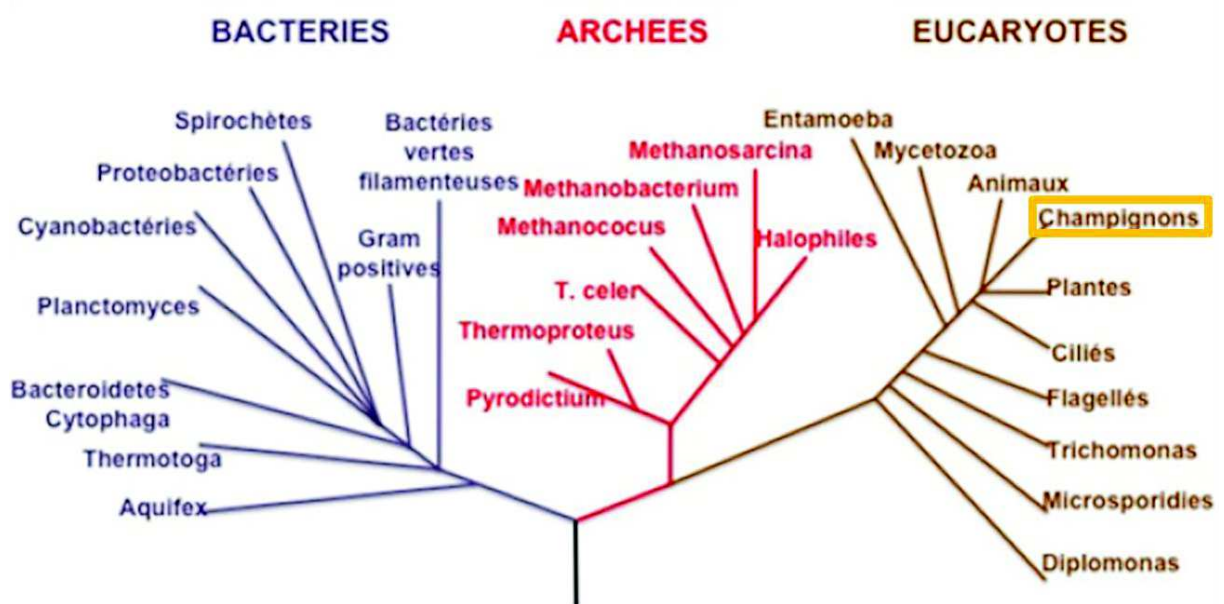


Figure 1: Arbre phylogénétique (2)

Ils sont hétérotrophes : ils absorbent et utilisent du carbone organique. Ils sont immobiles et se nourrissent par absorption de matières organiques. Ils se reproduisent par l'intermédiaire de spores, et sont aérobies.(3)

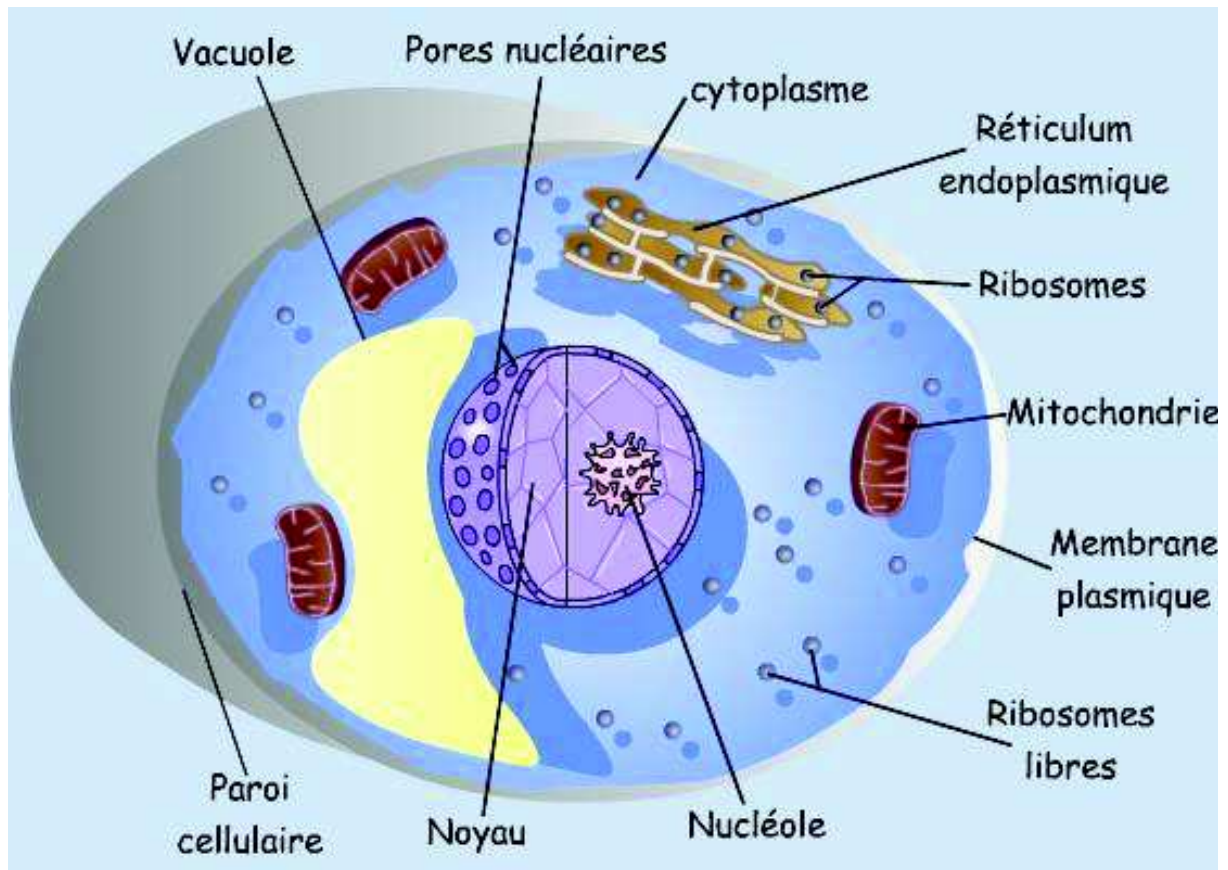


Figure 2: Schéma de la structure d'un champignon avec paroi fongique.(4)

1.1. STRUCTURE DU CHAMPIGNON :

Comme tout champignon, les dermatophytes possèdent une paroi fongique. Celle-ci est riche en peptidopolysidiques, en cellulose, en chitine, en sucres (les mannanes et glucanes (alpha et beta)), en protéines et phospholipides (5). Cette paroi est doublée par une membrane riche en lipides dont des stérols : c'est une protection indispensable et efficace vis-à-vis du milieu extérieur.

Chez les Ascomycètes (donc les dermatophytes), la paroi fongique est constituée par des glycoprotéines et des polysaccharides, essentiellement les glucanes et la chitine. Les glycoprotéines sont liées à des oligosaccharides.(6)

La paroi est donc constituée de **chitine**, qui est un polymère de N-acétylglucosamine lié en Béta-1-4. Elle représente 10 à 20 % des composants chez les champignons filamenteux et est située à proximité de la membrane plasmique. Elle est essentielle pour la structure de la cellule. Elle peut résister aux pressions, et permet le maintien de l'intégrité de la paroi. C'est pourquoi, si la synthèse de chitine est perturbée, la paroi fongique se voit endommagée.

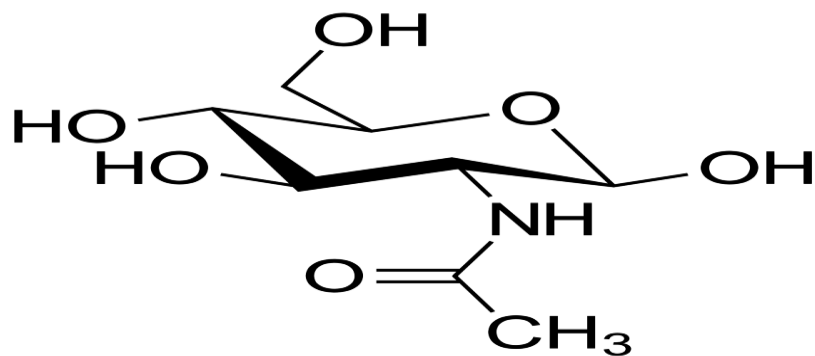


Figure 3: N-acétylglucosamine.(7)

La paroi contient aussi des **glucanes** (de l'ordre de 50 à 60%). Ce sont des polysaccharides composés exclusivement de monomères de D-glucose reliés par des liaisons Béta. Une majorité de ces glucanes (65 à 90 %) sont constitués de Béta-1-3-glucane qui s'étendent à travers la paroi cellulaire (les autres constituants étant les Béta-1,6-glucane ; les Béta-1,4-glucane, les Alpha-1,3-glucane et enfin les Alpha-1,4-glucane).

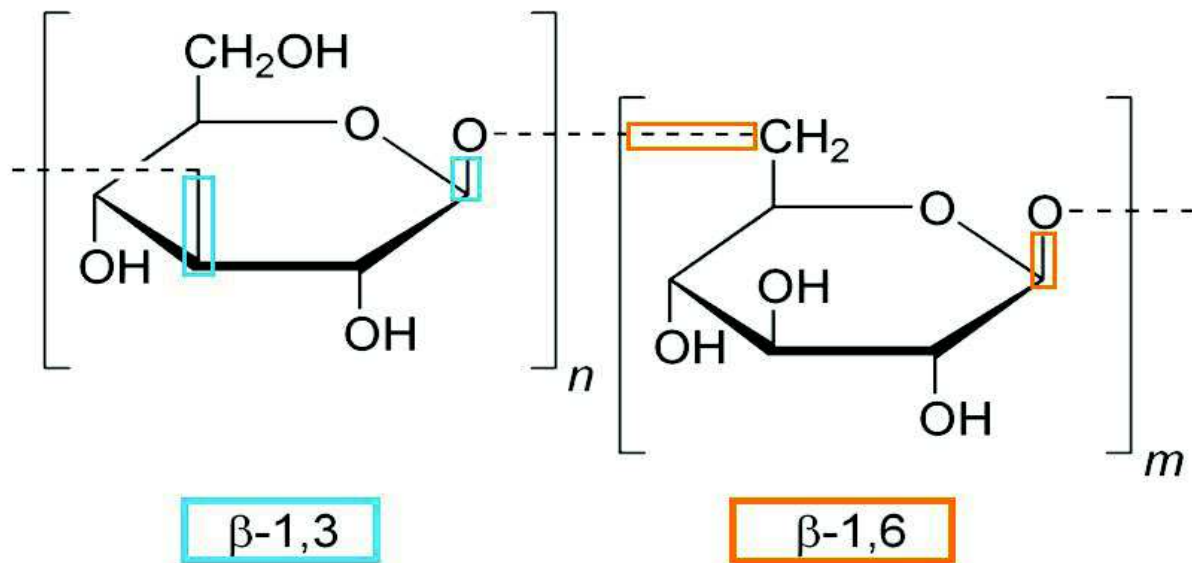


Figure 4: Béta-D- Glucane.(8)

Enfin, les **glycoprotéines** sont un des composants de la paroi fongique (ils représentent 20 à 30% des constituants). Ce sont des protéines qui se lient aux oligosaccharides. Ces protéines jouent un rôle dans le maintien de la forme de la cellule, dans l'adhésion lors de la migration et de la fusion des cellules, dans l'absorption de molécules et dans la transmission des signaux intracellulaire à partir de stimuli extérieurs, dans la synthèse et le remodelage des composants de la paroi.

1.2. CLASSIFICATION :

a) L'HISTOIRE DE LA CLASSIFICATION : LES DERMATOPHYTES EN QUELQUES DATES

En 1837, Remak est le premier a soupçonné la nature cryptogamique (c'est-à-dire dû à un champignon) du favus. En 1839, Schoenlein décrit *Trichophyton schoenleinii* (mais qui sera nommé ainsi en 1845). En 1842, Gruby affirme l'origine mycosique de toutes les teignes. (9)

Mais la première classification est celle de Sabouraud en 1910. En effet, il a beaucoup contribué à la connaissance clinique et biologique des dermatophytes (et notamment des

teignes). Il y présente ainsi quatre genres : l'*Achorion* (agent du favus), le genre *Microsporum*, le genre *Trichophyton* et enfin le genre *Epidermophyton*.

De nombreuses classifications seront proposées par la suite, on retiendra celle de Emmons en 1934 qui réduit à trois genres les dermatophytes : *Trichophyton*, *Microsporum*, *Epidermophyton* (classification qui sera approuvée par Negroni en 1942, Ajetto en 1968 et Emmons al. en 1970).

D'autre part, les découvertes des formes parfaites (ou formes sexuées) sont plus récentes. En effet, en 1927 on montre que *Microsporum* fait partie du genre *Nannizzia* mais il faudra attendre 1959 pour connaître avec certitudes la forme sexuée de quelques dermatophytes. Par exemple, les espèces de *Trichophyton* font partie du genre *Arthroderma*.

Pour *Epidermophyton sp.*, la forme parfaite n'est pas encore connue.

1.3. DEVELOPPEMENT :

Les dermatophytes se développent par un système de filaments ou hyphes plus ou moins ramifiés : le thalle. Il existe deux types de thalle : le thalle végétatif et le thalle reproducteur. Le premier thalle permet à la spore de se fixer sur un substrat nutritif. Une fois fixé, il se gonfle, se modifie et émet un filament, le tube germinatif : c'est le début de la croissance. Le thalle devient filamenteux. Les filaments ou hyphes se ramifient et forme ainsi le mycélium.(10)

Chez les Ascomycètes, les hyphes sont tubulaires à bords parallèles, septés et au diamètre régulier.

1.4. REPRODUCTION :

L'appareil végétatif est constitué par un réseau dense de filaments mycéliens ou hyphes plus ou moins ramifiés et souvent cloisonnés. La formation des spores est appelée la conidiogénèse, et c'est la base de la classification actuelle.(10)

La reproduction se fait par l'intermédiaire de spores selon deux modalités : sexuée et asexuée (voir figure 5). Les dermatophytes appartiennent à la classe des Ascomycètes, ce qui suppose une reproduction sexuée en formant des ascospores dans des asques, à la famille des Arthrodermataceae (présentant des hyphes formant des filaments) et à l'ordre des Onygnales (caractérisé par des asques libres, sphériques et ascospore unicellulaire globuleuse à ovales). En pratique la forme sexuée est rarement observée (pour les espèces *Microsporum* et *Trichophyton*). La classification se fait donc généralement sur la forme asexuée. Ainsi, ils font partis de la classe des Phylum des Deutéromycètes ou **Fungi Imperfecti**, et de la classe des Hyphomycètes.(9)

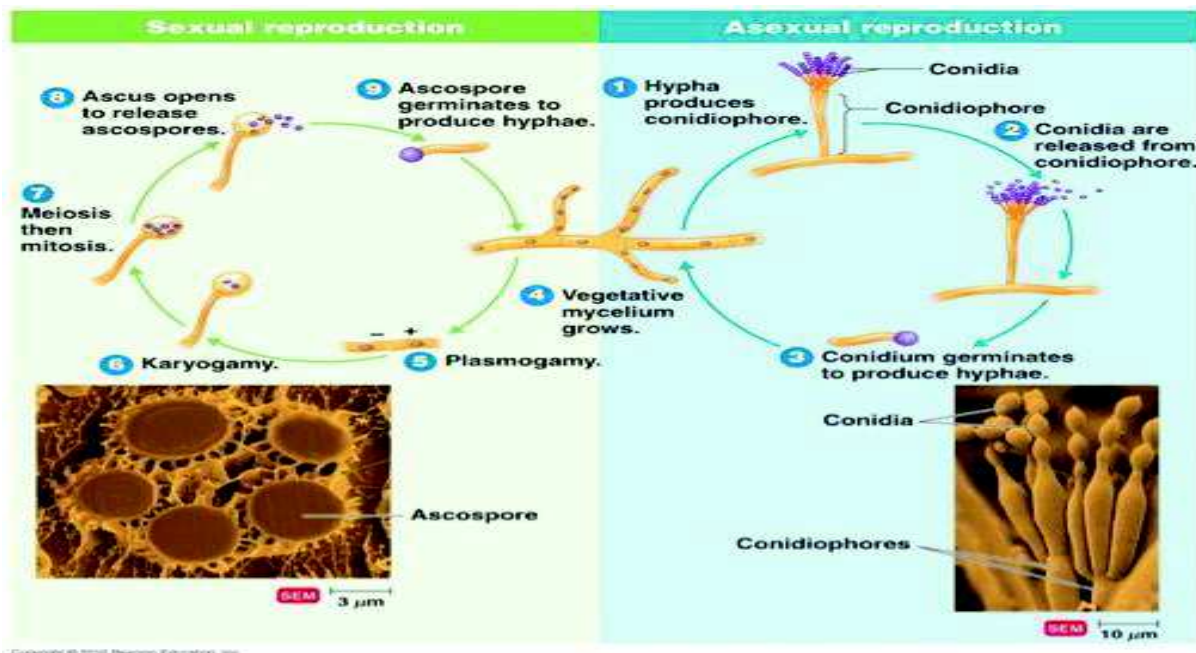


Figure 5: Les deux voies de reproduction du dermatophyte : 1) les hyphes produisent un conidiophore, 2) le conidiophore libère les conidies, 3) Ces conidies germent et produisent des hyphes ou thalles, 4) les hyphes se développent, deviennent filamenteux, septés et se ramifient formant ainsi le mycélium, 5) ce même mycélium peut, lorsque deux thalles complémentaires se rencontrent, entraîner une plasmogamie puis (6) caryogamie, formant ainsi un zygote diploïde, 7) Ce zygote subira une méiose puis des mitoses jusqu'à la formation d'un asque contenant des ascospores, 8) l'asque pourra libérer ces spores qui germera et formera un tube germinatif (9) : c'est le début de la croissance. (11)

a) REPRODUCTION SEXUÉE

La reproduction sexuée n'est jamais observée sur milieu Sabouraud. (10)

Pour cela, il faut utiliser la technique de piégeage sur kératine de Toma-Karling-Vanbreuseghe (3). Cette technique consiste à mettre un échantillon de terre dans une boîte de pétri, y ajouter des cheveux d'enfants et humidifier. Il faudra incuber à 20-25°C pendant six semaines. On observera alors des filaments mycéliens (= développement de champignons kératinophiles), supportant des organes globuleux : les gymnothécies (= témoins de la reproduction sexuée).

Lors de cette reproduction sexuée, trois événements se passent :

- ⇒ La Plasmogamie, c'est-à-dire la fusion des cellules ou articles spécifiques avec mise en commun des cytoplasmes.
- ⇒ La Caryogamie : la fusion des deux noyaux haploïdes pour former un zygote diploïde.
- ⇒ La Méiose qui sera suivie de Mitoses (division cellulaire jusqu'à la formation d'un asque).

Les dermatophytes étant hétérothalliques, cette reproduction sexuée est obtenue quand deux souches complémentaires de la même espèce se rencontrent. L'une de signe + et l'autre de signe -. Ces spores sexuées sont dans des ascospores contenues dans un sac : l'asque. Ces asques sont enfermés dans un ascocarpe ou gymnothèce, lui-même formé par des filaments (ascogènes) émanant de la base de la cellule femelle (ascogone). (12)

b) REPRODUCTION ASEXUEE

Cette reproduction se fait selon le mode thallique solitaire. Les spores produites selon ce mode, sont formées à partir d'éléments préexistants du thalle : c'est le dernier article du filament qui se modifie et se transforme en spores.

Cela conduit à la production de deux types de spores (ou conidies) : des spores unicellulaires : les microconidies ; et des spores pluricellulaires : les macroconidies.

Selon l'abondance et la morphologie de ceux-ci on peut distinguer les trois genres (*Epidermophyton*, *Microsporum* et *Trichophyton*).

1.5. EPIDEMIOLOGIE:

D'après leur origine, on distingue trois types d'espèces (13):

- ⇒ **Anthropophiles** : Ce sont des parasites obligatoires de l'Homme. Il peut y avoir une transmission interhumaine directe par contact, ou indirecte par l'intermédiaire d'objets de toilette ou par fréquentation de lieux publics contaminés tels que les piscines, douches...
- ⇒ **Zoophiles** : Ce sont des parasites des animaux. La transmission à l'Homme est accidentelle.
- ⇒ **Tellurique** : Ils vivent dans la terre ou sols souillés. La transmission à l'homme est essentiellement accidentelle, et peut être dû à des travaux de jardinage entre autres.

Les espèces peuvent être répertoriées comme dans le tableau ci-dessous :(12)

| | |
|-------------------------------------|--|
| Dermatophytes anthropophiles | <p>M. audouinii (teigne microsporique)</p> <p>M. langeronii</p> <p>M.ferruginum</p> <p>T.schoenleinii</p> <p>T.tonsurans (teigne favique)</p> <p>T.rubrum</p> <p>T.violaceum</p> <p>T.interdigitale</p> <p>T.soudanense</p> <p>E.floccosum</p> |
| Dermatophytes zoophiles | <p>M.canis (chat, chien)</p> <p>M.persicolor</p> <p>T.mentagrophytes (souris, cheval)</p> <p>T.erinacei</p> <p>T.verrucosum</p> <p>T.faviforme (bétail)</p> |
| Dermatophytes géophiles | <p>M.gypseum</p> <p>T.mentagrophytes</p> |

Tableau 1: Classement des espèces de dermatophytes en fonction de leur origine.

La plupart des dermatophytes sont cosmopolites (par exemple : *M.canis*, *M.gypseum*, *T.mentagrophytes* ...). D'autres espèces restent localisées à certaines régions du globe comme *M.ferrugineum* en Asie et en Afrique, *T.concentricum*, l'agent du Tokelau (qui est

une atteinte de la peau glabre qui recouvre tout le corps.(14) Voir figure 6) en Extrême Orient et *T.schoenleinii* en Méditerranée par exemple.

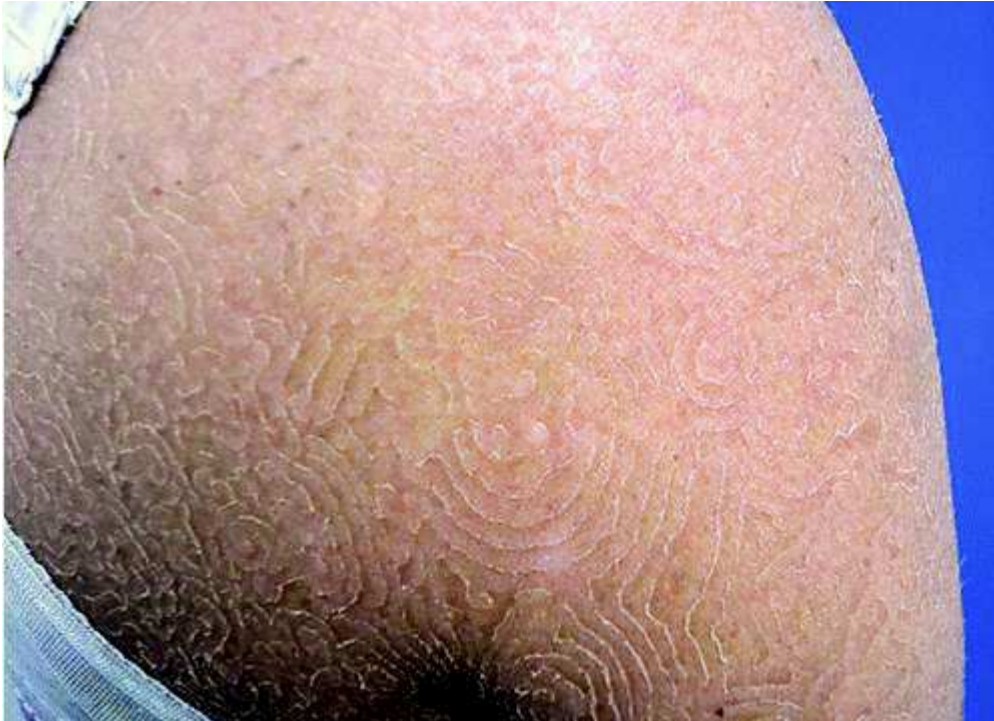

Figure 6: *Tinea imbricata* (ou agent du TOKELAU). (13)

Les mouvements migratoires du Sud vers le Nord ou encore l'adoption d'enfants venant de pays où les teignes sont endémiques (l'adaptation des dermatophytes à la population « autochtone » est à l'origine d'épidémies en milieu scolaire), ont augmenté la dissémination des dermatophytes et atténuent la spécificité géographique des espèces.(15) (10)

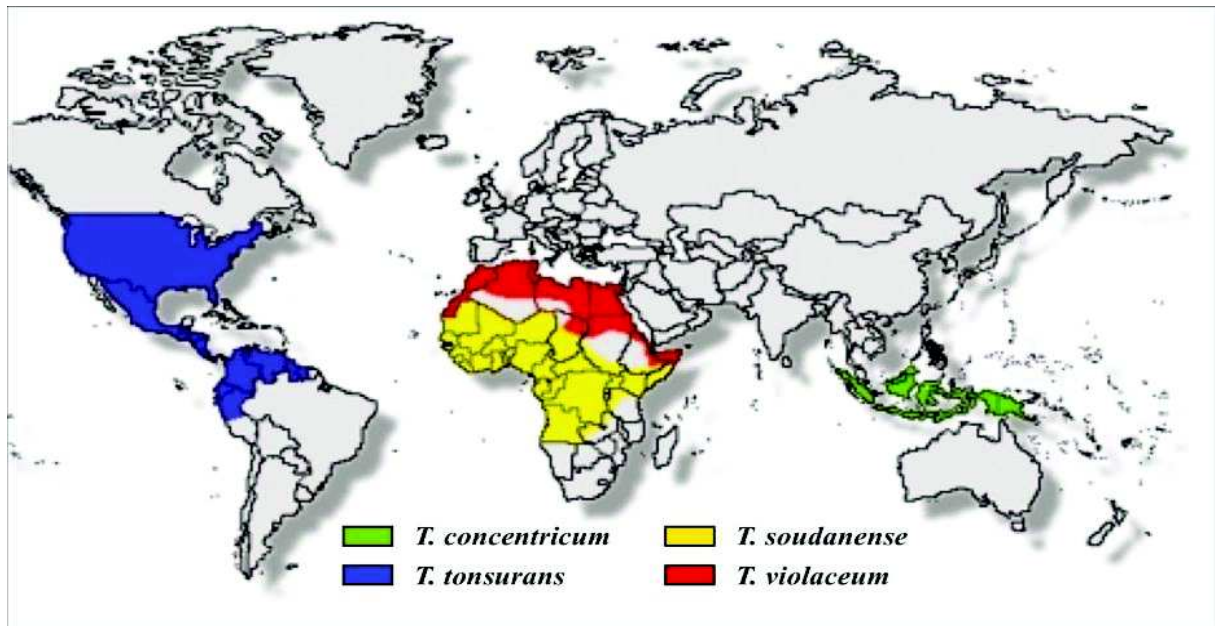


Figure 7: Répartition géographique mondiale des espèces: *T. concentricum*, *T. soudanense*, *T. violaceum* et *T. tonsurans*.(15)

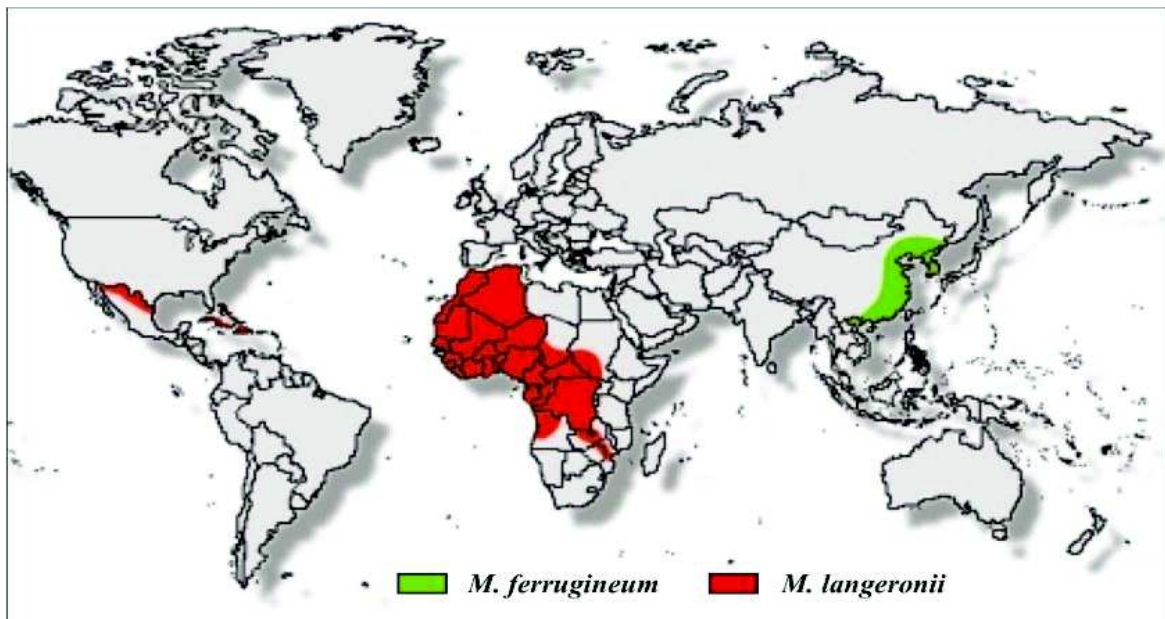


Figure 8: Répartition mondiale des espèces: *M. ferrugineum* et *M. langeronii*.(15)

1.6 POUVOIR PATHOGENE :

Les dermatophytes sont des champignons filamenteux qui parasitent la peau et les phanères de l'homme et des animaux. Ils vivent aux dépens de la kératine de la couche cornée de l'épiderme et des phanères. En effet, ces derniers pénètrent et lysent la kératine de deux manières différentes par l'intermédiaire d'enzymes kératolytique : les kératinases. Ces enzymes protéolytiques peuvent permettre aux champignons de traverser la peau pour pénétrer dans la circulation sanguine, et chez les sujets immunodéprimés, de déterminer l'évolution d'une mycose profonde appelée la maladie dermatophytique.

Il faut une lésion préexistante de la peau pour que le champignon pénètre dans la couche cornée de l'épiderme et devienne ainsi pathogène. La spore donnera des filaments dont la croissance sera centrifuge : c'est l'herpès circiné ou épidermophytie. L'atteinte du duvet ou des cheveux se fait aussi à partir de l'épiderme. La spore s'enfonce dans la jonction dermo-épidermique, soulève les écailles et y pénètre. Enfin, aux ongles des pieds, la contamination provient d'un intertrigo méconnu ou négligé.(10) Sur le plan clinique, les dermatophytes sont responsables de nombreuses atteintes cutanées superficielles voir dans certains cas plus invasives.

1.7. LES FACTEURS FAVORISANTS :

La chaleur, l'humidité ainsi que la macération favorisent les dermatophytoses (plis inguinaux, espaces interdigitaux plantaires). Le mode de vie peut aussi influencer ces infections comme la pratique de certains sports (par exemple : des « pieds d'athlète » à *T. tonsurans* sont fréquentes chez les judokas et les maîtres-nageurs)(13). La profession peut

aussi intervenir : les agriculteurs, éleveurs bovins ou encore les vétérinaires seront plus sujets à avoir des dermatophytoses d'origine animale...

Est aussi impliqué le rôle des microtraumatismes donnant des onyxis des pieds chez les sportifs. Enfin, des facteurs hormonaux peuvent aussi influencer une dermatophytose. En effet, on observe la guérison de la plupart des teignes du cuir chevelu à la puberté (due à l'augmentation de la production d'hormones œstrogènes pendant cette période).

Nous verrons dans un premier temps la clinique des dermatophytoses, le diagnostic et le traitement de celles-ci, et enfin nous nous intéresserons au cas particulier de la maladie dermatophytique.

2. CLINIQUE DES DERMATOPHYTOSES

Les dermatophytes déterminent essentiellement des lésions de la peau, du cuir chevelu, des poils et des ongles, en se liant à la kératine. Ils peuvent être à l'origine de réactions allergiques à distance mais aussi dans de rares cas d'une atteinte profonde.(16)

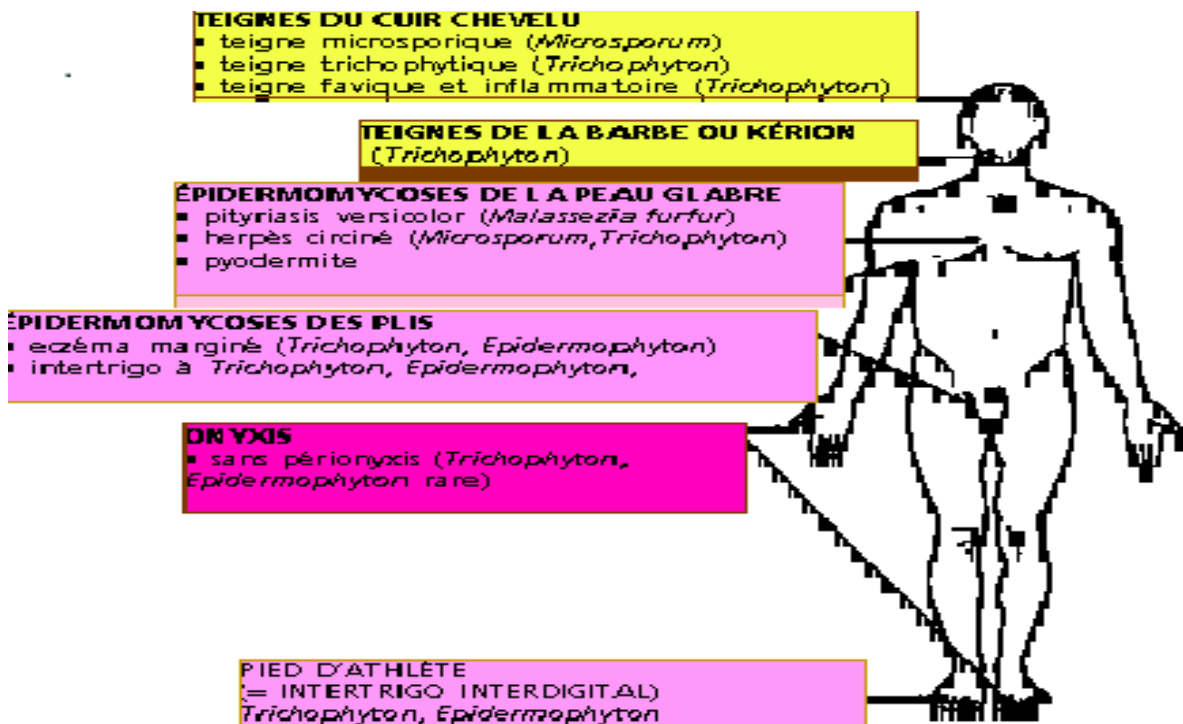


Figure 9: Type de dermatophytoses en fonction de leur localisation.

2.1. LE PARASITISME FONGIQUE PILAIRE:

2.1.1. STRUCTURE DES POILS ET CHEVEUX :

Les poils proviennent d'une invagination tubulaire de l'épiderme qui s'enfonce dans le derme pour former le follicule pileux.(17)

Ce follicule pileux se compose de plusieurs éléments tous vascularisés et innervés :

- une glande sébacée qui sécrète du sébum. Ce dernier riche en triglycérides lubrifie le poil, et de par son action antiseptique, il protège le poil des bactéries et des champignons.
- Le muscle arrecteur permet le redressement du poil et facilite l'excrétion du sébum (phénomène connu sous le nom d'horripilation).
- Le poil qui est constitué de deux parties :
 - ⇒ La tige qui est la partie visible. Elle se compose de cellules mortes, organisées en trois couches concentriques : médulla, cortex et cuticule.
 - ⇒ La racine, avec à sa base le bulbe, qui forme la partie invisible. Elle est logée dans la cavité formée par le follicule pileux.

Le principal constituant du poil est la kératine, qui lui confère une grande solidité.

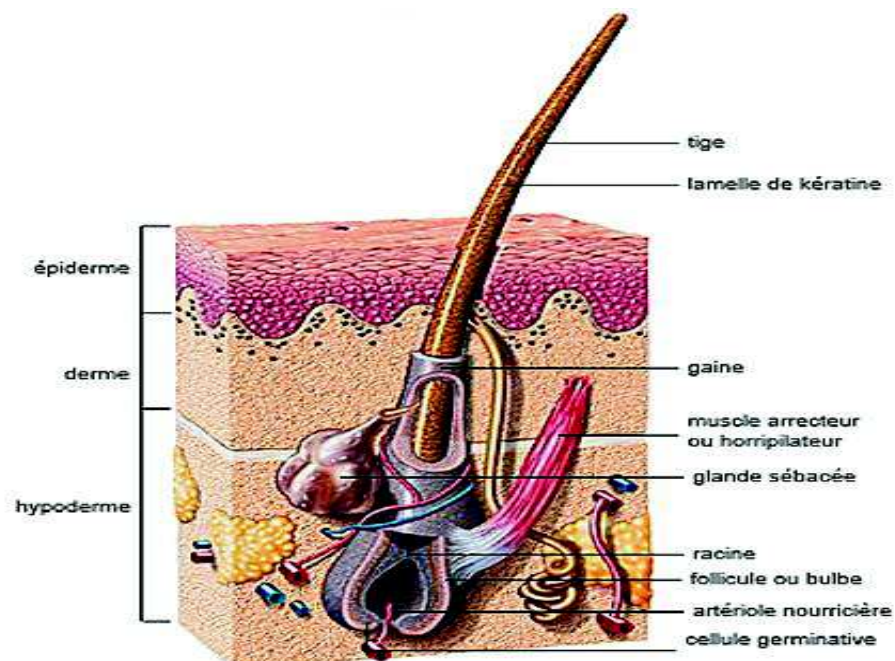


Figure 10: Schéma de la structure d'un poil. (18)

2.1.2. CYCLE PILAIRE:

La formation des poils n'est pas continue dans le temps. Ce cycle évolutif comporte trois phases de durée très inégales(19) :

- ⇒ La phase de croissance ou anagène. Le follicule est profond et a une activité kératogène permanente qui dure 2 à 3 ans chez l'homme et 6 à 8 ans chez la femme. Pendant cette phase, le poil ne fait que s'allonger.
- ⇒ La phase de régression ou catagène. Elle dure 3 semaines en moyenne.
- ⇒ La phase de repos ou télogène. Elle dure en moyenne 3 mois. A la fin de cette phase, le poil tombe. Il s'ensuit une période de latence de 2 à 5 mois puis une nouvelle phase anagène commence.

En fonction de leur localisation, on parlera de poils, de cheveux, de cils, de sourcils ou de barbe.

2.2. PHYSIOPATHOLOGIE:

L'atteinte du cheveu par un dermatophyte est secondaire à l'atteinte cutanée. Le filament mycélien arrive à un orifice pilaire jusque dans la couche cornée. Au contact du cheveu, le champignon soulève la cuticule et pénètre dans le cheveu qu'il envahi de la superficie vers la profondeur. Sa progression s'arrête au niveau du collet du bulbe pilaire où il n'y a plus de kératine et forme ainsi une ligne appelée « frange d'Adamson ». A ce niveau, deux mouvements, contraires mais qui s'équilibrent, interviennent : 1) le cheveu qui pousse vers la superficie et qui fournit sans arrêt de la kératine et 2) la pousse des filaments mycéliens vers la profondeur. Ceci explique pourquoi sans traitement les teignes peuvent avoir une durée infinie.

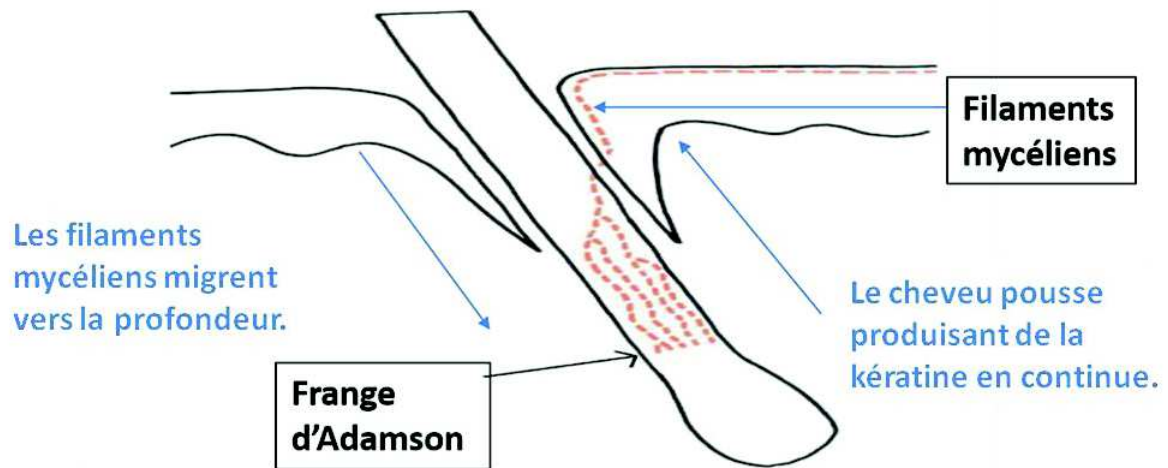


Figure 11: Frange d'Adamson (20)

Enfin, il existe cinq types de parasitisme pileire décrits par Sabouraud (9):

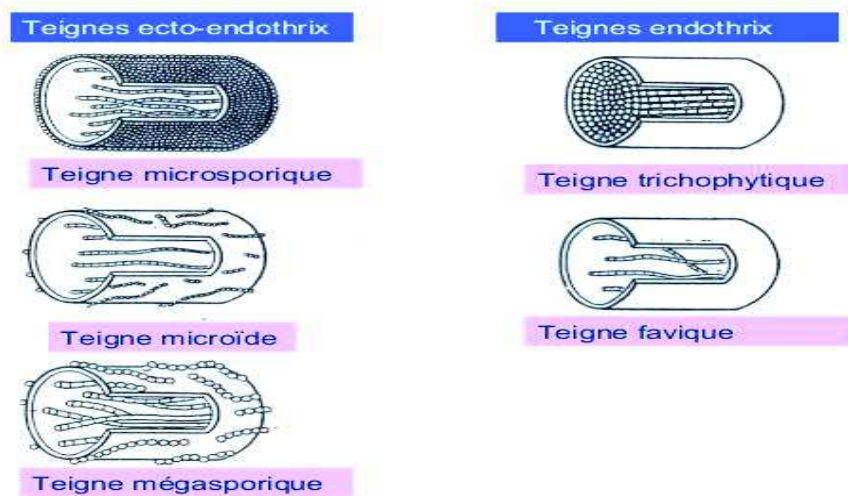


Figure 12: Schéma des différents types de teignes.(13)

2.3. CLINIQUE: LES TEIGNES:

Ces lésions qui correspondent à l'atteinte du cuir chevelu pour les teignes, et des poils de la barbe ou de la moustache pour les sycosis, sont des manifestations spécifiques des dermatophytes (toutefois, une étiologie bactérienne est également possible pour les sycosis).

Ces lésions traduisent l'envahissement des cheveux ou des poils à partir de leur segment supra-bulbaire, laissant généralement intacte l'activité du bulbe.

Le devenir des cheveux ou des poils parasités sera différent selon l'espèce en cause :

- Ils seront cassés plus ou moins près de leur émergence dans le cas des teignes tondantes microsporiques et des teignes tondantes trichophytiques.
- Les cheveux parasités sont totalement fragilisés avec envahissement secondaire du bulbe dans les teignes faviques.
- Ils seront expulsés par la réaction inflammatoire dans les kérions.

Il convient de rappeler que les teignes sont rares chez l'adulte. Elles ne s'observent en pratique que chez l'enfant.

En fonction du parasitisme pileaire on distingue quatre formes cliniques de teignes :

2.3.1 LES TEIGNES TONDANTES MICROSPORIQUES OU TEIGNES ECTO-ENDOTHRIX:(1)(15)

Ces teignes qui touchent exclusivement l'enfant avant la puberté, présentent des petites lésions érythématosquameuses au niveau du cuir chevelu. L'extension est centrifuge. Le cheveu cassé à quelques millimètres du cuir chevelu, garde un bulbe intact et peut prendre un aspect grisâtre. Il se forme alors une plaque alopecique de 2 à 5 cm de diamètre, unique

ou multiple (moins de 10). Les espèces incriminées sont : *M. audouinii*, *M. ferrugineum* (toutes deux des espèces anthropophiles strictes) et *M. canis*, espèce zoophile inféodée au chat.

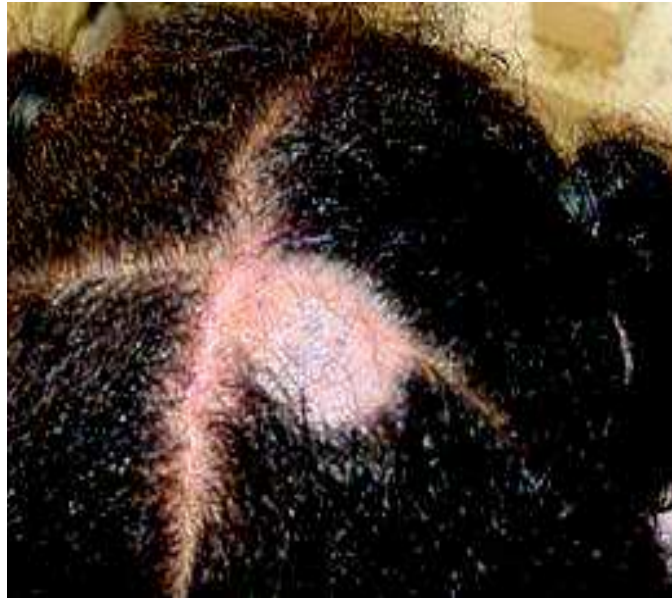

Figure 13: Photographie d'une teigne microsporique. (1)

2.3.2 LES TEIGNES TONDANTES TRICHOPHYTIQUES :(15)

Ces teignes qui touchent les enfants et les femmes, sont aussi appelées teignes endothrix. Elles présentent de petites lésions squamocroûteuses plus ou moins pustuleuses et mal délimitées. Le cheveu est englué et cassé très court. De petites plaques de moins de 1cm se forment et augmentent de taille pour former de grandes plaques où on peut trouver des cheveux sains. Il peut se former un « comédon » si le cheveu parasité se casse à la sortie d'un follicule pileux. Les espèces le plus couramment incriminées sont exclusivement anthropophiles: *T. soudanense*, *T. violaceum* et *T. tonsurans*.

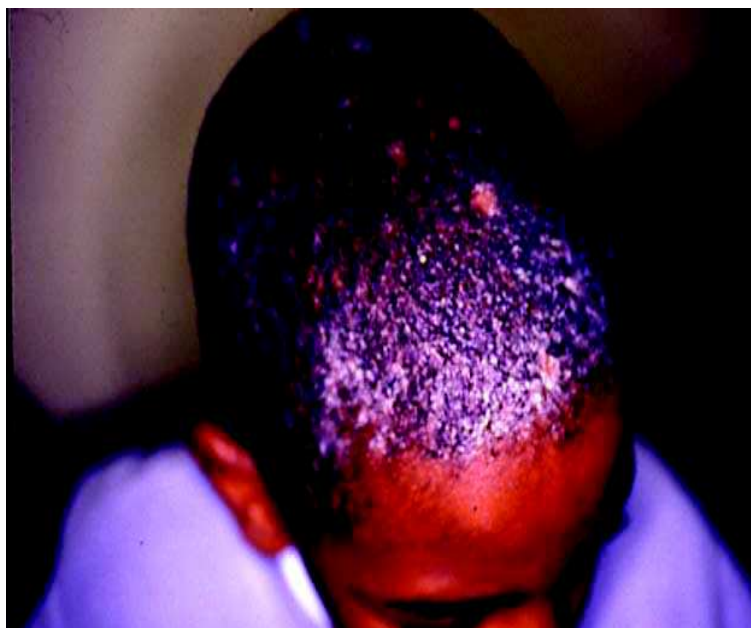

Figure 14: Photographie d'une teigne trichophytique.(1)

2.3.3 LES TEIGNES INFLAMMATOIRES OU KERION : TEIGNES MICROIDES OU MEGASPORIQUES :(21)

Ces teignes appelées aussi kériens touchent le cuir chevelu des enfants et dans de très cas celui de la femme. Elles sont généralement transmises par des espèces zoophiles ou géophiles. Quatre espèces sont habituellement responsables : *T. mentagrophytes*, *T. verrucoseum*, *M. canis* et *M. gypseum*.

Elles sont dues à une réaction immunitaire violente, conséquence du parasitisme du dermatophyte. Les lésions sont en relief en forme de « pomme d'arrosoir » de quelques centimètres de diamètre.

Ces teignes peuvent aussi être caractérisées par des orifices pilaires (d'où sortent les cheveux) dilatés et d'où sort du pus de l'orifice de chaque cheveu : c'est ce qu'on appelle un kérion. Cette forme de teigne peut être alors observée lors de l'application de corticoïdes

locaux (ceci crée une micro-immunodépression qui favorise la multiplication des champignons).

Les autres symptômes de cette teigne sont l'absence de fièvre, une douleur variable et la présence de petites adénopathies satellites inflammatoires (surtout en cas de surinfection bactérienne).

Il n'existe pas de critères de gravité.

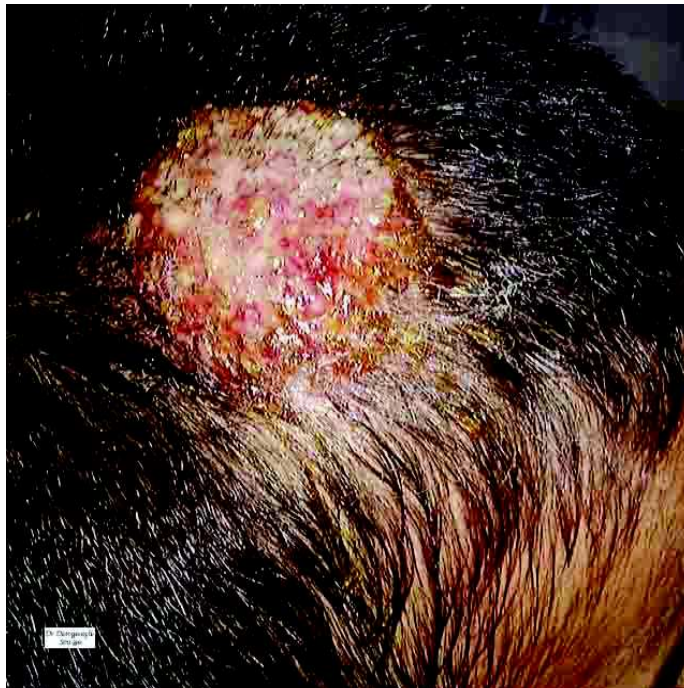

Figure 15: Photographie d'une teigne inflammatoire ou Kérion. (20)

2.3.4 LES SYCOSIS:

Des lésions inflammatoires peuvent aussi apparaître dans les poils de barbes ou de moustaches chez l'homme, on parle alors de sycosis. Les espèces concernées sont identiques à celles des teignes inflammatoires. Leur clinique est donc identique : lésions

érythémateuses, suppurées, avec expulsion des poils parasités et surinfection bactérienne. Leur diagnostic se pose devant l'échec d'une antibiothérapie.

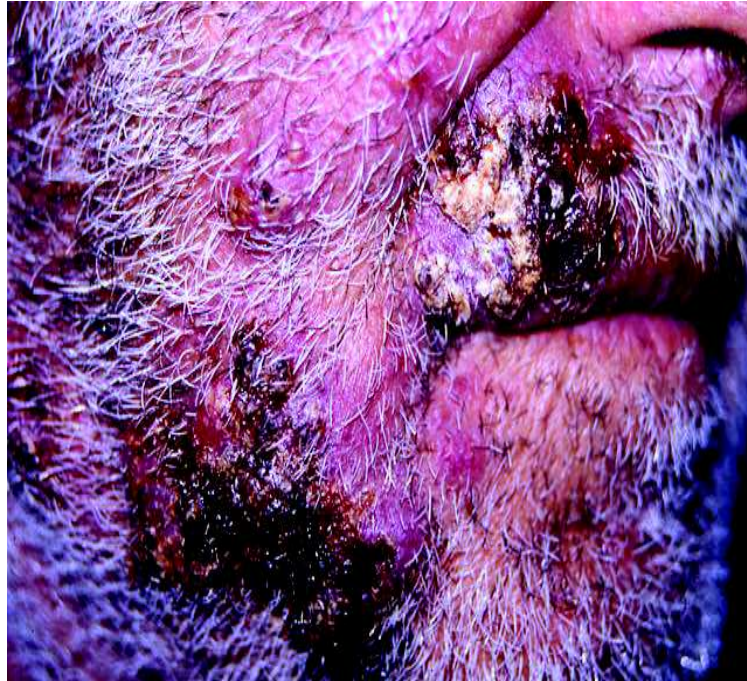

Figure 16: Photographie d'un sycosis. (22)

2.3.5 LES TEIGNES FAVIQUES OU FAVUS:

Débutante dans l'enfance, elle peut évoluer à l'âge adulte.

La seule espèce en cause dans le cas d'une teigne favique est *Trichophyton schoenleinii*.

Dans ce cas, le cuir chevelu est inflammatoire et alopécique par la chute de cheveux non cassés. La lésion débute par des taches érythémateuses puis apparaissent des godets faviques. Ce sont des petites dépressions cupuliformes remplies de croûtes jaunâtres molles, elles-mêmes constituées d'amas de filaments mycéliens.

La réunion de plusieurs godets faviques formera une croûte favique friable de couleur jaune paille, qui recouvrira la totalité du cuir chevelu.

Les autres symptômes associés sont une odeur repoussante de « nid de souris ». L'évolution de la teigne est une alopécie cicatricielle définitive.

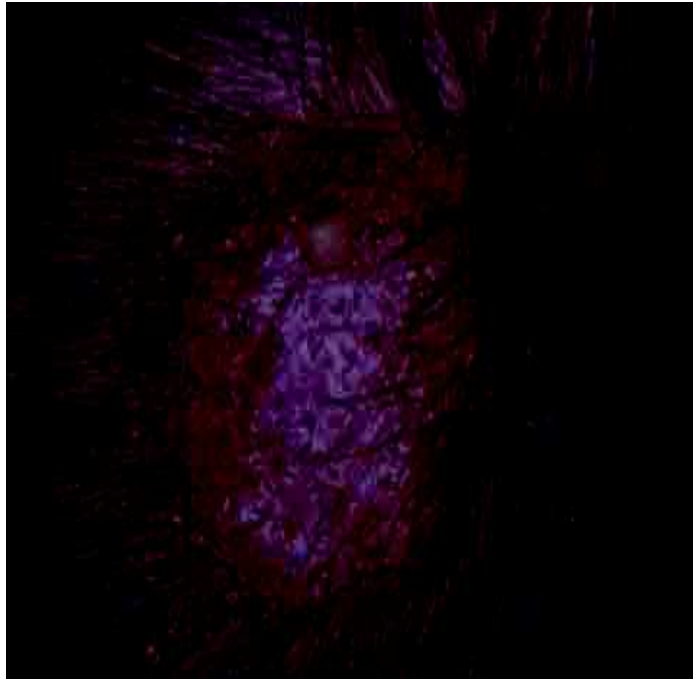


Figure 17: Photographie d'une teigne favique.(20)

2.3.6 LES FOLLICULITES :(15)

Tous les follicules pileux du revêtement cutané, à l'exception des poils pubiens ou axillaires, peuvent être atteints par un dermatophyte. La périfolliculite granulomateuse de Wilson ou folliculite chronique siège habituellement sur une seule jambe (surtout chez la femme). Les lésions se présentent comme de petits nodules érythémateux centrés par un poil. Des microtraumatismes engendrés par le rasage des jambes, des troubles circulatoires ou une corticothérapie locale intempestive sont incriminés.

T. rubrum est l'espèce la plus fréquemment isolée. Néanmoins, des folliculites dues à des dermatophytes zoophiles comme *M. canis* ou des dermatophytes telluriques ne sont pas rares. Elles siègent plus volontiers sur les parties découvertes et sont parfois plus inflammatoires et plus douloureuses.

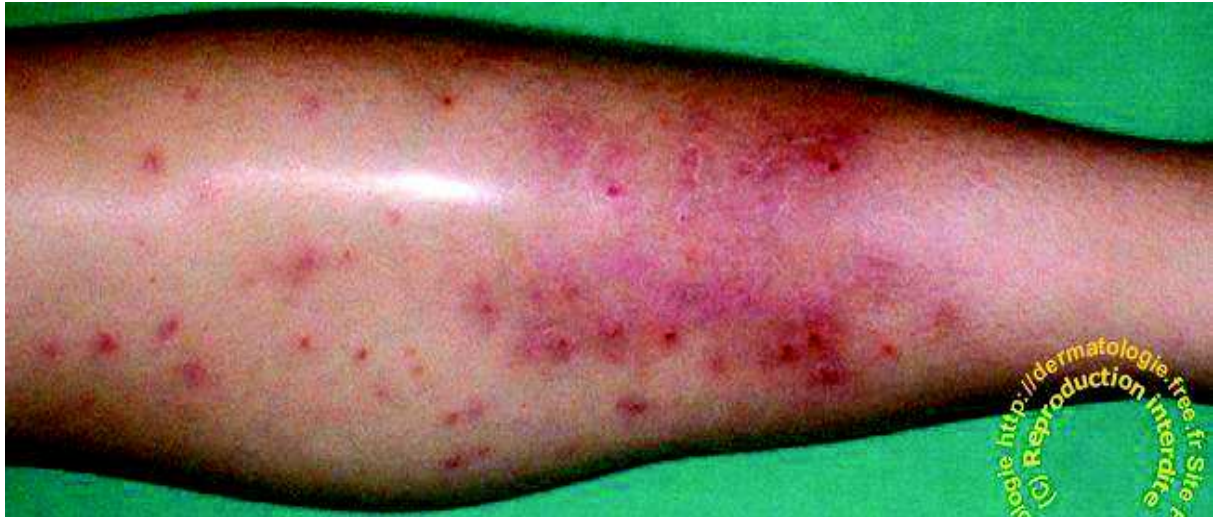

Figure 18: Photographie d'une folliculite.(23)

2.4 LE PARASITISME FONGIQUE CUTANE:

2.4.1 STRUCTURE DE LA PEAU (23)

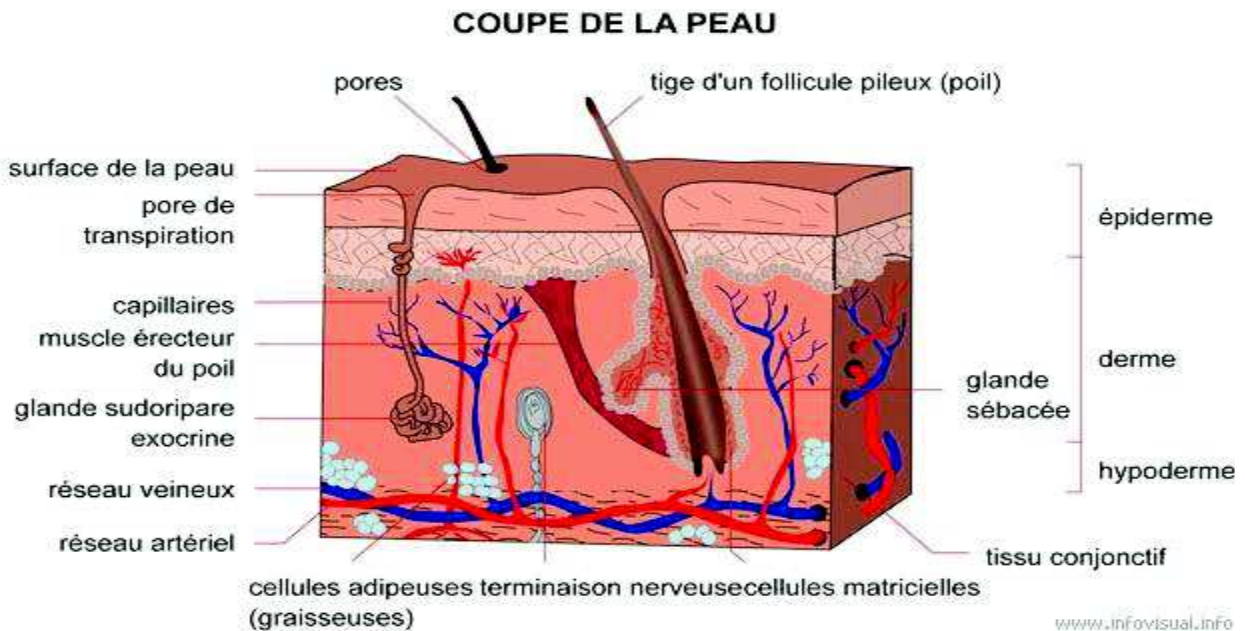


Figure 19: Schéma de la coupe de la peau.

La peau est constituée de quatre couches superposées (de la superficie vers la profondeur) : l'épiderme, la jonction derme-épiderme, le derme et l'hypoderme.

a) Epiderme

L'épiderme est un épithélium de revêtement stratifié, pavimenteux et non vascularisé. Il est constitué de quatre types cellulaires. (17) (Voir figure 20).

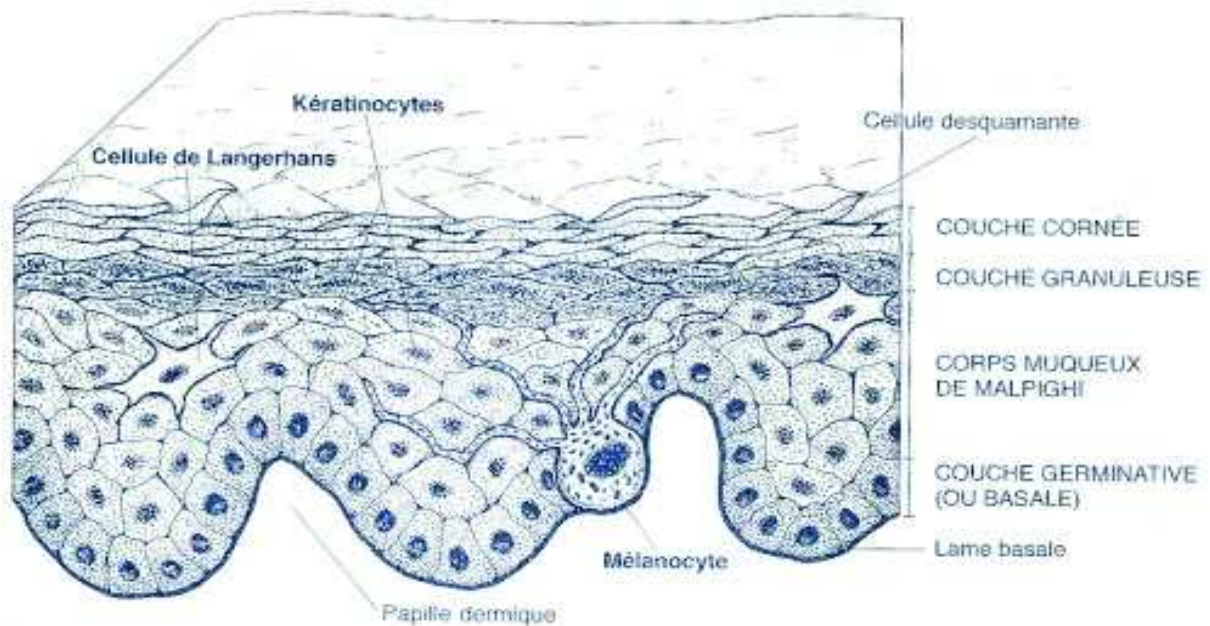


Figure 20: Schéma d'une coupe de l'épiderme. (15)

⇒ Les Kératinocytes (80%)

Ces cellules ont trois fonctions : 1) Elles permettent la cohésion de l'épiderme, 2) Elles jouent le rôle de barrière entre le milieu intérieur et le milieu extérieur, 3) elles protègent contre les radiations lumineuses.

Elles se répartissent en quatre couches : Basale, Spineuse, Granuleuse et Cornée.

Les kératinocytes naissent et se multiplient dans la couche basale puis se différencient lors de leur migration jusqu'à la couche cornée (desquamant en surface). Il existe une desquamation permanente qui permet de compenser la formation de nouvelles cellules, et donc qui permet un renouvellement de l'épiderme.

⇒ **Les Mélanocytes (10%)**

Les mélanocytes synthétisent la mélatonine, et permet ainsi la pigmentation de la peau. Elles sont situées exclusivement dans la couche basale de l'épiderme.

⇒ **Les Cellules de Langerhans (3 à 8%)**

Situées dans la couche spinieuse et disposées côte à côte, elles définissent la première ligne de défense en jouant le rôle de cellules présentatrices de l'antigène. En effet, elles captent les antigènes, quittent l'épiderme et gagnent les ganglions lymphatiques satellites où elles présentent les déterminants antigéniques aux lymphocytes T. Elles initient et propagent les réponses immunitaires dirigées contre les antigènes retrouvés sur la peau.

⇒ **Les Cellules de Merkel (1 à 2%)**

Elles se situent dans la couche basse de l'épiderme. Associées à des terminaisons nerveuses, elles constituent les récepteurs essentiels au toucher.

b) Le Derme (17)

Le derme est un tissu conjonctif très innervé et très vascularisé, dont l'épaisseur moyenne est de 1 à 2 mm. Il joue un rôle de soutien, de nutrition, et de thermorégulation.

Les annexes cutanées, follicules pilo-sébacés et glandes sudoripares y sont implantées.

c) Hypoderme(17)

C'est la couche la plus profonde de la peau. C'est un tissu conjonctif lâche qui prolonge celui du derme, et qui est associé en sa partie profonde au tissu adipeux.

Il permet de stocker des graisses et de les libérer en fonction des besoins de l'organisme.

2.5 PHYSIOPATHOLOGIE:

L'inoculation du champignon est favorisée par une lésion cutanée préexistante aussi minime soit-elle (piqûre d'insecte, égratignure, coupure ...). Un fragment mycélien ou une spore pénètre dans l'épiderme et s'étend de façon circulaire et centrifuge (la zone active est en périphérie). (12)

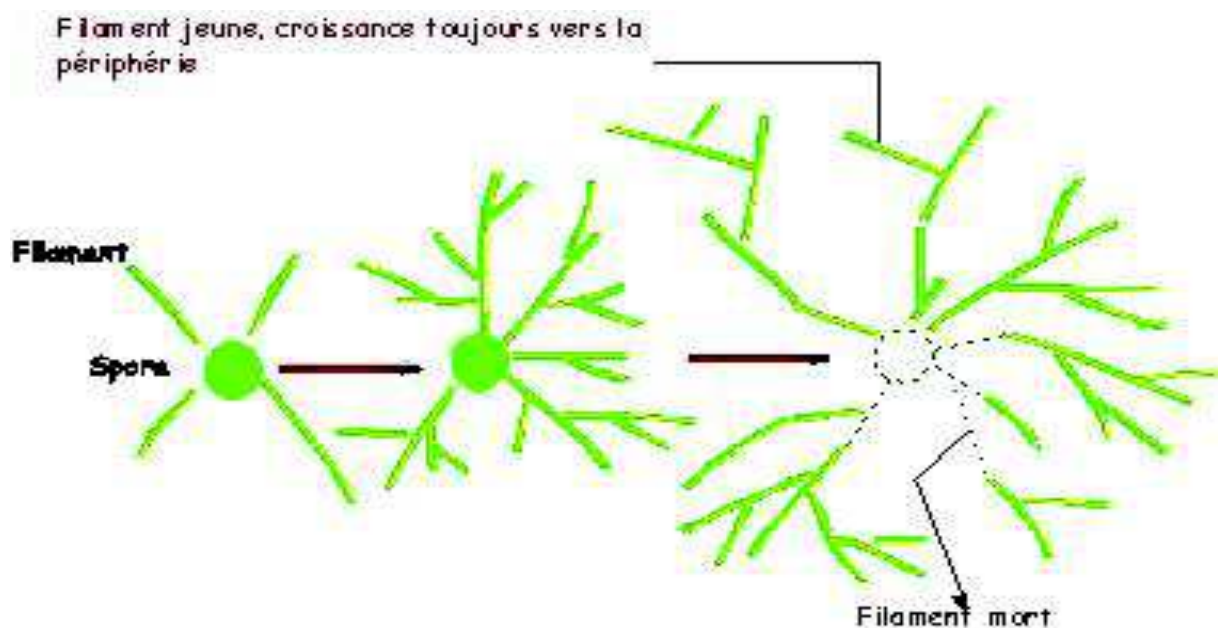


Figure 21: Schéma de l'expansion circulaire et centrifuge de la mycose sur la peau et les phanères. (24)

Tous les plis peuvent être atteints mais à une fréquence très différente selon leur localisation. Les plis inter orteils sont de loin les plus souvent touchés suivis des plis inguinaux et inter fessier. L'atteinte des autres petits plis (espaces interdigitaux des mains) ou des grands plis (abdominaux, sous maxillaires et axillaires) est beaucoup plus rare.

L'humidité entretenue par l'occlusion et la chaleur des plis est un facteur commun à cette localisation.

2.6 CLINIQUE:

2.6.1 DERMATOPHYTOSE DE LA PEAU GLABRE :(15)

La dermatophytose de la peau glabre est une infection superficielle de la peau dépourvue de cheveux ou de poils. C'est la plus fréquente des épidermatophyties chez l'adulte et l'enfant. Les lésions cliniques apparaissent une à trois semaines après le contact contaminant. La contamination peut se faire par contact direct ou indirect.

Les espèces les plus fréquemment identifiées sont :

- ⇒ *Microsporum canis* (5%) : dermatophyte zoophile, transmis par les animaux (surtout chats et chiens) touchant surtout les enfants.
- ⇒ *Trichophytum rubrum* (70-80%): dermatophyte anthropophile, contamination interhumaine.
- ⇒ *Trichophytum mentagrophytes* (15-20%): dermatophyte géophile et zoophile, contamination tellurique par contact de la peau avec un sol infecté.

2.6.1.1 Clinique:

La forme typique est *Tinea circinata* ou épidermatophytie de la peau glabre, anciennement appelée Herpes circiné ou encore « Roue de Sainte Catherine ».(25)

Les lésions réalisent des placards arrondis ou polycycliques. L'atteinte est unique ou multiple, et présentent les caractéristiques suivantes:(15) (26) (27) une bordure érythémato-vésiculo-squameuse ou aspect en anneau, des lésions qui se situent sur les régions découvertes surtout, un prurit intense et enfin une évolution centrifuge avec guérison centrale.

Les espèces incriminées sont *M. canis*, *M. gypseum*, *M. persicolor*, *T. rubrum*, *T. mentagrophytes*, *T. verrucosum*, *T. erinacei* et *E. floccosum*. Les épidermophyties d'origine animale sont plus inflammatoires que celles d'origine humaine.

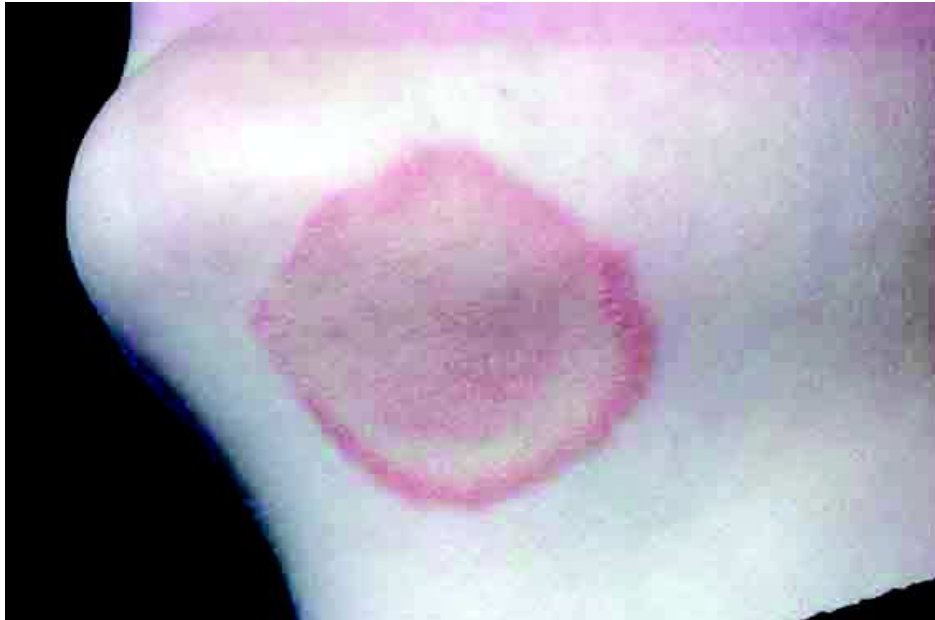

Figure 22: Photographie d'un "herpes circiné".(1)

2.6.1.2 Forme inflammatoire: le Kérion:

Un dermatophyte d'origine animale ou tellurique entraîne une réaction inflammatoire majeure de l'hôte humain. L'aspect des lésions est nodulaire et pustuleux. Le kérion est parfois secondaire à l'application d'une corticothérapie locale.

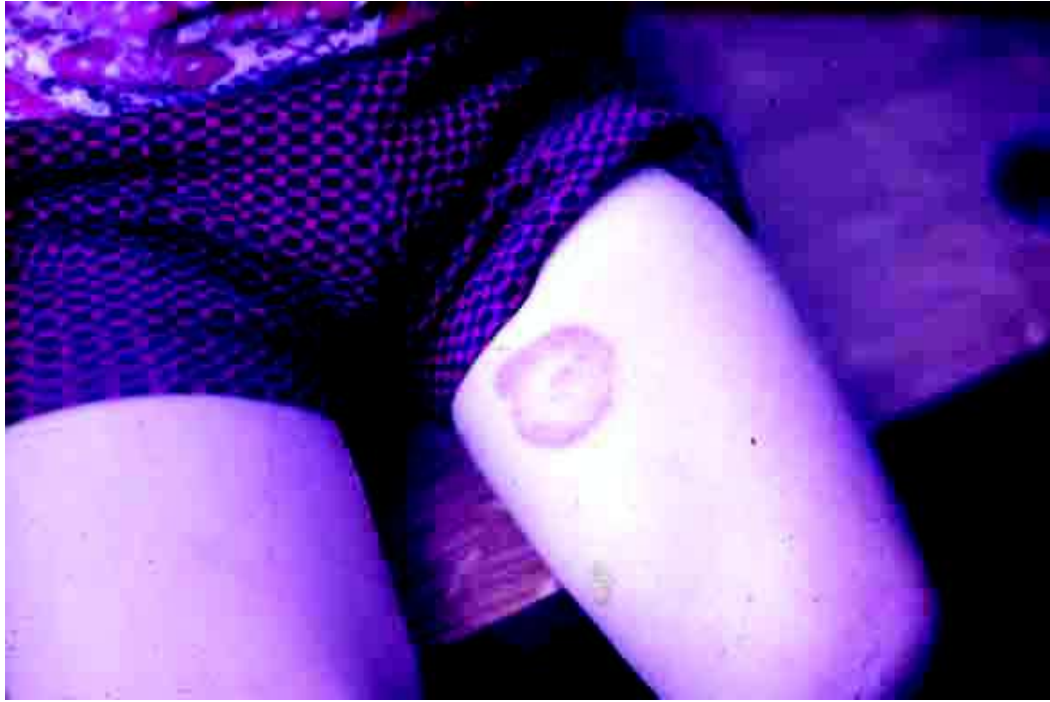

Figure 23: Photographie d'un kérion. (1)

2.6.1.3 Diagnostic différentiel :(28)_(29)

Des lésions annulaires ne sont pas synonymes de dermatophytoses. Il faudra éliminer : une dermatite atopique, un eczéma de contact, un psoriasis (lésions évocatrices à distance) ou un Pityriasis rosé de Gibert (maladie éruptive à lésions multiples)

2.6.2 INTERTRIGO INTER ORTEILS :(15)

L'intertrigo inter orteils concerne surtout les adultes et touche préférentiellement les 3^e et 4^e espaces car ils sont physiologiquement les plus fermés. Il prend l'aspect d'une simple desquamation sèche ou suintante, associée ou non à des fissures ou des vésiculo-bulles sur la face interne des orteils et au fond du pli qui prend un aspect blanchâtre. Les lésions débordent souvent sur la face plantaire et la face dorsale du pied et des orteils sous forme d'un processus vésiculeux et desquamatif représentant ce qu'on appelle « le pied d'Athlète ». Cette situation est favorisée par la macération. Le prurit est variable.

Les espèces responsables sont *T.rubrum* (plus de 65%), *T. mentagrophytes var interdigitale* (30 %) et enfin *E. floccosum* (5%).

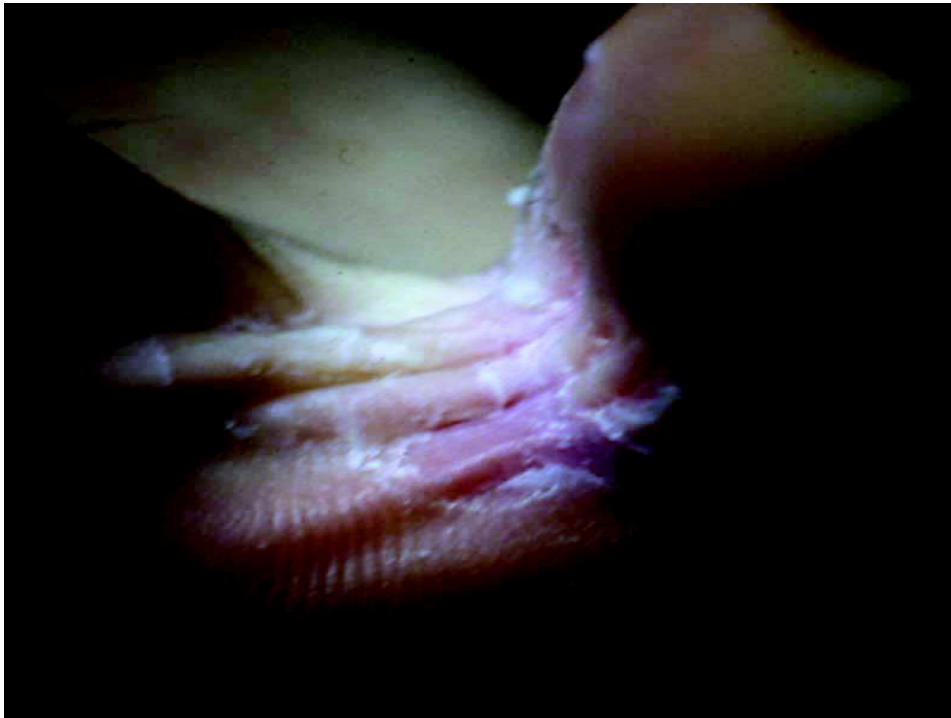


Figure 24: Photographie d'un intertrigo inter-orteils.(1)

Les complications potentielles sont diverses. Elles peuvent être la cause d'une diffusion sur l'ensemble du pied ou d'autres régions du corps, mais aussi elles peuvent être une porte d'entrée bactérienne à l'origine d'un érysipèle de la jambe. Elles peuvent être à l'origine d'une dermatophytose palmaire (atteinte unilatérale). Enfin, une des complications potentielle est une contamination main-pied avec *T.rubrum*. Dans ce cas, l'atteinte palmaire est unilatérale et le siège d'une desquamation ou d'une hyperkératose d'aspect farineux dans les plis de flexion. Ainsi, la peau en regard des lésions est souvent fissurée et épaisse. Dans certains cas, les lésions se présentent comme une pachydermie plantaire, affectant les deux pieds et s'arrêtant brusquement au niveau des bords ("aspect en mocassin").(15)

Les lésions palmaires sont plus rares, affectant généralement une seule main. Elles sont déterminées principalement par *T. rubrum*, et plus rarement par *M. persicolor*.

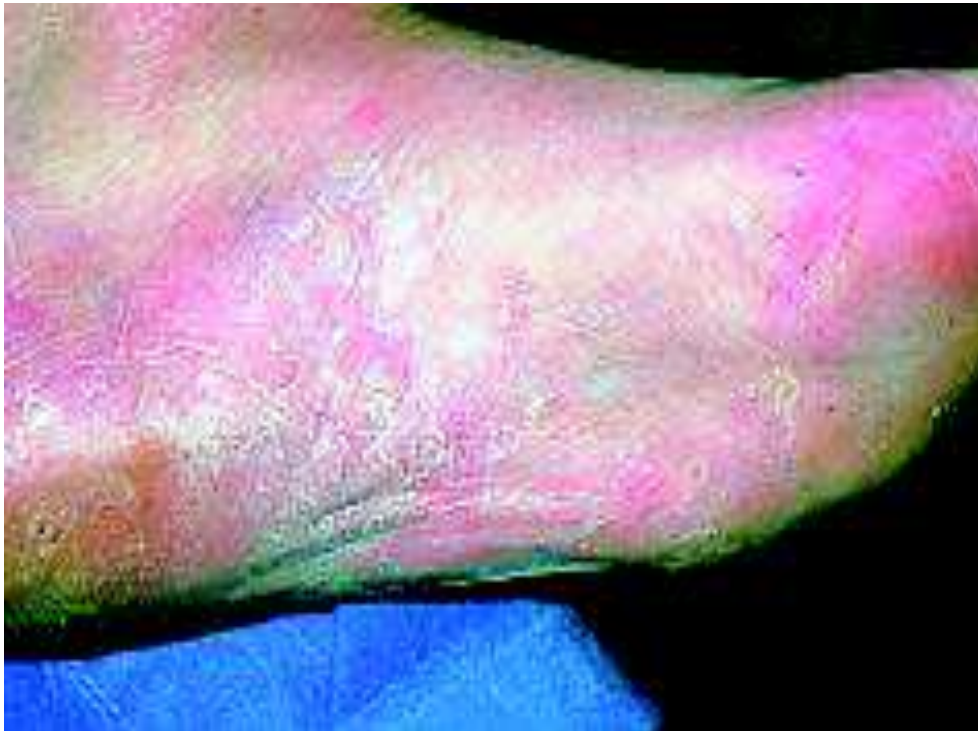

Figure 25: Pied en "mocassin" après une contamination main-pied. (1)

2.6.2.1 Diagnostic différentiel:

Il faudra éliminer : (30)

- Une candidose : Atteinte rare des espaces inter orteils mais surtout les autres plis comme les espaces interdigitaux, le pli inter fessier ou les commissures labiales. Dans ce cas, la lésion est rouge vernissée, fissurée, macérée et suintante souvent recouverte d'un enduit blanchâtre. *Candida albicans* en est le principal agent responsable.

- Une dysidrose : due à un eczéma de contact ou d'une infection à *T. rubrum* allergisante. Elle provoque des lésions vésiculeuses inter orteils et d'autres zones du pied.
- Un aspect couenneux blanchâtre, macéré souvent prédominant dans le dernier espace évoque une infection par moisissures ou une infection bactérienne (corynébactéries).
- Un intertrigo à bacille gram négatif : ici, les lésions seraient érosives, suintantes et malodorantes, parfois verdâtres dues le plus souvent à un bacille pyocyanique.

2.6.3 ATTEINTE DES GRANDS PLIS :

Les grands plis (inguinaux, sous-mammaires, axillaires..) sont aussi le siège de dermatophyties.

Aux plis inguinaux, l'atteinte réalise un placard érythémato-squameux prurigineux, à contours circinés, qui s'étend sur la face interne de la racine de la cuisse d'un ou des deux côtés, parfois déborde sur le périnée le pli inter fessier et même les fesses. Cette atteinte était anciennement appelé « eczéma marginé de Hébra ». Elle résulte le plus souvent d'une auto-inoculation à partir d'une mycose des pieds.(21)

Les éléments cliniques de cette dermatophytose sont : une bordure érythémato-vésiculo-squameuse, une extension centrifuge (le centre à tendance à guérir alors que la périphérie reste active polycyclique, squameuse et vésiculeuse) et enfin une atteinte uni ou bilatérale

L'intertrigo du creux axillaire est moins fréquent. L'atteinte est typiquement unilatérale et la bordure périphérique bien nette. Le fond du pli est rarement atteint. Ces intertrigos sont

déterminés principalement par deux espèces, *T. rubrum* et *E. floccosum*, plus rarement par *T. mentagrophytes*.

A noter que les poils pubiens ou axillaires ne sont jamais envahis par le champignon en cause.

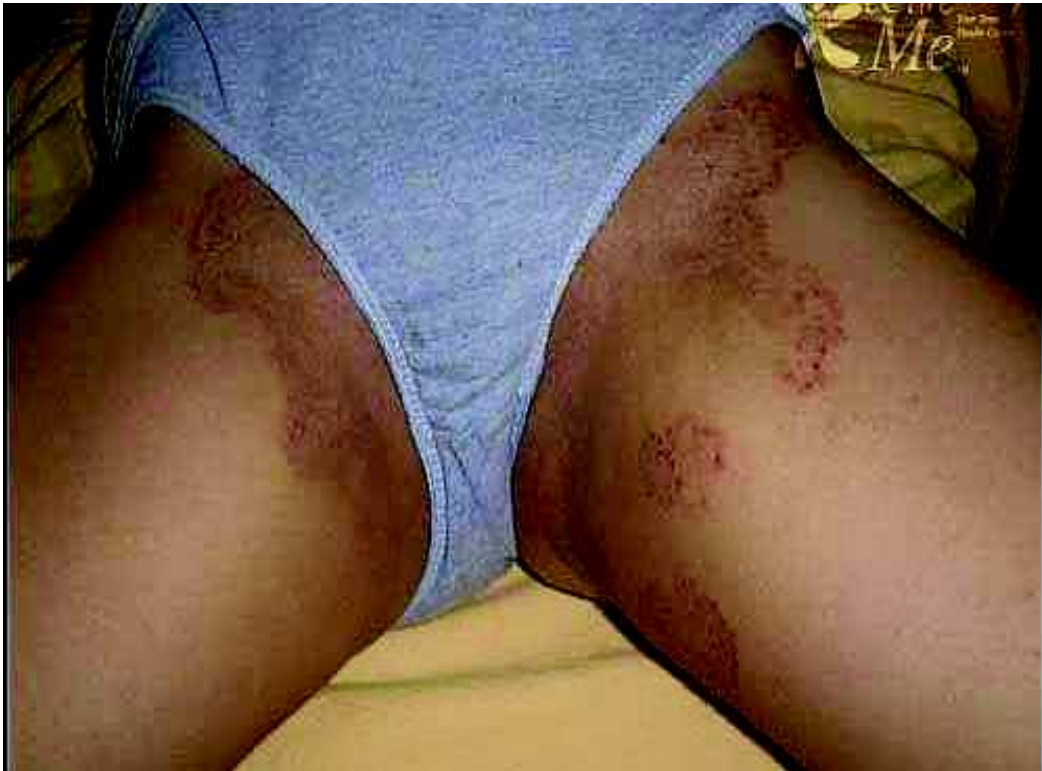

Figure 26: Dermatophytose des grands plis.(1)

2.6.4 DIAGNOSTIC DIFFÉRENTIEL:

Devant cette symptomatologie, seront surtout évoqués :

- Une candidose : comme pour une candidose inter orteils la peau est érythémateuse, vernissée, suintante et recouverte d'un enduit blanchâtre. L'évolution est « subaiguë » et le patient se plaint plus de brûlure que de prurit.

- Un érythrasma dû à *Corynebacterium minutissimum* dont la clinique est un placard brun chamois à bords curvilignes squameux, non prurigineux mais récidivant. L'examen avec une lumière ultraviolette (lampe de Wood) montre une fluorescence rose-corail.
- Un psoriasis des plis. Dans ce cas, il n'y a pas de guérison centrale et le prurit est variable.
- Plus rarement, une dermite caustique ou de frottement provoquant un érythème plus ou moins suintant, sans limite nette, respectant en général le fond du pli. Le patient se plaint de brûlure.
- Un eczéma de contact donnant un placard érythémateux plus ou moins vésiculeux, suintant et crouteux à limites émiettées.
- La maladie d'Hailey-Hailey qui est une maladie de la peau génétique autosomique dominante caractérisée par la présence de petites vésicules principalement aux endroits où il y a frottements ou de la transpiration (aisselles, plis des genoux...). (31)

2.7 PARASITISME FONGIQUE DE L'ONGLE : ONYCHOMYCOSE:

2.7.1 STRUCTURE DE L'ONGLE :

L'ongle est constitué de trois parties :

⇒ **La tablette unguéale :**

Elle comprend quatre éléments :

- Une partie molle, flexible et élastique : la **racine**.
- Une partie visible convexe, translucide, rosée, formée de trois couches de kératines plus ou moins dure : la **plaque unguéale**.

- **La lunule** : partie blanchâtre, dont la limite est convexe vers l'avant.
- **Le bord libre** : partie distale de l'ongle, non adhérent à l'épiderme, translucide et rigide

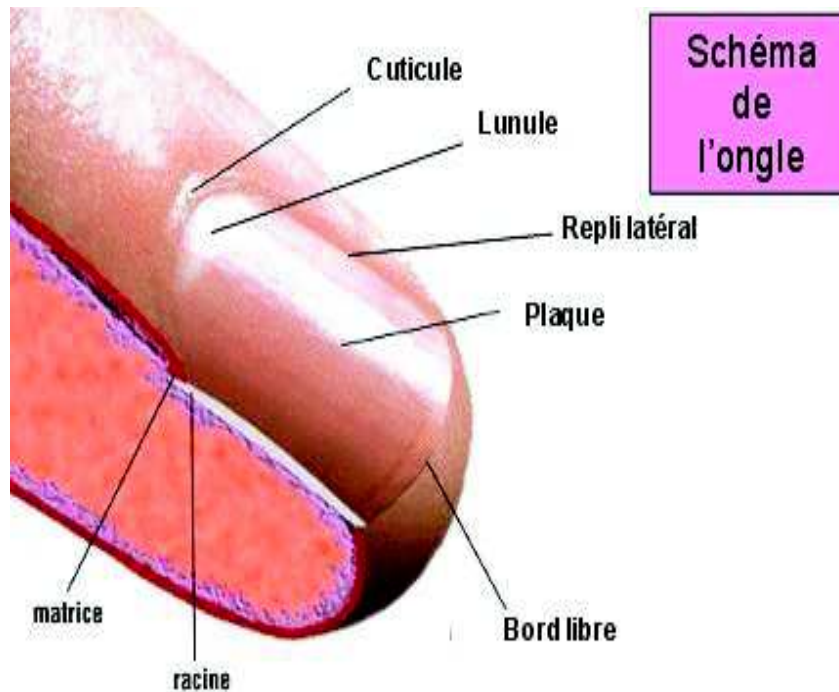


Figure 27: Schéma de la structure d'un ongle.(32)

⇒ **Une partie sous unguéale :**

Elle comprend d'une part, le lit de l'ongle qui est légèrement convexe, rouge et donne la couleur rosée à la plaque unguéale par transparence. Il est très innervé et vascularisé.

Et d'autre part, la matrice qui produit la kératine. Fixée à la base de la phalange distale, elle donne sa forme à l'ongle. Elle est fragile, un choc peut nuire à la croissance de l'ongle.

⇒ **Une partie péri unguéale formée de deux bourrelets : proximal et latéraux.**

La vitesse de croissance de l'ongle est d'environ 3mm/mois pour les mains (33), et est un peu plus lente pour les pieds. La tablette ou plaque unguéale se renouvelle quant à elle en 4 à 6 mois.

2.7.2 PHYSIOPATHOLOGIE :

Les ongles des orteils sont plus fréquemment atteints que les ongles des doigts. Les dermatophytes responsables sont avant tout *T. rubrum* à 80% et *T. mentagrophytes var. interdigitale* à 20%.

L'atteinte unguéale est presque toujours associée à celle des espaces interdigitaux et débute en général par la partie distale. Contrairement aux onyxis candidosiques, les onyxis dermatophytiques ne présentent jamais de périonyxis qui est une inflammation des replis cutanés latéraux de l'ongle. Les ongles peuvent être affectés à différents niveaux. C'est ainsi qu'une atteinte matricielle a pour conséquence une dystrophie de la tablette, alors qu'une atteinte du lit de l'ongle engendrera un décollement et/ou un épaissement de l'ongle.

Les onychomycoses dermatophytiques ne guérissent pas spontanément.

Les onychomycoses peuvent être dues à de nombreux facteurs individuels comme montré dans le tableau suivant :(34)

| Principaux facteurs favorisants | |
|--|---|
| Onychomycoses des pieds | Onychomycoses des mains |
| <ul style="list-style-type: none"> • Age • Dermatophytie interdigito-plantaire préexistante • Troubles trophiques des membres inférieurs (insuffisance circulatoire, altération microcirculation...) • Microtraumatismes répétés de l'ongle • Transpiration excessive dû aux chaussures fermées • Sports à risque : natation, course à pieds, arts martiaux... • Pathologies sous-jacentes (diabète, psoriasis, immunodépression) • Anomalie héréditaire ou constitutionnelle de l'ongle • Malposition des orteils • Hyperkératose palmo-plantaire | <ul style="list-style-type: none"> • Sexe féminin • Port prolongé de gants • Microtraumatismes répétés de l'ongle • Utilisation excessive de détergents • Manipulation de produits sucrés • Professions exposées : coiffeurs, podologues, manucures • Pathologies sous-jacentes : candidose, psoriasis, hyperkératose palmaire |

Tableau 2: Tableau des principaux facteurs de risques.

2.7.3 CLINIQUE :

On distingue 4 types d'atteintes cliniques (35) (36) (15)

2.7.3.1 Onychomycose sous-unguéale distale:

Elles représentent l'atteinte dermatophytique de l'ongle la plus fréquente, notamment au niveau des pieds. L'envahissement de l'ongle se fait à partir de la couche cornée du lit de l'ongle ou du repli latéral et progresse vers la partie proximale. Il se produit un épaissement de face interne de l'ongle et un décollement de l'extrémité distale. Celle-ci prend une teinte jaune à brune plus ou moins foncée. Ainsi, le lit de l'ongle devient très friable. Le champignon s'étend et touche la matrice engendrant une destruction généralisée de l'ongle.

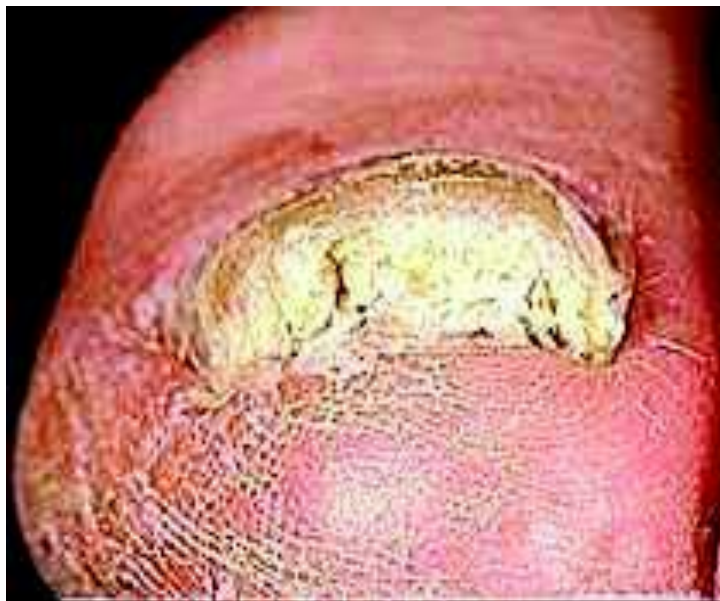

Figure 28: Onychomycose sous unguéale.(1)

2.7.3.2 Onychomycose sous unguéale proximale:

L'infection se présente au début comme une tâche blanchâtre à la base de l'ongle, au niveau de la lunule, puis s'étend sur toute la table unguéale. L'extrémité distale est préservée.

Ces cas s'observent surtout chez les patients immunodéprimés (greffés, corticothérapie au long cours, atteint du SIDA...)

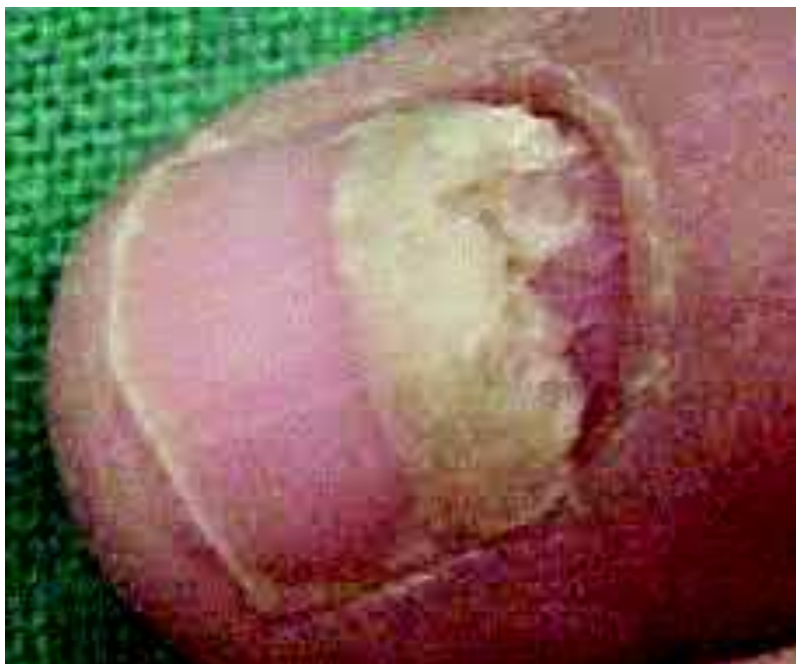

Figure 29: Onychomycose sous unguéale proximale.(1)

2.7.3.3 Leuconychomycose superficielle ou leuconychie:

Elle résulte d'un mode d'attaque de l'ongle différent : c'est la lame superficielle qui est touchée au départ, en un point quelconque de sa surface.

Elle se présente sous forme de petits îlots blancs opaques, de consistance molle et atteint plutôt les ongles des orteils.

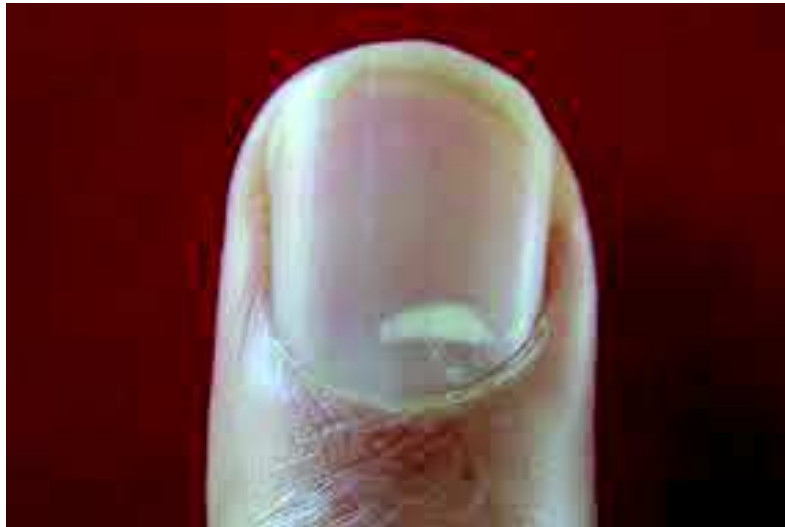

Figure 30: Leuconychomycose superficielle.(15)

2.7.3.4 Onychomycodystrophie totale:

En général secondaire aux lésions précédentes, la lame unguéale devient très friable et disparaît. En somme, elle correspond à la destruction totale de l'ongle par le champignon.

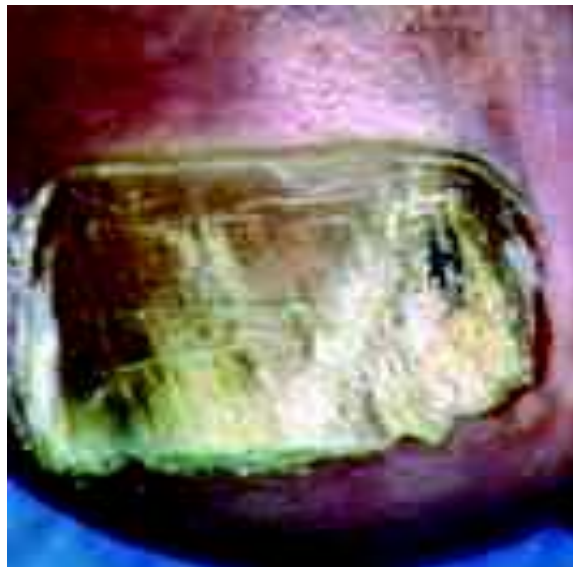

Figure 31: Onychodystrophie totale.(1)

2.7.3.5 Diagnostic différentiel:

Les onychomycoses représentent à elles seules 50% de la pathologie unguéale mais le psoriasis et les traumatismes peuvent également modifier l'aspect et la couleur de l'ongle.

Enfin, les onyxis à *Candida* sont aussi souvent rencontrés. Ils débutent par une tuméfaction rouge et douloureuse autour de la zone matricielle à la base de l'ongle appelée péri onyxis (qui n'existe pas lors d'un onyxis dermatophytique).

2.8 LA MALADIE DERMATOPHYTIQUE :

Elle sera décrite ultérieurement en partie III.

Tableau 3: Résumé des caractéristiques épidémiologiques et cliniques des principaux dermatophytes.

| <u>Dermatophytes</u> | <u>Epidémiologie</u> | <u>Aspects cliniques</u> | <u>Fluorescence sous lampe</u> |
|--|-------------------------------------|---|--|
| | | | <u>Wood et type de parasitisme</u> |
| <i>E. floccosum</i> | Cosmopolite, anthropophile | Peau : Intertrigos des grands plis, Epidermophytie circinée, Intertrigos interorteils | WOOD Négative |
| <i>M. canis</i> | Cosmopolite, zoophile | Peau : Epidermophytie circinée, Poil : Teigne microsporique (grandes plaques alopeciques, cheveu cassé), folliculites, sycosis | WOOD Positive Endo-ectothrix |
| <i>M. gypseum</i> | Cosmopolite, géophile | Peau : épidermophyties circinées, Poil : folliculites, sycosis, kérions (lésions inflammatoires , Cheveu ne casse pas) | WOOD Négative |
| <i>M. audouinii var langeronii</i> | Afrique Noire, anthropophile | Peau : épidermophytie circinée Poil : Teigne microsporique (grande plaques alopeciques, cheveu cassé) | WOOD Positive Endo-ectothrix |
| <i>M. persicolor</i> | Cosmopolite, zoophile | Peau : Epidermophytie circinée | WOOD Négative |
| <i>T. mentagrophytes var. interdigitale</i> | Cosmopolite, anthropophile | Peau : Lésions chroniques : intertrigos interorteils et inguinaux Ongle : onyxis | WOOD Négative |
| <i>T. mentagrophytes var. mentagrophytes</i> | Cosmopolite, tellurique, zoophile | Peau : épidermophytie circinée Poil : Lésions aiguës : folliculites, sycosis, kérions (lésions inflammatoires, Cheveu ne casse pas) | WOOD Négative Endo/Ectothrix, microïde et mégasporique |
| <i>T. rubrum</i> | Cosmopolite, anthropophile | Peau : Lésions chroniques : intertrigos, épidermophytie circinée Ongle : onyxis | WOOD Négative |
| <i>T. schoenleinii</i> | Afrique Nord, anthropophile | Poil : Teignes et godets faviques (Alopécie définitive, Cheveu ne casse pas) | WOOD Positive sur toute la longueur Endothrix |
| <i>T. soudanense</i> | Afrique noire, anthropophile | Peau : épidermophytis circinée Poil : Teigne trichophytique (Petites plaques alopeciques, Cheveu cassé) Ongle : onyxis | WOOD Négative Endothrix |
| <i>T. tonsurans</i> | Amérique, anthropophile | Peau : épidermophytie circinée Poil : Teigne trichophytique (Petites plaques alopeciques, cheveu cassé) Ongle : onyxis | WOOD Négative Endothrix |
| <i>T. verrucosum</i> | Cosmopolite, zoophile | Peau : epidermophytie circinée, Poil : folliculite, sycosis, kérions (lésions inflammatoires, cheveu ne casse pas) | WOOD Négative Endo/Ectothrix, microïde et mégasporique |
| <i>T. violaceum</i> | Bassin méditerranéen, anthropophile | Peau : epidermophytie circinée Poil : Teigne trichophytique (Petites plaques alopeciques, Cheveu cassé), Sycosis Ongle : onyxis | WOOD Négative Endothrix |

3. DIAGNOSTIC

La démarche diagnostique se fait au laboratoire et doit se faire avant tout traitement. Elle repose sur quatre « principes » : l'observation des lésions, le prélèvement, l'examen microscopique et enfin l'examen macroscopique.

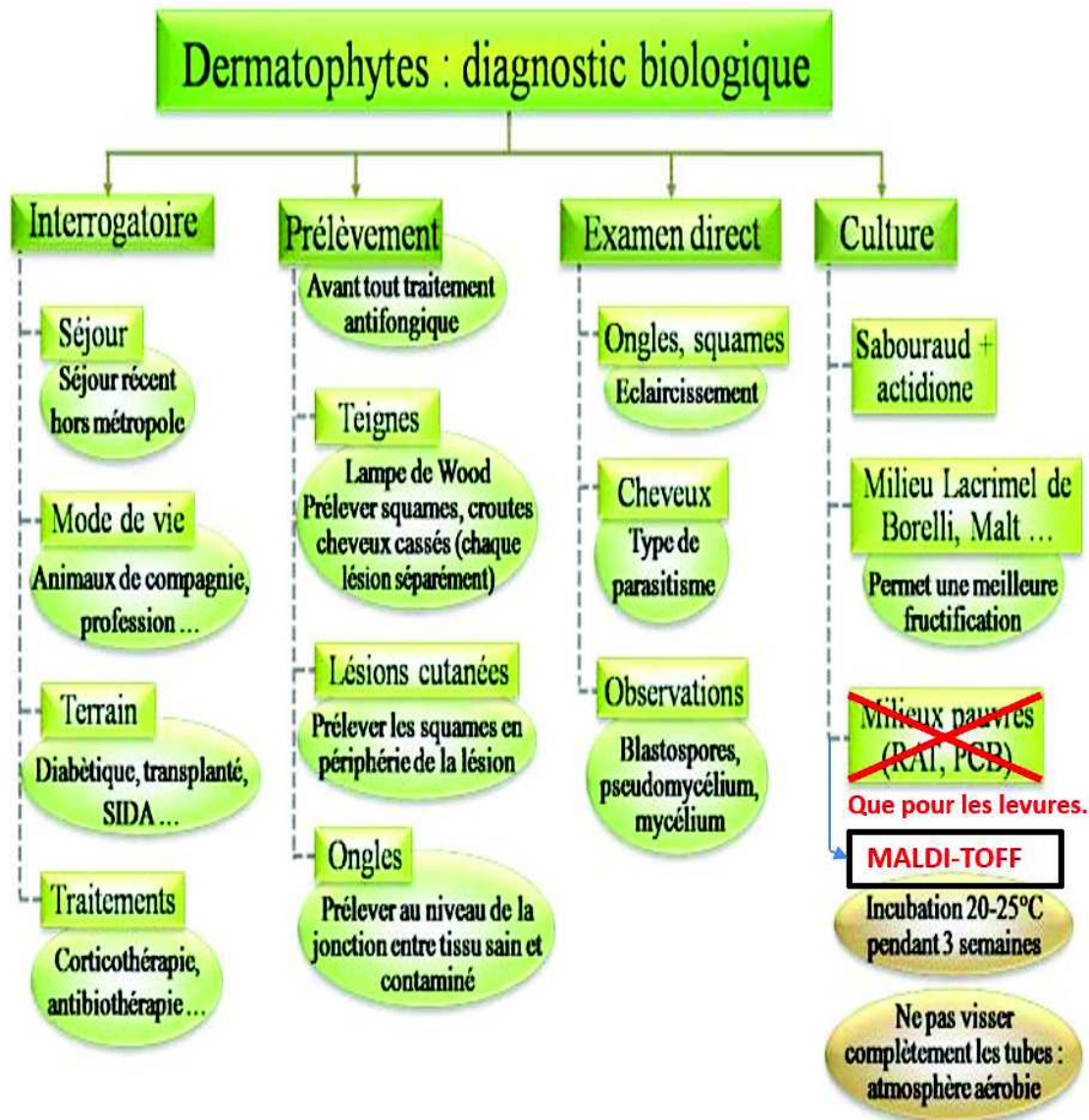


Figure 32: Démarche diagnostique biologique d'une dermatophytose. (7)

3.1 OBSERVATION DES LESIONS :

Ceci permet d'avoir des premiers indices afin de déterminer l'espèce en cause des lésions. (15)

3.1.1 POUR LA PEAU:

Il faudra observer si le patient a des lésions dont l'aspect circiné est typique ou non (cercles concentriques plus foncées aux bordures) et s'il y a présence de lésions en placard. Mais également si les lésions sont sèches et squameuses ou inflammatoires.

Le test à la lampe WOOD, qui est une lampe à Ultra Violet qui fera apparaître ou non une fluorescence, sera nécessaire car il donnera les premiers indices d'un diagnostic. La couleur de cette fluorescence permet le diagnostic de certaines mycoses et oriente le praticien vers un type de champignon. Dans certaines situations, cet examen peut également contribuer à un diagnostic différentiel mycologique ou non. En effet, si la fluorescence est verte, on sera donc en présence du genre *Microsporum*, si la fluorescence est jaune pâle le diagnostic s'orientera plus sur *Pityriasis versicolor* ou *Malassezia* (qui est une infection de la peau dû à une levure qui décolore la peau) et enfin si la fluorescence est plutôt corail nous sommes probablement en présence de *Corynebacterium minutissima* responsable d'une infection axillaire et pubienne.

3.1.2 POUR LE CUIR CHEVELU/POILS:

Sur le cuir chevelu, la présence de plaques ou non, ainsi que les tailles de celles-ci peuvent orienter le diagnostic. En effet, si les plaques sont petites nous serons plus en présence de *Trichophyton* alors que si elles sont grandes, *Microsporum* sera évoqué. L'aspect inflammatoire, sec et squameux, le cheveu cassé court ou long, ou encore la présence de godets faviques sont autant d'éléments qui peuvent orienter le diagnostic. Enfin, le test à la lampe WOOD donnera aussi une indication quant à l'origine de la teigne (microsporique ou favique).

3.1.3 POUR LES ONGLES:

On doit observer la présence d'un onyxis et/ou d'un péri-onyxis, si des lésions interdigitales y sont associées. Le médecin doit vérifier le type d'atteinte de l'ongle (proximale ; distale ou totale) mais aussi son aspect (Est-il décollé ? friable ? Pigmenté? ...)

3.2 LE PRELEVEMENT:

C'est une étape indispensable dans le diagnostic mycologique des dermatophytes. Il est à faire avant le traitement. Si ce dernier est déjà commencé, il sera recommandé d'avoir une fenêtre thérapeutique de 8 jours pour la peau, 15 jours pour les cheveux et les poils et deux mois pour les ongles.(15) (35)

Ce prélèvement sera accompagné d'un interrogatoire du patient et de son mode de vie (animaux de compagnie...), et la recherche de facteurs favorisants.

Le matériel utilisé doit être stérile, et est constitué de :

Lampe Wood, Grattoir de Vidal, écouvillons, vaccinostyle, curette et boîte de pétri en verre (car le plastique est électrostatique)

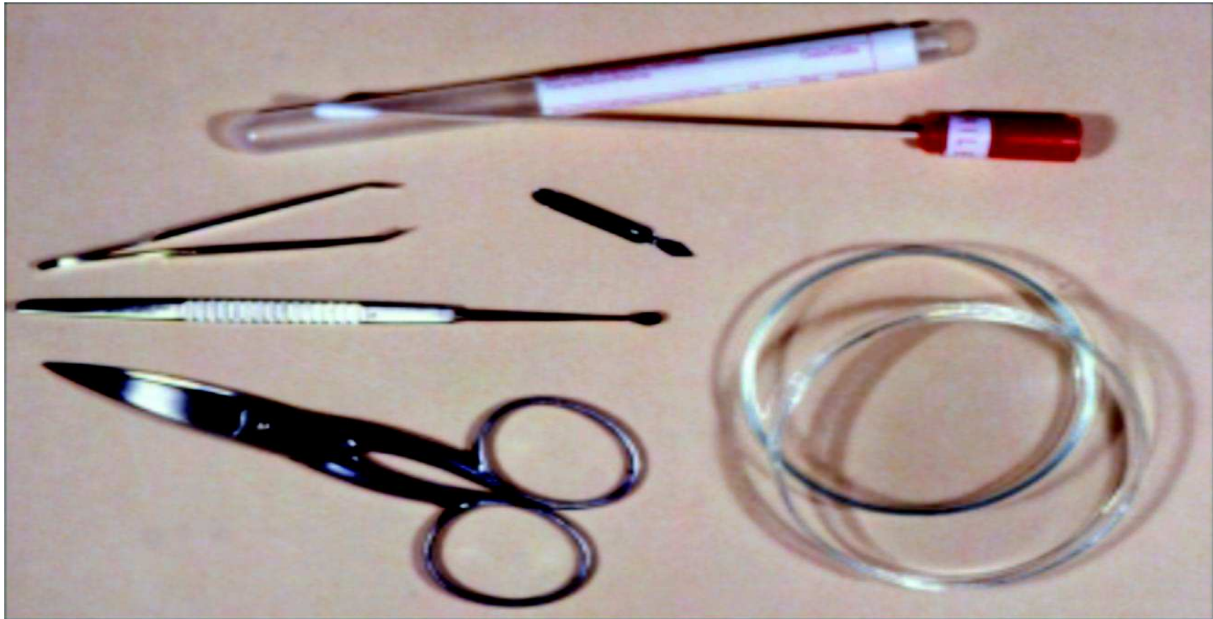

Figure 33: Photographie du matériel nécessaire au prélèvement. (15)

3.2.1 POUR LES LÉSIONS CUTANÉES:

La confirmation microbiologique est rarement réalisée mais peut s'avérer utile en cas d'échec thérapeutique ou s'il existe un doute.

Dans ce cas, des squames seront prélevées en périphérie des lésions (là où le champignon est actif).

Pour les intertrigos, le prélèvement sera réalisé à a périphérie des lésions par grattage à la curette.

Les bords des lésions seront écouvillonnés par la suite.

3.2.2 POUR LE CUIR CHEVELU:

Le prélèvement de cheveux et de squames seront réalisés.

Pour diagnostiquer une teigne, le prélèvement se fera à la périphérie des lésions (la zone active de l'infection) sous lampe WOOD.

En cas de teigne trichophytique, la fluorescence est négative et les cheveux cassés à ras, il faudra racler les squames tapissant les plaques et dans lesquelles les cheveux sont englués, avec une curette de Brocq (ou grattoir de Vidal) et une pince à épiler.

Un écouvillon préalablement humidifié à l'eau distillée, sera appliqué sur la plaque d'alopecie.



Figure 34: Prélèvement à la pince épiler pour le diagnostic d'une teigne.(1)

3.2.3 POUR LES POILS:

Les poils et duvets seront prélevés à la pince à épiler. Un écouvillon humidifié pourra être utilisé sur les lésions suintantes.

3.2.4 POUR LES ONGLES:

En cas d'onychomycoses, l'examen clinique est insuffisant pour affirmer le diagnostic. Le prélèvement unguéal est un examen qui peut être désagréable mais n'est ni douloureux ni invasif. Il doit être réalisé par un biologiste expérimenté au sein d'un laboratoire car c'est une étape critique et difficile du diagnostic.

Avant de l'effectuer, il faut s'assurer que le patient n'a pas essayé une automédication. En effet, le prélèvement mycologique doit être effectué à distance de tout traitement antifongique pour ne pas fausser les résultats (15): il faudra attendre deux mois entre la fin d'un traitement utilisant des vernis filmogène et le prélèvement. A noter que la prise de griséofulvine ne perturbe pas l'isolement du champignon pour une mise en culture.

Le biologiste devra tout d'abord nettoyer l'ongle afin d'éliminer les germes environnant puis il le coupera à la périphérie, à la pince ou aux ciseaux. Enfin, il prélèvera la zone unguéale pathologique avec une curette ou un vaccinostyle. Le lit de l'ongle sera raclé pour recueillir la poudre. En cas de leuconychie, on grattera l'ongle à la surface.

Ces prélèvements seront utiles pour l'examen direct (micro-macroscopique) ainsi que pour la mise en culture.

3.3 L'EXAMEN DIRECT:

Il est indispensable et réalisé rapidement afin d'apporter une réponse au prescripteur pour entreprendre au plus vite un traitement approprié sans attendre les résultats des cultures.

3.3.1 TECHNIQUE :

On déposera le produit pathologique (cheveux, poils, ongle meulé) sur une lame dans une goutte de liquide éclaircissant constitué de Chloral-lactophénol ou de potasse à 10, 15 ou 20%.(15) Cette solution va permettre de digérer la kératine et ainsi faciliter la visualisation des éléments fongiques au microscope.(15)

Des colorants (noir chlorazol par exemple) ou des fluorochromes, comme le Calcofluor White (qui vont se lier aux polysaccharides des champignons) peuvent faciliter la visualisation de certains éléments fongiques (exemple : visualisation des hyphes mycéliens avec le noir de chlorazol).

3.3.2 LES RÉSULTATS:

3.3.2.1 Dans les squames:

Si on note la présence de longs filaments mycéliens alors nous sommes en présence de dermatophytes. En revanche, si on remarque des spores en amas et de courts filaments, nous serons plutôt en présence d'une levure comme *Malassezia*.

Enfin, l'absence de filaments permet le diagnostic différentiel de psoriasis, eczéma...

3.3.2.2 Dans les ongles:

En cas de dermatophytoses, il y a présence de filaments mycéliens hyalins plus ou moins réguliers septés. En revanche, la présence de levures bourgeonnantes signe une candidose, une trichosporose ou une malasseziose.

3.3.2.3 Dans les cheveux: (9)

Le développement des dermatophytes dans les cheveux ou les poils se traduit à l'examen direct par différents aspects décrit précédemment et récapitulé dans ce tableau :

| | Type microsporique ou Endo- Ectothrix (a) | Type trychophytique Endothrix (b) | Type Favique(c) Endothrix | Type microïde(d) ou Endo- Ectothrix | Type megasporique(e) ou Endo- Ectothrix |
|---|--|---|---|---|--|
| Observation sous lumière de Wood | Fluorescence verte à la lampe Wood | Pas de fluorescence à la lampe Wood | Fluorescence sur toute la longueur | Pas de fluorescence à la lampe Wood | Pas de fluorescence à la lampe Wood |
| Diagnostic Observation à l'examen direct | Spores de 2µ de diamètre, forment une gaine mosaïque autour du cheveu Intérieur du cheveu rempli de filaments mycéliens | Cheveu rempli de spores de 4µ de diamètre, dit « en sac de noix » | A l'intérieur du cheveu : bulles d'air mycélium (tarse favique) | Spores de 2µ en chainettes autour du cheveu A l'intérieur du cheveu : quelques filaments mycéliens | Spores de 6µ autour du cheveu Filaments mycéliens à l'intérieur du cheveu |
| Espèces incriminées | Transmission : Interhumaine : <i>M. audouinii</i> Homme-animal : <i>M. canis</i> | Transmission interhumaine : <i>T. violaceum</i> , <i>T. rosaceum</i> , <i>T. tonsurans</i> , <i>T. soudanensis</i> | Transmission interhumaine : <i>T. schonleinii</i> | Transmission animal-homme (souris blanches, cheval, cobaye) <i>T. mentagrophytes</i> | Transmission animale-homme : <i>T. verrucosum</i> |

Tableau 4: Tableau récapitulatif des différents types de parasitisme pileaire.

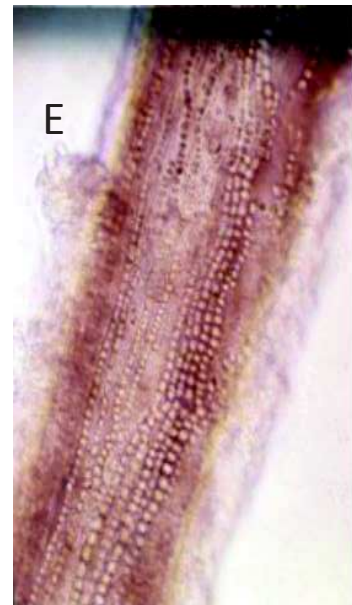
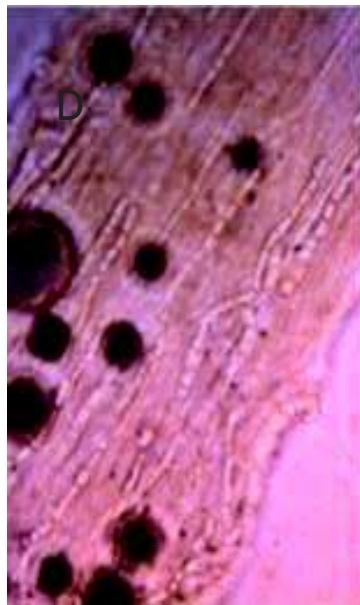
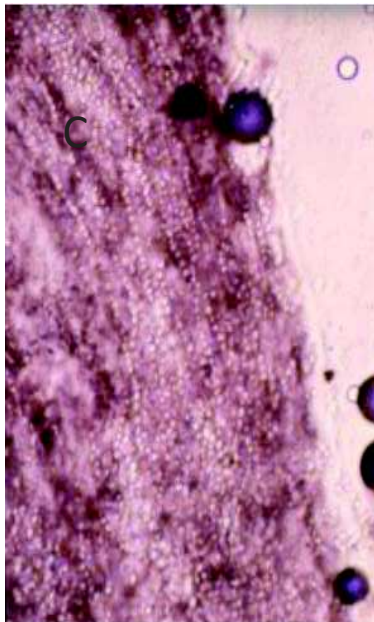
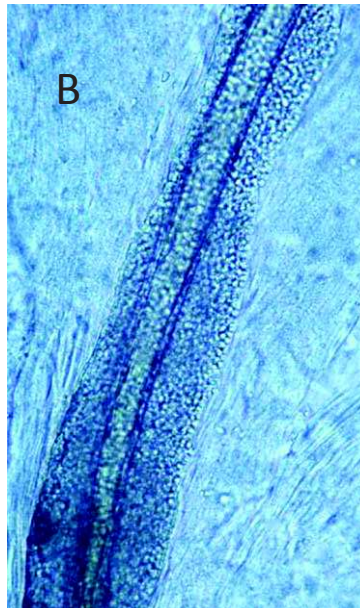
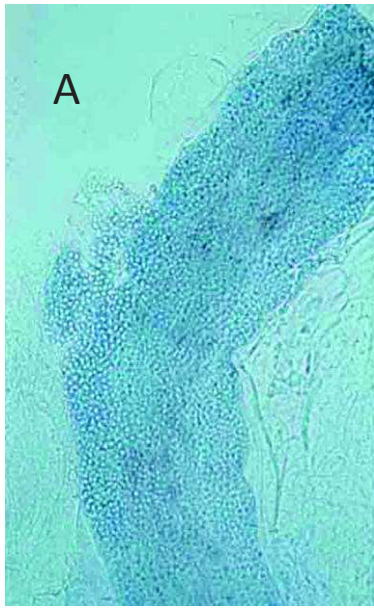


Figure A Endo-Ectothrix: gaine de spores à l'extérieur et filaments mycéliens à l'intérieur. (15)

Figure B Endothrix: cheveu rempli de grosses spores (4 μ) "sac de noisette".

Figure C Favique: filaments mycéliens très arthrosporés "tarses faviques" et bulles d'air.

Figure D Microïde: chaînettes de petites spores à l'extérieur du cheveu et filaments mycéliens à l'intérieur.

Figure E Mégasporique: chaînette grandes spores à l'extérieur du cheveu et filaments mycéliens à l'intérieur.

Cet examen permet de confirmer l'existence d'une mycose, et donc impliquera le début du traitement.

Dans tous les cas, il conviendra d'attendre le résultat des cultures pour confirmer le diagnostic de l'espèce. Le traitement pourra être ajusté après identification de l'espèce responsable.

3.4 LA MISE EN CULTURE:

Les produits pathologiques (poils, fragments cheveux, ongles...) serontensemencés dans un milieu de référence pour les dermatophytes : le milieu de Sabouraud* additionné d'antibiotiques et de cycloheximide (Actidione*). Ce dernier inhibe la croissance de la plupart des moisissures et permet ainsi l'isolement des dermatophytes. Les antibiotiques sont, quant à eux, là pour stopper la poussée des bactéries de la peau.(12) (21)

Pour une primo culture, la boîte de Pétri semble préférable.

Toutefois, si les tubes sont préférés, il ne faudra pas les visser complètement car les dermatophytes sont aérobies.

Les cultures seront incubées à 20-21 degrés pendant au moins trois semaines. Elles seront examinées deux fois par semaine car les caractéristiques macroscopiques sont transitoires.

3.4.1 L'EXAMEN MACROSCOPIQUE DES CULTURES :

Cet examen consiste en l'analyse de l'aspect macroscopique des colonies (recto et verso) : couleur, forme (ronde, étoilée...), relief, caractéristiques de leur surface (duveteuse, glabre...), consistance, taille mais aussi la présence de pigments.

3.4.2 L'EXAMEN MICROSCOPIQUE DES CULTURES :

Un montage entre lame et lamelle sera réalisé dans du bleu lactique (cela permet de colorer les structures fongiques). On pourra alors étudier: (37)

- ⇒ L'aspect des filaments mycéliens. Ils sont cloisonnés, de diamètre habituellement régulier, mais présentent parfois des dilatations successives comme pour les hyphes en raquette des *Microsporum*.




Figure 35: Hyphes en raquette.(37)

- ⇒ La présence de chlamydospores (spores à paroi épaisse, sphérique, à surface lisse non ornée, qui permet la survie du champignon dans des conditions défavorables) intercalaires ou terminales.

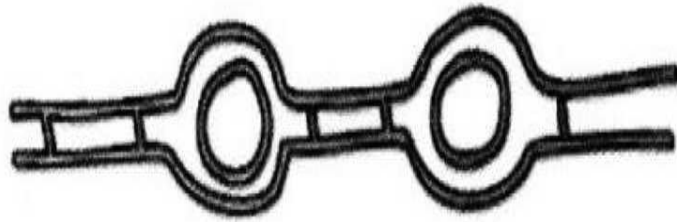


Figure 36: Chlamydospores intercalaires.(37)



Figure 37: Chlamydospore terminale.(37)

⇒ La présence d'autres éléments appelés ornementsations, telles que :

- Des excroissances triangulaires caractéristiques de *T.rubrum*
- Des organes pectinés (en forme de peigne) chez *M. andouinii* et *T. schoenleinii*




Figure 38: Hyphe pectiné.(37)

- Des vrilles chez *M.persicolor* et *T. mentagrophytes*




Figure 39: Hyphes en vrille et spirale.(37)

- Des clous et chandeliers favigues de *T. schoenleinii*

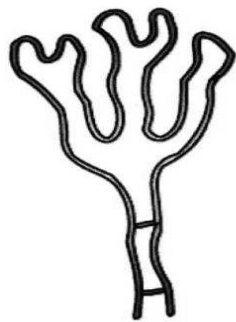

Figure 40: Chandelier favigue.(37)

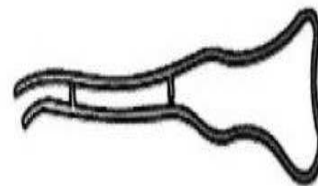


Figure 41: Clou favigue.(37)

- Des structures proliférantes de *T. erinacei* (surtout dans la profondeur de la gélose)
- Des organes nodulaires de *T. mentagrophytes*.




Figure 42: Organe nodulaire.(37)

⇒ L'abondance et la morphologie des microconidies : elles peuvent être de petite taille ($<5\mu\text{m}$), toujours unicellulaires, rondes ou piriformes, solitaires ou disposées en acladium, voire en buissons.



Figure 43: Microconidie piriforme.(37)



Figure 44: Microconidie ronde.(37)

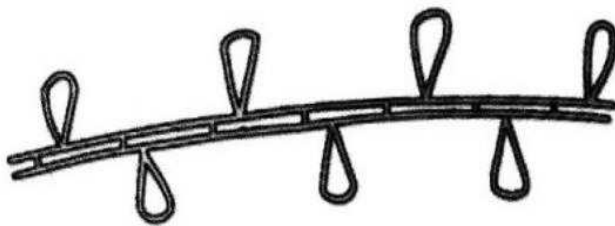


Figure 45: Microconidie en acladium.(37)




Figure 46: Microconidies en amas.(37)

⇒ La présence et la morphologie des macroconidies : spores de grande taille ($>15\mu\text{m}$), toujours pluricellulaires et cloisonnées seulement transversalement, à paroi lisse chez les *Trichophyton*, ou rugueuse chez les *Microsporum*.

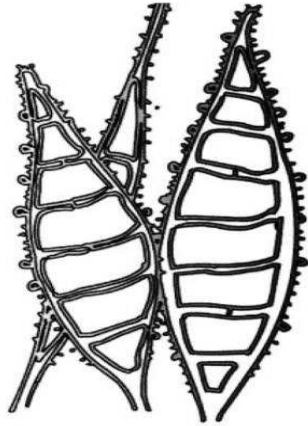


Figure 47: Macroconidie de *M.canis*.(37)

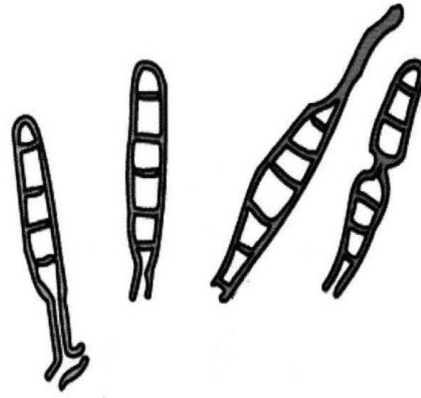


Figure 48: Macroconidies de *T.mentagrophytes*.(37)

3.5 LES MILIEUX D'IDENTIFICATIONS:(15)

Ils sont indispensables si les souches restent stériles sur Sabouraud. Ces milieux favorisent la sporulation (macro et microconidies) et/ou la pigmentation. Il en existe plusieurs pour différencier les espèces morphologiquement.

a) Le milieu Lactrimel de Borelli :

Il permet d'augmenter la sporulation des dermatophytes et la production de pigment. Par exemple : il devient rouge ou violet avec *T. rubrum* et Jaune-orangé avec *M. canis*.

b) D'autres milieux favorisent également la sporulation : le milieu PDA ou potato-dextrose-agar, le milieu Takashio (Sabouraud dilué), le milieu de Baxter, peuvent être utilisés en cas de suspicion de dermatophyte. De même, la gélose au malt et l'eau gélosée peuvent s'avérer utiles pour faire fructifier les moisissures et les dermatophytes.

c) Le milieu peptoné à 3% permet de différencier *M. persicolor* qui devient rose en huit jours, de *T. mentagrophytes* qui reste blanc sur ce milieu.

d) Le milieu urée-indole ou gélose à l'urée de Christensen contient un indicateur pH dont le virage traduit l'alcalinisation du milieu par suite de la décomposition de l'urée. Il permet de

différencier les souches autochtones de *T.rubrum* qui sont uréase négatives de celles de *T. mentagrophytes* qui sont uréase positives (rouge fuchsia).

- e) **Le milieu au Bromocrésol pourpre** (ou BCP caséine) dont la couleur de ce milieu initialement gris, n'est pas modifiée pour *T. rubrum*, ni pour *M. persicolor*. Il vire par contre au bleu-violacé avec *T. mentagrophytes var. interdigitale*. Par ailleurs, il contient de la caséine qui est hydrolysée en quelques jours par *T. verrucosum* et *T. violaceum var. glabrum*, hydrolyse qui se traduit par l'apparition d'une zone claire autour de la culture.
- f) **Le milieu Brain-heart gélosé** est un milieu riche qui comme les géloses au sang favorise la croissance de *T. verrucosum*. Une incubation à 32°C est par ailleurs souhaitable pour cette espèce.

3.6 L'APPORT DE LA BIOLOGIE MOLECULAIRE:

Pour identifier les dermatophytes, plusieurs méthodes d'analyse du génome existent :

- L'étude du polymorphisme de longueur des fragments de restriction enzymatique (RFLP, restriction fragment length polymorphism) de l'ADN mitochondrial (par exemple : Cible : Topo isomérase II et identification de *T. mentagrophytes* et *T. tonsurans*).(38) (39)
- Le séquençage du gène codant pour une enzyme impliquée dans la synthèse de la chitine : la chitine synthase (cette technique permet de faire des analyses phylogénétiques des espèces).
- Le séquençage de la région ITS (Internal Transcribed Spacer, région transcrite, mais non traduite) de l'ADN codant pour l'ARN ribosomique (permet de déterminer le genre).(40)
- Des techniques de PCR (Polymerase Chain Reaction) permettant l'identification d'une vingtaine d'espèces dont *M. canis* et de *T. rubrum*.
- Une technique dérivée de la PCR, l'amplification aléatoire de fragments d'ADN polymorphes (RAPD, random amplification of polymorphic DNA). Cette technique permet de générer des

profils électrophorétiques différents d'une espèce à l'autre (la différenciation entre *M. canis* et *M. equinum* ou *T. tonsurans* et *T. rubrum* restent néanmoins difficiles étant données leurs parentés étroites).

Ces techniques sont réservées aux laboratoires spécialisés, elles ont l'avantage d'être rapides, elles permettent une identification précise, et ont ainsi un intérêt pour l'épidémiologie.

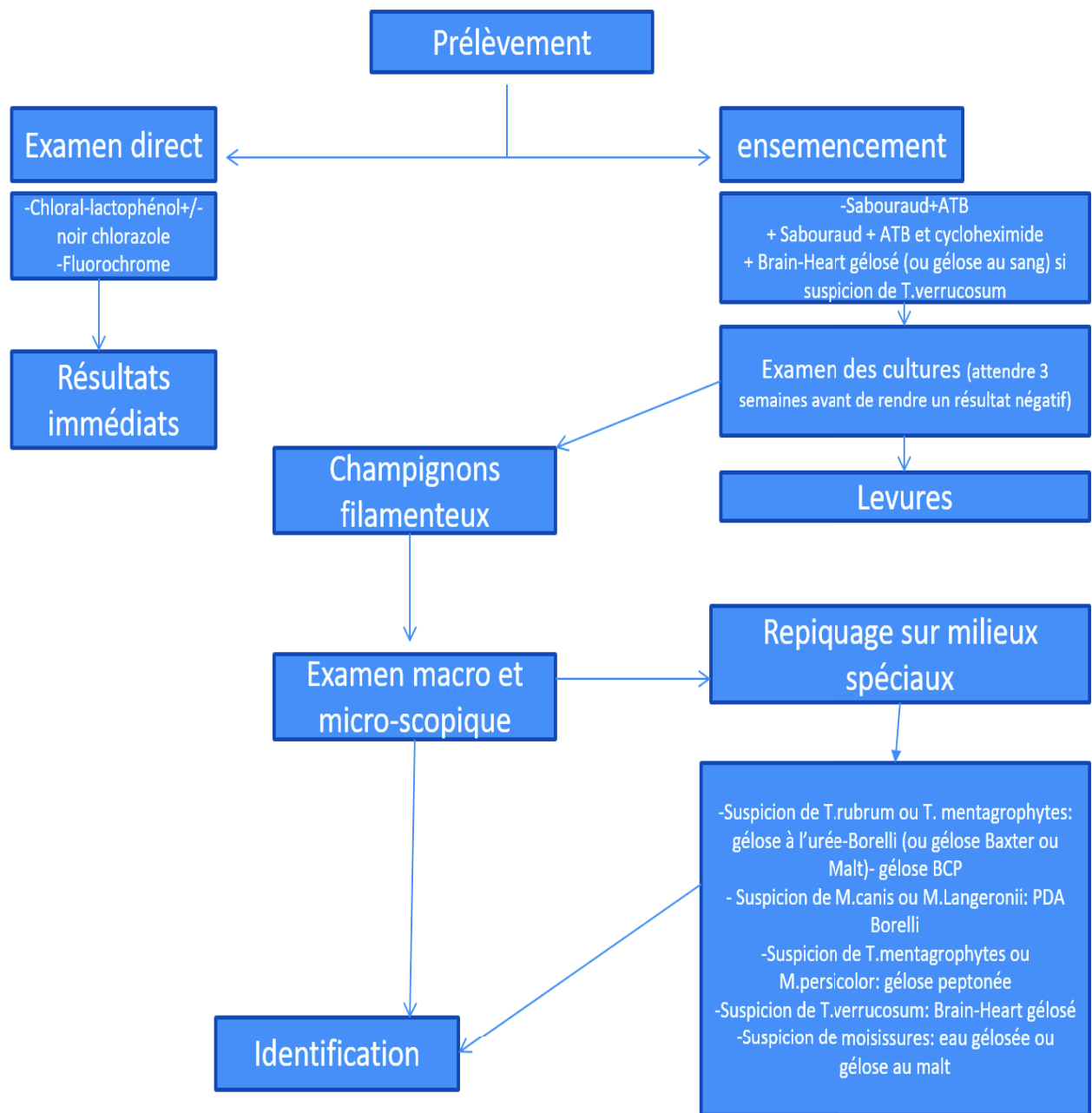
3.7 LE MALDI TOF (MATRIX-ASSISTED LASER DESORPTION/IONISATION TIME OF FLIGHT MASS SPECTROMETRY) (41):

Cette technique a permis d'augmenter l'efficacité du diagnostic biologique des mycoses (entre autres). En effet, l'appareil est utilisé pour l'analyse de grosses molécules grâce à un spectromètre de masse qui permet d'obtenir un profil cartographique propre à chaque germe analysé.

En fait, avec cet appareil, le champignon est isolé, dégradé et les protéines obtenues sont ionisées à l'aide d'un rayon laser pour permettre de traverser la colonne de vide. La durée de cette traversée (ou « temps de vol ») est représentée par un pic qui dépend de la masse de chaque protéine. L'analyseur va permettre la séparation des molécules ionisées qui dépendra de leur rapport masse sur charge (m/z). Les ions de rapport m/z le plus petit arriveront en premier au détecteur, qui enregistrera un signal, sous forme d'un spectre de masse.(42)

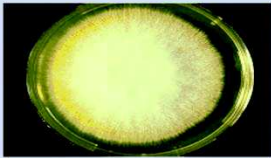
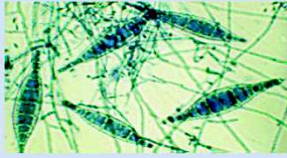


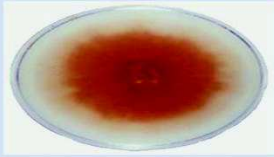
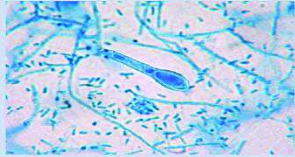

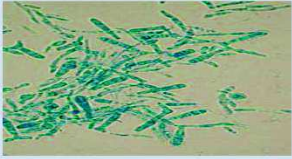
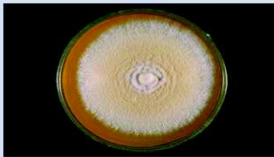
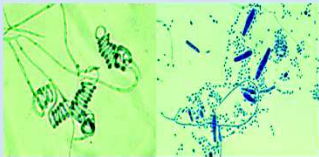
Toutes les espèces ayant leurs propres protéines chaque profil de pics obtenu est caractéristique d'une espèce. Il ne reste plus qu'à comparer le profil obtenu avec ceux de la banque de références qui est mis à jour régulièrement pour obtenir le nom de la souche recherchée. (43)

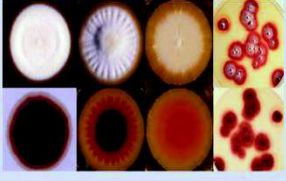
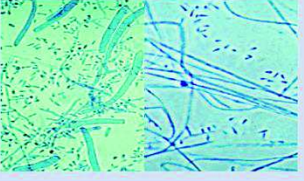
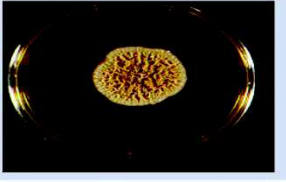
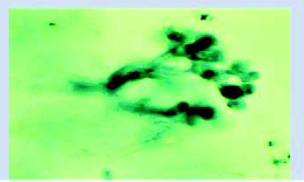

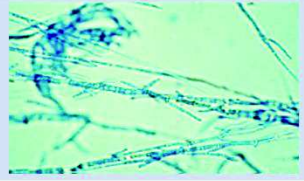

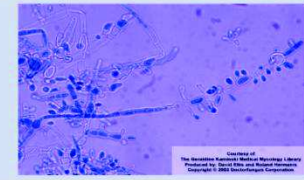
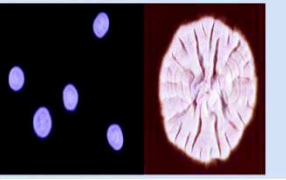



Figure 15: Démarche diagnostique. (12)



3.8 LES RESULTATS: (44).(25).(45)

Ils sont résumés dans le tableau suivant.

| Aspect macroscopique | | | Aspect microscopique | Espèce |
|------------------------------------|---|---|--|---|
| Colonies | Développement | Pigment | | |
| Duveteuses | Rapide 4-10 jours | Chamois Revers Jaune-Orangé | <u>Macroconidies</u> : nombreuses, grandes isolés à paroi échinulée, fuseaux aux extrémités pointues <u>Microconidies</u> : peu nombreuses, piriformes Mycéliums « en raquette » | <i>Microsporium canis</i> |
| |  | |  | |
| Duveteuses | Rapide 4-10 jours | Chamois Revers café au lait | <u>Macroconidie</u> : Très abondantes, échinulées à paroi et cloisons minces <u>Microconidie</u> : Rares, piriformes | <i>Microsporium gypseum</i> |
| |  | |  | |
| Duveteuses | Lente Plus de 15 jours | Blanches grisâtres Revers Rose, pêche | <u>Macroconidie</u> : Rare <u>Microconidie</u> : Nombreuses, piriforme Mycélium : Chlamydospores terminales « en raquette » | <i>Microsporium audouinii</i> |
| |  | |  | |
| Duveteuses Rases, Poudreuses | Rapide 5 jours | Jaune-Kaki à Vert Olive | <u>Macroconidie</u> : nombreuses, groupées en massues, lissés ou échinulés <u>Microconidie</u> : Absente | <i>Epidermophyton floccosum</i> |
| |  | |  | |
| Duveteuses, poudreuses | Rapide 4-5 jours | Blanchâtre Revers Jaune-brun | <u>Macroconidie</u> : rares, forme de massues à paroi lisse et mince <u>Microconidie</u> : Rondes, solitaires ou nombreuses <u>Mycélium</u> : Souvent articulé en « angle droit » = « Croix de Lorraine » Test UREASE POSITIF | <i>Trichophyton mentagrophytes</i> |
| |  | |  | |

| | | | | |
|-----------------------------|---|--|---|----------------------------------|
| Duveteuse, rase, poudreuse | Rapide 5-7 jours | Blanc-crème Revers brun/rouge | Macroconidie : Rare, lisses, allongées, parois minces Microconidies : Inconstantes, piriformes, en accladium | <i>Trichophyton rubrum</i> |
| |  | |  | |
| Cireux, Aspect cérébriforme | Très lent | Colonies blanches/jaunes | Macroconidies et microconidies absentes Chlamydozoospores en chandeliers faviques | <i>Trichophyton schoenleinii</i> |
| |  | |  | |
| Glabre et plissé, étoilé | Lent 10-15 jours | Couleur « abricot sec » | Macroconidies : Très rare, lisses, filaments « fils de barbelés » Microconidies : rares, piriformes | <i>Trichophyton soudanense</i> |
| |  | |  | |
| Poudreux, velouté | Lent 10-15 jours | Colonies Blanches ou jaune soufre | Macroconidies : rare, lisses, allongées Microconidies : nombreuses, piriformes Chlamydozoospores | <i>Trichophyton tonsurans</i> |
| |  | |  | |
| Verruqueux | Très lent 3 semaines | Colonies Blanche/ crème Revers brun | Macroconidie : Absente Microconidie : Absente Chlamydozoospores | <i>Trichophyton verrucosum</i> |
| |  | |  | |
| Bombées, petites, glabres | Lent 10-15 jours | +/- Violet | Macroconidie : Absente Microconidie : Absente Filaments toruloïdes | <i>Trichophyton violaceum</i> |
| |  | |  | |

4. TRAITEMENT

Une fois le diagnostic fait, le médecin pourra alors prescrire le traitement adéquat.

Pour une bonne prise en charge d'une dermatophytose, le prescripteur doit prendre en compte la date d'apparition des lésions, la vitesse d'évolution ainsi que la présence d'autres symptômes tels que douleur ou prurit. D'autres facteurs liés à la vie du patient doivent aussi être connus du prescripteur tels que l'origine géographique ou un récent voyage, le mode vie, les antécédents de traitement de mycoses (ou non) mais aussi le contact avec des animaux (si oui quel type d'animal et dans quel contexte).

4.1 CIBLE DES TRAITEMENTS :

Il existe à ce jour de nombreux traitements avec ou sans ordonnances (que nous décriront plus loin).

Selon les familles d'antifongiques, les cibles des traitements seront différentes.

Division cellulaire : Griseofulvine

Ergostérol membranaire¹ : Azolés, Allylamines, Morpholines

Métabolisme cellulaire : Hydroxypyridone

¹ Voir Schéma ci-dessous.

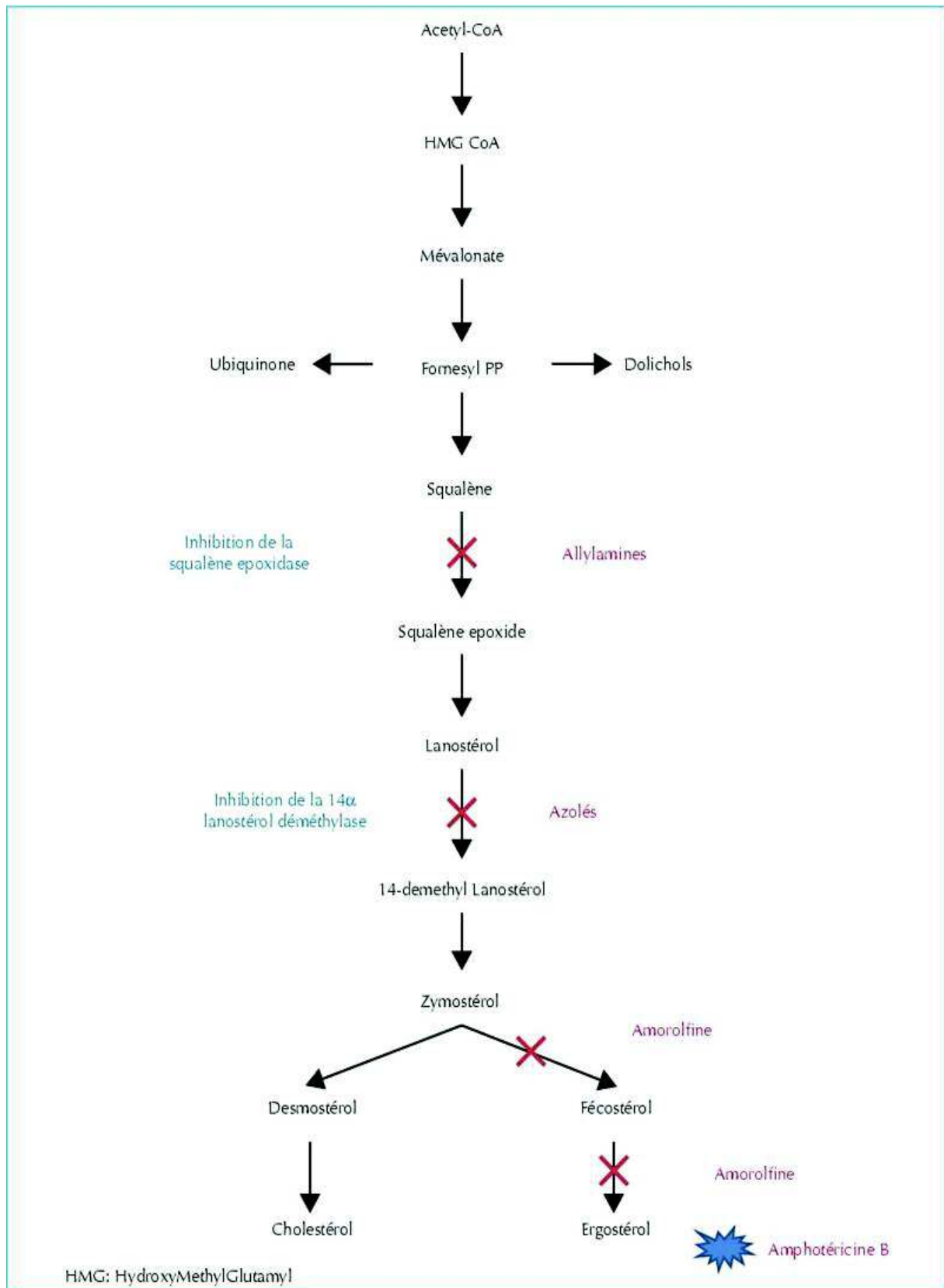


Figure 49: Actions des antifongiques sur la formation de l'ergostérol (composant de la paroi cellulaire) en fonction de leur famille. (12)

4.2 LES MOLECULES:

4.2.1 LES ANTIBIOTIQUES : LA GRISEOFULVINE :(9).(46).(47):

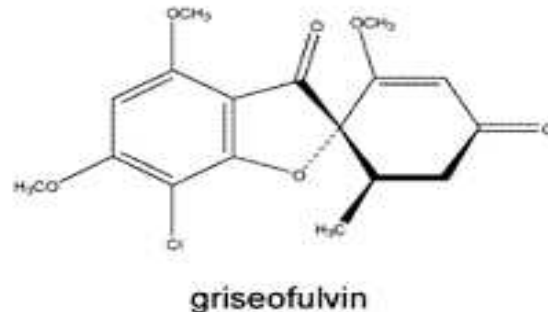

Figure 50: Schéma de la structure de la Griséofulvine. (42)

La Griséofulvine découverte en 1939, est un antibiotique fongistatique issu de *Penicillium griseofulvum*. Le mécanisme d'action est encore mal connu. Cependant deux hypothèses existent :

- La griséofulvine interagirait avec la synthèse de chitine de la paroi fongique créant ainsi des filaments épais, élargis et enroulés. Ce phénomène s'appelle le « Curling effect ».
- Il inhiberait la synthèse des acides nucléiques et ainsi bloquerait la mitose cellulaire.

Toxicité :

Ce médicament est plutôt bien toléré mais une administration continue est indispensable. En effet, la réponse thérapeutique est lente et est temps dépendant.

Par ailleurs, le Griséofulvine est un inducteur enzymatique. Il sera donc important de bien connaître les antécédents des patients avant toute administration.

Ainsi, la Griséofulvine diminue les effets des anticoagulants (AntiVitamine K AVK), des contraceptifs oraux ainsi que des immunosuppresseurs. Au contraire, il augmente les effets de l'alcool (effet antabuse) ou encore l'hépatotoxicité des antituberculeux. Son efficacité est quant à elle diminuée par les barbituriques.

Contre-indication :

Il ne peut être utilisé en cas de grossesse (dès le premier trimestre de grossesse (48)), d'atteinte hépatique sévère ou de lupus érythémateux.

4.2.2 LES AZOLES : (46)_(49)_(50) :

4.2.2.1 Les triazolés:

Synthétisés à partir de 1967, il existe deux classes : les **Imidazolés** et les **Triazolés**.

Le mécanisme d'action est similaire dans les deux classes :

Les molécules agissent sur la biosynthèse de l'ergostérol par inhibition du cytochrome P450 lié à l'alpha déméthylase(46). Ceci permettant la fuite des ions, du potassium intracellulaire et des métabolites par modification de la membrane plasmique : ils sont fongistatiques à faibles concentrations. A fortes concentrations, ils altèrent les fonctions respiratoires du champignon lors de sa croissance : ils sont fongicides.

Il existe de nombreuses molécules, leur utilisation se fera essentiellement *per os* ou par voie intraveineuse. Le spectre d'action est large, ces molécules peuvent agir sur les levures (candidoses, cryptococcoses...) et les dermatophytes.

| | | |
|--------------|------------|--|
| Fluconazole | TRIFLUCAN* | Gélules, Solution injectable |
| Itraconazole | SPORANOX* | Gélules, Solution buvable |
| Voriconazole | VFEND* | Comprimés, suspension orale, solution injectable |
| Posaconazole | NOXAFIL* | Suspension buvable |

Principalement deux médicaments existent par voie systémique pour les dermatophytoses: le **Fluconazole**, l'**Itraconazole**.(51) (52)(53) (54)

Indications :(55)

Le spectre d'activité du Fluconazole est large et inclut les candidoses invasives (chez les immunodéprimés) ou superficielles (candidoses buccales, vaginales...), les cryptococcoses, les dermatophytoses. Il n'a pas, en France, l'Autorisation de Mise sur le Marché pour les indications d'onychomycoses à dermatophytes ou dermatophytoses cutanées mais peut être validé en cas de schéma thérapeutique intermittent ou « pulsethérapies » chez l'adulte. (54)

L'Itraconazole quant à lui, peut agir sur les candidoses orales et/ou œsophagiennes, le *pityriasis versicolor* induit par *Malassezia*, et les dermatophyties cutanées. Il est utilisé en deuxième intention en cas de traitement initial insuffisant ou mal toléré.

Effets indésirables :

Nausées, douleurs abdominales, céphalées, troubles digestifs, élévation des transaminases, hépatites... Il existe de nombreuses interactions médicamenteuses (voir tableau page 83).

Contre-indications :

Allergie aux azolés, Insuffisance cardiaque par augmentation de l'onde QT, Grossesse et Allaitement pour l'Itraconazole (le Fluconazole est quant à lui utilisable en cas de Grossesse et d'allaitement sur une courte période).(48)

4.2.2.2 Les imidazolés : le cas du Kétoconazole :(37)_(49)_(50)

| | | |
|--------------|----------|-----------------------------|
| Kétoconazole | NIZORAL* | Comprimés, Solution buvable |
|--------------|----------|-----------------------------|

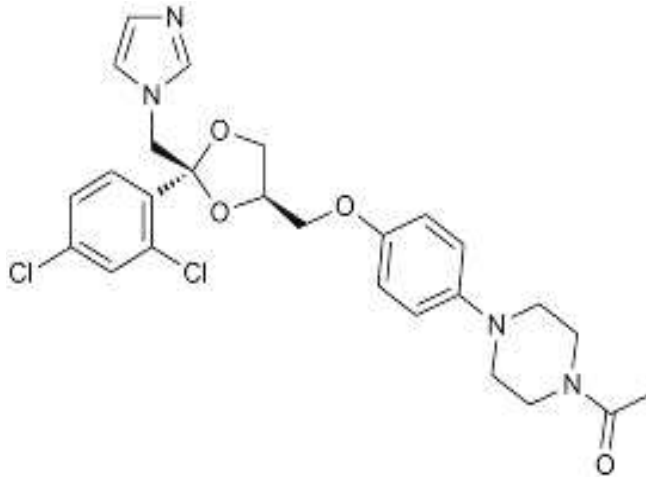


Figure 51: Molécule de Kétoconazole.

Le premier dérivé imidazolé actif par voie orale est le Kétoconazole.

Pharmacodynamie :

Son absorption est bonne et dépendante de l'acidité gastrique. C'est une molécule lipophile il faudra donc la prendre au milieu de repas riche en graisses. Sa distribution tissulaire est large. En effet, sa distribution cutanée se fait par quatre voies :

- La sueur (voie principale)
- Le sébum (de 3 à 4 semaines)
- L'incorporation dans la couche basale
- La diffusion à partir du système circulatoire à travers le derme et l'épiderme

La toxicité du médicament est essentiellement hépatique avec le risque d'hépatite cytolytique ou cholestatique. Le délai d'apparition de ces phénomènes est variable de quelques jours à 24 semaines.

Dans la majorité des cas, les altérations hépatiques ont été modérées ou ont disparu quelques mois après l'arrêt du médicament. Un bilan hépatique (contrôle des phosphatases alcalines et des

transaminases) est donc indispensable à l'utilisation de cette molécule lorsque la prescription est supérieure à un mois.

Indications :

Par voie locale, il est utilisé dans la prise en charge de dermatites séborrhéiques, *pityriasis versicolor*, de candidoses cutanées et de dermatophyties cutanées. Par voie orale, il était utilisé dans la prise en charge d'affections mycosiques systémiques ou cutanéomuqueuses, mais les médicaments correspondant à ces usages ont été **retirés du marché en 2011 en France** pour des raisons de pharmacovigilance.(56) Seules les formes topiques Ketoderm 2%* (Kétoconazole) crème et Kétoconazole Gel moussant, restent utilisées pour les dermatophyties chez les adultes.

4.2.2.3 Les azolés topiques:

Plusieurs antifongiques imidazolés sont utilisés localement sous forme de gel buccal, préparations dermatologiques ou d'ovules gynécologiques (dans le cas d'atteintes par des levures). Ils sont regroupés dans le tableau suivant :

| Kétoconazole | KETODERM* | Crème |
|---------------|----------------|------------------------------------|
| Miconazole | DAKTARIN* | Gel buccal, Poudre Ovules |
| | GYNO DAKTARIN* | |
| Bifonazole | AMYCOR* | Crème, Poudre, Solution |
| Econazole | PÉVARYL* | Gel, Poudre, Solution, Lotion |
| | GYNO-PEVARYL* | Ovule |
| Omoconazole | FONGAMIL* | Crème, Poudre, Solution |
| | FONGAREX* | Ovules |
| Sulconazole | MYK* | Crème, Poudre, Solution |
| Isoconazole | FAZOL* | Crème, Emulsion, Poudre, Ovules |
| Fenticonazole | LOMEXIN* | Crème, Capsule vaginale |
| Sertaconazole | MONAZOL* | Ovule, Crème |
| Oxiconazole | FONX* | Crème, Poudre, Solution |
| Tioconazole | TROSYD* | Crème |
| | GYNO-TROSYD* | Ovule |

Le Miconazole et l'Econazole sont les deux grands représentants de cette classe. Ils ont une très faible capacité de passage transcutané, ce qui limite les effets indésirables systémiques connus avec ces médicaments. Selon les molécules, une ou deux applications quotidiennes pour une durée d'environ trois semaines seront nécessaire selon l'indication.

Enfin, les azolés présentent un haut risque d'interactions médicamenteuses. En effet, ce sont des inhibiteurs enzymatiques du cytochrome P450 3A4 (les substrats étant rassemblés dans le tableau suivant)² :

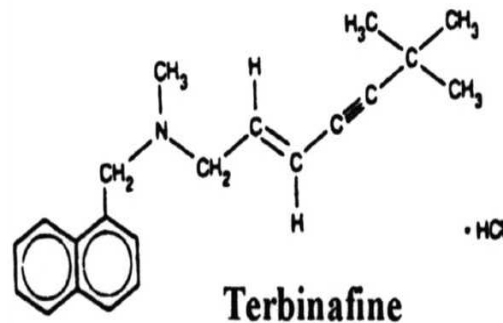
² Ces effets sont moindres lors de l'utilisation de ces molécules topiques.

| CYP | SUBSTRATS | INHIBITEURS | INDUCTEURS |
|-----|--|--|---|
| 3A4 | <ul style="list-style-type: none"> • rivaroxaban, apixaban • inhibiteurs de la tyrosine kinase • pimozide • immunosuppresseurs* (ciclosporine, tacrolimus, sirolimus, everolimus, temsirolimus) • IPDE5 (sildénafil, tadalafil, vardénafil) • ergotamine, <i>dihydroergotamine</i> • amiodarone, disopyramide • midazolam, alprazolam, zolpidem, zopiclone • simvastatine, atorvastatine • vinca-alcaloïdes cytotoxiques, ifosfamide | <ul style="list-style-type: none"> • inhibiteurs de protéases boostés par ritonavir • cobicistat • antifongiques azolés (kétoconazole, itraconazole, fluconazole, posaconazole) • macrolides (érythromycine, clarithromycine, télithromycine, josamycine) • amiodarone • diltiazem, vérapamil • pampleousse (jus ou fruit) | <ul style="list-style-type: none"> • millepertuis • anticonvulsivants (carbamazépine, phénobarbital, phénytoïne, oxcarbazépine...) • anti-infectieux (rifampicine, rifabutine, éfavirenz, névirapine, <i>griséofulvine</i>) |

Tableau 5: Récapitulatif des substrats, inhibiteurs et inducteurs enzymatique du CYP 3A4.(46)

4.2.3 LES ALLYLAMINES:

| | | |
|-------------|----------|------------------|
| Terbinafine | LAMISIL* | Comprimés, Crème |
|-------------|----------|------------------|



Forme systémique:

Plus récente des classes d'antifongiques, elle possède un mode d'action spécifique. En effet, elle bloque la synthèse de l'ergostérol de la membrane fongique par inhibition spécifique de la squalène époxydase(46). L'accumulation de squalène entraîne la mort du champignon. Elle a donc une action fongicide.

Pharmacodynamie :

Cette molécule lipophile montre une absorption de 70% après prise orale, augmentée si la prise est lors d'un repas. Le produit diffuse rapidement à travers le derme et se concentre dans la couche cornée. Il diffuse également dans le sébum et atteint des concentrations élevées dans les follicules pileux, les cheveux et les régions riches en glandes sébacées.

Le métabolisme est hépatique avec une élimination par voie urinaire. Dans certains tissus, la décroissance des taux de médicament est lente ce qui explique la rémanence du médicament pendant plusieurs semaines, permettant ainsi des modalités de traitement séquentielle. Cette

molécule est aussi inhibiteur enzymatique du CYP 2D6 mais n'interfère pas avec le cytochrome P450, ce qui implique peu d'interactions médicamenteuses.

Contre-indication :

Per os, les contre-indications sont essentiellement dues aux insuffisances hépatiques et/ou rénales sévère qu'il pourrait engendrer.

Par voie locale, une hypersensibilité à la terbinafine ou à un des excipients contenus dans la crème, est une contre-indication. Sous cette forme, le médicament est réservé aux enfants de plus de 12 ans et aux adultes.

Effets indésirables :

Ils seront d'ordre digestifs avec des nausées, vomissements douleurs abdominales ou encore anorexie. Il peut exister des troubles du goût (agueusie ou dysgueusie) réversibles en un à deux mois après arrêt du traitement.

Il peut y avoir une élévation des taux de cholestérol et des triglycérides. Ces troubles biologiques surviennent le plus fréquemment à la sixième semaine du traitement. Aucune surveillance biologique ne figure dans les recommandations du Vidal.(50)

Forme topique :

La Terbinafine existe aussi en forme topique. Les caractéristiques pharmacocinétiques de la molécule permettent une seule prise quotidienne et des durées de traitement plus courtes car des concentrations efficaces supérieures aux concentrations minimales inhibitrices (CMI) des dermatophytes persistent 7 jours après arrêt du traitement.

4.2.4 LES DÉRIVÉS MORPHOLINIQUES: AMOROLFINE:

| | | |
|------------|----------|--------------------|
| Amorolfine | Loceryl* | Solution filmogène |
|------------|----------|--------------------|

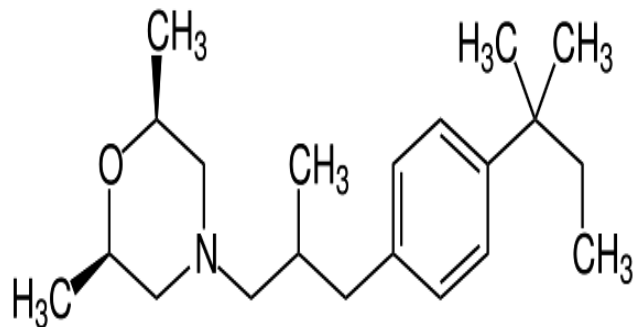


Figure 52: Molécule Amorolfine.

Cette molécule est utilisée uniquement sous forme de solution filmogène à 5%. Cette forme filmogène permet la diffusion de leur principe actif à travers la tablette unguéale jusqu'aux couches profondes, et une persistance pendant au moins une semaine après leur application.

L'Amorolfine est un antifongique fongicide. Il inhibe la synthèse de l'ergostérol en agissant sur la 14 alpha-réductase et le delta 7-8 isomérases(46).

La diffusion à travers la kératine de la tablette de l'ongle est rapide et sa rémanence y est suffisante pour que l'Amorolfine conserve son action fongicide 7 jours après la dernière application.

4.2.5 LES PYRIDONES (HYDROXYPYRIDONES):

| | | |
|------------|-----------|--|
| Ciclopirox | Mycoster* | Crème, Poudre, Solution filmogène, Shampoing |
| | Onytec * | Solution filmogène |

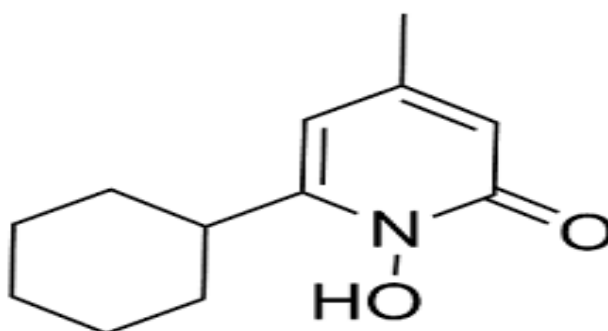


Figure 53: Molécule de Ciclopirox.

La molécule est issue de cette famille est la ciclopiroxolamine, elle est uniquement utilisée par voie locale. Connue sous le nom de ciclopirox elle est vendue sous le nom de Mycoster* ou Onytec*. Contrairement aux autres antifongiques, il n'affecte pas le cycle de l'ergostérol. Il inhibe le captage et l'incorporation des substrats nécessaires à la croissance et au métabolisme du champignon ce qui entraîne l'altération du transport transmembranaire des ions, des acides aminés, de la chélation du fer et des systèmes enzymatiques cellulaires.

De plus, la molécule possède une activité anti-inflammatoire par blocage de la voie des peroxydases et lipoxygénases.

In vivo, le médicament se concentre dans les couches superficielles de la couche cornée et dans les follicules pilosébacés où il exerce son action fongicide. Le spectre d'action est large.

Les effets indésirables sont assez rares.

4.2.6 LES THIOCARBAMATES:

| | | |
|------------|------------|--------|
| Tonalftate | Sporiline* | Lotion |
|------------|------------|--------|

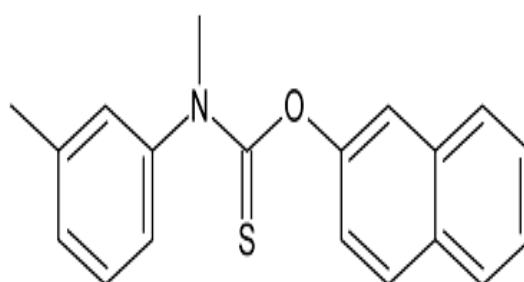


Figure 54: Molécule de Tonalftate.

Le représentant de cette classe est le Tolnaftate, uniquement utilisé par voie locale. Son action fongicide s'exerce, comme pour les allylamines, par inhibition de la synthèse de l'ergostérol par blocage de la squalene époxydase.

4.2.7 L'AVULSION CHIMIQUE:

| | | |
|--------------------|-------------------|---|
| Urée à 40% | Onyster* | Pommade et pansements |
| Urée et Bifonazole | Amycor onychoset* | Set avec pommade, racloir et pansements |

L'application de ces produits constitue surtout un prétraitement. Ils permettent l'avulsion chimique de l'ongle avant le traitement antifongique en diminuant l'épaississement des ongles. Ils augmentent ainsi l'efficacité des solutions filmogènes.

4.2.8 L'IODE:

| | | |
|----------------|------------|--------------------------|
| Povidone iodée | Betadine * | Solution, Gel, Ovules |
|----------------|------------|--------------------------|

L'iode est un antiseptique oxydant halogéné à large spectre possédant une activité fongicide sur les dermatophytes. Il est utilisé dans les traitements d'appoint des mycoses cutanées. (50)

Effets indésirables : Il peut entraîner une coloration brun/jaune de la peau et du linge. Des dermatites irritatives peuvent être observées bien que les réactions allergiques soient rares.

Contre-indications: Intolérance à l'iode, nourrissons de moins d'un mois.

4.3 LES INDICATIONS:

Le choix de la molécule dépendra de la nature des lésions, de leur étendue et de la tolérance du patient. De plus, la connaissance de l'espèce en cause guidera parfois le choix de la thérapeutique.

4.3.1 LES TEIGNES :

Chez les l'enfant jusqu'à 15 ans, la Griséofulvine *per os* sera utilisé en première intention à raison de 15 à 20 mg/kg/j pendant 6 à 8 semaines associée à un traitement local à base d'azolés.

Chez l'adulte, la griséofulvine peut être remplacée par la terbinafine à raison de 250mg/j pendant un mois (mais elle semble peu actif sur *M. canis*). (26)

En cas de teignes inflammatoires, une corticothérapie de quelques jours peut se justifier en association avec le traitement antifongique. Une antibiothérapie pourra aussi être prescrite en cas de surinfection.

4.3.2 LES ATTEINTES CUTANÉES :

On préconisera en première intention un traitement local par un topique fongique (éconazole, kétoconazole, terbinafine). Le choix de la galénique dépendra de l'aspect de la lésion. Le produit sera appliqué quotidiennement après la toilette. La durée de traitement dépendra de l'espèce et de l'importance des espèces. Il sera poursuivi pendant au moins trois semaines après la guérison clinique.

En cas d'échec du topique, un traitement par voie orale pourra être envisagé (le terbinafine *per os* à raison de 250mg/Jour, la durée du traitement variant selon l'indication et la sévérité de l'infection).

4.3.3 LES ONYCHOMYCOSES :

Les différentes options thérapeutiques peuvent être utilisées seule ou en association, en fonction de plusieurs facteurs : les pathogènes responsables, la localisation, le tableau clinique avec atteinte lunaire ou non, ancienneté des lésions, nombre d'ongles atteints et les antécédents du patient.(57)

Dans les onyxis à dermatophytes, le traitement peut rester local en l'absence d'atteinte matricielle. Les vernis filmogène antifongique à base d'Amorolfine ou de Ciclopirox sont les plus indiqués. Ils seront appliqués pendant trois à six mois selon l'aspect de la lésion, à raison d'une fois par semaine pour l'Amorolfine, et une fois par jour pour le Ciclopirox. En général, le traitement doit être poursuivi au-delà de la repousse de l'ongle sain.

L'avulsion unguéale est une autre alternative possible, on pourra alors utiliser l'Amycor onychoset*.

En cas d'atteinte matricielle, un traitement par voie systémique associé à un traitement local est nécessaire. Le Terbinafine est la molécule de choix chez l'adulte à raison d'un comprimé par jour pendant six semaines à trois mois.

4.4 CONSEILS A L'OFFICINE ET PRODUITS OTC (OVER THE COUNTER) :

4.4.1 AROMATHÉRAPIE:

Pratique en plein essor à l'officine, l'aromathérapie est l'utilisation des huiles essentielles de plantes à des fins médicinales.

Une huile essentielle ou essence végétale est selon l'ANSM (Agence Nationale de Sécurité du Médicament) :

« Un produit odorant, généralement de composition complexe, obtenu à partir d'une matière première végétale botaniquement définie, soit par entraînement par la vapeur d'eau, soit par distillation sèche ou par un procédé mécanique approprié sans chauffage.

L'huile essentielle est le plus souvent séparée de la phase aqueuse par un procédé physique n'entraînant pas de changement significatif de sa composition. »(58)

Il existe des huiles essentielles pour presque tous les maux du quotidien...Le traitement des mycoses n'y échappe donc pas.

La référence antifongique est l'huile essentielle d'Arbre à Thé ou *Tea Tree*. (59)



Figure 55: Fleurs de l'arbre à thé.

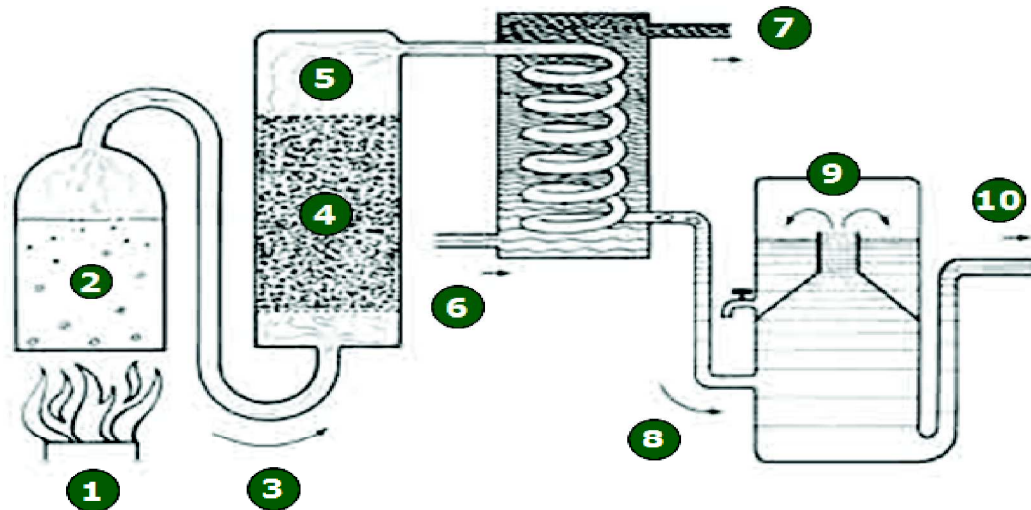
4.4.1.1 Fiche descriptive de l'Arbre à Thé :(60)_(61)

Nom latin : *Malaleuca alternifolia*

Famille : **Myrtaceae**

Communément trouvé en Australie, ce petit arbuste (pas plus haut de 6m), possède des feuilles aciculaires c'est-à-dire en forme d'aiguilles.

L'huile essentielle de *Tea Tree* est produite par l'entraînement à la vapeur d'eau des feuilles et des tiges de l'arbuste.



- 1: Feu
- 2: Eau
- 3: Vapeur
- 4: Plante aromatique
- 5: Vapeur + huile essentielle

- 6: Eau froide
- 7: Eau chaude
- 8: Eau + huile essentielle
- 9: Huile essentielle
- 10: Hydrolat

Figure 56: Schéma des différentes étapes de production d'huiles essentielles.(62)

- **Propriétés de l'Huile essentielle :**

L'huile essentielle d'Arbre à Thé est connue pour être un stimulant du système immunitaire, un antibactérien, un antiseptique. Elle possède aussi des propriétés cicatrisante, décongestionnant et bien sûr antifongique.

- **Utilisations possibles :**

On peut l'utiliser en diffusion, en inhalation, en faire des gargarismes et l'appliquer sur la peau.

- **Contre -indication :**

Comme toutes les huiles essentielles, les contre-indications sont les antécédents d'asthme, d'épilepsie, les femmes enceintes ou allaitantes et enfin les enfants de moins de six ans.

- **Conseils d'utilisation :**

Il ne faut pas les appliquer sur les muqueuses car les huiles essentielles sont trop abrasives.

D'autres spécialités à base d'huiles essentielles existent à l'officine. Elles sont plutôt à visée préventives et vont éviter la fixation des agents mycosiques essentiellement pour les onyxis.(63)

- ⇒ **Mycobio*** : dont la composition est un mélange d'huiles essentielles de calendula, saponaria, alliairia, eucalyptus globulus, eucalyptus radiata, mentha arvensis, maleuca cajeputi, maleuca altyemifolia, citrus lemon, lavendula angustifolia, cymbopogon nardus, cymbopogon martini, eugénol, linalol, géraniol, cironnellol, limonéne. Appliquer quelques gouttes matin et soir sous les ongles.
- ⇒ **Epitact stylo soin des ongles*** : dont la composition est un mélange d'huiles essentielles de lavande, arbre à thé, cyprès bleu d'Australie. Application une à deux fois par jour sur les ongles.

L'efficacité de ces deux spécialités est due aux propriétés désinfectantes des huiles essentielles. (30)

4.4.2 Traitement sans ordonnances et conseils:

De nombreuses spécialités à usage local et sans ordonnances sont disponibles à l'officine. Le conseil du pharmacien reste tout de même indispensable pour une bonne prise en charge.(64)

4.4.2.1 Pour les lésions cutanées :

Il existe de nombreuses spécialités à usage local et sans ordonnance. La galénique va dépendre de l'aspect de la lésion (comme vu précédemment). En effet, le choix de la galénique se fera en fonction du siège et de l'aspect des lésions :(26)

- ⇒ La crème sera utilisée pour des lésions sèches, squameuses ainsi que sur les plis lorsqu'ils ne sont pas macérés.
- ⇒ Les gels, poudre ou solutions seront utilisés sur des plis macérés, des lésions suintantes afin d'assécher celles-ci et de diminuer la macération.
- ⇒ Les émulsions et laits seront utiles en cas de peaux fragiles (visage, muqueuses génitales ou

encore pour la peau des enfants).

⇒ Les gels et émulsions conviennent aux zones pileuses. Les crèmes pourront quant à elles être utilisées dans les cas de teignes.

⇒ Enfin, les solutions filmogènes sont idéales dans les atteintes des ongles.

Le pharmacien conseillera d'appliquer le topique sur une peau propre et sèche. Les produits pouvant être donné sans ordonnances : l'éconazole (sous toutes ses formes), le ciclopirox (sous toutes ses formes).

Afin d'éviter une contamination familiale, le linge de toilette devra être à usage personnel. On pourra préconiser un examen de l'animal domestique pouvant être impliqué.

Enfin, il faudra traiter les sudations excessives (facteur de risque important).

4.4.2.2 Pour les Teignes :

Il n'existe pas de traitement Over The Counter³ (OTC) pour ce genre d'infection, une consultation est nécessaire.

Des conseils peuvent tout de même être prodigués, au début de traitement il est souhaitable de couper les cheveux autour de la lésion. L'idéal sera de défaire tresses et nattes, et de désinfecter le matériel de coiffage tous les soirs avec une poudre antifongique. Il est préconiser de ne pas toucher les plaques et de se laver les mains régulièrement. De même, le linge de toilette sera à usage personnel.

Pour les lotions et/ou crème utilisées lors du traitement, le pharmacien devra préciser au patient qu'il faut les appliquer en massage pour une meilleure pénétration et donc une meilleure efficacité. Par ailleurs le **Shampooing KELUAL*** peut être conseillé pour décoller les croûtes. Enfin, l'éviction scolaire n'est plus imposée par la loi (depuis ***l'Avis du Conseil Supérieur de l'Hygiène Publique de***

³ Les médicaments OTC correspondent aux médicaments vendus sans ordonnances.

France de Mars 2003*) s'il y a un certificat attestant d'une consultation et d'une prescription de traitement adapté. Toutefois, il est exigé un dépistage systématique des sujets en contact. (65)

4.4.2.3 Pour les onyxis :

Il existe aussi de nombreuses spécialités sans ordonnance (Mycoster* solution filmogène, Loceryl*, solution filmogène...). La prise en charge à l'officine ne sera pas possible si plus de trois ongles sont atteints, ou si l'ongle est endommagé ou surinfecté. De même, qu'un patient ayant des antécédents de diabète, de troubles circulatoires ou immunodéprimé devra être redirigé vers son médecin traitant.

4.4.2.4 Les produits OTC (autres que les molécules vues précédemment) :

- ⇒ **Urée** (Naloc*, Onyster*) : Comme vu précédemment, il s'agit d'un prétraitement. Ils permettent l'avulsion chimique de l'ongle (diminution de l'épaisseur de l'ongle).
- ⇒ **Octopirox** (Urgo ongles abimés*) : c'est une solution filmogène qui permet d'augmenter l'effet du principe actif. On l'applique une fois par jour sans limage ni dissolvant.
- ⇒ **Aromathérapie** (59)(vu précédemment)

Le pharmacien pourra conseiller de couper au fur et à mesure les parties de l'ongle atteint, d'éviter les soins manucures, d'inspecter régulièrement ses pieds et de désinfecter les appareils à manucure (coupe ongle, lime...). L'utilisation de poudre antifongique dans les chaussures, afin d'éviter une réinfestation, pourra aussi être recommandée comme Pevaryl* (Econazole) en poudre par exemple ou encore l'utilisation de Talc pour éviter la macération.

Dans certains cas, l'infection atteint les tissus profonds : c'est la maladie dermatophytique.

5. LA MALADIE DERMATOPHYTIQUE

Les dermatophytes sont, comme vu précédemment, des champignons filamenteux ubiquitaires et habituellement responsables d'infections superficielles bénignes de la peau (herpes circiné), des ongles (onychomycoses) et du cuir chevelu (teignes).

Dans certains cas, il peut y avoir une atteinte des couches profondes de la peau (derme et hypoderme), et ainsi se disséminer dans les ganglions lymphatiques, les os, l'intestin et/ou le cerveau mettant en jeu le pronostic vital. On parle alors de dermatophytose profonde ou infection fongique invasive.

Le nombre de cas de patients atteints d'infection fongique invasive a augmenté ces trois dernières années (66). Ils sont dans certains cas dus à des déficits immunitaires primitif ou secondaire, qui sont des situations pathologiques liées à l'insuffisance d'une ou de plusieurs fonctions immunologiques.

5.1 DEFINITION :

La maladie dermatophytique, décrite pour la première fois par Hadida et Schousboe en 1959 (9), est une dermatophytie généralisée et chronique de la peau et des phanères avec des localisations secondaires dermohypodermiques, ganglionnaires et viscérales.

Des études récentes ont montré qu'elle pouvait être due à un déficit immunitaire primitif.(67)

5.2 EPIDEMIOLOGIE :

C'est une maladie rare. Elle est classée parmi les maladies orphelines. On la retrouve surtout en Afrique du Nord essentiellement au Maghreb (l'Algérie est le pays où le maximum de cas a été retrouvé) mais aussi en Australie chez les aborigènes.(67) (60 cas ont été recensé dont 45 en Afrique du Nord, en majorité des cas familiaux avec des liens de consanguinité).

Elle a une prédominance masculine et les premiers signes cliniques ont lieu pendant l'enfance.(67)

Les espèces les plus en cause sont *Trichophytum violaceum*, *T. rubrum*, *T. schoenleinii*, *T. verrucosum*, *T. tonsurans*.

5.3 CLINIQUE :

Initialement, les dermatophytes sont limitées à une teigne ou une simple épidermophytie. Ici, les lésions vont progressivement, après des mois voire des années, s'étendre à la fois en superficie à toute le corps et en profondeur. En effet, les lésions vont atteindre le derme et l'hypoderme puis les ganglions satellites et enfin les organes profonds (os, muscles, cerveau...).

A l'âge adulte, le prurit peut être intense et des lichénifications, des papulonodules, des abcès, des ulcérations, des verrucosités et des onyxis vont se développer. Ces dermatophytoses seront récidivantes malgré le traitement.

Des adénopathies superficielles et profondes surviennent plus tard. D'autres atteintes osseuses et viscérales apparaissent parfois par contiguïté ou dissémination hématogène.

L'évolution est chronique et peut s'étendre sur plusieurs décennies. Une issue fatale est prévisible.

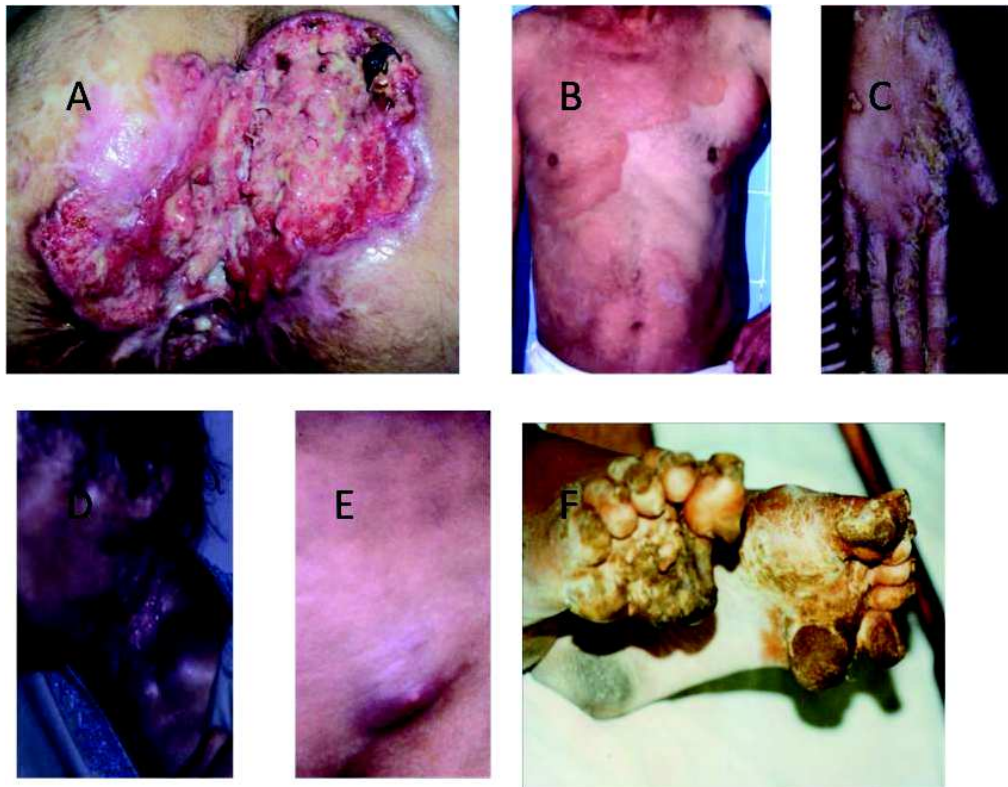


Figure 57: Différentes photos de patients atteints de la maladie dermatophytique (atteinte des tissus profonds). A : Abscès avec ulcération B : Lichénification C : Verrucosités D et E : Adénopathies profondes F : Nodules plantaires.(67)

5.4 DIAGNOSTIC :

Le diagnostic mycologique se fait comme montré précédemment. On prélèvera les lésions superficielles mais aussi les lésions profondes : on fera alors une ponction stérile des ganglions ou un prélèvement direct des fistules et des ulcérations. Avec ces prélèvements, on réalisera un examen microscopique et des cultures (comme vu précédemment).

On réalisera en plus un examen histologique. On trouvera l'épiderme hyperkératosique avec potentiellement des abcès intramalpighiens. Le derme sera fibrosé, les vaisseaux dilatés et entourés d'infiltrats formés de lymphocytes, histiocytes, et de nombreux plasmocytes. On trouvera aussi de nombreux polynucléaires neutrophiles ainsi que des cellules géantes de Langherans et des corps

étrangers. Dans l'hypoderme, on pourra trouver des foyers inflammatoires avec une zone centrale nécrotique.

La coloration PAS (Periodic Acid Schiff), qui permet de mettre en évidence les polysaccharides, montre des éléments fongiques à tous les niveaux.

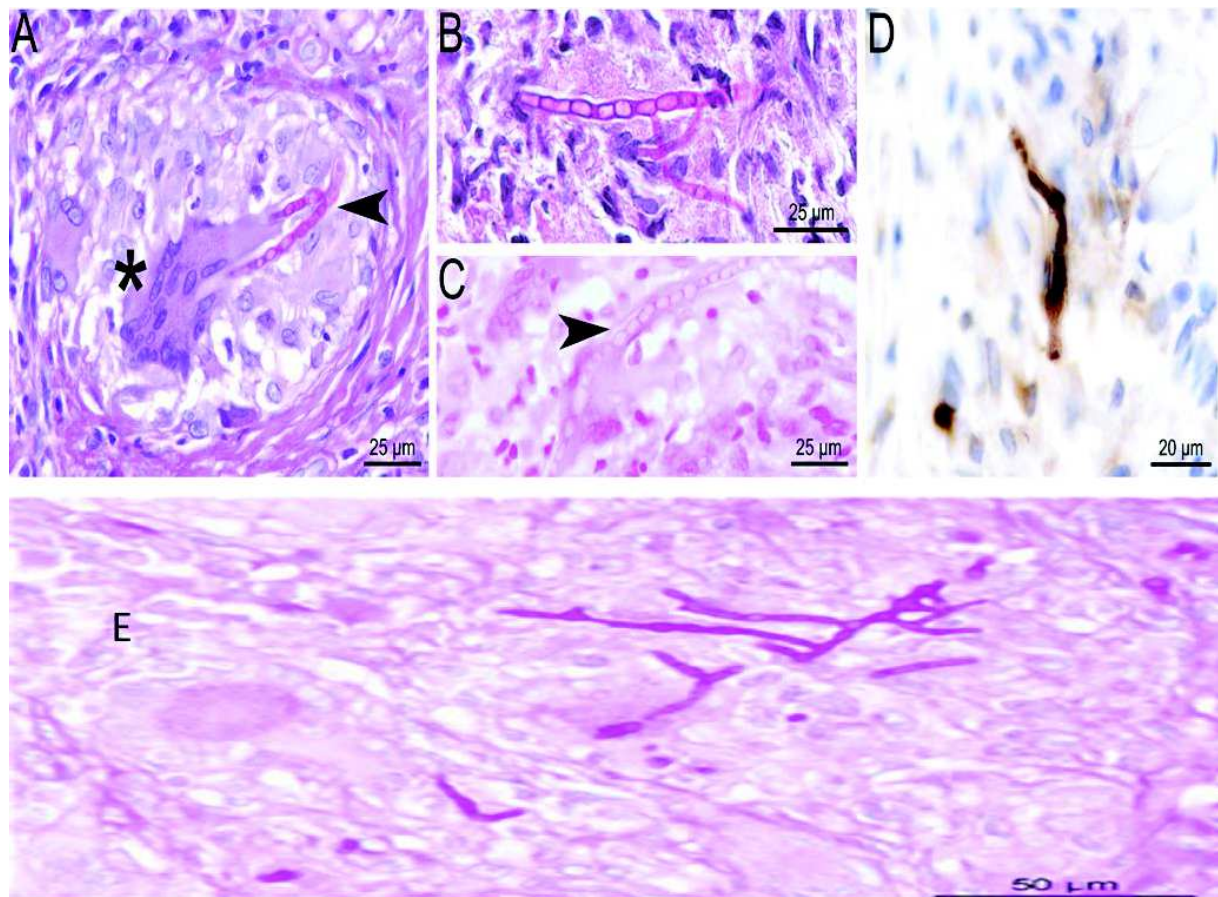


Figure 58: Analyses histologiques à la coloration PAS: présence de mycéliums fongiques dans toutes les couches. A :Hyphes septés dans le centre d'un granulome contenant des cellules géantes multi nucléiques (Asterisque) B : Présence d'hyphes dans le derme C et D : Hyphes septés dans le derme E : Dans derme profond, présence d'hyphes septés irréguliers (éléments plus foncés) (66) (67)

5.5 ASPECT GENETIQUE: DEFICIT PROT CARD9:

Nous présenterons ici, une étude récente montrant l'implication de la protéine CARD9 dans le mécanisme de défense contre les dermatophytes. En effet, une étude de 2013, menée par Fanny LANTERNIER et son équipe à l'hôpital Necker, a montré qu'un déficit en protéine CARD9 pouvait

entraîner des dermatophytoses profondes chez des patients qui a priori, ne montraient pas de signes de déficit immunitaire.(68)

5.5.1 RELATION DERMATOPHYTE- SYSTEME IMMUNITAIRE :

5.5.1.1 Rappel sur la structure de la paroi du dermatophyte (69):

Toutes réactions immunitaires commencent par une reconnaissance entre cellules de l'immunité et l'agent pathogène. C'est pourquoi il est important de s'intéresser à la constitution de la paroi cellulaire du dermatophyte.

Comme présenté précédemment (voir Introduction), les dermatophytes sont des organismes eucaryotes pourvus d'une paroi fongique, constituée de glycoprotéines, de polysaccharides (essentiellement des alpha et beta glucanes) et de chitine.

Ces constituants de la paroi sont des Pathogen Associated Molecular Pattern (PAMPs) ou motif moléculaire caractéristiques des microorganismes. Ces motifs sont présents, normalement, seulement sur les espèces pathogènes envahissant ; non sur l'hôte. Chaque groupe de microorganismes possède un certain nombre de PAMPs caractéristiques. Parmi ceux-ci, on trouve des composants des parois bactériennes (lipopolysaccharides, peptidoglycanes) et des flagelles (flagelline), des mannanes des champignons (alpha et beta) et des acides nucléiques bactériens et viraux.(70)

Ces PAMPs sont reconnus par des Pattern Recognition Receptor (PRRs). Cette liaison permet d'alerter le système immunitaire de la présence de pathogènes.

Les cellules de l'immunité résidant dans les tissus comme les mastocytes, les macrophages et les cellules dendritiques, expriment ces récepteurs PRR.

Ceux qui nous intéressent ici sont : DECTIN 1, DECTIN 2 et MINCLE. (Voir figure 59).

5.5.2 PRESENTATION ET ROLE DES CLR:

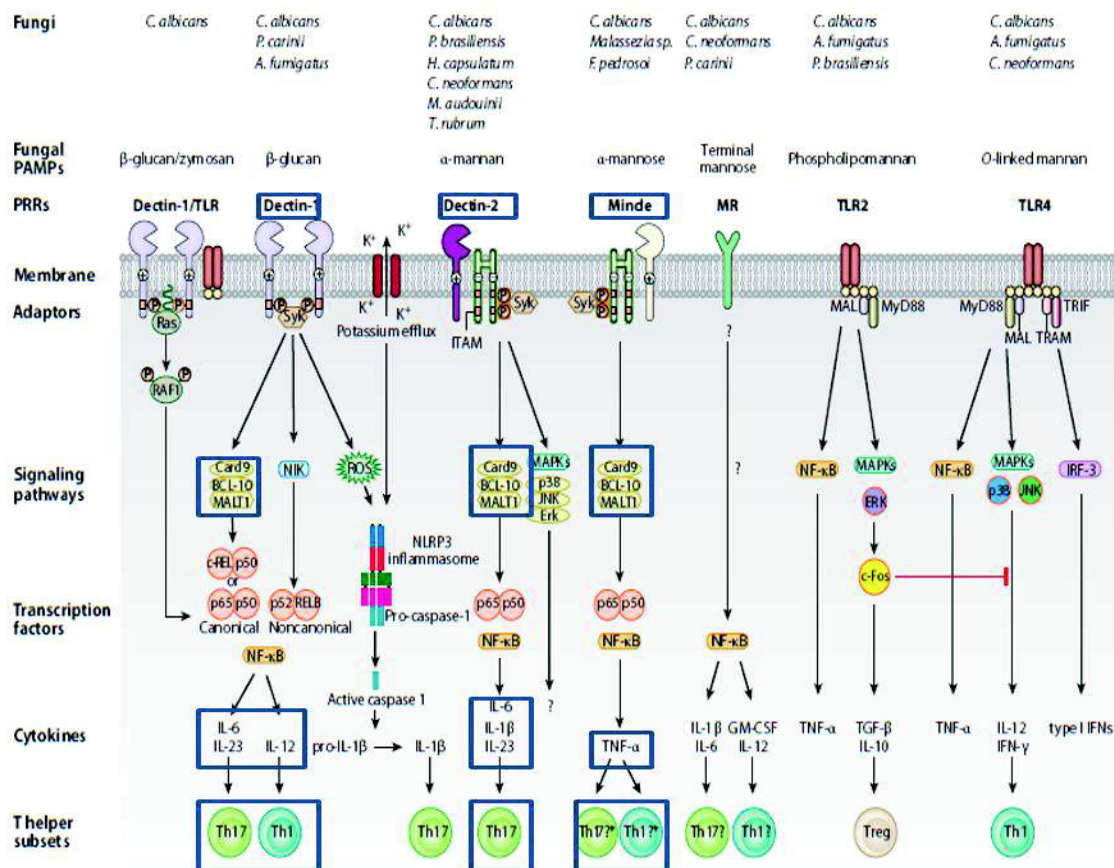


Figure 59: Voies de signalisation: des récepteurs à la différenciation des cellules T. (71)

Liaison PRR/PAMPs : DECTIN1 reconnaît Beta glucane / DECTIN2 reconnaît Alpha mannane/ MINCLE reconnaît Alpha mannose. La cascade d'activation aboutit à la différenciation des Lymphocytes Th0 en Ly T Th 1, Th17. Selon ce schéma : PAMP se lie à PRR => Activation de SYK=> CARD 9 => NF-KB=> IL=> Différenciation Ly T.

Beta Glucane se lie à DECTIN 1 =====> IL12 et IFN gamma=> Ly Th 1 et Th17

Alpha Mannane se lie à DECTIN2 =====> IL6 et IL23 => Ly Th17

Alpha Mannane se lie à MINCLE =====> TNF alpha => Ly Th17 et/ou Th1

5.5.2.1 DECTIN-1 :

DECTIN-1 est un PRR important dans l'immunité antifongique. Il est exprimé par les cellules myéloïdes. Il permet de reconnaître le Béta glucan (assez spécifiquement). Il est impliqué dans la reconnaissance et la phagocytose des dermatophytes. Un déficit en DECTIN-1 n'entraîne pas l'inhibition de la phagocytose fongique. Il stimule les cellules T cytotoxique et est aussi lié à la différenciation des lymphocytes T CD4 Th0 (naïfs) en lymphocytes T TH1 et TH17, capables d'attirer et d'activer via la sécrétion de cytokines, les macrophages et les neutrophiles respectivement.

5.5.2.2 DECTIN-2 :

DECTIN 2 est exprimé par les cellules dendritiques et les macrophages. Il reconnaît spécifiquement l'alpha mannose. Un déficit en DECTIN-2 dans les cellules montre une réduction de la production de cytokines et une diminution de la différenciation des lymphocytes Th0 en Th1/Th17 entraînant une inhibition du chimiotactisme et de l'activation des neutrophiles et des macrophages.

5.5.2.3 MINCLE :

MINCLE fait partie de la famille des DECTIN-2 et des CLR's mais est un récepteur non phagocytaire. Son expression est contrôlée par des stimuli inflammatoires. Le ligand de MINCLE, n'est pas bien connu mais serait aussi l'alpha mannose. Il joue un rôle important dans la formation de cytokines TNF alpha, IL 10 et de chimiokines pendant une infection fongique.

Ces trois récepteurs sont donc primordiaux pour enclencher la voie de signalisation qui aboutira à la destruction des champignons.

5.5.3 L'INTERACTION ENTRE LES RECEPTEURS DE RECONNAISSANCE DU SYSTEME DE L'IMMUNITE INNEE PRRS (PATTERN RECOGNITION RECEPTORS) ET LES DERMATOPHYTES:(66)

Dès que les PAMPs sont reconnus par les PRR (situés sur les cellules présentatrice d'antigènes (comme les cellules dendritiques)), se déclenche alors une réaction immunitaire innée (c'est la première ligne de défense contre les agents pathogènes).

5.5.3.1 Immunité Innée :

En effet, l'interaction PAMP/PRR déclenche une réaction immunitaire immédiate et rapide. Celle-ci se traduit par une activation en cascade du complément, l'élimination du champignon et enfin l'activation d'une réponse immunitaire adaptative (tardive). Au cours de cette chaîne d'activation, des facteurs chimiques sont produits tels que l'Histamine, la bradykinine, la sérotonine, les leucotriènes et les prostaglandines : ce sont les messagers de l'inflammation. Ceci permet le recrutement de phagocytes, à savoir les macrophages, et les neutrophiles qui permettent l'élimination du pathogènes par divers mécanismes.(72)

5.5.3.2 Elimination du pathogène par les phagocytes :

Les phagocytes (macrophages et neutrophiles) sont attirés vers le lieu de l'inflammation par chimiotactisme. Les signaux d'appel sont constitués de différents stimuli des pathogènes et de produits libérés par les macrophages. Ils agissent en digérant le pathogène. Pour cela, il se forme un phagosome. Ce dernier fusionne avec un lysosome (organites cellulaires). Les enzymes lysosomiales et les radicaux libres de l'oxygène (hypochlorite chez les macrophages ; et Hypochlorite et peroxyde d'oxygène chez les neutrophiles) vont tuer et digérer l'intrus (libération des débris).

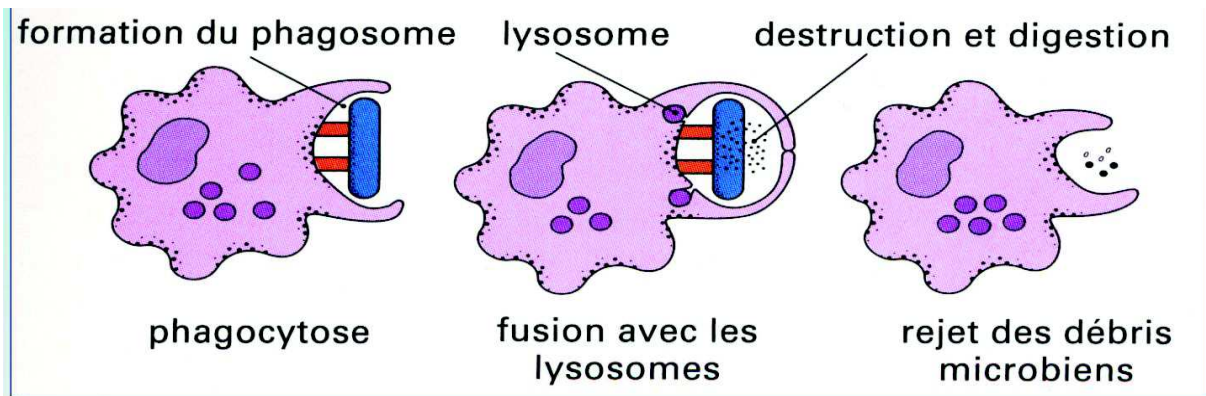


Figure 60: Schéma de la phagocytose.(73)

5.5.3.3 Immunité adaptative :

En parallèle, s'amorce l'immunité adaptative. En effet, afin de renforcer l'élimination du champignon, les lymphocytes T CD4 (T helper Th) vont, en fonction des cytokines sécrétées, se différencier à partir de Th 0 soit en Lymphocytes T CD4 Th1, Th2 ou Th17.(74)

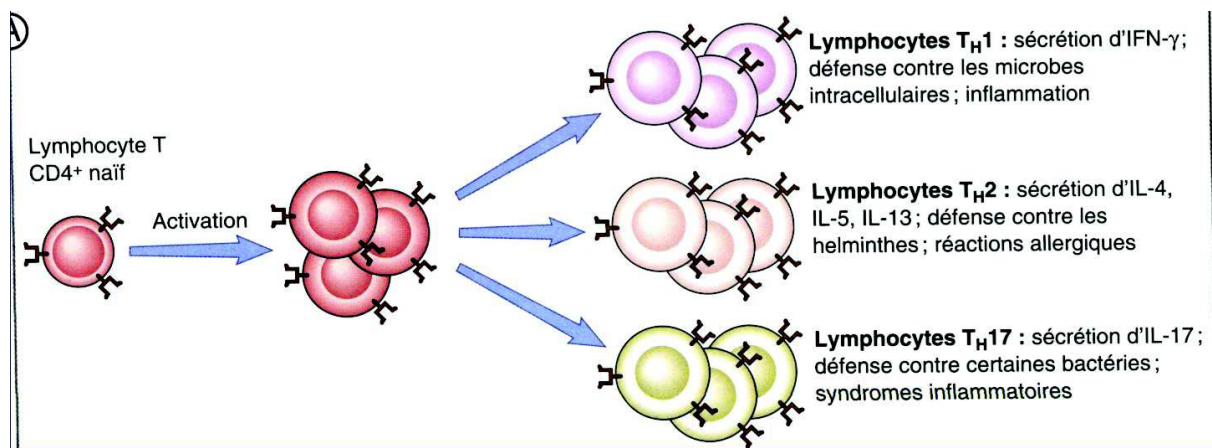


Figure 61: Différenciation des lymphocytes naifs en lymphocytes spécifiques.(73)

En fait, les cellules présentatrices de l'antigène (CPA) vont interagir avec les lymphocytes T CD4 qui sont naïfs (Th0) (non spécifiques).

En fonction du pathogène, s'il y a production d'interleukines 12 (IL 12) et/ou Interféron gamma (IFN gamma), les lymphocytes Th0 se différencient en lymphocytes Th1. Ces derniers, après sécrétion d'IFN attireront et amplifieront l'activation des macrophages et donc la phagocytose (comme vu précédemment).

Enfin, la libération IL6, IL23 permettra la différenciation des lymphocytes Th0 en lymphocytes Th17. Ces derniers libéreront de l'IL17 et de ce fait attireront et amplifieront l'élimination du pathogène par les neutrophiles.

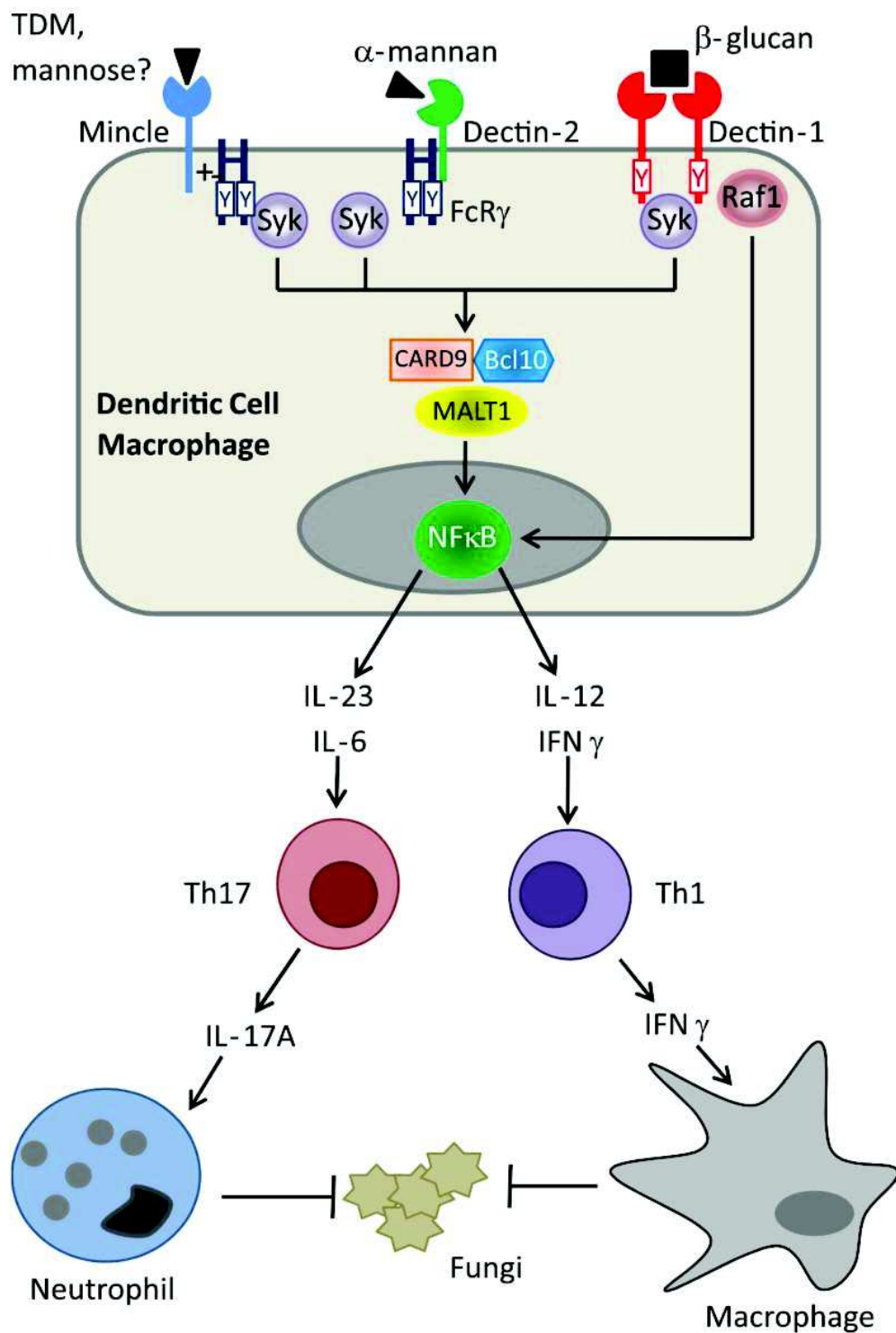


Figure 62: Schéma de l'Immunité antifongique: des récepteurs à la destruction du champignon. Les Betaglucons se lient au récepteur DECTIN-1. Cette liaison entraîne la formation « d'une synapse phagocytaire » nécessaire pour induire un signal. Puis le recrutement de SYK initie l'assemblage d'un complexe tri moléculaire de CARD9, Bcl10 et Malt1, qui aboutira à l'activation de NF-KB. Enfin, cette voie SYK/CARD9 dépendent permet d'activer les cellules dendritiques, et libère aussi des cytokines pro inflammatoires qui au final permettra la différenciation des cellules Th1 et Th17.(66) (75)

5.6 IMPORTANCE DE LA VOIE DE SIGNALISATION SYK-CARD 9:

DECTIN-1 possède un Immunoreceptor Tyrosine based Activated Motif-like (ITAM-like) dans son cytoplasme, et qui une fois le ligand lié au récepteur, est phosphorylé par une tyrosine kinase SYK (Spleen Tyrosine Kinase). Par ailleurs, il est important de noter que la production de cytokines dépendante de DECTIN-1 est inhibée par un déficit en SYK. (Voir Figure 60).(75)

DECTIN-2 et MINCLE n'ont pas de motifs de signalisation particuliers (comme ITAM like) dans leur région intracellulaire, mais peuvent indirectement activer SYK.

Ainsi, SYK est donc un point commun dans la voie de signalisation de DECTIN-1, DECTIN-2 et MINCLE ; et transmet un signal à un complexe formé de 3 molécules : CARD9, MALT1 et Bcl10. Nous nous intéresserons en particulier à CARD9 (Caspase Recruitment Domain Containing Protein 9). En effet, CARD 9 est essentielle pour la production des cytokines et chimiokines induite par les CLRs, et donc pour l'efficacité de la réponse immunitaire.

CARD9 est une protéine qui permet d'adapter le signal de SYK. Le signal SYK arrive au complexe CARD qui entraîne la transcription de facteurs incluant NF KB (= protéines impliquée dans la réponse immunitaire, permettant aussi d'activer la phagocytose). Cette succession d'activation aboutit au final soit à la différenciation des lymphocytes T CD4 en Ly Th17 (élimination des dermatophytes par les neutrophiles), soit à la différenciation des lymphocytes T CD4 en Ly Th1 (élimination des pathogènes par les macrophages).(75) (76)

5.6.1 La découverte récente :

Une étude de Fanny LANTERNIER de 2003, a montré qu'une mutation du gène CARD9 pouvait être la cause d'une infection fongique invasive pouvant être létale.

Dans cette étude, sur 17 patients atteints de la maladie dermatophytique, 14 ont montré une mutation homozygote autosomique récessive du gène CARD9, qui aurait lieu sur l'allèle Q289X. La

conséquence de cette mutation entraînerait une diminution de la production d'IL6 et d'IL 17. Les macrophages et les cellules dendritiques, qui dépendent de ces interleukines, voient leur production diminuée. La réponse immunitaire est par conséquent beaucoup moins efficace.

Ceci constituant un déficit immunitaire primitif (alors que le patient ne présente a priori aucun signe clinique). C'est pourquoi lorsqu'on traite ces patients, les symptômes peuvent diminués voire disparaître, mais il y aura inévitablement des récives.

D'autres déficits immunitaires en CARD9 sont à l'origine d'infections fongiques invasives qui ne mettent pas en cause que les dermatophytes comme *Exophiala dermatitidis* (mutation du gène CARD9 en R18W/R18W), Phaeohyphomycose (mutation hétérozygote du gène CARD9 en Q289X) ou encore une candidose invasive due à une mutation du gène CARD9 en R35Q/R35Q, R70W/R70W, Q289X/Q289X, Q295X/Q295X, G72S/R373P.

5.7 TRAITEMENT DE LA MALADIE DERMATOPHYTIQUE:

Le traitement préconisé est symptomatologique. Les molécules généralement utilisées sont l'Itraconazole ou le Posaconazole *per os*, à raison de 200mg trois fois par jour pour l'Itraconazole ou 400mg deux fois par jour pour le Posaconazole. Des médicaments par voie locale pourront aussi être prescrit (Griséofulvine(77), Terbinafine, Kétoconazole et/ou Ciclopirox selon le type d'infection, comme vu dans la partie III).(67) (78) Une antibiothérapie pourra être aussi prescrite afin d'éviter la surinfection.

Mais l'efficacité du traitement est généralement assez lente (plusieurs mois). Des rechutes et rebonds pourront avoir lieu à l'arrêt du traitement. Une étude a montré que le meilleur protocole de traitement serait en première intention du Terbinafine et en deuxième intention le Posaconazole *per os*.(78)

5.8 L'AVENIR ? :

La découverte de cette mutation peut permettre une avancée majeure dans le traitement de cette pathologie. En effet, pouvoir déterminer si un patient est atteint de cette mutation en cas d'antécédents familiaux ou dès les premiers signes clinique, pourrait aider les professionnels de santé pour le diagnostic et la prise en charge thérapeutique. Ainsi connaître et identifier les déficits immunitaires primitifs, pourrait permettre d'expliquer des symptômes cliniques chez des patients qui a priori ne sont pas immunodéficients. (71) Et pourquoi pas à l'avenir trouver un vaccin...

6. CONCLUSION

Les mycoses superficielles, dues à des dermatophytes, constituent une source importante de conseils à l'officine. L'avis du pharmacien, souvent demandé en premier lieu pour éviter une consultation, prouve qu'il a son rôle à jouer, et il apparaît primordial qu'il maîtrise la prise en charge de ces dermatophytes. Il se doit de diagnostiquer ces pathologies et de proposer un traitement adéquat lors de cas bénins.

Il devra donner des conseils judicieux afin de les soigner, de limiter les récurrences ou encore d'éviter la contamination de son entourage. Il dispose pour cela d'un grand éventail de médicaments pour le traitement de ces mycoses superficielles, et voit sans cesse apparaître de nouvelles spécialités (de synthèse comme d'origine naturelle), ce qui permet de faire évoluer son conseil.

Enfin, en cas d'infection fongique invasive (ou maladie dermatophytique), la compréhension du mécanisme de l'immunité antifongique est primordiale. Elle peut à long terme apporter de nouvelles thérapeutiques et donc une meilleure qualité de vie pour les patients atteints.

BIBLIOGRAPHIE

1. Association française des enseignants de parasitologie. Parasitologie, mycologie. Saint-Maur: Format utile; 2002.
2. Illustration Arbre phylogénétique. In: Wikipédia [Internet]. 2017 Disponible sur: https://fr.wikipedia.org/w/index.php?title=Arbre_phylog%C3%A9n%C3%A9tique&oldid=136658956
3. Maillet M, Lemullois M. Biologie cellulaire. Issy-les-Moulineaux (Hauts-de-Seine): Masson; 2006.
4. Illustration cellules eucaryotes – Cours Pharmacie [Internet]. Disponible sur: <http://www.cours-pharmacie.com/biologie-cellulaire/cellules-procaryotes-et-cellules-eucaryotes.html>
5. Moulinier C. Parasitologie et mycologie médicales: éléments de morphologie et de biologie. S.l: Éd. Médicales Internat; 2003. 796 p.
6. BOWMAN SM FS. The structure and synthesis of the fungal cell wall. Bioessays, 2006;
7. Illustration *N*-Acétylglucosamine. In: Wikipédia [Internet]. 2017 [cité 28 mai 2017]. Disponible sur: <https://fr.wikipedia.org/w/index.php?title=N-Ac%C3%A9tylglucosamine&oldid=135578168>
8. Illustration *bêta*-Glucane. In: Wikipédia [Internet]. 2015 [cité 25 avr 2017]. Disponible sur: <https://fr.wikipedia.org/w/index.php?title=B%C3%AAta-Glucane&oldid=120832845>
9. Grigoriu D, Delacrétaz J, Borelli D. Traité de mycologie médicale. Lausanne; Paris: Payot ; Doin; 1986.
10. Ripert C. Mycologie médicale. Paris: Tec & doc-Lavoisier; 2013.
11. Bauman RW, Machunis-Masuoka E. Microbiology: with diseases by taxonomy. 4th ed. Boston: Pearson; 2014. 1 p.
12. Koenig H. Guide de mycologie médicale. Paris: Ellipses; 1995.
13. Chabasse D, Guiguen C, Contet-Audonneau N. Mycologie médicale. Paris: Masson; 1999.
14. Burns C, Valentine J. Tinea Imbricata. N Engl J Med. 8 déc 2016;375(23):2272-2272.
15. CHABASSE, PENN, BRUN, DE GENTILE, BOUCHARA- Les dermatophytes.Cahier de Formation Biologie Médicale n°31, Bioforma, 2004.
16. ZAGNOLI A. CHEVALIER B. SASSOLAS B. Dermatophyties et dermatophytes. 2005;
17. Annales de Dermatologie et de Vénérologie, Histologie et Histophysiologie de la peau et de ses annexes. Vol 130, N° SUP 10 - octobre 2003, pp. 59-63
18. Larousse É. Encyclopédie Larousse en ligne - Structure d'un poil [Internet]. Disponible sur: http://www.larousse.fr/encyclopedie/images/Structure_dun_poil/1002009
19. Dubois J, Demelin M. La peau: de la santé à la beauté : notions de dermatologie et de dermocosmétologie. Toulouse: Privat; 2007.

20. ATLAS TUNISIEN DE DERMATOLOGIE ON LINE [Internet]. Disponible sur: <http://atlas-dermato.org/>
21. Grillot R. Les mycoses humaines: démarche diagnostique. Amsterdam [etc.: Elsevier; 1996.
22. SUPERFICIAL FUNGAL INFECTIONS - Sycosis barbae due to dermatophyte infection picture | Hellenic Dermatological Atlas - Over 2700 Dermatology pictures [Internet]. Disponible sur: <http://www.hellenicdermatlas.com/en/viewpicture/256/>
23. Illustration Folliculites. Disponible sur: <http://dermatologie.free.fr/rech.php?mode=rech&kwa=1>
24. Professeur ENCPB Viviane G-Prélèvements et diagnostic en mycologie médicale en BTS Analyses Biologiques. [Internet].Disponible sur: http://mycologie.technicienlaboratoiremedical.com/pages/prelevements_myco.html
25. KAH N. Thèse: Dermatophyties, candidoses et autres mycoses superficielles: rôles du pharmacien d'officine. Université de Nancy 1; 2011.
26. DELATTRE C. Thèse: Les mycoses superficielles, conseils à l'officine et traitements. [Faculté des sciences pharmaceutiques et biologiques de Lille.]: Université de Lille 2; 2000.
27. Illustration Les mycoses cutanées superficielles: épidémiologie et clinique. Disponible sur: http://www.biomycologie.com/images/formation_2014/mycoses_epi.pdf
28. Illustration Dermatophytose de la peau glabre. In: Wikipédia [Internet]. 2016 Disponible sur: https://fr.wikipedia.org/w/index.php?title=Dermatophytose_de_la_peau_glabre&oldid=123110814
29. Annales Dermatologie et Vénérologie- Infections à dermatophytes de la peau glabre, des plis et des phanères.ENC 2003; 130:3S59-3563
30. BOURSIEZ C. Thèse: Les mycoses superficielles: conseils à l'officine. [Faculté des sciences pharmaceutiques et biologiques de Lille.]: Université de Lille 2; 2015.
31. Tomaszewska KA, Gerlicz-Kowalczyk Z, Kręgiel M, Noweta M, Płużańska-Srebrzyńska K, Żuchowska A, et al. The coexistence of Darier's disease and Hailey-Hailey disease symptoms. *Postepy Dermatol Alergol.* avr 2017;34(2):180-3.
32. Illustration Structure ongle [Internet]. Disponible sur: <http://nail-etincelle.e-monsie.com/pages/quelques-notions.html>
33. GOETTMANN, BARAN. Maladies de l'appareil unguéal.EM-Consulte, 2003 Elsevier Masson.
34. PETINATAUD D. Thèse: Optimisation de la stratégie diagnostique des onychomycoses : du prélèvement à l'identification fongique. [Université de Lorraine]; 2014.
35. Guillaume V. Mycologie: auto-évaluation, manipulations. Bruxelles: De Boeck Université; 2006.
36. Annales Dermatologie et Vénérologie- Les onychomycoses: modalités de diagnostic et prise en charge. 2007; 134:557-16

37. CAUSSE C. Thèse: Les dermatophyties d'origine zoonotique: aspects actuels et prise en charge à l'officine. [Faculté de pharmacie Grenoble]: Université JOSEPH FOURIER; 2011.
38. Fatima A, Bashir G, Wani T, Jan A, Kohli A, Khan MS. Molecular identification of *Candida* species isolated from cases of neonatal candidemia using polymerase chain reaction-restriction fragment length polymorphism in a tertiary care hospital. *Indian J Pathol Microbiol.* mars 2017;60(1):61-5.
39. Hryniewicz-Gwóźdź A, Jagielski T, Dobrowolska A, Szepietowski JC, Baran E. Identification and differentiation of *Trichophyton rubrum* clinical isolates using PCR-RFLP and RAPD methods. *Eur J Clin Microbiol Infect Dis Off Publ Eur Soc Clin Microbiol.* juin 2011;30(6):727-31.
40. Nilsson RH, Hyde KD, Pawłowska J, Ryberg M, Tedersoo L, Aas AB, et al. Improving ITS sequence data for identification of plant pathogenic fungi. *Fungal Divers.* juill 2014;67(1):11-9.
41. Inserm. MALDI-TOF déshabille toutes les bactéries [Internet]. Disponible sur: <http://www.inserm.fr/actualites/rubriques/actualites-recherche/maldi-tof-deshabille-toutes-les-bacteries>
42. Singhal N, Kumar M, Kanaujia PK, Viridi JS. MALDI-TOF mass spectrometry: an emerging technology for microbial identification and diagnosis. *Front Microbiol* [Internet]. 5 août 2015
43. L'Ollivier, C. & Ranque, S. MALDI-TOF-Based Dermatophyte Identification. 10 juin 2016;182.
44. <http://www.mycology.adelaide.edu.au/>
45. MycoBank Database [Internet]. Disponible sur: <http://www.mycobank.org/>
46. Bianchi V, El anbassi S. Médicaments. Bruxelles: De Boeck; 2012.
47. Illustration Griséofulvine. In: Wikipédia [Internet]. 2016 Disponible sur: <https://fr.wikipedia.org/w/index.php?title=Gris%C3%A9ofulvine&oldid=122370590>
48. CRAT - Centre de référence sur les agents tératogènes chez la femme enceinte [Internet]. Disponible sur: <https://lecrat.fr/>
49. Dorosz P, Vital Durand D, Le Jeune C. Guide pratique des médicaments. Paris: Maloine; 2014.
50. Vidal 2017: le dictionnaire. Issy-les-Moulineaux: Vidal; 2017.
51. Résumé des Caractéristiques du Produit Itraconazole [Internet]. Disponible sur: <http://agence-prd.ansm.sante.fr/php/ecodex/rcp/R0221871.htm>
52. Résumé des Caractéristiques du Produit Fluconazole [Internet]. Disponible sur: <http://agence-prd.ansm.sante.fr/php/ecodex/rcp/R0256229.htm>
53. F. ROBERT-GANGEUX, S. CHEVRIER, C.GUIGEN. Les antifongiques disponibles pour le traitement des mycoses systémiques et cutanées profondes. oct 2010;16(4).
54. Dubertret L. Thérapeutique dermatologique. Paris: Médecine-Sciences Flammarion; 2001.

55. Thériaque [Internet]. Disponible sur: <http://www.theriaque.org/apps/contenu/accueil.php>
56. Résumé des Caractéristiques du Produit Kétoconazole [Internet]. Disponible sur: <http://agence-prd.ansm.sante.fr/php/ecodex/rcp/R0182645.htm>
57. Prise en charge des mycoses de l'ongle. 15 mars 2008 Rev Prescrire 2008 ; 28 (293) : 205-211.
58. ANSM-Les recommandations relatives aux critères de qualité des huiles essentielles- Mai 2008 Disponible sur: http://www.ansm.sante.fr/var/ansm_site/storage/original/application/657257784ff10b16654e1ac94b60e3fb.pdf
59. Millet F. Le grand guide des huiles essentielles. Paris: Marabout; 2015.
60. Illustration Arbre à thé. In: Wikipédia [Internet]. 2017 Disponible sur: https://fr.wikipedia.org/w/index.php?title=Arbre_%C3%A0_th%C3%A9&oldid=136631970
61. Chaumont J-P, Millet-Clerc J. Phyto-aromathérapie appliquée à la dermatologie. Paris: Editions Tec & Doc; 2011.
62. Illustration Fabrication d'une huile essentielle par distillation [Internet]. Disponible sur: <http://www.bivea.fr/blog/aromatherapie/huile-essentielle/fabrication-dune-huile-essentielle-par-distillation>
63. Belon J-P, Guerriaud M. Conseils à l'officine: le pharmacien prescripteur. Issy-les-Moulineaux: Elsevier Masson; 2016.
64. Les mycoses au comptoir. Le Moniteur des pharmacies, 5 mars 2008; (2728 : 16).
65. Guide des conduites à tenir en cas de maladie transmissible dans une collectivité d'enfants [Internet]. Disponible sur: http://social-sante.gouv.fr/IMG/pdf/Guide_des_conduites_a_tenir_en_cas_de_maladie_transmissible_dans_une_collectivite_d_enfants.pdf
66. Drummond RA, Saijo S, Iwakura Y, Brown GD. The role of Syk/CARD9 coupled C-type lectins in antifungal immunity. Eur J Immunol. févr 2011;41(2):276-81.
67. Lanternier F, Pathan S, Vincent QB, Liu L, Cypowyj S, Prando C, et al. Deep Dermatophytosis and Inherited CARD9 Deficiency. N Engl J Med. 31 oct 2013;369(18):1704-14.
68. Alves de Medeiros AK, Lodewick E, Bogaert DJA, Haerynck F, Van Daele S, Lambrecht B, et al. Chronic and Invasive Fungal Infections in a Family with CARD9 Deficiency. J Clin Immunol. avr 2016;36(3):204-9.
69. CHABAUD Aurélie. Thèse: Etude sur le bon usage et le suivi thérapeutique pharmacologique du Voriconazole dans deux établissements de santé de Rouen. [Faculté des sciences pharmaceutiques de Rouen]: Université de Rouen; 2012.
70. Tang D, Kang R, Coyne CB, Zeh HJ, Lotze MT. PAMPs and DAMPs: signal 0s that spur autophagy and immunity. Immunol Rev. sept 2012;249(1):158-75.

71. Lebeaux D, Lanternier F, Lefort A, Lecuit M, Lortholary O. Risque infectieux fongique au cours des maladies systémiques. *Presse Médicale*. févr 2009;38(2):260-73.
72. Parham P, Masson PL. *Le système immunitaire*. Paris: De Boeck Université; 2003.
73. Illustration La réponse adaptative [Internet]. Disponible sur: <http://xml.climatetmeteo.fr/exist/rest/db/rel/data-xhtml/Vie/ImmunitéEtVaccination/ch02s02.xhtml>
74. Letonturier P. *Immunologie générale*. Issy-les-Moulineaux [France: Elsevier Masson; 2007.
75. Haas T, Heidegger S, Wintges A, Bscheider M, Bek S, Fischer JC, et al. Card9 controls Dectin-1-induced T-cell cytotoxicity and tumor growth in mice. *Eur J Immunol* avr 2017
76. Drewniak A, Gazendam RP, Tool ATJ, van Houdt M, Jansen MH, van Hamme JL, et al. Invasive fungal infection and impaired neutrophil killing in human CARD9 deficiency. *Blood*. 28 mars 2013;121(13):2385-92.
77. Ebongo CN, Hali F, Chihab S. *Maladie dermatophytique de révélation tardive*. *Pan Afr Med J* [Internet]. 2016
78. Jachiet M, Lanternier F, Rybojad M, Bagot M, Ibrahim L, Casanova J-L, et al. Posaconazole Treatment of Extensive Skin and Nail Dermatophytosis Due to Autosomal Recessive Deficiency of CARD9. *JAMA Dermatol*. 1 févr 2015;151(2):192.

VU, LE PRESIDENT DU JURY
CAEN, LE

VU, LE DIRECTEUR DE L'UFR
CAEN, LE

L'université n'entend donner aucune approbation ni improbation aux opinions émises dans les thèses et mémoires. Ces opinions doivent être considérées comme propres à leurs auteurs.