



HAL
open science

Analyse esthétique autour de la réalisation d'un cas de cinq facettes maxillaires au CHU de Nice par la technique CEREC : théorie et réalités cliniques

Jennifer Cinesi

► To cite this version:

Jennifer Cinesi. Analyse esthétique autour de la réalisation d'un cas de cinq facettes maxillaires au CHU de Nice par la technique CEREC : théorie et réalités cliniques. Médecine humaine et pathologie. 2017. dumas-01576200

HAL Id: dumas-01576200

<https://dumas.ccsd.cnrs.fr/dumas-01576200>

Submitted on 22 Aug 2017

HAL is a multi-disciplinary open access archive for the deposit and dissemination of scientific research documents, whether they are published or not. The documents may come from teaching and research institutions in France or abroad, or from public or private research centers.

L'archive ouverte pluridisciplinaire **HAL**, est destinée au dépôt et à la diffusion de documents scientifiques de niveau recherche, publiés ou non, émanant des établissements d'enseignement et de recherche français ou étrangers, des laboratoires publics ou privés.

UNIVERSITÉ NICE-SOPHIA ANTIPOLIS
FACULTÉ DE CHIRURGIE DENTAIRE
24 Avenue des Diabes Bleus, 06357 Nice Cedex 04

ANALYSE ESTHÉTIQUE AUTOUR DE LA RÉALISATION
D'UN CAS DE CINQ FACETTES MAXILLAIRES AU CHU DE
NICE PAR LA TECHNIQUE CEREC : THÉORIE ET RÉALITÉS
CLINIQUES

Année 2017

Thèse n°42-57-17-14

THÈSE

Présentée et publiquement soutenue devant
la Faculté de Chirurgie Dentaire de Nice
Le 27 avril 2017 Par

Mademoiselle Jennifer CINESI

Née le 20 mai 1992 à Nice
Pour obtenir le grade de :

DOCTEUR EN CHIRURGIE DENTAIRE (Diplôme d'État)

Examineurs :

Madame le Professeur
Monsieur le Docteur
Monsieur le Docteur
Monsieur le Docteur
Monsieur le Docteur

MF. BERTRAND
É. LEFORESTIER
O. LAPLANCHE
A. OUDIN
R. LE ROY

Président du jury
Directeur de thèse
Assesseur
Assesseur
Membre invité

CORPS ENSEIGNANT

56^{ème} section : DEVELOPPEMENT, CROISSANCE ET PREVENTION

Sous-section 01 : ODONTOLOGIE PEDIATRIQUE

Professeur des Universités : Mme MULLER-BOLLA Michèle
Maître de Conférences des Universités : Mme JOSEPH Clara
Assistant Hospitalier Universitaire : Mme PIERRE Audrey

Sous-section 02 : ORTHOPEDIE DENTO-FACIALE

Professeur des Universités : Mme MANIERE-EZVAN Armelle
Assistante Associée-Praticien Associé : Mme OUEISS Arlette
Assistant Hospitalier Universitaire : M. BUSSON Floriant

Sous-section 03 : PREVENTION, EPIDEMIOLOGIE, ECONOMIE DE LA SANTE, ODONTOLOGIE LEGALE

Professeur des Universités : Mme LUPI-PEGURIER Laurence
Assistant Hospitalier Universitaire : Mme SOSTHE Anne Laure
Assistant Hospitalier Universitaire : Mme BORSA Leslie

57^{ème} section : SCIENCES BIOLOGIQUES, MEDECINE ET CHIRURGIE BUCCALE

Sous-section 01 : PARODONTOLOGIE

Maître de Conférences des Universités : M. CHARBIT Yves
Maître de Conférences des Universités : Mme VINCENT-BUGNAS Séverine
Assistant Hospitalier Universitaire : M. BORIE Gwenaël
Assistant Hospitalier Universitaire : M. RATHELOT Benjamin

Sous-section 02 : CHIRURGIE BUCCALE, PATHOLOGIE ET THERAPEUTIQUE, ANESTHESIE ET REANIMATION

Professeur des Universités Associées : Mme MERIGO Elisabetta
Maître de Conférences des Universités : M. COCHAIS Patrice
Maître de Conférences des Universités : M. SAVOLDELLI Charles
Assistant Hospitalier Universitaire : M. PAUL Adrien

Sous-section 03 : SCIENCES BIOLOGIQUES

Professeur des Universités : Mme PRECHEUR-SABLAYROLLES Isabelle
Maître de Conférences des Universités : Mme RAYBAUD Hélène
Maître de Conférences des Universités : Mme VOHA Christine

58^{ème} section : SCIENCES PHYSIQUES ET PHYSIOLOGIQUES ENDODONTIQUES ET PROTHETIQUES

Sous-section 01 : ODONTOLOGIE CONSERVATRICE, ENDODONTIE

Professeur des Universités : Mme BERTRAND Marie-France
Professeur des Universités : M. MEDIONI Etienne
Professeur Emérite : M. ROCCA Jean-Paul
Maître de Conférences des Universités : Mme BRULAT-BOUCHARD Nathalie
Maître de Conférences Associé des Universités : M. CEINOS Romain
Assistant Hospitalier Universitaire : M. MORKOWSKI-GEMMI Thomas
Assistant Hospitalier Universitaire : Mme DUVERNEUIL Laura
Assistant Hospitalier Universitaire : M. GANDJIZADEH GHOUCHANI Mir-Payam

Sous-section 02 : PROTHESES

Professeur des Universités : Mme LASSAUZAY Claire
Maître de Conférences des Universités : M. ALLARD Yves
Maître de Conférences des Universités : M. LAPLANCHE Olivier
Maître de Conférences des Universités : Mme POUYSSEGUR-ROUGIER Valérie
Assistant Hospitalier Universitaire : Mme CERETTI Léonor
Assistant Hospitalier Universitaire : M. OUDIN GENDREL Antoine
Assistant Hospitalier Universitaire : M. SABOT Jean-Guy
Assistant Hospitalier Universitaire : M. SAMMUT Arnaud

Sous-section 03 : SCIENCES ANATOMIQUES ET PHYSIOLOGIQUES

Professeur des Universités : M. BOLLA Marc
Professeur des Universités : M. MAHLER Patrick
Maître de Conférences des Universités : Mme EHRMANN Elodie
Maître de Conférences des Universités : M. LEFORESTIER Eric
Assistant Hospitalier Universitaire : Mme AZAN Cindy

REMERCIEMENTS

À Madame le Professeur Marie-France BERTRAND

Docteur en chirurgie-dentaire

Professeur des Universités, Praticien hospitalier

Responsable de la sous-section Odontologie Conservatrice, Endodontie

Je vous remercie sincèrement d'avoir accepté la présidence de mon jury. Je vous suis extrêmement reconnaissante pour votre enseignement rigoureux et votre dévouement envers les étudiants. Votre disponibilité et votre écoute m'ont été d'une aide précieuse durant toutes mes années d'études. Vous avez toute ma gratitude.

À Monsieur le Docteur Éric LEFORESTIER

Docteur en chirurgie-dentaire

Maitre de Conférences des Universités, Praticien Hospitalier

C'est un honneur pour moi que vous ayez accepté la direction de cette thèse. J'ai beaucoup apprécié votre enseignement théorique, et c'est donc avec joie que j'ai pu vous retrouver en clinique, d'abord en 4^{ème} année, puis surtout en 6^{ème} année où vous m'avez été d'un soutien essentiel. Vous avez toujours été bienveillant à mon égard, et votre présence discrète mais néanmoins attentive et rassurante m'a fait réaliser que j'avais toutes les armes nécessaires pour réussir par moi même. Durant l'élaboration de cette thèse, j'ai pu découvrir votre sens de l'humour bien marqué, ce qui a rendu ce travail encore plus agréable. Je vous remercie infiniment.

À Monsieur le Docteur Olivier LAPLANCHE

Docteur en chirurgie-dentaire

Maitre de Conférences des Universités, Praticien Hospitalier

C'est avec joie que je vous compte parmi les membres de mon jury. Vous m'avez suivie dès mon entrée en clinique, et je vous remercie pour la richesse de votre enseignement toujours très pratique, ainsi que pour votre optimisme et votre disponibilité. Vous ne m'avez jamais laissée tomber lorsque j'étais en difficulté. J'ai beaucoup appris grâce à votre professionnalisme et votre rigueur. Un grand merci.

À Monsieur le Docteur Antoine OUDIN

Docteur en chirurgie-dentaire

Assistant Hospitalier Universitaire, Praticien Hospitalier

Je vous remercie infiniment d'avoir accepté de diriger cette thèse. Votre présence dans ce travail était évidente : vous m'avez suivie dès mes débuts en dentaire, d'abord en TP, puis en clinique, il était donc légitime que vous soyez présent pour ma thèse. Votre sens de l'humour, allié à votre pédagogie, ont su me guider avec assurance durant toutes ces années. Vous avez toujours trouvé les mots pour me rassurer et me faire avancer. J'ai appris avec vous, qu'à chaque problème ou imprévu, il y a une solution. Votre esprit espiègle a été une véritable bouffée d'oxygène au CHU. Je ne vous remercierai jamais assez.

À Monsieur le Docteur René LE ROY

Docteur en chirurgie-dentaire

Praticien hospitalier

Je vous remercie infiniment d'être présent pour ce moment important. Travailler avec vous depuis ma 4^{ème} année a été un pur bonheur. Vous m'avez toujours soutenue. Votre humour, votre gentillesse, votre personnalité hors du commun et l'ambiance que vous avez su mettre au bloc ont renforcé mon assurance. Vous voir travailler a été une source d'apprentissage considérable. Un énorme merci.

Je dédie cette thèse,

À mes parents, un immense merci pour votre soutien infailible. Vous avez toujours été là pour moi, vos valeurs et votre amour m'ont sans cesse fait avancer. Je ne vous remercierai jamais assez. Je vous aime.

À mes grands-parents, j'aurais aimé que vous soyez tous là...

À Gauthier, mon papy binôme !! Je suis ravie d'avoir appris à te connaître durant toutes ces années. Tu comptes beaucoup pour moi et tu as toujours été présent. Garde tes valeurs et ton humour. Je te souhaite beaucoup de bonheur avec Gaby et la ptite Bibette que j'ai hâte de connaître !!

À Laure, notre complicité a été un bonheur au cours de ces années. Toutes les deux aussi stressées, nous avons réussi à nous dépasser ensemble durant ces années cliniques. Ta gentillesse, ta fiabilité et ton amitié comptent beaucoup pour moi. J'ai hâte que nous fêtions ensemble nos thèses à NY !

À Cannelle, ma ptite Doriiiie ! Ne change surtout pas ta spontanéité et ton optimisme. Tu as toujours été une amie formidable, attachante et pleine d'humour ! Je suis contente que nous soyons devenues aussi proches ! Cœur Cœur ! :p

À Andréa, tu as été la meilleure surprise lors de mon arrivée en clinique. Notre amitié a été instantanée et notre complicité a toujours été évidente. Je suis fière de la personne que tu es devenue.

À Célia, lorsque nous nous sommes connues en P1 je ne pensais pas que l'on deviendrait aussi proches. Notre amitié n'a cessé de grandir au fil des années. Je n'ai passé que de bons moments avec toi.

À Chirine, ma grande Chichi ! Que de formidables aventures passées avec toi. Tu as toujours été un pilier pour moi, je suis ravie que notre amitié soit toujours aussi forte depuis le lycée.

À Julien, ton humour « persuasif » a égayé toutes ces années d'étude. Je sais que l'on continuera à se voir régulièrement autour d'un bon repas. Je te souhaite beaucoup de bonheur et de voyages avec Alex.

À Nicolas, sans toi, toutes ces années dentaires n'auraient pas été les mêmes ! Merci.

À Sabrina, toujours à l'écoute et disponible. Grâce aux urgences (et un patient bien particulier !!), nous avons été complices et confidentes rapidement. C'est toujours une joie de te voir.

À Pénélope, bravo pour ta réussite ! J'ai hâte de venir te voir à Bordeaux. Tu nous manques.

À Cassandre, ma fofooolle ! Toujours partante pour les soirées et les sorties sportives (ou non). Garde ton brin de folie si caractéristique, ta bonne humeur et ta spontanéité !

À Stéphane, mon partenaire principal de ski et de rando. Toujours de bonne humeur et motivé pour de nouvelles aventures (maintenant je prévois le GPS :p). Va éteindre la lune !!

À Alexandre, DJ K !! Toujours une joie de te retrouver autour d'un verre, pour une soirée, un restau...

À Johan, même si nous nous sommes peu à peu perdus de vue, je ne garde que de bons souvenirs de nos soirées, nos fous rires et notre complicité. Tu me manques.

À Stan et Fabien, sans vous, le bloc n'aurait pas été aussi agréable ! Gardez votre humour et votre investissement. Je suis sûre que malgré l'éloignement, nous ne nous perdrons pas de vue.

À Gwen et Adrien, merci de m'avoir si bien aidée au bloc, vous m'avez beaucoup appris et donné confiance en moi. Merci Adrien d'avoir été si disponible au CHU et dans les formations, bosser avec toi a été un réel plaisir. Gwen, ton humour à toute épreuve va me manquer, tu as toujours été patient, à l'écoute et disponible. Merci de m'avoir assistée pour ma toute première dent de sagesse incluse ;)

À mes amis du Viêt Nam, ce voyage en votre compagnie a été fantastique. Grâce à vous, j'ai pu me recentrer sur les choses simples et essentielles du quotidien. J'ai hâte de vous retrouver dans un nouveau voyage ou sur Paris, pour une soirée années 80' ou pour une partie de loup garou ! GazGazGaz !!

À Jérôme et Lydia, merci de m'avoir donné ma chance dans votre cabinet. Vous m'avez accueillie à bras ouverts dès le premier jour de mon stage actif. Vous avez toujours été bienveillants à mon égard. Je vous souhaite que du bonheur avec votre petit Joshua. J'ai hâte de vous voir plus souvent en venant travailler sur Mougins.

À Sylvie, merci pour ton accueil ! J'ai adoré travailler avec toi. Ta disponibilité, ton humour et ton écoute m'ont accompagnée dans mes débuts et m'ont énormément aidée à avoir confiance en moi. J'ai hâte de retravailler avec toi !

Au laboratoire Dental Concept, et plus particulièrement à Bernard Zarb pour son accueil chaleureux, et à Patrick pour ses explications et son maquillage remarquable des facettes. Un immense merci.

Table des matières

I. INTRODUCTION	7
II. CONTEXTE DE L'ÉTUDE	8
2.1. Concepts de la CFAO.....	8
2.1.1 Introduction.....	8
2.1.2 Principes de l'empreinte optique.....	9
2.1.3 Critères de réussite de l'empreinte optique.....	10
2.1.4 Matériaux usinables.....	11
2.2. Rappels sur les facettes.....	11
2.2.1 Concepts biomécaniques.....	11
2.2.2 Gradient thérapeutique.....	13
2.2.3 Indications.....	14
2.2.4 Contre-indications.....	16
2.2.5 Avantages.....	16
2.2.6 Inconvénients.....	17
2.3. Analyse pré-prothétique.....	18
2.3.1 Analyse esthétique.....	18
2.3.2 Analyse fonctionnelle.....	23
2.3.3 Outils diagnostics.....	23
2.4. Principes de préparation et rôle de l'émail.....	24
2.5. Préparation des facettes céramiques.....	25
2.5.1 Les différents types de préparation.....	25
2.5.2 Les limites de préparation.....	26
2.6. Temporisation.....	30
2.7. Choix de la céramique.....	31
2.7.1 Classification.....	31
2.7.2 Les céramiques usinées.....	34
2.8. Empreintes et conception CEREC Blue Cam (celle utilisée).....	36
2.9. Maquillage : matériaux et principes.....	38
2.10. Essayage.....	41
2.11. Collage et assemblage : choix et étapes.....	42
2.11.1 Choix du système de collage.....	42
2.11.2 Procédures de collage.....	43
2.11.3 Collage et finitions.....	45
2.11.4 Polissage et maintenance.....	46
2.11.5 Complications possibles.....	46
III. CAS CLINIQUE.....	47
3.1. Présentation de la patiente et historique.....	47
3.2. Analyse esthétique.....	49
3.2.1 Le visage.....	49
3.2.2 Le sourire.....	50
3.2.3 La composition dento-gingivale.....	51
3.3. Pré-requis.....	52
3.4. Préparation des dents.....	53
3.5. Réalisation des provisoires.....	55
3.6. Empreintes et conception CEREC Blue Cam.....	56
3.7. Maquillage.....	62
3.8. Assemblage.....	64
3.9. Résultats à deux semaines.....	68
3.10. Contrôle à quatre mois.....	71

IV. DISCUSSION : AVANTAGES ET INCONVÉNIENTS DES FACETTES EN CEREC ET TRADITIONNELLES	72
4.1. Facettes CEREC.....	72
4.2. Facettes traditionnelles	73
V. CONCLUSION	74
VI. BIBLIOGRAPHIE	75
VII. TABLE DES FIGURES	78
VIII. TABLE DES TABLEAUX	82

I. INTRODUCTION

La quête d'un sourire soigné et parfait est continuellement recherchée par les patients qui consultent de plus en plus souvent de manière purement esthétique. En effet, le sourire est devenu peu à peu un des centres des préoccupations sociales, reflet d'une bonne santé, de la personnalité et donc de l'identité individuelle. Un sourire agréable permet ainsi d'agir positivement sur l'estime de soi et sur les relations sociales.

L'essor des techniques adhésives, ainsi que des traitements de plus en plus conservateurs, a permis de répondre au mieux à ces attentes esthétiques. Les facettes en céramique collées prennent alors toute leur importance en ce qui concerne le respect des tissus dentaires ainsi que sur l'optimisation du résultat esthétique et du mimétisme, devenant ainsi un traitement incontournable dans la dentisterie moderne.

La communication des références esthétiques du patient au prothésiste est un élément fondamental qui conditionne la réussite esthétique du cas clinique. Cependant, avec l'avènement du numérique en odontologie, la conception des facettes au cabinet dentaire en une seule séance est désormais possible, supprimant ainsi les interférences laboratoires.

Ce travail a pour but de dresser le contexte de l'étude, au travers de rappels fondamentaux concernant la CFAO et les facettes, suivis d'une analyse pré-prothétique permettant d'élaborer le projet esthétique selon des critères bien définis, avant de détailler les différentes étapes de conception clinique. En effet, il est primordial pour toute réhabilitation antérieure de passer par une phase diagnostic, créant les conditions esthétiques et fonctionnelles optimales à la bonne pérennité des restaurations.

Ensuite, une adaptation clinique de cinq facettes antérieures maxillaires réalisées au CHU de Nice, et s'appuyant sur ces éléments théoriques, sera détaillée étape par étape pour aboutir à une discussion sur les réalités cliniques concernant leur conception.

II. CONTEXTE DE L'ÉTUDE

2.1. Concepts de la CFAO

2.1.1 Introduction

La CFAO, qui correspond à la Conception et Fabrication Assistées par Ordinateur (CAD/CAM dans la littérature anglophone) des prothèses a vu le jour dans les années 1970. Ce système, issu de l'informatique, permet à l'utilisateur de prendre une empreinte optique de la préparation et d'en obtenir une image tridimensionnelle grâce à un ordinateur, afin de concevoir la restauration prothétique, qui est ensuite fraisée dans un bloc de céramique. (1)(2)

On distingue plusieurs méthodes de CFAO :

- La CFAO directe : toutes les étapes, de l'empreinte optique à la conception, sont réalisées au cabinet par le chirurgien dentiste.
- La CFAO semi-directe : l'empreinte optique est réalisée en bouche, puis le modèle virtuel est envoyé au laboratoire pour la réalisation de la pièce prothétique.
- La CFAO indirecte : une empreinte conventionnelle est réalisée au cabinet, puis celle-ci est scannée au laboratoire afin de réaliser la pièce prothétique.

De nombreux systèmes de CFAO existent sur le marché parmi lesquels : (3)

- **Le système Trios (3Shape)** : qui permet la conception de différents types de prothèses (prothèse fixée, prothèse amovible, pièces implantaires, appareils orthodontiques...). Le logiciel peut être utilisé par le chirurgien-dentiste ou par le prothésiste, et intègre une interface qui permet une communication praticien-prothésiste-patient : le 3Shape Communicate. Ce système ne nécessite aucun poudrage préalable, et l'acquisition se fait de manière continue après avoir activé la caméra. (4)
- **Le système True Definition Scanner (3M)** : qui permet la conception de différents types de prothèses (prothèse fixée, prothèse amovible, pièces implantaires, appareils orthodontiques...). Ce système utilise une caméra vidéo et nécessite un poudrage préalable des surfaces à enregistrer. De plus, la société 3M a créé un centre de communication qui permet le transfert des fichiers numériques vers le laboratoire de prothèses, et permet ainsi un archivage des empreintes numériques. (5)
- **Le système CS 3500 (Carestream Dental)** : système récent et complet de CFAO, intégrable au cabinet dentaire. Celui-ci ne nécessite aucun poudrage préalable, et la caméra est totalement adaptable à n'importe quel poste informatique, à condition d'être équipé d'un port USB. Le praticien a le choix de concevoir sa prothèse au cabinet, ou d'envoyer les informations numériques au laboratoire. (6)
- **Le système PlanScan (Planmeca/E4D)** : le scanner PlanScan se présente sous forme d'une caméra qui peut être intégrée à tout unit dentaire Planmeca. De plus, il se distingue des autres scanners par son fonctionnement au moyen d'une

pédale de commande sans fil, ce qui libère les mains en permanence pour le scannage. Ce système ne nécessite aucun poudrage préalable. (7)

- **Le système Condor Dental (Biotech)** : système créé par le Pr Duret, père de la CFAO, avec une empreinte optique seule, sans poudrage préalable. Ce système peut s'appliquer à de nombreux domaines numériques futurs. (8)
- **Le système CEREC (Sirona)** : c'est le système sur lequel s'appuie cette thèse. Il correspond au premier système commercial de CFAO au fauteuil apparu dans les années 1980 pour la fabrication de prothèse. Le système sera détaillé par la suite.

La CFAO se compose de trois entités complémentaires mais distinctes :

- ❖ Un **scanner** : transpose les données physiques des modèles en données numériques, à l'aide de différents modes d'enregistrement (palpeur, système optique ou laser...). (9)
- ❖ La **CAO (Conception Assistée par Ordinateur)** : des logiciels plus ou moins intuitifs permettent l'élaboration d'une maquette numérique de la pièce prothétique en 3D. Le praticien ou le prothésiste peut ainsi modeler à sa convenance, de manière virtuelle, la future pièce prothétique en modifiant l'occlusion, les points de contact, l'axe d'insertion... Cependant, même s'il est nécessaire de rechercher le maximum de précisions dans l'élaboration anatomique de ces restaurations, des retouches manuelles de l'extrados sont généralement nécessaires et parfois plus simples et plus rapides à réaliser. (10)
- ❖ La **FAO (Fabrication Assistée par Ordinateur)** : lorsque l'anatomie de la future restauration est validée, celle-ci est fabriquée dans une machine-outil à commande numérique par fraisage d'un bloc de céramique préalablement sélectionné à l'aide de fraises diamantées (usinage par soustraction). La durée de l'usinage dépend de la taille de la restauration, de son positionnement dans le bloc et du mode d'usinage. (10)

2.1.2 *Principes de l'empreinte optique*

Dans le cadre de la CFAO, l'empreinte optique correspond à l'interprétation de la perturbation d'un champ électromagnétique (la lumière) engendrée par les volumes bucco-dentaires, afin d'en obtenir une représentation tridimensionnelle. Au-delà d'une simple modélisation, l'empreinte optique permet d'obtenir les informations métriques des points constituant la surface du volume étudié. Ainsi, nous pouvons définir l'empreinte optique comme la mesure de la perturbation d'un rayonnement lumineux, appréciée grâce à la caméra optique, qui s'appuie sur plusieurs éléments : (11)

- ❖ Un ou plusieurs émetteurs : projettent le rayon lumineux sur l'objet à évaluer afin d'en apprécier le relief (profondeur et hauteur).
- ❖ Des capteurs : analysent la déformation de la lumière ainsi que son intensité et fournissent une information analogique.
- ❖ Un convertisseur : transforme l'information analogique en numérique, afin qu'elle puisse être traitée par ordinateur.

- ❖ Des filtres/algorithmes : traitent l'image obtenue et la transmettent à l'ordinateur.

Ainsi, l'acquisition de l'empreinte est obtenue à l'aide d'une caméra optique intra-orale (**Figure 1**), qui projette un rayon lumineux sur les surfaces dentaires à évaluer (**Figure 2**). Celui-ci est réceptionné par des capteurs, et traité par un convertisseur selon une méthode de triangulation, afin d'obtenir une image numérique en trois dimensions sur ordinateur. (12)

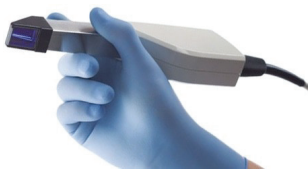

Figure 1 : Caméra intra-orale CEREC BlueCam de chez Sirona



Figure 2 : Lumière projetée sur la dent qui se déforme selon le relief (12)




Figure 3 : Principe de triangulation

Lorsque le rayon lumineux est réfléchi sur le capteur, la distance entre le rayon projeté et le rayon réfléchi est mesuré. Comme l'angle fixe entre l'émetteur et le capteur est connu, la distance à l'objet peut être calculée à travers le théorème de Pythagore et défini un point (**Figure 3**). L'ensemble des points est enfin relié pour constituer un modèle en trois dimensions.

2.1.3 Critères de réussite de l'empreinte optique

Afin d'optimiser l'empreinte optique, il est indispensable de travailler sur un parodonte sain, ainsi que sur des préparations aux limites bien apparentes (la technique des doubles cordonnets est compatible avec le système). En effet, l'empreinte optique n'enregistre que ce qui est visible.

Selon le système utilisé, une application préalable de poudre opaque peut être nécessaire. Aussi, il convient de sécher les surfaces afin d'augmenter la précision de l'empreinte, en ayant une réflexion uniforme de la lumière. Le poudrage doit être appliqué en fine couche homogène : le manque de poudrage induirait un enregistrement erroné de certaines zones, alors que son excès entraînerait une accumulation de poudre dans d'autres, provoquant alors des imprécisions.

Une lumière parasite, comme celle du scialytique ou un éclairage trop puissant, peut également « éblouir » le dispositif optique de la caméra.

Enfin, la caméra 3D doit être parfaitement immobile lors de l'acquisition des images. Un mouvement de la caméra entraînerait un « flou » cinétique, rendant l'image inexploitable.

De plus, le logiciel peut, après analyse et en temps réel, rejeter des clichés jugés non exploitables. (2)

2.1.4 Matériaux usinables

Les matériaux pouvant être usinés par CFAO sont :

- **Les céramiques** : feldspathiques, vitro-céramiques, poly-cristallines.
- **Les résines**
- **Les métaux** : titane, or, chrome-cobalt.
- **Les matériaux hybrides** : matrice résineuse renforcée par des charges céramiques.

Il est possible de réaliser des couronnes unitaires, des bridges, des chapes, des restaurations partielles pour dents postérieures (inlays, onlays...) ainsi que pour dents antérieures (facettes). Les indications de la CFAO sont aussi étendues aux armatures de prothèses amovibles, à l'implantologie (piliers, structures implanto-portées) et aux appareils orthodontiques. (13)(14)(15)(16)(17)

2.2. Rappels sur les facettes

2.2.1 Concepts biomécaniques

L'organe dentaire est composé de deux tissus durs principaux : l'émail, qui est plutôt rigide, et la dentine qui est de composante élastique. Cet ensemble proportionné est caractérisé par une capacité de résilience, qui correspond à la capacité de la dent à retrouver ses propriétés initiales après application d'une contrainte, permettant ainsi la protection de l'organe dentaire par absorption de l'énergie. Ce mécanisme est assuré principalement par la dentine. Cependant, sans sa coque d'émail rigide, la structure dentaire serait trop souple par rapport à sa fonction. La distribution des contraintes s'en trouverait alors modifiée, et cela pourrait ainsi provoquer des problèmes fonctionnels et mécaniques. (18)

Selon P. Magne et U. Besler (2003), une perte d'émail vestibulaire ou palatine affecte de manière non négligeable la dent : l'élimination d'un tiers de l'émail vestibulaire augmente de 15% la flexibilité coronaire, alors que son élimination totale l'augmente de 116% (**Figure 4**). De plus, des expérimentations ont montré que la perte totale d'émail en vestibulaire porte préjudice au comportement de la face palatine restante, la rendant plus à risque en accumulant les contraintes occlusales, et inversement (**Figure 5**). (13)

Par conséquent, les restaurations périphériques totales ont un intérêt moindre par rapport aux restaurations partielles dans le cas de perte de substance limitée à la cavité endodontique ou proximale par exemple (**Figure 4**). (18)

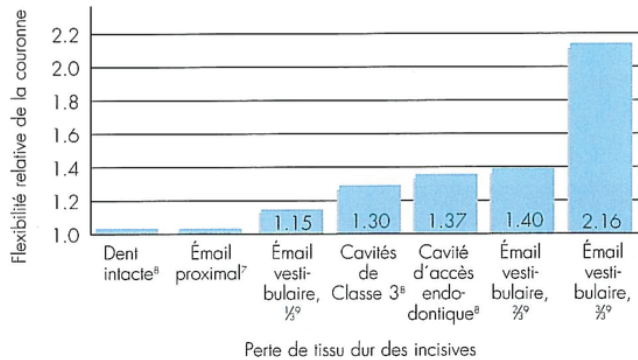


Figure 4 : Flexibilité relative de la couronne d'une incisive selon sa perte de substance et une incisive saine (Magne et Usler 2003)(18)

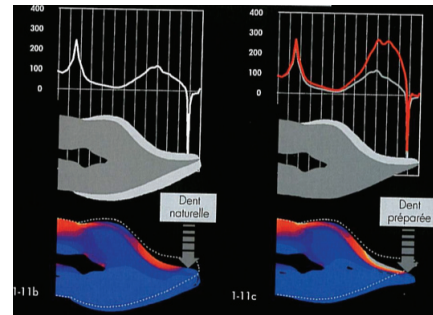


Figure 5 : Contrainte tangentielle à la surface palatine (MPa) selon l'épaisseur d'émail vestibulaire (Magne et Usler 2003)(18)

Ainsi, lors de la restauration, la qualité du matériau est primordiale : le choix d'un matériau souple, comme la résine composite, ne reconstitue que partiellement la rigidité de la couronne (entre 76 et 88%), alors que les facettes en céramique collées ont un comportement biomimétique et peuvent restaurer jusqu'à 100% de la rigidité de la couronne dentaire (**Figure 6**). (18)

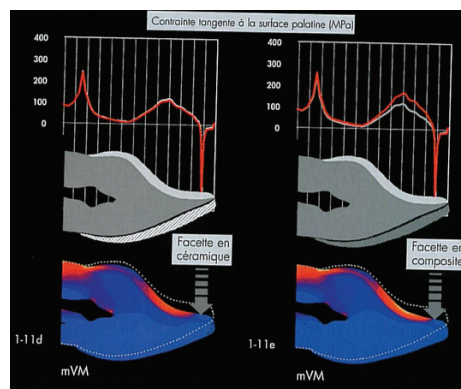


Figure 6 : Contrainte tangentielle à la surface palatine (MPa) selon la restauration choisie (Magne et Usler 2003)(18)

Par conséquent, l'objectif principal de ces restaurations collées est de compenser la diminution de résistance de la dent, conséquence directe de sa perte de substance. (19)

2.2.2 Gradient thérapeutique

De nos jours, la demande esthétique des patients est de plus en plus exigeante quant aux anomalies de couleur, de position, de forme ou de structure dentaire. Le chirurgien-dentiste est donc au cœur de ce challenge, et doit, avec son arsenal thérapeutique, choisir la meilleure solution, afin de rétablir l'intégrité esthétique et fonctionnelle de l'organe dentaire tout en respectant l'aspect biologique. Les Dr Tirlet et Attal (2009) ont établi le « gradient thérapeutique » qui classe les actes de dentisterie esthétique de la plus conservatrice à la plus mutilante (**Figure 7**).

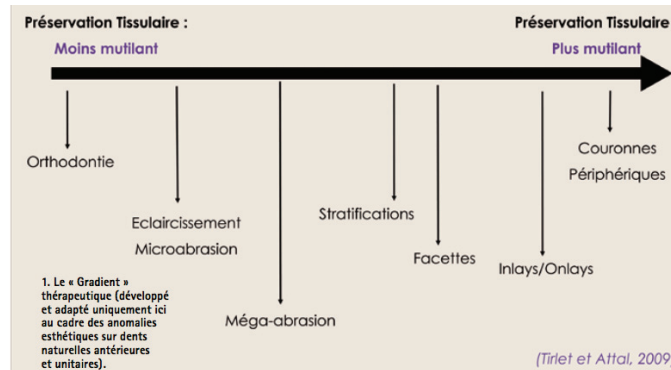


Figure 7 : Le gradient thérapeutique (Tirlet et Attal 2009)(20)

Pour chaque situation clinique, le chirurgien dentiste doit évaluer et tenir compte des doléances du patient, tout en privilégiant le traitement esthétique le plus conservateur possible afin de laisser une marge de manœuvre pour l'avenir.

La thérapeutique esthétique la moins mutilante reste l'orthodontie : de nombreuses situations cliniques peuvent être traitées ou du moins facilitées par elle.

Dans le cas de restaurations pour prothèses fixées, les préparations pour les facettes sont en moyenne 2,4 à 4,3 fois moins mutilantes que celles pour les couronnes (**Figure 8**). (20)

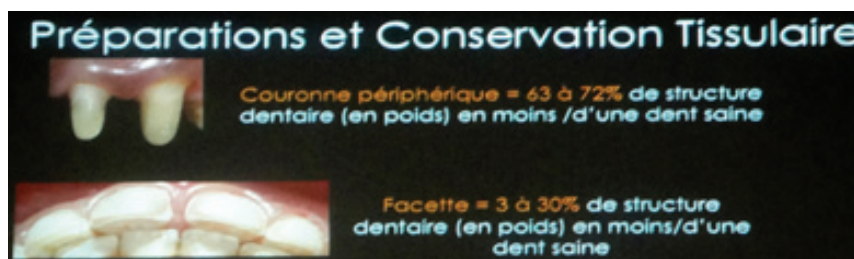

Figure 8 : Préparations et conservation tissulaire (Tirlet et Attal 2009)(20)

La frontière entre les indications d'une restauration directe au composite par stratification, et celles pour la réalisation de restaurations en méthode indirecte, (comme les facettes semi-directes en CFAO ou les facettes indirectes traditionnelles) peut être mince.

En fonction de certains paramètres cliniques, en particulier l'âge du patient ainsi que le contexte économique, le choix peut se porter vers une restauration directe en composite. En effet, celle-ci requiert une perte de substance dentaire minimale. Cependant, la pérennité de ces restaurations est inférieure à celles réalisées en méthode indirecte ou semi-directe (couleur, étanchéité, résistance à l'usure. ..). (21) De plus, la résine a une flexibilité similaire à celle de la dentine, contrairement aux céramiques qui se rapproche de celle de l'émail D'autre part, la réalisation d'un composite en technique directe est soumise une rétraction de polymérisation, et le pourcentage de conversion maximal est de l'ordre de 40 à 50% (contre 45% pour un matériau hybride en méthode indirecte), ainsi que d'un relargage de BisGmA. (**Tableau 1**).

	Avantages	Inconvénients
Résines composites	<ul style="list-style-type: none"> • Collage • Économie de tissus dentaires • Flexibilité comme la dentine 	<ul style="list-style-type: none"> • Rétraction de polymérisation • Expansion thermique
Céramiques	<ul style="list-style-type: none"> • Esthétique • Durabilité • Rigidité comme l'émail 	<ul style="list-style-type: none"> • Fragilité • Pouvoir abrasif

Tableau 1 : Caractéristiques cliniques des résines composites et des céramiques (Magne et Usler 2003)(18)

Néanmoins, cette solution à court ou moyen terme n'empêchera pas la réalisation ultérieure d'une facette en céramique et pourra même s'avérer d'une aide précieuse (intégration).

Aussi, les facettes céramiques restent une approche thérapeutique très peu invasive et permettent à la fois un respect biologique important, une économie tissulaire élevée et des qualités esthétiques considérables. (20)

2.2.3 Indications

Les facettes dentaires collées ne sont pas récentes. Dans les années 1930, le Dr Charles Pincus réalisait des facettes en céramique cuites qui étaient temporairement fixées aux dents naturelles par de la poudre adhésive afin d'embellir les sourires des acteurs Hollywoodiens. Cependant, elles restaient très fragiles, et il n'existait à l'époque pas de colle permanente. De nombreuses découvertes concernant les adhésifs, les matériaux et les techniques de laboratoire ont permis d'en faire actuellement une technique prothétique fiable. (18)

O. Étienne définit la facette dentaire comme une restauration partielle prothétique, peu invasive, assemblée par collage et qui est « destinée à corriger la teinte, la position et la forme d'une dent ». (22)

Les facettes peuvent être en céramique ou en composite (matériau hybride). Ce document n'abordera que les facettes céramiques.

Les facettes céramiques ont de nombreuses indications : (23)(24)

- **Altérations ou irrégularités de couleur** : amélogenèse imparfaite, tétracyclines, fluoroses, colorations externes, colorations dues à l'âge ou à un traumatisme...
- **Colorations résistantes** aux techniques d'éclaircissement externes et internes.
- **Anomalies de forme** : microdentie, formes atypiques type dents conoïdes, dents riziformes...
- **Anomalies de structure ou de texture** : dysplasies, dystrophies, érosion, attrition, abrasion, fracture coronaire étendue...
- **Malpositions mineures**
- **Fermeture de diastèmes**
- **Fermeture des triangles noirs inter-dentaires**
- **Allongement des couronnes** : avec le temps, les bords incisifs diminuent, augmentant progressivement le rapport largeur/longueur, ce qui a tendance à vieillir le visage du patient.
- **Restaurations d'anciennes obturations** inesthétiques ou infiltrées.

De nombreuses classifications ont été proposées. Celle de P. Magne et U. Besler (2003) inclut à la fois les indications cosmétiques et les restaurations de grandes étendues (**Tableau 2**).

Indications	
Type I dents réfractaires à l'éclaircissement chimique	
Type I A	Discolorations à la tétracycline de degrés 3 et 4
Type I B	Dents réfractaires aux méthodes d'éclaircissement externe ou interne
Type II modifications morphologiques majeures	
Type II A	Dents riziformes
Type II B	Diastèmes et espaces inter-dentaires à fermer
Type II C	Allongement des bords libres et restitution de la prééminence incisive
Type III restaurations de grandes étendues (chez l'adulte)	
Type III A	Fractures coronaires étendues
Type III B	Perte d'émail étendue par érosion et usure
Type III C	Malformations généralisées congénitales ou acquises

Tableau 2 : Classification des indications des facettes en céramique (Magne et Usler 2003)(18)

O. Etienne (22) a rajouté ensuite une quatrième classe d'indications : Type 4 - Anomalies de position.

2.2.4 Contre-indications

Si les facettes offrent de nombreuses indications, il est par ailleurs nécessaire de connaître leurs limites. En effet, les facettes sont assujetties uniquement au collage, les préparations n'étant en aucun cas rétentives. Ainsi, la nécessité d'un collage optimal, et le bilan occlusal imposent certaines contre-indications : (1)(20)(23)(24)(25)

- **Hygiène insuffisante**
- **Pathologie parodontale** non traitée ou non stabilisée.
- **Surface d'émail insuffisante** ($\leq 50\%$) : après retrait des obturations, caries....
- **Délabrement dentaire trop important** : maîtriser les indications de chaque restauration.
- **Anomalie colorimétrique importante**
- **Parafonctions** : bruxsime, habitudes néfastes...
- **Schémas occlusaux traumatiques** : forts recouvrements antérieurs ou recouvrements réduits... (faire attention aux facettes d'usure occlusales, restaurations fracturées, mobilité dentaire...), absence de calage postérieur...
- **Malposition importante** : privilégier les traitements orthodontiques.
- **Limites de la préparation** ne permettant pas un collage optimal.
- **Schéma occlusal** : joint de la facette/dent en occlusion.
- **Traitement au fluor** : les fluorures diminuent les valeurs d'adhésion.
- **Diastèmes** et « **trous noirs** » trop importants.
- **Anomalie de l'émail** : l'amélogénèse imparfaite dans le cas d'une perte d'émail importante, diminuant fortement le collage.

Les facettes céramiques ont peu de contre-indications à la condition que les cas soient bien sélectionnés et qu'un soin attentif soit apporté à la préparation, à la fabrication et à l'assemblage. (23)

2.2.5 Avantages

Les facettes céramiques, par leurs nombreuses qualités, possèdent de nombreux avantages par rapport aux autres restaurations : (1)(18)(23)

- **Esthétique** : la céramique vitreuse laisse passer la lumière et permet un meilleur contrôle des 3 composantes de la couleur (teinte, saturation, luminosité). Elle permet aussi une bonne stabilité des teintes dans le temps. De plus, certains composites de collage permettent une adaptabilité esthétique accrue en modifiant la teinte.
- **Biocompatibilité** : l'état de surface de la céramique permet un bon contrôle de la plaque. Savit, en 1987, a démontré dans une étude in vivo que la vitrocéramique retenait sept fois moins la plaque bactérienne que l'émail de la dent naturelle.
- **Biomécanique** : la résistance de la dent est rétablie, et même améliorée après le collage (**Figure 9**).




Figure 9 : Charge à la rupture d'une incisive intacte, fracturée et restaurée par facette en céramique (Magne et Usler 2003)(18)

- **Résistance à l'absorption des fluides** : excepté au niveau du joint.
- **Réponse tissulaire** : le collage évite la toxicité du ciment. De plus, les limites juxta ou supra gingivales évitent à la colle d'agresser le parodonte et permettent un polissage rigoureux, une bonne étanchéité marginale, ainsi qu'une simplicité d'accès à l'ajustage et à la maintenance.
- **Délabrement tissulaire modéré** : recouvrement pelliculaire.
- **Pérennité** : résistance aux agressions biologiques, chimiques et mécaniques.

Ainsi, les facettes céramiques, par leur effet biomimétique, offrent de nombreux avantages. En effet, elles permettent de remplacer l'émail naturel défaillant par un émail artificiel qui améliore les propriétés mécaniques de la dent et qui restitue partiellement ses caractéristiques biologiques et optiques.

2.2.6 Inconvénients

Malgré de nombreux avantages, les facettes en céramiques ont certaines limites qui doivent être prises en compte, à la fois par le patient, et par le praticien : (1)(23)

- **Préparations** : nécessitent une grande rigueur.
- **Coût** : relativement élevé pour une prise en charge sociale nulle.
- **Assemblage** : délicat, long et praticien-dépendant (essayage, préparations des surfaces, nettoyage, protocole de collage, finitions et réglages de l'occlusion à répéter pour chaque facette).
- **Réflexion thérapeutique complexe** : nécessite une connaissance précise des indications et contre-indications.
- **Réparation** : impossible une fois la facette assemblée à l'émail.
- **Manipulation délicate avant collage** : risque de fracture lors de la manipulation ou de l'essayage.

2.3. Analyse pré-prothétique

2.3.1 Analyse esthétique

D'après l'OMS (1946) « la santé est un état de complet bien-être physique, mental et social, et ne consiste pas seulement en une absence de maladie ou d'infirmité ». Ainsi, une bonne estime de soi est essentielle, et a des conséquences directes sur le bien être mental et social de l'individu. Depuis les années 1980-1990, l'importance de l'esthétique dans notre culture est devenue une préoccupation indispensable et est fortement influencée par un sourire agréable, partie intégrante de la personnalité. Le dentiste, comme professionnel de santé, est donc au centre de ces nouveaux besoins. (26)

La beauté peut être définie comme quelque chose, qui, au travers d'une expérience sensorielle, procure une sensation de plaisir ou un sentiment de satisfaction. Cependant, cette perception reste subjective et n'est donc pas reproductible par le chirurgien dentiste. En revanche, l'esthétique est une science qui recherche et détermine les caractères du beau dans l'art et la nature, à travers des lois et des règles, au même titre que l'architecture, la sculpture ou la peinture. Elle repose sur l'harmonie, une observation minutieuse de la situation clinique et des doléances du patient.

La dentisterie esthétique n'est pas une discipline autonome, mais est transversale aux autres disciplines comme l'orthodontie, la parodontologie ou la réhabilitation prothétique. Elle s'inscrit donc dans un cadre pluridisciplinaire et repose sur plusieurs critères esthétiques fondamentaux, en rapport avec les tissus durs et mous. Cependant, ceux-ci reposent sur des données anatomiques pures et laissent de côté le charme et l'émotion de l'individu, qu'il faudra néanmoins prendre en compte dans toute réhabilitation esthétique. (26)

En effet, cette demande esthétique, même si elle concerne de plus en plus de patients, n'est jamais identique. Elle dépend de l'époque, l'ethnie, la culture ou l'âge. Le patient est donc avant tout un individu singulier, qui nécessite un traitement unique, justifié par une demande esthétique raisonnée. (26)

Les critères esthétiques fondamentaux s'apprécient selon trois distances d'observation et sont définis par : (26)(27)(28)(29)(30)(31)(32)

- ❖ Le visage
- ❖ Le sourire
- ❖ La composition dento-gingivale

1. Le visage

➤ De face :

- L'équilibre visuel entre le regard et le sourire peut être modifié par la composition dentaire ou la teinte des dents.
- Les lignes horizontales stabilisent le visage lorsqu'ils sont le plus parallèle possible. Ce sont les plans bi-sourcilier, bi-pupillaire, bi-commissural, le plan frontal esthétique et le plan des collerettes gingivales. L'axe de référence est le plan sagittal médian (**Figure 10**).

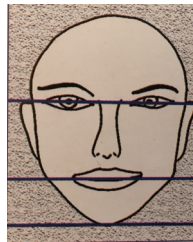


Figure 10 : Lignes horizontales du visage (Paris et Faucher 2003)(26)

- L'égalité des trois étages de la face (introduite par Léonard de Vinci) est toujours d'actualité (**Figure 11**).

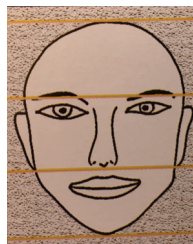


Figure 11 : Les trois étages de la face (Paris et Faucher 2003)(26)

➤ De profil (**Figure 12**):

- L'angle naso-labial : de 90 à 100° chez les hommes, et de 100 à 120° pour les femmes.
- Le plan esthétique de Ricketts ou ligne « E » est représenté par la ligne virtuelle qui passe par la pointe du nez et le pogonion. Elle détermine le type de profil : moyen, concave, convexe.

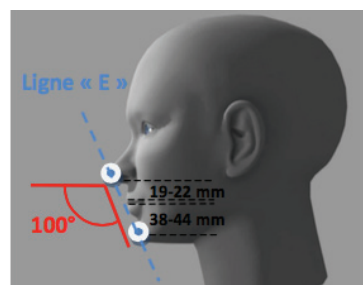


Figure 12 : Angle naso-labial et plan esthétique de Ricketts (Paris et Faucher 2003)(26)

2. Le sourire

Sa valeur esthétique dépend de l'harmonie entre le volume et la finesse du contour des lèvres, de la puissance d'expression, de l'alignement des dents ainsi que du contraste des couleurs. Les relations dans l'espace des différent éléments vont conditionner l'esthétique du sourire :

- La zone labio-mentonnaire : le menton, au même titre que le nez, est déterminant dans l'équilibre du sourire. Les lèvres sont surmontées du philtrum et encadrées par les sillons naso-géniens jouant un rôle dans la formation du sourire. Au repos, il doit exister un espace d'inocclusion de 1 à 5mm. Lors de la fermeture et du sourire, il ne doit pas y avoir de contraction excessive musculaire ou de dissymétrie.
- La ligne du sourire : correspond à la position des tissus durs par rapport aux tissus mous dans le plan frontal. Cette ligne peut être moyenne, basse ou haute (**Figure 13**).
- Le plan frontal esthétique : ensemble des bords libres des incisives, des pointes canines, des pointes cuspidiennes vestibulaires des prémolaires et molaires qui doit former une courbe la plus parallèle possible à la lèvre inférieure. C'est l'élément dominant du sourire. Sa position est plus importante que la forme des dents qui le composent (**Figure 13**).
- Le milieu inter-incisif : ligne verticale située entre les deux incisives centrales. Bien que sa position par rapport au plan sagittal médian ne soit pas capitale (si elle est inférieure à 4 mm), un milieu correctement placé contribuera à une stabilité, à une cohésion et à une sensation d'unité. Cependant, sa position par rapport au plan sagittal médian importe moins que sa verticalité (**Figure 13**).

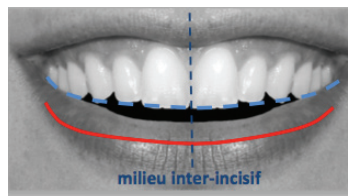


Figure 13 : Ligne du sourire, plan frontal esthétique et milieu inter-incisif (Paris et Faucher 2003)(26)

- L'espace négatif : zone sombre située entre les faces vestibulaires des dents maxillaires et les commissures des lèvres qui permet de donner sa profondeur au sourire.

3. La composition dento-gingivale

➤ La composition dentaire :

- La dimension des dents et leurs positions :
 - La proportion des dents : la grille de Levin (rapport du nombre d'or appliqué aux dents antérieures) doit servir uniquement comme outil de diagnostic mais n'est en aucun cas une référence ultime du sourire idéal (**Tableau 3**) (**Figure 14**).

	Largeur	Longueur
Inc. centrales	8,5	10,4
Inc. latérales	7	9,9
canines	7,4	10,4

Tableau 3 : Moyennes en mm des dimensions des dents antérieures maxillaires (Paris et Faucher 2003)(26)

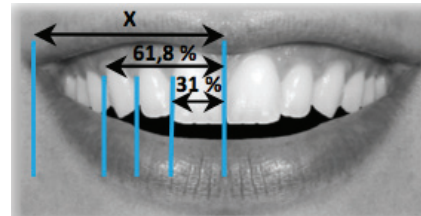


Figure 14 : Grille de Levin (Paris et Faucher 2003)(26)

- L'alignement axial : l'inclinaison des dents antérieures augmente de l'incisive centrale aux prémolaires (**Figure 15**).

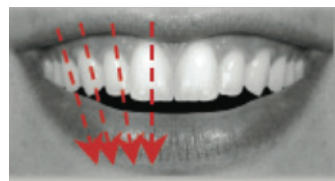

Figure 15 : Alignement axial (Paris et Faucher 2003) (26)

- La forme de l'arcade : elle peut être en arc, en carré, en triangle... L'arcade doit dans tous les cas épouser les contours osseux, et les dents ne doivent pas présenter de rotations ni de chevauchements.
- La couleur : sensation visuelle qui dépend de plusieurs paramètres,
 - La luminosité : quantité de lumière réfléchiée par un objet.
 - La saturation : quantité de pigments contenue dans la couleur.
 - La teinte : dépend de la lumière (dentine, rétraction pulpaire...).
 - L'environnement : couleur des structures voisines (gencive, lèvres).
 - Les dimensions propres à la dent : translucidité (épaisseur d'émail), fluorescence (dentine), opalescence (émail).
- La morphologie des dents dépend (**Figure 16**) :
 - Du sexe, de la personnalité et de l'âge.
 - De la silhouette des bords libres : points de contact, forme générale des dents, angles inter-incisifs, épaisseur des bords libres (**Figure 17**).

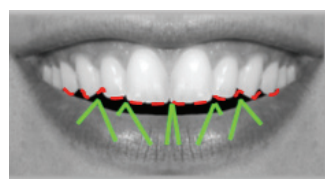


Figure 17 : Silhouette des bords libres marqués par les « V » inversés des angles inter-incisifs (Paris et Faucher 2003) (26)

Dent	Incise centrale	Incise latérale	Canine
Racine	Conique et trapue son extrémité est incurvée distalement	Proportionnellement plus longue que la centrale, ovulaire et distalée	La plus longue de toutes les dents, massive et parcourue par une concavité
Contour mésial	Presque droit	Plus arrondi que la centrale	Rectiligne ou concave
Point de contact M	Situé sur le 1/3 incisif	Situé à la jonction 1/3 moyen et incisif	Situé à la jonction des 1/3 moyens incisifs
Angle mésial	Aigu, presque à angle droit	Plus arrondi que la centrale	Plus aigu que le distal
Bord libre	Festonné	+/- Festonné	Plus court dans sa partie mésiale
Angle distal	Plus arrondi qu'en mésial	Plus arrondi que la centrale	Plus arrondi que le mésial
Point de contact D	Situé à la jonction des 1/3 incisif et moyen	Situé au centre du 1/3 moyen	Situé dans le 1/3 moyen
Contour distal	Convexe	Plus arrondi que la centrale	Plus concave que le mésial
Face vestibulaire	Parcourue par 2 sillons verticaux délimitant 3 lobes, elle est légèrement convexe ou plate	Plus convexe que la centrale	Présente une crête massive en son centre du collet à la pointe canine
Face linguale	Marquée par un cingulum	Le cingulum est plus prononcé que la centrale	Le cingulum est très prononcé elle présente 1 crête centrale
Crêtes marginales	Convexes et marquées	Idem centrale	Parcourent la face palatine et se rejoignent en pointe
Forme occlusale	Δ	0	o

Figure 16 : Morphologie des dents (Paris et Faucher 2003) (26)

➤ La composition gingivale (Figure 18) :

- La santé gingivale (texture, couleur, contour, consistance) : est essentielle à la réussite des traitements. L'espace biologique doit être impérativement respecté.
- L'embrasure gingivale : la papille doit remplir les espaces inter-dentaires.
- Le zénith du contour gingival : point le plus apical du contour gingival. Il est le plus souvent décalé en distal.
- L'équilibre des festons gingivaux : le feston gingival des incisives latérales est plus coronaire que celui des incisives centrales et des canines.

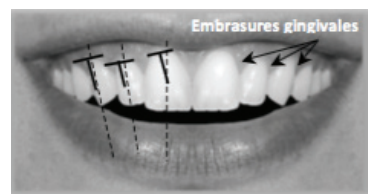


Figure 18 : Embrasures, zénith et équilibre des festons gingivaux (Paris et Faucher 2003)(26)

2.3.2 Analyse fonctionnelle

Même si une restauration de la région antérieure doit obéir à des données esthétiques, elle doit impérativement répondre à des critères fonctionnels, afin d'avoir un résultat durable dans le temps. La réhabilitation de cette zone passe donc par l'analyse de paramètres qui optimisent les rapports occlusaux, en statique et en dynamique. Cette analyse s'effectue à la fois en bouche et à l'aide de l'observation de moulages montés sur articulateur : (18)(26)

- ❖ **Les parafonctions** : phénomènes entre la physiologie et la pathologie, qui diminuent les mécanismes d'alarme, d'évitement ou d'auto-défense. Ils représentent donc un risque de contrainte mécanique. Il est nécessaire de détecter les signes d'abrasions, d'hypertrophies musculaires... par un examen clinique approfondi et un interrogatoire minutieux, afin d'évaluer l'existence de bruxisme, de crispations musculaires, d'habitudes vicieuses... et d'agir en conséquences : rééducation, gouttière...
- ❖ **Les dysfonctionnements de l'appareil manducateur** : douleurs, bruits, dyskinésies...
- ❖ **Le bilan occlusal** : évaluer les fonctions de centrage, de calage et de guidage. Les propriétés fonctionnelles des dents restaurées par facettes en céramique sont identiques à celles des dents naturelles intactes. En cas d'anomalie de guidage peu marquée, il faut que la restauration prothétique envisagée pour des raisons esthétiques améliore les conditions fonctionnelles. En cas d'anomalies plus prononcées, il faudra évaluer et simuler sur articulateur l'attitude thérapeutique :
 - intégration de la restauration dans le schéma occlusal pré-existant.
 - optimisation du schéma occlusal dans une réhabilitation plus globale.

2.3.3 Outils diagnostics

Plusieurs outils « diagnostics » sont à la disposition du praticien et sont d'une aide précieuse à l'élaboration du plan de traitement : (1)

- ❖ **Le bilan photographique** : permet l'analyse du cas de manière objective en dehors de la présence du patient. De plus il est un outil de communication praticien-prothésiste-patient qui possède une valeur médico-légale.
- ❖ **Le guide directeur** : se présente sous forme de liste afin d'organiser l'analyse sur les trois niveaux d'observation cités dans le 2.3.1.
- ❖ **Le bilan radiographique** : appartient à l'examen clinique.
- ❖ **La CAO** : l'utilisation de l'informatique apporte une aide non négligeable dans l'analyse esthétique grâce à des logiciels dédiés.
- ❖ **Les modèles d'étude montés sur articulateur** : permettent d'évaluer les rapports occlusaux en dehors de la bouche.

- ❖ **Le montage directeur :**
 - Matérialise le futur projet prothétique à l'aide de meulages, de cires de diagnostics (wax-up), de montage de dents artificielles ou de set-up (montage prévisionnel orthodontique).
 - En modélisant la proposition thérapeutique, il permet d'impliquer le patient dans le projet et de le modifier si nécessaire. Il permet aussi de vérifier les exigences esthétiques du patient et de montrer certaines difficultés rencontrées.
 - De plus, c'est un guide de réalisation indispensable pour la préparation des dents supports, la conception des provisoires...
- ❖ **Le masque esthétique :** permet la visualisation esthétique finale directement en bouche. Il est réalisé à l'aide d'une clé en silicone modelisée à partir du montage directeur, remplie de résine ou de composite auto polymérisable et positionnée sur les dents concernées, non préparées. Ce masque peut rester en place plusieurs jours afin que le patient ait un temps de réflexion conséquent. Le masque peut subir des modifications jusqu'à l'intégration complète du patient. Les préparations définitives ne seront entreprises qu'après l'accord éclairé du patient. (18)(28)

2.4. Principes de préparation et rôle de l'émail

D'après J. Castelnuovo (2008), « il faut toujours tenter de préserver le maximum d'émail disponible, mais un minimum de 50 % est considéré comme suffisant pour obtenir une restauration fiable ». (25)

En effet, les forces s'accumulent sur l'interface dent/matériau, et c'est le substrat le plus rigide, avec un module d'élasticité élevé, qui absorbe le stress du aux contraintes (**Tableau 4**).

Substrat	Émail	Céramique	Dentine	Composite
Module d'élasticité (E)	88,1	69	18,3	16,6

Tableau 4 : Module d'élasticité en fonction du substrat (Castelnuovo 2008) (25)

Ainsi, le joint est de meilleure qualité si la facette est appliquée sur de l'émail.

De plus, la résine collée à un émail mordancé a une grande résistance aux forces de cisaillement, ainsi qu'une infiltration moindre comparée à un collage sur de la dentine ou du ciment. (25)

Il est donc impératif de préserver au maximum l'émail périphérique au niveau des limites de préparation, en supprimant tout le composite pré-existant, afin de garantir une bonne adhésion et une étanchéité périphérique. (23)

L'épaisseur d'émail détermine celle de la facette : plus le substrat dentaire est coloré, plus la quantité de céramique doit être importante. D'après J. Castelnuovo (2008), « on peut considérer que pour une épaisseur de céramique de 0,5 à 0,6 mm on peut obtenir une correction de couleur de 1 à 2 teintes » (**Tableau 5**). Au delà, il faudrait envisager un éclaircissement préalable ou un autre type de restauration, car une épaisseur classique de céramique produirait une teinte plus aléatoire. À contrario, augmenter l'épaisseur de céramique provoquerait un sur-contour (avec un défaut esthétique non négligeable) ainsi que le risque d'une préparation dentinaire (diminuant l'effet du collage).

Rien / <i>None</i>	0,3 mm
1-2 nuances / <i>1-2 shades</i>	0,5 - 0,6 mm
3-4 nuances / <i>3-4 shades</i>	0,7 - 0,9 mm
> 4 nuances / <i>> 4 shades</i>	1,0 - 1,4 mm

Tableau 5 : Variation des couleurs selon l'épaisseur de céramique (Castelnuovo 2008) (25)

2.5. Préparation des facettes céramiques

2.5.1 Les différents types de préparation

Il existe conventionnellement quatre types de facette, chacune associée à un type de préparation :

- ❖ **Facettes sans préparation « no prep »** : ne nécessitent aucune préparation tissulaire. La facette est directement collée sur la couche superficielle de l'émail. Cependant, celle-ci est essentiellement aprismatique et diminue l'aptitude au collage. Il est donc nécessaire de la supprimer : on obtient ainsi des facettes « prep-less ». Ces facettes sont indiquées dans le cas de corrections de légères anomalies de forme, de position ou de volume. Malgré la conservation tissulaire optimale, ce type de préparation possède des inconvénients : l'absence de congé cervical rend sa manipulation, son insertion et son collage délicats (surtout après la pose de la digue). De plus, le risque de sur-contour est augmenté, et la faible épaisseur de céramique contre indique ces facettes pour les dents fortement dyschromiées. (21)(22)(33)
- ❖ **Facettes pelliculaires « window preparation »** : la préparation intéresse uniquement la face vestibulaire, qui vient mourir au niveau du bord libre, sans franchissement des points de contact et avec un congé vestibulaire fin. On parle de « préparation en fenêtre ». Ces facettes sont indiquées dans le cas de dents intègres avec un état de surface dégradé, ainsi qu'avec une couleur résistante aux techniques d'éclaircissement. Cependant, il n'est pas possible de modifier ni la hauteur, ni la forme transversale de la dent. (22)

- ❖ **Facettes avec réduction du bord libre « butt margin »** : la préparation est de type « window », mais intéresse le bord libre, sans retour palatin. Le bord libre est réduit de 1,5mm en moyenne, avec une limite plate à 90° selon l'axe de la dent. Cette butée verticale au niveau du bord incisif facilite l'insertion, le positionnement et l'assemblage de la facette.

Ces facettes sont indiquées lorsqu'une dent est peu ou pas dégradée mais dont l'usure nécessite un rallongement du bord libre et un résultat esthétique optimal (la liberté sur le bord libre permet une caractérisation naturelle). (22)

Ce type de préparation est le plus utilisé.

- ❖ **Facettes avec retour palatin « facettes ¾ »** : la préparation est semblable au « butt margin » mais possède en plus un retour palatin, avec un mini congé ou un épaulement. Cependant, le bord palatin doit être placé en dehors de la concavité palatine, car celle-ci est soumise à des contraintes élevées. De plus, le joint facette/dent ne doit en aucun cas être situé au niveau des contacts occlusaux. La limite palatine sera influencée par l'occlusion et par le délabrement initial de la dent.

Ces facettes sont indiquées dans le cas de restaurations importantes, de dyschromies sévères, d'ajustement des points d'occlusion, d'une modification de forme ou de position... (18)(22)

2.5.2 Les limites de préparation

L'épaisseur d'émail n'est pas identique selon les dents et sur toutes leurs hauteurs (**Tableau 6**), son épaisseur moyenne augmente dans le sens cervico-coronaire (entre 0,3 et 0,5mm dans le tiers cervical, entre 0,6 et 1,0mm dans le tiers médian et entre 1,0 et 2,1mm dans le tiers incisal) et varie d'une personne à une autre selon le degré d'usure.

Ainsi, une stratégie de préparation reposant sur des techniques de pénétrations contrôlées doit être mise en œuvre. (24)(22)

Dents	Épaisseur d'émail moyenne selon la face dentaire concernée							
	Vestibulaire		Palatine/linguale		Proximales		Occlusale	
	max	mdb	max	mdb	max	mdb	max	mdb
Incisive	1	0,9	0,7	0,6	0,7	0,65	0,9	0,9
Canine	0,8	0,8	0,7	0,6	0,75	0,6	1,1	1
Prémolaire	1,3	1,25	1,4	1,1	1,15	1,05	1,3	1,25
Molaire	1,45	1,55	1,6	1,4	1,3	1,35	0,55	0,5

Tableau 6 : Épaisseurs moyennes d'émail d'une dent jeune (Étienne 2013) (22)

L'utilisation de fraises et de « guides » permet de contrôler la profondeur de préparation, en se servant de la morphologie finale établie par le wax-up prévisionnel :

- ❖ **Clé de réduction horizontale** : le tracé passe latéralement par les dents bordant les dernières dents préparées, dégage les faces palatines et se situe au tiers occlusal des dents sur la face vestibulaire. La clé peut ensuite être complétée par une découpe de lamelles vestibulaires, permettant de visualiser le respect des épaisseurs sur toute la hauteur de la préparation (**Figure 19**). (22)

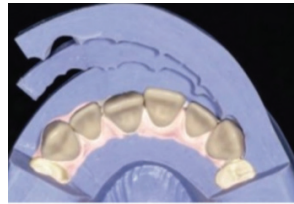


Figure 19 : Clé de réduction horizontale (Étienne 2013)(22)

- ❖ **Clé de réduction verticale** : contrôle la réduction homothétique de la dent (**Figure 20**).

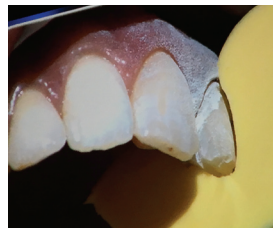


Figure 20 : Clé de réduction verticale (Cazier et Moussaly 2016)(33)

- ❖ **Préparation à travers le masque esthétique** : à l'aide de fraises à butées d'enfoncement. L'épaisseur finale de la facette est dictée par le matériau choisi, par la dyschromie à masquer et guide le choix de la taille de ces fraises. (22)
1. **Préparation vestibulaire** : deux à trois rainures horizontales sont préparées à l'aide des fraises à butées, dans le respect de la convexité de la dent (**Figure 21**). Ces rainures doivent rester à distance des limites de préparation. Avec la courbure de la face vestibulaire, il est rare de pouvoir tracer ces trois rainures simultanément, et il est recommandé de commencer les rainures d'enfoncement de la partie cervicale à la partie incisale. En effet, la convexité se décompose en deux axes pour les incisives, et en trois axes pour les canines (**Figure 22**). Pour respecter cela, la préparation peut être guidée par l'utilisation d'une clé en silicone servant de repère dans la réduction tissulaire (**Figure 20**). Cette réduction est en moyenne de 0,5mm. (1)(23)(22)(34)

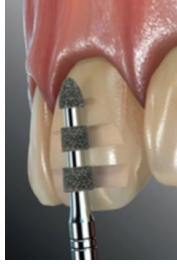

Figure 21 : Rainures horizontales avec une fraise à butée (préparation vestibulaire) (Étienne 2013)(22)

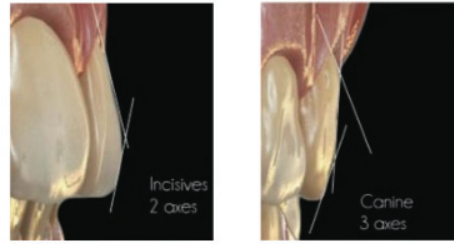


Figure 22 : Axes naturels des incisives (2axes) et des canines (3axes) (Magne et Usler 2003)(18)

2. **Préparation cervicale** : la limite cervicale est ensuite réalisée à l'aide d'une fraise boule, selon la même technique de pénétration contrôlée (**Figure 23**). Celle-ci reste idéalement supra ou juxta-gingivale afin de faciliter l'installation du champ opératoire lors de la séance de collage. La limite infra-gingivale ne doit concerner que quelques exceptions : elle permet au prothésiste d'augmenter l'importance du profil de convergence pour refermer des diastèmes ou combler des triangles noirs. Cette réduction est en moyenne de 0,3mm. (1)(22)

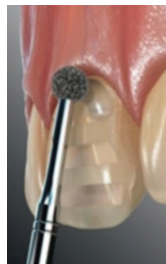

Figure 23 : Rainure cervicale à l'aide d'une fraise boule (Étienne 2013)(22)

3. **Préparation incisale** : puis, les rainures de réduction occlusale sont réalisées (**Figure 24**). Cette réduction est en moyenne de 1,5mm. Elle ne doit pas dépasser 4mm dans le cas de patients sans problèmes occlusaux (avec une céramique renforcée à la leucite), et 2mm dans le cas de patients bruxomanes. (23)(25)

Enfin, le fond de chaque rainure est souligné au crayon graphite afin de mieux visualiser la profondeur de la préparation (**Figure 25**). (22)(34)

Le masque est ensuite déposé. Apparaissent alors les zones qui nécessitent une réelle préparation et celles qu'il faudra à peine toucher (**Figure 26**). Les rainures sont par la suite réunies avec une fraise afin de supprimer les plages d'émail restantes (**Figure 27**). (34)

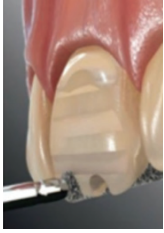

Figure 24 : Réduction occlusale (Étienne 2013)(22)

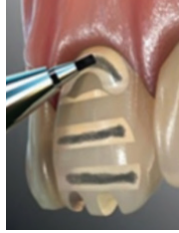


Figure 25 : Marquage des rainures au crayon (Étienne 2013)(22)

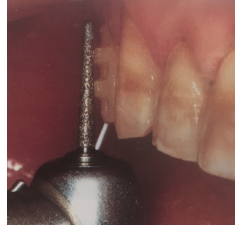

Figure 26 : Zones à préparer (Garber et co 1989)(23)

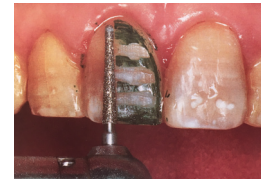


Figure 27 : Réunion des rainures (Garber et co 1989)(23)

4. **Préparation proximale** : la préparation des surfaces proximales a déjà été initiée lors de celle des faces vestibulaires et de la limite cervicale. La préparation doit, dans la mesure du possible, préserver les contacts proximaux et placer les limites au delà de la zone de visibilité (environ à la moitié vestibulo-linguale de la zone de contact) (**Figure 28**).

Parfois, la présence de restaurations composites dans ces zones proximales, ou la présence de disatèmes et de « trous noirs » peuvent conduire à modifier la forme de la préparation, en situant les limites proximales le plus palatinement possible. (33)(35)

La réduction est en moyenne de 0,8 à 1mm, aboutissant à une profil de type « toboggan » (concavité vestibulo-palatine faite au plus près de la papille dentaire et s'élevant jusqu'au point de contact). (1)(23)

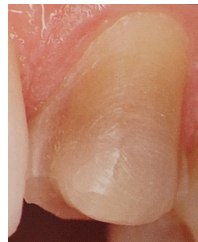


Figure 28 : Préparation proximale (Touati, Miara et Nathanson 1999)(1)

5. **Préparation palatine / linguale** : l'ampleur de la préparation dépend du contexte clinique : le bord de la facette doit être située à distance des contacts occlusaux. La ligne de finition est un congé arrondi. Cette réduction est en moyenne de 0,7mm. (1)(23)(33) (**Figure 29**)

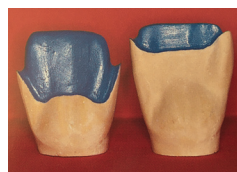

Figure 29 : Préparation des faces palatines (Touati, Miara et Nathanson 1999)(1)

Les préparations finales ne doivent comporter aucun angle vif, aucune contre-dépouille et doivent être parfaitement polies avec des fraises de granulométrie décroissante ainsi qu'avec des instruments soniques avant l'empreinte. Le polissage permet d'homogénéiser les différentes préparations et de supprimer les éventuelles marches et prismes d'émail désorganisés, non éliminés par des fraises standards. (33)

2.6. Temporisation

Malgré la très faible réduction tissulaire et les faibles sensibilités post-opératoires, les facettes provisoires permettent de temporiser les exigences esthétiques du patient, ainsi que la limitation des mouvements des dents préparées en l'absence de point de contact. (1)(23)

Cependant, la réalisation de ces provisoires reste délicate car la rétention est souvent aléatoire et s'effectue généralement par un microclavetage mécanique au niveau des embrasures. (33) Il est donc nécessaire, dans le cas de facettes plurales, de solidariser les provisoires afin d'augmenter la rétention mécanique.

Il existe plusieurs techniques différentes : (1)(23)(28)(36)

- ❖ Technique directe par composite : restauration par une résine composite directement sur la préparation. Dans l'idéal, le composite est réalisé sans mordantage préalable de la surface. Cependant, dans le cas où la rétention ne serait pas suffisamment assurée, il est possible de mordancer un point sur le centre de la préparation (« spot-etch ») et d'utiliser de la même manière un adhésif. Il faut toutefois s'assurer que la périphérie de la préparation n'est pas impactée par le mordantage, afin de ne pas léser les limites de la préparation à la dépose.
Cela reste une technique contraignante dans le cas de provisoires plurales, et ces restaurations restent fragiles.
- ❖ Technique directe par composite à l'aide d'une gouttière : une gouttière en plastique transparente thermoformée ou une clé en silicone est préparée à l'aide du montage directeur. Un composite injectable (auto-polymérisable dans le cas d'une clé en silicone et photopolymérisable dans le cas d'une gouttière en plastique transparente thermoformée) est disposé dans l'intrados de la gouttière qui est placée sur les préparations. La gouttière aura été au préalable façonnée afin de libérer les zones inter-proximales (events) pour laisser fuser les excès. Les surplus de composite sont supprimés à l'aide d'une fraise, puis les provisoires polis. Il est essentiel que le composite interfère le moins possible avec le parodonte afin d'éviter toute inflammation gingivale.
- ❖ Technique directe par résine acrylique : technique identique à celle citée précédemment. La seule différence est l'utilisation d'une résine méthylméthacrylate auto-polymérisable, coulée à l'état liquide dans la gouttière. De la glycérine est disposée au préalable sur les surfaces dentaires, puis la gouttière est enlevée et replacée alternativement afin de ne pas avoir de résine durcie dans les contre-dépouilles. Les excès sont ensuite enlevés en dehors de la bouche et les provisoires sont polis et scellés provisoirement.
- ❖ Technique indirecte en composite ou en résine acrylique : les provisoires sont préparés au laboratoire sur un modèle des dents préparées, selon la même méthodologie que citée précédemment.

Le maquillage des facettes provisoires peut être nécessaire dans certains cas, mais doit rester rationnel. En effet la caractérisation à travers le maquillage doit être en adéquation avec une pratique en cabinet, c'est-à-dire, avec une réalisation rapide et simple (coffrets spéciaux avec séquence simplifiée : brun, ocre, blanc préconisé par le Dr Lasserre). (37)

Il est à noter que les facettes provisoires en composite n'assurent pas l'étanchéité et des sensibilités au froid sont donc possibles en inter-séances. Il faut donc prévenir le patient de cette éventualité. (33)

La dépose des provisoires se réalise de manière délicate afin de ne pas léser les limites des préparations : arrache couronne, fraisage contrôlé... et les restes éventuels de ciments ou d'adhésifs sont éliminés totalement.

2.7. Choix de la céramique

2.7.1 Classification

La céramique correspond à une inclusion de cristaux dispersés et ordonnés au sein d'une matrice vitreuse désordonnée : (9)(38)

- Le verre : composé minéral confectionné à base de silice, qui est mis en forme à partir d'une poudre agglomérée et consolidé par frittage (éliminant la plupart des pores ou des cavités interstitielles) (**Figure 30**). Le verre est translucide, avec de bonnes propriétés optiques et possède une grande stabilité chimique (liaisons de type covalents ou ioniques) ainsi qu'une très bonne biocompatibilité. Cependant, le verre reste un matériau fragile avec une faible capacité à la déformation plastique.
- Les cristaux : confèrent à la céramique ses propriétés mécaniques : plus ils sont gros et nombreux, plus elles seront intéressantes, au détriment des propriétés optiques et de sa capacité au collage. (**Figure 31**)

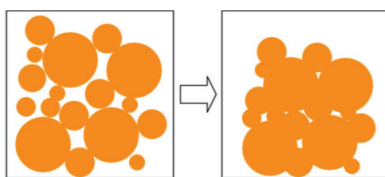


Figure 30 : Frittage des particules de céramique grâce à une élévation importante de la température (Dejou 2011)(38)

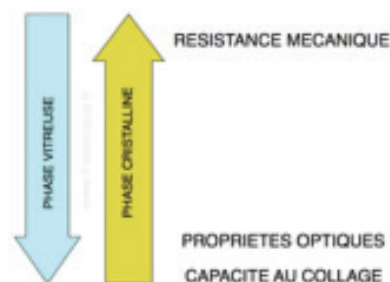


Figure 31 : Propriétés des différentes phases de la céramique (Gardon-Mollard 2013)(39)

L'incorporation d'une matrice cristalline dans la matrice vitreuse a permis une amélioration significative de la dureté et de la résistance des céramiques par rapport à celles des verres. Ainsi, la propagation de fissures (à l'origine de fractures de la céramique) est bloquée, ou du moins ralentie par la présence de ces cristaux. (**Figure 32**). De plus, la résistance à la rupture en flexion passe de 50MPa pour les verres, à plus de 70MPa pour les céramiques.

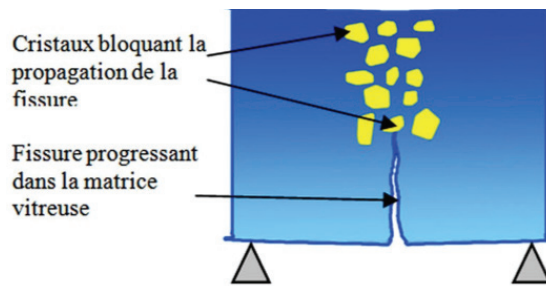


Figure 32 : Renforcement de la céramique par incorporation de particules cristallines (Dejou 2011)(38)

Les céramiques peuvent être arrangées selon plusieurs classifications : (9)(38)(40)

1. **Classification traditionnelle** : en fonction de la température de frittage (inférieure à la température de fusion).
2. **Classification actuelle de SADOUN et FERRARI** : un même matériau peut être mis en forme de différentes façons, modifiant ainsi ses propriétés. De même, un procédé de mise en forme particulier peut être utilisé pour différents matériaux. Il est donc nécessaire d'établir une classification reposant sur la composition chimique, la microstructure et les procédés de mise en forme.

a. Classification selon la composition chimique :

- **Les céramiques feldspathiques** : ce sont les céramiques classiques utilisées pour réaliser les revêtements cosmétiques des couronnes à armature métallique (émaillage). Leurs propriétés optiques sont remarquables grâce à leur phase vitreuse prépondérante, mais restent fragiles.
- **Les vitro-céramiques** : la phase vitreuse est traitée thermiquement afin d'obtenir une infiltration contrôlée et partielle de cristaux.
- **Les verres hydrothermaux** : il n'y a pas de phase cristalline. Des ions OH sont incorporés dans ce matériau monophasé lui conférant une dureté proche de celle de l'émail.
- **Les céramiques alumineuses** : céramiques constituées principalement d'alumine (Al_2O_3).
- **Les céramiques à base de zircon** : céramiques constituées principalement d'oxyde de zirconium (ZrO_2).

Dans ces deux dernières catégories, avec l'incorporation d'oxyde d'alumine ou de zirconium, la phase cristalline est devenue prépondérante et a rendu ces céramiques opaques et résistantes. Ainsi, elles peuvent être utilisées en lieu et place de l'armature métallique. On parle de céramiques d'infrastructures.

b. Classification selon la microstructure (Figure 33) :

- Microstructure de type matrice vitreuse avec phase cristalline dispersée : les **céramiques vitreuses** (céramiques feldspathiques et vitrocéramiques). La céramique de l'armature est une céramique feldspathique mais renforcée, soit par des cristaux de leucite (Empress®) soit par des cristaux de disilicate de lithium (Empress 2®).
- Microstructure de type matrice cristalline avec phase vitreuse infiltrée : les **céramiques infiltrées**. Le verre en fusion est infiltré dans une barbotine de cristaux d'alumine, de spinelle ou de zircon. Contrairement aux céramiques conventionnelles renforcées, les charges sont soudées entre elles afin de stopper la propagation de fissure dans la matrice (InCeram®).
- Microstructure de type polycristalline : les **céramiques polycristallines**. Elles ne possèdent pas de phase vitreuse. Il n'y a que des cristaux d'oxydes d'alumine ou d'oxyde de zircon condensés par frittage. Cette microstructure leur confèrent une haute résistance. Il s'agit de la dernière évolution de matériau céramique d'armature (Procera®) ainsi que des zircons.




Figure 33 : Classification des céramiques en fonction de leur microstructure :

1. Céramique vitreuse
2. Céramique infiltrée
3. Céramique Polycristalline
(Perelmuter et co 2011)(9)

c. Classification selon les procédés de mise en forme :

- **Avec armature métallique** : permet de renforcer mécaniquement la prothèse et sert de support pour la cuisson. C'est la technique la plus utilisée avec les céramiques feldspathiques conventionnelles.
- **Sans armature métallique** : cuisson de la céramique montée couche par couche (poudre + liquide) sur un revêtement compatible, céramique coulée ou injectée selon le principe de la cire perdue ou céramique usinée par CFAO...

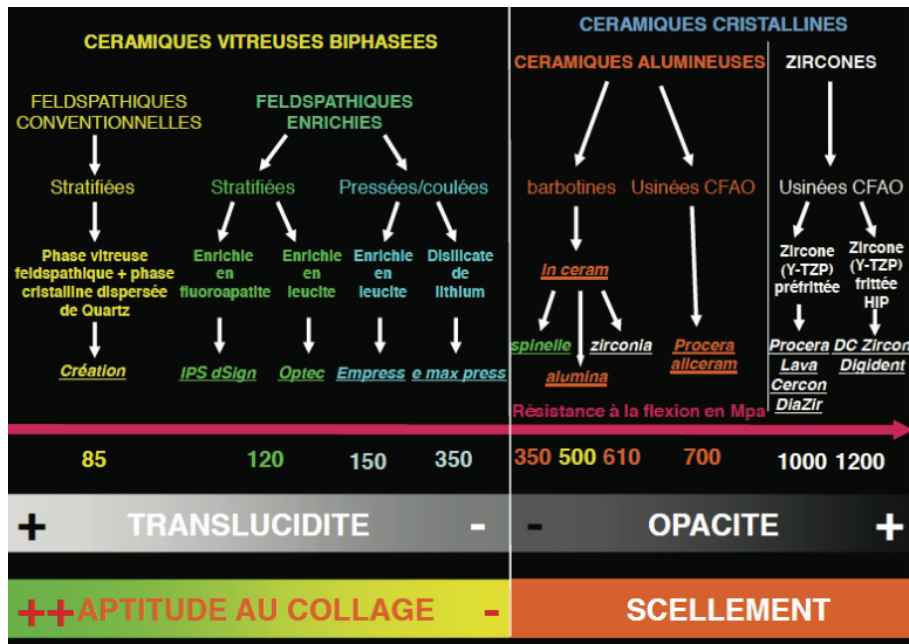


Figure 34 : Classification des céramiques dentaires (Lasserre et co 2010)(41)

2.7.2 Les céramiques usinées

Actuellement, la quasi-totalité des matériaux usinables est accessible par CFAO directe. Ces matériaux sont conditionnés sous forme de blocs. Cependant, ici nous nous concentrons uniquement sur les céramiques usinables par CFAO.

Comparées aux céramiques traditionnelles mises en œuvre par stratification, la procédure de mise en forme des céramiques usinables par CFAO donne des pièces prothétiques d'une meilleure homogénéité, avec un faible taux de défauts internes, ce qui contribue à augmenter considérablement leurs qualités mécaniques.

Dans le secteur esthétique, et dans le concept d'une séance unique, seuls les matériaux ne devant pas être stratifiés seront privilégiés. Ainsi, le choix du bloc de céramique est primordial, compte tenu des possibilités limitées du maquillage. Aussi, il faudra favoriser les céramiques esthétiques de type feldspathiques ou de vitrocéramiques renforcées ou non à la leucite ou au disilicate de lithium (Figure 35).

D'une manière générale, les céramiques feldspathiques sont plus translucides que les vitrocéramiques renforcées. Au laboratoire, le choix est plus large.

Le choix du matériau doit donc être anticipé et réfléchi lors de la réflexion thérapeutique. (13)(16)(42)





Céramiques vitreuses			
Feldspathiques	Vitrocéramiques	Vitrocéramiques renforcées	
	Enrichie en leucite	Enrichie en disilicate de lithium	Enrichie en silicate de lithium et en zirconie
Avantages: - Recul clinique - Esthétique - Gamme variée (dégradés de teintes)		Avantages: - Recul clinique (<i>e.max</i>) - Esthétique - Résistance mécanique - Gamme développée sur translucidité, luminosité, opalescence (<i>e.max</i>)	
Inconvénients: - Fragiles - Translucidité		Inconvénients: - Translucidité relative du LT - Moins lumineuses	
<i>Mark II, Triluxe, Reallife (Vita), Cerec blocs (Sirona)</i>	<i>Empress CAD (Ivoclar Vivadent)</i>	<i>e.Max CAD (Ivoclar Vivadent)</i>	<i>Suprinity (Vita), Celtra Duo (Dentsply)</i>
			

Figure 35 : Les différentes céramiques usinables en CFAO en secteur esthétique (Nasr et Chabreron 2015)(16)

Nous nous concentrons ici sur la céramique utilisée par la suite pour le cas clinique : l'IPS Empress CAD (pour le système CEREC® et inLab) de la marque Ivoclar Vivadent. Ce bloc est une vitro-céramique hautement esthétique renforcée à la leucite qui existe en plusieurs niveaux de translucidité : (16)(42)

- ❖ **Les blocs HT** (High Translucidity) : moins lumineux, ils sont conçus pour remplacer l'émail essentiellement. Leurs valeurs de teintes sont données par les fabricants pour des épaisseurs de 0,8 à 1 mm. Ils sont idéaux pour les restaurations intra-coronaires comme les inlays ou les onlays.
- ❖ **Les blocs LT** (Low Translucidity) : plus lumineux, ils visent à remplacer la dentine et l'émail. Leurs valeurs de teintes sont données pour des épaisseurs de 1,2 à 1,5mm. Ils sont idéaux pour les couronnes, facettes, et grandes restaurations partielles.
- ❖ **Les blocs MULTI** : présentent plusieurs translucidités avec des dégradés permettant de mieux concilier saturation et luminosité, avec une transition douce de ces 2 paramètres du collet vers le bord libre.

2.8. Empreintes et conception CEREC Blue Cam (celle utilisée)

Le CEREC Blue Cam est un système de CFAO composé d'une unité de prise d'empreinte (CEREC AC), d'une caméra intra-orale (CEREC Bluecam) et d'une unité d'usinage (CEREC MC XL) (**Figure 36**). (12)

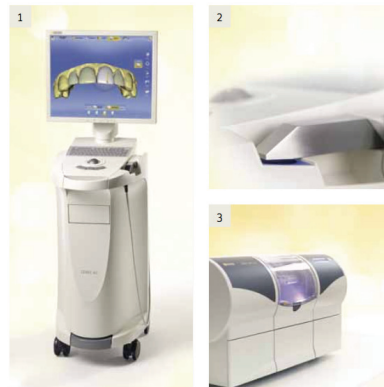


Figure 36 : Système CEREC : 1)CEREC AC ; 2)CEREC BLUECAM ; 3)CEREC MC XL (12)

Après poudrage des surfaces à enregistrer (**Figure 37**), et à l'aide de la caméra CEREC Bluecam, le praticien effectue successivement en bouche l'empreinte de la préparation avec les limites bien visibles (**Figure 38**), les dents adjacentes, les dents antagonistes ainsi que les arcades en occlusion afin d'avoir tous les rapports nécessaires au bon modelage de la pièce. Trois séries d'empreinte sont donc nécessaires. (43)

Les images sont numérisées au fur et à mesure et s'affichent sur l'écran de l'ordinateur (**Figure 39**). La caméra possède un capteur de mouvement qui détecte le meilleur moment pour prendre les clichés afin d'avoir des images nettes quand la caméra est immobile.

Le logiciel CEREC sélectionne par la suite les meilleurs clichés.

L'étape suivante consiste à mettre en occlusion l'arcade avec la préparation avec celle de l'antagoniste, en utilisant l'empreinte vestibulaire (**Figure 40**). Une fois les images traitées par le logiciel et validées par le praticien, le logiciel utilise les données pour élaborer un modèle positif unitaire (MPU) sur lequel le praticien trace numériquement les limites de la préparation (**Figure 41**), ainsi que l'axe d'insertion de la pièce prothétique.

Puis, le modèle virtuel en trois dimensions prédéfini par la correspondance entre les préformes existantes et les caractéristiques des autres dents du patient, se positionne sur le modèle et s'adapte à la limite cervicale de la préparation.



Figure 37 : Poudrage des surfaces à enregistrer



Figure 38 : Acquisition des images

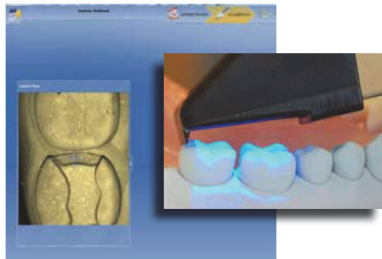


Figure 39 : Empreinte optique et numérisation des images (12)

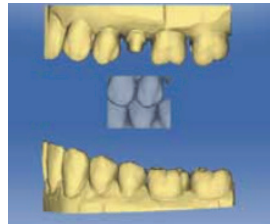


Figure 40 : Mise en occlusion des modèles (12)

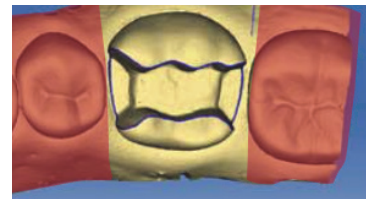
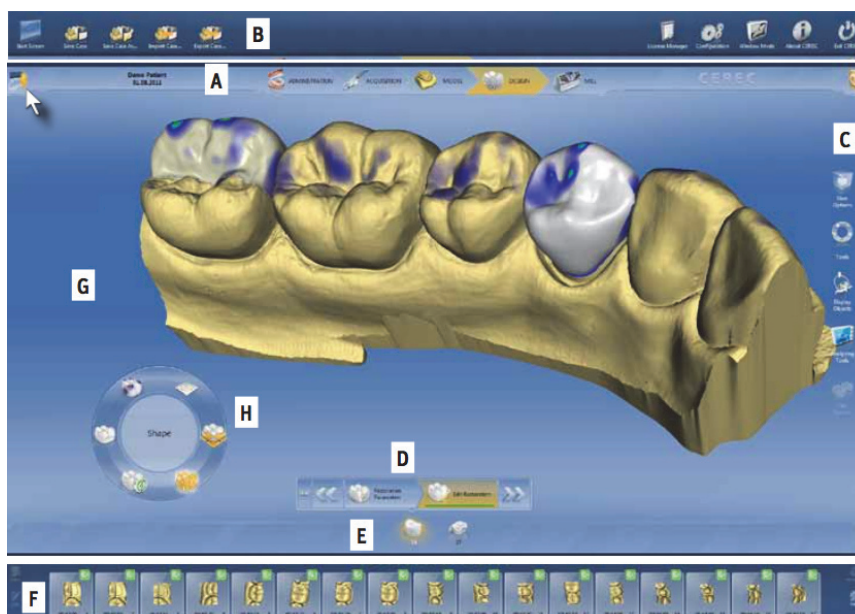


Figure 41 : Tracé des limites de la préparation et mise en die virtuelle(12)

Ce modèle virtuel peut être visualisé sous tous les angles : il peut être retravaillé, détourné, corrigé... L'opérateur peut intervenir sur toutes les caractéristiques de la pièce prothétique grâce à des outils de lissage, de soustraction, d'addition, de position ou de forme afin d'agir sur les épaisseurs, les limites cervicales, les points de contact, les points d'occlusion... Cette opération est plus ou moins rapide à réaliser et dépend de la connaissance du logiciel, de l'expérience de l'opérateur, et de la prothèse à réaliser (**Figure 42**).



- A. Barre de phases
- B. Menu système
- C. Palette latérale
- D. Menu étapes
- E. Barre d'objet
- F. Catalogue d'image (empreinte)
- G. Fenêtre principale
- H. Molette outils

Figure 42 : Logiciel CEREC (12)

Les données numériques de la restauration sont ensuite transmises par liaison sans fil à l'unité d'usinage, et la restauration est fraisée dans un bloc de céramique (**Figure 43**). (12)

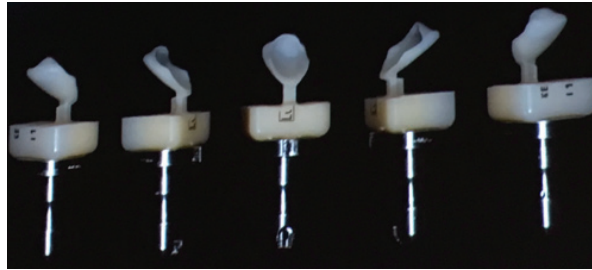


Figure 43 : Facettes brutes d'usinage (Cazier et Moussally 2016) (33)

2.9. Maquillage : matériaux et principes

Une fois la pièce prothétique usinée, celle-ci a un aspect brut, avec un état de surface poreux et rugueux. Sa teinte est uniforme et ne possède pas de stratification individuelle comme une céramique cosmétique. (33)

Le maquillage permet de caractériser la dent et de la rendre plus « vivante », en améliorant le mimétisme par des corrections chromatiques. La plupart des méthodes de maquillage est dérivée de techniques de laboratoire. Cependant, ce savoir-faire n'est plus exclusivement réservé aux prothésistes, et il existe maintenant un certain nombre de coffrets « simplifiés » disponibles pour une pratique du praticien au cabinet dans la mesure du raisonnable. (37)

Le maquillage fait appel à des pigments en poudre, associés à une poudre de verre et mélangés à un liant. Ces pigments sont essentiellement des oxydes métalliques et des terres rares (agents fluorescents), qui doivent être mélangés à des liquides gras (glycérine liquide, liquide de glaçure....) jusqu'à obtenir la consistance souhaitée. (37)

Les produits de maquillage pour céramique peuvent nécessiter une cuisson, qui fixe les pigments qui ne forment alors plus qu'une seule particule d'environ 1 à 10 μ m au sein de la matrice de verre. (37)

Dans ce cas, le maquillage s'effectue au pinceau et se déroule en plusieurs étapes : (3)(23)(33)(37)

- **Préparation de la texture de surface** (horizontale et verticale) à l'aide de fraises : créer une microgéographie afin de caractériser la dent (fissures, usure du bord libre, émailage, brisures amélares incisales...) (**Figure 44**). L'état de surface est plus important que le maquillage dans la caractérisation. Pour guider le maquillage, il est possible de marquer les zones de transition directement en bouche (**Figure 45**).

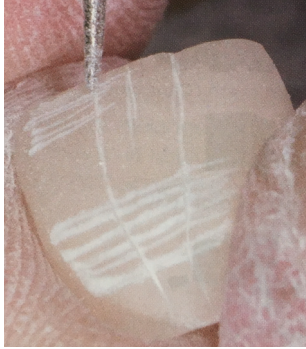

Figure 44 : Préparation de surface (Ceinos, Ghandour et Leforestier 2016)(37)

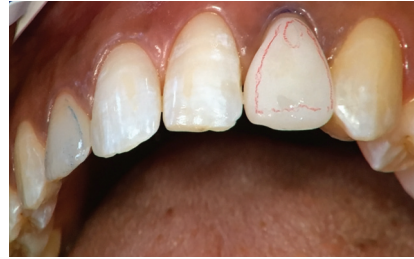

Figure 45 : Zones de transition (Cazier et Moussally 2016)(33)

- **Nettoyage de la pièce prothétique** qui doit être exempt de toutes impuretés ou de graisse : jet de vapeur ou sablage fin non abrasif d'alumine.
- **Produit de glaçage au pinceau** (glaves) : combler les porosités et donner un effet brillant.
- **Application des produits de maquillage** (shades) ajoutés en faibles couches selon des « zones cibles » (**Figure 46**) :
 - ✓ Collet : zone la plus saturée → colorants marron, orange ou jaune miel selon le degré de saturation.
 - ✓ Régions interproximales : zones saturées → colorants ambrés pour donner une profondeur à la restauration.
 - ✓ Tiers moyen et tiers incisal : zone de haute animation → pour une teinte A2-A3, colorants dans les teintes de beige.
 - ✓ Bord libre : zone translucide → colorants bleus.
 - ✓ Caractérisations : zones de « vitalité » de la dent → colorants blancs : décalcifications / colorants marron ou ocres : fêlures.

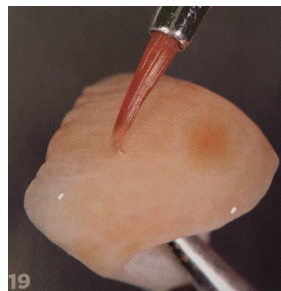


Figure 46 : Caractérisations (Ceinos, Ghandour et Leforestier 2016)(37)

- **Glaçage en spray** : fixe les colorants et donne une apparence brillante naturelle.

- **Cuisson finale** dans un four à céramique (aux environ de 800°C) selon les paramètres de cuisson de la céramique utilisée, et après fixation de la pièce prothétique sur un socle (**Figure 47**). Les maquillants et le glaçage fusionnent avec la céramique sans qu'il y ait de variation de teinte.



Figure 47 : Fixation de la facette sur un socle avant passage au four (Cazier et Moussally 2016)(33)

- **Contrôle du résultat** : si la teinte doit être intensifiée, il est possible d'effectuer une nouvelle application de maquillants après cuisson, afin d'obtenir la teinte souhaitée. Il est alors nécessaire d'effectuer une cuisson du glaçage à nouveau.

Certains produits de maquillage, comme l'Optiglaze Color® (GC), permettent de caractériser la pièce prothétique (en céramique, ou préférentiellement en matériau hybride à base de composite), sans la contrainte de la cuisson. En effet, ces coffrets de maquillage sont des colorants à matrice résineuse.

La facette est au préalable nettoyée puis séchée, et la surface est traitée par un Primer adapté. Ensuite, les produits de maquillage sont appliqués en fines couches au pinceau selon des zones caractéristiques (**Figure 48**). La surface est par la suite photopolymérisée. (44)



Figure 48 : Caractérisation de la facette selon les colorants (44)

On retrouve dans la même gamme le Kolor + Plus® (Kerr) ou le FinalTouch® (Voco). L'inconvénient de cette technique est l'usure plus précoce du maquillage sur

les pièces prothétiques (couche superficielle de maquillage) par rapport au maquillage avec cuisson (pigments intégrés dans la couche de verre).

Le maquillage peut se réaliser :

- En dehors de la bouche (au laboratoire ou au fauteuil) : pour une manipulation aisée.
- En bouche : visualisation directe de l'intégration colorimétrique.

Néanmoins, cette technique nécessite une bonne coopération du patient (rester immobile, ne pas fermer la bouche...), et même si les étapes de maquillage sont identiques à la première proposition, il faut néanmoins ajouter du liquide de glaçure dans l'intrados de la pièce prothétique. Celui-ci joue le rôle de liant optique. En effet, il permet de transmettre la teinte de la dent support à la facette, comme le fera ensuite la colle composite en comblant l'espace vide laissé vaquant (si vide → lumière réfléchi).

L'inconvénient de cette technique est la manipulation délicate après le maquillage en bouche, avec le retrait de la pièce et le transfert jusqu'au four ou la plateforme de polymérisation, sans interagir avec les surfaces maquillées. (33)(37)(44)

Cependant, la couleur définitive ne dépend pas que du maquillage mais est soumis à plusieurs paramètres : (23)

- La couleur d'origine de la dent
- La teinte de la céramique
- La quantité d'opacifiants utilisés (0,5mm)
- La teinte et l'opacité du composite de collage (0,1mm)
- L'utilisation de pigments de résine sous la facette
- Les maquillants sur la surface de la céramique

2.10. Essayage

Avant toute procédure de collage ou de traitements des surfaces, il est nécessaire d'effectuer un essayage minutieux des pièces prothétiques : (1)(23)(36)

- ❖ Vérifier l'adaptation individuelle parfaite de chaque facette sur chaque dent préparée et nettoyée : bonne stabilité, limites adéquates, absence de friction, de contre-dépouilles...
- ❖ Vérifier l'adaptation de chaque facette les unes par rapport aux autres et par rapports aux dents adjacentes non préparées (l'eau, la glycérine ou le silicone transparent peuvent aider à stabiliser les facettes sans modifier l'aspect de la céramique) : points de contacts, bonne adaptabilité des facettes entre elles... mais sans contrôler les rapports occlusaux.
- ❖ Contrôle de la teinte et corrections éventuelles : combler le vide entre la facette et la surface dentaire (place de la future colle) par de la glycérine (hydrosoluble et donc facilement éliminable) afin de garantir la transmission de la lumière et de pouvoir comparer la couleur avec les dents adjacentes.
- ❖ Choix de la couleur du composite de collage : le composite de collage, de 0,1mm d'épaisseur, peut modifier la teinte de la céramique de manière minime lorsque celle-ci est d'une épaisseur faible comme celle des facettes.

2.11. Collage et assemblage : choix et étapes

2.11.1 Choix du système de collage

L'assemblage est la phase essentielle pour garantir la pérennité de la restauration prothétique. En effet, la rétention et l'étanchéité de la restauration sont garanties par cette étape. Il est donc nécessaire de choisir un système de collage compatible à la situation clinique et à la céramique choisie.

❖ Les systèmes adhésifs :

- Les adhésifs avec mordantage préalable = les systèmes pré-mordançants en deux ou trois temps (M&R 2 et 3).

Ces adhésifs permettent l'élimination totale de la boue dentinaire et la bonne infiltration intra-tubulaire par la résine adhésive (tag), permettant une bonne adhésion mécanique.

- Les adhésifs sans mordantage préalable = les systèmes auto-mordançants en un ou deux temps (SAM 1 et 2).

La destruction partielle de la boue dentinaire diminue la présence du tag ainsi que celle de l'adhésion mécanique.

Les systèmes adhésifs M&R ont des valeurs d'adhésion supérieures à celles des SAM, mais leur manipulation est opérateur-dépendant. (24)

Cependant, les SAM (surtout les SAM1) et certains M&R2 (pas les M&R3) ont un pH acide. Or, les systèmes adhésifs acides sont incompatibles avec les composites chémo-polymérisables et les colles non adhésives. Il faut donc faire attention à la compatibilité du système adhésif et le matériau d'assemblage. (9)

❖ Les matériaux d'assemblage :

- Le scellement : adhésion uniquement mécanique.
- Le collage : adhésion mécanique et chimique. Les colles sont des polymères résineux auxquels sont incorporés ou non des charges minérales. (45)
 - × *Colles sans potentiel adhésif* : ce sont des composites de collage qui nécessitent l'emploi d'un système adhésif (Variolink®, Nexus®...).
 - × *Colles avec potentiel adhésif* : ce sont des résines de collage (SuperBond®, Panavia®...).
 - × *Colles auto-adhésives* : ce sont des ciments résines ou ciments auto-adhésifs ou encore auto-polymérisables (MaxCem®, TotalCem®...).

2.11.2 Procédures de collage

Après essayage et validation des pièces prothétiques, les surfaces dentaires à coller sont isolées de la salive et de l'humidité à l'aide d'un champ opératoire. Puis celles-ci sont nettoyées à l'aide d'une pâte abrasive douce, avec une cupule en silicone ou un micro sablage d'alumine, afin d'éliminer les résidus liés aux matériaux temporaires (étape généralement effectuée en amont au laboratoire) (**Figure 49**). Cela permet d'augmenter les valeurs d'adhérence des surfaces.

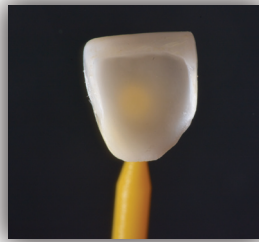


Figure 49 : Intrados nettoyé

Les surfaces dentaires et en céramique sont ensuite préparées :

❖ **Mise en condition de la céramique :**

- Mordançage de l'intrados à l'acide fluorhydrique à 4-9% pendant 90sec → dissolution de la matrice vitreuse permettant un microclavetage mécanique (**Figure 50**) (**Figure 51**).

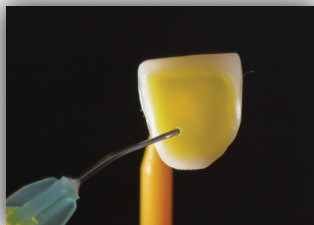


Figure 50 : Mordançage à l'acide fluorhydrique

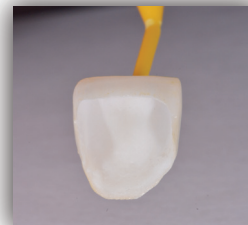

Figure 51 : Intrados après application d'acide fluorhydrique

- Rinçage
- Nettoyage des facettes dans un bain à ultra-son pendant 4min : élimination des résidus non supprimés par le rinçage.
- Application de silane sur la surface séchée en une fine couche pendant 1min, le sécher pour éliminer le solvant (**Figure 52**), puis l'activer thermiquement entre 80 et 100°C dans un four et attendre 3min → augmentation de la mouillabilité et formation d'un pont chimique donc optimisation des propriétés adhésives.

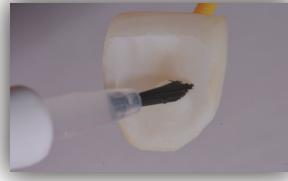

Figure 52 : Application de silane

Les facettes ainsi nettoyées sont disposées dans l'ordre de leur mise en place. Pour une facilité de manipulation, il est possible d'utiliser un instrument à extrémité plate avec de la cire collante (**Figure 56**).

- Application de l'adhésif de type M&R sans photopolymérisation
- Application de la colle
- Protéger la facette de la lumière

❖ **Mise en condition tissulaire**, dans le cas d'un système M&R :

- Mordançage à l'acide orthophosphorique 35% : 30sec sur l'émail, 15sec au niveau des plages dentinaires (**Figure 53**).

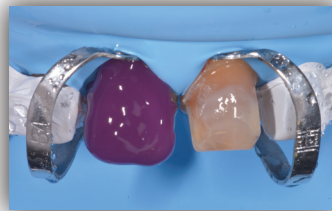

Figure 53 : Mordançage à l'acide orthophosphorique

- Rinçage
- Séchage
- Application du primer puis de l'adhésif : bien frotter les surfaces (**Figure 54**).

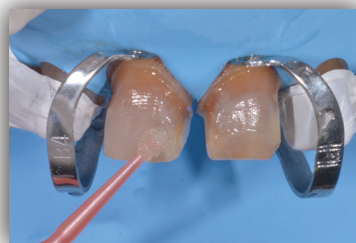

Figure 54 : Application du système adhésif

- Photopolymérisation (**Figure 55**).

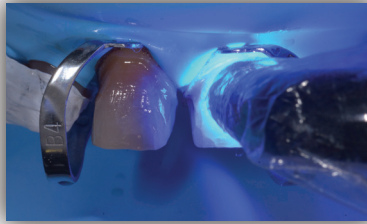


Figure 55 : Photopolymérisation

Ces étapes sont réalisées dent par dent au fur et à mesure de leur collage.

(9)(10)(18)(23)(24)(46)(45)

2.11.3 Collage et finitions

Une fois le conditionnement de la céramique et des tissus effectué, la facette chargée de colle est positionnée doucement le long de l'axe d'insertion de la dent du bord incisif à la limite cervicale, à l'aide d'un instrument (**Figure 56**) ou digitalement. Cette technique permet d'éviter la formation de bulles et permet le contrôle de l'expulsion des excès, qui sont éliminés au pinceau après une brève photopolymérisation de 3sec. Il est préférable de positionner une seule facette à la fois.

Chaque face est photopolymérisée 90sec à forte puissance (lampe à diode électroluminescente à 3 000mW/cm²) après application d'un film de glycérine sur les limites marginales, ce qui permet une polymérisation terminale (couche inhibée par l'oxygène). Il est important de maintenir fermement la facette sur la dent.

Les excès sont éliminés à l'aide d'une lame de bistouri n°12, d'une curette de type mini-CK6 ou de la sonde. Les excès dans les espaces proximaux sont retirés à l'aide de fil dentaire. Ces retraits sont facilités par la surface glacée de la facette. Puis les surfaces sont nettoyées et rincées, et la digue retirée.

Lorsque plusieurs facettes doivent être placées, il est préférable d'avoir une approche séquentielle du protocole cité précédemment, en répétant chaque étape du processus de collage.

L'occlusion est contrôlée en OIM, diduction et propulsion, à l'aide de papiers d'occlusion.

Le résultat esthétique ne sera visible qu'après réhydratation de la dent (environ 48h) et repositionnement initiale de la gencive.

(10)(18)(19)(23)(46)

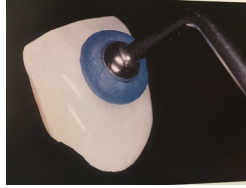


Figure 56 : Instrument permettant la manipulation aisée de la facette (Magne et Usler 2003) (18)

2.11.4 Polissage et maintenance

Une fois les facettes collées, les excès du matériau de collage supprimés et les réglages occlusaux effectués, un polissage rigoureux et minutieux est indispensable. En effet, le polissage permet de supprimer le restant de colle au niveau du joint dento-céramique et d'ainsi aider à préserver une bonne santé parodontale. De plus, la céramique supporte mal les retouches occlusales mal conduites, qui sont susceptibles de provoquer plus tard une fracture par un mécanisme de fatigue. Un polissage de qualité permet d'y remédier. (45)(47)

Le polissage est effectué sur le joint dento-céramique à l'aide de fraises diamantées à grains extra-fins pour ne pas écailler la céramique (entre 15 et 45 en granulométrie). Les retouches occlusales sont polies de la même manière, ainsi qu'à l'aide de pointes en silicone de granulométrie décroissante. Le brillantage final est obtenu à l'aide d'une pâte diamantée appliquée à la brosse rotative. (10)(23)

Le protocole de maintenance diffère très peu de celui s'appliquant aux dents naturelles : brossage quotidien, passage du fil dentaire, contrôle et nettoyage annuel chez un chirurgien-dentiste.

2.11.5 Complications possibles

Plusieurs complications ou échecs peuvent survenir à plus ou moins long terme : (18)

- ❖ **Décollement de la facette** : le plus généralement à court terme à cause d'une erreur de manipulation lors de l'assemblage ou d'un problème occlusal.
- ❖ **Fracture de la céramique** : fragilité lors de la conception de la céramique, erreur de préparation (angles vifs...), occlusion traumatique...
- ❖ **Écaillage de la céramique** : fracture cohésive pouvant être la conséquence d'un traumatisme, d'une sur-occlusion ou tout simplement du vieillissement naturel comme le ferait une dent physiologique.
- ❖ **Fissures après collage** : erreur de préparation, nettoyage insuffisant de l'intrados après mordantage à l'acide fluorhydrique ou phénomène inhérent au vieillissement des matériaux stratifiés fragiles (les fissures de l'émail sont une protection naturelle contre les efforts en traction).

III. CAS CLINIQUE

3.1. Présentation de la patiente et historique

La patiente, âgée de 37 ans, s'est présentée en consultation au service odontologique de St Roch à Nice en 2013, afin de trouver une solution à un préjudice esthétique dû à des pertes de substances importantes sur ses dents antérieures maxillaires (**Figure 57**) (**Figure 58**).

Ces « usures » sont en fait des érosions (**Figure 59**) (**Figure 60**), qui sont la conséquence directe d'une hernie hiatale, induisant des reflux gastro-oesophagiens (RGO) (48). Le traitement par Oméprazole a été tardif.

La patiente a été prise en charge successivement par deux étudiantes. En effet, celle-ci a été relativement longue afin de répondre au mieux aux doléances de la patiente au fur et à mesure, tout en respectant le gradient thérapeutique.

La patiente ne possède aucune parafunction notable ni de dysfonctionnement de l'appareil manducateur.

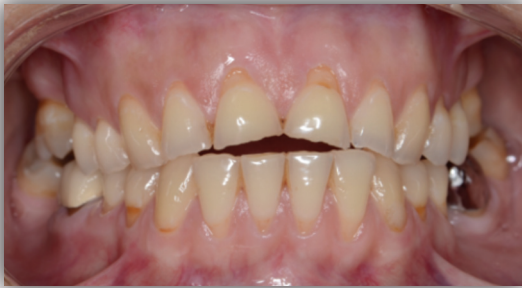

Figure 57 : Situation initiale, arcades en OIM

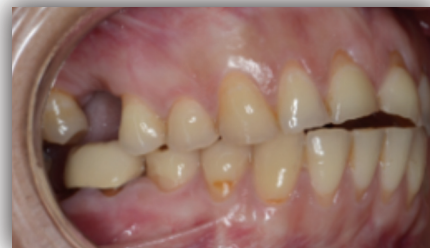

Figure 58 : Situation initiale, vue latérale droite

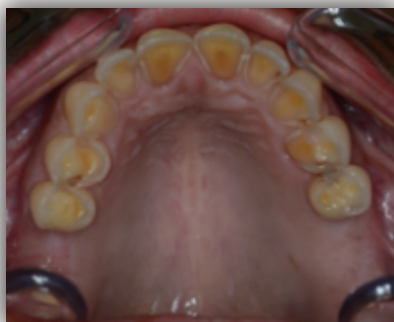

Figure 59 : Situation initiale, arcade maxillaire

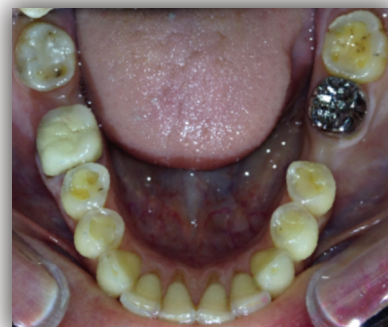

Figure 60 : Situation initiale, arcade mandibulaire

En l'absence d'urgence douloureuse ou infectieuse, et après analyse de l'occlusion (portée principalement sur le guide antérieur et sur la compatibilité entre le projet esthétique et les contraintes occlusales), des restaurations en composite par une méthode de stratification ont été mises en œuvre (49). Cette solution transitoire a été choisie car elle est peu invasive, et restaure rapidement l'esthétique et la fonction antérieure (**Figure 61**) (**Figure 62**) (**Figure 63**) (**Figure 64**). (18)

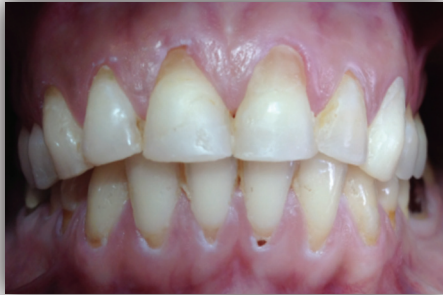

Figure 61 : Stratifications antérieures, vue endo-buccale

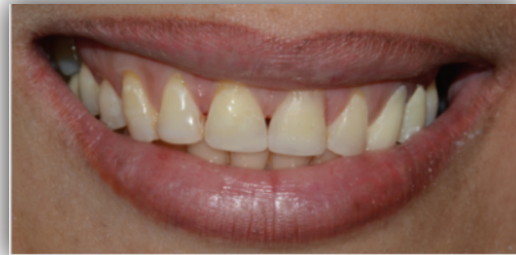

Figure 62 : Stratifications antérieures, vue exo-buccale

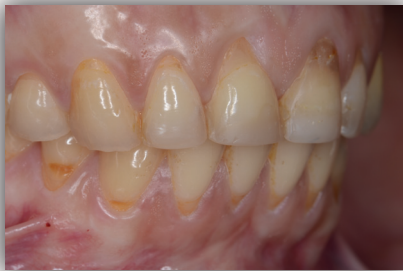

Figure 63 : Stratifications, vue latérale droite

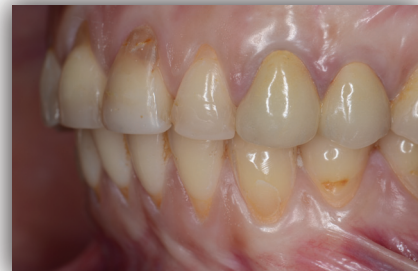

Figure 64 : Stratifications, vue latérale gauche

Les résultats obtenus ont permis de conforter la patiente pour une prise en charge plus globale, à savoir, une amélioration significative du calage postérieur par composites, couronnes et prothèse amovible. Par conséquent, une PAPIM maxillaire a été réalisée afin de remplacer les édentements, ainsi que des composites, et des couronnes céramo-métalliques reconstituant 23 et 24 (**Figure 65**) (**Figure 66**).

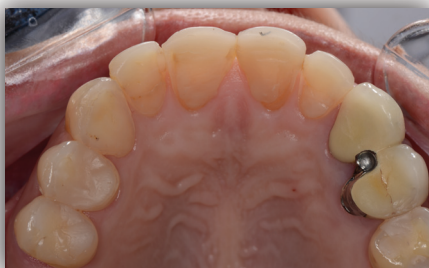

Figure 65 : Arcade maxillaire après restaurations plurales

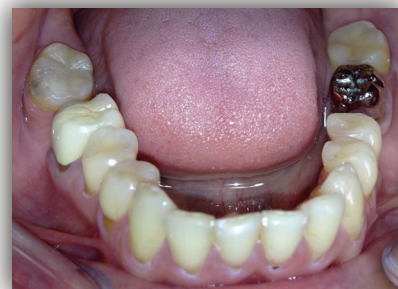

Figure 66 : Arcade mandibulaire après restaurations en composite

Toutefois, le suivi de la patiente pour ses RGO s'avère essentiel afin d'éviter l'aggravation ou la réapparition des symptômes consécutifs aux érosions, ainsi que le maintien d'un brossage plus adapté à son biotype parodontal.

À cause de l'importante perte de substance dentaire et donc de la diminution de la surface de collage, de nombreuses fractures des composites sont survenues au cours des années suivant leur conception (**Figure 67**), provoquant un préjudice esthétique et fonctionnel non négligeable. Une solution plus pérenne a ainsi du être envisagée pour les dents 13-12-11-21-22.

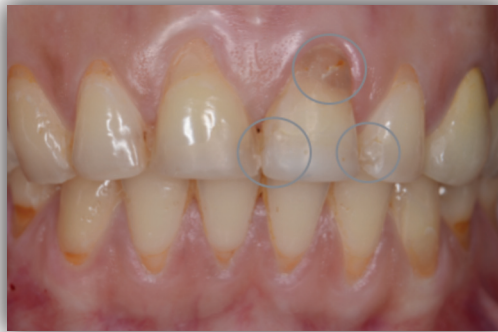

Figure 67 : Fractures de petites étendues des composites

3.2. Analyse esthétique

3.2.1 Le visage

L'analyse esthétique de la patiente commence par le niveau le plus distant d'observation : le visage. (26)

- × De face : les lignes horizontales sont parallèles, stabilisant visuellement le visage, et la symétrie est respectée (**Figure 68**).

L'étage inférieur de la face est légèrement augmenté (**Figure 69**).



Figure 68 : Lignes horizontales du visage




Figure 69 : Étages de la face

- × De profil : le profil de la patiente est de classe 1 squelettique, avec une légère prochélie inférieure (**Figure 70**). L'angle naso-labial est normal (**Figure 70**).

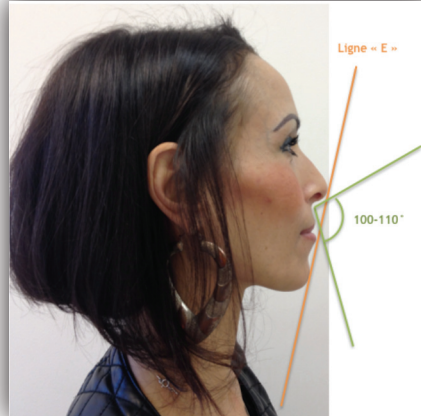


Figure 70 : Angle naso-labial et ligne « E »

3.2.2 *Le sourire*

L'analyse esthétique se porte ensuite sur le deuxième niveau d'observation : le sourire (**Figure 71**). (26)

- × Le plan frontal esthétique : est quasiment parallèle à la lèvre inférieure dans ses parties postérieures, mais les incisives maxillaires semblent nécessiter un léger allongement coronaire (lignes verte et rouge).
- × Le milieu inter-incisif : est dévié entre les incisives mandibulaires et maxillaires (ligne violette).
- × La ligne du sourire : est moyenne, avec une visualisation partielle des dents mandibulaires ainsi qu'une grande partie des dents antérieures maxillaires et des embrasures gingivales.
- × Les espaces latéro-négatifs : sont proportionnés.

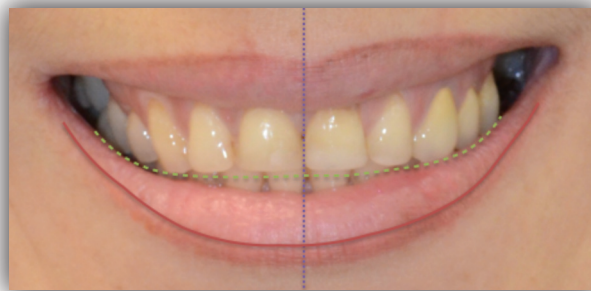

Figure 71 : Milieu inter-incisif et plan frontal esthétique

Puis, l'analyse esthétique se termine sur le niveau d'observation le plus détaillé : la composition dento-gingivale (**Figure 72**). (26)

- × La gencive : est saine, sans présence de plaque. Le parodonte est de type fin et festonné, avec la présence de récessions de type 1 de Miller, stabilisées maintenant par un meilleur brossage.
- × Les papilles : remplissent entièrement les embrasures.
- × Les festons gingivaux : sont perturbés.
Les collets des incisives centrales se situent plus apicalement que ceux des incisives latérales, qui sont eux-mêmes situés au même niveau que les collets des canines (lignes bleues).
- × Les dents : ont une forme plutôt triangulaire.

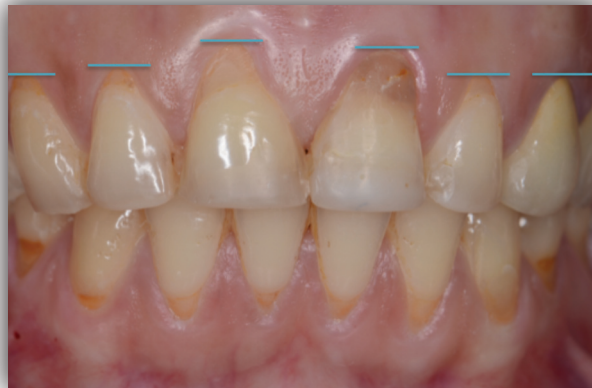

Figure 72 : Composition dento-gingivale

① Difficultés rencontrées :

- × Récessions de classe 1 de Miller
- × Biotype parodontal fin
- × Collets non homogènes
- × Dents triangulaires

Une chirurgie parodontale était indiquée, mais la patiente a catégoriquement refusé un recouvrement et une stabilisation par greffe gingivale. Or, la gencive est fragile, et une attention particulière sera portée lors de la confection et la dépose des restaurations provisoires, afin d'éviter un saignement iatrogène.

Les dents triangulaires, par leur forme, s'harmonisent le moins au sein d'un sourire esthétique. De plus, la présence de récessions accentue l'allongement coronaire et les collets non homogènes déséquilibrent le sourire (**Figure 73**). Cependant, la ligne du sourire étant moyenne, les collets et les récessions sont partiellement masqués par la lèvre supérieure (**Figure 74**), permettant de bons compromis afin d'obtenir une bonne réhabilitation esthétique.

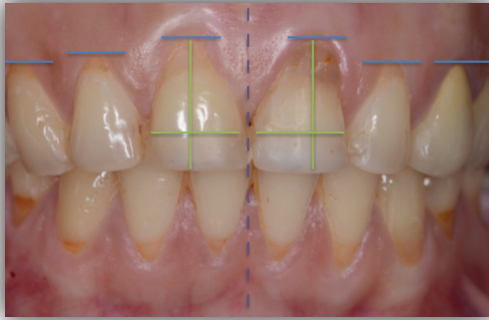

Figure 73 : Positionnement des collets et forme des dents antérieures

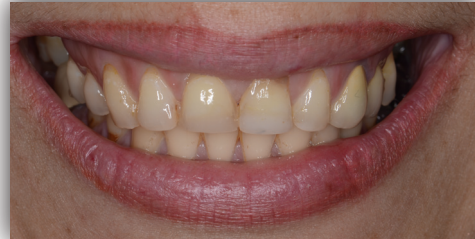

Figure 74 : Ligne du sourire

3.3. Pré-requis

Après analyse esthétique et montage des modèles en articulateur, un wax-up de laboratoire a été réalisé (**Figure 75**).

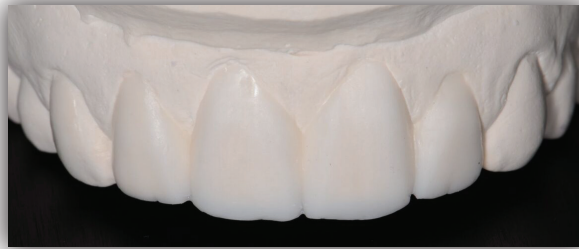

Figure 75 : Wax-up

Puis, une clé en silicone est fabriquée à partir de ce wax-up, chargée en composite chémopolymérisable de teinte A2 (**Figure 76**), et positionnée en bouche.

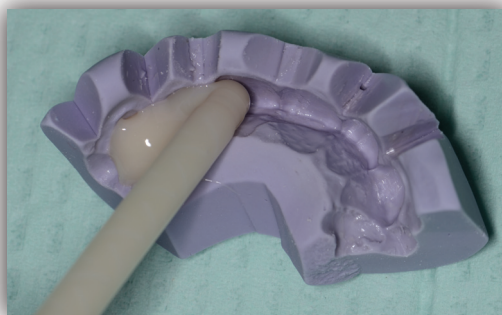

Figure 76 : Clé en silicone chargée en composite

Le masque esthétique ainsi créé (**Figure 77**) est poli et les excès retirés. La patiente a pu garder celui-ci quelques jours afin d'avoir un temps de réflexion conséquent et a pu donner son accord quant à la forme et la longueur des dents.

N'ayant eu aucune préparation dentaire préalable, le masque est tombé spontanément.

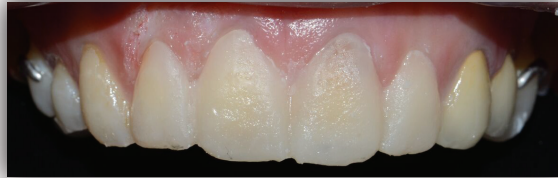

Figure 77 : Masque esthétique

3.4. Préparation des dents

L'indication de facettes avec retour palatin sur 13-12-11-21-22 a été retenue.

Une anesthésie para-apicale des dents est réalisée, et le masque esthétique est remplacé. Puis, les rainures horizontales de 0,5mm sont réalisées à l'aide d'une fraise à butée d'enfoncement selon la convexité de la dent et marquées au crayon graphite (**Figure 78**). De la même manière, les rainures de réduction occlusales de 1,5mm sont pratiquées (**Figure 79**).

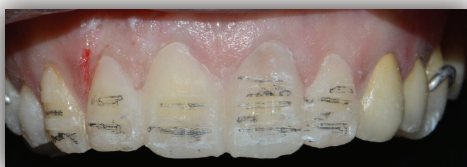

Figure 78 : Rainures vestibulaires

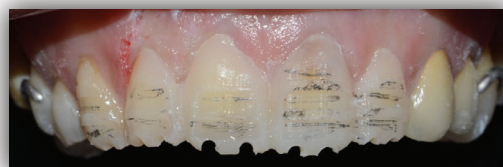

Figure 79 : Rainures occlusales

Les rainures sont ensuite réunies à l'aide d'une fraise diamantée, et les faces palatines et proximales sont réalisées (**Figure 80**) (**Figure 81**). Les composites de stratifications préexistants sont entièrement supprimés en vestibulaire et au niveau des points de contact, déplaçant les limites proximales en palatin.

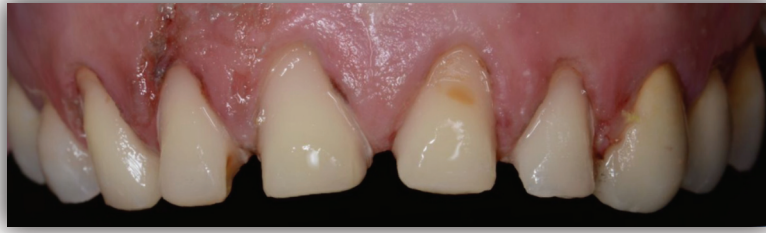

Figure 80 : Préparations vestibulaires et proximales

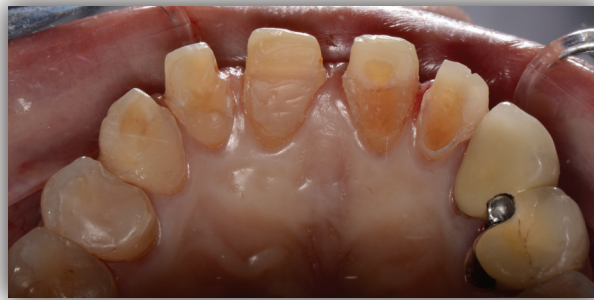

Figure 81 : Préparation palatine

La réduction homothétique des dents est contrôlée à l'aide d'une clé de réduction verticale (**Figure 82**).



Figure 82 : Clé de réduction verticale

3.5. Réalisation des provisoires

Une fois les dents préparées, des provisoires issus du wax-up sont réalisés. Une clé en silicone est façonnée sur le modèle, et des événements au niveau des espaces inter-proximaux sont créés à l'aide d'un bistouri (**Figure 83**).




Figure 83 : Clé en silicone avec événements

Pour une meilleure rétention, un mordantage est appliqué localement au centre des faces vestibulaires (**Figure 84**).

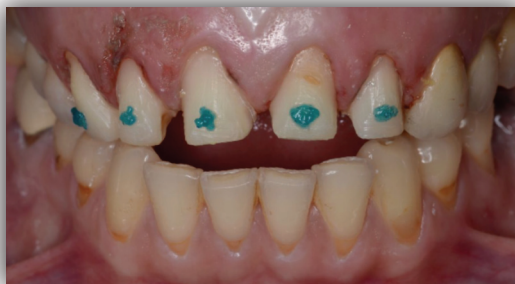

Figure 84 : Mordantage en « spot-etch »

L'adhésif est appliqué de manière identique.

Puis, le composite chémo polymérisable est injecté dans la clé en silicone et celle-ci est positionnée en bouche. Les excès de composite sont retirés grâce aux événements.

Le reste des surplus est ensuite supprimé après retrait de la clé à l'aide de fraises.

Les provisoires solidarisés sont ensuite polis, et les papilles dégagées (**Figure 85**).

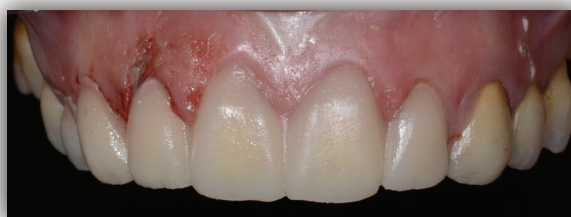

Figure 85 : Provisoires

3.6. Empreintes et conception CEREC Blue Cam

① Difficultés rencontrées :

La version du logiciel CEREC utilisée est ancienne :

- * Impossibilité de corréliser les empreintes et de mettre les modèles virtuels en occlusion (manque de repères cuspidiens sur les dents antérieures)
- * Impossibilité d'utiliser le wax-up afin de concevoir les facettes virtuelles
- * Impossibilité de réaliser l'empreinte de l'ensemble des facettes en même temps

À cause de ces complications, les empreintes ont du être réalisées dent par dent. De plus, le temps de modélisation des facettes a été allongé, puisqu'une grande partie a du être faite manuellement. Ainsi, plusieurs séances ont été nécessaires à la réalisation des cinq facettes.

Une fois l'anesthésie locale réalisée, une des dents du provisoire est retirée de manière atraumatique et un fil de rétraction gingivale est mis en place.

Nous avons utilisé ici le système CEREC Bluecam, qui nécessite un poudrage opaque préalable avant la réalisation de l'empreinte (**Figure 86**) (**Figure 87**).

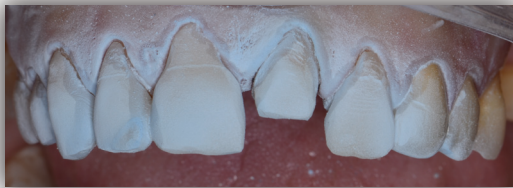

Figure 86 : Poudrage préalable

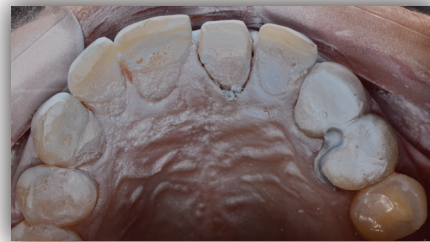

Figure 87 : Poudrage préalable

La dent à réaliser, ainsi que le type de restauration choisi sont sélectionnés sur le logiciel (**Figure 88**).

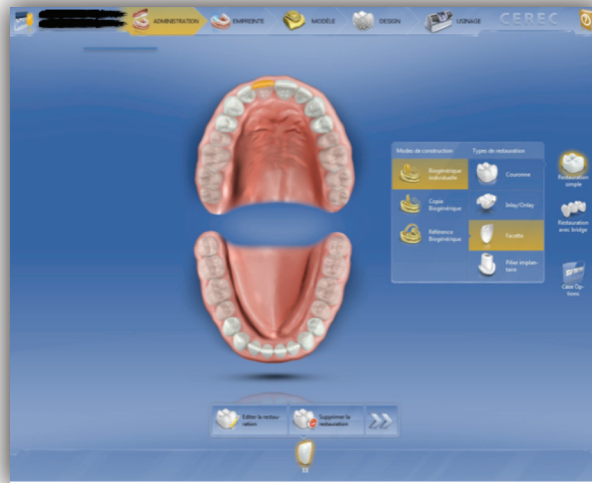

Figure 88 : Sélection de la dent et de la restauration

L’empreinte est ensuite réalisée à partir d’un petit nombre de clichés. Les images s’affichent sur l’écran et sont validées par le logiciel au fur et à mesure (**Figure 89**).

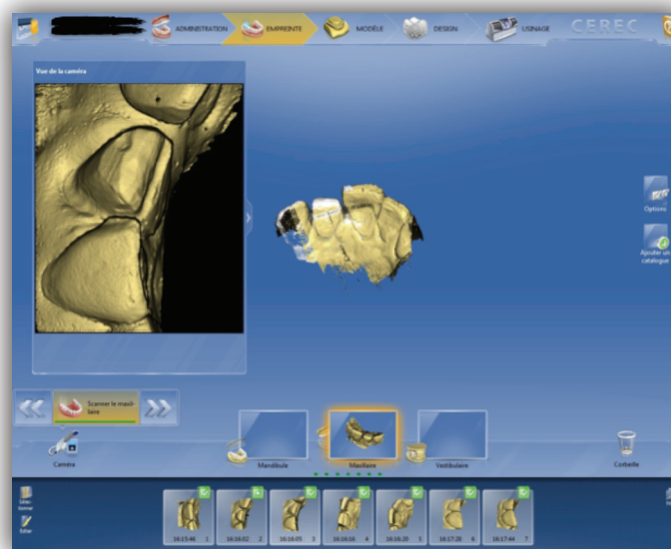

Figure 89 : Empreinte

Après avoir tracé les limites de la préparation sur le MPU numérique, le modèle virtuel se positionne sur celles-ci. Des modifications concernant la forme ont été réalisées, et le design définitif est défini (**Figure 90**) (**Figure 91**) (**Figure 92**).

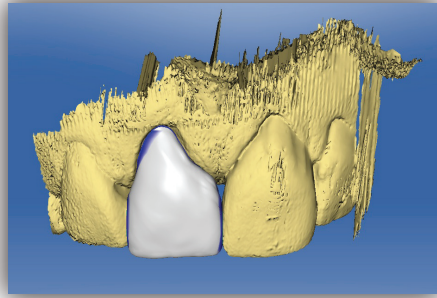


Figure 90 : Design de la facette, vue vestibulaire




Figure 91 : Design de la facette, vue palatine

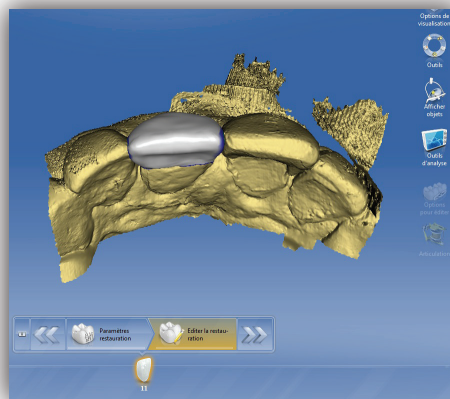


Figure 92 : Design de la facette, vue incisale

Une fois le modèle virtuel validé, la restauration est positionnée dans le bloc en céramique (**Figure 93**).

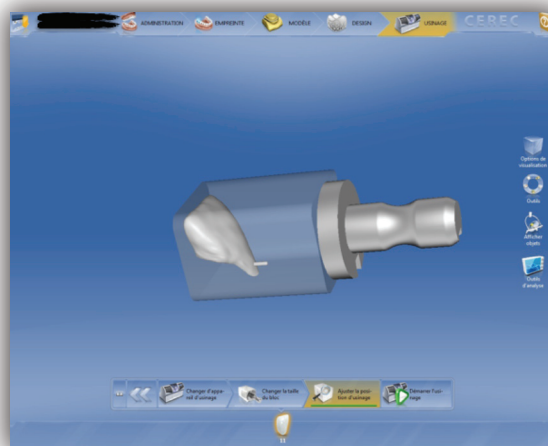

Figure 93 : Positionnement de la restauration dans le bloc

Puis, les informations numériques sont transmises à l'unité de fraissage et la restauration est fraisée dans le bloc de céramique (**Figure 94**).

Le bloc utilisé est un bloc de céramique enrichie en leucite, LT IPS Empress CAD, de la marque Ivoclar Vivadent en teinte A2 (**Figure 95**). La teinte a été choisie en fonction de celle des dents adjacentes.




Figure 94 : Unité de fraissage



Figure 95 : Bloc de céramique choisi

Une fois usiné, le bloc portant la restauration est récupéré (**Figure 96**)(**Figure 97**).

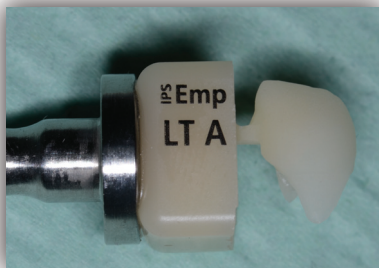


Figure 96 : Pièce prothétique usinée




Figure 97 : Pièce prothétique usinée

La restauration est détachée du bloc par fraissage, puis essayée. Celle-ci est d'abord ajustée individuellement puis avec les autres.

❗ Difficultés rencontrées :

- × Décalage des milieux
- × Défaut gingival en mésial de 11
- × Parodonte fin

Comme il a été impossible de se servir du wax-up, des ajustements manuels ont été nécessaires à travers plusieurs essais cliniques.

En effet, le biotype parodontal étant fin et fragilisé par les provisoires et leurs déposes, les limites sont moins bien visibles à cause de saignements contrôlables lors de l’empreinte, et des manques de céramique sont apparus sur certaines dents qu’il a fallu combler (**Figure 98**) (**Figure 101**).

Afin de rattraper le décalage des milieux inesthétique (**Figure 99**) et le défaut gingival de 11 (**Figure 100**), il a été nécessaire de faire des compromis par un allongement coronaire transversal de 11, associé à une augmentation d’épaisseur de la céramique en mésial de 11 (**Figure 101**).

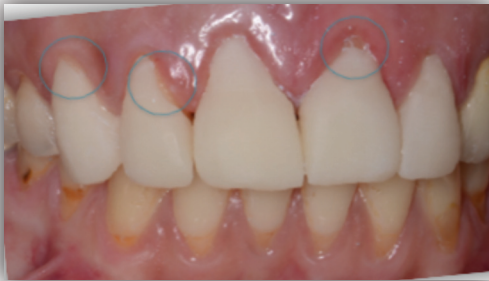

Figure 98 : Manque de céramique

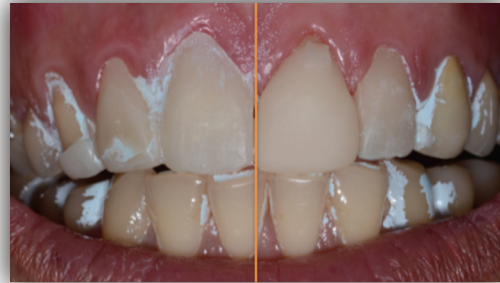

Figure 99 : Décalage des milieux

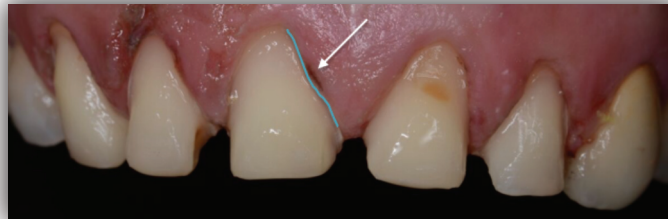

Figure 100 : Défaut gingival

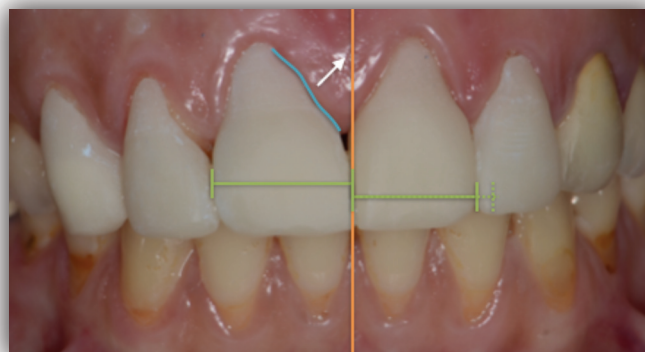

Figure 101 : Correction du décalage des milieux (ligne orange), augmentation de la largeur coronaire de 11 (lignes vertes), et accentuation de l’épaisseur de la céramique en mésial (ligne bleue)

Une fois ces difficultés résolues, les facettes sont ajustées individuellement puis collectivement (**Figure 102**), et le résultat est montré à la patiente (**Figure 103**) (**Figure 104**) (**Figure 105**) (**Figure 106**).

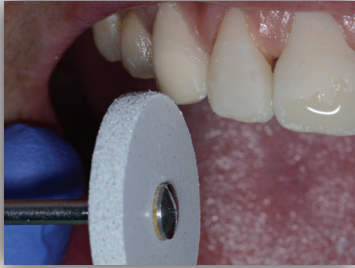


Figure 102 : Retouches occlusales et polissage

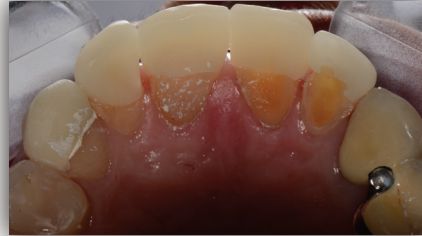

Figure 103 : Essayage, vue palatine

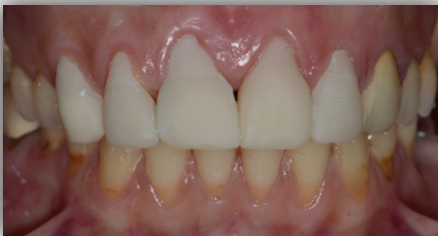

Figure 104 : Essayage, vue vestibulaire

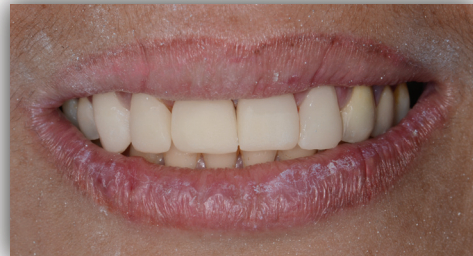

Figure 105 : Essayage, vue exo-buccale



Figure 106 : Essayage, vue exo-buccale

3.7. Maquillage

Le maquillage des facettes usinées est ensuite réalisé.

La texture de surface est préparée à l'aide de fraises et de meulettes en caoutchouc (**Figure 107**) (**Figure 108**), puis la facette est nettoyée de ses impuretés à l'aide d'un sablage non abrasif.

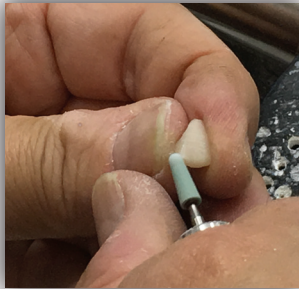

Figure 107 : Préparation de surface

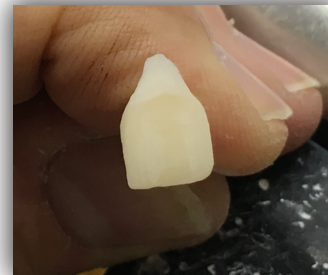

Figure 108 : Préparation de surface

Le produit de glaçure est appliqué au pinceau (**Figure 109**), puis les produits de maquillage sont ajoutés en faibles couches (**Figure 110**) (**Figure 111**) (**Figure 112**) :

- Marron : pour saturer les collets.
- Beige : pour une teinte A2-A3 sur les tiers moyens et incisaux.
- Bleu : au niveau des bords libres pour une meilleure translucidité.
- Blanc : zones de décalcification pour une meilleure caractérisation.




Figure 109 : Application de la glaçure

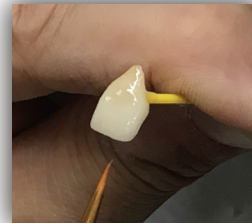

Figure 110 : Application des produits de maquillage

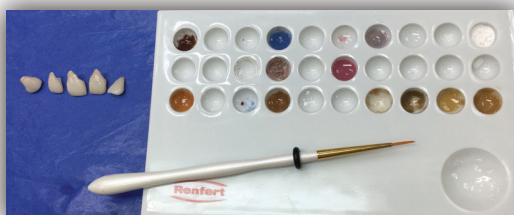

Figure 111 : Palette de maquillage



Figure 112 : Dents maquillées et caractérisées

Les facettes sont ensuite fixées sur un socle individuel (**Figure 112**), puis le tout est passé dans un four à 790°C sous vide (**Figure 113**).

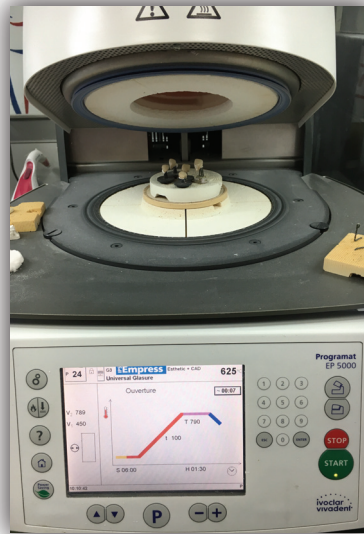


Figure 113 : Cuisson des facettes

Après vérification de la teinte (**Figure 114**), les facettes sont polies (**Figure 115**), pour un résultat final optimal (**Figure 116**) (**Figure 117**).

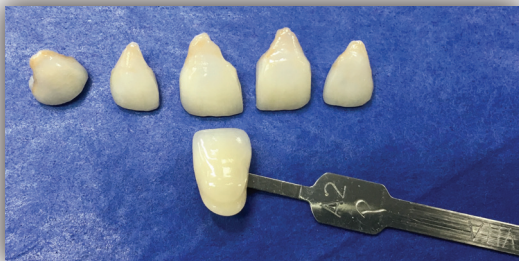

Figure 114 : Vérification de la teinte



Figure 115 : Polissage des facettes

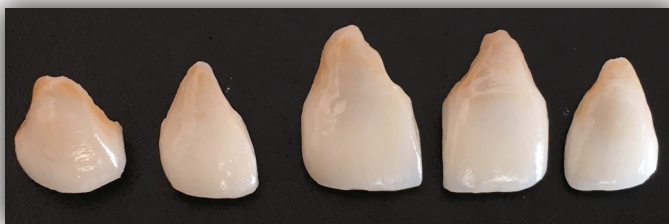

Figure 116 : Résultat final



Figure 117 : Facette usinée brute / facette maquillée

3.8. Assemblage

Après retrait des provisoires et anesthésie locale, les facettes sont essayées en bouche (**Figure 118**). Les points de contact sont vérifiés et l'esthétique final est validé avec la patiente.

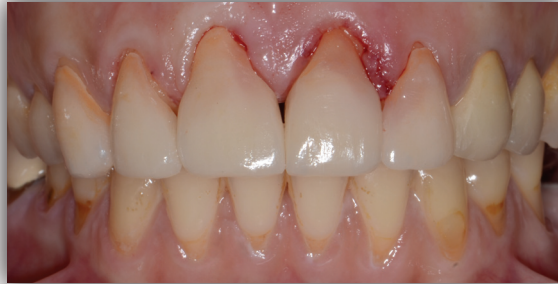

Figure 118 : Essayage final des facettes

① Difficultés rencontrées :

- × Parodonte fin
- × Provisoires de longue durée : parodonte inflammatoire et saignement au niveau de la 21

À cause de ces paramètres, la gencive est très fragilisée, et la mise en place de la digue avec des crampons sur les dents concernées est périlleuse. Ainsi, il a été nécessaire d'effectuer certains compromis : la digue a été découpée et maintenue par des crampons au niveau de 14 et 23 (**Figure 119**). Même si cette isolation n'est pas la plus optimale, elle joue en outre le rôle de « barrière » contre l'humidité provoquée par la respiration, les inhalations des produits utilisés, les mouvements de langue... et permet un collage dans de bonnes conditions.

Le parodonte sanguinolent au niveau de la 21 a nécessité une hémostase par laser.

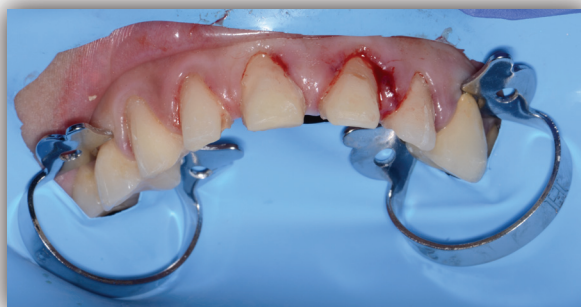

Figure 119 : Mise en place de la digue

Le système adhésif utilisé est de type M&R2, compatible avec le composite de collage Variolink® Esthetic DC d'Ivoclar Vivadent choisi.

1. Mise en condition de la céramique

Les facettes sont disposées dans l'ordre de leur mise en place dans un moule en silicone (**Figure 120**).

- Mordançage de l'intrados à l'acide fluorhydrique pendant 90sec (**Figure 121**).
- Rinçage et nettoyage des facettes.
- Application d'acide orthophosphorique afin de dépolluer l'intrados et de neutraliser les « spots blancs » induits par un traitement trop important à l'acide fluorhydrique (**Figure 122**).
- Application de silane dans l'intrados séché (**Figure 123**) pendant 1min, puis séchage.
- Application de l'adhésif sans photopolymérisation (**Figure 124**).
- Application du composite de collage (**Figure 125**).
- Protection de la facette de la lumière.

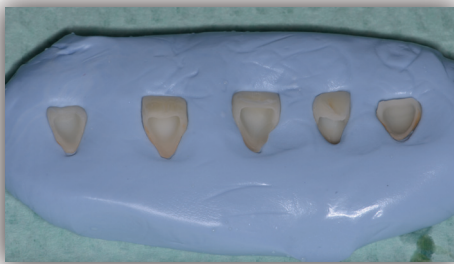

Figure 120 : Moule en silicone

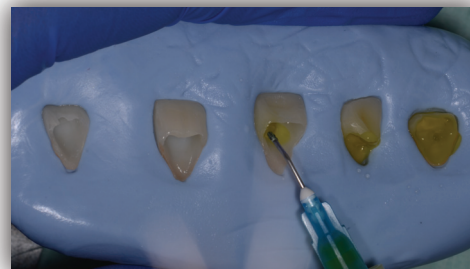

Figure 121 : Mordançage à l'acide fluorhydrique

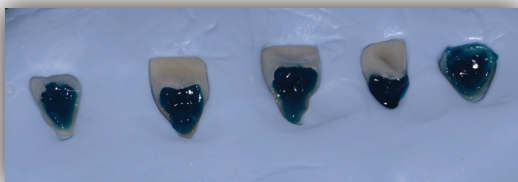

Figure 122 : Mordançage à l'acide orthophosphorique

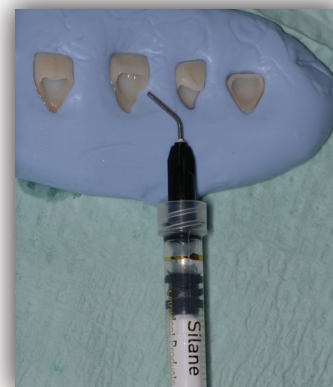

Figure 123 : Application du silane

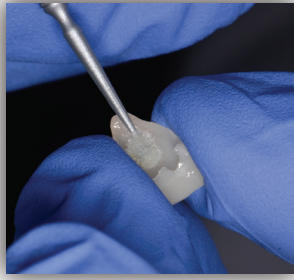

Figure 124 : Application de l'adhésif

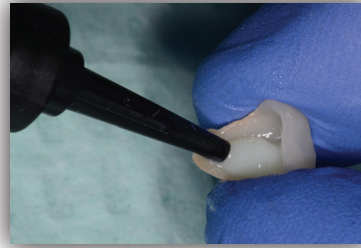


Figure 125 : Application du composite de collage

2. Mise en condition tissulaire

Les préparations dentaires sont nettoyées à l'aide d'une pâte abrasive douce sur une cupule en silicone.

- Mordançage à l'acide orthophosphorique, 30sec sur l'émail et 15sec sur les plages dentinaires exposées (**Figure 126**) (**Figure 127**).
- Rinçage (**Figure 128**).
- Séchage (**Figure 129**).
- Application de l'adhésif (**Figure 130**) : bien frotter les surfaces afin de faire pénétrer l'adhésif (15sec).
- Photopolymérisation (**Figure 131**).

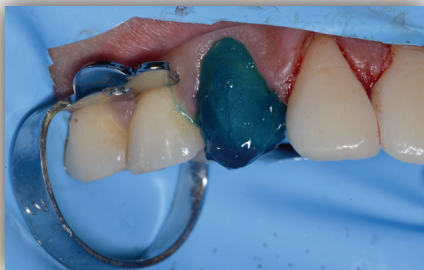

Figure 126 : Mordançage à l'acide orthophosphorique, vue vestibulaire

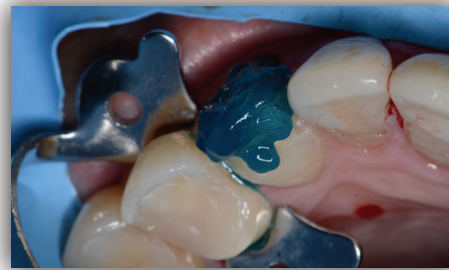


Figure 127: Mordançage à l'acide orthophosphorique, vue palatine

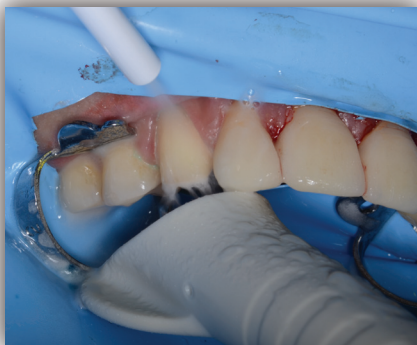

Figure 128 : Rinçage

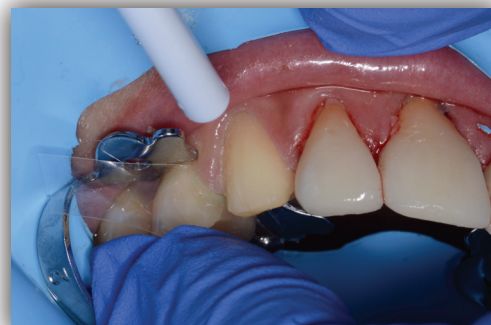

Figure 129 : Séchage

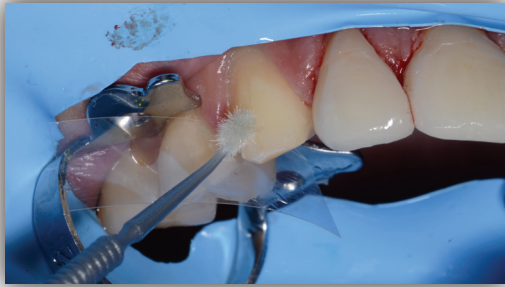

Figure 130 : Application de l'adhésif

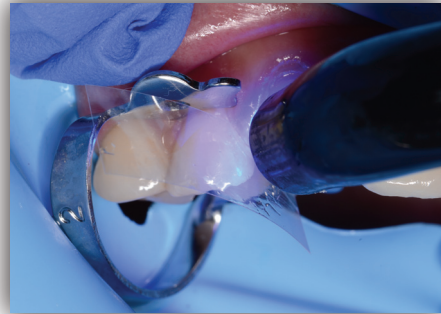


Figure 131 : Photopolymérisation

3. Collage

Une fois le conditionnement de la céramique et des surfaces dentaires effectué, chaque facette est successivement positionnée délicatement sur la dent correspondante, selon son axe d'insertion (**Figure 132**).

Une photopolymérisation brève de 3sec permet de fixer les excès qui ont fusé afin de les éliminer plus facilement (**Figure 133**).

Puis, chaque face de la facette est photopolymérisée pendant 90sec (**Figure 134**). Le reste des excès est retiré grâce au fil dentaire dans les espaces interproximaux (**Figure 135**).

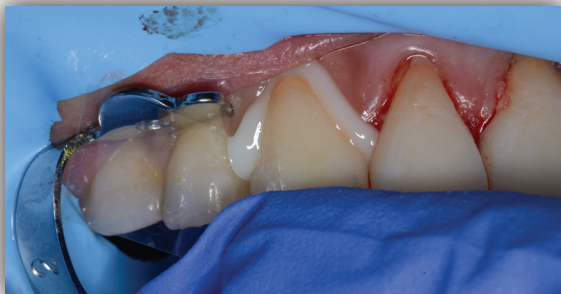

Figure 132 : Positionnement de la facette sur la dent

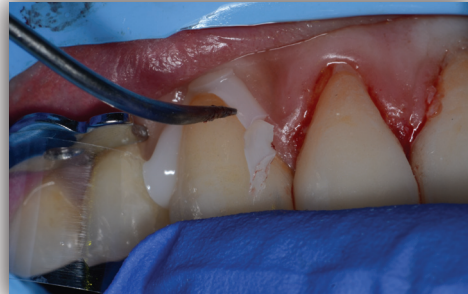

Figure 133 : Retrait des excès

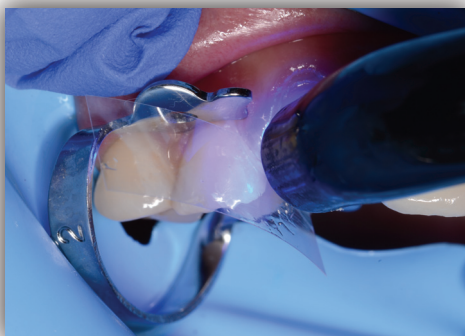


Figure 134 : Photopolymérisation

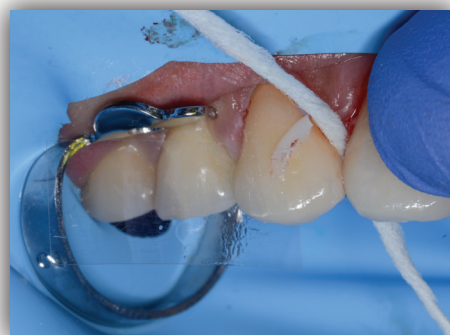

Figure 135 : Retrait des excès à l'aide de fil dentaire

Une fois la séquence de collage de chaque facette effectuée (**Figure 136**), l'occlusion est contrôlée en statique et en dynamique (**Figure 137**). Quelques retouches occlusales sont effectuées, puis polies.

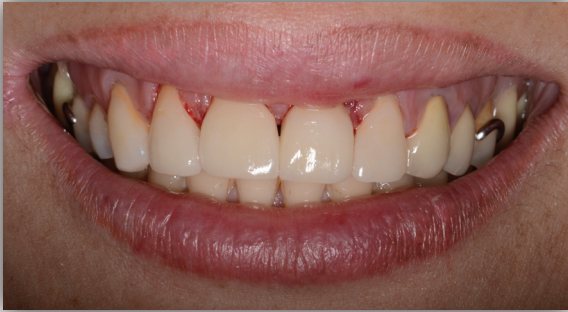

Figure 136 : Assemblage terminé

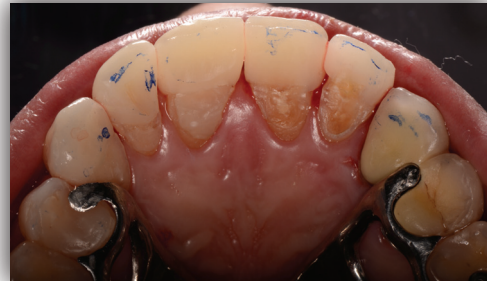

Figure 137 : Contrôle de l'occlusion

3.9. Résultats à deux semaines

Lors du contrôle à deux semaines, la gencive a repris sa place (**Figure 138**) (**Figure 139**), et la teinte définitive est visible (**Figure 140**).

Le décalage des milieux a été rectifié (**Figure 141**).

La patiente est très satisfaite du résultat, tant au niveau esthétique que fonctionnel (**Figure 142**) (**Figure 143**) (**Figure 144**) (**Figure 145**) (**Figure 146**) (**Figure 147**) (**Figure 148**).

Des retouches occlusales sont effectuées, puis polies (**Figure 149**).

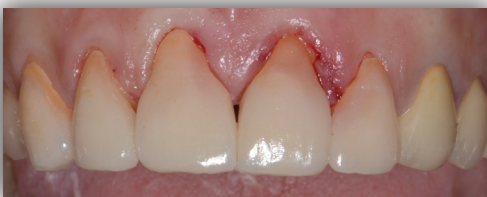

Figure 138 : Résultats esthétiques lors de la pose

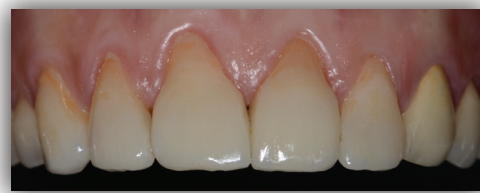

Figure 139 : Résultats esthétiques à deux semaines

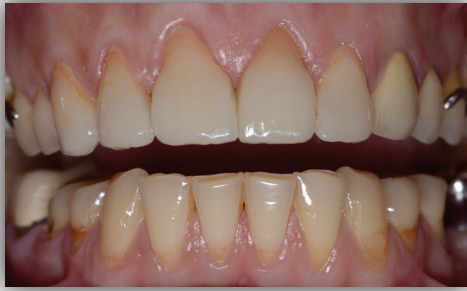

Figure 140 : Résultats à deux semaines, teinte uniforme entre le haut et le bas

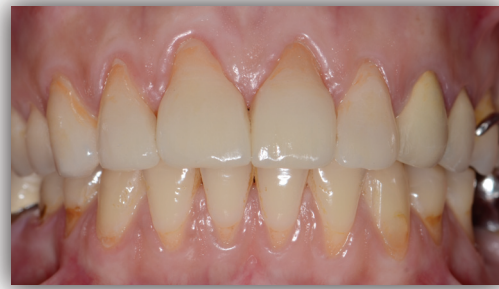

Figure 141 : Résultats à deux semaines, milieu inter-incisif centré et vertical

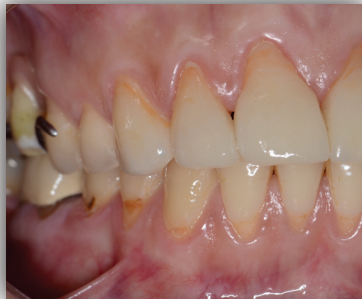

Figure 142 : Résultats à deux semaines, occlusion droite

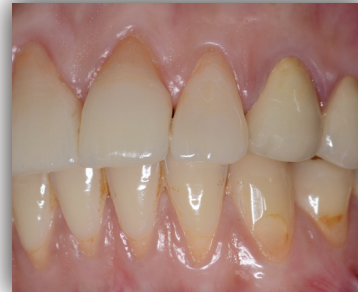

Figure 143 : Résultats à deux semaines, occlusion gauche

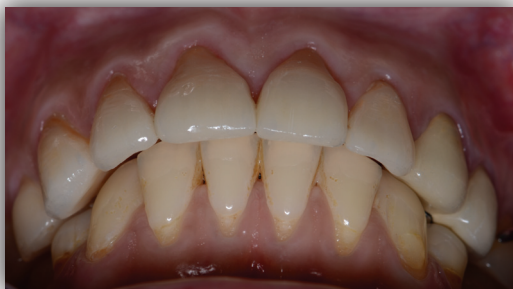

Figure 144 : Résultats à deux semaines, vue incisale

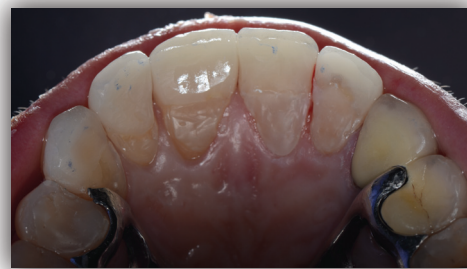

Figure 145 : Résultats à deux semaines, vue palatine

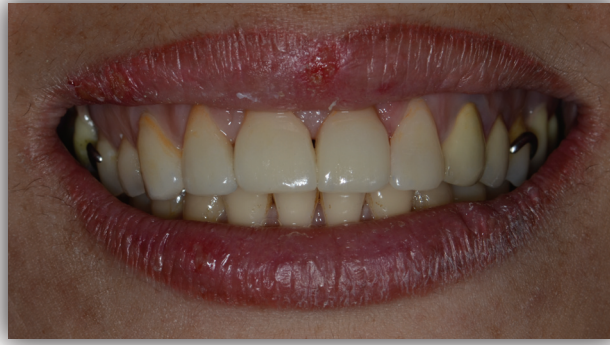
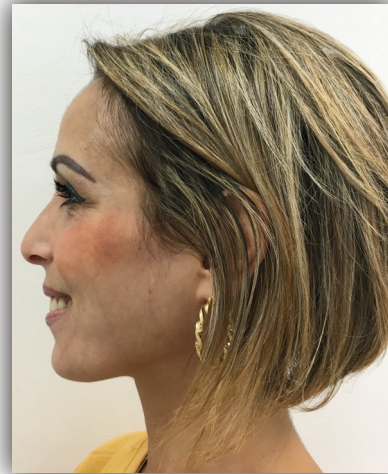
Figure 146 : Résultats à deux semaines, vue exo-buccale



**Figure 147 : Résultats à deux semaines
vue exo-buccale**



**Figure 148 : Résultats à deux semaines,
profil gauche**

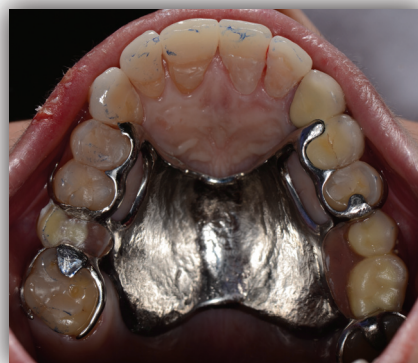

Figure 149 : Équilibration occlusale à deux semaines

3.10. Contrôle à quatre mois

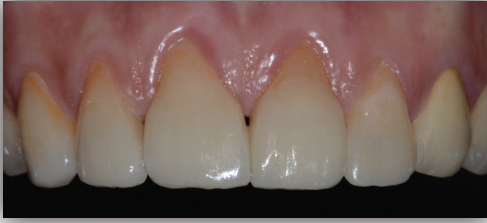

Figure 150 : Résultats à quatre mois

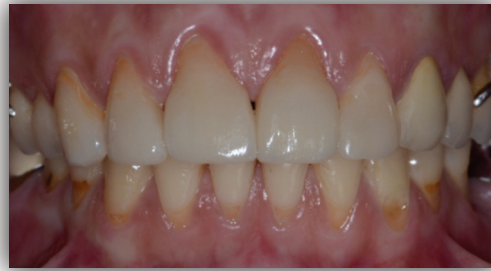

Figure 151 : Résultats à quatre mois

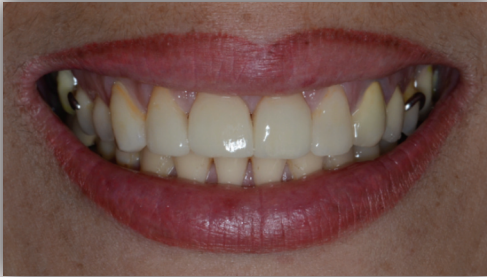

Figure 152 : Résultats à quatre mois, vue exo-buccale

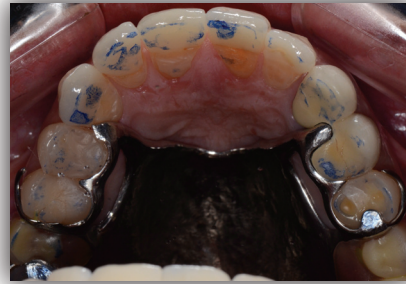

Figure 153 : Résultats à quatre mois, vue occlusale



Figure 154 : Résultats à quatre mois, vue exo-buccale



Figure 155 : Résultats à quatre mois, profil droit

IV. DISCUSSION : AVANTAGES ET INCONVÉNIENTS DES FACETTES EN CEREC ET TRADITIONNELLES

4.1. Facettes CEREC

L'usinage des facettes par CFAO possède de nombreux intérêts : (2)(12)(15)(20)(33)

- **Gain de temps** (surtout en semi-direct) :
 - Le modèle virtuel est disponible immédiatement, et permet de vérifier la qualité de l'empreinte instantanément. En cas d'échec, il n'y a pas besoin de rendez-vous supplémentaire pour la reprise d'empreinte et la dépose des provisoires (contraintes, risque de saignement...), puisque celle-ci peut être reprise immédiatement.
 - Séance unique dans le cas de la CFAO directe, et envoi rapide des données dans le cas de la CFAO semi-directe.
 - Augmentation de la production.
- **Facilité de manipulation** :
 - Grossissement jusqu'à X20 possible : visualisation des détails de la préparation.
 - Possibilité d'angler la mise en die numérique.
- **Réduction du nombre d'étapes de production** :
 - En diminuant les interventions humaines (personne-dépendante), le nombre de matériaux utilisés, et en automatisant chaque étape, la production par CFAO permet de diminuer les sources d'erreurs et donc d'avoir un résultat plus fiable.
 - Temporisation non nécessaire : intérêts économiques, ergonomiques et biologiques.
- **Stabilité de l'empreinte numérique** :
 - Évite la déformation, l'expansion, la rétraction ou le tirage des matériaux traditionnels.
 - Les paramètres sont « inaltérables » dans le temps, et les données numériques sont archivées et stockées.
- **Confort pour le patient** :
 - Pas d'encombrement par un matériau d'empreinte.
 - Réflexe nauséux très diminué.
 - Empreinte optique rapide à réaliser...
- **Communication augmentée** :
 - Implication active du patient lors de la simulation et la réalisation du wax-up numérique. Un mock-up peut être usiné pour contrôler et valider le projet, comme avec un wax-up plus traditionnel.
 - Facilité d'échange avec le prothésiste.
- **Restaurations esthétiques de qualité** :
 - Large gamme de matériaux.
 - Restaurations personnalisées pour chaque patient.
 - Nombreuses indications.
 - Contrôle direct de la préparation à l'écran.
 - Possibilité de finir de régler la forme en bouche.

- **Usinage dans un bloc :**
 - Évite l'inclusion de porosités ou de vides, ce qui augmente les propriétés mécaniques.
 - Possibilité de fraiser jusqu'à 0,5mm (ce qui n'est pas possible en méthode traditionnelle).

Cependant, les facettes usinées par CFAO possèdent certaines contraintes :

- **Coût :** des machines, des caméras, des blocs...
- **Manque d'intérêt des praticiens :** non informés, non formés, préjugés...
- **Principe de triangulation active :** la surface à enregistrer doit être uniforme sinon la lumière est réfléchiée différemment, ce qui induit des erreurs.
- **Empreinte optique :** se réduit à l'enregistrement de ce qui est visible. De plus, il faut que l'ouverture buccale du patient soit compatible avec la manipulation de la caméra 3D, surtout dans les secteurs postérieurs.
- **Esthétique :** l'approche par stratification donne de meilleurs résultats que les surfaces maquillées.

4.2. Facettes traditionnelles

Les facettes traditionnelles possèdent de nombreuses autres particularités :
(23)(33)

- **Séances :** au minimum deux, plus une intervention d'un prothésiste spécialisé.
- **Provisoires :**
 - Permettent un bon aménagement tissulaire.
 - Mais il y a un risque important d'inflammation gingivale avec un saignement lors de la dépose.
- **Empreintes :**
 - Chercher d'éventuels défauts : tirages...
 - Risques d'erreurs lors de la coulée et du transport.
- **Mise en die :**
 - À l'aide d'un disque, selon un axe droit.
 - Mais risque important de dégrader et d'altérer les limites.
- **Ajustement final :** obtenu, non pas par une conservation exacte des données initiales, mais par une série de compensation d'erreurs : matériaux à empreinte, coulée des modèles, technique de la cire perdue...
- **Esthétique :** les nombreux choix de matériaux, les possibilités de stratification ainsi que l'intervention spécialisée d'un prothésiste compétent permettent des résultats prothétiques très esthétiques.
- **Méthode :** bien définie, praticiens formés et compétents.

V. CONCLUSION

L'utilisation des facettes en céramique s'est largement développée avec l'avènement du collage, et grâce à leurs nombreuses singularités : biocompatibilité, respect tissulaire, fiabilité, qualités esthétiques et biomécaniques... Ces caractéristiques leurs ont permis d'être la restauration privilégiée dans le cas de restaurations indirectes en secteur esthétique, tout en respectant le gradient thérapeutique.

L'apport de la CFAO dans cette conception n'est pas négligeable, grâce à la facilité d'utilisation, aux résultats esthétiques avantageux, à la réduction des sources d'erreurs avec la diminution du nombre des étapes cliniques et laboratoire, et surtout grâce à la séance unique. De plus, la CFAO est à la fois un outil de communication efficace et un outil pédagogique performant, surtout auprès des enfants, limitant le nombre de rendez-vous, ce qui permet une réalisation simplifiée et dans la séance d'une restauration durable après une pulpotomie par exemple.

Cependant, l'utilisation de la CFAO en méthode directe nécessite de passer un temps conséquent pour la conception et la caractérisation de la facette.

En effet, contrairement à la conception prothétique traditionnelle, le praticien ne travaille plus en collaboration étroite et active avec le prothésiste et ne compte ainsi plus que sur la machine et ses propres compétences. Pourtant, la caractérisation et le maquillage par le praticien au fauteuil restent limités, surtout pour les dents antérieures, fortement esthétiques. Aussi, la réalisation de restaurations antérieures ne nécessitant que peu de caractérisations, et plus particulièrement les restaurations postérieures, semblent les plus indiquées pour la conception par CFAO en méthode directe pour des raisons de maquillage.

De plus, le traitement esthétique et fonctionnel ne peut se résumer à l'utilisation d'un outil informatique, et seule la réflexion du praticien, à travers une analyse raisonnée, guide le traitement. Ainsi, nous pouvons nous demander si la machine peut entièrement remplacer l'intervention humaine et où est la place de chaque acteur dans la conception. En effet, le temps passé devant l'ordinateur par le praticien ne se fait-il pas au détriment du temps passé au fauteuil ? La caractérisation par le maquillage ne devrait-elle pas être réservée aux prothésistes, dont la formation et les connaissances en matière de conception, de fabrication et de maquillage sont extrêmement élevées ?

VI. BIBLIOGRAPHIE

1. B. TOUATI, P. MIARA, D. NATHANSON. Dentisterie esthétique et restauration en céramique - Éditions Cdp 1999.
2. C. MOUSSALLY, S. CAZIER, J.P. ATTAL. L'empreinte optique - Entretiens d'odontologie stomatologie 2010.
3. E. COULET. Thèse « Application de la CFAO dentaire à la prothèse unitaire sur implant : illustration par un cas clinique » - Faculté dentaire de Nice 2016.
4. Site officiel 3Shape disponible sur : <http://www.3shape.com>.
5. Site officiel 3M ESPE disponible sur : http://solutions.3mfrance.fr/wps/portal/3M/fr_FR/3M_ESPE/Dental-Manufacturers/Products/Dental-Indirect-Restorative/Digital-Impression/True-Definition-Scanner/#tab4.
6. Site officiel Carestream Dental disponible sur : <http://carestreamdental.com/fr/fr-FR>.
7. Site officiel Planmeca disponible sur : <http://www.planmeca.com/fr>.
8. Site officiel Biotech Dental disponible sur : <http://www.biotech-dental.com>.
9. S. PERELMUTER & CO. Les céramo-céramiques - Dossiers ADF 2ème édition 2011.
10. S. CAZIER, C. MOUSALLY. Utilisation de la CFAO directe en secteur esthétique : une facette en une seule séance - Éditions Cdp n°350 Clinic octobre 2016.
11. F. DURET, B. PELISSIER. Les différentes méthodes d'empreinte en CFAO dentaire - 2010 Elsevier Masson SAS.
12. A. ENDER. Découvrir CEREC 4.0 disponible sur : http://webcache.googleusercontent.com/search?q=cache:RsqwXfaCioAJ:www.sirona.fr/fr/ecomaXL/files/12099_SIR_CerecBasisW_frz_RZ_INDEX.pdf%26download%3D1+%&d=1&hl=fr&ct=clnk&gl=fr&client=safari.
13. B. PELISSIER. Matériaux et CFAO dentaire - Clinic Pratic Le Fil Dentaire n°51 2010.
14. Le guide de la CFAO dentaire - CNIF.
15. JF. LASSERRE, A. SOENEN. Esthétique et CFAO - Le Fil Dentaire n°103 2015.
16. K. NASR, O.CHABRERON. Choix des blocs en CFAO directe en fonction de la situation esthétique dans le secteur antérieur - Clinic Focus Le fil dentaire n°103 2015.

17. S. MARNIQUET, JP. ATTAL, L. TAPIE, H. FRON CHABOUIIS. Les matériaux usinables en dentisterie restauratrice et en prothèse fixée - L'information Dentaire n°20 2014.
18. P. MAGNE, U. BELSER. Restaurations adhésives en céramique sur dents antérieures : approche biomimétique - Paris : Quintessence International, 2003.
19. JP. ATTAL, R. CHERON, C. MOUSSALLY. Les restaurations partielles - Information dentaire : Restaurer la dent dépulpée M. BOLLA 2014.
20. G. TIRLET, JP ATTAL. Le gradient thérapeutique des traitements esthétiques - L'information dentaire n°41/42 25 novembre 2009.
21. JF LASSERRE. Le « No Prep » en céramique pour quelles indications ? - L'Information Dentaire n°27-28 2015.
22. O. ETIENNE. Les facettes en céramique - Editions CdP 2013.
23. DA. GARBER, RE. GOLDSTEIN, RA. FEINMAN. Les facettes de porcelaine - Éditions CdP 1989.
24. O. ETIENNE, C. TOLEDANO, F. PALADINO, R. SERFATY. Restaurations tout-céramique sur dents vitales : prévenir et traiter les sensibilités postopératoires - Guide clinique édition CdP 2011.
25. J. CASTELNUOVO. Les facettes céramiques : critères de fiabilité - Revue d'Odonto-Stomatologie 2008; 37:287-315.
26. JC. PARIS, AJ. FAUCHER. Le guide esthétique, comment réussir le sourire de vos patients - Quintessence International 2003.
27. M. FRADEANI. Analyse esthétique, une approche systématique du traitement prothétique volume 1 - Quintessence International 2006.
28. S.KOUBI, G.GÜREL, R. MASSIHI, H.TASSERY. Le projet esthétique et fonctionnel : « GPS » de la dentisterie contemporaine - Quintessence Revue Internationale de Prothèse Dentaire 4/2014.
29. G. GÜREL. The Science And Art of Procelain Laminate Veneers - Quintessence Publishing Co. Ltd. 2003.
30. I. GHANDOUR. Le Digital Smile Design - L'Information Dentaire n°27-28 2015.
31. C. LALLAM, C. BARBANT. Le parodonte : écrin de votre sourire - L'Information Dentaire n°27-28 2015.
32. JC PARIS, S. ORTET. Plan esthétique frontal : la ligne blanche sous les lèvres - L'Information Dentaire n°27-28 2015.

33. S. CAZIER, C. MOUSSALLY. J'utilise la CFAO en zone esthétique « Docteur, ma facette aujourd'hui » - Conférence ADF 2016.
34. A. SALEHI. Les facettes en céramique : une question de protocole - Dentoscope n°162.
35. O. ETIENNE, C. TOLEDANO, R. SERFATY. Facettes en céramique collée : préparations pragmatiques mais toujours a minima - Le fil dentaire n°81 2013.
36. O. ÉTIENNE. Le sourire en prothèse fixée - L'Information Dentaire n°27-28 2015.
37. R. CEINOS, I. GHANDOUR, E. LEFORESTIER. Le maquillage des restaurations indirectes - Editions CdP Clinic 2016 n°349.
38. J. DEJOU. Les céramiques - Société Francophone de Biomateriaux Dentaires 2011.
39. G. GARDON-MOLLARD. La révolution céramique - The Dentalist 2013.
40. Y. SAMAMA, J. DEJOU, L. COUDRAY. Les matériaux - Dossier céramique L'information Dentaire n°41-42 24 novembre 2010.
41. JF. LASSERRE & CO. Restaurations céramiques antérieures : les préparations partielles et adhésion - Réalités cliniques 2010; 21:183-195.
42. Catalogue IPS Empress CAD Ivoclar Vivadent disponible sur : http://www.ivoclarvivadent.us/powerofone/media/files/empress_brochure.pdf.
43. A. SOENEN, C. SIREIX, O. LE GAC. L'empreinte optique intra-buccale au service de la CFAO semi-directe en clinique - Le Fil Dentaire n°97 2014.
44. Notice Optiglaze Color de chez GC.
45. R. CHERON, A. ATLAN. Assemblage des restaurations indirectes - Inlay Onlay Overlay - Éditions RC n°4 2014. Dans.
46. E. LEFORESTIER, Y. ALLARD. Les endocouronnes - Information dentaire : Restaurer la dent dépulpée M. BOLLA 2013.
47. N. KRÄMER, R. FRANKENBERGER. Clinical performance of bonded leucite-reinforced glass ceramic inlays and onlays after eight years - Dental Materials 2005.
48. C.H. WILDER-SMITH, A. MATERNA, L. MARTIG, A. LUSSI. Gastro-oesophageal reflux is common in oligosymptomatic patients with dental erosion : A pH-impedance and endoscopic study - United European Gastroenterol 2015.
49. J. MANAUTA, A. SALAT Layers. An Atlas of Composite Resin Stratification - Quintessenza Edizioni R.r.l 2012.

VII. TABLE DES FIGURES

<i>Figure 1</i> - Caméra intra-orale CEREC BlueCam de chez Sirona	10
http://images.google.fr/imgres?imgurl=http%3A%2F%2Fwww.dentalstl.net/preview.prosites.com%2F216993%2Fwy%2Fimages%2FCerec4.jpg&imgrefurl=http%3A%2F%2Fwww.dentalstl.net%2Fcerec%2F&h=245&w=456&tbid=glvVFHm8Y9NMIM%3A&vet=1&docid=Knmuov55SRjHM&ei=g-5KWNOWDIKma6bKtcgN&tbm=isch&client=safari&iact=rc&uact=3&dur=384&page=0&start=0&ndsp=18&ved=0ahUKEwiT5KXv1efQAhUC0xoKHSZIDdkQMwgpKA8wDw&bih=655&biw=1260	
<i>Figure 2</i> - Lumière projetée sur la dent qui se déforme selon le relief	10
http://webcache.googleusercontent.com/search?q=cache:RsqwXfaCioAJ:www.sirona.fr/fr/ecomaxL/files/12099_SIR_CerecBasisW_frz_RZ_INDEX.pdf%26download%3D1+&cd=1&hl=fr&ct=clnk&gl=fr&client=safari	
<i>Figure 3</i> - Principe de triangulation	10
https://www.researchgate.net/figure/230769761_fig1_The-Cerec-projects-a-light-stripe-pattern-on-the-object-As-each-light-ray-is-reflected	
<i>Figure 4</i> - Flexibilité relative de la couronne d'une incisive selon sa perte de substance et une incisive saine (Magne et Usler 2003)	12
<i>Figure 5</i> - Contrainte tangentielle à la surface palatine (MPa) selon l'épaisseur d'émail vestibulaire (Magne et Usler 2003)	12
<i>Figure 6</i> - Contrainte tangentielle à la surface palatine (MPa) selon la restauration choisie (Magne et Usler 2003)	12
<i>Figure 7</i> - Le gradient thérapeutique (Tirlet et Attal 2009)	13
<i>Figure 8</i> - Préparations et conservation tissulaire (Tirlet et Attal 2009)	13
<i>Figure 9</i> - Charge à la rupture d'une incisive intacte, fracturée et restaurée par facette en céramique (Magne et Usler 2003)	17
<i>Figure 10</i> - Lignes horizontales du visage (Paris et Faucher 2003)	19
<i>Figure 11</i> - Les trois étages de la face (Paris et Faucher 2003)	19
<i>Figure 12</i> - Angle naso-labial et plan esthétique de Ricketts (Paris et Faucher 2003)	19
<i>Figure 13</i> - Ligne du sourire, plan frontal esthétique et milieu inter-incisif (Paris et Faucher 2003)	20
<i>Figure 14</i> - Grille de Levin (Paris et Faucher 2003)	21
<i>Figure 15</i> - Alignement axial (Paris et Faucher 2003)	21
<i>Figure 16</i> - Morphologie des dents (Paris et Faucher 2003)	22
<i>Figure 17</i> - Silhouette des bords libres marqués par les « V » inversés des angles inter-incisifs (Paris et Faucher 2003)	21
<i>Figure 18</i> - Embrasures, zénith et équilibre des festons gingivaux (Paris et Faucher 2003)	22
<i>Figure 19</i> - Clé de réduction horizontale (Étienne 2013)	27
<i>Figure 20</i> - Clé de réduction verticale (Cazier et Moussally 2016)	27
<i>Figure 21</i> - Rainures horizontales avec une fraise à butée (préparation vestibulaire) (Étienne 2013)	28
<i>Figure 22</i> - Axes naturels des incisives (2 axes) et des canines (3 axes) (Magne et Usler 2003)	28
<i>Figure 23</i> - Rainure cervicale à l'aide d'une fraise boule (Étienne 2013)	28
<i>Figure 24</i> - Réduction occlusale (Étienne 2013)	29
<i>Figure 25</i> - Marquage des rainures au crayon (Étienne 2013)	29
<i>Figure 26</i> - Zones à préparer (Garber et co 1989)	29
<i>Figure 27</i> - Réunion des rainures (Garber et co 1989)	29
<i>Figure 28</i> - Préparation proximale (Touati, Miara et Nathanson 1999)	29
<i>Figure 29</i> - Préparation des faces palatines (Touati, Miara et Nathanson 1999)	29
<i>Figure 30</i> - Frittage des particules de céramique grâce à une élévation importante de température (Dejou 2011)	31
<i>Figure 31</i> - Propriétés des différentes phases de la céramique (Gardon-Mollard 2013)	31
<i>Figure 32</i> - Renforcement de la céramique par incorporation de particules cristallines (Dejou 2011)	32

<i>Figure 33</i> – Classification des céramiques en fonction de leur microstructure (Perelmuter et co 2011)	33
<i>Figure 34</i> – Classification des céramiques dentaires (Lasserre et co 2010)	34
<i>Figure 35</i> – Les différentes céramiques usinables en CFAO en secteur esthétique (Nasr et Chabreron 2015)	35
<i>Figure 36</i> – Système CEREC	36
http://webcache.googleusercontent.com/search?q=cache:RsqwXfaCioAJ:www.sirona.fr/fr/ecomaXL/files/12099_SIR_CerecBasisW_frz_RZ_INDEX.pdf%26download%3D1+%&cd=1&hl=fr&ct=clnk&gl=fr&client=safari	
<i>Figure 37</i> – Poudrage des surfaces à enregistrer	36
http://www.sirona.com/en/products/digital-dentistry/cad-cam-materials/?tab=257	
<i>Figure 38</i> – Acquisition des images	36
http://www.sirona.com/en/products/digital-dentistry/cad-cam-materials/?tab=257	
<i>Figure 39</i> – Empreinte optique et numérisation des images	37
http://webcache.googleusercontent.com/search?q=cache:RsqwXfaCioAJ:www.sirona.fr/fr/ecomaXL/files/12099_SIR_CerecBasisW_frz_RZ_INDEX.pdf%26download%3D1+%&cd=1&hl=fr&ct=clnk&gl=fr&client=safari	
<i>Figure 40</i> – Mise en occlusion des modèles	37
http://webcache.googleusercontent.com/search?q=cache:RsqwXfaCioAJ:www.sirona.fr/fr/ecomaXL/files/12099_SIR_CerecBasisW_frz_RZ_INDEX.pdf%26download%3D1+%&cd=1&hl=fr&ct=clnk&gl=fr&client=safari	
<i>Figure 41</i> – Tracé des limites de la préparation et mise en die virtuelle	37
http://webcache.googleusercontent.com/search?q=cache:RsqwXfaCioAJ:www.sirona.fr/fr/ecomaXL/files/12099_SIR_CerecBasisW_frz_RZ_INDEX.pdf%26download%3D1+%&cd=1&hl=fr&ct=clnk&gl=fr&client=safari	
<i>Figure 42</i> – Logiciel CEREC	37
http://webcache.googleusercontent.com/search?q=cache:RsqwXfaCioAJ:www.sirona.fr/fr/ecomaXL/files/12099_SIR_CerecBasisW_frz_RZ_INDEX.pdf%26download%3D1+%&cd=1&hl=fr&ct=clnk&gl=fr&client=safari	
<i>Figure 43</i> – Facettes brutes d'usinage (Cazier et Moussally 2016)	38
<i>Figure 44</i> – Préparation de surface (Ceinos, Ghandour et Leforestier 2016)	39
<i>Figure 45</i> – Zones de transition (Cazier et Moussally 2016)	39
<i>Figure 46</i> – Caractérisations (Ceinos, Ghandour et Leforestier 2016)	39
<i>Figure 47</i> – Fixation de la facette sur un socle avant passage au four (Cazier et Moussally 2016)	40
<i>Figure 48</i> - Caractérisations de la facette selon les colorants	40
http://www.gceurope.com/pid/173/ifu/GC_OPTIGLAZE_color_-_Technique_Card.pdf	
<i>Figure 49</i> – Intrados nettoyé	43
<i>Figure 50</i> – Mordançage à l'acide fluorhydrique	43
<i>Figure 51</i> – Intrados après application d'acide fluorhydrique	43
<i>Figure 52</i> – Application de silane	44
<i>Figure 53</i> – Mordançage à l'acide orthophosphorique	44
<i>Figure 54</i> – Application du système adhésif	44
<i>Figure 55</i> - Photopolymérisation	45
<i>Figure 56</i> - Instrument permettant la manipulation aisée de la facette (Magne et Usler 2003)	46
<i>Figure 57</i> - Situation initiale, arcades en OIM	47
<i>Figure 58</i> - Situation initiale, vue latérale droite	47
<i>Figure 59</i> - Situation initiale, arcade maxillaire	47
<i>Figure 60</i> - Situation initiale, arcade mandibulaire	47
<i>Figure 61</i> - Stratifications antérieures, vue endo-buccale	48
<i>Figure 62</i> - Stratifications antérieures, vue exo-buccale	48
<i>Figure 63</i> - Stratifications, vue latérale droite	48
<i>Figure 64</i> - Stratifications, vue latérale gauche	48
<i>Figure 65</i> - Arcade maxillaire après restaurations plurales	48
<i>Figure 66</i> - Arcade mandibulaire après restaurations en composite	48
<i>Figure 67</i> - Fractures de petites étendues des composites	49
<i>Figure 68</i> - Lignes horizontales du visage	49
<i>Figure 69</i> - Étages de la face	49
<i>Figure 70</i> - Angle naso-labial et ligne « E »	50
<i>Figure 71</i> - Milieu inter-incisif et plan frontal esthétique	50

Figure 72 - Composition dento-gingivale	51
Figure 73 - Positionnement des collets et forme des dents antérieures	52
Figure 74 - Ligne du sourire	52
Figure 75 - Wax-up	52
Figure 76 - Clé en silicone chargée en composite	52
Figure 77 - Masque esthétique	53
Figure 78 - Rainures vestibulaires	53
Figure 79 - Rainures occlusales	53
Figure 80 - Préparations vestibulaires et proximales	54
Figure 81 - Préparation palatine	54
Figure 82 - Clé de réduction verticale	54
Figure 83 - Clé en silicone avec événements	55
Figure 84 - Mordançage en « spot-etch »	55
Figure 85 - Provisoires	55
Figure 86 - Poudrage préalable	56
Figure 87 - Poudrage préalable	56
Figure 88 - Sélection de la dent et de la restauration	57
Figure 89 - Empreinte	57
Figure 90 - Design de la facette, vue vestibulaire	58
Figure 91 - Design de la facette, vue palatine	58
Figure 92 - Design de la facette, vue incisale	58
Figure 93 - Positionnement de la restauration dans le bloc	58
Figure 94 - Unité de fraisage	59
Figure 95 - Bloc de céramique choisi	59
Figure 96 - Pièce prothétique usinée	59
Figure 97 - Pièce prothétique usinée	59
Figure 98 - Manque de céramique	60
Figure 99 - Décalage des milieux	60
Figure 100 - Défaut gingival	60
Figure 101 - Correction du décalage des milieux (ligne orange), augmentation de la largeur coronaire de 11 (lignes vertes), et accentuation de l'épaisseur de la céramique en mésial (ligne bleue)	60
Figure 102 - Retouches occlusales et polissage	61
Figure 103 - Essayage, vue palatine	61
Figure 104 - Essayage, vue vestibulaire	61
Figure 105 - Essayage, vue exo-buccale	61
Figure 106 - Essayage, vue exo-buccale	61
Figure 107 - Préparation de surface	62
Figure 108 - Préparation de surface	62
Figure 109 - Application de la glaçure	62
Figure 110 - Application des produits de maquillage	62
Figure 111 - Palette de maquillage	62
Figure 112 - Dents maquillées et caractérisées	62
Figure 113 - Cuisson des facettes	63
Figure 114 - Vérification de la teinte	63
Figure 115 - Polissage des facettes	63
Figure 116 - Résultat final	63
Figure 117 - Facette usinée brute/facette maquillée	63
Figure 118 - Essayage final des facettes	64
Figure 119 - Mise en place de la digue	64
Figure 120 - Moule en silicone	65
Figure 121 - Mordançage à l'acide fluorhydrique	65
Figure 122 - Mordançage à l'acide orthophosphorique	65
Figure 123 - Application du silane	65

<i>Figure 124 - Application de l'adhésif</i>	66
<i>Figure 125 - Application du composite de collage</i>	66
<i>Figure 126 - Mordançage à l'acide orthophosphorique, vue vestibulaire</i>	66
<i>Figure 127 - Mordançage à l'acide orthophosphorique, vue palatine</i>	66
<i>Figure 128 - Rinçage</i>	66
<i>Figure 129 - Séchage</i>	66
<i>Figure 130 - Application de l'adhésif</i>	67
<i>Figure 131 - Photopolymérisation</i>	67
<i>Figure 132 - Positionnement de la facette sur la dent</i>	67
<i>Figure 133 - Retrait des excès</i>	67
<i>Figure 134 - Photopolymérisation</i>	67
<i>Figure 135 - Retrait des excès à l'aide de fil dentaire</i>	67
<i>Figure 136 - Assemblage terminé</i>	68
<i>Figure 137 - Contrôle de l'occlusion</i>	68
<i>Figure 138 - Résultats esthétiques lors de la pose</i>	68
<i>Figure 139 - Résultats esthétiques à deux semaines</i>	68
<i>Figure 140 - Résultats à deux semaines, teinte uniforme entre le haut et le bas</i>	69
<i>Figure 141 - Résultats à deux semaines, milieu inter-incisif centré et vertical</i>	69
<i>Figure 142 - Résultats à deux semaines, occlusion droite</i>	69
<i>Figure 143 - Résultats à deux semaines, occlusion gauche</i>	69
<i>Figure 144 - Résultats à deux semaines, vue incisale</i>	69
<i>Figure 145 - Résultats à deux semaines, vue palatine</i>	69
<i>Figure 146 - Résultats à deux semaines, vue exo-buccale</i>	70
<i>Figure 147 - Résultats à deux semaines, vue exo-buccale</i>	70
<i>Figure 148 - Résultats à deux semaines, profil gauche</i>	70
<i>Figure 149 - Équilibration occlusale à deux semaines</i>	70
<i>Figure 150 - Résultats à quatre mois</i>	71
<i>Figure 151 - Résultats à quatre mois</i>	71
<i>Figure 152 - Résultats à quatre mois, vue exo-buccale</i>	71
<i>Figure 153 - Résultats à quatre mois, vue incisale</i>	71
<i>Figure 154 - Résultats à quatre mois, vue exo-buccale</i>	71
<i>Figure 155 - Résultats à quatre mois, profil droit</i>	71

VIII. TABLE DES TABLEAUX

<i>Tableau 1</i> – Caractéristiques cliniques des résines composites et des céramiques (Magne et Usler 2003) _____	14
<i>Tableau 2</i> - Classification des indications des facettes en céramique (Magne et Usler 2003) _____	15
<i>Tableau 3</i> – Moyennes en mm des dimensions des dents antérieures maxillaires _____	21
<i>Tableau 4</i> – Module d'élasticité en fonction du substrat (Castelnuovo 2008) _____	24
<i>Tableau 5</i> – Variation des couleurs selon l'épaisseur de céramique (Castelnuovo 2008) _____	25
<i>Tableau 6</i> – Épaisseurs moyennes d'émail d'une dent jeune (Étienne 2013) _____	26

Serment d'Hippocrate

En présence des Maîtres de cette Faculté, de mes chers condisciples, devant l'effigie d'Hippocrate,

Je promets et je jure, au nom de l'Être Suprême, d'être fidèle aux lois de l'Honneur et de la probité dans l'exercice de La Médecine Dentaire.

Je donnerai mes soins gratuits à l'indigent et n'exigerai jamais un salaire au-dessus de mon travail, je ne participerai à aucun partage clandestin d'honoraires.

Admis dans l'intérieur des maisons, mes yeux ne verront pas ce qui se passe, ma langue taira les secrets qui me seront confiés et mon état ne servira pas à corrompre les mœurs ni à favoriser le crime.

Je ne permettrai pas que des considérations de religion, de nation, de race, de parti ou de classe sociale viennent s'interposer entre mon Devoir et mon patient.

Je garderai le respect absolu de la vie humaine dès sa conception.

Même sous la menace, je n'admettrai pas de faire usage de mes connaissances médicales contre les lois de l'Humanité.

Respectueux et reconnaissant envers les Maîtres, je rendrai à leurs enfants l'instruction que j'ai reçue de leurs pères.

Que les hommes m'accordent leur estime si je suis fidèle à mes promesses,

Que je sois couvert d'opprobre et méprisé de mes confrères si j'y manque.

Approbation – Improbation

Les opinions émises par les dissertations présentées, doivent être considérées comme propres à leurs auteurs, sans aucune approbation ou improbation de la Faculté de Chirurgie dentaire (1).

Lu et approuvé,

Vu,
Nice, le

Le Président du jury,

Le Doyen de la Faculté de
Chirurgie Dentaire de l'UNS

Professeur Marie-France BERTRAND

Professeur Armelle MANIERE

(1) Les exemplaires destinés à la bibliothèque doivent être obligatoirement signés par le Doyen et par le Président du Jury.

Jennifer CINESI

ANALYSE ESTHÉTIQUE AUTOUR DE LA RÉALISATION D'UN CAS DE CINQ FACETTES MAXILLAIRES AU CHU DE NICE PAR LA TECHNIQUE CEREC : THÉORIE ET RÉALITÉS CLINIQUES

Thèse : Chirurgie Dentaire, Nice, 2017, n°42-57-17-14

Directeur de thèse : **Dr Éric LEFORESTIER**

Mots-clés : Facette, analyse esthétique, empreinte optique, CEREC, CFAO

Résumé:

La dentisterie esthétique est aujourd'hui une thérapeutique incontournable, avec une demande de plus en plus forte. En effet, les patients sont sans cesse en quête d'un sourire harmonieux et le plus parfait possible, idéal véhiculé depuis de nombreuses années par les médias.

Un sourire esthétique influe directement sur le bien être et les relations sociales d'une personne, et le chirurgien-dentiste, par son rôle de professionnel de santé, se doit d'améliorer l'estime de soi de ses patients, en exerçant la dentisterie esthétique. Cette dernière s'est largement développée avec l'essor des techniques adhésives, ainsi qu'avec des traitements de plus en plus conservateurs, guidés par le gradient thérapeutique.

Les facettes en céramique collées sont ainsi devenues une thérapeutique incontournable dans la dentisterie moderne, permettant un respect tissulaire remarquable, tout en concédant des qualités esthétiques et biomécaniques incomparables. Cependant, la communication des références esthétiques du patient au prothésiste reste l'élément fondamental qui conditionne la réussite du traitement, et s'articule autour de critères diagnostiques bien définis.

L'avènement de l'empreinte optique, à travers la CFAO, a permis la conception de pièces prothétiques en une seule séance, directement au cabinet dentaire, diminuant ainsi les sources d'erreurs en supprimant les interférences laboratoires.