HAL
open science

Réinterprétation du TNM radiologique des cancers du bas rectum avec marges circonférentielles infra millimétriques selon les résultats oncologiques à long terme

Rémy Chevalier

To cite this version:

Rémy Chevalier. Réinterprétation du TNM radiologique des cancers du bas rectum avec marges circonférentielles infra millimétriques selon les résultats oncologiques à long terme. Médecine humaine et pathologie. 2016. dumas-01584207

HAL Id: dumas-01584207

https://dumas.ccsd.cnrs.fr/dumas-01584207v1

Submitted on 8 Sep 2017

HAL is a multi-disciplinary open access archive for the deposit and dissemination of scientific research documents, whether they are published or not. The documents may come from teaching and research institutions in France or abroad, or from public or private research centers.

L'archive ouverte pluridisciplinaire **HAL**, est destinée au dépôt et à la diffusion de documents scientifiques de niveau recherche, publiés ou non, émanant des établissements d'enseignement et de recherche français ou étrangers, des laboratoires publics ou privés.

université de BORDEAUX

Année 2016 Thèse n° 3174

Thèse pour l'obtention du

DIPLOME D'ETAT de DOCTEUR EN MEDECINE

Présentée et soutenue publiquement

Le 21 Octobre 2016 à Bordeaux

Par **Rémy CHEVALIER**

Né le 06 octobre 1985 à Paris XIIème

Réinterprétation du TNM radiologique des cancers du bas rectum avec marges circonférentielles infra millimétriques selon les résultats oncologiques à long terme

Directeur de Thèse

Monsieur le Docteur Quentin DENOST

Jury

Monsieur le Professeur Philippe ROUANET	**Rapporteur**
Monsieur le Professeur Eric RULLIER	**Président**
Monsieur le Professeur Christophe LAURENT	**Juge**
Madame le Docteur Cécile SALUT	**Juge**
Madame le Docteur Anne RULLIER	**Juge**
Madame le Docteur Véronique VENDRELY	**Juge**
Monsieur le Docteur Quentin DENOST	**Juge**

Remerciements

A mon directeur de thèse,

Monsieur le Docteur Quentin DENOST,

Chirurgien,

Maître de conférence,

Tu m'as fait l'honneur d'initier et de diriger ce travail. Je te remercie pour ton soutien, ton encadrement et ta disponibilité qui m'ont permis de le mener à terme. La rigueur et la force de travail dont tu fais preuve au quotidien sont un exemple. Que ce travail soit le reflet de ma plus sincère reconnaissance.

A notre Maître et Président du Jury,

Monsieur le Professeur Eric RULLIER,

Chirurgien,

Professeur des universités,

Vous me faites l'honneur de présider cette thèse. Votre rigueur et votre engagement professionnel ont mené votre service à l'excellence. Je suis fier d'avoir bénéficié de votre enseignement et de votre expérience clinique et chirurgicale.

Recevez par ce travail l'expression de ma reconnaissance et de mon admiration.

Aux membres du jury,

Monsieur le Professeur Christophe LAURENT,

Chirurgien,

Professeur des universités,

Merci de me faire l'honneur d'accepter de juger cette thèse. Vous nous inculquez vos talents pédagogiques et chirurgicaux avec plaisir et enthousiasme. Votre expérience et vos conseils avisés sont des éléments précieux pour notre formation. Soyez assurés de mon profond respect.

Madame le Docteur Cécile SALUT,

Radiologue,

Praticien hospitalier,

Tu me fais l'honneur d'avoir accepté d'être membre du jury. Je te remercie sincèrement pour ton implication dans ce travail avec tant de disponibilité et d'efficacité. Travailler à tes côtés est un plaisir par les qualités humaines et professionnelles dont tu fais preuve. Sois assurée de toute ma gratitude.

Madame le Docteur Anne RULLIER,

Anatomopathologiste,

Praticien hospitalier,

Vous me faites l'honneur de juger ce travail. Je vous remercie de m'avoir ouvert les portes du laboratoire d'anatomopathologie et de m'avoir éclairé sur son fonctionnement.

Recevez ici l'expression de mon profond respect.

Madame le Docteur Véronique VENDRELY,

Oncologue, radiothérapeute,

Praticien hospitalier,

Merci de me faire l'honneur de juger ce travail. J'ai pu apprécié au cours de mon internat votre expertise en radiothérapie et la justesse de vos décisions en réunion pluridisciplinaire.

Veuillez accepter le témoignage de mon plus profond respect.

A mon rapporteur de thèse,

Monsieur le Professeur Philippe ROUANET,

Chirurgien à l'Institut Régional du Cancer de Montpellier,

Professeur des universités,

Je vous remercie d'avoir accepté de lire et de juger ce travail. Votre expertise en chirurgie oncologique colorectale impose le respect et l'admiration. Soyez assurés de ma profonde reconnaissance.

A l'ensemble des chirurgiens qui m'ont accueilli dans leur service :

- Monsieur le Professeur Jean SARIC,
- Monsieur le Professeur Denis COLLET,
- Monsieur le Professeur Jean-François VELLY,
- Monsieur le Professeur Jean-Jacques JOUGON,
- Monsieur le Professeur Xavier ROQUES et l'ensemble de son équipe chirurgicale,
- Monsieur le Docteur Stéphane LOZE,
- Monsieur le Professeur Jean-Marie FERRIERE,
- Monsieur le Docteur Eric HAMMEL,

A notre Chef de Service, Madame le Professeur Laurence CHICHE,

A l'équipe de chirurgie thoracique : Docteurs Matthieu Thumerel et Frédéric Delcambre, pour leur sympathie,

A Périgueux : au Dr Matthieu Scheffler pour ton humour et ton enseignement et au Dr Daniel Bercovici,

A l'équipe d'urologie : Dr Gilles Pasticier pour son dynamisme, au Dr Jean-Christophe Bernhard pour sa pédagogie,

Au Dr Tristan Wagner, pour son humour et sa bonne humeur,

Aux Docteurs Igor Bénézis, Henri Duraffour et Gilles Mouret pour m'avoir enseigné l'orthopédie,

Au Dr Anselme Billaud pour son entrain et son efficacité, ton retour à Bordeaux annonce de belles soirées,

Au Dr Gineste,

Au Dr Bart Van Geluwe,

A toutes les équipes du bloc et de secteur qui m'ont accueilli,

A Maylis, Hélène et Stéphanie pour leur aide précieuse,

A Linda, Marjorie, Pascale et les secrétaires,

A mes amis,

De toujours : Luis, sans qui on se laverait toujours dans la cuisine, Anaïs, Romain, Alexandra, Yann, Moïse, FJK.

Aux papys parisiens : Aurélien, pour toutes ces heures passées au sous-sol qui nous ont permis de tout réussir, et Brigitte sans qui on aurait dépéri. A Seb, Press, Nabil, Elena, Malik, les Julie.

Aux bordelais : Julie et Nico dont le bonheur sera bientôt aussi solide que les placards, Louis et Lucie, Christophe et Morgane, Jérôme et Jennifer qui vont finir par nous convaincre…

A tous mes co internes de dig, ou pas : Alex Metras, Arnaud Casanova, Jocelyn Bellier, Degrandax, Charlotte Gonthier, Geoff Recanati, Pascaloche, Fallot, Yo Grassano, Jean Rouffilange, Vanessa Queruel, JB Moreau, Marco, Bertrand, Pauline, Agathe, Vincent L, Martelotte, Kraenzy, Paul Max, Romain, Dupit, Camille, Etienne, Mathieu, Hélène, Thomas, Alex Chauvet, Maxime, Pierre, Eva, Damien, Ophélie et Vincent A.

A Vincent, du WEI à aujourd'hui, on aura su éviter les bombes.

A Agathe, Ophélie, JB et Vincent pour m'avoir supporté pendant ce travail.

A mes chefs de clinique : A Rodriguez, P Oses, J Pelletan, S Wrobleski, O Renard, A Forgues, A Douard, L Donon, L Ferretti, JP Adam, V Blondeau, G Baillie, G Luc, H Gersen, A Jacquin, B Célérier, C Bonheme, J Zemour et A David.

A Romain, mon co interne, mon chef, mon co chef, où tu iras j'irai, fidèle comme une ombre…Qu'est ce qu'il dit ? A sa femme Catoch.

A Antoine, prendre le relais après toi ne va pas être chose facile ; j'ai pris note de tes conseils avisés, théoriques et pratiques, j'espère pouvoir encore te solliciter à l'avenir.

A Arnaud, l'empailleur, je te mets 2 ou 3 hérissons de côté.

A Etienne, qui fait tomber toutes les femmes, et leurs vésicules.

A ma famille,

A mes parents, prêts à tout sacrifier pour qu'on réussisse: ma mère, pour son amour et son attention infaillible et mon père, pour son soutien inconditionnel. J'espère que vous serez fiers de moi.

A ma sœur Marion, pour son humour et sa confiance en moi. Sache qu'à mes yeux tu as un beau parcours, autant personnel que professionnel. A Manu qui la rend heureuse, et leur petit Sasha, mon filleul préféré.

A mon frère Nico, petit frère et oncle modèle.

A Sylvie, pour avoir toujours pris soin de nous.

A la mémoire de mes grands-parents, Pépé et Mémé.

A mes grands-parents, Papy et Mamie, pour leur soutien depuis le début, et les valeurs qu'ils nous ont inculqués à tous.

A tous mes oncles et tantes, Pascal et MH, Jo et Mumu, à tous mes cousins et cousines.

A la famille Mirabel pour leur accueil et leur soutien : Carl, Sophie, Jean, Anne et Alex.

A la famille Ballard et la famille Plault,

A la famille Minotte et leur cabane au fond du jardin.

A Margot, qui a largement compliqué ce travail, mais te voir grandir chaque jour est mon plus grand bonheur.

A Marion, pour ta capacité à tout gérer, dont moi. Merci pour ton amour et ton soutien indéfectible jour après jour. J'espère que Margot te ressemblera.

TABLE des MATIERES

I. INTRODUCTION 10
A. Généralités 10
1. Epidémiologie 10
2. Rappels anatomiques 10
a) Le rectum 10
b) Particularités du bas rectum (Fig 1) 12
c) Le canal anal et appareil sphinctérien 13
3. Marges de résection chirurgicales 16
a) Marge de résection circonférentielle (CRM) 16
b) Marge de résection distale 16
B. Evaluation pré thérapeutique 17
1. Clinique 17
2. La rectoscopie au tube rigide 17
3. L'IRM pelvienne 18
4. L'écho endoscopie rectale 22
C. Prise en charge des adénocarcinomes du bas rectum localement avancés 22
1. La radiothérapie 23
2. La chimiothérapie 23
3. La chirurgie 24
D. Evaluation anatomopathologique 27
E. Problématique du TNM du bas rectum pour les ADK localement évolués « T3 forts CRM < 1 mm » et T4 29
F. Objectif de l'étude 29

II. MATERIEL et METHODES 30
A. Type d'étude 30
B. Protocole d'imagerie 30
C. Données radiologiques et staging pré opératoire 31
D. Traitement néo adjuvant 32
E. Procédures chirurgicales 32
F. Données anatomopathologiques 33
G. Traitement adjuvant 33
H. Critères de jugement 33
I. Analyse statistique 34

III. RESULTATS 35
A. Population 35
1. Diagramme de flux 35
2. Caractéristiques de la population 35
3. Caractéristiques chirurgicales et morbidités 38
B. Critère de jugement principal 39
C. Critères de jugement secondaires 43
1. Données anatomopathologiques 43
2. Survie sans récidive 45
3. Survie globale 45

IV. DISCUSSION 48

V. CONCLUSION 53

VI. REFERENCES 54

VII. ANNEXES 60

A. Annexe 1 : Fiche standardisée IRM du rectum 60
B. Annexe 2 : Données et classification IRM du rectum 62
C. Annexe 3 : Protocole d'examen anatomopathologique des pièces de résections rectales pour cancers 63

I. INTRODUCTION

A. Généralités

1. Epidémiologie

Le cancer colorectal est à ce jour la 4e cause de décès par cancer dans le monde. Il touche principalement les pays industrialisés. En France, avec près de 42500 nouveaux cas par an (1), il est la 3e cause de décès par cancer, avec une prédominance masculine (53% d'homme).
L'incidence des cancers du rectum est de 15000 nouveaux cas par an en France soit un tiers des cancers colorectaux (2). Les cancers du bas rectum représentent environ un tiers des cancers rectaux.

2. Rappels anatomiques

a) Le rectum

Le rectum est la partie terminale du tube digestif : il fait suite au colon sigmoïde et se termine à la ligne ano-cutanée ou marge anale.
Les distances sont étalonnées par rapport à la marge anale, mesure la plus reproductible, ou par rapport au bord supérieur du sphincter ; cette mesure est importante pour évaluer les possibilités de conservation sphinctérienne, la longueur du canal anal étant variable d'un individu à l'autre (2 à 4 cm). Le siège de la tumeur est défini à partir de son pôle inférieur.

- bas rectum : 0 à 5 cm de la marge anale ou à 2 cm ou moins du bord supérieur du

sphincter

- moyen rectum : 5 à 10 cm de la marge anale ou de 2 à 7 cm du bord supérieur du sphincter
- haut rectum : 10 à 15 cm de la marge anale ou à plus de 7 cm du bord supérieur du sphincter
- jonction rectum-sigmoïde : > 15 cm ou au-dessus du corps de la 3ème vertèbre sacrée

Ses rapports sont différents selon le sexe. Le péritoine scinde le rectum en 2 parties : sus et sous péritonéal.

Rectum sus péritonéal

Le rectum est séparé du pubis en avant par la vessie chez l'homme et chez la femme par l'utérus et ses annexes.

Latéralement, il répond aux vaisseaux hypogastriques et aux uretères qui descendent verticalement sur le versant antérieur de l'artère hypogastrique.

Rectum sous péritonéal

Ses rapports s'effectuent par l'intermédiaire d'un tissu cellulo-lymphatique qui entoure le rectum au sein de la loge appelée mésorectum.

Il contient les lymphatiques et les branches de division des vaisseaux et des nerfs à destinée rectale. Le mésorectum est développé sur les trois quarts de la circonférence du rectum sous-péritonéal, en arrière et latéralement jusqu'à 2 à 3 cm de la jonction ano-rectale. La face antérieure du rectum sous-péritonéal et les 2 ou 3 derniers centimètres du rectum pelvien sont habituellement dépourvus de tissu graisseux. Le mésorectum est entouré d'une enveloppe fine appelée feuillet viscéral du fascia pelvien ou fascia recti. Les parois pelviennes sont recouvertes

par le feuillet pariétal de ce fascia pelvien qui, en arrière, correspond au fascia présacré. Ce fascia pariétal recouvre les vaisseaux pelviens et les branches nerveuses des plexus hypogastriques supérieur (sympathique) et inferieur (parasympathique) et les uretères. Il existe entre ces deux feuillets, viscéral et pariétal, un espace de glissement avasculaire, essentiellement présent en arrière.

Les deux feuillets se symphysent en arrière et en avant au-dessous du cul-de-sac de Douglas. Ils forment en avant l'aponévrose prostato-péritonéale de Denonvilliers chez l'homme, et la cloison recto-vaginale chez la femme.

Latéralement, il existe des adhérences fibreuses entre les feuillets pariétal et viscéral, appelés ligaments latéraux ou ailerons du rectum. Ils sont un point de fixité du mésorectum à la paroi latérale du pelvis et accompagnent les nerfs à destinée ano-rectale du plexus hypogastrique inférieur (3).

b) Particularités du bas rectum (Fig 1)

Le bas rectum est habituellement défini comme le dernier tiers du rectum de 0 à 6 cm de la marge anale (4). Il se distingue du reste du rectum par sa situation anatomique exclusivement sous péritonéale, contrairement au moyen rectum dont une partie est intra péritonéale et l'autre est sous péritonéale, et le haut rectum qui est exclusivement intra péritonéal. Il peut être considéré comme la zone du rectum sous l'origine du muscle releveur de l'anus ou le mésorectum fusionne avec le fascia recto-sacré et s'affine progressivement jusqu'à disparaitre totalement à la jonction ano-rectale (Fig 2). A ce niveau, le rectum est soutenu par :

- Le fascia recto-sacré qui va du fascia pré-sacré en regard de S4 jusqu'au mésorectum au dessus du plancher pelvien.
- Le muscle releveur de l'anus composé de 3 faisceaux : le muscle puborectal, le

pubococcygien, l'iléococcygien et parfois un quatrième faisceau variable : le muscle coccygien.

Le muscle puborectal est un puissant muscle en forme de U composé de fibres striées qui attirent le bas rectum en position antérieure au dessus du canal anal. Il rejoint à ce niveau le pole supérieur du sphincter externe et forment la jonction ano-rectale.

c) Le canal anal et appareil sphinctérien

Il commence à la terminaison de l'ampoule rectale lorsqu'elle arrive au plancher pelvien. Le canal anal varie de 2 à 5 cm de longueur avec une différence entre les sexes. La paroi du bas rectum et du canal anal sont composés de trois couches : la muqueuse, la sous muqueuse et la musculeuse. Cette dernière couche diffère entre le bas rectum et le canal anal. Ainsi la musculeuse du bas rectum comprend :

- le sphincter interne représente les 2,5 à 4 derniers centimètres de la couche musculaire interne circulaire du rectum. Il est épais de 2 à 5 mm et est de couleur blanchâtre. L'extrémité terminale du sphincter interne se situe environ 1 cm sous la ligne pectinée. Son rôle dans la continence est une augmentation du tonus de repos et représente une barrière naturelle contre la perte involontaire de selles et de gaz.
- le sphincter externe est constitué de 3 faisceaux continus. Les faisceaux profonds se prolongent par le muscle élévateur de l'anus. L'espace inter sphinctérien séparant les sphincters interne et externe est clivable chirurgicalement et est constitué de tissu conjonctif prolongeant la couche musculeuse longitudinale du rectum.

Le tiers supérieur du canal anal est situé entre la ligne pectinée et la jonction ano-rectale et représente histologiquement la zone où l'épithélium cylindrique devient de l'épithélium transitionnel. Sous la ligne pectinée, dans les deux tiers inférieurs du canal anal, le sphincter

externe descend plus bas que le sphincter interne vers la marge anale. Cette notion est importante dans l'évaluation du pole inférieur d'une tumeur depuis la marge anale.

C'est l'amincissement progressif du mésorectum jusqu'à sa disparition en regard de la jonction ano-rectale associé aux particularités anatomiques du bas rectum et du canal anal qui conduisent à un haut risque d'envahissement des marges de résection, plus important que dans les moyen et haut rectum.

Fig 1 (5) Anatomie du bas rectum et du canal anal

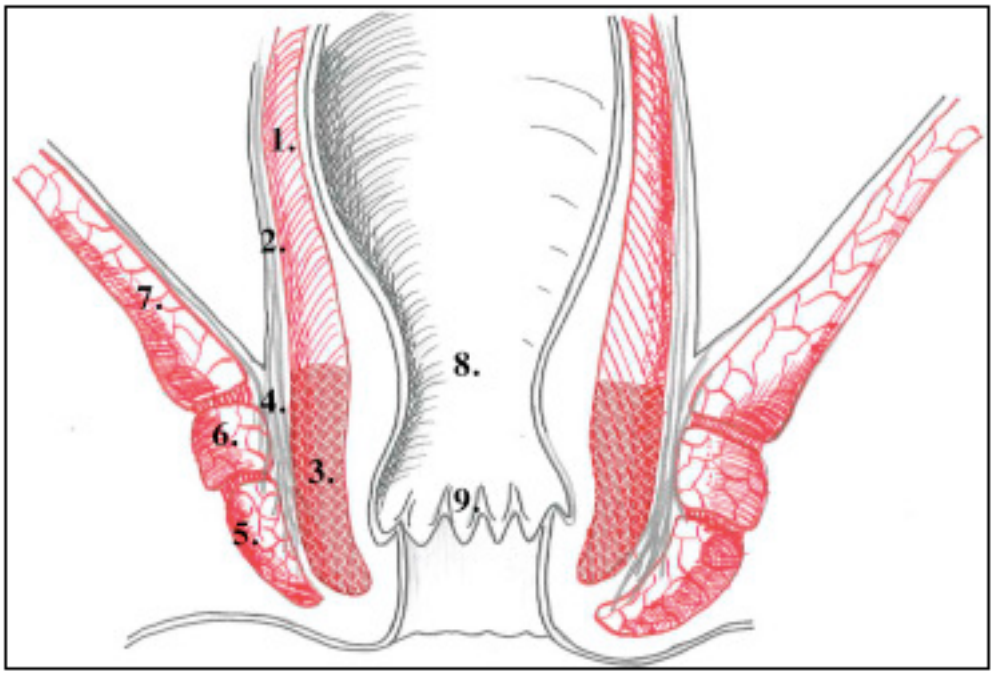

1. Couche circulaire 2. Couche longitudinale 3. Sphincter interne 4. Espace inter sphinctérien 5. Sphincter externe (faisceau superficiel) 6. Sphincter externe (faisceau profond) 7. Muscle élévateur de l'anus 8. Ligne ano-rectale 9. Ligne pectinée

Fig 2 IRM pelvienne en coupe sagittale

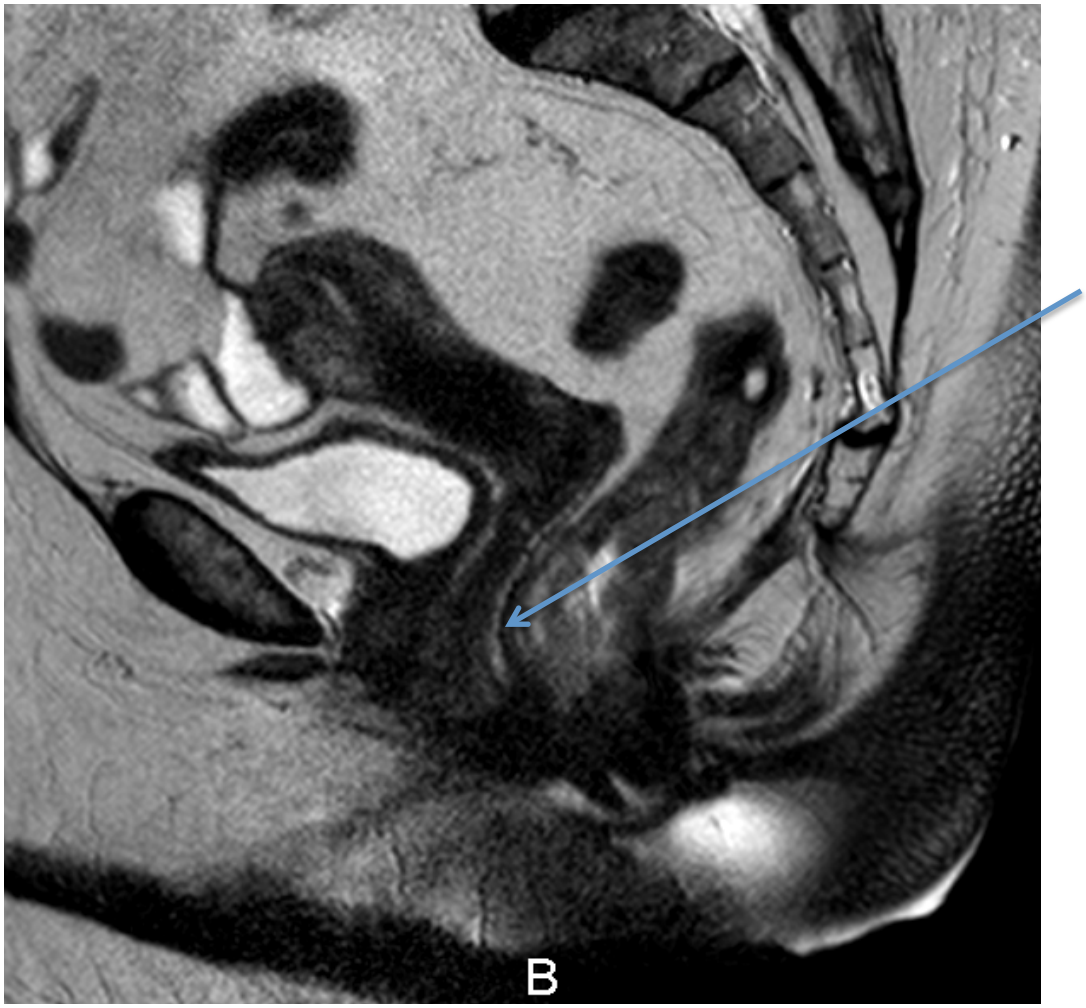

En antérieur, le mésorectum s'affine progressivement pour former la cloison recto vaginale (flèche) et disparaître complètement à la jonction ano-rectale.
En postérieur, il se termine 1 à 2 cm avant la jonction ano-rectale.

3. Marges de résection chirurgicales

a) Marge de résection circonférentielle (CRM)

La notion de marge de résection circonférentielle (également appelé marge latérale) est apparue dans les années 80 au décours de la description de l'exérèse totale du mésorectum.

Elle est définie comme la plus petite distance entre l'infiltration tumorale la plus profonde et le plan de résection chirurgical. Elle est considérée comme négative si elle est supérieure à 1 mm (6)(7).

Elle est présentée comme un facteur pronostique majeur dans la prise en charge pré et post thérapeutique des cancers du rectum. Plusieurs séries ont mis en évidence qu'une CRM positive avait un impact à la fois sur le risque de récidive locale, mais également sur la diffusion métastatique et la survie globale (8)(9)(10).

b) Marge de résection distale

Historiquement, un cancer du rectum situé à moins de 5 cm de la marge anale ou de 2 cm de l'appareil sphinctérien était traité par amputation abdomino-périnéale. Cette prise en charge se basait sur le fait qu'une marge de 5 cm était nécessaire de part et d'autre de la tumeur afin de s'assurer d'être en zone saine. A partir des années 80, les données anatomopathologiques ont permis de considérer qu'une marge de sécurité de 2 cm était adéquate (11)(12) puis de 1 cm (13) sous le pole inférieur de la tumeur, ce qui a permis d'élargir les procédures de conservation sphinctérienne. Finalement, l'introduction de la résection inter sphinctérienne (14) a permis d'établir qu'une marge de résection distale était accessible systématiquement et l'approche chirurgicale avec conservation sphinctérienne ou non devait s'envisager plutôt en

fonction de la marge circonférentielle.

B. Evaluation pré thérapeutique

1. Clinique

Dans le cancer du rectum, une évaluation pré thérapeutique précise est primordiale et commence par l'examen clinique. Le toucher rectal est essentiel et permet d'apprécier la taille de la tumeur, son siège antérieur, postérieur ou latéral, son extension circonférentielle, son caractère bourgeonnant, ulcéré ou infiltrant, la distance du pole inférieur par rapport au bord supérieur du canal anal et à la marge anale et sa mobilité par rapport aux plans pariétaux profonds.

Les examens complémentaires du bilan locorégional sont la rectoscopie avec coloscopie complète et biopsies pour examen anatomopathologique, l'imagerie par résonance magnétique (IRM) pelvienne et l'écho-endoscopie rectale (EER). Le bilan à distance comporte la réalisation d'un scanner thoraco-abdomino-pelvien. Au terme de ce bilan est déterminé l'envahissement pariétal tumoral (T), l'atteinte ganglionnaire (N) et métastatique (M).

2. La rectoscopie au tube rigide

Elle permet la réalisation de biopsies multiples pour examen anatomopathologique, apprécie la taille et l'aspect de la lésion, son extension circonférentielle, la distance entre son pole inférieur et à la marge anale.

3. L'IRM pelvienne

C'est l'examen de référence pour l'évaluation loco-régionale et de la résécabilité tumorale. Elle est réalisée en séquence T2 et T1 en saturation de graisse, injection de gadolinium, coupe dans les 3 plans de l'espace et notamment coupe axiale perpendiculaire à l'axe du rectum et de la tumeur, éventuellement séquence de diffusion axiale centrée sur la tumeur.

Elle permet d'évaluer avec précision la distance de la tumeur par rapport au fascia recti (15)(16) et repère ainsi les patients présentant un risque important d'envahissement des marges de résection circonférentielles, de l'espace inter sphinctérien ou des organes de voisinage (17)(18)(19). Ces données renseignées par l'IRM sont caractérisées par le préfixe « mr ».

Le compte rendu d'une IRM pour cancer rectal fait l'objet d'un compte rendu standardisé (20) (Annexe 1). On y trouve entre autre le niveau d'envahissement pariétal ou stade mrT, la distance du pole inférieur de la tumeur par rapport à la marge anale et à l'appareil sphinctérien, la topographie tumorale, la marge distale et la marge circonférentielle.

Elle repère également les adénopathies mésorectales (stade mrN) et extra mésorectales. L'IRM est l'examen le plus performant pour apprécier le statut ganglionnaire (21). L'évaluation pré thérapeutique de ce statut est un paramètre important dans la prise en charge du cancer du rectum. D'une part car le nombre d'adénopathie a une influence sur le pronostic du patient (21) et d'autre part parce que les adénopathies du mésorectum peuvent être prises en compte dans l'évaluation de la CRM (22)(23). L'évaluation est basée sur des critères morphologiques et d'aspects ganglionnaires. Nougaret et al. (23) ont retenu qu'un ganglion infra centimétrique avec un signal homogène n'était pas suspect et à l'inverse un ganglion hétérogène, à bords irréguliers et au signal mixte devait être considéré comme pathologique.

Une classification TNM pré thérapeutique (Tableau 1) prenant en compte les données de l'IRM a été établie à partir de la classification TNM anatomopathologique (24).

N. Smith et G. Brown (25) ont proposé une classification pour les tumeurs T3 permettant de scinder ce groupe inhomogène en 4 catégories :

- T3a : extension extramurale < 1mm
- T3b : extension extramurale 1mm - 5mm
- T3c : extension extramurale 5mm - 15mm
- T3d : extension extramurale > 15mm

Les tumeurs T3 évoluées correspondent aux lésions de stade mrT3 ≥ c ; il est habituel de parler de T3 « forts » en opposition aux T3 dits « faibles » correspondant aux lésions mrT3a et mrT3b (26)

Les tumeurs T4 y sont définies comme T4a lorsqu'elles envahissent des structures adjacentes et comme T4b lorsqu'elles perforent le péritoine.

Les tumeurs T4 du bas rectum sont à considérer à part car la classification TNM conventionnelle ne peut s'y appliquer en raison de la situation du bas rectum et de ses caractéristiques anatomiques. FG Taylor (27) puis Shihab et al. (28)(29) ont déterminé une classification spécifique permettant d'identifier les tumeurs dont la marge de résection est menacée selon la chirurgie qui sera réalisée (Tableau 2).

Tableau 1 Classification TNM pré thérapeutique

	Category	Definition
Primary tumor (T)	TX	Primary tumor cannot be assessed
	TO	No evidence of primary tumor
	Tis	Carcinoma in situ (intraepithelial or intramucosal carcinoma)
	T1	Tumor invades the submucosa
	T2	Tumor invades the muscularis propria
	T3	Tumor invades through the muscularis propria into the subserosa or into the nonperitonealized pericolic or perirectal tissues
		Optional expansions of T3:†
		pT3a-minimal invasion: <1 mm beyond the border of the muscularis propria
		pT3b-slight invasion: 1–5 mm beyond the border of the muscularis propria
		pT3c-moderate invasion: >5–15 mm beyond the border of the muscularis propria
		pT3d-extensive invasion: >15 mm beyond the border of the muscularis propria
	T4	Tumor directly invades other organs or structures (T4a) or perforates the visceral peritoneum (T4b)
Regional lymph nodes (N)	NX	Regional lymph nodes cannot be assessed
	N0	No regional lymph nodes metastasis
	N1	Metastasis in one to three lymph nodes
	N2	Metastasis in four or more lymph nodes
Distant metastasis (M)	MX	Presence of distant metastasis cannot be assessed
	M0	No distant metastasis
	M1	Distant metastasis

Tableau 2 Stades des cancers du bas rectum identifiés à l'IRM

Stage 1	Tumor confined to bowel wall but does not extend through full thickness; intact outer muscle coat
Stage 2	Tumor replaces muscle coat but does not extend into intersphincteric plane
Stage 3	Tumor invades intersphincteric plane or lies within 1 mm of levator muscle
Stage 4	Tumor invades external anal sphincter and is within 1 mm and beyond levators with or without invading adjacent organs

Un compte rendu IRM spécifique prenant en compte ces sous classifications des lésions T3 et T4 a été réalisé afin de les caractériser précisément (Annexe 2).

Une IRM de réévaluation après radiochimiothérapie (RCT) est devenue pratique courante dans la prise en charge actuelle du cancer du rectum. Elle est réalisée 4 semaines après la fin de la radiochimiothérapie. Elle permet d'apprécier au mieux la réponse au traitement néo-adjuvant et évalue la régression tumorale avant traitement chirurgical. L'objectif est d'obtenir à la fois un

« downstaging » tumoral, soit une amélioration du stade T et/ou N et un « downsizing » tumoral, soit une diminution en taille de la lésion initiale Cela peut ainsi favoriser une exérèse chirurgicale avec des marges de sécurité saines voire dans certains cas d'envisager une « désescalade chirurgicale » consistant à réaliser une chirurgie oncologique mais moins agressive, notamment sur le plan fonctionnel. Les critères actuels de downstaging sont les mesures du diamètre tumoral en 2 dimensions (WHO, World Health Organization) ou une dimension (RECIST, response evaluation criteria in solid tumors)(30,31).

Le stade TNM après radiochimiothérapie (ymrTNM) et les marges de résection circonférentielle (ymrCRM) et latérale sont systématiquement réévalués. Cependant ces dernières sont souvent sous estimées du fait des remaniement fibreux engendrés par la RCT néo-adjuvante (30–32).

4. L'écho endoscopie rectale

Elle est souvent remplacée aujourd'hui par l'IRM rectale. Elle permet d'analyser le degré d'envahissement de la tumeur dans les couches de la paroi rectale et apparaît performante surtout dans le bilan des tumeurs superficielles T1, T2. Elle est par contre de fait impossible à réaliser dans les tumeurs sténosantes et son apport est limité dans les tumeurs volumineuses. Son champ d'exploration en profondeur est en effet restreint : elle évalue difficilement les tumeurs T4, ne permet pas d'analyser le fascia recti et ne détecte pas les adénopathies en dehors du mésorectum (33–35).

Au terme de ce bilan, la résécabilité tumorale est déterminée. Une tumeur est considérée comme non résécable cliniquement ou à risque de résection R1 si elle est fixée à un organe ou une structure de voisinage au toucher rectal et radiologiquement si la marge circonférentielle est < 1 mm en IRM (36).

C. Prise en charge des adénocarcinomes du bas rectum localement avancés

Il est actuellement recommandé d'effectuer un traitement néo adjuvant pour les tumeurs des deux tiers inférieurs du rectum pour tous les stades II et III. Ce traitement repose sur une radiochimiothérapie. L'efficacité de la chimiothérapie concomitante à la radiothérapie a été démontrée par deux essais multicentriques de phase III (37–39). L'essai allemand CAO/ARO a démontré en 2004 que la radiochimiothérapie préopératoire était plus efficace que la radiochimiothérapie postopératoire (40).

1. La radiothérapie

Il est désormais acté que la radiothérapie ou radiochimiothérapie préopératoire permet d'améliorer les marges de résection circonférentielles et de diminuer le risque de récidive loco régionale en limitant les résections R1, mais aucun essai n'a clairement démontré son impact sur la survie globale (37,41).

Une radiochimiothérapie préopératoire est indiquée pour les cancers T3-T4 du moyen et bas rectum et/ou N+ (42) ou pour toutes les tumeurs qui à l'IRM sont à 1 mm ou moins du fascia recti quel qu'en soit le siège et le stade.

Il existe classiquement deux schémas : le premier de type court associe une dose de 25 Gy délivrée en cinq jours, avec une chirurgie pratiquée dix jours plus tard. Le programme long consiste à délivrer une dose de 45 à 50 Gy par fractions de 1,8 à 2 Gy durant cinq semaines, la chirurgie étant planifiée six à huit semaines après la fin de l'irradiation (43–45).

2. La chimiothérapie

Il y a plusieurs arguments pour associer la chimiothérapie à la radiothérapie : il est possible d'obtenir une efficacité plus élevée de l'irradiation et d'agir non seulement localement, mais aussi à distance sur les éventuelles micro-métastases.

Une revue réalisée à partir de 52 essais montre que les facteurs en faveur d'une réponse histologique complète sont l'association de 5-Fu, intra-veineuse (IV) ou oral continue à une dose d'irradiation de 50 Gy (46).

3. La chirurgie

La chirurgie du cancer du rectum repose sur l'exérèse totale du mésorectum selon la technique décrite par Heald dans les années 1980 (47–49).

Elle consiste en la réalisation d'une proctectomie associée à une exérèse du mésorectum dont l'étendue dépend du stade et de la localisation de la tumeur.

Elle est réalisée généralement entre six et huit semaines après la fin de la radiochimiothérapie (50–52) idéalement par une équipe chirurgicale spécialisée dans la chirurgie colorectale (53) afin d'améliorer le taux de préservation sphinctérienne, le contrôle local et donc la survie globale et sans récidive.

Pour les cancers du bas rectum, le traitement standard consiste en une chirurgie d'exérèse totale du mésorectum.

Plusieurs options chirurgicales sont ensuite envisageables en fonction du stade, de la localisation tumorale et enfin de l'expérience du chirurgien.

Si une marge distale macroscopique de 1 cm au moins et une marge latérale supra millimétrique sont obtenues d'emblée ou après dissection inter-sphinctérienne, une anastomose colo-anale protégée avec réservoir colique est recommandée.

En revanche, si la tumeur envahit le muscle strié (sphincter externe ou releveur) ou si une marge supra millimétrique avec les muscles striés ne peut pas être obtenue, alors une amputation abdomino-périnéale extra lévatorienne est indiquée.

Une classification des tumeurs du bas rectum en 4 groupes permet d'évaluer les possibilités de préservation sphinctérienne (Fig 3) (14):

- Type I : tumeurs supra anales (> 1 cm du sphincter interne) : anastomose colo-anale.

- Type II : tumeurs juxta anales (< 1 cm du sphincter interne) : résection inter sphinctérienne partielle.
- Type III : tumeurs intra anales (invasion du sphincter interne) : résection inter sphinctérienne totale.
- Type IV : tumeurs trans-anales (invasion du sphincter externe) : amputation abdomino-périnéale.

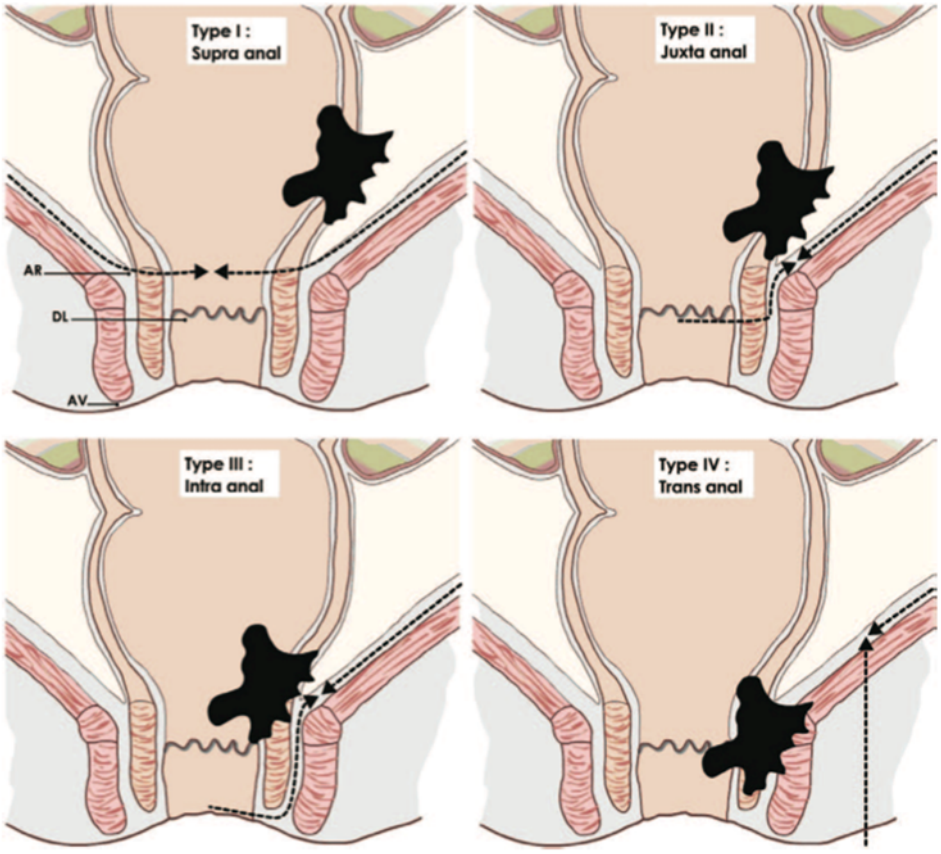

Fig 3 (14) Classification chirurgicale des cancers du bas rectum

En l'absence de réponse et/ou de lésion localement très avancée envahissant des organes de voisinage, une pelvectomie ou exentération pelvienne partielle ou totale en fonction du compartiment atteint peut être nécessaire.

Plusieurs types d'interventions ont été décrits en fonction de la localisation tumorale (Fig 4).

La classification de Magrina (54) sépare les exentérations pelviennes en 4 groupes (antérieure (a), postérieure (b), totale (c) et étendue) et trois types déterminés en fonction de la hauteur de résection vis-à-vis du plan des releveurs de l'anus :

- type 1 : supra-lévatorienne (b1)
- type 2 : infra-lévatorienne
- type 3 : périnéectomie associée (b2).

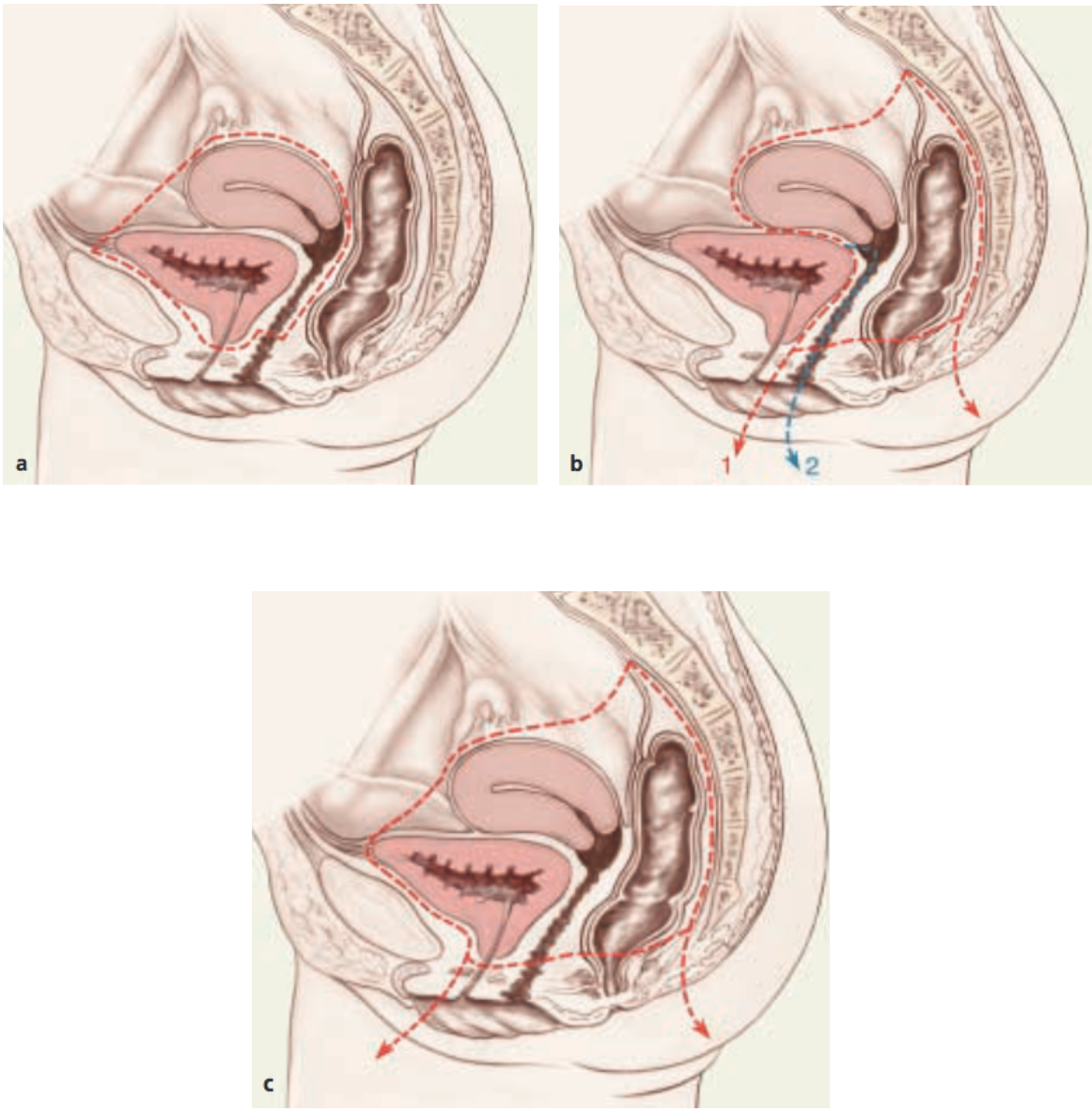

Fig 4 (55) Les exentérations pelviennes

Une dérivation temporaire des matières est recommandée pour toute anastomose sous péritonéale. Le rétablissement de continuité est généralement réalisé 2 mois après la chirurgie après contrôle clinique et radiologique de l'anastomose.

D. Evaluation anatomopathologique

Le pathologiste a un rôle déterminant puisqu'il établit à partir de la pièce opératoire l'ensemble des facteurs histopronostiques qui vont contribuer à la décision thérapeutique. Parmi eux, on retrouve la qualité d'exérèse du mésorectum, le stade ypTNM, le grade de différenciation tumorale, la présence d'emboles vasculaires, d'engainement périnerveux, les marges de résection distale et circonférentielle et l'évaluation de la réponse tumorale.

La marge de résection circonférentielle anatomopathologique (pCRM) est considérée comme positive ou envahie si elle inférieure ou égale à 1 mm. On parle alors de résection R1.

La réponse tumorale est également appréciée et plusieurs scores ont été établis afin d'évaluer cette réponse. Les plus utilisés sont le score de Dworak (56), le grade de régression tumorale « Tumor Regression Grade » (TRG) (57), et le grade de régression du cancer du rectum « Rectal Cancer Regression Grade » (RCRG) (58), modifié (m-RCRG) par Bateman et al (59). Ces grades s'appuient généralement sur le pourcentage de cellules tumorales résiduelles et de territoires fibreux ou colloïdes résultant de la destruction de la tumeur.

La classification TNM anatomopathologique (pTNM) actuellement en vigueur dans le cancer du rectum est la 7ème édition éditée en 2009 par l'American Joint Committee on Cancer (AJCC).

TX Renseignements insuffisants pour classer la tumeur primitive
T0 Pas de signe de tumeur primitive
Tis Carcinome in situ : intra-épithélial ou envahissant la lamina propria
T1 Tumeur envahissant la sous-muqueuse
T2 Tumeur envahissant la musculeuse
T3 Tumeur envahissant la sous-séreuse ou les tissus péri-rectaux non péritonisés
T4 Tumeur envahissant directement les autres organes ou structures et/ou perforant le péritoine viscéral
T4a Tumeur perforant le péritoine viscéral
T4b Tumeur envahissant directement les autres organes ou structures
NX Renseignements insuffisants pour classer les adénopathies régionales
N0 Pas de métastase ganglionnaire régionale
N1 Métastase dans 1 à 3 ganglions lymphatiques régionaux
N1a Métastases dans 1 ganglion lymphatique régional
N1b Métastases dans 2-3 ganglions lymphatiques régionaux
N1c Nodule(s) tumoral, satellite(s)* dans la sous-séreuse, ou dans les tissus non-péritonisés péri-coliques ou péri-rectaux sans métastase ganglionnaire régionale
N2 Métastase dans ≥ 4 ganglions lymphatiques régionaux
N2a Métastase dans 4-6 ganglions lymphatiques régionaux
N2b Métastase dans ≥ 7 ganglions lymphatiques régionaux
• M0 : pas de métastase
• M1 : présence de métastase(s) à distance
M1a Métastase localisée à un seul organe (foie, poumon, ovaire, ganglion(s) lymphatique(s) autre que régional)
M1b Métastases dans plusieurs organes ou dans le péritoine

Stade 0	Tis	N0	M0
Stade I	T1, T2	N0	M0
Stade II	T3, T4	N0	M0
Stade IIA	T3	N0	M0
Stade IIB	T4a	N0	M0
Stade IIC	T4b	N0	M0
Stade III	tous T	N1, N2	M0
Stade IIIA	T1, T2	N1	M0
	T1	N2a	M0
Stade IIIB	T3, T4a	N1	M0
	T2, T3	N2a	M0
	T1, T2	N2b	M0
Stade IIIC	T4a	N2a	M0
	T3, T4a	N2b	M0
	T4b	N1, N2	M0
Stade IVA	tous T	tous N	M1a
Stade IVB	tous T	tous N	M1b

Tableau 3 Classification TNM anatomopathologique selon l'AJCC

E. Problématique du TNM du bas rectum pour les ADK localement évolués « T3 forts CRM < 1 mm » et T4

La classification TNM anatomopathologique selon l'AJCC définie une lésion T3 par une lésion envahissant la graisse péri rectale et une lésion T4 par l'envahissement d'organe ou de structures adjacentes. La situation anatomique particulière du bas rectum en fait une entité à part pour laquelle le staging initial radiologique considère comme T3 des lésions présentant une marge de résection au minimum millimétrique et comme T4 des lésions dont la marge est infra millimétrique et envahissant ou non les organes de voisinage (27). Ainsi les patients présentant une tumeur dont la marge est infra millimétrique sans envahissement d'organe seraient classés T4 dans la classification radiologique et T3 forts dans celle anatomopathologique.

La classification radiologique apporte donc de l'importance à la marge de résection circonférentielle et la classification anatomopathologique à l'envahissement d'organe. Cette discordance entre les classifications porte à confusion, notamment en terme de pronostic.

F. Objectif de l'étude

L'objectif de cette étude est de revisiter la classification radiologique des adénocarcinomes dits «T3 forts» avec marges infra millimétriques et T4 du bas rectum selon les résultats oncologiques à long terme des patients en fonction de la marge circonférentielle, évaluée avant traitement.

II. MATERIEL et METHODES

A. Type d'étude

Entre Janvier 2005 et Décembre 2015, tous les patients opérés d'une résection rectale pour une tumeur du bas rectum (0-6 cm de la marge anale) mrT4 et mrT3 avec CRM infra-millimétrique non métastatique dans le service de chirurgie colorectale de l'hôpital Saint-André (Bordeaux, France) ont été rétrospectivement analysés à partir d'une base informatique prospective. Les patients étaient séparés en 3 groupes selon la CRM radiologique pré thérapeutique (mrCRM) : < 1 mm *vs* 0 mm *vs* CRM envahie.

B. Protocole d'imagerie

Un scanner thoraco-abdomino-pelvien à la recherche de métastase constituait le bilan d'extension à distance et une IRM pelvienne statuait sur l'extension loco régionale.

L'IRM était réalisée avec une antenne externe de surface en réseau phasé (sur Achieva, Philips Medical System) à 1.5 Teslas; le patient était installé en décubitus dorsal.

L'opacification rectale par du gel échographique (100 mL) n'était pas systématique et sa nécessité était jugée au cas par cas par le radiologue. Un antispasmodique (glucagon) était administré (sauf si contre indication).

Des séquences T2 Turbo spin echo (TSE) avec des coupe haute résolution étaient pratiquées afin d'obtenir une visualisation optimale de l'anatomie rectale, du mésorectum, et de bien différencier tumeur et fibrose après radiochimiothérapie. Les premières séries étaient des coupes sagittales TSE haute résolution qui permettaient d'identifier la tumeur. Cette séquence

sagittale était secondairement utilisée pour positionner les coupes fines T2 (≤ 3mm) axiales et coronales en regard de la tumeur et des structures péri rectales (respectivement perpendiculaires et parallèles au plus grand axe de la tumeur). Les autres séries étaient des coupes fines T2 haute résolution dans le plan coronal, parallèles au canal anal, qui permettaient une visualisation optimale des muscles releveurs de l'anus, de l'appareil sphinctérien, de l'espace inter sphinctérien et des rapports avec les parois pelviennes. Des coupes axiales en séquence T2 TSE dans le plan axial strict (5 mm) du plancher pelvien jusqu'au promontoire sacré étaient réalisées à la recherche d'adénomégalies. Des coupes transversales en diffusion et en pondération T1 avec suppression du signal de la graisse après injection de Gadolinium intra-veineuse étaient également pratiquées.

C. Données radiologiques et staging pré opératoire

Afin d'évaluer le staging pré opératoire, tous les patients avaient eu une rectoscopie avec biopsie prouvant le diagnostic d'adénocarcinome du rectum, une IRM pelvienne et un scanner thoraco-abdomino-pelvien.

Le compartiment pelvien envahi était défini à partir de l'IRM initiale et comportait l'atteinte antérieure (prostate, vagin, utérus, vessie, urètre), l'atteinte postérieure (fascia présacré, sacrum), l'atteinte latérale (uretère, plexus hypogastriques, vaisseaux iliaques internes, nerf et muscle obturateur) et l'atteinte inférieure (releveur de l'anus).

Le scanner permettait de sélectionner les adénocarcinomes rectaux non métastatiques.

L'interprétation des IRM était réalisée par l'équipe de radiologie de l'hôpital Saint André spécialisée dans l'IRM pelvienne qui évaluaient le stade TNM initial et mesuraient la CRM initiale (mrCRM).

Une nouvelle IRM était réalisée 4 semaines après la fin de la radio chimiothérapie afin d'effectuer un nouveau staging. Cette IRM décrivait la réponse tumorale et évaluait à nouveau la CRM avant chirurgie (ymrCRM).

La population a été séparée en trois groupes définis par la mrCRM : inférieure à 1 mm, 0 mm et envahie.

D. Traitement néo adjuvant

Tous les patients ont bénéficié d'un traitement pré-opératoire selon les recommandations françaises (36) : radiothérapie long-course (45 Gy en 25 fractions pendant 5 semaines) en association avec une chimiothérapie.

Les patients pris en charge à partir de 2012 ont pu recevoir une chimiothérapie d'induction dans le cadre d'inclusion dans des protocoles de recherche selon leur bras de randomisation (GRECCAR 4, PRODIGE 23) (60)(61)

E. Procédures chirurgicales

Toutes les procédures chirurgicales étaient réalisées dans un but curatif (obtention d'une résection R0) par l'équipe de chirurgie colo rectale de l'hôpital Saint André. Les différentes procédures incluaient des exérèses totales du mésorectum (résection antérieure et résection inter sphinctérienne partielle ou totale), des amputations abdomino-périnéales et des pelvectomies partielles ou totales.

Le choix de la procédure chirurgicale était laissé à l'appréciation du chirurgien et validé après discussion en réunion de concertation pluridisciplinaire en fonction de l'évaluation clinique et du downstaging radiologique (ymrT).

En cas d'anastomose inférieure ou égale à 6 cm de la marge anale, une stomie temporaire de dérivation était réalisée. Le rétablissement de continuité était réalisé 8 semaines après la chirurgie.

F. Données anatomopathologiques

Les examens anatomopathologiques étaient réalisés selon les recommandations françaises pour le cancer colorectal (62) (Annexe 2). La stadification TNM était établie sur chaque pièce opératoire.

Les résections étaient considérées comme R1 si la CRM était inférieure ou égale à 1mm.

L'évaluation de la réponse tumorale en terme de downstaging était faite en utilisant la classification pariétale (ypT) et ganglionnaire (ypN).

G. Traitement adjuvant

Le traitement postopératoire dépendait de l'analyse de la pièce opératoire et du traitement reçu en préopératoire.

Selon les recommandations, une chimiothérapie adjuvante pouvait être administrée en cas de métastases ganglionnaires et en présence d'une résection R1 (36).

H. Critères de jugement

Le critère de jugement principal était la récidive loco-régionale à 3 ans, définie par l'apparition au cours du suivi d'une récidive pelvienne.

Les critères de jugement secondaires étaient la survie sans récidive à 3 ans, la survie globale à 3

ans, le taux de résection R0, la morbi-mortalité post opératoire, la réponse tumorale anatomopathologique (downstaging et downsizing). La morbidité post opératoire était définie par la classification de Dindo et al. et seuls les complications majeures, correspondant au Dindo III-V étaient reportées.

I. Analyse statistique

Les données quantitatives sont présentées sous forme de médiane (minimum - maximum) et les données qualitatives sous forme d'effectifs et pourcentages. L'impact des variables cliniques a été étudié au moyen d'une analyse univariée suivi d'une analyse multivariée (régression logistique). Le test du Khi 2 et le test de Fisher ont été utilisés pour comparer les variables qualitatives, et les tests de Student et de Wilcoxon ont été utilisés pour comparer les variables quantitatives. Les variables associées à la variable à expliquer avec une significativité inférieure à 0,10 ($p \leq 0.10$) en analyse univariée ont été incluses dans le modèle multivarié. Les résultats sont présentés sous forme d'Odds Ratio (OR) avec leur intervalle de confiance à 95% (IC 95%). Le seuil de significativité retenu pour le modèle multivarié était de 5%.

III. RESULTATS

A. Population

1. Diagramme de flux

Parmi 380 patients traités pour un cancer du rectum, 287 patients ont été opérés pour un adénocarcinome du bas rectum dont 166 patients avec une CRM infra-millimétrique qui ont été inclus dans l'étude. La répartition des patients était de 26 dans le groupe mrCRM < 1 mm, 121 dans le groupe mrCRM 0 mm et 19 dans le groupe mrCRM envahie. Le diagramme de flux de l'étude est présenté Figure 5.

2. Caractéristiques de la population

Sur les 166 patients inclus, 105 (63%) étaient des hommes et l'âge médian était de 62 ans (34-88) (Tableau 4). La taille tumorale initiale médiane était de 5 cm (2-13 cm) et la hauteur par rapport à la marge anale était de 5 cm (0-6 cm).

La durée médiane de suivi était de 37 mois.

Vingt-sept patients (16%) ont reçu une chimiothérapie d'induction : 25 patients ont reçu du Folfirinox dont 21 dans le cadre du protocole Greccar 4, 1 a reçu du Tomox et 1 du Folfox.

Fig 5 Diagramme de Flux

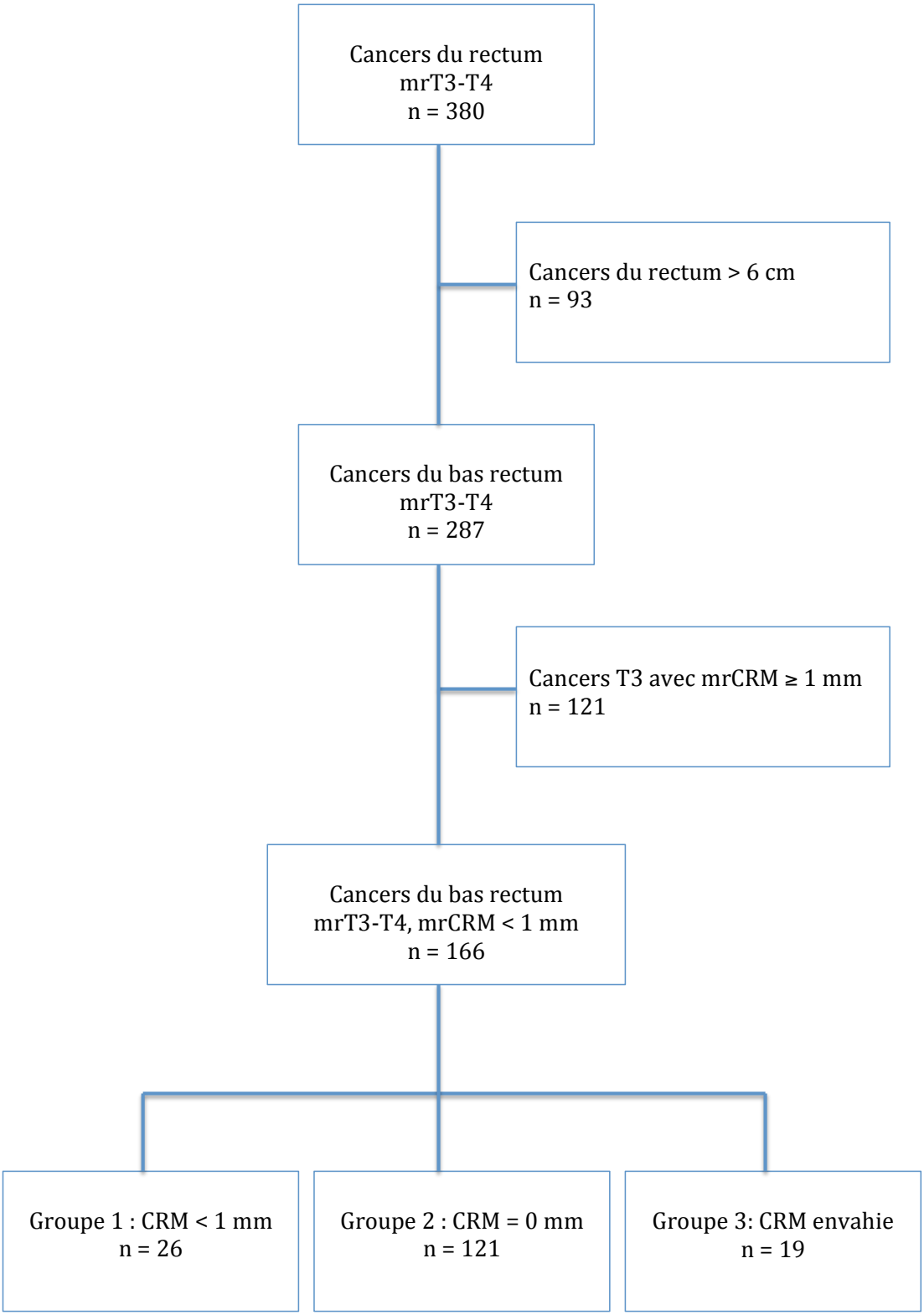

Tableau 4 Caractéristiques de la population

CRM		**< 1 mm (n=26)**	**0 mm (n=121)**	**Envahie (n=19)**	**p**
	n (%)	n (%)	n (%)	n (%)	
Sexe					0.37
Homme	105 (63)	19 (73)	76 (63)	10 (53)	
Femme	61 (37)	7 (27)	56 (37)	9 (47)	
Age (années)	62 (34-88)	62 (35-84)	62 (34-88)	56 (38-85)	0.57
IMC					0.57
≤ 25 kg/m²	96 (58)	17 (65)	67 (55)	23 (63)	
> 25 kg/m²	70 (42)	9 (35)	54 (45)	7 (37)	
Score ASA					0.81
1	78 (47)	11 (42)	60 (50)	7 (37)	
2	74 (45)	12 (46)	52 (43)	10 (53)	
3	14 (8)	3 (12)	9 (7)	2 (11)	
ypT					**<0.001**
ypT0-2	58 (35)	10 (39)	47 (39)	1 (5)	
ypT3	92 (55)	15 (58)	72 (60)	5 (26)	
ypT4	16 (10)	1 (4)	3 (2)	13 (68)	
• < 1 mm vs 0 mm : p=0.772					
• 0 mm vs envahie : p**<0.001**					
• < 1 mm vs envahie : p**<0.001**					
ypN					0.49
ypN0	110 (66)	19 (73)	81 (67)	10 (53)	
ypN1	44 (27)	6 (23)	32 (26)	6 (32)	
ypN2	12 (7)	1 (4)	8 (7)	3 (16)	
Taille initiale (cm)*	5 (2-13)	5 (3-10)	5 (2-12)	6 (3-13)	0.20
Taille après ttt néoadjuvant (cm)*	3 (0-9)	2.5 (1-8.5)	3 (0-7)	3 (2-9)	0.11
Chimiothérapie d'induction					0.19
Oui	27 (16)	7 (27)	16 (13)	4 (21)	
Non	139 (84)	19 (73)	105 (87)	15 (79)	
Chimiothérapie adjuvante					0.06
Yes	63 (38)	6 (23)	46 (38)	11 (58)	
No	103 (62)	20 (77)	75 -62)	8 (42)	

3. Caractéristiques chirurgicales et morbidités

Cent dix-huit patients (71%) ont été opérés d'une exérèse totale du mésorectum, 31 patients (19%) d'une amputation abdomino-périnéale et 17 (10%) d'une pelvectomie partielle ou totale (Tableau 5). Cent trente et un patients (79%) ont été opérés par coelioscopie.

Chez les patients dont la mrCRM était envahie, 85% ont reçu une chirurgie d'exérèse élargie (amputation ou exentération pelvienne) alors qu'une majorité de patient dont la mrCRM était nulle ou < 1 mm ont été opéré d'une exérèse totale du mésorectum avec conservation sphinctérienne ($p < 0.001$).

Le taux de morbidité chirurgicale (Dindo III-V) est de 12% et le taux de morbidité globale est de 40% sans différence significative entre les groupes. Il existe malgré tout une tendance à une augmentation de la morbidité chirurgicale et globale en cas de mrCRM envahie par rapport à une marge nulle ou inférieure à 1 mm.

La durée d'hospitalisation était significativement plus longue chez les patients avec une mrCRM envahie ($p = 0.002$).

Tableau 5 Caractéristiques chirurgicales et morbidités

CRM		**< 1 mm (n=26)**	**0 mm (n=121)**	**Envahie (n=19)**	**p**
	n (%)	n (%)	n (%)	n (%)	
Procédure					**<0.001**
AAP	31 (19)	2 (8)	19 (16)	10 (53)	
ETM	118 (71)	24 (92)	91 (75)	3 (16)	
mEP/EPT	17 (10)	0	11 (9)	6 (32)	
Gestes associés					**0.001**
Oui	75 (45)	8 (31)	49 (41)	18 (95)	
Non	91 (55)	18 (69)	72 (59)	1 (5)	
Morbidité chirurgicale (Dindo III-V)					0.44
Oui	20 (12)	3 (12)	13 (11)	4 (21)	
Non	146 (88)	23 (88)	108 (89)	15 (79)	
Morbidité globale					0.46
Oui	67 (40)	9 (35)	48 (40)	10 (53)	
Non	99 (60)	17 (65)	73 (60)	9 (47)	
Durée d'hospit. (jours)	9 (3-43)	8.5 (4-40)	8 (3-43)	14 (7-39)	**0.002**

B. Critère de jugement principal

Le taux de récidive locale à 3 ans est de 8% dans la population générale de l'étude (p = 0.02).

Le taux de récidive locale chez les patients dont la mrCRM était envahie est de 23% *versus* 7.2 % en cas de mrCRM à 0 mm (Tableau 6) et aucun patient n'a présenté de récidive locale en cas de mrCRM < 1 mm (p = 0.02) (Figure 6).

En comparant individuellement les groupes, il existe une différence significative sur la récidive locale entre une mrCRM envahie *versus* une mrCRM infra millimétrique mais il n'y a pas de différence significative entre une mrCRM nulle et une mrCRM inférieure à 1 mm (p = 0.21)

Le downstaging tumoral et ganglionnaire est significativement associé à une diminution du taux de récidive locale à 3 ans (Tableau 7).

La taille tumorale initiale et le downsizing ne sont pas des facteurs significativement associés à une diminution du taux de récidive locale.

Un statut R1 augmente significativement le taux de récidive locale à 3 ans (p = 0.001).

Tableau 6 Résultats oncologiques à 3 ans en fonction de la mrCRM

CRM		**< 1 mm (n=26)**	**0 mm (n=121)**	**Envahie (n=19)**	**p**
	n (%)	n (%)	n (%)	n (%)	
3-years OS (%)	88	100	87	77	0.12
• < 1 mm vs 0 mm : p=0.06					
• 0 mm vs envahie : p=0.62					
• < 1 mm vs envahie : p=**0.02**					
3-years DFS** (%)	71	81	71	61	0.37
• < 1 mm vs 0 mm : p=0.21					
• 0 mm vs envahie : p=0.79					
• < 1 mm vs envahie : p=0.07					
3-years LR** (%)	8.0	0.0	7.2	23.0	**0.02**
• < 1 mm vs 0 mm : p=0.21					
• 0 mm vs envahie : p=**0.03**					
• < 1 mm vs envahie : p=**0.02**					

Fig 6 Récidive locale en fonction de la mrCRM

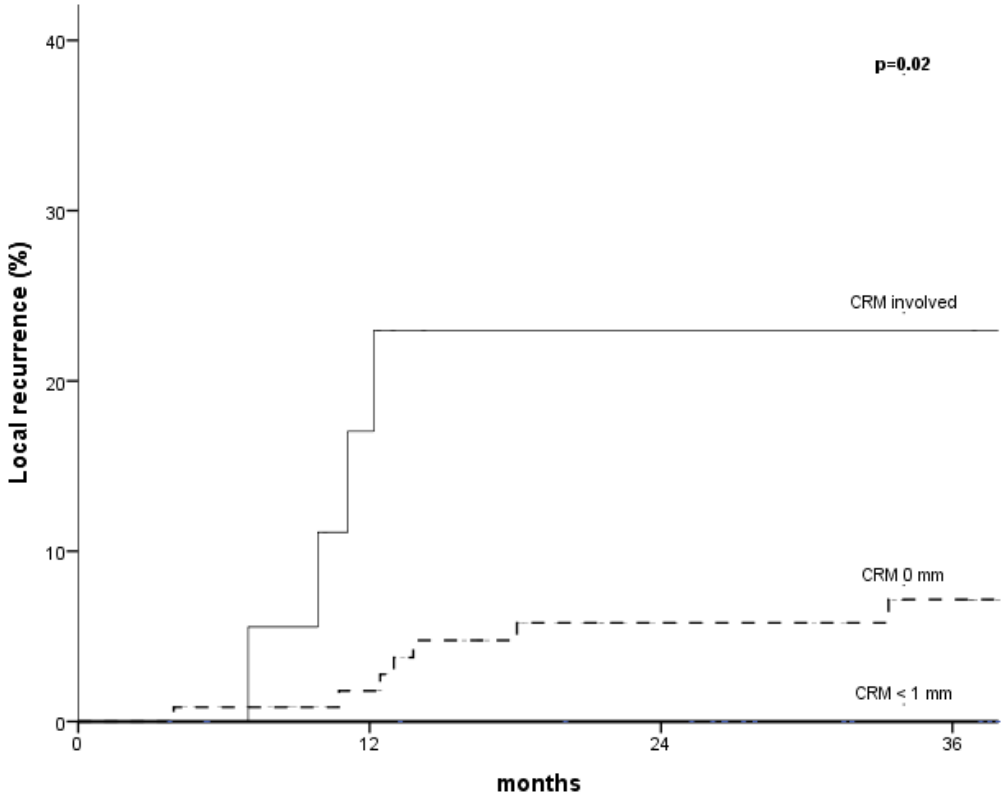

Tableau 7 Récidive locale à 3 ans – Résultats de l'analyse univariée

		3-y LR	
	n	%	p
	163	8.0	
Sexe			0.741
Homme	102	8.7	
Femme	61	6.8	
Age			0.133
≤ 62 years	85	10.6	
> 62 years	78	5.2	
IMC			0.291
≤ 25 kg/m²	95	6.9	
> 25 kg/m²	68	10.4	
Score ASA			0.820
1	78	9.6	
2	71	7.7	
3	14	9.1	
mrCRM			**0.020**
< 1 mm	26	0.0	
0 mm	119	7.2	
Envahie	18	23.0	
• < 1 mm vs 0 mm : p=0.772			
• 0 mm vs envahie : p**<0.001**			
• < 1 mm vs envahie : p**<0.001**			
ypT			**0.001**
ypT0-2	57	0.0	
ypT3	91	9.5	
ypT4	15	28.9	
ypN			**0.049**
ypN0	109	4.0	
ypN1	43	15.5	
ypN2	11	30.0	
Taille initiale*			0.823
≤ 5 cm	97	8.6	
> 5 cm	61	7.4	
Taille après ttt néoadjuvant*			0.691
≤ 3 cm	93	8.0	
> 3 cm	61	7.8	
Procédure			**0.001**
AAP	28	13.1	
ETM	118	2.8	
mEP/EPT	17	30.7	
Gestes associés			**0.047**
Oui	74	12.9	
Non	89	5.8	
Morbidité chirurgicale (Dindo III-V)			0.760
Yes	18	0.0	
No	145	9.9	

	3-y LR		
	n	%	p
Grade			**<0.001**
Haut	5	73.3	
Bas	124	6.8	
Non gradable	34	3.2	
Engainement périnerveux			0.219
Oui	37	15.2	
Non	126	8.3	
Emboles vasculaires			0.272
Oui	37	16.1	
Non	126	8.9	
Résection mésorectal			0.891
Complète / Presque complète	150	7.8	
Incomplète	13	9.1	
R statut			**0.001**
R0	133	4.2	
R1	30	17.0	
Chimiothérapie d'induction			0.142
Yes	27	0.0	
No	136	9.4	
Chimiothérapie adjuvante			**0.001**
Yes	62	22.1	
No	101	2.2	

C. Critères de jugement secondaires

1. Données anatomopathologiques

Un downstaging tumoral est retrouvé chez 94 patients (56%) avec une réponse complète anatomopathologique (ypT0N0) chez 34 patients (20%).

Le taux de downstaging le plus faible est constaté chez les patients dont la mrCRM était envahie (Tableau 8). En comparant individuellement les groupes, il existe une différence significative sur le downstaging entre une mrCRM envahie *versus* une mrCRM infra millimétrique ($p < 0.001$) mais il n'y a pas de différence significative entre une mrCRM nulle et une mrCRM inférieure à 1 mm ($p = 0.77$) (Tableau 4).

Le downsizing médian est de 2 cm, sans différence significative entre les trois groupes ($p = 0.11$).

Le taux de résection R0 est de 80% dans la population générale de l'étude (Tableau 9). Il n'y a pas de différence significative entre les 3 groupes vis-à-vis du statut R ($p = 0.51$).

Tableau 8 Corrélation entre mrCRM et stade histopathologique

	mrCRM			p
Classification histologique	< 1 mm (n = 26)	0 mm (n = 121)	Envahie (n = 19)	
ypT0-2	10	47	1	< 0.001
ypT3	15	72	5	< 0.001
ypT4	1	3	13	< 0.001

Tableau 9 Données anatomopathologiques

CRM		**< 1 mm (n=26)**	**0 mm (n=121)**	**Envahie (n=19)**	**p**
	n (%)	n (%)	n (%)	n (%)	
Grade					0.82
Haut	5 (3)	0 (0)	4 (3)	1 (5)	
Bas	127 (77)	21 (80)	91 (75)	15 (79)	
Non gradable	34 (20)	5 (19)	26 (22)	3 (16)	
Engainement périnerveux					0.30
Oui	38 (23)	6 (23)	25 (21)	7 (37)	
Non	128 (77)	20 (77)	96 (79)	12 (63)	
Emboles vasculaires					0.25
Oui	38 (23)	3 (12)	29 (24)	6 (32)	
Non	128 (77)	23 (88)	92 (76)	13 (68)	
Résection mésorectale					0.90
Complète ou Presque complète	153 (92)	24 (92)	112 (93)	17 (90)	
Incomplète	13 (8)	2 (8)	9 (7)	2 (10)	
CRM (mm)*	4 (0-15)	4.5 (0.2-15)	4 (0-13.5)	2 (0-10)	**0.05**
R statut					0.51
R0	133 (80)	23 (88)	95 (79)	15 (80)	
R1	33 (20)	3 (12)	26 (21)	4 (21)	

2. Survie sans récidive

Sur l'ensemble de la population de l'étude, la survie sans récidive à 3 ans est de 71%, sans différence significative retrouvée entre les 3 groupes (Tableau 6). Cependant, il y a une tendance à une survie diminuée en cas de mrCRM envahie avec une survie sans récidive à 3 ans de 61% contre 81% en cas de marge infra millimétrique ($p = 0.37$) (Figure 7).

Les patients ayant reçu une chimiothérapie d'induction ont une meilleure survie sans récidive à 3 ans ($p = 0.030$).

En analyse multivariée, un statut R1, un score ASA à 3, un haut grade de différenciation et la présence d'emboles vasculaires sont significativement associés à une diminution de la survie sans récidive à 3 ans (Tableau 10).

3. Survie globale

Sur l'ensemble de la population, la survie globale à 3 ans est de 88%, sans différence significative entre les 3 groupes (Tableau 6). Cependant, il y a une tendance à une survie diminuée en cas de mrCRM envahie avec une survie globale à 3 ans de 77% contre 100% en cas de marge infra millimétrique ($p = 0.12$) (Figure 8).

En comparant les groupes un à un, il existe une différence significative sur la survie globale à 3 ans seulement entre une mrCRM inférieure à 1 mm et une mrCRM envahie ($p = 0.02$).

Un downstaging tumoral et ganglionnaire est significativement associé à une meilleure survie avec 98% de survie globale à 3 ans en cas de stade ypT0-2 ($p = 0.01$) et 94% pour ypN0 ($p < 0.001$).

La totalité des patients qui ont reçu une chimiothérapie d'induction sont encore vivants à 3 ans mais sans différence significative (p = 0.072).

En analyse multivariée, un statut R1, un score ASA à 3, un haut grade de différenciation et la présence d'engainements péri nerveux sont significativement associés à une diminution de la survie globale à 3 ans (Tableau 11).

Tableau 10 Survie sans récidive à 3 ans: analyse multivariée

	OR [95CI]	p
Score ASA 3 vs 1	3.43 [1.41-8.36]	0.007
Grade Haut vs Bas	5.43 [1.97-14.93]	0.001
Emboles vasculaires	2.26 [1.20-4.24]	0.011
Statut R: R1 vs R0	2.65 [1.43-4.92]	0.002

Tableau 11 Survie globale à 3 ans: analyse multivariée

	OR [95CI]	p
Score ASA 3 vs 1	4.24 [1.40-12.89]	0.011
Haut vs bas grade	6.58 [1.52-23.81]	0.004
Engainement périnerveux	2.63 [1.13-6.11]	0.025
Statut R : R1 vs R0	2.37 [1.04-5.38].92]	0.039

Fig 7 Survie sans récidive en fonction de la mrCRM

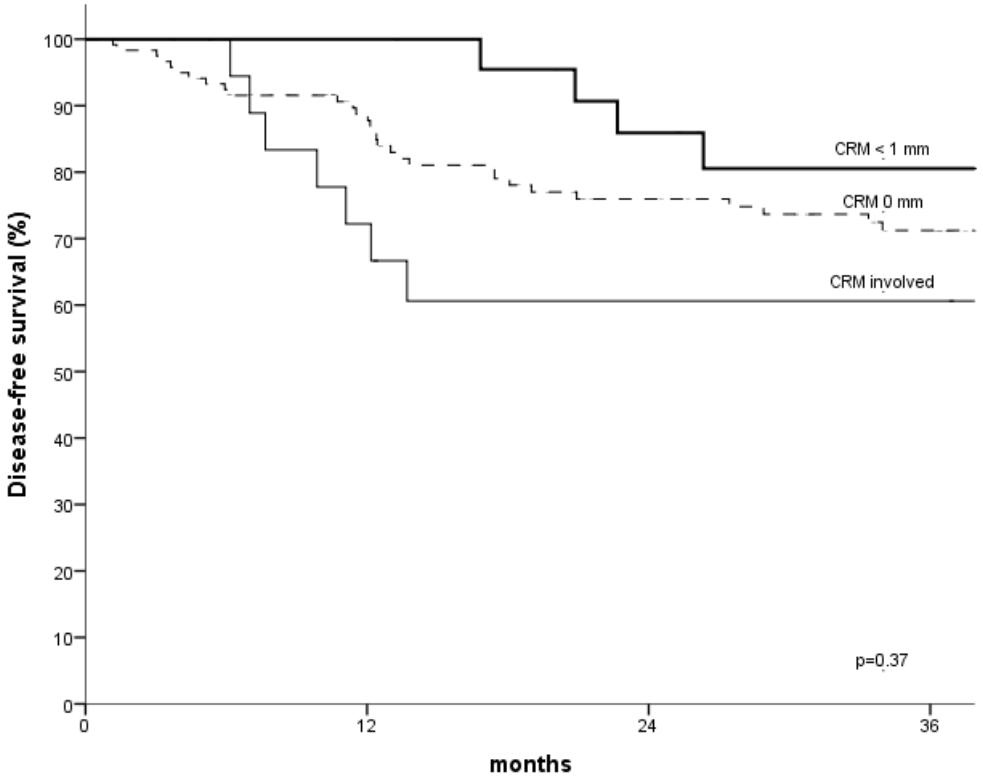

Fig 8 Survie globale en fonction de la mrCR

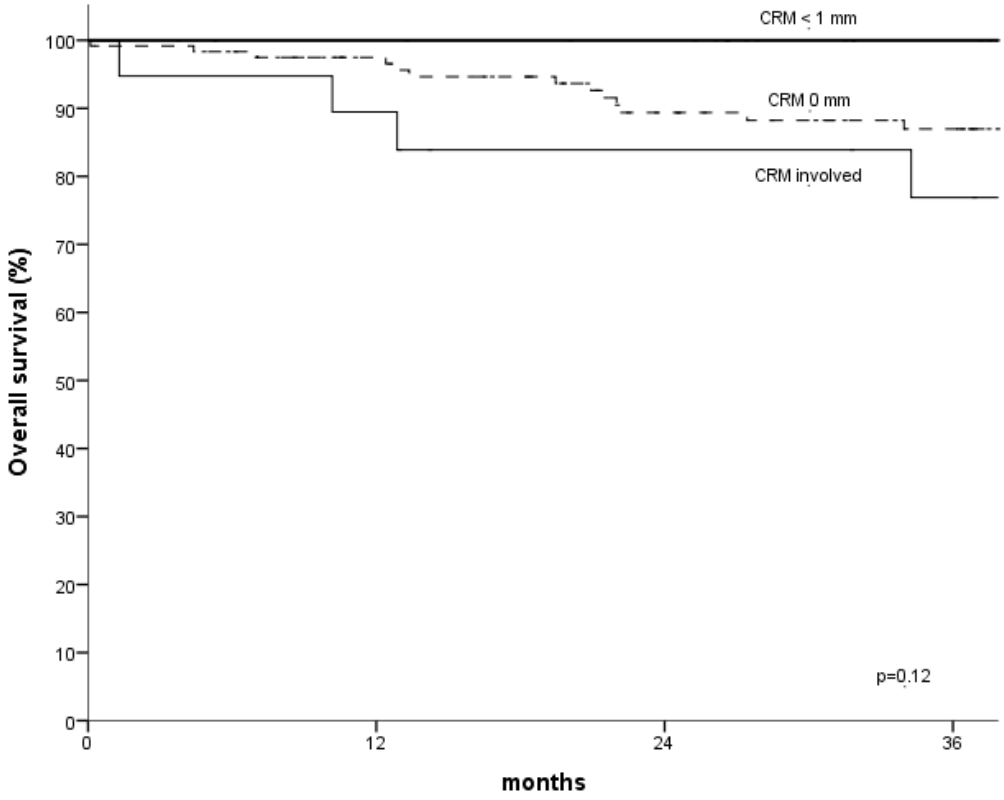

IV. DISCUSSION

Cette étude monocentrique rétrospective a été menée sur 166 patients présentant un adénocarcinome du bas rectum localement avancé répartis en 3 groupes en fonction de leur mrCRM : inférieure à 1 mm, 0 mm ou envahie. Les résultats obtenus montrent que les patients avec une mrCRM à 0 mm ou inférieure à 1 mm *versus* les patients dont la mrCRM initiale était envahie ont un meilleur downstaging impliquant plus souvent une chirurgie conservatrice et un taux de récidive locale à 3 ans moins important.

Notre étude suggère que la prise en charge des cancers du bas rectum localement avancés basée uniquement sur l'évaluation du stade cTN ne semble pas optimale puisque ce paramètre ne prédit pas de façon adéquate le risque de récidive locale. Seule la mrCRM semble la variable pré opératoire à prendre en compte. Taylor et al. (63) retrouve des résultats similaires dans l'étude Mercury avec 3,5 fois plus de risque de récidive locale en cas de mrCRM prédite envahie et 6,6 fois plus de risque en cas de pCRM envahie. Comme dans notre étude, le stade TNM initial n'impactait pas significativement sur la récidive locale. En accord avec la classification radiologique définie par ce même auteur, une marge de résection envahie était dans cette étude définie avec un cut-off de 1 mm ou moins.
A notre connaissance, aucune étude n'a distingué l'envahissement des structures adjacentes d'une mrCRM nulle ou inférieure à 1 mm dans les adénocarcinomes du bas rectum.

Il a été montré que la radiochimiothérapie préopératoire réduisait à la fois la taille et l'envahissement pariétal des tumeurs du rectum (64)(65).

Dans notre étude, un downstaging tumoral (ypT0-T2) a été noté chez 58 patients (35%) avec une réponse complète anatomopathologique (pCR) chez 34 patients (20%). Ces taux sont concordants avec ceux de la littérature (65–67). L'analyse du TNM anatomopathologique en fonction de la mrCRM met en évidence qu'un downstaging tumoral n'est noté que chez six patients (31%) du groupe mrCRM envahie, soit une minorité. Plusieurs études ont également montré qu'un stade TNM initial avancé (cT3-T4) était associé à un moins bon downstaging après radiochimiothérapie (68)(69). D'autre part, il n'y a pas de différence significative entre une mrCRM nulle ou < 1 mm sur le downstaging. Aucune donnée de la littérature n'avait mis en évidence ce phénomène qui montre que l'envahissement des structures adjacentes est une entité à part et doit être distingué des lésions dont la marge est infra millimétrique.

Un downsizing tumoral après radiochimiothérapie a pu être relevé dans notre étude avec une taille tumorale médiane passant de 5 cm avant traitement à 3 cm après radiochimiothérapie. Notre analyse ne révèle cependant pas de lien entre le downsizing et la mrCRM ou les résultats oncologiques à long terme. Janjan et al. (66) ont montré que la taille tumorale initiale (< 5 cm *vs* ≥ 5 cm) était le seul facteur prédictif de downstaging. Plus récemment, Kang et al. puis Nougaret et al. ont montré qu'une réduction du volume tumoral s'associait à un taux important de réponse complète (70)(71). Ces études prenaient en compte tout stade TNM initial et l'ensemble des lésions du rectum alors que notre étude se limitait aux lésions localement avancées du bas rectum. Or comme nous l'avons vu précédemment, la situation anatomique du bas rectum peut expliquer cette différence avec nos résultats : une réduction tumorale à ce niveau n'impacte pas de façon importante la marge de résection qui reste étroite.

Par ailleurs, les remaniements fibreux rendent difficile l'IRM de réévaluation et la mesure de la ymrCRM dans cette région (72)(73). Peschaud et al. ont montré une importante surestimation de la CRM dans les tumeurs du bas rectum traitées par radiochimiothérapie (74).

Le taux de récidive locorégionale global dans notre étude était faible, observé chez 12 (8%) des 166 patients, ce qui correspond aux résultats retrouvés dans de précédentes publications (75)(48). Une mrCRM envahie était logiquement associée à un taux de récidive loco régionale plus important. Il est en fait surtout intéressant de constater qu'il y avait une différence significative entre les groupes à partir du moment où la mrCRM était envahie, alors qu'il n'y avait aucune différence significative sur la récidive locale en comparant une marge à 0 mm et une marge infra millimétrique.

En analyse multivariée, aucune variable n'est associée à une augmentation du risque de récidive locale. Ceci s'explique probablement par l'inégalité des groupes et surtout les sous effectifs de certains groupes, en particulier le groupe des mrCRM envahies.

Une récidive à distance a été mise en évidence chez 37 patients (23%), ce qui est similaire aux données de la littérature. Cienfuegos et al. ont suivi 500 patients opérés d'un cancer du rectum après traitement néo-adjuvant et ont obtenu un taux de récidive à distance de 25.5% (76).

On ne retrouve pas de différence significative entre les trois groupes dans notre étude sur la survie sans récidive et la survie globale. L'explication est probablement que le suivi à long terme se limitait à 3 ans et sur des petits groupes de patients. FG Taylor et al. avaient noté un impact significatif de l'envahissement de la mrCRM sur la survie sans récidive et la survie globale en prolongeant le suivi à 5 ans (63)

Nous avons obtenu un taux de résection R0 de 80%. Ces résultats sont comparables aux données de la littérature qui relèvent un taux de résection R1 de l'ordre de 20 à 36% dans le cancer du bas rectum (45). D'après nos résultats, il n'y avait pas de différence significative entre les 3 groupes sur le statut R1 mais il y avait de façon logique une association significative entre une résection R1 et le taux de récidive locale, de survie globale et de survie sans récidive.

Quirke et al. ont mis en évidence l'impact du plan de résection chirurgical sur la récidive locale (77). Ils ont suggéré que ce n'est pas tant le stade TNM avancé qui détériorait le plan de résection chirurgical et augmentait le taux de récidive locale, mais bien une CRM prédite positive. Ils ont par ailleurs montré avec d'autres études (78) que l'AAP était associée à un taux plus important de résection R1 qu'une chirurgie de conservation sphinctérienne.

L'ensemble de ces données peuvent expliquer une discordance entre les classifications : la classification radiologique a pour objectif d'obtenir une résection en marge saine alors que la classification anatomopathologique est établie sur le pronostic oncologique. Nos résultats montrent cependant qu'il est possible de parler de tumeurs T3 « forts » avec mrCRM < 1 mm ou 0 mm et de T4 lorsque l'organe est envahie.

La principale limite de notre étude concerne l'inégalité des groupes. Les trois groupes étaient homogènes sur l'évaluation pré opératoire et les caractéristiques cliniques mais les effectifs sont inégaux puisque la majorité de la population avait une mrCRM à 0 mm. Ceci peut s'expliquer comme nous l'avons détaillé précédemment par le fait que nous nous sommes intéressés aux tumeurs du bas rectum.

La durée du suivi était relativement courte avec une médiane évaluée à 37 mois, mais la littérature indique que jusqu'à 75% des récidives locales et à distance surviennent dans les 2 ans après la chirurgie (48,75)

Une hétérogénéité dans les traitements néo-adjuvants est à noter chez nos patients. En effet, vingt-sept patients (16%) ont reçu une chimiothérapie d'induction ; la majorité (20 patients) présentaient une mrCRM nulle ou envahie. Ces patients étaient majoritairement inclus dans des protocoles thérapeutiques tels que PRODIGE 23 et GRECCAR 4 qui évaluent l'impact d'une chimiothérapie d'induction. Les résultats de notre étude suggèrent qu'une chimiothérapie

d'induction apparaîtrait comme une variable pré opératoire associée à une diminution de la survie sans récidive à 3 ans. Cette stratégie thérapeutique pourrait ainsi permettre à la fois un meilleur contrôle local et à distance des récidives et améliorer la survie globale.

V. CONCLUSION

La CRM initiale définie par l'IRM est un facteur prédictif de récidive locale avec une différence significative entre les patients ayant une marge envahie et ceux ayant une marge nulle ou <1 mm. La classification TNM radiologique apparaît inadéquate pour évaluer le risque de récidive locale et c'est l'envahissement de la marge qui prédit la récidive. L'IRM est un examen indispensable dans l'évaluation pré-thérapeutique et une attention particulière doit être portée sur la description de la CRM. La compréhension des mécanismes de downstaging, au-delà des données d'imagerie, devrait permettre de prédire les patients bons et mauvais répondeurs au traitement néo adjuvant dans l'avenir. Les données génétiques et immunologiques doivent être des pistes à explorer afin de mieux comprendre ces mécanismes.

VI. REFERENCES

1. Epidémiologie des cancers - Les chiffres du cancer en France | Institut National Du Cancer [Internet]. [cité 11 sept 2016]. Disponible sur: http://www.e-cancer.fr/Professionnels-de-sante/Les-chiffres-du-cancer-en-France/Epidemiologie-des-cancers
2. Ferlay J, Shin H-R, Bray F, Forman D, Mathers C, Parkin DM. Estimates of worldwide burden of cancer in 2008: GLOBOCAN 2008. Int J Cancer. 15 déc 2010;127(12):2893-917.
3. Anatomie Du Rectum Et Du Canal Anal [Internet]. [cité 16 sept 2016]. Disponible sur: https://fr.scribd.com/doc/66952698/Anatomie-Du-Rectum-Et-Du-Canal-Anal
4. Salerno G, Sinnatamby C, Branagan G, Daniels IR, Heald RJ, Moran BJ. Defining the rectum: surgically, radiologically and anatomically. Colorectal Dis Off J Assoc Coloproctology G B Irel. sept 2006;8 Suppl 3:5-9.
5. Dumont F, Mariani A, Elias D, Goéré D. Surgical strategy for low rectal cancers. J Visc Surg. févr 2015;152(1):23-31.
6. Quirke P, Durdey P, Dixon MF, Williams NS. Local recurrence of rectal adenocarcinoma due to inadequate surgical resection. Histopathological study of lateral tumour spread and surgical excision. Lancet Lond Engl. 1 nov 1986;2(8514):996-9.
7. Tilney HS, Rasheed S, Northover JM, Tekkis PP. The influence of circumferential resection margins on long-term outcomes following rectal cancer surgery. Dis Colon Rectum. oct 2009;52(10):1723-9.
8. Nagtegaal ID, Marijnen CAM, Kranenbarg EK, van de Velde CJH, van Krieken JHJM, Pathology Review Committee, et al. Circumferential margin involvement is still an important predictor of local recurrence in rectal carcinoma: not one millimeter but two millimeters is the limit. Am J Surg Pathol. mars 2002;26(3):350-7.
9. Adam I j., Mohamdee M o. Role of circumferential margin involvement in the local recurrence of rectal cancer. Lancet. 10 sept 1994;344(8924):707.
10. Bernstein TE, Endreseth BH, Romundstad P, Wibe A, Norwegian Colorectal Cancer Group. Circumferential resection margin as a prognostic factor in rectal cancer. Br J Surg. nov 2009;96(11):1348-57.
11. Pollett WG, Nicholls RJ. The relationship between the extent of distal clearance and survival and local recurrence rates after curative anterior resection for carcinoma of the rectum. Ann Surg. août 1983;198(2):159-63.
12. Williams NS, Dixon MF, Johnston D. Reappraisal of the 5 centimetre rule of distal excision for carcinoma of the rectum: a study of distal intramural spread and of patients' survival. Br J Surg. mars 1983;70(3):150-4.
13. Ueno H, Mochizuki H, Hashiguchi Y, Ishikawa K, Fujimoto H, Shinto E, et al. Preoperative parameters expanding the indication of sphincter preserving surgery in patients with advanced low rectal cancer. Ann Surg. janv 2004;239(1):34-42.
14. Rullier E, Denost Q, Vendrely V, Rullier A, Laurent C. Low rectal cancer: classification and standardization of surgery. Dis Colon Rectum. mai 2013;56(5):560-7.
15. Martling A, Holm T, Bremmer S, Lindholm J, Cedermark B, Blomqvist L. Prognostic value of preoperative magnetic resonance imaging of the pelvis in rectal cancer. Br J Surg. nov 2003;90(11):1422-8.
16. Brown G, Kirkham A, Williams GT, Bourne M, Radcliffe AG, Sayman J, et al. High-resolution MRI of the anatomy important in total mesorectal excision of the rectum. AJR Am J Roentgenol. févr 2004;182(2):431-9.

17. Blomqvist L, Rubio C, Holm T, Machado M, Hindmarsh T. Rectal adenocarcinoma: assessment of tumour involvement of the lateral resection margin by MRI of resected specimen. Br J Radiol. janv 1999;72(853):18-23.
18. Rao S-X, Zeng M-S, Xu J-M, Qin X-Y, Chen C-Z, Li R-C, et al. Assessment of T staging and mesorectal fascia status using high-resolution MRI in rectal cancer with rectal distention. World J Gastroenterol. 14 août 2007;13(30):4141-6.
19. Botterill ID, Blunt DM, Quirke P, Sebag-Montefiore D, Sagar PM, Finan PJ, et al. Evaluation of the role of pre-operative magnetic resonance imaging in the management of rectal cancer. Colorectal Dis Off J Assoc Coloproctology G B Irel. sept 2001;3(5):295-303.
20. compte rendu normalisé cancer rectum.doc [Internet]. [cité 14 sept 2016]. Disponible sur: http://www.sfrnet.org/data/upload/files/a7e7222e420ac736c1256b6c0044cb07/compte%20rendu%20normalis%C3%A9%20cancer%20rectum.doc
21. Brown G, Richards CJ, Bourne MW, Newcombe RG, Radcliffe AG, Dallimore NS, et al. Morphologic Predictors of Lymph Node Status in Rectal Cancer with Use of High-Spatial-Resolution MR Imaging with Histopathologic Comparison. Radiology. mai 2003;227(2):371-7.
22. Tang R, Wang JY, Chen JS, Chang-Chien CR, Tang S, Lin SE, et al. Survival impact of lymph node metastasis in TNM stage III carcinoma of the colon and rectum. J Am Coll Surg. juin 1995;180(6):705-12.
23. Nougaret S, Reinhold C, Mikhael HW, Rouanet P, Bibeau F, Brown G. The use of MR imaging in treatment planning for patients with rectal carcinoma: have you checked the « DISTANCE »? Radiology. août 2013;268(2):330-44.
24. Compton CC, Greene FL. The staging of colorectal cancer: 2004 and beyond. CA Cancer J Clin. déc 2004;54(6):295-308.
25. Smith N, Brown G. Preoperative staging of rectal cancer. Acta Oncol Stockh Swed. 2008;47(1):20-31.
26. MERCURY Study Group. Extramural depth of tumor invasion at thin-section MR in patients with rectal cancer: results of the MERCURY study. Radiology. avr 2007;243(1):132-9.
27. Taylor FGM, Swift RI, Blomqvist L, Brown G. A systematic approach to the interpretation of preoperative staging MRI for rectal cancer. AJR Am J Roentgenol. déc 2008;191(6):1827-35.
28. Shihab OC, How P, West N, George C, Patel U, Quirke P, et al. Can a novel MRI staging system for low rectal cancer aid surgical planning? Dis Colon Rectum. oct 2011;54(10):1260-4.
29. Shihab OC, Moran BJ, Heald RJ, Quirke P, Brown G. MRI staging of low rectal cancer. Eur Radiol. mars 2009;19(3):643-50.
30. Chen C-C, Lee R-C, Lin J-K, Wang L-W, Yang S-H. How Accurate is Magnetic Resonance Imaging in Restaging Rectal Cancer in Patients Receiving Preoperative Combined Chemoradiotherapy?: Dis Colon Rectum. avr 2005;48(4):722-8.
31. Kuo L-J, Chern M-C, Tsou M-H, Liu M-C, Jian JJ-M, Chen C-M, et al. Interpretation of magnetic resonance imaging for locally advanced rectal carcinoma after preoperative chemoradiation therapy. Dis Colon Rectum. janv 2005;48(1):23-8.
32. Vliegen RFA, Beets GL, Lammering G, Dresen RC, Rutten HJ, Kessels AG, et al. Mesorectal fascia invasion after neoadjuvant chemotherapy and radiation therapy for locally advanced rectal cancer: accuracy of MR imaging for prediction. Radiology. févr 2008;246(2):454-62.
33. Meyenberger C, Huch Böni RA, Bertschinger P, Zala GF, Klotz HP, Krestin GP.

Endoscopic ultrasound and endorectal magnetic resonance imaging: a prospective, comparative study for preoperative staging and follow-up of rectal cancer. Endoscopy. sept 1995;27(7):469-79.
34. Bianchi PP, Ceriani C, Rottoli M, Torzilli G, Pompili G, Malesci A, et al. Endoscopic ultrasonography and magnetic resonance in preoperative staging of rectal cancer: comparison with histologic findings. J Gastrointest Surg Off J Soc Surg Aliment Tract. déc 2005;9(9):1222-1227-1228.
35. Gualdi GF, Casciani E, Guadalaxara A, d'Orta C, Polettini E, Pappalardo G. Local staging of rectal cancer with transrectal ultrasound and endorectal magnetic resonance imaging: comparison with histologic findings. Dis Colon Rectum. mars 2000;43(3):338-45.
36. tncd_rectum_v_finale_2016_0.pdf [Internet]. [cité 13 sept 2016]. Disponible sur: http://www.snfge.org/sites/default/files/SNFGE/TNCD/tncd_rectum_v_finale_2016_0.pdf
37. Sauer R, Becker H, Hohenberger W, Rödel C, Wittekind C, Fietkau R, et al. Preoperative versus postoperative chemoradiotherapy for rectal cancer. N Engl J Med. 21 oct 2004;351(17):1731-40.
38. Gérard J-P, Conroy T, Bonnetain F, Bouché O, Chapet O, Closon-Dejardin M-T, et al. Preoperative radiotherapy with or without concurrent fluorouracil and leucovorin in T3-4 rectal cancers: results of FFCD 9203. J Clin Oncol Off J Am Soc Clin Oncol. 1 oct 2006;24(28):4620-5.
39. Bosset J-F, Collette L, Calais G, Mineur L, Maingon P, Radosevic-Jelic L, et al. Chemotherapy with preoperative radiotherapy in rectal cancer. N Engl J Med. 14 sept 2006;355(11):1114-23.
40. Sauer R, Liersch T, Merkel S, Fietkau R, Hohenberger W, Hess C, et al. Preoperative versus postoperative chemoradiotherapy for locally advanced rectal cancer: results of the German CAO/ARO/AIO-94 randomized phase III trial after a median follow-up of 11 years. J Clin Oncol Off J Am Soc Clin Oncol. 1 juin 2012;30(16):1926-33.
41. van Gijn W, Marijnen CAM, Nagtegaal ID, Kranenbarg EM-K, Putter H, Wiggers T, et al. Preoperative radiotherapy combined with total mesorectal excision for resectable rectal cancer: 12-year follow-up of the multicentre, randomised controlled TME trial. Lancet Oncol. juin 2011;12(6):575-82.
42. Kapiteijn E, Marijnen CA, Nagtegaal ID, Putter H, Steup WH, Wiggers T, et al. Preoperative radiotherapy combined with total mesorectal excision for resectable rectal cancer. N Engl J Med. 30 août 2001;345(9):638-46.
43. Randomized study on preoperative radiotherapy in rectal carcinoma. Stockholm Colorectal Cancer Study Group. Ann Surg Oncol. sept 1996;3(5):423-30.
44. Glimelius B. Rectal cancer irradiation. Long course, short course or something else? Acta Oncol Stockh Swed. 2006;45(8):1013-7.
45. Bujko K, Nowacki MP, Nasierowska-Guttmejer A, Michalski W, Bebenek M, Kryj M. Long-term results of a randomized trial comparing preoperative short-course radiotherapy with preoperative conventionally fractionated chemoradiation for rectal cancer. Br J Surg. oct 2006;93(10):1215-23.
46. Hartley A, Ho KF, McConkey C, Geh JI. Pathological complete response following pre-operative chemoradiotherapy in rectal cancer: analysis of phase II/III trials. Br J Radiol. oct 2005;78(934):934-8.
47. Heald RJ, Husband EM, Ryall RD. The mesorectum in rectal cancer surgery--the clue to pelvic recurrence? Br J Surg. oct 1982;69(10):613-6.
48. Heald RJ, Ryall RD. Recurrence and survival after total mesorectal excision for

rectal cancer. Lancet Lond Engl. 28 juin 1986;1(8496):1479-82.
49. Heald RJ, Moran BJ. Embryology and anatomy of the rectum. Semin Surg Oncol. sept 1998;15(2):66-71.
50. Francois Y, Nemoz CJ, Baulieux J, Vignal J, Grandjean JP, Partensky C, et al. Influence of the interval between preoperative radiation therapy and surgery on downstaging and on the rate of sphincter-sparing surgery for rectal cancer: the Lyon R90-01 randomized trial. J Clin Oncol Off J Am Soc Clin Oncol. août 1999;17(8):2396.
51. Lim S-B, Choi HS, Jeong S-Y, Kim DY, Jung KH, Hong YS, et al. Optimal surgery time after preoperative chemoradiotherapy for locally advanced rectal cancers. Ann Surg. août 2008;248(2):243-51.
52. Bujko K. Timing of surgery following preoperative therapy in rectal cancer: there is no need for a prospective randomized trial. Dis Colon Rectum. mars 2012;55(3):e31; author reply e31-32.
53. Birbeck KF, Macklin CP, Tiffin NJ, Parsons W, Dixon MF, Mapstone NP, et al. Rates of circumferential resection margin involvement vary between surgeons and predict outcomes in rectal cancer surgery. Ann Surg. avr 2002;235(4):449-57.
54. Magrina JF. What to do and not to do in gynecologic oncology surgery. Eur J Gynaecol Oncol. 2000;21(4):335-8.
55. Tuech JJ, Lefebure B, Michot F, Teniere P. [Pelvic exenteration for cancer]. J Chir (Paris). déc 2005;142(6):367-74.
56. Dworak O, Keilholz L, Hoffmann A. Pathological features of rectal cancer after preoperative radiochemotherapy. Int J Colorectal Dis. 1997;12(1):19-23.
57. Mandard AM, Dalibard F, Mandard JC, Marnay J, Henry-Amar M, Petiot JF, et al. Pathologic assessment of tumor regression after preoperative chemoradiotherapy of esophageal carcinoma. Clinicopathologic correlations. Cancer. 1 juin 1994;73(11):2680-6.
58. Wheeler JMD, Warren BF, Mortensen NJM, Ekanyaka N, Kulacoglu H, Jones AC, et al. Quantification of histologic regression of rectal cancer after irradiation: a proposal for a modified staging system. Dis Colon Rectum. août 2002;45(8):1051-6.
59. Bateman AC, Jaynes E, Bateman AR. Rectal cancer staging post neoadjuvant therapy--how should the changes be assessed? Histopathology. mai 2009;54(6):713-21.
60. rouanet-philippe-17h20g4-sfco-13.pdf [Internet]. [cité 14 sept 2016]. Disponible sur: http://sfco.fr/files/18/calendrier/rouanet-philippe-17h20g4-sfco-13.pdf
61. <B>PRODIGE 23 - ACCORD 23 : </B></BR>Etude comparant une radiochimiothérapie préopératoire à une chimiothérapie néoadjuvante par folfirinox suivie d'une radiochimiothérapie préopératoire pour les patients atteints de cancers du rectum localement avancés [Internet]. [cité 14 sept 2016]. Disponible sur: http://essais-oncologie.ap-hm.fr/Pages/frmDetailEssaiClinique.aspx?TitreAbrege=PRODIGE+23+-+ACCORD+23
62. Rullier A, Laurent C. [Recommendations for clinical practice. Therapeutic choices for rectal cancer. What quality criteria are important for surgical excision of rectal cancer?]. Gastroentérologie Clin Biol. janv 2007;31 Spec No 1:1S34-51, 1S91-95.
63. Taylor FGM, Quirke P, Heald RJ, Moran BJ, Blomqvist L, Swift IR, et al. Preoperative magnetic resonance imaging assessment of circumferential resection margin predicts disease-free survival and local recurrence: 5-year follow-up results of the MERCURY study. J Clin Oncol Off J Am Soc Clin Oncol. 1 janv 2014;32(1):34-43.
64. Crane CH, Skibber JM, Birnbaum EH, Feig BW, Singh AK, Delclos ME, et al. The addition of continuous infusion 5-FU to preoperative radiation therapy increases tumor response, leading to increased sphincter preservation in locally advanced rectal cancer. Int J Radiat Oncol Biol Phys. 1 sept 2003;57(1):84-9.

65. Theodoropoulos G, Wise WE, Padmanabhan A, Kerner BA, Taylor CW, Aguilar PS, et al. T-level downstaging and complete pathologic response after preoperative chemoradiation for advanced rectal cancer result in decreased recurrence and improved disease-free survival. Dis Colon Rectum. juill 2002;45(7):895-903.
66. Janjan NA, Khoo VS, Abbruzzese J, Pazdur R, Dubrow R, Cleary KR, et al. Tumor downstaging and sphincter preservation with preoperative chemoradiation in locally advanced rectal cancer: the M. D. Anderson Cancer Center experience. Int J Radiat Oncol Biol Phys. 15 juill 1999;44(5):1027-38.
67. Chan AKP, Wong A, Jenken D, Heine J, Buie D, Johnson D. Posttreatment TNM staging is a prognostic indicator of survival and recurrence in tethered or fixed rectal carcinoma after preoperative chemotherapy and radiotherapy. Int J Radiat Oncol Biol Phys. 1 mars 2005;61(3):665-77.
68. Gosens MJEM, Klaassen RA, Tan-Go I, Rutten HJT, Martijn H, van den Brule AJC, et al. Circumferential margin involvement is the crucial prognostic factor after multimodality treatment in patients with locally advanced rectal carcinoma. Clin Cancer Res Off J Am Assoc Cancer Res. 15 nov 2007;13(22 Pt 1):6617-23.
69. Kuo L-J, Liu M-C, Jian JJ-M, Horng C-F, Cheng T-I, Chen C-M, et al. Is final TNM staging a predictor for survival in locally advanced rectal cancer after preoperative chemoradiation therapy? Ann Surg Oncol. oct 2007;14(10):2766-72.
70. Kang JH, Kim YC, Kim H, Kim YW, Hur H, Kim JS, et al. Tumor volume changes assessed by three-dimensional magnetic resonance volumetry in rectal cancer patients after preoperative chemoradiation: the impact of the volume reduction ratio on the prediction of pathologic complete response. Int J Radiat Oncol Biol Phys. 15 mars 2010;76(4):1018-25.
71. Nougaret S, Rouanet P, Molinari N, Pierredon MA, Bibeau F, Azria D, et al. MR volumetric measurement of low rectal cancer helps predict tumor response and outcome after combined chemotherapy and radiation therapy. Radiology. mai 2012;263(2):409-18.
72. Allen SD, Padhani AR, Dzik-Jurasz AS, Glynne-Jones R. Rectal carcinoma: MRI with histologic correlation before and after chemoradiation therapy. AJR Am J Roentgenol. févr 2007;188(2):442-51.
73. Nougaret S, Rouanet P. Restaging rectal cancer after neoadjuvant treatment with multiparametric MRI: A landscape of new opportunities. Diagn Interv Imaging. sept 2016;97(9):839-41.
74. Peschaud F, Cuenod C-A, Benoist S, Julié C, Beauchet A, Siauve N, et al. Accuracy of magnetic resonance imaging in rectal cancer depends on location of the tumor. Dis Colon Rectum. août 2005;48(8):1603-9.
75. Das P, Skibber JM, Rodriguez-Bigas MA, Feig BW, Chang GJ, Hoff PM, et al. Clinical and pathologic predictors of locoregional recurrence, distant metastasis, and overall survival in patients treated with chemoradiation and mesorectal excision for rectal cancer. Am J Clin Oncol. juin 2006;29(3):219-24.
76. Cienfuegos JA, Baixauli J, Pastor C, Arredondo J, Sola JJ, Arbea L, et al. Long-term oncologic results in cancer of the rectum treated by preoperative chemoradiotherapy and surgery: An analysis of 500 cases. Rev Esp Enfermedades Dig Organo Of Soc Esp Patol Dig. juin 2015;107(6):340-6.
77. Quirke P, Steele R, Monson J, Grieve R, Khanna S, Couture J, et al. Effect of the plane of surgery achieved on local recurrence in patients with operable rectal cancer: a prospective study using data from the MRC CR07 and NCIC-CTG CO16 randomised clinical trial. Lancet Lond Engl. 7 mars 2009;373(9666):821-8.
78. Rullier A, Gourgou-Bourgade S, Jarlier M, Bibeau F, Chassagne-Clément C,

Hennequin C, et al. Predictive factors of positive circumferential resection margin after radiochemotherapy for rectal cancer: the French randomised trial ACCORD12/0405 PRODIGE 2. Eur J Cancer Oxf Engl 1990. janv 2013;49(1):82-9.

VII. ANNEXES

A. Annexe 1 : Fiche standardisée IRM du rectum

Groupe Imagerie CAncérologique de la SFR

BILAN LOCO-REGIONAL INITIAL DES PRINCIPAUX CANCERS : Comptes rendus type

---

CANCER DU RECTUM

Version 1 – Janvier 2008

IRM
Cancer du Rectum
Bilan initial

Christine HOEFFEL, Christophe AUBE,
Valérie LAURENT, Jean-Michel TUBIANA

SIAD : Société d'imagerie abdominale et digestive

Nom, coordonnées et spécialité du correspondant

Renseignements Cliniques & Indication

- Résultat du toucher rectal
- Examens précédents et leurs résultats
  - Résultat de l'échoendoscopie

Technique

- Matrice haute résolution
- Petit FOV
- Séquence T2 en coupes sagittales, axiales et coronales
- Injection de Gadolinium (tumeurs du bas rectum)
- Déroulement de l'examen : satisfaisant ou non

Type de machine : , *Mise en service :* , *N° d'agrément :*
Type d'archivage :
Support :
- *films seuls (nombre – valeur moyennage des coupes),*
- *films (planche sélectionnée et CD),*
- *CD,*
- PACS

Résultats

- La tumeur :
  - Localisation
    Haut rectum (> 7 cm du bord sup. du puborectal).
    Moyen rectum (2-7 cm du bord sup. du puborectal).
    Bas rectum (< 2 cm du bord sup. du puborectal).
  - Distance séparant le pôle inférieur de la tumeur du pôle supérieur du sphincter interne
  - Dimensions de la tumeur dans les 3 plans (en mm) :
    Hauteur, largeur et en antéropostérieur
    Ou épaisseur moyenne pour les lésions circonférentielles
  - Siège sur la circonférence :

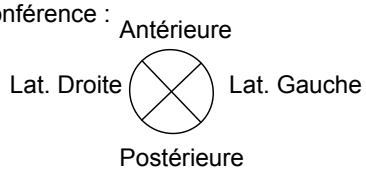

  - Pourcentage d'envahissement de la circonférence :
    Envahissement de 25 % / 50 % / 75 % / Circonférentiel
  - Suspicion de tumeur mucineuse :
    Hypersignal T2 de la tumeur : Oui / Non

BILAN LOCO-REGIONAL INITIAL DES PRINCIPAUX CANCERS : Comptes rendus type

➜ Extension de la tumeur dans le mésorectum
- T1 (sous-muqueuse) ou T2 (musculeuse)
- T3 : extension au mésorectum (perte de la musculeuse)
  - T3 « faible » : moins de 1/3 du méso
  - T3 « fort » : plus de 1/3 du méso
- Préciser la distance minimale en mm du bord externe de la tumeur au fascia recti
- En cas d'atteinte du fascia recti, préciser son siège :
  - T4 : Atteinte d'un organe adjacent
    - Vessie, vagin, utérus, paroi pelvienne, prostate, vésicule séminale, grêle, colon
  - Atteinte des releveurs de l'anus : Oui / Non

➜ Extension ganglionnaire
- Tous les ganglions sont mesurés selon leur petit axe
- Ganglions dans le mésorectum
  - Absence
  - Présence
    - Nombre
    - Taille et siège des 3 plus gros (> 3 mm)
    - Caractère suspect (hétérogène, contours irréguliers) : O / N
    - Distance du ganglion suspect par rapport au fascia recti (en mm)
- Autres ganglions pelviens : Oui (siège) / Non

➜ En cas de cancer du bas rectum, préciser
- Atteinte du sphincter interne
  - Absence
  - Présence
    - Localisation : Avant / Arrière / Droite / Gauche
    - Hauteur de l'atteinte : ¼ supérieur / ½ supérieur / ¾ supérieur / totalité du sphincter
- Atteinte du sphincter externe : Oui / Non
- Atteinte du puborectal : Oui / Non
- Atteinte de l'élévateur : Oui / Non

➜ Autres lésions mineures de découverte fortuite et variantes congénitales

➜ *Comparaison avec l'examen antérieur : .*
ou Absence de documents antérieurs

Synthèse et Conclusion

➜ **Identification et localisation de la lésion.**

➜ **Préciser la distance séparant la tumeur et/ou les ganglions du fascia recti (en mm)**

➜ **Classification T et N proposée**

Nom (en entier) du radiologue :
Relecture par :

B. Annexe 2 : Données et classification IRM du rectum

MRI Staging of Rectal Cancer

APPENDIX 1: Recording Findings in Rectal Cancer

Patient Name		Date:	
Date of Birth		Hospital Number	
Exam performed elsewhere	Yes	No	If yes, where?
Exam technically satisfactory (3 mm)	Yes	No	
Image quality	Optimal	Sub-Optimal	
Pathology identified	Yes	No	
Has the patient received radiotherapy?	Yes	No	
Has the patient had a previous rectal MRI?	Yes	No	
If Yes, date of previous examination			

Morphological description of tumor:
e.g. polypoidal, annular, ulcerating.
Site of invasive border, nature of invasive border e.g. smooth, nodular infiltrating.
Mucinous tumor? ☐
Nodal spread ☐
No visible nodes = N0 ☐
Homogeneous signal intensity smooth bordered node = N0 ☐
1–3: Mixed signal intensity or irregular bordered lymph node or tumor deposit = N1 ☐
4 or more: Mixed signal intensity or irregularly bordered node or tumor deposit = N2 ☐
T staging
Tumor not seen (Tx) ☐ Invades submucosa (T1) ☐
Invades muscularis propria (T2) ☐ Beyond muscularis propria < 1 mm (T3a) ☐
Beyond muscularis propria 1–5 mm (T3b) ☐ Beyond muscularis propria > 5–15 mm (T3c) ☐
Beyond muscularis propria > 15 mm (T3d) ☐ Perforation of peritoneal covering (T4b) ☐
Tumor invasion into adjacent organ (T4a) ☐
Maximum depth of extramural spread beyond muscularis propria_____(mm)
Extramural venous invasion
No tumor signal in vessels ☐
Tumor signal intensity expanding small noncharacterizable veins ☐
Tumor signal intensity expanding large anatomical veins (e.g., superior rectal vein) ☐
Potential Circumferential Margins (above distal levator insertion)
Measure minimum distance of: ☐
Main tumor to mesorectal fascia ☐
Malignant lymph nodes or tumor deposit ☐
EMVI ☐
CRM status
Distance to mesorectal fascia ≤ 1 mm = potential CRM involved ☐
Distance to mesorectal fascia > 1 mm = potential CRM clear ☐
Staging tumors at/below the distal levator insertion
1. Tumor on MRI images appears confined to bowel wall but not through full thickness (with intact outer muscle coat) ☐
2. Tumor on MRI replaces the muscle coat but does not extend into the intersphincteric plane ☐
3. Tumor on MRI invading into the intersphincteric plane ☐
4. Tumor invading into external anal sphincter ☐

Pelvic sidewall nodes (outside mesorectum, below iliac vessel bifurcation)
No visible nodes ☐
Homogeneous-signal-intensity smooth bordered node ☐
Mixed signal intensity or irregular bordered lymph node or tumor deposit ☐
Postchemoradiotherapy assessment
Which best describes the tumor regression on MRI? ☐
Grade 5: No response (intermediate signal intensity, same appearances as original tumor) ☐
Grade 4: Slight response (little areas of fibrosis or mucin but mostly tumor) ☐
Grade 3: Moderate response (> 50% fibrosis or mucin and visible intermediate signal) ☐
Grade 2: Good response (dense fibrosis; no obvious residual tumor, signifying minimal residual disease; or no tumor) ☐
Grade 1: Radiological complete response (rCR) (no evidence of ever treated tumor) ☐

Note—EMVI = extramural vascular invasion, CRM = circumferential resection margin.

C. Annexe 3 : Protocole d'examen anatomopathologique des pièces de résections rectales pour cancers

Association Française de Chirurgie

HAUTE AUTORITÉ DE SANTÉ

Annexe. Protocole d'examen des pièces de résections rectales pour cancers

Ce document est destiné à aider les pathologistes dans l'examen des pièces d'exérèse pour cancers du rectum. La résection chirurgicale est la thérapeutique la plus efficace pour traiter les cancers du rectum et la meilleure estimation du pronostic est donnée par les constatations du pathologiste lors de l'examen de la pièce. Cet examen doit donc fournir les informations pertinentes qu'attend le clinicien pour la prise en charge ultérieure du patient.

Ce document est constitué de 2 volets :

- une fiche de liaison à remplir par le chirurgien et à adresser à l'anatomo-pathologiste avec la pièce de résection. En effet, certaines données cliniques et chirurgicales sont indispensables ou importantes pour la prise en charge de la pièce opératoire par le pathologiste ;
- un volet concernant l'examen anatomopathologique avec une partie macroscopique, une partie microscopique et une conclusion. Il s'agit d'une fiche non exhaustive, prenant en compte les critères importants pour la prise en charge du patient et utiles au chirurgien.

Des notes explicatives sont fournies pour certains items.

TUMEUR DU RECTUM :
DEMANDE D'EXAMEN ANATOMOPATHOLOGIQUE

NOM : ……

Service : ……

Prénom : ……

Nom du chirurgien : ……

Date d'intervention : ……

Date de naissance :……

Type de chirurgie[1] :

Exérèse locale ☐
Exérèse partielle ☐
Exérèse totale avec ETM ☐
Amputation abdomino-périnéale ☐
Résection élargie monobloc ☐

Si oui, précisez les organes concernés :

Traitement préopératoire :

Pas de traitement préopératoire ☐

Radiothérapie ☐
Chimiothérapie ☐

Données chirurgicales :

Marge pariétale distale : …. cm

Perforation tumorale : oui ☐ non ☐ brèche peropératoire : oui ☐ non ☐

Fascia recti[2] : complet ☐
presque complet ☐ incomplet ☐ préciser :

Extension régionale ayant nécessité un élargissement de l'exérèse : oui ☐ non ☐

Si oui, précisez :

Caractère macroscopique de l'exérèse : complet ☐ incomplet ☐

Topographie de la tumeur :

Antérieure ☐ Latérale gauche ☐ Au-dessus réclinaison péritonéale ☐
Postérieure ☐ Latérale droite ☐ Au-dessous réclinaison péritonéale ☐

Localisation : haut rectum *(10-15 cm de la MA)* ☐ moyen rectum *(5-10 cm)* ☐ bas rectum *(0-5 cm)* ☐

Pour tumorothèque :

Heure d'exérèse de la pièce :

Autres renseignements :

EXAMEN MACROSCOPIQUE

N°enregistrement :

Pièce fraîche ☐ Pièce fixée non épinglée[3] ☐ Pièce fixée épinglée ☐
Longueur de la résection : …….cm
Pour amputation : longueur canal anal : ……cm
Distance tumeur/tranche de section distale[4] : ……..cm
Pour amputation : distance tumeur/ligne pectinée : ……cm
Taille tumorale (diamètre maximum) : hauteur…...cm, largeur……..cm, épaisseur …… cm
Pourcentage d'envahissement de la circonférence : ¼ ☐ ½ ☐ ¾ ☐ 4/4 ☐

Aspect de la tumeur
Bourgeonnante ☐ Plane ☐ Ulcérée ☐
Infiltrante ☐ Ulcéro-bourgeonnante ☐ Autre ☐
Perforation tumorale : oui ☐ non ☐ Abcès mésorectum ☐

Adhérence/infiltration d'un autre organe : NON ☐ OUI ☐
Vessie ☐ Col ☐ Vagin ☐ Utérus ☐ Paroi pelvienne ☐
Anse grêle ☐ Segment colique ☐ Prostate ☐ Vésicule séminale ☐

Mésorectum [5]
Complet ou presque complet (précisez) ☐
Incomplet (musculeuse visible) ☐

Lésions associées :

	OUI	**NON**		
Polypes	☐	☐	Nombre :	Taille :
			Sessile ☐	Pédiculé ☐
Polypose :	☐	☐		
Colite inflammatoire :	☐	☐		

Prélèvements congelés : **OUI** ☐ **NON** ☐

Autres prélèvements :
Collerette rectale :
Longueur :…. cm Hauteur : …..cm
Autres :

EXAMEN MICROSCOPIQUE

Type histologique :
Pas de reliquat tumoral ☐ Reliquat purement colloïde ☐
Adénocarcinome lieberkhunien ☐
Bien différencié ☐ Bas grade ☐
Moyennement différencié ☐ Haut grade[6] ☐
Peu différencié ☐
Carcinome indifférencié ☐
Carcinome à cellules en bague à chaton ☐
Carcinome colloïde (mucineux)[7] ☐
Autre : ……..

Embole lymphatique : ☐ Oui ☐ Non
Infiltration périnerveuse : ☐ Oui ☐ Non
Contingent colloïde : ☐ Oui ……% ☐ Non

Niveau d'infiltration [8]: ** si tumeurs multiples, classer la tumeur avec le T le plus élevé*
Non évaluable (Tx) ☐
Pas de tumeur (T0) ☐
Intra-épithélial ou intramuqueux (Tis) ☐
Sous-muqueuse (T1) ☐ Si exérèse locale, précisez : sm1 ☐ sm2 ☐ sm3 ☐
Musculeuse (T2) ☐
Mésorectum ou sous-séreuse (T3) ☐
Séreuse (T4) ☐
Organe adjacent (T4) ☐
Lequel : ……..
……

Tranches de section chirurgicales[9] :
Marge distale : ……mm État de la tranche de section distale :
☐ envahie par le carcinome ☐ avec adénome
☐ paroi rectale saine ☐ paroi anale saine
Marge circonférentielle : …….mm mesurée à partir ☐ de la tumeur
☐ de la structure tumorale la plus proche
Si exérèse locale : marge : …… mm

Extension[10] :
Nombre de ganglions prélevés :
Nombre de ganglions métastatiques : dans mésorectum : pédiculaires :
Ganglions adressés à part :
Emboles veineux extra-muraux : Oui ☐ Non ☐
Métastases péritonéales : Oui ☐ Non ☐

Autres prélèvements
Collerette rectale : envahie par le carcinome ☐ siège d'un adénome ☐
paroi rectale saine ☐ paroi anale saine ☐
Autres :

CONCLUSIONS[11]
Stade : ☐ pTNM ☐ ypTNM ☐ rpTNM
☐ T0 ☐ Tis ☐T1 ☐ T2 ☐ T3 ☐ T4
☐ N0 ☐ N1 ☐ N2 ☐ Nx
☐ M1 ☐ MX
☐RX ☐ R0 ☐ R1 ☐ R2

SIGNATURE DU PATHOLOGISTE

NOTES EXPLICATIVES

1- Exérèse locale (pour tumeur < 3 cm) : exérèse monobloc transanale de la tumeur ou résection endoscopique (mucosectomie).
Exérèse partielle : résection rectale avec exérèse partielle du mésorectum, c'est-à-dire avec section du mésorectum 5 cm sous le pôle inférieur de la tumeur (tumeur du haut rectum).
Exérèse totale : résection rectale avec exérèse totale du mésorectum (ETM).

2- L'examen du fascia recti permet au chirurgien d'apprécier l'intégrité du mésorectum. L'anatomopathologiste vérifiera ensuite l'intégrité du mésorectum selon d'autres critères (voir note n°5).

3- La fixation doit utiliser le formol pour autoriser d'éventuelles analyses moléculaires.

4- La marge distale se mesure sur pièce fraîche ou fixée, épinglée sous faible tension (la rétraction liée à la fixation seule est négligeable).

5- La surface externe de la zone de résection doit être tatouée à l'encre de Chine. Le mode d'appréciation du mésorectum analysé par le pathologiste est défini dans le texte long, selon la méthode de Quirke. En pratique, on distingue les grades complets ou presque complets et les grades incomplets. Cette analyse est basée sur l'étude de plusieurs critères souvent difficiles à apprécier (épaisseur et aspect lisse du méso, profondeur des brèches, effet de cône, régularité de la marge de résection, musculeuse visible). L'aspect lisse ou irrégulier du méso, l'existence de brèches dans le fascia recti et l'effet de cône s'apprécient mieux sur pièce fraîche, avant découpe. L'épaisseur du méso, la profondeur des brèches et la régularité de la marge de résection s'évaluent après fixation après avoir débité en tranches la zone tumorale. Une musculeuse visible à travers une brèche du mésorectum correspond à un mésorectum incomplet.

	Complet	**Presque complet**	**Incomplet**
Aspect du mésorectu	intact, lisse	modérément épais, irrégulier	peu épais
Plaie du mésorectum	< 5 mm	> 5 mm et musculeuse r visible	musculeuse visi
Effet de cône	absent	modéré	présent
Marge de résection circonférentielle	lisse, régulière	irrégulière	irrégulière

6- Le grade est fondé sur le pourcentage de glandes :
- bas grade : > 50 % ;
- haut grade : < 50 %.
Par convention les carcinomes à cellules en bague à chaton, les carcinomes indifférenciés et les carcinomes colloïdes sont classés dans les carcinomes de haut grade.

7- Un carcinome est dit colloïde lorsqu'il contient plus de 50 % de contingent mucineux.

8- Tumeur résiduelle après traitement : après radiothérapie préopératoire, une régression partielle (*downstaging tumoral*) peut survenir (Bozetti *et al.,* Dworak *et al.*). La régression peut être totale chez 1/5 des patients. Un système d'évaluation de la régression tumorale dans le cancer du rectum a été proposé par analogie à la réponse tumorale obtenue après radio-chimiothérapie dans le cancer œsophagien. Cependant, cette mesure distingue 5 catégories définies de façon assez floue, ce qui introduit un biais de subjectivité. Plus récemment, un système d'évaluation RCRG (*rectal cancer regression grade*) a été proposé (Wheeler *et al.*) pour le cancer rectal.

RCRG1 indique une bonne réponse (tumeur stérilisée ou présence de quelques foyers microscopiques d'adénocarcinome).
RCRG2 se définit par la présence de foyers de fibrose avec résidus macroscopiques tumoraux.
RCRG3 témoigne d'une mauvaise réponse avec peu ou pas de fibrose et la présence de foyers macroscopiques tumoraux abondants.
L'interprétation des flaques de mucine sans cellules épithéliales tumorales reste discutée et peut être rapportée comme reliquat purement colloïde.
Ces systèmes d'évaluation doivent être validés.
Pour les exérèses locales, le niveau d'infiltration de la sous-muqueuse (sm1 :1/3 superficiel, sm2 : 1/3 moyen, et sm3 : 1/3 inférieur) doit être précisé si possible (la musculeuse doit être présente pour pouvoir déterminer les 3 couches de la sous-muqueuse).

9- Les marges
Si la tumeur est très proche de la tranche de la section chirurgicale distale les prélèvements doivent être réalisés perpendiculairement à la tranche. La mesure de la marge distale est donnée en mm après examen microscopique et correspond à la distance entre la tranche de section distale et l'infiltration pariétale adénocarcinomateuse. La présence d'une prolifération adénomateuse sur la tranche de section distale doit être signalée dans le compte rendu (rubrique « état de la tranche de section distale »).
La mesure de la marge circonférentielle ou clairance est donnée en mm après examen microscopique et correspond à la distance entre la zone de pénétration tumorale la plus profonde et l'encre de Chine (Whittekind *et al.*). Cette marge peut être mesurée à partir de l'extension directe de la tumeur dans la paroi ou bien à partir d'une structure tumorale séparée de la tumeur (nodule tumoral ou ganglion métastatique).
Pour les exérèses locales, la marge correspond à la distance entre la structure adénocarcinomateuse la plus proche et la tranche de section.

10- Les ganglions
Tous les ganglions observés lors de l'examen macroscopique doivent être inclus.
Un minimum de 12 ganglions est requis, quel que soit le traitement opératoire administré. Si le chiffre n'est pas atteint, une technique de clarification de graisse (Goldstein *et al.,* Brown *et al.*) ou une recherche intensive est recommandée et doit être précisée dans le compte rendu. Malgré cela, il est parfois impossible d'atteindre cet objectif de 12 ganglions.
Les métastases dans les ganglions non régionaux sont considérées comme des métastases à distance et classées M1 (se reporter à la classification TNM).
Une micrométastase définie par une taille inférieure ou égale à 2 mm et découverte à l'HES est comptabilisée comme une métastase ganglionnaire et classée N1 ou M1. Une micrométastase découverte après technique immunohistochimique doit être signalée dans le compte rendu mais non comptabilisée (N0).
Il est souhaitable de distinguer la topographie des ganglions métastatiques (dans le mésorectum ou au niveau des pédicules vasculaires).

11- Le symbole p fait référence à la classification du pathologiste (pTNM) par opposition au cTNM qui est celle du clinicien avant l'intervention chirurgicale.
Le symbole y correspond au statut tumoral (ypTNM) après traitement néo-adjuvant (radiothérapie ou chimiothérapie ou combinaison des thérapeutiques avant exérèse).
Le symbole r indique l'existence d'une tumeur récidivante localement. Cette tumeur doit être classée comme la tumeur primitive selon la classification TNM précédée du symbole r (rpTNM).
Pour les tumeurs multiples, il faut sélectionner pour la classification et le stade la tumeur avec le niveau T le plus élevé ; la multiplicité ou le nombre de tumeurs seront indiqués entre parenthèses par le symbole m ou par le nombre de tumeurs : ex pT2(m).
Le symbole R figure dans le compte rendu anatomopathologique car il correspond à l'évaluation du résidu tumoral par le pathologiste. Cependant, il est recommandé que le caractère complet de l'exérèse soit déterminé au cours des réunions de concertation pluridisciplinaire après confrontation des données chirurgicales et anatomopathologiques.

Cette thèse fait suite à notre article préliminaire :

Individualizing surgical treatment based on tumour response following neoadjuvant therapy in T4 primary rectal cancer

Q. Denost, C. Kontovounisios, S. Rasheed, R. Chevalier, R. Brasio, M. Capdepont, E. Rullier, P.P. Tekkis

DOI: http://dx.doi.org/10.1016/j.ejso.2016.09.004

Publication History
Published online: September 17, 2016
Accepted: September 6, 2016

ELSEVIER

Available online at www.sciencedirect.com

ScienceDirect

EJSO xx (2016) 1–8

EJSO the Journal of Cancer Surgery

www.ejso.com

Individualizing surgical treatment based on tumour response following neoadjuvant therapy in T4 primary rectal cancer

Q. Denost [a,*], C. Kontovounisios [b,c], S. Rasheed [b,c], R. Chevalier [a], R. Brasio [b], M. Capdepont [a], E. Rullier [a], P.P. Tekkis [b,c]

[a] *CHU of Bordeaux, Department of Surgery, Saint-Andre Hospital, University of Bordeaux, Bordeaux, France*
[b] *Department of Colorectal Surgery, The Royal Marsden Hospital, Fulham Road, London, SW3 6JJ, UK*
[c] *Department of Surgery and Cancer, Imperial College London, London, SW7 2AZ, UK*

Accepted 6 September 2016
Available online ■ ■ ■

Abstract

Background: Rectal cancer involving at least one adjacent organ (mrT4b) requires multi-visceral resection to achieve clear resection margin (R0). Performing pelvic compartment preservation according to the tumour response has not been considered. This study assesses the impact of changing the surgical strategy according to tumour response in rectal cancer mrT4b.
Methods: Patients with non-metastatic T4b rectal cancer at two tertiary referral centres between 2008 and 2013 were grouped as "Responders" ypT0-3abNx versus "Non-responders" ypT3cd-4Nx and divided into three surgical procedures: total mesorectal excision (TME), extended-TME (eTME) and beyond-TME (b-TME). End-points were circumferential resection margin, postoperative morbidity, definitive stoma formation, 3-years local recurrence (3y-LR) and 3-years disease-free survival (3y-DFS) according to both tumours' response and surgical procedures.
Results: Among 883 patients with rectal cancer, 101 were included. Responders had a higher rate of induction chemotherapy (59.7% *vs.* 38.2%; $p = 0.04$). Morbidity and definitive stoma formation were significantly higher in Non-responders. R0 was not impacted by either the tumour response or the surgical procedures. The 3y-LR was lower in Responders (14%) compared to Non Responders (32%) (HR 1.6; 95% CI: 1.02–2.59; $p = 0.041$), and was two-fold higher in e-TME compared to b-TME in Non-responders, whereas no difference was found in Responders. The 3y-DFS was higher in Responders irrespective to the surgery (71% *vs.* 47%; $p = 0.07$).
Conclusion: In Responders, TME or e-TME are technically and oncollogically feasible and should be considered in preferrence to b-TME. In Non-responders, allowing for high rates of morbidity and local recurrence in patients with e-TME, b-TME procedures should be preferred.
© 2016 Elsevier Ltd, BASO ~ The Association for Cancer Surgery, and the European Society of Surgical Oncology. All rights reserved.

Keywords: Rectal cancer; T4 cancer; Locally advanced rectal cancer; Total mesorectal excision; Beyond-total mesorectal excision; Pelvic exenteration

Introduction

The incidence of rectal cancer in the European Union (EU) is 15–25/100 000 per year and represents 35% of the total colorectal cancer incidence.[1] A total of 5–10% of rectal cancers are considered to be T4b at the time of diagnosis,[2] defined by the invasion to other adjacent organs according to the definition of the 7th UICC/TNM staging system.[3] By definition, patients with mrT4b rectal cancer, have tumour invading the mesorectal fascia on the pre-treatment pelvic MRI,[4] meaning that curative surgery (R0 resection) cannot be achieved with conventional TME surgery. In order to achieve a clear circumferential resection margin (>1 mm),[5,6] a multivisceral resection involving *en bloc* removal of the tumour and adjacent infiltrated organs, which has been defined as beyond-TME procedure, currently remains the optimal surgery.[7–9]

* Corresponding author. Service de Chirurgie Digestive, Hôpital Saint-André, 33075 Bordeaux, France. Fax: +33 5 56 79 58 61.
E-mail address: quentin.denost@chu-bordeaux.fr (Q. Denost).

http://dx.doi.org/10.1016/j.ejso.2016.09.004
0748-7983/© 2016 Elsevier Ltd, BASO ~ The Association for Cancer Surgery, and the European Society of Surgical Oncology. All rights reserved.

Please cite this article in press as: Denost Q, et al., Individualizing surgical treatment based on tumour response following neoadjuvant therapy in T4 primary rectal cancer, Eur J Surg Oncol (2016), http://dx.doi.org/10.1016/j.ejso.2016.09.004

Guidelines do not recommend adapting the surgical procedure to the tumour response after neoadjuvant treatment in order to perform a less extensive resection with potentially lower morbidity.[2] Currently, one of the main questions in rectal cancer management is knowing if response to neoadjuvant treatment can safely offer organ preservation in patients undergoing rectal surgery. Previous studies aimed to address this question for early stage rectal cancer over the last 10 years,[10–12] whereas changing surgical planes in accordance of the tumour response for T4b primary rectal cancer has not been routinely considered.[13,14]

The introduction of preoperative chemoradiotherapy[15] has decreased the rate of local recurrence after surgery but has not been proven to decrease the risk of metastatic disease and cancer-specific survival.[16] However, patients with locally advanced rectal cancer[17] still have a high risk of both local and systemic failure.[9,18–20] In this context, intensification of the neoadjuvant treatment in case of the involvement of other anatomical structures into the pelvis represents a fashionable alternative to control both "potential" systemic and local disease.[21,22] The question arises with intensification of neoadjuvant treatment is which patients with initial T4b rectal cancer could obtain a clear resection margin with TME procedure and which one really need a beyond-TME surgical approach.

The present study aims to assess the impact of changing the surgical strategy according to tumour response assessed by post-treatment MRI on long-term oncological outcome in patients presenting with primary T4b rectal cancer.

Methods

Inclusion criteria

Patients with non-metastatic primary rectal cancer involving at least one adjacent organ on the pre-treatment pelvic MRI (mrT4bNxM0) treated at Saint-Andre Hospital (Bordeaux, France) and at The Royal Marsden Hospital (London, UK) between January 2008 and September 2013 were included from their two prospective computer databases and analysed retrospectively.

The study was approved by the local ethics committee in UK and France.

Preoperative staging

The initial evaluation included physical examination, colonoscopy with biopsy, pelvic magnetic resonance imaging (MRI), chest, abdominal and pelvis computed tomography (CT scan) and tumour marker measurement. Pelvic compartment involvement was defined using the first pelvic MRI, including anterior (prostate, vagina, uterus, bladder, urethra), posterior (presacral fascia, sacrum), lateral (ureter, hypogastric plexuses, internal iliac vessels, obturator neurovascular bundle or muscle, sciatic notch and nerve roots) and inferior compartment (levator ani muscle, external anal sphincter).[23]

Re-staging of the tumour was performed 4 weeks after the end of chemoradiotherapy by a new MRI (axial, sagittal and coronal planes). This pelvic MRI described the tumour response and assessed the predicted pathological circumferential resection margin by the evaluation of the distance between the tumour and the mesorectal fascia. This margin was considered as negative if greater than 1 mm.[4] Modifications of surgical strategy were based on this re-staging MRI.

Neoadjuvant and adjuvant treatment

According to the European Guidelines,[17] all patients included in this study received neoadjuvant treatment using 50 Gy in 25 fractions over 5 weeks with concomitant chemotherapy (5-fluorouracil) followed by surgery 6–8 weeks later. In the second half of the study period, patients received neoadjuvant induction chemotherapy in addition to the long course chemoradiotherapy based on doublet (5FU, oxaliplatine) or triplet cytotoxic drugs (5-FU, oxaliplatin, irinotecan).

Adjuvant chemotherapy (5-fluorouracil and oxaliplatin) was given for patients with positive lymph nodes at the specimen (ypN+) and/or with R1 resection status.[5,6]

Surgery

Surgery was performed 6–8 weeks after completion of neo-adjuvant treatment and was grouped into three categories of surgical procedures:

- Total mesorectal excision (TME) group: mesorectal fascial dissection with preservation of the hypogastric and pelvic plexuses was performed[24,25];
- extended-TME (e-TME) group: a partial resection of the adjacent organ(s) of the rectum was performed *en bloc* with the TME specimen with curative intent, in order to achieve a R0 resection.[9] This procedure included the posterior wall of the prostate or the vagina, the uterus, the seminal vesicles, the hypogastric plexuses, the ureter and partial resection of the bladder;
- beyond-TME (b-TME) group: includes posterior pelvic exenteration (PPE), total pelvic exenteration (TPE), previously defined in the Beyond TME collaborative consensus[2] and extra-levator abdominoperineal excision (ELAPE) for inferior compartment involvement with or without sacral resection (posterior compartment involvement- Sacrectomy).

In both institutions, surgical and oncological management was discussed in Multi-Disciplinary Team (MDT) meetings. Surgical strategies were different in these two tertiary centres. Surgical procedures were mainly performed according to the pre-treatment MRI in the Marsden

Please cite this article in press as: Denost Q, et al., Individualizing surgical treatment based on tumour response following neoadjuvant therapy in T4 primary rectal cancer, Eur J Surg Oncol (2016), http://dx.doi.org/10.1016/j.ejso.2016.09.004

Hospital whereas they were performed according to the post-treatment MRI in Bordeaux University Hospital. In cases of mesorectal fascia involvement in the re-staging MRI, b-TME procedures were mainly performed in the Marsden Hospital whereas surgical strategy in Bordeaux University Hospital was mainly to perform e-TME.

Pathological assessment

The operative specimen was addressed freshly to the pathological department and assessed by using the pathologic checklist for colorectal cancer recommended by the US guidelines.[26] Tumours were classified by using the 7th UICC/TNM staging system.[3] Circumferential resection margin was measured in millimetres and was considered as positive (R1) if less than or equal to 1 mm.[5,6]

The tumour response assessment was defined by using the parietal and nodal (ypTN) system with the down staging grading.[27,28] Good responders were ypT0-2N0, mid responders were ypT0-2N + or ypT3abNx and bad responders were ypT3cd-4Nx.[27] Patients with good and mid response were pooled together, taking into account that for both good and mid responders, the surgical resection plane to achieve an R0 resection could theoretically be the TME plane. They were defined as Responders and were compared to patients with bad response, defined as Non-responders.

End-points

Short-term outcomes included the post-operative morbidity, the length of hospital stay and the rate of definitive stoma formation. Post-operative morbidity was defined in accordance with Dindo et al.[30] and only major complications, i.e. Dindo III–V, were reported.

The quality of surgery through the rate of R0 resection and the accuracy of the restaging MRI to predict negative circumferential resection margin through the negative predictive value were also analysed.

Long-term outcomes included both the 3-year local recurrence (3y-LR) and the 3-year disease free survival (3y-DFS), including any event, irrespective of cause, except loss to follow-up.[29]

Statistical analysis

Data were collected prospectively on the computer databases of the Colorectal Units of Saint-Andre Hospital, Bordeaux and The Royal Marsden Hospital, London, and extracted retrospectively for the purpose of this study. Data were expressed as medians with ranges. Differences between groups were determined by the χ^2 test or Fisher's exact test and by the Mann Whitney or Wilcoxon test when appropriate. A p-value of less than 0.05 was considered as statistically significant. Disease-free survival and disease recurrence were evaluated by using the Kaplan–Meier method and compared with the log-rank test and Cox regression analysis.

Results

Demographics data

At total of 883 patients were operated for primary rectal cancer in two colorectal tertiary centres of which 101 (11.4%) patients were operated for T4b primary rectal cancer (mrT4bNxM0) between January 2008 and September 2013.

Patient demographic characteristics are reported in Table 1. There were 57 male patients and the median age was 64 (33–84) years old, without any difference between the responder and non-responder groups. The two most frequently pelvic compartments involved, before neoadjuvant treatment, were the anterior and inferior compartments, and more than 20% of patients had more than 2 compartments involved, without any difference between groups.

Characteristics of the induction chemotherapy

Neoadjuvant chemotherapy was given in 53 patients (52.5%). Two main different drug regimens were given: 5-fluorouracil (or capecitabine) and oxaliplatin (n = 41) or 5-fluorouracil and oxaliplatin in association with irinotecan (n = 12). The rate of neoadjuvant induction chemotherapy, irrespective of drug regimen, was significantly higher in Responders group compared to Non-responders group (59.7% *vs.* 38.2%; p = 0.041).

Surgical characteristics and morbidities

The three categories of surgical procedures, TME, e-TME and b-TME were performed for Responders with a

Table 1
Demographics data.

Patient group	Responders (n = 67)		Non-responders (n = 34)		p
	n	(%)	n	(%)	
Age (years)*	64 (33–84)		63.5 (38–84)		0.829
Male	43	(64.2)	14	(41.2)	**0.028**
BMI (Kg/m2)*,**	25.9 (16.7–38.0)		23.3 (18.2–38.9)		0.060
ASA**					**0.003**
-1	31	(46.3)	6	(20.0)	
-2	35	(52.2)	19	(63.3)	
-3	1	(1.5)	5	(16.7)	
Compartment					
- Anterior	34	(50.7)	24	(70.6)	0.057
- Posterior	4	(6.0)	3	(8.8)	0.685
- Lateral	19	(28.4)	10	(29.4)	0.912
- Inferior	25	(37.3)	7	(20.6)	0.088
- ≥2	14	(20.9)	9	(26.5)	0.528
Induction Chemotherapy	40	(59.7)	13	(38.2)	**0.041**
Follow-up (months)*	39 (9–77)		40 (0–84)		0.597

*median value; **BMI: Body Mass Index; ASA: American Society of Anesthesiology.
The values p < 0.05 are represented in bold.

Please cite this article in press as: Denost Q, et al., Individualizing surgical treatment based on tumour response following neoadjuvant therapy in T4 primary rectal cancer, Eur J Surg Oncol (2016), http://dx.doi.org/10.1016/j.ejso.2016.09.004

homogeneous distribution, 28.3%, 34.3% and 37.4%, respectively. According to the definition, TME was never performed for Non-responders as the primary rectal cancer still involved the TME surgical plane after neoadjuvant treatment. In the group of Non-responders, e-TME was performed in 55.9% of cases and b-TME in 44.1%.

The rate of definitive stoma formation ($p = 0.006$) and length of hospital stay ($p < 0.001$) were both significantly higher in non-responders. Details of surgical procedures performed are given in Tables 2a and 2b. Removing the posterior wall of the prostate was performed in 5 cases, only in the responder group. One patient with e-TME procedure died postoperatively in Non-responders group (mortality 0.9%). The rate of major morbidity (Dindo III–V) was significantly higher in Non-responder group (6% *vs.* 20.6%, $p = 0.04$). Moreover, this rate was two-fold higher for patients who underwent e-TME (26.3%) compared to those with b-TME procedures (13.3%) in cases of Non-response (Table 3).

Pathologist assessment

The rate of R1 resection after neoadjuvant treatment was two-fold lower in Responders compared to Non-responders, 9% *vs.* 20.6%, respectively (see Table 4). In both Responders and Non-responders groups, the rates of R1 resection were similar between eTME and b-TME, 13% *vs.* 8% and 21% *vs.* 20%, respectively. Only one patient with TME was R1.

A positive nodal status (ypN+) was reported in 25% of ypT0-2 (7/28), in 38.5% of ypT3a/b (15/39), and in 41.2% of ypT3c-ypT4 (14/34). Moreover, in this population with only mrT4b rectal cancers, the rates of ypT0 (complete response) and ypT1 (sub-complete response) were 5% and 12% with 20% (1/5) and 25% (3/12) with nodal involvement, respectively.

Accuracy of the restaging MRI

In 39 patients, restaging MRI predicted clear mesorectal fascia after neoadjuvant treatment, which was confirmed by pathological assessment in 35 patients. Therefore, the negative predictive value of the restaging MRI with regards to the involvement of the mesorectal fascia was 89.7%. In contrast, restaging MRI predicted an involvement of the mesorectal fascia in 62 patients, whereas 30 had a free mesorectal fascia in pathologic assessment, hence the positive predictive value of the restaging MRI with regards to the involvement of the mesorectal fascia was 48.4%.

Long-term outcome

Overall, the median follow-up was 40 (ranges, 0–84) months, without a significant difference between groups. 34 patients had a recurrence (33.7%) during the follow-up. The 3-year local and distance distant recurrence rates were 18% and 24%, respectively. The 3-year local recurrence rate was significantly lower in Responders compared to Non-responders (14% *vs.* 32%, Hazzard ratio = 1.6 (95% CI: 1.02 to 2.59), $p = 0.041$) (Fig. 1a). Patients who underwent TME did not have any local recurrences. Details of 3-years local recurrences in accordance with eTME and bTME procedures in both Responders and Non Responders groups are given Table 5a and Figs. 1b

Table 2a
Surgical characteristics.

Patient group	Responders (n = 67)		Non-responders (n = 34)		p
	n	(%)	n	(%)	
TME	19	(28.3)	0	(0)	**0.002**
e-TME*	23	(34.3)	19	(55.9)	
b-TME**	25	(37.4)	15	(44.1)	
Anastomosis	38	(56.7)	10	(29.4)	**0.009**
-Handsewn	28		5		
-Mechanical	10		5		
Definitive stoma	30	(44.8)	25	(73.5)	**0.006**
Length of stay	12 (5–31)		16 (9–90)		**<0.001**

*extended-TME; **beyond-TME.
The values $p < 0.05$ are represented in bold.

Table 2b
Details of surgical procedures.

Patient group	Responders (n = 67)		Non-responders (n = 34)	
	n	(%)	n	(%)
TME	19	(28.4)	0	(0)
-Anterior Resection	5			
-ISR	14			
e-TME*	23	(34.3)	19	(55.9)
-prostate	5		0	
-SV	10		3	
-vagina	2		7	
-uterus	2		4	
-bladder	2		3	
-ureter	2		1	
-PSW	9		5	
b-TME**	25	(37.3)	15	(44.1)
-TPE	10		6	
-PPE	2		4	
-ELAPE	10		2	
-Sacrectomy	3		3	

*extended-TME; **beyond-TME; ISR:Intersephincteric resection, SV: Seminal Vesical; PSW: Pelvic Side Wall; TPE: Total Pelvic Exenteration; PPE: Posterior Pelvic Exenteration; ELAPE: Extra-Levator Abdomino-Perineal Excision.

Table 3
Postoperative morbidity.

Patient group	Responders (n = 67)		Non-responders (n = 34)		p
	n	(%)	n	(%)	
(Dindo III–V)	4	(6.0)	7	(20.6)	**0.04**
-TME	0	(0)	–	–	
-eTME	2/23	(8.7)	5/19	(26.3)	
-b-TME	2/25	(8.0)	2/15	(13.3)	

*extended-TME; **beyond-TME.
The value $p < 0.05$ is represented in bold.

Please cite this article in press as: Denost Q, et al., Individualizing surgical treatment based on tumour response following neoadjuvant therapy in T4 primary rectal cancer, Eur J Surg Oncol (2016), http://dx.doi.org/10.1016/j.ejso.2016.09.004

Table 4
Details of resection status.

Patient group	Responder (n = 67)		Non-responder (n = 34)		p
	n	(%)	n	(%)	
Resection status					
-R1	6	(9.0)	7	(20.6)	0.12
-TME	1	(2.1)	–		
-e-TME*	3	(13)	4	(21)	
-b-TME**	2	(8)	3	(20)	

*extended-TME; **beyond-TME.

Table 5a
3-years local recurrence.

Patient group	Responders (n = 67)		Non-responders (n = 33)*		p
	n	(%)	n	(%)	
3-years LR	14%		32%		**0.04**
-TME		0%		/	
-e-TME		24%		39%	
-b-TME		18%		22%	

*1 post-operative death in e-TME was excluded for the 3-years local recurrence.
The values $p < 0.05$ are represented in bold.

and c, respectively. In Non-responders, the 3-year local recurrence rate was 32% with almost a two-fold higher risk for patients who underwent an e-TME (39%), compared to those with b-TME (22%) (Fig. 1b). The distant recurrence rate was also significantly lower in Responders compared to Non-responders (19% *vs.* 37.5%; p = 0.05). The highest rate of distant metastases was observed for Non Responders with bTME procedures (53.3%). The association of local and distant recurrences were 4.8% and 15.5% in Responders and Non-responders respectively (p = 0.11) (Table 5b).

The 3-year disease-free survival was 63% in the whole population, 71% *vs.* 47% (p = 0.07) in Responders and Non-responders respectively (Fig. 2a). The worse 3-year DFS was observed for Non Responders with having bTME surgery (40%) mainly due to distant metastases (Fig. 2b), whereas the better 3-year DFS was reported for Responders with having TME surgery (84%) (Fig. 2c).

Discussion

The present study describes a pooled analysis of 101 patients who initially presented with locally advanced primary rectal cancer with involvement of at least one adjacent organ (mrT4b) who were managed and operated in two European colorectal tertiary centres. These patients, represented 11.4% of the 883 rectal cancers treated in these institutions. The selection criteria included a short and recent period of study observation (2008–2013) to allow for homogeneous group of patients using contemporary neo-adjuvant treatments without compromising patients' follow-up (40 months). In this study, we showed that Responders had more induction neo-adjuvant treatment than Non-responders and subsequently that both the 3y-LR and the 3y-DFS were higher in Responders. Moreover, the study results suggest that changing surgical strategy and planes of dissection in an effort to achieve pelvic compartment preservation is technically and oncologically feasible in case of tumour down staging in patients with mrT4b primary advanced rectal cancer. In the absence of tumour downstaging (Non-responders to neo-adjuvant therapy), a beyond-TME procedure may be required. An attempt to preserved adjacent organs using an extended-TME procedure often led to higher morbidity and local recurrence compared to more radical beyond-TME surgery.

To our knowledge, this is the first study of its kind assessing short-term adverse events and oncological outcomes based on the tumour response after neoadjuvant treatment together with the impact of surgical changing strategy, in patients presenting with mrT4b rectal cancer.

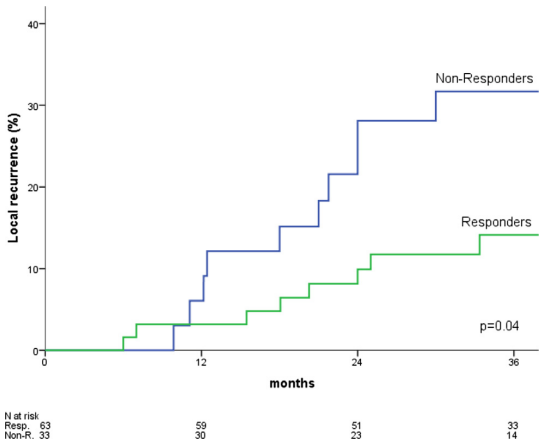

Figure 1a. 3-years local recurrence according to the tumour response.

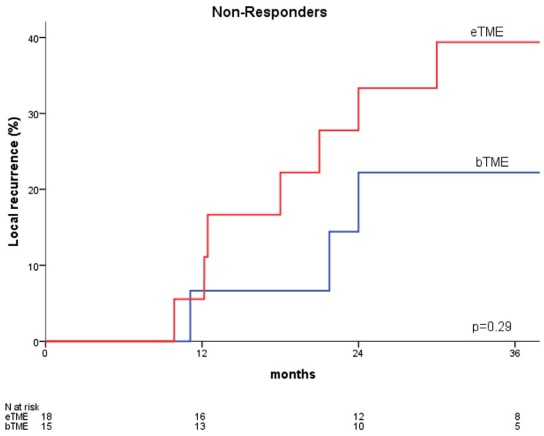

Figure 1b. 3-years local recurrence in Non-responders according to the surgical procedures.

Please cite this article in press as: Denost Q, et al., Individualizing surgical treatment based on tumour response following neoadjuvant therapy in T4 primary rectal cancer, Eur J Surg Oncol (2016), http://dx.doi.org/10.1016/j.ejso.2016.09.004

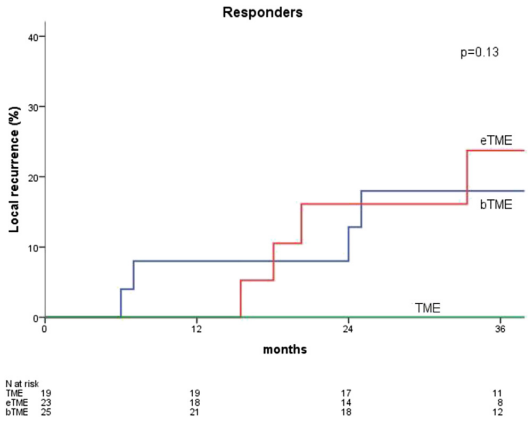

Figure 1c. 3-years local recurrence in Responders according to the surgical procedures.

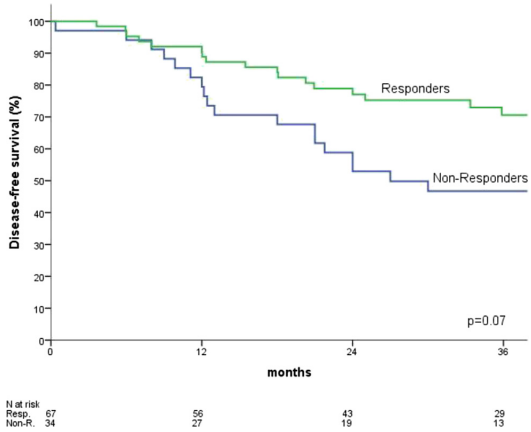

Figure 2a. 3-years disease-free survival according to the tumour response.

The present study has drawbacks of which include small number of patients, lack of standardized tumour regression grading system and type II statistical error. Further studies are required to validate the results and confirm our current recommendations.

Pathologic response assessment has been variable in the literature in either parietal and nodal (ypTN) response or either cellular response (Tumour Regression Rate or TRG). The TRG system includes several gradings[31–33] focused on the ratio between tumour cellularity and remodelling fibrous tissue in the rectal wall, without any consensus. The relation between TRG and DFS is still debated, probably due to the lack of standardisation and the fact that response to neoadjuvant radiotherapy can result in tumour fragmentation rather than shrinkage indicating that deep rectal wall layers can be involved by residual tumour cells.[34] The ypTN system is based on the location of residual tumour cells in the different layers of the rectal wall and lymph node status and is divided in two main grading: the complete pathological response (ypT0N0 or ypCR) and the downstaging with good (ypT0-2N0) or bad (ypT3-4) responders.[27,35] Regarding the rate of pCR lower than 10% in case of cT4 rectal cancer, the downstaging grading system appeared more appropriate for tumour response assessment in our study.

Table 5b
3-years disease-free survival.

Patient group	Responders (n = 67)		Non-responders (n = 34)		p
	n	(%)	n	(%)	
3-years DFS	71%		47%		0.07
-TME		84%		/	
-e-TME		63%		52%	
-b-TME		65%		40%	

Changing surgical strategy in accordance with the tumour response after chemoradiotherapy in rectal cancer is a very attractive and fashionable concept from the organ preservation strategy[10–12] to the sphincter-saving resection procedures[36–38] for good responders. However, for primary advanced rectal cancer with involvement of additional pelvic structures identified on the pre-treatment pelvic MRI (mrT4b), patients are currently treated with *en bloc* resections of these structures with the primary tumour, i.e. beyond-TME procedures.[13,14] Moreover, the literature on pelvic exenteration focused specifically on T4b rectal cancer is scarce,[7] the wide majority combining primary and recurrent tumour. The oncologically accuracy (R0 resection) of extended-TME for T4 rectal cancer has been reported, specifically in case of prostate involvement,[39] however, intra-operative urethral injury during posterior

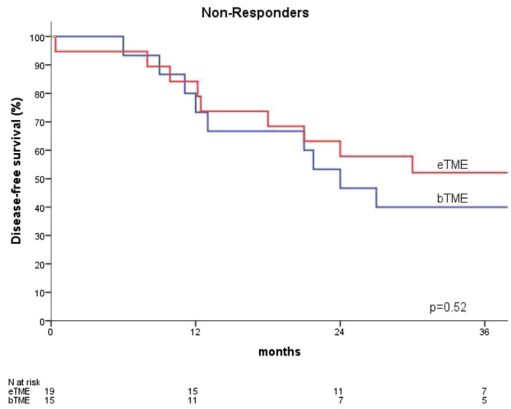

Figure 2b. 3-years disease-free survival in Non-responders according to the surgical procedures.

Please cite this article in press as: Denost Q, et al., Individualizing surgical treatment based on tumour response following neoadjuvant therapy in T4 primary rectal cancer, Eur J Surg Oncol (2016), http://dx.doi.org/10.1016/j.ejso.2016.09.004

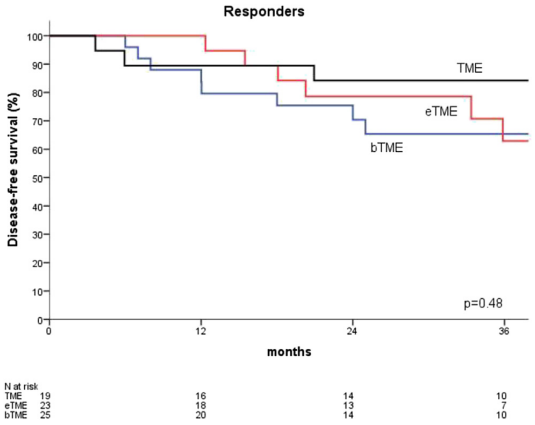

Figure 2c. 3-years disease-free survival in Responders according to the surgical procedure.

prostatic shaving occurred in 36% of cases resulting in a rate of postoperative urinary fistula formation of nearly 20%. Authors did not assess the role of the tumour downstaging on their results. All series of extended-TME or pelvic exenteration highlighted the major impact of the negative resection margin (R0) on survival, but never consider the interest of the tumour downstaging on both survival and surgical strategy. Nevertheless, authors of the Scandinavian phase III randomized trial, comparing radiotherapy alone *vs.* chemoradiotherapy in initial "non-resectable" rectal cancer (T3 with CRM $\leq$ 1 mm and T4), reported 60% of TME procedure after downstaging[19] with 5% of local recurrence, in agreement with the literature. We reported only 28% of TME but for rectal cancer initially more advanced (all T4b). Our results showed that local recurrence and 3-years DFS were similar between TME, e-TME and b-TME in Responders, whereas Non-responders had a higher rate of local recurrence in case of e-TME. Moreover, the worse 3-years DFS was reported for patients with b-TME procedures in Non-responders due to the high risk of distant metastases in this situation highlighting the poor biological features and behaviour of these tumours which required an extensive surgery to control the disease locally but which failed at distance. This data reinforce the requirement of an intensified neoadjuvant treatment to control "potential" distant disease.

The value of MRI in restaging locally advanced rectal cancer after neoadjuvant therapy is controversial but it appears in a recent review that MRI can be used for evaluation of the tumour status (ymrT0-2 *vs.* ymrT3-4) and involvement of the CRM after neoadjuvant treatment.[40] The detection of small clusters of residual tumour cells within fibrosis remains one of the main problem and the major risk is the overassessment of the mesorectal fascia involvement in the post-chemoradiotherapy MRI.[41] Authors reported a positive and a negative predictive values of CRM involvement at the restaging MRI of 42.9% and 100%, respectively, which are very closed to our reported values: 48.4% and 89.7%., respectively. These results mean that the risk of positive CRM on the specimen assessment is lower than 10% when the mesorectal fascia is free at the restaging MRI. In accordance with the high negative predictive value of CRM involvement at the post-treatment MRI, we advocate optimal surgery in accordance with the restaging MRI for initial T4b primary rectal cancer.

In conclusion, patients who respond well to neo-adjuvant therapy, conventional TME or extended-TME procedures are technically and oncollogically feasible and pelvic compartment preservision ought to be considered in preference to more radical multi-visceral beyond-TME procedures. Patients who do not respond to neo-adjuvant treatment, allowing for the high postoperative morbidity and the high risk of local recurrence in patients with extended-TME, more radical multi-visceral beyond-TME procedures should be considered in order to achieve optimum post-operative and oncological outcomes. Non-responders had significantly less neoadjuvant chemotherapy and a higher risk of both local and distant metastases compared to Responders highlighting the possibility for using total neo-adjuvant treatment for such high risk patients. This may allow to improve the rate of Responders and thus the rate of pelvic compartment preservation in these patients presenting with local advanced rectal cancer.

Conflicts of interest and source of funding

The authors report no financial or other conflict of interest relevant to the subject of this article.

Acknowledgements

The study was supported by Bordeaux University Hospital and The Royal Marsden Medical Research Centre.

References

1. Glimelius B, Tiret E, Cervantes A, et al. on behalf of the ESMO Guidelines Working Group. Rectal cancer: ESMO clinical practice guidelines for diagnosis, treatment and follow-up. *Ann Oncol* 2013; **24**(Suppl 6):vi81–8.
2. Beyond TME collaborative. Consensus statement on the multidisciplinary management of patients with recurrent and primary rectal cancer beyond total mesorectal excision planes. *Br J Surg* 2013;**100**: 1009–14.
3. Edge SB, Compton CC. The American Joint Committee on Cancer: the 7th edition of the AJCC cancer staging manual and the future of TNM. *Ann Surg Oncol* 2010;**17**(6):1471–4.
4. Glimelius B, Beets-Tan R, Blomqvist L, et al. Mesorectal fascia instead of circumferential resection margin in preoperative staging of rectal cancer. *J Clin Oncol* 2011;**29**:2142–3.
5. Nagtegaal ID, Quirke P. What is the role for the circumferential margin in the modern treatment of rectal cancer? *J Clin Oncol* 2008;**26**:303–12.
6. Quirke P, Steele R, Monson J, et al. Effect of the plane of surgery achieved on local recurrence in patients with operable rectal cancer:

Please cite this article in press as: Denost Q, et al., Individualizing surgical treatment based on tumour response following neoadjuvant therapy in T4 primary rectal cancer, Eur J Surg Oncol (2016), http://dx.doi.org/10.1016/j.ejso.2016.09.004

a prospective study using data from the MRC CR07 and NCIC-CTG C016 randomised clinical trial. *Lancet* 2009;**373**:821–8.
7. Kusters M, Austin KKS, Solomon MJ, et al. Survival after pelvic exenteration for T4 rectal cancer. *Br J Surg* 2015;**102**:125–31.
8. Mohan HM, Evans MD, Larkin JO, et al. Multivisceral resection in colorectal cancer: a systematic review. *Ann Surg Oncol* 2013;**20**:2929–36.
9. Smith JD, Nash GM, Weiser MR, et al. Multivisceral resections for rectal cancer. *Br J Surg* 2012;**99**:1137–43.
10. Habr-Gama A, Perez RO, Nadalin W, et al. Operative versus nonoperative treatment for stage 0 distal rectal cancer following chemoradiation therapy: long term results. *Ann Surg* 2004;**240**:711–8.
11. Maas M, Nelemans PJ, Valentini V, et al. Long-term outcome in patients with a pathological complete response after chemoradiation for rectal cancer: a pooled analysis of individual patient data. *Lancet Oncol* 2010;**11**:835–44.
12. Garcia-Aguilar J, Chow OS, Marcet JE, et al. Effect of adding mFOLFOX6 after neoadjuvant chemoradiation in locally advanced rectal cancer/a multiple, phase 2 trial. *Lancet Oncol* 2015;**16**:957–66.
13. Larsen SG, Wiig JN, Emblemsvaag HL, et al. Extended total mesorectal excision in locally advanced rectal cancer (T4a) and the clinical role of MRI-evaluated neo-adjuvant downstaging. *Colorectal Dis* 2009;**11**:759–67.
14. Harris DA, Davies M, Lucas MG, et al. Multivisceral resection for primary locally advanced rectal carcinoma. *Br J Surg* 2011;**98**:582–8.
15. Gerard JP, Conroy T, Bonnetain F, et al. Preoperative radiotherapy with or without concurrent fluorouracil and leucovorin in T3-4 rectal cancers: results of FFCD 9203. *J Clin Oncol* 2006;**24**(28):4620–5.
16. van Gijn W, Marijnen CAM, Nagtegaal ID, et al. for the Dutch Colorectal Cancer Group. Preoperative radiotherapy combined with total mesorectal excision for resectable rectal cancer: 12-year follow-up of the multicentre, randomised controlled TME trial. *Lancet Oncol* 2011;**12**:575–82.
17. Schmoll HJ, van Cutsem E, Valentini V, et al. ESMO Consensus guidelines for management of patients with colon and rectal cancer. A personalized approach to clinical decision making. *Ann Oncol* 2012;**23**:2479–516.
18. Blomqvist L, Glimelius B. The 'good', the 'bad', and the 'ugly' rectal cancers. *Acta Oncol* 2008;**47**:5–8.
19. Broendengen M, Tveit KM, Berglund E, et al. Randomized phase III study comparing preoperative radiotherapy with chemoradiotherapy in nonresectable rectal cancer. *J Clin Oncol* 2008;**26**:3687–94.
20. Jayne DG, Thorpe HC, Copeland J, et al. Five-year follow-up of the Medical Research Council CLASSIC trial of laparoscopically assisted versus open surgery for colorectal cancer. *Br J Surg* 2010;**97**:1638–45.
21. Nilsson PJ, van Etten B, Hospers GA, et al. Short-course radiotherapy followed by neo-adjuvant chemotherapy in locally advanced rectal cancer: the RAPIDO trial. *BMC Cancer* 2013;**13**:279.
22. Dewdney A, Cunningham D, Tabernero J, et al. Multicenter randomized phase II clinical trial comparing neoadjuvant oxaliplatin, capecitabine, and preoperative radiotherapy with or without cetuximab followed by total mesorectal excision in patients with high risk rectal cancer (EXPERT-C). *J Clin Oncol* 2012;**30**:1620–7.
23. Georgiou PA, Tekkis PP, Brown G. Pelvic colorectal recurrence: crucial role of radiologists in oncologic and surgical treatment options. *Cancer Imaging* 2011;**11**:S103–11.
24. Heald RJ, Ryall RD. Recurrence and survival after total mesorectal excision for rectal cancer. *Lancet* 1986;**1**(8496):1479–82.
25. Enker WE. Potency, cure, and local control in the operative treatment of rectal cancer. *Arch Surg* 1992;**127**(12):1396–401. discussion 402.
26. Washington MK, Berlin F, Branton P, et al. Protocol for examination of specimens from patients with primary carcinoma of the colon and rectum. *Arch Pathol Lab Med* 2009;**133**:1539–51.
27. Rullier A, Laurent C, Capdepont M, et al. Impact of tumor response on survival after radiochemotherapy in locally advanced rectal carcinoma. *Am J Surg Pathol* 2010;**34**:562–8.
28. Swellengrebel HAM, Bosch SL, Cats A, et al. Tumour regression grading after chemoradiotherapy for locally advanced rectal cancer: a near pathologic complete response does not translate into good clinical outcome. *Radiotherapy Oncol* 2014;**112**:44–51.
29. Punt CJA, Buyse M, Köhne CH, et al. Endpoints in adjuvant treatment trials: a systematic review of the literature in colon cancer and proposed definitions for future trials. *J Natl Cancer Inst* 2007;**99**:998–1003.
30. Dindo D, Demartines N, Clavien PA. Classification of surgical complications: a new proposal with evaluation in a cohort of 6336 patients and results of a survey. *Ann Surg* 2004;**240**:205–13.
31. Mandard AM, Dalibard F, Mandard JC, et al. Pathologic assessment of tumor regression after preoperative chemoradiotherapy of esophageal carcinoma. Clinicopathologic correlations. *Cancer* 1994;**73**:2680–6.
32. Dworak O, Keilholz L, Hoffmann A. Pathological features of rectal cancer after preoperative radiochemotherapy. *Int J Colorectal Dis* 1997;**12**:19–23.
33. Rodel C, Martus P, Papadoupolos T, et al. Prognostic significance of tumor regression after preoperative chemoradiotherapy for rectal cancer. *J Clin Oncol* 2005;**23**:8688–96.
34. Gosens MJ, Klaassen RA, Tan-Go I, et al. Circumferential margin involvement is the crucial prognostic factor after multimodality treatment in patients with locally advanced rectal carcinoma. *Clin Cancer Res* 2007;**13**:6617–23.
35. Valentini V, Coco C, Picciocchi A, et al. Does downstaging predict improved outcome after preoperative chemoradiation for extraperitoneal locally advanced rectal cancer? A long-term analysis of 165 patients. *Int J Radiat Oncol Biol Phys* 2002;**53**(3):664–74.
36. Janjan NA, Khoo VS, Abbruzzese J, et al. Tumor downstaging and sphincter preservation with preoperative chemoradiation in locally advanced rectal cancer: the M. D. Anderson Cancer Center experience. *Int J Radiat Oncol Biol Phys* 1999;**44**:1027–38.
37. Rullier E, Goffre B, Bonnel C, et al. Preoperative radiochemotherapy and sphincter-saving resection for T3 carcinomas of the lower third of the rectum. *Ann Surg* 2001;**234**:633–40.
38. Weiser MR, Quah HM, Shia J, et al. Sphincter preservation in low rectal cancer is facilitated by preoperative chemoradiation and intersphincteric dissection. *Ann Surg* 2009;**249**:236–42.
39. Frasson M, Garcia-Granero E, Parajo A, et al. Rectal cancer threatening or affecting the prostatic plane: is partial prostatectomy oncologically adequate? Results of a multicentre retrospective study. *Colorectal Dis* 2015;**17**:689–97.
40. van der Paardt MP, Zagers MB, Beets-Tan RGH, et al. Patients who undergo preoperative chemoradiotherapy for locally advanced rectal cancer restaged by using diagnostic MR Imaging: a systematic review and meta-analysis. *Radiology* 2013;**269**:101–12.
41. Barbaro B, Fiorucci C, Tebala C, et al. Locally advanced rectal cancer: MR imaging in prediction of response after preoperative chemotherapy and radiation therapy. *Radiology* 2009;**250**:730–9.

Please cite this article in press as: Denost Q, et al., Individualizing surgical treatment based on tumour response following neoadjuvant therapy in T4 primary rectal cancer, Eur J Surg Oncol (2016), http://dx.doi.org/10.1016/j.ejso.2016.09.004

SERMENT D'HIPPOCRATE

« Au moment d'être admis à exercer la médecine, je promets et je jure d'être fidèle aux lois de l'honneur et de la probité.

Mon premier souci sera de rétablir, de préserver ou de promouvoir la santé dans tous ses éléments, physiques et mentaux, individuels et sociaux.

Je respecterai toutes les personnes, leur autonomie et leur volonté, sans aucune discrimination selon leur état ou leurs convictions. J'interviendrai pour les protéger si elles sont affaiblies, vulnérables ou menacées dans leur intégrité ou leur dignité. Même sous la contrainte, je ne ferai pas usage de mes connaissances contre les lois de l'humanité.

J'informerai les patients des décisions envisagées, de leurs raisons et de leurs conséquences. Je ne tromperai jamais leur confiance et n'exploiterai pas le pouvoir hérité des circonstances pour forcer leurs consciences.

Je donnerai mes soins à l'indigent et à quiconque me les demandera. Je ne me laisserai pas influencer par la soif du gain ou la recherche de la gloire. Admis dans l'intimité des personnes, je tairai les secrets qui me sont confiés. Reçu à l'intérieur des maisons, je respecterai les secrets des foyers et ma conduite ne servira pas à corrompre les mœurs.

Je ferai tout pour soulager les souffrances. Je ne prolongerai pas abusivement les agonies. Je ne provoquerai jamais la mort délibérément.

Je préserverai l'indépendance nécessaire à l'accomplissement de ma mission. Je n'entreprendrai rien qui dépasse mes compétences. Je les entretiendrai et les perfectionnerai pour assurer au mieux les services qui me seront demandés.

J'apporterai mon aide à mes confrères ainsi qu'à leurs familles dans l'adversité.

Que les hommes et mes confrères m'accordent leur estime si je suis fidèle à mes promesses ; que je sois déshonoré et méprisé si j'y manque.»

Titre : Réinterprétation du TNM radiologique des cancers du bas rectum avec marges circonférentielles infra millimétriques selon les résultats oncologiques à long terme.

Résumé soumis à la SFCD 2016 :

Objectif

L'objectif de cette étude était d'évaluer l'impact de la marge circonférentielle radiologique pré-thérapeutique (mrCRM) des adénocarcinomes dits « T3 forts » avec marges prédictive infra millimétriques et T4 du bas rectum sur le downstaging et les résultats oncologiques à long terme.

Méthodes

Entre 2005 et 2015, tous les patients opérés pour adénocarcinome du bas rectum (≤ 6 cm) mrT4 et mrT3 avec CRM prédictive < 1 mm non métastatiques ont été inclus. Les patients ont été séparés en 3 groupes selon la mrCRM : <1mm (groupe A) *vs.* 0mm (groupe B) *vs.* <0mm ou mrCRM envahie (groupe C). Le downstaging tumoral (ypT0-2), la qualité de la résection oncologique (statut R1), la récidive locale et la survie sans récidive à 3 ans ont été analysés et comparés.

Résultats

Parmi 287 patients opérés pour cancer du bas rectum, 166 ont été inclus : groupe A (n=26), groupe B (n=121), groupe C (n=19). Le suivi médian des patients était de 37 mois. Les patients et les traitements péri-opératoires étaient comparables entre les 3 groupes. Le downstaging était significativement plus important dans les groupes A et B que C: 39% *vs.* 39% *vs.* 5% (p<0,001). La chirurgie était significativement plus extensive (amputation ou pelvectomie) dans le groupe C (p<0,001). Le taux de résection R1 n'était pas significativement différents dans les 3 groupes : 12% *vs.* 21% *vs.* 21% (p=0,51). Le taux de récidive locale à 3 ans était de 8%, significativement plus élevé dans le groupe C: 0% *vs.* 7% *vs.* 23% (p=0,019). La survie sans récidive à 3 ans était de 71% sans différence significative entre les groupes : 81% *vs.* 71% *vs.* 61% (p=0,37).

Conclusion

La marge circonférentielle radiologique pré thérapeutique prédit le risque de récidive locale des adénocarcinomes du bas rectum localement avancé. Une intensification du traitement néoadjuvant est nécessaire dans la population à marge radiologique envahie.

Mots clés : cancer rectal, IRM, marge de résection circonférentielle

Title : Revisiting pre operative TNM in low rectal carcinoma with infra millimetric circumferential resection margin regarding long-term oncologic outcomes.

Abstract :

Purpose
Pre-operative MRI assessment of TNM and AJCC TNM stage differ in locally advanced low rectal cancer. The aim of this study is to revisit the MRI TNM stage in mrT4 and mrT3 carcinoma with infra millimetric margin in low rectal cancer regarding oncologic outcomes in patients with MRI CRM assessment < 1 mm *vs* 0 mm *vs* involved.

Patients and Methods
Between 2005 and 2015, 166 patients underwent protocol high-resolution pelvic MRI for low rectal carcinoma (≤ 6 ctm) biopsy proven. MRI CRM stage was divided in three groups : < 1 mm *vs* 0 mm *vs* involved. First endpoint was the local reccurent at 3 years. They had a chemoradiation protocol then surgery for total mesorectal excision after a new pelvic MRI for assessment of tumor downstaging and downsizing.

Results
About 166 patients were followed for a median of 37 months. Mortality rate was 12% and morbidity was 40%. R0 resection rate was 80%. The global 3y-LR was 8% ($p = 0.02$). The 3y-LR was 23% in patients with MRI-involved CRM *vs* 6.7% in patients with mrCRM 0 mm *vs* no LR in patients with mrCRM < 1 mm ($p = 0.002$). No significant association between 3y-DFS and OS was found. There was a significant lower downstaging when the mrCRM was involved ($p < 0.001$) but no difference on donwstaging between 0 mm and < 1 mm margins.

Conclusion
High-resolution MRI preoperative assessment of CRM status seems superior to AJCC TNM–based criteria for assessing risk of LR but no multivariate analysis confirm. Only downstaging may be associated to mrCRM when involved. This should permit to intensify neo adjuvant treatment in order to obtain pCR and increase oncologic outcome.

Keywords : rectal cancer, MRI, circumferential resection margin

Titre : Réinterprétation du TNM radiologique des cancers du bas rectum avec marges circonférentielles infra millimétriques selon les résultats oncologiques à long terme.

Résumé :

Objectif

L'objectif de cette étude était d'évaluer l'impact de la marge circonférentielle radiologique pré-thérapeutique (mrCRM) des adénocarcinomes dits « T3 forts » avec marges prédictive infra millimétriques et T4 du bas rectum sur le downstaging et les résultats oncologiques à long terme.

Méthodes

Entre 2005 et 2015, tous les patients opérés pour adénocarcinome du bas rectum (≤ 6 cm) mrT4 et mrT3 avec CRM prédictive < 1 mm non métastatiques ont été inclus. Les patients ont été séparés en 3 groupes selon la mrCRM : <1mm (groupe A) *vs.* 0mm (groupe B) *vs.* <0mm ou mrCRM envahie (groupe C). Le downstaging tumoral (ypT0-2), la qualité de la résection oncologique (statut R1), la récidive locale et la survie sans récidive à 3 ans ont été analysés et comparés.

Résultats

Parmi 287 patients opérés pour cancer du bas rectum, 166 ont été inclus : groupe A (n=26), groupe B (n=121), groupe C (n=19). Le suivi médian des patients était de 37 mois. Les patients et les traitements péri-opératoires étaient comparables entre les 3 groupes. Le downstaging était significativement plus important dans les groupes A et B que C: 39% *vs.* 39% *vs.* 5% (p<0,001). La chirurgie était significativement plus extensive (amputation ou pelvectomie) dans le groupe C (p<0,001). Le taux de résection R1 n'était pas significativement différents dans les 3 groupes : 12% *vs.* 21% *vs.* 21% (p=0,51). Le taux de récidive locale à 3 ans était de 8%, significativement plus élevé dans le groupe C: 0% *vs.* 7% *vs.* 23% (p=0,019). La survie sans récidive à 3 ans était de 71% sans différence significative entre les groupes : 81% *vs.* 71% *vs.* 61% (p=0,37).

Conclusion

La marge circonférentielle radiologique pré thérapeutique prédit le risque de récidive locale des adénocarcinomes du bas rectum localement avancé. Une intensification du traitement néoadjuvant est nécessaire dans la population à marge radiologique envahie.

Mots clés : cancer rectal, IRM, marge de résection circonférentielle