

PREVENTION ET PRISE EN CHARGE DES RISQUES EN
CHIRURGIE ORALE

Année 2017

Thèse n°42.57.17.20

THÈSE

Présentée et publiquement soutenue devant
la Faculté de Chirurgie Dentaire de Nice
Le 1^{er} Juin 2017 Par

Madame Tessa BINIASZ

Née le 9 Juillet 1991 à Monaco
Pour obtenir le grade de :

DOCTEUR EN CHIRURGIE DENTAIRE (Diplôme d'État)

Examineurs :

Monsieur le Professeur Patrick MAHLER
Madame le Docteur Valérie POUYSSEGUR-ROUGIER
Monsieur le Docteur Yves ALLARD
Monsieur le Docteur Adrien PAUL
Monsieur le Docteur René LE ROY

Président du jury
Assesseur
Assesseur
Directeur de thèse
Membre invité

CORPS ENSEIGNANT

56^{ème} section : DEVELOPPEMENT, CROISSANCE ET PREVENTION

Sous-section 01 : ODONTOLOGIE PEDIATRIQUE

Professeur des Universités : Mme MULLER-BOLLA Michèle
Maître de Conférences des Universités : Mme JOSEPH Clara
Assistant Hospitalier Universitaire : Mme PIERRE Audrey

Sous-section 02 : ORTHOPEDIE DENTO-FACIALE

Professeur des Universités : Mme MANIERE-EZVAN Armelle
Assistante Associée-Praticien Associé : Mme OUEISS Arlette
Assistant Hospitalier Universitaire : M. BUSSON Floriant

Sous-section 03 : PREVENTION, EPIDEMIOLOGIE, ECONOMIE DE LA SANTE, ODONTOLOGIE LEGALE

Professeur des Universités : Mme LUPI-PEGURIER Laurence
Assistant Hospitalier Universitaire : Mme SOSTHE Anne Laure
Assistant Hospitalier Universitaire : Mme BORSA Leslie

57^{ème} section : SCIENCES BIOLOGIQUES, MEDECINE ET CHIRURGIE BUCCALE

Sous-section 01 : PARODONTOLOGIE

Maître de Conférences des Universités : M. CHARBIT Yves
Maître de Conférences des Universités : Mme VINCENT-BUGNAS Séverine
Assistant Hospitalier Universitaire : M. BORIE Gwenaél
Assistant Hospitalier Universitaire : M. RATHELOT Benjamin

Sous-section 02 : CHIRURGIE BUCCALE, PATHOLOGIE ET THERAPEUTIQUE, ANESTHESIE ET REANIMATION

Professeur des Universités Associées : Mme MERIGO Elisabetta
Maître de Conférences des Universités : M. COCHAIS Patrice
Maître de Conférences des Universités : M. SAVOLDELLI Charles
Assistant Hospitalier Universitaire : M. PAUL Adrien

Sous-section 03 : SCIENCES BIOLOGIQUES

Professeur des Universités : Mme PRECHEUR-SABLAYROLLES Isabelle
Maître de Conférences des Universités : Mme RAYBAUD Hélène
Maître de Conférences des Universités : Mme VOHA Christine

58^{ème} section : SCIENCES PHYSIQUES ET PHYSIOLOGIQUES ENDODONTIQUES ET PROTHETIQUES

Sous-section 01 : ODONTOLOGIE CONSERVATRICE, ENDODONTIE

Professeur des Universités : Mme BERTRAND Marie-France
Professeur des Universités : M. MEDIONI Etienne
Professeur Emérite : M. ROCCA Jean-Paul
Maître de Conférences des Universités : Mme BRULAT-BOUCHARD Nathalie
Maître de Conférences Associé des Universités : M. CEINOS Romain
Assistant Hospitalier Universitaire : M. MORKOWSKI-GEMMI Thomas
Assistant Hospitalier Universitaire : Mme DUVERNEUIL Laura
Assistant Hospitalier Universitaire : M. GANDJIZADEH GHOUCHANI Mir-Payam

Sous-section 02 : PROTHESES

Professeur des Universités : Mme LASSAUZAY Claire
Maître de Conférences des Universités : M. ALLARD Yves
Maître de Conférences des Universités : M. LAPLANCHE Olivier
Maître de Conférences des Universités : Mme POUYSSEGUR-ROUGIER Valérie
Assistant Hospitalier Universitaire : Mme CERETTI Léonor
Assistant Hospitalier Universitaire : M. OUDIN GENDREL Antoine
Assistant Hospitalier Universitaire : M. SABOT Jean-Guy
Assistant Hospitalier Universitaire : M. SAMMUT Arnaud

Sous-section 03 : SCIENCES ANATOMIQUES ET PHYSIOLOGIQUES

Professeur des Universités : M. BOLLA Marc
Professeur des Universités : M. MAHLER Patrick
Maître de Conférences des Universités : Mme EHRMANN Elodie
Maître de Conférences des Universités : M. LEFORESTIER Eric
Assistant Hospitalier Universitaire : Mme AZAN Cindy

Remerciements

A Monsieur le Professeur Patrick Mahler

*Docteur en Chirurgie Dentaire
Professeur de Universités-Praticien Hospitalier*

Vous me faites l'honneur de présider ce jury de thèse. C'était pour moi une évidence, vous m'avez accordé votre confiance, votre soutien et transmis tellement de connaissances durant mes années de clinique, qu'il ne pouvait en être autrement. Grâce à vous je débute ma vie professionnelle de façon sereine. Veuillez trouver dans ce travail ma gratitude, mon profond respect et ma reconnaissance pour tout ce que vous m'avez apporté.

A Madame le Docteur Valérie Pouyssegur-Rougier

*Docteur en Chirurgie Dentaire
Maître de Conférences des Universités-Praticien hospitalier*

Je vous remercie infiniment d'avoir accepté de siéger dans ce jury. J'ai pris beaucoup de plaisir à travailler à vos côtés, en particulier durant ma cinquième année. Et grâce à votre enseignement ainsi qu'à vos précieux conseils et astuces je pense que la prothèse complète n'a presque plus de secret pour moi. Veuillez trouver dans ce travail l'expression de toute ma reconnaissance et de ma profonde considération.

A Monsieur le Docteur Yves Allard

*Docteur en Chirurgie Dentaire
Maître de Conférences des Universités-Praticien hospitalier*

Vous compter dans ce jury est un immense plaisir et un grand honneur. Je vous remercie pour vos cours de prothèses, plus cliniques que simplement théoriques, et qui m'ont permis de plus facilement comprendre ma future profession. Je n'ai malheureusement pas su saisir les occasions de travailler à vos côtés et d'enrichir mes connaissances à travers la richesse de votre savoir et de votre pratique. Veuillez trouver dans ce travail le témoignage de mon plus profond respect.

A Monsieur le Docteur Adrien Paul

*Docteur en Chirurgie Dentaire
Assistant hospitalier-universitaire
Spécialiste en chirurgie Orale*

Je vous remercie grandement d'avoir accepté de m'encadrer pour la réalisation de cette thèse. Merci pour la confiance que vous m'avez accordé, mes idées étant souvent très confuses, vous avez toujours su m'aiguiller et me conseiller pour achever ce travail en temps et en heure. Veuillez trouver dans ce travail l'expression de ma reconnaissance et de tout mes remerciements.

A Monsieur le Docteur René Le Roy

*Docteur en Chirurgie dentaire
Ancien assistant hospitalier-universitaire et spécialiste en chirurgie Orale*

Je suis sensible à l'honneur que vous me faites en acceptant généreusement de juger ce travail. Vos explications, claires et limpides, lors de la dissection au laboratoire d'anatomie ont énormément enrichies mes connaissances anatomiques et je vous en suis infiniment reconnaissante. Veuillez trouver dans ce travail l'expression de ma gratitude.

Table des matières

I.	INTRODUCTION	6
II.	RISQUES ANATOMIQUES	7
II.1.	Risque vasculaire.....	7
II.1.1.	Artère carotide externe.....	7
II.1.1.1.	Artère linguale.....	8
II.1.1.2.	<i>Artère faciale</i>	9
II.1.1.3.	<i>Artère maxillaire</i>	11
II.2.	Risque nerveux.....	17
II.2.1	Nerf maxillaire (V2).....	18
II.2.2	Nerf mandibulaire (V3).....	19
II.2.2.1	<i>Nerf buccal</i>	20
II.2.2.2	<i>Nerf lingual</i>	20
II.2.2.3	<i>Nerf alvéolaire inférieur</i>	21
II.2.3	Risques nerveux liés à l'anesthésie	24
II.2.4	Risques nerveux liés à l'avulsion des dents de sagesse	25
II.2.5	Risques nerveux liés à l'implantologie	28
II.3.	Risque osseux.....	30
II.3.1	Mandibule.....	30
II.3.2	Maxillaire	34
II.4.	Autres	39
II.4.1	Trismus.....	39
II.4.2	Œdème.....	39
II.4.3	Tissus mous	39
III.	BONNES PRATIQUES AFIN D'EVITER CES RISQUES.....	40
III.1	Risques vasculaires	40
III.1.1	Extractions	40
III.1.2	Prélèvements de greffons palatins	42

III.1.3 Implantologie	42
III.2 Risques nerveux	44
III.2.1 L'anesthésie	44
III.2.2 Avulsion des dents de sagesse	45
III.2.3 Implantologie	47
III.3 Risques osseux	51
III.3.1 Extractions	51
III.3.2 Implantologie	53
III.4 Autres	55
III.4.1 Trismus	55
III.4.2 Œdème	55
III.4.3 Tissus mous	56
IV. CONDUITE A TENIR EN CAS D'ACCIDENTS	58
IV.1 Risques vasculaires	58
IV.2. Risques nerveux	62
IV.3. Risques osseux	65
IV.3.1. Liés aux extractions	65
IV.3.2 Liés à l'implantologie	68
IV.4 Autres	70
IV.4.1 Trismus	70
IV.4.2 Œdème	70
IV.4.3 Tissus mous	70
V. CONCLUSION	71
VI. BIBLIOGRAPHIE	72
VII. TABLE DES FIGURES	83
VIII. ANNEXE	85

I. INTRODUCTION

Chaque année en France, des milliers d'actes de chirurgie dentaire sont réalisés et concernent les extractions dentaires, la parodontologie et l'implantologie.

Pour exemple, environ 240 000 implants dentaires sont posés en France chaque année avec un risque non négligeable d'atteinte nerveuse ou vasculaire lors de cet acte (HAS 2008).

Un accident va correspondre à la survenue d'un événement indésirable durant un acte de chirurgie dentaire pouvant entraîner une atteinte nerveuse, vasculaire, osseuse ou des tissus mous de la sphère oro-faciale.

Parmi ces actes, certains sont connus pour être plus à risque que d'autres et notamment les extractions des dents de sagesse qui entraînent plus de complications que les extractions dentaires simples.

En 2016, une société d'assurance privée a reçu plus de 150 déclarations de sinistres mettant directement en cause le chirurgien dentiste pour la survenue d'accidents peropératoires en implantologie.

Une meilleure connaissance de l'anatomie et des accidents potentiels en chirurgie dentaire permettrait donc de diminuer le taux de ces accidents, de limiter la morbidité qu'elle peut entraîner pour le patient ainsi que les procédures et le stress qu'elles peuvent engendrer pour le chirurgien dentiste.

La prévention de ces actes à risque constitue donc un réel enjeu pour le dentiste afin d'optimiser et de sécuriser ses pratiques.

Dans ce travail de thèse, nous détaillerons l'anatomie de la sphère oro-faciale appliquée à la chirurgie dentaire et décrirons les situations cliniques et actes à risque d'accidents. Les variations anatomiques sont tellement nombreuses qu'il n'a pas été possible de les décrire dans ce travail.

Dans un second temps, nous évoquerons les bonnes pratiques à mettre en oeuvre afin d'éviter la survenue de ces accidents puis nous terminerons avec la gestion de ces risques et le comportement à adopter au cabinet dentaire.

II. RISQUES ANATOMIQUES

Dans cette partie, nous allons décrire les éléments anatomiques vasculaires, nerveux, osseux et tissulaires de la sphère oro-faciale. Nous détaillerons les structures en rapport avec la chirurgie dentaire, et pouvant être accidentellement endommagées au cours des divers actes thérapeutiques réalisés.

A la description de l'anatomie « classique » présentée dans ce travail, il faut y ajouter les nombreuses variations anatomiques qui peuvent augmenter le risque d'accident.

II.1. Risque vasculaire

(Drake, 2015; Schünke, 2016)

La vascularisation de la tête et du cou provient exclusivement de l'artère carotide commune. Elle chemine en dedans du muscle sterno-cleido-mastoidien à l'intérieur d'une gaine musculaire contenant également la veine jugulaire interne, et le nerf vague (X). Elle se divise dans la partie haute du cou, au niveau du bord supérieur du cartilage thyroïde pour donner naissance à l'artère carotide interne et l'artère carotide externe.

Dans ce chapitre nous commencerons par détailler de façon sommaire l'artère carotide externe. Puis, nous détaillerons certaines branches de cette dernière, en rapport avec la pratique dentaire. Nous débuterons par l'artère linguale, puis l'artère faciale et enfin l'artère maxillaire ainsi que toutes leurs collatérales.

II.1.1. Artère carotide externe

L'artère carotide externe est située en avant et en dedans de l'artère carotide interne. Elle est destinée à la vascularisation du cou, de la face et du crâne, alors que l'artère carotide interne est destinée à la circulation artérielle intra crânienne.

L'artère carotide externe au cours de son trajet va donner naissance à 8 branches :

- l'artère thyroïdienne supérieure destinée à la glande thyroïde,
- l'artère pharyngienne ascendante qui vascularise le pharynx,
- l'artère linguale destinée à vasculariser la langue et le plancher buccal,
- l'artère faciale qui vascularise la région superficielle de la face,
- l'artère occipitale qui vascularise la partie postérieure du cuir chevelu,
- l'artère auriculaire postérieure qui assure en partie l'irrigation de l'oreille,
- l'artère temporale superficielle qui est destinée à la région temporale et une partie de l'oreille,

- l'artère maxillaire, la plus importante des deux branches terminales, qui vascularise les muscles masticateurs, la partie postérieure et interne du squelette de la face et les méninges.

II.1.1.1. Artère linguale

L'artère linguale va elle-même se diviser en plusieurs branches :

- l'artère supra-hyoïdienne qui vascularise les muscles rattachés au bord supérieur de l'os hyoïde,
- l'artère dorsale, destinée à l'irrigation de la muqueuse postérieure, aux arcs palato-glosses, aux tonsilles palatines, au palais mou et à l'épiglotte.

Elle se termine par deux branches terminales au niveau du bord antérieur du muscle hyo-glosse :

- l'artère profonde de la langue :

Dans la pratique dentaire, cette dernière peut être lésée lors de la réalisation d'une freinectomie, ou lorsque les points d'appui au cours d'une extraction sont instables et qu'un instrument tranchant tel que le syndesmotome ou l'élévateur glisse dans les tissus mous du plancher buccal et de la langue.

- l'artère sublinguale qui participe à la vascularisation de la glande sublinguale, de la muqueuse buccale et des gencives :

De par sa position, l'artère sublinguale présente un risque hémorragique conséquent en implantologie, pouvant entraîner le pronostic vital. En effet la mise en place des implants parasymphysaires dans une corticale linguale concave et amincie augmente les risques de fractures osseuses et de perforations de l'artère (Goudot, 2013). L'hémorragie provenant de l'artère sublinguale se propage alors dans les tissus mous entraînant la formation d'un hématome du plancher buccal. Ce dernier refoule la langue en haut et en arrière obstruant les voies aéro-digestives (Kalpidis, 2004). On retrouve dans la littérature plusieurs cas où le patient a dû être transféré vers un service d'urgence pour y être intubé (Givol, 2000 ; Frenken, 2010).

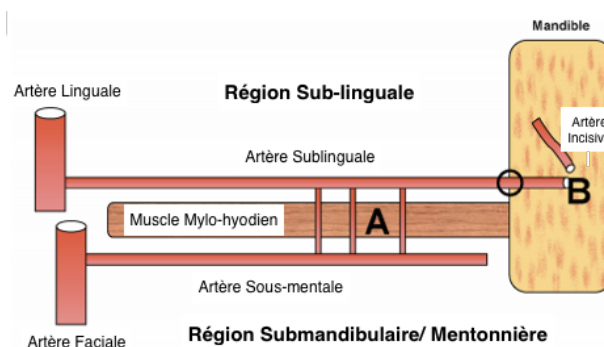


Figure 1: Représentation schématique de l'anatomie artérielle du plancher buccal (Source: Kalpidis, 2004).

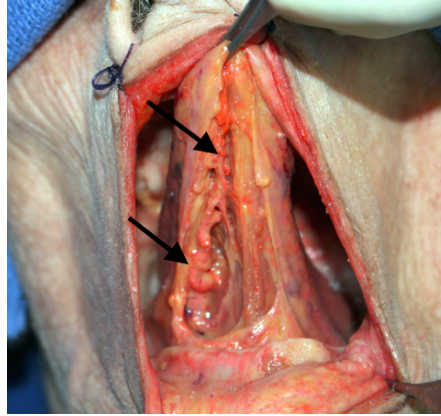


Figure 2: Dissection de la langue montrant le trajet de l'artère profonde de la langue (injection latex rouge).

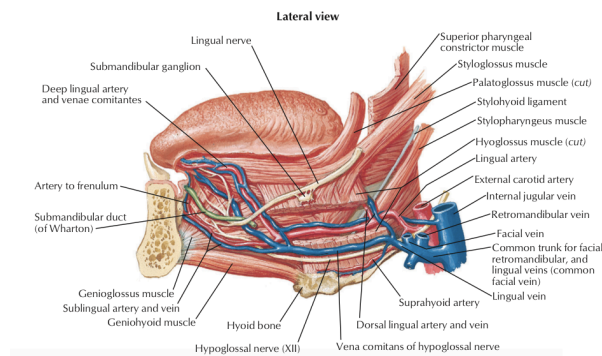


Figure 3: Vascularisation du plancher buccal (Source: Netter, 2014)

II.1.1.2. Artère faciale

L'artère faciale débute son parcours en donnant rapidement deux collatérales :

- l'artère palatine ascendante ou palatine inférieure qui se sépare en deux branches. La première rejoint le palais où elle s'anastomose avec des rameaux de l'artère pharyngienne ascendante, et de l'artère palatine descendante. La deuxième vascularise les tonsilles palatines et la trompe auditive,
- l'artère tonsillaire qui vascularise les tonsilles palatines et la base de la langue.

L'artère faciale poursuit son trajet en se dirigeant vers la glande submandibulaire qu'elle irrigue en se dissociant en plusieurs rameaux. Puis, elle contourne le bord inférieur du corps de la mandibule en avant de l'angle antéro inférieur du masséter. C'est à cet endroit que l'on peut sentir le pouls facial et l'encoche créée par la répétition des pulsations. A ce niveau apparaît une collatérale :

- l'artère submentale qui longe le bord inférieur de la mandibule, entre les muscles digastrique et mylohyoïdien, pour aller vasculariser les téguments et les muscles alentours.

Cette dernière, tout comme l'artère sublinguale, peut être lésée au cours d'une chirurgie implantaire et entraîner la formation d'un hématome du plancher buccal pouvant être fatal pour le patient (Goudot, 2013).

L'artère faciale suit son ascension, en longeant la surface du muscle buccinateur pour atteindre la commissure des lèvres, et donner deux collatérales qui sont :

- les artères coronaires labiales, inférieure et supérieure, qui vascularisent les lèvres rouges et blanches, le muscle orbiculaire de la bouche, des glandes labiales, et les muscles adjacents,
- l'artère alaire qui vascularise la peau de l'aile et du dos du nez. Elle s'anastomose avec des rameaux de l'artère maxillaire.

L'artère faciale se termine dans l'angle interne de l'œil par :

- l'artère angulaire qui s'anastomose avec l'artère dorsale du nez issue de l'artère ophtalmique (anastomose entre le système carotidien externe et interne).

Dans des situations particulières de résorption osseuse mandibulaire, l'artère faciale peut être endommagée soit par la réalisation d'un lambeau vestibulaire trop profond soit par un forage transcortical.

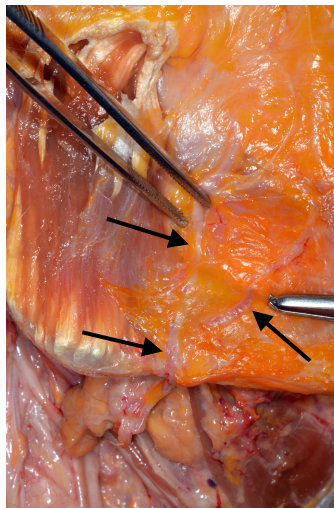


Figure 4: Dissection anatomique de l'artère faciale sur un écorché.

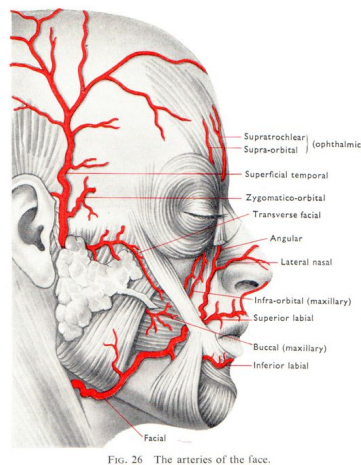


Figure 5: Représentation de l'artère faciale et de ses différentes branches collatérales (Source : www.innerbody.com)

II.1.1.3 Artère maxillaire

L'artère maxillaire (**Figure 7**) naît dans la glande parotide, et va suivre un trajet en avant, perpendiculairement à la carotide externe. Elle est souvent décrite selon 3 parties.

La première, se situe entre le col de la mandibule et le ligament sphénomandibulaire, on retrouve la naissance de :

- l'artère méningée moyenne, elle longe la face latérale de la tête pour aller irriguer les os du crâne et une grande partie de la dure mère. Elle représente l'une des branches les plus volumineuses,
- l'artère alvéolaire inférieure, c'est une branche descendante naissant sur le bord inférieur de l'artère maxillaire. Parallèlement au nerf homonyme, elle pénètre le canal mandibulaire après avoir franchi le foramen mandibulaire. Avant sa pénétration dans le canal, elle donne l'artère mylo-hyoidienne qui suit un trajet descendant sur la face interne de la mandibule, pour aller vasculariser le muscle mylo-hyoidien. A l'intérieur du canal, l'artère alvéolaire inférieure se divise en rameaux destinés à l'irrigation des dents inférieures, de la gencive buccale, du menton et de la lèvre inférieure (**Figure 6**).

L'effraction de cette artère peut survenir dans différentes situations mais ne présente pas de risque majeur car, en pratique, l'hémorragie est aisément tarie (Gaudy, 2011).

Au cours de l'anesthésie tronculaire, l'aiguille peut léser l'artère. Chez les patients présentant un trouble de l'hémostase cette anesthésie est à proscrire, voir contre indiquée. Elle est susceptible d'entraîner la formation d'un hématome latéro pharyngée volumineux et diffus (Société francophone de médecine buccale et chirurgie buccal, 2006).

Durant l'avulsion des troisièmes molaires mandibulaires incluses, la luxation ou l'utilisation d'instruments rotatifs, peut entraîner l'effraction du canal et léser le nerf ou les pédicules vasculaires. Le saignement dans l'alvéole doit être tari de façon rapide et précautionneuse pour ne pas risquer d'endommager le nerf par compression.

L'artère alvéolaire inférieure, nommée artère mentonnière à sa sortie du foramen mentonnier, peut aussi être endommagée ; dans la situation où les incisions de décharge et les décollements de lambeaux ne sont pas réalisés correctement, ou mal contrôlés (Gaudy, 2011).

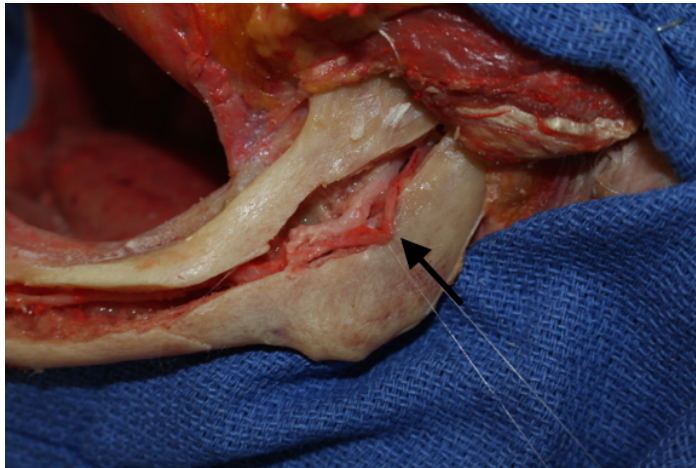


Figure 6: Artère alvéolaire inférieure cheminant dans son canal. Une ostéotomie mandibulaire a été réalisée pour visualiser le canal alvéolaire.

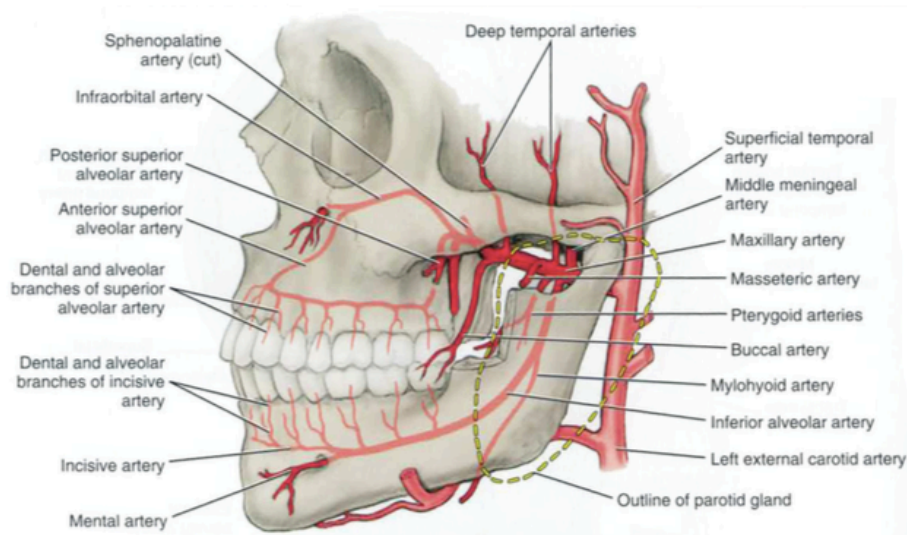


Figure 7: Branches de l'artère maxillaire (Source : www.studyblue.com)

- les artères auriculaire profonde, tympanique antérieure et méningée accessoire.

La seconde partie se situe entre le ptérygoïdien latéral et le muscle temporal, on y retrouve des artères à destinée musculaire :

- l'artère massétérique qui irrigue le muscle masséter,
- l'artère ptérygoidienne qui vascularise le muscle ptérygoïdien latéral et une partie du médial,
- l'artère buccale destinée au muscle buccinateur ainsi qu'au corps adipeux de la muqueuse de la joue,
- les artères temporales profondes antérieure et postérieure pour le muscle temporal.

Puis la troisième et dernière partie se trouve après la fissure ptérygomaxillaire, dans la fosse ptérygopalatine, on y retrouve :

- l'artère alvéolaire supérieure et postérieure destinée aux molaires et prémolaires maxillaires, ainsi qu'à la vascularisation de la partie postérieure du sinus (Gaudy, 2011)

Elle pénètre dans l'os maxillaire et se divise en une branche périostée, et en une branche endo osseuse. De cette dernière est issue l'artère alvéolo antrale, qui chemine dans la paroi latérale osseuse du sinus maxillaire d'arrière en avant. Elle s'insère ensuite entre la paroi osseuse et la muqueuse sinusienne. Durant les élévations de sinus par un abord latéral, il est préférable de localiser à l'aide du Cone Beam sa trajectoire théorique afin de l'éviter au cours de la fenestration osseuse. Tout en gardant à l'esprit que le canal forme un arc concave dont la partie la plus inférieure se situe au niveau de la première molaire (**Figure 8**) (Mardinger, 2007).

Table 1. Distance of the bony canal from the alveolar crest related to tooth area

Tooth area	N	Minimum (mm)	Maximum (mm)	Mean (mm)	SD
First premolar	50	10.00	34.00	22.5480	5.49796
Second premolar	41	6.00	30.25	19.0541	4.60333
First molar	37	5.00	29.00	16.9221	4.45531
Second molar	37	11.50	27.00	18.8802	3.86095

Figure 8: Distance entre le canal de l'artère et la crête alvéolaire, en fonction de la localisation dentaire du canal (Source: Mardinger 2007).

Plusieurs études ont tenté de déterminer sa prévalence, le diamètre du canal dans lequel elle chemine et son trajet.

On parle de catégorie 1 lorsque ce canal n'est pas visible sur l'examen radiologique. La catégorie 2 englobe les diamètres inférieurs à 1 mm et représente 26% des cas. Lorsque le diamètre est compris entre 1 et 2 mm, c'est à dire dans 22,1 %, on parle de catégorie 3. Et la catégorie 4 comprend les diamètres entre 2 et 3 mm qui sont donc les plus visibles au Cone Beam mais qui représentent aussi le plus faible pourcentage, à savoir, 6,7% (**Figure 9**) (Mardinger, 2007)

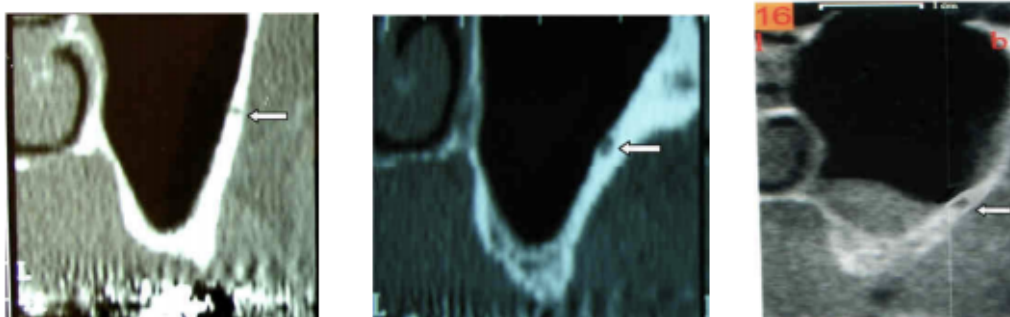


Figure 9: Coupes 3D de sinus maxillaire avec visualisation de l'artère antrale intra osseuse. Image 1 et 2: catégorie 1. Image 3: Catégorie 4 (Source : Mardinger 2007).

D'après cette étude, son diamètre augmenterait avec l'âge du patient.

La mesure moyenne entre la crête alvéolaire et le canal est de 16 mm +/- 3,5 mm (Mardinger, 2007; Elian, 2005; Solar, 1999). Cette mesure permet de savoir où se situera la partie supérieure du volet osseux. (**Figure 10**). Dans les classes A, B ou C où l'artère se situe à plus de 15mm, il est possible de placer la partie supérieure de l'ostéotomie jusqu'à 15 mm de la crête alvéolaire. Par contre dans les classes D et E, du fait de la résorption osseuse, l'artère se situe en moyenne à 10,4 mm, et il y a beaucoup plus de risques de la sectionner.

	A+B (mm)	C (mm)	D (mm)	E (mm)
Distance, crest to vessel				
Mean	21.25	16	11.08	9.6
Range	17-27	15-18	8-15	7-12
Ridge height				
Mean	12.56	8	4.8	2.1
Range	9-20	5-10	3-7	1-4

Figure 10: Mesures verticales de la hauteur de l'os résiduel et de la distance entre crête alvéolaire et canal de l'artère (Source: Mardinger, 2007).

- l'artère infra orbitaire qui chemine par la fissure orbitaire inférieure. Elle vascularise la paupière inférieure et les muscles de la joue. Elle est à l'origine de l'artère alvéolaire supérieure moyenne antérieure qui irrigue la muqueuse du sinus maxillaire, les canines et les incisives supérieures.
- l'artère du canal ptérygoidien qui irrigue la muqueuse de la partie supérieure du pharynx, de la trompe auditive et de la caisse du tympan.
- l'artère palatine descendante qui se divise en grandes et petites artères palatines lorsqu'elle s'engage dans le canal grand palatin.

L'artère palatine descendante chemine dans le canal grand palatin, au côté du nerf palatin puis émerge sur le palais au niveau du foramen grand palatin. Elle poursuit son trajet dans un sillon osseux jusqu'à atteindre la zone rétro incisive.

Dans la pratique dentaire, cette région est à risque hémorragique car elle est le site donneur pour les prélèvements de tissu épithélial et conjonctif. Il est donc nécessaire de savoir localiser le foramen grand palatin afin d'éviter le tronc principal de l'artère. Mais les repères changent en fonction de l'anatomie du palais, de la résorption osseuse et des variations anatomiques de l'artère.

En 2013, une étude réalisée sur 100 crânes d'adultes, localise le foramen grand palatin en regard de la face palatine de la 3^{ème} molaire, dans 73,38 % des cas (Sharma, 2013). Une étude plus récente de 2016 confirme cette position dans 78% des cas (Cagimni, 2016).

De plus, la localisation du foramen grand palatin varie avec la morphologie palatine. Sur un palais plat, la distance entre le paquet vasculo nerveux et la jonction cémento amélaire est d'environ 7mm. Cette morphologie n'offre que très peu d'espace de prélèvement, et plus de risque d'endommager le paquet vasculo nerveux. Alors que sur un palais profond cette distance est d'environ 17 mm, et de 12 mm sur un palais moyen (Liu, 2002). Cette morphologie palatine est propre à chaque patient, mais des facteurs comme la perte des dents et la résorption osseuse peuvent jouer un rôle.

Cette localisation semble également varier avec le genre. Une étude menée sur 41 cadavres montre des différences significatives entre la position du foramen chez l'homme, et chez la femme. Chez l'homme, la position est dans 35,7% des cas en regard de la seconde molaire et dans 35,7 % des cas entre seconde et troisième molaire. Alors qu'il se trouve en regard de la seconde molaire dans 65% des cas chez la femme (Klosek, 2009).

Savoir localiser l'artère n'est pas la seule indication pour éviter sa lésion, la technique chirurgicale choisie et sa maîtrise en font également partie.

L'augmentation du nombre d'incisions facilite le prélèvement pour le praticien, mais accroît le risque hémorragique, les douleurs post opératoires et augmente le temps de cicatrisation (Liu, 2002).

Cependant, il est plutôt rare de sectionner l'artère principale car elle est protégée par le sillon dans lequel elle chemine, et par les projections osseuses qui la recouvrent. Mais sa localisation est importante car elle donne beaucoup de collatérales, qui à contrario sont facilement endommageables. Cela entraîne des saignements per opératoires majeurs, avec le risque d'hématome sous muqueux et de déperditions sanguines conséquentes.

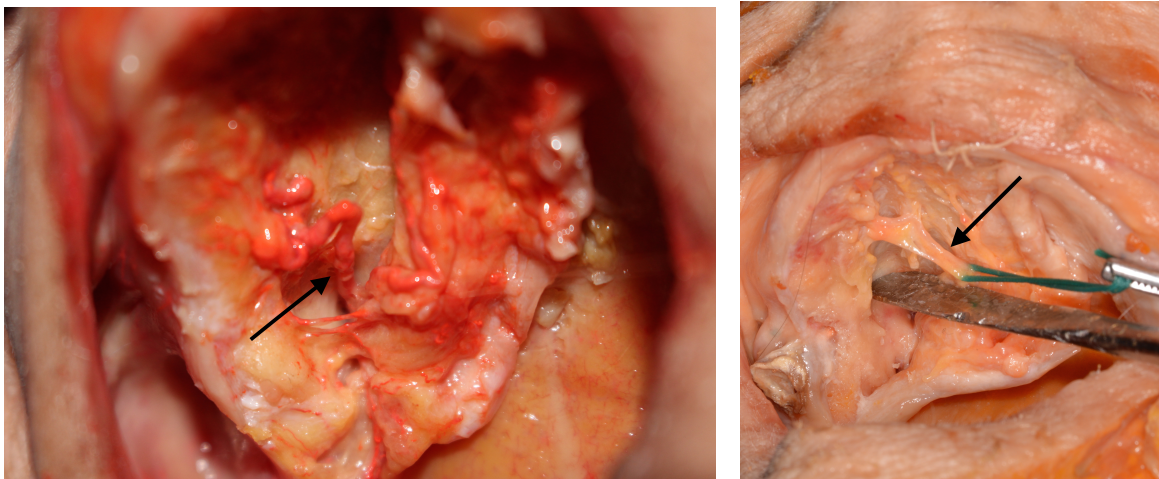


Figure 11: Artère palatine descendante sortant du foramen palatin (injection latex rouge à gauche).

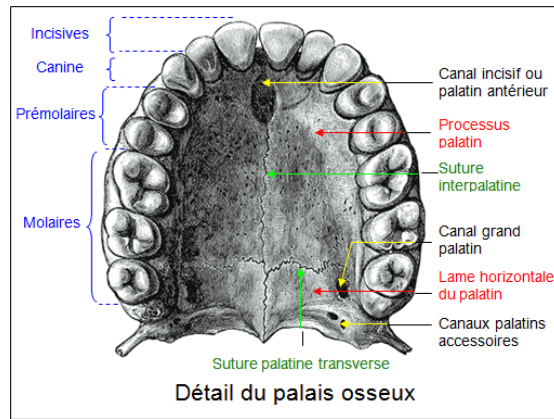


Figure 12 : Schéma de l'anatomie osseuse du palais (Source : www.bio-top.net).

L'artère maxillaire termine son parcours en franchissant le foramen sphéno-palatin et va donner :

- l'artère sphéno-palatine qui participe à l'irrigation d'une grande partie du nez. Elle se divise alors en branches nasales postéro latérales et septales postérieures, cette dernière va s'anastomoser avec l'artère grande palatine après avoir traversé le canal incisif.

II.2. Risque nerveux

(Drake, 2015; W.Backer, 2011)

L'innervation sensitive de la face et des muqueuses provient essentiellement de la cinquième paire de nerfs crâniens : le nerf trijumeau (**Figure 13**). Ce dernier est un nerf mixte, c'est-à-dire qu'il a une fonction motrice et sensitive.

Les praticiens, dans leur formation, doivent être sensibilisés sur les risques de lésions nerveuses liées à des actes de chirurgie dentaire courants. Ils doivent tout d'abord, à travers un consentement éclairé, informer le patient des risques encourus et de la balance bénéfices/ risques liée à l'intervention. En effet, la lésion d'un nerf peut avoir un impact majeur sur la qualité de vie des patients, jusqu'à perturber sa mastication ou son élocution.

Dans ce chapitre, nous allons décrire les branches du nerf trijumeau en nous attardant sur les nerfs maxillaire et mandibulaire.

Le nerf ophtalmique ne présentant pas de réel risque en chirurgie dentaire, ne sera pas décrit.

Puis, les risques liés à l'anesthésie, aux extractions et à l'implantologie seront approfondis.

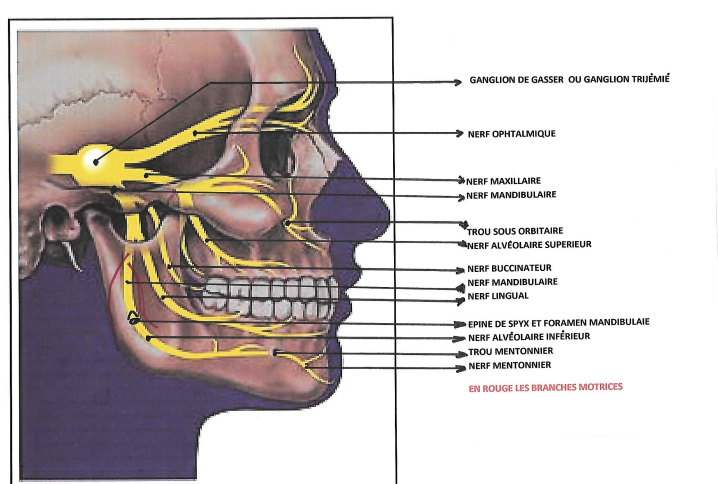


Figure 13: Trajet du nerf trijumeau (Source : conseilsdentaire.com)

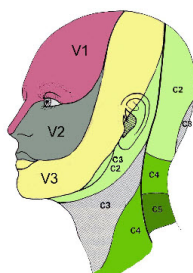


Figure 14: Territoires innervés par le nerf trijumeau (Source : www.gremmo.net).

II.2.1 Nerf maxillaire (V2)

(Drake, 2015)

C'est un nerf sensitif, qui innerve le tiers moyen de la face et des dents maxillaires. Il reçoit l'innervation des nerfs infra orbitaires, naso palatins, dentaires antérieurs et postérieurs ainsi que du nerf ptérygoïdien (**Figure 15**).

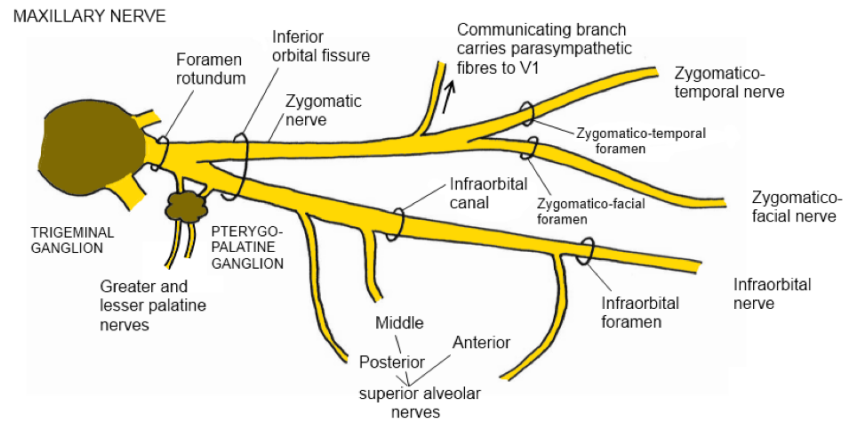


Figure 15: Description schématique du nerf maxillaire (Source : anatomycqs.com)

La majorité de ces branches nerveuses se rejoint avant le foramen sous orbitaire et forme le nerf maxillaire. Ce dernier s'y introduit et longe le canal sous orbitaire jusqu'à la fosse ptérygopalatine, où le nerf dentaire vient s'y rattacher. Puis, il emprunte le foramen grand rond pour rejoindre le ganglion trigéminal.

Le nerf infra orbitaire peut être lésé lors d'un soulèvement de sinus par voie latérale. La réalisation d'un lambeau vestibulaire d'épaisseur totale permet d'avoir un accès direct à la paroi pour l'ostéotomie. L'utilisation du décolleur est nécessaire, mais une perte de contrôle de l'instrument peut venir endommager le nerf. Une mauvaise position de l'écarteur peut également entraîner sa compression.

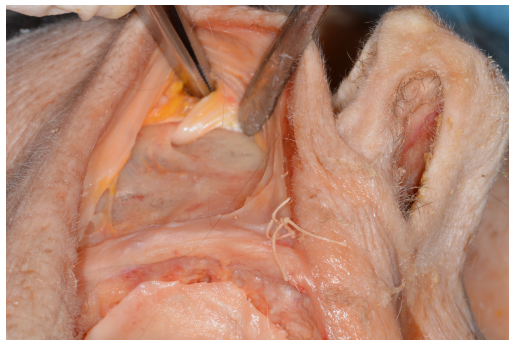

Figure 16: Nerf infra orbitaire émergent du foramen infra-orbitaire.

II.2.2 Nerf mandibulaire (V3)

(Drake, 2015 ; W. Backer, 2011)

C'est la branche mixte du nerf trijumeau. Son rôle sensitif est de véhiculer l'information tactile et sensitive du menton, de la lèvre inférieure, des joues, des dents mandibulaires et des deux tiers antérieurs de la langue. La sensation gustative est assurée en grande majorité par la corde du tympan. Ses branches motrices, destinées aux muscles masticateurs, ne présentent pas un obstacle anatomique en chirurgie dentaire.

Dans la région ptérygo maxillaire, le nerf mandibulaire reçoit l'influx nerveux sensitif de l'auriculo temporal, du nerf buccal, du nerf lingual et du nerf alvéolaire inférieur, puis il emprunte le foramen ovale et rejoint le ganglion de Gasser.

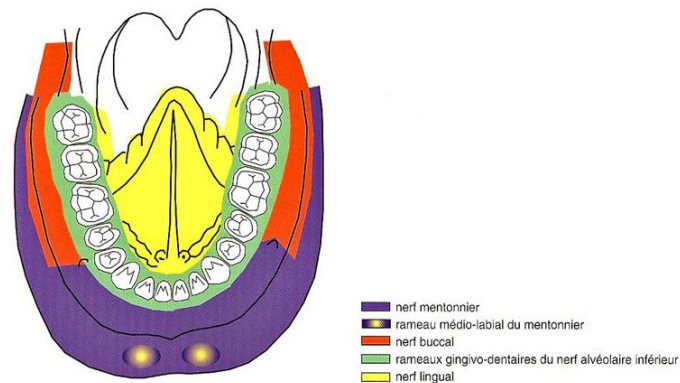


Figure 17: Territoires d'innervation à la mandibule (Source: Gaudy 2011).

Les lésions de ses branches nerveuses entraînent des conséquences sensibles de plusieurs ordres pour le patient (Caissie, 2005; Garnier, 2009):

- la dysesthésie, qui est une sensation désagréable et anormale. Elle peut être provoquée ou spontanée,
- l'hyperalgésie, qui est une exagération douloureuse de la réponse à un stimulus,
- la paresthésie, qui est une anomalie de la perception des sensations, consistant en un retard, une persistance ou une erreur de localisation des excitations tactiles, douloureuses, thermiques ou vibratoires.
- l'hypoesthésie, qui est la diminution de la sensibilité à la stimulation,
- l'anesthésie, qui est la perte locale ou générale de la sensibilité

Lorsque le nerf lingual est touché, d'autres désordres neurosensoriels peuvent apparaître :

- la dysgueusie, c'est un trouble de la perception normale du goût, allant d'une diminution de la perception (hypogueusie) à la perte totale (agueusie).

La perte ou la diminution de la sensibilité peut se traduire par des signes cliniques tels que les morsures de la lèvre inférieure, ou les brûlures des muqueuses, plus fréquentes chez les fumeurs. Dans les situations les plus extrêmes, des épisodes douloureux violents peuvent apparaître, paroxystiques, lancinants, irradiant dans l'oreille, le menton et le pharynx. Ces crises sont exacerbées par la mastication, le froid et sont souvent réfractaires aux antalgiques.

Certaines lésions sont réversibles avec le temps, d'autres sont irréversibles. Mais même les lésions réversibles ne guérissent pas sans séquelles.

II.2.2.1 Nerf buccal

Le nerf trijumeau donne naissance au nerf temporo buccal dès sa sortie du foramen ovale. Il va traverser le muscle ptérygoidien latéral pour se diviser ensuite en nerf buccal et nerf temporal profond.

Le nerf buccal est descendant, il passe en arrière de la tubérosité et longe le muscle temporal. Puis, sous l'aponévrose du muscle buccinateur, il se divise en une branche externe qui innerve la peau de la région masséterine, et une branche interne, qui innerve la muqueuse vestibulaire et le muscle buccinateur. C'est cette branche que l'on anesthésie lorsque l'on doit intervenir dans la région vestibulaire des molaires mandibulaires (Hirardot, 2013).

Le nerf buccal peut être lésé, pendant la chirurgie des troisièmes molaires mandibulaires, lorsque l'incision distale est trop vestibulée. Certains patients peuvent se plaindre alors de paresthésies de la joue (Loescher, 2003).

II.2.2.2 Nerf lingual

Le nerf lingual longe la table interne de la branche montante de la mandibule, en dehors du muscle ptérygoidien médial. Il pénètre ensuite la région ptérygomandibulaire en sous croisant le ligament ptérygomandibulaire et rejoint la loge submandibulaire à proximité de l'alvéole des troisièmes molaires mandibulaires. Il poursuit son trajet vers la loge sub-linguale en restant toujours en dehors du muscle ptérygoidien médial et en dedans de la branche montante de la mandibule.

Puis il descend sur la face médiale de la glande submandibulaire, et se retrouve dans l'épaisseur du muscle mylo-hyoidien et hyo-glosse.

Pour finir, il se dirige en avant et en dedans, sous croise le canal de Wharton puis traverse le plancher latéral sous mylohyoidien et se termine par une arborescence sensitivo-sensorielle au niveau des 2/3 antérieurs et inférieurs de la langue mobile (Benouaiche, 2016).

Son trajet précis et sa position restent très variables. Une étude anatomique sur cadavre le situe à 3,45 mm en dedans de la crête et à 8,32 mm en dessous de celle-ci. Cliniquement, il reste difficile à localiser et la prudence doit donc être de mise lors d'actes chirurgicaux à proximité (Morris, 2010).

Le fait qu'il soit situé dans l'épaisseur des tissus mous, et en rapport intime avec la table interne mandibulaire, lui confère plus de risques d'être comprimé, étiré ou sectionné lors de différents temps opératoires :

- ✓ par une piqure au moment de l'anesthésie tronculaire à l'épine de Spix,
- ✓ par une syndesmotomie trop compressive en lingual,
- ✓ par un écrasement avec la mise en place linguale d'une lame protectrice qui ne respecte pas le plan sous périosté,
- ✓ par une action mécanique avec l'utilisation d'une fraise à os lors de la fragmentation dentaire ou du dégagement osseux,
- ✓ par l'utilisation d'une lame coupante type bistouri,
- ✓ par une suture trop large sur le versant lingual,
- ✓ par la formation d'un œdème.

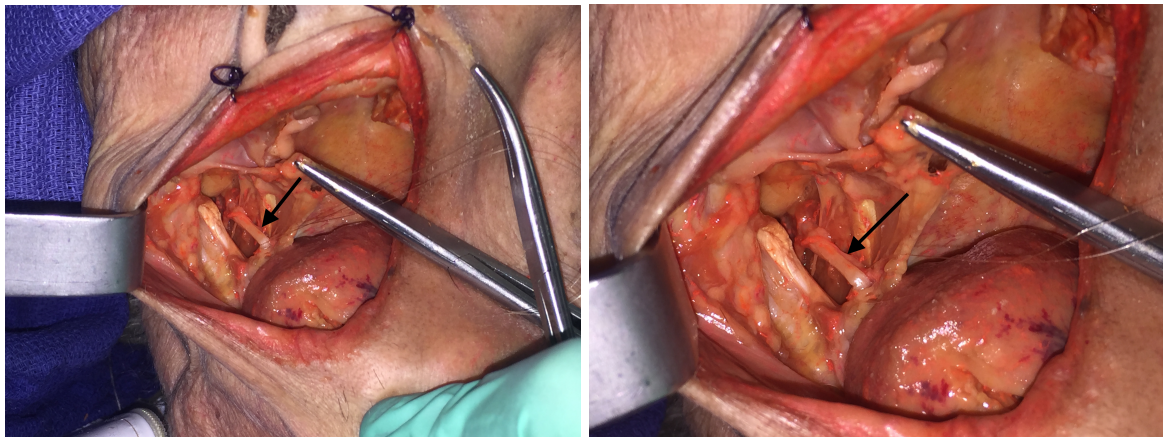


Figure 18: Nerf lingual.

II.2.2.3 Nerf alvéolaire inférieur

Il est responsable de l'innervation de la partie postérieure de la mandibule. Puis, il se divise en nerf mentonnier qui innerve la partie moyenne, et le nerf incisif correspondant à la partie antérieure. L'ensemble innerve les dents mandibulaires et la lèvre inférieure, la gencive, et le menton. En conséquence, sa lésion aura une répercussion immédiate sur les troubles de la sensibilité de l'hémi lèvre, de la gencive et de la pointe du menton (Stephan, 2006).

Il naît à partir du tronc postérieur du nerf mandibulaire, en regard de la face profonde du muscle ptérygoidien latéral. Puis, il longe la face latérale du muscle ptérygoidien médial, passe entre la branche de la mandibule et le ligament sphénomandibulaire. Pour ensuite pénétrer par le foramen mandibulaire dans le canal alvéolaire inférieur. Il donne ses premiers rameaux pour innerver les molaires et la deuxième prémolaire ainsi que la gencive associée.

Lorsqu'il chemine dans son canal il peut être comprimé, écrasé, étiré, ou sectionné :

- ✓ par la pose d'un implant,
- ✓ par la formation d'un œdème ou d'un hématome dû à la lésion de l'artère alvéolaire inférieure,
- ✓ par l'extraction des dents de sagesse lorsque les racines entretiennent un lien étroit avec le nerf,
- ✓ par une action mécanique avec l'utilisation d'instruments permettant d'extraire les racines résiduelles, ou de cureter l'alvéole (Lecomte, 2013).

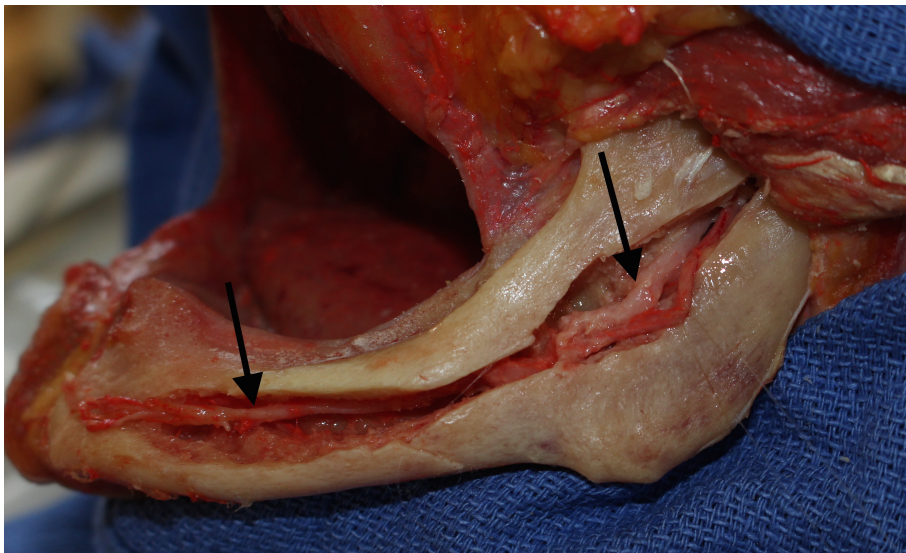


Figure 19: Nerf alvéolaire mandibulaire dans son canal mandibulaire.

Le nerf alvéolaire inférieur termine son trajet en se divisant en deux rameaux terminaux :

- le nerf incisif, qui est en grande partie le prolongement du nerf alvéolaire inférieur. Il innerve la région de la première prémolaire à l'incisive centrale, ainsi que la gencive associée.

Des études anatomiques ont décrit un trajet proche de la corticale vestibulaire dans les premiers millimètres, puis une orientation en bas et en dedans avant de remonter dans la région incisive. Chez certains patients, le nerf incisif chemine dans un canal incisif qui n'est pas la prolongation du canal mandibulaire (Stephan, 2006). Ce dernier peut être de taille importante, présentant un risque non négligeable dans la chirurgie implantaire (Thomas, 2012).

- le nerf mentonnier qui sort de la mandibule par le foramen mentonnier et innerve la lèvre inférieure et le menton.

Avant sa sortie du foramen il peut décrire une boucle antérieure mentonnaire. Elle est présente dans 71% des cas d'après une étude menée sur 140 hémimandibules. Sa longueur varie de 0,1 à 9 mm avec une moyenne de 1,9 mm +/- 1,7 mm (**Figure 20**) (Uchida, 2007; Bavitz, 1993; Thomas, 2012).

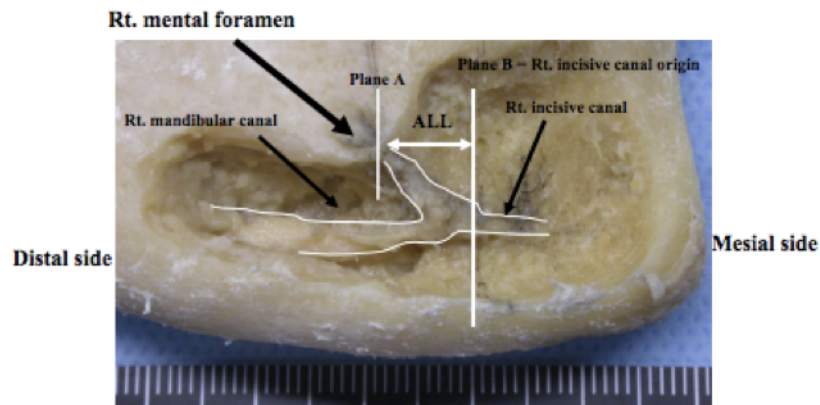


FIGURE 4. The sample with the longest ALL of 9 mm.

Figure 20: Mise en évidence d'une boucle mentonnaire antérieure (Source: Ushida 2009).

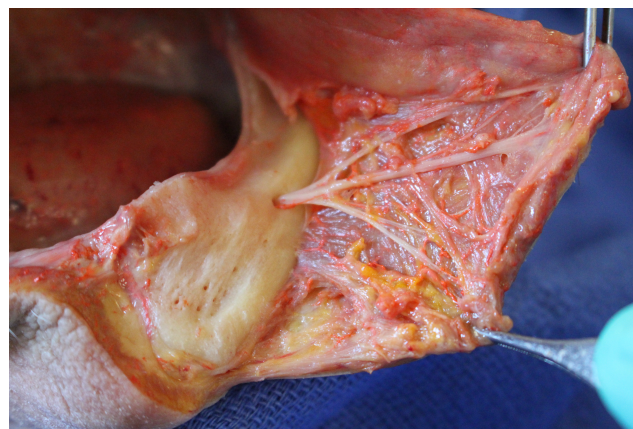


Figure 21: Nerf mentonnier qui sort du foramen mentonnier.

Il peut être exposé et lésé pendant la réalisation d'incisions et de lambeaux mais également en implantologie, à cause de la présence de cette boucle mentonnaire. Pour les patients présentant un fort remaniement osseux, on retrouve l'émergence du nerf mentonnier et le canal incisif plus en cristaux (Stephan, 2006).

Une étude menée sur 165 patients qui se sont adressés au même service entre 1990 et 2001 pour l'évaluation d'une paresthésie iatrogénique touchant les branches du nerf trijumeau, a classé les atteintes en fonction de leurs causes et du nerf touché (**Figure 22**) (Caissie, 2005).

Cause de blessure	Nerf affecté; nombre (et %) des patients			
	Nerf alvéolaire (n = 89)	Nerf lingual (n = 67)	Les deux (n = 9)	Total (n = 165)
Exodontie	50 (56)	52 (78)	7 (78)	109 (66)
Injection	5 (6)	14 (21)	0	19 (12)
Ostéotomie	15 (17)	0	2 (22)	17 (10)
Implant	8 (9)	1 (1)	0	9 (5)
Endodontie	5 (6)	0	0	5 (3)
Accident	4 (4)	0	0	4 (2)
Parodontie	2 (2)	0	0	2 (1)

Figure 22 : Etiologies des paresthésies du nerf mandibulaire (Source : Caissie 2005)

II.2.3 Risques nerveux liés à l'anesthésie

L'anesthésie locale peut causer des dommages nerveux (Pogrel, 2000) :

- ✓ par une action mécanique de l'aiguille sur le nerf,
- ✓ par compression causée par une hémorragie intraneurale,
- ✓ par une injection sous pression de la solution anesthésiante,
- ✓ par une action toxique directe du produit anesthésiant. Un cas de toxicité a été rapporté suite à l'anesthésie du nerf mentonnier, le patient a subi une hypoesthésie qui a duré 4 mois dans la région mentonnière (Moon, 2012).

Deux techniques d'anesthésies locales ou locorégionales sont susceptibles d'entraîner des lésions nerveuses :

- l'anesthésie tronculaire à l'épine de Spix peut léser le nerf lingual ou le nerf alvéolaire avant son entrée dans le canal,
- l'anesthésie para-apicale au trou mentonnier peut endommager le nerf mentonnier.

Les incidences varient d'une étude à l'autre. Dans l'étude de Caissie, elle est de 6% pour le nerf alvéolaire et de 21% pour le nerf lingual (Caissie, 2005). Elle n'est que de 4,5% concernant le nerf lingual, pour d'autres (Morris, 2010). Ces derniers ont aussi voulu connaître le trajet de l'aiguille, et ils ont constaté que dans 95,5% des cas, la tête de l'aiguille passait en dehors du nerf, que dans 7 cas elle se situait à moins de 0,1mm, et que dans seulement 2 injections, elle pénétrait le nerf.

Ces complications restent majoritairement réversibles et transitoires. Elles sont souvent causées par une technique non maîtrisée, une méconnaissance ou une variation anatomique.

En ce qui concerne la corrélation entre anesthésie générale et lésion des nerfs, les avis et les études semblent partagés. Selon une première étude menée sur 534 patients, l'anesthésie générale augmenterait de manière significative le risque d'endommager le nerf alvéolaire inférieur et le nerf

lingual (Costantinides, 2016). Il est donc primordial que cette information soit communiquée au patient lors du consentement éclairé.

Cependant, en 2013, Guerrouani a mené une étude sur 2112 patients opérés sous anesthésie générale, et elle affirme qu'aucune complication résultant de l'anesthésie générale n'a été observée, mais que les risques étaient uniquement liés à l'expérience du chirurgien dentiste et aux techniques utilisées (Guerrouani, 2013). L'augmentation des lésions nerveuses pendant l'anesthésie générale pourrait être expliquée par le fait que le patient est inconscient et que le praticien est moins doux et délicat dans la réalisation de ses gestes.

II.2.4 Risques nerveux liés à l'avulsion des dents de sagesse

L'incidence rapportée à travers la littérature de paresthésies suite à l'avulsion des troisièmes molaires mandibulaires incluses varie de 0,4% à 7% pour le nerf alvéolaire inférieur, et 0,2% à 22% pour le nerf lingual (Loescher, 2003; Caissie, 2005; Bui, 2003; Sarikov, 2014; Charan Babu, 2013). Cet écart s'explique par le fait :

- ✓ que la technique chirurgicale n'est pas identique dans chaque étude,
- ✓ que chaque praticien n'évalue pas l'atteinte neurosensorielle à l'aide des mêmes tests,
- ✓ et que l'intervalle de temps entre la chirurgie et l'évaluation du déficit peut être différent (Loescher, 2003).

Le risque de léser un nerf lors des avulsions des 3^e molaires, que ce soit le lingual ou l'alvéolaire inférieur, est dépendant de nombreux facteurs (Valmaseda-Castellón, 2001; Queral-Godoy, 2005).

En premier lieu, certaines positions et orientations des dents sont des facteurs de risques. La classification de Pell & Gregory permet de décrire la 3^e molaire en fonction de son inclusion, et de sa relation avec le ramus. Quant à la classification de Winter, elle est basée sur l'orientation de la dent. Dans la classification de Pell & Gregory, le niveau B et la classe I représente les situations les plus à risque. Il faut y ajouter la position mésio angulaire (**Figure 23**), (Bui, 2003).

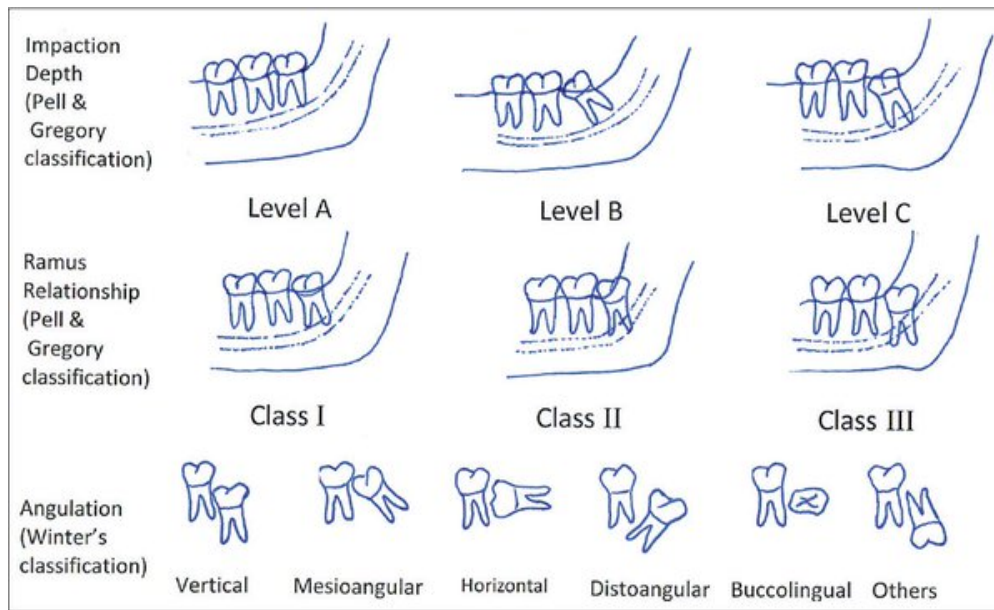


Figure 23: Classification de Pell & Gregory et classification de Winter. (Source : www.njcponline.com)

De plus, les lésions du nerf lingual sont plus fréquentes quand les 3^e molaires sont incluses profondément. Il faut alors réaliser une ostéotomie à l'aide d'une fraise à os. Une perte de contrôle de l'instrument peut entraîner la section du nerf. La situation est semblable lorsque la dent est en position linguale sur l'arcade. En effet, la table osseuse interne est amincie et en l'absence de protection sous périostée, il y a de grands risques de traverser la corticale osseuse au cours de la séparation coronaire (Bui, 2003). Suite à l'ostéotomie, des fragments osseux résiduels peuvent interférer avec le nerf.

L'orientation et la position sont observables à l'examen clinique et à l'aide des outils radiographiques. Ces derniers nous apportent l'information indispensable sur la proximité entre le sommet des racines, et le haut du canal mandibulaire. Ces indications induisent le praticien dans son choix thérapeutique (Valmaseda-Castellón, 2001).

Les racines peuvent être à distance et surplomber le canal dans les meilleures conditions ou au contraire, elles peuvent être séparées du canal par une fine lamelle osseuse, et le nerf peut être étiré au moment de l'extraction. Le canal peut aussi transfixer la dent en passant entre les racines, et dans la pire et la plus exceptionnelle des situations, les apex de la troisième molaire peuvent fusionner en englobant le canal (**Figure 25**).

Une étude réalisée sur 137 images de tomодensitométrie situe le nerf dans 78,6% des cas en dessous de la troisième molaire, dans 11,8% en linguale et dans 8,9% des cas en buccale. Seulement dans 0,7% des cas, le nerf chemine entre les racines (Wang, 2012). Et les lésions du nerf alvéolaire inférieur sont plus élevées lorsque les racines sont linguales par rapport au canal mandibulaire (Xu, 2013).

Puis, le choix de la technique chirurgicale a également son impact. En effet, il est déconseillé de réaliser une syndesmotomie et des lambeaux linguaux, quelle que soit la position de la molaire. Une rétraction du volet lingual entraîne 3,4 fois plus de risque de léser le nerf lingual (Shad, 2015).

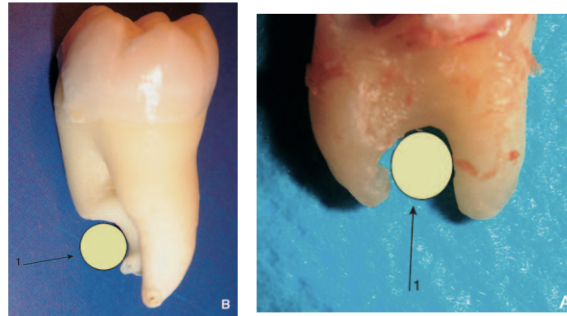


Figure 24: Relations du nerf alvéolaire avec les racines des troisièmes molaires (Source : Semur, 2016).

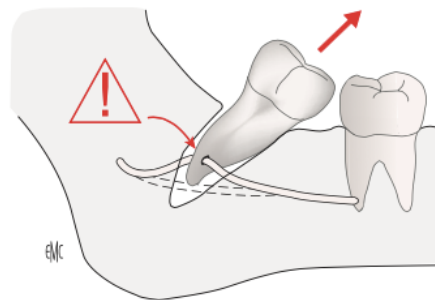


Figure 25: Racines d'une troisième molaire englobant complètement le nerf alvéolaire inférieur (Source: Semur, 2016).

Et enfin, il faut noter que l'âge, pour une très grande partie des études, est un facteur majeur dans le risque de lésion (**Figure 26**). L'extraction prophylactique des troisièmes molaires doit être évitée chez les patients âgés de plus de 24 ans car les atteintes neurosensorielles permanentes, les alvéolites et les infections seraient plus fréquentes (Valmaseda-Castellón, 2001; Blondeau, 2007). C'est ce que confirme l'étude de Thierry. Qui montre qu'il y aurait moins de complications post opératoires et de lésions du nerf lingual chez les patients de moins de 20 ans (Thierry, 2008).

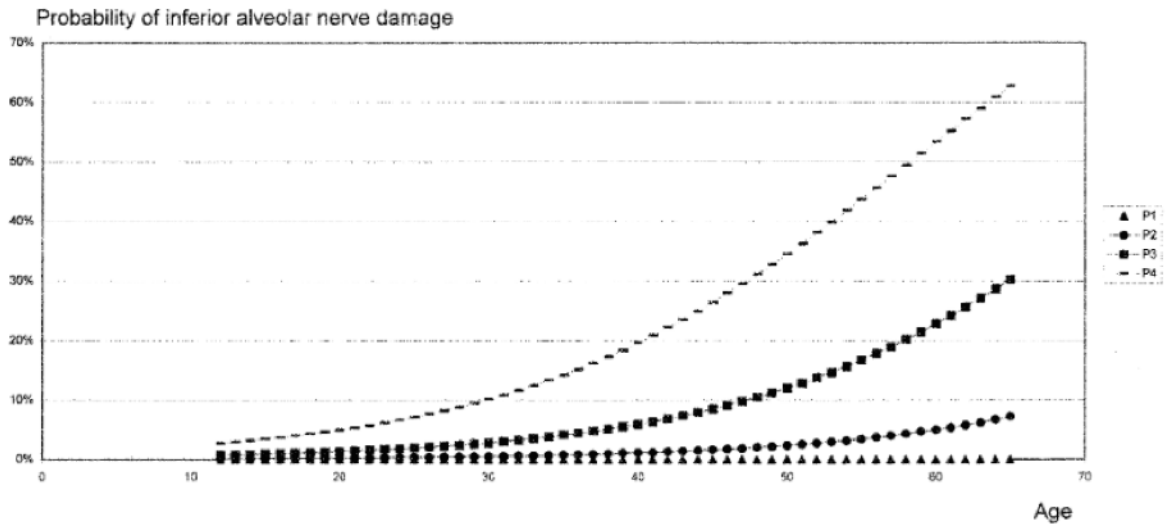


Figure 26: Probabilité entre âge et lésion du nerf alvéolaire inférieur dans différentes situations cliniques. P1, Extraction sans ostéotomie distale et pas de relation à la radiographie entre le canal du NAI et les racines. P2, Extraction avec ostéotomie mais sans relation à la radiographie entre canal du NAI et racines. P3, Extraction avec ostéotomie distale et relation entre le canal du NAI et les racines, mais pas de déviation du canal. P4, Extraction avec ostéotomie distale, relation radiologique entre le canal du NAI et les racines, et une déviation du canal (Source : Valmaseda-Castellon, 2001)

D'autres facteurs sont à prendre en compte car ils sont susceptibles d'augmenter le risque de lésions : l'expérience du chirurgien, le temps chirurgical, la santé et les habitudes du patient (Charan Babu, 2013).

II.2.5 Risques nerveux liés à l'implantologie

La chirurgie implantaire peut léser les nerfs soit :

- ✓ par un étirement pendant l'élévation d'un lambeau,
- ✓ par une compression lors de la mise en place de l'implant,
- ✓ par l'utilisation d'instruments coupants.

L'incidence de la sensation altérée après une chirurgie implantaire est de 13% à court terme (10 jours après l'implantation) et de 3% à long terme (1 an après) (Lin, 2016).

Dans la région postérieure de la mandibule, les risques principaux vont être : le nerf alvéolaire inférieur au moment de l'ostéotomie et de la pose de l'implant mais également le nerf lingual, davantage pendant les incisions crestales et la levée du lambeau. Cependant un cas de lésion suite au forage a aussi été décrit (Berberi, 1993).

Dans certains cas, malgré un examen consciencieux pré opératoire, le patient peut ressentir des sensations d'engourdissement et de picotements post opératoires malgré une distance de sécurité et un protocole respecté. Cela peut venir des ramifications du nerf non visibles au Cone Beam et qui ont été endommagées par le forage ou par l'implant lui même (Carpentier, 2016). Mais ceci peut aussi

provenir d'une variable anatomique, qui n'a pas été détectée par le praticien, tel qu'un canal mandibulaire bifide (variation très rare) (Stephan, 2006).

Dans la région moyenne, l'obstacle anatomique majeur est le nerf mentonnier. Les multiples ramifications dans la muqueuse en font une région sensible pour les incisions de décharge, et les décollements de lambeaux. De plus, la présence aléatoire d'une boucle antérieure mentonnière doit amener le praticien à garder une distance de sécurité, entre la face distale de l'implant et le foramen mentonnier. Cette distance varie de 1 à 4 mm en fonction des études (Bavitz, 1993; Stephan, 2006; Thomas, 2012).

La région antérieure apparaît souvent comme dépourvue de risques, malgré la présence du nerf incisif. La littérature rapporte même entre 5,2% et 34% de troubles de la sensibilité après la pose d'implants (Thomas, 2012). L'étude d'Ushida montre un canal incisif entre 1,0 et 6,6 mm avec une moyenne de 2,8 +/- 1 mm (Uchida, 2009). Dans le même sens, l'équipe de Thomas a mis en évidence la présence du canal incisif dans 98,5% des cas avec une visibilité qui décroît en s'éloignant du foramen mentonnier (**Figure 27**). C'est dans les 6 premiers millimètres, que les risques de lésions pré opératoires du canal incisif sont les plus grandes (Thomas, 2012).

DISTANCE AU FORAMEN MENTONNIER DISTANCE OF THE MENTAL FORAMEN	d11 : MOYENNE (ÉCART TYPE) d11: MEAN (STANDARD DEVIATION)	d11 : MAX - MIN d11: MAX - MIN	d12 : MOYENNE (ÉCART TYPE) d12: MEAN (STANDARD DEVIATION)	d12 : MAX - MIN d12: MAX - MIN
2 mm	1,3 (0,4)	3,4 - 0,6	1,6 (0,6)	3,8 - 0,6
4 mm	1,2 (0,4)	2,7 - 0,5	1,4 (0,4)	3,0 - 0,5
6 mm	1,1 (0,3)	2,4 - 0,4	1,2 (0,3)	3,2 - 0,6
10 mm	1,0 (0,3)	1,8 - 0,4	1,1 (0,3)	2,1 - 0,5
14 mm	0,9 (0,2)	1,5 - 0,4	1,0 (0,3)	2,2 - 0,4
18 mm	0,9 (0,2)	1,7 - 0,5	1,0 (0,3)	1,6 - 0,5
22 mm	0,8 (0,2)	1,2 - 0,6	0,9 (1,3)	1,5 - 0,4

Figure 27: Diamètre du canal incisif en fonction de son éloignement du foramen mentonnier (Thomas, 2011).

II.3. Risque osseux

Dans ce chapitre nous commencerons par la description de l'os de la mandibule puis du maxillaire supérieur. Pour chaque partie, nous décrivons les complications osseuses en lien avec la pratique dentaire.

II.3.1 Mandibule

(Vigué, 2006)

C'est un os impair, en forme de fer à cheval qui constitue le squelette de la partie inférieure de la face. La mandibule comporte une partie centrale et antérieure appelée la protubérance mentonnière. Et de chaque côté, deux parties horizontales qui constituent le corps de la mandibule. Elles sont prolongées chacune à partir de l'angle de la mandibule par une branche qui s'articule avec l'os temporal créant l'articulation temporo mandibulaire de type diarthrose.

Le corps de la mandibule est composé par une base inférieure d'os basal et par une partie supérieure d'os alvéolaires, dans laquelle les dents de l'arcade inférieure s'insèrent. C'est cette partie qui se résorbe le plus rapidement si les dents sont absentes.

Sur la face externe du corps, de chaque côté, on retrouve le foramen mentonnier. A ce niveau, le nerf alvéolaire inférieur se divise en nerf mentonnier et nerf incisif. Sa position verticale est fonction de la résorption osseuse. Sa position en fonction des éléments dentaires est très variable (Stephan, 2006)

(Figure 28).

	ENTRE 1 ^{re} ET 2 ^e PRÉMO LAIRES (%)	INTERSECTION AVEC 2 ^e PRÉMO LAIRE (%)	ENTRE 1 ^{re} MO LAIRE ET 2 ^e PRÉMO LAIRE (%)
Matsuda ^[40]	17	68,6	6,1
Tebo et Telford ^[41]	23	49,4	24,1
Miller ^[42]	38	40	20
Montagu ^[43]	22	63	3
Moyenne	25	55,2	13,3

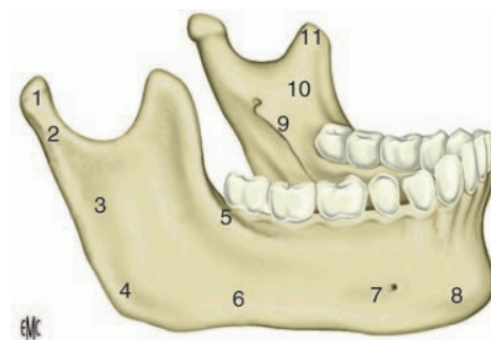
Figure 28: Position du foramen mentonnier en fonction des éléments dentaires (Source : Stephan 2006).

Puis, les branches de la mandibule se terminent d'avant en arrière par :

- Le processus coronoïde, sur lequel s'insère le muscle temporal et qui permet la mobilité de la mandibule.
- L'incisure mandibulaire, qui est une échancrure s'étendant du processus coronoïde au processus condylien et par laquelle passent les vaisseaux et nerfs massétériques.
- Et par le processus condylien qui s'articule avec la fosse mandibulaire de l'os temporal, avec laquelle il forme l'articulation temporo mandibulaire.

Chez certaines personnes, il peut y avoir une luxation de l'articulation et le patient se retrouve bloqué la bouche ouverte. Une manœuvre réalisée par le praticien est alors nécessaire pour débloquer la mandibule.

Dans la face interne des branches de la mandibule, on retrouve la lingula aussi appelée épine de Spix, saillie triangulaire située sur la face interne de la branche de la mandibule et sous laquelle s'ouvre l'orifice supérieur du foramen mandibulaire. Elle donne insertion au ligament sphéno mandibulaire. C'est cette épine que l'on cherche à viser lorsque l'on réalise une anesthésie tronculaire, et c'est pour cela qu'il y a des risques de léser le nerf lingual car celui-ci passe juste en dessous, par le foramen mandibulaire.



Anatomie de la mandibule. 1 : Condyle ; 2 : col du condyle ;
 3 : branche montante ; 4 : angle mandibulaire ; 5 : ligne oblique externe ;
 6 : branche horizontale ; 7 : trou mentonnier (foramen ovale) ; 8 : symphyse
 mandibulaire ; 9 : ligne oblique interne ; 10 : épine de Spix ; 11 :
 coroné.

Figure 29: La mandibule (Source : www.blogspot.fr)

- **Fractures** (Semur, 2016)

Tout d'abord, pour les extractions simples, la fracture la plus courante et présentant le moins de gravité est la fracture de l'os alvéolaire. Ce dernier peut être fracturé, luxé ou fendu. Dans de rares cas, les racines bordant la dent extraite deviennent visibles ou sont luxées. Pour les dents de sagesse, c'est la table interne ou l'angle de la mandibule qui est surtout sujet aux fractures.

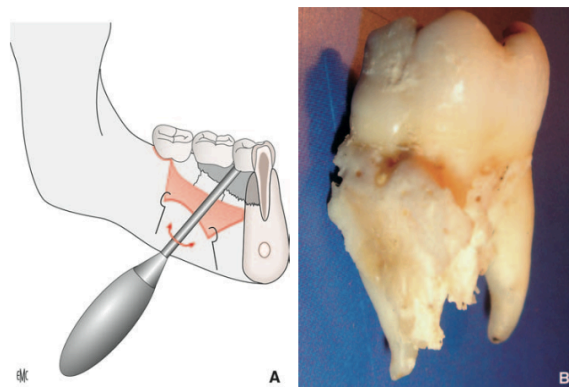


Figure 30: Schéma et photographie d'une fracture de l'os alvéolaire (Semur, 2016)

Dans les situations les plus graves mais peu fréquentes, il est possible de fracturer l'angle de la mandibule (**Figure 31**). L'incidence varie de 0,0034 à 0,0075 %. Les facteurs favorisants sont (Joshi, 2016) :

- l'avulsion d'une dent de sagesse incluse, en position mésio angulaire,
- une ostéotomie excessive,
- un mouvement de luxation mal contrôlé.

D'autres facteurs, liés aux patients de façon générale, peuvent mener plus facilement à ces fractures. Par exemple, chez les personnes âgées car l'os est moins dense, ou chez les patients édentés, la résorption exagérée de l'os alvéolaire transforme la mandibule en une mince baguette basilaire. Les sujets présentant une pathologie osseuse, comme le rachitisme, l'ostéoporose, la maladie de Paget ou l'ostéo radionécrose sont eux aussi plus susceptibles de subir une fracture. Lorsqu'un kyste péri-coronaire étendu doit être enlevé, ou qu'une infection locale a résorbé l'os, il y a là aussi un facteur à risque plus élevé.

Un craquement et une douleur associée en sont les signes évocateurs. Selon les situations, le praticien s'en rend compte immédiatement, une hémorragie importante débute, les segments osseux deviennent mobiles, et un trouble de l'articulé apparaît. Parfois, cette fracture passe inaperçue, pour se manifester dans un second temps avec un retard de cicatrisation, des douleurs et une imagerie qui confirmera la fracture.

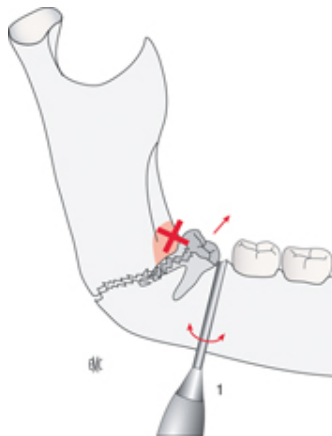


Figure 31: Fracture de l'angle mandibulaire pendant l'extraction d'une dent de sagesse (Semur, 2016).

En implantologie, la mise en place d'implants dans la région antérieure peut mener à des fractures osseuses associées à des hémorragies pouvant être gravissimes. Cela a des risques de se produire lorsque la corticale linguale antérieure est concave (**Figure 32**) (Quirynen, 2003).


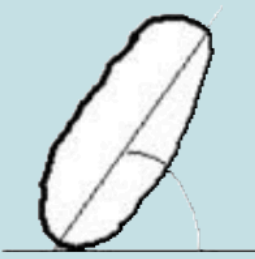

TYPE 1	TYPE 2	TYPE 3
PRÉVALENCE : 2,4 %	PRÉVALENCE : 28,1 %	PRÉVALENCE : 69,5 %
RISQUE DE PERFORATION LINGUALE ÉLEVÉ	RISQUE FONCTION ANGLE \hat{A} (ω = RISQUE ω)	RISQUE MINORÉ
		

Figure 32: Les différentes formes de mandibules selon la classification de Quirynen. (Quirynen 2003)

- **Alvéolites** (Semur, 2016)

Les alvéolites sont classées en deux groupes :

- L'alvéolite sèche qui est une complication relativement fréquente de l'extraction dentaire, en particulier à la mandibule. Elle présente une incidence de 1 à 3 % dans les extractions simples, et de 14 à 35% dans la chirurgie des dents de sagesse (Bui, 2003; Semur, 2016). Elle survient dans un délai de 48 heures à 5 jours après l'extraction.

A l'examen clinique on retrouve une alvéole vide, parfois encombrée de débris alimentaires ou de reste de caillots. L'os blanchâtre ou grisâtre est apparent, et une odeur nauséabonde s'en dégage. La muqueuse bordant l'alvéole est généralement saine, sans signe d'inflammation.

Le patient se plaint d'une douleur intense, pulsatile, irradiante, augmentée par le décubitus et pouvant entraîner l'insomnie car elle est rebelle aux antalgiques.

- L'alvéolite suppurée survient quelques jours après l'intervention, due à une surinfection du caillot. La cause peut être des débris résiduels logés dans l'alvéole (séquestres osseux, tartre, fragments dentaires) ou l'extension d'une infection locale par la réalisation d'un curetage incomplet ou d'une parodontite.

A l'examen clinique, l'alvéole est comblée par un tissu granuleux, suppurant et faiblement hémorragique, et les bords de l'alvéole sont bourgeonnants et tuméfiés.

Le patient présente des signes généraux d'infection (trismus, adénopathie régionale, fièvre légère). Les douleurs sont moins intenses que dans l'alvéolite sèche, mais contrairement à celle-ci il n'y a aucune évolution spontanée favorable.

L'incidence des alvéolites est plus importante chez la femme prenant des contraceptifs oraux (Ogata, 2016). La consommation de tabac et la présence d'une infection pré extractionnelle sont également des facteurs de risques (Congiusta, 2013).

- **Ostéites** (Semur, 2016)

C'est une complication très rare mais qui peut être extrêmement grave. On distingue deux types d'ostéites :

- l'ostéite circonscrite qui est en général l'aggravation d'une alvéolite suppurée négligée et non traitée.
- l'ostéite centro osseuse que l'on retrouve surtout chez les patients avec un terrain osseux et cicatriciel fragile (os irradié, maladie de Paget, diabétique).

A l'examen clinique, le rebord osseux de l'alvéole présente une tuméfaction dure et la muqueuse est très inflammatoire. Le patient se plaint également de douleur violente et un trismus peut y être associé.

Il est possible, sur des ostéites évoluées, d'observer des zones radio claires ou des séquestres osseux lors de l'examen radiographique. Ces zones correspondent à un os nécrosé.

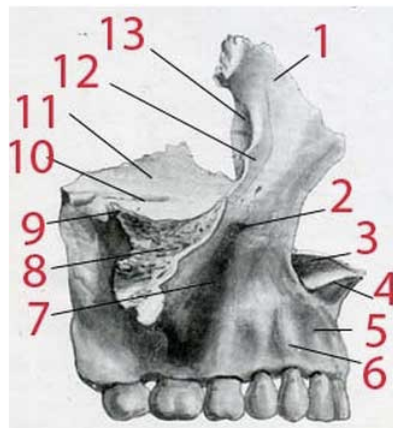
II.3.2 Maxillaire

(Vigué, 2006)

C'est un os pair. Les os maxillaires délimitent la cavité des fosses nasales, ils sont réunis dans leur partie inférieure par le processus palatin. L'union des deux processus palatins forme le plancher des fosses nasales et le toit de la cavité orale (le palais dur).

Sur une vue externe, nous observons (**Figure 33**):

- le bord alvéolaire, qui est le bord inférieur de l'os et qui se termine par les processus alvéolaires dans lesquels s'insèrent les dents maxillaires.
- le foramen infra orbitaire qui est un orifice ouvert sur la face antérieure de l'os maxillaire, par lequel débouche le canal infra orbitaire.
- le sillon lacrymal qui parcourt le processus frontal et se poursuit vers le bas par le canal lacrymal.
- le processus frontal et le plancher de la cavité orbitaire en haut qui constituent le rebord inférieur et médial de la cavité orbitaire.
- le sillon infra-orbitaire qui parcourt la partie supérieure du processus zygomatique et qui se transforme en un canal par lequel passe le nerf infra orbitaire.
- latéralement le processus zygomatique se détache du centre de la face externe de l'os maxillaire et par sa partie irrégulière, vient s'articuler avec l'os zygomatique.
- en postérieur de l'os maxillaire, on retrouve les foramens alvéolaires par lesquels sortent les nerfs alvéolaires supérieurs,
- et en dessous la tubérosité maxillaire qui porte ce nom en raison de son épaisseur et de sa forme arrondie.

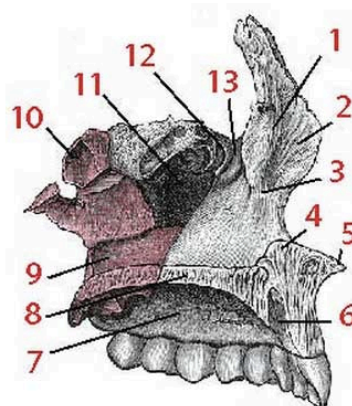


Maxillaire supérieur face externe
 1. Apophyse montante ; 2. Tr. sous-orbitaire ; 3. Crête incisive ;
 4. Épine nasale int. ; 5. Fosse myrtiliforme ; 6. Bosse canine ;
 7. Fosse canine ; 8. Sommet de l'apophyse pyramidale ;
 9. Épine malaire ; 10. Gouttière sous-orbitaire ; 11. Face orbitaire ;
 12. Crête lacrymale antérieure ; 13. Gouttière du sac lacrymal.

Figure 33: Vue externe de l'os maxillaire supérieur (Source : www.medecine-des-arts.com)

Sur une vue interne nous observons (**Figure 34**) :

- en antérieur de l'os, l'épine nasale, et en arrière des incisives maxillaires antérieures, le canal incisif par lequel passent le nerf naso-palatin et l'artère sphéno-palatine.
- en postérieur, on retrouve l'os palatin qui s'articule avec l'os maxillaire. Il contribue à former le palais osseux, la cavité nasale, et la cavité orbitaire.



Maxillaire supérieur face interne
 1. Crête turbinaire supérieure ; 2. Apophyse montante ; 3. Crête turbinaire inférieure ;
 4. Arête nasale (crête incisive) ; 5. Épine nasale antérieure ; 6. Canal palatin interne ;
 7. Partie buccale de la face interne ; 8. Apophyse palatine ; 9. Canal palatin postérieur ;
 10. Trigone palatin ; 11. Sinus maxillaire ;
 12. Concha lacrymalis ; 13. Gouttière lacrymale.

Figure 34: Vue interne de l'os maxillaire supérieur (Source : www.medecine-des-arts.com).

Et l'intérieur de chaque os maxillaire est occupé par une cavité : le sinus maxillaire (**Figure 35**). Il débouche par un orifice situé sur la face interne de l'os maxillaire. Il a pour fonction de réchauffer l'air inspiré par les fosses nasales.

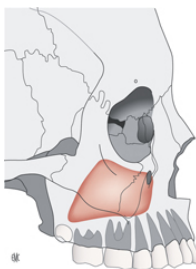


Figure 35: Limites théoriques du sinus maxillaire. (Semur, 2016)

- **Communication bucco sinusienne liée aux extractions** (Perrin, 2012)

Elle intéresse les dents antrales, en particulier la 1^{ère} molaire maxillaire. Elle est liée soit à une manœuvre iatrogénique (curette, élévateur), soit parce que les racines de la dent étaient en rapport avec la cavité sinusienne. Cette complication, lorsqu'elle est diagnostiquée précocement, est prise en charge de façon optimale.

- **Projection d'une dent ou d'un fragment dans la cavité sinusienne** (Semur, 2016)

Lorsque la dent se fracture, laissant dans l'alvéole un fragment radiculaire. A ce moment-là, le praticien peut tenter une récupération immédiate. Cependant, l'utilisation d'un élévateur pour mobiliser l'apex, associé à une dépression, peut projeter l'apex dans le sinus. La dent complète peut également être projetée dans le sinus (**Figure 36**).

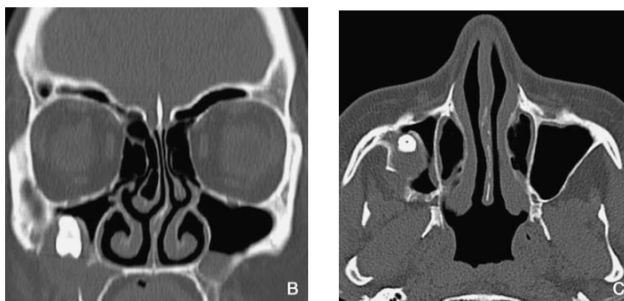


Figure 36: Projection d'une dent dans le sinus maxillaire (Semur, 2016).

- **Implantologie**

Le sinus est également un obstacle anatomique pour la pose des implants. Plus le plancher du sinus est bas et plus le volume de l'os basal est réduit. Associé à une résorption osseuse, le risque d'intrusion partielle ou totale de l'implant augmente (Nédellec, 2015).

Des techniques de comblement de sinus sont alors réalisées pour obtenir de la hauteur osseuse, mais elles peuvent mener à des perforation de la membrane de Schneider (**Figure 37**) (Gaudy, 2011).

La projection d'un implant dans le sinus maxillaire peut également survenir au cours de la chirurgie. Elle fait suite à une technique opératoire mal maîtrisée ou à une analyse radiographique

insuffisante. Elle engendre des infections et des inflammations de la muqueuse sinusienne, qui peuvent être symptomatiques ou asymptomatiques (Fauroux, 2015).

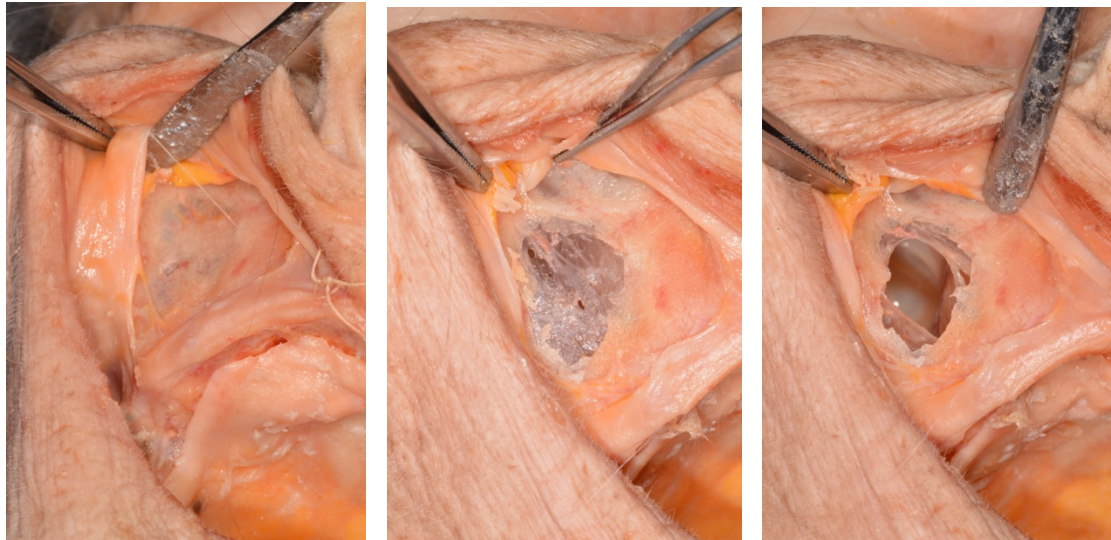


Figure 37: Accès latéral du sinus maxillaire 1) lambeau pleine épaisseur 2) Fenêtre osseuse 3) Perforation de la membrane de Schneider et visualisation de l'intérieur de la cavité sinusienne.

En implantologie, la densité osseuse (Goudot, 2013) (**Figure 38**), le temps, la vitesse de forage (Yeniol, 2013), le diamètre des forets, et l'irrigation (Sener, 2009) sont des facteurs décisifs sur la santé osseuse. Une association de mauvais paramètres peut conduire à une augmentation de la température osseuse, et pouvant occasionner à une nécrose osseuse thermique (Eriksson, 1983).

L'os de type 1 est le plus à risque d'échauffement, car l'os cortical est responsable de l'augmentation de la température osseuse (Augustin, 2009). L'os le plus favorable pour l'ostéo intégration est le type 2, constitué d'une cavité médullaire permettant la dissipation thermique et d'os cortical pour la stabilité primaire (Noguerol, 2006).

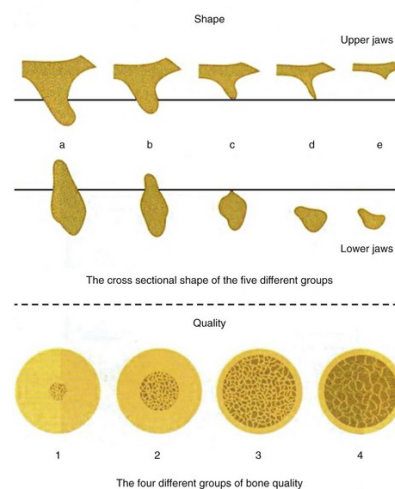


Figure 38: Classification de la densité osseuse 1) l'os résiduel est constitué presque en totalité d'os compact 2) l'os cortical est épais et la quantité d'os spongieux est faible 3) l'os cortical est fin et l'os spongieux est dense 4) l'os cortical est fin alors que l'os spongieux est important (Goudot, 2013) (Source : www.loveperio.com).

- **Fractures** (Semur, 2016).

Au maxillaire, la région des canines présente le plus de risques de fractures pendant les extractions. Avec une paroi vestibulaire très fine, si aucun comblement osseux ou aucune greffe n'est réalisé après une extraction, il est fort probable de voir apparaître une dépression osseuse pouvant mener à un préjudice esthétique.

Dans la région postérieure, l'extraction de la dernière molaire peut mener à une fracture tubérositaire (fréquence à 0,6%). C'est une complication impressionnante mais sans grande gravité si l'hémostase est obtenue. Un craquement et une hémorragie localisée en sont les signes, ainsi qu'un séquestre osseux resté accroché à la dent extraite (**Figure 39**) (Bertram, 2011).

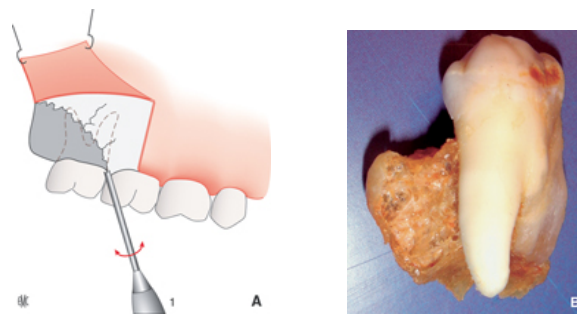


Figure 39: Fracture de la tubérosité après extraction de la dernière molaire maxillaire (Semur, 2016).

II.4. Autres

II.4.1 Trismus

Il s'agit d'une constriction des maxillaires due à la contracture constante et involontaire des muscles masticateurs (Verchère, 2004).

Il peut apparaître après l'avulsion d'une dent incluse et accompagne l'œdème post opératoire, mais il ne doit pas persister plus de quelques jours.

Le praticien doit tout de même éliminer les complications infectieuses locales ou traumatiques ainsi qu'une cause infectieuse générale comme le tétanos, la méningite ou l'encéphalite pour s'assurer qu'il s'agisse bien d'un trismus relatif à un acte dentaire.

Le trismus peut également être le signe clinique d'une fracture mandibulaire antérieure ou apparue lors de l'anesthésie générale et passée inaperçue pendant l'opération.

II.4.2 Œdème

L'œdème est une infiltration tissulaire plus ou moins importante, occasionnée par une réaction inflammatoire (Verchère, 2004).

Il est très courant de retrouver un œdème à la suite d'une extraction, en particulier d'une troisième molaire incluse ou à la suite de levée de lambeaux de grande étendue.

II.4.3 Tissus mous

Au cours d'un acte chirurgical, les tissus mous peuvent être endommagés (Semur, 2016) :

- ✓ par compression, avec l'utilisation des instruments écarteurs,
- ✓ par brûlures, liées à l'utilisation d'instruments chauffants,
- ✓ par déchirures, qui est une situation fréquente au niveau de la commissure des lèvres après une ouverture prolongée,
- ✓ par pression, en particulier au niveau de la muqueuse palatine lorsque le produit anesthésiant est injecté avec trop de pression. Cette situation peut mener à la nécrose de la fibromuqueuse palatine. La lésion circonscrite qui se forme est d'abord blanchâtre, puis se transforme, prenant un aspect nécrotique avec l'os sous-jacent qui devient apparent. Cette blessure est très douloureuse pour le patient, en particulier lors des repas.

III. BONNES PRATIQUES AFIN D'ÉVITER CES RISQUES

Dans ce chapitre nous allons nous intéresser aux pratiques chirurgicales à risques, en expliquant quelle attitude adopter afin d'éviter au maximum les complications.

Nous allons commencer par les risques vasculaires, liés aux extractions, aux prélèvements du greffon palatin et à l'implantologie.

Puis nous verrons les risques nerveux associés aux techniques d'anesthésie, à l'extraction de la troisième molaire mandibulaire et à l'implantologie.

Nous verrons ensuite les risques osseux liés aux avulsions, et à la pratique implantaire.

Et nous terminerons ce chapitre par la prévention des trismus et des œdèmes, et les indications sur la protection des tissus mous.

III.1 Risques vasculaires

Le praticien va débiter chacune de ses interventions par un questionnaire médical consciencieux, associé à un examen clinique exo buccal, endo buccal et radiologique. Il doit s'assurer que le traitement médicamenteux ou les pathologies du patient ne vont pas interférer avec l'hémostase. Pour les patients à risque, une attitude pré, per et post opératoire sera différente (Société francophone de médecine buccale et chirurgie buccale, 2006).

III.1.1 Extractions

- En pré opératoire.

Si le patient présente un trouble de l'hémostase, il faut anticiper la situation en prenant contact avec son médecin traitant. Puis, en préparant un plateau technique plus adapté : éponge hémostatique, compresses, sutures, et gouttière thermoformée. Un bilan sanguin peut être demandé, ainsi que l'INR si le patient est sous Anti-vitamine K (Société francophone de médecine buccale et chirurgie buccale, 2006).

- En per opératoire.

Il est fortement conseillé pour réaliser l'anesthésie d'utiliser une seringue auto aspirante. En effet, le test d'aspiration permet de s'assurer que le produit anesthésiant ne sera pas injecté dans une artère, ou bien que l'aiguille n'a pas pénétré l'artère. Si l'aspiration présente un retour sanguin, il faut retirer l'aiguille de quelques millimètres et réitérer l'opération (Gaudy, 2005).

Pour l'anesthésie tronculaire à l'épine de Spix, une aiguille de 30 à 38 mm et un diamètre de 40/100 à 50/100 sont recommandés afin de visualiser le site d'injection tout en éloignant le corps de la

seringue et la main du praticien. Une aiguille de plus gros diamètre diminue les risques de perforer les structures vasculaires. Il est également recommandé de changer les aiguilles s'il y a des injections répétées, ou si il y a eu un contact osseux. La pointe pouvant être délabrée, elle risquerait de léser les vaisseaux ou les tissus mous. La pénétration doit aussi se faire en un temps (Gaudy, 2005).

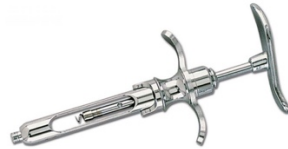

Figure 40: Seringue tire-bouchon (Source: www.gacd.fr)

Puis, l'utilisation du syndesmotome, de l'élévateur et du davier doit toujours être pratiquée avec des points d'appuis fiables et stables, pour éviter la perte de contrôle de l'instrument et le glissement de ce dernier, ce qui pourrait perforer le plancher buccal ou le palais (Semur, 2016).

Si une séparation de racines est nécessaire, il est conseillé d'utiliser des lames de protection qui doivent être placées soit en vestibulaire, soit en lingual, dans le but de protéger les tissus mous (joue, langue, plancher buccal) et éviter une hémorragie si la fraise entre en contact avec ces structures.

➤ En post opératoire.

La mise en place d'une compresse de gaze sur laquelle mord le patient durant une trentaine de minutes permet la coagulation et la formation du caillot sanguin.

Les conseils post opératoires doivent impérativement être donnés au patient pour éviter le saignement et favoriser la cicatrisation (Recommandations 2015).

- ne pas cracher,
- éviter de passer la langue sur le site d'extraction,
- ne pas tirer sur la joue pour regarder la plaie,
- ne pas fumer pendant 24h,
- éviter les bains de bouche et ne pas boire à la paille car cela engendre une dépression dans la cavité buccale, pouvant déplacer le caillot sanguin et déclencher un nouveau saignement,
- ne pas boire d'alcool pendant 24h,
- éviter les activités physiques pendant 24h,
- éviter les aliments et boissons chaudes,
- ne pas brosser les dents adjacentes au site d'extraction.

III.1.2 Prélèvements de greffons palatins

- En pré opératoire.

La réalisation d'une plaque préformée en amont de la chirurgie sera une aide aux contrôles des saignements post opératoires et à la cicatrisation.

- En per opératoire.

Tout d'abord, le chirurgien-dentiste doit localiser l'émergence de l'artère palatine. Une palpation avec la pulpe du doigt permet de sentir le battement de l'artère. Puis, à l'aide d'une ligne imaginaire partant en direction apicale à partir de la face distale de la seconde molaire, il peut situer le foramen. Ce dernier se situe à l'intersection entre cette ligne virtuelle et la limite palais dur / palais mou (Zucchelli, 2014).

Une fois l'émergence de l'artère localisée, il est possible d'imaginer une seconde ligne partant du foramen palatin vers le point inter incisif, à ne pas dépasser. Elle est surtout valable sur les palais plats et moyens. En suivant cette ligne, nous constatons que l'espace de prélèvement est plus large dans la région des prémolaires et qu'il serait donc plus prudent de prélever dans cette zone (Dridi, 2008).

Et enfin, le choix du type d'incision est un facteur déterminant sur les saignements per et post opératoires. Mais également sur la cicatrisation du site donneur et la revascularisation des tissus palatins. L'équipe de Liu a décrit les avantages et inconvénients de chaque technique de prélèvements comprenant de 1 à 5 incisions. Moins il y a d'incisions, et plus l'apport sanguin est important, favorisant une cicatrisation de première intention. Cependant, le risque de léser l'artère ou le nerf sous-jacent est augmenté du fait d'une moins bonne visibilité (Liu, 2002).

Le praticien doit donc avoir en tête tous ces avantages et inconvénients afin de choisir la technique correspondant le mieux à sa situation clinique et aux résultats espérés.

III.1.3 Implantologie

- En préopératoire (Stephan, 2006)

Au cours de l'examen endo buccal, la palpation des crêtes antérieures à la mandibule va donner un premier aperçu de leur épaisseur et de leur concavités. L'examen de cette concavité sera approfondi à l'aide d'une imagerie 3D.

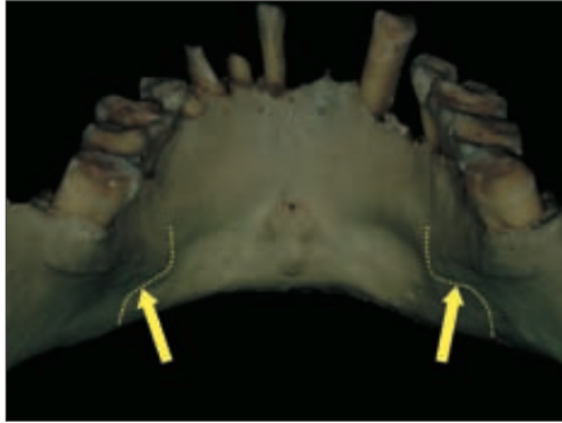


Figure 41: Présence de concavité sous la ligne oblique interne (Source : Stephan, 2006).

De plus, la réalisation des mesures sur les images radiologiques permet de choisir la dimension de l'implant. Le choix doit respecter les 2 mm de distance avec le canal alvéolaire inférieur (Perrin, 2012).

- En per opératoire (Gaudy, 2011; Davarpanah, 2008).

Pour la réalisation du lambeau d'accès, les incisions doivent être nettes et, si possible, sur la crête alvéolaire ou proche de la ligne muco gingivale pour maîtriser le risque hémorragique. Les incisions de décharge sont obliques pour obtenir des lambeaux de plus grandes étendues, entraînant moins de déchirures des tissus mous et moins de nécroses. L'élimination des tissus de granulation supprime les tissus hémorragiques qui empêchent une bonne visualisation du site osseux.

Le praticien ne doit pas hésiter à changer d'instrument lorsque ce dernier n'est plus assez tranchant, afin d'éviter la déchirure des tissus. Et il doit s'assurer que les écarteurs ne comportent pas de rebord tranchant.

A la fin de l'intervention, afin de limiter l'apparition d'hématomes ou d'hémorragie, il est nécessaire, après remise en place du lambeau, d'effectuer une compression de plusieurs minutes et de réaliser des sutures de qualité pour une bonne compression des berges.

III.2 Risques nerveux

III.2.1 L'anesthésie

- En pré opératoire.

Il est nécessaire de connaître l'anatomie et ses variations pour éviter les nerfs et il est indispensable de maîtriser les différentes techniques d'anesthésie.

L'analyse de la radiographie panoramique permet de localiser le foramen mentonnier.

Le choix de l'aiguille doit être fait en fonction de la technique et de la région à anesthésier.

- En per opératoire.

Pour la technique de l'anesthésie tronculaire à l'épine de Spix, le patient doit être positionné bouche semi ouverte. Le nerf est alors déplacé en arrière de la ligne oblique interne, et il devient mobile avec moins de risques de lésions. Au contraire, si l'ouverture buccale est complète, le nerf lingual perd sa mobilité, et se retrouve plaqué contre la branche montante de la mandibule.

Puis, l'insertion de l'aiguille doit être au minimum à 1cm au-dessus de la surface occlusale des molaires (Perrin, 2012). En effet, le pourcentage de lésion augmente si l'insertion est réalisée plus bas (Semkin, 2015). Le trajet de l'aiguille doit être le plus haut et le plus en dehors possible, tout en restant dans la limite des repères anatomiques habituellement recommandés (Carpentier, 2016).

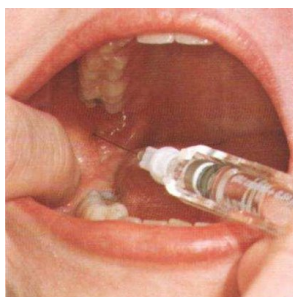


Figure 42: Anesthésie tronculaire (Source : www.conseildentaire.com).

Pour ces deux types d'anesthésie, si le patient ressent de petites décharges électriques il faut immédiatement stopper son geste et retirer l'aiguille de quelques millimètres avant d'injecter le produit. C'est le signe avertisseur d'un traumatisme de la gaine nerveuse (Caissie, 2005).

Certains praticiens, pour éviter les lésions nerveuses au cours de l'anesthésie tronculaire préfèrent utiliser des techniques d'anesthésie intra osseuse (type Quicksleeper société dental Hi-Tec). Des études ont montré que la durée de latence avec une technique tronculaire est de 7 min environ, alors qu'elle n'est que de 36 secondes avec une technique intra osseuse. De plus, l'engourdissement des tissus mous est largement diminué (Quarnstrom, 2001).

Dans la situation d'un accident mécanique par rupture de l'aiguille, deux situations cliniques se présentent au praticien (Semur, 2016).

- Pour l'anesthésie péri apicale, le morceau d'aiguille peut être retiré directement à l'aide d'une précelle, d'un porte aiguille ou d'une pince sans griffe. Un contrôle radiographique est conseillé pour s'assurer que tout le fragment a été retiré.
- Pour l'anesthésie tronculaire, si le morceau n'est pas visible, il est conseillé de réaliser un cliché radiographique afin d'évaluer la situation et surtout d'éviter une recherche à l'aveugle. Souvent, l'intervention de récupération doit être faite sous anesthésie générale. Le patient est alors averti de la situation et des conséquences qui pourront s'en suivre.

III.2.2 Avulsion des dents de sagesse

➤ En pré opératoire.

L'examen de la radiographie panoramique permet de visualiser la proximité entre le nerf alvéolaire inférieur et les racines des molaires. Il existe des signes radiographiques révélant une étroite relation entre les apex des racines et le canal. Il s'agit :

- d'une perte de continuité de la corticale osseuse supérieur ou inférieur du canal (A),
- de l'observation d'une bande radio claire à l'apex des troisièmes molaires (B),
- d'une déflexion du canal (F),
- du rétrécissement ou de la déviation des apex (D) et (G).

Ces signes conduisent le praticien à une investigation supplémentaire de type imagerie 3D (Kim, 2012; Carpentier, 2016; Caissie, 2005).

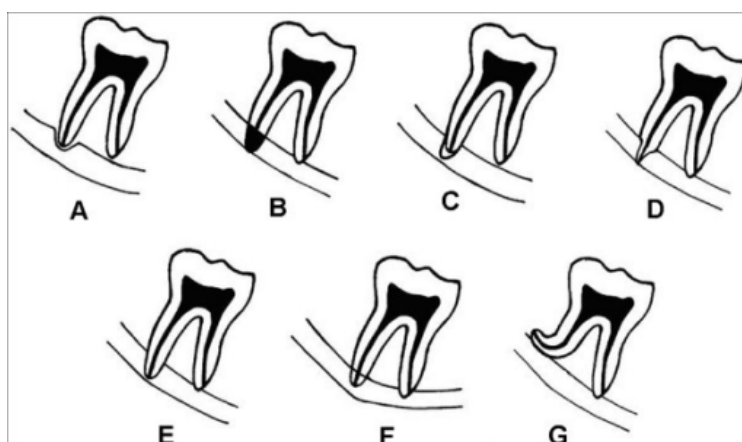


Figure 43: Signes radiologiques entre les racines et le canal mandibulaire. (A) rétrécissement du canal, (B) obscurcissement de la racine, (C) sommet noir et bifide de la racine, (D) rétrécissement de la racine, (E) interruption de la continuité du canal à la radiographie (F) déflexion du canal (G) Déviation de la racine (Jerjes, 2009).

Les outils radiographiques ne sont cependant d'aucune aide pour visualiser le nerf lingual. Et seule une chirurgie délicate, avec des instruments de protection comme les lames sous périostées permettent d'éviter un accident.

➤ En per opératoire.

La réalisation de l'incision doit se faire au contact de la mandibule, en distal et toujours être en dehors, jamais en dedans de la branche montante (Thiery, 2008).

D'après plusieurs études il est plus prudent de réaliser un lambeau vestibulaire plutôt que lingual, la levée d'un lambeau lingual entraînant 3,4 fois plus de risques de léser le nerf lingual (Shad, 2015; Charan Babu, 2013; Gomes, 2005). De plus, la voie vestibulaire reste privilégiée pour garder une vision sur la table osseuse interne (Thierry, 2008).

Si la dent est incluse ou si un dégagement osseux est nécessaire il faut toujours fraiser l'os de dedans en dehors, afin d'éviter le risque de léser le nerf lingual si le praticien perd le contrôle de son instrument.

Au moment de la luxation, une sensation élastique peut être le signe que les racines sont en rapport avec le nerf, il est conseillé de séparer les racines et de les luxer l'une après l'autre pour éviter un étirement (Schwenzer, 2014).

Si lors de la mobilisation de la dent, une douleur violente se manifeste malgré l'analgésie, elle traduit une souffrance nerveuse qui amène soit à modifier la technique, soit à renoncer à l'extraction de peur de sectionner le nerf alvéolaire inférieur (Semur, 2016).

L'utilisation d'une lame métallique large et souple, placée en sous périosté sur la corticale linguale permet de protéger des lésions du nerf lingual par des actions mécaniques, comme la fraise à os (Benouaiche, 2016). Cette lame n'est cependant pas nécessaire dans l'extraction des germes (Thiery, 2008).

➤ Les alternatives d'extractions.

Lorsque l'apex des racines est en rapport intime avec le nerf alvéolaire sur les examens radiographiques complémentaires, il existe des techniques d'extractions alternatives ayant fait leurs preuves pour éviter une lésion du nerf.

Tout d'abord, il y a la technique de coronectomie réalisée dans l'étude de Landi. Elle porte sur l'extraction de 10 molaires toutes en contact avec le nerf alvéolaire inférieur, et la position des molaires était horizontale ou mésio angulaire. Ils ont réalisé l'ablation chirurgicale de la partie mésiale de la couronne anatomique, en évitant l'effraction pulpaire. Un espace a été créé permettant la migration de la troisième molaire. L'extraction complète était réalisée dans un deuxième temps. Tous les cas ont guéri sans incident et sans lésion neurosensorielle (Landi, 2010). D'autres études ont

obtenu les mêmes résultats, ou non seulement aucune lésion neurosensorielle n'a été observée, mais l'incidence d'alvéolite sèche ou d'infection n'a pas été augmentée non plus (Renton, 2005; Dolanmaz, 2009).

Puis, il existe la technique de l'extraction par orthodontie. Sur 20 patients, aucune lésion transitoire du nerf alvéolaire n'a été observée. Cependant le traitement est long, coûteux et la présence d'un orthodontiste est indispensable (Wang, 2012).

Ce que les praticiens doivent surtout se poser comme question avant l'intervention pour éviter le risque de lésion nerveuse est : l'indication d'avulsion est-elle bien posée ? Une étude prospective entreprise sur 522 patients a révélé que plus de la moitié des patients n'avaient pas d'indications cliniquement valables pour la chirurgie, ce qui pose un important problème médico-légal (Lopes, 1995).

III.2.3 Implantologie

➤ En préopératoire.

En premier lieu, l'analyse des examens radiologiques complémentaires doit permettre de localiser les éléments anatomiques majeurs.

Tout d'abord, le praticien repère le canal mandibulaire, afin de mesurer la distance exacte entre le rebord supérieur du canal et la crête alvéolaire.

Puis, le foramen mentonnier est identifié et situé pour garder une distance de sécurité entre le bord distal de l'implant et le rebord mésial du foramen (Greenstein, 2006).

Et enfin, le canal incisif est localisé. Il est visible dans environ 95% des cas s'il est présent chez le patient. Et sa localisation doit mener le praticien à garder une distance de sécurité de 2 mm, de la même façon que pour le canal mandibulaire (Stephan, 2006).

Cependant, l'étude approfondie de l'imagerie ne semble pas systématique. Un sondage a montré que 48% des lésions du nerf alvéolaire auraient pu être évitées, et provenaient d'une identification radiologique inexacte (Yilmaz, 2016).

➤ En per opératoire.

La technique d'anesthésie dépend des praticiens. Certains préfèrent ne pas utiliser la technique tronculaire afin de ne pas endormir tout le bloc mandibulaire et être avertis par le patient si ce dernier ressent une sensibilité au moment de la pose de l'implant. D'autres vont préférer la technique tronculaire afin que l'hémi-mandibule du patient soit totalement endormie. Cependant, dans les deux techniques si le patient se plaint d'une douleur au moment de la pose, il faut stopper la progression du vissage, voir desserrer l'implant.

Puis, l'incision supra crestale pour la réalisation du lambeau d'accès est à privilégier par rapport aux incisions de décharge, en particulier dans la région du trou mentonnier. Sauf cas d'exception, lorsque le trou mentonnier est situé sur la crête alvéolaire, l'incision est alors déportée en lingual (Stephan, 2006).

C'est le choix de la longueur du foret définie grâce aux outils radiologiques qui va éviter l'effraction du canal. La présence des butées sur les forets est un excellent outil pour réellement stopper le forage à la longueur désirée. De plus, entre chaque diamètre de foret il est possible de s'assurer qu'il y a un maintien de la longueur choisie initialement à l'aide d'une sonde graduée.

En résumé, l'étude détaillée du cas, la planification préopératoire, l'exécution minutieuse des techniques chirurgicales, sont indispensables pour éviter les risques. Mais également une bonne communication entre le praticien et le patient. En effet, les sensations altérées à court terme étant assez importantes (13%), seront mieux acceptés par le patient si celui-ci a été averti au préalable (Lin, 2016).

- Les alternatives de pose pour éviter les nerfs.

L'éléments nerveux réellement gênant pour la pose des implants est le nerf alvéolaire inférieur. En effet, la longueur ou le diamètre de l'implant doit être adéquat aux exigences de la prothèse. Ce point a donc poussé des chercheurs, praticiens ou industriels à développer de nouvelles techniques et du nouveau matériel afin de contourner cet obstacle.

Tout d'abord nous allons expliquer les techniques de transposition ou de latéralisation du nerf alvéolaire inférieur. Elles ont pour but de placer des implants de longueur standard dans une crête alvéolaire atrophiée avec une hauteur osseuse largement diminuée. Un des principaux avantages est qu'il n'y a pas de temps d'attente de cicatrisation comme à la suite des greffes osseuses. Les implants sont posés dans la même séance que le déplacement du nerf.

Dans la technique de transposition la branche incisive du nerf est toujours sectionnée afin de déplacer le nerf dans une nouvelle position. En général le nerf est maintenu 3 à 5 mm en arrière de l'implant le plus distal, puis, une fois les implants mis en place, le nerf est replacé dans le canal osseux contre ces derniers. Le traitement prothétique est réalisé 3 mois après la chirurgie. L'avantage de la transposition est l'utilisation d'implants plus long qui traversent les deux corticales leur donnant plus de stabilité primaire (**Figure 44**).

Dans la technique de latéralisation, le nerf est exposé et retenu latéralement pendant la pose des implants puis libéré pour venir se plaquer sur ces derniers.

Ces deux techniques chirurgicales ne sont pas sans complications post opératoires. Des perturbations temporaires ou permanentes tel que la paresthésie, ou l'hypoesthésie sont à prévoir et c'est pourquoi

les patients sont directement mis sous corticothérapie et vitamine B12, afin d'anticiper ces désagréments (Nishimaki, 2016).

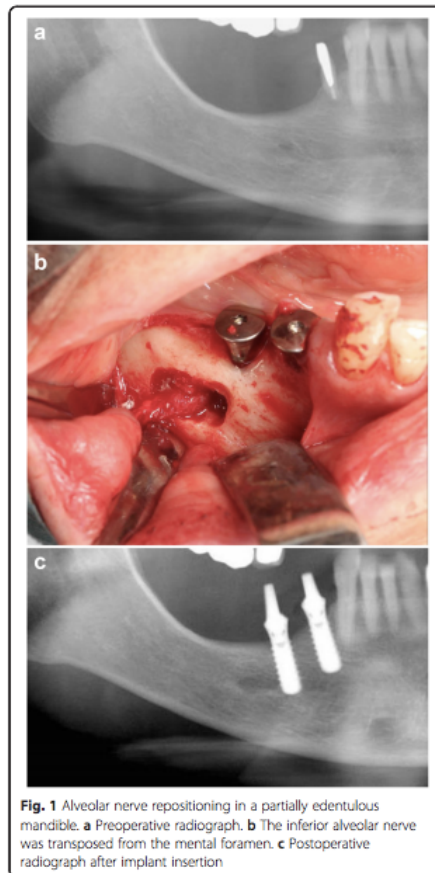


Figure 44: Technique de transposition (Nishimaki, 2016).

Les matériaux d'augmentation osseuse sont une autre alternative menant à la pose des implants. On parle de greffe osseuse pour de l'os autogène, ou de comblement, de régénération ou de d'aménagement osseux avec de l'os alloplastique ou xénogène (**Figure 45**).

L'augmentation à l'aide d'os autogène est considérée comme le gold standard, elle permet d'augmenter la hauteur et la largeur de la crête alvéolaire. Elle présente tout de même des inconvénients pour le patient. Il y a deux sites chirurgicaux, un temps d'attente pouvant aller jusqu'à 6 mois avant la pose, et des douleurs post opératoires surtout au niveau du site donneur. Les sites donneurs accessibles au chirurgien dentiste ne peuvent être qu'intra buccaux. On retrouve la tubérosité maxillaire, la symphyse mentonnière, la région rétromolaire et le ramus.

Les troubles nerveux alvéolaires inférieurs ou mentaux varient de 6,5% à 11,3% à la suite de greffe onlay, mais ils présentent tous un caractère temporaire (Sakkas, 2016; Tulasne, 2012).

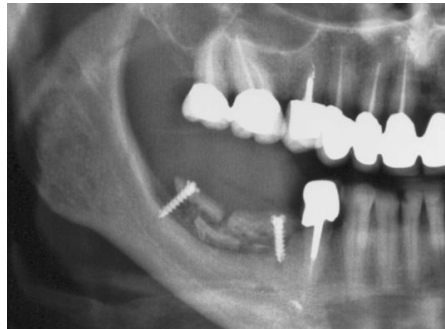


Figure 45: Panoramique suite à une greffe osseuse mandibulaire (Source : www.ori-toulouse.pro)

Cependant, le nombre de complications post opératoire, les échecs, le coût financier, la durée opératoire et la longueur du traitement avant d'obtenir la prothèse supra implantaire des techniques précédentes, sont des facteurs négatifs qui ont amené à trouver de nouvelles solutions. Les implants courts ou ultra courts (Figure 46) peuvent représenter une alternative moins invasive et menant à la même finalité, qui est la prothèse.

Dans l'esprit de nombreux praticiens, plus un implant est long et meilleur est son taux de survie, pourtant il n'y a pas de différence significative entre les implants de 9,5 mm et 6 mm (les implants de 5 mm montrent tout de même un taux d'échec plus élevé) (Tellemann, 2011). Différentes études regroupent les mêmes avis. A savoir que, le taux de réussite est meilleur à la mandibule qu'au maxillaire chez un patient édenté partiellement, qu'une surface rugueuse présente un taux de succès plus élevé face à une surface usinée, et que le diamètre joue un rôle important, il doit être supérieur ou égal à 4,1mm (Bratu , 2014; Hentschel, 2016).

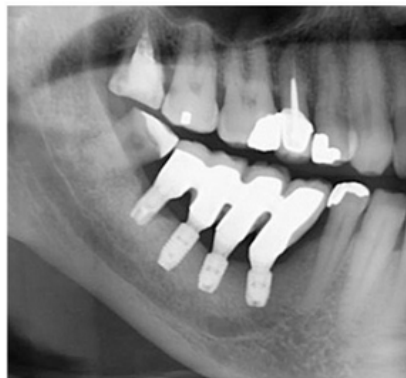

Figure 46: Implants courts secteur 4 (par Dr Thierry Brincat)

III.3 Risques osseux

III.3.1 Extractions

- **Fractures**

- En pré opératoire

En tout premier lieu, le questionnaire médical est réalisé. Si le patient présente des pathologies osseuses ou un traitement médicamenteux, ayant un impact sur la densité osseuse, le praticien devra adopter une conduite à tenir adéquate.

Puis, l'étude des radiographies donnera des indications sur la forme et l'orientation des racines (divergentes, soudées, en tambour). Ces informations amèneront le praticien à séparer les racines pour obtenir une meilleure mobilité. Et l'orientation des racines indique au praticien comment luxer et élever la dent. Elles peuvent aussi donner des informations sur l'épaisseur de la table osseuse.

- En per opératoire

La réalisation d'un lambeau permet d'avoir une vision directe sur la table osseuse et permet de surveiller la mobilité osseuse.

Pour éviter les fractures alvéolaires ou tubérositaires lors des extractions, les manœuvres doivent être douces et souples et la dent doit être luxée avant d'utiliser un davier.

Lorsqu'une alvéolectomie est nécessaire, il faut essayer de conserver au maximum la table osseuse vestibulaire.

Pour une dent monoradiculée, il est préférable de commencer par rompre le ligament parodontal à l'aide d'un syndesmotome tranchant puis mobiliser la dent en se servant d'élévateurs à utiliser avec la plus grande prudence. Mais si la dent n'est pas trop délabrée, il est préférable de se servir d'un davier en rotation, car la prise d'appui avec l'élévateur pourrait endommager les papilles.

Pour les dents pluriradiculées, la séparation des racines à l'aide d'une fraise à os est conseillée. De plus, pour éviter tout dommage de la paroi vestibulaire une séparation mésiodistale est plus sûre. Une séparation en forme de T sera réalisée sur les molaires maxillaires et une séparation vestibulo linguale à la mandibule (Gaudy, 2011).

Dans les situations où la racine dentaire est impossible à extraire, il est possible de réaliser un lambeau mucopérisoté et d'atteindre l'apex de la racine en réalisant une fenêtre osseuse apicale (Semur, 2016).

Si la quantité d'os n'est pas suffisante après l'extraction ou si la situation clinique ne permet pas l'implantation immédiate, il est conseillé de fermer l'alvéole à l'aide de sutures en X afin de contenir le caillot sanguin et limiter la résorption de l'os alvéolaire.

- **Communication bucco sinusienne**

L'étude de la radiographie rétro alvéolaire et panoramique va donner une indication sur la localisation des racines. Si certaines d'entre elles sont situées dans le sinus et présenteraient un risque au moment de leur extraction.

Si l'examen pré opératoire sous-entend cette complication, une gouttière peut être créée au préalable pour protéger la zone après l'extraction.

- **Alvéolites**

La prescription d'antibiotiques, afin de réduire l'apparition des alvéolites sèches est une attitude courante mais controversée en chirurgie dentaire, pourtant de nombreuses études ont montré son efficacité (Ramos, 2016).

Pendant l'intervention, il faut être le moins agressif dans les manœuvres en particulier pendant l'avéolectomie. Puis, une fois la dent extraite, et après s'être assuré que les racines sont complètes, il faut réviser l'alvéole afin de s'assurer qu'elle ne contienne aucun séquestre osseux ou dentaire. La réalisation d'un rinçage physiologique a également fait ses preuves (Semur, 2016).

En fin d'intervention, il est possible de placer dans l'alvéole un gel contenant 0,2% de chlorhexidine et 10 mg de métronidazole qui diminuerait l'incidence des alvéolites sèches de 22,6% à 6,6% (Kaur, 2017). L'incidence diminuerait également avec une éponge de gélatine imbibée seulement de chlorhexidine (Metin, 2006). Et à contrario, la mise en place dans l'alvéole d'une éponge de cellulose oxydée, augmenterait de manière significative l'incidence des alvéolites sèches, tout comme les membranes de régénération osseuses (Suleiman, 2006).

- **Ostéites**

La prise d'antibiotique diminue significativement l'apparition d'ostéites alvéolaires (Lang, 2017). Il n'y a pas de différence significative entre une prise orale post opératoire, et une injection intraveineuse per opératoire. L'avantage de cette dernière, est qu'elle est contrôlée par le praticien (Reiland, 2017).

Une étude a également montré que l'amoxicilline, associée à l'acide clavulanique (875/125 mg) en une seule dose préopératoire, serait suffisante pour éviter l'apparition d'ostéites. Une antibiothérapie prolongée n'est donc pas nécessaire (Ndukwe, 2016).

III.3.2 Implantologie

➤ En pré opératoire

L'utilisation et l'analyse des outils radiographique (Cone Beam ou scanner) nous amène à connaître la quantité et la qualité de l'os résiduel, ainsi qu'une éventuelle pathologie sinusienne.

Si une implantation immédiate est prévue, les avulsions doivent être les plus atraumatiques possibles. Elles doivent préserver au maximum la corticale vestibulaire, afin de maximiser l'ostéo intégration des implants et le soutien des tissus mous gingivaux. Les lamelles osseuses inter dentaires doivent aussi être préservées pour la conservation de la papille inter dentaire et le maintien de l'esthétique. Dans des conditions cliniques favorables, l'implantation est immédiate afin de maintenir le volume osseux alvéolaire.

➤ En per opératoire

L'échauffement de l'os représente un facteur d'échec majeur pour l'ostéo intégration. Différents paramètres doivent être respectés pour ne pas dépasser une température de 47° qui représente la température critique pour l'os (Eriksson, 1983).

Au cours l'ostéotomie, il y a plus de chaleur qui est générée dans la partie supérieure du forage que dans le bas. Par conséquent, l'étude montre qu'une irrigation externe à température ambiante est suffisante pour refroidir le forage. L'étude rajoute qu'une solution saline à plus faible température est plus efficace. Et l'irrigation devrait être poursuivie entre toutes les étapes de forage (Sener, 2009).

La vitesse de forage présentant les réponses biologiques les plus fortes est de 1000 tr/min (Yeniyol, 2013).

➤ Le cas particulier de la région sinusienne.

Dans la région sinusienne, si la situation clinique ne permet pas la pose de l'implant dans la séance, celle ci sera différée. Différentes techniques seront alors mises en œuvres pour obtenir une hauteur osseuse suffisante : greffe osseuse, élévation de sinus ou l'utilisation des implants courts.

Le taux de survie des implants après les soulevés de sinus est de 98,3% après 15,5 ans et il s'est avéré que les perforations intra opératoires de la membrane de Schneider n'avait pas d'impact sur la survie des implants (Beretta, 2015) Cependant, cette perforation peut doubler le risque de sinusite ou d'infection, le praticien se doit donc d'éviter sa perforation au maximum (Al-Dajani, 2016).

L'utilisation d'un générateur piézoélectrique pour l'élévation sinusienne protège les tissus mous et donc éviterait la perforation de la membrane de Schneider, en comparaison à l'utilisation de la fraise boule montée sur pièce à main (Al-Dajani 2016).

Les comblements de sinus ne sont pas sans complications, et le patient peut refuser l'intervention. L'utilisation des implants courts se présente donc comme une alternative. Le diamètre de l'implant, la conicité, l'état de surface, en plus de sa longueur vont jouer un rôle décisif dans la stabilité primaire. Les implants avec une surface rugueuse sont les mieux indiqués pour la région de maxillaire postérieur sous sinusienne où nous rencontrons un os de type IV, à faible densité osseuse. De plus la période d'attente avant la mise en charge des implants est allongée à 4 mois (Nédellec 2015).

III.4 Autres

III.4.1 Trismus

Plusieurs études ont été réalisées afin de trouver une technique ou un médicament pouvant diminuer l'effet du trismus après une chirurgie de la troisième molaire incluse.

En 2016 Nandini a testé l'effet du dexaméthasone, 8 mg (corticoïde) en injection intramusculaire dans le masséter par voie buccale. Les résultats ont montré une nette efficacité en minimisant le gonflement, la douleur et l'apparition du trismus dans les débuts de la période post opératoire, mais pas réellement de différence dans la période tardive. Ce traitement préventif des complications post opératoire est simple, sûr, indolore, non invasif et efficace (Nandini, 2016). La meta analyse de Chen et al. regroupant 11 essais cliniques basés sur le même principe que celle de Nandini en arrive aux mêmes conclusions (Chen, 2017).

De plus, la comparaison entre anti inflammatoires stéroïdiens et non stéroïdiens a montré que les anti inflammatoires stéroïdiens ont une meilleure efficacité que les anti inflammatoires non stéroïdiens (Selimović, 2017). En effet, d'après les recommandations, les AINS sont considérés en chirurgie dentaire seulement comme des antalgiques et non comme des anti inflammatoires, ils n'ont donc aucun effet sur les trismus et les œdèmes (Société francophone de médecine buccale et de chirurgie buccale, 2003)

➤ Les alternatives aux extractions traditionnelles

Une étude a comparé deux techniques chirurgicales pour l'extraction des troisièmes molaires, l'une à l'aide d'une unité piézo chirurgicale et l'autre à l'aide d'un micromoteur. Les résultats ont montré que la technique est plus longue avec l'unité de piézo chirurgie mais que cela entraîne moins de douleurs post opératoires, que le trismus s'améliore plus rapidement et que la réduction des gonflements est plus rapide (Mistry, 2016).

III.4.2 Œdème

La prescription de glucocorticoïdes permet de prévenir les manifestations inflammatoires. Par un accord des professionnels de santé, il serait préférable d'utiliser la prednisone, mais l'analyse de la littérature n'a pas permis de privilégier cette molécule plutôt qu'une autre.

La prise initiale se fait le matin de la veille de l'intervention, la dose quotidienne moyenne conseillée est de 1mg/kg, per os, en une seule prise, le matin et la durée optimale du traitement est de 3 jours avec un maximum de 5 jours (Société francophone de médecine buccale et de chirurgie buccale, 2003).

Les études montrent qu'une dose suffisante de glucocorticoïdes (supérieure à 50mg en équivalent prednisone) favorise la diminution de l'œdème postopératoire entre le 2^{ème} et 3^{ème} jour, mais son efficacité est inexistante au 7^{ème} jour. C'est pourquoi la durée optimale du traitement est de 3 jours (Société francophone de médecine buccale et de chirurgie buccale, 2003).

De plus, comme pour le trismus, une injection de dexaméthasone intra musculaire en prévention réduirait l'apparition de l'œdème précoce et tardif (Chen , 2017).

En résumé, la prise en charge médicamenteuse optimale pour limiter les manifestations inflammatoires (douleur, œdème ou trismus), repose sur l'association d'un glucocorticoïde (prednisone) et d'un antalgique non anti inflammatoire (paracétamol, codéine, tramadol ou associations).

➤ Les alternatives aux médicaments traditionnels

L'application de glace est un moyen non médicamenteux, mais complémentaire et commun pour réduire l'importance de l'œdème. L'objectif de la glace est de diminuer la température de la peau aux alentours de 10-15°C, et ainsi d'inhiber les signes de l'inflammation. Pour obtenir les résultats escomptés la glace doit être appliquée au minimum 10-15 minutes (Bastian, 1998 ; Laureano, 2005).

Une étude comparative a été réalisée sur des patients devant subir une extraction de dents de sagesse, avec la mise en place d'un drain placé dans l'incision et maintenu 3 jours. Une différence statistiquement significative est apparue entre le groupe test qui était moins gonflé que le groupe témoin. Il s'est avéré que l'utilisation d'un drain permet de limiter l'œdème mais qu'il n'a aucun effet sur la douleur post opératoire ou le trismus (Kumar, 2016).

L'homéopathie, avec la prescription d'arnica et de bromelaine, réduirait les effets de l'œdème post intervention (Ho, 2016).

III.4.3 Tissus mous

Afin de protéger les tissus mous lors d'une ouverture buccale prolongée, en particulier les lèvres et commissures, il faut appliquer un corps gras type vaseline.

Pour éviter les risques de coupures, la mise en place d'une bande adhésive sur le manche porte lame du bistouri évite les coupures iatrogéniques des lèvres, surtout lorsque l'accès buccal est restreint (trismus, petite ouverture buccale).



Figure 47: Protection de lame de bistouri par une bande adhésive (Semur, 2016)

Afin d'éviter les risques de brûlures labiales, l'utilisation de pièce à main à irrigation interne est conseillé. La protection des tissus peut aussi se faire par la mise en place d'une lame malléable du côté jugal et d'un écarteur de langue coté lingual.

Pour éviter les nécroses palatines, il est important d'injecter de façon douce, sans pression, et d'arrêter lorsque la muqueuse blanchit.

Et pour finir, une mise en garde du patient sur le risque de morsure (langue, joues ou lèvres) suite à l'anesthésie est indispensable pour éviter des mutilations parfois très impressionnantes.

IV. CONDUITE A TENIR EN CAS D'ACCIDENTS

IV.1 Risques vasculaires

Dans ce chapitre, nous allons évoquer la conduite à tenir face à la survenue d'une hémorragie, pendant un acte d'avulsion, de prélèvement tissulaire palatin ou d'implantologie. Puis nous allons discuter du cas particulier de l'hématome du plancher buccal.

- **Hémorragie**

« C'est une effusion d'une quantité plus ou moins considérable de sang hors d'un vaisseau sanguin » (Garnier et Delamare 2009).

Les saignements post opératoires présentent soit un caractère précoce, c'est à dire qu'ils surviennent immédiatement ou quelques heures après l'acte chirurgical ; soit un caractère tardif et apparaissent plusieurs jours après la chirurgie (Perrin, 2012).

Les accidents hémorragiques survenant sur un patient présumé en bonne santé ont le plus souvent une cause locale et peuvent provenir :

- d'une part : de lésions traumatiques des vaisseaux de la muqueuse ou de l'os. Egalement, il peut s'agir d'une persistance d'un granulome apical ou d'un apex dans l'alvéole, ou bien d'une anomalie structurale du caillot, entretenu par l'aspiration et la succion du patient. Il s'agit en général des hémorragies précoces.
- D'autre part, de phénomènes infectieux, tels que les alvéolites suppurées, qui peuvent provoquer des saignements plusieurs jours après l'intervention (Perrin, 2012).

L'étiologie des hémorragies en pratique dentaire étant généralement locale, l'obtention d'un parage correct du site opératoire va surtout provenir d'une recherche et de la gestion d'une cause locale. Dans la situation où la cause est générale, le praticien aura alors pour but de limiter le saignement au maximum.

Lorsqu'un accident hémorragique survient, il est indispensable pour le praticien de garder son calme. Il doit informer son patient de la situation, le rassurer afin qu'il obtienne sa collaboration pour la suite du soin.

La conduite à tenir pour gérer les hémorragies peut être décomposée en plusieurs étapes :

- Tout d'abord, la compression manuelle ou instrumentale :

Une compresse stérile sera maintenue à l'aide de l'index et/ou du pouce afin d'exercer une pression constante. 2 à 3 minutes seront suffisantes pour des capillaires de petits diamètres, et 10 à 15

minutes pour des vaisseaux plus volumineux. Pour comprimer l'intrados de l'alvéole, le praticien pourra s'aider d'une précelle, et la compresse sera humectée d'une solution de sérum physiologique (Descroix, 2016 ; Borghetti, 2000). Un instrument à bord émoussé (ex : dos d'un miroir buccal) sera utilisé pour comprimer l'artère palatine (Zucchelli, 2014). L'utilisation du coton salivaire est fortement déconseillée car il adhère aux tissus et, lors du retrait, emporte le clou plaquettaire. En implantologie, la mise en place de l'implant entraînera une compression assez importante pour que, dans la plupart des cas, l'hémorragie s'arrête (Davarpanah, 2008).

➤ L'identification de la source du saignement si l'hémorragie persiste :

Elle se fera par une aspiration et un nettoyage de la région causale. Pour certains auteurs, l'injection d'un anesthésique local contenant un vasoconstricteur permet une meilleure localisation (Zuhr et Hürzeler, 2013).

➤ Le geste thérapeutique en fonction de la zone causale :

Si le saignement provient d'un vaisseau de calibre supérieur à 1 mm il faut, si l'accès le permet, le ligaturer avec un fil 2/0 ou 3/0 après avoir mis sur clamp le vaisseau à l'aide d'une pince hémostatique. Il est possible d'ajouter à la suture un agent hémostatique (Zucchelli, 2014). Si la source du saignement est osseuse, le praticien doit réduire les parois et éliminer les épines osseuses. Parfois, le brunissage de l'os avec un instrument émoussé permet d'obtenir l'hémostase. Si la cause est une muqueuse déchirée, des sutures seront réalisées et le laser CO2 peut aussi être utilisé pour une thermo coagulation.

➤ Les sutures :

Sur une alvéole ou une muqueuse hémorragiques, les sutures doivent être réalisées avec des points en croix, plutôt qu'un surjet.

➤ Par la suite, si les techniques d'hémostases chirurgicales conventionnelles ne suffisent pas il faudra avoir recours à des hémostatiques locaux ou des produits fibrinolytiques qui luttent contre l'agressivité du milieu buccal sur le caillot (Descroix, 2016).

Hémostatiques locaux :

- Hémostatiques à action spécifique sur l'hémostase : l'alginate de calcium (végétale) ; le collagène (animal) ; les colles biologiques (humaines)
- Hémostatiques ayant une action non spécifique sur l'hémostase :
 - Les hémostatiques mécaniques : gélatine (animale), la cellulose oxydée (végétale), l'amidon, la cire osseuse,
 - Les agents d'étanchéité, appelés aussi colles synthétiques : les aldéhydes, et les cyanoacrylates (synthétique),

- Les vasoconstricteurs et les astringents (chimiques) : l'adrénaline, le peroxyde d'hydrogène, le chlorure d'aluminium, l'alun et les sulfates ferriques.

Produits fibrinolytiques :

- Acide tranexamique 10% : se présente sous forme d'une solution buvable qu'il est possible d'utiliser en application topique (bain de bouche, compression de la plaie avec une compresse imbibée).

➤ Et enfin, les gouttières de compression:

Pour les patients à risque hémorragique, la gouttière est réalisée en amont, de même que pour les prélèvements palatins. Elles vont avoir pour but de comprimer et d'isoler le site opératoire du milieu buccal. Elles sont constituées de résine auto polymérisable, ou d'une pâte thermoplastique transparente, qui sont les plus utilisées car elles permettent une visualisation directe du site opératoire. Face à une hémorragie non anticipée, la gouttière sera fabriquée avec du silicone lourd.

Dans la chirurgie du prélèvement palatin, la gouttière va être légèrement modifiée (Zuhr et Hürzeler, 2013). Une couche de composite est appliquée sur l'intrados de la gouttière en regard du canal grand palatin pour augmenter la compression. La plaque palatine est ensuite stabilisée en bouche grâce à la mise en place de composite fluide, entre la plaque et les faces palatines des dents maxillaires.

Suite à toutes ces étapes, si le saignement persiste, l'hypothèse d'une cause générale est posée. Le patient est alors dirigé vers un service hospitalier pour recevoir les traitements nécessaires à l'arrêt de l'hémorragie.

L'étiologie générale est alors recherchée, par un interrogatoire approfondi (pathologies, traitements médicamenteux, dernière consommation d'alcool, de tabac, d'aspirine), et par des examens biologiques.

Pour les saignements tardifs, une étiologie locale sera recherchée et éliminée (comme une alvéolite suppurée), la vérification des sutures sera réalisée, et comme pour un saignement précoce la mise en place d'agents hémostatiques pourra être faite.

Il est important d'insister sur les recommandations post-opératoires du patient car l'attitude du patient dans les suites de son intervention joue un rôle déterminant dans la stabilité de l'hémostase. Le patient doit être averti que de légers saignements peuvent suivre une intervention et que dans ce cas il doit simplement comprimer la plaie une vingtaine de minutes à l'aide d'une compresse.

L'obtention d'une hémostase stable en fin d'intervention permet de prévenir ou de stopper la formation d'hématomes post opératoires.

- **Hématome du plancher buccal** (Lecomte, 2016 ; Stephan, 2006 ; Kalpidis, 2004)

« L'hématome est un épanchement sanguin intra tissulaire » (Verchère, 2004). Dans cette situation il est cloisonné dans les tissus du plancher buccal.

Dans un premier temps, si les premiers signes d'hématome sont visibles et reconnus par le praticien, ils doivent l'amener à se rapprocher d'un service d'urgence. Dans un second temps, il doit maintenir une pression intra orale avec le pouce sur la source hypothétique du saignement et une pression extra orale avec l'index. S'il ne sait pas avec certitude quelle branche est atteinte il est préférable d'utiliser les deux mains. A ce stade, il faut informer le patient et le rassurer afin d'éviter un stress supplémentaire qui augmentera le saignement par augmentation de la pression artérielle. Si le praticien a les compétences suffisantes, il doit ligaturer l'artère, sinon il poursuivra la compression en attendant le transfert du patient vers un service d'urgence.

Pour ligaturer l'artère il doit être capable de reconnaître l'artère en cause. Il peut exercer une pression extra orale en devant du muscle masséter, sur l'échancrure créée par l'artère faciale. Si le saignement diminue, l'artère causale est donc la submentale (Woo, 2006).

Dans la situation où l'hématome évolue rapidement, la priorité est de maintenir les voies aériennes ouvertes. Le contact des urgences se fera en premier lieu puis le praticien installera rapidement le patient en position semi assise, avec la tête en hyper extension et la mandibule en propulsion. Si le cabinet est équipé et le praticien formé, la mise en place d'une canule de Guedel permet de façon temporaire d'empêcher la langue de se plaquer au palais. Une prise en charge hospitalière la plus rapide possible est indispensable car le pronostic vital du patient est mis en jeu.

IV.2. Risques nerveux

Dans ce chapitre nous allons d'abord expliquer la conduite à tenir en per opératoire lorsque le praticien est confronté à un nerf qui a été lésé. Puis, nous décrivons l'attitude à adopter lorsque le patient se plaint de troubles neurosensoriels en post opératoire.

➤ En per opératoire

Si la section du nerf lingual est visible au cours de la chirurgie, la réparation doit être immédiate à l'aide de sutures dites épipérineurales. Si le praticien est dans l'incapacité de les faire, il faut adresser le patient à un spécialiste en chirurgie maxillo faciale dans les plus brefs délais (Loescher, 2003).

L'utilisation d'un manchon veineux avec engainement de la zone de suture est un complément à la suture. L'étude de Fujita a montré que les patients traités avec manchon veineux présentaient une meilleure récupération de la sensation gustative (Fujita, 2014). Cependant, cette technique est relativement complexe et nécessite le prélèvement d'un greffon veineux.

➤ En post opératoire

A la suite d'une intervention, si le patient présente des troubles neurosensoriels, il doit être revu et suivi pour une évaluation clinique (Caissie, 2005) :

- Des images radiographiques sont réalisées pour visualiser le canal mandibulaire,
- Il faut ensuite cartographier la zone insensible à l'aide d'un crayon puis l'iconographier ou la schématiser,
- Noter les sensations ressenties par le patient lorsqu'un coton tige est appliqué sur la zone atteinte,
- A l'aide d'un fin pinceau (ou d'un applicateur résine) évaluer la capacité du patient à détecter le sens de la trajectoire,
- Rapporter les sensations du patient lorsque l'on applique une aiguille 27 gauge assez forte pour l'indenter mais sans la perforer,
- Réaliser un test du seuil discriminatoire entre deux points distincts (compas de Weber)
- Le test gustatif est réalisé pour les quatre saveurs (salé, sucré, acide, amer), pour le nerf lingual.

Les tests doivent être réalisés sur la lèvre inférieure, sur le repli labio mentonnier et le menton (Caissie, 2005).

De manière générale, si le patient présente des signes d'hypoesthésie au réveil de l'anesthésie, on suspecte alors une lésion partielle du nerf, il lui sera prescrit (Albisetti, 2014 ; Caissie, 2005) :

- Une corticothérapie post opératoire : Prednisolone 1mg/kg/j le matin pendant 5 jours,

- Une vitaminothérapie B1 et B6 : 2 comprimés matin, midi et soir pendant 1 mois.

Si le patient se plaint de douleurs neuropathiques, c'est à dire de sensations de brûlures, de décharges électriques et de douleurs au froid (hyperalgésie), un dépistage DN4 doit être réalisé en plus des tests ci dessus (positif si plus de 4 réponses sur 10 positives). Le traitement des douleurs neuropathiques est considéré comme indépendant de l'étiologie sous jacente. Les douleurs ne répondent pas aux antalgiques et aux anti inflammatoires généraux. Le traitement de choix se dirigera alors vers des antidépresseurs, des antiépileptiques, ou des traitements anesthésiques topiques (Albisetti, 2014 ; Descroix, 2016) :

- Antiépileptiques : gabapentine avec une dose totale quotidienne qui varie de 1200 à 3600 mg, 3 fois par jour. Ou prégabaline, 300 à 600 mg 2 fois par jour.
- Anti déprimeurs : duloxétine, 60-120 mg par jour en une seule prise. Ou venlafaxine, 150 à 220 mg en une seule prise.
- Capsaïcine : sous forme de patch cutané dosé à 8%, 1 à 4 patchs sur la zone douloureuse pendant 30 à 60 min, tout les 3 mois.
- Lidocaïne : sous forme de patch cutané, 1 à 3 patchs sur la zone douloureuse 1 fois par jour pendant 12h au maximum.

Si des signes d'anesthésies persistent après 2-3 mois de suivi, et qu'aucun réflexe de protection n'est revenu, alors une intervention chirurgicale sous anesthésie générale et sous microscope va être envisagée :

- Pour le nerf lingual : soit le nerf est intact mais serré par du tissu cicatriciel et dans ce cas-là il faut le libérer de ce tissu (neurolyse). Soit il est sectionné, et l'élimination du névrome et de la partie distale lésée du nerf doit avoir lieu, pour permettre de suturer les extrémités saines entre elles. Il faut noter qu'une amélioration fonctionnelle est constatée chez plus de la moitié des patients mais qu'il est impossible d'obtenir un retour à une sensation normale (Caissie, 2005 ; Loescher, 2003).
- Pour le nerf alvéolaire inférieur : une radiographie est réalisée pour vérifier que le canal mandibulaire n'a pas été dévié et qu'il ne devienne pas un obstacle mais toujours un guide à la régénération des axones. Si tel est le cas, la chirurgie va consister à éliminer les fragments osseux pouvant comprimer le nerf et les extrémités du nerf vont être de nouveau alignées. Cependant, les résultats restent variables et sont même parfois désagréables pour le patient (Loescher, 2003).

Lorsque la lésion provient d'une compression intra neurale, les symptômes doivent disparaître en une dizaine de jours avec la disparition de l'œdème.

- **Le cas particulier de l'implantologie** (Davarpanah, 2008)

Pendant l'ostéotomie ou la mise en place de l'implant, si des douleurs violentes apparaissent, il faut stopper l'acte et prescrire des corticoïdes à haute dose pendant une semaine.

Suite à la pose de l'implant, le patient peut ne pas ressentir de douleur violente mais se plaindre d'une perte de sensibilité, et de sensation désagréable. Il faut alors déterminer si la cause est l'implant lui-même ou la formation d'un œdème qui comprimerait les fibres nerveuses :

- Dans un premier temps, un cone beam ou, si possible, un scanner est réalisé.
- L'implant est immédiatement retiré si l'effraction du canal est avérée.
- Si la gêne semble venir d'une compression venant de l'implant, il sera alors dévissé coronairement d'un quart de tour, ou plus, pour diminuer la pression.
- L'œdème est en général totalement résorbé entre le 7^{ème} et le 10^{ème} jour, donc si les plaintes du patient persistent, il faudra dévisser ou retirer l'implant.
- L'implant doit être retiré avant son ostéo intégration, car il sera beaucoup plus difficile de le déposer ensuite, augmentant les risques de traumatismes nerveux.

Pour l'ensemble des nerfs provenant du trijumeau, la majorité des patients récupèrent complètement en 6 à 8 semaines. Après 9 mois d'attente, si les troubles de la sensibilité n'ont pas totalement disparu, la probabilité d'une guérison complète est très faible. Et si après 24 mois il n'y a pas de récupération complète, le risque d'un déficit permanent augmente de manière significative. On peut noter que la récupération est moins bonne pour le nerf lingual que le nerf alvéolaire inférieur (Caissie, 2005).

IV.3. Risques osseux

IV.3.1. Liés aux extractions

- **Fractures** (Schwenzer, 2014 ; Semur, 2016)

A la suite d'une fracture de l'os alvéolaire, deux situations cliniques sont possibles :

- Soit comme dans la majorité des cas, le fragment n'est pas conservable, car il est accroché à la dent ou libre, et dans ce cas il sera éliminé, suivi d'une révision de l'alvéole à l'aide d'une curette. Le praticien doit aussi penser d'éliminer les épines osseuses extrêmement douloureuses pour les patients porteurs de prothèse. Il utilisera soit une râpe à os soit un instrument rotatif sous irrigation.
- Soit le fragment osseux est pédiculé ou encore relié au périoste. Dans ce cas, il est possible de le laisser en place en espérant une revascularisation : on réalisera une suture alvéolaire suffisamment stable en vérifiant que les dents adjacentes ne sont pas mobiles.

La prise en charge d'une fracture de l'angle de la mandibule est plutôt réalisée par un chirurgien maxillo-facial qui va :

- Soit replacer les fragments osseux et mettre en place des plaques d'ostéosynthèse afin de stabiliser la fracture,
- Soit réaliser un blocage intermaxillaire.
- Si la fracture n'est pas déplacée, l'intervention chirurgicale n'est pas obligatoire mais une alimentation molle est prescrite avec un suivi radiologique et clinique tous les mois jusqu'à consolidation de la fracture.

Au maxillaire, on retrouve plus fréquemment une fracture de la tubérosité lors des extractions de la dernière molaire. Cette fracture ne nécessite pas de traitement spécifique s'il n'y a pas de communication sinusienne et si l'hémostase est bien réalisée.

- **Communication bucco sinusienne** (Schwenzer, 2014 ; Semur, 2016)

Dans un premier temps, le praticien doit réaliser des tests permettant d'objectiver la communication bucco sinusienne. Ils sont réalisés directement après l'avulsion, par la détection dans l'alvéole de bulles de sang ou de sécrétions purulentes venant d'un sinus infecté. Si aucun de ces signes n'est visible, on s'assure de la non communication par :

- un test de perméabilité nasale direct qui permet d'exacerber ces signes, le patient respire bouche ouverte avec une narine fermée et le praticien observe l'alvéole,

- puis par un test de perméabilité nasale indirect où le patient va créer une hyperpression d'air dans la cavité nasale (manœuvre de Valsalva). Si une communication est présente, l'air s'échappera par la bouche.

Parfois le praticien ne détecte pas la communication mais c'est le patient qui se plaint d'un passage d'air ou de sécrétions nasales dans la cavité buccale plusieurs heures voire plusieurs jours après l'intervention. Dans ce cas, une exploration de l'alvéole à l'aide d'une sonde mousse est réalisée avec beaucoup de précaution.

Dans un second temps, le praticien devra suivre un protocole afin d'obtenir la fermeture de cette communication :

- Le nettoyage de la cavité et des berges est réalisé.
- L'alvéole est ensuite fermée de façon la plus étanche possible à l'aide de points de sutures. Cependant, il est facile de constater que parfois les berges sont trop éloignées pour les rapprocher. Dans ce cas, un lambeau vestibulaire d'épaisseur total puis partiel est fait pour donner de l'élasticité et éviter les tensions,
- Le geste thérapeutique se terminera par une compression de longue durée pour s'assurer qu'un caillot de bonne qualité se crée.
- Il est ensuite conseillé au patient d'éviter les manœuvres d'hyperpressions (retenir un éternuement, se moucher trop violemment) et de dépressions comme les bains de bouches à répétition.
- Et enfin, la prescription d'antibiotiques est réalisée : amoxicilline 2g/j jusqu'à fermeture. Le patient est évidemment suivi jusqu'à la fermeture complète.

Le pronostic est favorable lorsque la muqueuse sus jacente est saine et en bonne santé, cependant lorsqu'elle est inflammatoire ou infectée, des retards de cicatrisation sont constatés et les tentatives de fermetures deviennent des échecs. Il faut donc en premier lieu éliminer l'infection et l'inflammation.

Puis, il est possible de réitérer l'opération de fermeture mais parfois avec d'autres techniques comme la mise en place de tissu adipeux dans la cavité, la réalisation d'un comblement osseux, ou à l'aide d'une transposition de la boule de Bichat.

- **Projection d'une dent dans le sinus ou dans les fosses ptérygomaxillaires** (Perrin, 2012)

Lorsque le praticien suspecte une telle situation, il doit :

- Mettre le patient en position assise,

- Réaliser un examen clinique, où il constate que l'alvéole est déshabillée alors que la dent n'a pas été extraite, ou pas totalement,
- Réaliser un examen radiographique qui confirme la présence de l'organe dentaire dans la cavité sinusienne,
- Si la dent est sur le plancher, une tentative immédiate de récupération est faite, avec la possibilité d'un élargissement de la communication
- Prescrire une antibiothérapie,
- Différer l'intervention, qui se fera par un abord latéral en fonction de la situation et selon les compétences du praticien. Sinon le patient est adressé dans un service d'ORL pour une récupération par voie nasale.

- **Alvéolite** (Semur, 2016)

Le traitement prioritaire de l'alvéolite sèche est de calmer la douleur, très intense et insupportable pour le patient. En effet, même sans l'intervention du praticien le processus évolutif tend vers la guérison et la cicatrisation de l'alvéole.

En premier lieu, un cliché rétro alvéolaire est réalisé pour s'assurer que l'alvéole est vide de débris osseux ou dentaires empêchant la formation du caillot sanguin.

Puis, le dentiste va rincer et nettoyer l'alvéole avec de l'H₂O₂ avant de mettre en place une mèche ou un coton imbibé d'eugénol qui, en ayant un pouvoir antalgique et immédiat pour le patient, confirme au praticien le diagnostic de l'alvéole sèche. La mèche ou le coton sont changés quotidiennement au début. Il existe d'autres produits contenant des anesthésiques locaux, des antibiotiques ou des corticoïdes, mais l'eugénol reste très efficace.

La consultation se terminera par une prescription d'antalgiques généraux.

Certains praticiens préfèrent réaliser le curetage de l'alvéole sans anesthésique local pour éliminer le caillot inefficace et stimuler l'os pour qu'un nouveau caillot se reforme. Mais cette manœuvre est très douloureuse pour le patient.

Le traitement de l'alvéolite suppurée consiste à réaliser une anesthésie locale pour nettoyer l'alvéole sans douleur et éliminer tous les tissus inflammatoires et infectieux.

La prescription d'antibiotique n'est pas recommandée si le geste local est effectué.

- **Ostéite** (Semur, 2016)

Le traitement idéal est une antibiothérapie prolongée et adaptée. La recherche et la suppression d'une cause locale ainsi qu'un suivi jusqu'à guérison totale de la plaie devront être réalisés.

Sur un os irradié ou sur un patient ayant pris des biphosphonates en IV, l'évolution tend vers une ostéonécrose. Apparaissent alors des douleurs très intenses, un trismus, des infections des parties molles avoisinantes, des fistules et parfois des fractures pathologiques. A ce stade, le traitement de base médicamenteux n'est plus suffisant et des interventions chirurgicales pour l'exérèse des séquestres osseux et muqueux nécrosés ainsi qu'une reconstruction complexe sont à prévoir.

Pour ces patients, le choix de l'extraction est à discuter sérieusement, dans certains cas il est préférable de mettre la dent à ras de la gencive et de la laisser en place car l'extraction peut entraîner de trop grandes complications.

IV.3.2 Liés à l'implantologie

- **Implant totalement ou partiellement dans la cavité sinusienne**

Lorsque l'implant a été projeté dans le sinus, plusieurs possibilités s'offrent au praticien :

- soit l'implant est asymptomatique, et dans ce cas de nombreux patients préfèrent l'abstention thérapeutique (Galindo-Moreno, 2012),
- soit il est nécessaire de le retirer car des complications sinusiennes (sinusites, hémosinus, fistules) sont présentes. Dans ce cas, deux techniques opératoires sont réalisables. La première, qui est l'abord du sinus par voie latérale (Fauroux, 2015), et la seconde par voie nasale sous endoscopie (Felisati, 2007).

Les implants ne débordant que de 1 ou 2 mm dans la cavité sinusienne ne présentent aucun risque, si les conditions d'asepsie ont été bien suivies lors de sa pose (Davarpanah, 2008)

- **Echec de la stabilité primaire** (Davarpanah, 2008)

Un implant instable en fin d'intervention risque de ne pas s'ostéo intégrer correctement. Cela peut venir d'une faible densité osseuse, d'un évasement crestal trop délabrant, d'un taraudage excessif ou d'une préparation inappropriée.

Dans ce cas, il faut déposer l'implant instable et le remplacer par un implant plus long et / ou de diamètre supérieur si la corticale le permet.

Les implants constitués d'une surface rugueuse tolèrent mieux les légères mobilités. Cependant, la période d'attente avant la mise en charge sera augmentée.

- **Echec de l'ostéo intégration** (Zuhr et Hürzeler, 2013)

L'implant est parfois partiellement ostéo intégré :

- Il faut donc utiliser des fraises à os ou des trépan pour l'explantation,
- Le tissu conjonctif autour de l'implant doit être retiré,

- Des instruments spécifiques à l'explantation permettent de retirer l'implant :
 - o mécanisme de clé à cliquet, pour le dévisser ou,
 - o mécanisme de vis inversée qui entre dans le pas de vis et permet de mobiliser l'implant. Le risque dans cette manœuvre est de retirer l'os péri implantaire, ce qui engendrerait un défaut osseux conséquent.
- L'explantation doit être faite en préservant au maximum la crête alvéolaire,
- Puis, après 6 à 8 semaines de cicatrisation, un nouveau traitement implantaire peut être envisagé.

IV.4 Autres

IV.4.1 Trismus

Pour les trismus dus à une cause locale infectieuse ou traumatique, il est possible d'associer à l'antibiothérapie un traitement myorelaxant (tétrazépam, tiocolchicoside), ainsi que des séances de massage, et de kinésithérapie afin de rééduquer l'ouverture buccale (Semur, 2016).

IV.4.2 Œdème

C'est surtout le traitement préventif qui sera à mettre en place pour éviter son apparition ou diminuer ses manifestations. Sinon il faudra attendre la résorption naturelle de l'œdème qui doit être totale dans les 7 jours post opératoires (Perrin, 2012).

IV.4.3 Tissus mous

Suite à la brûlure iatrogénique des tissus, il est possible de prescrire une crème grasse ou une crème anesthésiante type dynexan 2% à appliquer plusieurs fois par jour pour soulager les douleurs éventuelles.

A la suite d'une blessure par coupure, soit la plaie est peu profonde, et dans ce cas, une simple compression va stopper le saignement. Soit la plaie est profonde, et la réalisation de points de sutures sera nécessaire.

Le traitement de la nécrose palatine consiste surtout en une prescription d'anesthésique de contact (type dynexan 2%) qui va limiter les épisodes douloureux, particulièrement au moment des repas. Sur le plan évolutif, la réépidermisation de la muqueuse se fait seule mais est très lente, et cela entraîne beaucoup d'inconfort pour le patient qui doit en être informé.

V. CONCLUSION

La connaissance de l'anatomie de la sphère oro-faciale est un prérequis indispensable à la pratique de la chirurgie dentaire. La méconnaissance de l'anatomie dite classique et des principales variations anatomiques peut conduire à la survenue de complications vasculaires, nerveuses ou osseuses qui sont susceptibles de mettre en jeu le pronostic vital du patient. Même si ces complications n'engagent que rarement le pronostic vital, la survenue d'un accident augmente la morbidité pour le patient et est une source de stress importante pour le chirurgien dentiste.

Les accidents vasculaires représentent la complication la plus fréquente. Si le praticien est bien formé à la prise en charge d'une hémorragie peropératoire, il est en revanche insuffisamment formé à la gestion de l'hématome et notamment celui du plancher buccal qui peut rapidement engager le pronostic vital du patient lorsque celui-ci est de retour à son domicile.

Les atteintes nerveuses sont par ailleurs la principale source de plaintes et de revendications envers le chirurgien dentiste. En effet, elles surviennent dans la majorité des cas en post opératoire et ont un impact direct sur la qualité de vie du patient. Même si la réparation est bien réalisée, le résultat est aléatoire et dépend de nombreux facteurs. La reprise chirurgicale doit être rapide, au mieux dans les trois mois et par un chirurgien formé à la microchirurgie afin d'éviter une lésion nerveuse définitive.

La notion de globalité dans la prise en charge du patient en chirurgie orale est essentielle pour diminuer la morbidité et les complications post opératoires. Une information claire, loyale et appropriée, avec le détail des consignes post-opératoires et des risques fréquents liés à la chirurgie doivent être donnés au patient pour chaque acte réalisé.

Le praticien doit ainsi être préparé dans sa formation à la gestion des accidents liés aux actes chirurgicaux qu'il réalise, afin de limiter les complications et la morbidité qu'elles peuvent entraîner pour le patient. La maîtrise des techniques utilisées en chirurgie dentaire est aussi importante que la maîtrise des complications potentielles.

VI. BIBLIOGRAPHIE

- Albisetti, Charles, and Anne Cécile Becmeur. 2014. “Conduite À Tenir Face À Une Plaie Perforante Du Plancher Buccal.”
- Al-Dajani, Mahmoud. 2016. “Recent Trends in Sinus Lift Surgery and Their Clinical Implications.” *Clinical Implant Dentistry and Related Research* 18 (1): 204–12. doi:10.1111/cid.12275.
- Augustin, Goran, Slavko Davila, Toma Udiljak, Denis Stjepan Vedrina, and Dinko Bagatin. 2009. “Determination of Spatial Distribution of Increase in Bone Temperature during Drilling by Infrared Thermography: Preliminary Report.” *Archives of Orthopaedic and Trauma Surgery* 129 (5): 703–9. doi:10.1007/s00402-008-0630-x.
- Bastian, H., B. Søholm, P. Marker, and A. Eckerdal. 1998. “Comparative Study of Pain Control by Cryotherapy of Exposed Bone Following Extraction of Wisdom Teeth.” *Journal of Oral Science* 40 (3): 109–13.
- Bavitz, J. B., S. D. Harn, C. A. Hansen, and M. Lang. 1993. “An Anatomical Study of Mental Neurovascular Bundle-Implant Relationships.” *The International Journal of Oral & Maxillofacial Implants* 8 (5): 563–67.
- Berberi, A., G. Le Breton, J. Mani, H. Woimant, and I. Nasseh. 1993. “Lingual Paresthesia Following Surgical Placement of Implants: Report of a Case.” *The International Journal of Oral & Maxillofacial Implants* 8 (5): 580–82.
- Beretta, M., P. P. Poli, G. B. Grossi, S. Pieroni, and C. Maiorana. 2015. “Long-Term Survival Rate of Implants Placed in Conjunction with 246 Sinus Floor Elevation Procedures: Results of a 15-Year Retrospective Study.” *Journal of Dentistry* 43 (1): 78–86. doi:10.1016/j.jdent.2014.08.006.
- Bertram, A. R., A. C. A. Rao, K. M. Akbiyik, S. Haddad, and K. Zoud. 2011. “Maxillary Tuberosity Fracture: A Life-Threatening Haemorrhage Following Simple Exodontia.” *Australian Dental Journal* 56 (2): 212–15. doi:10.1111/j.1834-7819.2011.01326.x.
- Blondeau, François, and Nach G. Daniel. 2007. “Extraction of Impacted Mandibular Third Molars: Postoperative Complications and Their Risk Factors.” *Journal (Canadian Dental Association)* 73 (4): 325.
- Borghetti, A. 2000. *Chirurgie Plastique Parodontale*.
- Bratu, Emanuel, Hsun-Liang Chan, Sorin Mihali, Olimpiu Karancsi, Dana Cristina Bratu, Jia-Hui Fu, and Hom-Lay Wang. 2014. “Implant Survival Rate and Marginal Bone Loss of 6-Mm Short Implants: A 2-Year Clinical Report.” *The International Journal of Oral & Maxillofacial Implants* 29 (6): 1425–

28.

Bui, Chi H., Edward B. Seldin, and Thomas B. Dodson. 2003. "Types, Frequencies, and Risk Factors for Complications after Third Molar Extraction." *Journal of Oral and Maxillofacial Surgery: Official Journal of the American Association of Oral and Maxillofacial Surgeons* 61 (12): 1379–89.

Cagimni, Pinar, Figen Govsa, Mehmet Asim Ozer, and Zuhul Kazak. 2016. "Computerized Analysis of the Greater Palatine Foramen to Gain the Palatine Neurovascular Bundle during Palatal Surgery." *Surgical and Radiologic Anatomy: SRA*, May. doi:10.1007/s00276-016-1691-0.

Caissie, René, Jacques Goulet, Michel Fortin, and Domenic Morielli. 2005. "Les Paresthésies Iatrogéniques de La Troisième Division Du Trijumeau : 12 Ans D'expérience Clinique." March. <https://www.cda-adc.ca/jadc/vol-71/issue-3/185.html>.

Carpentier, Pierre, Rufino Felizardo, Géraldine Clèdes, and Daniel Etienne. 2016. "Anatomie Clinique et Chirurgicale de La Cavité Orale, Le Secteur Molaire Mandibulaire."

Charan Babu, H. S., Praveen B. Reddy, Rajesh Kumar B. Pattathan, Rajendra Desai, and A. B. Shubha. 2013. "Factors Influencing Lingual Nerve Paraesthesia Following Third Molar Surgery: A Prospective Clinical Study." *Journal of Maxillofacial and Oral Surgery* 12 (2): 168–72. doi:10.1007/s12663-012-0391-5.

Chen, Qian, Jin Chen, Bo Hu, Ge Feng, and Jinlin Song. 2017. "Submucosal Injection of Dexamethasone Reduces Postoperative Discomfort after Third-Molar Extraction: A Systematic Review and Meta-Analysis." *Journal of the American Dental Association (1939)* 148 (2): 81–91. doi:10.1016/j.adaj.2016.09.014.

Congiusta, Marie A., and Analia Veitz-Keenan. 2013. "Study Confirms Certain Risk Factors for Development of Alveolar Osteitis." *Evidence-Based Dentistry* 14 (3): 86. doi:10.1038/sj.ebd.6400954.

Costantinides, F., M. Biasotto, M. Maglione, and R. Di Lenarda. 2016. "Local vs General Anaesthesia in the Development of Neurosensory Disturbances after Mandibular Third Molars Extraction: A Retrospective Study of 534 Cases." *Medicina Oral, Patologia Oral Y Cirugia Bucal* 21 (6): e724–30.

Davarpanah, M, S Szmukler-Moncler, P Rajzbaum, and G Davarpanah. 2008. *Manuel D'implantologie Clinique*.

Descroix, V., and Collectif. 2016. *Pharmacologie et Thérapeutique En Médecine Bucco-Dentaire et Chirurgie Orale*.

Dolanmaz, Dogan, Gulsun Yildirim, Kubilay Isik, Korhan Kucuk, and Adnan Ozturk. 2009. "A Preferable Technique for Protecting the Inferior Alveolar Nerve: Coronectomy." *Journal of Oral and Maxillofacial Surgery: Official Journal of the American Association of Oral and Maxillofacial*

Surgeons 67 (6): 1234–38. doi:10.1016/j.joms.2008.12.031.

Dridi, Sophie Myriam, Michel Chousterman, Marc Danan, and Jean Francois Gaudy. 2008. “Haemorrhagic Risk When Harvesting Palatal Connective Tissue Grafts: A Reality?” http://perio.quintessenz.de/perio_2008_04_s0231.pdf.

Elian, Nicolas, Stephan Wallace, Sang-Choon Cho, Ziad N. Jalbout, and Stuart Froum. 2005. “Distribution of the Maxillary Artery as It Relates to Sinus Floor Augmentation.” *The International Journal of Oral & Maxillofacial Implants* 20 (5): 784–87.

Eriksson, A. R., and T. Albrektsson. 1983. “Temperature Threshold Levels for Heat-Induced Bone Tissue Injury: A Vital-Microscopic Study in the Rabbit.” *The Journal of Prosthetic Dentistry* 50 (1): 101–7.

Fauroux, Marie-Alix, Ève Malthièry, and Jacques-Henri Torres. 2015. “Projection d’implant dans le sinus maxillaire : gestion d’un cas et revue de la littérature.” *Médecine Buccale Chirurgie Buccale* 21 (2): 115–19. doi:10.1051/mbcb/2015019.

Felisati, Giovanni, Paolo Lozza, Matteo Chiapasco, and Roberto Borloni. 2007. “Endoscopic Removal of an Unusual Foreign Body in the Sphenoid Sinus: An Oral Implant.” *Clinical Oral Implants Research* 18 (6): 776–80. doi:10.1111/j.1600-0501.2007.01409.x.

Frenken, J. W. F. H., S. A. Zijderveld, J. P. A. van den Bergh, F. W. Huisman, and M. S. Cune. 2010. “[Haematoma of the floor of the mouth following implant surgery].” *Nederlands Tijdschrift Voor Tandheelkunde* 117 (1): 17–21.

Fujita, Shigeyuki, Itaru Tojyo, Masai Yamada, Yoshihiko Go, Takashi Matsumoto, and Norifumi Kiga. 2014. “Outcome Following Lingual Nerve Repair with Vein Graft Cuff: A Preliminary Report.” *Journal of Oral and Maxillofacial Surgery: Official Journal of the American Association of Oral and Maxillofacial Surgeons* 72 (7): 1433.e1-7. doi:10.1016/j.joms.2014.03.018.

Galindo-Moreno, Pablo, Miguel Padiál-Molina, Gustavo Avila, Hector F. Rios, Pedro Hernández-Cortés, and Hom-Lay Wang. 2012. “Complications Associated with Implant Migration into the Maxillary Sinus Cavity.” *Clinical Oral Implants Research* 23 (10): 1152–60. doi:10.1111/j.1600-0501.2011.02278.x.

Garnier, Marcel, Valéry Delamare, Jean Delamare, and Thérèse Delamare. 2009. *Dictionnaire Illustré Des Termes de Médecine*.

Gaudy, Jean Francois. 2011. *Atlas D’anatomie Implantaire*.

Gaudy, Jean Francois, and Charles Daniel Arreto. 2005. *Manuel D’analgésie En Odontostomatologie*.

Givol, N., G. Chaushu, T. Halamish-Shani, and S. Taicher. 2000. “Emergency Tracheostomy

Following Life-Threatening Hemorrhage in the Floor of the Mouth during Immediate Implant Placement in the Mandibular Canine Region.” *Journal of Periodontology* 71 (12): 1893–95. doi:10.1902/jop.2000.71.12.1893.

Gomes, Ana Cláudia Amorim, Belmiro Cavalcanti do Egito Vasconcelos, Emanuel Dias de Oliveira e Silva, and Luiz Carlos Ferreira da Silva. 2005. “Lingual Nerve Damage after Mandibular Third Molar Surgery: A Randomized Clinical Trial.” *Journal of Oral and Maxillofacial Surgery: Official Journal of the American Association of Oral and Maxillofacial Surgeons* 63 (10): 1443–46. doi:10.1016/j.joms.2005.06.012.

Goudot, P, and J.P Lacoste. 2013. *Guide Pratique D’implantologie*.

Greenstein, Gary, and Dennis Tarnow. 2006. “The Mental Foramen and Nerve: Clinical and Anatomical Factors Related to Dental Implant Placement: A Literature Review.” *Journal of Periodontology* 77 (12): 1933–43. doi:10.1902/jop.2006.060197.

Guerrouani, A., T. Zeinoun, C. Vervaeet, and W. Legrand. 2013. “A Four-Year Monocentric Study of the Complications of Third Molars Extractions under General Anesthesia: About 2112 Patients.” *International Journal of Dentistry* 2013: 763837. doi:10.1155/2013/763837.

Hentschel, Andreas, Jan Herrmann, Ingmar Glauche, Armin Vollmer, Karl Andreas Schlegel, and Rainer Lutz. 2016. “Survival and Patient Satisfaction of Short Implants during the First 2 Years of Function: A Retrospective Cohort Study with 694 Implants in 416 Patients.” *Clinical Oral Implants Research* 27 (5): 591–96. doi:10.1111/clr.12626.

Hirardot, Jules. 2013. “Le Nerf Lingual et Le Nerf Buccal.” De Nantes. http://iconographie.sante.univ-nantes.fr/gestilab1/components/com_booklibrary/ebooks/HIRARDOTJ.pdf.

Ho, Derek, Jared Jagdeo, and Heidi A. Waldorf. 2016. “Is There a Role for Arnica and Bromelain in Prevention of Post-Procedure Ecchymosis or Edema? A Systematic Review of the Literature.” *Dermatologic Surgery: Official Publication for American Society for Dermatologic Surgery [et Al.]* 42 (4): 445–63. doi:10.1097/DSS.0000000000000701.

Jerjes, Waseem, Tahwinder Upile, Panagiotis Kafas, Syedda Abbas, Jubli Rob, Eileen McCarthy, Peter McCarthy, and Colin Hopper. 2009. “Third Molar Surgery: The Patient’s and the Clinician’s Perspective.” *International Archives of Medicine* 2 (October): 32. doi:10.1186/1755-7682-2-32.

Joshi, Ajit, Manu Goel, and Ashutosh Thorat. 2016. “Identifying the Risk Factors Causing Iatrogenic Mandibular Fractures Associated with Exodontia: A Systemic Meta-Analysis of 200 Cases from 1953 to 2015.” *Oral and Maxillofacial Surgery* 20 (4): 391–96. doi:10.1007/s10006-016-0579-9.

Kalpidis, Christos D. R., and Reza M. Setayesh. 2004. “Hemorrhaging Associated with Endosseous Implant Placement in the Anterior Mandible: A Review of the Literature.” *Journal of Periodontology*

75 (5): 631–45. doi:10.1902/jop.2004.75.5.631.

Kaur, Jasleen, Rushik Raval, Anupam Bansal, and Vinod Kumawat. 2017. “Repercussions of Intraalveolar Placement of Combination of 0.2% Chlorhexidine & 10 Mg Metronidazole Gel on the Occurrence of Dry Sockets- A Randomized Control Trial.” *Journal of Clinical and Experimental Dentistry* 9 (2): e284–88. doi:10.4317/jced.53262.

Kim, Jin-Woo, In-Ho Cha, Sun-Jong Kim, and Myung-Rae Kim. 2012. “Which Risk Factors Are Associated with Neurosensory Deficits of Inferior Alveolar Nerve after Mandibular Third Molar Extraction?” *Journal of Oral and Maxillofacial Surgery: Official Journal of the American Association of Oral and Maxillofacial Surgeons* 70 (11): 2508–14. doi:10.1016/j.joms.2012.06.004.

Klosek, Sebastian Krystian, and Thanaporn Rungruang. 2009. “Anatomical Study of the Greater Palatine Artery and Related Structures of the Palatal Vault: Considerations for Palate as the Subepithelial Connective Tissue Graft Donor Site.” *Surgical and Radiologic Anatomy: SRA* 31 (4): 245–50. doi:10.1007/s00276-008-0432-4.

Kumar, Barun, Kalyani Bhate, R. S. Dolas, Sn Santhosh Kumar, and Pushkar Waknis. 2016. “Comparative Evaluation of Immediate Post-Operative Sequelae after Surgical Removal of Impacted Mandibular Third Molar with or without Tube Drain - Split-Mouth Study.” *Journal of Clinical and Diagnostic Research: JCDR* 10 (12): ZC46-ZC49. doi:10.7860/JCDR/2016/20951.9054.

L. Benouaiche, B. Michel, G. Couly. 2016. “Risques de Lésions Du Nerf Lingual et de La Corde Du Tympan En Chirurgie Orale et Maxillofaciale.” *EM-Consulte*. Accessed November 14. <http://www.em-consulte.com/article/189376/risques-de-lesions-du-nerf-lingual-et-de-la-corde->.

Landi, Luca, Paolo Francesco Manicone, Stefano Piccinelli, Alessandro Raia, and Roberto Raia. 2010. “A Novel Surgical Approach to Impacted Mandibular Third Molars to Reduce the Risk of Paresthesia: A Case Series.” *Journal of Oral and Maxillofacial Surgery: Official Journal of the American Association of Oral and Maxillofacial Surgeons* 68 (5): 969–74. doi:10.1016/j.joms.2009.09.097.

Lang, Melanie S., Martin L. Gonzalez, and Thomas B. Dodson. 2017. “Do Antibiotics Decrease the Risk of Inflammatory Complications After Third Molar Removal in Community Practices?” *Journal of Oral and Maxillofacial Surgery: Official Journal of the American Association of Oral and Maxillofacial Surgeons* 75 (2): 249–55. doi:10.1016/j.joms.2016.09.044.

Laureano Filho, José Rodrigues, Emanuel Dias de Oliveira e Silva, Camargo Igor Batista, and Fabiana M. V. Gouveia. 2005. “The Influence of Cryotherapy on Reduction of Swelling, Pain and Trismus after Third-Molar Extraction: A Preliminary Study.” *Journal of the American Dental Association (1939)* 136 (6): 774–778; quiz 807.

Lecomte, Louis. 2013. “Le Nerf Mandibulaire et La Chirurgie Buccale: Approche Clinique, Technique

et Radiologique.” http://docnum.univ-lorraine.fr/public/BUPHA_TD_2013_LECOMTE_LOUIS.pdf.

Lin, Chia-Shu, Shih-Yun Wu, Hsin-Yi Huang, and Yu-Lin Lai. 2016. “Systematic Review and Meta-Analysis on Incidence of Altered Sensation of Mandibular Implant Surgery.” *PloS One* 11 (4): e0154082. doi:10.1371/journal.pone.0154082.

Liu, Chiun-Lin, and Arnold S. Weisgold. 2002. “Connective Tissue Graft: A Classification for Incision Design from the Palatal Site and Clinical Case Reports.” *The International Journal of Periodontics & Restorative Dentistry* 22 (4): 373–79.

Loescher, A. R., K. G. Smith, and P. P. Robinson. 2003. “Nerve Damage and Third Molar Removal.” *Dental Update* 30 (7): 375–80, 382.

Lopes, V., R. Mumenya, C. Feinmann, and M. Harris. 1995. “Third Molar Surgery: An Audit of the Indications for Surgery, Post-Operative Complaints and Patient Satisfaction.” *The British Journal of Oral & Maxillofacial Surgery* 33 (1): 33–35.

Mardinger, O., M. Abba, A. Hirshberg, and D. Schwartz-Arad. 2007. “Prevalence, Diameter and Course of the Maxillary Intraosseous Vascular Canal with Relation to Sinus Augmentation Procedure: A Radiographic Study.” *International Journal of Oral and Maxillofacial Surgery* 36 (8): 735–38. doi:10.1016/j.ijom.2007.05.005.

Metin, Murat, Mustafa Tek, and Ismail Sener. 2006. “Comparison of Two Chlorhexidine Rinse Protocols on the Incidence of Alveolar Osteitis Following the Surgical Removal of Impacted Third Molars.” *The Journal of Contemporary Dental Practice* 7 (2): 79–86.

Mistry, Freddy Kersi, Nidarsh Diwakar Hegde, and Mithra Nidarsh Hegde. 2016. “Postsurgical Consequences in Lower Third Molar Surgical Extraction Using Micromotor and Piezosurgery.” *Annals of Maxillofacial Surgery* 6 (2): 251–59. doi:10.4103/2231-0746.200334.

Moon, Sungjoo, Seung-Jong Lee, Euseong Kim, and Chan-Young Lee. 2012. “Hypoesthesia after IAN Block Anesthesia with Lidocaine: Management of Mild to Moderate Nerve Injury.” *Restorative Dentistry & Endodontics* 37 (4): 232–35. doi:10.5395/rde.2012.37.4.232.

Morris, Christopher D., Jared Rasmussen, Gaylord S. Throckmorton, and Richard Finn. 2010. “The Anatomic Basis of Lingual Nerve Trauma Associated with Inferior Alveolar Block Injections.” *Journal of Oral and Maxillofacial Surgery: Official Journal of the American Association of Oral and Maxillofacial Surgeons* 68 (11): 2833–36. doi:10.1016/j.joms.2010.06.193.

Nandini, G. D. 2016. “Eventuality of Dexamethasone Injected Intra-Massetrically on Post Operative Sequel Following the Surgical Extraction of Impacted Mandibular Third Molars: A Prospective Study.” *Journal of Maxillofacial and Oral Surgery* 15 (4): 456–60. doi:10.1007/s12663-015-0847-5.

- Ndukwe, Kizito Chioma, Ramat Oyebunmi Braimah, John Foluso Owotade, and Stephen Babatunde Aregbesola. 2016. "Comparative Efficacy of Amoxicillin/Clavulanic Acid and Levofloxacin in the Reduction of Postsurgical Sequelae After Third Molar Surgery: A Randomized, Double-Blind, Clinical Trial in a Nigerian University Teaching Hospital." *Nigerian Journal of Surgery: Official Publication of the Nigerian Surgical Research Society* 22 (2): 70–76. doi:10.4103/1117-6806.179830.
- Nédellec, Julie. 2015. "Prévention Des Échecs Implantaires Précoces Dans Les Os de Densité Élevée." Bordeaux.
- Nishimaki, Fumihito, Hiroshi Kurita, Shinya Tozawa, Yuji Teramoto, Rishiho Nishizawa, and Shin-ichi Yamada. 2016. "Subjective and Qualitative Assessment of Neural Disturbance after Inferior Alveolar Nerve Transposition for Dental Implant Placement." *International Journal of Implant Dentistry* 2 (1): 14. doi:10.1186/s40729-016-0047-1.
- Noguerol, Blas, Ricardo Muñoz, Francisco Mesa, Juan de Dios Luna, and Francisco O'Valle. 2006. "Early Implant Failure. Prognostic Capacity of Periotest: Retrospective Study of a Large Sample." *Clinical Oral Implants Research* 17 (4): 459–64. doi:10.1111/j.1600-0501.2006.01250.x.
- Ogata, Yumi, and Yong Hur. 2016. "A Higher Incidence of Dry Socket May Be Related to the Use of Oral Contraceptives after Impacted Mandibular Third-Molar Extraction." *Journal of the American Dental Association (1939)* 147 (10): 840–42. doi:10.1016/j.adaj.2016.08.020.
- Perrin, Daniel, Victorin Ahossi, Patrick Larras, Arnaud Lafon, and Eric Gerard. 2012. *Manuel de Chirurgie Orale*.
- Pogrel, M. A., and S. Thamby. 2000. "Permanent Nerve Involvement Resulting from Inferior Alveolar Nerve Blocks." *Journal of the American Dental Association (1939)* 131 (7): 901–7.
- Quarnstrom, F. 2001. "Comparison of Time to Anesthesia for Block, Infiltration, and Intraosseous Local Anesthetic Injections: A Clinical Study." *Dentistry Today* 20 (2): 114–19.
- Queral-Godoy, Elena, Eduard Valmaseda-Castellón, Leonardo Berini-Aytés, and Cosme Gay-Escoda. 2005. "Incidence and Evolution of Inferior Alveolar Nerve Lesions Following Lower Third Molar Extraction." *Oral Surgery, Oral Medicine, Oral Pathology, Oral Radiology, and Endodontics* 99 (3): 259–64. doi:10.1016/j.tripleo.2004.06.001.
- Quirynen, Marc, Nuri Mraiwa, Daniel van Steenberghe, and Reinhilde Jacobs. 2003. "Morphology and Dimensions of the Mandibular Jaw Bone in the Interforaminal Region in Patients Requiring Implants in the Distal Areas." *Clinical Oral Implants Research* 14 (3): 280–85.
- Ramos, Eva, Joseba Santamaría, Gorka Santamaría, Luis Barbier, and Icíar Arteagoitia. 2016. "Do Systemic Antibiotics Prevent Dry Socket and Infection after Third Molar Extraction? A Systematic Review and Meta-Analysis." *Oral Surgery, Oral Medicine, Oral Pathology and Oral Radiology* 122

(4): 403–25. doi:10.1016/j.oooo.2016.04.016.

“Recommandations Pour La Prise En Charge Des Patients Traités Par Antithrombotiques En Chirurgie et Implantologie Orales - recommandations_festion_peri_operatoire_2015_argumentaire.pdf.” 2017. Accessed May 2. http://societechirorale.com/documents/Recommandations/recommandations_festion_peri_operatoire_2015_argumentaire.pdf.

Reiland, Matthew D., Kyle S. Ettinger, Christine M. Lohse, and Christopher F. Viozzi. 2017. “Does Administration of Oral Versus Intravenous Antibiotics for Third Molar Removal Have an Effect on the Incidence of Alveolar Osteitis or Postoperative Surgical Site Infections?” *Journal of Oral and Maxillofacial Surgery: Official Journal of the American Association of Oral and Maxillofacial Surgeons*, March. doi:10.1016/j.joms.2017.03.038.

Renton, T., M. Hankins, C. Sproate, and M. McGurk. 2005. “A Randomised Controlled Clinical Trial to Compare the Incidence of Injury to the Inferior Alveolar Nerve as a Result of Coronectomy and Removal of Mandibular Third Molars.” *The British Journal of Oral & Maxillofacial Surgery* 43 (1): 7–12. doi:10.1016/j.bjoms.2004.09.002.

Richard L. Drake. 2015. *Gray's Anatomie Pour Les Étudiants - | Elsevier Masson*. 3ème édition. [about:reader?url=https%3A%2F%2Fwww.elsevier-masson.fr%2Fgrays-anatomie-pour-les-etudiants-9782294740954.html](https://www.elsevier-masson.fr/2Fgrays-anatomie-pour-les-etudiants-9782294740954.html).

Sakkas, Andreas, Konstantinidis Ioannis, Karsten Winter, Alexander Schramm, and Frank Wilde. 2016. “Clinical Results of Autologous Bone Augmentation Harvested from the Mandibular Ramus prior to Implant Placement. An Analysis of 104 Cases.” *GMS Interdisciplinary Plastic and Reconstructive Surgery DGPW* 5: Doc21. doi:10.3205/iprs000100.

Sarikov, Rafael, and Gintaras Juodzbals. 2014. “Inferior Alveolar Nerve Injury after Mandibular Third Molar Extraction: A Literature Review.” *Journal of Oral & Maxillofacial Research* 5 (4): e1. doi:10.5037/jomr.2014.5401.

Schünke, M, E Schulte, and U Schumacher. 2016. *Tête, Cou et Neuro-Anatomie*.

Schwenzer, Norbert, and Michael Ehrenfeld. 2014. *Chirurgie Dentaire: Norbert SCHWENZER*.

Selimović, Edin, Lejla Ibrahimagić-Šeper, Ibrahim Šišić, Suad Sivić, and Senad Huseinagić. 2017. “Prevention of Trismus with Different Pharmacological Therapies after Surgical Extraction of Impacted Mandibular Third Molar.” *Medicinski Glasnik: Official Publication of the Medical Association of Zenica-Doboj Canton, Bosnia and Herzegovina* 14 (1): 145–51. doi:10.17392/871-16.

Semkin, V. A., S. S. Dydikin, A. V. Kuzin, and V. V. Sogacheva. 2015. “Anatomical rationale for lingual nerve injury prevention during mandibular block.” *Stomatologija* 94 (3): 21–24.

Semur, F., and J.-B. Seigneuric. 2016. "Complications des avulsions dentaires : prophylaxie et traitement." <http://www.em-premium.com/data/traites/mb/28-53484/>, December. <http://www.em-premium.com.proxy.unice.fr/article/1097992/resultatrecherche/2>.

Sener, Bedrettin Cem, Guhan Dergin, Bahar Gursoy, Ergun Kelesoglu, and Imad Slih. 2009. "Effects of Irrigation Temperature on Heat Control in Vitro at Different Drilling Depths." *Clinical Oral Implants Research* 20 (3): 294–98. doi:10.1111/j.1600-0501.2008.01643.x.

Shad, Samia, Syed Majid Hussain Shah, null Alamgir, and Masroor Manshad Abbasi. 2015. "Frequency of Lingual Nerve Injury in Mandibular Third Molar Extraction: A Comparison of Two Surgical Techniques." *Journal of Ayub Medical College, Abbottabad: JAMC* 27 (3): 580–83.

Sharma, Namita Alok, and Rajendra Somnath Garud. 2013. "Greater Palatine Foramen--Key to Successful Hemimaxillary Anaesthesia: A Morphometric Study and Report of a Rare Aberration." *Singapore Medical Journal* 54 (3): 152–59.

Solar, P., U. Geyerhofer, H. Traxler, A. Windisch, C. Ulm, and G. Watzek. 1999. "Blood Supply to the Maxillary Sinus Relevant to Sinus Floor Elevation Procedures." *Clinical Oral Implants Research* 10 (1): 34–44.

Stephan, G, R Noharet, M.V Berteretche, and P Mariani. 2006. "Risques Anatomiques À La Mandibule En Chirurgie Implantaire." [http://dentisteriecontemporaine.com/RN_Publications/2006_Anatomie_Mandibulaire_Implant_Nohar et.pdf](http://dentisteriecontemporaine.com/RN_Publications/2006_Anatomie_Mandibulaire_Implant_Nohar_et.pdf).

Suleiman, A. M. 2006. "Influence of Surgicel Gauze on the Incidence of Dry Socket after Wisdom Tooth Extraction." *Eastern Mediterranean Health Journal = La Revue De Sante De La Mediterranee Orientale = Al-Majallah Al-Sihhiyah Li-Sharq Al-Mutawassit* 12 (3–4): 440–45.

Telleman, Gerdien, Gerry M. Raghoobar, Arjan Vissink, Laurens den Hartog, James J. R. Huddleston Slater, and Henny J. A. Meijer. 2011. "A Systematic Review of the Prognosis of Short (<10 Mm) Dental Implants Placed in the Partially Edentulous Patient." *Journal of Clinical Periodontology* 38 (7): 667–76. doi:10.1111/j.1600-051X.2011.01736.x.

Thiery, G., C. Chossegras, J. Paris, L. Guyot, F. Cheynet, and J. L. Blanc. 2008. "Faut-il protéger le nerf lingual au cours des gectomies ?" <http://www.em-premium.com/data/revues/00351768/01020006/299/>, February. <http://www.em-premium.com.proxy.unice.fr/article/94369/resultatrecherche/1>.

Thomas, Alexis, Rufino Felizardo, and Pierre Carpentier. 2012. "Le Canal Incisif Mandibulaire: Risque Anatomique? Etude Tomodensitométrie et Applications Cliniques." *Jan, 2012*. http://www.sop.asso.fr/telechargement/674903/Rev_Odont_Stomat_2012_41_p139-152.pdf.

- Tulasne, J.-F., J. Guiol, and Y. Jeblaoui. 2012. “[Pre-implant posterior mandibular reconstruction].” *Revue De Stomatologie Et De Chirurgie Maxillo-Faciale* 113 (4): 307–21. doi:10.1016/j.stomax.2012.06.003.
- Uchida, Yuki, Nobuhiro Noguchi, Masaaki Goto, Yoshio Yamashita, Tsunehiko Hanihara, Hitoshi Takamori, Iwao Sato, Taisuke Kawai, and Takashi Yosue. 2009. “Measurement of Anterior Loop Length for the Mandibular Canal and Diameter of the Mandibular Incisive Canal to Avoid Nerve Damage When Installing Endosseous Implants in the Interforaminal Region: A Second Attempt Introducing Cone Beam Computed Tomography.” *Journal of Oral and Maxillofacial Surgery: Official Journal of the American Association of Oral and Maxillofacial Surgeons* 67 (4): 744–50. doi:10.1016/j.joms.2008.05.352.
- Uchida, Yuki, Yoshio Yamashita, Masaaki Goto, and Tsunehiko Hanihara. 2007. “Measurement of Anterior Loop Length for the Mandibular Canal and Diameter of the Mandibular Incisive Canal to Avoid Nerve Damage When Installing Endosseous Implants in the Interforaminal Region.” *Journal of Oral and Maxillofacial Surgery: Official Journal of the American Association of Oral and Maxillofacial Surgeons* 65 (9): 1772–79. doi:10.1016/j.joms.2006.10.015.
- Valmaseda-Castellón, E., L. Berini-Aytés, and C. Gay-Escoda. 2001. “Inferior Alveolar Nerve Damage after Lower Third Molar Surgical Extraction: A Prospective Study of 1117 Surgical Extractions.” *Oral Surgery, Oral Medicine, Oral Pathology, Oral Radiology, and Endodontics* 92 (4): 377–83. doi:10.1067/moe.2001.118284.
- Verchère, Louis, and Madge Verchère. 2004. *Dictionnaire D’odonto-Stomatologie*.
- Vigué, Jordi, Emilio Martin Orte, and Miquel Ferron. 2006. *Grand Atlas D’anatomie Humaine*.
- Wang, Yong, Dongmei He, Chi Yang, Baoli Wang, and Wentao Qian. 2012. “An Easy Way to Apply Orthodontic Extraction for Impacted Lower Third Molar Compressing to the Inferior Alveolar Nerve.” *Journal of Cranio-Maxillo-Facial Surgery: Official Publication of the European Association for Cranio-Maxillo-Facial Surgery* 40 (3): 234–37. doi:10.1016/j.jcfs.2011.05.001.
- W.Backer, Eric. 2011. *Anatomie Tête et Cou En Odontostomatologie*.
- Wofford, D. T., and R. I. Miller. 1987. “Prospective Study of Dysesthesia Following Odontectomy of Impacted Mandibular Third Molars.” *Journal of Oral and Maxillofacial Surgery: Official Journal of the American Association of Oral and Maxillofacial Surgeons* 45 (1): 15–19.
- Woo, B. M., S. Al-Bustani, and B. A. Ueeck. 2006. “Floor of Mouth Haemorrhage and Life-Threatening Airway Obstruction during Immediate Implant Placement in the Anterior Mandible.” *International Journal of Oral and Maxillofacial Surgery* 35 (10): 961–64. doi:10.1016/j.ijom.2006.03.020.

Xu, Guang-zhou, Chi Yang, Xin-Dong Fan, Chuang-Qi Yu, Xie-Yi Cai, Yong Wang, and DongMei He. 2013. "Anatomic Relationship between Impacted Third Mandibular Molar and the Mandibular Canal as the Risk Factor of Inferior Alveolar Nerve Injury." *The British Journal of Oral & Maxillofacial Surgery* 51 (8): e215-219. doi:10.1016/j.bjoms.2013.01.011.

Yeniyol, Sinem, Ryo Jimbo, Charles Marin, Nick Tovar, Malvin N. Janal, and Paulo G. Coelho. 2013. "The Effect of Drilling Speed on Early Bone Healing to Oral Implants." *Oral Surgery, Oral Medicine, Oral Pathology and Oral Radiology* 116 (5): 550–55. doi:10.1016/j.oooo.2013.07.001.

Yilmaz, Zehra, Cemal Ucer, Edwin Scher, Jon Suzuki, and Tara Renton. 2016. "A Survey of the Opinion and Experience of UK Dentists: Part 1: The Incidence and Cause of Iatrogenic Trigeminal Nerve Injuries Related to Dental Implant Surgery." *Implant Dentistry* 25 (5): 638–45. doi:10.1097/ID.0000000000000472.

Zucchelli, Giovanni. 2014. *Chirurgie Esthétique Mucogingivale*.

Zuhr, Otto, and Marc Hürzeler. 2013. *Chirurgie Plastique et Esthétique En Parodontie et Implantologie*.

VII. TABLE DES FIGURES

Figure 1: Représentation schématique de l'anatomie artérielle du plancher buccal (Source: Kalpidis, 2004).....	8
Figure 2: Dissection de la langue montrant le trajet de l'artère profonde de la langue (injection latex rouge).....	9
Figure 3: Vascularisation du plancher buccal (Source: Netter, 2014).....	9
Figure 4: Dissection anatomique de l'artère faciale sur un écorché.....	10
Figure 5: Représentation de l'artère faciale et de ses différentes branches collatérales (Source : www.innerbody.com)	10
Figure 6: Artère alvéolaire inférieure cheminant dans son canal. Une ostéotomie mandibulaire a été réalisée pour visualiser le canal alvéolaire.	12
Figure 7: Branches de l'artère maxillaire (Source : www.studyblue.com)	12
Figure 8: Distance entre le canal de l'artère et la crête alvéolaire, en fonction de la localisation dentaire du canal (Source: Mardinger 2007).	13
Figure 9: Coupes 3D de sinus maxillaire avec visualisation de l'artère antrale intra osseuse. Image 1 et 2: catégorie 1. Image 3: Catégorie 4 (Source : Mardinger 2007).	13
Figure 10: Mesures verticalES de la hauteur de l'os résiduel et de la distance entre crête alvéolaire et canal de l'artère (Source: Mardinger, 2007).	14
Figure 11: Artère palatine descendante sortant du foramen palatin (injection latex rouge à gauche).....	15
Figure 12 : Schéma de l'anatomie osseuse du palais (Source : www.bio-top.net).	16
Figure 13: Trajet du nerf trijumeau (Source : conseilsdentaire.com).....	17
Figure 14: Territoires innervés par le nerf trijumeau (Source : www.gremmo.net).	17
Figure 15: Description schématique du nerf maxillaire (Source : anatomymcqs.com).....	18
Figure 16: Nerf infra orbitaire émergeant du foramen infra-orbitaire.	18
Figure 17: Territoires d'innervation à la mandibule (Source: Gaudy 2011).	19
Figure 18: Nerf lingual.....	21
Figure 19: Nerf alvéolaire mandibulaire dans son canal mandibulaire.	22
Figure 20: Mise en évidence d'une boucle mentonnière antérieure (Source: Ushida 2009).....	23
Figure 21: Nerf mentonnier qui sort du foramen mentonnier.....	23
Figure 22: Etiologies de paresthésie du nerf mandibulaire (Source : Caissie 2005.)	24
Figure 23: Classification de Pell & Gregory et classification de Winter. (Source : www.njcponline.com)	26
Figure 24: Relations du nerf alvéolaire avec les racines des troisièmes molaires (Source : Semur, 20016).....	27
Figure 25: Racines d'une troisième molaire englobant complètement le nerf alvéolaire inférieur (Source: Semur, 2016).	27
Figure 26: Probabilité entre âge et lésion du nerf alvéolaire inférieur dans différentes situations cliniques. P1 , Extraction sans ostéotomie distale et pas de relation à la radiographie entre le canal du NAI et les racines. P2, Extraction avec ostéotomie mais sans relation à la radiographie entre canal du NAI et racines. P3, Extraction avec ostéotomie distale et relation entre le canal du NAI et les racines, mais pas de déviation du canal. P4, Extraction avec ostéotomie distale, relation radiologique entre le canal du NAI et les racines, et une déviation du canal (Source : Valmaseda-Castellon, 2001).....	28
Figure 27: Diamètre du canal incisif en fonction de son éloignement du foramen mentonnier (Thomas, 2011). .	29

Figure 28: Position du foramen mentonnier en fonction des éléments dentaires (Source : Stephan 2006).	30
Figure 29: La mandibule (Source : www.blogspot.fr).....	31
Figure 30: Schéma et photographie d'une fracture de l'os alvéolaire (Semur, 2016)	31
Figure 31: Fracture de l'angle mandibulaire pendant l'extraction d'une dent de sagesse (Semur, 2016).	32
Figure 32: Les différentes formes de mandibules selon la classification de Quirynen. (Quirynen 2003).....	33
Figure 33: Vue externe de l'os maxillaire supérieur (Source : www.medecine-des-arts.com)	35
Figure 34: Vue interne de l'os maxillaire supérieur (Source : www.medecine-des-arts.com).	35
Figure 35: Limites théoriques du sinus maxillaire. (Semur, 2016).....	36
Figure 36: Projection d'une dent dans le sinus maxillaire (Semur, 2016).	36
Figure 37: Accès latéral du sinus maxillaire 1) lambeau pleine épaisseur 2) Fenêtre osseuse 3) Perforation de la membrane de Schneider et visualisation de l'intérieur de la cavité sinusienne.	37
Figure 38: Classification de la densité osseuse 1) l'os résiduel est constitué presque en totalité d'os compact 2) l'os cortical est épais et la quantité d'os spongieux est faible 3) l'os cortical est fin et l'os spongieux est dense 4) l'os cortical est fin alors que l'os spongieux est important (Goudot, 2013) (Source : www.loveperio.com).	37
Figure 39: Fracture de la tubérosité après extraction de la dernière molaire maxillaire (Semur, 2016).	38
Figure 40: Seringue tire-bouchon (Source: www.gacd.fr).....	41
Figure 41: Présence de concavité sous la ligne oblique interne (Source : Stephan, 2006).....	43
Figure 42: Anesthésie tronculaire (Source : www.conseildentaire.com).	44
Figure 43: Signes radiologiques entre les racines et le canal mandibulaire. (A) rétrécissement du canal, (B) obscurcissement de la racine, (C) sommet noir et bifide de la racine, (D) rétrécissement de la racine, (E) interruption de la continuité du canal à la radiographie (F) déflexion du canal (G) Déviation de la racine (Jerjes, 2009).	45
Figure 44: Technique de transposition (Nishimaki, 2016).	49
Figure 45: Panoramique suite à une greffe osseuse mandibulaire (Source : www.ort-toulouse.pro).....	50
Figure 46: Implants courts secteur 4 (par Dr Thierry Brincat)	50
Figure 47: Protection de lame de bistouri par une bande adhésive (Semur et al.).....	56

L'ensemble des photographies a été réalisée au Laboratoire d'Anatomie de la Faculté de Médecine de Nice.

VIII. ANNEXE

QUESTIONNAIRE DN4 : un outil simple pour rechercher les douleurs neuropathiques

Pour estimer la probabilité d'une douleur neuropathique, le patient doit répondre à chaque item des 4 questions ci dessous par « oui » ou « non ».

QUESTION 1 : la douleur présente-t-elle une ou plusieurs des caractéristiques suivantes ?

	Oui	Non
1. Brûlure	<input type="checkbox"/>	<input type="checkbox"/>
2. Sensation de froid douloureux	<input type="checkbox"/>	<input type="checkbox"/>
3. Décharges électriques	<input type="checkbox"/>	<input type="checkbox"/>

QUESTION 2 : la douleur est-elle associée dans la même région à un ou plusieurs des symptômes suivants ?

	Oui	Non
4. Fourmillements	<input type="checkbox"/>	<input type="checkbox"/>
5. Picotements	<input type="checkbox"/>	<input type="checkbox"/>
6. Engourdissements	<input type="checkbox"/>	<input type="checkbox"/>
7. Démangeaisons	<input type="checkbox"/>	<input type="checkbox"/>

QUESTION 3 : la douleur est-elle localisée dans un territoire où l'examen met en évidence :

	Oui	Non
8. Hypoesthésie au tact	<input type="checkbox"/>	<input type="checkbox"/>
9. Hypoesthésie à la piqûre	<input type="checkbox"/>	<input type="checkbox"/>

QUESTION 4 : la douleur est-elle provoquée ou augmentée par :

	Oui	Non
10. Le frottement	<input type="checkbox"/>	<input type="checkbox"/>

OUI = 1 point

NON = 0 point

Score du Patient : /10

MODE D'EMPLOI

Lorsque le praticien suspecte une douleur neuropathique, le questionnaire DN4 est utile comme outil de diagnostic.

Ce questionnaire se répartit en 4 questions représentant 10 items à cocher :

- ✓ Le praticien interroge lui-même le patient et remplit le questionnaire
- ✓ A chaque item, il doit apporter une réponse « oui » ou « non »
- ✓ A la fin du questionnaire, le praticien comptabilise les réponses, 1 pour chaque « oui » et 0 pour chaque « non ».
- ✓ La somme obtenue donne le Score du Patient, noté sur 10.

Si le score du patient est égal ou supérieur à 4/10, le test est positif (sensibilité à 82,9 % ; spécificité à 89,9 %)

D'après Bouhassira D *et al.* Pain 2004 ; 108 (3) : 248-57.

Approbation – Improbation

Les opinions émises par les dissertations présentées, doivent être considérées comme propres à leurs auteurs, sans aucune approbation ou improbation de la Faculté de Chirurgie dentaire (1).

Lu et approuvé,

Vu,

Nice, le

Le Président du jury,

Le Doyen de la Faculté de
Chirurgie Dentaire de l'UNS

Professeur

Professeur Armelle MANIERE

(1) Les exemplaires destinés à la bibliothèque doivent être obligatoirement signés par le Doyen et par le Président du Jury.

Serment d'Hippocrate

En présence des Maîtres de cette Faculté, de mes chers condisciples, devant l'effigie d'Hippocrate,

Je promets et je jure, au nom de l'Être Suprême, d'être fidèle aux lois de l'Honneur et de la probité dans l'exercice de La Médecine Dentaire.

Je donnerai mes soins gratuits à l'indigent et n'exigerai jamais un salaire au-dessus de mon travail, je ne participerai à aucun partage clandestin d'honoraires.

Admis dans l'intérieur des maisons, mes yeux ne verront pas ce qui se passe, ma langue taira les secrets qui me seront confiés et mon état ne servira pas à corrompre les mœurs ni à favoriser le crime.

Je ne permettrai pas que des considérations de religion, de nation, de race, de parti ou de classe sociale viennent s'interposer entre mon Devoir et mon patient.

Je garderai le respect absolu de la vie humaine dès sa conception.

Même sous la menace, je n'admettrai pas de faire usage de mes connaissances médicales contre les lois de l'Humanité.

Respectueux et reconnaissant envers les Maîtres, je rendrai à leurs enfants l'instruction que j'ai reçue de leurs pères.

Que les hommes m'accordent leur estime si je suis fidèle à mes promesses,

Que je sois couvert d'opprobre et méprisé de mes confrères si j'y manque.

Tessa BINIASZ

PREVENTION ET PRISE EN CHARGE DES RISQUES EN CHIRURGIE ORALE

Thèse : Chirurgie Dentaire, Nice, 2017, n°42-57-17-20

Directeur de thèse : **Dr Adrien PAUL**

Mots-clés : risques, complications, chirurgie orale, prévention

Résumé: Chaque année en France, des milliers d'actes de chirurgie dentaire sont réalisés et concernent les extractions dentaires, la parodontologie et l'implantologie.

Un accident va correspondre à la survenue d'un événement indésirable durant un acte de chirurgie dentaire pouvant entraîner une atteinte nerveuse, vasculaire, osseuse ou des tissus mous de la sphère oro-faciale. Même si ces complications n'engagent que rarement le pronostic vital, la survenue d'un accident augmente la morbidité pour le patient et est une source de stress importante pour le chirurgien dentiste.

La prévention de ces actes à risque constitue un réel enjeu pour le dentiste afin d'optimiser et de sécuriser ses pratiques.

Une connaissance de l'anatomie, dite classique, et des principales variations au niveau de la sphère oro-faciale est un prérequis indispensable à la bonne pratique de la chirurgie dentaire.

L'examen pré opératoire, l'étude approfondie des examens radiographiques, la bonne information du patient, ainsi que la connaissance et la maîtrise des différentes techniques sont indispensables à la prévention et à la prise en charge de ces complications.