



HAL
open science

Gestion prothétique du profil d'émergence des restaurations implantaires unitaires du secteur antérieur

Khoa Trinh Xuan

► **To cite this version:**

Khoa Trinh Xuan. Gestion prothétique du profil d'émergence des restaurations implantaires unitaires du secteur antérieur . Chirurgie. 2017. dumas-01613091

HAL Id: dumas-01613091

<https://dumas.ccsd.cnrs.fr/dumas-01613091v1>

Submitted on 9 Oct 2017

HAL is a multi-disciplinary open access archive for the deposit and dissemination of scientific research documents, whether they are published or not. The documents may come from teaching and research institutions in France or abroad, or from public or private research centers.

L'archive ouverte pluridisciplinaire **HAL**, est destinée au dépôt et à la diffusion de documents scientifiques de niveau recherche, publiés ou non, émanant des établissements d'enseignement et de recherche français ou étrangers, des laboratoires publics ou privés.



Distributed under a Creative Commons Attribution - NonCommercial - NoDerivatives 4.0 International License

Gestion prothétique du profil d'émergence des restaurations implantaires unitaires du secteur antérieur

THESE

Présentée et publiquement soutenue devant la
Faculté d'Odontologie de Marseille
(Doyen : Monsieur le Professeur Jacques DEJOU)

Aix Marseille Université
(Président : Monsieur le Professeur Yvon BERLAND)

Le 04 juillet 2017

par

TRINH XUAN Khoa

né le 04 mai 1991

à Gap

Pour obtenir le Diplôme d'Etat de Docteur en Chirurgie Dentaire

EXAMINATEURS DE LA THESE :

| | | |
|-----------|------------------------------|-------------------|
| Président | : Monsieur le Professeur | J. DEJOU |
| Asseseurs | : <u>Monsieur le Docteur</u> | <u>G. LABORDE</u> |
| | Monsieur le Docteur | P. LAURENT |
| | Monsieur le Docteur | A. SETTE |
| | Monsieur le Docteur | J.P. GARDELLA |

FACULTÉ D'ODONTOLOGIE

UNIVERSITÉ D'AIX-MARSEILLE

| | | |
|--|------------|---------------------------|
| DOYENS HONORAIRES | Professeur | A. SALVADORI |
| | Professeur | R. SANGIUOLO [†] |
| | Professeur | H. ZATTARA |
| DOYEN | Professeur | J. DEJOU |
| VICE – DOYEN | Professeur | J.D. ORTHLIEB |
| CHARGÉ DES ENSEIGNEMENTS | | |
| DIRECTEUR DU DÉPARTEMENT DE FORMATION INITIALE | | |
| VICE – DOYEN | Professeur | C. TARDIEU |
| CHARGÉ DE LA RECHERCHE | | |
| DIRECTEUR DU DÉPARTEMENT DE LA RECHERCHE | | |
| DIRECTEUR DU DÉPARTEMENT DE FORMATION CONTINUE | Professeur | V. MONNET-CORTI |
| CHARGÉS DE MISSION | Professeur | A. RASKIN |
| | Docteur | P. SANTONI |
| | Docteur | F. BUKIET |
| RESPONSABLE DES SERVICES ADMINISTRATIFS | Madame | C. BONNARD |
| PROFESSEURS ÉMÉRITES | Professeur | G. KOUBI |
| | Professeur | J. J. BONFIL |
| | Professeur | F. LOUISE |
| | Professeur | O. HUE |

DOCTEURS HONORIS CAUSA DE L'UNIVERSITÉ D'AIX-MARSEILLE

| | | |
|---|-----------------------------|------|
| PRÉSIDENT DE LA SECTION DE LA MÉDECINE DENTAIRE UNIVERSITÉ DE GENÈVE – SUISSE | J.N. NALLY | 1972 |
| DOYEN DE LA FACULTÉ DE CHIRURGIE DENTAIRE UNIVERSITÉ DE PITTSBURGH – PENNSYLVANIE - USA | E. FOREST [†] | 1973 |
| DOYEN DE LA FACULTÉ DE MÉDECINE UNIVERSITÉ DE GENÈVE – SUISSE | L.J. BAUME | 1977 |
| DOYEN HONORAIRE DE LA FACULTÉ DE CHIRURGIE DENTAIRE UNIVERSITÉ DE BOSTON - MASSACHUSETTS – USA | H. GOLDMAN [†] | 1984 |
| UNIVERSITÉ DE GÖTEBORG – SUÈDE | P.I. BRÅNEMARK [†] | 1997 |

| |
|---|
| 56 ^{ème} SECTION : DEVELOPPEMENT CROISSANCE ET PREVENTION |
|---|

56.1 ODONTOLOGIE PÉDIATRIQUE

| | | | |
|-----------------------|--------------|-----------|-------------|
| Professeur | C. TARDIEU * | Assistant | I. BLANCHET |
| Maître de Conférences | D. BANDON | Assistant | C. KHOURY |
| Maître de Conférences | A. CHAFAIE | Assistant | V. MAGNAN |
| | | Assistant | N. RENO |

56.2 ORTHOPÉDIE DENTO-FACIALE

| | | | |
|-----------------------|------------------|-----------|----------------------|
| Maître de Conférences | J. BOHAR | Assistant | M. BARBERO |
| Maître de Conférences | E. ERARD | Assistant | L. LEVY-DAHAN |
| Maître de Conférences | J. GAUBERT | Assistant | S. MARION des ROBERT |
| Maître de Conférences | M. LE GALL * | Assistant | C. MITLER |
| Maître de Conférences | C. PHILIP-ALLIEZ | Assistant | A. PATRIS-CHARRUET |
| | | Assistant | J. SCHRAMM |

56.3 PRÉVENTION - ÉPIDÉMIOLOGIE - ÉCONOMIE DE LA SANTÉ - ODONTOLOGIE LÉGALE

| | | | |
|-----------------------|------------|-----------|-------------|
| Professeur | B. FOTI * | Assistant | J. SCIBILIA |
| Maître de Conférences | D. TARDIVO | | |

*Responsable de la sous-section

57^{ème} SECTION :
SCIENCES BIOLOGIQUES, MÉDECINE ET CHIRURGIE BUCCALE

57.1 PARODONTOLOGIE

| | | | |
|------------|-------------------|-----------|------------|
| Professeur | V. MONNET-CORTI * | Assistant | A. BOYER |
| | | Assistant | V. MOLL |
| | | Assistant | A. MOREAU |
| | | Assistant | M. PIGNOLY |

57.2 CHIRURGIE BUCCALE – PATHOLOGIE ET THÉRAPEUTIQUE - ANESTHÉSIOLOGIE – RÉANIMATION

| | | | |
|-----------------------|-------------------|-----------|--------------|
| Maître de Conférences | D. BELLONI | Assistant | J. GARCONNET |
| Maître de Conférences | J. H. CATHERINE * | Assistant | E. MASSEREAU |
| Maître de Conférences | P. ROCHE-POGGI | Assistant | E. QUINQUE |

57.3 SCIENCES BIOLOGIQUES BIOCHIMIE, IMMUNOLOGIE, HISTOLOGIE, EMBRYOLOGIE, GÉNÉTIQUE, ANATOMO-PATHOLOGIE, BACTÉRIOLOGIE, PHARMACOLOGIE

| | | | |
|-----------------------|------------|-----------|---------------|
| Maître de Conférences | P. LAURENT | Assistant | C. LE FOURNIS |
|-----------------------|------------|-----------|---------------|

65^{ème} SECTION :
BIOLOGIE CELLULAIRE

| | |
|------------|---|
| Professeur | I. ABOUT* (Responsable de la sous-section 57.3) |
|------------|---|

*Responsable de la sous-section

| |
|---|
| 58 ^{ème} SECTION : |
| SCIENCES PHYSIQUES ET PHYSIOLOGIQUES, ENDODONTIQUES ET PROTHETIQUES |

58.1 ODONTOLOGIE CONSERVATRICE, ENDODONTIE

| | | | |
|-------------------------------|---------------|-----------|---------------|
| Professeur | H. TASSERY | Assistant | B. BALLESTER |
| Maître de Conférences | G. ABOUDHARAM | Assistant | H. DE BELENET |
| Maître de Conférences | F. BUKIET | Assistant | A. FONTES |
| Maître de Conférences | C. PIGNOLY | Assistant | M. GLIKPO |
| Maître de Conférences | L. POMMEL * | Assistant | S. MANSOUR |
| Maître de Conférences | E. TERRER | Assistant | L. ROLLET |
| Maître de Conférences associé | M. GUIVARC'H | | |

58.2 PROTHÈSE CONJOINTE, PROTHÈSE ADJOINTE PARTIELLE, PROTHÈSE TOTALE, PROTHÈSE MAXILLO-FACIALE

| | | | |
|-----------------------|--------------|-----------|------------|
| Professeur | M. RUQUET | | |
| Maître de Conférences | G. LABORDE | Assistant | M. DODDS |
| Maître de Conférences | M. LAURENT | Assistant | A. FERDANI |
| Maître de Conférences | B.E. PRECKEL | Assistant | C. MENSE |
| Maître de Conférences | P. SANTONI * | Assistant | C. NIBOYET |
| Maître de Conférences | G. STEPHAN | Assistant | A. REPETTO |
| Maître de Conférences | P. TAVITIAN | Assistant | A. SETTE |
| Maître de Conférences | A. TOSELLO | | |

58.3 SCIENCES ANATOMIQUES ET PHYSIOLOGIQUES OCCLUSODONTOLOGIE, BIOMATÉRIAUX, BIOPHYSIQUE, RADIOLOGIE

| | | | |
|-----------------------|------------------|-----------|-----------|
| Professeur | J. DEJOU | Assistant | T. GIRAUD |
| Professeur | J. D. ORTHLIEB * | Assistant | M. JEANY |
| Professeur | A. RASKIN | | |
| Maître de Conférences | A. GIRAUDEAU | | |
| Maître de Conférences | B. JACQUOT | | |
| Maître de Conférences | J. P. RÉ | | |

*Responsable de la sous-section

A Monsieur le Professeur Jacques DEJOU,

Nous le remercions de nous faire l'honneur de présider ce jury. Ses immenses qualités pédagogiques nous ont guidés tout au long de nos études. Qu'il trouve en ce travail un modeste gage de reconnaissance pour sa disponibilité sans faille et le partage inestimable de son savoir.

A Monsieur le Docteur Gilles LABORDE,

Nous n'imaginions personne d'autre pour diriger cette thèse. Il demeurera pour nous un modèle de perfection et de rigueur. Qu'il voit dans ce travail un témoignage de notre admiration et de notre gratitude pour son amitié et son enseignement, passés et futurs.

A Monsieur le Docteur Patrick LAURENT,

Nous le remercions d'avoir très aimablement accepté de juger ce travail. Son sens clinique et son enseignement chaleureux continuera de bercer notre exercice pour les années à venir. Qu'il soit assuré de nos sentiments les plus respectueux et amicaux.

A Monsieur le Docteur Adrien SETTE,

Nous lui sommes reconnaissants d'avoir cordialement accepté de faire partie de ce jury. Son accompagnement, des travaux pratiques à la clinique, nous a été précieuse. Qu'il soit par ce travail gratifié de partager avec nous sa passion du métier.

A Monsieur le Docteur Jean-Pierre GARDELLA,

Nous sommes profondément honorés de sa présence dans ce jury. Son excellence restera pour nous une source d'inspiration et de motivation. Qu'il soit à jamais remercié pour son amitié et sa bienveillance.

A mon père, qui m'accompagne et me guide chaque jour depuis le premier jour, qu'il soit fier de moi comme je suis fier de lui.

A ma mère, qui m'a élevé pour être celui que je suis aujourd'hui, qu'elle sache combien je l'aime.

A mes frères, Linh et Kiên, qui ne seront jamais éloignés de mon cœur, peu importe la distance qui puisse nous séparer.

Table des matières

| | |
|--|-----------|
| Introduction | 1 |
| 1. Considérations biologiques | 2 |
| 1.1. Rappels histologiques..... | 2 |
| 1.1.1. Tissus parodontaux..... | 2 |
| 1.1.2. Tissus mous péri-implantaires..... | 3 |
| 1.2. Rôle des tissus mous péri-implantaires..... | 4 |
| 1.3. Choix des biomatériaux..... | 5 |
| 1.3.1. Alliages précieux et non précieux..... | 5 |
| 1.3.2. Titane..... | 7 |
| 1.3.3. Zircone..... | 8 |
| 1.4. Espace biologique..... | 9 |
| 2. Phase pré-prothétique | 10 |
| 2.1. Projet prothétique et analyse esthétique pré-implantaire..... | 10 |
| 2.1.1. Objectifs de la restauration unitaire implantaire antérieure..... | 10 |
| 2.1.2. Critères d'évaluation esthétique..... | 10 |
| 2.1.3. Facteurs de risques et de réussite..... | 11 |
| 2.2. Chirurgie implantaire..... | 13 |
| 2.2.1. Diamètre de l'implant..... | 13 |
| 2.2.2. Positionnement de l'implant..... | 14 |
| 2.3. Chirurgies muco-gingivales et techniques chirurgicales..... | 17 |
| 2.4. Temporisation et cicatrisation..... | 18 |
| 3. Gestion prothétique du profil d'émergence | 19 |
| 3.1. Définition..... | 19 |
| 3.1.1. Profil d'émergence en prothèse dento-portée..... | 19 |
| 3.1.2. Profil d'émergence et prothèse sur implant..... | 20 |
| 3.2. Forme du profil d'émergence..... | 20 |
| 3.2.1. Profil divergent..... | 20 |
| 3.2.2. Profil concave..... | 21 |
| 3.3. Précautions lors des différentes étapes cliniques..... | 21 |
| 3.3.1. Déconnexions et reconnexions successives..... | 21 |
| 3.3.2. Désinfection du système implantaire..... | 24 |
| 3.4. Modelage des tissus mous par la prothèse transitoire..... | 24 |
| 3.4.1. Mise en esthétique immédiate..... | 24 |
| 3.4.2. Modelage des tissus mous après cicatrisation..... | 28 |
| 3.5. Communication avec le laboratoire..... | 33 |
| 3.5.1. Enregistrement du profil d'émergence..... | 33 |
| 3.5.2. Photographies..... | 37 |
| 3.6. Restauration d'usage..... | 38 |
| Conclusion | 40 |

Introduction

La restauration de l'édentement unitaire dans le secteur antérieur par la mise en place d'un implant ostéointégré représente de nos jours une solution thérapeutique très répandue. Le développement de nouveaux designs implantaires et de piliers, de techniques chirurgicales, de biomatériaux ou d'outils de conception et de fabrication continue à animer les recherches et fait de l'implantologie une discipline en constante évolution.

Pourtant, l'obtention d'un résultat à la fois fonctionnel, esthétique, pérenne et biologique reste un défi pour le chirurgien-dentiste ; ceci donne à ce type de traitement un caractère patient et opérateur-dépendant certain. Outre l'étape chirurgicale de préparation tissulaire et de mise en place de l'implant, la réalisation prothétique doit obéir à des impératifs biologiques et esthétiques afin de garantir une intégration à long terme de la prothèse d'usage.

Le but de ce travail est de décrire au travers de cas cliniques et en s'appuyant sur la littérature les concepts actuels guidant la gestion du profil d'émergence lors de la réalisation prothétique de restaurations implantaires unitaires dans le secteur antérieur.

Dans un premier temps, nous expliquons l'intérêt biologique de l'étage transmuqueux, en faisant un rappel sur l'histologie et le rôle des tissus mous péri-implantaires, puis en énonçant l'influence des biomatériaux utilisés pour l'aménagement du profil d'émergence.

Ensuite, nous décrivons les différents paramètres à considérer avant toute la phase prothétique, du projet prothétique à la cicatrisation après implantation. Les critères de jugement esthétiques, les facteurs de risque et de réussite, ainsi que la position idéale de l'implant sont détaillés.

Enfin, les différentes étapes prothétiques qui permettent de gérer l'étage transmuqueux vers un profil d'émergence harmonieux permettant un résultat esthétique, tout en assurant le rôle protecteur de la muqueuse qui garantit la pérennité de la restauration, sont énumérés. Différents cas cliniques sont présentés afin d'illustrer nos propos.

1. Considérations biologiques

1.1. Rappels histologiques

1.1.1. Tissus parodontaux

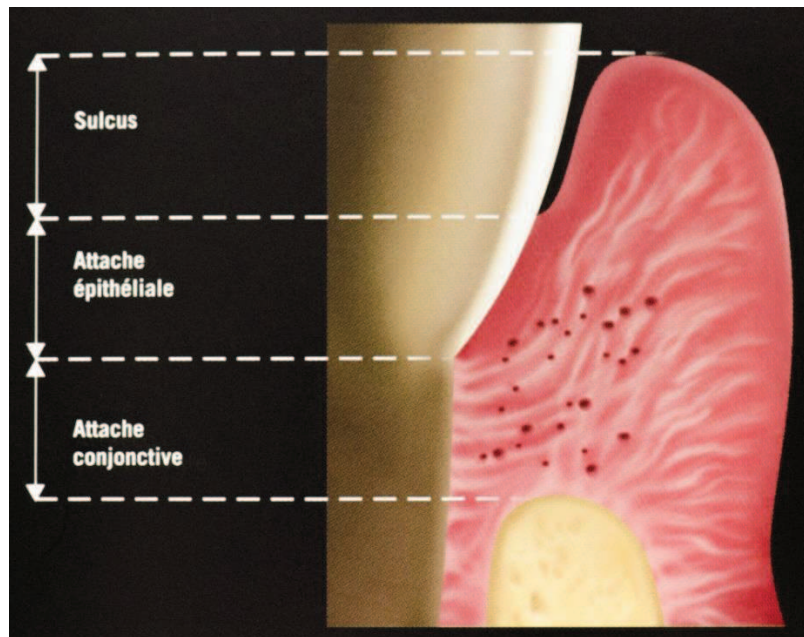


Figure 1 : Histologie de la dent naturelle (1)

Au contact de la dent naturelle, la gencive se distingue en trois structures : l'épithélium sulculaire, l'épithélium de jonction et le tissu conjonctif supra-crestal.

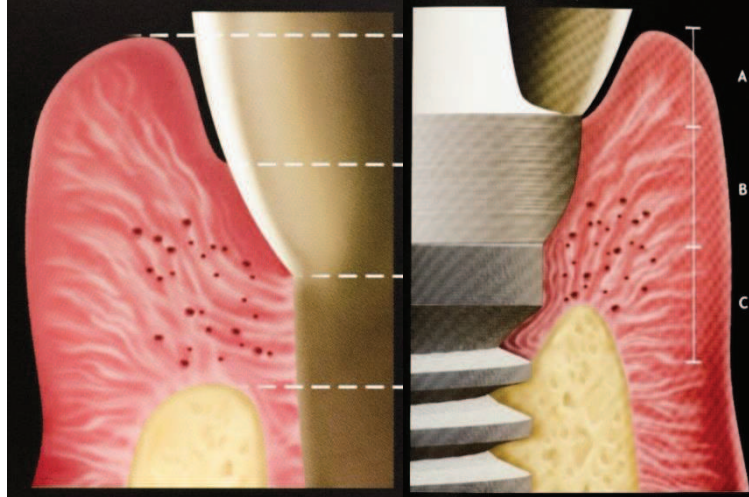
Le sulcus, tapissé d'un tissu épithélial para-kératinisé, assure la continuité en coronaire avec l'épithélium gingival kératinisé faisant face à la cavité buccale ; à l'inverse, en apical, l'épithélium de jonction est non kératinisé.

Cet épithélium de jonction, au niveau de sa lame basale interne, forme une attache épithéliale par le biais d'hémidesmosomes et d'intégrines sur la surface de l'émail (2).

L'attache conjonctive supra-crestale en deçà de l'attache épithéliale, est caractérisée par un important réseau de fibres de collagènes qui s'organisent en faisceaux reliant les tissus gingivaux au ciment, à l'os alvéolaire et au ciment des dents adjacentes (3).

1.1.2. Tissus mous péri-implantaires

L'anatomie des structures saines péri-implantaires est très similaire à la gencive entourant les dents naturelles, même si l'on note quelques différences : elle comprend également un tissu épithélial et un tissu conjonctif (1,3,4).



Figures 2 : Histologie des tissus mous péri-implantaires. A : épithélium sulculaire. B : épithélium de jonction. C : tissu conjonctif supra-crestal (1)

1.1.2.1. Tissu épithélial

L'épithélium de jonction constitue la structure se rapprochant le plus de son homologue parodontal. En effet, elle forme de la même manière une gaine attachée à la surface de l'implant et de la prothèse par des héli-desmosomes et une lame basale interne, et assure la continuité avec l'épithélium de la cavité buccale par la présence d'un sulcus (1,3-6).

1.1.2.2. Tissu conjonctif

Concernant le tissu conjonctif sous-jacent, si les fibres parodontales s'insèrent de manière perpendiculaire et oblique dans le ciment de la surface radiculaire, les fibres de collagènes du tissu conjonctif péri-implantaire sont disposées parallèlement à la surface de l'implant dépourvue de ciment, avec une orientation corono-apicale ou circonférentielle (7).

De plus, le tissu conjonctif péri-implantaire, d'un point de vue histologique, ressemble davantage à un tissu cicatriciel qu'au tissu conjonctif entourant les dents naturelles : son pourcentage en fibres de collagène est plus élevé tandis que son pourcentage en fibroblastes est plus faible (8). La vascularisation est également diminuée, celle issue du ligament parodontal étant absente (9).

Du fait de ces différences histologiques, le tissu conjonctif péri-implantaire possède une résistance aux agressions mécaniques et, comme décrit plus loin, microbiologiques moins importante que celle d'une dent naturelle (10,11). Ainsi, il ne doit pas être considéré comme un tissu conjonctif « attaché » et son approche diagnostique et thérapeutique doit être différente (1,3–5).

1.2. Rôle des tissus mous péri-implantaires

Autour des dents naturelles, la gencive assure par la présence de l'attache épithélio-conjonctive et par la migration de cellules inflammatoires, un rôle de défense contre les infiltrations polymicrobiennes provenant de la plaque dentaire. L'entretien prolongé de cette inflammation, appelée gingivite, peut évoluer vers une destruction osseuse. Ce phénomène inflammatoire lorsqu'il atteint l'os est appelé parodontite.

Les tissus mous péri-implantaires constituent une barrière contre l'invasion bactérienne superposable à la gencive. En effet, la mucosite péri-implantaire, le plus souvent induite par la présence de plaque, entraîne des signes cliniques et implique des phénomènes inflammatoires similaires à la gingivite : augmentation dans le tissu conjonctif d'infiltrats de cellules inflammatoires (neutrophiles macrophages, lymphocytes B et T), saignement au sondage, profondeur de sondage, etc. (12–14).

Dans des études précliniques, Berglundh et al. (1992) ont montré que la quantité et la composition de la plaque dentaire sont similaires sur la dent et l'implant (15). Leonhardt et al. (1992) ont également observé que le schéma de colonisation des surfaces dentaires et implantaire, ainsi que la localisation et la taille des lésions inflammatoires sont identiques, situées entre l'épithélium oral kératinisé et l'épithélium de jonction (16). Cependant, Ericsson et al. (1992) ont démontré que lors d'une exposition prolongée à la plaque, les lésions progressent plus apicalement autour des implants qu'autour des dents naturelles. Les phénomènes de réparation ne permettent alors pas une récupération complète des tissus, dû à une quantité moindre de fibroblastes dans les lésions péri-implantaire (17).

De ce fait, la mucosite péri-implantaire constitue un précurseur évident à la péri-implantite, comme l'est la gingivite pour la parodontite (18). L'établissement d'une barrière de tissus mous péri-implantaire représente un prérequis important au succès à long terme de l'implant ostéointégré (19–21). Cette réponse à l'inflammation est indépendante du système implantaire utilisé (22).

1.3. Choix des biomatériaux

La réaction des cellules et des tissus face aux différents biomatériaux dépend de ses propriétés et de son comportement au contact des fluides biologiques. Il est important de noter que la composition chimique du matériau diffère de manière significative au niveau de sa surface en contact avec les tissus vivants. En effet, certains matériaux présentent une oxydation de surface, tel que le titane, tandis que d'autres peuvent subir une contamination chimique de surface inhérente à leur mode de fabrication ou de stérilisation (23).

Parmi les matériaux les plus couramment utilisés pour la fabrication de piliers prothétiques, nous distinguons d'une part les alliages précieux et non précieux, et d'autre part le titane et la zircone.

1.3.1. Alliages précieux et non précieux

1.3.1.1. Alliages précieux à base d'or

Les premiers piliers anatomiques en or pour prothèse unitaire sur implant ont été réalisés selon le concept décrit en 1988 du pilier UCLA de la société 3i® (Implant Innovations, Inc.) (24). La pièce était soit surcoulée sur une base en or usinée, soit coulée à partir d'une maquette entièrement calcinable.



*Figure 3 : Base Gold UCLA, avec sa vis Gold-Tite
(Dr Nam TRINH XUAN)*



*Figure 4 : Pilier anatomique en alliage précieux, surcoulée sur base UCLA
(Dr Nam TRINH XUAN)*

Dans des études *in vitro*, Jansen et al. (1985) ont observé sur l'or des plaques d'adhérences au contact de cellules épithéliales, ainsi que des liaisons étroites entre la matrice extracellulaire et le substrat (25). Räsänen et al. (2000) ont montré une adhésion et une colonisation rapide des cellules épithéliales sur l'or poli, avec formations de pré-hemidesmosomes (26).

Dans les études pré-cliniques, Abrahamsson et al. (1998) ont mis en évidence la présence d'une attache épithéliale sur les piliers en or, mais l'absence de l'attache conjonctive qui était située plutôt sur le col de l'implant lui-même. Il ont également constaté des récessions des tissus mous et des résorptions osseuses, consécutives à ce déplacement apical de l'espace biologique (27). Welander et al (2008) ont observé les mêmes résultats, avec un tissu conjonctif présentant une quantité moins importante de collagène et de fibroblastes que celui trouvé autour des piliers en titane ou en zircone (28).

1.3.1.2. Alliages non précieux

Bien que le protocole original de prothèse sur implant décrite par Brånemark et al. recommandait l'emploi de métaux précieux (29), les alliages non-précieux sont aujourd'hui très exploités pour des raisons économiques (30).

Les pièces prothétiques réalisés avec ces alliages peuvent être mis en forme de différentes façons. Elles peuvent être :

- Coulées ou surcoulées, selon le principe du pilier UCLA.
- Usinées grâce aux procédés de Conception et Fabrication Assistée par Ordinateur (CFAO), à partir d'un bloc d'alliage pré-fritté ou non.
- « Imprimées » grâce aux procédés de frittage laser

Si l'état de surface, la qualité et la stabilité de la connexion dépendent essentiellement du mode de fabrication (31), les études comparatives avec les alliages précieux semblent partagées quant à la précision des pièces obtenues (30,32,33)

Cependant, les données concernant le comportement des tissus mous face aux alliages non-précieux sont insuffisantes et soulèvent des interrogations, notamment vis-à-vis de l'impact à long terme des phénomènes de corrosions sur les tissus mous.

1.3.2. Titane

L'usinage, grâce à la CFAO, a permis d'obtenir une grande précision d'adaptation des différentes pièces prothétiques. Depuis longtemps, le titane constitue un matériau usinable de choix, de par son coût modéré, ses propriétés mécaniques et sa biocompatibilité.

Les études de Jansen et al. (1985) et Räsänen et al. (2000) ont relevé les mêmes relations entre le titane et les cultures cellulaires qu'avec l'or (25,26). Säuberlich et al. (1999) ont trouvé sur le titane commercialement pur (c.p.) une adhérence cellulaire efficace, améliorée par certains traitements de surface mais de manière non-significative (34).

Eisenbarth et al. (1996) ont comparé le titane c.p. avec le Ti_6Al_4V et ont observé sur l'alliage des fibroblastes de forme sphérique, défavorables car non-orientés, associés à une colonisation de surface moins étendue. Ces résultats seraient dus à une légère toxicité du vanadium ou de l'aluminium (35).

Dans les études animales d'Abrahamsson et al. (1998), il a été démontré que les piliers en titane c.p. permettent la formation d'une attache muqueuse composée d'une portion épithéliale et d'une portion conjonctive (27). Welander et al. (2008) ont également démontré sur le chien la stabilité dimensionnelle des tissus mous sur les piliers en titane entre 2 et 5 mois de cicatrisation, comparé à la récession observé dans la même période sur les piliers en or (28).

Pourtant dans une étude clinique, Vigolo et al. (2006) n'ont pas relevé de différence dans la réponse des tissus péri-implantaires entre les piliers pour prothèse scellée unitaire en or et en titane (36).

1.3.3. Zircon

Malgré les avantages du titane usiné, les colorations gingivales qu'il provoque posent un problème esthétique, notamment en présence d'une muqueuse fine. En cela, la zircon a permis d'obtenir des résultats plus esthétiques (37,38), même si ses propriétés optiques ne sont pas idéales dues au manque de fluorescence, tout en conservant la même précision apportée par la CFAO et l'usinage.



*Figure 5 : Pilier anatomique usiné en zircon (à droite), réalisé après scannage de sa maquette en résine (à gauche)
(Dr Nam TRINH XUAN)*

De plus, le comportement des tissus mous péri-implantaires sur la zircon semblent tout à fait favorables. Dans les études in vitro, Nothdurft et al. (2015) ont comparé la prolifération des fibroblastes sur la zircon et le titane. Pour une même topographie de surface, les fibroblastes présentent un taux de prolifération significativement supérieur sur la zircon que le titane (39).

Lors d'expérimentation sur le singe, Kohal et al. (2004) ont comparé la cicatrisation osseuse et muqueuse autour de la zircon et le titane. Ils ont observé sur les deux matériaux la formation d'une attache muqueuse de dimensions similaires, sans fibres perpendiculaires (40). Welander et al. (2008) ont relevé sur le chien la même stabilité des tissus mous lors de la cicatrisation sur la zircon et le titane (28).

Degidi et al. (2006) ont mené une étude clinique en réalisant une évaluation immuno-histochimique autour de piliers de cicatrisation en zircon et en titane. Ils ont ainsi relevé une réponse inflammatoire significativement moins importante autour des piliers en zircon par rapport au titane (41).

1.4. Espace biologique

Hermann et al. (2000) ont étudié sur le chien les dimensions de l'espace biologique après différentes phases de cicatrisation. Il apparaît que les dimensions du sulcus et du tissu conjonctif diminuent après 6 à 15 mois de cicatrisation, tandis que la hauteur de l'épithélium de jonction augmente durant la même période. Malgré ces variations structurelles, il est intéressant de noter que la somme de ces trois dimensions, formant l'espace biologique, ne varie pas. L'espace biologique représente donc une structure stable dans le temps (6).

S'il existe de nombreuses études ayant cherché à mesurer les dimensions de l'espace biologique, la plupart sont des études histologiques sur les animaux et semblent difficilement transposables sur l'homme.

Parmi les études cliniques sur le sujet, celles de Kan et al. (2003) ont relevé au niveau d'implants unitaires antérieurs des valeurs moyennes de $6,17 \pm 1,27$ mm, $3,63 \pm 0,91$ mm et $4,20 \pm 0,64$ mm lors de sondages osseux respectivement en mésial, vestibulaire et distal. Ils ajoutent que ces dimensions sont influencées de manière significative par le biotype parodontal (42).

2. Phase pré-prothétique

2.1. Projet prothétique et analyse esthétique pré-implantaire

2.1.1. Objectifs de la restauration unitaire implantaire antérieure

Le succès de la restauration unitaire implantaire du secteur antérieur découle d'un résultat fonctionnel, esthétique et pérenne. La restauration doit remplacer la dent absente dans son volume et sa forme pour garantir l'intégrité des arcades et s'inscrire dans le contexte occlusal existant. La bonne gestion de l'étage transmuqueux permet d'obtenir des tissus mous stables capables de jouer leur rôle de barrière biologique, condition indispensable pour un bon pronostic à long terme de l'ostéointégration. En outre, un résultat esthétique satisfaisant ne peut être obtenu que par un soutien approprié de ces mêmes tissus, assurant également la transition vers une couronne en harmonie avec les dents adjacentes.

2.1.2. Critères d'évaluation esthétique

Pendant longtemps, l'appréciation des restaurations implantaire par les chercheurs et cliniciens reposait surtout sur des critères d'ostéointégration (43). Pourtant, l'aspect des tissus mous péri-implantaires et de l'étage prothétique constitue une demande esthétique extrêmement importante par les patients (44).

Dans le cas des restaurations unitaires antérieures, l'appréciation de l'esthétique se fait par comparaison avec la dent controlatérale.

Fürhauser et al. (2005) ont proposé le « Pink Esthetic Score » (PES) pour évaluer de manière reproductible l'esthétique péri-implantaire. Le PES s'appuie sur 7 critères, évalués chacun sur un score de 0 à 2 pour une note maximale de 14 (45) :

- Forme de la papille mésiale
- Forme de la papille distale
- Niveau du rebord marginal vestibulaire des tissus mous
- Forme du contour des tissus mous
- Couleur des tissus mous
- Texture des tissus mous
- Volume du procès alvéolaire

Belser et al. (2009) ont conçu un indice pour l'évaluation esthétique des tissus péri-implantaires ainsi que de l'étage prothétique. Cet indice comprend deux sous-indices : le « Pink Esthetic Score » (PES) évaluant les tissus mous, et le « White Esthetic Score » (WES) qui évalue la couronne implantaire. Chacun de ces sous-indices comportent 5 critères, notés de 0 à 2 pour une note PES/WES maximale de 20 (46):

- Pink Esthetic Score :
 - Papille mésiale
 - Papille distale
 - Contour vestibulaire
 - Niveau de la muqueuse vestibulaire
 - Convexité radiculaire et couleur
- White Esthetic Score :
 - Forme de la dent
 - Contour et volume
 - Couleur (teinte et saturation)
 - Etat de surface
 - Opalescence et caractérisations

2.1.3. Facteurs de risques et de réussite

2.1.3.1. *Ligne du sourire*

Afin d'évaluer les risques pour l'intégration esthétique, il convient d'analyser la ligne du sourire. Lorsque celle-ci est haute, les dents antérieures maxillaires ainsi que le contour des tissus mous vestibulaires sont exposés. Les éventuelles récessions et autres défauts esthétiques deviennent bien visibles.

Les exigences esthétiques pourront être un peu moins sévères chez les patients avec une ligne du sourire basse, ne découvrant que 75% ou moins des dents antérieures maxillaires (47).

2.1.3.2. Biotype parodontal

Comme évoqué précédemment, le biotype parodontal a une influence significative sur les dimensions tissulaires. Dans le cas d'un biotype épais, celles-ci seront plus importantes, ce qui peut influencer le choix du biomatériau qui peut être rendu visible par transparence (37,38).

Un biotype épais sera également plus résistant face aux traumatismes chirurgicaux et aux agressions mécaniques lors de la phase prothétique. Il sera donc moins sujet aux récessions (48).

Le festonnage gingival joue également un rôle dans le résultat. Les profils plats sont plus faciles à gérer et à reconstruire que les profils avec un festonnage marqué.

2.1.3.3. Forme de la couronne et positionnement du point de contact

Dans les cas de dents de forme carrée, l'absence de papille interdentaire peut être masquée par un point de contact proximal étendu dans le sens corono-apical. Cela est rendu difficile dans le cas de dents de forme triangulaire, où l'absence de papille laisse apparaître ces « trous noirs » interdentaires.

Choquet et al. (2001) ont établi que dans le cas d'une restauration implantaire unitaire, la reconstruction de la papille interdentaire dépendait fortement de la distance entre l'os crestal et le point de contact. La reconstruction papillaire était complète dans 100% des cas lorsque cette distance n'excédait pas 5 mm. De même, plus le point de contact était proche du bord libre, moins la papille était complète (49).

Dans le cas des restaurations unitaires, la hauteur est très souvent correcte car dictée par l'attache des dents adjacentes. En effet, les pertes d'attache au niveau des dents proximales posent des limites aux possibilités de reconstruction des tissus mous péri-implantaires. Une perte osseuse proximale qui ne peut être corrigée amène à des situations de compromis, avec la présence de trous noirs qui sera alors inévitable.

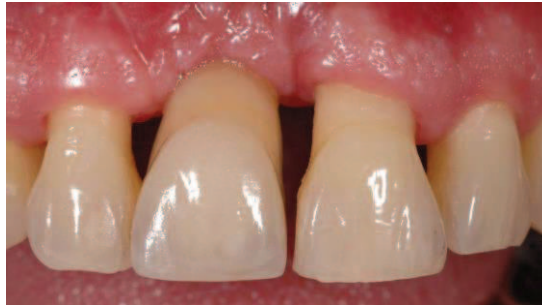

Figure 6a : Implant unitaire sur la 11. La perte d'attache au niveau des dents adjacentes compromet la régénération des papilles interdentaires

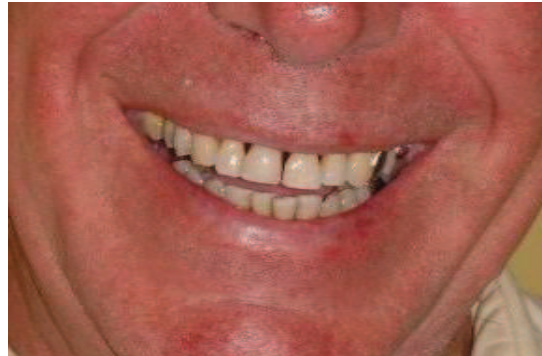

Figure 6b : La ligne du sourire basse du patient rend le résultat esthétique acceptable (Cas clinique du Dr Nam TRINH XUAN)

La connaissance de ces critères et de ces facteurs est indispensable pour établir un bon diagnostic, fixer les objectifs esthétiques, puis élaborer le plan de traitement et guider le praticien lors des différentes séquences thérapeutiques.

2.2. Chirurgie implantaire

2.2.1. Diamètre de l'implant

Alors que la longueur et la forme de l'implant relèvent de variables purement chirurgicales, le diamètre de l'implant constitue la première approche vers un profil d'émergence adapté et doit être choisi avec précaution.

Le diamètre prend donc en compte des paramètres chirurgicaux et prothétique :

- L'espace mésio-distal au niveau de la crête
- L'espace apical entre les racines
- L'épaisseur de la crête
- Le diamètre cervical mésio-distal de la dent à restaurer
- Le diamètre cervical vestibulo-lingual de la dent à restaurer
- Le diamètre du plateau implantaire

En prenant en compte les distances de sécurité à respecter, le choix du diamètre se porte :

- Pour une incisive centrale maxillaire, sur un diamètre moyen (Regular)
- Pour une incisive latérale maxillaire, sur un diamètre petit (Narrow) ou moyen (Regular)
- Pour une canine maxillaire ou mandibulaire, sur un diamètre moyen (Regular)
- Pour une incisive mandibulaire, sur un diamètre petit (Narrow)

2.2.2. Positionnement de l'implant

Le positionnement de l'implant doit obéir à des règles strictes pour favoriser la gestion optimale des tissus mous et de la restauration prothétique choisie.

2.2.2.1. Dans le plan mésio-distal

L'implant doit être placé au centre de l'espace mésio-distal disponible, en respectant une distance minimum de sécurité de 1,5 mm avec les dents adjacentes (Figure 7).




Figure 7 : Position mésio-distale de l'implant (50)

Cependant, lorsque cette règle ne peut être respectée pour des raisons anatomiques (proximité radiculaire, canal naso-palatin large), une position légèrement distale est admise. En effet, les éventuelles résorptions osseuses provoqueraient un effondrement préférentiellement de la papille distale, qui pourra alors être habilement dissimulée par le bombé distal de la couronne prothétique (51).

De plus, il est important de ménager suffisamment d'espace entre le grand axe de l'implant et les deux points de contact proximaux afin de ne pas gêner la prise d'empreinte ni l'insertion d'une restauration transvissée.

2.2.2.2. Dans le plan vestibulo-lingual

Après avoir considéré la forme et l'épaisseur de la crête, l'implant doit être placé suffisamment en palatin pour ménager une épaisseur d'os vestibulaire minimale de 1,5 à 2 mm et offrir un soutien adapté aux tissus mous.

Chen et al. (2007) ont constaté que le facteur influençant le plus l'apparition de récessions muqueuses était la position trop vestibulée de l'implant, plus que le biotype gingival (52).

Peng et al. (2013) sont arrivés aux mêmes conclusions, en affirmant qu'un implant trop vestibulé induisait un allongement de la couronne clinique, qui pourra être limité avec l'utilisation d'un pilier angulé (53). Cependant, la gestion chirurgicale lors de la pose de l'implant est toujours préférable à une adaptation par les pièces prothétiques, qui modifient les contraintes mécaniques sur la structure.

Buser et al. (2004) préconisent de positionner l'implant à 1 mm en palatin d'une ligne imaginaire passant par le point d'émergence des dents adjacentes (Figure 8). Une position plus vestibulée risque de provoquer une résorption osseuse vestibulaire avec un risque de récession. Une position trop palatine aboutit à une transition trop marquée du profil d'émergence, empêchant une bonne prophylaxie (50).

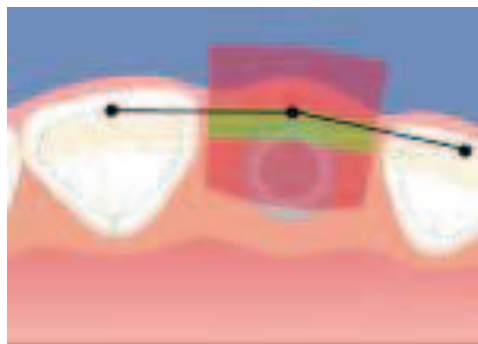


Figure 8 : Position vestibulo-linguale de l'implant (50)

L'angulation vestibulo-linguale de l'implant doit prendre en compte la nature de la prothèse d'usage.

Pour une restauration transvissée, l'axe de l'implant doit être dirigée vers le cingulum pour dissimuler le puit d'accès à la vis et réserver assez d'épaisseur en vestibulaire pour la céramique cosmétique (Figure 9). Cependant, un axe trop palatin rend difficile l'aménagement d'un profil d'émergence permettant une hygiène adéquate et une transition douce entre le col de l'implant et la couronne prothétique. Dans ce cas de figure, l'implant devra être plus enfoui pour compenser ce décalage.

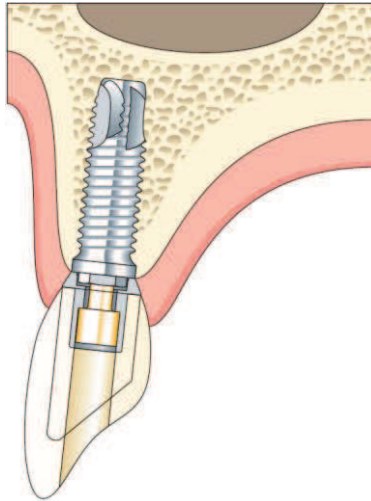


Figure 9 : Angulation vestibulo-linguale pour une prothèse transvissée (54)

Une restauration scellée peut admettre un axe de l'implant plus vestibulé, dirigé vers le bord incisif de la couronne, ce qui permettrait un profil d'émergence plus harmonieux (51).

Il est important de noter qu'une angulation palatine de l'implant présente un risque de fenestration apical en cas de concavité trop marquée de la table osseuse externe, qui pourra être corrigée par des techniques de régénération osseuse guidée (ROG).

2.2.2.3. Enfouissement corono-apical

L'enfouissement de l'implant détermine le point de départ de la zone de transition, d'où commence l'évasement vers un profil d'émergence naturel. Il doit prendre en compte le niveau du bord marginal de la future restauration, idéalement situé au même niveau que la dent controlatérale pour une meilleure symétrie des collets, à condition que le volume des tissus disponibles le permette.

Pour que la transition soit progressive, l'enfouissement doit être évalué selon le degré d'évasement nécessaire à la future restauration. Cet évasement est représenté par le différentiel entre le diamètre de l'implant et les dimensions cervicales de la future couronne, mais doit également prendre en compte le type de connexion choisi : connexion bord-à-bord ou platform-switching. Dans ce deuxième cas de figure, le diamètre du pilier au niveau du col doit être encore plus réduit et l'évasement devra être encore plus marqué.

En l'absence de récession gingivale, Buser et al. (2004) recommandent de situer le col à 1 mm en apical de la jonction émail-cément de la dent controlatérale (Figure 10). En règle générale, ils préconisent un enfouissement de 2 à 3 mm apicalement au zénith du feston gingival de la future restauration. Une position trop coronaire conduit à un profil d'émergence inadapté difficile à nettoyer, quand une position trop apicale peut entraîner une résorption osseuse puis une récession muqueuse avec allongement de la couronne clinique (50).

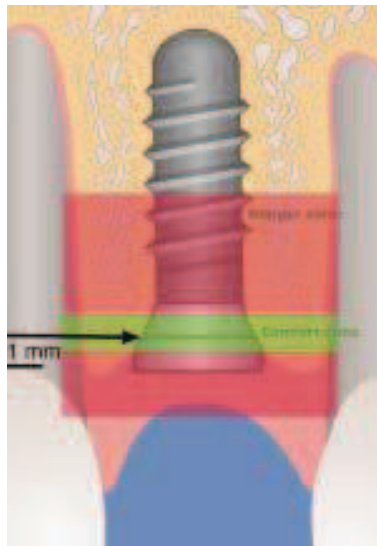


Figure 10 : Enfouissement corono-apical de l'implant (50)

Rappelons également que les défauts d'axe ou de position, s'ils sont trop palatins, doivent être compensés par un enfouissement plus important et présentent alors une situation de compromis.

2.3. Chirurgies muco-gingivales et techniques chirurgicales

L'augmentation du volume des tissus mous péri-implantaires peut faire appel à toutes les techniques de chirurgies muco-gingivales disponibles, en particulier les greffes de tissu conjonctif visant à épaissir la muqueuse.

Ces aménagements peuvent intervenir avant, simultanément ou après la chirurgie implantaire.

Renouard et Rangert (2007) recommandent, avant la phase prothétique, un excès de tissus estimé à 20% du volume nécessaire afin de permettre au praticien et au prothésiste d'adapter la muqueuse à la future restauration (54).

Si une greffe muco-gingivale n'est pas requise, il peut être toutefois intéressant d'adopter une technique chirurgicale minimalement invasive lors de la pose de l'implant. Une attention est alors portée au tracé d'incision, par exemple en le décalant en palatin afin de déplacer les tissus en vestibulaire, ou en évitant les décharges. Le chirurgien expérimenté peut également réaliser une chirurgie sans incision, ou chirurgie « flapless ».

Malheureusement, le volume de tissu mou disponible ou reconstruit est tributaire de l'attache des dents adjacentes. Il ne peut donc pas être idéal en présence d'une perte d'attache.

2.4. Temporisation et cicatrisation

Après la pose de l'implant et durant les phases de cicatrisation, le praticien peut proposer différentes techniques de temporisation afin de préserver l'esthétique du patient :

- Prothèse partielle amovible (PPA)
- Gouttière thermoformée
- Bridge TOBBI (55), Maryland, ou tout autre dispositif collé
- Mise en esthétique immédiate

Les indications diffèrent selon que la chirurgie soit réalisée en un temps ou en deux temps.

S'il est déconseillé d'exercer un appui muqueux sur la zone édentée, en particulier avec une PPA, la mise en esthétique immédiate peut permettre de préfigurer le futur profil d'émergence au niveau des tissus mous, sans exercer de pression excessive (voir chapitre 3.4).

3. Gestion prothétique du profil d'émergence

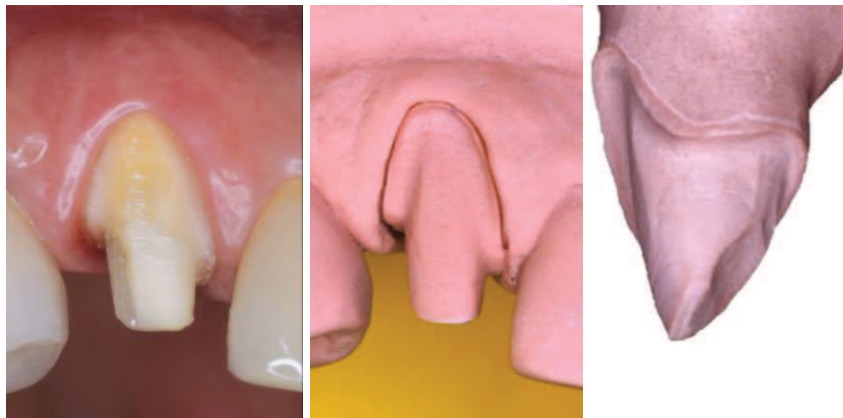
3.1. Définition

3.1.1. Profil d'émergence en prothèse dento-portée

Le profil d'émergence se définit comme la partie axiale du contour de la dent, qui s'étend de la base du sulcus gingival vers l'environnement buccal, en passant par la gencive libre. Il définit l'axe de départ de la restauration à partir du joint dento-prothétique. Le respect d'un profil d'émergence droit par rapport aux surfaces non préparées donne à la restauration une forme naturelle et facile à nettoyer, ce qui promeut un soutien adapté des tissus environnants et pérennise la santé gingivale. L'angle d'émergence est formé par l'intersection du profil d'émergence avec le grand axe longitudinal de la dent (56,57).

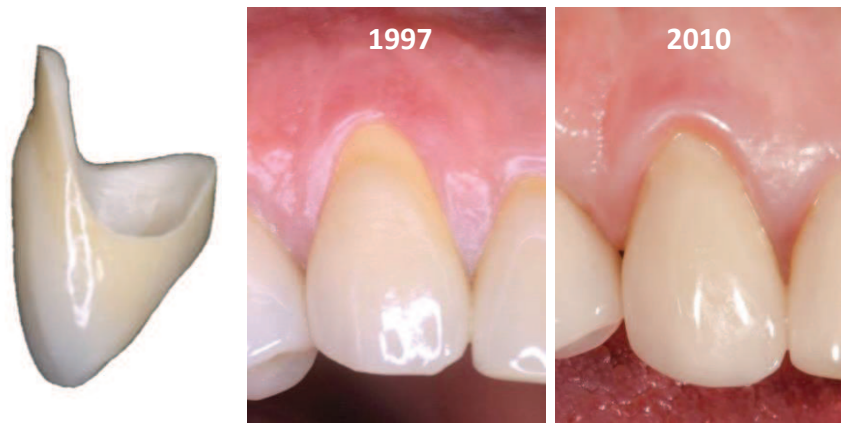En présence d'une perte d'attache et lorsque la limite se situe au-delà de la jonction émail-cément, l'émergence droite aboutit à un prolongement de la surface radiculaire, ce qui permet de donner l'illusion d'une couronne anatomique dans le respect des proportions d'une dent naturelle (Figures 11).

L'enregistrement des surfaces non préparées est crucial lors de la prise d'empreinte car elle donne au laboratoire l'information nécessaire pour une bonne gestion des formes de contour prothétique. Il requiert d'employer des techniques d'accès aux limites lorsque celles-ci sont juxta-gingivales voire intra-sulculaires (58), et permet aussi d'éviter tout sous-contour ou sur-contour de la future restauration.



Figures 11a : En présence d'une récession gingivale, la préparation se situe en vestibulaire sur la dentine radiculaire.

L'empreinte enregistre le profil d'émergence de la future restauration



*Figures 11b : L'émergence droite prolonge la surface radiculaire, ce qui donne des proportions harmonieuses à la couronne. L'adaptation aux limites permet un maintien à long terme de la santé gingivale
(Cas clinique du Dr Nam TRINH XUAN)*

3.1.2. Profil d'émergence et prothèse sur implant

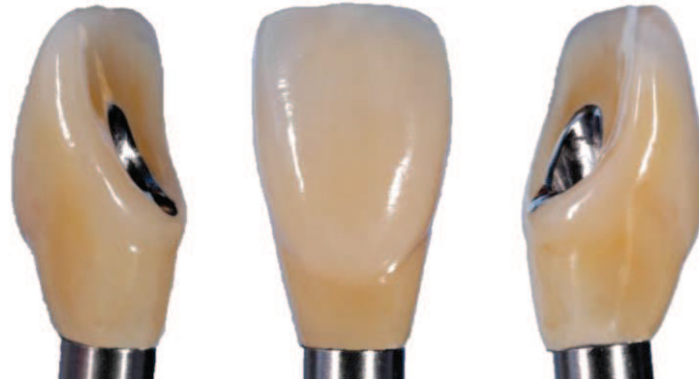En prothèse sur implant, la gestion prothétique du profil d'émergence se situe à l'étage transmuqueux. Elle consistera à aboutir, à partir des formes et dimensions standardisées des implants, à un profil d'émergence qui permet un résultat esthétique tout en offrant un soutien adapté aux tissus mous.

L'angle d'émergence en proximal doit être suffisamment fermé pour ne pas trop comprimer les tissus mous et permettre une hygiène correcte, mais doit être assez ouvert pour apporter un soutien adapté et permettre la régénération de la papille, en anticipant la position du point de contact proximal.

3.2. Forme du profil d'émergence

3.2.1. Profil divergent

Les pièces prothétiques transmuqueuses arborent le plus souvent un profil divergent. Il s'agit à partir du joint implant-pilier de partir de manière droite vers le profil d'émergence désiré pour la restauration coronaire.

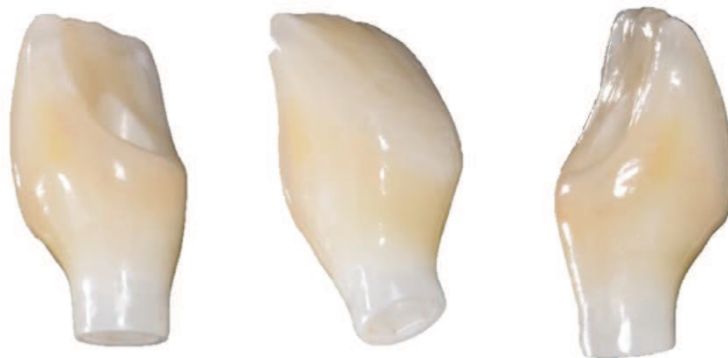

*Figures 12 : Restauration auro-céramique transvissée avec un profil d'émergence divergent
(Dr Nam TRINH XUAN)*

3.2.2. Profil concave

Rompen et al. (2007) ont prôné les profils concaves des composants transmuqueux en démontrant leur incidence sur les tissus mous. Ils ont démontré que cette forme permettait d'obtenir plus d'épaisseur de muqueuse, avec une absence de récession voire même un phénomène de creeping au niveau de la restauration (59).

Ce design offre également plus de stabilité aux tissus osseux et mous car le manchon muqueux, de meilleure qualité, offre une fermeture plus efficace de l'espace biologique.



*Figures 13 : Restauration céramo-céramique transvissée avec un profil d'émergence concave
(Dr Nam TRINH XUAN)*

3.3. Précautions lors des différentes étapes cliniques

3.3.1. Déconnexions et reconnexions successives

Après la mise en place de l'implant et pendant toute la phase de réalisation prothétique, la muqueuse péri-implantaire est soumise à des agressions lors de la manipulation des différents composants (pilier de cicatrisation, pilier définitif, provisoire, essayages, etc.).

Abrahamsson et al. (1997) a démontré que sur le chien, les déconnexions et reconnexions successives des piliers compromettent le rôle biologique de la barrière muqueuse et provoquent un repositionnement apical du tissu conjonctif. Les pertes osseuses additionnelles observées peuvent être imputées à ce déplacement apical de l'espace biologique (60).

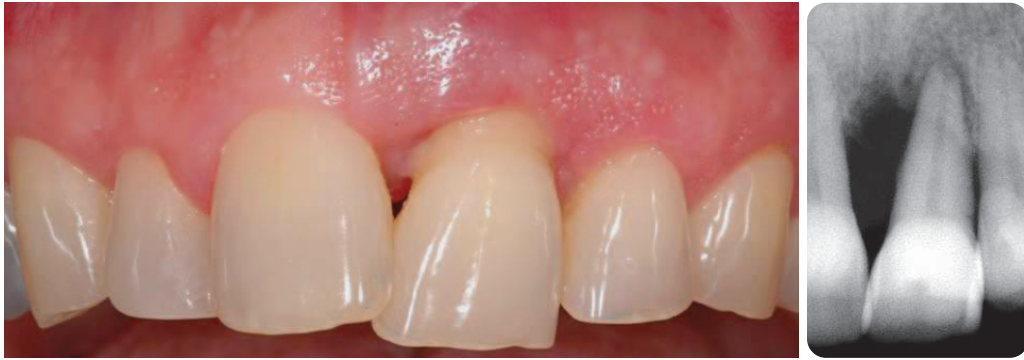Cocchetto et al. (2010) ont décrit la technique du « one abutment-one time », un protocole pour prothèse scellée qui permet de connecter le pilier définitif immédiatement après la pose de l'implant, sans qu'il n'y ait besoin de le déconnecter ultérieurement lors de la réalisation de la restauration d'usage. Cette technique permettrait donc la formation et la préservation d'une attache épithéliale stable directement sur le pilier définitif, tout en évitant les agressions liées aux techniques d'empreinte (61).

Canullo et al. (2010) ont réalisé une étude clinique pour évaluer les bénéfices du « one abutment-one time ». Ils ont observé des pertes osseuses significativement moins importantes dans le groupe employant cette technique, comparé à celui passant par l'intermédiaire d'un pilier provisoire. Même si la différence, d'en moyenne 0,2 mm, n'a pas d'effet clinique flagrant, la technique du « one abutment-one time » représente une stratégie intéressante dans les cas d'extraction-implantation immédiate pour minimiser les résorptions osseuses péri-implantaire (62).

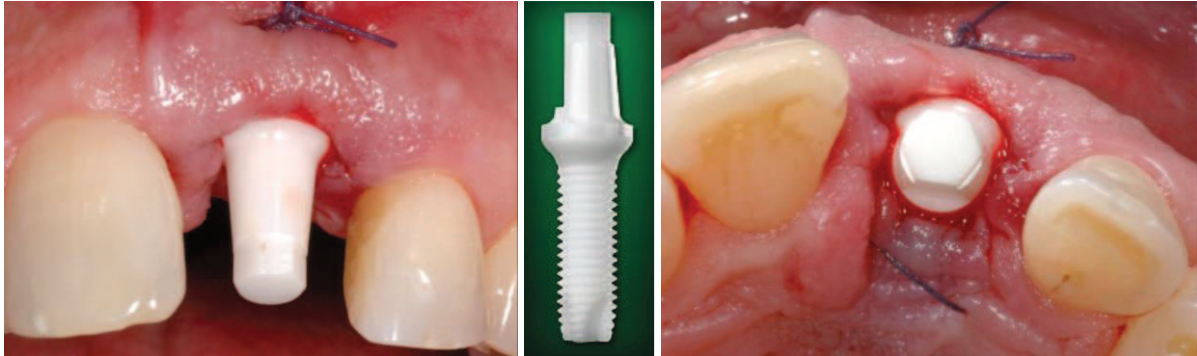Toutefois, la pose d'un pilier définitif en une fois impose le recours à la prothèse scellée. Le pilier est alors soit standard, soit anatomique. Dans ce deuxième cas, il peut être usiné avant chirurgie grâce à la planification numérique, ou alors usiné consécutivement à la chirurgie après empreinte conventionnelle le jour de la pose de l'implant.

Le concept du « one abutment-one time » a été appliqué à la prothèse transvissée unitaire dans le système On1 commercialisé par Nobel Biocare[®]. Cependant, la hauteur prothétique du système rend difficile l'adaptabilité du profil d'émergence, c'est pourquoi les enjeux esthétiques ne permettent pas son utilisation actuellement dans le secteur antérieur.

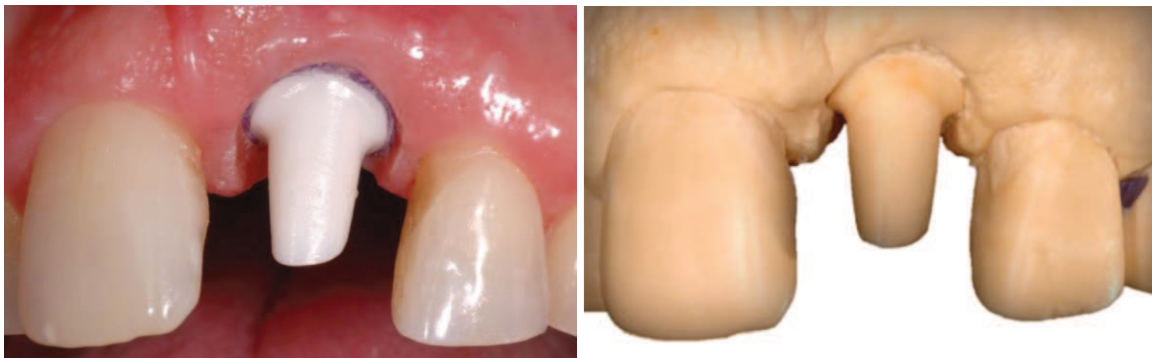L'emploi d'un implant monobloc, où l'implant et le pilier sont usinés en un seul élément, représente une autre alternative pour le respect de ce concept, mais rend crucial le positionnement tridimensionnel de l'implant (Figures 14).



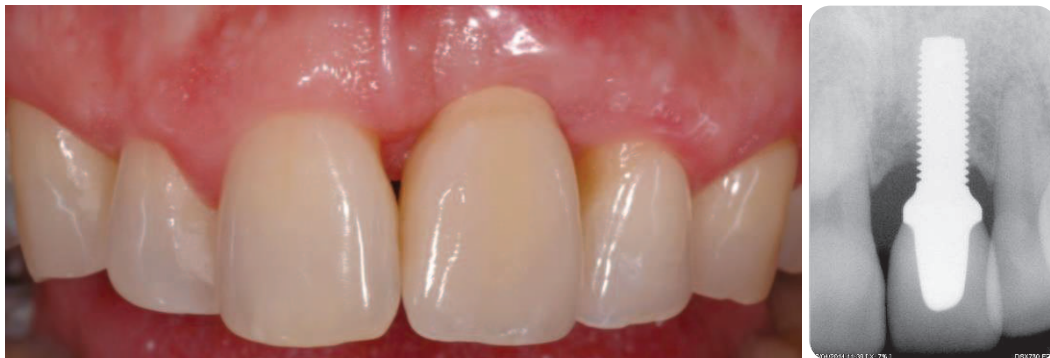Figures 14a : Situation initiale



Figures 14b : Mise en place d'un implant monobloc en zirconie (Zircolith®) après extraction de la 21



Figures 14c : Préparation du pilier et modèle de travail. Les limites doivent être suffisamment enfouies pour permettre d'aménager un profil d'émergence naturel



*Figures 14d : Situation finale. La jonction épithéliale a été préservée depuis la mise en place de l'implant
(Cas clinique du Dr Nam TRINH XUAN)*

3.3.2. Désinfection du système implantaire

Si la barrière muqueuse protège l'espace biologique de l'environnement buccal, une inflammation peut être entretenue par le joint implant-pilier ou « microgap » (63). Bien que l'étanchéité de ce microgap dépende du type de connexion, la présence de bactéries à l'intérieur de l'implant rend nécessaire les procédures de désinfection avant toute connexion d'élément prothétique (64).

Paolantonio et al. (2008) ont démontré que l'application d'un gel de chlorhexidine à 1% réduit de manière considérable la colonisation bactérienne à l'intérieur de l'implant (65).

Kern et Harder (2010) ont décrit un protocole simple et peu onéreux pour la désinfection avant la connexion des éléments prothétiques (66) :

- Rincer la cavité implantaire avec une solution de chlorhexidine à 0,2% (Corsodyl[®], GlaxoSmithKline Consumer Healthcare) en utilisant une seringue adaptée avec une canule fine.
- Aspirer les excès de solution.
- Remplir la cavité de gel de chlorhexidine à 1% (Corsodyl Gel[®], GlaxoSmithKline Consumer Healthcare) avec une seringue adaptée.
- Connecter l'élément au couple recommandé.
- Aspirer les excès de gel ayant fusé lors de la connexion.

Associé à un scellement étanche du puit d'accès à la vis par de la gutta-percha ou du vinyl polysiloxane (67), ce protocole assure une décontamination à long terme du système interne de l'implant et diminue les risques d'inflammation en regard du microgap.

3.4. Modelage des tissus mous par la prothèse transitoire

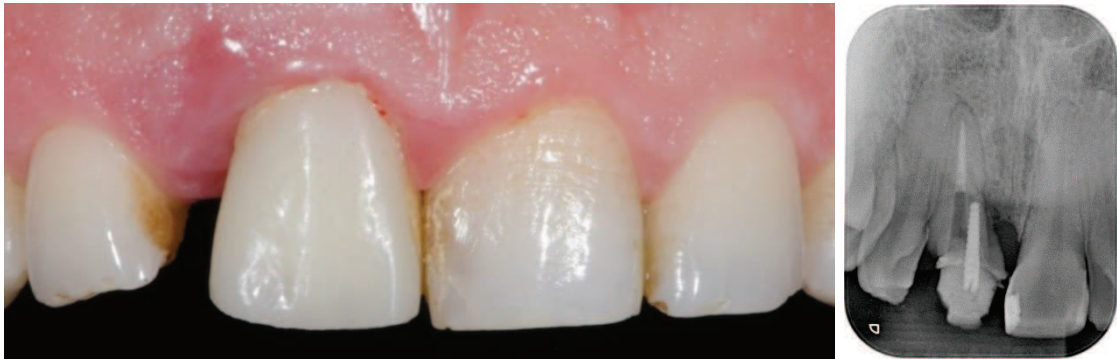3.4.1. Mise en esthétique immédiate

Lorsque la stabilité primaire obtenue à la pose de l'implant le permet, le praticien peut avoir recours à une mise en esthétique immédiate par la pose d'une restauration transitoire transvissée. Celle-ci doit être en sous-occlusion afin d'éviter des contraintes néfastes pouvant mener à un échec implantaire.

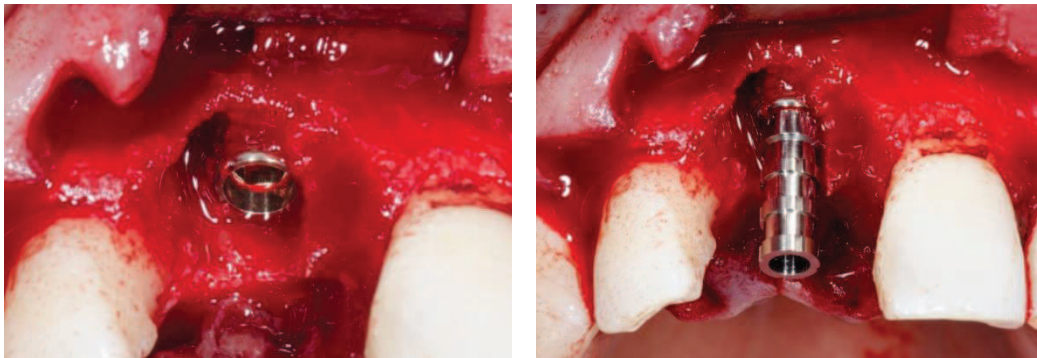
La mise en esthétique immédiate peut permettre une cicatrisation guidée des tissus mous pour aménager le berceau prothétique et préformer le contour marginal de la muqueuse péri-implantaire.

Cependant, dans les cas où les tissus mous sont insuffisants ou fragiles, par exemple chez les biotypes fins, la prothèse transitoire peut adopter le profil le plus étroit possible (limité au diamètre du pilier temporaire). La pression réduite limite le risque de récession et l'espace aménagé autour du pilier permet un léger gain de tissus mous, qui pourront être déplacés lors de la mise en condition tissulaire après cicatrisation (Figures 16).

3.4.1.1. Cas clinique de mise en esthétique immédiate par technique directe



Figures 15a : Situation initiale



Figures 15b : Extraction de la 11, mise en place immédiate de l'implant et connexion du pilier temporaire

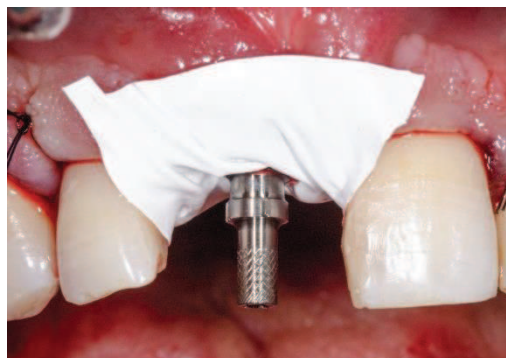
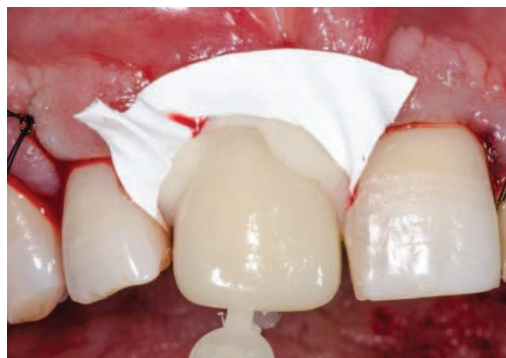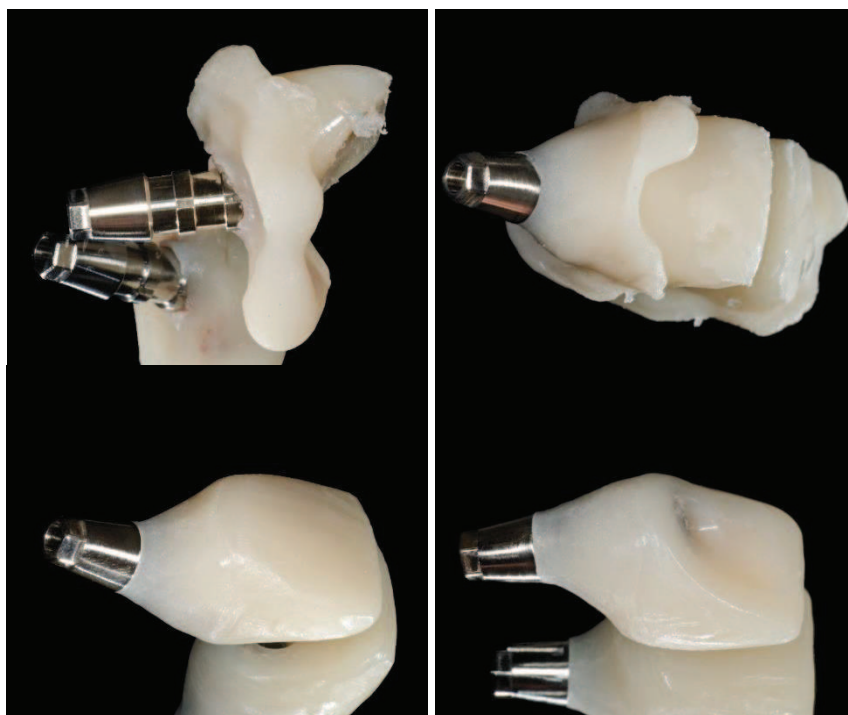


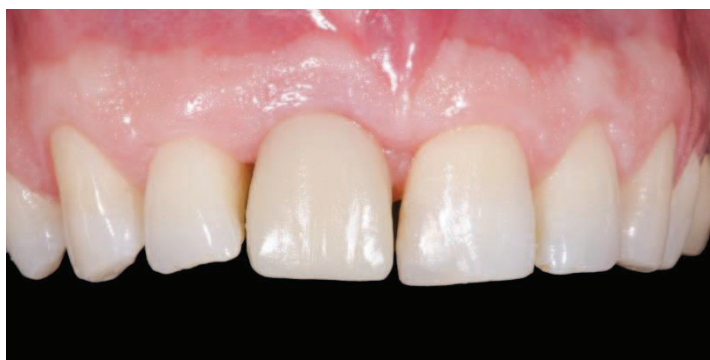Figure 15c : Après suture, une bande de téflon percée avec une pince d'Ainsworth est mise en place autour du pilier afin de protéger les tissus lors du rebasage. Une vis-guide (vis de transfert) remplaçant la vis de pilier permet de faciliter la dépose après rebasage



Figures 15d : Une couronne Ion Polycarbonate (3M ESPE®), ajustée et percée pour le puit d'accès à la vis, est ensuite rebasée avec de la résine acrylique (Unifast III, GC®)

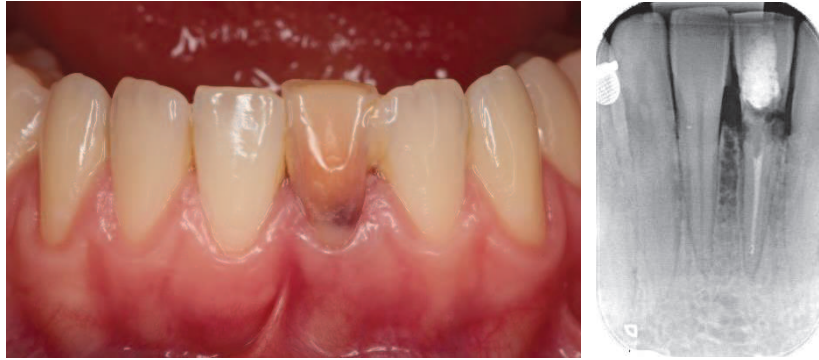

Figures 15e : La résine est ensuite rajoutée au pinceau au niveau de la partie transgingivale avant d'être finie en arborant un profil concave

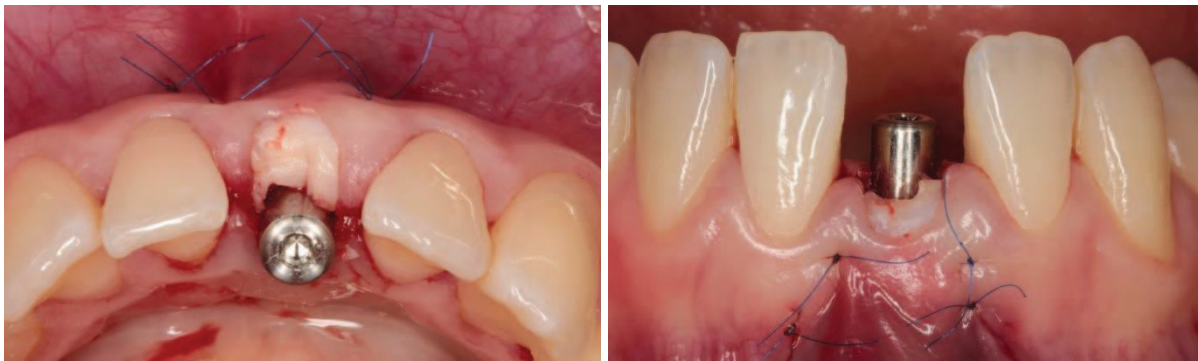

*Figure 15f : Situation clinique à 4 mois post-opératoires
(Cas clinique du Dr Nam TRINH XUAN
et Khoa TRINH XUAN)*

3.4.1.2. Cas clinique de mise en esthétique immédiate par technique indirecte



Figures 16a : Situation initiale



Figures 16b : Extraction de la 31 et implantation immédiate, associées à une greffe de tissu conjonctif prélevé au palais

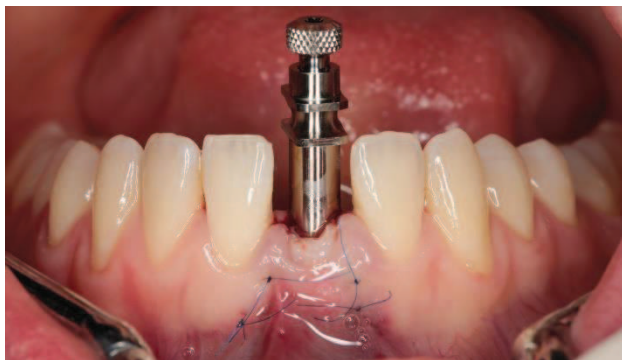

Figure 16c : Connexion du transfert d'empreinte

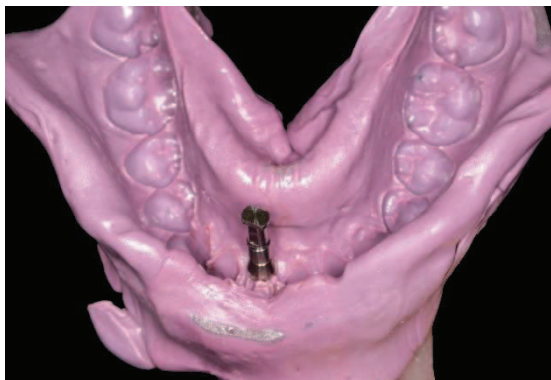

Figure 16d : Empreinte et connexion de l'analogue d'implant

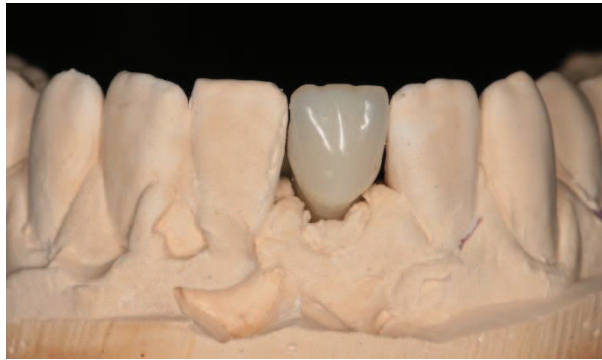
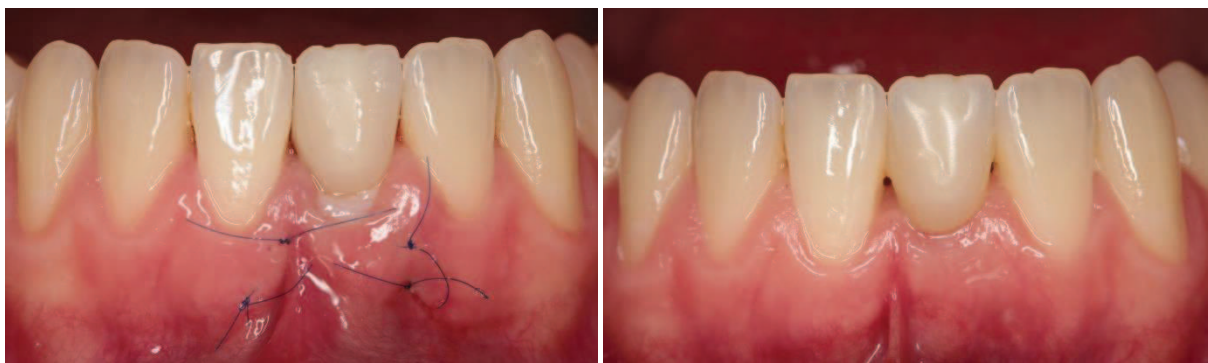
Figure 16e : Réalisation au laboratoire de la prothèse transitoire. Celle-ci n'exerce aucune pression sur les tissus mous dans sa partie transgingivale pendant toute la durée de la cicatrisation.



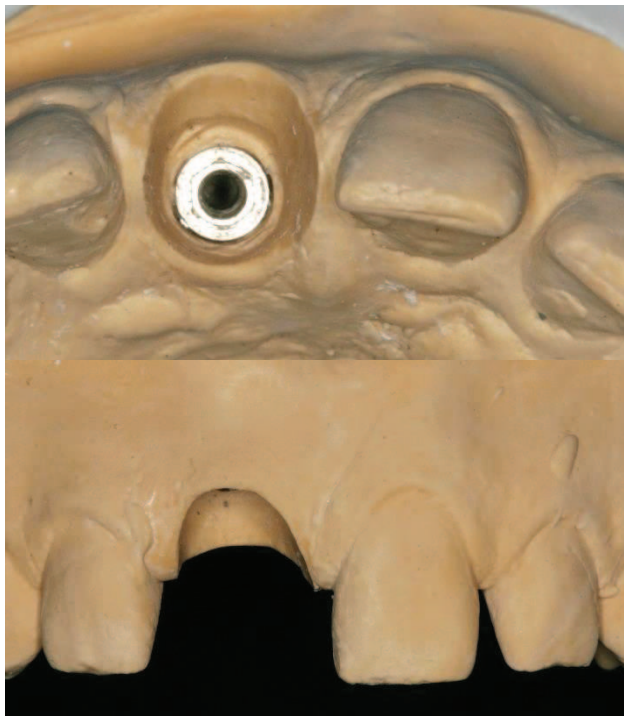
Figures 16f : Situation clinique le jour de la chirurgie (à gauche) et à 2 mois post-opératoires (à droite). La prothèse transitoire a permis un gain appréciable de tissus mous. (Cas clinique des Drs Jean-Pierre GARDELLA et Théo FASSY)

3.4.2. Modelage des tissus mous après cicatrisation

La prothèse transitoire joue un rôle important dans la mise en condition tissulaire après l'ostéointégration de l'implant et la cicatrisation muqueuse. Elle peut être réalisée selon les mêmes techniques directes ou indirectes que celles employées pour une mise en esthétique immédiate. Le profil d'émergence doit être travaillé pour obtenir un repositionnement de la muqueuse, stimuler la croissance des tissus mous interproximaux, et ainsi créer un contour gingival esthétique (Figures 17).

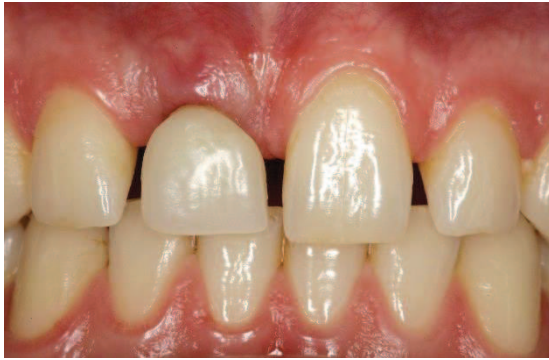

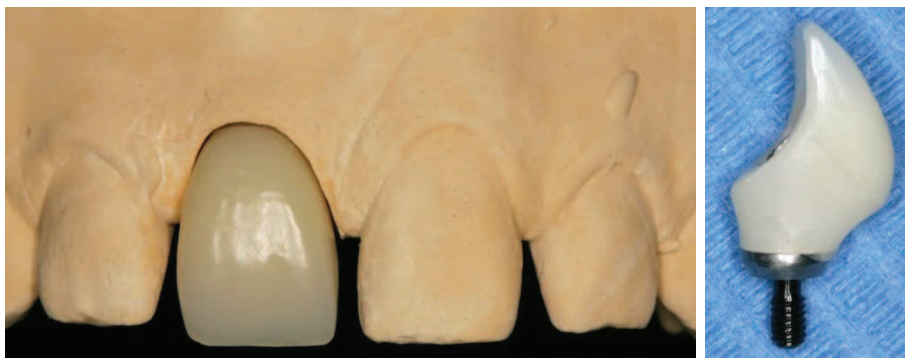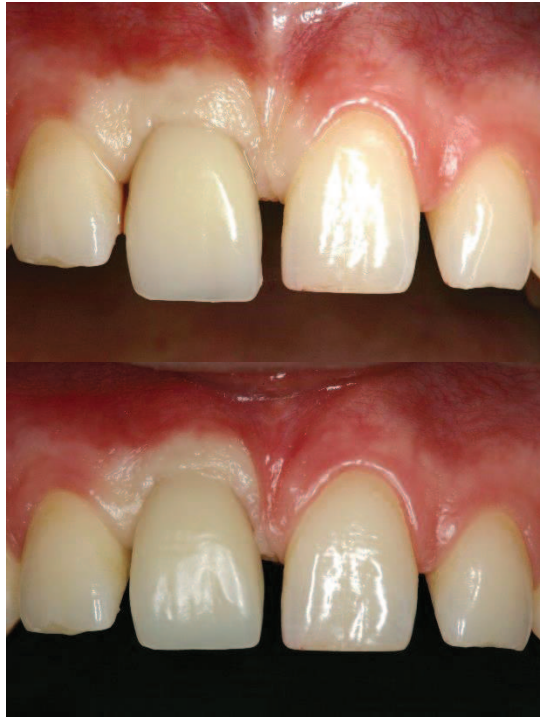Figure 17a : Situation après cicatrisation muqueuse autour de la prothèse transitoire non compressive au niveau de la 11



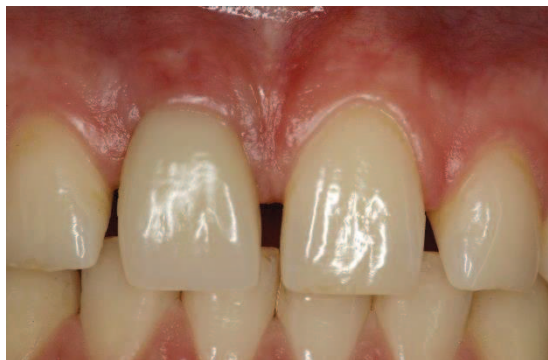Figures 17b : Modelage dans le plâtre du profil d'émergence à obtenir, selon la forme et le diamètre cervical de la dent controlatérale



Figures 17c : Réalisation de la prothèse transitoire avec un profil concave



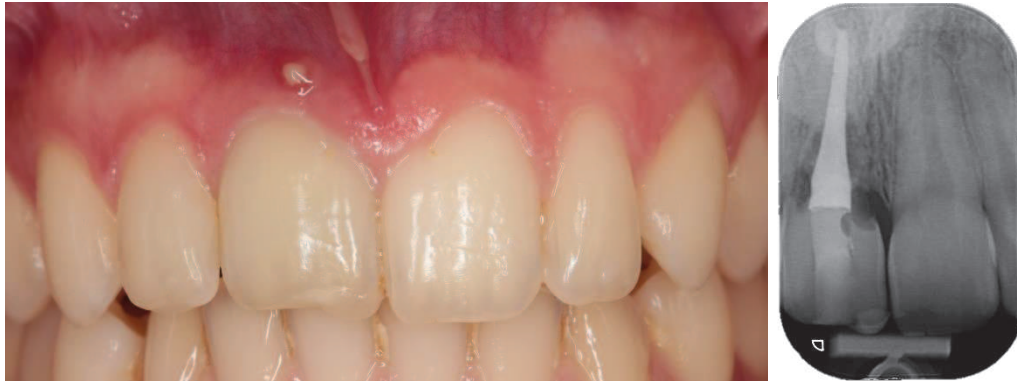Figures 17d : Mise en place progressive de la prothèse transitoire



*Figure 17e : Résultat à 1 semaine
(Cas clinique du Dr Jean-Pierre GARDELLA)*

Cet aménagement muqueux peut demander plusieurs séances afin de réaliser un déplacement progressif des tissus et d'éviter une nécrose (Figures 18). La mise en place peut d'ailleurs nécessiter une anesthésie locale du fait de la pression exercée sur les tissus qui peut être douloureuse pour le patient.

Les modifications successives de l'étage transmuqueux peuvent être facilement apportées par ajout de résine composite fluide photopolymérisable.



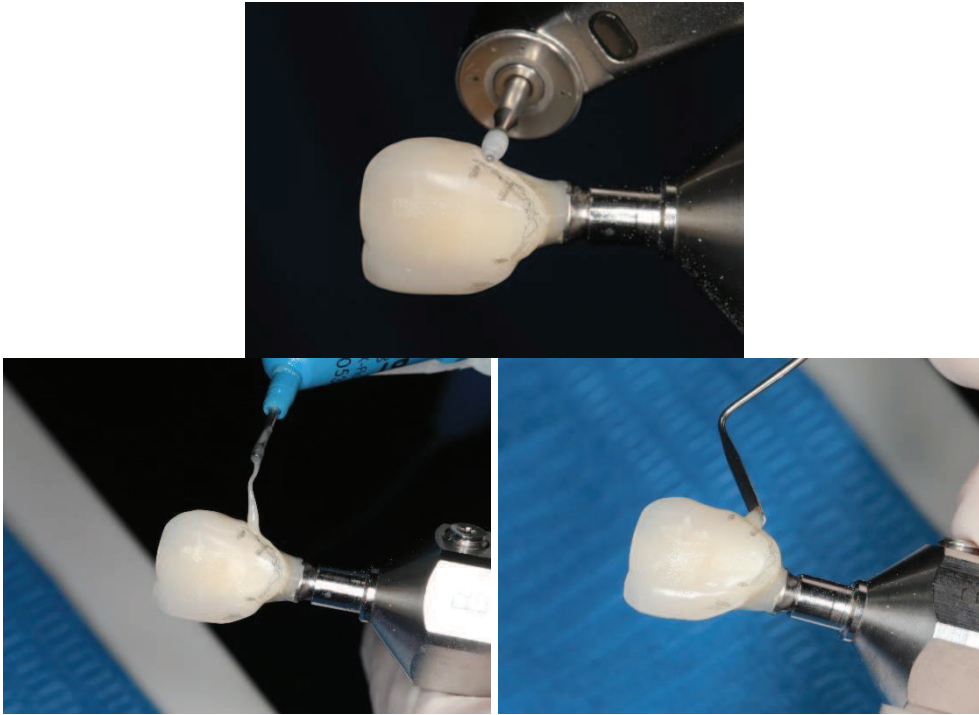
Figures 18a : Situation initiale

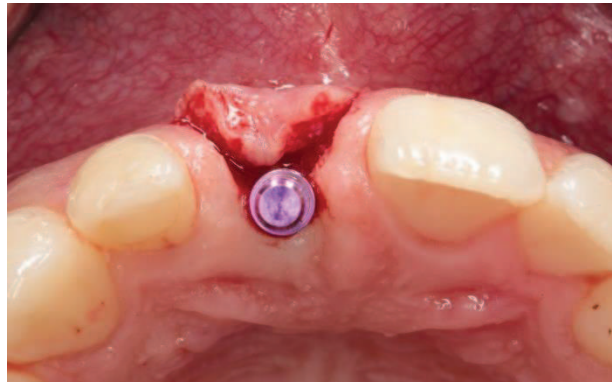

Figure 18b : Mise en place de l'implant

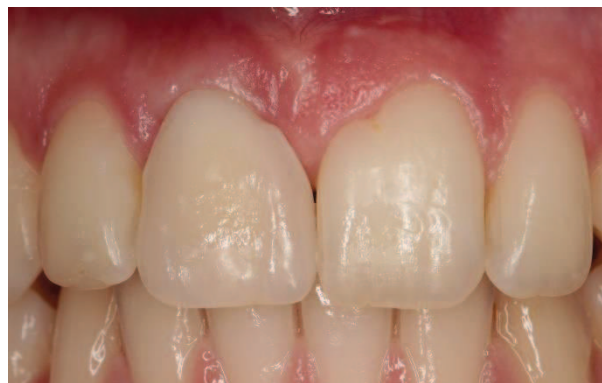

Figure 18c : Après cicatrisation, la prothèse transitoire permet de modeler une première fois le contour gingival



Figures 18d : Le profil d'émergence peut être modifié par soustraction et par addition pour améliorer le repositionnement des tissus

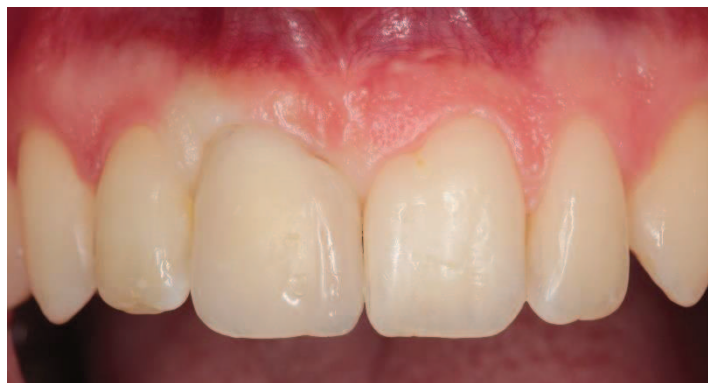
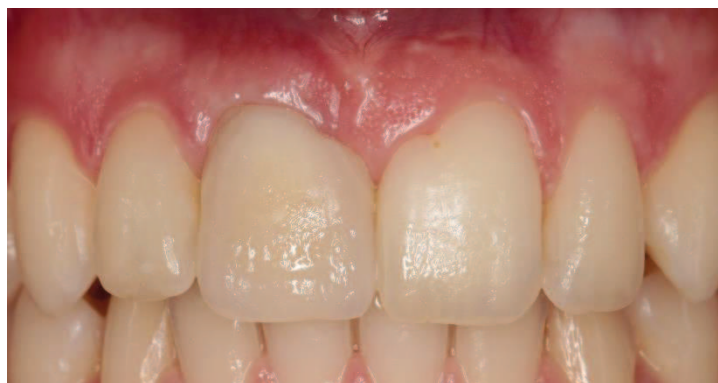
Figure 18e : Le blanchiment des tissus témoigne de la pression exercée



*Figure 18f : Résultat à 1 semaine
(Cas clinique des Drs Jean-Pierre GARDELLA et Christian RICHELME)*

3.5. Communication avec le laboratoire

3.5.1. Enregistrement du profil d'émergence

Après le modelage des tissus par la prothèse transitoire, il est essentiel de transmettre au prothésiste le profil d'émergence obtenu afin de le reporter sur la restauration d'usage, que ce soit le pilier pour une prothèse scellée, ou l'armature pour une prothèse transvissée.

3.5.1.1. *Technique de Hinds (1997)*

Egalement appelée technique du transfert d'empreinte personnalisé, cette technique consiste à reproduire le profil d'émergence de la prothèse transitoire sur le transfert d'empreinte :

- Transvisser la prothèse transitoire sur un analogue d'implant.
- Remplir un cylindre en plastique de silicone, d'une hauteur au moins égale à celle de l'analogue et de la prothèse transitoire.
- Plonger l'ensemble analogue- prothèse transitoire dans le silicone jusqu'à mi-hauteur de la couronne.
- Après polymérisation, déconnecter la prothèse transitoire et connecter un transfert d'empreinte à l'analogue.
- Ajouter de la résine dans le berceau prothétique, et polymériser.

L'empreinte, selon la technique du porte-empreinte ouvert (29), est prise en utilisant ce transfert personnalisé, ce qui permettra de reproduire le profil d'émergence obtenu avec la prothèse transitoire sur le modèle de travail (68).

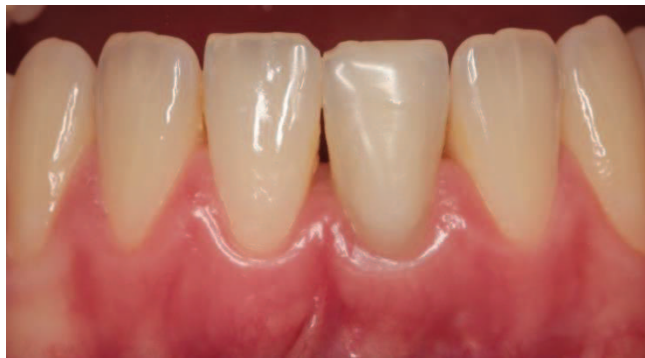

Figure 19a : La prothèse transitoire de la 31 arbore un profil d'émergence satisfaisant

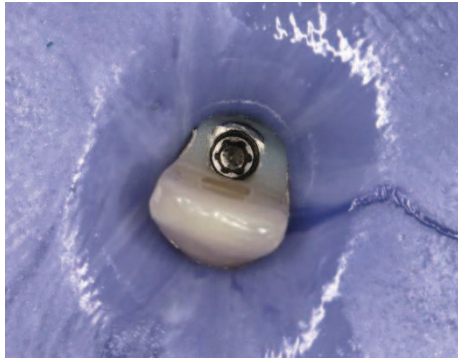
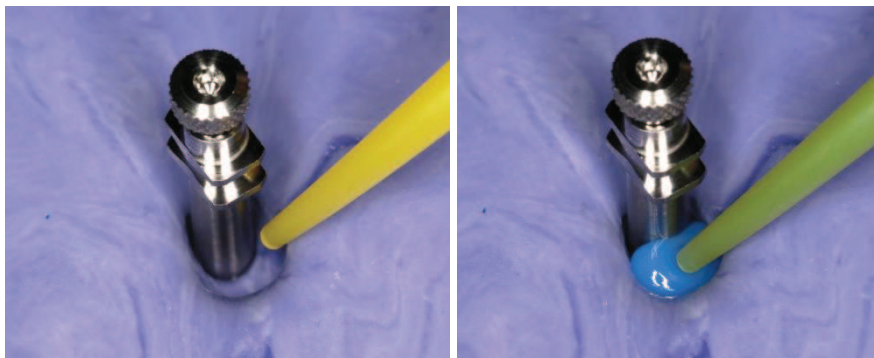


Figure 19b : La prothèse transitoire et l'analogue d'implant sont plongés dans un silicone

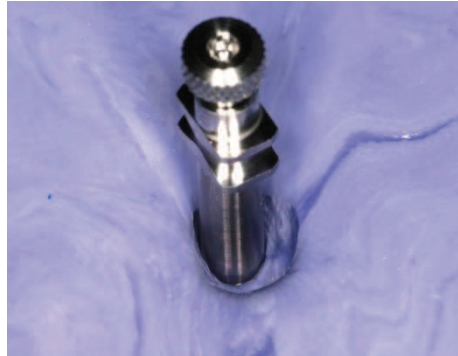

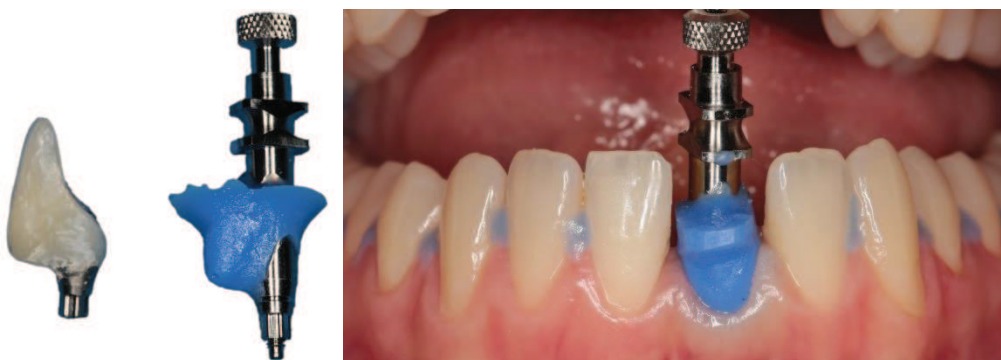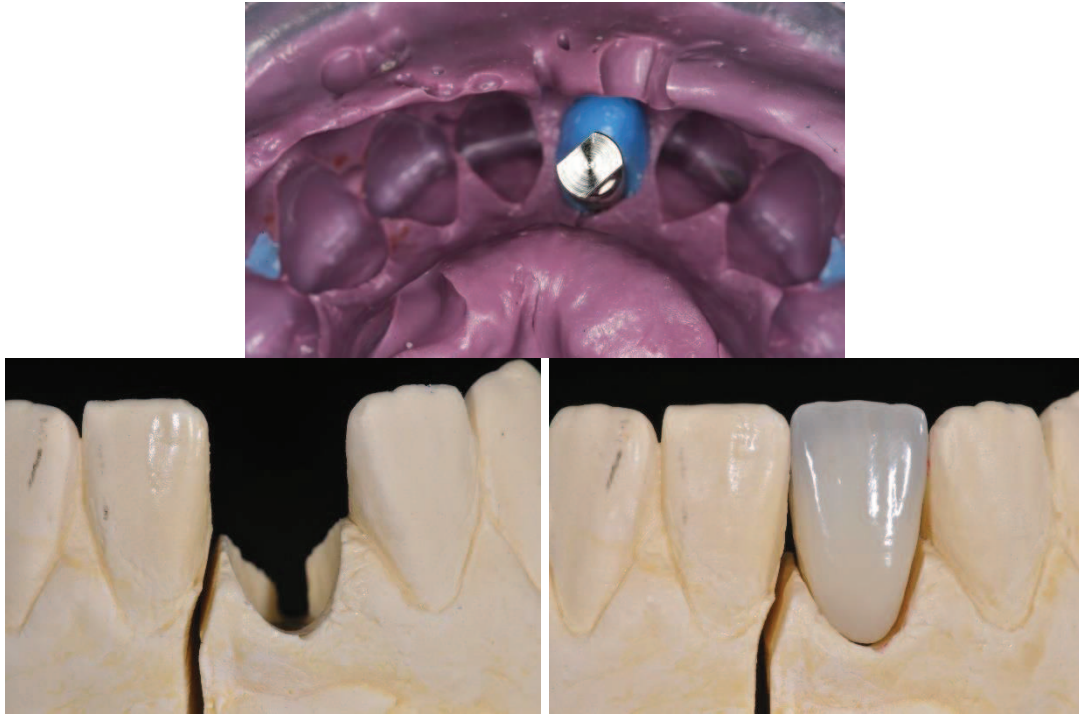
Figure 19c : La prothèse est déconnectée et le transfert d'empreinte est connecté à l'analogue



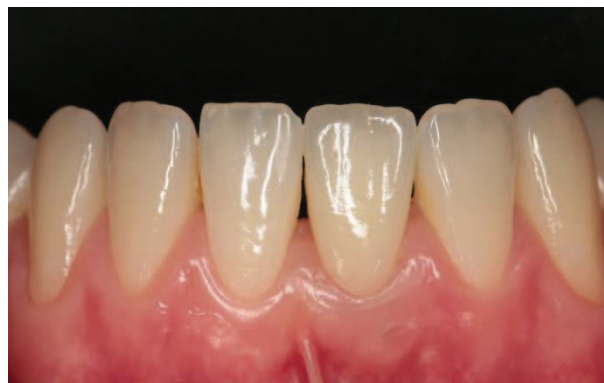Figures 19d : La résine est injectée dans le berceau prothétique



Figures 19e : Le transfert personnalisé obtenu reproduit le trajet transmuqueux de la prothèse transitoire



Figures 19f : Le profil d'émergence est ainsi reporté sur le modèle de travail et guide le prothésiste pour la réalisation du profil d'émergence de la restauration d'usage.



*Figure 19g : Situation à 1 mois
(Cas clinique des Drs Jean-Pierre GARDELLA et Théo FASSY)*

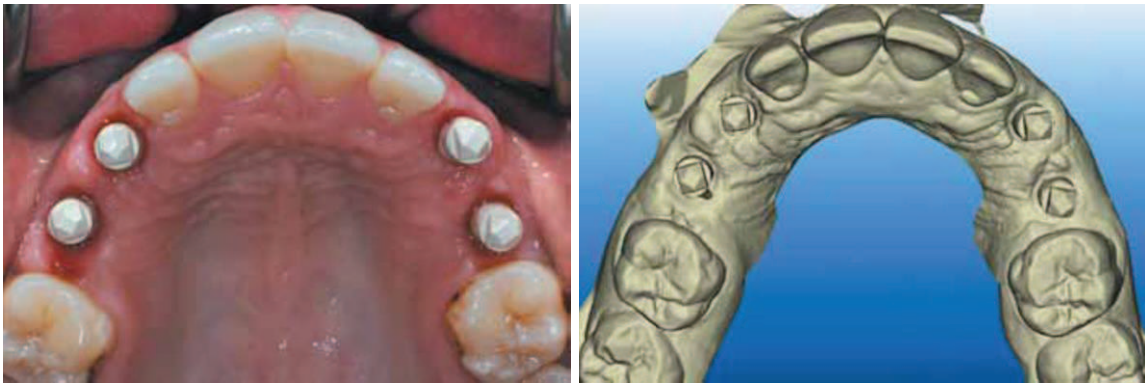3.5.1.2. Technique de Chee et al. (1997)

Cette technique consiste à se servir directement de la prothèse transitoire comme transfert d'empreinte. Une vis-guide est utilisée pour transvisser la prothèse transitoire et l'empreinte est prise avec la technique de porte-empreinte ouvert. Le profil d'émergence obtenu sur le modèle est alors façonné directement par la prothèse transitoire elle-même (69).

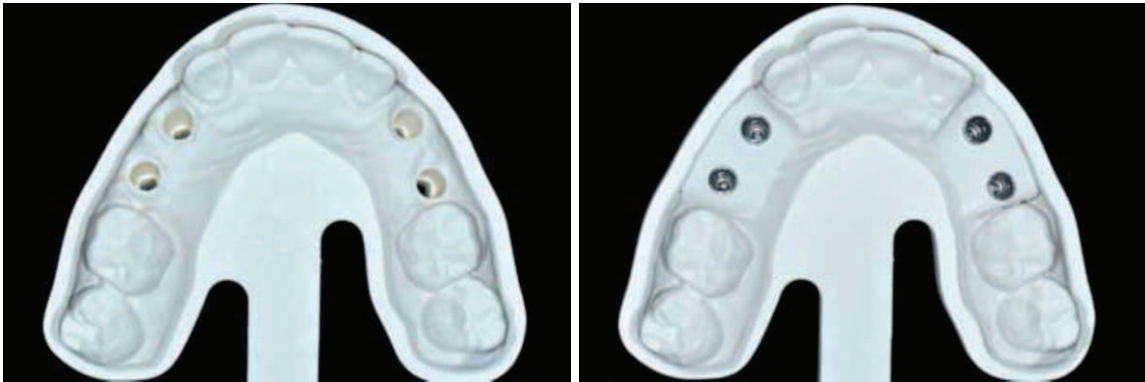
Si cette technique semble plus rapide, elle présente des imprécisions. En effet, le manque d'éléments rétentifs sur la couronne provisoire ne garantit pas son immobilité lors du retrait de l'empreinte, de la connexion de l'analogue ou de la coulée au laboratoire. De plus, cette technique prive le patient de sa prothèse transitoire jusqu'à la prise complète du plâtre.

3.5.1.3. *Technique de Lin et al. (2013)*

Avec le développement de la CFAO et des caméras optiques, Lin et al. ont proposé une technique hybride afin de transférer le profil d'émergence avec une empreinte numérique (70).



Figures 20a : Les transferts d'empreinte scannable sont connectés aux implants et l'empreinte optique est prise



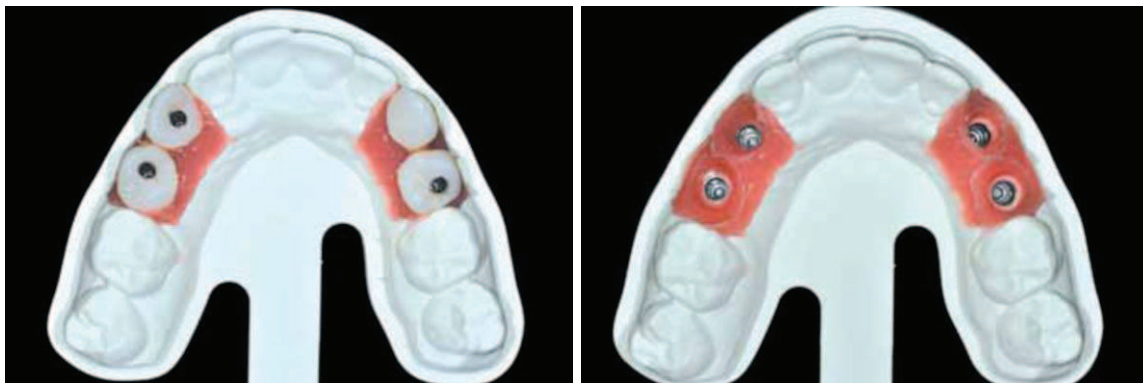
Figures 20b : Un modèle de travail est usiné en polyuréthane. Celui-ci sera meulé autour des implants pour ménager de la place pour la fausse gencive

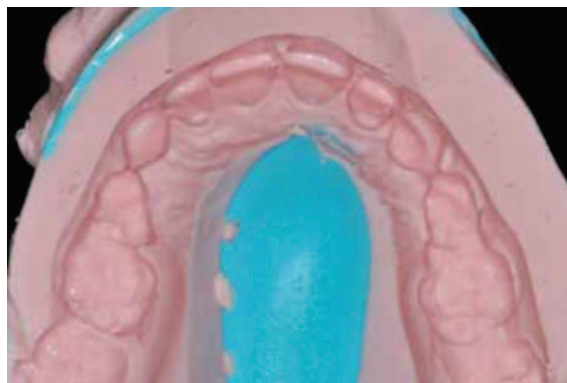

Figure 20c : Une empreinte à l'alginate est prise avec les prothèse transitoire en bouche, et l'empreinte est adaptée pour pouvoir être repositionnée sur le modèle de travail

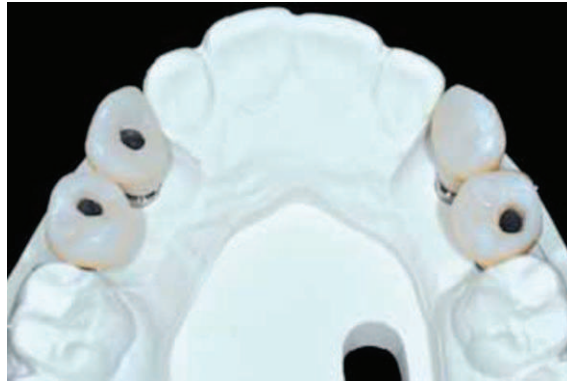

Figure 20d : Les prothèses transitoires sont transvisées sur le modèle de travail. Un silicone est injecté au niveau transmuqueux et l’empreinte à l’alginate est repositionnée sur le modèle



Figures 20e : Après finition, le modèle de travail comporte les trajets transmuqueux des prothèses transitoires (70)

Ce protocole fastidieux demande plusieurs séances, mais représente la seule méthode à ce jour qui permet le report du profil d’émergence de la prothèse transitoire sur le modèle de travail pour les utilisateurs de l’empreinte optique.

3.5.2. Photographies

Malgré la réalisation d’un modèle de travail fidèle à la situation clinique, il reste difficile pour le prothésiste de visualiser la forme et le contour des tissus mous péri-implantaires sur une fausse gencive en silicone.

La communication de photographies en bouche des provisoires ou des essayages d’armature ou de biscuit est une aide précieuse pour le technicien de laboratoire, notamment pour la forme et la teinte lors du montage de la céramique cosmétique. Ainsi il peut, avec la collaboration du praticien, cibler les manques ou excès de céramique pour déplacer les tissus mous, par exemple au niveau du zénith du feston, ou pour fermer une embrasure et soutenir une papille interdentaire.

3.6. Restauration d'usage

Lorsque le choix se porte sur la prothèse transvissée, des difficultés peuvent apparaître quant à la gestion du puit d'accès à la vis. Lorsque celui-ci se trouve en dehors du cingulum du fait de l'axe de l'implant, le prothésiste doit parfois modifier le profil d'émergence de la restauration afin de ménager une épaisseur suffisante de céramique autour du puit.

Le système ASC (Angulated Screw Channel, Nobel Biocare®) permet de s'affranchir de ces difficultés (Figures 21).

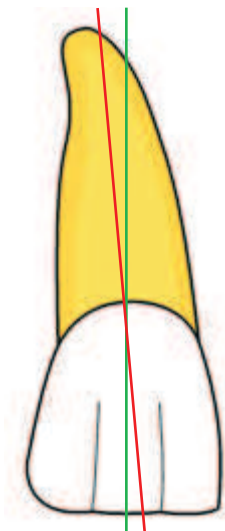
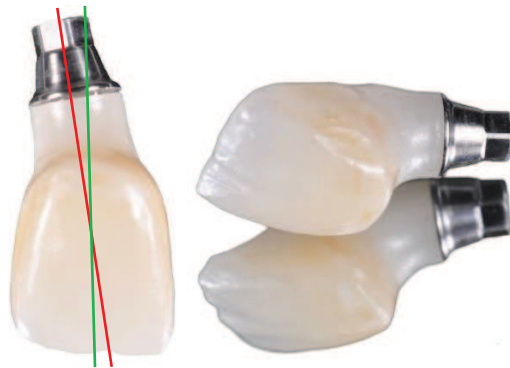

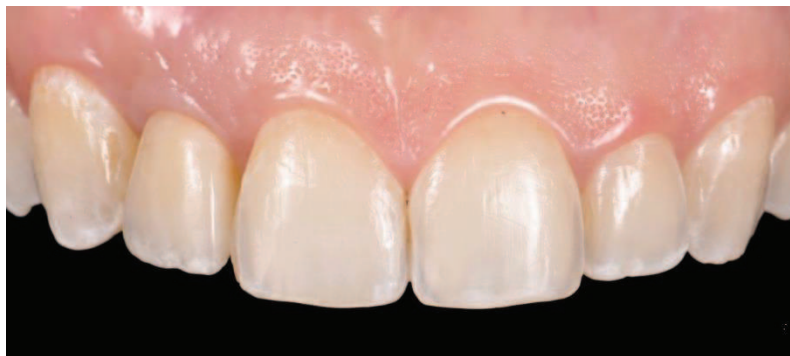
Figure 21a : Sur la dent naturelle, l'axe de la racine et l'axe de la couronne diffèrent



Figures 21b : Lorsque l'axe de l'implant respecte l'axe de la racine de la dent naturelle, le puit d'accès à la vis risque de se situer à distance du cingulum, fragilisant ainsi les bords du puit en céramique.

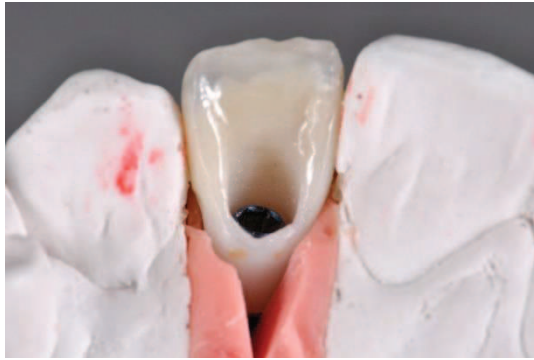

Figure 21c : L'utilisation de l'ASC (Angulated Screw Channel, Nobel Biocare®) permet de corriger l'axe jusqu'à 25°, ce qui permet de situer le puis d'accès au centre du cingulum, sans modification du profil d'émergence. Ici, un pilier FCZ (Full-Contour Zircon, Nobel Biocare®), choisi pour ses meilleures propriétés optiques, a été stratifié après réduction homothétique de l'armature en zircon.



*Figure 21d : Intégration de la prothèse d'usage sur la 12
(Cas clinique des Drs Patrice MARGOSSIAN et Gilles LABORDE)*

En respectant toutes les étapes de réalisation de la prothèse d'usage et grâce à une communication efficace avec le laboratoire, le profil d'émergence peut offrir un résultat esthétique optimal, avec un Pink Esthetic Score satisfaisant.

La prothèse d'usage reproduit et maintient l'aménagement muqueux réalisé avec la prothèse transitoire. La maturation à long terme des tissus mous, associée à une bonne maintenance et au soutien adapté des tissus proximaux, optimise la régénération papillaire.

Conclusion

Les restaurations implantaire unitaires occupent depuis longtemps une place centrale dans l'arsenal thérapeutique du chirurgien-dentiste pour assurer l'intégrité des arcades dentaires, rétablir la fonction et, notamment dans le secteur antérieur, recouvrer l'esthétique.

Les tissus mous péri-implantaires jouent un rôle majeur dans la longévité du traitement et l'appréciation visuelle du résultat.

La connaissance de l'histologie péri-implantaire nous fait comprendre l'importance de respecter la barrière biologique assurée par la muqueuse, véritable rempart contre les agressions bactériennes de l'environnement buccal pouvant mener à la péri-implantite. En prenant en compte ces considérations, le praticien peut orienter son choix sur le biomatériau le plus adapté pour l'étage transmuqueux de sa restauration prothétique, tout en adoptant des gestes préservant au maximum l'espace biologique autour du pilier.

La réussite esthétique dépendra de l'intégration de la prothèse parmi les dents adjacentes et de la symétrie du sourire par imitation de la dent controlatérale. En cela, la forme, le volume et la position des tissus mous péri-implantaires représentent des critères très discriminants pour la restauration. Ces enjeux obligent le praticien à respecter des principes stricts dès la pose de l'implant, et orientent la conception du profil d'émergence. Celui-ci doit permettre d'aménager les tissus en guidant le repositionnement de la muqueuse et en stimulant la régénération papillaire tout en optimisant l'épaisseur des tissus mous. La prothèse transitoire apporte des modifications progressives vers le profil d'émergence idéal et une communication efficace avec le laboratoire permettra de stabiliser le résultat gingival grâce à la prothèse d'usage biocompatible.

Bibliographie

1. Fradeani M, Barducci G. Biologic Integration of the Provisional and Final Preparations. In: *Esthetic Rehabilitation in Fixed Prosthodontics: Prosthetic treatment*. Quintessence Publishing; 2008. p. 277–371.
2. Hormia M, Owaribe K, Virtanen I. The Dento-Epithelial Junction: Cell Adhesion by Type I Hemidesmosomes in the Absence of a True Basal Lamina. *J Periodontol*. 2001 Jun;72(6):788–97.
3. Zuhr O, Hürzeler M. Basic Principles of Periodontal Anatomy and Structural Biology. In: *Plastic-esthetic periodontal and implant surgery*. Quintessence Publishing. 2012. p. 2–35.
4. Gamborena I, Blatz MB. Esthetic and Soft Tissue Considerations. In: *EVOLUTION: Contemporary Protocols for Anterior Single-Tooth Implants*. Quintessence Publishing; 2015. p. 2–35.
5. Rompen E. The impact of the type and configuration of abutments and their (repeated) removal on the attachment level and marginal bone. *Eur J Oral Implantol*. 2012 Mar 2;5:S83–90.
6. Hermann JS, Buser D, Schenk RK, Higginbottom FL, Cochran DL. Biologic width around titanium implants. A physiologically formed and stable dimension over time. *Clin Oral Implants Res*. 2000 Feb;11(1):1–11.
7. Berglundh T, Lindhe J, Ericsson I, Marinello CP, Liljenberg B, Thomsen P. The soft tissue barrier at implants and teeth. *Clin Oral Implants Res*. 1991 Apr 1;2(2):81–90.
8. Moon I-S, Berglundh T, Abrahamsson I, Linder E, Lindhe J. The barrier between the keratinized mucosa and the dental implant. *J Clin Periodontol*. 1999 Oct;26(10):658.
9. Berglundh T, Lindhe J, Jonsson K, Ericsson I. The topography of the vascular systems in the periodontal and peri-implant tissues in the dog. *J Clin Periodontol*. 1994 Mar;21(3):189–93.
10. Lindhe J, Berglundh T, Ericsson I, Liljenberg B, Marinello C. Experimental breakdown of peri-implant and periodontal tissues. A study in the beagle dog. *Clin Oral Implants Res*. 1992 Mar 1;3(1):9–16.
11. Buser D, Weber HP, Donath K, Fiorellini JP, Paquette DW, Williams RC. Soft Tissue Reactions to Non-Submerged Unloaded Titanium Implants in Beagle Dogs. *J Periodontol*. 1992 Mar 1;63(3):225–35.
12. Pontoriero R, Tonelli MP, Carnevale G, Mombelli A, Nyman SR, Lang NP. Experimentally induced peri-implant mucositis. A clinical study in humans. *Clin Oral Implants Res*. 1994 Dec 1;5(4):254–9.
13. Zitzmann NU, Berglundh T, Marinello CP, Lindhe J. Experimental peri-implant mucositis in man. *J Clin Periodontol*. 2001 Jun;28(6):517–23.
14. Liljenberg B, Gualini F, Berglundh T, Tonetti M, Lindhe J. Composition of plaque-associated lesions in the gingiva and the peri-implant mucosa in partially edentulous subjects. *J Clin Periodontol*. 1997 Feb;24(2):119–23.
15. Berglundh T, Lindhe J, Marinell C, Ericsson I, Liljenberg B. Soft tissue reaction to de novo plaque formation on implants and teeth. An experimental study in the dog. *Clin Oral Implants Res*. 1992 Mar 1;3(1):1–8.

16. Leonhardt Å, Berglundh T, Ericsson I, Dahlen G. Putative periodontal and teeth in pathogens on titanium implants and teeth in experimental gingivitis and periodontitis in beagle dogs. *Clin Oral Implants Res.* 1992 Sep 1;3(3):112–9.
17. Ericsson I, Berglundh T, Marinello C, Liljenberg B, Lindhe J. Long-standing plaque and gingivitis at implants and teeth in the dog. *Clin Oral Implants Res.* 1992 Sep 1;3(3):99–103.
18. Lang NP, Bosshardt DD, Lulic M. Do mucositis lesions around implants differ from gingivitis lesions around teeth? *J Clin Periodontol.* 2011 Mar 2;38:182–7.
19. Lindhe J, Berglundh T. The interface between the mucosa and the implant. *Periodontol 2000.* 1998 Jun 1;17(1):47–54.
20. Tonetti MS, Imboden M, Gerber L, Lang NP. Compartmentalization of inflammatory cell phenotypes in normal gingiva and peri-implant keratinized mucosa. *J Clin Periodontol.* 1995 Oct;22(10):735–42.
21. Berglundh T, Lindhe J, Lang NP. Peri-implant Mucositis and Peri-implantitis. In: Lindhe J, Lang NP dir *Clinical Periodontology and Implant Dentistry*, Vol 1. 6th ed. Wiley-Blackwell; 2015. p. 505–17.
22. Abrahamsson Ingemar, Berglundh T, Lindhe J. Soft tissue response to plaque formation at different implant systems. A comparative study in the dog. *Clin Oral Implants Res.* 1998 Apr;9(2):73–9.
23. Rompen E, Domken O, Degidi M, Farias Pontes AE, Piattelli A. The effect of material characteristics, of surface topography and of implant components and connections on soft tissue integration: a literature review. *Clin Oral Implants Res.* 2006 Oct 2;17:55–67.
24. Lewis S, Beumer III J, Hornburg W, Moy P. The “UCLA” Abutment. *Int J Oral Maxillofac Implants.* 1988 Fall;3(3):37–58.
25. Jansen JA, De Wijn JR, Wolters-Lutgerhorst JML, Van Mullem PJ. Ultrastructural Study of Epithelial Cell Attachment to Implant Materials. *J Dent Res.* 1985 Jun;64(6):891–6.
26. Räisänen L, Könönen M, Juhanoja J, Varpavaara P, Hautaniemi J, Kivilahti J, et al. Expression of cell adhesion complexes in epithelial cells seeded on biomaterial surfaces. *J Biomed Mater Res.* 2000 Jan 1;49(1):79–87.
27. Abrahamsson I, Berglundh T, Glantz P-O, Lindhe J. The mucosal attachment at different abutments. An experimental study in dogs. *J Clin Periodontol.* 1998 Sep;25(9):721–7.
28. Welander M, Abrahamsson I, Berglundh T. The mucosal barrier at implant abutments of different materials. *Clin Oral Implants Res.* 2008 Jul;19(7):635–41.
29. Brånemark P-I, Zarb GA, Albrektsson T, Jansson T. Prosthodontic procedures. In: *Tissue-integrated prostheses: osseointegration in clinical dentistry.* Quintessence; 1985. p. 241–92.
30. Lalithamma JJ, Mallan SA, Murukan PA, Zarina R. A Comparative Study on Microgap of Premade Abutments and Abutments Cast in Base Metal Alloys. *J Oral Implantol.* 2014 Jun 1;40(3):239–49.
31. Fernández M, Delgado L, Molmeneu M, García D, Rodríguez D. Analysis of the misfit of dental implant-supported prostheses made with three manufacturing processes. *J Prosthet Dent.* 2014 Feb;111(2):116–23.

32. Kano SC, Binon PP, Bonfante G, Curtis DA. The Effect of Casting Procedures on Rotational Misfit in Castable Abutments. In: *International Journal of Oral & Maxillofacial Implants*. Quintessence Publishing Company Inc.; 2007. p. 575–9.
33. Yoon K-J, Park Y-B, Choi H, Cho Y, Lee J-H, Lee K-W. Evaluation of stability of interface between CCM (Co-Cr-Mo) UCLA abutment and external hex implant. *J Adv Prosthodont*. 2016 Dec;8(6):465–71.
34. Säuberlich S, Klee D, Richter E, Höcker H, Spiekermann H. Cell culture tests for assessing the tolerance of soft tissue to variously modified titanium surfaces. *Clin Oral Implants Res*. 1999 Oct;10(5):379–93.
35. Eisenbarth E, Meyle J, Nachtigall W, Breme J. Influence of the surface structure of titanium materials on the adhesion of fibroblasts. *Biomaterials*. 1996 Jul 1;17(14):1399–403.
36. Vigolo P, Givani A, Majzoub Z, Cordioli G. A 4-Year Prospective Study to Assess Peri-Implant Hard and Soft Tissues Adjacent to Titanium Versus Gold-Alloy Abutments in Cemented Single Implant Crowns. *J Prosthodont*. 2006 Jul;15(4):250–6.
37. Leticia S, Antonio B-M, Ana C-A. Impact of abutment material on peri-implant soft tissue color. An in vitro study. *Clin Oral Investig*. 2016 Nov 22;1–13.
38. Jung RE, Sailer I, Hämmerle CHF, Attin T, Schmidlin P. In Vitro Color Changes of Soft Tissues Caused by Restorative Materials. *Int J Periodontics Restorative Dent*. 2007 Jun;27(3):250–7.
39. Nothdurft FP, Fontana D, Ruppenthal S, May A, Aktas C, Mehraein Y, et al. Differential Behavior of Fibroblasts and Epithelial Cells on Structured Implant Abutment Materials: A Comparison of Materials and Surface Topographies. *Clin Implant Dent Relat Res*. 2015 Dec 1;17(6):1237–49.
40. Kohal RJ, Weng D, Bächle M, Strub JR. Loaded Custom-Made Zirconia and Titanium Implants Show Similar Osseointegration: An Animal Experiment. *J Periodontol*. 2004 Sep 1;75(9):1262–8.
41. Degidi M, Artese L, Scarano A, Perrotti V, Gehrke P, Piattelli A. Inflammatory Infiltrate, Microvessel Density, Nitric Oxide Synthase Expression, Vascular Endothelial Growth Factor Expression, and Proliferative Activity in Peri-Implant Soft Tissues Around Titanium and Zirconium Oxide Healing Caps. *J Periodontol*. 2006 Jan 1;77(1):73–80.
42. Kan JYK, Rungcharassaeng K, Umezu K, Kois JC. Dimensions of Peri-Implant Mucosa: An Evaluation of Maxillary Anterior Single Implants in Humans. *J Periodontol*. 2003 Apr;74(4):557–62.
43. Belser UC, Schmid B, Higginbottom F, Buser D. Outcome Analysis of Implant Restorations Located in the Anterior Maxilla: A Review of the Recent Literature. *Int J Oral Maxillofac Implants*. 2004 Nov 2;19(7):30–42.
44. Vermynen K, Collaert B, Lindén U, Björn A-L, De Bruyn H. Patient satisfaction and quality of single-tooth restorations. *Clin Oral Implants Res*. 2003 Feb;14(1):119–24.
45. Fürhauser R, Florescu D, Benesch T, Haas R, Mailath G, Watzek G. Evaluation of soft tissue around single-tooth implant crowns: the pink esthetic score. *Clin Oral Implants Res*. 2005 Dec;16(6):639–44.
46. Belser UC, Grütter L, Vailati F, Bornstein MM, Weber H-P, Buser D. Outcome Evaluation of Early Placed Maxillary Anterior Single-Tooth Implants Using Objective Esthetic Criteria: A Cross-Sectional, Retrospective Study in 45 Patients With a 2- to 4-Year Follow-Up Using Pink and White Esthetic Scores. *J Periodontol*. 2008 Dec 30;80(1):140–51.

47. Fradeani M. Dentolabial Analysis. In: *Esthetic Rehabilitation in Fixed Prosthodontics: Esthetic Analysis*. Quintessence Publishing; 2004. p. 63–115.
48. Fu J-H, Lee A, Wang H-L. Influence of Tissue Biotype on Implant Esthetics. *Int J Oral Maxillofac Implants*. 2011 Jun;26(3):499–508.
49. Choquet V, Hermans M, Adriaenssens P, Daelemans P, Tarnow DP, Malevez C. Clinical and Radiographic Evaluation of the Papilla Level Adjacent to Single-Tooth Dental Implants. A Retrospective Study in the Maxillary Anterior Region. *J Periodontol*. 2001 Oct 1;72(10):1364–71.
50. Buser D, Martin W, Belser UC. Optimizing Esthetics for Implant Restorations in the Anterior Maxilla: Anatomic and Surgical Considerations. *Int J Oral Maxillofac Implants*. 2004 Nov 2;19(7):43–61.
51. Gamborena I, Blatz MB. Ideal 3D Implant Placement. In: *EVOLUTION: Contemporary Protocols for Anterior Single-Tooth Implants*. Quintessence Publishing; 2015. p. 89–161.
52. Chen ST, Darby IB, Reynolds EC. A prospective clinical study of non-submerged immediate implants: clinical outcomes and esthetic results. *Clin Oral Implants Res*. 2007 Oct;18(5):552–62.
53. Peng M, Fei W, Hosseini M, Gotfredsen K. Influence of Implant Position on Clinical Crown Length and Peri-implant Soft Tissue Dimensions at Implant-Supported Single Crowns Replacing Maxillary Central Incisors. *Int J Periodontics Restorative Dent*. 2013 Nov;33(6):784–93.
54. Renouard F, Rangert B. Treatment of the Edentulous Maxilla. In: *Risk Factors in Implant Dentistry*. Quintessence Publishing; 2007. p. 57–98.
55. Richelme J, Hagege FJ. Préserver l'esthétique. *Inf Dent*. 2007;(32):1905–8.
56. Stein RS, Kuwata M. A dentist and a dental technologist analyze current ceramo-metal procedures. *Dent Clin North Am*. 1977 Oct;21(4):729–49.
57. Croll BM. Emergence profiles in natural tooth contour. Part I: Photographic observations. *J Prosthet Dent*. 1989 Jul 1;62(1):1–3.
58. Fradeani M, Barducci G. From the Provisional to the Definitive Prosthesis: Impressions and Data Transfer. In: *Esthetic Rehabilitation in Fixed Prosthodontics: Prosthetic treatment*. Quintessence Publishing; 2008. p. 373–433.
59. Rompen E, Raepsaet N, Domken O, Touati B, Van Dooren E. Soft tissue stability at the facial aspect of gingivally converging abutments in the esthetic zone: A pilot clinical study. *J Prosthet Dent*. 2007 Jun;97(6, Supplement):S119–25.
60. Abrahamsson I, Berglundh T, Lindhe J. The mucosal barrier following abutment dis/reconnection. *J Clin Periodontol*. 1997 Aug 1;24(8):568–72.
61. Cocchetto R, Resch I, Castagna M, Vincenzi G, Celletti R. The Abutment Duplication Technique: A Novel Protocol for Cementable Implant-Supported Restorations. *Int J Periodontics Restorative Dent*. 2010 Jul;30(4):414–24.
62. Luigi Canullo, Isabella Bignozzi, Roberto Cocchetto, Maria Paola Cristalli, Giuliano Iannello. Immediate positioning of a definitive abutment versus repeated abutment replacements in post-extractive implants: 3-year follow-up of a randomised multicentre clinical trial. *Eur J Oral Implantol*. 2010 Dec;3(4):285–96.

63. Brogгинi N, McManus LM, Hermann JS, Medina RU, Oates TW, Schenk RK, et al. Persistent Acute Inflammation at the Implant-Abutment Interface. *J Dent Res.* 2003 Mar;82(3):232–7.
64. Quirynen M, Bollen CML, Eysen H, Van Steenberghe D. Microbial penetration along the implant components of the Brånemark system®. An in vitro study. *Clin Oral Implants Res.* 1994 Dec 1;5(4):239–44.
65. Paolantonio M, Perinetti G, D’Ercole S, Graziani F, Catamo G, Sammartino G, et al. Internal Decontamination of Dental Implants: An In Vivo Randomized Microbiologic 6-Month Trial on the Effects of a Chlorhexidine Gel. *J Periodontol.* 2008 May 21;79(8):1419–25.
66. Kern M, Harder S. Antimicrobial filling of implant cavities. *J Prosthet Dent.* 2010 May;103(5):321–2.
67. Park S-D, Lee Y, Kim Y-L, Yu S-H, Bae J-M, Cho H-W. Microleakage of different sealing materials in access holes of internal connection implant systems. *J Prosthet Dent.* 2012 Sep;108(3):173–80.
68. Hinds KF. Custom Impression Coping for an Exact Registration of the Healed Tissue in the Esthetic Implant Restoration. *Int J Periodontics Restorative Dent.* 1997 Dec;17(6):584–90.
69. Chee WWL, Cho GC, Ha S. Replicating Soft Tissue Contours on Working Casts for Implant Restorations. *J Prosthodont.* 1997 Sep 1;6(3):218–20.
70. Lin W-S, Harris BT, Morton D. Use of implant-supported interim restorations to transfer periimplant soft tissue profiles to a milled polyurethane definitive cast. *J Prosthet Dent.* 2013 May;109(5):333–7.

SERMENT MEDICAL

En présence des Maîtres de cette Faculté, de mes chers condisciples, devant l'effigie d'HIPPOCRATE.

Je promets et je jure, d'être fidèle aux lois de l'honneur et de la probité dans l'exercice de la Médecine Dentaire.

Je donnerai mes soins à l'indigent et n'exigerai jamais un salaire au-dessus de mon travail, je ne participerai à aucun partage clandestin d'honoraires.

Je ne me laisserai pas influencer par la soif du gain ou la recherche de la gloire.

Admis dans l'intérieur des maisons, mes yeux ne verront pas ce qui s'y passe, ma langue taira les secrets qui me seront confiés et mon état ne servira pas à corrompre les moeurs ni à favoriser le crime.

Je ne permettrai pas que des considérations de religion, de nation, de race, de parti ou de classe sociale viennent s'interposer entre mon devoir et mon patient.

Même sous la menace, je n'admettrai pas de faire usage de mes connaissances médicales contre les lois de l'humanité.

J'informerai mes patients des décisions envisagées, de leurs raisons et de leurs conséquences. Je ne tromperai jamais leur confiance et n'exploiterai pas le pouvoir hérité des connaissances pour forcer les consciences.

Je préserverai l'indépendance nécessaire à l'accomplissement de ma mission. Je n'entreprendrai rien qui dépasse mes compétences. Je les entretiendrai et les perfectionnerai pour assurer au mieux les services qui me seront demandés.

Respectueux et reconnaissant envers mes Maîtres, je rendrai à leurs enfants l'instruction que j'ai reçue de leur père.

Que les hommes m'accordent leur estime si je suis fidèle à mes promesses.

Que je sois déshonoré et méprisé de mes confrères si j'y manque.

TRINH XUAN Khoa – Gestion prothétique du profil d'émergence des restaurations implantaire unitaires du secteur antérieur.

Th. : Chir. dent. : Marseille : Aix –Marseille Université : 2017

Rubrique de classement : Implantologie – Prothèse Fixée

Résumé :

La longévité et la réussite esthétique des restaurations implantaire unitaires antérieures dépendent d'une gestion appropriée du profil d'émergence, qui influe directement sur la position, la forme et le volume des tissus mous. Le but de ce travail est de dégager de la littérature scientifique les concepts guidant la gestion prothétique de l'étage transmuqueux dans ce type de restauration.

Dans une première partie sont expliqués l'histologie et le rôle de l'espace biologique autour des implants, ainsi que son interaction avec les différents biomatériaux.

La deuxième partie décrit les étapes pré-prothétiques anticipant la gestion des tissus mous, du projet thérapeutique à la chirurgie.

Enfin la troisième partie détaille les étapes prothétiques et guide le praticien lors de la réalisation du profil d'émergence.

Mots clés :

Conception d'implant dentaire et de pilier

Dentisterie esthétique

Prothèse partielle fixe

Implants dentaires

Muqueuse

Restaurations dentaires temporaires

TRINH XUAN Khoa – Prosthetic management of emergence profile of single-unit implant restorations in anterior area.

Abstract :

Longevity and aesthetic success of single implant-supported restorations depend on proper management of the emergence profile, which directly affects position, shape and volume of soft tissue. The purpose of this work is to extract from the scientific literature the concepts guiding the prosthetic management of the transmucosal stage in this type of restoration.

In a first part are explained histology and role of the biological width around implants, as well as its interaction with different biomaterials.

The second part describes the pre-prosthetic steps anticipating the management of the soft tissues, from therapeutic project through surgery.

Finally, the third part details the prosthetic steps and guides the practitioner in realizing the emergence profile.

MeSH :

Dental Implant-Abutment Design

Esthetics, Dental

Denture, Partial, Fixed

Dental Implants

Mucosa

Dental Restoration, Temporary

Adresse de l'auteur :

Les Hauts de Sainte Marguerite

05000 Gap