



**HAL**  
open science

## Endodontie a minima : concept

Laura Droulers

► **To cite this version:**

| Laura Droulers. Endodontie a minima : concept . Chirurgie. 2017. dumas-01613783

**HAL Id: dumas-01613783**

**<https://dumas.ccsd.cnrs.fr/dumas-01613783>**

Submitted on 10 Oct 2017

**HAL** is a multi-disciplinary open access archive for the deposit and dissemination of scientific research documents, whether they are published or not. The documents may come from teaching and research institutions in France or abroad, or from public or private research centers.

L'archive ouverte pluridisciplinaire **HAL**, est destinée au dépôt et à la diffusion de documents scientifiques de niveau recherche, publiés ou non, émanant des établissements d'enseignement et de recherche français ou étrangers, des laboratoires publics ou privés.

# Endodontie *a minima* : concept

## THESE

Présentée et publiquement soutenue devant la  
Faculté d'Odontologie de Marseille  
(Doyen : Monsieur le Professeur Jacques DEJOU)

Aix Marseille Université  
(Président : Monsieur le Professeur Yvon BERLAND)

Le 6 juillet 2017

par

**DROULERS Laura**

née le 9 mars 1991  
à MARSEILLE

**Pour obtenir le Diplôme d'Etat de Docteur en Chirurgie Dentaire**

**EXAMINATEURS DE LA THESE :**

Président	: Monsieur le Professeur	H. TASSERY
Asseseurs	: Monsieur le Docteur	L. POMMEL
	Madame le Docteur	E. TERRER
	<u>Madame le Docteur</u>	<u>A. FONTES</u>



# Endodontie *a minima* : concept

## THESE

Présentée et publiquement soutenue devant la  
Faculté d'Odontologie de Marseille  
(Doyen : Monsieur le Professeur Jacques DEJOU)

Aix Marseille Université  
(Président : Monsieur le Professeur Yvon BERLAND)

Le 6 juillet 2017

par

**DROULERS Laura**

née le 9 mars 1991  
à MARSEILLE

**Pour obtenir le Diplôme d'Etat de Docteur en Chirurgie Dentaire**

**EXAMINATEURS DE LA THESE :**

Président	: Monsieur le Professeur	H. TASSERY
Assesseurs	: Monsieur le Docteur	L. POMMEL
	Madame le Docteur	E. TERRER
	<u>Madame le Docteur</u>	<u>A. FONTES</u>

# FACULTÉ D'ODONTOLOGIE

## UNIVERSITÉ D'AIX-MARSEILLE

DOYENS HONORAIRES	Professeur Professeur Professeur	A. SALVADORI R. SANGIUOLO <sup>†</sup> H. ZATTARA
DOYEN	Professeur	J. DEJOU
VICE – DOYEN CHARGÉ DES ENSEIGNEMENTS DIRECTEUR DU DÉPARTEMENT DE FORMATION INITIALE	Professeur	J.D. ORTHLIEB
VICE – DOYEN CHARGÉ DE LA RECHERCHE DIRECTEUR DU DÉPARTEMENT DE LA RECHERCHE	Professeur	C. TARDIEU
DIRECTEUR DU DÉPARTEMENT DE FORMATION CONTINUE	Professeur	V. MONNET-CORTI
CHARGÉS DE MISSION	Professeur Docteur Docteur	A. RASKIN P. SANTONI F. BUKIET
RESPONSABLE DES SERVICES ADMINISTRATIFS	Madame	C. BONNARD
PROFESSEURS ÉMÉRITES	Professeur Professeur Professeur	J. J. BONFIL F. LOUISE O. HUE

### DOCTEURS HONORIS CAUSA DE L'UNIVERSITE D'AIX-MARSEILLE

PRÉSIDENT DE LA SECTION DE LA MÉDECINE DENTAIRE UNIVERSITÉ DE GENÈVE – SUISSE	J.N. NALLY	1972
DOYEN DE LA FACULTÉ DE CHIRURGIE DENTAIRE UNIVERSITÉ DE PITTSBURGH – PENNSYLVANIE - USA	E. FOREST <sup>†</sup>	1973
DOYEN DE LA FACULTÉ DE MÉDECINE UNIVERSITE DE GENÈVE – SUISSE	L.J. BAUME	1977
DOYEN HONORAIRE DE LA FACULTÉ DE CHIRURGIE DENTAIRE UNIVERSITÉ DE BOSTON - MASSACHUSSETTS – USA	H.GOLDMAN <sup>†</sup>	1984
UNIVERSITÉ DE GÖTEBORG – SUÈDE	P.I. BRÅNEMARK	1997

56 <sup>ème</sup> SECTION : DEVELOPPEMENT CROISSANCE ET PREVENTION
---

### 56.1 ODONTOLOGIE PÉDIATRIQUE

Professeur	C. TARDIEU *	Assistant	I. BLANCHET
Maître de Conférences	D. BANDON	Assistant	C. KHOURY
Maître de Conférences	A. CHAFAIE	Assistant	V. MAGNAN
		Assistant	N. RENO

### 56.2 ORTHOPÉDIE DENTO-FACIALE

Maître de Conférences	J. BOHAR	Assistant	M. BARBERO
Maître de Conférences	E. ERARD	Assistant	L. LEVY-DAHAN
Maître de Conférences	J. GAUBERT	Assistant	S. MARION des ROBERT
Maître de Conférences	M. LE GALL*	Assistant	C. MITLER
Maître de Conférences	C. PHILIP-ALLIEZ	Assistant	A. PATRIS-CHARRUET
		Assistant	J. SCHRAMM

### 56.3 PRÉVENTION - ÉPIDÉMIOLOGIE - ÉCONOMIE DE LA SANTÉ - ODONTOLOGIE LÉGALE

Professeur	B. FOTI *	Assistant	J. SCIBILIA
Maître de Conférences	D. TARDIVO		

\*Responsable de la sous-section

57 <sup>ème</sup> SECTION : SCIENCES BIOLOGIQUES, MÉDECINE ET CHIRURGIE BUCCALE
--

57.1 PARODONTOLOGIE

Professeur	V. MONNET-CORTI *	Assistant	A. BOYER
		Assistant	V. MOLL
		Assistant	A. MOREAU
		Assistant	M. PIGNOLY

57.2 CHIRURGIE BUCCALE – PATHOLOGIE ET THÉRAPEUTIQUE - ANESTHÉSIOLOGIE – RÉANIMATION

Maître de Conférences	D. BELLONI	Assistant	J. GARCONNET
Maître de Conférences	J. H. CATHERINE *	Assistant	E. MASSEREAU
Maître de Conférences	P. ROCHE-POGGI	Assistant	E. QUINQUE

57.3 SCIENCES BIOLOGIQUES BIOCHIMIE, IMMUNOLOGIE, HISTOLOGIE, EMBRYOLOGIE, GÉNÉTIQUE, ANATOMO-PATHOLOGIE, BACTÉRIOLOGIE, PHARMACOLOGIE

Maître de Conférences	P. LAURENT	Assistant	C. LE FOURNIS
-----------------------	------------	-----------	---------------

65<sup>ÈME</sup> SECTION : BIOLOGIE CELLULAIRE

Professeur	I. ABOUT* (Responsable de la sous-section 57.3)
------------	---

\*Responsable de la sous-section

58<sup>ème</sup> SECTION :  
 SCIENCES PHYSIQUES ET PHYSIOLOGIQUES, ENDODONTIQUES ET PROTHETIQUES

58.1 ODONTOLOGIE CONSERVATRICE, ENDODONTIE

Professeur	H. TASSERY	Assistant	B. BALLESTER
Maître de Conférences	G. ABOUDHARAM	Assistant	H. DE BELENET
Maître de Conférences	F. BUKIET	Assistant	A. FONTES
Maître de Conférences	C. PIGNOLY	Assistant	M. GLIKPO
Maître de Conférences	L. POMMEL *	Assistant	S. MANSOUR
Maître de Conférences	E. TERRER	Assistant	L. ROLLET
Maître de Conférences associé	M. GUIVARC'H		

58.2 PROTHÈSE PROTHÈSE CONJOINTE, PROTHÈSE ADJOINTE PARTIELLE, PROTHÈSE TOTALE, PROTHÈSE MAXILLO-FACIALE

Professeur	M. RUQUET		
Maître de Conférences	G. LABORDE	Assistant	M. DODDS
Maître de Conférences	M. LAURENT	Assistant	A. FERDANI
Maître de Conférences	B.E. PRECKEL	Assistant	C. MENSE
Maître de Conférences	P. SANTONI *	Assistant	C. NIBOYET
Maître de Conférences	G. STEPHAN	Assistant	A. REPETTO
Maître de Conférences	P. TAVITIAN	Assistant	A. SETTE
Maître de Conférences	A. TOSELLO		

58.3 SCIENCES ANATOMIQUES ET PHYSIOLOGIQUES OCCLUSODONTOLOGIE, BIOMATÉRIAUX, BIOPHYSIQUE, RADIOLOGIE

Professeur	J. DEJOU	Assistant	T. GIRAUD
Professeur	J. D. ORTHLIEB *	Assistant	M. JEANY
Professeur	A. RASKIN		
Maître de Conférences	A. GIRAUDEAU		
Maître de Conférences	B. JACQUOT		
Maître de Conférences	J. P. RÉ		

\*Responsable de la sous-section



A mon Président de jury de thèse,

Monsieur le Professeur Hervé Tassery

Je vous remercie de l'honneur que vous me faites de présider le jury de ma thèse.

Veillez trouver ici l'expression de ma reconnaissance et de mon estime.

Je vous remercie pour vos conseils et votre enseignement ainsi que votre bonne humeur et vos bons soins.

Merci de m'avoir sensibilisée aux techniques minimalement invasives et à la préservation tissulaire et de m'avoir rendue plus encline à tendre l'oreille aux cris des odontoblastes.

A ma Directrice de thèse,

Madame le Docteur Audrey Fontes,

Je vous remercie d'avoir accepté la direction de ce mémoire.

Merci pour votre disponibilité, votre implication dans ce travail, votre gentillesse et votre bienveillance.

Veillez trouver ici l'expression de mon estime et de ma sincère amitié.

A mon Juge,

Monsieur le Docteur Ludovic Pommel,

Je vous remercie pour votre enseignement de qualité, vos conseils et votre disponibilité.

Merci, d'avoir accepté de juger ce travail et d'être présent aujourd'hui.

Vous êtes, à mes yeux, un exemple, tant par vos compétences que par votre enthousiasme quotidien dans l'exercice de votre activité.

Qu'il me soit permis de vous exprimer ici toute mon estime et ma sympathie.

A mon Juge,

Madame le Docteur Elodie Terrer,

Je vous remercie pour l'intérêt spontané que vous avez porté à mon travail.

Je suis honorée de votre présence en ce jour important et que vous ayez accepté de juger mon mémoire.

Merci pour votre disponibilité, vos conseils et votre grande sympathie durant l'encadrement de nos vacances d'odontologie conservatrice.

Qu'il me soit permis de vous exprimer ici toute ma gratitude.

<b>Introduction</b> .....	p.1
<b>I. <u>Principes généraux</u></b> .....	p.2
1. Impératifs anatomiques.....	p.2
1.1 Connaissance de l'anatomie radiculaire et canalaire.....	p.2
1.2 Analyse préopératoire.....	p.6
1.3 Connaissance de la localisation et des dimensions des cavités d'accès....	p.8
1.4 Les aides visuelles.....	p.20
1.4.1 Les loupes.....	p.20
1.4.2 Le microscope opératoire.....	p.21
1.4.3 La caméra intrabuccale.....	p.23
1.4.4 Applications cliniques.....	p.23
1.5 Les aides radiographiques et informatisées.....	p.24
1.5.1 Utilisation du CBCT en endodontie.....	p.24
1.5.2 Les limites à l'utilisation du CBCT.....	p.34
2. Impératifs mécaniques.....	p.36
2.1 L'instrumentation endodontique.....	p.37
2.1.1 L'instrumentation manuelle en acier inoxydable.....	p.37
2.1.2 L'instrumentation rotative en nickel titane.....	p.37
2.2 Influence de la technique d'obturation.....	p.42
3. Impératifs biologiques.....	p.43
3.1 Mise en forme nécessaire à la circulation de la solution d'irrigation dans le système endodontique et systèmes d'irrigation.....	p.43
3.2 Choix de l'irrigant.....	p.49
3.3 Les techniques de régénération tissulaire en endodontie.....	p.52
3.4 Elimination partielle ou totale du tissu pulpaire ?.....	p.57
<b>II. <u>Le concept d'endodontie a minima appliqué en fonction des différentes situations cliniques</u></b> .....	p.61
1. La dent structurellement indemne ou faiblement délabrée.....	p.61
1.1 Endodontie a minima pour raison prothétique.....	p.61
1.2 La dent faiblement délabrée présentant une atteinte carieuse et un syndrome de pulpite réversible.....	p.62
1.3 La dent traumatisée.....	p.62
2. La dent délabrée/restaurée.....	p.64
3. La dent nécrosée/présentant une lésion péri apicale.....	p.64
3.1 La dent immature nécrosée.....	p.65
3.2 Infection primaire.....	p.65
3.3 La dent présentant une atteinte parodontale.....	p.66
3.4 Infection secondaire à un traitement endodontique déjà réalisé.....	p.66
4. Tableau récapitulatif.....	p.67
<b>Conclusion</b> .....	p.68

## Introduction

Au cours des 15 dernières années, le domaine de l'endodontie a connu un développement rapide en matière de techniques et de matériaux, ce qui rend les procédures de traitement plus sûres, plus précises et plus efficaces.

Des résultats reproductibles peuvent alors être atteints même dans des morphologies canalaire difficiles. En plus des diverses améliorations matérielles, l'utilisation du microscope en endodontie tend à se généraliser. Il est un outil important de l'arsenal thérapeutique mis en œuvre lors de l'endodontie (*a minima*) et permet d'optimiser chaque étape du traitement en termes de préservation de la substance dentaire.

L'endodontie *a minima* tend à la préservation maximale du tissu amélo-dentinaire, néanmoins, la réalisation d'un traitement endodontique doit répondre à un certain nombre d'impératifs.

La résistance à la fracture des dents traitées endodontiquement puis restaurées est directement liée à la quantité de dentine restante.

Il convient de préserver au maximum les structures amélo-dentaires lors de la réalisation du traitement endodontique afin d'améliorer le pronostic de la dent traitée sans pour autant nuire à la bonne réalisation du traitement. Il semble alors important de tenter d'équilibrer les besoins d'un traitement endodontique liés à la triade du succès en endodontie (désinfection, mise en forme et obturation tridimensionnelle et étanche), énoncés par Schilder (1967 et 1974) et désormais acceptés par tous (Simon et al. 2012), et la conservation de la structure dentinaire. Cette dernière sera déterminante dans la pérennité de l'organe dentaire après la mise en œuvre de la restauration coronaire finale.

La tendance actuelle est à l'économie et la préservation tissulaire en particulier en ce qui concerne les dents vitales, ce qui peut soulever l'interrogation suivante : pourquoi ne serions-nous pas autant conservateurs lorsqu'il s'agit d'une dent dépulpeée ?

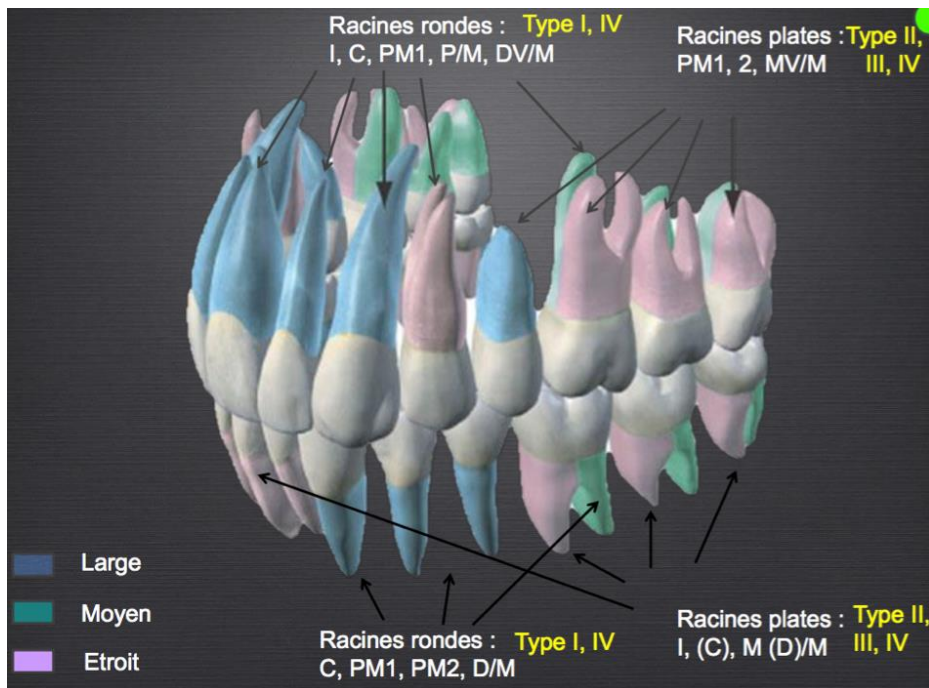
Dans un premier temps, nous énoncerons les impératifs à respecter pour la réalisation d'un traitement endodontique de qualité puis nous les appliquerons, dans un second temps, en fonction des situations cliniques, dans un objectif de préservation tissulaire en adéquation avec le concept d'endodontie *a minima* afin d'améliorer le pronostic de la dent traitée.

# I. Principes généraux

## 1. Impératifs anatomiques

Au moment de la prise de décision de la réalisation d'un traitement endodontique, il convient de s'intéresser à l'anatomie de la dent à traiter. Bien que le profil de chaque dent soit unique, des configurations morphologiques communes pour les mêmes types de dents existent (Gutmann 1992). Il est important que le praticien connaisse et garde en tête ces particularités anatomiques pour distinguer les racines dites « à risque » et adapter sa thérapeutique en conséquence. Certaines informations peuvent être tirées de la radiographie préopératoire qu'il convient d'étudier avec attention, mais les connaissances du praticien en matière d'anatomie dentaire sont également très importantes.

### 1.1 Connaissance de l'anatomie radiculaire et canalaire



*Figure 1 : Schéma synthétisant les configurations canales et radiculaires classiques possibles (Courtoisie Dr Pommel)*

- *Incisives et canines*

Les racines des incisives centrales et latérales supérieures sont rectilignes, généralement larges et de section plutôt arrondie. Elles présentent généralement un canal.

Les canines maxillaires et mandibulaires présentent le plus souvent des racines et des canaux larges de section ovale avec un diamètre vestibulo-lingual important.

Les racines des incisives mandibulaires sont rectilignes et plates dans le sens vestibulo-lingual, elles présentent souvent deux canaux.

Les canines mandibulaires peuvent également présenter deux canaux.

- *Prémolaires maxillaires*

La majorité des premières prémolaires ont deux racines et dans certains cas même 3. Il est rare que ces dents ne présentent qu'une seule racine fusionnée. La racine palatine présente fréquemment une courbure distale ou vestibulaire.

En revanche, la majorité des deuxièmes prémolaires maxillaires ont une seule racine pouvant être ovalaire avec généralement un canal. Environ 24% auront deux canaux et 1% peuvent en avoir trois.

- *Prémolaires mandibulaires*

Les prémolaires mandibulaires présentent généralement une racine aplatie dans le sens vestibulo-lingual.

54% des premières prémolaires mandibulaires présentent un seul canal. 22% contiennent deux canaux et 18% pour cent ont une configuration en forme de C.

La première prémolaire inférieure peut avoir deux canaux avec des foramen séparés dans plus d'un quart des cas. La division peut être assez loin sur le canal et ainsi, un canal peut être oublié lors du traitement.

Son système canalaire présente une morphologie très variable de par sa configuration canalaire apicale, son incidence élevée de canaux multiples et sa fréquence plus élevée de taurodontisme. Ce qui peut expliquer l'échec des traitements endodontiques dans ce groupe de la dent. (Lu et al. 2006)

La deuxième prémolaire inférieure peut être plus facile à traiter, car la plupart présente un canal divisé dont la grande majorité se rejoignent à l'apex en un seul foramen.

- *Molaires maxillaires*

Les premières et deuxièmes molaires supérieures ont trois racines avec trois ou quatre canaux.

La racine palatine est plus large que les racines vestibulaires.

Les racines palatine et disto-vestibulaire des premières molaires maxillaires ont chacune un canal. Environ 90% de ces dents ont deux canaux mésio-vestibulaires (MV1 et MV2) dans la racine mésio-vestibulaire qui est souvent plate.

Les racines des deuxièmes molaires ont tendance à se rapprocher voir même à fusionner. Elles présentent un MV2 dans 45% des cas.

L'anatomie des troisièmes molaires maxillaires peut varier en ce qui concerne les racines (1 à 3) et les canaux. (Patel et Rhodes 2007)

- *Les molaires mandibulaires*

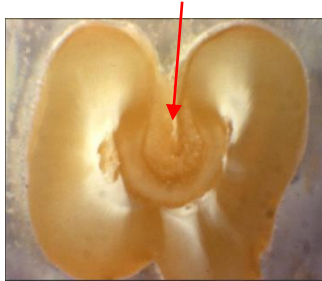Les molaires inférieures ont généralement deux racines et trois canaux, bien que 40 % aient deux canaux dans la racine distale. La racine distale est plus droite que la racine mésiale et le

canal y est plus large. La racine mésiale est ovale avec une diamètre vestibulo-lingual important et présente très souvent une invagination avec un diamètre mésio-distal plus réduit. La variation anatomique la plus courante est une troisième racine (disto-linguale) et concerne 5% des molaires mandibulaires. (Carrotte 2005)

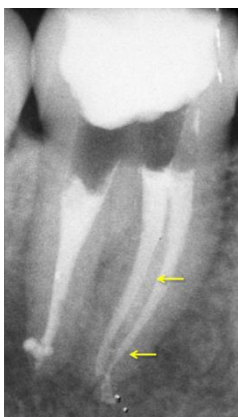La racine mésiale des premières molaires mandibulaires présente presque toujours deux canaux mésiaux (mésio-vestibulaire et mésio-lingual) souvent reliés par un isthme (canaux en forme de C). Environ 60% des racines distales ont un seul canal, et les 40% restants ont deux canaux (disto-vestibulaire et disto-linguale).

La paroi distale de la racine mésiale présente une zone mince de dentine appelée “ zone de danger “ en raison du risque accru de perforation de la furcation au cours de l’instrumentation mécanique. La présence de cette dépression longitudinale ne peut pas être observée sur une radiographie rétro alvéolaire 2D.

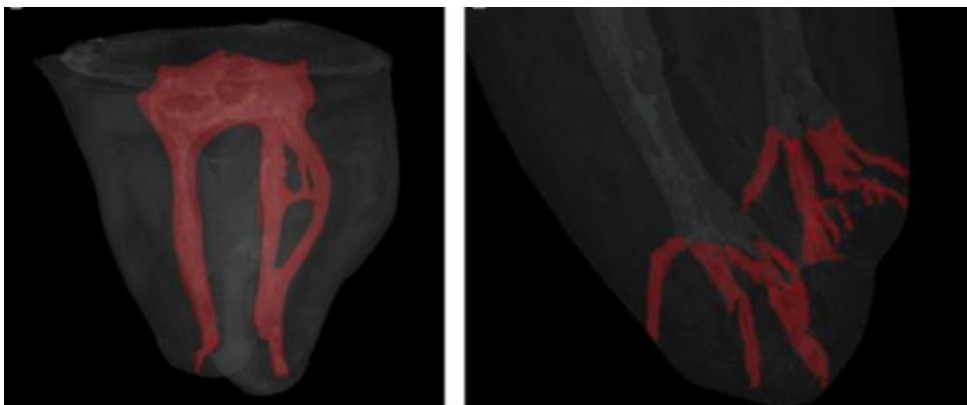
zone de danger sur un canal en forme de C



*Figure 2 : Coupe d'une deuxième molaire mandibulaire présentant une configuration canalaire en forme de "C" (Courtoisie Dr Pommel)*



*Figure 3 : Radiographie rétroalvéolaire montrant la présence de nombreux isthmes reliant les canaux mésiaux d'une molaire mandibulaire (Courtoisie Dr Pommel)*



(Harris et al. 2013)

*Figure 4 : Images reconstruites en trois dimensions à partir d'un examen CBCT d'une première molaire mandibulaire (à gauche) et de l'anatomie apicale de la racine mésiale d'une première molaire mandibulaire (à droite)*

En raison de sa morphologie difficile, le traitement endodontique à la fois orthograde et rétrograde peut être un défi.

Environ 5% des molaires mandibulaires ont trois canaux mésiaux, le troisième canal mésial est généralement situé au milieu, le long de l'isthme entre les canaux mésio-vestibulaire et mésio-lingual. L'anatomie des deuxièmes molaires mandibulaires varie davantage par rapport aux premières molaires, elles présentent moins souvent deux canaux distaux.

Les deuxièmes molaires mandibulaires peuvent avoir des racines fusionnées entraînant un canal principal en forme de C.

Comme les dents supérieures, les troisièmes molaires peuvent avoir une ou deux racines et peuvent nécessiter une évaluation et exploration minutieuses.

(Patel et Rhodes 2007)

#### Configurations canalaires classiques possibles :

- Selon la classification de Weine :

- Type I : un seul canal allant de la chambre pulpaire à l'apex

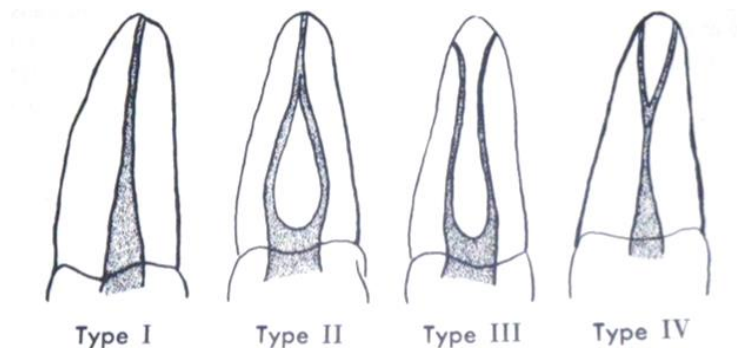
Il est souvent retrouvé dans les racines de section ronde et quelques fois les racines plates

- Type II : deux canaux partent de la chambre pulpaire et rejoignent pour n'en former qu'un seul peu avant l'apex
- Type III : deux canaux séparés et distincts allant de la chambre pulpaire jusqu'à l'apex

Le type II et III se rencontrent dans les racines plates.

- Type IV : un seul canal partant de la chambre pulpaire et se divisant en deux canaux séparés et distincts avant l'apex

Il peut être mis en évidence dans les racines rondes comme plates.

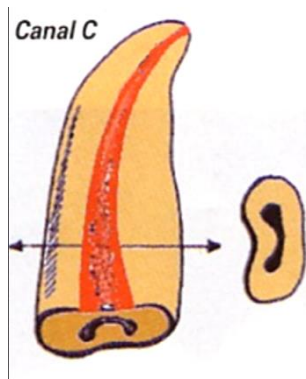


*Figure 5 : Représentation schématique récapitulant les configurations canalaires selon la classification de Weine*

(Weine 1977)

- Selon la classification de Machtou :

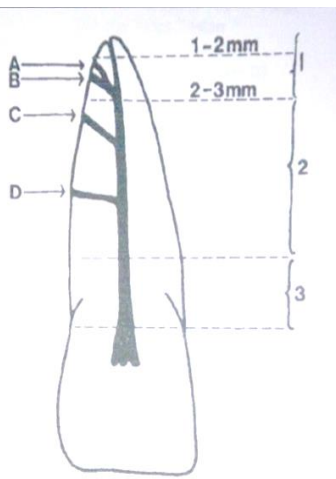
- Type A : canal unique (=type I)
- Type B : canal unique avec bifurcation apicale (=type IV)
- Type C : deux entrées canalaires se réunissant au milieu de la racine en un seul canal, pour se séparer ensuite en deux canaux aboutissant chacun à l'apex à une sortie foraminale indépendante (= un type III)
- Type D : union apicale de deux canaux en un foramen commun (=type II)
- Type E : deux entrées, deux canaux et deux sorties foraminales indépendantes (=type III)
- Type F : canal en « C », plat ou « en ruban » présentant souvent un isthme



Cette configuration canalaire en forme de C est souvent retrouvée dans les racines plates, sur les prémolaires et les 2èmes molaires mandibulaires ne présentant qu'une racine.

Les types C et F sont de nouvelles configurations apportées par Machtou et coll. (1993) à la classification déjà existante de Weine (1977).

*Figure 6 : Schéma d'une racine plate ainsi que sa coupe présentant un canal en forme de C*



En dehors des variations classiques des systèmes endodontiques, les canaux fins, anastomosés, les canaux latéraux et accessoires, les deltas apicaux et foramens multiples, concourent à rendre difficile l'élimination du contenu pulpaire infecté. Les canaux latéraux sont impossibles à instrumenter et ne seront nettoyés que si un espace suffisant est créé dans le corps principal du canal pour permettre une irrigation antimicrobienne efficace.

*Figure 7 : 1. Canaux accessoires (A) et latéraux (B) qui peuvent être retrouvés au niveau du tiers apical du canal  
2. Canaux latéraux (C et D) que l'on peut retrouver dans les 2/3 coronaires du canal  
(De Deus et al. 1975)*

## 1.2 L'analyse préopératoire

La probabilité d'obtenir un accès adéquat pour le traitement endodontique doit être déterminée lors de la planification du traitement. Si l'accès est difficile, le traitement peut être compromis. Cela est susceptible d'être encore plus pertinent lors de procédures de retraitement complexes. (Indice de Le Huche, divergence radulaire, ouverture buccale ...) Une fois que l'accessibilité a été confirmée, il est nécessaire de visualiser mentalement l'emplacement et l'orientation de la chambre pulpaire. La présence d'une restauration coronaire peut induire en erreur cette évaluation.

La réalisation de radiographies rétro alvéolaires préopératoires (orthocentrée et excentrée (distoexcentrée pour les molaires et mésoexcentrée pour les autres dents afin d'éviter les superpositions et d'obtenir une meilleure visibilité de lecture des images)) permet de s'aider

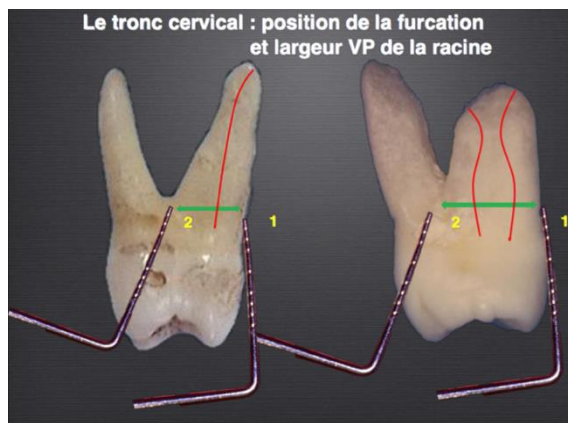


dans cet exercice et est une condition préalable indispensable à la réalisation d'un traitement endodontique et à la préparation d'une cavité d'accès minimalement invasive.

L'analyse des radiographies préopératoires permet une première orientation concernant la localisation de la chambre pulpaire et des entrées canalaire ce qui conditionne le bon déroulement du traitement endodontique jusqu'à son succès final. Elle permet de déterminer le nombre de racines, et leur caractéristiques morphologiques (courtes ou longues, trapues ou grêles, présence de courbure, leur orientation, degré et rayon de courbure).

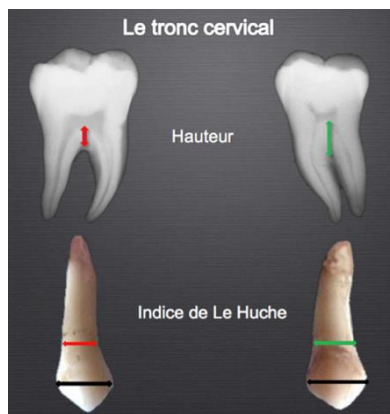
Il est également important d'analyser le tronc cervical de la dent à traiter, sa hauteur (corrélée à la position de la jonction émail-cément et de la furcation) permettant d'indiquer l'emplacement du plancher pulpaire, la position probable des entrées canalaire ainsi que la largeur vestibulo-linguale de la racine mésio-vestibulaire par exemple.

L'indice de le Huche (différence entre le plus grand diamètre mésio-distal de la dent et le diamètre mésio-distal au niveau cervical de la préparation) matérialisant « l'étranglement cervical de dent » et la divergence radulaire doivent être évalués afin de se prémunir de tout risque de perforation lors de la réalisation de la cavité d'accès et de la recherche des entrées canalaire.



*Figure 8 : Photographies de molaires supérieures schématisant les différentes possibilités de positionnement du tronc cervical*

*(Courtoisie Dr Pommel)*



*Figure 9 : Radiographies de molaires inférieures schématisant des hauteurs de tronc cervical différentes (faible hauteur à gauche) (en haut) et photographies de canines supérieures représentant une différence d'indice de Le Huche (indice de Le Huche élevé à gauche) (en bas)*

*(Courtoisie Dr Pommel)*

Le grand axe de la dent doit guider l'utilisation des instruments rotatifs mais attention, l'axe de la couronne dentaire peut être différent de celui de la racine (par exemple, sur les premières prémolaires mandibulaires). De plus, le praticien doit toujours tenir compte d'une éventuelle rotation de la dent ou de la restauration coronaire qui peut induire en erreur le praticien.

Un sondage parodontal préalable à toute manœuvre opératoire peut permettre d'analyser ces caractéristiques en mettant en évidence le contour de la couronne voir de possibles sillons de coalescence (signe de racine surnuméraire).(Carrotte 2005)

### 1.3 Connaissance de la localisation et des dimensions des cavités d'accès

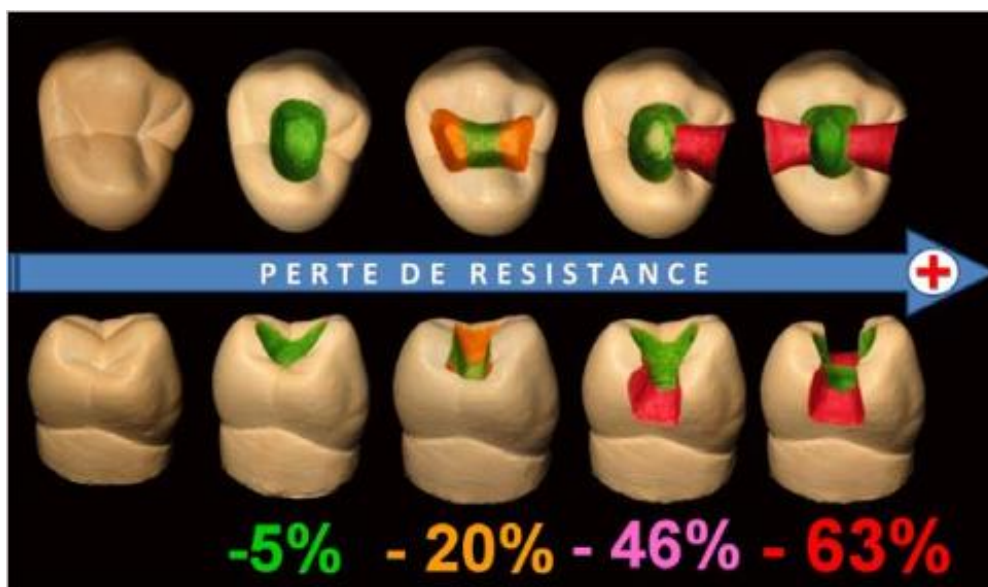
Une bonne compréhension et une connaissance détaillée de la morphologie canalaire et de la chambre pulpaire sont essentielles pour réaliser des cavités d'accès efficaces et efficaces, en se souvenant que « l'accès est la réussite ».

Nous nous devons de rappeler que la cavité d'accès doit être dynamique tout au long du traitement endodontique, et s'adapter à l'anatomie canalaire afin de respecter sa trajectoire.

Sa mauvaise réalisation peut mettre en péril l'ensemble du traitement ainsi que son succès (même si le reste de la procédure est parfaitement réalisé) en entraînant des difficultés pour la mise en évidence des entrées canales ou pour négocier des courbures difficiles. Il peut en résulter un mauvais nettoyage, une mauvaise mise en forme et une mauvaise obturation du système canalaire. Cela peut également contribuer à une fracture instrumentale ou à des perforations. Ces facteurs peuvent finalement conduire à l'échec du traitement. Une bonne conception de la cavité d'accès est donc impérative pour obtenir un traitement endodontique de qualité, la prévention des problèmes iatrogènes, et la prévention de l'échec endodontique.

La réalisation d'une cavité d'accès est un compromis entre préserver l'intégrité structurelle de la dent et ouvrir suffisamment pour une bonne réalisation du traitement (visibilité, accès direct des instruments au tiers apical sans contrainte...)

La perte de résistance de la dent dépulpée est directement liée au volume et à la localisation de la perte de substance qu'elle soit pathologique (atteinte carieuse ou iatrogène) ou thérapeutique (traitement endodontique). En particulier, lorsque les crêtes marginales sont concernées, du fait de la rupture de l'effet de cerclage dentinaire mais aussi lorsque la perte de substance se situe au niveau de la partie cervicale de la dent du fait de l'augmentation du bras de levier au niveau des parois due à la suppression du plafond pulpaire. (Reeh et al. 1989)



*Figure 10 : Réduction de la résistance de la dent résultant des cavités endodontiques et restauratrices tiré d'un article du Dr De March P (J. SOP février 2017)*

Ainsi, plus la quantité de substance dentaire perdue est grande, plus la structure résiduelle est affaiblie et donc sujette aux fractures. Les crêtes marginales jouent un rôle fondamental dans la résistance de la dent. S'il en manque une, le cerclage à la périphérie de la dent est rompu et

cette discontinuité fragilise la dent (-46% de résistance). Si les deux crêtes sont perdues, le phénomène est encore plus important (-63%), les parois vestibulaires et linguales de part et d'autre de la cavité mésio-occluso-distale risquent de fléchir puis de se fracturer suite aux forces occlusales, et ceci est d'autant plus vrai que les pans restants sont fins.

Une plus grande quantité de dentine coronaire et en particulier cervicale permet d'obtenir un effet de cerclage sur la dent dépulpée restaurée ce qui augmente de manière significative la résistance à la fracture de la dent traitée grâce à une meilleure distribution des contraintes. (Dietschi et al. 2008)(Eraslan et al. 2009)(da Silva et al. 2010)(Juloski et al. 2012)

L'effet « ferrule » est le mécanisme illustrant le cerclage de l'ensemble du périmètre cervical du moignon coronaire par la couronne d'usage. Pour être efficace, la substance dentaire résiduelle après préparation périphérique et préparation canalaire, doit conserver une bande continue de dentine intacte au niveau de la zone cervicale, de 2mm de hauteur et de 1mm d'épaisseur minimum. (Sorensen et Engelman 1990)(Libman et Nicholls 1995)

D'autre part, dans une étude récente, Krapez et coll. ont noté plus de fractures à 5 ans postopératoires sur les dents ayant eu une cavité d'accès trop importante. (Krapež et Fidler 2013)

Il est donc impératif de réduire les dimensions de la cavité d'accès afin de préserver les structures dentaires au maximum en particulier les poutres de résistance de la dent (crêtes marginales, pont d'email...) pour assurer la pérennité des dents sur le long terme. Cette approche permet un meilleur pronostic de la dent sur le long terme en conservant une quantité de dentine coronaire suffisante pour avoir un effet de cerclage après la réalisation de la reconstitution coronaire finale.

Le seul rôle des ancrages radiculaires vise à augmenter la rétention des restaurations coronoradiculaires. Ils ne doivent être utilisés uniquement lorsqu'une rétention de la restauration coronaire est nécessaire (Assif et Gorfil 1994), car la création d'un espace pour le tenon provoque un affaiblissement de la racine préparée pouvant augmenter les chances de fracture radiculaire. (Trope et al. 1985)(Göhring et Peters 2003)(Pilo et al. 2008)

Le recours à un tenon intra canalaire devient de moins en moins nécessaire avec l'avènement du collage mais il dépend également de la quantité de structures restantes de la dent en coronaire et des exigences fonctionnelles. (Pontius et al. 2002)(Schwartz et Robbins 2004)

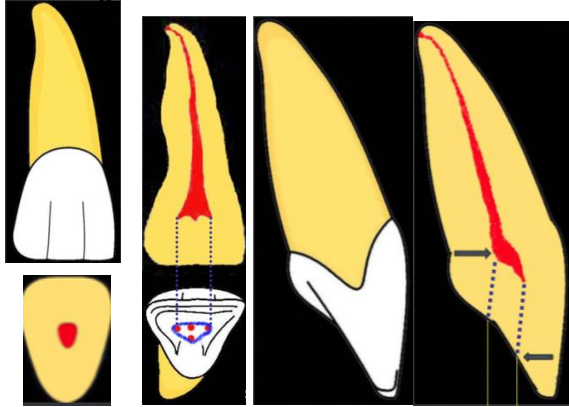
Si un tenon est utilisé lors de la restauration d'une dent, il est favorable d'utiliser un tenon personnalisé ou un tenon fibré qui ne nécessitent pas d'ouvrir davantage les entrées canalaires et qui sont donc plus conservateurs des structures radiculaires et plus respectueux de l'anatomie canalaire. L'utilisation d'un tenon fibré permet de contourner la nécessité d'éliminer les contre-dépouilles qui pourraient gêner la réalisation d'une reconstitution coronoradiculaire coulée.

De plus, les suites de fracture des dents restaurées avec des tenons fibrés permettent une réintervention dans 70% des cas, ce qui est en accord avec la mise en place d'un gradient thérapeutique plus conservateur des structures dentaires.

Les cavités d'accès ont tendance à être normalisées selon le type de dent, mais avec les techniques d'endodonties modernes utilisant un microscope opératoire et des loupes fournissant un grossissement et un meilleur éclairage, une cavité d'accès est désormais essentiellement dictée par la morphologie individuelle de la chambre pulpaire de la dent traitée ainsi que de l'indication de traitement ou de retraitement endodontique :

- Sur les incisives et les canines :

La forme de cavité d'accès pour une conservation maximale se doit de réduire le diamètre méso-distal afin de respecter au maximum les crêtes marginales. Il faut également préserver le bord libre ou la pointe canine ainsi que le cingulum.



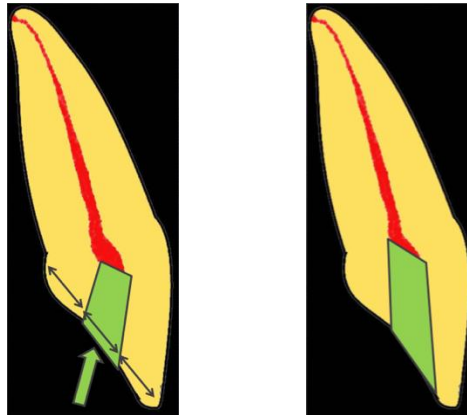
*Figure 11 : Schémas de la localisation et des dimensions de la cavité d'accès sur les incisives maxillaires*

La projection des cornes pulpaires sur la face linguale guide les limites de la cavité d'accès initiale.

Cependant, face à certaines situations cliniques, ces recommandations peuvent être limitées :

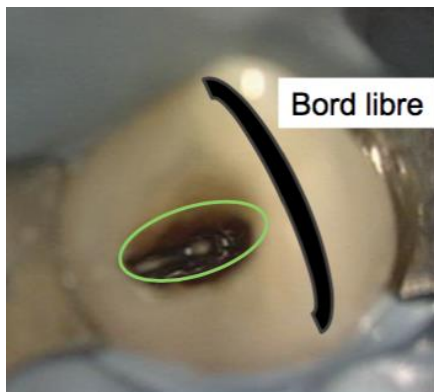
- La présence d'une courbure radulaire vestibulaire entraîne la nécessité de déporter la cavité d'accès vers le cingulum afin de favoriser l'accès en ligne droite des instruments endodontiques (diminuant ainsi les contraintes instrumentales pouvant entraîner une fracture instrumentale et réduisant le risque de transport externe de la courbure canalaire).
- De la même façon, une courbure radulaire palatine ou linguale entraîne la nécessité de déporter la cavité d'accès vers le bord libre de la dent traitée.
- Les rétractions pulpaires sont fréquentes sur les incisives et les canines suite à un traumatisme ponctuel (accident) ou répété (usure, attrition...) ou à la réalisation de restauration après une atteinte carieuse ou un évènement traumatique.

La présence de ces rétractions pulpaires peut rendre difficile l'accès au système endocanalaire et entraîner une cavité d'accès plus délabrante.



*Figure 12 : Schémas de la réalisation d'une cavité d'accès sur une dent jeune (à gauche) ou sur une dent abrasée présentant de la dentine tertiaire (à droite)*

- Une incisive mandibulaire présentant deux canaux nécessitera également une cavité d'accès plus élargie.



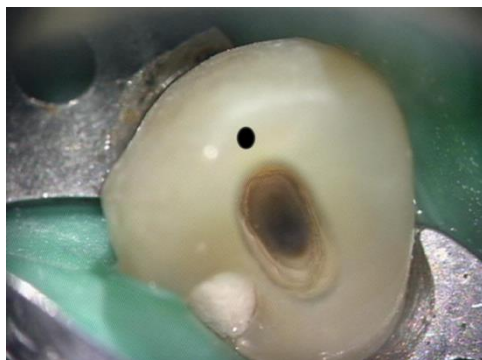*Figure 13 : Photographie clinique d'une cavité d'accès sur une incisive mandibulaire présentant deux entrées canalaires*

*(Courtoisie Dr Pommel)*

Traditionnellement, la forme de cavité d'accès sur les dents antérieures est triangulaire afin d'atteindre les cornes pulpaire.

Néanmoins, on peut améliorer cette logique en tenant compte des conséquences structurelles d'une cavité d'accès triangulaire entraînant un affaiblissement inutile de la structure coronaire de la dent.

Une désinfection efficace associée à l'utilisation d'instruments ultrasoniques et l'utilisation d'un microscope opératoire permet de nettoyer ces cornes pulpaire vestibulaires et/ou linguales sans forcément réaliser une cavité d'accès triangulaire, ce qui concourt à réduire la cavité d'accès.

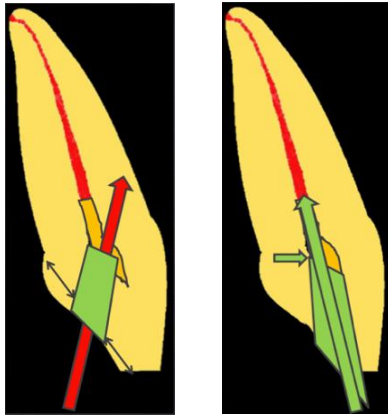


*Figure 14 : Photographie clinique d'une cavité d'accès sur une canine*

*(Courtoisie Dr Pommel)*

La cavité d'accès devrait être réalisée vers le bord incisif pour permettre un accès canalaire en ligne droite ainsi que l'identification de deux orifices canalaires possibles.



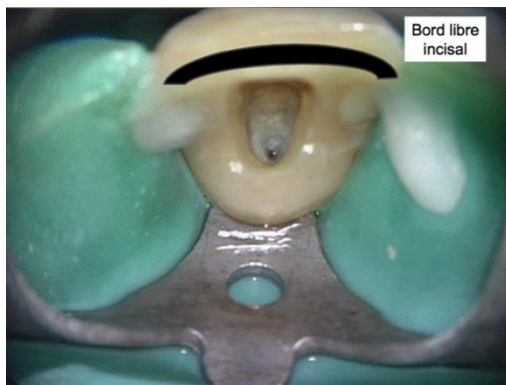


*Figure 15 : Schémas de la réalisation d'une cavité d'accès sur une dent abrasée*

Sur les dents abrasées, la cavité d'accès va alors intéresser également le bord libre afin d'obtenir cet accès en ligne droite.

Néanmoins, il pourrait être réalisé une coupe plus profonde sous le cingulum afin de permettre une voie d'entrée plus linéaire en gardant une zone d'exclusion par rapport au bord libre.

L'erreur la plus préjudiciable lors de la réalisation d'une cavité d'accès sur une dent antérieure est de ne pas éliminer de manière adéquate ce que le Dr Schilder appelle les "triangles dentinaire linguaux" sous le cingulum, et cela peut être accompli avec un affaiblissement structurel minime lorsque la dimension mésio-distale est maintenue à 1-1,5 mm de largeur.



*Figure 16 : Photographie clinique d'une cavité d'accès sur une incisive maxillaire*

*(Courtoisie Dr Pommel)*

- Sur les prémolaires

Lors de la réalisation de la cavité d'accès, il convient de préserver les cuspidés vestibulaire et palatine ou linguale ainsi que les crêtes marginales.

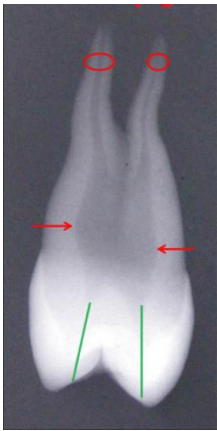


*Figure 17 : Photographie clinique de la cavité d'accès d'une prémolaire maxillaire*

*(Courtoisie Dr Pommel)*

Néanmoins, sur les prémolaires mandibulaires, l'axe de la couronne est différent de celui de la racine notamment pour la première prémolaire, il conviendra donc de déporter la cavité d'accès vers la cuspide vestibulaire ce qui peut mettre à mal la conservation de cette cuspide. D'autre part, étant donné leur anatomie canalaire complexe il est indispensable de rechercher un second canal entraînant un élargissement de la cavité d'accès.

En présence d'un volume caméral important (souvent retrouvé sur les prémolaires maxillaires), il serait préférable de ne pas effondrer complètement le plafond pulpaire afin de minimiser le délabrement des structures dentaires mais de s'aider d'une désinfection efficace, d'instruments ultrasoniques et d'aides visuelles afin d'éliminer la totalité du tissu pulpaire caméral.



*Figure 18 : Radiographie rétroalvéolaire d'une prémolaire maxillaire présentant une chambre pulpaire avec un volume important*

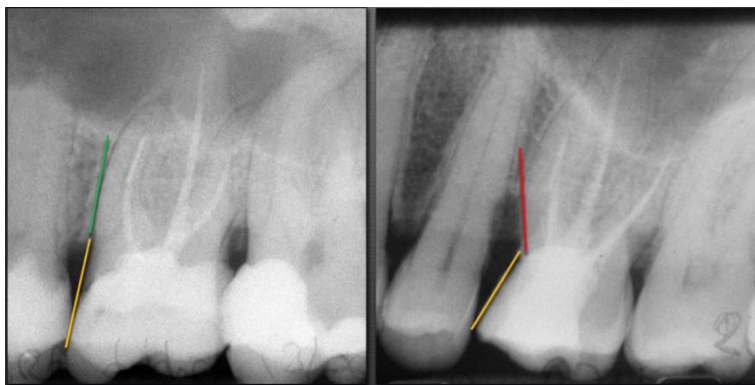*(Courtoisie Dr Pommel)*

- Sur les molaires

Dans un souci de conservation des crêtes marginales, la moitié distale de la face occlusale sera préservée. Comme la trajectoire d'instrumentation idéale des canaux distaux des molaires supérieures et inférieures est fortement inclinée mésialement, les canaux distaux des molaires inférieures sont en rapport avec les cuspidés mésio-vestibulaire ou mesio-linguale, et les canaux disto-vestibulaires des molaires supérieures sont en rapport avec la cuspide palatine.

Le praticien doit rester attentif au parallélisme des parois de la cavité d'accès avec la surface externe de la dent pour éviter toute perforation en particulier au niveau de la paroi mésiale des molaires. En effet, une dent « étranglée » au collet (indice de Le Huche élevé) présente une angulation marquée de la paroi mésiale. Cela concerne majoritairement, les molaires supérieures (canal mésio-vestibulaire) (en particulier la 2<sup>ème</sup> molaire maxillaire) et inférieures (canaux mésiaux). Il convient alors de préserver les triangles dentinaires car leur suppression complète entraînerait un amincissement parfois excessif voir critique des parois dentinaires pouvant conduire à un affaiblissement de la région cervicale. (Dejou et al. 1990)

Néanmoins, cela complique l'accès direct en ligne droit au tiers apical du canal et peut engendrer des contraintes instrumentales pouvant entraîner une fracture instrumentale ou un transport canalaire interne ou externe.



*Figure 19 : radiographies rétroalvéolaires de 26 présentant des indices de le Huche différents (faible à gauche et élevé à droite)*

*(Courtoisie Dr Pommel)*

Cette différence est à prendre en compte lors du traitement endodontique car la suppression des triangles dentinaires ne s'effectuera pas de la même manière, il faudra être plus conservateur sur la dent de la radiographie de droite mais cela aura pour conséquence de majorer les contraintes instrumentales lors de la mise en forme canalaire.

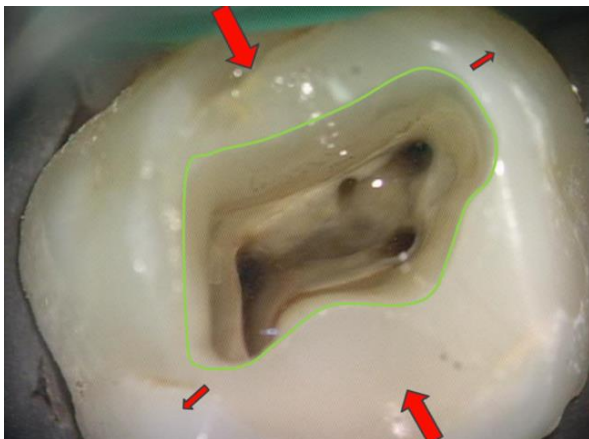
- Sur les molaires maxillaires :

La cavité d'accès doit être rhomboïdale dans les grandes lignes, et positionnée dans les deux tiers mésiaux de la face occlusale avec un respect du pont d'émail qui est une poutre de résistance majeur de la dent. Le canal palatin est habituellement courbe en direction vestibulaire dans son tiers apical, ce qui entraîne que la longueur de travail estimée à partir de la radiographie préopératoire est plus courte que la longueur réelle déterminée avec un localisateur d'apex.

La racine mésio-vestibulaire est généralement plate, ce qui fait que l'entrée du canal mésiovestibulaire est en forme de ruban.

Le MV2 peut être difficile à localiser et devrait idéalement être identifié avec une ou plusieurs aides visuelles une fois que les trois premiers canaux ont été préparés. Un rapport récent a suggéré que 71 % de ces canaux sont trouvés par des dentistes utilisant un microscope ; 63 % par des dentistes portant loupes ; mais seulement 17 % sans aide visuelle. (Ting et Nga 1992) (Stropko 1999)(Baldassari-Cruz et al. 2002)(Schwartz et al. 2002).

Il est généralement situé à moins de 2 mm du MV1, entre l'entrée du MV1 et l'entrée du canal palatin. L'entrée du canal est habituellement recouverte d'une crête de dentine qui doit être enlevée avant que le MV2 puisse être mis en évidence. Des instruments ultrasoniques et / ou de petites fraises LN sont idéales pour enlever délicatement cette arête de dentine couvrant l'entrée du canal MV2.



*Figure 20 : Photographie clinique de la cavité d'accès sur une 27*

*(Courtoisie Dr Pommel)*

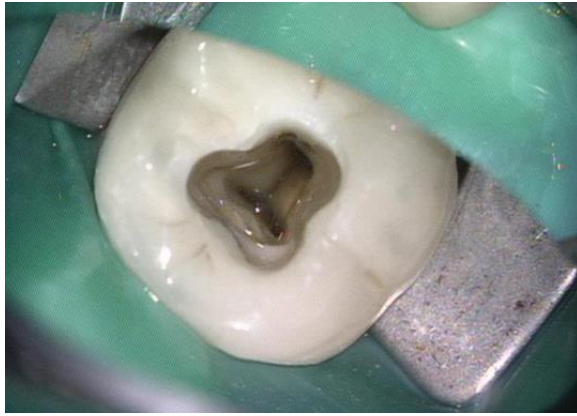- Sur les molaires mandibulaires :

La cavité d'accès est rectangulaire ou trapézoïdale, en fonction du nombre de canaux présents.

Les canaux mésiaux sont couramment courbes distalement et leurs entrées est généralement assez éloignées de la ligne médiane mésio-distale de la dent, ce qui peut rendre difficile l'identification de l'entrée du canal mésio-vestibulaire.

S'il n'y a qu'un seul canal distal centré sur la racine, son entrée canalaire est généralement de forme ovale. Si deux canaux sont présents, les entrées des canaux ont tendance à être plus rondes et sont généralement reliées par un isthme. Les entrées des canaux distaux ont tendance à être beaucoup plus rapprochées que les entrées des canaux mésiaux, et une fois préparés peuvent confluer. Il convient de respecter la crête marginale distale qui représente une poutre de résistance importante de la dent. De plus, il est rarement nécessaire d'étendre l'accès distalement au-delà de la ligne médiane car l'angulation de la racine distale permet un accès en ligne droite.





*Figure 21 : Photographie clinique de la cavité d'accès sur une molaire mandibulaire*

*(Courtoisie Dr Pommel)*

De façon générale, certaines situations cliniques peuvent limiter la réalisation d'une cavité d'accès *a minima* :

- Les dimensions de la chambre pulpaire et l'emplacement des entrées canalaires sont influencés par la quantité et la position de la dentine tertiaire en réponse à une carie, suite à l'échec d'un coiffage pulpaire, un traumatisme, une fêlure, une para fonction ou à l'usure de la dent au cours de sa vie. De la même manière, chez le sujet âgé, la dentine secondaire entraîne une réduction du volume de la chambre pulpaire (la forme naturelle de dôme du plancher pulpaire devient progressivement plus plate), et de la taille de la lumière canalaire.
- Les entrées canalaires peuvent également être obstruées par des calcifications pulpaire et autres calcifications dystrophiques, conduisant à rendre difficile leurs identifications. Il en résulte souvent la perte de points de repère anatomiques utiles pouvant conduire à un délabrement majoré de la dent lors de la réalisation de la cavité d'accès et de la recherche des entrées canalaires.
- D'autre part, la mise en place d'un IRM sous une restauration amalgame ou composite entraîne un vieillissement pulpaire s'accompagnant d'une dégénérescence fibro-calcique de la pulpe entraînant les mêmes désagréments.
- A contrario, chez le sujet jeune, l'importance du volume de la chambre pulpaire pourrait entraîner un délabrement important de la dent lors de la réalisation de la cavité d'accès si le plafond pulpaire est entièrement éliminé.  
Il faut donc se prémunir d'ouvrir complètement ce type de chambre pulpaire et mettre en place des moyens de désinfection efficaces à l'aide d'instruments ultrasoniques et d'aides visuelles.

Une cavité d'accès doit être idéalement minimale mais elle évolue en fonction de l'anatomie et des courbures canalaires, elle doit donc être considérée comme dynamique.

Une fois que les entrées canalaires ont été identifiées, la cavité d'accès peut être affinée / modifiée selon les besoins des divers instruments endodontiques afin de leur permettre d'avoir un accès direct et sans contrainte dans le tiers coronaire du canal puis dans le tiers apical au fur et à mesure de la mise en forme endodontique.

L'entrée canalaire peut-être partiellement oblitérée par un surplomb dentinaire. La dentine tertiaire recouvrant les entrées canalaires peut être différenciée de la dentine secondaire physiologique par son aspect plus blanc / opaque par rapport à la couleur jaune / gris de dentine secondaire.

La différenciation de la dentine est seulement possible avec une bonne illumination et après le séchage de la cavité. Les aides optiques (par exemple, un microscope opératoire ou des loupes) facilitent la procédure. L'observation des calcifications et des pulpolithes, le repérage des saignements, des surplombs ou des éperons de dentine secondaire ou réactionnelle sont autant d'informations qui, analysées, permettent une meilleure réalisation de la cavité d'accès. (Selden 2002)

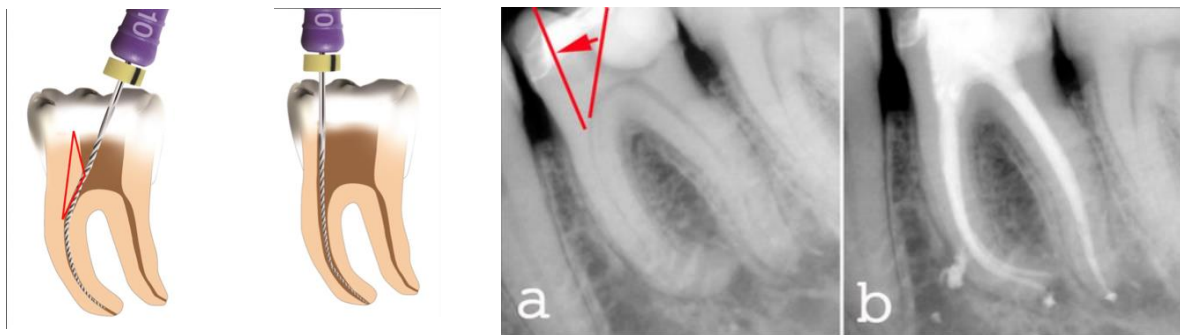
Les inserts à ultrasons, diamantés ou non, permettent une dissection minutieuse le long des limites reconnaissables. Cette préparation peut généralement être réalisée sous spray afin de ne pas échauffer les tissus mais cela peut gêner une bonne visibilité.

Les fraises long col ou l'instrumentation ultrasonore doivent être utilisées avec des mouvements doux (de brosse) pour enlever la dentine tertiaire ou les débris pulpaire.

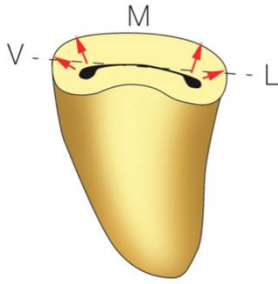
Des colorations avec de l'érythrosine ou du bleu de méthylène et la transillumination de la dent peuvent également être mises en œuvre afin d'aider dans l'identification des entrées canalaires.

La micro-instrumentation permet de faciliter cette procédure et garantit la conservation optimale des structures dentaires saines (par exemple, les instruments pilotes, orifice opener, micro-debrider ou engine driven files).

L'utilisation de forets de Gates permet de supprimer les contraintes coronaires telles que les éperons dentinaires afin de permettre un accès passif au tiers apical, il convient néanmoins, de les limiter à cet usage.



*Figure 22 : Schémas et photographies montrant l'importance de l'élimination des éperons dentinaires dans la diminution des contraintes instrumentales (Courtoisie Dr Pommel)*

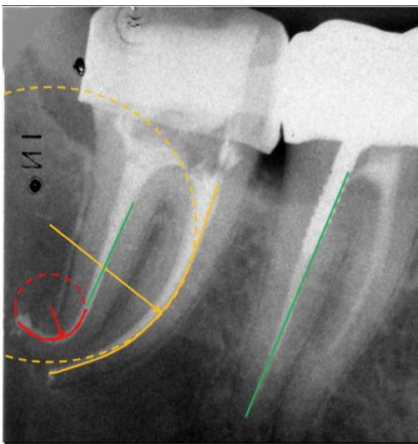


*Figure 23 : Schéma de coupe d'une racine plate pouvant être la racine mésiale d'une molaire mandibulaire*

L'élimination des triangles dentinaires doit se faire suivant le sens du canal traité afin d'éviter une élimination excessive de dentine entraînant un amincissement des parois radiculaires qui peut être critique (par exemple au niveau de la racine mésiale de molaires mandibulaires)

(Abou-Rass al. 1980)

L'accès en ligne droite permettra de réduire la probabilité de problèmes iatrogènes tels que les fausses routes, les butées, les redressements de canaux courbes, et permettra également une insertion plus facile des instruments rotatifs lors de la préparation.



*Figure 24 : Différence de rayon de courbure canalaire entre une 46 et une 47*

Un canal présentant un rayon de courbure élevé entraîne une majoration de la contrainte instrumentale lors de la préparation canalaire.

L'obtention d'un accès direct et sans contrainte au tiers apical est alors indispensable pour éviter tout évènement iatrogène lors de la mise en forme.

Bien que ces instruments soient très flexibles, un accès canalaire entraînant des contraintes instrumentales peut entraîner la déformation des instruments et pouvant même aller jusqu'à la fracture instrumentale due à la fatigue cyclique.

Une ouverture buccale limitée et / ou une dent positionnée défavorablement peut entraîner une difficulté d'aligner correctement la pièce à main le long du grand axe de la dent.



*Figure 25 : Un contre angle ayant une tête plus petite (contre angle pour enfant par exemple) combiné avec des fraises en carbure de tungstène de 3 mm au lieu de 4 mm permettra d'améliorer considérablement l'accès et le traitement*

(Patel et Rhodes 2007)

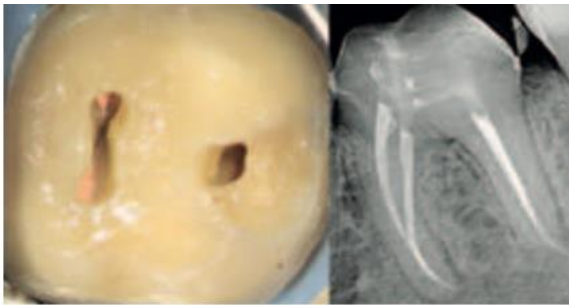
Il est possible d'utiliser un contre angle avec une tête angulée également.

Les cas présentés dans les images suivantes peuvent effrayer par leur faible dimension de cavités d'accès. L'ensemble du tissu pulpaire serait éliminé en ne supprimant quasiment aucune structure de la dent. Des traitements endodontiques sont effectués à travers des cavités restauratrices ou simplement à travers des orifices réalisés en regard des entrées canalaires en laissant quasiment la totalité du plafond de la chambre pulpaire ! De telles cavités d'accès sont

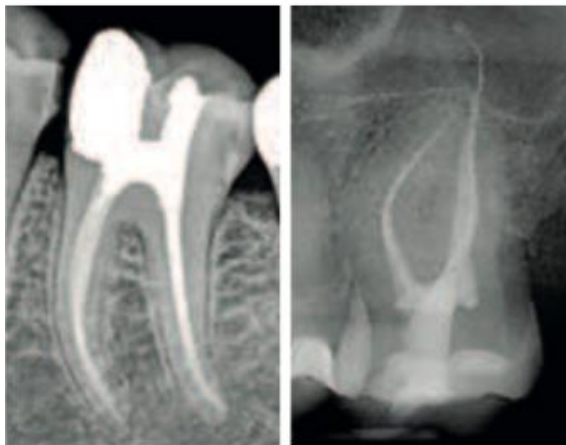regroupées sous les noms de « truss cavités » ou « cavités ninja » sur les réseaux de partage entre confrères sur internet.

Ce type de cas soulève des interrogations concernant la qualité de la désinfection, l'élimination complète du tissu pulpaire (caméral et radiculaire) et les contraintes s'exerçant sur les instruments endodontiques lors de la mise en forme effectuées à travers des cavités d'accès aussi minimales. De plus, qu'en est-il de la mise en pratique de telles techniques concernant leur faisabilité et leur reproductibilité au quotidien, comment peut-on être sûr d'atteindre la ou les cornes pulpaires en réalisant l'orifice d'accès sans planification préalable à l'aide d'un examen CBCT ? On peut alors s'interroger sur la balance bénéfices/risques de telles pratiques car bien qu'étant très conservateur des structures dentaires coronaires, quelle sera l'efficacité du traitement endodontique mené ?

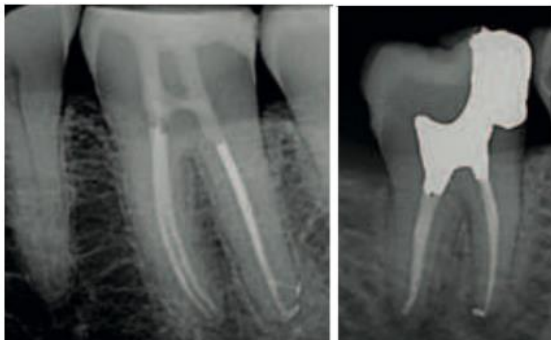Quelques photographies et radiographies rétroalvéolaires post-opératoires illustrant ce propos et tiré d'un article de Buchanan paru dans Clinical master de mars 2015 :



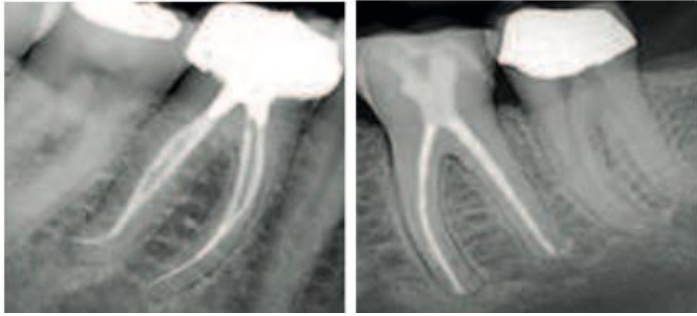
*Figure 26 : Photographie clinique occlusale (à gauche) et radiographie rétroalvéolaire post opératoire (à droite) du Dr Pushpak*



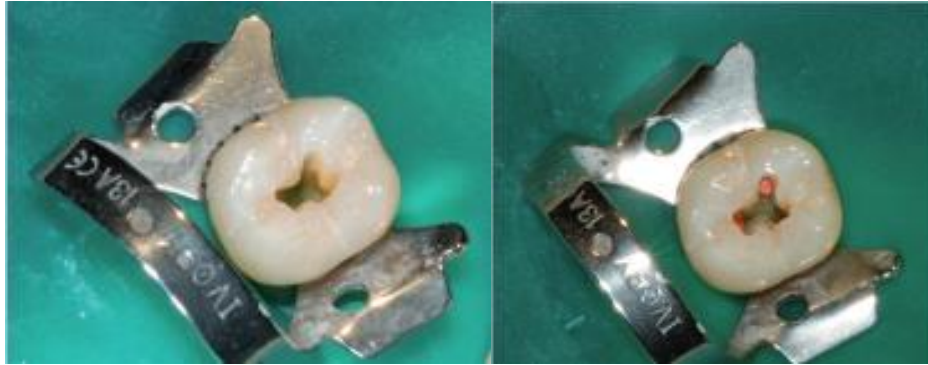*Figure 27 : Radiographies rétroalvéolaires post opératoires du Dr John Khademi (à gauche) et du Dr Jeff Pafford (à droite)*



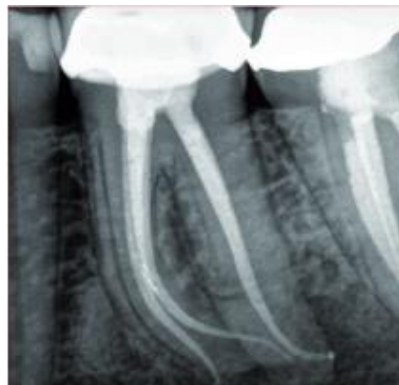*Figure 28 : Radiographies rétroalvéolaires post opératoires du Dr Steve Baerg (à gauche) et du Dr Michael Trudeau (à droite)*



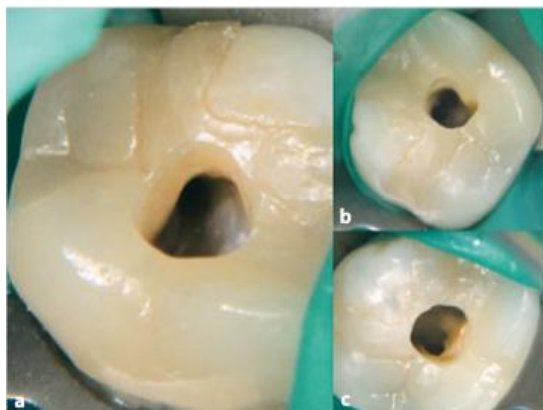
*Figure 29 : Radiographies rétroalvéolaires post opératoires du Dr Charles Maupin (à gauche) et du Dr Buchanan (à droite)*



*Figure 30 : Photographies occlusales d'une cavité d'accès a minima sur une 37 avant et après obturation (Gluskin et al. 2014)*



*Figure 31 : Radiographie rétroalvéolaire post opératoires du Dr Jordan West (Gluskin et al. 2014)*



*Figure 32 : Photographie occlusale d'une cavité d'accès a minima sur une molaire maxillaire*

*(Bürklein et Schäfer 2015)*

La préparation chimio mécanique du système canalaire est l'étape suivante et devrait normalement commencer par le cathétérisme ainsi qu'une exploration préalable des canaux suivie par la préparation des deux tiers coronaires. Il sera ensuite recherché la perméabilité canalaire à la longueur de travail afin de sécuriser la LT permettant la mise en forme jusqu'à la lime apicale maitresse (LAM).



## 1.4 Les aides visuelles

Les dispositifs de grossissement, ainsi que l'éclairage coaxial associés à l'utilisation de micro-instruments, ont considérablement amélioré la capacité du clinicien à appréhender l'endodontie et ont directement participé à l'amélioration de la qualité des traitements (Kim 1997).

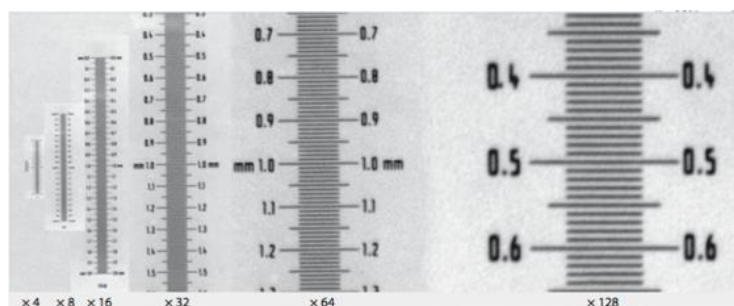
Introduits en endodontie dans les années 1990, les outils de grossissement les plus courants sont les loupes et le microscope opératoire (Rubinstein 1997)(Rubinstein et Kim 1999) et, plus récemment, l'endoscope (von Arx et al. 2002)(Bahcall et Barss 2003). Les indications des aides visuelles sont nombreuses permettant ainsi d'associer la précision et la qualité des actes.

Sans aide visuelle, les procédures de traitements canalaires sont effectuées sans une vue directe sur l'ensemble du système canalaire, en particulier en présence de canaux courbes.

La sensibilité tactile alliée à une radiographie diagnostique est alors essentiellement la seule base de traitement.

Cela soulève la question de savoir si une meilleure visibilité conduit à une meilleure préservation de la structure de la dent ?

Notons que la résolution de l'œil humain est d'environ 0,2 mm.



*Figure 33 : Agrandissement progressif d'une échelle millimétrique (taille de sortie 2 mm, échelle 0,01 mm)*

*(Bürklein et Schäfer 2015)*

Cependant, de nombreuses étapes de traitement en endodontie nécessitent une précision bien au-dessus de la résolution de l'œil humain ce qui dénote l'importance de l'utilisation d'aides optiques. Avec un microscope chirurgical la résolution peut être augmentée à un maximum de 6  $\mu\text{m}$ .

Ainsi, l'utilisation de systèmes de grossissement devient une condition indispensable à la mise en œuvre de l'endodontie *a minima*.

### 1.4.1 Les loupes :

Ces systèmes optiques offrent des grossissements et des distances de travail fixes et définis au départ.

Les loupes peuvent être de 2 types :

- *Simple* : ayant un grossissement optique de  $\times 0,7$  à  $\times 2$
- *Binoculaires* : il s'agit d'un stéréo-microscope fournissant une image tridimensionnelle de faible grossissement. On parle aussi de télé loupe qui correspond à une loupe combinée à un télescope, ce dernier reproduisant le grossissement proprement dit.

Les télélopes peuvent suivre le principe optique de la lunette de Galilée (grossissements relativement faibles en binoculaire, jusqu'à environ  $\times 2,5$ ) ou du système de Kepler (libre choix du facteur de grossissement et de la distance focale)

En odontologie, les grossissements compris entre  $\times 3,2$  et  $\times 7$  et des distances de travail de 250 à 450 mm sont habituels.

Les caractéristiques communes des loupes sont :

- le grossissement et la distance de travail qui sont définis au départ en fonction de l'opérateur
- les systèmes de monture, de distance interoculaire et d'inclinaison des optiques qui sont adaptées à l'opérateur.

Cependant, ces dispositifs d'aides visuelles peuvent présenter certains inconvénients :

- Le poids des loupes en particulier lorsqu'elles sont associées à un éclairage lumineux peut entraîner des douleurs au niveau des cervicales, de même que les loupes « collées » qui présentent un champ optique plus ou moins horizontal.

La posture ergonomique doit alors être adaptée. Elle implique une légère flexion permanente de la nuque en relation avec la distance opératoire à adopter pour obtenir une vision nette.

- Les télélopes entraînent plus de fatigue oculaire par rapport au microscope opératoire en particulier celles de type « Galilée » due à une accommodation visuelle permanente qui n'existe pas avec le microscope.
- De nombreuses solutions sont dorénavant proposées de façon à apporter sur les montures un flux lumineux. Il peut être de type halogène, xénon ou plus récemment LED (diodes électroluminescentes) qui visent à palier les problèmes de puissance et permettent un allègement des loupes. Néanmoins, l'utilisation de l'éclairage LED en odontologie est sujet à une controverse récente relative aux reflets qu'il produit sur les instruments métalliques et qui pourraient être à l'origine de pathologie oculaire (rétinite, accélération des DMLA, cataracte ...)

#### 1.4.2 Le microscope opératoire :

- *Principe du microscope*

L'objectif d'un microscope forme, dans un tube, une image agrandie (image intermédiaire) de l'objet observé et éclairé par une source lumineuse. Cette image est ensuite grossie à l'aide d'un oculaire. L'opérateur ne peut percevoir qu'un seul plan (dont l'épaisseur dépend de la profondeur de champ) de l'objet à examiner et, pour observer les autres plans, il doit faire varier la mise au point du système optique. Les tubes binoculaires du microscope opératoire constituent la meilleure solution pour l'observation visuelle.

En odontologie, seuls les systèmes de type galiléen sont utilisés. Ils sont fondés sur l'association du principe de loupe et d'un système optique binoculaire.

Les valeurs de grossissement optiques (3 ou 5 niveaux en fonction des options) varient de  $\times 4$  à  $\times 25$  ou  $\times 40$ . Les appareils les plus perfectionnés présentent dans la tourelle un zoom

électrique qui fait varier la puissance non plus par niveau mais en continu en modifiant la hauteur du prisme entre optique et oculaire.

Les focales de l'objectif déterminent la distance de travail séparant le microscope du champ observé. Selon les modèles de microscopes opératoires, des objectifs interchangeables, échelonnés de 25 en 25 mm, peuvent être disponibles pour des distances focales variant de 200 à 400 mm. Leur valeur modifie proportionnellement les grossissements.

- *Éclairage du site opératoire*

L'éclairage est de type coaxial à la visée. Cela signifie que la lumière est focalisée entre les oculaires de manière à ce que le praticien puisse voir à l'intérieur du site avec une absence totale d'ombre et d'éblouissement. Cet avantage est rendu possible grâce aux optiques galiléennes qui focalisent à l'infini et envoient des faisceaux parallèles à chaque œil. L'opérateur regarde une image située au-delà du site opératoire (dans l'objectif), ce qui lui évite toute fatigue oculaire. La lumière est concentrée à travers une suite de prismes et traverse l'objectif pour illuminer le site opératoire. Une fois l'objet atteint, le faisceau est réfléchi et retraverse l'objectif, les lentilles de grossissement, les binoculaires puis il sort divisé en deux faisceaux lumineux de façon à produire un effet stéréoscopique et fournir à l'opérateur une grande profondeur de champ.

Les sources lumineuses sont de type halogène-quartz, halogène-xénon ou plus récemment LED (diodes électroluminescentes) et sont transmises par fibre optique

- *Accessoires et périphériques*

Le diviseur optique, interposé entre les tubes binoculaires et le corps du microscope, agit comme séparateur de lumière partageant le faisceau lumineux lors de son trajet de retour vers les yeux de l'utilisateur. Cette dérivation est notamment nécessaire pour apporter la lumière à un périphérique tel qu'un appareil photo, une caméra vidéo permettant d'enregistrer les données cliniques à des fins de documentations cliniques ou légales.

Des oculaires peuvent être annexées au tube pour un travail en équipe.

Des filtres peuvent être ajoutés sur l'objectif ou dans la fibre optique d'illumination pour éviter la polymérisation prématurée des composites photopolymérisables (orange) ou pour faciliter la lecture d'un champ opératoire hémorragique (vert). Un diaphragme, situé entre le tube binoculaire et le corps du microscope, peut permettre d'augmenter la profondeur de champ jusqu'à  $\times 2$  mais réduit l'intensité lumineuse.

Le microscope opératoire peut être installé avec une fixation au plafond (plus ergonomique et moins encombrant) ou à un mur, il peut être également au sol avec un socle monté sur roulettes mais les risques de dommages encourus lors des éventuels déplacements sont importants.

- *Microscope optique ou loupes binoculaires ?*

Le microscope nécessite une phase d'apprentissage plus longue et rigoureuse que les loupes, en ce qui concerne la maîtrise d'une nouvelle visualisation des tissus observés, la mise en œuvre d'une instrumentation spécifique, mais aussi l'ergonomie et la position de travail afin d'éviter les douleurs lombaires.



D'autre part, les tubes binoculaires peuvent être proposés en différentes versions ; il convient d'éviter la version fixe avec une inclinaison à 45° et de préférer les versions plus élaborées proposant des inclinaisons variant de 0 à 180° afin d'éviter les douleurs cervicales au long court.

À de faibles grossissements, le microscope correspond à des lunettes-loupes à lumière intégrée. Pour de plus grandes valeurs de grossissement en endodontie, l'utilisation du microscope opératoire devient incontournable.

#### 1.4.3 Les caméras intrabuccales :

Il existe des caméras basées sur la transmission de la lumière et la fluorescence laser (QLF® et DIAGNOdent®), l'auto fluorescence (Soprolife® et VistaCam®), l'impédance d'un courant électrique (CarieScan®). Elles peuvent être couplées à un logiciel de traitement des images. Elles peuvent rendre service lors de la communication avec le patient. Cependant, comme pour l'endoscope, leur utilisation pendant l'acte opératoire reste complexe car, d'une part, elles ne procurent qu'une image en 2 dimensions sur un écran de contrôle et d'autre part elles nécessitent d'être tenues à une main par l'opérateur, ce qui est difficilement compatible avec le travail au fauteuil. Elles présentent finalement peu d'intérêt en endodontie mais présentent de nombreux avantages en dentisterie restauratrice dans la discrimination entre les tissus dentaires sains et cariés, l'identification des atteintes carieuses à un stade initial ... (Simon, Machtou et al. 2012)

Basée sur le principe de fluorescence, une caméra à LED (Soprolife®) (Sopro-Acteon, La Ciotat, France) permet de combiner l'agrandissement, la fluorescence, l'acquisition d'images et un concept thérapeutique innovant : « light-induced fluorescence evaluator for diagnosis and treatment » (LIFEDT) concourant à la mise en place de techniques thérapeutiques restauratrices minimalement invasives voir même non invasives grâce à une détection et un diagnostic plus précoces des atteintes carieuses ainsi qu'une meilleure évaluation de l'activité de ces lésions . (Tassery et al. 2013)

#### 1.4.4 Applications cliniques :

Dans la plupart des procédures endodontiques, l'utilisation d'un dispositif d'aide visuelle (loupes et microscope) peut offrir de nombreux avantages techniques et cliniques :

- en matière de diagnostic (mise en évidence de fêlure, trait de fracture, l'identification d'atteinte carieuse à un stade précoce, d'une infiltration bactérienne sous une restauration existante ...)
- lors de l'exérèse de tissus infectés (prévenir l'effraction pulpaire ...) (Selden 2002)(Del Fabbro et al. 2015)
- lors de traitement endodontique ortho grade (pour la réalisation de la cavité d'accès, la lecture du plancher pulpaire, la visualisation des entrées canalaires voir même parfois une visualisation intra canalair, la gestion des instruments fracturés, des perforations, des techniques d'apexogénèse/apexification, de revascularisation ...)
- lors des traitements endodontiques rétrogrades/ les chirurgies endodontiques (microscope obligatoire aux Etats unis pour leur réalisation)

Grâce à l'enregistrement de données, les aides visuelles telles que le microscope opératoire lorsqu'il est relié à un système d'enregistrement (appareil photo ou caméra) ainsi que les caméras intrabuccales peuvent également être un atout dans la documentation d'un cas clinique et avoir un aspect médico-légal. (Simon et al. 2012)

## 1.5 Les aides radiographiques et informatisées

Les radiographies rétro alvéolaires combinées à l'examen clinique ont longtemps été la norme dans le diagnostic endodontique et l'évaluation post-opératoire de la cicatrisation. Cependant, les radiographies rétro alvéolaires ne fournissent qu'une vue en deux dimensions (2D) de structures en trois dimensions (3D).

Elles peuvent également être parasitées par un bruit anatomique masquant la zone d'intérêt à des degrés divers et par la distorsion géométrique.

Le Cone Beam Computer Tomography (CBCT) capture un volume 3D de données en un seul balayage. Des images natives sont obtenues et peuvent être reconstruites à l'aide d'algorithmes mathématiques pour produire des images tomographiques. Le CBCT permet d'obtenir une imagerie numérique en trois dimensions (3D) sans superposition et sans distorsion du squelette maxillo-facial, des dents et des tissus environnants. Cet examen d'imagerie a un coût réduit et produit un moindre rayonnement pour le patient par rapport à la tomodensitométrie traditionnelle. Il offre également une acquisition d'images non invasive, plus rapide et plus facile. En fournissant une représentation 3D des tissus maxillo-faciaux (plus proche de la réalité qu'une vue 2D obtenue avec des radiographies rétro alvéolaires classiques), le CBCT a le potentiel d'améliorer le diagnostic, la planification du traitement et l'évaluation des résultats du traitement endodontique. (Patel et al. 2015)

Un examen clinique complet doit être effectué avant d'envisager un examen radiographique. Le clinicien doit aussi être au courant des antécédents d'imagerie du patient, et si possible obtenir les radiographies /scans antérieurs. Comme pour tout examen radiographique, la tomodensitométrie à faisceau conique utilise les rayonnements ionisants et n'est donc pas sans risque. Un CBCT doit être justifié, et les avantages potentiels doivent l'emporter sur les risques potentiels dus à l'exposition aux rayonnements ionisants (CIPR 2007).

Cela est particulièrement pertinent en ce qui concerne les enfants qui sont plus sensibles aux effets potentiels des rayonnements ionisants. (Theodorakou et al. 2012)

Si une procédure radiographique est prescrite, elle doit être effectuée avec une dose aussi faible qu'il est raisonnablement possible d'atteindre tout en obtenant les informations nécessaires (principe ALARA). (Farman 2005)

Un compromis entre la dose de rayonnement et la qualité de l'image doit être réalisé.

Une sélection réfléchie du champ de vision, en fonction de la région d'intérêt, et de la résolution est nécessaire pour optimiser les informations diagnostiques en réduisant la dose transmise au patient.

### 1.5.1 Utilisation du CBCT en endodontie

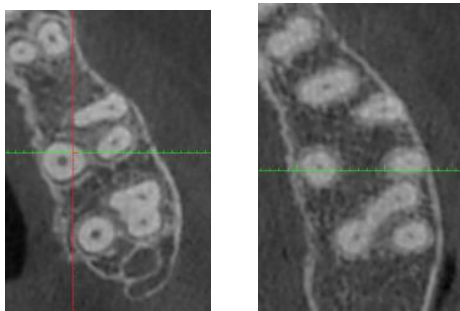
Étant donné que la tomographie volumique à faisceau conique (CBCT) a été approuvée pour l'usage dentaire aux États-Unis en 2000 (Danforth 2003), de nombreuses applications endodontiques de cette technologie ont été décrits dans la littérature.(Arai et al. 1999)(Nair et Nair 2007)(Cotton et al. 2007)(Patel et al. 2007)(Patel 2009)(Cohenca et Shemesh 2015a)(Cohenca et Shemesh 2015b)

La Société européenne d'Endodontologie recommande que l'imagerie CBCT ne doit être envisagée que si l'information apportée par des systèmes d'imagerie classiques ne donnent pas une quantité suffisante d'informations pour permettre une gestion appropriée du problème endodontique et que les informations supplémentaires fournies par les images 3D reconstruites faciliteraient le diagnostic et / ou amélioreraient la gestion d'une dent avec un problème endodontique dans un souci de minimiser l'exposition aux rayonnements tout en maximisant les informations diagnostiques.(Patel et al. 2014)

En endodontie, la nécessité d'avoir des images à haute résolution afin de déterminer des structures de l'ordre de 80-150 µm peut exiger un rayonnement supérieur.

À des fins d'endodontie, le champ de vision doit être limité à la région d'intérêt et doit englober la dent (ou les dents) concernée par l'examen et ses structures environnantes. Ceci est un moyen efficace de réduire la dose du patient. (Hedesiu et al. 2012)

L'imagerie CBCT peut être utile en préopératoire d'un traitement endodontique dans l'évaluation de l'anatomie et de la morphologie canalaire de la dent à traiter. (Plotino et al. 2006)(Patel 2010)(Vizzotto et al. 2013)

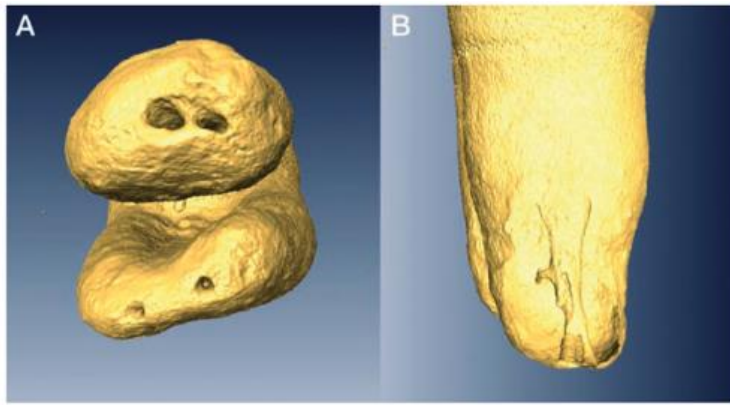


*Figure 34 : Coupes transversales d'un examen d'imagerie CBCT réalisé au pavillon dentaire de la Timone de premières molaires maxillaires avec un MV2 et une racine mésio-vestibulaire plate (à gauche) et sans MV2 et avec une racine mésio-vestibulaire ronde (à droite)*


On peut également noter que les deuxièmes molaires maxillaires présentent une racine mésio-vestibulaire plate avec la présence d'un MV2.

La morphologie radicaire peut être visualisée en trois dimensions, de même que le nombre de canaux et s'ils convergent ou divergent les uns des autres ; cette information est importante car elle peut améliorer les résultats du traitement. (Lofthag-Hansen et al. 2007) (Gu et al. 2009)(Kim et Yang 2012)(Yu et al. 2012)(Vizzotto et al. 2013)(Altunsoy et al. 2014)(Silva et al. 2014)(Abella, Teixidó, et al. 2015)(Kim et al. 2015)

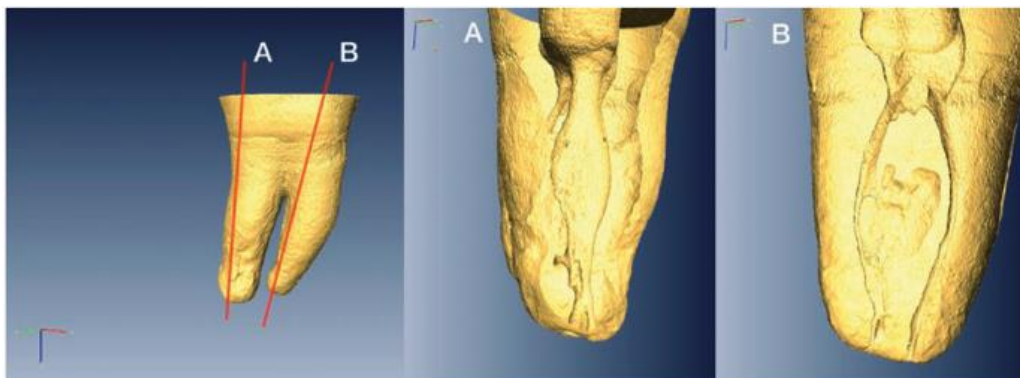Il permet ainsi de visualiser les moindres détails anatomiques des dents et de leurs systèmes endodontiques notamment grâce à la réalisation de reconstructions 3D à l'aide d'un logiciel spécifique (ResolveRT Amira (Visage Imaging)...).



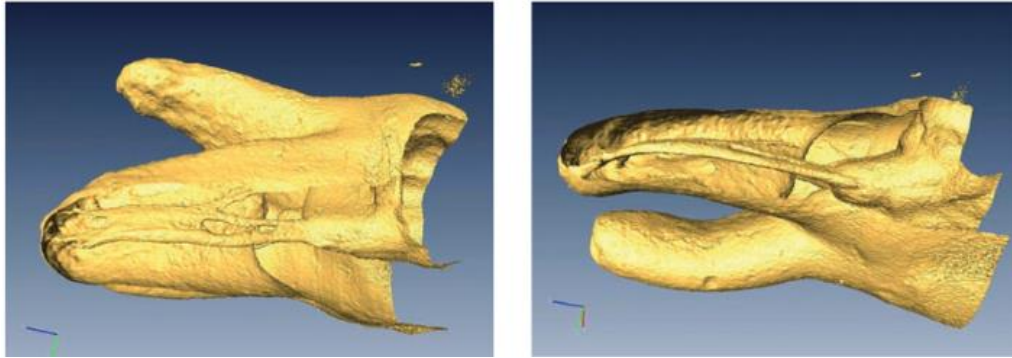
*Figure 35 : A. Vue apicale des apex d'une première molaire inférieure présentant plusieurs foramens  
B. Ramification avec deux foramens apicaux du canal distal sur une vue distale de la racine distale de la même première molaire inférieure et un canal latéral au niveau du tiers apical de cette racine*



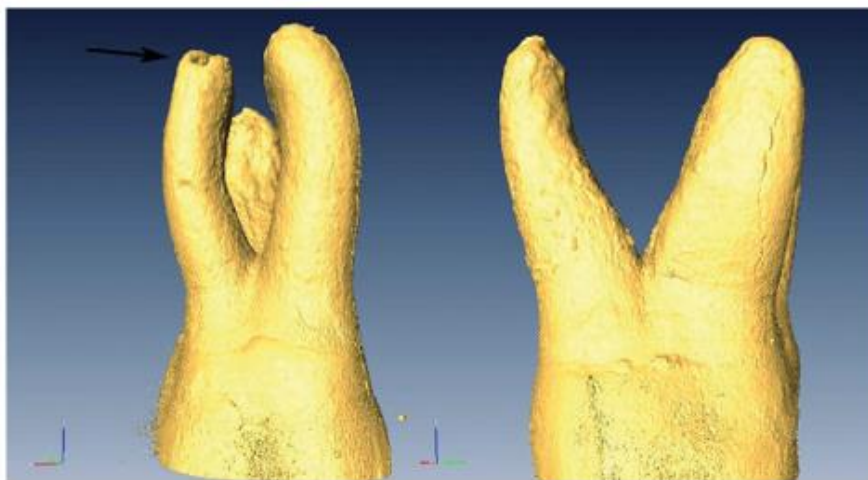
*Figure 36 : Molaire inférieure sectionnée à différents niveaux des racines permettant d'évaluer le nombre et la position des entrées canalaires ainsi que des foramens apicaux, les courbures et les trajectoires des canaux ainsi que la présence de canaux latéraux et de ramifications.*



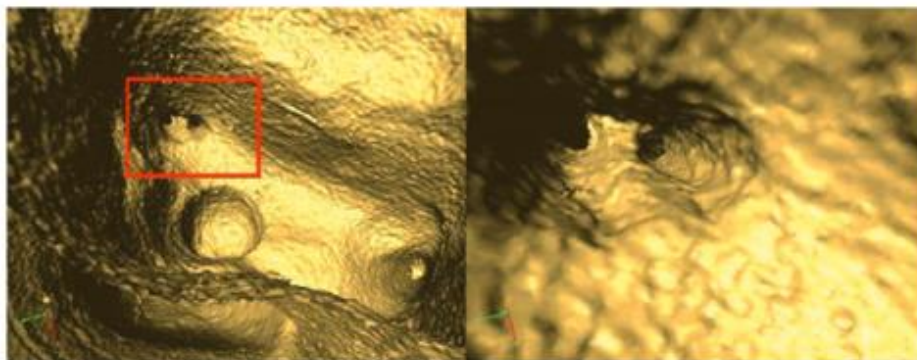
*Figure 37 : De la même manière sur ces sections vestibulo-linguales des racines mésiale et distale d'une première molaire inférieure.*



*Figure 38 : Ainsi que sur ces sections mésio-distale (à gauche) et vestibulo-linguale (à droite) de la racine mésiale d'une première molaire maxillaire*

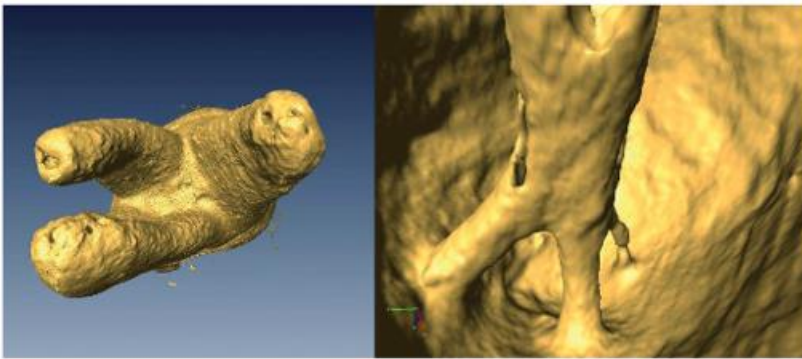

*Figure 39 : Vue vestibulo-linguale (à gauche) et mésio-distale (à droite) d'une première molaire supérieure où l'on peut observer la présence d'une résorption apicale de la racine disto-vestibulaire probablement due à l'existence d'une lésion péri apicale*



*Figure 40 : Visualisation des entrées canalaires au niveau d'une première molaire maxillaire. On peut noter la proximité des entrées canalaires du MV1 et MV2, ce qui peut rendre difficile la détermination de la localisation de l'entrée du MV2.*





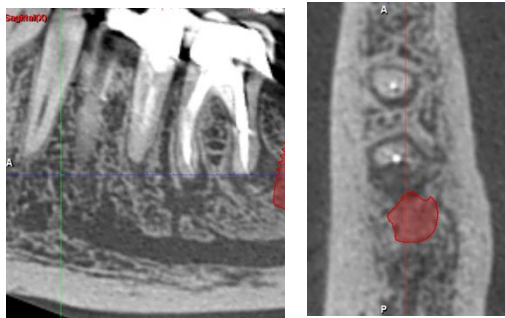
*Figure 41 : Vue apicale des apex d'une première molaire maxillaire dans la racine palatine présente de nombreux foramens apicaux avec un delta apical.*

*(Grande et al. 2012)*

L'imagerie CBCT permet également de mettre en évidence et d'évaluer des anatomies complexes, comme les dents présentant des invaginations (dens in dente) et les dents fusionnées, dilacérées, avec des perles d'émail, des canaux en forme de C, un nombre inhabituel de racines ... (Silberman et al. 2006) (Tu et al. 2007)(Tu et al. 2009)(Abella et al. 2011)(F. Abella et al. 2012) (Abella, Morales, et al. 2015)

Récemment, Venskutonis et coll. ont publié une revue exhaustive de la littérature pour évaluer l'utilisation de l'imagerie CBCT dans le diagnostic, la planification du traitement et l'évaluation des résultats et des complications en endodontie (fracture radiculaire, perforation, résorption).

Les auteurs ont conclu que l'imagerie CBCT avait le potentiel de devenir le premier choix pour la planification du traitement endodontique et l'évaluation des résultats, en particulier lorsque de nouveaux scanners avec des doses de rayonnement plus faibles et une meilleure résolution deviendront disponibles. (Venskutonis et al. 2014)



*Figure 42 : Coupe sagittale (à gauche) et coupe transversale (à droite) tiré d'un examen CBCT réalisé au pavillon dentaire de la Timone d'une 46 présentant des lésions périapicales au niveau des racines mésiale et distale.*

On peut noter également la présence d'un dépassement de matériau d'obturation endodontique en regard de l'apex de la racine distale.

La coupe transversale nous montre également une résorption de la racine distale.

Le CBCT peut permettre la détection plus précoce des lésions péri apicales (avant que la corticale linguale ou vestibulaire ne soit déminéralisée ce qui présente un réel avantage à la mandibule de par l'épaisseur de la corticale) par rapport aux radiographies rétro alvéolaires classiques ce qui permet un diagnostic plus précoce et une gestion plus efficace des infections péri apicales. (Lofthag-Hansen et al. 2007)(Low et al. 2008)(Patel 2009)

La taille réelle, l'emplacement et l'étendue de la lésion péri apicale peuvent également être appréciés, tandis que l'identification de la racine avec laquelle la lésion est associée peut-être confirmée. (Patel, Wilson, Dawood et Mannocci 2012)

Des études ultérieures ont obtenus des résultats similaires. (Bornstein et al. 2011)(Abella et al. 2012) (Patel, Wilson, Dawood, Foschi, et al. 2012)(Abella et al. 2014) (Liang et al. 2014)(Weissman et al. 2015)

Le CBCT est particulièrement recommandé pour le diagnostic et la planification du traitement avant la chirurgie endodontique. (Tsurumachi et Honda 2007).

Lorsqu'une intervention chirurgicale est envisagée, l'opérateur peut rechercher des informations supplémentaires concernant les structures anatomiques, le nombre de canaux, la morphologie canalaire, la qualité de l'obturation canalaire existante, la position des tenons intra canalaires, les perforations (Shemesh et al. 2011), les résorptions (Patel et al. 2009), et l'étendue et la localisation des lésions péri apicales existantes afin de faciliter le traitement chirurgical et de minimiser les complications. Une évaluation CBCT préopératoire a récemment été démontrée comme ayant un effet bénéfique sur les résultats du traitement chirurgical de lésion péri apicale. (Kurt et al. 2014)

L'imagerie CBCT permet l'élimination de la superposition des structures anatomiques, comme le processus zygomatique, l'os alvéolaire, le sinus maxillaire et les autres racines.

Le CBCT peut évaluer la distance de la lésion par rapport au canal mandibulaire (Kovisto et al. 2011), au foramen mentonnier et à la surface de l'os alvéolaire (Bornstein et al. 2011), la proximité avec le sinus maxillaire (Bornstein et al. 2012), ce qui est utile lors des chirurgies endodontiques, ou lors de traitements endodontiques sur des dents présentant des résorptions apicales afin d'éviter les sur obturations.

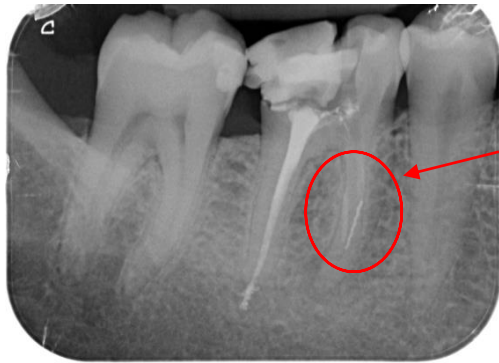
En outre, la connaissance de la taille de la lésion pourrait aider dans la planification de l'approche chirurgicale, la conception des volets, et les possibilités de guérison ou de complications des lésions.

Le CBCT a également un apport dans le domaine de la recherche concernant l'étude des anatomies radiculaires et canalaires « classiques » (permettant par exemple d'évaluer les variations de morphologies et de configurations radiculaires et canalaires dans un même type de dent ou au sein d'une population) (Silva et al. 2014) (Altunsoy et al. 2015)(Arslan et al. 2015) (Gu et al. 2015) et plus complexes. (Paes da Silva Ramos Fernandes et al. 2014)(Lea et al. 2014)(Sinanoglu et Helvacioğlu-Yigit 2014)(Amoroso-Silva et al. 2015)

Le CBCT ne doit pas être utilisé pour l'évaluation de routine à l'issue du traitement du canalaire. Cependant, avec l'approbation éthique, il serait justifié d'utiliser des scans CBCT de faible FOV dans les essais de recherche clinique, par exemple pour évaluer de nouveaux protocoles de traitement, les techniques de désinfection, offrant ainsi une impression plus objective du résultat du traitement ;

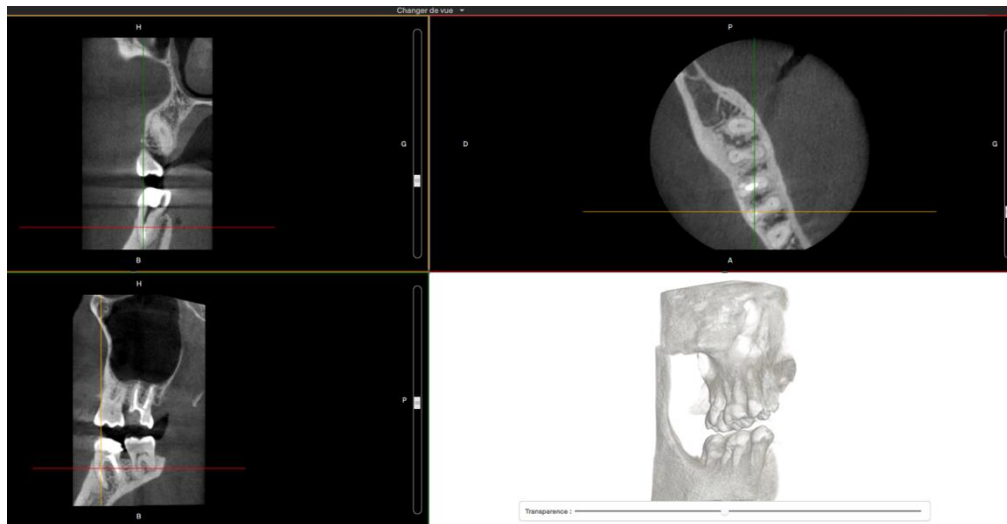
Une des nouvelles fonctionnalités du CBCT, en cours de développement en endodontie, se trouve être la réalisation de planifications endodontiques par analogie avec les planifications implantaires qui sont couramment utilisées de nos jours. (Kernen et al. 2016)

Une application clinique de l'utilisation d'un logiciel de planification endodontique basée sur un examen d'imagerie CBCT, il s'agit d'un cas de reprise de traitement endodontique d'une 46 associé à la dépose d'un instrument fracturé au niveau de la courbure du canal mésio-vestibulaire réalisé par le Dr Ludovic Pommel, MCU-PH à la faculté de la Timone Marseille :

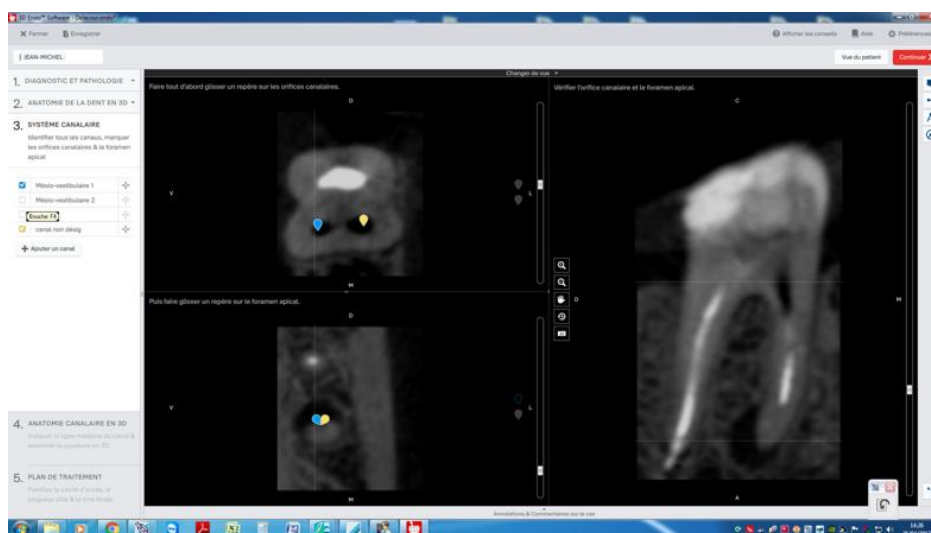


Instrument fracturé

*Figure 43 : Radiographie rétroalvéolaire préopératoire de la 46*



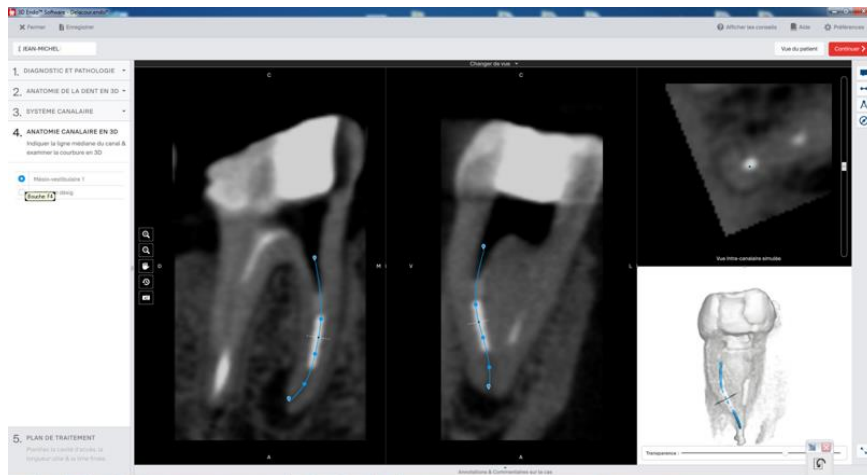
*Figure 44 : Les images issues de l'examen CBCT permettant de visualiser en 3 dimensions l'instrument fracturé*



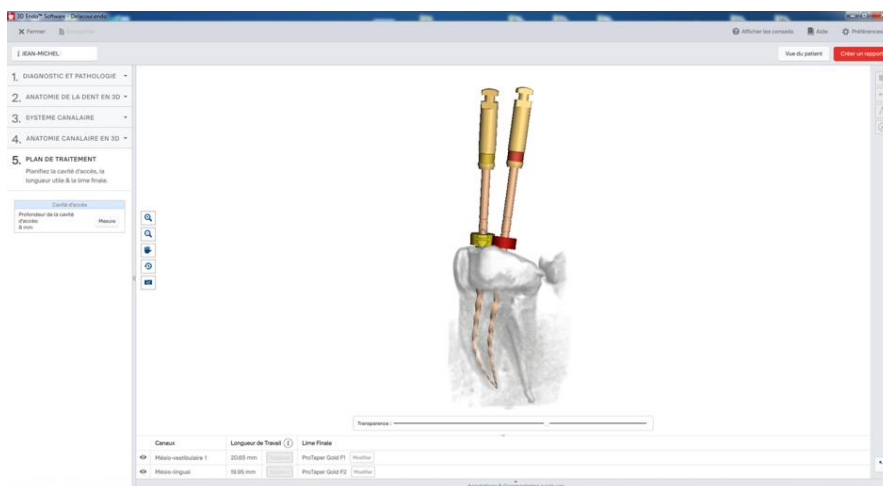
*Figure 45 : Planification à l'aide du logiciel 3D endo™ de la dépose d'instrument après avoir importé les images de l'examen CBCT préalablement réalisé*

On peut noter la présence d'une lésion péri apicale au niveau de la racine mésiale de la 46.

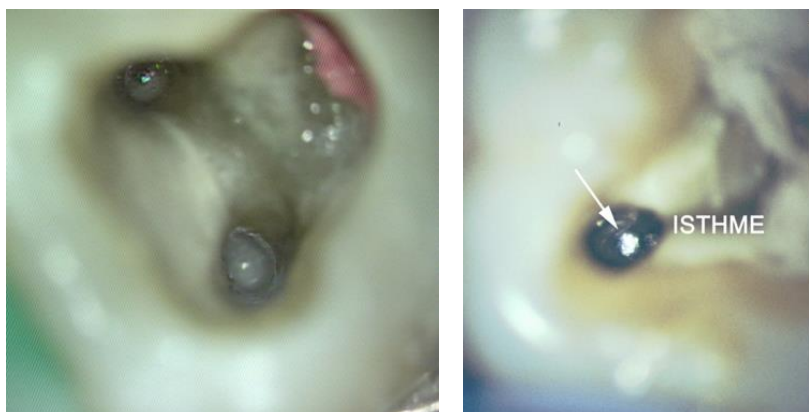




*Figure 46 : Le logiciel permet de visualiser les entrées canalaire ainsi que l'ensemble du système endodontique afin d'analyser les trajectoires et les courbures canalaire ainsi que les longueurs de travail*

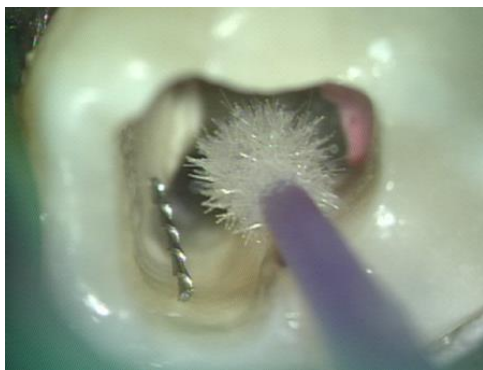

*Figure 47 : Le logiciel permet également de pré visualiser l'instrumentation et la mise en forme canalaire grâce à des préformes disponibles d'instruments endodontiques*

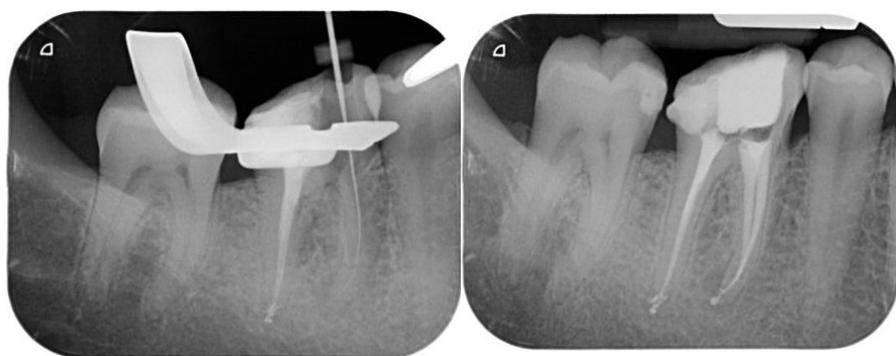


*Figure 48 : Photographies cliniques de la cavité d'accès de la 46*

On peut distinguer l'instrument fracturé dans le canal mésio-vestibulaire qui a une forme en goutte d'eau en direction d'un isthme en lingual de ce canal. Cette configuration pourra être utilisée afin de réaliser la dépose de l'instrument fracturé avec un délabrement minimum, en évitant un « stripping » qui aurait été associé à une perte de substance et une fragilisation de la racine mésiale.



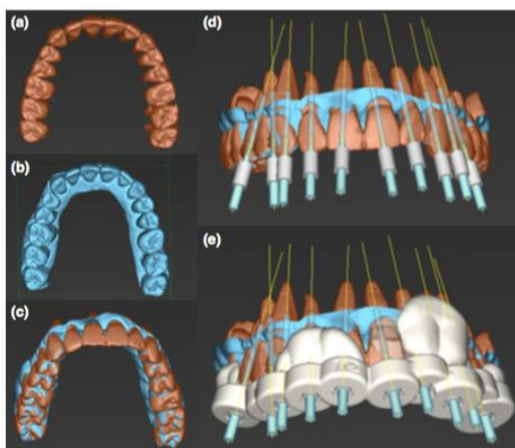
*Figure 49 : Photographie clinique de la cavité d'accès avec la dépose de l'instrument fracturé*



*Figure 50 : Radiographies rétroalvéolaires peropératoire (à gauche) et post-opératoire (à droite) de la 46 suite à la dépose de l'instrument fracturé*

Une autre application des planifications endodontiques à l'aide de logiciel basé sur des imageries d'examen CBCT est de créer un guide permettant la réalisation de cavité d'accès précise et donc plus conservatrice. Le guide réalisé comprend une ouverture en regard de la dent à traiter permettant de positionner l'instrument utilisé pour réaliser la cavité d'accès établie lors de la planification assistée par ordinateur grâce à une visualisation schématisée de la cavité d'accès (réalisée sur l'examen 3D en fonction de l'anatomie canalaire révélée par cette méthode d'imagerie CBCT).

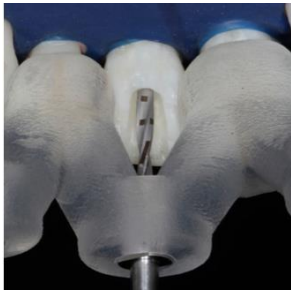
Un autre exemple tiré d'un article de Zehnder et coll. de 2015 concernant une étude réalisée sur des modèles maxillaires expérimentaux :



*Figure 51 : Superposition (c) des scans de surface (b) (empreinte optique) et CBCT (a)*

*Superposition des préformes virtuelles des instruments de forage de la cavité d'accès (d)*

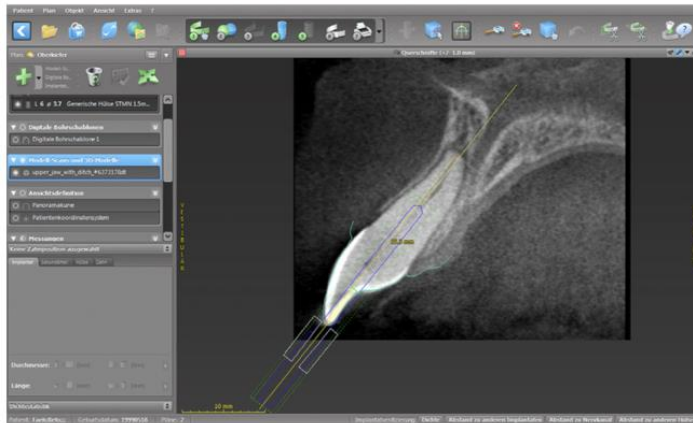
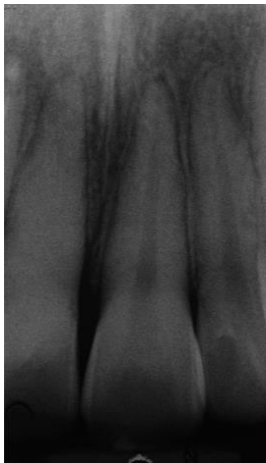
*Superposition avec le guide opératoire (e)*



*Figure 52 : Application clinique : après avoir éliminé la couche amélaire, le forage est réalisé suivant le guide opératoire réalisé en amont afin d'accéder au tiers apical. Le guide présente un stop afin d'indiquer lorsque l'instrument a atteint la position prévue par la planification*

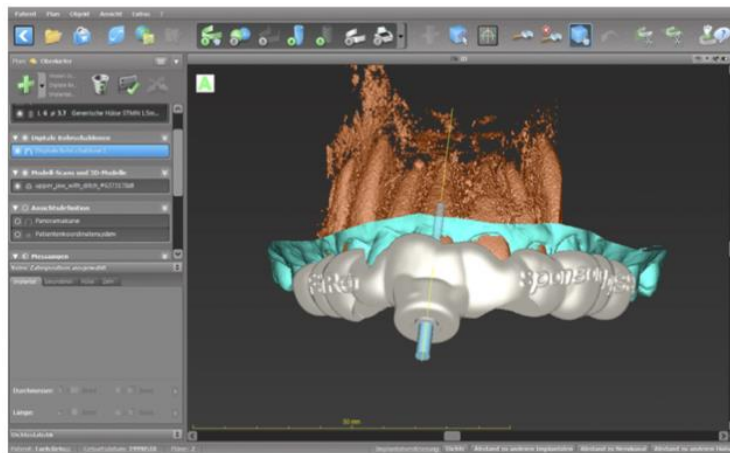
*(Zehnder et al. 2015)*

Egalement en 2015, Krastl et coll. ont appliqué cliniquement cette méthode sur la 11 d'un patient âgé de 15 ans ayant eu un traumatisme sur cette dent à l'âge de 7 ans, celui-ci ayant entraîné, comme souvent, une dégénérescence fibro-calcique de la pulpe avec l'apparition de calcifications canalaire allant jusqu'à l'oblitération des deux tiers coronaires du canal. Cependant, cette dent nécessite une intervention endodontique car elle présente des signes cliniques de douleur spontanée et à la percussion.

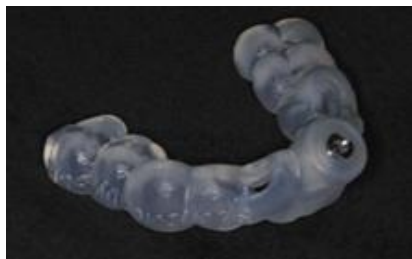

On peut voir la présence d'une lésion péri apicale

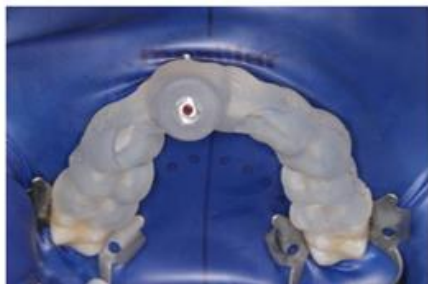*Figure 53 : Radiographie rétroalvéolaire préopératoire de la 11 (à gauche) et superposition d'un instrument de forage virtuel sur une coupe axiale issue du scan CBCT avec le logiciel de planification implantaire CODIAGNOSTIX (à droite)*



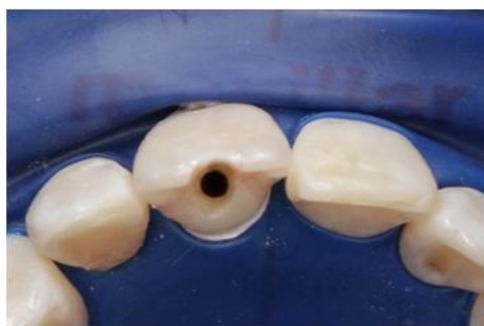*Figure 54 : Le guide opératoire crée virtuellement grâce au logiciel*



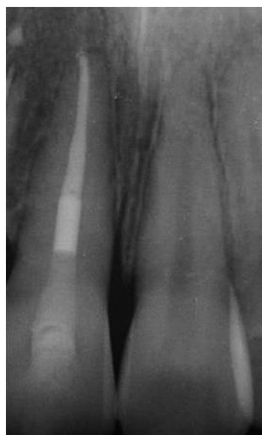*Figure 55 : Le guide opératoire a été imprimé en 3D, on peut observer le stop métallique*



*Figure 56 : Le guide est fixé sur les dents maxillaires*



*Figure 57 : Vue occlusale de la cavité d'accès endodontique guidée réalisée*



*Figure 58 : Radiographie rétroalvéolaire post-opératoire de la 11  
(Krstl et al. 2015)*

Il n'a pas eu d'apparition de radio clarté péri apicale dans les 15 mois qui ont suivi le traitement endodontique.

Toutes ces possibilités concourent à la réussite de procédures endodontiques complexes.

### 1.5.2 Les limites de l'utilisation du CBCT

L'imagerie CBCT endodontique devrait offrir non seulement une évaluation 3D de la région d'intérêt, mais aussi générer des images avec une résolution spatiale suffisante pour permettre une évaluation détaillée de la dent et de l'anatomie alvéolaire.

La littérature récente a montré que la visibilité des structures anatomiques, y compris l'espace endodontique dépend du type de machine CBCT et des paramètres de numérisation tels que le champ de vision (FOV), le nombre de projections, et la résolution.(Hassan et al. 2012)

La résolution spatiale avec une petite taille de voxel peut être trop faible pour identifier de petits objets, tels que des instruments fracturés, ou des fractures ou fêlures de la racine (VRF). (D'Addazio et al. 2011) (Patel et al. 2013)

Un problème important qui affecte la qualité de l'image et donc la précision diagnostique des images CBCT est la dispersion et le durcissement du faisceau provoqués par des structures et matériaux voisins à haute densité (couronnes, bridges, implants, les matériaux d'obturation canalaire (gutta percha et ciment) et les tenons intra canalaires). Selon les cas, il pourrait donc être parfois judicieux de déposer les structures métalliques avant la réalisation d'un examen CBCT (Soğur et al. 2007) (Estrela et al. 2008) (Scarfe et Farman 2008) (Lofthag-Hansen et al. 2011) (Vizzotto et al. 2013)

Le temps de balayage peut être de 20 s, il est donc significativement plus long comparé à celle d'une radiographie intra-orale (<0,3 s). De ce fait, le moindre mouvement d'un patient lors de l'analyse peut altérer les images reconstruites et avoir un impact sur le diagnostic. Par conséquent, cela peut être un problème avec les enfants, les patients âgés et les personnes ayant des troubles neurologiques, par exemple la maladie de Parkinson.

Toutes ces limites doivent être considérées avant d'envisager un CBCT. (Soğur et al. 2007) (Bueno et al. 2011)

Les praticiens utilisant les examens CBCT doivent avoir une formation adéquate et continue en radiologie CBCT, ainsi que dans l'interprétation des images obtenues, parce que la modalité est complètement différente de la radiographie conventionnelle. (Brown et al. 2014)

Il y a un besoin de lignes directrices fondées sur des preuves afin de connaître les situations dans lesquelles on peut utiliser le CBCT en endodontie, aidant ainsi à la décision de réaliser un scan CBCT suivant la situation clinique.

Or, la littérature endodontique (et de toutes les autres disciplines dentaires) actuellement disponible est principalement constituée de rapports de cas et d'études ex-vivo limitées aux détails techniques et à la précision diagnostique (niveaux 1 et 2 dans un modèle hiérarchique) et même dans ces domaines, l'information disponible est limitée et incomplète. Alors que le nombre d'essais cliniques bien conçus permettant de valider l'utilisation de CBCT en endodontie est faible, ce qui rend une méta-analyse impossible.

Plus de recherches sont nécessaires dans plusieurs domaines, notamment :

- l'évaluation de l'impact de la réduction des paramètres d'exposition sur le rendement diagnostique ;
- comment les informations de diagnostic supplémentaires du CBCT influent sur la prise de décision clinique et les résultats de traitement endodontique spécifique (par exemple la gestion des traumatismes dentaires et des résorptions radiculaires) également ;
- L'analyse comparative des différents scanners CBCT avec des FOV faibles pour le diagnostic de divers problèmes endodontiques.

Les recherches futures sur le CBCT devraient viser à évaluer les facteurs pronostiques qui influent sur le résultat du traitement canalaire.

(Patel et al. 2014) (Cohenca et Shemesh 2015b) (Patel et al. 2015) (Abella, Morales, et al. 2015)

## 2. Impératifs mécaniques

Les objectifs de l'endodontie moderne restent la désinfection, la mise en forme et l'obturation tridimensionnelle énoncés par Schilder (1967 et 1974) et formant la triade du succès en endodontie dorénavant acceptés par tous. (Simon et al. 2012)

Un traitement endodontique peut donc être défini comme une désinfection chimio-mécanique du système endodontique suivie par une obturation avec une matière inerte destinée à maintenir ou à rétablir la santé du tissu péri apical. (Ng et al. 2008)

L'objectif principal de l'ensemble de la procédure consiste à éliminer les micro-organismes et les débris histopathologiques du système canalaire afin d'empêcher son infection et/ou sa réinfection (Orstavik et al. 1991)(Coldero et al. 2002) même s'il est acquis qu'aucune technique de mise en forme et de désinfection ne permet d'éliminer à 100% les débris pulpaire ou les bactéries de l'endodonte. (Sjögren et al. 1997)(Shuping et al. 2000)(Card et al. 2002)

Une dent traitée endodontiquement doit pouvoir être maintenue sur l'arcade plusieurs années après le traitement et cette préservation passe par la conservation des structures dentaires et l'intégrité de la dentine radulaire.

De ce fait, les instruments utilisés doivent respecter l'anatomie canalaire initiale avec le maintien de la trajectoire canalaire, la forme et position des foramens apicaux et doivent être plus conservateurs des structures dentinaires.

Pourtant, actuellement, avec l'introduction de la mise en forme mécanisée rotative toutes les techniques de mise en forme semblent être associées à l'induction de dommages dentaires (micro fissures ...) et à une élimination excessive de la dentine radulaire (modifications dans la géométrie canalaire et non-respect de l'anatomie dimensionnelle naturelle des canaux, transport canalaire). (Peters et al. 2003)(Gergi et al. 2010)(Burroughs et al. 2012)(Gergi et al. 2014)

Cet inconvénient est dû à un défaut conceptuel de base des instruments de mise en forme qui ont été conçus pour nettoyer et mettre en forme tous les canaux comme s'ils étaient des canaux rectilignes étroits avec des sections transversales rondes. (Metzger 2011)

En utilisant ces instruments, les opérateurs font souvent en fait le traitement d'une dent imaginaire plutôt que d'aborder la réalité 3D d'un canal donné.

L'exploration canalaire minutieuse conduisant à l'obtention de la perméabilité canalaire et à la sécurisation de la LT est une étape incontournable lors d'un traitement endodontique. Elle permet une meilleure préservation de l'anatomie canalaire d'origine et diminue les erreurs de procédures (butées, fausses routes, transports externes ou internes de la courbure canalaire et du foramen apical ...)

Certains instruments tels que les openers, les instruments NiTi rotatifs PathFile® 1, 2 et 3 (Dentsply Maillefer) ou encore l'utilisation du Glide® (Dentsply Maillefer) peuvent mener à ces objectifs.



## 2.1 L'instrumentation endodontique

### 2.1.1 L'instrumentation manuelle en acier inoxydable

Elle comprend les limes Hedström (limes H) ou racleurs, les limes K, et les broches. La préparation manuelle à l'aide d'instruments en acier est fastidieuse, chronophage, très opérateur-dépendante et avec des résultats qui ne sont souvent pas à la hauteur des efforts fournis (butées, déchirure apicale, bouchon apical).

### 2.1.2 L'instrumentation rotative en nickel titane

Les instruments rotatifs nickel titane (NiTi) ont été introduits dans la pratique clinique en 1993. Ils ont été un tournant majeur et représente un véritable changement de paradigme en endodontie. (de Chevigny et al. 2008) (Molander et al. 2007)

Les instruments en nickel-titane (NiTi) présentent l'avantage par rapport aux instruments en acier inoxydable de mieux « appréhender » les courbures canalaire en raison de leurs propriétés pseudo élastiques (super élasticité et mémoire de forme) qui confèrent à ces alliages une flexibilité accrue.

Les propriétés pseudo élastiques de ces alliages reposent sur l'existence d'une transformation de phase à l'état solide appelée transformation martensitique thermoélastique associée à la transformation de l'austénite des aciers en martensite (découverte par Martens en 1879).

Les instruments rotatifs NiTi diminue ainsi les erreurs de procédure et le temps nécessaire à la réalisation d'un traitement endodontique. (de Oliveira Alves et al. 2012)

De nouveaux modèles ont été introduits au cours des années, en essayant de rendre ces instruments plus efficaces, plus souples et plus sûrs en termes de fracture instrumentale tendant à rendre les techniques de mise en forme plus fiables et donc plus reproductibles. (Lopes et al. 2007)(Gambarini et al. 2008)(Larsen et al. 2009)(Kim, Yum, et al. 2010)(Lee et al. 2011)(Lopes et al. 2013)(Di Giuseppe et al. 2015)

Récemment, un nouveau mouvement alternatif de réciprocity ( de coupe dans le sens antihoraire , et de « débrayage » dans le sens horaire )et de nouveaux procédés de fabrication métallurgique ont permis la création de systèmes « à instrument unique de mise en forme », comme Wave One (Dentsply Maillefer) et Reciproc (Dentsply VDW) (Al-Hadlaq, Aljarbou et AlThumairy 2010)


Un nouveau traitement thermique de ces alliages a conduit au développement d'instruments tels que le Wave One Gold et le Protaper Gold.

Par rapport au Wave One classique, le Wave One Gold est :

- Plus résistant à la fatigue cyclique et à la torsion (le nombre de degrés en rotation avant fracture lorsque la pointe est bloquée est supérieur).
- Plus flexible, il présente un angle résiduel après flexion plus important. L'angle résiduel indique une déformation permanente après flexion. Un instrument dont l'angle résiduel est important permettra un meilleur centrage de la préparation, dans la mesure où il ne cherchera pas à se redresser pour retrouver sa forme initiale.



- La section de l'instrument a été modifiée. Alors que le WaveOne classique présente une section triangulaire concave au niveau de la pointe et une section triangulaire convexe au niveau coronaire, le WaveOne GOLD présente une section en forme de parallélogramme (Figure ci-dessous). Cette section permet un contact alterné des angles coupants de l'instrument avec les parois canalaires, ce qui réduit le stress sur l'instrument et sur la dentine et qui permet plus d'espace libre pour l'évacuation des débris lors de la coupe.



*Figure 59 : Section en forme de parallélogramme du WaveOne Gold*

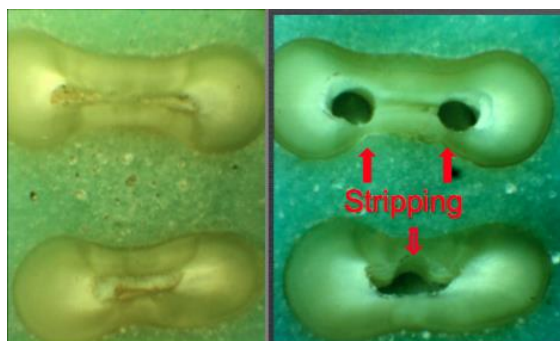
*Tiré de « Du WaveOne® au WaveOne GOLD en réciprocity », Dr Wilhelm-J. Pertot, dental tribune DT study club n°3 2015*

Ces instruments permettent une meilleure préservation de l'anatomie canalaire initiale avec un respect de la trajectoire des courbures canalaires et de la forme et de la position du foramen apical entraînant moins de transport externe et interne et donc moins de risque de perforation.

Ils présentent également une résistance accrue à la fatigue cyclique, première cause de fracture instrumentale dans un canal par rapport aux instruments rotatifs classiques.

L'alliage a une influence plus importante sur les propriétés et les performances des instruments endodontiques que le mouvement de l'instrumentation (alternatif/réciprocity ou de rotation continue). (Berutti et al. 2012)(Kim et al. 2012)(Testarelli et al. 2014)

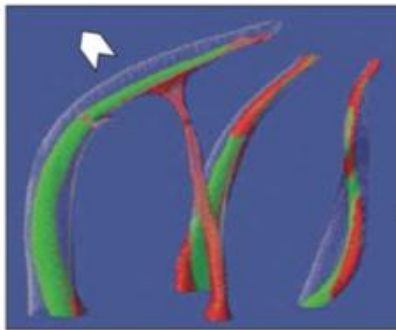
Les systèmes d'instrumentation rotatifs actuels sont des outils efficaces. Néanmoins, ils entraînent souvent une élimination excessive de la dentine pouvant mettre en péril la survie sur le long terme de la dent, en créant un affaiblissement de la racine, dans une tentative d'inclure autant de zone que possible de la paroi canalaire au sein d'une préparation ronde ne correspondant pas à la configuration canalaire du canal traité (en particulier concernant les canaux ovales). Ce phénomène est d'autant plus important que le diamètre de l'instrument utilisé augmente.



*Figure 60 : Ce type de préparation pouvant entraîner un « stripping » sur les racines plates.*

*(Courtoisie Dr Pommel)*

Dans les canaux courbes, les instruments rotatifs de diamètre important sont susceptibles de transporter la partie apicale du canal du côté extérieur de la courbure. Sur les canaux en forme de "S", l'instrumentation rotative peut redresser le canal par une élimination excessive de la dentine à la fois sur le côté intérieur de la courbure coronaire et le côté extérieur de la courbure apicale. Les deux événements décrits ci-dessus se produisent en raison de la rigidité relativement élevée des instruments rotatifs ayant un diamètre important. Les instruments rotatifs présentant une faible conicité et un faible diamètre apical sont plus souples, mais ceux utilisés dans les étapes finales de la préparation sont plus épais et donc plus rigides.



*Figure 61 : Transports canaux et redressement canalaire suite à la mise en forme à l'aide d'instruments rotatifs. (Protaper) inspiré de Peters et coll. (2003)*

Le "look" droit des obturations des canaux a changé au fil des ans. Alors qu'un élargissement massif du canal pouvait être auparavant l'indication d'une bonne instrumentation canalaire, ceci est considéré comme négatif aujourd'hui.

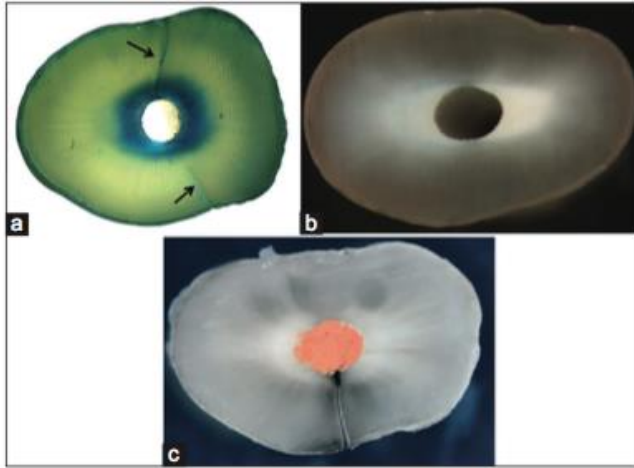
Les inconvénients des préparations de plus grande taille comprennent les modifications indésirables de la courbure canalaire initiale (le transport canalaire externe et interne) ainsi que de la dimension et de la position du foramen, l'affaiblissement de la racine et des complications procédurales telles que la formation de butées ainsi que les perforations. (Alodeh et Dummer 1989)(Adorno et al. 2010)

La suppression excessive de la dentine radulaire a été reconnu pour affaiblir la racine et doit donc être évitée. (Wilcox et al. 1997)

Un élargissement apical minimal permet non seulement la conservation de la structure dentaire mais assure aussi une meilleure prévention à l'extrusion de débris intra canaux et de matériau d'obturation. (Buchanan 1996) ainsi, la préparation à la taille 20 était suffisante dans la plupart des cas rencontrés (Buchanan 2000) (Yu et Schilder 2001)

A ce jour, il n'y a que 3 études (Strindberg 1956)(Kerekes et Tronstad 1979)(Hoskinson et al. 2002) analysant l'effet de la conicité et du diamètre apical choisis lors de la préparation canalaire sur le résultat du traitement, et celles-ci sont de nature rétrospective. Bien que deux d'entre elles aient suggéré une diminution du taux de succès avec une augmentation de la taille de la préparation apicale, la troisième étude n'a pu trouver aucune différence dans le succès avec différentes tailles de préparation apicale.

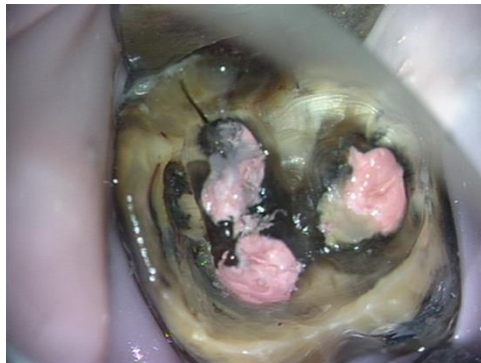Tous les systèmes d'instrumentation NiTi coniques testés créent des microfissures dans un pourcentage important des racines traitées, allant de 18 à 60% des racines.



*Figure 62 : Microfissures et fractures radiculaires dues aux instruments rotatifs*

*a. (Bürklein et al. 2013)*

*b. et c. (Shemesh et al. 2009)*



*Figure 63 : Présence d'un trait de fracture en vestibulaire du canal mésio-vestibulaire d'une 46 (Courtoisie Dr Pommel)*

Ce phénomène a d'abord été reconnu par Shemesh et ses collaborateurs et a ensuite été étudié par plusieurs groupes de recherche. (Shemesh et al. 2009)(Shemesh et al. 2010)

Kim et coll. ont récemment expliqué la base biomécanique du phénomène de la formation de microfissures.

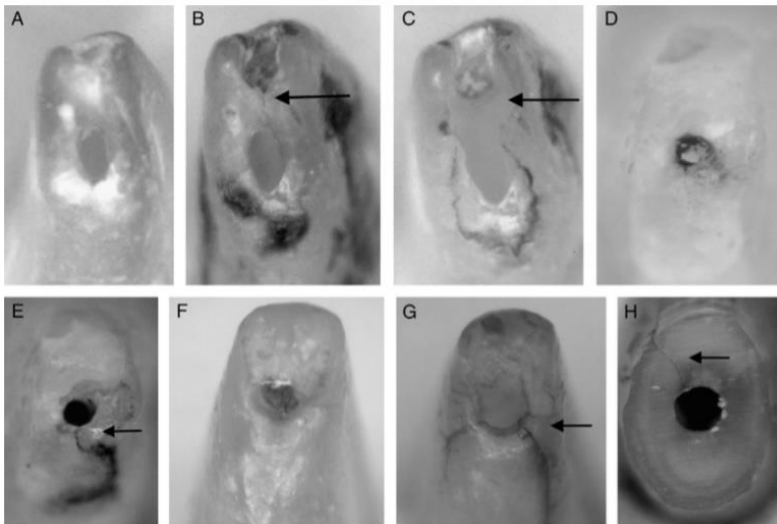
Ils ont utilisé des modèles d'analyse d'éléments finis pour explorer le stress qui est créé dans la dentine radiculaire lorsque les instruments rotatifs tels que les profiles ou ProTaper ont été utilisés dans des canaux. Leurs résultats indiquent que l'ampleur de la contrainte de Von Mises créée dans la surface extérieure de la dentine radiculaire peut atteindre des valeurs de 386 MPa pour la ProTaper F3 et de 311 MPa pour le profile # 30 / 0,06

La résistance à la traction de la dentine est de 106 MPa, ce qui signifie que ces instruments créent un stress qui est 3 fois plus grand que la force de résistance de la dentine. Les instruments plus minces, ProTaper F1 et ProFile 20 / 0,06 créent des valeurs de contrainte inférieures, de 98 MPa et 88 MPa, respectivement.

Ainsi, il semble que le potentiel de créer des microfissures augmente avec les instruments rotatifs de conicité et de diamètre plus important. (Kim, Lee, et al. 2010)

Selon Liu et ses collaborateurs, l'instrumentation rotative NiTi pourrait provoquer des fissures à la surface de la partie apicale de la racine.

Il préconise donc une instrumentation plus courte du foramen apical afin de réduire le risque de défauts dentinaires.



*Figure 64 : A à H  
Photographies en vue apicale*

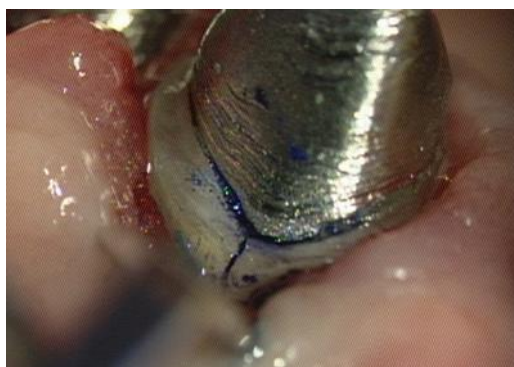
*(Liu et al. 2013)*

On peut observer la présence de fêlures au niveau apical de ces dents suite à l'utilisation d'instruments rotatifs.

Même recommandation faite par Adorno et coll., travailler entre 0,5 et 1 mm plus court au niveau du foramen causerait moins de fissures au niveau apical. En outre, plus de fissures ont été observées lors de l'utilisation d'instruments plus volumineux. (Adorno et al. 2011)

La formation de ces microfissures a été documentée à ce jour dans plus de 10 articles publiés dans les grandes revues d'endodontie. Néanmoins, des études en cours de développement ne semblent pas montrer de différence significative entre les différentes instrumentations rotatives dans l'induction de microfissures.

Les microfissures sont un facteur prédisposant pour la formation de fractures radiculaires qui sont une des complications cliniques les plus graves pouvant se produire pendant ou après un traitement endodontique et conduire à l'extraction (Pitts et Natkin 1983) (Wilcox et al. 1997)(Tamse et al. 1999) (Shemesh et al. 2011) (Çiçek et al. 2015) (Sim et al. 2016).



*Figure 65 : Photographie clinique en vue vestibulaire d'une dent présentant un inlay core et un trait de fracture vertical*

*(Courtoisie Dr Pommel)*

Toutes contraintes supplémentaires appliquées à une racine dans laquelle des microfissures ont été initialement créées par l'instrumentation rotative ou des reconstitutions métalliques antérieures peuvent favoriser les fractures radiculaires.

À ce jour, aucune étude clinique n'a été menée en ce qui concerne l'effet des forces occlusales répétées (appliquées lors de la mastication ou lors de para-fonctions) au fil des ans, sur les dents avec des microfissures radiculaires. Néanmoins, la discipline générale de la mécanique de la rupture indique que des fractures verticales se créent dans les matériaux présentant au départ des microfissures qui se propagent progressivement sous l'influence du stress répété.

Il est raisonnable de croire que la dentine ne diffère pas d'autres biomatériaux à cet égard. (Anderson 2005)

D'autres instruments intéressants dans la recherche de préservation des structures dentaires et

du respect de l'anatomie canalaire lors de traitements endodontiques et qui ont fait l'objet de nombreuses publications ces dernières années sont les SAF.(Metzger, Zary, et al. 2010)(Metzger, Teperovich, et al. 2010)(Siqueira Jr. et al. 2010) (De-Deus, Souza, et al. 2011)(Paqué et Peters 2011)(Peters et Paqué 2011) (De-Deus et al. 2012)(Paqué et al. 2012)(Paranjpe et al. 2012) (Yoldas et al. 2012)(De-Deus et al. 2013) (Kim et al. 2013)(Lin et al. 2013)(Liu et al. 2013)

Bien que ce système récent semble prometteur, il peut avoir certains inconvénients car il n'est pas proposé de système d'obturation associé à cet instrument de mise en forme et les systèmes d'obturations déjà existants présentent des problèmes de compatibilités, avec des obturations imparfaites ou difficiles à mettre en œuvre du fait de l'insuffisance de mise en forme canalaire que crée les SAF. Néanmoins, ces instruments semblent constituer un complément idéal pour parfaire le nettoyage canalaire après une mise en forme préalable. (Dietrich et al. 2012)

Il faut donc poursuivre son élaboration notamment en ce qui concerne son efficacité lors de l'étape de mise en forme.

## 2.2 Influence de la technique d'obturation

Il est question d'adapter l'obturation à la mise en forme *a minima* et non l'inverse afin de préserver au maximum les structures dentaires et dentinaires.

Les techniques d'obturation par compactage de gutta chaude semblent être plus performantes que les techniques d'obturation par condensation de gutta-percha froide. (Reader et al. 1993)(Weller et al. 1997)(Robberecht et al. 2012)(Samson et al. 2013)

Les techniques de gutta chaude sont les seules qui permettent l'obturation complète et tridimensionnelle du réseau canalaire.

D'après une étude de DuLac et coll., les techniques d'obturation utilisant la condensation verticale à chaud, un tuteur thermoplastique de gutta, la condensation continue et la condensation verticale haute température ont rempli les canaux latéraux dans leur portion coronaire et moyenne nettement mieux qu'avec les techniques d'obturation utilisant la condensation latérale à froid ou la condensation latérale à chaud (thermocompaction).

Les techniques utilisant un tuteur thermoplastique de gutta ou la condensation continue ont obturé les canaux latéraux dans leur portion apicale nettement mieux que les autres techniques citées ci-dessus. (DuLac et al. 1999)

Néanmoins, les techniques d'obturation à la gutta chaude nécessitent un élargissement du système endodontique lors de la mise en forme canalaire afin de passer les fouloirs endodontiques pour fouler le matériau d'obturation.

Cet inconvénient fut en parti résolu depuis l'usage de système d'obturation à chaud de type thermafil® (Dentsply-Maillefer), ProTaper Obturator® et WaveOne Obturator®, Soft Core®, HeroFill®... L'obturation à la Gutta-percha utilisant le système Thermafil® permet d'obtenir une obturation plus dense, qui épouse mieux l'ensemble des parois canalaire et qui permet également d'obturer les canaux latéraux.

Cependant, cette technique présente des limites car elle semble produire plus de sur-obturation que dans le groupe de condensation latérale. (Clinton et Himel 2001) et elle nécessite encore

un élargissement de l'entrée canalaire relative au diamètre du tuteur en plastique ou de gutta alpha du Guttacore® soutenant la gutta-percha. (Gopikrishna et Parameswaren 2006)

De plus, elle complique les procédures de retraitement et la réalisation de restauration coronoradiculaire : il y a plus de résidus intracanaux persistant après la désobturation et plus de difficultés à désobturer (voir désobturation impossible) lors de la présence d'un tuteur du thermafil par rapport à la condensation latérale. (Zuolo et al. 1994)(Frajlich et al. 1998)

Ces inconvénients sont en passe d'être résolus avec la technique Guttacore® (Dentsply-Maillefer), utilisant de nouveaux obturateurs à cœur de gutta percha réticulée recouvert de gutta-percha en phase alpha. (Beasley et al. 2013). Cependant, cette technique présente encore des limites concernant les Verifier qui de par leur rigidité ont des difficultés à être utilisés dans des canaux courbes.

Il existe également depuis peu des systèmes d'obturation à l'aide de gutta injectable. Néanmoins, ces techniques nécessitent également un certain élargissement du système endodontique afin de permettre l'utilisation de fouloirs créant le bouchon apical avant d'injecter la gutta chaude.

Outre ce problème d'élargissement canalaire entraînant une élimination supplémentaire de tissus dentaires et dentinaires par rapport à une préparation *a minima*, les techniques d'obturation sont également associées à des dommages dentinaires. (Shemesh, Wesselink et Wu 2010)

Le compactage latéral de la gutta-percha à l'aide de Fingers Spreader semble majorer le risque de fracture radiculaire verticale. (Pitts, Matheny, et al. 1983)(Dang et Walton 1989) (Wilcox et al. 1997).

L'utilisation d'une technique de compactage passif et à froid pour obturer les canaux de dents extraites réduit significativement l'incidence des défauts dentinaires (microfissures ...) par rapport au compactage latéral et/ou à chaud. Mais comme vu précédemment, il ne semble pas permettre d'obturer l'ensemble du système endodontique (canaux latéraux ...).

Cependant, avec l'utilisation de ciments biocéramiques (bioroot RCS® Septodon) qui semblent montrés de bons résultats, on tend à retourner vers une technique d'obturation passive avec un cône unique scellé mais permettant une obturation étanche et tridimensionnelle de l'ensemble du système endodontique.

### 3. Impératifs biologiques

#### 3.1 Mise en forme nécessaire à la circulation de la solution d'irrigation dans le système endodontique et systèmes d'irrigation

La désinfection chimio mécanique efficace et optimale du système canalaire est cruciale pour le succès du traitement endodontique. (Shuping et al. 2000)(Chuste-Guillot et al. 2006)

Celle-ci peut représenter des défis cliniques et microbiologiques :

- les limites physiques de l'irrigation dans un système fermé (Senia et al. 1971)(Salzgeber et Brilliant 1977)(Tay et al. 2010)
- les variations anatomiques et les complexités des canaux courbes en particulier (les tubuli dentinaires, les canaux accessoires, les isthmes et les ramifications)(Vertucci

- 1984)(Somma et al. 2009)(de Pablo et al. 2010)
- l'agrégation des bactéries qui forment un biofilm bactérien sur les parois dentinaires (Costerton et al. 1994)(Nair et al. 2005).

Même si l'instrumentation mécanique est une étape importante dans la mise en forme des canaux afin de permettre le nettoyage et la désinfection (Siqueira et al. 1997)(Ricucci et Siqueira 2010), elle produit des débris organiques et minéraux constituant une boue dentinaire qui restent retenus dans les complexités anatomiques, les extensions ovalaires et les isthmes (Paqué, Boessler, et al. 2011), créant ainsi un réservoir pour les bactéries et les champignons qui peuvent être difficilement éliminés par l'irrigation.

De plus, une irrigation suffisante de la partie apicale du canal (qui correspond le plus souvent aux surfaces canalaires les moins propres et comportant le plus de canaux latéraux, secondaires et accessoires) reste un véritable défi. (Senia et al. 1971)(De Deus et Horizonte 1975)(Nair 2004) (Goel et Tewari 2009)

L'efficacité du nettoyage canalaire a été étudiée par microscopie électronique à balayage (MEB). Toutes ces études indiquent que les deux tiers coronaires du canal peuvent être nettoyés de façon reproductible. Cependant, la situation est différente dans le tiers apical du canal. Presque toutes les études basées sur le MEB indiquent que la zone cul-de-sac de la partie apicale du canal est très difficile à nettoyer efficacement. (Versümer et al. 2002)(Hülsmann et Bluhm 2004)(Paqué et al. 2005)(Zehnder 2006)

Différents facteurs influencent la dynamique de l'irrigation dans le système endodontique :

- Les propriétés chimiques, rhéologiques et antibactériennes des irrigants (Senia et al. 1971)(Gulabivala et al. 2010)
- Le profil d'écoulement de l'irrigant dans l'espace endodontique et l'interaction résultante avec les parois canalaires
- Le degré de mise en forme canalaire (diamètre apical et conicité de la préparation)(Khademi et al. 2006)
- La présence d'une colonne d'air « vapor lock effect » lors de l'irrigation seringue-aiguille limite les échanges apicaux de l'irrigant (Abou-Rass et Piccinino 1982) et ne permet pas une irrigation efficace à plus de 2mm de la pointe de l'aiguille, entraînant la recommandation d'amener l'aiguille d'irrigation à 1mm du foramen apical (Boutsioukis et al. 2009)(Boutsioukis, Lambrianidis, et al. 2010) ce qui nécessite une augmentation de la mise en forme canalaire et augmente les risques d'extrusion apicale de la solution d'irrigation.  
Cependant, l'utilisation d'une lime de perméabilité permet d'éliminer ce problème. (Tay et al. 2010)

Des études ont montré que le volume d'irrigant joue un rôle important dans le processus de désinfection, plus que le système d'irrigation ou le type d'activation utilisé. (Baker et al. 1975) (van der Sluis et al. 2006) (Nielsen et Craig Baumgartner 2007)(Howard et al. 2011)

Grâce aux techniques de préparation canalaire mécanisée, la durée de traitement est réduite. Cependant, il ne faut pas oublier de respecter des temps d'irrigation suffisants. (Peters 2004)



Ceci est particulièrement important dans les cas de dents nécrosées où une irrigation à l'aide d'une solution à 5,25% de NaOCl utilisée pendant 40 minutes a été recommandée pour obtenir une désinfection efficace. (Spangberg et al. 1973)

Lors de l'irrigation aiguille-seringue, l'irrigation est appliquée par intermittence, uniquement lorsque l'instrument est retiré du canal. Il faut se rappeler que l'hypochlorite de sodium est progressivement inactivé car il agit pour dissoudre le tissu pulpaire ou le biofilm bactérien. (Cupková et al. 1993)(Camps et Pashley 2000)(Haapasalo et al. 2000)

Ainsi, au cours des procédures d'endodontie traditionnelles avec irrigation intermittente, le temps total où l'hypochlorite de sodium est pleinement actif est limité.

Par conséquent, inonder simplement le canal avec de l'hypochlorite de sodium pendant la procédure peut être inefficace ; le renouvellement fréquent de l'irrigant permet de maintenir l'activité désirée. (Haapasalo et al. 2014)

Selon des études récentes sur la dynamique des fluides par modélisation informatique, le type et le format des aiguilles sont des éléments déterminants pour la distribution apicale des solutions d'irrigation (Boutsioukis, Lambrianidis, et al. 2007)(Shen et al. 2010).

Les aiguilles de 30 G (0,30 mm) (NiTi Flex-Tips™, Vista Dental ; Flexi-Glide™, Vista Dental) avec une extrémité ouverte (Navy tips, Ultradent) peuvent être insérées plus loin et éliminent le problème de la colonne d'air en ménageant latéralement un espace de reflux pour le renouvellement de la solution, à condition qu'une conicité suffisante ait été établie. (Goel et Tewari 2009)(Bronnec et al. 2010b)(Dhaimy et al. 2016).

On considère qu'une préparation apicale de 30/ 0,06 ou de 25/ 0,08 permet un positionnement libre de l'aiguille à 3 mm de l'apex dans les canaux les plus étroits et une irrigation quasi complète. Il reste, néanmoins, une zone stagnante dans le dernier millimètre où le renouvellement de la solution se fait mal, mais dont on peut venir à bout par l'utilisation du maître cône pour activer la solution lors du rinçage final (voir également les dispositifs d'activation plus loin). (Bronnec et al. 2010b)(Caron et al. 2010)

Les aiguilles de 30 G et/ou avec ouvertures latérales et fermées à leur extrémité (Max-i-probe®, Dentsply) présentent moins de risque d'extrusions apicales de solutions d'irrigations, mais suivant les lois de la mécanique des fluides, elles présentent également moins de débit et engendrent donc moins d'échanges de solution que les aiguilles plus classiques ainsi qu'une pénétration apicale réduite. (Boutsioukis et al. 2007)(Boutsioukis, Verhaagen, et al. 2010)(Gopikrishna et al. 2016)

L'irrigation canalaire est habituellement effectuée avec des seringues en plastique, la contenance idéale serait de 5 ml avec attachement Luer Lock car, outre son volume largement suffisant pour éviter de trop fréquents remplissages, la pression tactile sur le piston, sans être trop importante, permet, en combinaison avec une aiguille de 30G, un débit de 0,25 ml/s. À un tel débit, l'écoulement devient instable, donc efficace sur les parois canalaire, mais reste laminaire. (Boutsioukis et al. 2015)

Afin de pallier les défaillances de l'irrigation seringue-aiguille, des dispositifs d'irrigation novateurs centrés sur l'activation de la solution d'irrigation ont été développés. L'activation des solutions peut être manuelle (à l'aide d'un maître-cône), mécanique (sonique (EndoActivator Dentsply, Eddy WDW), pulsée (RinsEndo, Dürer Dental AG) ou ultrasonique

intermittente (Irrisafe, Acteon) ou continue (Piezoflow, Dentsply)) ou activée par laser (Er Yag, PIPS).

Ces dispositifs ont fait l'objet de nombreuses études dans la littérature endodontique au cours de ces dernières années. Elles ont montré une amélioration substantielle de la désinfection canalaire (optimisation du renouvellement de la solution d'irrigation, désagrégation et évacuation des débris et du biofilm bactérien, propulsion de la solution d'irrigation dans les zones non instrumentées) (de Gregorio et al. 2009)(Caron et al. 2010)(de Gregorio et al. 2010)(Jiang et al. 2010)(Miller et Baumgartner 2010), principalement par l'amélioration de l'irrigation au niveau apical aussi bien dans les canaux droits (van der Sluis et al. 2005)(van der Sluis et al. 2006)(Paragliola et al. 2010)(van der Sluis et al. 2010)(Jiang et al. 2012) (Mancini et al. 2013) que courbes par rapport à l'irrigation à la seringue seule. (Blank-Gonçalves et al. 2011) (Munoz et Camacho-Cuadra 2012)

Mais il est difficile de tirer des conclusions de ces études car les modèles utilisés sont différents (canaux en plastique ou dents extraites), tout comme les méthodes d'étude, la conicité des préparations, les diamètres apicaux, le volume de solution utilisé et la durée d'action.

L'activation sonore diffère de l'activation ultrasonique car elle fonctionne à une fréquence inférieure (1-6 kHz/25-40 kHz), et pour cette raison, elle est généralement trouvée moins efficace pour éliminer les débris que les systèmes à ultrasons. (Sabins et al. 2003)(Paragliola et al. 2010)

L'efficacité des ultrasons dans l'irrigation est déterminée par sa capacité à produire de la « cavitation » et de l'« agitation ». La cavitation est minimisée et limitée à la pointe de l'instrument utilisé, alors que l'effet d'agitation est plus important.

Néanmoins, l'activation ultrasonique présente d'importantes limites dans les canaux courbes où le contact de la lime avec les parois réduit son efficacité (Mancini et al. 2013)(Kato et al. 2016), crée de la boue dentinaire indésirable et présente un risque de fracture plus important ce qui limite fortement son utilisation.(Lea et al. 2010)

Les bons résultats obtenus avec l'activation ultrasonique combinée à l'irrigation à l'hypochlorite de sodium pourraient être dus à l'augmentation de température de la solution liée à l'action des ultrasons.(Al-Jadaa et al. 2009)

L'activation ultrasonique d'une solution de NaOCl pendant 30 secondes à 1 minute pour chaque canal avec 3 cycles de 10-20 secondes (de renouvellement constant de l'irrigation) peut être un temps suffisant pour obtenir des canaux nettoyés en fin de préparation. (Plotino et al. 2007)

Ces techniques d'activation de la solution d'irrigation amélioreraient la qualité et l'étanchéité de l'obturation canalaire (van der Sluis et al. 2007) et permettraient d'éliminer plus efficacement l'hydroxyde de calcium (Kenee et al. 2006)(van der Sluis et al. 2007)(Phillips et al. 2015)et les matériaux d'obturation intra canalaire. (Grischke et al. 2013)

Cependant, les dimensions (conicité et diamètre) du canal restent un facteur limitatif commun aux différentes techniques d'irrigation au cours du processus d'instrumentation qu'elles soient accompagnées d'un dispositif d'activation de la solution ou non. L'hypochlorite de sodium entièrement actif ne peut atteindre la partie apicale du canal que lorsque celui-ci est suffisamment agrandi afin d'insérer la micro-canule à la longueur de travail.

Ces observations ont conduits certains auteurs à la recommandation d'augmenter la conicité de la mise en forme et de la préparation apicale en sur-préparant la région apicale (Baugh et Wallace 2005) pour éliminer la dentine infectée et améliorer l'efficacité de l'irrigation en augmentant le volume d'irrigant dans le tiers apical. (Shuping et al. 2000)(Card et al. 2002) (Boutsioukis, Gogos, et al. 2010)(Plotino et al. 2014)

Toutefois, l'ampleur de l'élargissement apical nécessaire est un sujet de débat. Un grand diamètre de préparation apicale a été suggéré par des protagonistes comme pouvant être le moyen le plus efficace de nettoyage et de désinfection des canaux. Des élargissements apicaux de diamètres différents, notamment de norme ISO n°30 (Khademi et al. 2006), n°40 (Albrecht et al. 2004), n°45 (Wu et Wesselink 1995) voir n°60 à n°80, ont été suggérés.

Néanmoins, des difficultés d'obturation tridimensionnelle étanche peuvent se poser à des diamètres apicaux aussi élevés et le risque d'extrusion des solutions d'irrigation peut s'en trouver majoré, entraînant des suites post opératoires inflammatoires dues à une inflammation des tissus péri apicaux.

De plus, l'augmentation et l'élargissement de la mise en forme entraînent une suppression inutile de la dentine sans améliorer la désinfection et le nettoyage lors du traitement endodontique. (Elayouti et al. 2011)

Les racines sont considérablement affaiblies par une préparation avec des instruments dont la conicité est importante ce qui diminue le pronostic de la dent à long terme et l'expose à un risque accru de fracture radiculaire. (Zandbiglari et al. 2006)(Kim, Lee, et al. 2010)

Romania et coll. ont montré la même efficacité dans la désinfection et l'antisepsie pour une mise en forme de 4% par rapport à une mise en forme de 6% de conicité. (Romania et al. 2009)

Des recommandations fondées sur des études morpho métriques de la région apicale des canaux indiquent que ni l'augmentation du diamètre de la pointe, ni l'augmentation de la conicité des instruments NiTi n'améliore l'élimination de la dentine infectée de manière uniforme et suffisante le long des parois canalaires. (Kerekes et Tronstad 1977) (Chuste-Guillot et al. 2006)(Hecker et al. 2010)

D'après Saini et coll. 2012, un élargissement apical d'un diamètre de norme ISO n°30 permet une bonne pénétration de l'aiguille de la seringue d'irrigation dans le canal afin d'assurer un nettoyage optimal de la région apicale. Une fois ce seuil franchie, l'efficacité ne serait pas significativement différente. (Saini et al. 2012)

Albrecht et coll. ont montré qu'il n'est pas nécessaire de sur-préparer, au risque d'être iatrogène, la région apicale des canaux lorsqu'une conicité coronaire adéquate a été obtenue, afin de permettre une irrigation satisfaisante de l'ensemble du système endodontique. Une préparation jusqu'à un diamètre apical de 20 peut être suffisante. (Albrecht et al. 2004)

D'autres auteurs en sont venus aux mêmes conclusions. (Bronnec et al. 2010a)(Bronnec et al. 2010b)(Caron et al. 2010)

Selon Brunson et coll., un élargissement apical à la norme ISO n °40 avec une conicité de 0,04 serait le compromis idéal afin d'obtenir une préservation de la structure de la dent et un volume maximal d'irrigation au tiers apical lors de l'utilisation d'un système d'irrigation à pression négative. (Brunson et al. 2010)(de Gregorio et al. 2010)(de Gregorio et al. 2012) (Merino et al. 2013)

Les tailles de mise en forme plus grandes que 40.04 n'ont pas réussi à montrer des différences significatives dans le volume d'irrigant amené à la longueur de travail.

Dans les canaux courbes, une courbure canalaire importante diminue le volume d'irrigant à la longueur de travail pour un diamètre d'apex et une conicité donnés. Une préparation apicale de 40.06 augmente de manière significative le volume et la fréquence d'échange d'irrigant à la longueur de travail indépendamment de la courbure par rapport à une préparation de 40.04 ou de 35.06. (de Gregorio et al. 2013)

Même si elle a été préconisée pour la mise en forme des canaux courbes, une augmentation supplémentaire du diamètre apical à la norme ISO n°45 n'a pas majoré de manière significative le volume d'irrigant. (Khademi et al. 2006)(Mickel et al. 2007)

Lors du traitement d'une dent avec des canaux courbés, le clinicien devrait choisir soigneusement la préparation apicale adéquate afin de parvenir à une irrigation efficace et prévisible, sans affaiblir la structure de la dent. (Peters 2004)

Cliniquement, nous devrions viser à maintenir un équilibre adéquat entre la préservation des structures dentaires et de l'anatomie canalaire et apicale, et la nécessité de désinfection canalaire et apicale en fonction des particularités anatomiques (en particulier dans les canaux courbes, en présence d'isthmes ...) et de la situation clinique (pathologie existante) de la dent à traiter. (Kunert et al. 2010)

Les dispositifs d'irrigation par pression négative, tels que l'Endovac (SybronEndo), ne sont pas des systèmes d'activation mais sont un moyen sûr et prévisible de délivrer la solution dans les derniers millimètres apicaux. (Schoeffel 2007) (Mitchell et al. 2010)(Mitchell et al. 2011) Ils utilisent une pression négative pour attirer l'irrigant à la partie apicale du canal. (Nielsen et Baumgartner 2007)

Ils ont montré des résultats prometteurs dans la désinfection (Paranjpe et al. 2012) et le retrait de débris et de la boue dentinaire en particulier au niveau du tiers apical canalaire (Nielsen et Baumgartner 2007)(Parente et al. 2010) (Siu et Baumgartner 2010) (Thomas et al. 2014) ce qui permet une meilleure obturation des canaux latéraux et accessoires. (Kanter et al. 2011)

Ces résultats sont obtenus avec des canaux rectilignes (Siu et Baumgartner 2010) et courbés. (Munoz et Camacho-Cuadra 2012)

Néanmoins, ils nécessitent pour être vraiment efficace une préparation minimale de 40 / 0,04 ou 40 / 0,06 (Brunson et al. 2010)(de Gregorio et al. 2013)

L'Endovac permet également une élimination canalaire efficace de l'hydroxyde de calcium. (Goode et al. 2013)

Il existe aussi d'autres systèmes d'irrigation tels que le système d'irrigation de la lime SAF couplée à l'EndoStation® (redent et Actéon), la désinfection par activation laser, par photo-activation, par l'ozone, les nanoparticules ... (Plotino et al. 2016)

Le futur est vraisemblablement dans l'utilisation des lasers, notamment le PIPS (TwinLight, Fotona) : l'interaction de la lumière à la longueur d'onde de l'Er-YAG avec l'hypochlorite de sodium crée une vaporisation au sein du liquide ; ces bulles, lors de leur collapsus, génèrent des ondes de chocs acoustiques dans le système endodontique. La solution étant dispersée dans les canaux, depuis la chambre pulpaire, sans que la fibre optique spécifique ait besoin de pénétrer plus loin que l'orifice canalaire.

La dernière alternative est le GentleWave (Sonendo) qui, depuis la chambre pulpaire, génère et propage un large spectre d'ondes acoustiques causant une cavitation multi sonique dans l'endodonte. Une étude récente, mais non indépendante, montre un taux de succès élevé à un an après utilisation du GentleWave. (Sigurdsson et al. 2016) Il manque cependant dans cette étude, un groupe contrôle, irrigué avec les moyens conventionnels, pour réellement affirmer la supériorité de la méthode. Actuellement, le coût prohibitif de ces deux systèmes constitue un frein à un usage clinique généralisé.

La désinfection canalaire par photo-activation est toujours du domaine de la recherche.

### 3.2 Choix de l'irrigant

Le choix de la solution d'irrigation principale n'est plus discuté aujourd'hui. (Machtou 2017) Le NaOCl est une référence et est incontournable en termes de solution d'irrigation intra canalaire car c'est le seul produit qui combine une excellente action antibactérienne et un pouvoir solvant sur les débris organiques (mais pas sur les matières minérales). (McComb et al. 1976)(Naenni et al. 2004)(Zehnder 2006)

#### Concentration d'hypochlorite de sodium nécessaire à la désinfection du système endocanalaire

La matière organique en contact avec des solutions NaOCl consomme le chlore et réduit son activité antibactérienne. Ceci est particulièrement évident dans les solutions avec de faibles concentrations de NaOCl. Des niveaux plus élevés de NaOCl auraient tendance à produire une réserve de sécurité pour permettre l'activité antibactérienne désirée à l'intérieur du système endodontique.

Cependant, l'aspect mécanique du traitement endodontique est plus important que la concentration de l'hypochlorite de sodium utilisée. Une meilleure technique de mise en forme et un renouvellement fréquent et abondant de l'hypochlorite permettent de compenser les effets de la concentration, une concentration plus faible peut alors maintenir une réserve de chlore suffisante permettant la désinfection du système endodontique avec une activité antibactérienne efficace de la solution de NaOCl. (Senia et al. 1971)(McComb et Smith 1975) (Moorer et Wesselink 1982) (Siqueira Jr et al. 2000)

Une concentration entre 2,5% et 5% est préconisée pour une meilleure efficacité, mais certaines études ont montré que le NaOCl à des concentrations plus faibles (par exemple 1%) conservent un pouvoir dissolvant tissulaire suffisant et des propriétés antibactériennes. (Baumgartner et Cuenin 1992) (Zehnder et al. 2002)

Néanmoins, l'utilisation de l'hypochlorite de sodium peut avoir des effets indésirables en ce qui concerne sa cytotoxicité, notamment en cas d'injection accidentelle dans le péri-apex (Pashley et al. 1985)(Chaugule et al. 2015).

D'autre part, la fragmentation du collagène qu'il entraîne, suite à son action protéolytique (dégradation de la composante organique), est à l'origine d'une diminution de certaines propriétés mécaniques de surface de la dentine, telles que la micro-dureté (Saleh et Ettman 1999) (Sim et al. 2001), l'élasticité et la résistance à la flexion (Mohammadi 2008) et peut augmenter le risque de fracture de la dent (Haapasalo et al. 2010). Ce phénomène est d'autant plus important que la concentration d'hypochlorite de sodium est élevée. (Mohammadi 2008)

De la même manière, il peut également interférer avec l'adhésion résineuse du matériau de restauration post-traitement endodontique. (Lahor-Soler et al. 2015)

Néanmoins, l'acide ascorbique ou ascorbate de sodium inverse complètement la réduction de la force de liaison. (Lai et al. 2001)

On pourrait donc en conclure qu'il convient d'en limiter sa concentration afin de diminuer ses effets cytotoxiques sachant que l'efficacité antibactérienne de l'irrigant ne dépend pas seulement de la cytotoxicité de la substance. (Spangberg et al.1973)

Cependant, seule une concentration de 6% permet de désorganiser les biofilms bactériens. (Dunavant et al. 2006). Néanmoins, la concentration de la solution d'hypochlorite de sodium peut être diminuée à 1% face à certaines situations cliniques (perforation, apex ouvert, revascularisation ...) afin de réduire sa cytotoxicité.

L'association de l'EDTA à 17% (chélatant minéral) au NaOCl, lors de l'irrigation finale, est efficace pour éliminer la portion minérale de la boue dentinaire, ce qui permet au NaOCl de pénétrer dans les tubules dentinaires ou d'autres zones confinées oblitérées par cette boue dentinaire potentialisant ainsi l'action antimicrobienne du NaOCl (Goldman et al. 1982)(Bystrom et Sundqvist 1985)(Ozdemir et al. 2010) et améliorant l'étanchéité de l'obturation. (Shahravan et al. 2007)(De-Deus, Reis, et al. 2011)

Cependant, le NaOCl et l'EDTA ne peuvent pas être mélangés car le NaOCl perd en grande proportion son chlore actif donc ses capacités solvantes et antibactériennes. (Grawehr et al. 2003)(Clarkson et al. 2011)

L'acide éthylène diamine tétraacétique peut également être utilisé pour l'élimination intra canalaire de l'hydroxyde de calcium en association à l'hypochlorite de sodium (Margelos et al. 1997) et de récentes études ont montré qu'il pourrait jouer un rôle lors des procédures d'endodontie régénératives car il a le potentiel d'agir favorablement sur la formation de nouveaux tissus intra canaux grâce à son influence sur la migration, l'adhésion et la différenciation des cellules souches de la pulpe dentaire vers ou sur la dentine. (Galler et al. 2015)(Galler, Widbillier, et al. 2016)(Widbillier et al. 2016)

Néanmoins, l'EDTA entraîne un ramollissement de la dentine (Calt et Serper 2002)(Baron et al. 2013)(Nikhil et al. 2016)(Scelza et al. 2016) d'autant plus que l'exposition est prolongée (>1min). Il est donc suggérer de ne pas prolonger cette procédure au-delà d'une minute. (Darda et al. 2014)

Un rinçage final à l'aide de NaOCl après l'utilisation d'un agent chélateur entraînerait une érosion marquée des surfaces dentinaires du fait de l'action solvante du NaOCl sur le collagène exposé par l'EDTA. (Cruz-Filho et al. 2001)(Hülsmann et al. 2002)(Niu et al. 2002) (Hülsmann et al. 2003)(Qian et al. 2011)

L'acide citrique (à 10 %) peut alors être une alternative intéressante car il est moins toxique que l'EDTA vis à vis des tissus organiques pour une efficacité équivalente. Il peut également être utilisé comme solution d'irrigation car il présente une activité antibactérienne propre.

Aussi appelé étidronate ou acide étidronique, l'hydroxyéthylidène bisphosphonate (HEBP) a été proposé comme une alternative potentielle à l'EDTA ou à l'acide citrique, car cet agent ne présente aucune réactivité avec le NaOCl et n'altère donc pas ses propriétés antibactériennes et solvantes. (Zehnder et al. 2005)(Arias-Moliz et al. 2016) Il peut donc être utilisé en séquence

alternée avec le NaOCl ou de manière combinée en solution d'irrigation unique. (Cobankara et al. 2011)(Yadav et al. 2015)

Il présente des propriétés chélatantes plus faibles que l'EDTA mais suffisantes en endodontie. Il est non toxique et est déjà utilisé lors des traitements des maladies osseuses (biphosphonate) et dans la composition de produits ménagers et dermatologiques comme le savon. (Russell et Rogers 1999)

Suite à l'étude publiée en 2011 par Paqué et coll. (Paqué, Boessler et Zehnder 2011) et mettant en évidence une accumulation et un tassement de débris minéraux dans les isthmes et canaux latéraux consécutifs à l'instrumentation rotative des canaux radiculaires, une nouvelle équipe a testé la combinaison de NaOCl à 2,5 % et de 9 % HEDP pendant la mise en forme canalaire. (Paqué et al. 2012)

Celle-ci réduit significativement, bien qu'incomplètement, l'accumulation de débris minéraux pendant l'instrumentation rotative. Cet état de fait a été confirmé par Kuruvilla et coll. (Kuruvilla et al. 2015)

Cependant, une étude récente a mis en évidence plus de transport apical lors de l'utilisation d'une solution d'irrigation composée de NaOCl 2,5 % et HEDP 9 % par rapport à une séquence alternée NaOCl 2,5 % et EDTA 17 %. L'explication pourrait être liée à la déprotéinisation dentinaire créée par le NaOCl qui reste actif dans le mélange des deux solutions, malgré la concentration élevée de l'HEDP. (Silva e Souza et al. 2014)

À noter que la concentration optimale de HEDP reste à définir car différentes concentrations (18 % et 9 %) ont été utilisées dans les diverses études publiées.

La tendance actuelle est de vouloir remplacer l'hypochlorite de sodium par la Chlorhexidine car elle présenterait une moindre toxicité pour le péri-apex et n'entraînerait pas d'érosion de la dentine comme le NaOCl. (Cecchin et al. 2015)

Le di gluconate de Chlorhexidine (2%) présente une activité antiseptique, antifongique efficace et rémanente importante spécialement sur *Candida albicans*. (Vahdaty et al. 1993) (Jeansonne et White 1994)(Zamany et al. 2003)(Schäfer et Bössmann 2005)(Mohammadi et Asgary 2015) (Rôças et al. 2016)(Zandi et al. 2016)

Cependant, il ne présente pas d'action protéolytique sur les débris organiques, par conséquent, il ne peut être considéré comme une alternative à l'hypochlorite de sodium. (Davies et al. 1954)(Hennessey 1973)(Gomes et al. 2003) (Naenni et al. 2004)(Gomes et al. 2013)

Il faut prendre garde aux interactions existantes entre ces différentes solutions d'irrigation si elles sont mises en contact et qui peuvent entraîner l'apparition de précipités dangereux et toxiques. (Basrani et al. 2007)(Marchesan et al. 2007)(Bui et al. 2008)

On voit également l'émergence d'autres produits « naturels » pour la désinfection canalaire :

- Le Neem (*Azadiracta indica*) est une plante médicinale polyvalente qui a un large spectre d'activité biologique. Ses propriétés anti oxydantes et antimicrobiennes en font un agent potentiel pour l'irrigation canalaire comme alternative à l'hypochlorite de sodium. (Sudhakar et al. 2012)(Ghonmode et al. 2013) (Chandrappa et al. 2015)(Mistry et al. 2015)(Saxena et al. 2015)
- Le curcuma (*Curcuma longa*) a des activités anti-inflammatoires, anti oxydantes, antibactériennes, antifongiques et antiviraux. Il peut être considéré comme un irrigant



- canalaire sûr et efficace contre *Enterococcusfaecalis*. (Vinothkumar et al. 2013)
- La réglisse (*Glycyrrhiza glabra*) peut également être utilisée comme produit d'irrigation canalaire. L'extrait de réglisse, séparément ou mélangé avec de l'hydroxyde de calcium, a un puissant effet bactéricide contre *E. faecalis*. (Badr et al. 2011)
  - Le Noni (*Morinda citrifolia*) est une plante médicinale traditionnelle qui est utilisée en Polynésie depuis plus de 2000 ans. Il a été prouvé qu'elle peut éliminer efficacement la couche de boue dentinaire des parois des canaux d'une manière similaire à celle du NaOCl en conjonction avec l'EDTA. (Murray et al. 2008)
  - La propolis est une résine végétale utilisée par les abeilles comme anti-infectieux pour assainir la ruche. Celle-ci a montré des propriétés antimicrobiennes contre *E.faecalis*. (Saha et al. 2015)(Saxena et al. 2015)

Dans la plupart des études s'intéressant à l'efficacité de désinfection des produits ou des solutions d'irrigation potentielles, ils se posent souvent un problème de représentativité car elles s'appuient sur des modèles avec des bactéries planctoniques en suspension en oubliant les bactéries sous forme de biofilms qui se rencontrent, par définition, sur des surfaces donc en endodontie, adhérant aux parois canales, et nécessitent d'être désagrégées par une forte action protéolytique et sont de ce fait beaucoup plus difficile à éliminer .

### 3.3 Les techniques de régénération tissulaire en endodontie

Une dent immature peut être amenée à nécessiter un traitement endodontique lorsqu'elle présente un risque important de nécrose ou une nécrose établie à la suite d'une atteinte carieuse ou traumatique.

La nécrose d'une dent immature va entraîner l'arrêt de l'édification radiculaire sur les dents permanentes immatures avec une absence de constriction apicale concomitante.

L'objectif d'un traitement endodontique est alors d'induire la formation d'une barrière apicale afin d'obtenir une apexification à l'aide de plusieurs séances d'hydroxyde de calcium ou avec la réalisation d'un bouchon apical au MTA (ProRoot, Dentsply). (Pitt Ford 2002)

Lors d'une apexification réalisée avec de l'hydroxyde de calcium, le délai d'obtention de la barrière apicale varie de 6 mois à 2 ans, le taux de succès de ce type de traitement est de 79 à 96 %. (Andreasen et Andreasen 1994)

Il n'y a pas de consensus quant à la fréquence de renouvellement de l'hydroxyde de calcium (Rafter 2005) ni en ce qui concerne la durée du traitement.

On peut également s'interroger sur les modalités de son élimination complète du système endodontique. (Lambrianidis et al. 1999)(Lambrianidis et al. 2006) (Beslot-Neveu et al. 2011) (Phillips et al. 2015)

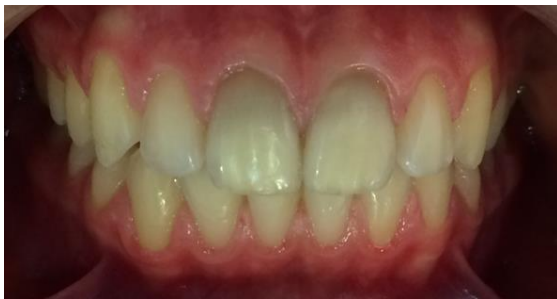Le Ca (OH) 2 doit être enlevé complètement avant l'obturation canalaire car des études en laboratoire ont révélé que des restes de Ca (OH) 2 peuvent entraver la pénétration des matériaux d'obturation dans les tubules dentinaires (Calt et Serper 1999), entraver l'adhésion des matériaux résineux à la dentine et augmenter les pertes d'étanchéité apicale des obturations canales en interagissant avec les matériaux d'obturation à base d'oxyde de zinc eugénol en les rendant fragiles et granuleux. (Margelos et al. 1997).

D'autre part, l'utilisation d'hydroxyde de calcium semble fragiliser la dent à plus ou moins long terme (6 mois à 1 an) (résistance à la flexion réduite et une moindre résistance à la rupture) (Andreasen et al. 1989)(Andreasen et al. 2002) (Andreasen et al. 2006)(Yassen et al. 2013)

Par conséquent, d'autres modalités de traitement telle que la technique de barrière apicale utilisant du MTA (mineral trioxide aggregate) (ProRoot MTA<sup>®</sup>, Dentsply Maillefer ; MTA Angelus<sup>®</sup>, MTAA) devraient être utilisées pour gérer les dents immatures nécrosées, après une courte période de traitement au Ca(OH)<sub>2</sub> (8 à 15 jours) lorsque cela est indiqué.(Simon et al. 2007)(Parirokh et Torabinejad 2010)(Bakland et Andreasen 2012)

L'utilisation du MTA peut présenter certains avantages : durée du traitement plus courte, moins de séances, bon taux de succès ... (Felippe et al. 2006)

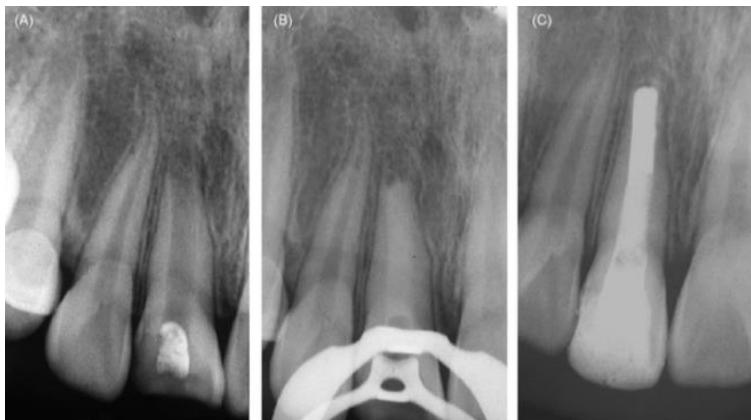Il peut également provoquer une décoloration des dents. Les patients et les parents doivent en être informés. (Watts et al. 2007)(Boutsioukis et al. 2008)(Kahler et Rossi-Fedele 2016)



*Figure 66 : Dyschromie due à l'utilisation de MTA*

*(Courtoisie Dr Pommel)*

Cependant, ces techniques d'apexification semblent présenter certaines limites et il persiste souvent une fragilité résiduelle des parois radiculaires. Il pourrait être intéressant de s'orienter vers d'autres techniques comme les techniques de régénération tissulaire.



*Figure 67 : Radiographies rétroalvéolaires effectuées lors de la réalisation d'une technique d'apexification d'une I1 nécrosée avec un apex immature d'un enfant de 11 ans*

*(A) Radiographie préopératoire*

*(B) Le canal a été désinfecté, mis en forme et rempli d'hydroxyde de calcium tous les 3 mois jusqu'à ce qu'une butée apicale ait été détectée.*

*(C) La moitié apicale du canal a été remplie de gutta-percha et le canal restant avec du composite (1 an après le traitement initial).*

*(Huang 2008)*

L'endodontie régénérative est la création et l'apport de tissus pour remplacer la pulpe malade et traumatisée, enlevée. Ces approches potentielles comprennent la revascularisation canalaire, la thérapie à l'aide de cellules souches postnatales (adulte), l'implantation pulpaire, l'implantation d'échafaudage, l'impression de cellules en trois dimensions, les échafauds injectables, et la thérapie génique. Ces techniques d'endodontie régénérative seront mises en place après une désinfection ou un débridement des systèmes canaux infectés, éventuellement l'utilisation de cellules souches adultes, d'échafauds, et de facteurs de croissance voire un élargissement apical pour permettre la revascularisation. Bien que les défis de l'introduction de thérapies d'endodontie d'ingénierie tissulaire soient importants, les avantages potentiels pour les patients et la profession sont majeurs. Les rapports de cas récents indiquent que les thérapies endodontiques biologiques peuvent entraîner un développement continu de la racine, l'augmentation de l'épaisseur des parois radiculaires, et l'obtention de la constriction apicale lors du traitement des cas de dents permanentes immatures nécrosées. (Murray et al. 2007) (Thibodeau et Trope 2007) (Hargreaves et al. 2008)(Chueh et al. 2009) (Reynolds et al. 2009) (Lenzi et Trope 2012) (Law 2013)(Galler 2016)

Radiographies rétroalvéolaires d'un cas de revascularisation du Dr Pommel sur les incisives centrales maxillaires (11 et 21) d'une patiente de 13 ans :

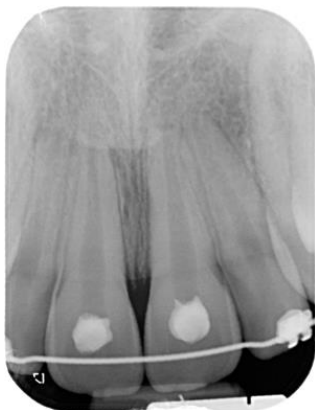

Figure 68 : Radiographie rétroalvéolaire préopératoire de la 11 et de la 21

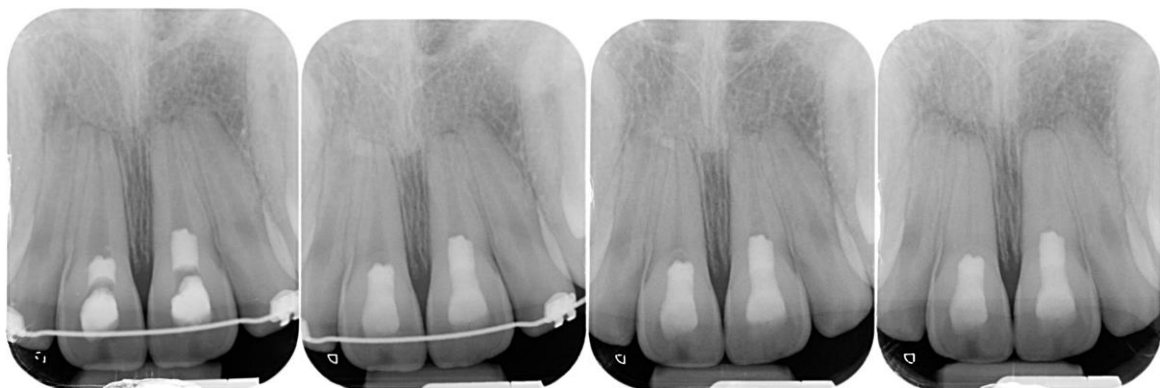
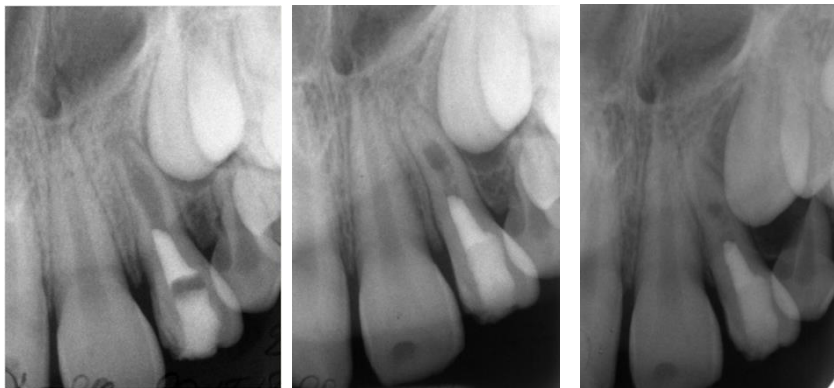


Figure 69 : Radiographies rétroalvéolaires post-opératoires de la 11 et de la 21 (de gauche à droite : J0, J+4 mois, J+7 mois, J+14 mois)

On peut noter l'édification du pont dentinaire en apical du matériau d'obturation au niveau de la 11 ainsi que l'édification radriculaire avec un épaississement des parois radiculaires avec l'apparition d'une constriction apicale au niveau de 11 et de 21.

Ces techniques régénératives ont également donné de bons résultats sur des dents nécrosées présentant une lésion péri apicale (Banchs et Trope 2004) (Petrino 2007) (Thibodeau et al. 2007) (Petrino et al. 2010) (Meschi et al. 2016) même chronique. (Shin et al. 2009) (Thomson et Kahler 2010)(Zhujiang et Kim 2016)



On peut noter la disparition de la lésion péri apicale, l'établissement d'un pont dentinaire ainsi que l'édification radiculaire et la constriction apicale au niveau de la 22.

*Figure 70 : Radiographies post-opératoires d'un cas de revascularisation du Dr Pommel sur la 22 d'une patiente de 8,5 ans présentant un abcès*

Un protocole reproductible a récemment été établi, il est indiqué pour les dents immatures nécrosées et s'effectue en 2 séances :

- 1<sup>ère</sup> séance : - Réalisation d'une cavité d'accès sous digue et sous anesthésie locale
  - Irrigation abondante avec 20 ml/canal d'une solution de NaOCl à 1,5% pendant 5 min en utilisant un dispositif d'irrigation permettant de diminuer les risques d'extrusion des irrigants dans le périapex (aiguille avec fenêtres latérales et extrémité fermée ou l'EndoVac®) puis procéder à un rinçage avec une solution saline ou de l'EDTA (20mL/canal, 5 min). L'aiguille d'irrigation doit rester à 1mm de l'apex afin de réduire la cytotoxicité vis à vis des cellules souches du périapex.
  - Sécher le canal avec des pointes de papier
  - Mise en place d'un hydroxyde de calcium ou d'une pâte de 3 antibiotiques dans le système endodontique à l'aide d'une seringue. Le mélange d'antibiotiques se compose à parts égales de ciprofloxacine, de métronidazole et de minocycline à une concentration finale de 0,1-1,0 mg/ml

L'utilisation d'une pâte de 3 antibiotiques est associée à un risque de dyschromie par la suite de la dent traitée, il faut donc sceller les parois de la chambre pulpaire en effectuant un scellement dentinaire adhésif avant sa mise en place du produit afin de diminuer ce risque. Une pâte de 2 antibiotiques sans minocycline ou la substitution de la minocycline par un autre antibiotique (clindamycine ; amoxicilline, cefaclor) est possible.

  - Obturation de la cavité d'accès avec 3-4 mm d'un matériau de restauration provisoire (Cavit®, IRM®, CVI ...)
- 2<sup>ème</sup> séance : 1 à 4 semaines après la 1<sup>ère</sup> séance
  - Evaluer la réponse au traitement mis en place. S'il y a la présence de signes ou de symptômes de la persistance d'une infection, il faut prolonger le traitement antibactérien.
  - Réalisation d'une anesthésie locale avec de la mépivacaine 3% sans vasoconstricteur
  - Mise en place de la digue
  - Irrigation abondante avec 20 ml d'EDTA à 17%
  - Sécher le canal avec des pointes de papier
  - Création d'un saignement au niveau du péri apex par un mouvement de rotation d'une

lime K pré courbée à 2mm au-delà du foramen apical, le but étant d'obtenir le remplissage complet du canal par du sang jusqu'à la jonction amélo-cémentaire.

Il est également possible d'utiliser du PRP (plaquettes riches en plasma), du PRF (plaquettes riches en fibrine) ou une matrice de fibrine autologue (AFM) comme alternative au caillot sanguin.

- Arrêt du saignement à un niveau permettant la réalisation d'une restauration finale de la dent de 3-4mm.
- Mise en place d'une matrice résorbable (CollaPlug<sup>®</sup>, Collacote<sup>®</sup>, CollaTape<sup>®</sup>) sur le caillot sanguin si nécessaire puis réalisation d'un coiffage à l'aide de MTA blanc. L'utilisation de MTA est associée à un risque de dyschromie importante de la couronne, le patient doit en être informé (Lenherr et al. 2012) Des alternatives au MTA comme les biocéramiques ou les ciments silicate tricalciques (par exemple, Biodentine<sup>®</sup>, Septodont, Lancasted, PA, USA) peuvent être envisagés pour les dents en secteur esthétique.
- Réalisation d'une restauration coronaire finale à l'aide de verre ionomère (par exemple, Fuji IX<sup>®</sup>, GC America, Aslip, IL) ou d'une restauration composite sur 3-4 mm (photo polymérisation 40 secondes).
- Mise en place d'un suivi de contrôle avec la réalisation d'exams cliniques et radiographiques : - absence de douleur, de tuméfaction gingivale ou d'infection sinusienne (pouvant être observée entre les 2 premières séances)
  - Disparition de la lésion péri apicale (6 à 12 mois après le traitement)
  - Epaissement des parois radiculaires (Ceci est généralement observé avant l'augmentation de la longueur radiculaire et se produit souvent au bout 12-24 mois après le traitement)
  - Augmentation de la longueur radiculaire
  - Test de vitalité pulpaire positif

L'application de ce type de thérapeutique tend à s'étendre vers des cas de dents ayant terminés leur édification radiculaire et présentant des apex fermés. (Paryani et Kim 2013) (Saoud et al. 2016)

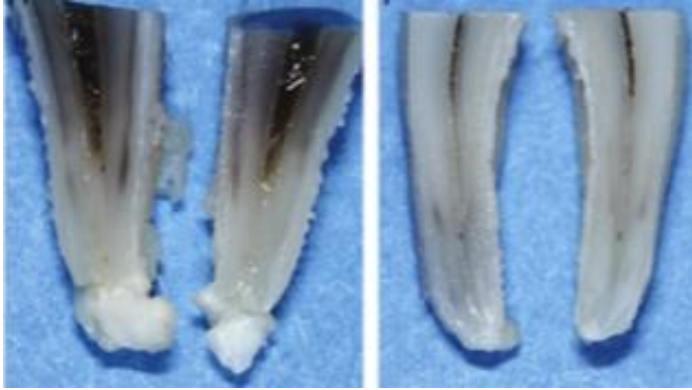
La probabilité de succès avec des dents qui ont des apex immatures est probablement liée à la grande ouverture apicale permettant la pénétration de la vascularisation (Kling et al. 1986) et aux cellules souches (Lovelace et al. 2011)

Il est possible que la source de cellules souches soit la papille apicale, qui est connue pour être présente dans la région apicale des racines en développement. (Sonoyama et al. 2006)(Huang et al. 2008)(Sonoyama et al. 2008)

Ceci suggère que ces dents avec apex immatures peuvent avoir une source accrue de cellules souches par rapport aux dents avec des apex plus matures.

Néanmoins, des interrogations demeurent au sujet de ces techniques concernant les processus biologiques et physiologiques impliqués, la nature des tissus présents dans le système endodontique à la suite du traitement ... Il semblerait qu'il s'agisse d'un tissu conjonctif (cémentoïde ou ostéoïde) qui représenterait une obturation biologique douée d'une action de défense d'origine vasculaire et cellulaire contre les micro-organismes. (Wang et al. 2010)(Andreasen et Bakland 2012)(Torabinejad et Faras 2012)(Gomes-Filho et al. 2013)

Un article de Martin et coll. publié en 2013 traite d'un cas de revascularisation d'une 46 nécrosée et présentant une lésion péri apicale. La thérapeutique régénérative a fonctionné, avec la guérison des tissus péri apicaux et la disparition de la symptomatologie. Cependant, la dent s'est fracturée 2 ans après, les tissus présents dans le système endodontique ont ainsi pu être analysés et il en a été conclu qu'il ne s'agissait pas de tissu pulpaire mais d'un tissu minéralisé.



*Figure 71 : Photographies des racines mésiale et distale sectionnées axialement d'une 46 suite à la mise en place d'une thérapeutique de revascularisation.*

*(Martin et al. 2013)*

Ceci confirme bien la dégénérescence fibro-calcique qui s'opère suite à une procédure de revascularisation se traduisant par l'apparition de calcifications intra canalaire, pouvant aller jusqu'à l'oblitération complète du canal, ce qui crée des difficultés si une ré intervention est nécessaire dans le système endodontique.

La régénération d'un tissu vivant est complexe et de nombreuses recherches complémentaires sont nécessaires afin d'obtenir des résultats cliniquement reproductibles.

### 3.4 Elimination partielle ou totale du tissu pulpaire ?

La mise au point de matériaux cliniques biocompatibles et étanches de types ciments – Pro-root MTA® (Dentsply-Maillefer, France), Biodentine® (Septodont, France), le CEM (ciment enrichi en calcium) et plus récemment les biocéramiques (BioAggregate ...) – permet d'envisager des réparations tissulaires et la conservation partielle de pulpes dans des situations où la pulpectomie totale était auparavant la seule thérapeutique indiquée. (Simon et al. 2013) (Caprioglio et al. 2014)(Asgary et al. 2015)(Camilleri 2015)(Kunert et al. 2015)(Alqaderi et al. 2016)

En alternative au traitement endodontique conventionnel, les traitements conservateurs de la vitalité pulpaire (VPT) peuvent être considérés comme un traitement valable pour les molaires permanentes et matures présentant une pulpite irréversible.

Idéalement, la VPT comprend le coiffage indirect / direct pulpaire et la pulpotomie partielle / *a minima* / coronaire en utilisant des biomatériaux de coiffage pulpaire qui préservent la pulpe coronaire et stimulent la formation d'un pont dentinaire comme barrière naturelle. Toute partie inflammatoire de la pulpe est enlevée. Si la pulpe restante est non-inflammée ou capable de cicatriser, si l'hémorragie est contrôlée, si des conditions d'asepsie sont respectées et si un matériau biocompatible, bio régénératif est utilisé pour le coiffage et qu'un joint étanche contre les bactéries est obtenu, le VPT peut être une réussite.

Le VPT peut être facilement appris et exécuté par les praticiens, *a contrario* des traitements endodontiques sur les molaires qui tendent à être plus complexes et sensibles à la technique et qui peuvent donner au final de moins bons résultats. Dans l'ensemble, le VPT offre une option



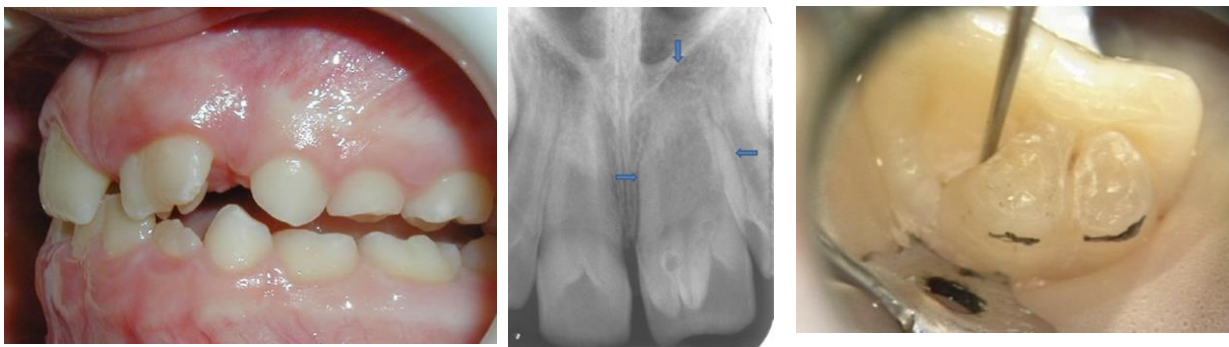de traitement bio régénératif, qui peut être effectuée par des omnipraticiens, donnant des résultats prédictibles et comparables en termes de succès aux traitements endodontiques. (Akhlaghi et Khademi 2015)

Lors d'une exposition pulpaire suite à un traumatisme récent ou à un acte iatrogène avec une atteinte pulpaire réversible (pulpe vitale asymptomatique), il sera réalisé un coiffage pulpaire direct ou une pulpotomie totale ou partielle.

La biodentine est un produit extrêmement bien toléré par la pulpe mais elle présente des inconvénients. Son temps de prise est long et elle n'est pas radio-opaque ce qui rend difficile les contrôles radiographiques suite à sa mise en place et lors de contrôles post-opératoires.

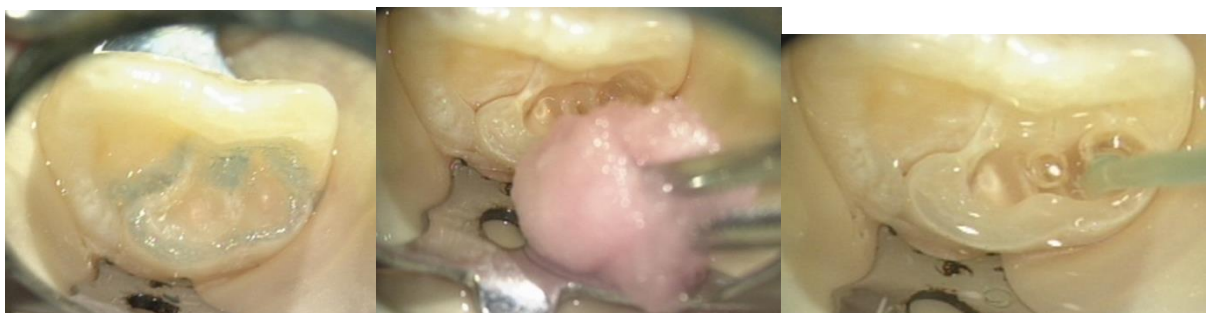
Pour ces raisons, il lui sera donc préféré le MTA lors de ces procédures.

Voici des photographies cliniques d'un cas du Dr Pommel concernant la 21 d'un patient de 7 ans présentant deux cuspidés palatines gênant l'occlusion et la bonne réalisation du traitement endodontique, un coiffage pulpaire a été réalisé afin de conserver la vitalité pulpaire :



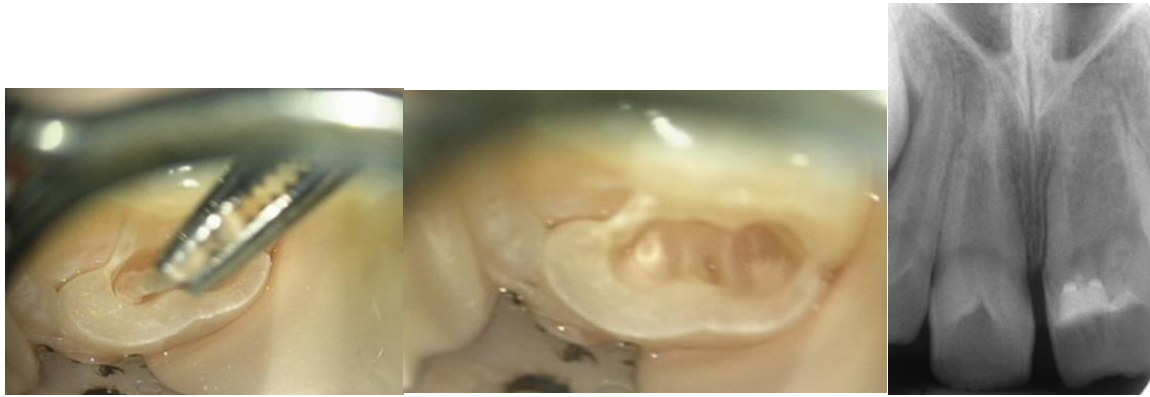
*Figure 72 : Photographies (vue intrabuccale vestibulaire à gauche et vue occlusale à droite) et radiographie rétroalvéolaire préopératoire (au centre)*

On peut noter le volume important de la chambre pulpaire ainsi que les parois radiculaires fines avec un apex ouvert.

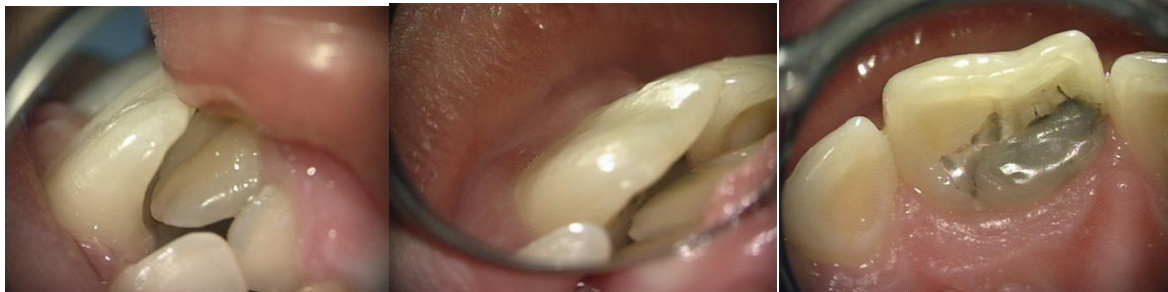

*Figure 73 : Eviction des cuspidés palatines (à gauche), désinfection à la Chlorhexidine (au centre) et rinçage de la cavité (à droite)*



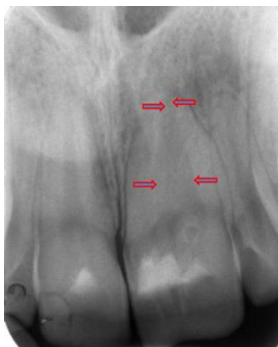

*Figure 74 : Séchage de la cavité (à gauche), cavité après préparation (au centre) et radiographie rétroalvéolaire post opératoire J0 (après obturation au MTA de la cavité) (à droite)*



*Figure 75 : Photographies post-opératoires (vue vestibulaire à gauche et vue occlusale à droite)*

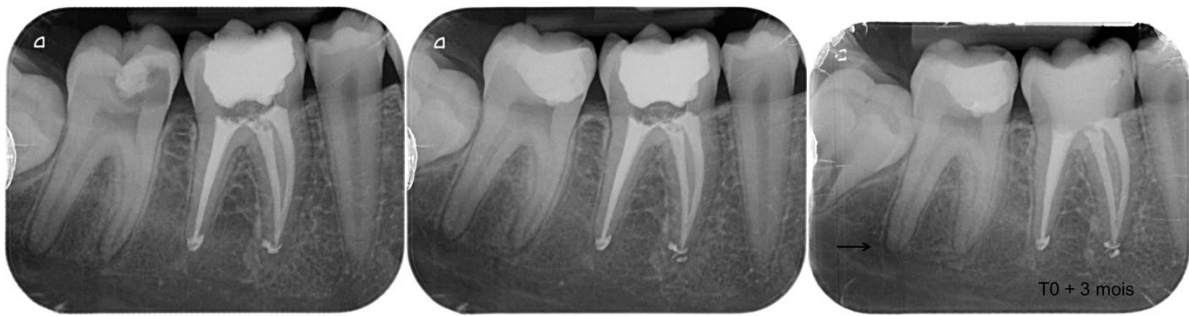On peut noter la dyschromie de la face palatine suite à l'utilisation de MTA.



*Figure 76 : Radiographie rétroalvéolaire post opératoire à J+10 ans.*

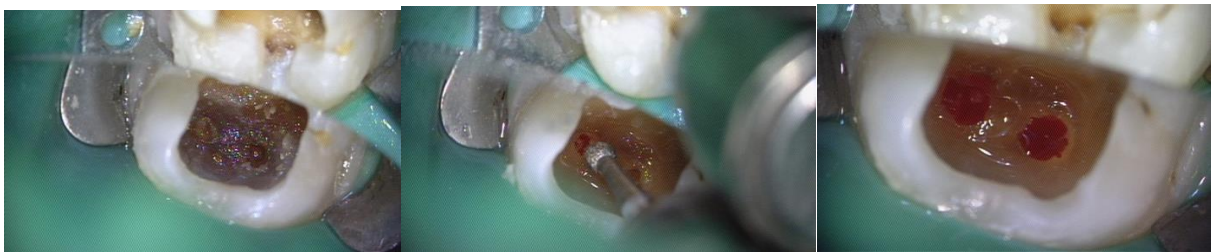On peut observer la fermeture apicale, l'épaississement des parois radiculaires ainsi que la diminution du volume de la chambre pulpaire. Il y a également la présence de calcifications et de dégénérescences fibro-calciques intra canalaire et intra-camérales.

Un autre cas de coiffage direct du Dr Pommel suite à une hyperhémie pulpaire sur une 47 d'une patiente de 17 :

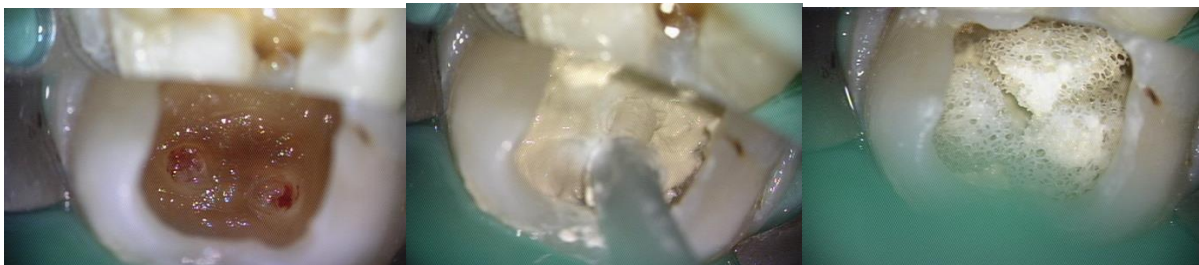


*Figure 77 : Radiographies rétroalvéolaires préopératoire (à gauche) et post-opératoire (à droite)*

Photographies cliniques d'un cas de pulpotomie du Dr Pommel :

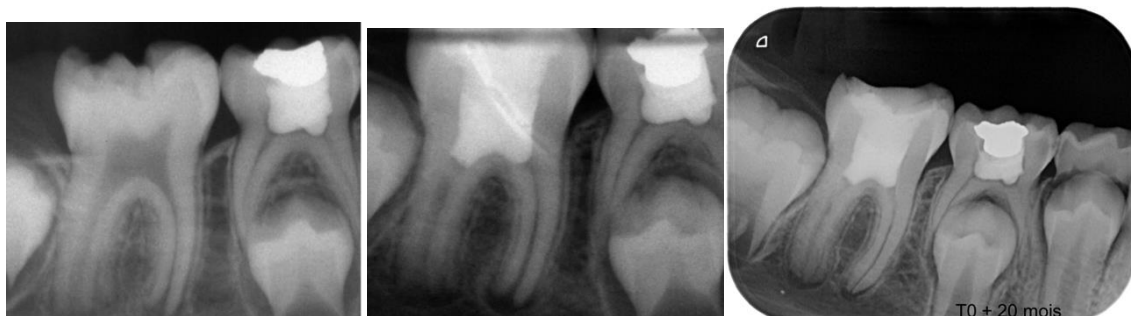

*Figure 78 : Réalisation de la pulpotomie partielle suivie d'une désinfection de la cavité avec une boulette de coton imprégnée d'un antiseptique (Chlorhexidine)*



*Figure 79 : hémostase obtenue à l'aide d'un coton imprégné de sérum physiologique laissé en place 3 min (à gauche), mise en place du MTA (au centre) et d'une boulette de coton en inter séance et vérification de la dureté du MTA lors de la prochaine séance de soin (à droite)*

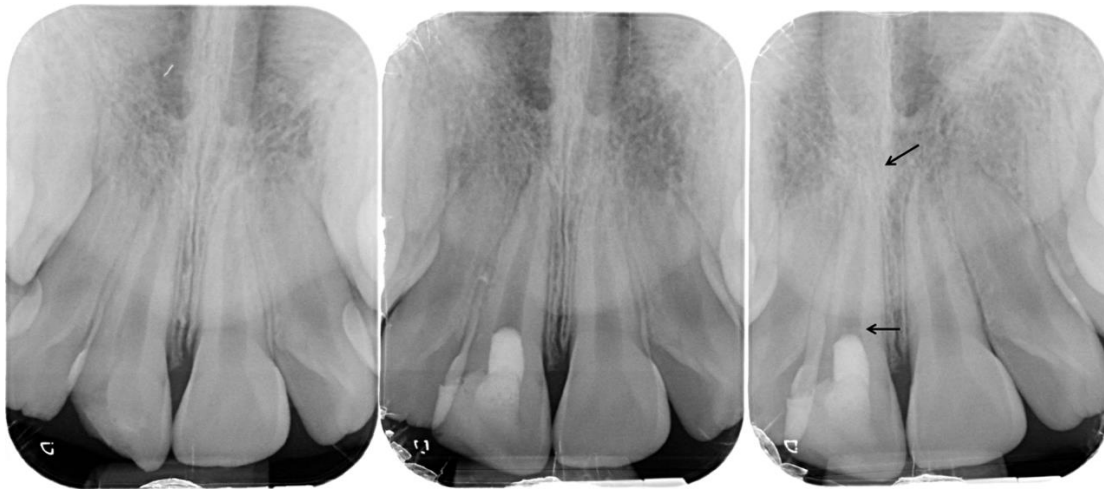
Un autre cas de pulpotomie du Dr Pommel sur la 47 d'une patiente de 6 ans :



*Figure 80 : Radiographies rétroalvéolaires préopératoire (à gauche) et post-opératoires (à droite)*

On peut noter l'établissement de la constriction apicale et l'édification radiculaire complète.

Même thérapeutique réalisée sur la 11 d'une patiente de 11 ans suite à une exposition pulpaire d'origine traumatique réalisée par le Dr Pommel:



*Figure 81 : Radiographies rétroalvéolaires préopératoire (à gauche) et post-opératoires (à droite)*

On peut noter l'établissement d'un pont dentinaire en apical du matériau d'obturation et d'une constriction apicale

Nous sommes dans un tournant où une pulpe malade peut être une pulpe sauvée.

Néanmoins, il existe encore à l'heure actuelle un manque de preuves scientifiques et de recul sur ce type de techniques ...

## **II. Le concept d'endodontie *a minima* appliqué en fonction des différentes situations cliniques**

### **1. La dent structurellement indemne ou faiblement délabrée**

Cette situation clinique semble être le cas le plus favorable à l'application des principes d'endodontie *a minima* vu précédemment.

#### **1.1 Endodontie *a minima* pour raison prothétique**

Même si grâce aux implants dentaires et à l'avènement du collage, ce cas de figure se rencontre de moins en moins, il peut parfois être nécessaire de réaliser le traitement endodontique d'une dent, lorsque celle-ci doit être un des piliers d'une plus grande reconstitution prothétique et qu'elle est positionnée en version sur l'arcade ou qu'elle présente une chambre pulpaire importante. La réalisation d'un traitement endodontique peut alors être indiqué afin d'éviter une nécrose future ou des douleurs/sensibilités post-opératoires.

La cavité d'accès peut être réalisée *a minima* afin de conserver au maximum les structures dentaires.

Dans le cas d'une chambre pulpaire trop importante, on pourrait envisager la mise en place d'une technique conservant la vitalité pulpaire avec la réalisation d'une pulpotomie sous digue avec la mise en place d'un biodentine, d'un MTA ou d'un matériau biocéramique puis la réalisation de la préparation corono-périphérique *a minima* après une période de temporisation et de surveillance de la vitalité pulpaire.

Si le traitement endodontique ne peut être évité, la mise en forme se fera *a minima* avec une conicité de 4% sans modification du diamètre du foramen apical initial. La solution d'irrigation utilisée peut être une solution d'hypochlorite de sodium à 1% ou de Chlorhexidine à 2% sans utiliser d'EDTA ou en privilégiant l'acide citrique ou l'acide étidronique lors de l'irrigation finale car l'objectif ici est d'éliminer le tissu pulpaire afin d'éviter sa nécrose mais si les étapes de traitement sont effectuées sous digue, il n'y a normalement pas de contamination bactérienne pouvant infecter la pulpe et la dentine radulaire.

Il n'est alors pas nécessaire d'effectuer une préparation importante qui serait délabrante et inutile. Il n'y a donc à ce moment-là qu'une quantité négligeable de boue dentinaire.

### 1.2 La dent faiblement délabrée présentant une atteinte carieuse et un syndrome de pulpite réversible

L'éviction carieuse est réalisée avec la plus grande précaution ainsi qu'une pulpotomie partielle ou totale suivant l'état et l'atteinte pulpaire et la capacité à obtenir une hémostase pulpaire. Il est ensuite réalisé une désinfection à l'aide d'un coton imprégné de Chlorhexidine.

Le contrôle de l'hémostase est ensuite recherché au niveau de l'exposition pulpaire à l'aide d'un coton imprégné de sérum physiologique laissé en place 3 min

Il y a ensuite la mise en place d'un MTA préférentiellement ou d'un autre matériau biocéramique et la réalisation d'un suivi et d'une surveillance radiographique et de la vitalité pulpaire puis la réalisation d'une restauration définitive directe en composite.

### 1.3 La dent traumatisée

Les traumatismes dentaires et/ou alvéolaires sont des lésions fréquentes qui peuvent concerner les enfants comme les adultes, de la marche durant l'enfance, ce sont ensuite les activités sportives qui semblent générer le plus d'accidents chez les sujets jeunes. (Andreasen et Andreasen 1994)

L'adulte partage également ces facteurs de risques, auxquels il faut ajouter le vieillissement physiologique de la denture et des tissus de soutien, les traumatismes occlusaux (para fonctions, onychophagie...) et parfois le mauvais état buccodentaire. Il existe aussi quelques causes iatrogènes telles que l'intubation endo trachéale anesthésique (où la luxation des incisives centrales supérieures est possible surtout en cas de parodontolyse associée), ainsi que les avulsions dentaires si les instruments sont utilisés de manière inappropriée.

Il est classique de dire que la proalvéolie supérieure favorise la survenue de tels accidents, les incisives étant alors particulièrement exposées du fait de leur vestibuloversion. Les traitements orthodontiques tendent à réduire actuellement ce risque. En revanche, le port d'appareillage modifie l'histoire naturelle des traumatismes dentaires, tantôt en assurant une contention solide qui limite dans une certaine mesure les dégâts, tantôt, au contraire, en mobilisant en bloc un groupe dentaire à distance du point d'impact.

Les projectiles de faible masse percutant des dents nues à vitesse rapide aboutiront aux fractures coronaires, radiculaires ou mixtes. Le processus carieux majore ce risque.

- S'il y a la présence d'une fracture coronaire avec exposition du tissu pulpaire, un coiffage pulpaire ou une pulpotomie partielle ou totale à l'aide d'un biodentine, d'un MTA ou d'un matériau biocéramique peut être réalisé.

Les agents contondants, lourds et à déplacement lent, en particulier s'ils percutent des dents protégées par des tissus mous tels que les lèvres, engendreront des luxations.

Avec l'âge, le vieillissement des tissus parodontaux favorise le retour des luxations quelle que soit la nature du traumatisme. (Tardif et al. 2004)

- Face à un traumatisme dentaire (fracture coronaire avec exposition pulpaire, sub/luxation partielle ou totale ...) la réalisation d'un traitement endodontique préventif ne semble pas justifiée mais la présence de tout signe pouvant amener à penser qu'un processus de nécrose se met en place, lors des examens radiographiques de suivi, peut amener à procéder à la pulpectomie. (McCabe et Dummer 2012)

La nécrose pulpaire va dépendre du stade d'édification radiculaire, de la sévérité du traumatisme et de la contamination bactérienne.

Cependant, dans le cas d'une luxation totale avec un long délai extraoral, un protocole de revascularisation pourra être mis en place.

Un traumatisme dentaire ponctuel (accident) ou répété (usure, attrition ...) ou la présence d'une restauration suite à une atteinte carieuse ou à un événement traumatique entraîne souvent une rétraction pulpaire voir une oblitération canalaire qui peut rendre difficile l'accès au système endodontique et entraîner une cavité d'accès plus délabrante ou des événements iatrogènes (perforation ...)

Ainsi, il peut exister un certain nombre de freins à la mise en place d'une thérapeutique *a minima* (un traumatisme ayant entraîné une fracture coronaire avec un délabrement important ou le développement de résorption radiculaire sur la dent traumatisée ...)

Les résorptions radiculaires peuvent être de 2 types suivant leur étiologie et/ou leur localisation, il peut s'agir :

- de résorption inflammatoire pouvant être d'origine endodontique (résorption interne ou externe) ou d'origine parodontale (résorption cervicale externe)
- de résorption non inflammatoire, il est alors question d'une ankylose ou d'une résorption de remplacement.

(Trope 1998)

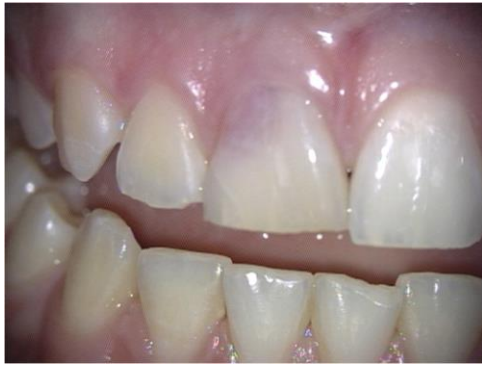Parmi les différentes étiologies des résorptions radiculaires, on retrouve : l'éclaircissement dentaire, l'orthodontie, l'anesthésie intra ligamentaire, un traumatisme dentaire et/ou alvéolaire ou l'existence d'une para fonction entraînant un traumatisme alvéolo-dentaire chronique.

Les résorptions radiculaires apparaissant le plus souvent suite à un traumatisme dentoalvéolaire sont les résorptions inflammatoires externes et les résorptions de remplacement (même si tous les types de résorption radiculaire peuvent apparaître suite à un traumatisme dentoalvéolaire).

L'hydroxyde de calcium, le MTA et la biodentine sont les 3 matériaux les plus couramment utilisés pour le traitement des résorptions. Néanmoins, la mise en place d'un hydroxyde de calcium est incontournable lors de ce type de traitement afin de tamponner le pH acide intra canalaire dû à l'activité de résorption. Toutefois, placé au contact du desmodonte, il entraîne une inflammation avec une nécrose de surface de ce dernier pouvant conduire à la rupture des tissus de soutien et à la création d'une poche parodontale. Il est donc à mettre en place avec précaution et il convient de ne pas le laisser sur une trop longue durée en réalisant des séances de renouvellement. (Mohammadi et Dummer 2011)

Il faudra également utiliser une solution d'irrigation d'hypochlorite de sodium plus diluée (à 1%) lors du traitement de résorption interne perforante afin de se prémunir de toute cytotoxicité envers les tissus péri radiculaires.

Même si le diagnostic de résorption est le plus souvent fortuit et établi grâce à la radiographie 2D classique, l'utilisation du CBCT permet d'affiner le diagnostic en visualisant avec précision l'ensemble des dommages. (Cohenca et al. 2007) (da Silveira et al. 2007)(Estrela et al. 2009) (Patel et al. 2010)(Durack et al. 2011) (Bernardes et al. 2012)



*Figure 82 : Photographie clinique en vue vestibulaire d'une 11 présentant un « pink spot » caractéristique de la présence d'une résorption interne*

*(Courtoisie Dr Pommel)*

## 2. La dent délabrée/restaurée

Une atteinte carieuse ou traumatique importante et/ou la dépose d'une restauration existante sont à l'origine souvent d'un délabrement important de la dent, les techniques d'endodontie *a minima* peuvent alors être obsolètes.

D'autre part, la pulpe peut être très infectée et très inflammatoire à la suite d'une atteinte carieuse importante et les thérapeutiques visant à une conservation de la vitalité ne peuvent alors pas être mise en place, le traitement endodontique est alors inévitable.

## 3. La dent nécrosée / présentant une lésion péri apicale

Dans le cas d'une nécrose septique, la charge bactérienne présente dans le système endodontique est plus élevée et plus virulente que celle rencontrée dans les situations cliniques précédemment citées.

On pourrait penser que l'atteinte par les toxines bactériennes des tissus péri apicaux et péri radiculaires, matérialisée par la présence et la taille d'une lésion péri apicale évaluées sur la radiographie diagnostic, nous donne une indication sur le degré d'infection et la charge bactérienne d'une dent. Il conviendra ainsi d'adapter le protocole clinique mis en place lors du traitement ou du retraitement endodontique.



### 3.1 La dent immature nécrosée

Le protocole de revascularisation précédemment cité (voir p.55) peut être mise en place évitant ainsi le recours à un traitement endodontique classique qui devra néanmoins être réalisé en cas d'échec et devra tenir compte de la charge bactérienne effective à ce moment-là.

### 3.2 Infection primaire

Lors d'une nécrose avérée avec la présence ou non d'une atteinte des tissus péri apicaux, des bactéries sont présentes en plus ou moins grand nombre dans l'endodonte. Il convient alors d'adapter la procédure clinique mise en place. La conicité de la mise en forme devra alors être augmentée à 6% et il faudra également augmenter le diamètre du foramen apical afin de permettre l'élimination de la dentine canalaire infectée et colonisée par le biofilm bactérien et la désinfection complète de l'ensemble du système endocanalaire.

Pour les mêmes raisons, il conviendra alors d'utiliser une solution d'irrigation canalaire d'hypochlorite de sodium entre 2.5 et 5% lors de la procédure de mise en forme des canaux afin d'obtenir une forte activité bactéricide et de désorganiser le biofilm bactérien puis d'utiliser une solution d'EDTA à 17% ou de HEBP à 18% ou à 9% car la préparation canalaire étant plus importante, elle générera plus de boue dentinaire qu'il sera important d'éliminer.

Un protocole d'irrigation et de désinfection endodontique intéressant a été proposé dans un article publié par le Dr Machtou en 2017 (Machtou 2017) visant à maîtriser la formation de boue dentinaire lors de la réalisation d'un traitement endodontique initial.

Ce protocole peut être particulièrement intéressant en ce qui concerne les dents présentant une anatomie complexe avec des isthmes, canaux latéraux, secondaires, accessoires ...

Cette procédure consiste à maintenir la perméabilité de ces zones, en constituant alors un système potentiellement ouvert pour l'irrigation, qu'il faut tâcher de maintenir en l'état lors de la mise en forme mécanisée en rotation continue ou en réciprocity, afin de ne pas bloquer l'accès des solutions antiseptiques aux ramifications du système canalaire.

Pour cela, différents axes ont été proposés :

- utiliser une plus faible concentration d'EDTA (8 %) afin de ne pas altérer les propriétés mécaniques de la dentine
- inverser la séquence d'irrigation selon le protocole suivant : la négociation initiale et le glide-path sont réalisés dans le NaOCl, la mise en forme canalaire est effectuée exclusivement à l'aide d'EDTA (1 ml entre chaque lime). Trois millilitres de NaOCl sont utilisés pour le rinçage et la désinfection finale.

Les résultats cliniques initiaux obtenus avec cette approche semblent prometteurs. Il n'a pas été remarqué de différence dans la douleur postopératoire ni dans le pronostic des dents infectées. Les radiographies montrent autant d'anatomie capturée par l'obturation canalaire et l'absence apparente de déviation des trajectoires canalaires.



### 3.3 La dent présentant une atteinte parodontale

Une dent présentant une atteinte parodontale ayant entraînée une nécrose (lésion endo-parodontale) signe la présence d'une charge bactérienne importante avec une faune bactérienne complexe comprenant des bactéries d'origine parodontale dans le système endodontique ce qui donne une population bactérienne particulièrement résistante. Ici, une désinfection complète avec une conicité minimale semble indispensable, il convient donc d'augmenter la conicité avec une conicité de 6% ainsi que le diamètre apical de la préparation finale au-dessus diamètre initial. Il sera également utilisé une solution d'irrigation d'hypochlorite de sodium concentrée entre 2,5 et 5% avec l'utilisation d'EDTA à 17% ou de HEBP à 18% ou à 9% comme dans la situation clinique précédente.

### 3.4 Infection secondaire à un traitement endodontique déjà réalisé

Lors du retraitement d'une dent présentant un primo-traitement endodontique, la cavité d'accès déjà réalisée peut-être très éloignée d'une cavité d'accès minimalement invasive idéale en ce qui concerne ses dimensions et sa localisation. L'amélioration de celle-ci afin d'éliminer les triangles dentinaires (empêchant une progression intra canalaire adéquate) ou afin de trouver des canaux oubliés est alors un délabrement supplémentaire nécessaire.

La désobturation complète du système endodontique nécessite une préparation minimum des canaux à une conicité de 6% avec une augmentation du diamètre foraminal.

La dent ayant déjà fait l'objet d'un protocole de désinfection lors d'un précédent traitement endodontique, la population bactérienne intracanaulaire est plus virulente et nécessite l'utilisation d'une solution d'irrigation d'hypochlorite de sodium entre 2.5 et 5% lors de la procédure de désobturation et de mise en forme des canaux afin d'obtenir une forte activité bactéricide et de désorganiser le biofilm bactérien puis d'utiliser une solution d'EDTA à 17% ou de HEBP à 18% ou à 9% car la préparation canalaire étant plus importante, elle générera plus de boue dentinaire qu'il sera important d'éliminer.

D'autre part, la présence d'un instrument fracturé intra canalaire est également dommageable car les techniques de dépose se font souvent au dépend du tissu dentaire. Néanmoins, il est possible de réduire ce délabrement en s'aidant d'outils de diagnostic tels que le CBCT associé aux logiciels de planifications endodontiques afin d'effectuer une analyse préopératoire précise (voir cas du Dr Pommel p.30 sur la dépose d'instrument fracturé assisté par ordinateur) et d'aides visuelles telles que le microscope opératoire qui associé à un plateau technique de micro-instrumentation semble indispensable pour mener à bien ce type de procédure. Il est également nécessaire d'irriguer abondamment afin de lubrifier le canal et faciliter ainsi le dégagement de l'instrument.

<u>Situation clinique</u>		<u>Dent permanente, vivante, indemne ou faiblement délabrée</u>				<u>La dent nécrosée / présentant une lésion périapicale</u>		
		Raison prothétique	Pulpite réversible	Dent traumatisée im/mature	Dent immature	Infection I <sup>aire</sup>	Infection II <sup>aire</sup>	
<b>Principes d'Endodontie a minima</b>								
Anatomiques	Cavité d'accès	A minima	Eviction carieuse	A minima si possible	A minima	A minima si possible	En fonction de la cavité d'accès existante et des impératifs endodontiques	
		4% / 6%	Elimination de la pulpe infectée et inflammatoire	4% / 6%	X	Minimum 6%		
Mécaniques	Mise en forme	Inchangé		Inchangé		Augmenté (min 25)		
		Conicité						
Biologiques	Choix et concentration de la solution d'irrigation	1% -2,5%	X	1% -2,5%	1,5% -2,5%	2,5% -5% (rarement)		
		Diamètre apical						
		Hypochlorite de sodium						
		Chlorhexidine	2%	X	2%	X	X	
		HEBP	9% ou 18%	X	9% ou 18%	X	9% ou 18%	
		Acide citrique	10%	X	10%	X	X	
Procédure régénérative		X	X	OUI	OUI	X		
Pulpotomie totale / partielle		Possible	OUI	Possible	X	X		
EDTA		X	X	X	17%	17%		

## Conclusion

L'endodontie a pour but la conservation de l'organe dentaire le plus longtemps possible sur l'arcade de nos patients. Son succès sera déterminé par la mise en œuvre de la triade endodontique, mais également par la qualité et l'étanchéité des matériaux d'obturation coronaires qui elles-mêmes sont dépendantes de la résistance des tissus résiduels.

La différence de résistance à la fracture observée sur une dent traitée endodontiquement par rapport à une dent vitale résulte essentiellement du volume de la partie cervicale résiduelle. La cavité d'accès, la mise en forme, la désinfection et l'obturation des canaux aboutissent à une diminution et à un changement structurel (même minime) des parois péri-canalaires.

Chaque procédure endodontique peut finalement conduire à une perte quantitative de dentine, pouvant entraîner une diminution du pronostic de la dent traitée avec l'apparition de fractures radiculaires partielles ou complètes, en dépit de l'intention première de préservation. (Reeh et al. 1989)(Huang et al. 1992)(Lang et al. 2006)

A chaque étape du traitement endodontique, qu'il s'agisse du diagnostic, en passant par le processus de prise de décision, la conception de la cavité d'accès endodontique, l'instrumentation des canaux, la chirurgie apicale ou l'allongement coronaire chirurgical, les stratégies minimalement invasives doivent prôner sans compromettre l'efficacité et la finalité de la procédure endodontique.

La préservation maximale de la structure dentaire saine et l'utilisation de matériaux de restauration avec des propriétés mécaniques similaires à la structure dentaire favorise une plus grande longévité du complexe restauration-dent. (Ratnakar et al. 2014)

Le choix du type de restauration le mieux adapté doit tenir compte du volume et de la configuration des tissus résiduels qui déterminent le potentiel de résistance de la dent à opposer au contexte occlusal et à l'avenir fonctionnel de la dent. Dans un contexte occlusal favorable, les contraintes modérées autorisent des restaurations partielles collées directes (résines composites) tandis que les restaurations indirectes partielles ou corono-périphériques sont à envisager pour les plus fortes pertes de substances et dans un contexte occlusal défavorable.

Après un traitement endodontique, une couronne périphérique ne doit pas être forcément toujours envisagée. L'indication d'une couronne est posée en fonction de la perte de substance (nécessité de remplacer les structures dentaires perdues et évaluation du degré d'affaiblissement de la dent) et du type d'occlusion (besoin ou non d'un recouvrement cuspidien, partiel ou total, destiné à protéger les structures dentaires restantes). Les restaurations partielles collées (RPC) sont à privilégier autant que possible. Elles sont peu mutilantes et répondent aux objectifs de restauration de la dent dépulpée : étanchéité, consolidation des structures résiduelles, esthétique. En plus d'être fiables (Schulte et al. 2005)(Galiatsatos et Bergou 2008)(Magne et Knezevic 2009), elles évitent les risques liés à la mise en place d'un tenon et laissent davantage de possibilités de ré intervention en facilitant les manœuvres d'un éventuel retraitement. D'autre part, les structures dentaires résiduelles sont renforcées par les propriétés adhésives des colles qui redonnent à la racine son unité mécanique et sa cohésion initiale d'avant traitement. (Doriz et al. 2009)

Leur succès au long cours est indissociable d'un suivi régulier (radiographie, contrôle de l'hygiène).

Elles doivent être considérées comme une alternative aux couronnes plutôt que comme un substitut, car malgré des avantages certains, les indications devront être posées avec prudence après évaluation de la situation clinique globale.

Un aspect important des approches minimalement invasives est de s'inscrire parfaitement dans un gradient thérapeutique en favorisant la préservation de la dent dans un état restaurable après un possible échec permettant ainsi d'espérer une conservation plus longue de l'organe dentaire traité. (Sidoli et al. 1997)

Concept repris par Gil TIRLET « L'économie tissulaire apportée par les RPC permet de différer l'échéance prothétique conventionnelle et autorise des ré interventions futures sans risques supplémentaires (absence d'ancrage radiculaire notamment) » dans un article de Réalité Clinique paru en 2004. (Burkiet et al. 2004)

La dentisterie adhésive est la clé d'une dentisterie *a minima* (minimalement invasive), esthétique, et préservant les structures dentaires. L'endodontie *a minima* permet ainsi de s'inscrire dans la continuité de ce même principe.

Aujourd'hui, la dentisterie minimalement invasive offre aux patients non seulement une autre option de traitement mais devient également une obligation éthique. (Mante et al. 2013)

## **Bibliographie**

- Abella, F., M. Mercadé, F. Duran-Sindreu, et M. Roig  
2011 Managing Severe Curvature of Radix Entomolaris: Three-Dimensional Analysis with Cone Beam Computed Tomography. *International Endodontic Journal* 44(9): 876–885.
- Abella, F., S. Patel, F. Durán-Sindreu, et al.  
2014 An Evaluation of the Periapical Status of Teeth with Necrotic Pulps Using Periapical Radiography and Cone-Beam Computed Tomography. *International Endodontic Journal* 47(4): 387–396.
- Abella, F., S. Patel, F. Durán-Sindreu, M. Mercadé, et M. Roig  
2012 Mandibular First Molars with Disto-Lingual Roots: Review and Clinical Management. *International Endodontic Journal* 45(11): 963–978.
- Abella, F., K. Morales, I. Garrido, et al.  
2015 Endodontic Applications of Cone Beam Computed Tomography: Case Series and Literature Review. *Giornale Italiano Di Endodonzia* 29(2): 38–50.
- Abella, F., S. Patel, F. Duran-Sindreu, et al.  
2012 Evaluating the Periapical Status of Teeth with Irreversible Pulpitis by Using Cone-Beam Computed Tomography Scanning and Periapical Radiographs. *Journal of Endodontics* 38(12): 1588–1591.
- Abella, F., L. M. Teixidó, S. Patel, et al.  
2015 Cone-Beam Computed Tomography Analysis of the Root Canal Morphology of Maxillary First and Second Premolars in a Spanish Population. *Journal of Endodontics* 41(8): 1241–1247.
- Abou-Rass, M., A. L. Frank, et D. H. Glick  
1980 The Anticurvature Filing Method to Prepare the Curved Root Canal. *Journal of the American Dental Association* (1939) 101(5): 792–794.
- Abou-Rass, M., et M. V. Piccinino  
1982 The Effectiveness of Four Clinical Irrigation Methods on the Removal of Root Canal Debris. *Oral Surgery, Oral Medicine, and Oral Pathology* 54(3): 323–328.
- Adorno, C. G., T. Yoshioka, et H. Suda  
2010 The Effect of Working Length and Root Canal Preparation Technique on Crack Development in the Apical Root Canal Wall. *International Endodontic Journal* 43(4): 321–327.
- Adorno, . G., T. Yoshioka, et H. Suda  
2011 Crack Initiation on the Apical Root Surface Caused by Three Different Nickel-Titanium Rotary Files at Different Working Lengths. *Journal of Endodontics* 37(4): 522–525.
- Akhlaghi, N., et A. Khademi  
2015 Outcomes of Vital Pulp Therapy in Permanent Teeth with Different Medicaments Based on Review of the Literature. *Dental Research Journal* 12(5): 406–417.
- Albrecht, L. J., J. C. Baumgartner, et J. G. Marshall  
2004 Evaluation of Apical Debris Removal Using Various Sizes and Tapers of ProFile GT Files. *Journal of Endodontics* 30(6): 425–428.
- Al-Hadlaq, S. M. S., F. A. Aljarbou, et R. I. AlThumairy  
2010 Evaluation of Cyclic Flexural Fatigue of M-Wire Nickel-Titanium Rotary Instruments. *Journal of Endodontics* 36(2): 305–307.
- Al-Jadaa, A., F. Paqué, T. Attin, et M. Zehnder  
2009 Necrotic Pulp Tissue Dissolution by Passive Ultrasonic Irrigation in Simulated Accessory Canals: Impact of Canal Location and Angulation. *International Endodontic Journal* 42(1): 59–65.

- Alodeh, M. H., et P. M. Dummer  
1989 A Comparison of the Ability of K-Files and Hedstrom Files to Shape Simulated Root Canals in Resin Blocks. *International Endodontic Journal* 22(5): 226–235.
- Alqaderi, H., C-T. Lee, S. Borzangy, et T. C. Pagonis  
2016 Coronal Pulpotomy for Cariously Exposed Permanent Posterior Teeth with Closed Apices: A Systematic Review and Meta-Analysis. *Journal of Dentistry* 44: 1–7.
- Altunsoy, M., E. Ok, B. G. Nur, et al.  
2014 A Cone-Beam Computed Tomography Study of the Root Canal Morphology of Anterior Teeth in a Turkish Population. *European Journal of Dentistry* 8(3): 302–306.  
2015 Root Canal Morphology Analysis of Maxillary Permanent First and Second Molars in a Southeastern Turkish Population Using Cone-Beam Computed Tomography. *Journal of Dental Sciences* 10(4): 401–407.
- Amoroso-Silva, P. A., R. Ordinola-Zapata, M. A. Hungaro Duarte, et al.  
2015 Micro-computed Tomographic Analysis of Mandibular Second Molars with C-Shaped Root Canals. *Journal of Endodontics* 41(6): 890–895.
- Andreasen, F. M., J. O. Andreasen, et T. Bayer  
1989 Prognosis of Root-Fractured Permanent Incisors--Prediction of Healing Modalities. *Endodontics & Dental Traumatology* 5(1): 11–22.
- Andreasen, J. O., et F.M. Andreasen  
1994 Traumatic injuries to the teeth. Munksgaard. 3rd edn.
- Andreasen, J. O., et L. K. Bakland  
2012 Pulp Regeneration after Non-Infected and Infected Necrosis, What Type of Tissue Do We Want? A Review. *Dental Traumatology: Official Publication of International Association for Dental Traumatology* 28(1): 13–18.
- Andreasen, J. O., B. Farik, et E. C. Munksgaard  
2002 Long-Term Calcium Hydroxide as a Root Canal Dressing May Increase Risk of Root Fracture. *Dental Traumatology: Official Publication of International Association for Dental Traumatology* 18(3): 134–137.
- Andreasen, J. O., E. C. Munksgaard, et L. K. Bakland  
2006 Comparison of Fracture Resistance in Root Canals of Immature Sheep Teeth after Filling with Calcium Hydroxide or MTA. *Dental Traumatology: Official Publication of International Association for Dental Traumatology* 22(3): 154–156.
- Arai, Y., E. Tammissalo, K. Iwai, K. Hashimoto, et K. Shinoda  
1999 Development of a Compact Computed Tomographic Apparatus for Dental Use. *Dento Maxillo Facial Radiology* 28(4): 245–248.
- Arias-Moliz, M. T., A. Morago, R. Ordinola-Zapata, et al.  
2016 Effects of Dentin Debris on the Antimicrobial Properties of Sodium Hypochlorite and Etidronic Acid. *Journal of Endodontics* 42(5): 771–775.
- Arslan, H., H. Ertas, E. T. Ertas, et al.  
2015 Evaluating Root Canal Configuration of Mandibular Incisors with Cone-Beam Computed Tomography in a Turkish Population. *Journal of Dental Sciences* 10(4): 359–364.
- Asgary, S., M. J. Eghbal, M. Fazlyab, A. A. Baghban, et J. Ghodduzi  
2015 Five-Year Results of Vital Pulp Therapy in Permanent Molars with Irreversible Pulpitis: A Non-Inferiority Multicenter Randomized Clinical Trial. *Clinical Oral Investigations* 19(2): 335–341.
- Assif, D., et C. Gorfil  
1994 Biomechanical Considerations in Restoring Endodontically Treated Teeth. *The Journal of Prosthetic Dentistry* 71(6): 565–567.

- Badr, A. E., N. Omar, et F. A. Badria  
2011 A Laboratory Evaluation of the Antibacterial and Cytotoxic Effect of Liquorice When Used as Root Canal Medicament. *International Endodontic Journal* 44(1): 51–58.
- Bahcall J. K., et J. Barss  
2003 Orascope visualization technique for conventional and surgical endodontics. *International Endodontic Journal* (36): 441-447.
- Baker, N. A., P. D. Eleazer, R. E. Averbach, et S. Seltzer  
1975 Scanning Electron Microscopic Study of the Efficacy of Various Irrigating Solutions. *Journal of Endodontics* 1(4): 127–135.
- Bakland, L. K., et J. O. Andreasen  
2012 Will Mineral Trioxide Aggregate Replace Calcium Hydroxide in Treating Pulpal and Periodontal Healing Complications Subsequent to Dental Trauma? A Review. *Dental Traumatology: Official Publication of International Association for Dental Traumatology* 28(1): 25–32.
- Banchs, F., et M. Trope  
2004 Revascularization of Immature Permanent Teeth With Apical Periodontitis: New Treatment Protocol? *Journal of Endodontics* 30(4): 196–200.
- Baron, M., C. Llana, L. Forner, et al.  
2013 Nanostructural Changes in Dentine Caused by Endodontic Irrigants. *Medicina Oral Patología Oral Y Cirugía Bucal*: e733–e736.
- Basrani, B. R., S. Manek, R. N. S. Sodhi, E. Fillery, et A. Manzur  
2007 Interaction between Sodium Hypochlorite and Chlorhexidine Gluconate. *Journal of Endodontics* 33(8): 966–969.
- Baugh, D., et J. Wallace  
2005 The Role of Apical Instrumentation in Root Canal Treatment: A Review of the Literature. *Journal of Endodontics* 31(5): 333–340.
- Baumgartner, J. C., et P. R. Cuenin  
1992 Efficacy of Several Concentrations of Sodium Hypochlorite for Root Canal Irrigation. *Journal of Endodontics* 18(12): 605–612.
- Beasley, R. T., A. E. Williamson, B. C. Justman, et F. Qian  
2013 Time Required to Remove GuttaCore, Therafil Plus, and Thermoplasticized Gutta-Percha from Moderately Curved Root Canals with ProTaper Files. *Journal of Endodontics* 39(1): 125–128.
- Bernardes, R. A., R. S. de Paulo, L. O. Pereira, et al.  
2012 Comparative Study of Cone Beam Computed Tomography and Intraoral Periapical Radiographs in Diagnosis of Lingual-Simulated External Root Resorptions. *Dental Traumatology: Official Publication of International Association for Dental Traumatology* 28(4): 268–272.
- Berutti, E., G. Chiandussi, D. S. Paolino, et al.  
2012 Canal Shaping with WaveOne Primary Reciprocating Files and ProTaper System: A Comparative Study. *Journal of Endodontics* 38(4): 505–509.
- Beslot-Neveu, A., E. Bonte, B. Baune, et al.  
2011 Mineral Trioxide Aggregate versus Calcium Hydroxide in Apexification of Non Vital Immature Teeth: Study Protocol for a Randomized Controlled Trial. *Trials* 12: 174.
- Blank-Gonçalves, L. M., C. K. Nabeshima, G. H. R. Martins, et M. E. de L. Machado  
2011 Qualitative Analysis of the Removal of the Smear Layer in the Apical Third of Curved Roots: Conventional Irrigation versus Activation Systems. *Journal of Endodontics* 37(9): 1268–1271.



- Bornstein, M. M., R. Lauber, P. Sendi, et T. von Arx  
2011 Comparison of Periapical Radiography and Limited Cone-Beam Computed Tomography in Mandibular Molars for Analysis of Anatomical Landmarks before Apical Surgery. *Journal of Endodontics* 37(2): 151–157.
- Bornstein, M. M., J. Wasmer, P. Sendi, et al.  
2012 Characteristics and Dimensions of the Schneiderian Membrane and Apical Bone in Maxillary Molars Referred for Apical Surgery: A Comparative Radiographic Analysis Using Limited Cone Beam Computed Tomography. *Journal of Endodontics* 38(1): 51–57.
- Boutsioukis, C., C. Gogos, B. Verhaagen, et al.  
2010 The Effect of Apical Preparation Size on Irrigant Flow in Root Canals Evaluated Using an Unsteady Computational Fluid Dynamics Model. *International Endodontic Journal* 43(10): 874–881.
- Boutsioukis, C., T. Lambrianidis, et E. Kastrinakis  
2009 Irrigant Flow within a Prepared Root Canal Using Various Flow Rates: A Computational Fluid Dynamics Study. *International Endodontic Journal* 42(2): 144–155.
- Boutsioukis, C., T. Lambrianidis, E. Kastrinakis, et P. Bekiaroglou  
2007 Measurement of Pressure and Flow Rates during Irrigation of a Root Canal Ex Vivo with Three Endodontic Needles. *International Endodontic Journal* 40(7): 504–513.
- Boutsioukis, C., T. Lambrianidis, et L. Vasiliadis  
2007 Clinical Relevance of Standardization of Endodontic Irrigation Needle Dimensions according to the ISO 9626:1991 and 9626:1991/Amd 1:2001 Specification. *International Endodontic Journal* 40(9): 700–706.
- Boutsioukis, C., T. Lambrianidis, B. Verhaagen, et al.  
2010 The Effect of Needle-Insertion Depth on the Irrigant Flow in the Root Canal: Evaluation Using an Unsteady Computational Fluid Dynamics Model. *Journal of Endodontics* 36(10): 1664–1668.
- Boutsioukis, C., G. Noula, et T. Lambrianidis  
2008 Ex Vivo Study of the Efficiency of Two Techniques for the Removal of Mineral Trioxide Aggregate Used as a Root Canal Filling Material. *Journal of Endodontics* 34(10): 1239–1242.
- Boutsioukis, C., B. Verhaagen, M. Versluis, et al.  
2010 Evaluation of Irrigant Flow in the Root Canal Using Different Needle Types by an Unsteady Computational Fluid Dynamics Model. *Journal of Endodontics* 36(5): 875–879.
- Boutsioukis, C., et L. Van der Sluis  
2015 Syringe irrigation: Blending endodontics and fluid dynamics. tiré de *Endodontic Irrigation: Chemical disinfection of the root canal system*. Basrani B. editor : Springer Int Publish AG Switzerland.;45–64.
- Bronnec, F., S. Bouillaguet, et P. Machtou  
2010a Ex Vivo Assessment of Irrigant Penetration and Renewal during the Cleaning and Shaping of Root Canals: A Digital Subtraction Radiographic Study. *International Endodontic Journal* 43(4): 275–282.  
2010b Ex Vivo Assessment of Irrigant Penetration and Renewal during the Final Irrigation Regimen. *International Endodontic Journal* 43(8): 663–672.
- Brown, J., R. Jacobs, E. Levring Jäghagen, et al.  
2014 Basic Training Requirements for the Use of Dental CBCT by Dentists: A Position Paper Prepared by the European Academy of DentoMaxilloFacial Radiology. *Dento Maxillo Facial Radiology* 43(1): 20130291.
- Brunson, M., C. Heilborn, D. J. Johnson, et N. Cohenca  
2010 Effect of Apical Preparation Size and Preparation Taper on Irrigant Volume Delivered by Using Negative Pressure Irrigation System. *Journal of Endodontics* 36(4): 721–724.
- Buchanan, L. S.  
1996 The Art of Endodontics: Files of Greater Taper. *Dentistry Today* 15(2): 42, 44–46, 48–49 passim.  
2000 The Standardized-Taper Root Canal Preparation--Part 1. Concepts for Variably Tapered Shaping Instruments. *International Endodontic Journal* 33(6): 516–529.

- Buchgreitz, J., M. Buchgreitz, D. Mortensen, et L. Bjørndal  
2015 Guided Access Cavity Preparation Using Cone-Beam Computed Tomography and Optical Surface Scans – an Ex Vivo Study. *International Endodontic Journal*: n/a-n/a.
- Bueno, M. R., C. Estrela, J. A. P. De Figueiredo, et B. C. Azevedo  
2011 Map-Reading Strategy to Diagnose Root Perforations Near Metallic Intracanal Posts by Using Cone Beam Computed Tomography. *Journal of Endodontics* 37(1): 85–90.
- Bui, T. B., J. C. Baumgartner, et J. C. Mitchell  
2008 Evaluation of the Interaction between Sodium Hypochlorite and Chlorhexidine Gluconate and Its Effect on Root Dentin. *Journal of Endodontics* 34(2): 181–185.
- Burkiet F., N. Lehmann, et G. Tirlet  
2004 RPC de la dent dépulpée, préserver pour différer l'échéance prothétique. *Réalités Cliniques* 15(1): 67–69.
- Bürklein, S., et E. Schäfer  
2015 Minimally Invasive Endodontics. *Quintessence International* 46(2): 119–124.
- Bürklein, S., P. Tsotsis, et E. Schäfer  
2013 Incidence of Dentinal Defects after Root Canal Preparation: Reciprocating versus Rotary Instrumentation. *Journal of Endodontics* 39(4): 501–504.
- Burroughs, J. R., B. E. Bergeron, M. D. Roberts, J. L. Hagan, et V. T. Himel  
2012 Shaping Ability of Three Nickel-Titanium Endodontic File Systems in Simulated S-Shaped Root Canals. *Journal of Endodontics* 38(12): 1618–1621.
- Bystrom, A., et G. Sundqvist  
1985 The Antibacterial Action of Sodium Hypochlorite and EDTA in 60 Cases of Endodontic Therapy. *International Endodontic Journal* 18(1): 35–40.
- Calt, S., et A. Serper  
1999 Dentinal Tubule Penetration of Root Canal Sealers after Root Canal Dressing with Calcium Hydroxide. *Journal of Endodontics* 25(6): 431–433.  
2002 Time-Dependent Effects of EDTA on Dentin Structures. *Journal of Endodontics* 28(1): 17–19.
- Camilleri, J.  
2015 Staining Potential of Neo MTA Plus, MTA Plus, and Biodentine Used for Pulpotomy Procedures. *Journal of Endodontics* 41(7): 1139–1145.
- Camps, J., et D. H. Pashley  
2000 Buffering Action of Human Dentin in Vitro. *The Journal of Adhesive Dentistry* 2(1): 39–50.
- Caprioglio, A., V. Conti, C. Caprioglio, et D. Caprioglio  
2014 A Long-Term Retrospective Clinical Study on MTA Pulpotomies in Immature Permanent Incisors with Complicated Crown Fractures. *European Journal of Paediatric Dentistry: Official Journal of European Academy of Paediatric Dentistry* 15(1): 29–34.
- Card, S. J., A. Sigurdsson, D. Orstavik, et M. Trope  
2002 The Effectiveness of Increased Apical Enlargement in Reducing Intracanal Bacteria. *Journal of Endodontics* 28(11): 779–783.
- Caron, G., K. Nham, F. Bronnec, et P. Machtou  
2010 Effectiveness of Different Final Irrigant Activation Protocols on Smear Layer Removal in Curved Canals. *Journal of Endodontics* 36(8): 1361–1366.
- Carrotte, P.  
2005 21st Century Endodontics: Part 2. *International Dental Journal* 55(3): 162–167.

- Cecchin, D., A. P. Farina, M. A. Souza, et al.  
2015 Evaluation of Antimicrobial Effectiveness and Dentine Mechanical Properties after Use of Chemical and Natural Auxiliary Irrigants. *Journal of Dentistry* 43(6): 695–702.
- Chandrappa, P. M., A. Dupper, P. Tripathi, et al.  
2015 Antimicrobial Activity of Herbal Medicines (Tulsi Extract, Neem Extract) and Chlorhexidine against *Enterococcus Faecalis* in Endodontics: An in Vitro Study. *Journal of International Society of Preventive & Community Dentistry* 5(Suppl 2): S89-92.
- Chaugule, V. B., A. M. Panse, et P. N. Gawali  
2015 Adverse Reaction of Sodium Hypochlorite during Endodontic Treatment of Primary Teeth. Nikhil Marwah, ed. *International Journal of Clinical Pediatric Dentistry* 8: 153–156.
- de Chevigny, C., T. T. Dao, B. R. Basrani, et al.  
2008 Treatment Outcome in Endodontics: The Toronto Study--Phase 4: Initial Treatment. *Journal of Endodontics* 34(3): 258–263.
- Chueh, L-H., Y-C. Ho, T-C. Kuo, et al.  
2009 Regenerative Endodontic Treatment for Necrotic Immature Permanent Teeth. *Journal of Endodontics* 35(2): 160–164.
- Chuste-Guillot, M-P., C. Badet, J-F. Peli, et F. Perez  
2006 Effect of Three Nickel-Titanium Rotary File Techniques on Infected Root Dentin Reduction. *Oral Surgery, Oral Medicine, Oral Pathology, Oral Radiology, and Endodontology* 102(2): 254–258.
- Çiçek, E., M. A. Aslan, et O. Akkoçan  
2015 Comparison of the Resistance of Teeth Instrumented with Different Nickel-Titanium Systems to Vertical Root Fracture: An In Vitro Study. *Journal of Endodontics* 41(10): 1682–1685.
- Clarkson, R. M., H. M. Podlich, et A. J. Moule  
2011 Influence of Ethylenediaminetetraacetic Acid on the Active Chlorine Content of Sodium Hypochlorite Solutions When Mixed in Various Proportions. *Journal of Endodontics* 37(4): 538–543.
- Clinton, K., et V. T. Himel  
2001 Comparison of a Warm Gutta-Percha Obturation Technique and Lateral Condensation. *Journal of Endodontics* 27(11): 692–695.
- Cobankara, F. K., H. Erdogan, et M. Hamurcu  
2011 Effects of Chelating Agents on the Mineral Content of Root Canal Dentin. *Oral Surgery, Oral Medicine, Oral Pathology, Oral Radiology, and Endodontics* 112(6): e149-154.
- Cohenca, N., et H. Shemesh  
2015a Clinical Applications of Cone Beam Computed Tomography in Endodontics: A Comprehensive Review. *Quintessence International* 46(6): 465–480.  
2015b Clinical Applications of Cone Beam Computed Tomography in Endodontics: A Comprehensive Review. *Quintessence International* 46(8): 657–668.
- Cohenca, N., J. H. Simon, A. Mathur, et J. M. Malfaz  
2007 Clinical Indications for Digital Imaging in Dento-Alveolar Trauma. Part 2: Root Resorption. *Dental Traumatology: Official Publication of International Association for Dental Traumatology* 23(2): 105–113.
- Coldero, L. G., S. McHugh, D. MacKenzie, et W. P. Saunders  
2002 Reduction in Intracanal Bacteria during Root Canal Preparation with and without Apical Enlargement. *International Endodontic Journal* 35(5): 437–446.
- Costerton, J. W., Z. Lewandowski, D. DeBeer, et al.  
1994 Biofilms, the Customized Microniche. *Journal of Bacteriology* 176(8): 2137–2142.

- Cotton, T. P., T. M. Geisler, D. T. Holden, S. A. Schwartz, et W. G. Schindler  
2007 Endodontic Applications of Cone-Beam Volumetric Tomography. *Journal of Endodontics* 33(9): 1121–1132.
- Cruz-Filho, A. M., M. D. Sousa-Neto, P. C. Saquy, et J. D. Pécora  
2001 Evaluation of the Effect of EDTAC, CDTA, and EGTA on Radicular Dentin Microhardness. *Journal of Endodontics* 27(3): 183–184.
- Cupková, V., L. Sirotková, D. Mlynarcík, et al.  
1993 Primary Biodegradation of Amine Oxide and Quaternary Ammonium Amphiphiles. *Folia Microbiologica* 38(1): 43–48.
- D'Addazio, P. S. S., C. N. Campos, M. Özcan, et al.  
2011 A Comparative Study between Cone-Beam Computed Tomography and Periapical Radiographs in the Diagnosis of Simulated Endodontic Complications. *International Endodontic Journal* 44(3): 218–224.
- Danforth, R. A.  
2003 Cone Beam Volume Tomography: A New Digital Imaging Option for Dentistry. *Journal of the California Dental Association* 31(11): 814–815.
- Dang, D. A., et R. E. Walton  
1989 Vertical Root Fracture and Root Distortion: Effect of Spreader Design. *Journal of Endodontics* 15(7): 294–301.
- Darda, S., K. Madria, R. Jamenis, et al.  
2014 An in-Vitro Evaluation of Effect of EDTAC on Root Dentin with Respect to Time. *Journal of International Oral Health* 6(2): 22–27.
- Davies, G. E., J. Francis, A. R. Martin, F. L. Rose, et G. Swain  
1954 1:6-Di-4<sup>2</sup>-chlorophenyldiguanidohexane (Hibitane); Laboratory Investigation of a New Antibacterial Agent of High Potency. *British Journal of Pharmacology and Chemotherapy* 9(2): 192–196.
- De Deus, Q. D., et B. Horizonte  
1975 Frequency, Location, and Direction of the Lateral, Secondary, and Accessory Canals. *Journal of Endodontics* 1(11): 361–366.
- De-Deus, G., T. Accorsi-Mendonça, L. de Carvalho e Silva, et al.  
2013 Self-Adjusting File Cleaning-Shaping-Irrigation System Improves Root-Filling Bond Strength. *Journal of Endodontics* 39(2): 254–257.
- De-Deus, G., B. Barino, J. Marins, et al.  
2012 Self-Adjusting File Cleaning-Shaping-Irrigation System Optimizes the Filling of Oval-Shaped Canals with Thermoplasticized Gutta-Percha. *Journal of Endodontics* 38(6): 846–849.
- De-Deus, G., C. Reis, K. Di Giorgi, et al.  
2011 Interfacial Adaptation of the Epiphany Self-Adhesive Sealer to Root Dentin. *Oral Surgery, Oral Medicine, Oral Pathology, Oral Radiology, and Endodontics* 111(3): 381–386.
- De-Deus, G., E. M. Souza, B. Barino, et al.  
2011 The Self-Adjusting File Optimizes Debridement Quality in Oval-Shaped Root Canals. *Journal of Endodontics* 37(5): 701–705.
- Dejou, J., G. Laborde, J. Camps, et J. P. Proust  
1990 [Biomechanical behavior of the pulpectomized tooth]. *Realites Cliniques: Revue Europeenne D'odontologie* 1(2): 185–194.
- Del Fabbro, M., S. Taschieri, G. Lodi, G. Banfi, et R. L. Weinstein  
2015 Magnification Devices for Endodontic Therapy. *The Cochrane Database of Systematic Reviews*(12): CD005969.

- Dhaimy, S., S. Imdary, S. Dhoun, I. Benkiran, et A. El Ouazzani  
2016 Radiological Evaluation of Penetration of the Irrigant according to Three Endodontic Irrigation Techniques. *International Journal of Dentistry* 2016: e3142742.
- Di Giuseppe, I., D. Di Giuseppe, V. A. Malagnino, E. P. Silla, et F. Somma  
2015 Conditioning of Root Canal Anatomy on Static and Dynamics of Nickel-Titanium Rotary Instruments. *Giornale Italiano Di Endodonzia* 29(2): 58–64.
- Dietrich, M. A., T. C. Kirkpatrick, et J. M. Yaccino  
2012 In Vitro Canal and Isthmus Debris Removal of the Self-Adjusting File, K3, and WaveOne Files in the Mesial Root of Human Mandibular Molars. *Journal of Endodontics* 38(8): 1140–1144.
- Dietschi, D., O. Duc, I. Krejci, et A. Sadan  
2008 Biomechanical Considerations for the Restoration of Endodontically Treated Teeth: A Systematic Review of the Literature, Part II (Evaluation of Fatigue Behavior, Interfaces, and in Vivo Studies). *Quintessence International* (Berlin, Germany: 1985) 39(2): 117–129.
- Dorriz, H., M. Alikhasi, A. Mirfazaelian, et T. Hooshmand  
2009 Effect of Ferrule and Bonding on the Compressive Fracture Resistance of Post and Core Restorations. *The Journal of Contemporary Dental Practice* 10(1): 1–8.
- DuLac, K. A., C. J. Nielsen, T. J. Tomazic, P. J. Ferrillo Jr., et J. F. Hatton  
1999 Comparison of the Obturation of Lateral Canals by Six Techniques. *Journal of Endodontics* 25(5): 376–380.
- Dunavant, T. R., J. D. Regan, G. N. Glickman, E. S. Solomon, et A. L. Honeyman  
2006 Comparative Evaluation of Endodontic Irrigants against *Enterococcus Faecalis* Biofilms. *Journal of Endodontics* 32(6): 527–531.
- Durack, C., S. Patel, J. Davies, R. Wilson, et F. Mannocci  
2011 Diagnostic Accuracy of Small Volume Cone Beam Computed Tomography and Intraoral Periapical Radiography for the Detection of Simulated External Inflammatory Root Resorption. *International Endodontic Journal* 44(2): 136–147.
- Elayouti, A., E. Dima, M. S. Judenhofer, C. Löst, et B. J. Pichler  
2011 Increased Apical Enlargement Contributes to Excessive Dentin Removal in Curved Root Canals: A Stepwise Microcomputed Tomography Study. *Journal of Endodontics* 37(11): 1580–1584.
- Eraslan, O., F. Aykent, M. T. Yücel, et S. Akman  
2009 The Finite Element Analysis of the Effect of Ferrule Height on Stress Distribution at Post-and-Core-Restored All-Ceramic Anterior Crowns. *Clinical Oral Investigations* 13(2): 223–227.
- Estrela, C., M. R. Bueno, A. H. G. De Alencar, et al.  
2009 Method to Evaluate Inflammatory Root Resorption by Using Cone Beam Computed Tomography. *Journal of Endodontics* 35(11): 1491–1497.
- Estrela, C., M. R. Bueno, C. R. Leles, B. Azevedo, et J. R. Azevedo  
2008 Accuracy of Cone Beam Computed Tomography and Panoramic and Periapical Radiography for Detection of Apical Periodontitis. *Journal of Endodontics* 34(3): 273–279.
- Farman, A. G.  
2005 ALARA Still Applies. *Oral Surgery, Oral Medicine, Oral Pathology, Oral Radiology, and Endodontics* 100(4): 395–397.
- Felippe, W. T., M. C. S. Felipe, et M. J. C. Rocha  
2006 The Effect of Mineral Trioxide Aggregate on the Apexification and Periapical Healing of Teeth with Incomplete Root Formation. *International Endodontic Journal* 39(1): 2–9.

- Frajlich, Goldberg, Massone, et al.  
1998 Comparative Study of Retreatment of Thermafil and Lateral Condensation Endodontic Fillings. *International Endodontic Journal* 31(5): 354–357.
- Galiatsatos, A. A., et D. Bergou  
2008 Six-Year Clinical Evaluation of Ceramic Inlays and Onlays. *Quintessence International* 39(5): 407–412.
- Galler, K. M.  
2016 Clinical Procedures for Revitalization: Current Knowledge and Considerations. *International Endodontic Journal* 49(10): 926–936.
- Galler, K. M., G. Krastl, S. Simon, et al.  
2016 European Society of Endodontology Position Statement: Revitalization Procedures. *International Endodontic Journal* 49(8): 717–723.
- Galler, K. M., M. Widbillier, W. Buchalla, et al.  
2016 EDTA Conditioning of Dentine Promotes Adhesion, Migration and Differentiation of Dental Pulp Stem Cells. *International Endodontic Journal* 49(6): 581–590.
- Galler, K. M., W. Buchalla, K-A. Hiller, et al.  
2015 Influence of Root Canal Disinfectants on Growth Factor Release from Dentin. *Journal of Endodontics* 41(3): 363–368.
- Gambarini, G., R. Gerosa, M. De Luca, M. Garala, et L. Testarelli  
2008 Mechanical Properties of a New and Improved Nickel-Titanium Alloy for Endodontic Use: An Evaluation of File Flexibility. *Oral Surgery, Oral Medicine, Oral Pathology, Oral Radiology, and Endodontology* 105(6): 798–800.
- Gergi, R., R. Arbab-Chirani, N. Osta, et A. Naaman  
2014 Micro-Computed Tomographic Evaluation of Canal Transportation Instrumented by Different Kinematics Rotary Nickel-Titanium Instruments. *Journal of Endodontics* 40(8): 1223–1227.
- Gergi, R., J. A. Rjeily, J. Sader, et A. Naaman  
2010 Comparison of Canal Transportation and Centering Ability of Twisted Files, Pathfile-ProTaper System, and Stainless Steel Hand K-Files by Using Computed Tomography. *Journal of Endodontics* 36(5): 904–907.
- Ghonmode, W. N., O. D. Balsaraf, V. H. Tambe, et al.  
2013 Comparison of the Antibacterial Efficiency of Neem Leaf Extracts, Grape Seed Extracts and 3% Sodium Hypochlorite against *E. Faecalis* - An in Vitro Study. *Journal of International Oral Health: JIOH* 5(6): 61–66.
- Gluskin, A. H., C. I. Peters, et O. A. Peters  
2014 Minimally Invasive Endodontics: Challenging Prevailing Paradigms. *British Dental Journal* 216(6): 347–353.
- Goel, S., et S. Tewari  
2009 Smear Layer Removal with Passive Ultrasonic Irrigation and the NaviTip FX: A Scanning Electron Microscopic Study. *Oral Surgery, Oral Medicine, Oral Pathology, Oral Radiology, and Endodontics* 108(3): 465–470.
- Göhring, T. N., et O. A. Peters  
2003 Restoration of Endodontically Treated Teeth without Posts. *American Journal of Dentistry* 16(5): 313–317.
- Goldman, M., L. B. Goldman, R. Cavaleri, J. Bogis, et P. S. Lin  
1982 The Efficacy of Several Endodontic Irrigating Solutions: A Scanning Electron Microscopic Study: Part 2. *Journal of Endodontics* 8(11): 487–492.
- Gomes, B. P. F. A., S. F. C. Souza, C. C. R. Ferraz, et al.  
2003 Effectiveness of 2% Chlorhexidine Gel and Calcium Hydroxide against *Enterococcus Faecalis* in Bovine Root Dentine in Vitro. *International Endodontic Journal* 36(4): 267–275.

- Gomes, B. P. F. A., M. E. Vianna, A. A. Zaia, et al.  
2013 Chlorhexidine in Endodontics. *Brazilian Dental Journal* 24(2): 89–102.
- Gomes-Filho, J. E., P. C. Tobias Duarte, E. Ervolino, et al.  
2013 Histologic Characterization of Engineered Tissues in the Canal Space of Closed-Apex Teeth with Apical Periodontitis. *Journal of Endodontics* 39(12): 1549–1556.
- Goode, N., S. Khan, A. A. Eid, et al.  
2013 Wall Shear Stress Effects of Different Endodontic Irrigation Techniques and Systems. *Journal of Dentistry* 41(7): 636–641.
- Gopikrishna, V., et A. Parameswaren  
2006 Coronal Sealing Ability of Three Sectional Obturation Techniques – SimpliFill, Thermafil and Warm Vertical Compaction – Compared with Cold Lateral Condensation and Post Space Preparation. *Australian Endodontic Journal* 32(3): 95–100.
- Gopikrishna, V., S. Sibi, D. Archana, A. R. Pradeep Kumar, et L. Narayanan  
2016 An in Vivo Assessment of the Influence of Needle Gauges on Endodontic Irrigation Flow Rate. *Journal of Conservative Dentistry* 19(2): 189–193.
- Grande, N. M., G. Plotino, G. Gambarini, et al.  
2012 Present and Future in the Use of Micro-CT Scanner 3D Analysis for the Study of Dental and Root Canal Morphology. *Annali dell'Istituto Superiore Di Sanità* 48(1): 26–34.
- Grawehr, M., B. Sener, T. Waltimo, et M. Zehnder  
2003 Interactions of Ethylenediamine Tetraacetic Acid with Sodium Hypochlorite in Aqueous Solutions. *International Endodontic Journal* 36(6): 411–417.
- de Gregorio, C., A. Paranjpe, A. Garcia, et al.  
2012 Efficacy of Irrigation Systems on Penetration of Sodium Hypochlorite to Working Length and to Simulated Uninstrumented Areas in Oval Shaped Root Canals. *International Endodontic Journal* 45(5): 475–481.
- de Gregorio, C., A. Arias, N. Navarrete, et al.  
2013 Effect of Apical Size and Taper on Volume of Irrigant Delivered at Working Length with Apical Negative Pressure at Different Root Curvatures. *Journal of Endodontics* 39(1): 119–124.
- de Gregorio, C., R. Estevez, R. Cisneros, C. Heilborn, et N. Cohenca  
2009 Effect of EDTA, Sonic, and Ultrasonic Activation on the Penetration of Sodium Hypochlorite into Simulated Lateral Canals: An In Vitro Study. *Journal of Endodontics* 35(6): 891–895.
- de Gregorio, C., R. Estevez, R. Cisneros, A. Paranjpe, et N. Cohenca  
2010 Efficacy of Different Irrigation and Activation Systems on the Penetration of Sodium Hypochlorite into Simulated Lateral Canals and up to Working Length: An In Vitro Study. *Journal of Endodontics* 36(7): 1216–1221.
- Grischke, J., A. Müller-Heine, et M. Hülsmann  
2013 The Effect of Four Different Irrigation Systems in the Removal of a Root Canal Sealer. *Clinical Oral Investigations* 18(7): 1845–1851.
- Gu, L., X. Wei, J. Ling, et X. Huang  
2009 A Microcomputed Tomographic Study of Canal Isthmuses in the Mesial Root of Mandibular First Molars in a Chinese Population. *Journal of Endodontics* 35(3): 353–356.
- Gu, Y., W. Wang, et L. Ni  
2015 Four-Rooted Permanent Maxillary First and Second Molars in a Northwestern Chinese Population. *Archives of Oral Biology* 60(6): 811–817.
- Gulabivala, K., Y.-L. Ng, M. Gilbertson, et I. Eames  
2010 The Fluid Mechanics of Root Canal Irrigation. *Physiological Measurement* 31(12): R49–84.



- Gutmann, J. L.  
1992 The Dentin-Root Complex: Anatomic and Biologic Considerations in Restoring Endodontically Treated Teeth. *The Journal of Prosthetic Dentistry* 67(4): 458–467.
- Haapasalo, H. K., E. K. Sirén, T. M. Waltimo, D. Ørstavik, et M. P. Haapasalo  
2000 Inactivation of Local Root Canal Medicaments by Dentine: An in Vitro Study. *International Endodontic Journal* 33(2): 126–131.
- Haapasalo, M., Y. Shen, Z. Wang, et Y. Gao  
2014 Irrigation in Endodontics. *British Dental Journal* 216(6): 299–303.
- Haapasalo, M., Y. Shen, W. Qian, et Y. Gao  
2010 Irrigation in Endodontics. *Dental Clinics of North America* 54(2): 291–312.
- Hargreaves, K. M., T. Geisler, M. Henry, et Y. Wang  
2008 Regeneration Potential of the Young Permanent Tooth: What Does the Future Hold? *Journal of Endodontics* 34(7, Supplement). Proceedings of the Joint Symposium Sponsored by the American Academy Of Pediatric Dentistry and the American Association Of Endodontists Emerging Science in Pulp Therapy: New Insights Into Dilemmas and Controversies: S51–S56.
- Harris, S. P., W. R. Bowles, A. Fok, et S. B. McClanahan  
2013 An Anatomic Investigation of the Mandibular First Molar Using Micro-Computed Tomography. *Journal of Endodontics* 39(11): 1374–1378.
- Hassan, B. A., J. Payam, B. Juyanda, P. van der Stelt, et P. R. Wesselink  
2012 Influence of Scan Setting Selections on Root Canal Visibility with Cone Beam CT. *Dento Maxillo Facial Radiology* 41(8): 645–648.
- Hecker, H., T. Bartha, C. Löst, et R. Weiger  
2010 Determining the Apical Preparation Size in Premolars: Part III. *Oral Surgery, Oral Medicine, Oral Pathology, Oral Radiology, and Endodontics* 110(1): 118–124.
- Hedesiu, M., M. Baciut, G. Baciut, et al.  
2012 Comparison of Cone Beam CT Device and Field of View for the Detection of Simulated Periapical Bone Lesions. *Dento Maxillo Facial Radiology* 41(7): 548–552.
- Hennessey, T. S.  
1973 Some Antibacterial Properties of Chlorhexidine. *Journal of Periodontal Research. Supplement* 12: 61–67.
- Hoskinson, S. E., Y-L. Ng, A. E. Hoskinson, D. R. Moles, et K. Gulabivala  
2002 A Retrospective Comparison of Outcome of Root Canal Treatment Using Two Different Protocols. *Oral Surgery, Oral Medicine, Oral Pathology, Oral Radiology, and Endodontics* 93(6): 705–715.
- Howard, R. K., T. C. Kirkpatrick, R. E. Rutledge, et J. M. Yaccino  
2011 Comparison of Debris Removal with Three Different Irrigation Techniques. *Journal of Endodontics* 37(9): 1301–1305.
- Huang, G. T. -J.  
2008 A Paradigm Shift in Endodontic Management of Immature Teeth: Conservation of Stem Cells for Regeneration. *Journal of Dentistry* 36(6): 379–386.
- Huang, G. T. -J., W. Sonoyama, Y. Liu, et al.  
2008 The Hidden Treasure in Apical Papilla: The Potential Role in Pulp/Dentin Regeneration and BioRoot Engineering. *Journal of Endodontics* 34(6): 645–651.
- Huang, T. J., H. Schilder, et D. Nathanson  
1992 Effects of Moisture Content and Endodontic Treatment on Some Mechanical Properties of Human Dentin. *Journal of Endodontics* 18(5): 209–215.

- Hülsmann, M., et V. Bluhm  
2004 Efficacy, Cleaning Ability and Safety of Different Rotary NiTi Instruments in Root Canal Retreatment. *International Endodontic Journal* 37(7): 468–476.
- Hülsmann, M., M. Heckendorff, et A. Lennon  
2003 Chelating Agents in Root Canal Treatment: Mode of Action and Indications for Their Use. *International Endodontic Journal* 36(12): 810–830.
- Hülsmann, M., M. Heckendorff, et F. Schäfers  
2002 Comparative in-Vitro Evaluation of Three Chelator Pastes. *International Endodontic Journal* 35(8): 668–679.
- Jeansonne, M. J., et R. R. White  
1994 A Comparison of 2.0% Chlorhexidine Gluconate and 5.25% Sodium Hypochlorite as Antimicrobial Endodontic Irrigants. *Journal of Endodontics* 20(6): 276–278.
- Jena, A., S. K. Sahoo, et S. Govind  
2015 Root Canal Irrigants: A Review of Their Interactions, Benefits, And Limitations. *Compendium of Continuing Education in Dentistry (15488578)* 36(4): 256–262.
- Jiang, L-M., B. Lak, L. M. Eijsvogels, P. Wesselink, et L. W. M. van der Sluis  
2012 Comparison of the Cleaning Efficacy of Different Final Irrigation Techniques. *Journal of Endodontics* 38(6): 838–841.
- Jiang, L-M., B. Verhaagen, M. Versluis, et L. W. M. van der Sluis  
2010 Evaluation of a Sonic Device Designed to Activate Irrigant in the Root Canal. *Journal of Endodontics* 36(1): 143–146.
- Juloski, J., I. Radovic, C. Goracci, Z. R. Vulicevic, et M. Ferrari  
2012 Ferrule Effect: A Literature Review. *Journal of Endodontics* 38(1): 11–19.
- Kahler, B., et G. Rossi-Fedele  
2016 A Review of Tooth Discoloration after Regenerative Endodontic Therapy. *Journal of Endodontics* 42(4): 563–569.
- Kanter, V., E. Weldon, U. Nair, et al.  
2011 A Quantitative and Qualitative Analysis of Ultrasonic versus Sonic Endodontic Systems on Canal Cleanliness and Obturation. *Oral Surgery, Oral Medicine, Oral Pathology, Oral Radiology, and Endodontology* 112(6): 809–813.
- Kato, A. S., R. S. Cunha, C. E. da Silveira Bueno, et al.  
2016 Investigation of the Efficacy of Passive Ultrasonic Irrigation Versus Irrigation with Reciprocating Activation: An Environmental Scanning Electron Microscopic Study. *Journal of Endodontics* 42(4): 659–663.
- Kenee, D. M., J. D. Allemang, J. D. Johnson, J. Hellstein, et B. K. Nichol  
2006 A Quantitative Assessment of Efficacy of Various Calcium Hydroxide Removal Techniques. *Journal of Endodontics* 32(6): 563–565.
- Kerekes, K., et L. Tronstad  
1977 Morphometric Observations on the Root Canals of Human Molars. *Journal of Endodontics* 3(3): 114–118.  
1979 Long-Term Results of Endodontic Treatment Performed with a Standardized Technique. *Journal of Endodontics* 5(3): 83–90.
- Kernen, F., G. I. Benic, M. Payer, et al.  
2016 Accuracy of Three-Dimensional Printed Templates for Guided Implant Placement Based on Matching a Surface Scan with CBCT. *Clinical Implant Dentistry and Related Research* 18(4): 762–768.

- Khademi, A., M. Yazdizadeh, et M. Feizianfard  
2006 Determination of the Minimum Instrumentation Size for Penetration of Irrigants to the Apical Third of Root Canal Systems. *Journal of Endodontics* 32(5): 417–420.
- Kim, H-C., S-W. Kwak, G. S-P. Cheung, et al.  
2012 Cyclic Fatigue and Torsional Resistance of Two New Nickel-Titanium Instruments Used in Reciprocation Motion: Reciproc Versus WaveOne. *Journal of Endodontics* 38(4): 541–544.
- Kim, H-C., M-H. Lee, J. Yum, et al.  
2010 Potential Relationship between Design of Nickel-Titanium Rotary Instruments and Vertical Root Fracture. *Journal of Endodontics* 36(7): 1195–1199.
- Kim, H-C., S. Y. Sung, J-H. Ha, et al.  
2013 Stress Generation during Self-Adjusting File Movement: Minimally Invasive Instrumentation. *Journal of Endodontics* 39(12): 1572–1575.
- Kim, H-C., J. Yum, B. Hur, et G. S-P. Cheung  
2010 Cyclic Fatigue and Fracture Characteristics of Ground and Twisted Nickel-Titanium Rotary Files. *Journal of Endodontics* 36(1): 147–152.
- Kim S-Y.  
1997 Principles of endodontics microsurgery. *Dental Clinics of North America* (41): 481-449.
- Kim, S-Y., et S-E. Yang  
2012 Cone-Beam Computed Tomography Study of Incidence of Distolingual Root and Distance from Distolingual Canal to Buccal Cortical Bone of Mandibular First Molars in a Korean Population. *Journal of Endodontics* 38(3): 301–304.
- Kim, Y., H. Perinpanayagam, J-K. Lee, et al.  
2015 Comparison of Mandibular First Molar Mesial Root Canal Morphology Using Micro-Computed Tomography and Clearing Technique. *Acta Odontologica Scandinavica* 73(6): 427–432.
- Kling, M., M. Cvek, et I. Mejare  
1986 Rate and Predictability of Pulp Revascularization in Therapeutically Reimplanted Permanent Incisors. *Endodontics & Dental Traumatology* 2(3): 83–89.
- Kovisto, T., M. Ahmad, et W. R. Bowles  
2011 Proximity of the Mandibular Canal to the Tooth Apex. *Journal of Endodontics* 37(3): 311–315.
- Krapež, J., et A. Fidler  
2013 Location and Dimensions of Access Cavity in Permanent Incisors, Canines, and Premolars. *Journal of Conservative Dentistry* 16(5): 404–407.
- Krastl, G., M. S. Zehnder, T. Connert, R. Weiger, et S. Kühl  
2015 Guided Endodontics: A Novel Treatment Approach for Teeth with Pulp Canal Calcification and Apical Pathology. *Dental Traumatology*: n/a-n/a.
- Kunert, G. G., V. R. Camargo Fontanella, A. A. M. de Moura, et F. B. Barletta  
2010 Analysis of Apical Root Transportation Associated with ProTaper Universal F3 and F4 Instruments by Using Digital Subtraction Radiography. *Journal of Endodontics* 36(6): 1052–1055.
- Kunert, G. G., I. R. Kunert, L. C. da Costa Filho, et J. A. P. de Figueiredo  
2015 Permanent Teeth Pulpotomy Survival Analysis: Retrospective Follow-Up. *Journal of Dentistry* 43(9): 1125–1131.
- Kurt, S. N., Y. Üstün, Ö. Erdogan, et al.  
2014 Outcomes of Periradicular Surgery of Maxillary First Molars Using a Vestibular Approach: A Prospective, Clinical Study With One Year of Follow-Up. *Journal of Oral and Maxillofacial Surgery* 72(6): 1049–1061.

- Kuruville, A., B. M. Jaganath, S. C. Krishnegowda, et al.  
 2015 A Comparative Evaluation of Smear Layer Removal by Using Edta, Etidronic Acid, and Maleic Acid as Root Canal Irrigants: An in Vitro Scanning Electron Microscopic Study. *Journal of Conservative Dentistry: JCD* 18(3): 247–251.
- Lahor-Soler, E, J Miranda-Rius, L Brunet-Llobet, M Farre, et J Pumarola  
 2015 In Vitro Study of the Apical Microleakage with Resilon Root Canal Filling Using Different Final Endodontic Irrigants. *Journal of Clinical and Experimental Dentistry*: e212–e217.
- Lai, S. C., Y. F. Mak, G. S. Cheung, et al.  
 2001 Reversal of Compromised Bonding to Oxidized Etched Dentin. *Journal of Dental Research* 80(10): 1919–1924.
- Lambrianidis, T., E. Kosti, C. Boutsoukis, et M. Mazinis  
 2006 Removal Efficacy of Various Calcium Hydroxide/Chlorhexidine Medicaments from the Root Canal. *International Endodontic Journal* 39(1): 55–61.
- Lambrianidis, T., J. Margelos, et P. Beltes  
 1999 Removal Efficiency of Calcium Hydroxide Dressing from the Root Canal. *Journal of Endodontics* 25(2): 85–88.
- Lang, H., Y. Korkmaz, K. Schneider, et W. H.-M. Raab  
 2006 Impact of Endodontic Treatments on the Rigidity of the Root. *Journal of Dental Research* 85(4): 364–368.
- Larsen, C. M., I. Watanabe, G. N. Glickman, et J. He  
 2009 Cyclic Fatigue Analysis of a New Generation of Nickel Titanium Rotary Instruments. *Journal of Endodontics* 35(3): 401–403.
- Law, A. S.  
 2013 Considerations for Regeneration Procedures. *Journal of Endodontics* 39(3, Supplement). Proceedings of a Joint Symposium of the American Association of Endodontists and the American Academy of Pediatric Dentistry Scottsdale, Arizona, November 2012 Contemporary Management of Traumatic Injuries to the Permanent Dentition: S44–S56.
- Lea, C., J. Deblinger, R. Machado, E. J. Nogueira Leal Silva, et L. P. Vansan  
 2014 Maxillary Premolar with 4 Separate Canals. *Journal of Endodontics* 40(4): 591–593.
- Lea, S. C., A. D. Walmsley, et P. J. Lumley  
 2010 Analyzing Endosonic Root Canal File Oscillations: An in Vitro Evaluation. *Journal of Endodontics* 36(5): 880–883.
- Lee, M-H., A. Versluis, B-M. Kim, et al.  
 2011 Correlation between Experimental Cyclic Fatigue Resistance and Numerical Stress Analysis for Nickel-Titanium Rotary Files. *Journal of Endodontics* 37(8): 1152–1157.
- Lenherr, P., N. Allgayer, R. Weiger, et al.  
 2012 Tooth Discoloration Induced by Endodontic Materials: A Laboratory Study. *International Endodontic Journal* 45(10): 942–949.
- Lenzi, R., et M. Trope  
 2012 Revitalization Procedures in Two Traumatized Incisors with Different Biological Outcomes. *Journal of Endodontics* 38(3): 411–414.
- Liang, Y.-H., L. Jiang, X.-J. Gao, et al.  
 2014 Detection and Measurement of Artificial Periapical Lesions by Cone-Beam Computed Tomography. *International Endodontic Journal* 47(4): 332–338.

- Libman, W. J., et J. I. Nicholls  
1995 Load Fatigue of Teeth Restored with Cast Posts and Cores and Complete Crowns. *The International Journal of Prosthodontics* 8(2): 155–161.
- Lin, J., Y. Shen, et M. Haapasalo  
2013 A Comparative Study of Biofilm Removal with Hand, Rotary Nickel-Titanium, and Self-Adjusting File Instrumentation Using a Novel in Vitro Biofilm Model. *Journal of Endodontics* 39(5): 658–663.
- Liu, R., A. Kaiwar, H. Shemesh, et al.  
2013 Incidence of Apical Root Cracks and Apical Dentinal Detachments after Canal Preparation with Hand and Rotary Files at Different Instrumentation Lengths. *Journal of Endodontics* 39(1): 129–132.
- Lofthag-Hansen, S., S. Huuonen, K. Gröndahl, and H-G. Gröndahl  
2007 Limited Cone-Beam CT and Intraoral Radiography for the Diagnosis of Periapical Pathology. *Oral Surgery, Oral Medicine, Oral Pathology, Oral Radiology, and Endodontology* 103(1): 114–119.
- Lofthag-Hansen, S., A. Thilander-Klang, et K. Gröndahl  
2011 Evaluation of Subjective Image Quality in Relation to Diagnostic Task for Cone Beam Computed Tomography with Different Fields of View. *European Journal of Radiology* 80(2): 483–488.
- Lopes, H. P., T. Gambarra-Soares, C. N. Elias, et al.  
2013 Comparison of the Mechanical Properties of Rotary Instruments Made of Conventional Nickel-Titanium Wire, M-Wire, or Nickel-Titanium Alloy in R-Phase. *Journal of Endodontics* 39(4): 516–520.
- Lopes, H. P., E. J. L. Moreira, C. Nelson Elias, R. Andriola de Almeida, et M. S. Neves  
2007 Cyclic Fatigue of Protaper Instruments. *Journal of Endodontics* 33(1): 55–57.
- Lovelace, T. W., M. A. Henry, K. M. Hargreaves, et A. Diogenes  
2011 Evaluation of the Delivery of Mesenchymal Stem Cells into the Root Canal Space of Necrotic Immature Teeth after Clinical Regenerative Endodontic Procedure. *Journal of Endodontics* 37(2): 133–138.
- Low, K. M. T., K. Dula, W. Bürgin, et T. von Arx  
2008 Comparison of Periapical Radiography and Limited Cone-Beam Tomography in Posterior Maxillary Teeth Referred for Apical Surgery. *Journal of Endodontics* 34(5): 557–562.
- Lu, T-Y., S-F. Yang, et S-F. Pai  
2006 Complicated Root Canal Morphology of Mandibular First Premolar in a Chinese Population Using the Cross Section Method. *Journal of Endodontics* 32(10): 932–936.
- Machtou, P.  
1993 *Endodontie Guide clinique*. Ed CdP. Paris  
2017 Irrigation en endodontie : une mise à jour nécessaire. *Quintessence Endo* 1(1): 5–12
- Magne, P., et A. Knezevic  
2009 Influence of Overlay Restorative Materials and Load Cusps on the Fatigue Resistance of Endodontically Treated Molars. *Quintessence International* 40(9): 729–737.
- Mancini, M., L. Cerroni, L. Iorio, et al.  
2013 Smear Layer Removal and Canal Cleanliness Using Different Irrigation Systems (EndoActivator, EndoVac, and Passive Ultrasonic Irrigation): Field Emission Scanning Electron Microscopic Evaluation in an In Vitro Study. *Journal of Endodontics* 39(11): 1456–1460.
- Mante, F. K., F. Ozer, R. Walter, et al.  
2013 The Current State of Adhesive Dentistry: A Guide for Clinical Practice. *Compendium of Continuing Education in Dentistry* (15488578) 34(9): 2–9.
- Marchesan, M. A., B. Pasternak Jr, M. M. de F. Afonso, M. D. Sousa-Neto, et C. Paschoalato  
2007 Chemical Analysis of the Flocculate Formed by the Association of Sodium Hypochlorite and Chlorhexidine. *Oral Surgery, Oral Medicine, Oral Pathology, Oral Radiology, and Endodontology* 103(5): e103-105.

- Margelos, J., G. Eliades, C. Verdelis, et G. Palaghias  
1997 Interaction of Calcium Hydroxide with Zinc Oxide-Eugenol Type Sealers: A Potential Clinical Problem. *Journal of Endodontics* 23(1): 43–48.
- Martin, G., D. Ricucci, J. L. Gibbs, et L. M. Lin  
2013 Histological Findings of Revascularized/Revitalized Immature Permanent Molar with Apical Periodontitis Using Platelet-Rich Plasma. *Journal of Endodontics* 39(1): 138–144.
- McCabe, P. S., et P. M. H. Dummer  
2012 Pulp Canal Obliteration: An Endodontic Diagnosis and Treatment Challenge. *International Endodontic Journal* 45(2): 177–197.
- McComb, D., et D. C. Smith  
1975 A Preliminary Scanning Electron Microscopic Study of Root Canals after Endodontic Procedures. *Journal of Endodontics* 1(7): 238–242.
- McComb, D., D. C. Smith, et G. S. Beagrie  
1976 The Results of in Vivo Endodontic Chemomechanical Instrumentation--a Scanning Electron Microscopic Study. *Journal of the British Endodontic Society* 9(1): 11–18.
- Merino, A., R. Estevez, C. Gregorio, et N. Cohenca  
2013 The Effect of Different Taper Preparations on the Ability of Sonic and Passive Ultrasonic Irrigation to Reach the Working Length in Curved Canals. *International Endodontic Journal* 46(5): 427–433.
- Meschi, N., P. Hilken, I. Lambrichts, et al.  
2016 Regenerative Endodontic Procedure of an Infected Immature Permanent Human Tooth: An Immunohistological Study. *Clinical Oral Investigations* 20(4): 807–814.
- Metzger, Z.  
2011 From Files to SAF: 3D Endodontic Treatment Is Possible at Last. *The Alpha Omegan* 104(1–2): 36–44.
- Metzger, Z., E. Teperovich, R. Cohen, et al.  
2010 The Self-Adjusting File (SAF). Part 3: Removal of Debris and Smear Layer—A Scanning Electron Microscope Study. *Journal of Endodontics* 36(4): 697–702.
- Metzger, Z., R. Zary, R. Cohen, E. Teperovich, et F. Paqué  
2010 The Quality of Root Canal Preparation and Root Canal Obturation in Canals Treated with Rotary versus Self-Adjusting Files: A Three-Dimensional Micro-Computed Tomographic Study. *Journal of Endodontics* 36(9): 1569–1573.
- Mickel, A. K., S. Chogle, J. Liddle, K. Huffaker, et J. J. Jones  
2007 The Role of Apical Size Determination and Enlargement in the Reduction of Intracanal Bacteria. *Journal of Endodontics* 33(1): 21–23.
- Miller, T. A., et J. C. Baumgartner  
2010 Comparison of the Antimicrobial Efficacy of Irrigation Using the EndoVac to Endodontic Needle Delivery. *Journal of Endodontics* 36(3): 509–511.
- Mirmohammadi, H., L. Mahdi, P. Partovi, et al.  
2015 Accuracy of Cone-Beam Computed Tomography in the Detection of a Second Mesio Buccal Root Canal in Endodontically Treated Teeth: An Ex Vivo Study. *Journal of Endodontics* 41(10): 1678–1681.
- Mistry, K. S., Z. Sanghvi, G. Parmar, S. Shah, et K. Pushpalatha  
2015 Antibacterial Efficacy of Azadirachta Indica, Mimusops Elengi and 2% CHX on Multispecies Dentinal Biofilm. *Journal of Conservative Dentistry: JCD* 18(6): 461–466.
- Mitchell, R. P., J. C. Baumgartner, et C. M. Sedgley  
2011 Apical Extrusion of Sodium Hypochlorite Using Different Root Canal Irrigation Systems. *Journal of Endodontics* 37(12): 1677–1681.

- Mitchell, R. P., S-E. Yang, et J. C. Baumgartner  
2010 Comparison of Apical Extrusion of NaOCl Using the EndoVac or Needle Irrigation of Root Canals. *Journal of Endodontics* 36(2): 338–341.
- Mohammadi, Z., et P. M. H. Dummer  
2011 Properties and Applications of Calcium Hydroxide in Endodontics and Dental Traumatology. *International Endodontic Journal* 44(8): 697–730.
- Mohammadi, Z.  
2008 Sodium Hypochlorite in Endodontics: An Update Review. *International Dental Journal* 58(6): 329–341.
- Mohammadi, Z., et S. Asgary  
2015 Antifungal Activity of Endodontic Irrigants. *Iranian Endodontic Journal* 10(2): 144–147.
- Molander, A., D. Caplan, G. Bergenholtz, et C. Reit  
2007 Improved Quality of Root Fillings Provided by General Dental Practitioners Educated in Nickel-Titanium Rotary Instrumentation. *International Endodontic Journal* 40(4): 254–260.
- Moorer, W. R., et P. R. Wesselink  
1982 Factors Promoting the Tissue Dissolving Capability of Sodium Hypochlorite. *International Endodontic Journal* 15(4): 187–196.
- Munoz, H. R., et K. Camacho-Cuadra  
2012 In Vivo Efficacy of Three Different Endodontic Irrigation Systems for Irrigant Delivery to Working Length of Mesial Canals of Mandibular Molars. *Journal of Endodontics* 38(4): 445–448.
- Murray, P. E., R. M. Farber, K. N. Namerow, S. Kuttler, et F. Garcia-Godoy  
2008 Evaluation of *Morinda Citrifolia* as an Endodontic Irrigant. *Journal of Endodontics* 34(1): 66–70.
- Murray, P. E., F. Garcia-Godoy, et K. M. Hargreaves  
2007 Regenerative Endodontics: A Review of Current Status and a Call for Action. *Journal of Endodontics* 33(4): 377–390.
- Naenni, N., K. Thoma, et M. Zehnder  
2004 Soft Tissue Dissolution Capacity of Currently Used and Potential Endodontic Irrigants. *Journal of Endodontics* 30(11): 785–787.
- Nair, M. K., et U. P. Nair  
2007 Digital and Advanced Imaging in Endodontics: A Review. *Journal of Endodontics* 33(1): 1–6.
- Nair, P. N. R.  
2004 Pathogenesis of Apical Periodontitis and the Causes of Endodontic Failures. *Critical Reviews in Oral Biology and Medicine: An Official Publication of the American Association of Oral Biologists* 15(6): 348–381.
- Nair, P. N. R., S. Henry, V. Cano, et J. Vera  
2005 Microbial Status of Apical Root Canal System of Human Mandibular First Molars with Primary Apical Periodontitis After “one-Visit” endodontic Treatment. *Oral Surgery, Oral Medicine, Oral Pathology, Oral Radiology, and Endodontics* 99(2): 231–252.
- Ng, Y.-L., V. Mann, S. Rahbaran, J. Lewsey, et K. Gulabivala  
2008 Outcome of Primary Root Canal Treatment: Systematic Review of the Literature -- Part 2. Influence of Clinical Factors. *International Endodontic Journal* 41(1): 6–31.
- Nielsen, B. A., et J. C. Baumgartner  
2007 Comparison of the EndoVac System to Needle Irrigation of Root Canals. *Journal of Endodontics* 33(5): 611–615.
- Nikhil, V., S. Jaiswal, P. Bansal, et al.  
2016 Effect of Phytic Acid, Ethylenediaminetetraacetic Acid, and Chitosan Solutions on Microhardness of the Human Radicular Dentin. *Journal of Conservative Dentistry : JCD* 19(2): 179–183.

- Niu, W., T. Yoshioka, C. Kobayashi, et H. Suda  
2002 A Scanning Electron Microscopic Study of Dentinal Erosion by Final Irrigation with EDTA and NaOCl Solutions. *International Endodontic Journal* 35(11): 934–939.
- de Oliveira Alves, V., C. E. da Silveira Bueno, R. S. Cunha, et al.  
2012 Comparison among Manual Instruments and PathFile and Mtwo Rotary Instruments to Create a Glide Path in the Root Canal Preparation of Curved Canals. *Journal of Endodontics* 38(1): 117–120.
- Onnink, P. A., R. D. Davis, et B. E. Wayman  
1994 An in Vitro Comparison of Incomplete Root Fractures Associated with Three Obturation Techniques. *Journal of Endodontics* 20(1): 32–37.
- Orstavik, D., K. Kerekes, et O. Molven  
1991 Effects of Extensive Apical Reaming and Calcium Hydroxide Dressing on Bacterial Infection during Treatment of Apical Periodontitis: A Pilot Study. *International Endodontic Journal* 24(1): 1–7.
- Ozdemir, H. O., H. D. Buzoglu, S. Calt, A. Stabholz, et D. Steinberg  
2010 Effect of Ethylenediaminetetraacetic Acid and Sodium Hypochlorite Irrigation on Enterococcus Faecalis Biofilm Colonization in Young and Old Human Root Canal Dentin: In Vitro Study. *Journal of Endodontics* 36(5): 842–846.
- de Pablo, Ó. V., R. Estevez, M. Péix Sánchez, C. Heilborn, et N. Cohenca  
2010 Root Anatomy and Canal Configuration of the Permanent Mandibular First Molar: A Systematic Review. *Journal of Endodontics* 36(12): 1919–1931.
- Paes da Silva Ramos Fernandes, L. M., D. Rice, R. Ordinola-Zapata, et al.  
2014 Detection of Various Anatomic Patterns of Root Canals in Mandibular Incisors Using Digital Periapical Radiography, 3 Cone-Beam Computed Tomographic Scanners, and Micro-Computed Tomographic Imaging. *Journal of Endodontics* 40(1): 42–45.
- Paqué, F., A. Al-Jadaa, et A. Kfir  
2012 Hard-Tissue Debris Accumulation Created by Conventional Rotary versus Self-Adjusting File Instrumentation in Mesial Root Canal Systems of Mandibular Molars. *International Endodontic Journal* 45(5): 413–418.
- Paqué, F., C. Boessler, et M. Zehnder  
2011 Accumulated Hard Tissue Debris Levels in Mesial Roots of Mandibular Molars after Sequential Irrigation Steps. *International Endodontic Journal* 44(2): 148–153.
- Paqué, F., U. Musch, et M. Hülsmann  
2005 Comparison of Root Canal Preparation Using RaCe and ProTaper Rotary Ni-Ti Instruments. *International Endodontic Journal* 38(1): 8–16.
- Paqué, F., et O. A. Peters  
2011 Micro-Computed Tomography Evaluation of the Preparation of Long Oval Root Canals in Mandibular Molars with the Self-Adjusting File. *Journal of Endodontics* 37(4): 517–521.
- Paqué, F., D-K. Rechenberg, et M. Zehnder  
2012 Reduction of Hard-Tissue Debris Accumulation during Rotary Root Canal Instrumentation by Etidronic Acid in a Sodium Hypochlorite Irrigant. *Journal of Endodontics* 38(5): 692–695.
- Paragliola, R., V. Franco, C. Fabiani, et al.  
2010 Final Rinse Optimization: Influence of Different Agitation Protocols. *Journal of Endodontics* 36(2): 282–285.
- Paranjpe, A., C. de Gregorio, A. M. Gonzalez, et al.  
2012 Efficacy of the Self-Adjusting File System on Cleaning and Shaping Oval Canals: A Microbiological and Microscopic Evaluation. *Journal of Endodontics* 38(2): 226–231.



Parente, J. M., R. J. Loushine, L. Susin, et al.

2010 Root Canal Debridement Using Manual Dynamic Agitation or the EndoVac for Final Irrigation in a Closed System and an Open System. *International Endodontic Journal* 43(11): 1001–1012.

Parirokh, M., et M. Torabinejad

2010 Mineral Trioxide Aggregate: A Comprehensive Literature Review--Part III: Clinical Applications, Drawbacks, and Mechanism of Action. *Journal of Endodontics* 36(3): 400–413.

Paryani, K., et S. G. Kim

2013 Regenerative Endodontic Treatment of Permanent Teeth after Completion of Root Development: A Report of 2 Cases. *Journal of Endodontics* 39(7): 929–934.

Pashley, E. L., N. L. Birdsong, K. Bowman, et D. H. Pashley

1985 Cytotoxic Effects of NaOCl on Vital Tissue. *Journal of Endodontics* 11(12): 525–528.

Patel, S.

2009 New Dimensions in Endodontic Imaging: Part 2. Cone Beam Computed Tomography. *International Endodontic Journal* 42(6): 463–475.

2010 The Use of Cone Beam Computed Tomography in the Conservative Management of Dens Invaginatus: A Case Report. *International Endodontic Journal* 43(8): 707–713.

Patel, S., E. Brady, R. Wilson, J. Brown, et F. Mannocci

2013 The Detection of Vertical Root Fractures in Root Filled Teeth with Periapical Radiographs and CBCT Scans. *International Endodontic Journal* 46(12): 1140–1152.

Patel, S., A. Dawood, T. Pitt Ford, et E. Whaites

2007 The Potential Applications of Cone Beam Computed Tomography in the Management of Endodontic Problems. *International Endodontic Journal* 40(10): 818–830.

Patel, S., A. Dawood, R. Wilson, K. Horner, et F. Mannocci

2009 The Detection and Management of Root Resorption Lesions Using Intraoral Radiography and Cone Beam Computed Tomography - an in Vivo Investigation. *International Endodontic Journal* 42(9): 831–838.

Patel, S., C. Durack, F. Abella, et al.

2014 European Society of Endodontology Position Statement: The Use of CBCT in Endodontics. *International Endodontic Journal* 47(6): 502–504.

2015 Cone Beam Computed Tomography in Endodontics - a Review. *International Endodontic Journal* 48(1): 3–15.

Patel, S., et J. Rhodes

2007 A Practical Guide to Endodontic Access Cavity Preparation in Molar Teeth. *British Dental Journal* 203(3): 133–140.

Patel, S., R. Wilson, A. Dawood, F. Foschi, et F. Mannocci

2012 The Detection of Periapical Pathosis Using Digital Periapical Radiography and Cone Beam Computed Tomography - Part 2: A 1-Year Post-Treatment Follow-Up. *International Endodontic Journal* 45(8): 711–723.

Patel, S., R. Wilson, A. Dawood, et F. Mannocci

2012 The Detection of Periapical Pathosis Using Periapical Radiography and Cone Beam Computed Tomography - Part 1: Pre-Operative Status. *International Endodontic Journal* 45(8): 702–710.

Patel, S., D. Ricucci, C. Durak, et F. Tay

2010 Internal Root Resorption: A Review. *Journal of Endodontics* 36(7): 1107–1121.

Peters, O. A., C. I. Peters, K. Schönenberger, et F. Barbakow

2003 ProTaper Rotary Root Canal Preparation: Effects of Canal Anatomy on Final Shape Analysed by Micro CT. *International Endodontic Journal* 36(2): 86–92.

- Peters, O A.  
2004 Current Challenges and Concepts in the Preparation of Root Canal Systems: A Review. *Journal of Endodontics* 30(8): 559–567.
- Peters, Ove A., et Frank Paqué  
2011 Root Canal Preparation of Maxillary Molars With the Self-Adjusting File: A Micro-Computed Tomography Study. *Journal of Endodontics* 37(1): 53–57.
- Petrino, J. A.  
2007 Revascularization of Necrotic Pulp of Immature Teeth with Apical Periodontitis. *Northwest Dentistry* 86(3): 33–35.
- Petrino, J. A., K. K. Boda, S. Shambarger, W. R. Bowles, et S. B. McClanahan  
2010 Challenges in Regenerative Endodontics: A Case Series. *Journal of Endodontics* 36(3): 536–541.
- Phillips, M., S. McCLANAHAN, et W. Bowles  
2015 A Titration Model for Evaluating Calcium Hydroxide Removal Techniques. *Journal of Applied Oral Science* 23(1): 94–100.
- Pilo, R., E. Shapenco, et I. Lewinstein  
2008 Residual Dentin Thickness in Bifurcated Maxillary First Premolars after Root Canal and Post Space Preparation with Parallel-Sided Drills. *The Journal of Prosthetic Dentistry* 99(4): 267–273.
- Pitt Ford, T.R., R.E. Walton, M. Torabinejad, et al..  
2002 Apexification and apexogenesis. *Principles and practice of endodontics*, 2nd edn. Philadelphia, PA: WB Saunders, p. 374-84.
- Pitts, D. L., H. E. Matheny, et J. I. Nicholls  
1983 An in Vitro Study of Spreader Loads Required to Cause Vertical Root Fracture during Lateral Condensation. *Journal of Endodontics* 9(12): 544–550.
- Pitts, D. L., et E. Natkin  
1983 Diagnosis and Treatment of Vertical Root Fractures. *Journal of Endodontics* 9(8): 338–346.
- Plotino, G., T. Cortese, N. M. Grande, et al.  
2016 New Technologies to Improve Root Canal Disinfection. *Brazilian Dental Journal* 27(1): 3–8.
- Plotino, G., N. M. Grande, R. Pecci, et al.  
2006 Three-Dimensional Imaging Using Microcomputed Tomography for Studying Tooth Macromorphology. *Journal of the American Dental Association* (1939) 137(11): 1555–1561.
- Plotino, G., N. M. Grande, L. Tocci, L. Testarelli, et G. Gambarini  
2014 Influence of Different Apical Preparations on Root Canal Cleanliness in Human Molars: A SEM Study. *Journal of Oral & Maxillofacial Research* 5(2). <http://www.ncbi.nlm.nih.gov/pmc/articles/PMC4115596/>, accessed September 3, 2016.
- Plotino, G., C. H. Pameijer, N. M. Grande, et F. Somma  
2007 Ultrasonics in Endodontics: A Review of the Literature. *Journal of Endodontics* 33(2): 81–95.
- Pontius, O., D. Nathanson, R. Giordano, H. Schilder, et J. W. Hutter  
2002 Survival Rate and Fracture Strength of Incisors Restored with Different Post and Core Systems and Endodontically Treated Incisors without Coronoradicular Reinforcement. *Journal of Endodontics* 28(10): 710–715.
- Qian, W., Y. Shen, et M. Haapasalo  
2011 Quantitative Analysis of the Effect of Irrigant Solution Sequences on Dentin Erosion. *Journal of Endodontics* 37(10): 1437–1441.

- Rafter, M.  
2005 Apexification: A Review. *Dental Traumatology: Official Publication of International Association for Dental Traumatology* 21(1): 1–8.
- Ratnakar, P, R. Bhosgi, K. K. Metta, et al.  
2014 Survey on Restoration of Endodontically Treated Anterior Teeth: A Questionnaire Based Study. *Journal of International Oral Health : JIOH* 6(6): 41–45.
- Reader, C. M., V. T. Himel, L. P. Germain, et M. M. Hoen  
1993 Effect of Three Obturation Techniques on the Filling of Lateral Canals and the Main Canal. *Journal of Endodontics* 19(8): 404–408.
- Reeh, E. S., H. H. Messer, et W. H. Douglas  
1989 Reduction in Tooth Stiffness as a Result of Endodontic and Restorative Procedures. *Journal of Endodontics* 15(11): 512–516.
- Reynolds, K., J. D. Johnson, et N. Cohenca  
2009 Pulp Revascularization of Necrotic Bilateral Bicuspsids Using a Modified Novel Technique to Eliminate Potential Coronal Discolouration: A Case Report. *International Endodontic Journal* 42(1): 84–92.
- Ricucci, D., et J. F. Siqueira  
2010 Biofilms and Apical Periodontitis: Study of Prevalence and Association with Clinical and Histopathologic Findings. *Journal of Endodontics* 36(8): 1277–1288.
- Robberecht, L., T. Colard, et A. Claisse-Crinquette  
2012 Qualitative Evaluation of Two Endodontic Obturation Techniques: Tapered Single-Cone Method versus Warm Vertical Condensation and Injection System: An in Vitro Study. *Journal of Oral Science* 54(1): 99–104.
- Rôças, I. N., J. C. Provenzano, M. A. S. Neves, et J. F. Siqueira Jr.  
2016 Disinfecting Effects of Rotary Instrumentation with Either 2.5% Sodium Hypochlorite or 2% Chlorhexidine as the Main Irrigant: A Randomized Clinical Study. *Journal of Endodontics* 42(6): 943–947.
- Romania, C., P. Beltes, C. Boutsoukis, et C. Dandakis  
2009 Ex-Vivo Area-Metric Analysis of Root Canal Obturation Using Gutta-Percha Cones of Different Taper. *International Endodontic Journal* 42(6): 491–498.
- Rubinstein R. A.  
1997 The anatomy of the surgical microscope and operating positions. *Dental Clinics of North America* (41): 391-413.
- Rubinstein R. A., et Kim S.  
1999 Short-term observation of the results of endodontic surgery with the use of a surgical operation microscope and Super-EBA as root-end filling material. *Journal of Endodontics* (25): 43-48.
- Russell, R. G., et M. J. Rogers  
1999 Bisphosphonates: From the Laboratory to the Clinic and Back Again. *Bone* 25(1): 97–106.
- Sabins, R. A., J. D. Johnson, et J. W. Hellstein  
2003 A Comparison of the Cleaning Efficacy of Short-Term Sonic and Ultrasonic Passive Irrigation after Hand Instrumentation in Molar Root Canals. *Journal of Endodontics* 29(10): 674–678.
- Saha, S., R. Nair, et H. Asrani  
2015 Comparative Evaluation of Propolis, Metronidazole with Chlorhexidine, Calcium Hydroxide and Curcuma Longa Extract as Intracanal Medicament Against *E.faecalis*- An Invitro Study. *Journal of Clinical and Diagnostic Research: JCDR* 9(11): ZC19-21.
- Saini, H. R., S. Tewari, P. Sangwan, J. Duhan, et A. Gupta  
2012 Effect of Different Apical Preparation Sizes on Outcome of Primary Endodontic Treatment: A Randomized Controlled Trial. *Journal of Endodontics* 38(10): 1309–1315.

- Saleh, A. A., et W. M. Ettman  
1999 Effect of Endodontic Irrigation Solutions on Microhardness of Root Canal Dentine. *Journal of Dentistry* 27(1): 43–46.
- Salzgeber, R. M., et J. D. Brilliant  
1977 An in Vivo Evaluation of the Penetration of an Irrigating Solution in Root Canals. *Journal of Endodontics* 3(10): 394–398.
- Samson, E., S. Kulkarni, C. S. Kumar, et M. Likhitkar  
2013 An In-Vitro Evaluation and Comparison of Apical Sealing Ability of Three Different Obturation Technique - Lateral Condensation, Obtura II, and Thermafil. *Journal of International Oral Health* 5(2): 35–43.
- Saoud, T. M., G. Martin, Y-H. M. Chen, et al.  
2016 Treatment of Mature Permanent Teeth with Necrotic Pulps and Apical Periodontitis Using Regenerative Endodontic Procedures: A Case Series. *Journal of Endodontics* 42(1): 57–65.
- Sathorn, C., J. E. A. Palamara, D. Palamara, et H. H. Messer  
2005 Effect of Root Canal Size and External Root Surface Morphology on Fracture Susceptibility and Pattern: A Finite Element Analysis. *Journal of Endodontics* 31(4): 288–292.
- Saxena, D., S. G. Saha, M. K. Saha, S. Dubey, et M. Khatri  
2015 An in Vitro Evaluation of Antimicrobial Activity of Five Herbal Extracts and Comparison of Their Activity with 2.5% Sodium Hypochlorite against *Enterococcus Faecalis*. *Indian Journal of Dental Research: Official Publication of Indian Society for Dental Research* 26(5): 524–527.
- Scarfe, W. C., et A. G. Farman  
2008 What Is Cone-Beam CT and How Does It Work? *Dental Clinics of North America* 52(4): 707–730, v.
- Scelza, M. Z., F. de Noronha, L. E. da Silva, et al.  
2016 Effect of Citric Acid and Ethylenediaminetetraacetic Acid on the Surface Morphology of Young and Old Root Dentin. *Iranian Endodontic Journal* 11(3): 188–191.
- Schäfer, E., et K. Bössmann  
2005 Antimicrobial Efficacy of Chlorhexidine and Two Calcium Hydroxide Formulations against *Enterococcus Faecalis*. *Journal of Endodontics* 31(1): 53–56.
- Schilder, H.  
1967 Filling Root Canals in Three Dimensions. *Dental Clinics of North America*: 723–744.  
1974 Cleaning and Shaping the Root Canal. *Dental Clinics of North America* 18(2): 269–296.
- Schoeffel, G. J.  
2007 The EndoVac Method of Endodontic Irrigation: Safety First. *Dentistry Today* 26(10): 92, 94, 96 passim.
- Schulte, A. G., A. Vöckler, et R. Reinhardt  
2005 Longevity of Ceramic Inlays and Onlays Luted with a Solely Light-Curing Composite Resin. *Journal of Dentistry* 33(5): 433–442.
- Schwartz, R. S., et J. W. Robbins  
2004 Post Placement and Restoration of Endodontically Treated Teeth: A Literature Review. *Journal of Endodontics* 30(5): 289–301.
- Selden, Howard S.  
2002 The Dental-Operating Microscope and Its Slow Acceptance. *Journal of Endodontics* 28(3): 206–207.
- Senia, E. S., F. J. Marshall, et S. Rosen  
1971 The Solvent Action of Sodium Hypochlorite on Pulp Tissue of Extracted Teeth. *Oral Surgery, Oral Medicine, and Oral Pathology* 31(1): 96–103.

- Shahravan, A., A-A. Haghdoost, A. Adl, H. Rahimi, et F. Shadifar  
2007 Effect of Smear Layer on Sealing Ability of Canal Obturation: A Systematic Review and Meta-Analysis. *Journal of Endodontics* 33(2): 96–105.
- Shemesh, H., C. a. S. Bier, M.-K. Wu, M. Tanomaru-Filho, et P. R. Wesselink  
2009 The Effects of Canal Preparation and Filling on the Incidence of Dentinal Defects. *International Endodontic Journal* 42(3): 208–213.
- Shemesh, H., P. R. Wesselink, et M.-K. Wu  
2010 Incidence of Dentinal Defects after Root Canal Filling Procedures. *International Endodontic Journal* 43(11): 995–1000.
- Shemesh, H., R. C. Cristescu, P. R. Wesselink, et M.-K. Wu  
2011 The Use of Cone-Beam Computed Tomography and Digital Periapical Radiographs to Diagnose Root Perforations. *Journal of Endodontics* 37(4): 513–516.
- Shen, Y., Y. Gao, W. Qian, et al.  
2010 Three-Dimensional Numeric Simulation of Root Canal Irrigant Flow with Different Irrigation Needles. *Journal of Endodontics* 36(5): 884–889.
- Shin, S. Y., J. S. Albert, et R. E. Mortman  
2009 One Step Pulp Revascularization Treatment of an Immature Permanent Tooth with Chronic Apical Abscess: A Case Report. *International Endodontic Journal* 42(12): 1118–1126.
- Shuping, G. B., D. Ørstavik, A. Sigurdsson, et M. Trope  
2000 Reduction of Intracanal Bacteria Using Nickel-Titanium Rotary Instrumentation and Various Medications. *Journal of Endodontics* 26(12): 751–755.
- Sidoli, G. E., P. A. King, et D. J. Setchell  
1997 An in Vitro Evaluation of a Carbon Fiber-Based Post and Core System. *The Journal of Prosthetic Dentistry* 78(1): 5–9.
- Sigurdsson, A., R. W. Garland, K. T. Le, et S. M. Woo  
2016 12-Month Healing Rates after Endodontic Therapy Using the Novel GentleWave System: A Prospective Multicenter Clinical Study. *Journal of Endodontics* 42(7): 1040–1048.
- Silberman, A., N. Cohenca, et J. H. Simon  
2006 Anatomical Redesign for the Treatment of Dens Invaginatus Type III with Open Apexes: A Literature Review and Case Presentation. *Journal of the American Dental Association* (1939) 137(2): 180–185.
- Silva e Souza, P. a. R., R. S. E. das Dores, T. Tartari, et al.  
2014 Effects of Sodium Hypochlorite Associated with EDTA and Etidronate on Apical Root Transportation. *International Endodontic Journal* 47(1): 20–25.
- Silva, E. J. N. L., Y. Nejaim, A. I. V. Silva, et al.  
2014 Evaluation of Root Canal Configuration of Maxillary Molars in a Brazilian Population Using Cone-Beam Computed Tomographic Imaging: An In Vivo Study. *Journal of Endodontics* 40(2): 173–176.
- da Silva, N. R., L. H. A. Raposo, A. Versluis, A. J. Fernandes-Neto, et C. J. Soares  
2010 The Effect of Post, Core, Crown Type, and Ferrule Presence on the Biomechanical Behavior of Endodontically Treated Bovine Anterior Teeth. *The Journal of Prosthetic Dentistry* 104(5): 306–317.
- da Silveira, H. L. D., H. E. D. Silveira, G. S. Liedke, et al.  
2007 Diagnostic Ability of Computed Tomography to Evaluate External Root Resorption in Vitro. *Dento Maxillo Facial Radiology* 36(7): 393–396.
- Sim, I. G. B., T-S. Lim, G. Krishnaswamy, et N-N. Chen  
2016 Decision Making for Retention of Endodontically Treated Posterior Cracked Teeth: A 5-Year Follow-up Study. *Journal of Endodontics* 42(2): 225–229.

- Sim, T. P., J. C. Knowles, Y. L. Ng, J. Shelton, et K. Gulabivala  
2001 Effect of Sodium Hypochlorite on Mechanical Properties of Dentine and Tooth Surface Strain. *International Endodontic Journal* 34(2): 120–132.
- Simon S., P. Machtou, et W. Pertot  
2012 *Endodontie*, édition CdP, collection JPIO: 451–469.
- Simon, S., M. Perard, M. Zanini, et al.  
2013 Should Pulp Chamber Pulpotomy Be Seen as a Permanent Treatment? Some Preliminary Thoughts. *International Endodontic Journal* 46(1): 79–87.
- Simon, S., F. Rilliard, A. Berdal, et P. Machtou  
2007 The Use of Mineral Trioxide Aggregate in One-Visit Apexification Treatment: A Prospective Study. *International Endodontic Journal* 40(3): 186–197.
- Sinanoglu, A., et D. Helvacioğlu-Yigit  
2014 Analysis of C-Shaped Canals by Panoramic Radiography and Cone-Beam Computed Tomography: Root-Type Specificity by Longitudinal Distribution. *Journal of Endodontics* 40(7): 917–921.
- Siqueira, J. F., M. C. Araújo, P. F. Garcia, R. C. Fraga, et C. J. Dantas  
1997 Histological Evaluation of the Effectiveness of Five Instrumentation Techniques for Cleaning the Apical Third of Root Canals. *Journal of Endodontics* 23(8): 499–502.
- Siqueira Jr., J. F., F. R. F. Alves, B. M. Almeida, J. C. Machado de Oliveira, et I. N. Rôças  
2010 Ability of Chemomechanical Preparation with Either Rotary Instruments or Self-Adjusting File to Disinfect Oval-Shaped Root Canals. *Journal of Endodontics* 36(11): 1860–1865.
- Siqueira Jr, J. F., I. N. Rôças, A. Favieri, et K. C. Lima  
2000 Chemomechanical Reduction of the Bacterial Population in the Root Canal after Instrumentation and Irrigation with 1%, 2.5%, and 5.25% Sodium Hypochlorite. *Journal of Endodontics* 26(6): 331–334.
- Siu, C., et J. C. Baumgartner  
2010 Comparison of the Debridement Efficacy of the EndoVac Irrigation System and Conventional Needle Root Canal Irrigation In Vivo. *Journal of Endodontics* 36(11): 1782–1785.
- Sjögren, U., D. Figdor, S. Persson, et G. Sundqvist  
1997 Influence of Infection at the Time of Root Filling on the Outcome of Endodontic Treatment of Teeth with Apical Periodontitis. *International Endodontic Journal* 30(5): 297–306.
- van der Sluis, L. W. M., G. Gambarini, M. K. Wu, et P. R. Wesselink  
2006 The Influence of Volume, Type of Irrigant and Flushing Method on Removing Artificially Placed Dentine Debris from the Apical Root Canal during Passive Ultrasonic Irrigation. *International Endodontic Journal* 39(6): 472–476.
- van der Sluis, L. W. M., H. Shemesh, M. K. Wu, et P. R. Wesselink  
2007 An Evaluation of the Influence of Passive Ultrasonic Irrigation on the Seal of Root Canal Fillings. *International Endodontic Journal* 40(5): 356–361.
- van der Sluis, L. W. M., M.-K. Wu, et P. R. Wesselink  
2005 The Efficacy of Ultrasonic Irrigation to Remove Artificially Placed Dentine Debris from Human Root Canals Prepared Using Instruments of Varying Taper. *International Endodontic Journal* 38(10): 764–768.
- van der Sluis, L. W. M., M. P. J. M. Vogels, B. Verhaagen, R. Macedo, et P. R. Wesselink  
2010 Study on the Influence of Refreshment/Activation Cycles and Irrigants on Mechanical Cleaning Efficiency during Ultrasonic Activation of the Irrigant. *Journal of Endodontics* 36(4): 737–740.
- Soğur, E., B. G. Baksi, et H.-G. Gröndahl  
2007 Imaging of Root Canal Fillings: A Comparison of Subjective Image Quality between Limited Cone-Beam CT, Storage Phosphor and Film Radiography. *International Endodontic Journal* 40(3): 179–185.

- Somma, F., D. Leoni, G. Plotino, N. M. Grande, et A. Plasschaert  
2009 Root Canal Morphology of the Mesiobuccal Root of Maxillary First Molars: A Micro-Computed Tomographic Analysis. *International Endodontic Journal* 42(2): 165–174.
- Sonoyama, Wa., Y. Liu, D. Fang, et al.  
2006 Mesenchymal Stem Cell-Mediated Functional Tooth Regeneration in Swine. *PloS One* 1: e79.
- Sonoyama, W., Y. Liu, T. Yamaza, et al.  
2008 Characterization of the Apical Papilla and Its Residing Stem Cells from Human Immature Permanent Teeth: A Pilot Study. *Journal of Endodontics* 34(2): 166–171.
- Sorensen, J. A., et M. J. Engelman  
1990 Ferrule Design and Fracture Resistance of Endodontically Treated Teeth. *The Journal of Prosthetic Dentistry* 63(5): 529–536.
- Spangberg, L., B. Engström, et K. Langeland  
1973 Biologic Effects of Dental Materials. 3. Toxicity and Antimicrobial Effect of Endodontic Antiseptics in Vitro. *Oral Surgery, Oral Medicine, and Oral Pathology* 36(6): 856–871.
- Sudhakar, B., MS. Nivedhitha, A. Kumar, et al.  
2012 Comparative evaluation of cytotoxicity of endodontic irrigants-chlorhexidine, sodium hypochlorite and Neem extract. *Journal of Pharmacy Research* 5(3):1273-1275.
- Tamse, A., Z. Fuss, J. Lustig, et J. Kaplavi  
1999 An Evaluation of Endodontically Treated Vertically Fractured Teeth. *Journal of Endodontics* 25(7): 506–508.
- Tardif, A, J Misino, et J. -M Péron  
2004 Traumatismes Dentaires et Alvéolaires. *EMC - Dentisterie* 1(2): 159–178.
- Tassery, H, B Levallois, E Terrer, et al.  
2013 Use of New Minimum Intervention Dentistry Technologies in Caries Management. *Australian Dental Journal* 58: 40–59.
- Tay, F. R., L-S. Gu, G. J. Schoeffel, et al.  
2010 Effect of Vapor Lock on Root Canal Debridement by Using a Side-Vented Needle for Positive-Pressure Irrigant Delivery. *Journal of Endodontics* 36(4): 745–750.
- Testarelli, L., E. Putortì, S. Staffoli, et al.  
2014 Cyclic Fatigue of NiTi Instruments Used in Complex Curvatures with Continuous or Reciprocating Rotation. *Giornale Italiano Di Endodonzia* 28(2): 87–90.
- Theodorakou, C., A. Walker, K. Horner, et al.  
2012 Estimation of Paediatric Organ and Effective Doses from Dental Cone Beam CT Using Anthropomorphic Phantoms. *The British Journal of Radiology* 85(1010): 153–160.
- Thibodeau, B., F. Teixeira, M. Yamauchi, D. J. Caplan, et M. Trope  
2007 Pulp Revascularization of Immature Dog Teeth With Apical Periodontitis. *Journal of Endodontics* 33(6): 680–689.
- Thibodeau, B., et M. Trope  
2007 Pulp Revascularization of a Necrotic Infected Immature Permanent Tooth: Case Report and Review of the Literature. *Pediatric Dentistry* 29(1): 47–50.
- Thomas, A. R., N. Velmurugan, S. Smita, et S. Jothilatha  
2014 Comparative Evaluation of Canal Isthmus Debridement Efficacy of Modified EndoVac Technique with Different Irrigation Systems. *Journal of Endodontics* 40(10): 1676–1680.

- Thomson, A., et B. Kahler  
2010 Regenerative Endodontics--Biologically-Based Treatment for Immature Permanent Teeth: A Case Report and Review of the Literature. *Australian Dental Journal* 55(4): 446–452.
- Torabinejad, M., et H. Faras  
2012 A Clinical and Histological Report of a Tooth with an Open Apex Treated with Regenerative Endodontics Using Platelet-Rich Plasma. *Journal of Endodontics* 38(6): 864–868.
- Trope, M.  
1998 Root Resorption of Dental and Traumatic Origin: Classification Based on Etiology. *Practical Periodontics and Aesthetic Dentistry: PPAD* 10(4): 515–522.
- Trope, M., D. O. Maltz, et L. Tronstad  
1985 Resistance to Fracture of Restored Endodontically Treated Teeth. *Endodontics & Dental Traumatology* 1(3): 108–111.
- Tsurumachi, T., et K. Honda  
2007 A New Cone Beam Computerized Tomography System for Use in Endodontic Surgery. *International Endodontic Journal* 40(3): 224–232.
- Tu, M-G., H-L. Huang, S-S. Hsue, et al.  
2009 Detection of Permanent Three-Rooted Mandibular First Molars by Cone-Beam Computed Tomography Imaging in Taiwanese Individuals. *Journal of Endodontics* 35(4): 503–507.
- Tu, M-G., C-C. Tsai, M-J. Jou, et al.  
2007 Prevalence of Three-Rooted Mandibular First Molars among Taiwanese Individuals. *Journal of Endodontics* 33(10): 1163–1166.
- Vahdaty, A., T. R. Pitt Ford, et R. F. Wilson  
1993 Efficacy of Chlorhexidine in Disinfecting Dentinal Tubules in Vitro. *Endodontics & Dental Traumatology* 9(6): 243–248.
- Venskutonis, T., G. Plotino, G. Juodzbaly, et L. Mickevičienė  
2014 The Importance of Cone-Beam Computed Tomography in the Management of Endodontic Problems: A Review of the Literature. *Journal of Endodontics* 40(12): 1895–1901.
- Versümer, J., M. Hülsmann, et F. Schäfers  
2002 A Comparative Study of Root Canal Preparation Using Profile .04 and Lightspeed Rotary Ni-Ti Instruments. *International Endodontic Journal* 35(1): 37–46.
- Vertucci, F. J.  
1984 Root Canal Anatomy of the Human Permanent Teeth. *Oral Surgery, Oral Medicine, and Oral Pathology* 58(5): 589–599.
- Vinothkumar, T. S., M. I. Rubin, L. Balaji, et D. Kandaswamy  
2013 In Vitro Evaluation of Five Different Herbal Extracts as an Antimicrobial Endodontic Irrigant Using Real Time Quantitative Polymerase Chain Reaction. *Journal of Conservative Dentistry: JCD* 16(2): 167–170.
- Vizzotto, M. B., P. F. Silveira, N. A. Arús, et al.  
2013 CBCT for the Assessment of Second Mesiobuccal ( MB2) Canals in Maxillary Molar Teeth: Effect of Voxel Size and Presence of Root Filling. *International Endodontic Journal* 46(9): 870–876.
- Von Arx T., S. Hunenbart, et D. Buser.  
2002 Endoscope and videoassisted endodontic surgery. *Quintessence International* (33): 255-259.
- Wang, X., B. Thibodeau, M. Trope, L. M. Lin, et G. T. -J. Huang  
2010 Histologic Characterization of Regenerated Tissues in Canal Space after the Revitalization/Revascularization Procedure of Immature Dog Teeth with Apical Periodontitis. *Journal of Endodontics* 36(1): 56–63.



- Watts, J. D., D. M. Holt, T. J. Beeson, T. C. Kirkpatrick, et R. E. Rutledge  
2007 Effects of pH and Mixing Agents on the Temporal Setting of Tooth-Colored and Gray Mineral Trioxide Aggregate. *Journal of Endodontics* 33(8): 970–973.
- Weine F.S  
1977 *Thérapeutique endodontique*. The C. V. Mosby Company. Trad. Sion Levy. Ed. Julien Prélat, Paris
- Weissman, J., J. D. Johnson, M. Anderson, et al.  
2015 Association between the Presence of Apical Periodontitis and Clinical Symptoms in Endodontic Patients Using Cone-Beam Computed Tomography and Periapical Radiographs. *Journal of Endodontics* 41(11): 1824–1829.
- Weller, R. N., W. F. Kimbrough, et R. W. Anderson  
1997 A Comparison of Thermoplastic Obturation Techniques: Adaptation to the Canal Walls. *Journal of Endodontics* 23(11): 703–706.
- Widbiller, M., A. Eidt, K.-A. Hiller, et al.  
2016 Ultrasonic Activation of Irrigants Increases Growth Factor Release from Human Dentine. *Clinical Oral Investigations*: 1–10.
- Wilcox, L. R., C. Roskelley, et T. Sutton  
1997 The Relationship of Root Canal Enlargement to Finger-Spreader Induced Vertical Root Fracture. *Journal of Endodontics* 23(8): 533–534.
- Wu, M. K., et P. R. Wesselink  
1995 Efficacy of Three Techniques in Cleaning the Apical Portion of Curved Root Canals. *Oral Surgery, Oral Medicine, Oral Pathology, Oral Radiology, and Endodontics* 79(4): 492–496.
- Yadav, H. K., A. P. Tikku, A. Chandra, R. K. Yadav, et D. K. Patel  
2015 Efficacy of Etidronic Acid, BioPure MTAD and SmearClear in Removing Calcium Ions from the Root Canal: An in Vitro Study. *European Journal of Dentistry* 9(4): 523–528.
- Yassen, G. H., T.-M. G. Chu, G. Eckert, et J. A. Platt  
2013 Effect of Medicaments Used in Endodontic Regeneration Technique on the Chemical Structure of Human Immature Radicular Dentin: An in Vitro Study. *Journal of Endodontics* 39(2): 269–273.
- Yoldas, O., S. Yilmaz, G. Atakan, C. Kuden, et Z. Kasan  
2012 Dentinal Microcrack Formation during Root Canal Preparations by Different NiTi Rotary Instruments and the Self-Adjusting File. *Journal of Endodontics* 38(2): 232–235.
- Yu, D. C., et H. Schilder  
2001 Cleaning and Shaping the Apical Third of a Root Canal System. *General Dentistry* 49(3): 266–270.
- Yu, X., B. Guo, K.-Z. Li, et al.  
2012 Cone-Beam Computed Tomography Study of Root and Canal Morphology of Mandibular Premolars in a Western Chinese Population. *BMC Medical Imaging* 12: 18.
- Zamany, A., K. Safavi, et L. S. W. Spångberg  
2003 The Effect of Chlorhexidine as an Endodontic Disinfectant. *Oral Surgery, Oral Medicine, Oral Pathology, Oral Radiology, and Endodontics* 96(5): 578–581.
- Zandbiglari, T., H. Davids, et E. Schäfer  
2006 Influence of Instrument Taper on the Resistance to Fracture of Endodontically Treated Roots. *Oral Surgery, Oral Medicine, Oral Pathology, Oral Radiology, and Endodontology* 101(1): 126–131.
- Zandi, H., R. C. V. Rodrigues, A. K. Kristoffersen, et al.  
2016 Antibacterial Effectiveness of 2 Root Canal Irrigants in Root-Filled Teeth with Infection: A Randomized Clinical Trial. *Journal of Endodontics* 42(9): 1307–1313.

Zehnder, M. S., T. Connert, R. Weiger, G. Krastl, et S. Kühl  
2015 Guided Endodontics: Accuracy of a Novel Method for Guided Access Cavity Preparation and Root Canal Location. *International Endodontic Journal*: n/a-n/a.

Zehnder, M.  
2006 Root Canal Irrigants. *Journal of Endodontics* 32(5): 389–398.

Zehnder, M., D. Kosicki, H. Luder, B. Sener, et T. Waltimo  
2002 Tissue-Dissolving Capacity and Antibacterial Effect of Buffered and Unbuffered Hypochlorite Solutions. *Oral Surgery, Oral Medicine, Oral Pathology, Oral Radiology, and Endodontics* 94(6): 756–762.

Zehnder, M., P. Schmidlin, B. Sener, et T. Waltimo  
2005 Chelation in Root Canal Therapy Reconsidered. *Journal of Endodontics* 31(11): 817–820.

Zhujiang, A., et S. G. Kim  
2016 Regenerative Endodontic Treatment of an Immature Necrotic Molar with Arrested Root Development by Using Recombinant Human Platelet-Derived Growth Factor: A Case Report. *Journal of Endodontics* 42(1): 72–75.

Zuolo, M. L., N. Imura, et M. O. Fernandes Ferreira  
1994 Endodontic Retreatment of Thermafil or Lateral Condensation Obturations in Post Space Prepared Teeth. *Journal of Endodontics* 20(1): 9–12.

## SERMENT MEDICAL

*En présence des Maîtres de cette Faculté, de mes chers condisciples, devant l'effigie d'HIPPOCRATE.*

*Je promets et je jure, d'être fidèle aux lois de l'honneur et de la probité dans l'exercice de la Médecine Dentaire.*

*Je donnerai mes soins à l'indigent et n'exigerai jamais un salaire au-dessus de mon travail, je ne participerai à aucun partage clandestin d'honoraires.*

*Je ne me laisserai pas influencer par la soif du gain ou la recherche de la gloire.*

*Admis dans l'intérieur des maisons, mes yeux ne verront pas ce qui s'y passe, ma langue taira les secrets qui me seront confiés et mon état ne servira pas à corrompre les moeurs ni à favoriser le crime.*

*Je ne permettrai pas que des considérations de religion, de nation, de race, de parti ou de classe sociale viennent s'interposer entre mon devoir et mon patient.*

*Même sous la menace, je n'admettrai pas de faire usage de mes connaissances médicales contre les lois de l'humanité.*

*J'informerai mes patients des décisions envisagées, de leurs raisons et de leurs conséquences. Je ne tromperai jamais leur confiance et n'exploiterai pas le pouvoir hérité des connaissances pour forcer les consciences.*

*Je préserverai l'indépendance nécessaire à l'accomplissement de ma mission. Je n'entreprendrai rien qui dépasse mes compétences. Je les entretiendrai et les perfectionnerai pour assurer au mieux les services qui me seront demandés.*

*Respectueux et reconnaissant envers mes Maîtres, je rendrai à leurs enfants l'instruction que j'ai reçue de leur père.*

*Que les hommes m'accordent leur estime si je suis fidèle à mes promesses.*

*Que je sois déshonoré et méprisé de mes confrères si j'y manque.*



DROULERS Laura – Endodontie *a minima* : concept.

Th. : Chir. dent. : Marseille : Aix-Marseille Université : 2017

Rubrique de classement : Odontologie Conservatrice

Résumé :

Les traitements endodontiques sont des actes quotidiens et complexes nécessitant des connaissances anatomiques, une analyse préopératoire précise et un plateau technique adéquat.

L'objectif de ce mémoire est de mettre en évidence la possibilité actuelle de concilier des actes de qualité avec des procédures minimalement invasives.

La première partie de ce travail décrit les différents impératifs qu'ils soient anatomiques, mécaniques ou biologiques liés à la mise en forme endodontique.

La seconde partie met en relation les techniques permettant une économie tissulaire avec la situation clinique afin d'améliorer le pronostic de l'organe dentaire.

Mots clés :

Endodontie *a minima*

Fêlure / fracture

Anatomie radulaire

Microscope opératoire

Préservation tissulaire

DROULERS Laura - Minimally invasive endodontics : concept

Abstract :

Endodontic treatments have been daily acts and complex procedures requiring anatomical knowledge, precise preoperative analysis and an adequate technical platform.

The objective of this thesis is to demonstrate the possibility of combining quality endodontic acts with minimally invasive procedures.

The first part describes the various imperatives in relation to endodontic shaping, whether they are anatomical, mechanical or biological.

The second part correlates techniques for tissue preservation in accordance with the clinical situation to improve the prognosis of the tooth.

MeSH :

Minimally invasive endodontics

Dentinal crack / fracture

Root anatomy

Dental operating microscope

Tissue preservation

Adresse de l'auteur :

7 Rue Crillon

13005 MARSEILLE