



HAL
open science

Sarcoïdose osseuse : étude rétrospective de 27 cas

Camille Glanowskii

► **To cite this version:**

Camille Glanowskii. Sarcoïdose osseuse : étude rétrospective de 27 cas. Médecine humaine et pathologie. 2016. dumas-01615869

HAL Id: dumas-01615869

<https://dumas.ccsd.cnrs.fr/dumas-01615869>

Submitted on 12 Oct 2017

HAL is a multi-disciplinary open access archive for the deposit and dissemination of scientific research documents, whether they are published or not. The documents may come from teaching and research institutions in France or abroad, or from public or private research centers.

L'archive ouverte pluridisciplinaire **HAL**, est destinée au dépôt et à la diffusion de documents scientifiques de niveau recherche, publiés ou non, émanant des établissements d'enseignement et de recherche français ou étrangers, des laboratoires publics ou privés.

AVERTISSEMENT

Cette thèse d'exercice est le fruit d'un travail approuvé par le jury de soutenance et réalisé dans le but d'obtenir le diplôme d'Etat de docteur en médecine. Ce document est mis à disposition de l'ensemble de la communauté universitaire élargie.

Il est soumis à la propriété intellectuelle de l'auteur. Ceci implique une obligation de citation et de référencement lors de l'utilisation de ce document.

D'autre part, toute contrefaçon, plagiat, reproduction illicite encourt toute poursuite pénale.

Code de la Propriété Intellectuelle. Articles L 122.4

Code de la Propriété Intellectuelle. Articles L 335.2-L 335.10

UNIVERSITÉ PARIS DESCARTES
Faculté de Médecine PARIS DESCARTES

Année 2016

N° 262

THÈSE
POUR LE DIPLÔME D'ÉTAT
DE
DOCTEUR EN MÉDECINE
Spécialité : Rhumatologie

Sarcoïdose osseuse : étude rétrospective
de 27 cas

Présentée et soutenue publiquement
le 17 octobre 2016

Par

Camille GLANOWSKI

Née le 15 avril 1988 à Saint-Cyr-l'École (78)

Dirigée par Mme le Docteur Catherine Chapelon-Abric, PH

Jury :

M. Le Professeur Dominique Lechevalier, Professeur agrégé du Val-de-Grâce Président

Mme Le Professeur Corinne Miceli-Richard, PU-PH

M. Le Professeur Jérémie Sellam, PU-PH

M. Le Professeur Thierry Carmoi, Professeur agrégé du Val-de-Grâce



Except where otherwise noted, this work is licensed under
<http://creativecommons.org/licenses/by-nc-nd/3.0/>

ECOLE DU VAL DE GRACE

A Monsieur le médecin général inspecteur François PONS

Directeur de l'École du Val-de-Grâce

Professeur agrégé du Val-de-Grâce

Commandeur de la Légion d'honneur

Commandeur de l'Ordre National du Mérite

A Monsieur le médecin-chef des services Humbert BOISSEAUX

Directeur-adjoint de l'École du Val-de-Grâce

Professeur agrégé du Val-de-Grâce

Chevalier de la Légion d'honneur

Officier de l'Ordre National du Mérite

Chevalier de l'Ordre des Palmes académiques

A mon maître et président de jury

Monsieur le Professeur Dominique LECHEVALIER

Professeur agrégé du Val de Grâce en rhumatologie

Vous m'avez fait l'honneur d'accepter la présidence de mon jury de thèse.
Vous m'avez initié à la rhumatologie et encadré tout au long de mon internat
avec beaucoup de bienveillance.

Je vous remercie pour votre confiance et l'intérêt que vous avez porté à mon
travail.

Qu'il soit le témoignage de ma gratitude et de ma profonde admiration.

A mes maîtres et juges

Madame le Professeur Corinne MICELI-RICHARD

Professeur de rhumatologie

Je vous remercie de me faire l'honneur de juger ma thèse.

Vous m'avez formé à la rhumatologie avec une grande bienveillance.

Soyez assurée de mon extrême reconnaissance.

Monsieur le Professeur Thierry CARMOI

Professeur agrégé du Val de Grâce en médecine interne

Je vous remercie de me faire l'honneur de juger ma thèse.

Vous m'avez formé à votre spécialité et êtes à l'origine de ce travail initié il y a deux ans.

Je vous suis extrêmement reconnaissant pour la confiance dont vous avez fait preuve à mon égard.

Que ce travail soit le témoignage de mon respect et de ma gratitude

Monsieur le Professeur Jérémie SELLAM

Professeur de rhumatologie

Je vous remercie de me faire l'honneur de juger ma thèse.

Vous m'avez formé à la rhumatologie avec une extrême bienveillance.

Vous m'avez soutenu en permanence pour la réalisation de l'ensemble de mes travaux.

Soyez assuré de mon infinie reconnaissance et du rôle d'exemple que vous tenez à mes yeux.

A ma directrice de thèse

Madame le Docteur Catherine CHAPELON-ABRIC

Praticien Hospitalier en médecine interne

Je vous remercie pour la confiance aveugle dont vous avez fait preuve envers moi depuis deux ans en acceptant de guider ce travail.

Vous êtes à l'origine de ce sujet de thèse qui est né au moment où nous nécessitions votre expertise dans cette pathologie.

Je vous remercie pour la tolérance dont vous avez fait preuve devant les nombreux aléas qui ont émaillé sa réalisation ainsi que pour votre disponibilité.

Je vous remercie également pour votre volonté de créer et d'entretenir une émulation positive à chaque instant.

Que ce travail soit le témoignage de mon infinie reconnaissance.

REMERCIEMENTS

A mes parents, sans qui je ne serais pas là ! Malgré la prédominance des gènes littéraires, j'ai su résister. Vous m'avez tant donné : que ce soit l'éducation que vous m'avez prodiguée, la curiosité que vous avez su éveiller, votre soutien indéfectible et votre aide logistique dont j'ai pu abuser...

A mon frère Emmanuel et ma sœur Emilie, qui constituent mon roc. Vous avez toujours été là pour me conseiller, me soutenir, rire, faire la fête. Ma chère Emy, Mimie, ou encore Dusty... sache que je ne rêve que de randonnées équestres ensemble depuis un bon moment. On va pouvoir s'y remettre et j'ai tellement hâte !

A mon futur beau-frère Jean-Emile, tu fais déjà partie de la famille, tu m'as toujours accueilli à bras ouverts quand je voulais fuir Paris.

A Gilles (« parrain ») et Martine, « les Auvergnats », vous me connaissez tellement et m'avez vu grandir et m'avez épaulé avec bienveillance. Vous comptez énormément pour moi !

A Christian, mon médecin de famille, pour son rôle d'exemple et ses conseils.

A la famille BIAZZO, pour votre amitié depuis tant d'années.

A Nanou, ma grand-mère de cœur.

A mon gros Guigui, colocataire exemplaire (!) depuis quatre ans déjà ! Quatre ans de rires, de délires en tous genres, et bien sûr de malheureuses disputes pour savoir qui doit faire la vaisselle, le ménage, les courses... entraînant des conflits pouvant durer au moins dix minutes. Merci pour ta bonne humeur et ton soutien. Que notre amitié navalaïse perdure « mari transve mare » ! Licharre !

A Sonia « Souss », Matthieu « tout mou », François-René « le Bmbou », Seb, Aurélie « Auréluche », Claire-Marie (pour les surnoms on va s'abstenir), Anaïs, Kiou, Riri, PG, Mariane, pour tous ces moments de bonheur passés entre navalaï et pour les futurs à venir.

A William, pour ton amitié, les dégustations de vin, les vacances à la mer, les parties de beach-volley, sorties VTT et j'en passe. Au final même chez les santards il y a du bon !

A Hélène, Maïlys, Eléa et Pauline, pour votre amitié depuis tant d'années.

A mes co-internes, les 2 Julie, Philippe, Céline, Diane, Etienne, Francis, Stéphanie, Boris, Elodie, Aude, Camélia, Camille, Emilie, Diké, Chloé, Etienne, William, Florence (Babanai !) et Antoine (Ferenczi !). Mention spéciale pour Raph et son soutien dans les moments compliqués et pour notre amitié à laquelle je tiens tant.

A mes chefs de clinique, Stéphanie et Sandra à Saint-Antoine, Constance, Matthieu et Axelle à Cochin et Stéphanie, Thomas et Anne-Laure à Lariboisière pour m'avoir beaucoup appris et supporté malgré mes insolences (trop nombreuses). Mention spéciale à Lisa pour m'avoir

formé à mon boulot d'interne ainsi que pour son amitié et son soutien indéfectible... Tu vas bientôt devoir me supporter à plein temps !

Aux chefs qui m'ont marqué à Bégin, à Percy et au Val de Grâce : Fred, le Dr Isabelle Imbert, Anne-Claire, Magali, le Dr Stéphane Lecoules, Léo, David, Sophie, François, le Pr Eric Lapeyre : merci pour votre enseignement, votre gentillesse... C'est un réel plaisir de travailler avec vous.

A l'équipe de Saint-Antoine: le Pr Francis Berenbaum, Catherine, Lucie et Karine pour votre accueil, votre enseignement et le travail dans la bonne humeur autour d'un bon thé.

A l'équipe de Cochin : le Pr Maxime Dougados, le Pr Christian Roux, le Dr Karine Briot, le Dr Xavier Ayrat pour votre enseignement.

A l'équipe de Lariboisière : le Pr Pascal Richette, le Pr Philippe Orcel, le Pr Hang-Korng Ea et Aline pour votre enseignement et votre soutien en ce dernier semestre de toutes les soutenances. Mention spéciale aux Professeurs Frédéric Lioté, Jean-Denis Laredo et Frédéric Paycha pour une grande partie de l'iconographie fournie.

A tous les IDE, AS, ASH et secrétaires des services que j'ai pu côtoyer et qui ont su éclairer les journées des patients mais également les miennes.

GLOSSAIRE

BCG : bacille de Calmette et Guérin

BTNL : butyrophilin-like

CARD : caspase recruitment domain

CCL : chemokine ligand

CCR : chemokine receptor

CD : cluster of differentiation

CMH : complexe majeur d'histocompatibilité (= HLA)

CRP : C-reactive protein

CVF : capacité vitale forcée

DLCO : diffusion libre du CO (monoxyde de carbone)

ECA : enzyme de conversion de l'angiotensine

ECG : électrocardiogramme

EFR : Epreuves fonctionnelles respiratoires

EMG : électromyogramme

FDG : fluorodésoxyglucose

Ga : Gallium

HLA : human leukocyte antigen

HSP : heat shock protein

HTAP : hypertension artérielle pulmonaire

IDR : intradermo-réaction

IFN : interféron

Ig : immunoglobuline

IL : interleukine

IRM : imagerie par résonance magnétique

LBA : lavage broncho-alvéolaire

LCR : liquide céphalo-rachidien

LT : lymphotoxine

MIP : macrophage inflammatory protein

MCP : monocyte chemoattractant protein

NFS : numération formule sanguine

NOD : nonobese diabetic

NF : nuclear factor

ORL : oto-rhino-laryngologie

P1, P2, P3 : phalanges 1,2,3

PAL : phosphatases alcalines

PMSI : programme de médicalisation des systèmes d'information

RANTES : regulated on activation, normal T cell expressed and secreted

SIADH : sécrétion inappropriée d'hormone anti-diurétique

SO : sarcoïdose osseuse

SS : sarcoïdose systémique

TAP : transporter associated with antigen processing

TEP : tomographie par émission de positons

Tc : technétium

TCR : T cell receptor

TDM : tomodensitométrie

TGF : transforming growth factor

Th : T helper

TNF : tumor necrosis factor

VEGF : vascular endothelial growth factor

VFA : vertebral fracture assessment

VIH : virus de l'immunodéficience humaine

VS : vitesse de sédimentation

WASOG : World Association of Sarcoidosis and Other Granulomatous Disorders

Table des matières

Introduction.....	12
1^{ère} partie : Rappels sur la sarcoïdose	14
1. Généralités.....	15
1.1. Historique.....	15
1.2. Epidémiologie.....	18
1.3. Etiologie.....	19
1.4. Physiopathologie.....	26
2. Anatomopathologie.....	29
2.1. Le granulome.....	29
2.2. Les cellules épithélioïdes.....	29
3. Manifestations cliniques et paracliniques	30
3.1. Circonstances de découverte.....	30
3.2. Manifestations respiratoires.....	31
3.3. Manifestations extra-thoraciques.....	35
3.4. Manifestations cliniques particulières.....	51
3.5. Manifestations biologiques.....	53
4. Diagnostic.....	56
4.1. Critères cliniques, radiologiques et biologiques.....	56
4.2. Sites biopsiques.....	57
4.3. Diagnostics différentiels.....	58
4.4. Bilan initial.....	58
5. Evolution et pronostic de la sarcoïdose	59
6. Morbidité et mortalité.....	60
7. Suivi	62
8. Traitement	63
8.1. Indications thérapeutiques.....	63
8.2. Corticothérapie.....	64
8.3. Thérapeutiques alternatives à la corticothérapie.....	65
8.4. Traitement symptomatique.....	70
8.5. Stratégie thérapeutique.....	71

2^{ème} partie : La sarcoïdose osseuse	72
1. Epidémiologie	73
2. Anatomopathologie	73
3. Clinique	74
4. Biologie	75
5. Description radiologique	76
6. Diagnostic	80
7. Diagnostic différentiel	81
8. Traitement et évolution	82
9. Conclusion	85
3^{ème} partie : Sarcoïdose osseuse : étude rétrospective de 27 cas	87
Objectifs	88
Patients et méthodes	88
Résultats	91
Discussion	101
4^{ème} partie : Conclusion	109
BIBLIOGRAPHIE	111
ANNEXES	142

Introduction

La sarcoïdose (maladie de Besnier-Boeck-Schaumann) est une maladie granulomateuse systémique d'étiologie inconnue caractérisée par la formation de granulomes immunitaires sans nécrose caséuse dans les organes atteints. Tous les organes peuvent être atteints mais il existe une atteinte préférentielle médiastino-pulmonaire atteignant plus de 90% des patients diagnostiqués. Il n'existe aucun élément clinique ou paraclinique spécifique du diagnostic. En effet, celui-ci repose sur des arguments positifs (cliniques, radiologiques et anatomopathologiques) et des arguments négatifs : élimination des diagnostics différentiels, notamment des autres granulomatoses.

Les manifestations musculo-squelettiques sont bien moins communes que les atteintes médiastino-pulmonaires. Les manifestations articulaires peuvent s'observer dans environ 50% des cas, avec notamment des arthralgies voire des arthrites des grosses et moyennes articulations (chevilles, genoux et poignets) souvent inaugurales, pouvant s'intégrer dans un syndrome de Löfgren. Cependant, si les manifestations articulaires sont fréquemment décrites, les atteintes osseuses sont bien plus rares.

Dans la première partie de ce travail, nous nous attacherons à décrire les principales caractéristiques de la sarcoïdose, notamment sur le plan historique, épidémiologique, étiologique, physiopathologique, clinique et thérapeutique.

Dans la deuxième partie, nous décrirons plus spécifiquement les atteintes osseuses de la sarcoïdose.

Enfin, nous présenterons dans une troisième partie les résultats de notre étude, dont le but était de recueillir les caractéristiques cliniques, paracliniques, les différents traitements mis en œuvre ainsi que leurs résultats chez 27 patients ayant une sarcoïdose avec atteinte osseuse ayant consulté en Médecine Interne à la Pitié-Salpêtrière et dans les trois Hôpitaux d'Instruction des Armées franciliens.

1^{ère} partie : Rappels sur la sarcoïdose

La sarcoïdose, ou maladie de Besnier-Boeck-Schaumann, est une granulomatose systémique caractérisée par la formation de granulomes immunitaires sans nécrose caséuse au niveau des organes atteints. La sarcoïdose a fait depuis l'objet de milliers de publications depuis sa première description à la fin du XIX^{ème} siècle, mais reste une pathologie dont l'étiologie demeure inconnue. Un consensus international a réalisé une synthèse des données connues sur la maladie en 1999 (1). Plusieurs mises au point successives ont permis une réactualisation des connaissances.

1. Généralités

1.1. Historique

La première description de sarcoïdose revient à Sir Jonathan Hutchinson, médecin anglais spécialisé dans la chirurgie, la dermatologie, la vénéréologie, l'ophtalmologie et l'anatomopathologie. En 1877, il décrit chez un patient de multiples lésions papulo-nodulaires violacées localisées au niveau des mains et des pieds qui évoluaient depuis 2 ans (2). Il rapporta ces lésions à une manifestation atypique de goutte, puis dans des publications ultérieures, dans lesquelles il rapportait d'autres cas, il parla de maladie cutanée encore non connue. Par la suite, des descriptions de la pathologie mettaient en évidence une atteinte dermatologique primitive ou limitée à certains sites (oculaire, parotidien, osseux) sans que la nature systémique de la maladie ne soit soupçonnée. Plus tard, Carl Boeck, un dermatologue norvégien, réalisa des dessins de lésions cutanées d'un

marin norvégien. Ses illustrations ne furent pas publiées mais ses travaux furent repris par son neveu, Caesar Boeck. Celui-ci décrivit un cas similaire à celui d'Hutchinson et décrivit de multiples « sarkoids » bénins de la peau. Ce terme de « sarkoid » - qui allait se transformer en « sarcoïde » pour donner « sarcoïdose » - vient du fait que Boeck comparait ces lésions à des sarcomes d'allure bénigne. Par la suite, il publia une série de 24 cas de « miliaires lupoïdes » - avec atteinte pulmonaire, osseuse, ganglionnaire, splénique et ORL – soulignant le caractère systémique de la maladie. Le Français Besnier décrivit en 1889 le premier cas de lupus pernio, dont les caractéristiques anatomopathologiques furent établies trois ans plus tard (3).

Le premier cas de kystes osseux sarcoïdiques fut décrit en 1904 par le Pr Kreibich, dermatologue à Prague, en association au lupus pernio. Ces lésions osseuses furent souvent attribuées à la tuberculose ou à d'autres maladies. En 1909, l'ophtalmologue danois Heerfordt, décrivit une association de fièvre chronique, une uvéite, une parotidomégalie associées, ou non, à une paralysie faciale.

En 1915, Kutzniisky et Bittorf décrivent chez un soldat de 27 ans des nodules cutanés et sous-cutanés, avec confirmation histologique de la présence de sarcoïdes de Boeck, associés à des adénopathies hilaires et un infiltrat pulmonaire sur la radiographie du thorax. En 1919, Schaumann, un dermatologue suédois, utilisa pour la première fois le terme de « lymphogranulomatose bénigne » après avoir décrit des patients ayant des atteintes pulmonaire, osseuse, amygdalienne, gingivale et splénique. Cependant, il pensait, comme la majorité de ses contemporains, que la sarcoïdose était une présentation clinique atypique de la tuberculose (3).

Une association entre sarcoïdose et hypercalcémie/hypercalciurie fut observée pour la première fois en 1939. En 1941, Kveim, un dermatologue norvégien, observa que

l'inoculation intradermique de tissu ganglionnaire de patients présentant une sarcoïdose provoquait une éruption papuleuse chez ces patients. Il en conclut que ces papules étaient causées par un agent inconnu, différent du bacille de Koch. En 1946, Löfgren mit en évidence un syndrome inaugurant souvent la sarcoïdose associant une fièvre, un érythème noueux, une lymphadénopathie hilare bilatérale et des polyarthralgies : ce syndrome bien connu des cliniciens a depuis pris le nom de « syndrome de Löfgren ». Des cas de rémissions spontanées étaient observés chez des patients présentant un diagnostic récent, un syndrome de Löfgren et une lymphadénopathie hilare bilatérale (4–6).

En 1951, les corticoïdes furent utilisés pour la première fois afin de traiter la sarcoïdose (7,8). En 1958, Wurm et son équipe proposèrent une classification radiographique à des fins pronostiques, encore utilisée ce jour (1). Dans les décades qui suivirent, de nombreux essais cliniques prospectifs randomisés furent mis en place pour évaluer les corticoïdes dans le traitement de l'atteinte pulmonaire (9–15). Si celles-ci échouèrent dans leur but d'associer évolution favorable et corticothérapie, elles permirent d'affirmer l'hétérogénéité de la maladie dans son évolution et son expression clinique. Dans les années 1970, l'invention de la bronchoscopie permit d'obtenir plus aisément une preuve histologique grâce aux biopsies bronchiques avec une sensibilité importante et peu de comorbidités (16–18). Les études de lavages bronchiolo-alvéolaires permirent de mieux comprendre la physiopathologie de la maladie (19–22). En 1975, l'enzyme de conversion de l'angiotensine (ECA) fut reconnu pour la première fois comme marqueur biochimique de sarcoïdose active (22). Par la suite, de nombreuses études s'intéressèrent aux mécanismes immunologiques, biochimiques et physiopathologiques de la sarcoïdose, mettant en évidence un compartimentage de la réponse immune, l'implication des lymphocytes T helper et l'activation de cellules effectrices aux sites d'activité de la maladie (19,20,23). Aux

vues de nombreuses publications concernant le sujet et de l'intérêt suscité par cette pathologie, Rizzato crée le journal *Sarcoidosis* en 1984. Et il fut créé en 1987, lors du Milan World Congress on Sarcoidosis, la World Association of Sarcoidosis and Other Granulomatous Disorders (WASOG), remplaçant l'International Committee on Sarcoidosis existant depuis 1963.

1.2. Epidémiologie

La sarcoïdose est une maladie ubiquitaire, affectant les deux sexes et toutes les ethnies, à tous les âges. Le recensement des cas reste problématique pour plusieurs raisons (24) :

- La maladie a une présentation clinique extrêmement variable,
- Il n'existe pas de test diagnostique sensible et spécifique, entraînant un sous-diagnostic voire un diagnostic erroné,
- La maladie a une présentation clinique extrêmement variable,
- En fonction des pays, la maladie est explorée différemment.

Ainsi, la prévalence de la maladie approche les 1 à 40 cas pour 100 000 habitants (1). L'incidence varie ensuite suivant le sexe, l'âge, l'origine ethnique et géographique. Ainsi l'incidence annuelle ajustée sur l'âge et le sexe aux Etats-Unis est à 35,5/100 000 pour la population noire et 10,9/100 000 pour la population blanche (25–27). En Finlande, cette incidence est de 102/100 000 habitants. Par ailleurs, dans l'étude de Baughman, elle est estimée à 15,3/100 000 chez les hommes et 21,6/100 000 chez les femmes (28). La sarcoïdose est rare avant 20 ans et après 65 ans. De même, il semble qu'il existe des

prévalences maximales en Suède, au Danemark et chez les Afro-Américains. Par ailleurs, il existe peu de cas rapportés en Espagne, au Portugal, en Inde, en Arabie Saoudite ou en Amérique du Sud. Cette différence peut aussi être expliquée par une différence entre les différents systèmes de soin ou, du fait de la présence d'autres granulomatoses dans ces régions (tuberculose, lèpre, infections mycotiques) (1,29) .

Un pic d'incidence survient entre 20 et 40 ans (1,30). Il existe un second pic péri-ménopausique en Scandinavie, en France (31) et au Japon (32–34).

De plus, il existe une hétérogénéité significative dans la présentation clinique et la sévérité selon les groupes ethniques. Plusieurs études ont suggéré que la sarcoïdose était plus sévère dans la population noire, alors que la population blanche présente plus volontiers des cas asymptomatiques. Certaines manifestations extra-thoraciques sont plus communes dans certaines populations : l'uvéite chronique dans la population afro-américaine, le lupus pernio chez les Portoricains ou encore l'érythème noueux chez les Européens (6,26,35–39).

Par ailleurs, certains auteurs ont remarqué des épidémies saisonnières de syndrome de Löfgren : au printemps en Catalogne, en hiver dans la région parisienne (40,41).

1.3. Etiologie

1.3.1 Génétique (42)

La sarcoïdose est une maladie sporadique, mais dans au moins 4% des cas il existe des formes familiales, avec un risque relatif de la maladie significativement augmenté chez les membres du 1^{er} et 2^{ème} degré de la famille (43). Par ailleurs, il existait une prévalence de sarcoïdose au sein des familles de patients sarcoïdosiques à 2,18% soit un taux 30 fois supérieur à une population témoin (44). Il n'existe pas de divergence dans le mode de présentation entre sarcoïdose familiale et sporadique et l'évolution des cas familiaux est en tout point superposable à celle de la sarcoïdose non familiale (45–47). Il existerait donc un terrain commun héréditaire permettant une expression particulière de la maladie en fonction du polymorphisme. Chez les jumeaux homozygotes, les 2 sujets ont une présentation clinique (48,49).

1.3.1.1 Gènes des cytokines et leurs récepteurs

- *Tumor Necrosis Factor Alpha (TNF α), Lymphotoxin-alpha (LT α), Regulated on Activation Normal T-cell Expressed and Secreted (RANTES) (50–54)*

Certains gènes codant pour des cytokines (TNF α et LT α) sont situés dans le Complexe Majeur d'Histocompatibilité (CMH) de classe III et semblent contribuer à une susceptibilité particulière vis-à-vis de la sarcoïdose. L'allèle TNF-308A est plus souvent retrouvé dans le syndrome de Löfgren. L'allèle β 1 du TNF α est un marqueur d'activité prolongée de la sarcoïdose. De même, l'allèle 857T du TNF α et le gène AA de RANTES sont plus fréquemment rencontrés dans la sarcoïdose.

- *Interleukines (IL) 1, 4, 6, et interféron alpha (IFN α) (55–57)*

Certains polymorphismes du gène de l'IL1 sont surexprimés chez les patients présentant une sarcoïdose. Par contre, il n'y a pas d'association entre sarcoïdose et

polymorphisme des gènes du récepteur de l'IL1 et IL1 β , IL4R et IL6. Des polymorphismes ont également été mis en évidence concernant l'IFN α .

- *Transforming Growth Factor Beta (TGF β)* (58,59)

Cette cytokine joue un rôle dans la fabrication des lymphocytes T régulateurs, la fibrose et l'angiogenèse, et elle est également très fréquemment retrouvée en importante quantité dans les lavages alvéolaires des patients malades. Cependant les polymorphismes du TGF β ne semblent pas avoir d'influence significative sur la maladie.

- *Récepteurs de chimiokines* (60–63)

CCR2, récepteur à chimiokines (CCL2, 8, 12, 13) exprimé par les macrophages, les monocytes, les cellules dendritiques et les cellules T les CD4+, joue un rôle dans la régulation et le recrutement des cellules inflammatoires. Le gène codant pour CCR2 est sur le bras court du chromosome 3. Spagnolo et coll. (61) ont démontré une association entre polymorphisme du gène CCR2 et le syndrome de Löfgren (haplotype 2). Cependant, ces résultats sont discutés dans la mesure où ils vont à l'encontre des résultats de 2 études japonaise et tchèque (62,63).

Cependant ce dernier (63) a prouvé que l'haplotype CCR5 Δ 32 du gène codant pour CCR5 est associé à une sarcoïdose plus sévère (OR = 2,9 pour le recours à la corticothérapie). Selon l'auteur, on peut penser que les patients CCR5 Δ 32 présentent une prédisposition à une réponse immune de type Th1 avec formation d'un granulome et que les patients CCR2-641 ont une réponse Th1 atténuée.

1.3.1.2 Gènes commandant les protéines de la synapse immunitaire

- *Gènes du système HLA et gènes voisins*

Les gènes HLA jouent un rôle majeur pour réguler la réponse immunitaire adaptative en codant pour des protéines gérant l'interaction entre cellules présentatrices d'antigènes et lymphocytes T. Si certaines études ont rapporté initialement un lien entre sarcoïdose et antigènes du CMH de classe I, d'autres ont plutôt pointé du doigt le rôle des antigènes de classe II en association avec un risque accru de développer la maladie (60,64–67).

Ainsi, les antigènes de classe II les plus souvent retrouvés sont DR3, DR4, et DR5. Certains sont associés à une évolution favorable de la maladie comme HLA-DQB1-0201, chez les Anglais et les Hollandais, alors que HLA-DQB1-0602 est associé à une évolution fibrosante (67).

Les analyses de liaison génétique ont montré que le locus du CMH sur le chromosome 6p était lié à la susceptibilité de développer la maladie. Dans son étude génomique sur 55 familles, Schurmann (68) a identifié une liaison de la sarcoïdose avec la région 6p-21.–p22. La liaison avec le score le plus élevé est dans la région du CMH de classe III où est situé sur le gène du TNF α . On rappelle que le TNF α potentialise la production d'IL1, elle-même favorisant la formation du granulome inflammatoire. Les antigènes de classe II se trouvent dans la même région chromosomique. Différentes études successives ont permis de mettre en évidence une association forte avec le gène *butyrophiline-like 2* (BTNL2) dans différentes populations blanche, afro-américaine et allemande (69). BTNL2 est une immunoglobuline et est impliquée comme molécule de co-stimulation de l'activation du lymphocyte T.

- Récepteur spécifique de l'antigène sur le lymphocyte T (TCR) (70–74)

Il semble qu'il existe une utilisation préférentielle des chaînes β du récepteur du lymphocyte T pour l'antigène, ce qui constituerait un bon marqueur génétique de cette maladie. De nombreuses études tendent à montrer une prolifération ou une accumulation oligoclonale de lymphocytes T, porteurs de récepteurs particuliers et spécifiques pour un antigène responsable de la sarcoïdose. Cette anomalie peut induire des troubles de la transduction du message de reconnaissance de l'antigène.

1.3.1.3 Facteurs cytoplasmiques (75–78)

Les molécules TAP1 et TAP2 participent à l'organisation de la présentation antigénique par le CMH. Le gène TAP2 présente des polymorphismes associés à une susceptibilité à la sarcoïdose. Par ailleurs, l'haplotype 2GTT du transcriptional regulator factor- κ B (NF- κ B) est significativement associé à la sarcoïdose. Plusieurs études ont prouvé le rôle de CARD, un activateur de NF- κ B, dans la formation des granulomes, notamment dans la maladie de Crohn et le syndrome de Blau – maladie héréditaire avec inflammation granulomateuse cutanée, ophtalmologique et articulaire commençant dans l'enfance. CARD15 était un candidat potentiel dans la susceptibilité génétique pour la sarcoïdose. Cependant, plusieurs études ont prouvé que les polymorphismes de CARD15, significatifs dans la maladie de Crohn et le syndrome de Blau, ne jouent pas un rôle majeur dans la pathogénie de la sarcoïdose. De même, les études menées sur nucleotide-binding oligomerization domain protein 2 (NOD2), Heat Shock Protein (HSP70), Vascular Endothelial Growth Factor (VEGF) n'ont pas permis de mettre en évidence de polymorphismes associés à la sarcoïdose.

1.3.1.4 Facteurs sériques (79–82)

Il existe une élévation de l'activité de l'ECA chez les patients porteurs de sarcoïdose. Une délétion de l'intron 16 a été mise en évidence et permet donc de définir 3 génotypes. Plusieurs études ont prouvé que l'élévation du taux de l'ECA variait selon le génotype. Cependant, aucune différence entre les 3 génotypes n'a été prouvée quant à la distribution, la présentation clinique et le pronostic évolutif de la maladie.

1.3.2 Environnemental

Le rôle des facteurs environnementaux a été évoqué devant des foyers de la maladie, comme au Japon ou sur l'île de Man, et l'observation d'épidémies saisonnières. Par ailleurs, plusieurs études ont retrouvé des professions plus exposées notamment aux Etats-Unis comme les professionnels de santé, le personnel navigant ou les pompiers (83–87).

Des curiosités épidémiologiques ont également été rapportées chez les patients en fonction de leur patrimoine génétique et de l'endroit où ils vivent (88). Ainsi les Anglais vivant en Angleterre ont une prévalence à 27/100 000, les Irlandais vivant en Irlande 40/100 000. Et étrangement les Irlandais vivant à Londres ont une prévalence à 97/100 000 pour les hommes et 213/100 000 pour les femmes. Alors que pour les Indiens vivant en Inde la prévalence est inférieure à 10/100 000 habitants, la prévalence pour les Indiens vivant à Londres est de 197/100 000 chez les hommes et 170/100 000 pour les femmes.

1.3.2.1 Toxiques environnementaux (89–91)

Aucun toxique environnemental n'a pu être identifié formellement. Plusieurs auteurs ont toutefois suggéré une relation possible avec les facteurs météorologiques, la qualité des sols, le pollen du pin, la proximité des forêts, la qualité de l'eau, l'utilisation du feu de bois, la proximité d'explorations forestières, l'exposition aux animaux de ferme ou de compagnie. Enfin, l'aluminium, le zirconium et le talc ont également été suspectés.

1.3.2.2 Antigènes microbiens

Le rôle d'antigènes microbiens est supposé depuis que 2 cas de transmission de sarcoïdose chez des patients transplantés cardiaques et de moelle osseuse ont été rapportés (92,93). Sans oublier qu'il avait été démontré que l'injection sous-cutanée de tissu lymphatique de patients sarcoïdosiens induisait des granulomes au site d'injection (94).

Ainsi des virus (Herpes simplex virus, Epstein-Barr virus, Cytomégalovirus, Coxsackie B, rétrovirus) ont été suspectés ainsi que *Borrelia burgdorferi*, impliquée dans la maladie de Lyme, ou encore *Propionibacterium acnes*. Certains auteurs avaient évoqué à une époque la possibilité que l'organisme lui-même soit une source potentielle d'antigènes inducteurs de granulomes. Cependant, cette hypothèse auto-immune a été délaissée.

Du fait de la présence de granulomes inflammatoires, les chercheurs continuent leurs investigations du côté des mycobactéries, bien connues pour induire des réponses granulomateuses chez les patients infectés (95). En utilisant des techniques de plus en plus sophistiquées, il a été noté des antigènes mycobactériens chez 50-80% des cas alors que peu de « patients contrôles » étaient positifs (96–99). Cependant, ces données restent difficiles à

interpréter car les sarcoïdiens ont une synthèse d'immunoglobulines polyclonales plus importante que les patients sains. Cependant, l'incapacité à détecter un anticorps anti-mycobactérien ou à cultiver des mycobactéries ne permet pas d'éliminer les mycobactéries de la physiopathologie de la maladie, mais cela démontre l'importance de la recherche d'antigènes dans les tissus affectés. Il a ainsi été mis en évidence la présence d'acide tuberculostéarique – acide gras saturé produit par les mycobactéries – et de muramyl-dipeptide – peptidoglycane de la paroi cellulaire des mycobactéries – dans les granulomes sarcoïdosiens (100). De plus, une étude a également trouvé la présence de mycobactéries à paroi déficiente acido-alcool-résistante dans le sang de ces patients (101). Cependant, à ce jour, il n'y a pas de preuve certaine que la sarcoïdose soit due à un agent infectieux.

L'étiologie de la sarcoïdose n'est à ce jour pas connue, malgré les avancées importantes réalisées dans le domaine de la biologie moléculaire, même si l'hypothèse mycobactérienne semble très séduisante. Les antigènes mycobactériens retrouvés en petite quantité pourraient induire un désordre immunitaire, tout comme d'autres antigènes, et initier le phénomène physiopathologique induisant la sarcoïdose.

1.4. Physiopathologie

La sarcoïdose est donc la conséquence d'une réponse immunitaire excessive impliquant les cellules de l'immunité innée et adaptative, suite à une stimulation antigénique non élucidée. Les cellules participant à la formation des granulomes sarcoïdosiens sont donc les monocytes, les macrophages, les cellules épithélioïdes et les lymphocytes T (42).

1.4.1. Formation des granulomes

1.4.1.1 Stimulation initiale

L'antigène est internalisé par les cellules présentatrices d'antigènes. Celui-ci est ensuite présenté sous forme de différents épitopes associés aux molécules du CMH de classe II. Cette présentation d'antigènes aboutit à l'activation des lymphocytes T.

1.4.1.2 Réponse immunitaire (102–107)

Les lymphocytes CD4+ activés sont majoritaires dans l'étude cytologique des lavages broncho-alvéolaires des patients présentant une sarcoïdose active. Ceux-ci sécrètent de l'IL2 qui entraîne leur prolifération, et de nombreux autres médiateurs comme l'IFN γ . Ils induisent également la production de TNF α par les macrophages. La réponse immunitaire est donc amplifiée avec un recrutement de monocytes aux sites de lésion. Ces derniers se différencient par la suite en cellules épithélioïdes actives. Toutes ces interactions aboutissent à la formation et au maintien des granulomes, ainsi qu'à l'orientation Th1 de la réponse immunitaire. Ces principaux médiateurs comprennent des cytokines (IL2, IL18, TNF α et IFN γ) et des chimiokines (MIP, MCP, RANTES, etc.). Des études récentes ont également mis en évidence l'implication des cellules de la voie Th17 dans la formation de ces granulomes.

1.4.2. Maintien des granulomes (108–114)

Les nouveaux monocytes recrutés arrivent en périphérie des granulomes. Ils initient leur maturation et migrent vers le follicule central pour se transformer en cellules épithélioïdes massées en petites unités centrées par des lymphocytes. Au bout d'un certain temps, ces cellules migrent à nouveau, mais cette fois en périphérie et sont éliminées. Les granulomes finissent par involuer pour laisser place à une cicatrice fibreuse. Certaines cytokines sont associées à une évolution favorable de la sarcoïdose, comme l'IL10 qui inhibe l'inflammation, et sont liées à un afflux de lymphocytes CD8+. En cas de persistance de la sarcoïdose, on observe des taux plus importants de cytokines pro-inflammatoires comme l'IL8, l'IL12 et le TNF α produits par les macrophages. Dans le processus de fibrose, il existe une augmentation des taux d'IL8 et de TGF β . De plus, il existerait une modification du profil de réponse immunitaire Th1 vers un profil Th2 associé à une production d'IL4, IL10 et IL13. Les macrophages activés produiraient plus de fibronectine ainsi qu'une chimiokine (CCL18) qui stimuleraient la production de collagène par les fibroblastes. Il existe un rétrocontrôle positif dans ce phénomène de la production de collagène sur la production de CCL18. Par ailleurs, la voie Th17 est également impliquée dans le processus fibrotique, par recrutement par CCL20.

1.4.3. Conclusion

La formation des granulomes est le résultat d'une réponse immunitaire Th1 exagérée à une stimulation antigénique non élucidée avec implication de nombreux médiateurs pro-inflammatoires. Dans la majorité des cas, les granulomes vont involuer. Les formes chroniques résultent de profils cytokiniques particuliers présentés en [Annexe 1](#).

2. Anatomopathologie (1,108,115,116)

2.1. Le granulome (Annexe 2)

La sarcoïdose se caractérise par la présence de lésions typiques que sont les granulomes à cellules géantes épithélioïdes sans nécrose caséuse. Ils ont une forme sphérique avec une délimitation nette. La nécrose, constamment fibrinoïde, n'est qu'exceptionnellement mise en évidence. Le follicule central est constitué de l'association de cellules géantes et de macrophages activés. Il est en partie séparé de la zone périphérique par une couronne fibroblastique. En zone périphérique, on retrouve du tissu conjonctif lâche, riche en fibres de collagène, infiltré par des macrophages, des monocytes, des lymphocytes T CD8+ en couronne et des lymphocytes B en amas. Une fibrose lamellaire se forme progressivement autour des granulomes. On n'observe pas d'agent infectieux ou de corps étranger au contact des granulomes sarcoïdosiés. Dans le poumon, les nodules parenchymateux sont constitués d'amas de granulomes. Il existe une répartition lymphatique le long des axes broncho-vasculaires, des cloisons septales et de la plèvre. Une extension vasculaire artérielle et veineuse ainsi qu'une sténose endoluminale sont possibles.

2.2. Les cellules épithélioïdes

Les cellules épithélioïdes sont de grande taille et sont dites « géantes ». Elles présentent un contour flou en microscopie optique et sont caractérisées par un noyau ovalaire encoché à chromatine peu dense. La microscopie électronique permet la mise en évidence d'expansions cytoplasmiques très nombreuses et interdigitées avec celles des cellules voisines, ce qui tend à induire des regroupements et leur immobilisation. On retrouve également des organites intracellulaires typiques des cellules excrétrices.

3. Manifestations cliniques et paracliniques

La sarcoïdose est une pathologie extrêmement polymorphe. Son expression clinique dépend de la localisation des granulomes, de la sévérité de l'infiltration granulomateuse et de son mode évolutif.

3.1. Circonstances de découverte (1,117)

La sarcoïdose est découverte fortuitement dans un tiers des cas devant une radiographie thoracique anormale. Les patients sont symptomatiques dans deux tiers des cas. Il s'agit alors essentiellement de symptômes fonctionnels respiratoires (toux, dyspnée, douleur thoracique, manifestations asthmatiformes), mais aussi de signes extra-thoraciques - oculaires, cutanés, hépatospléniques, ganglionnaires- généraux (fièvre prolongée, asthénie, amaigrissement, sueurs nocturnes), ou en rapport avec une hypercalcémie (5%). Tous ces signes sont par ailleurs non spécifiques de la maladie. Des lésions granulomateuses peuvent aussi être découvertes lors de biopsies réalisées dans l'hypothèse d'un autre diagnostic.

3.2. Manifestations respiratoires

Ces manifestations sont les plus fréquentes et concernent 90% des patients.

3.2.1. Clinique (118,119)

Entre un tiers et la moitié des cas ont des symptômes respiratoires (toux, dyspnée ou douleurs thoraciques). Cependant l'examen clinique est bien souvent normal. Il existe des râles crépitants chez 10% des patients présentant une infiltration radiographique. Dans 5% des cas, on retrouve des sibilants et un freinage expiratoire. On ne rapporte pas d'hippocratisme digital.

Les complications pulmonaires les plus fréquentes sont :

- L'insuffisance respiratoire d'origine granulomateuse : qui s'exprime par l'apparition d'une dyspnée rapidement progressive avec une hypoxémie, une baisse des volumes pulmonaires et de la DLCO aux EFR. Le scanner peut révéler des images en verre dépoli et des micronodules (120).
- La fibrose pulmonaire : dans 5 à 10% des cas (119,121).
- L'hypertension artérielle pulmonaire : de mécanismes multiples, elle a un très mauvais pronostic (122).
- Hémoptysies et aspergillome intra-cavitaire : la moitié des hémoptysies est due à un aspergillome. Les autres raisons sont des lésions granulomateuses bronchiques et pulmonaires ou à des comorbidités. Le diagnostic repose alors sur la radiographie ou le scanner (123).

3.2.2. Radiographie thoracique

C'est l'examen principal pour le diagnostic, le pronostic et le suivi évolutif. Dans les formes typiques, on retrouve des adénopathies et/ou une atteinte parenchymateuse dans 86 à 92% des cas. Les adénopathies sont alors hilaires et médiastinales, bilatérales, symétriques, volumineuses, non compressives, satellites de l'axe trachéo-bronchique (124,125). L'atteinte du parenchyme pulmonaire est nodulaire, ou réticulo-nodulaire, bilatérale et symétrique, et prédomine dans les régions supérieures et moyenne du poumon. La fibrose pulmonaire est associée à une rétraction des lobes supérieurs avec ascension des hiles, un aspect de masse pseudo-tumorale et à des opacités linéaires rétractiles, avec des lésions emphysémateuses pouvant être colonisées par un aspergillome (119,126,127).

Il peut exister une atteinte atypique dans 25% des cas. On peut retrouver une atteinte unilatérale ganglionnaire ou pulmonaire, des cavitations, des bronchectasies, ou encore des atélectasies. Des opacités multifocales alvéolaires en plages à contours flous, ou des opacités nodulaires bien limitées, ou des images en verre dépoli sont également rapportées. Le pneumothorax et l'atteinte pleurale sont exceptionnels (117,120,128).

La classification radiographique de la sarcoïdose pulmonaire a une bonne valeur pronostique (1,30) :

- Stade 0 : radiographie normale.
- Stade I : adénopathies hilaires bilatérales.
- Stade II : adénopathies associées à un infiltrat pulmonaire.
- Stade III : infiltrat pulmonaire sans fibrose.
- Stade IV : présence d'une fibrose pulmonaire.

Cette classification permet de dater la sarcoïdose et est indispensable dans le suivi. La sarcoïdose est la seule maladie susceptible d'évoluer d'un stade 1 à un stade 3 et réciproquement.

3.2.3. Scanner thoracique haute résolution (118,121,126,127)

Le scanner permet une évaluation précise de l'atteinte parenchymateuse et d'éliminer les autres pathologies. Il ne doit cependant pas être un examen de suivi et doit se faire sans injection, sauf en cas de doute diagnostique. Les lésions typiques sont des micronodules (diamètre < 5mm) diffus avec des contours irréguliers et une distribution suivant le réseau lymphatique, prédominant en zones péri-broncho-vasculaires, sous-pleurales et para-septales en péri-lobulaire. Un épaissement péri-broncho-vasculaire proximal et distal non nodulaire est également fréquent. Il découle d'une densification anormale de l'interstitium péri-broncho-vasculaire et des parois bronchiques. Les images en « verre dépoli » ou de condensation alvéolaire sont plus rares (129). Les anomalies sont plutôt postérieures et supérieures. Au stade de fibrose, il existe des distorsions bronchiques proximales (50% des cas), des cavités en « rayon de miel » (25% des cas), et des bandes hilo-périphériques (25% des cas) (121).

La tomodynamométrie est plus sensible que la radiographie standard. Elle permet une meilleure visualisation des adénopathies, et de mettre en évidence des anomalies parenchymateuses dans la moitié des stades I radiographiques (127,130). Elle permet la différenciation des lésions fibreuses séquellaires par rapport aux lésions inflammatoires, potentiellement réversibles. Enfin, elle détecte les cavitations (cavitations sarcoïdiques vraies, bronchectasies kystiques et bulles d'emphysème paracatriciel), les greffes

aspergillaires éventuelles, les complications bronchovasculaires (sténose bronchique, bronchectasies, compression ganglionnaire, hypertension artérielle pulmonaire et bronchiolite granulomateuse).

3.2.4. Epreuves fonctionnelles respiratoires (119,131–133)

Les anomalies observées correspondent à celles des pneumopathies interstitielles diffuses. Il existe une diminution des volumes pulmonaires qui se traduit par une capacité vitale réduite. Par ailleurs, une diminution de la capacité de transfert du monoxyde de carbone (DLCO) et des anomalies de l'hématose à l'effort sont également mises en évidence. Aux stades 0 ou I, un tiers a des anomalies de la DLCO. Il n'existe pas de corrélation stricte entre le stade radiographique et la sévérité des troubles fonctionnels respiratoires, avec des variations individuelles. Un trouble ventilatoire obstructif est possible, sur plusieurs mécanismes:

- atteinte bronchique granulomateuse diffuse,
- compression ganglionnaire,
- distorsion bronchique par fibrose proximale,
- pathologie associée.

La fibrose peut s'accompagner d'une insuffisance respiratoire restrictive. La spirométrie et la DLCO sont donc des examens essentiels au suivi de la maladie, tout comme la radiographie thoracique.

Le suivi des patients va également être basé sur le test de marche. L'apparition d'une désaturation à l'effort sera un des éléments décisifs pour proposer une thérapeutique.

3.2.5. Endoscopie et lavage broncho-alvéolaire (134–136)

L'endoscopie permet la réalisation de biopsies bronchiques et transbronchiques révélant les lésions granulomateuses (60 à 80% des cas). Les biopsies transbronchiques écho-guidées sont plus sensibles (80% vs 60%) que celles obtenues avec les méthodes classiques. Par ailleurs, cette technique est moins invasive car l'aiguille utilisée est plus fine. Le lavage broncho-alvéolaire montre une alvéolite constituée majoritairement de macrophages et de lymphocytes T avec une hypercellularité modérée (<500000 éléments /ml). Les lymphocytes T sont essentiellement de type CD4+ avec un rapport CD4+/CD8+ supérieur à 3,5. En cas de fibrose, une alvéolite à polynucléaires neutrophiles est fréquente. Cette technique permet également la recherche d'agents pathogènes pouvant constituer des diagnostics différentiels ou des complications de la maladie ou des traitements.

3.3. Manifestations extra-thoraciques

3.3.1. Atteintes cutanées (6,31,35,137)

L'incidence des lésions cutanées varie entre 9 et 37% (31,138). Cette atteinte cutanée est très polymorphique et est caractérisée par des atteintes non spécifiques et donc inutiles à biopsier et des atteintes spécifiques avec alors un infiltrat granulomateux associé.

L'érythème noueux constitue une atteinte habituelle et non spécifique. Lors des poussées, il est possible d'observer des lésions de vascularite leucocytoclasique, d'érythème polymorphe (138). Les lésions spécifiques sont par contre très variables, de classification

difficile. Elles sont fermes, indolentes, non prurigineuses, de couleur variable, marquées de grains lupoïdes jaunâtres à la vitropression. La biopsie peut être difficile à réaliser dans la mesure où le visage constitue un siège préférentiel mais elle permet de faire le diagnostic. Il peut exister de manière concomitante des lésions d'aspects et d'âges différents.

Les lésions élémentaires sont essentiellement :

- Des papules pouvant siéger autour des yeux et au niveau de la nuque ;
- Des nodules non douloureux, appelés sarcoïdes de Darier-Roussy, présents au niveau des extrémités des membres supérieurs, recouverts d'une peau normale.
- D'autres aspects sont plus rares : lésions érythémateuses ou érythémato-squameuses, ichtyosiformes, zones d'hypopigmentation non surélevées (biopsies négatives) ou indurées (biopsies positives), des ulcérations (essentiellement aux membres inférieurs), plaques psoriasiformes, livedo, verrues vulgaires, lichen... et toutes ces lésions contiennent des granulomes.

La topographies des lésions permet également de distinguer les atteintes des ailes du nez, des oreilles, des joues et des doigts (lupus pernio), les lésions de l'épicanthus interne, du nez, des joues avec télangiectasies associées (angiolupoïdes) et les lésions sur cicatrices (chirurgie ancienne, traumatisme ancien, tatouage, site d'injection) (139).

Les réactions à un corps étranger doivent être éliminées, tout comme un problème inflammatoire sous-jacent. Les phanères peuvent être atteints avec une possible alopécie ou atteinte de la matrice unguéale. Les lésions buccales peuvent être nodulaires, infiltrantes sur la muqueuse jugale, palatine ou amygdalienne. L'atteinte cutanée survient plus volontiers chez la femme noire et dans les formes chroniques de la maladie. Il existe un réel retentissement esthétique ce qui conditionne le choix thérapeutique. Il faut également tenir compte de la sévérité, de l'atteinte d'autres organes et des éventuels effets iatrogènes

(140). Les dermocorticoïdes et les corticoïdes intralésionnels ont prouvé leur efficacité. Les topiques peuvent entraîner une hypopigmentation et une atrophie cutanée. La corticothérapie par voie générale est efficace mais peut induire une corticodépendance. Les thérapies par doxycycline, minocycline, chloroquine, allopurinol, thalidomide, isotrétinoïde, tacrolimus en crème, laser ou puvathérapie ont permis d'obtenir de bons résultats (140–146). Dans les formes résistantes, le méthotrexate, l'azathioprine ou les anti-TNF α peuvent être proposés (147–149). Les anti-TNF α sont efficaces dans le lupus pernio ainsi que l'apremilast dans une étude (147).

3.3.2. Atteintes oculaires (6,31,35,137,150)

Elles sont observées dans plus de 25% des cas (151,152). L'uvéite antérieure et/ou postérieure, d'évolution torpide, asymptomatique et chronique est très fréquente et justifie un examen ophtalmologique systématique. Elle peut s'intégrer dans le syndrome d'Heerfordt. Les uvéites antérieures s'observent dans 20 à 70% des cas de sarcoïdose oculaire (153). Les sénéchies séquellaires conditionnent le pronostic visuel. Il peut également être compromis par une kératopathie en bandes, un glaucome ou une cataracte. La corticothérapie peut également induire une cataracte ou un glaucome. Les uvéites intermédiaires se caractérisent par une inflammation vitréenne à une pars planite ou une rétinopathie périphérique. Les uvéites postérieures, responsables de chorioretinites, parfois multifocales sont graves car peuvent entraîner une cécité (154). Des lésions inflammatoires, une néovascularisation et/ou hémorragies vitréennes sont également observées. La choroïdite peut donner des cicatrices et une hypopigmentation. L'ethnie, l'âge et le sexe

conditionnent la sévérité de l'atteinte postérieure (155). Les traitements anti-inflammatoires sont souvent inefficaces sur l'œdème maculaire cystoïde lié à l'inflammation chronique.

Au final, toutes les structures de l'œil peuvent être atteintes (151,156,157) : conjonctive, muscles extra-oculaires, glande lacrymale, graisse rétro-bulbaire, voies visuelles, paupières. Les occlusions des veines rétiniennes (158) sont très rares tout comme les glaucomes à angle ouvert par infiltration des cellules inflammatoires et de tissu fibreux du canal de Schlemm (159). Au final, l'examen ophtalmologique guide l'attitude thérapeutique. L'instauration rapide du traitement permet une régression des troubles visuels et préserve le pronostic visuel. Si l'inflammation persiste, des injections péri-oculaires et intra-vitréennes de corticoïdes peuvent être proposées. Les uvéites intermédiaires et postérieures peuvent résister à ces traitements répétés. Il peut alors être légitime de proposer une corticothérapie per os associée à un autre immunosuppresseur. Le méthotrexate a ainsi montré son efficacité dans 63% des cas (160). L'azathioprine est également efficace, essentiellement dans l'uvéite intermédiaire mais avec une toxicité élevée (161). Des résultats favorables ont également été favorables sous mycophénolate mofétil et léflunomide (162). En cas d'échec, des résultats favorables sous anti-TNF α ont été rapportés, notamment avec l'infliximab et l'adalimumab (151,163,164). Ces indications sont toutefois exceptionnelles dans la mesure où certains cas d'uvéite sous anti-TNF α ont été rapportés (165).

3.3.3. Atteinte hématopoïétique (4,6,31,35,137)

Les localisations ganglionnaires, périphériques et/ou profondes, sont très fréquentes dans 70-80% des cas. Ces adénopathies sont fermes, indolores, non inflammatoires et de

taille variable et peuvent toucher toutes les aires ganglionnaires et sont accessibles en biopsies (166). Le scanner thoraco-abdomino-pelvien et l'IRM permettent un bilan lésionnel précis et guident la biopsie. Les adénopathies abdominales s'associent souvent à des nodules spléniques et hépatiques. Le TEP-scanner au 18 FDG révèle souvent des adénopathies hypermétaboliques (167–169). Cependant rien ne permet de différencier ces atteintes des lymphomes et métastases ganglionnaires (167). Lorsqu'il s'agit d'une localisation unique intra-abdominale, l'examen anatomopathologique est indispensable. Avec ou sans traitement, l'évolution des adénopathies est en règle favorable.

Alors que l'infiltration granulomateuse hépatique est notée dans 60 à 80% des cas (166), moins d'un tiers des patients présentent une atteinte clinique et/ou biologique choléstatique (170). Des cas de cirrhose (171,172), de syndrome de Budd-Chiari (173), et d'hypertension portale (174) ont été décrits. Les régions périportales et portales sont majoritairement atteintes à l'analyse de la ponction biopsie hépatique. Des aspects de cirrhose biliaire primitive, de cholangite sclérosante, ou de cholangite aiguë existent dans les formes choléstatiques. Des lésions d'hépatite chronique active, d'hyperplasie régénérative (175,176) ou un cas trompeur de cholangiocarcinome (177) ont également été rapportés. Dans les formes symptomatiques cholestatiques, de bons résultats ont été rapportés sous hydroxychloroquine et corticothérapie (178). Les formes graves ou résistantes ont également été traitées par infliximab avec succès (179). Une transplantation hépatique peut être nécessaire (173,180). Le pronostic des atteintes hépatiques sévères est plus grave que celui des cholangites sclérosantes et des cirrhoses biliaires primitives avec un risque de rechute important (181).

La splénomégalie parfois volumineuse (177) peut être à l'origine d'hypersplénisme, voire d'une rupture splénique (182). Le scanner et l'IRM retrouvent une splénomégalie dans

8 à 33% des cas, associée ou non à des nodules hépatiques et spléniques (183) avec un aspect pseudo-tumoral possible (184). Des adénopathies et des calcifications sont parfois retrouvées (185). L'IRM permet un bilan lésionnel précis des lésions abdominales (185,186). Le TEP-scanner au 18 FDG ne permet pas de différencier les diagnostics (187). Dans la mesure où l'atteinte hépatosplénique est asymptomatique, elle n'impose pas de traitement, d'autant plus que les régressions spontanées sont possibles (188). Une splénectomie peut être indiquée en cas de doute diagnostique (189,190) ou en cas de complications (191).

3.3.4. Atteintes neurologiques

Elles sont extrêmement polymorphes, diffuses et touchent par ordre de fréquence les leptoméninges de la base et de la fosse postérieure, le système nerveux central (SNC), les nerfs crâniens, le système nerveux périphérique (SNP) (31,35,192–194). Dans les séries cliniques de sarcoïdose, une atteinte neurologique est rapportée dans 5 à 16% des cas (31,35,195). Les signes fonctionnels reflètent le siège anatomique de l'atteinte des différentes structures.

L'atteinte méningée est notée dans 8 à 64% des cas de neurosarcoïdose (196–198). Il s'agit souvent d'une méningite asymptomatique chronique. La pression du LCR est souvent élevée. Dans certaines formes sévères, l'hydrocéphalie peut être révélatrice (196,198). Le LCR se caractérise alors par une hypercellularité lymphocytaire, une hyperprotéinorachie et parfois une hypoglycorachie (196). Une élévation de l'ECA dans le LCR se voit dans plus de 50% des cas (199). Le résultat doit être interprété en fonction de la protéinorachie. Il a été noté également une augmentation du lysozyme et de la β 2-microglobuline. Le liquide est

toujours stérile. L'IRM est l'examen de choix et révèle des hypersignaux des leptoméniges (40% des cas), soit linéaire, soit nodulaires localisées à la base (200) et prenant le contraste à la phase active de la maladie (200–203). Les biopsies méningées peuvent être nécessaires et sont alors guidées par l'imagerie (204). L'atteinte du SNC est notée dans 36 à 66% des cas (196–198). Les troubles psychiques sont les plus fréquents (9 à 48% des cas) allant de l'état euphorique au tableau de démence (196,198,205). Les crises comitiales, souvent généralisées, peuvent être révélatrices (14 à 22% des cas) (196,198). Les manifestations neuro-endocriniennes sont fréquentes (196,198,206,207) : diabète insipide, hyperprolactinémie, insuffisance hypophysaire, pan hypopituitarisme, obésité morbide, hypothyroïdie... L'IRM confirme la localisation en mettant en évidence une masse intra ou suprasellaire ou un élargissement de la tige pituitaire (196,198,208,209).

L'atteinte des voies visuelles est également fréquente (196,198,210), avec parfois une découverte lors des potentiels évoqués visuels systématiques (211). L'IRM révèle l'infiltration granulomateuse sous forme d'isosignal en T1, hypersignal en T2 avec rehaussement lors de l'injection de gadolinium, témoin de lésions actives (200,201,209,212–214). Il a été noté que seules les lésions se rehaussant sous gadolinium et l'œdème cérébral régressent sous corticoïdes (201). Le scanner avec injection de produit de contraste peut montrer des lésions encéphaliques denses, homogènes, prenant le contraste, uniques ou multiples, en principe sans œdème ou effet de masse (202,203).

Les tableaux vasculaires sont possibles avec des mécanismes variables : angéite granulomateuse, thrombose veineuse cérébrale, accident thrombo-embolique (196). Des atteintes intra-médullaires sont observées dans 10% des cas (196,198,208). L'infiltration peut alors être intra ou extradurale, responsable d'une masse compressive ou intramédullaire, souvent au niveau cervical. Des tableaux de paraplégie, de tétraplégie avec

troubles sphinctériens sont possibles. Les lésions médullaires sont souvent associées aux lésions méningo-encéphaliques, souvent asymptomatiques (215), prédominant à l'étage cervical (216). En IRM, des zones d'hypertrophie, d'atrophie médullaire, un hypersignal focal ou diffus en T2 avec rehaussement au gadolinium (208,215,216). Des images pseudo-tumorales révélatrices peuvent conduire à une intervention de décompression précédant la corticothérapie (217,218). Des biopsies méningées, médullaires ou cérébrales stéréotaxiques peuvent servir en cas de neurosarcoïdose isolée ou révélatrice (196,198,208,219–221). Des cas dramatiques de tableaux de leuco-encéphalopathie ont également été rapportés (222).

Un ou plusieurs nerfs crâniens peuvent être atteints et de manière plutôt fréquente (24 à 73% des cas de neurosarcoïdose) (195,210,211,223,224) prédominant chez le sujet noir (196,198,210,225). La paralysie du nerf facial plus souvent périphérique est rapportée dans 20 à 50 % des cas (198,210,211,224). Toutes les autres paires crâniennes peuvent être lésées (226). Les neuropathies périphériques sont notées dans 15 à 40% des cas de neurosarcoïdose (196,198,227) et sont très polymorphes : neuropathies sensitivomotrices symétriques, multinévrites ou mononévrites. Des dysautonomies, des douleurs et également des paresthésies sont également rapportées.

Le diagnostic de neurosarcoïdose est souvent difficile. L'IRM montre des images évocatrices mais non pathognomoniques. Le TEP-scanner au 18FDG peut guider la prise en charge thérapeutique plus que le diagnostic (228).

Le traitement proposé initialement par de nombreuses équipes est la corticothérapie avec des doses initiales allant de 0,5 à 1 mg/kg/j per os, associées ou non à des bolus intraveineux initiaux (193,196,198,210). Des immunosuppresseurs comme le cyclophosphamide (196,229), le méthotrexate (193,196,198,230) ou le mycophénolate mofétil (196,229,231) sont utilisés en fonction de la sévérité, de la cortico-résistance, la

cortico-dépendance et de l'épargne cortisonique. L'irradiation encéphalique est exceptionnelle (232). Des articles récents ont rapporté une efficacité de l'infliximab dans la neurosarcoïdose (233–235) après élimination d'une pathologie démyélinisante. Les atteintes du SNC, des nerfs crâniens, et des méninges sont de meilleur pronostic. D'autres traitements peuvent être associés comme les antidépresseurs, les neuroleptiques, antiépileptiques, les traitements endocriniens substitutifs ou encore les valves de dérivation.

3.3.5. Atteintes cardiaques

L'atteinte cardiaque représente 50% des décès dans la sarcoïdose et constitue la 2^{ème} cause de décès aux Etats-Unis et en Europe occidentale (236) et la première cause au Japon chez les femmes (237). Si elle est cliniquement rare (5%), elle est signalée chez 30% des patients lorsqu'elle est recherchée systématiquement par les examens paracliniques (ECG, échographie, IRM, scintigraphie). La majorité des atteintes cardiaques surviennent dans un contexte de sarcoïdose systémique (31,238). L'expression clinique est variable et dépend de la localisation et de l'importance de l'infiltrat granulomateux qui prédomine au septum interventriculaire et de la paroi libre du ventricule gauche (239). La mort subite, qui peut être révélatrice dans 17% des cas, fait toute la gravité de cette localisation, notée dans 23 à 66% des atteintes cardiaques (240,241). La mort subite est le plus souvent liée à un bloc auriculo-ventriculaire ou à un trouble du rythme ventriculaire. Les signes fonctionnels ou physiques de dysfonction du ventricule sont notés dans près d'un tiers des cas. La dyspnée s'installe de manière progressive. Cette cardiomyopathie est secondaire à un infiltrat ventriculaire granulomateux corticosensible ou à une fibrose cicatricielle résistante aux traitements cardiologiques et immunosuppresseurs (242). Les signes fréquemment

rapportés sont des douleurs thoraciques, des anomalies électriques (31,238,243), des palpitations, des lipothymies, des syncopes. Plusieurs expressions sont décrites : anévrisme ventriculaire, dysplasie arythmogène du ventricule droit, cardiopathie hypertrophique, myocardite aiguë, masses intracardiaques, infarctus du myocarde, valvulopathies et choc cardiogénique (244). L'atteinte péricardique est notée dans 10% des cas de sarcoïdose cardiaque : péricardites aiguës, péricardites liquidiennes et tamponnades. En cas d'échocardiographie systématique, cette atteinte s'élève à 20%.

Les biomarqueurs ne servent qu'à surveiller une défaillance ventriculaire (245,246).

L'ECG est systématique au bilan initial de la sarcoïdose, puis au cours du suivi, notamment lors de la décroissance des traitements. Les modifications les plus souvent observées sont les troubles de la conduction (47 à 91%) (31,238,239,241,247–250) comme les blocs auriculo-ventriculaires, intra-ventriculaires droits et les arythmies, essentiellement ventriculaires (251). Le Holter-ECG sur 24h permet de détecter les atteintes asymptomatiques cardiaques (248). En cas de troubles sévères, des explorations endocavitaires plus précises sont envisagées. L'échographie-Doppler garde sa place au dépistage systématique mais n'est pas un examen permettant d'éliminer le diagnostic du fait d'une faible sensibilité et d'une faible spécificité, auxquelles s'ajoutent des résultats opérateur dépendants. Les anomalies les plus fréquentes sont septales et ventriculaires gauches (31,238,252) : dyskinésie localisée ou diffuse, échos hyperéchogènes, épaissement des parois, troubles de la relaxation. Les scintigraphies au thallium et au sestamibi permettent l'étude de la microcirculation coronarienne (75%), parfois sans anomalie en ECG ou en échographie (238). La régression des hypofixations sous dipyramidole permet de différencier l'atteinte sarcoïdique de l'atteinte ischémique (253,254). Le TEP-TDM au 18FDG a une excellente sensibilité à 90% intéressante pour le suivi

et l'évaluation des lésions actives (255,256), car les images hypermétaboliques sont peu spécifiques. L'IRM est l'examen de choix de fait de sa spécificité nettement supérieure (78%) (257,258). Elle permet l'étude reproductible de la fonction ventriculaire, de la morphologie cardiaque et surtout de la structure myocardique (259). L'IRM permet de guider la réalisation d'éventuelles biopsies peu sensibles (260). Selon le phénotype de la sarcoïdose, et le niveau de suspicion, l'ensemble des examens complémentaires peut être réalisé, dans la mesure où chacun explore différemment les structures cardiaques. Il est également essentiel pour éliminer les diagnostics différentiels. L'attitude thérapeutique peut alors être adaptée en fonction des atteintes retrouvées. Les traitements médicamenteux cardiologiques conventionnels sont indispensables (31,238,261). Les indications de pacemaker ou de défibrillateur sont les mêmes que pour toute cardiopathie (262,263).

La chirurgie reste exceptionnelle (264–267). Certains patients ont pu bénéficier d'une transplantation (268). La récurrence granulomateuse sur greffon est possible mais répond généralement à la corticothérapie de manière favorable (269–271).

La corticothérapie est le traitement de première intention, à instaurer en cas de diagnostic établi ou suspect (31,238,272). La posologie initiale est souvent de 1 mg/kg/j de prednisone. Une réévaluation à 2 mois, clinique et paraclinique est nécessaire pour envisager une décroissance pour atteindre une dose minimale efficace. Le risque de rechute à l'arrêt est possible avec un risque de mort subite (238,273). Dans les formes sévères, des bolus de corticoïdes intraveineux sont parfois nécessaires (31,238,274). Un autre traitement immunosuppresseur peut être mis en place en fonction de l'urgence thérapeutique et des autres localisations. Ces traitements sont alors le méthotrexate, le cyclophosphamide ou le mycophénolate mofétil (31,238,265). Des cas exceptionnels d'utilisation des anti-TNF α ont été décrits (275,276).

3.3.6. Atteintes rénales

L'atteinte rénale avec insuffisance rénale est très rare, notée dans moins de 2% des patients (277–279). Les anomalies du métabolisme calcique par hyperproduction de vitamine D extrarénale sont à l'origine de lithiases calciques, rarement révélatrices, ou de néphrocalcinose (280,281). Une simple perturbation de la filtration glomérulaire avec altération de la fonction rénale est également possible (282). La néphropathie interstitielle granulomateuse est une atteinte spécifique (277,278,283) avec peu ou pas de protéinurie, une leucocyturie aseptique, une hématurie microscopique et une insuffisance rénale. Des cas de glomérulopathie membraneuse ont été décrits (284). Les formes pseudo-tumorales sont exceptionnelles (285) et posent un problème diagnostique dans la mesure des réactions sarcoïdose-like existent dans certains cancers (286). L'atteinte rénale répond très favorablement et rapidement aux fortes doses de corticoïdes en cas d'initiation précoce (278,279,282). La réponse complète à un an est liée à la réponse complète à un mois et à la présence initiale d'une hypercalcémie.

3.3.7. Atteintes ostéo-articulaires et musculaires

La sarcoïdose est une pathologie avec une expression rhumatologique fréquente, pouvant survenir de manière inaugurale, mais également tout au long de l'évolution de la maladie avec une atteinte de nombreuses structures. Les principales lésions sont colligées ci-dessous et les atteintes osseuses seront largement développées dans la deuxième partie.

- **Atteintes articulaires** (4,31,35,137,287,288)

Souvent inaugurales, ces manifestations sont parfois isolées. Les arthralgies et arthrites s'intègrent souvent dans le syndrome de Löfgren. Les arthralgies touchent surtout les grosses articulations (chevilles, genoux, poignets) (288–290) et s'observent dans plus de 75% des cas (288). Elles sont souvent symétriques, migratrices, fugaces et inflammatoires et peuvent régresser spontanément et récidiver. Les examens radiologiques sont toujours normaux. Des tableaux de sacro-iliites (291,292) et de tendinopathies du tendon achilléen (293) peuvent constituer des tableaux trompeurs. Il peut exister une mono-, oligo- ou une polyarthrite aiguë dans 10 à 20% des cas, symétriques et siégeant aux grosses articulations parfois inaugurales (288). L'articulation est alors très inflammatoire, peu mobile et sans modification radiologique. Il existe souvent une inflammation aux paramètres sanguins (290). Le liquide articulaire est inflammatoire. La biopsie synoviale est inutile car négative au stade aigu. Il convient alors d'éliminer les autres causes de rhumatismes aigus : arthrites infectieuses, réactionnelles, microcristallines, ou inflammatoires. Les polyarthrites chroniques sont rares et peu voire pas déformantes. La radiographie révèle une ostéoporose épiphysaire, un pincement de l'interligne, des géodes sous chondrales et des appositions périostées. L'IRM et l'échographie sont alors intéressantes pour évaluer le retentissement articulaire. La biopsie synoviale à ce stade peut retrouver un granulome sarcoïdien (294). L'évolution des arthralgies est favorable dans les 2 à 6 mois, avec ou sans traitement anti-inflammatoire (288). L'attitude thérapeutique est souvent peu agressive avec le recours à l'aspirine, les anti-inflammatoires non stéroïdiens, la colchicine et les antipaludéens. Des traitements immunomodulateurs sont parfois nécessaires avec un recours aux corticoïdes et au méthotrexate (288). En cas de résistance, une intensification thérapeutique par azathioprine voire un anti-TNF α peut être discutée (288,295).

○ **Atteintes musculaires (296–298)**

Les atteintes musculaires sont rarement symptomatiques (1% des cas) mais sont fréquemment retrouvées en histologie (50 à 80% des biopsies musculaires systématiques positives), les atteintes musculaires sont rarement symptomatiques (1% des cas). Elle est rarement révélatrice. Les signes cliniques associent alors des myalgies, une fatigabilité musculaire, une amyotrophie prédominant aux racines des membres, des contractures musculaires, un syndrome polymyositique, et des nodules palpables. On distingue classiquement trois variétés d'atteintes musculaires :

- La myopathie chronique : la plus fréquente (80%), survenant volontiers chez la femme ménopausée, avec une atteinte symétrique à prédominance proximale. Les muscles de la face et des mains sont rarement atteints. Il n'existe pas de signe spécifique à l'électromyogramme (EMG). L'IRM est typiquement normale. Et les examens scintigraphiques (Gallium 67 et Octréoscan®) peuvent être intéressants.
- La myosite aiguë : plutôt décrite chez les sujets jeunes. Elle peut être inaugurale mais également survenir au cours d'une sarcoïdose systémique. On retrouve souvent des signes généraux, voire un aspect pseudo-phlébitique. L'atteinte musculaire est plutôt proximale et symétrique. Les enzymes musculaires sont augmentées. L'EMG décrit un tracé myositique comme dans une dermatomyosite. L'IRM musculaire est habituellement normale, contrairement à la scintigraphie au Gallium 67 qui montre une hyperfixation diffuse. La biopsie musculaire montre des lésions non spécifiques de sarcoïdose et permet également de différencier cette atteinte d'une myosite immunologique.

- La forme nodulaire : la plus rare (<5%). Dans cette forme pouvant prendre une forme pseudo-tumorale, on retrouve des nodules, parfois superficiels et palpables. Ils sont souvent indolores mais peuvent également accompagner des myalgies prédominant aux membres inférieurs. Les paramètres biologiques et électromyographiques sont normaux. En imagerie, c'est la seule atteinte ayant une expression en échographie avec des lésions nodulaires dont la zone centrale est hyperéchogène et la périphérie hypoéchogène. En IRM, les lésions apparaissent avec un hyposignal stellaire central en T1, entouré d'une couronne d'hypersignal en T2 sur les coupes axiales. En coupe sagittale, les lésions suivent le sens des fibres musculaires. La partie périphérique des nodules prend le Gadolinium. Il existe une captation importante du Gallium 67 en scintigraphie avec des images parfois impressionnantes.

3.3.8. Atteintes ORL

La parotidomégalie est souvent bilatérale et peut être très volumineuse, non douloureuse et recouverte de peau normale (299). Une paralysie faciale périphérique par compression peut exister. La biopsie des glandes salivaires accessoires peut être réalisée dans le cadre d'une exploration de syndrome sec, et est positive dans 54% des cas (166). Le pronostic est bon spontanément ou sous corticoïdes s'ils sont prescrits pour une autre localisation.

Une atteinte naso-sinusienne avec preuve histologique est rapportée dans 2% des cas (300,301). Les lésions nasales se situent majoritairement à la cloison septale et aux cornets inférieurs (300) avec comme conséquence des symptômes non spécifiques (obstruction

nasale, croûtes et épistaxis) évocateurs s'ils sont durables et contemporains d'une sarcoïdose connue, plus ou moins associés à une hyposmie ou une anosmie. L'examen rhinoscopique est souvent évocateur et la biopsie très rentable (302–304). Des synéchies peuvent entraîner une obstruction ou une perforation septale (302). Le scanner des sinus permet un bilan lésionnel (305). Il montre toujours un épaississement muqueux et peut mettre en évidence une lyse osseuse plutôt médiane. Le traitement par corticothérapie est généralement peu efficace (300). Cette atteinte est souvent associée à une sarcoïdose systémique avec lupus pernio et à des atteintes d'organes assez graves. La corticothérapie générale est alors privilégiée (302,304,306). La chirurgie endoscopique, l'hydroxychloroquine, le méthotrexate et l'azathioprine ont permis de traiter des atteintes sévères avec succès.

L'atteinte laryngée est notée dans 1,5% des cas (35). Les signes cliniques associés sont peu spécifiques (dysphonie, dyspnée, enrouement, stridor, dysphagie, toux, apnée du sommeil) ou l'atteinte est asymptomatique (307–309). L'examen laryngoscopique peut montrer un épaississement épiglottique avec un aspect granulomateux et de possibles déformations laryngées ou pharyngées (307,309). Le scanner ne montre pas de lésion spécifique mais permet une exploration en cas de sténose serrée (307). Seules les biopsies confirment le diagnostic (310,311). Ces atteintes sont sévères et peuvent nécessiter une trachéotomie (307,309). Le traitement de cette atteinte peut être la chirurgie, les corticoïdes intra-lésionnels (312) ou corticoïdes par voie générale (307,308,313). En cas de cortico-résistance, le méthotrexate et la radiothérapie ont apporté de bons résultats (309).

3.3.9. Autres atteintes

Les atteintes digestives (gastriques, entériques, coliques et péritonéales), pancréatiques, thyroïdiennes et génito-urinaires sont exceptionnelles (1,31,166).

3.4. Manifestations cliniques particulières

3.4.1. Formes symptomatiques

Le syndrome de Löfgren est une forme aiguë de sarcoïdose associant des arthralgie ou péri-arthrites, à un érythème noueux et des adénopathies hilaires médiastinales. Une fièvre peut être associée chez 38% des patients ainsi qu'une uvéite antérieure aiguë plus rare (1,6%). Les lésions articulaires les plus fréquentes sont décrites aux chevilles, genoux et poignets, avec une possible polyarthrite migratrice. L'atteinte articulaire est souvent inaugurale et ce syndrome est de bon pronostic, avec une résolution spontanée fréquente (314).

Des syndromes ORL ont également été décrits comme le syndrome de Mikulicz qui associe une hypertrophie des glandes salivaires (sous-mandibulaires, sub-linguales et parotidiennes) et lacrymales. Par ailleurs, le syndrome de Heerfordt associe fièvre, uvéite et parotidite, avec une possible atteinte des paires crâniennes (1).

3.4.2. Formes histopathologiques (315)

La granulomatose sarcoïdique nécrosante est une forme histopathologique caractérisée par la confluence de nombreux granulomes, une vascularite granulomateuse et des lésions de nécrose extensive.

3.4.3. Situations particulières

- **Sarcoïdose de l'enfant (1,30,316)**

La sarcoïdose est plutôt rare chez l'enfant. Avant 4 ans, les manifestations extra-respiratoires prédominent dans la présentation clinique, alors que l'atteinte médiastino-pulmonaire est rare. Chez le grand enfant le tableau est proche de l'adulte. Enfin, chez l'enfant, le pronostic semble meilleur que chez l'adulte.

- **Sarcoïdose et grossesse (1)**

La sarcoïdose n'expose pas à un surrisque de fausses-couches spontanées ou de malformations embryo-fœtales par rapport aux femmes de la population générale. La grossesse a un déroulement normal et les enfants naissent à terme. La grossesse n'est pas un facteur déclenchant de cette granulomatose et, durant la grossesse, la sarcoïdose est le plus souvent calme. Il existe par contre un risque de rechute en post-partum qui impose un suivi dans les 3 à 12 mois qui suivent l'accouchement.

- **Sarcoïdose de la personne âgée (117)**

Seulement quelques patients développent une sarcoïdose après 65 ans. Il apparait essentiel d'éliminer une pathologie cancéreuse sous-jacente chez ces patients. L'expression clinique et radiologique de ces patients est bien souvent plus sévère.

- **Sarcoïdose médicamenteuse**

Certains médicaments peuvent induire le développement d'une sarcoïdose. De nombreux cas de sarcoïdoses secondaires à des thérapies par interféron α plus ou moins associé à la ribavirine ont été fréquemment rapportés (317,318). Quelques cas ont été attribués à une chimiothérapie de lymphome malgré la possibilité de phénomènes sarcoïdose-like dans ces pathologies (319). Plus récemment, plusieurs patients, traités par anti-TNF α pour polyarthrite rhumatoïde ou spondylarthrite ankylosante, ont développé une sarcoïdose alors qu'ils ne présentaient pas d'antécédent de ce type. Les premiers cas concernaient l'éta nercept. Son manque d'efficacité dans les pathologies granulomateuses était alors mis en avant pour expliquer ce phénomène. Mais ultérieurement, d'autres cas ont été rapportés sous infliximab et adalimumab (320–337). La survenue d'une sarcoïdose au cours d'un traitement par anti-TNF est un effet indésirable rare. Le nombre de cas notifiés ou publiés a, cependant, augmenté durant ces dernières années. Il s'agit donc d'un effet de classe, qui oblige à considérer la sarcoïdose comme un effet paradoxal des traitements anti-TNF, au même titre que le psoriasis, l'uvéite antérieure ou certaines maladies inflammatoires chroniques intestinales.

Enfin et de façon anecdotique, des cas ont été décrits après injection de toxine botulique (338) et après une mammoplastie (339).

3.5. Manifestations biologiques

L'IDR à la tuberculine est négative dans 80% des cas. Le Quantiféron® est habituellement négatif. Ces éléments, en l'absence de notion de contagé ou séjour en pays d'endémie, permet de réduire la possibilité de tuberculose, principal diagnostic différentiel.

A la NFS, l'anomalie la plus fréquente est une lymphopénie prédominant sur les lymphocytes T (340,341). Le rapport CD4+/CD8+ dans le sang est abaissé ou normal (340,342). Le risque d'infections opportunistes n'est cependant pas majoré (343). Une neutropénie et une thrombopénie sont possibles et peuvent être secondaires à un hypersplénisme mais sans retentissement majeur. Une thrombopénie et/ou une anémie hémolytique auto-immunes se voient très rarement (278).

La VS et la CRP sont souvent normales ou peu augmentées en l'absence d'érythème noueux, de polyarthrite de chevilles ou d'autres formes particulières.

Une hypergammaglobulinémie polyclonale est observée dans 30 à 80% des cas avec une prédominance sur les IgG1 et les IgG4 (37). Des auto-anticorps, comme les facteurs rhumatoïdes ou les anticorps antinucléaires, sont retrouvés chez certains patients (37). Il en est de même pour les anticorps anti-cytoplasme des monocytes [30% des cas), des polynucléaires neutrophiles (5%) (344). Des anticorps anti-phospholipides sont détectés dans un tiers des cas (345).

Il existe classiquement une hyperuricémie (346), mais rarement d'autres anomalies sur le bilan rénal. Des cholestases sont rapportées dans 20 à 30% des cas.

Le métabolisme phospho-calcique est perturbé dans 30 à 60% des cas (6,347,348). Il existe une sécrétion inappropriée de calcitriol avec freinage de la parathormone (347). L'hypercalciurie est l'anomalie la plus fréquente (348). L'hypercalcémie est plus rare (5 à 10% des cas). Elle est favorisée par l'atteinte rénale de la sarcoïdose (30% des cas), sur déséquilibre entre sous-élimination calcique urinaire, hyperabsorption digestive et résorption osseuse accrue (278). Une hypercalcémie peut se voir dans 50% des cas en conjuguant atteinte rénale et exposition solaire estivale (278). La phosphorémie est

normale. La cause de sécrétion anormale de calcitriol est une surexpression de l'1 α -hydroxylase au niveau des macrophages activés des granulomes. Les anomalies du métabolisme calcique sont associées à trois conditions :

- Dissémination et activité de la sarcoïdose (348) ;
- Réserves préalables en calcitriol et apports alimentaires en vitamine D ;
- Apports calciques alimentaires.

Une correction de l'hypercalcémie avec une corticothérapie seule peut se faire en quelques jours.

Le dosage sérique de l'ECA est élevé dans 60% des cas (349). Elle résulte d'une synthèse par les macrophages et les cellules épithélioïdes des granulomes (350). Elle est d'autant plus élevée que la sarcoïdose est multiviscérale. Seules 27% des atteintes extra-pulmonaires exclusives s'accompagnent d'une élévation de l'ECA. La spécificité diagnostique de l'ECA a été longtemps surestimée. Son élévation peut en effet se voir dans d'autres granulomatoses comme la tuberculose, la béryllose, les mycobactérioses ou autres affections non granulomateuses comme la silicose ou certains lymphomes. Par ailleurs des pathologies hépatiques chroniques, le diabète ou encore l'hyperthyroïdie peuvent augmenter le taux d'ECA, ou encore comme la maladie de Gaucher de façon plus impressionnante. En pratique, l'ECA a une valeur diagnostique positive au-delà de deux fois la normale. Elle n'a aucune valeur pronostique sauf en cas de dosage très élevé pouvant prédire une aggravation prochaine (351). Elle suit l'évolution naturelle de la maladie (352). Elle peut être utile pour monitorer le patient sous et après traitement (352), et évaluer l'efficacité thérapeutique. En cas de décroissance thérapeutique, l'élévation de l'ECA

précède souvent une rechute clinique, incitant à une adaptation du schéma thérapeutique (352).

4. Diagnostic

Devant les tableaux polymorphes et l'absence de biomarqueur spécifique, le diagnostic doit reposer sur la conjonction de 3 critères (1) :

- Un tableau évocateur, ou compatible, clinique, radiologique et biologique ;
- La mise en évidence de granulomes tuberculoïdes sans nécrose caséuse dans une ou plusieurs localisations ;
- L'exclusion d'un environnement susceptible d'induire une granulomatose (empoussièrement, béryllium) et des diagnostics différentiels cliniquement ou histologiquement comparables ;

Ces critères doivent être déclinés au cas par cas afin de réaliser des examens complémentaires nécessaires pour obtenir une probabilité diagnostique suffisante. La recherche des granulomes est souhaitable mais pas toujours nécessaire en cas d'absence d'enjeu diagnostique ou thérapeutique important.

4.1. Critères cliniques, radiologiques et biologiques

Le tableau clinique, radiologique, biologique et évolutif est très évocateur dans certaines conditions :

- Association de localisations intra et extra-thoraciques.

- Atteinte ganglionnaire intrathoracique typique, isolée et latente ou séquence évolutive stade I/II (40,353). En cas de radiographie peu contributive, le scanner peut réorienter le diagnostic.
- Profil cytologique typique au LBA (lymphocytose CD4+ avec rapport CD4+/CD8+ > 3,5), ECA > 2N, anomalie du métabolisme calcique ou négativation récente de l'IDR.

Certains signes sont peu ou pas compatibles avec le diagnostic et nécessitent donc la recherche intensive d'un diagnostic différentiel : fièvre en dehors de certaines présentations, évolution aiguë de certaines atteintes notamment pulmonaires, hémoptysie, hippocratisme digital, râles crépitants ou encore signes radiologiques atypiques (unilatéralité des adénopathies, ou localisation exclusivement médiastinale, aspect compressif, nécrotique, cavitations pulmonaires, distribution aux bases avec atteinte pleurale) (354). Une hypogammaglobulinémie doit exclure le diagnostic.

Il existe des difficultés diagnostiques importantes sur des atteintes isolées d'organes profonds peu accessibles ou quand survient l'atteinte d'un nouvel organe sur une sarcoïdose connue.

4.2. Sites biopsiques

Les biopsies sont obtenues de façon peu invasive et avec grande sécurité dans 80 à 90% des cas à partir de prélèvements de sites superficiels aisément accessibles, par biopsie des glandes salivaires accessoires ou par endoscopie bronchique. L'indication d'une médiatinoscopie est à présent très rare grâce à l'opportunité présentée par la cytoaspiration ganglionnaire transbronchique écho-guidée (135). Les localisations cliniques

superficielles sujettes aux prélèvements sont cutanées, ganglionnaires et conjonctivales. Les biopsies plus profondes sont réalisées en fonction du contexte.

Un seul prélèvement positif est bien souvent suffisant. En cas de doute sur la spécificité de la localisation, un deuxième prélèvement peut être recommandé.

Dans certains cas, comme le syndrome de Löfgren ou l'atteinte pulmonaire de stade I latente, la mise en évidence de granulomes n'est pas indispensable dans la mesure où le diagnostic est fortement probable et qu'il n'y a pas d'enjeu thérapeutique immédiat. Le patient doit être informé et suivi régulièrement.

4.3. Diagnostics différentiels

Ils sont nombreux et dépendants de la présentation clinique du patient. La possibilité d'une tuberculose doit être discutée en premier lieu et rend nécessaire la réalisation de prélèvements bactériologiques au moindre doute. Une granulomatose systémique peut parfaitement mimer une sarcoïdose et se rencontrer dans certaines circonstances pouvant soulever un grand intérêt pathogénique.

Le syndrome de Blau, granulomatose familiale à révélation infantile, doit également être évoqué en pédiatrie. Les autres affections granulomateuses à discuter donnent rarement une présentation clinique ou radiologique aussi semblables (355).

Les affections systémiques pouvant induire une granulation tuberculoïde sont présentées en [Annexe 3](#), les infections en [Annexe 4](#), et les médicaments en [Annexe 5](#) (356).

4.4. Bilan initial (1)

Ce bilan comprend dans tous les cas :

- Un interrogatoire policier à la recherche d'une exposition environnementale ou professionnelle,
- Un examen clinique complet,
- Une radiographie de thorax de face,
- Une spirométrie avec mesure de la DLCO et test de marche,
- Un bilan biologique sanguin et urinaire comprenant NFS plaquettes, VS, CRP, calcémie, phosphorémie, transaminases, phosphatases alcalines, urée, créatininémie, calciurie, électrophorèse des protéines sériques et ECA,
- Un ECG,
- Un examen ophtalmologique,
- Une IDR à la tuberculine 10 U,
- D'autres examens seront réalisés en fonction de l'atteinte spécifique d'organes.

5. Evolution et pronostic de la sarcoïdose

Le pronostic est extrêmement variable en fonction de la présentation clinique initiale, de ses localisations, de l'origine ethnique et géographique, de la durée d'évolution de la maladie, et de la nécessité d'un traitement et de sa durée (1,357–359).

La moitié des patients atteints guérissent spontanément dans les 24 mois suivant le diagnostic. La guérison reste possible dans les 5 ans mais demeure improbable au-delà (1,357–359). Dans la cohorte ACCESS, une amélioration ou une stabilité étaient observées

dans 80% des cas à 2 ans sans recourir à un traitement (360). Dans une étude observationnelle internationale, seulement 10% des patients étaient encore suivis à 5 ans du diagnostic (361). On distingue donc 2 phénotypes : sarcoïdose aiguë (durée \leq 2 ans) et sarcoïdose chronique (\geq 3 ans).

Différents indicateurs pronostics ont été identifiés (1,357–359). Les sujets caucasiens ont un meilleur pronostic que les sujets afro-caribéens. De plus, la survenue après l'âge de 40 ans est plutôt de mauvais pronostic. Les stades radiographiques 0 et I sont associés à une guérison spontanée. Cependant celle-ci ne reflète pas la sévérité de l'atteinte extra-respiratoire si elle existe. Aucun score de sévérité n'a été validé rigoureusement et n'est applicable en routine à ce jour (361–364). Plus récemment, des études sur génotypes et phénotypes de la sarcoïdose, notamment sur le syndrome de Löfgren, ont été réalisées. Une étude suédoise a montré que 81% des patients suédois avaient une forme résolutive, 16% une forme non résolutive et 3% une forme récurrente (365). Le profil évolutif était fortement influencé par le génotype HLA-DRB1*03. 49% de l'ensemble des patients DRB1*03 négatifs présentaient une maladie non résolutive et 80% requéraient un traitement systémique (365).

6. Morbidité et mortalité

Plusieurs études épidémiologiques ont montré que la mortalité des patients ayant une sarcoïdose était significativement plus importante que dans la population générale appariée (133,366,367). D'autre part, l'âge au décès était bien plus jeune (368). L'étude de Swigris et coll. a montré un accroissement net de la mortalité ajustée sur l'âge sur la période

de 1988 à 2007 chez l'homme comme chez la femme, avec une augmentation respective de 30,1 et 50,5% (236).

La sarcoïdose peut considérablement altérer la qualité de vie notamment à cause de la fatigue (369), réduire les capacités d'exercice et induire une faiblesse musculaire (370). Les troubles anxieux et dépressifs sont assez fréquents. Entre 10 et 20% des patients vont garder une séquelle de la sarcoïdose, souvent due à une fibrose pulmonaire (1). 12% des sarcoïdoses de stade IV doivent recevoir une oxygénothérapie de longue durée, et 29,7% vont développer une HTAP et 11,3% une greffe aspergillaire (367).

Les taux de mortalité publiés dans la sarcoïdose varient entre 0 et 7,2% en fonction de la littérature (236,371). Parmi eux, 60% meurent directement de leur sarcoïdose (236). La plupart des études rapportent une mortalité plus importante chez les patients afro-caribéens (236,372). Des différences en terme socio-économique et d'accès aux soins pourraient expliquer ces résultats.

Dans les pays occidentaux, les décès résultent très souvent d'une fibrose pulmonaire avancée et/ou de ses complications, et plus rarement d'une atteinte cardiaque ou neurologique centrale (1,373). Dans une cohorte de stade IV, la survie était de 84% à 10 ans et 78% à 15 ans. La majorité des patients mouraient d'insuffisance respiratoire terminale et/ou d'HTAP, les autres causes étaient une hémoptysie sur aspergillome ou des infections opportunistes (367). L'HTAP constitue le facteur de mortalité le plus important dans ce contexte (151,367,372). Au Japon, l'atteinte cardiaque est responsable de 77% des décès (33).

7. Suivi

Le suivi doit être coordonné entre les différents praticiens. Un suivi avec le médecin généraliste est essentiel mais il doit également comporter un médecin spécialiste de la sarcoïdose, pneumologue ou interniste, et des médecins spécialistes d'organe selon les différentes atteintes. Le recours à des partenaires psychologues ou diététicien est parfois nécessaire.

Il n'existe pas de surveillance standardisée de la maladie et celle-ci doit être adaptée au cas par cas (1). Entre 36,6 et 74% des patients présentent une recrudescence ou une récurrence à la décroissance ou à l'arrêt des traitements (374,375). La rechute est rare après rémission spontanée (8%). Elles surviennent dans les 2 à 6 mois qui suivent l'interruption du traitement. Les rechutes tardives sont exceptionnelles après 3 ans de recul sans traitement (374,375). Il existe souvent une concordance entre manifestations initiales et signes de rechute, bien que la découverte d'une atteinte d'organe originellement épargnée doive faire rechercher une comorbidité (374,375). La guérison de la maladie est définie par une rémission stable sans traitement pendant 36 mois.

Il est recommandé un suivi semestriel jusqu'à ce que la guérison soit assurée, à la recherche de signes respiratoires et extra-respiratoires. Selon les atteintes connues, des examens complémentaires sont alors réalisés. La radiographie thoracique et les EFR sont des examens qui apparaissent essentiels (376). Le dosage de l'ECA est discutable pour monitorer la maladie.

8. Traitement

Le traitement de la sarcoïdose permet de contrôler la maladie moyennant plusieurs réserves majeures :

- L'effet est suspensif, et non curatif, son interruption peut donc entraîner une rechute ;
- Il fait régresser le processus granulomateux et ses conséquences, mais il est inefficace sur la fibrose une fois qu'elle est installée.
- La réponse thérapeutique à une molécule varie selon les individus, les localisations viscérales, et le délai de réponse dépend de la molécule prescrite.

8.1. Indications thérapeutiques

D'un point de vue de la médecine fondée sur les preuves, 13 essais contrôlés randomisés sur la corticothérapie (377) et 5 sur les immunosuppresseurs (377) ont été approuvés pour les méta-analyses Cochrane publiées en 2005 et 2006 respectivement. Depuis, 5 autres essais ont été menés (148,360,378–381).

Dans la littérature, 30 à 70% des patients sont traités (1,14,360,374,375). Toutefois il n'existe aucun consensus sur les indications de traitement. Idéalement, les sarcoïdoses récentes avec forte probabilité de guérison spontanée doivent être surveillées sans traitement général, comme le stade I asymptomatique et le syndrome de Löfgren (1,382).

Les 3 principales raisons pour instaurer un traitement sont :

- Un risque de dysfonction irréversible d'un organe vital ;
- Un risque de décès majeur ;
- Une détérioration jugée inacceptable de la qualité de vie.

Les manifestations cardiaque, neurologique centrale et hypothalamo-hypophysaire, rénale, oculaire ne répondant pas au traitement local, laryngée et d'hypercalcémie sévère constituent une indication immédiate à commencer un traitement (1,382). Des signes généraux marqués peuvent également pousser à traiter. Dans les indications respiratoires, le traitement est recommandé en cas de stade II et III symptomatiques ou avec retentissement aux EFR, ou de stade IV (382).

8.2. Corticothérapie

Aucun protocole validé de posologie et de durée de traitement n'a été validé dans la corticothérapie systémique. Des doses oscillant entre 0,3 et 1 mg/kg/j d'équivalent prednisone sont habituellement préconisées et adaptées en fonction de la sévérité et de la localisation de la sarcoïdose (382,383). Des bolus intraveineux de méthylprednisolone peuvent être très bénéfiques en cas d'atteintes extra-respiratoires menaçantes.

L'effet bénéfique est rapporté dès les premières semaines et est complet à 3 mois. La réponse doit donc être appréciée après 1 à 3 mois de traitement. En cas de bonne réponse, une décroissance doit s'opérer jusqu'à dose minimale efficace pour atteindre une dose seuil < 10 mg/j d'équivalent prednisone. Le traitement doit être maintenu pendant au minimum

12 mois, mais cette durée doit être adaptée pour chaque patient (382,383). Pour les sarcoïdoses chroniques une corticothérapie à petites doses peut être maintenue pendant plusieurs années, alors qu'un traitement court peut être envisagé en cas de sarcoïdose minime et récente.

La méta-analyse de Paramothayan a conclu que la corticothérapie orale améliore la radiographie thoracique chez les stades II ou III après 6 et 24 mois et plus modestement la CVF et la DLCO (377,384).

La corticothérapie locale peut être utile pour les atteintes dermatologiques ou oculaires. La corticothérapie inhalée n'a cependant pas prouvé son efficacité (377,382,384).

8.3. Thérapeutiques alternatives à la corticothérapie

8.3.1. Antipaludéens de synthèse

C'est le traitement de choix en cas d'atteinte cutanée modérée avec un effet qui apparaît entre 4 et 12 semaines de traitement (385). Quelques succès ont été notés pour le traitement de l'hypercalcémie. Ils pourraient être efficaces dans l'atteinte pulmonaire comme l'a suggéré une étude randomisée contrôlée (386) mais néanmoins moins constante qu'avec la corticothérapie. En cas d'atteinte sévère, ils ne doivent pas être proposés en première intention.

8.3.2. Méthotrexate

C'est l'agent cytotoxique pour lequel l'expérience est la plus large (382). Environ 66% des patients traités s'améliorent objectivement d'après des études rétrospectives ou prospectives ouvertes. Le taux de réponse est variable selon l'organe, mais il est efficace dans les atteintes respiratoires et extra-respiratoires, surtout cutanée (comprenant le lupus pernio), oculaire, cardiaque, encéphalique et musculaire (349,387). Un essai randomisé versus placebo en double insu a démontré l'effet d'épargne cortisonique (387). Le délai d'action peut varier de 2 à 8 mois.

8.3.3. Azathioprine

Ses résultats sont incontestables pour l'épargne cortisonique mais moins étayés que le méthotrexate comme traitement de 2^{ème} ligne en cas de cortico-résistance (382,388). Le délai de réponse est également long.

8.3.4. Léflunomide

Deux séries sur le léflunomide, bien que rétrospectives, sont prometteuses (142,389). Le produit était administré seul ou en association au méthotrexate en raison d'un effet secondaire ou d'un échec. Une réponse partielle ou complète a été observée par Baughman chez 75% des atteintes cutanées et 82% des atteintes oculaires (142). Dans l'étude de Sahoo, on constatait une amélioration complète sur l'ensemble des organes dans 53% des cas, et une réponse partielle dans 32% des cas. Il existe également un effet d'épargne cortisonique (389).

8.3.5. Thalidomide

Jusqu'à récemment, le thalidomide constituait une option sur l'atteinte cutanée chronique résistante (146,390). Une étude montrait une efficacité sur le lupus pernio visible dès 1 à 2 mois de traitement (390). Il pourrait également agir sur l'atteinte rhino-sinusienne (390). Cependant une étude rétrospective multicentrique randomisée contre placebo n'a pas montré de résultats positifs à la dose de 100 mg/j à 3 mois (391). D'après une étude ouverte, il n'y avait pas d'effet sur l'atteinte pulmonaire (392). Ce traitement doit être utilisé avec précaution dans la mesure où il peut entraîner des effets secondaires sévères.

8.3.6. Pentoxifylline

Elle a fait l'objet de deux essais (380,393). Le gain sur la DLCO en étude ouverte est difficile à interpréter car il concernait des patients avec atteinte pulmonaire récente avec une possibilité de rémission spontanée (393). Dans l'essai randomisé contre placebo en double insu, il n'y avait pas d'amélioration sur la fonction respiratoire mais un effet d'épargne cortisonique significatif (380).

8.3.7. Cyclophosphamide

Des cas isolés d'atteintes neurologique ou cardiaque sévères traités par cyclophosphamide avec succès ont permis d'apporter des données positives (265,394–397). Une série de 7 patients traités pour neurosarcoïdose réfractaire montrait une efficacité du cyclophosphamide avec également un effet d'épargne cortisonique (229). Les auteurs

retenaient son utilité notamment en cas d'atteinte menaçant le pronostic vital. Ce traitement est toutefois utilisé avec parcimonie pour ses effets indésirables : nausées, cystites hémorragiques, neutropénies et effet carcinogène.

8.3.8. Mycophénolate mofétil

Quelques cas isolés et de petites séries de patients traités par mycophénolate mofétil ont été publiés. On retient une indication pour l'épargne cortisonique notamment pour les localisations oculaires, neurologiques, cutanées et rhino-sinusiennes (398–400). Les principaux effets secondaires sont des cytopénies, des troubles digestifs et un effet carcinogène.

8.3.9. Ciclosporine

Les données publiées concernent essentiellement des neurosarcoïdoses réfractaires traitées avec succès (401,402). L'étude du LBA chez des patients présentant une sarcoïdose pulmonaire a rapporté une diminution des lymphocytes, mais sans efficacité clinique observée (403). Dans la mesure où il existe une toxicité importante, son utilisation se limite donc aux neurosarcoïdoses graves et réfractaires.

8.3.10. Anti-TNF α (404)

Depuis une dizaine d'années, de nombreux travaux ont montré le rôle pivot du TNF α dans la pathogénie de la sarcoïdose (382). Les molécules les plus utilisées sont l'étanercept,

l'infliximab et l'adalimumab. L'infliximab et l'adalimumab sont des anticorps monoclonaux dirigés directement contre le TNF α . L'éta nercept est une protéine de fusion recombinante comportant le récepteur du TNF α et est donc un antagoniste compétitif. Si l'éta nercept et l'adalimumab sont administrés en sous-cutané, l'infliximab est utilisé en intraveineux. Leur effet dans la sarcoïdose est variable.

L'infliximab semble plus efficace que l'adalimumab (382), alors que l'éta nercept est inefficace, comme l'ont montré une étude en ouvert sur l'atteinte pulmonaire progressive (405) et une autre étude randomisée versus placebo en double insu sur l'atteinte oculaire chronique active (378). Ces résultats ont déjà été observés dans la maladie de Crohn et peuvent s'expliquer par des mécanismes d'action distincts et par les propriétés pharmacocinétiques différentes de l'éta nercept.

Deux essais randomisés contre placebo en double insu ont évalué l'infliximab dans l'atteinte pulmonaire chronique (360,381). Dans CENTOCOR, on notait une amélioration significative de la CVF à 24 semaines et également de la radiographie thoracique (360). L'effet était rapide, dès la deuxième semaine après la première injection. Il n'y avait pas de supériorité de dose entre 3 et 5 mg/kg. Le gain sur la CVF était toutefois modeste sans amélioration de la qualité de vie, de la dyspnée ou du test de marche 6 minutes (360). Des analyses a posteriori ont montré une meilleure efficacité si la dyspnée était sévère, si la durée d'évolution était supérieure à 2 ans, une CVF plus altérée (360) et une CRP élevée (406).

De nombreuses séries rétrospectives sur l'infliximab ont été rapportées dans les localisations extra-respiratoires récalcitrantes avec des résultats positifs notamment sur les atteintes cutanées, dont le lupus pernio, oculaire et neurologique centrale (382). On rapporte une amélioration significative sous infliximab à 24 semaines sur le score

d'évaluation globale des atteintes extra-respiratoires et du score pondéré par le nombre d'organes atteints. Il n'existait pas de bénéfice sur chaque organe pris séparément du fait d'un manque d'effectif et de la non inclusion des patients les plus sévères (148). Une étude récente a montré que les anti-TNF α avaient un effet positif sur les troubles cognitifs et la fatigue (407).

L'effet de l'infliximab a tendance à disparaître avec le temps incitant donc à garder un traitement d'entretien, associé à un immunosuppresseur afin de prévenir l'apparition d'anticorps anti-infliximab (382).

L'adalimumab a l'avantage d'être moins allergisant que l'infliximab et d'être administré en sous-cutané. La littérature est assez pauvre (408). Des effets moindres ont été observés dans la sarcoïdose, sûrement dus à des doses administrées insuffisantes (382). Le golimumab est en cours d'évaluation et induirait moins d'effets secondaires.

8.4. Traitements symptomatiques

Ils sont envisagés en fonction de la localisation de la sarcoïdose. En cas d'hypercalcémie, une diète calcique et une éviction solaire doivent être observées. Dans les atteintes pulmonaires sévères, l'oxygénothérapie peut se discuter en cas d'hypoxie aux EFR. Par ailleurs, en cas d'hémoptysie massive, une artério-embolisation peut être réalisée. Le traitement de l'aspergillome est complexe du fait de la faible efficacité des anti-fongiques et des possibilités chirurgicales réduites. Les atteintes cardiaques peuvent amener le praticien à introduire des traitements à visée de prévention primaire et secondaire du risque cardiovasculaire. Par ailleurs, le défibrillateur implantable ou l'électrostimulation sont à discuter en

fonction des atteintes. Il en est de même des anti-épileptiques, de la dérivation ventriculaire ou encore d'une substitution hormonale.

Les transplantations pulmonaires, cardiaques et hépatiques sont envisagées en dernier recours, avec un risque de récurrence sur le greffon pulmonaire (jusqu'à 35% des cas) (409).

8.5. Stratégie thérapeutique

Classiquement, en cas d'atteinte peu sévère, une phase d'observation initiale peut être réalisée. Lorsqu'un traitement est envisagé, les corticoïdes sont utilisés en première intention, en dehors des localisations cutanées peu sévères pour lesquelles l'hydroxychloroquine est souvent utilisée. Si une corticothérapie prolongée est envisagée, ou que de fortes doses sont nécessaires, un traitement d'épargne cortisonique peut être mis en place : méthotrexate, hydroxychloroquine ou azathioprine. En cas d'inefficacité ou d'intolérance aux corticoïdes, les traitements de deuxième intention peuvent être envisagés, en fonction de la localisation : méthotrexate, léflunomide, thalidomide, cyclophosphamide ou mycophénolate mofétil. Les anti-TNF α constituent des traitements de troisième intention dans des formes sévères et réfractaires.

2^{ème} partie : La sarcoïdose osseuse

La sarcoïdose peut toucher l'ensemble des constituants de l'appareil locomoteur : les articulations, les muscles ainsi que les os, isolément ou simultanément (296). La première description des lésions osseuses a été réalisée par Jüngling, élève de Perthes en 1920, sous la dénomination d' « osteitis tuberculosa multiplex cystica » (1). La sarcoïdose osseuse (SO) constitue une atteinte rare mais non grave de la sarcoïdose. Elle est très rarement révélatrice et survient généralement chez des patients présentant une atteinte pulmonaire et ganglionnaire. Par ailleurs, les lésions osseuses distales sont presque constamment associées à des localisations cutanées et unguéales.

1. Epidémiologie

La prévalence de la SO varie de 0.5 à 13 % selon les études (4,28,410). Celle-ci est sous-estimée du fait du caractère asymptomatique ou d'une expression radiologique discrète. Elle intéresse majoritairement des adultes entre 30 et 50 ans, avec un sex-ratio féminin, alors que les atteintes articulaires ou musculaires concernent plutôt des patients plus jeunes selon l'étude de Thelier et coll. (290). Il convient par ailleurs de noter que la fréquence de la SO est plus importante dans la population noire, et notamment d'origine antillaise.

2. Anatomopathologie

Les granulomes sarcoïdiques infiltrent l'os spongieux et détruisent certaines trabécules osseuses et en épaississent d'autres. Il en résulte alors un aspect en maille avec

formations de zones kystiques dont le nombre et la morphologie sont variables. En cas de coalescence de plusieurs granulomes, des plages d'ostéolyse peuvent se constituer. Ce tissu granulomateux infiltre l'os en longeant les vaisseaux des canaux de Havers, entraînant une destruction de l'os cortical, donnant un aspect « mité ». Cependant, l'atteinte osseuse n'entraîne pas de réaction périostée. L'amincissement cortical et la diminution du tissu spongieux provoquent une ostéopénie plus ou moins diffuse. L'os fragilisé peut parfois se fracturer, former un séquestre, ou disparaître, aboutissant notamment à des acro-ostéolyses. Les parties molles sont parfois infiltrées avec un risque de fistulisation à la peau. Des cas d'ostéosclérose réactionnelle, souvent modérée, sont possibles (411,412). Par ailleurs, des formes condensantes existent surtout sur le squelette axial (413). L'évolution en cas de rémission se caractérise par une diminution de l'inflammation et l'apparition de tissu fibreux à la place des granulomes. Les lésions kystiques et les déformations persistent.

3. Clinique

L'atteinte osseuse est souvent asymptomatique (414). Les circonstances de découverte de l'atteinte osseuse sont variées :

- Elle peut résulter de la réalisation d'exams radiologiques systématiques, notamment des radiographies des pieds et des mains chez un patient présentant une atteinte cutanée de type lupus pernio, pour laquelle une association fréquente a été décrite (415).

- La SO peut survenir au cours de la surveillance de la maladie, notamment pour les atteintes vertébrales de forme condensante qui peuvent se constituer plusieurs années après résolution de l'atteinte thoracique (416–418).
- Elle peut également résulter de l'exploration d'une dactylite définie par une ostéite associée à une arthrite et une ténosynovite. En effet, dans les atteintes de la main qui sont variées, la dactylite demeure la présentation clinique la plus fréquente ([Annexe 6](#)). Les dactylites sarcoïdiques constituent 15% des dactylites de l'adulte (419). Souvent, ces dactylites, indolores ou non, peuvent être isolées au niveau des doigts longs ou des orteils. Ces dactylites sarcoïdiques ont tendance à être observées chez les sujets à peau noire présentant également une atteinte endothoracique (420,421). La plainte principale du patient est une tuméfaction, une déformation douloureuse ou non, d'un ou de plusieurs doigts qui sont souvent violacés. Si l'articulation est atteinte, le gonflement déborde sur la diaphyse des phalanges, sur leurs quatre faces. Ce tableau clinique trompeur oriente vers une « suspicion de polyarthrite ».
- Au niveau du squelette axial, les principales plaintes rapportées sont des douleurs osseuses plus ou moins invalidantes, notamment en thoraco-lombaire (416–418,422). De rares cas d'instabilité rachidienne avec retentissement neurologique à type de paraplégie ont été décrits sur destruction locale vertébrale avec possibilité de recours à la chirurgie (423,423). Des cas de douleurs révélatrices de la sarcoïdose ont été décrits mais restent extrêmement rares (417).

4. Biologie

Quelles que soient les localisations de la maladie, il existe une variabilité dans l'observation d'anomalies biologiques rapportées dans la sarcoïdose (élévation de la VS, du taux d'ECA) (417). La présence d'une hypercalcémie-hypercalciurie n'est pas en rapport avec l'atteinte osseuse (410). Elle résulte d'une production inappropriée de calcitriol par les cellules mononucléées du granulome qui produisent l'1- α -hydroxylase (424). Des anomalies du bilan phospho-calcique associées à des signes de résorption osseuse doivent faire envisager une atteinte tumorale métastatique, une hémopathie (lymphome, myélome), ou d'autres pathologies osseuses.

5. Description radiologique

Les lésions osseuses peuvent intéresser tout le squelette mais elles concernent principalement les os tubulaires des mains et des pieds (290,410,414,425). Aucune image n'est réellement spécifique mais la coexistence de plusieurs lésions d'aspects différents sur les phalanges des mains et des pieds est très évocatrice de SO. Les lésions décrites dans le squelette axial et les os longs sont très polymorphes. Elles sont centrales dans l'os et semblent plutôt être des lésions de la moelle osseuse que du tissu osseux. Ces lésions sont souvent multiples, nodulaires, arrondies, de taille et de nombre variables. Cependant, les lésions multiples tendent à être de même taille chez un patient donné. Enfin, elles sont plus volontiers ostéolytiques que condensantes.

- **Atteintes des petits os tubulaires des mains et des pieds**

Elles siègent essentiellement dans les phalanges distales et moyennes. Elles peuvent être uni- ou bilatérales et, dans ce dernier cas, souvent asymétriques. Plusieurs aspects ont été décrits :

- **Elargissement des trous nourriciers (Annexe 6)** : un trou nourricier s'observe de manière physiologique chez 50% des patients témoins, plutôt sur P2, et mesure alors moins de 1 mm de diamètre (426). Il devient pathologique avec une spécificité de plus de 90% si cela concerne plusieurs trous nourriciers, si son diamètre est supérieur à 1 mm de diamètre ou s'il se situe sur les phalanges P1 ou P3. Ce signe radiologique peut être partagé avec les patients porteurs d'une affection médullaire, et tout particulièrement les Africains présentant une hémoglobinopathie (426).
- **Petites lacunes rondes, ovoïdes ou irrégulières (Annexe 7, 8)** : elles peuvent être nombreuses de taille variable, surtout dans les têtes phalangiennes.
- **Aspect réticulé en maille ou grillagé (Annexe 9)** : résultant de l'épaississement de certaines travées spongieuses associé à une corticale amincie. Si la phalange peut être élargie, elle n'apparaît pas soufflée comme dans la goutte tophacée.
- **Zones de destruction cortico-périostée (Annexe 10)** assez étendue, pouvant donner des fractures pathologiques et des déformations majeures.
- **Une acro-ostéolyse** : elle résulte d'un aspect effilé et assez détruit des phalanges terminales (427) (**Annexe 6**).
- **Une acro-ostéosclérose** : elle est constituée de nodules médullaires denses avec un épaississement périosté.

Les différents aspects décrits peuvent coexister dans un même os ou dans les os tubulaires d'un même sujet. L'atteinte médullaire de ces petits os est bien mise en évidence

en IRM et apparait bien plus étendue que ce que les radiographies peuvent laisser supposer (296).

- **Lésions du squelette axial et des os longs**

Ces localisations ne sont pas exceptionnelles. Moore et coll. ont mis en évidence en IRM des localisations du squelette axial et des os longs chez 32.5% des patients présentant une sarcoïdose systémique certaine et des symptômes ostéo-articulaires (428). Ces lésions sont le plus souvent multiples. Elles se présentent en IRM sous forme de nodules arrondis de la moelle osseuse en taille et nombre très variables avec un aspect normal en radiographie et peu informatif en scanner (287,428). Ces lésions sont fortement évocatrices d'une hémopathie du fait de l'aspect nodulaire, notamment de myélome multiple. La taille des lésions peut varier de micronodules en « ciel étoilé » à de larges plages médullaires ([Annexe11](#)).

Ces lésions apparaissent en hyposignal T1, le plus souvent en hypersignal T2 et prennent le gadolinium ([Annexe 12](#)). Le nodule peut présenter un centre de signal graisseux (428), ce qui est plutôt évocateur de bénignité et constituerait un signe d'involution.

Les lacunes osseuses centrales, bien limitées, sans condensation périphériques (429) et sans rupture de la corticale (287) représentent l'aspect radiographique le plus fréquent.

Plus rarement, les lésions des os volumineux apparaissent mal limitées, entraînent une rupture de la corticale et s'étendent dans les tissus mous (428,430) ([Annexe 13](#)). Elles sont rarement soufflantes à l'exception peut-être de la voûte crânienne (428).

○ **Aspect en fonction de la localisation**

En dehors des extrémités distales des membres supérieurs et inférieurs, la localisation la plus fréquente semble le bassin. L'atteinte rachidienne est souvent rapportée, notamment au niveau de la charnière thoraco-lombaire (431). Des signes neurologiques associés doivent faire suspecter une atteinte spécifique associée (432). Il s'agit le plus souvent de lésions ostéolytiques des corps vertébraux (429,433). En effet, si les pédicules peuvent être touchés, c'est rarement le cas de l'arc postérieur. Les images peuvent prendre un aspect pseudo-pottique en association avec des adénopathies para-vertébrales associées, mais sans atteinte des disques qui sont plutôt préservés (425). Elles simulent volontiers des métastases osseuses, ce qui amène fréquemment à la réalisation de biopsies pour asseoir le diagnostic (434). Des lésions condensantes d'un ou de plusieurs corps vertébraux sont également observées. Il peut s'agir de condensation de tout le corps vertébral ou de multiples lésions nodulaires.

L'atteinte des os de la face fait souvent suite à l'envahissement granulomateux cutané, sinusal, lacrymal ou du nerf optique. Le lupus pernio est souvent associé à la destruction des os propres du nez qui prennent un aspect « mité ». Par ailleurs, des lacunes de taille variable peuvent être observées au niveau du crâne avec ou sans sclérose marginale (435).

On peut également observer une atteinte de tous les os longs, notamment de l'avant-bras (429). Plusieurs types de lésions sont alors observés :

- Des lacunes bien limitées sont le plus fréquemment observées (429,430),
- Fractures pathologiques,

- Ostéopénie diffuse avec aspect grossier et trabéculé de l'os spongieux et amincissement cortical,
- Lésions condensantes,
- Lésions périostées, rares, secondaires à une réaction granulomateuse des parties molles adjacentes.

- **Scintigraphies et imagerie isotopique**

La scintigraphie au ⁹⁹Tc 3D couplée au scanner permet une détection précoce et rapide de l'inflammation et des granulomes osseux ([Annexe 14](#)). Elle a une meilleure sensibilité pour le dépistage des anomalies osseuses que la radiographie et son couplage au scanner permet une localisation précise des lésions notamment au rachis (436).

Le TEP-scanner au ¹⁸F DG est peu spécifique mais va aussi permettre la cartographie des atteintes osseuses et viscérales (437). Leur association est un élément d'orientation intéressant. Les lésions osseuses mises en évidence sont hypermétaboliques et les images observées sont similaires dans les autres organes atteints ([Annexe 15](#)). Cet hypermétabolisme impose la réalisation de biopsies pour éliminer une origine néoplasique et cet examen peut permettre d'orienter le choix du site à biopsier. Dans une revue récente de la littérature évaluant l'intérêt du TEP-scanner au ¹⁸F DG dans la sarcoïdose, les auteurs estimaient que cet examen pouvait être utile pour évaluer l'activité de la maladie et l'efficacité des traitements mis en œuvre (438).

6. Diagnostic

Les diverses lésions osseuses sarcoïdiques n'étant pas spécifiques en imagerie, celles-ci soulèvent de multiples diagnostics (296).

En raison de leur fréquence, l'association des différents types de lésions des petits os des mains et des pieds est très évocatrice notamment les lacunes multiples, les condensations phalangiennes ou encore les acro-ostéolyses.

D'autres localisations, en l'absence de lésions des mains, peuvent évoquer un diagnostic différentiel : les lésions condensantes du squelette axial, notamment vertébrales ; la destruction des os propres du nez ; les lacunes crâniennes.

En pratique, les éléments diagnostiques essentiels sont :

- Une association presque constante de l'atteinte des petits os tubulaires à une atteinte cutanée qu'il convient de biopsier.
- Une imagerie tomодensitométrique montrant des adénopathies médiastino-pulmonaires et des atteintes parenchymateuses évocatrices.
- Ponction-biopsie ostéo-médullaire en crête iliaque postérieure ou biopsie osseuse radioguidée mettant en évidence les granulomes sans nécrose caséuse dans la moelle osseuse

7. Diagnostic différentiel

Chaque type d'atteinte peut amener, en fonction de sa localisation, de son aspect radiologique et du contexte, à discuter de nombreux diagnostics différentiels.

Les lésions évoquant une ostéite de Perthes-Jüngling peuvent faire évoquer différents diagnostics en fonction de l'aspect radiographique (296). Face à une lésion digitale d'allure tumorale intra-osseuse soufflante, les diagnostics de goutte, de chondrome, de kyste osseux anévrysmal, de tumeur brune, de tuberculose, de dysplasie fibreuse, d'hémangiome, de granulome de réparation à cellules géantes, d'ostéoblastome, de chondroblastome, de kyste essentiel ou de sarcome d'Ewing peuvent être évoqués. Face à une lésion digitale intra-osseuse d'allure tumorale non soufflante, les diagnostics d'ostéite, d'ostéome ostéoïde, de chondrome, de goutte, de tuberculose et de sarcome d'Ewing peuvent être discutés. Face à des lésions lacunaires multiples des phalanges et métacarpes, les diagnostics de polyarthrite rhumatoïde, de goutte, de dysplasie fibreuse, d'enchondrome ou de tuberculose sont également évoqués.

Les atteintes disséminées du rachis, visualisées en hyposignal T1 et hypersignal T2 en IRM, en hyperfixation scintigraphique ou encore en hypermétabolisme au TEP-scanner au 18FDG peuvent faire craindre des métastases osseuses (439). Par ailleurs, l'aspect lacunaire avec possible atteinte du crâne peut également évoquer un myélome multiple ou d'autres cancers. Enfin en cas de lésions osseuses condensantes, il convient d'évoquer un cancer du sein, de la prostate ou encore un lymphome. Les atteintes disséminées doivent faire évoquer une tuberculose dont le diagnostic doit toujours être éliminé (296).

8. Traitement et évolution

Initialement, les symptômes peuvent motiver la prescription de traitements antalgiques de palier 1, 2 ou 3 selon l'OMS. Les anti-inflammatoires non stéroïdiens sont

également proposés en l'absence de diagnostic établi. Ces traitements agissent sur la douleur mais n'empêchent pas l'apparition de déformations au niveau des mains et des pieds.

Dans la sarcoïdose, un traitement de fond est habituellement instauré en cas de sévérité ou d'évolutivité des lésions. Il peut donc être indiqué dans certaines atteintes osseuses douloureuses ou si des lésions engagent le pronostic fonctionnel. Comme pour la sarcoïdose systémique, le traitement de base de la SO est la corticothérapie systémique. L'indication de la corticothérapie et sa posologie doivent être discutées pour chaque patient.

Dans la SO, les posologies de corticothérapie varient habituellement entre 20mg/j et des doses adaptées au poids allant de 0.3 à 1mg/kg/j, en fonction de la forme et des atteintes viscérales associées (290,433,440–443). La décroissance de la corticothérapie doit être lente, ce qui induit une durée de traitement longue, pouvant s'étendre sur plusieurs années dans le cadre des atteintes osseuses avec des risques de rechute en cas d'arrêt brutal (296). La corticothérapie générale est habituellement efficace permettant un amendement rapide des signes fonctionnels. Les images se stabilisent en radiographie et régressent en IRM, scintigraphie et TEP-scanner au 18FDG (296).

Certaines formes sont toutefois corticodépendantes voire corticorésistantes. Il convient alors de recourir à des traitements immunomodulateurs ou immunosuppresseurs, comme le méthotrexate hebdomadaire à doses faibles à 0,3 mg/kg mais pouvant être supérieures à celles usitées dans la polyarthrite rhumatoïde (25 à 35mg/semaine hors AMM) (296,416,433,444). L'utilisation d'autres immunomodulateurs (hydroxychloroquine, thalidomide, azathioprine, cyclophosphamide, mycophénolate mofétil) est également

rapportée, souvent dans le cadre d'une sarcoïdose systémique sévère associée (296,417,445).

Depuis quelques années, et aux vues de l'implication du TNF α dans la formation et le développement du granulome épithélioïde, les agents anti-TNF α entrent de plus en plus dans l'algorithme des traitements utilisés pour traiter la sarcoïdose systémique réfractaire aux traitements conventionnels, et notamment en cas d'atteinte osseuse (416,417). Il convient de noter une meilleure efficacité des anticorps monoclonaux (infliximab, adalimumab, certolizumab pegol, golimumab) par rapport aux molécules bloquant le récepteur soluble du TNF α (etanercept). Ainsi, des résultats intéressants ont été rapportés sur la résolution des symptômes, mais également sur la régression des lésions osseuses en imagerie (416,417).

Dans la majorité des cas d'atteinte osseuse, les éléments cliniques et fonctionnels suffisent à valider la réponse au traitement. L'apport de l'imagerie corps entier reste débattu dans le suivi de ces patients. Le TEP-scanner au 18FDG est irradiant et donc non recommandé de façon systématique par les sociétés savantes actuellement (446). Plusieurs cas ont été rapportés de régression des lésions osseuses mises en évidence en IRM, notamment en axial, à distance de la mise en place d'un traitement efficace (296,416,417). Ainsi, l'IRM n'étant pas un examen irradiant, cette option pour le suivi des lésions, surtout axiales, reste très intéressante mais ne fait l'objet d'aucun consensus.

A notre connaissance, aucune étude n'a été réalisée sur l'ostéodensitométrie des patients présentant une atteinte osseuse de la sarcoïdose. Cependant, une étude densitométrique contrôlée a été réalisée chez 36 patientes présentant une sarcoïdose, 13 sous corticothérapie (447). Parmi ces patientes, 10 étaient ménopausées. Les résultats

montraient une densité minérale osseuse plus basse au rachis lombaire que dans la population générale, d'autant plus qu'elles étaient ménopausées et sous corticoïdes. Il n'existait pas de différence significative au col fémoral. Une autre étude s'est intéressée à la survenue ou à l'aggravation de fractures vertébrales à la VFA et à la modification de la densité minérale osseuse chez 66 patients sur une durée de 4 ans (448). Il n'était pas observé de modification de la densité minérale osseuse au terme du suivi et 26% des patients avaient cependant une nouvelle fracture vertébrale ou avaient complété une fracture ancienne. Les facteurs prédisant à la survenue de ces événements étaient une densité minérale osseuse basse au col fémoral et un antécédent de fracture de l'extrémité supérieure du fémur chez la mère. Une étude récente menée chez 64 patients présentant une sarcoïdose montrait une densité minérale osseuse statistiquement supérieure à celle de la population générale à t=0 et il n'existait pas de preuve de perte osseuse à 2 ans sur la seconde ostéodensitométrie (449). Le statut et la supplémentation en 25-OH-vitamineD3 n'influaient en rien la densité minérale osseuse. Pour les auteurs, un suivi densitométrique de routine chez les patients sans corticothérapie n'était donc pas indiqué (449).

En cas de fracture vertébrale avec retentissement neurologique, des chirurgies associées à la corticothérapie ont été réalisées avec succès (423,450).

9. Conclusion

La SO est une atteinte rare qui intéresse plutôt une population féminine et noire dans les descriptions faites classiquement. Les lésions extrêmement polymorphes que nous avons rapportées sont le résultat de l'envahissement du tissu osseux par les granulomes

gigantocellulaires sans nécrose caséuse que nous avons précédemment décrits. Les lésions sont majoritairement asymptomatiques et la découverte de la SO peut être fortuite. La biologie n'est pas spécifique. Le diagnostic peut être difficile puisqu'il impose l'élimination de diagnostics différentiels, notamment de pathologies malignes. Le traitement classique demeure la corticothérapie mais certains cas nécessitent le recours aux immunomodulateurs et aux immunosuppresseurs.

3^{ème} partie : Sarcoïdose osseuse : étude rétrospective de 27 cas

Objectifs

Notre but était de recueillir 1- les caractéristiques cliniques et paracliniques des SO ; 2- le phénotype de la sarcoïdose systémique; 3- le pronostic et la réponse thérapeutique, en particulier chez les patients symptomatiques et traités essentiellement du fait de leur atteinte osseuse.

Patients et méthodes

Inclusion des patients

Notre étude, multicentrique et rétrospective, collige les cas de SO observés entre janvier 2000 à juillet 2015 dans le Département de Médecine Interne et Immunologie Clinique de l'Hôpital de la Pitié-Salpêtrière (Assistance Publique des Hôpitaux de Paris), ainsi que ceux des Hôpitaux d'Instruction des Armées de Bégin, Percy et du Val de Grâce dans les services de Rhumatologie, Pneumologie, Médecine Interne, et du Centre d'Expertise Médicale du Personnel Navigant.

Les patients inclus à la Pitié-Salpêtrière l'étaient après recensement auprès des différents praticiens du service. Dans les hôpitaux militaires, tous les dossiers électroniques des patients ayant comme diagnostic principal Sarcoïdose (D86) selon le Programme de Médicalisation des Systèmes d'Information (PMSI) ont été analysés.

Les critères d'inclusion étaient une biopsie osseuse retrouvant un granulome épithélioïde sans nécrose caséuse, ou des lésions osseuses à l'imagerie concordant avec le diagnostic, après élimination des diagnostics différentiels. Ces derniers étaient alors éligibles

s'il existait des preuves histologiques sur d'autres tissus que l'os, ou si le diagnostic avait été porté sur un faisceau d'arguments positifs cliniques et biologiques en accord avec les critères énoncés par la World Association of Sarcoidosis and Other Granulomatous Disorders (WASOG).

Recueil des données

Les différentes données ont été recueillies après analyse des dossiers médicaux papiers et électroniques, en recensant les caractéristiques démographiques des patients, la présentation clinique de la SO et de la sarcoïdose systémique (SS), les données de laboratoire, d'anatomopathologie, les différentes imageries, les traitements entrepris, ainsi que l'évolution de la maladie. L'étude étant rétrospective, le recueil de données paracliniques est incomplet pour certains patients.

Les lésions osseuses radiologiques ont été définies en : 1- atteinte axiale en présence de lésions du rachis (cervical, thoracique et lombaire), du pelvis (sacrum, ilion, ischion et pubis), du sternum, des côtes, des clavicules, des scapulas, du crâne et des os de la face ; 2- atteinte périphérique en cas d'atteinte du fémur, de l'humérus et de leur distalité respective.

Les différents rapports d'imagerie étaient collectés et analysés. Le caractère rétrospectif de cette étude ne permet pas d'étudier la sensibilité et de spécificité des différentes techniques d'imagerie.

Les valeurs de la calcémie, de la CRP, des lymphocytes, des phosphatases alcalines et de l'enzyme de conversion de l'angiotensine ont été recueillies dans l'année du diagnostic de SO.

La gravité osseuse est définie comme la présence de douleurs osseuses et/ou de déformations induisant un handicap fonctionnel. Ces éléments étaient évalués de façon binaire en fonction des plaintes rapportées par les patients au cours de la dernière consultation.

L'évolution de l'atteinte osseuse a été jugée sur l'évolution de la douleur, des déformations et du handicap fonctionnel, ainsi que sur les éventuels examens d'imagerie.

Lors de la dernière consultation, la rémission a été considérée comme totale lorsque les symptômes se sont amendés et qu'il n'y a plus de traitement. La rémission est partielle si les symptômes ont disparu mais nécessitent un traitement lors de la dernière consultation.

La rechute osseuse a été définie comme l'apparition de symptômes osseux sur des lésions connues asymptomatiques, la réapparition de symptômes osseux qui s'étaient amendés, et/ou la mise en évidence de nouvelles lésions osseuses en imagerie.

Analyse statistique

Les différentes analyses statistiques ont été effectuées sur le logiciel Epi Info 7. Une analyse descriptive a été réalisée pour étudier la répartition des variables continues (moyennes, médianes, déviations standards) et les fréquences des variables qualitatives (n et pourcentages). Les variables qualitatives étaient comparées avec un test exact de Fisher. Les variables quantitatives étaient comparées avec un test non-paramétrique de Kruskal-Wallis. Un seuil observé $p \leq 0,05$ était considéré comme significatif.

Résultats

En 15 ans, seuls 27 cas de SO sur 926 cas de sarcoïdose ont été recensés sur les différents hôpitaux de janvier 2000 à juillet 2015, soit une prévalence de 2,9%. Le sex ratio homme/femme est de 1,5. La population est majoritairement caucasienne (56%) mais aussi antillaise (19%), sub-saharienne (11%) ou issue de différents métissages (14%). L'âge moyen au diagnostic de sarcoïdose est de 39 ans (+/- 11,8) et l'âge moyen de diagnostic de sarcoïdose osseuse est de 42,8 ans (+/- 11,0). L'âge moyen au diagnostic de la SO est de 45,3 ans chez les femmes et de 41,1 ans chez les hommes ($p = 0,43$).

Si le délai médian entre le diagnostic de SS et celui de SO est de 1 an, une SO a pu être diagnostiquée jusqu'à 15 ans après celui de SS. Une sarcoïdose familiale a été notée chez 2 patientes (7%). Dans un cas, la personne atteinte était la mère, dans l'autre, il s'agissait de la mère et d'une sœur ; toutes présentaient une sarcoïdose pulmonaire. Aucun patient n'avait d'antécédent de carcinome au moment du diagnostic de sarcoïdose. Près d'un tiers des patients étaient fumeurs.

La SO n'a jamais été révélatrice de la SS. La SO a été découverte fortuitement chez 14 patients (52%) grâce à l'imagerie, soit au moment du diagnostic (7 cas) soit durant le suivi de la SS (7 cas).

Lorsque la SO était symptomatique au cours du suivi (56% des cas), elle se traduisait par des douleurs osseuses (15/15), un aspect inflammatoire contigu à la douleur (5/15), voire des déformations (3/15). La SO est à l'origine d'un handicap fonctionnel chez 47% d'entre eux (7/15).

Les localisations extra-osseuses les plus fréquentes sont les adénopathies médiastinales (93%), l'atteinte pulmonaire (78%), les adénopathies périphériques (59%) et l'atteinte cutanée (52%) avec présence systématique de sarcoïdes cutanés (**Tableau 1**). Des localisations graves ont été relevées : neurologiques (33%), ORL (33%) et cardiaques (19%). Un patient a développé, 9 ans après un syndrome de Löfgren, une sarcoïdose multiviscérale sévère, en particulier dans son expression osseuse. Si les arthralgies sont fréquentes (56%), l'atteinte articulaire objective (19%) est plus rare (monoarthrite : 1, oligo-arthrite : 2, polyarthrite : 1 ; ténosynovites : 1). Des signes musculaires ont été observés chez 6 patients (22%) à type de myalgies pouvant s'intégrer dans le cadre nosologique de la myopathie chronique (5/6) et d'anomalies électromyographiques signant une atteinte myositique aiguë (1/6). Le nombre moyen d'organes atteints en comprenant l'atteinte osseuse est de 5,2 ; 16 patients avaient au moins 5 organes atteints.

Tableau 1. Manifestations extra-osseuses décrites chez les patients inclus.

Manifestations extra-osseuses	% (n/27)
Atteinte extra-osseuse	100% (27/27)
Atteinte pulmonaire	93% (25/27)
<i>Adénopathies hilio-médiastinales</i>	93% (25/27)
<i>Atteinte pulmonaire parenchymateuse</i>	78% (21/27)
<i>Atteinte pleurale</i>	4% (1/27)
Adénopathies périphériques	59% (16/27)
Atteinte cutanée	52% (14/27)
<i>Erythème noueux</i>	4% (1/27)
<i>Sarcoïdes cutanés</i>	52% (14/27)
Atteintes ORL	33% (9/27)
Atteinte neurologique	33% (9/27)
<i>Atteinte système nerveux central</i>	33% (9/27)
<i>Atteinte système nerveux périphérique</i>	15% (4/27)
Atteinte musculaire	22% (6/27)
Atteinte articulaire	19% (5/27)
Atteinte cardiaque	19% (5/27)
Atteinte oculaire	19% (5/27)
Atteinte hépatique	19% (5/27)
Atteinte splénique	11% (3/27)
Atteinte rénale	6% (2/27)
Atteinte parotidienne	4% (1/27)
Atteinte gastrique	4% (1/27)
Atteinte testiculaire	4% (1/27)
Syndrome de Löfgren	4% (1/27)

Les résultats biologiques lors du diagnostic de SO montrent que seuls 33% des patients ont un syndrome inflammatoire. Une lymphopénie a été notée dans 5 cas. Le taux de l'ECA était élevé dans 58% des cas (11/19). Une hypercalcémie sans retentissement clinique a été notée dans 9% des cas (2/22). Les PAL n'ont été augmentées que dans 12.5% des cas (2/16).

Les lésions osseuses ont été détectées par radiographies (16 cas), IRM (14 cas), scintigraphie osseuse au Tc99m (10 cas), scanner (11 cas) et TEP-scanner au 18-FDG (9 cas) (**Tableau 2**). L'IRM a été constamment pathologique, à la différence des radiographies standards (81% des cas), des scintigraphies isotopiques (80%), des TEP-scanners au 18-FDG (67%) et du scanner (55%). Les différents examens réalisés ne mettaient pas forcément en évidence les mêmes lésions. Les images les plus typiques recueillies à l'IRM, au TEP-scanner au 18-FDG et en radiographie sont présentées sur la **Figure 1**.

Figure 1. Images typiques recueillies à l'IRM, au TEP-scanner au 18-FDG et en radiographie. (A, B) Coupes sagittales rachidiennes en IRM montrant des lésions vertébrales sarcoïdiques multiples en hyposignal T1. (C, D) Lésions vertébrales sarcoïdiques multiples en hypersignal T2. Coupe sagittale en IRM de l'humérus avec lésion sarcoïdique en hyposignal T1 (E) et en hypersignal T2 (F). (G) Radiographie de face de la main montrant une ostéite de Perthes-Jüngling localisée à la 1^{ère} phalange du 4^{ème} rayon. (H) TEP-scanner avec foyers hypermétaboliques sarcoïdiques multiples localisés au bassin, au rachis, aux fémurs aux scapulas, et aux humérus.

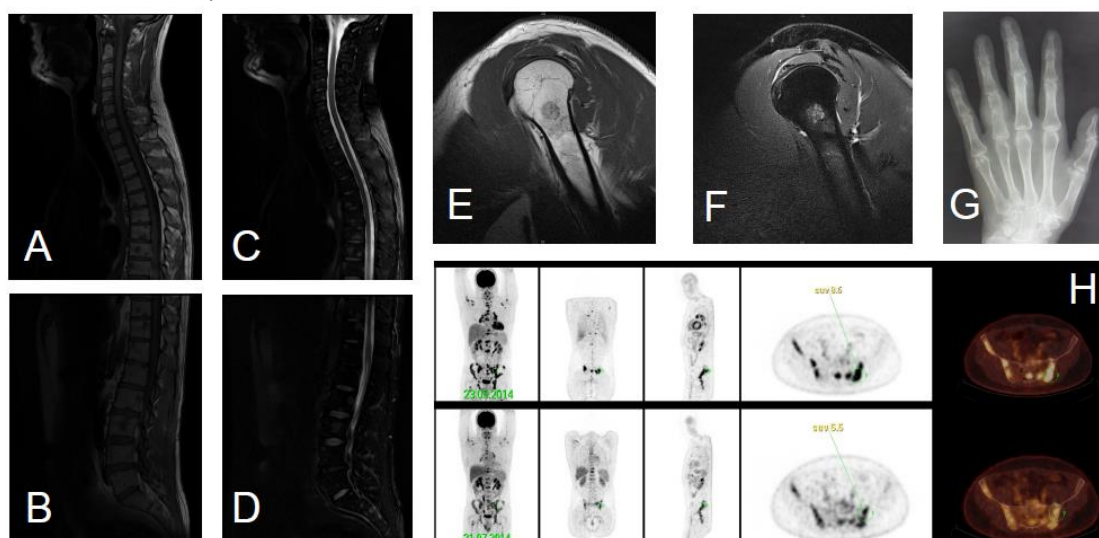


Tableau 2. Caractéristiques des lésions en imagerie.

Caractéristiques en imagerie	% (n/27)
Localisation des atteintes	
Atteintes squelette axial seul	52% (14/27)
<i>pelvis</i>	33% (9/27)
<i>rachis</i>	48% (13/27)
Atteintes squelette appendiculaire seul	37% (10/27)
Atteinte squelette appendiculaire et axial	11% (3/27)
Aspect des lésions	
Pseudo-métastatique	59% (16/27)
Pagétoïde	4% (1/27)
Perthes-Jüngling	37% (10/27)

Les différents examens d'imagerie réalisés révèlent une localisation unique dans 22% des cas, ou multiple, avec 2 à 10 lésions dans 52% des cas, ou plus de 10 lésions pour 26%. L'atteinte est uniquement axiale dans 52% des cas, prédominant sur le pelvis et le rachis thoraco-lombaire. Les lésions sont alors d'allure pseudo-métastatique dans 16 cas et d'aspect pagétoïde dans 1 cas. Elle est uniquement périphérique dans 37% des cas avec une atteinte préférentielle des phalanges des pieds et des mains. Les lésions périphériques correspondent plus classiquement à une ostéite de Perthes-Jüngling avec une atteinte diffuse micro-kystique (10 cas). Chez ces patients, il existe des sarcoïdes cutanés dans 90% des cas (9/10) alors que dans la population sans atteinte ostéitique l'atteinte cutanée n'est présente que dans 29% des cas (5/17) ($p = 0,004$). Enfin une atteinte mixte est notée dans 11% des cas.

Une biopsie osseuse, effectuée dans 9 cas (33%), majoritairement vertébrale (66%), a toujours confirmé le diagnostic de SO. Il existait par ailleurs une preuve histologique extra-osseuse chez 25 patients (93%) : 11 biopsies cutanées positives, 9 bronchiques, 8

ganglionnaires, 4 hépatiques, 3 sinusales, 2 rénales, 2 médiastinales, 1 pleurale, 1 lacrymale et 1 gastrique.

L'utilisation régulière d'antalgiques a été rapportée chez 67% des patients (18/27). Il s'agissait, selon la définition de l'Organisation Mondiale de la Santé, de paliers 1 (9/27), de paliers 2 (3/27) et de paliers 3 (2/27). 8 patients consommaient régulièrement des anti-inflammatoires non stéroïdiens. Une vertébroplastie a été effectuée dans un cas pour rachialgies associées à une lésion vertébrale thoracique permettant une disparition de la symptomatologie. Des traitements des antidouleurs neuropathiques comme la gabapentine (2/27), la prégabaline (1/27) ainsi qu'un antidépresseur (2/27) ont été utilisés.

Des biphosphonates ont été proposés à 11 patients (41%) pour une ostéoporose cortisonique (8 cas) - 8/12 ostéodensitométries réalisées montraient une ostéoporose – ou pour des douleurs osseuses rebelles aux traitements conventionnels (3 cas). Ces derniers avaient alors reçu un traitement par perfusions itératives de pamidronate 1mg/kg ou d'acide zolédronique 4mg. Une supplémentation calcique a été instaurée chez 37% des patients et 41% ont reçu une supplémentation en 25-OH-vitamine D3.

A l'exception de deux patients qui présentaient une forme bénigne de la maladie avec une atteinte osseuse asymptomatique, tous les patients ont été traités. Deux patients ont uniquement reçu de l'hydroxychloroquine (400mg/j). La prednisone a été proposée en dose d'attaque à 23 patients (85%). La dose varie entre 0.25 mg/kg (4 cas), 0.5 mg/kg (12 cas) et 1mg/kg/j, (7 cas). La durée médiane de la corticothérapie était de 62 mois (4-242). La gravité de la sarcoïdose osseuse a été, en partie, le motif de prescription de traitements

immunomodulateurs chez 9 malades. Les caractéristiques de ces patients, les traitements entrepris ainsi que leurs résultats sont consignés dans le [tableau 3](#).

Tableau 3. Description des 9 cas de SO traités pour raison osseuse.

Cas	Sexe, âge, ethnique	nombre d'organes extra-osseux atteints	Description de l'atteinte osseuse	Symptômes ostéo-articulaires	Traitements reçus	Efficacité à la dernière consultation
1	♂, 69 ans, caucasien	5	ostéite de Perthes-Jüngling des mains	douleurs, handicap fonctionnel, déformations	prednisolone 1mg/kg/j, hydroxychloroquine 400mg/j, méthotrexate 35mg/semaine	rémission totale, stabilisation des déformations
2	♂, 40 ans, noir africain	5	ostéite de Perthes-Jüngling des mains	douleurs, déformations	prednisone 0,5mg/kg/j, hydroxychloroquine 400 à 600mg/j	rémission totale, stabilisation des déformations
3	♂, 68 ans, caucasien	3	lésion du rachis lombaire pagétoïde	douleurs, handicap fonctionnel	bolus de solumedrol 1g, prednisone 0,7mg/kg/j, méthotrexate 20mg/semaine, cyclophosphamide 1g (18 perfusions mensuelles), mycophénolate mofétil 3g/j, hydroxychloroquine 400mg/j	rémission partielle
4	♀, 53 ans, noire africaine	6	lésions rachidiennes, pelviennes, costales, sternales, claviculaires, crâniennes	douleurs	prednisone 0,5mg/kg/j, hydroxychloroquine 400mg/j, méthotrexate 15mg/semaine	rémission partielle
5	♂, 55 ans, caucasien	5	ostéite de Perthes-Jüngling des mains et pieds avec atteinte métacarpienne	douleurs, déformations	prednisolone 1mg/kg/j, hydroxychloroquine 400mg/j, thalidomide 100mg/j	rémission partielle, stabilisation des déformations
6	♀, 52 ans, antillaise	6	ostéite de Perthes-Jüngling des pieds	douleurs, handicap fonctionnel	prednisone 0,5mg/kg/j, méthotrexate 20mg/semaine, hydroxychloroquine 400mg/j	persistance des douleurs et évolution des déformations
7	♂, 50 ans, caucasien	3	ostéite de Perthes-Jüngling des mains	douleurs	hydroxychloroquine 400mg/j	rémission partielle
8	♀, 50 ans, caucasien	4	lésions du rachis thoracique	douleurs	prednisone 1mg/kg/j, hydroxychloroquine 400mg/j, vertébroplastie	rémission totale
9	♂, 42 ans, caucasien	2	lésions pelviennes, rachidiennes, crâniennes, fémorales, humérales	douleurs, handicap fonctionnel	prednisone 0,7mg/kg/j, méthotrexate 20mg/semaine	persistance des douleurs et du handicap fonctionnel

Parmi les 9 patients traités en partie pour raison osseuse, 5 présentaient une ostéite de Perthes-Jüngling occasionnant systématiquement des douleurs des mains (5/5), des déformations (3/5), un handicap fonctionnel (2/5). Chez ces patients, 4 ont bénéficié d'une corticothérapie générale entre 0,5 et 1 mg/kg/j d'équivalent prednisone. Les 5 patients ont bénéficié d'un traitement par hydroxychloroquine 400 mg/j. Deux patients ont eu du méthotrexate entre 20 et 35 mg/semaine per os. L'hydroxychloroquine et le méthotrexate ont été utilisés essentiellement à visée d'épargne cortisonique. Un traitement par thalidomide 100mg/j a également été réalisé chez un patient mais dans le cadre d'une atteinte rénale associée. Deux patients étaient en rémission totale et deux en rémission partielle sous hydroxychloroquine lors de la dernière consultation. Trois avaient présenté

une rechute sur le plan osseux auparavant. Une patiente présentait un diagnostic récent d'ostéite de Perthes-Jüngling et était traitée depuis peu de temps par prednisone 20 mg/j et méthotrexate 20 mg/semaine.

Les 4 autres patients traités en partie pour raison osseuse présentaient une atteinte axiale unique (1/4) ou multiple (3/4) systématiquement rachidienne. Les patients rapportaient systématiquement des douleurs (4/4) mais aussi un handicap fonctionnel (2/4). Les 4 ont bénéficié d'une corticothérapie générale avec des doses entre 0,5 et 1 mg/kg/j d'équivalent prednisone. Trois ont eu un traitement par méthotrexate per os entre 15 et 20 mg/semaine et 3 ont eu un traitement par hydroxychloroquine 400 mg/j également pour épargne cortisonique mais également en seconde ligne de traitement. Un patient a par ailleurs bénéficié d'un traitement par cyclophosphamide avec relai par mycophénolate mofétil dans un contexte de neurosarcoïdose et d'atteinte cardiaque sévère associée. Lors de la dernière consultation, une patiente était en rémission totale, 2 patients étaient en rémission partielle avec séquelles morphologiques sous corticothérapie à faible dose associée à un immunosuppresseur (méthotrexate et mycophénolate mofétil) et un patient présentait une atteinte évolutive récente nécessitant de la prednisone 10 mg/j et du méthotrexate 20 mg/semaine.

21 patients ont reçu un autre immunosuppresseur soit pour une SS sévère (11/21) soit à visée d'épargne cortisonique (10/21). En dehors de l'hydroxychloroquine (15/21), plusieurs traitements ont été entrepris, parfois associés entre eux en cas de non réponse: méthotrexate (10/21), cyclophosphamide (6/21), thalidomide (2/21), ciclosporine (1/21), mycophénolate mofétil (3/21), infliximab (2/21) et rituximab (1/21).

L'efficacité de ces traitements sur l'atteinte osseuse était jugée par le clinicien après interrogatoire et examen des patients en consultation. L'efficacité de l'hydroxychloroquine était médiocre (11/17), celle du méthotrexate un peu meilleure (7/10), alors que les autres traitements avaient une excellente efficacité sur la symptomatologie en lien avec l'atteinte osseuse : cyclophosphamide (6/6), mycophénolate mofétil (3/3), thalidomide (2/2), infliximab (2/2), ciclosporine (1/1), rituximab (1/1).

La durée médiane de suivi de la sarcoïdose est de 120 mois (9-399) et celle de l'atteinte osseuse de 49 mois (1-395). Lors de la dernière consultation, la sarcoïdose systémique est en rémission complète dans 26% des cas (7/27), en rémission partielle dans 52% (14/27), et reste évolutive dans 22% des cas (6/27). La SO est en rémission complète dans 30% (8/27) des cas, en rémission partielle dans 59% (16/27) et toujours évolutive dans 11% des cas (3/27).

Ainsi, 3 patients présentaient une SO évolutive pour laquelle ils étaient traités. Chez une première patiente antillaise de 52 ans, une ostéite de Perthes-Jüngling avait été diagnostiquée 6 mois plus tôt alors que la SS l'était depuis 10 ans et était traitée par prednisone 20mg/j et méthotrexate 20mg/semaine. Une deuxième patiente caucasienne de 55 ans présentait une atteinte crânienne et mandibulaire depuis 12 ans et ne recevait aucun traitement à la dernière consultation mais avait auparavant reçu des traitements nombreux (corticothérapie, méthotrexate, hydroxychloroquine, infliximab et rituximab) dans le cadre d'une SS sévère. Le troisième cas de SO évolutive était un homme caucasien de 44 ans qui présentait des lésions nombreuses thoraco-lombaires et pelviennes d'allure pseudo-métastatique diagnostiquées depuis 1 an et traitées par prednisolone 20mg/j.

Au cours du suivi, 21 patients ont présenté une rechute de leur sarcoïdose dont 13 avec rechute osseuse. Le nombre médian de rechutes de la SS est de 2 (1-24). Lors de la dernière consultation de ces patients, le profil de ces rechuteurs est défavorable puisque 41% sont symptomatiques de la SS, malgré un traitement immunosuppresseurs dans 59% des cas.

Un effet indésirable iatrogène a été noté dans 52% des cas. Parmi les effets cortico-induits, on dénombre 5 cas de diabète, 7 cas d'ostéoporose, 2 cas d'hypertension artérielle, 8 cas d'obésité, 5 cas de troubles psychiatriques. Des troubles digestifs induits par le méthotrexate ou l'hydroxychloroquine ont été signalés chez 5 patients. Enfin, on note un cas de neuropathie périphérique sous thalidomide et un cas de récurrence herpétique sous cyclophosphamide.

Les facteurs prédictifs d'une SO symptomatique sont exprimés dans le [Tableau 5](#). Aucune différence statistiquement significative n'est observée entre les patients symptomatiques et asymptomatiques en termes d'âge au diagnostic, de sexe, de tabagisme, de durée médiane avant le diagnostic de SO. L'atteinte périphérique apparaît comme un facteur de symptomatologie statistiquement significatif ($p = 0,005$), en particulier dans son expression d'ostéite de Perthes-Jüngling ($p = 0,0004$). Inversement, l'atteinte axiale est préférentiellement asymptomatique ($p = 0,0004$), qu'il s'agisse d'atteinte rachidienne ($p = 0,002$) ou pelvienne ($p = 0,002$). Le nombre de rechute osseuse a une tendance à être supérieur chez les patients symptomatiques ($p = 0,04$).

[Tableau 4](#). Facteurs prédictifs de sarcoïdose osseuse symptomatique

Symptômes de sarcoïdose osseuse	oui (n=15)	non (n=12)	p
Age moyen au diagnostic de sarcoïdose osseuse (année)	42,6	43	0,57
Sexe féminin	47%	33%	0,38
Durée médiane de la sarcoïdose avant détection de la sarcoïdose osseuse (année)	5	0,5	0,16
Traitement pour la sarcoïdose osseuse	53%	8%	0,02
Atteinte axiale	33%	100%	0,0004
Atteinte périphérique	73%	17%	0,005
Atteinte rachidienne	20%	83%	0,002
Atteinte pelvienne	7%	67%	0,002
Ostéite de Perthes-Jüngling	67%	0%	0,0004
Tabagisme au diagnostic	20%	25%	0,56
Rechute de sarcoïdose osseuse	67%	25%	0,04

Une association statistiquement significative a été mise en évidence entre sarcoïdose symptomatique et la mise en place des traitements immunomodulateurs pour raison osseuse ($p = 0,02$). En revanche, les rechutes osseuses ne sont pas prédictives de mise en place de traitement. L'ensemble des résultats est présenté dans le [Tableau 4](#).

Tableau 5. Facteurs prédictifs de traitement de sarcoïdose pour raison osseuse

Traitement pour la sarcoïdose osseuse	oui (n=9)	non (n=18)	p
Age moyen au diagnostic de sarcoïdose osseuse (année)	43,4	42,4	0,82
Sexe féminin	33%	44%	0,69
Durée médiane de la sarcoïdose avant détection de la sarcoïdose osseuse (année)	0	2	0,43
Symptômes de sarcoïdose osseuse	89%	39%	0,02
Atteinte axiale	44%	72%	0,22
Atteinte périphérique	67%	39%	0,24
Atteinte rachidienne	44%	50%	1,00
Atteinte pelvienne	22%	39%	0,67
Ostéite de Perthes-Jüngling	56%	28%	0,22
Tabagisme au diagnostic	22%	22%	1,00
Rechute de sarcoïdose osseuse	67%	39%	0,24

En dehors du caractère symptomatique de l'atteinte osseuse ($p = 0,04$), il n'y a pas de facteurs prédictifs de rechute. Il existe toutefois une tendance chez les sujets rechuteurs à présenter plus fréquemment une ostéite de Perthes- Jüngling ($p = 0,09$) ([Tableau 6](#)).

Tableau 6. Facteurs prédictifs de rechute de la sarcoïdose osseuse

Rechute de sarcoïdose osseuse	oui (n=13)	non (n=14)	p
Age moyen au diagnostic de sarcoïdose osseuse (année)	42,2	43,3	0,92
Sexe féminin	54%	29%	0,17
Durée médiane de la sarcoïdose avant détection de la sarcoïdose osseuse (année)	5	0	0,15
Symptômes de sarcoïdose osseuse	77%	36%	0,04
Atteinte axiale	46%	79%	0,36
Atteinte périphérique	62%	36%	0,17
Atteinte rachidienne	31%	64%	0,09
Atteinte pelvienne	15%	50%	0,07
Ostéite de Perthes-Jüngling	54%	21%	0,09
Tabagisme au diagnostic	15%	29%	0,36
Traitement de sarcoïdose osseuse	46%	21%	0,24

Discussion

La sarcoïdose osseuse est une localisation rare de la sarcoïdose avec une prévalence qui varie entre 0,5% (28) et 13% (4) en fonction des critères cliniques ou paracliniques retenus. De ce fait, la SO n'a fait l'objet que de cas rapportés ou de petites séries (418,435,443,451–460). Ainsi, dans une revue de la littérature de 2012 (418) moins de 50 cas d'atteinte osseuse rachidienne étaient rapportés. Dans notre étude, la prévalence de l'atteinte osseuse est estimée à 2,9% alors qu'elle n'a pas été recherchée systématiquement par une imagerie chez les patients asymptomatiques.

Notre série permet de décrire la présentation clinique et paraclinique, ainsi que la prise en charge thérapeutique et le pronostic de 27 cas de sarcoïdose osseuse. A notre connaissance, il s'agit de la plus grande série de SO rapportée à ce jour et suivie avec un tel délai médian (49 mois, [1-95]). La force majeure de notre étude est le recueil de données très détaillées sur les caractéristiques cliniques, les valeurs de laboratoire, l'aspect démographique, les atteintes des différents organes, les données d'imagerie, les traitements entrepris, les traitements et leurs effets secondaires ainsi que des éléments du suivi des

patients. Un tiers des patients avait eu une biopsie osseuse contributive, alors que la quasi-totalité avait une biopsie positive au niveau d'un autre organe, la preuve de l'atteinte osseuse étant retrouvée à l'imagerie.

Cette étude permet de conclure que 1- la présentation clinique de nos SO est, à l'exception de quelques particularités, identique à celle habituellement rapportée dans la littérature ; 2- l'IRM permet la confirmation des atteintes osseuses, notamment axiales, à la différence des radiographies standards; 3- la biopsie osseuse est constamment pathologique ; 4- une atteinte osseuse sévère peut justifier d'un traitement immunosuppresseur ; 5- la rémission complète de la SO n'est notée que dans 30% avec un risque de rechute non négligeable. 6- enfin, il n'existe pas de facteur prédictif de rechute.

Notre série se caractérise par un nombre plus important d'hommes (59%) dont l'âge médian au diagnostic de SO est de 42 ans. Ceci diffère de la série de Sparks (417), qui est composée majoritairement de femmes (55%) avec un âge médian plus élevé de 49,9 ans. Notre étude confirme la prédominance caucasienne, particularité également notée dans la série américaine de Sparks (95%) (417), alors que les séries de SS outre-atlantiques sont habituellement à prédominance afro-américaine.

Chez nos patients, le délai diagnostique médian entre la SS et la SO est court de 1 an (0-15) alors qu'il était de 4,3 ans (0,08-10,7) dans l'étude de Sparks (417). Ceci est probablement lié au fait qu'aucune de nos SO n'a été révélatrice. Dans notre série, plusieurs cas de SO survenues dans un contexte de SS sévères (41%) ont été rapportés avec un nombre moyen d'organes atteints à 5,2 sur l'ensemble des patients, alors que les plus grosses séries rapportaient majoritairement des cas bénins et n'insistaient pas sur le nombre

d'organes atteints ou la gravité de la SS. Notre série se caractérise par une expression sévère multi-organe de la maladie. Nos patients ont ainsi bénéficié de nombreuses investigations permettant de découvrir des SO asymptomatiques. Cette sévérité a été observée soit d'emblée, soit curieusement des années après une forme bénigne de la maladie : le syndrome de Löfgren.

Ainsi nous avons observé un cas de SS sévère avec une ostéite de Perthes-Jüngling survenu 9 ans après un syndrome de Löfgren. Sparks décrit un cas similaire mais avec une atteinte pelvi-rachidienne détectée 9,5 années plus tard (417). Dans cette même série, un syndrome de Löfgren est contemporain à la survenue d'une ostéite de Perthes-Jüngling.

Comme dans l'étude de Sparks (417), la majorité de nos SO sont symptomatiques (56%). La douleur osseuse est alors constante. Les SO consistent majoritairement à des atteintes multiples et axiales avec un aspect pseudo-métastatique (59%) alors que l'étude de Sparks en retrouvait 90% (417). Les atteintes pelvi-rachidiennes sont également les plus fréquentes (417). Les atteintes périphériques consistaient presque constamment en une ostéite de Perthes-Jüngling (37%). Notre étude confirme l'association statistiquement significative entre l'ostéite de Perthes-Jüngling et l'atteinte cutanée de sarcoïdose (461), même si classiquement l'atteinte décrite est un lupus pernio.

Dans l'étude de Thelier et coll., la majorité des SO présentaient une ostéite de Perthes-Jüngling (290). Dans notre étude, aucun facteur ethnique ne semble prédisposer à une SO à la différence de Wilcox et coll. qui observent une ostéite de Perthes-Jüngling plus commune dans la population noire (462). Ceci n'a pas été confirmé par une autre étude qui notait un lien possible entre une atteinte vertébrale indolente et l'origine africaine (463).

Une hypercalcémie et une augmentation des phosphatases alcalines totales ont été notées pour chaque anomalie chez 2 patients. Ceci suggère une physiopathologie différente

des atteintes de maladie de Paget, de l'ostéomalacie ou des atteintes malignes primitives ou secondaires. Les cas d'hypercalcémie associés à la SO ont été rattachés à une synthèse d'alpha-hydroxylase par les macrophages des granulomes transformant la 25-OH-vitamine D3 en calcitriol, indépendamment de toute atteinte osseuse (424).

Dans la SO, les résultats des analyses biochimiques ne sont pas spécifiques (440), ainsi les PAL et la VS sont fréquemment normales ou discrètement augmentées comme dans notre série. Le taux élevé de l'ECA ne permet que de monitorer l'activité de la SS (433,441).

Les radiographies standard confirment le diagnostic d'ostéite de Perthes-Jüngling suspectée cliniquement. Si l'aspect radiologique des atteintes périphériques des petits os des mains et des pieds est fréquemment rapporté dans la littérature, les atteintes rachidiennes et pelviennes sont plus rares mais font l'objet de nombreux case-reports depuis quelques années (462).

Dans notre étude, les IRM ont constamment mis en évidence des lésions, notamment axiales, symptomatiques ou non. Cependant, les images observées ne peuvent être distinguées des images néoplasiques primitives ou secondaires. Une biopsie osseuse dirigée permet la confirmation histologique (434). Le résultat doit ensuite s'intégrer dans le cadre d'une SS pour éliminer toute réaction granulomateuse sarcoïdose-like ou au pourtour d'une néoplasie (434).

Dans une autre étude, Moore et coll. réalisaient une IRM chez des patients présentant une sarcoïdose certaine avec une symptomatologie musculo-squelettique au niveau des zones douloureuses (428). Cette étude retrouvait majoritairement des lésions osseuses périphériques et quelques lésions pelviennes, mais pas rachidiennes. Ces résultats confirment les données de notre étude à savoir le caractère plus souvent symptomatique des lésions osseuses périphériques.

De plus, nous avons rapporté autant de TEP-scanners au 18-FDG que la série de Sparks et coll. (417). Dans notre série, 67% des TEP-scanners au 18-FDG ont permis de mettre en évidence une atteinte osseuse, axiale ou périphérique. Cet examen ne permet pas un diagnostic étiologique et impose d'éliminer des pathologies inflammatoires ou cancéreuses (438,464). Il peut identifier des sites occultes et évaluer éventuellement la réponse au traitement, que ce soit sur le plan osseux ou non (438,464). Du fait de la modalité de réalisation de certains examens, des lésions asymptomatiques étaient plus fréquemment retrouvées dans le cadre de la réalisation de PET-scanner au 18-FDG dans notre étude, comme l'avaient déjà souligné Sparks et coll., alors que la réalisation des autres examens, hormis la scintigraphie osseuse, est plus ciblée anatomiquement et guidée par les symptômes (417). Par ailleurs, il semble que PET-scanner au 18-FDG et IRM, malgré leur bon rendement, n'ont pas forcément de résultats concordants, cependant, ceux-ci n'avaient pas été réalisés au même moment. Ainsi, du fait de l'absence de recommandation pour la réalisation de PET-scanner au 18-FDG systématique dans le cadre du diagnostic ou du suivi de sarcoïdose, il est certain que nous n'avons pas pu identifier tous les cas de sarcoïdose avec atteinte osseuse asymptomatique.

La quasi-totalité de nos patients a reçu un traitement pour leur SS et, dans un tiers des cas, le motif de prescription est la SO. La corticothérapie est le traitement de première intention aussi bien dans notre série que dans la littérature (433,440–443) et ce malgré ses effets délétères sur l'os. Dans notre série, les corticoïdes ont été donnés dans la majorité des cas avec des doses d'attaque entre 0,5 mg/kg/j et 1 mg/kg/j d'équivalent prednisone, avec une efficacité rapportée majeure à ces doses. Du fait de la sévérité de la SS, ou par souci d'épargne cortisonique, d'autres immunomodulateurs ont été nécessaires dans de

nombreux cas. L'utilisation de l'hydroxychloroquine à 400 mg/j n'a pas montré d'efficacité majeure sur les douleurs osseuses, contrairement à l'effet bénéfique sur les lésions cutanées associées. Le méthotrexate à la dose de 0,3 mg/kg/semaine a donné de bons résultats sur les ostéites de Perthes-Jüngling, et permettait d'obtenir une rémission partielle. Dans la littérature, le méthotrexate est utilisé essentiellement chez les patients présentant une réponse médiocre aux corticoïdes (433,444). Ces traitements par corticoïdes et/ou hydroxychloroquine et/ou méthotrexate constituaient les options thérapeutiques choisies chez deux tiers de nos patients.

Il existait une très grande efficacité sur les symptômes de la SO des cures de cyclophosphamide dans le cadre d'une SS sévère, et relayées par du mycophénolate mofétil. Deux patients ont par ailleurs reçu de la thalidomide de façon prolongée, avec une bonne efficacité rapportée sur les symptômes de la SO. Ce traitement est cependant rarement proposé compte tenu du risque de neuropathie périphérique. Enfin, 2 de nos patients ont reçu un traitement par anti-TNF alpha – l'infliximab - avec une excellente efficacité non seulement sur la SS mais également sur la SO. L'anti-TNF alpha a toujours été prescrit en deuxième intention.

La place des anti-TNF alpha reste à préciser dans le traitement de la SO. Hasni et coll. (416) rapportent la même expérience sur 2 cas de SO, après échec de la ciclosporine et du mycophénolate mofétil. Un cas avait été traité par adalimumab et présentait une rémission totale de ses symptômes et une disparition des lésions vertébrales en IRM 2 ans plus tard. Le second cas était traité initialement par méthotrexate puis par adalimumab et enfin, devant une persistance des symptômes, un switch par infliximab a été réalisé, menant à une régression complète des symptômes avec une diminution des lésions osseuses en IRM. Enfin, d'autres cas de SO avec atteinte vertébrale étaient décrits avec une excellente

réponse sous infliximab (306,325) : un cas qui présentait des rachialgies invalidantes à 5 ans du diagnostic initial en échec des traitements par corticothérapie et immunomodulateurs classiques, et enfin un autre cas d'atteinte vertébrale diagnostiquée à 2 ans du diagnostic initial en échec de la corticothérapie, du méthotrexate et du mycophénolate mofétil. Les anticorps monoclonaux bloquant l'action du TNF alpha sont de plus en plus utilisés dans le traitement de la sarcoïdose pulmonaire et systémique et ont prouvé leur efficacité. Cependant, peu de cas ont été rapportés dans la SO. Dans l'étude de Sparks, leur efficacité n'était pas constante puisqu'un patient n'avait pas répondu favorablement après un traitement par infliximab et certolizumab pegol (417) ; un autre patient a présenté une bonne réponse à l'adalimumab sur une atteinte vertébrale symptomatique invalidante, en échec d'un traitement par prednisone et méthotrexate. Il n'existe pas à notre connaissance de données de la littérature sur l'efficacité des anti-TNF alpha dans l'ostéite de Perthes-Jüngling.

Il semble que nos cas soient plus sévères que ceux de la cohorte de Sparks et coll. (417), puisque certains ont nécessité jusqu'à 5 lignes de traitements et sont toujours symptomatiques de leur SS, et de la SO malgré les traitements. Dans notre étude, plus de trois quarts des patients ont eu au moins une rechute dont près de la moitié sur le plan osseux. Aucun facteur prédictif de rechute sur le plan osseux n'a cependant pu être mis en évidence. Cette notion de rechute n'est pas étudiée à notre connaissance dans la littérature.

Du fait de son caractère rétrospectif, notre étude a cependant des limites. La principale est l'absence d'homogénéité dans la réalisation des examens morphologiques, rendant impossible une analyse comparative de sensibilité et de spécificité. En outre, il

semble difficile de proposer un algorithme thérapeutique dans l'atteinte osseuse après analyse de nos cas ; ceux-ci sont bien souvent associés à une SS avec atteinte d'organes mettant parfois en jeu le pronostic vital et les patients traités pour raison osseuse représentent un faible effectif. Aucune étude sur le retentissement densitométrique n'a pu être réalisée, notamment chez les patients présentant une atteinte du squelette axial.

4^{ème} partie : Conclusion

Notre série de 27 cas de sarcoïdose osseuse confirme la faible prévalence de cette localisation. Les SO s'observent préférentiellement chez les caucasiens et toujours au cours de sarcoïdose systémique. La SS est particulièrement sévère dans notre série. Les atteintes axiales, notamment pelviennes et rachidiennes sont les plus fréquentes, constamment confirmées par l'IRM. Les radiographies standards sont suffisantes pour les ostéites de Perthes-Jüngling toujours plus symptomatiques.

La grande majorité des patients a reçu une corticothérapie, dont environ la moitié pour raison osseuse. Dans plus de trois quarts des cas, un traitement immunosuppresseur a été nécessaire soit pour renforcement thérapeutique soit pour épargne cortisonique. Malgré ces traitements, le pronostic des SO en termes de rémission complète est insatisfaisant. Compte tenu des résultats encourageants notés avec les anti-TNF alpha, une stratégie thérapeutique différente peut se discuter en proposant une biothérapie soit plus précocement, voire en première intention.

BIBLIOGRAPHIE

1. Statement on sarcoidosis. Joint Statement of the American Thoracic Society (ATS), the European Respiratory Society (ERS) and the World Association of Sarcoidosis and Other Granulomatous Disorders (WASOG) adopted by the ATS Board of Directors and by the ERS Executive Committee, February 1999. *Am J Respir Crit Care Med* 1999;160(2):736-55.
2. James DG. Centenary commemoration of sarcoidosis and of Jonathan Hutchinson. *Br Med J* 1969;2(5649):109-10.
3. James DG. Descriptive definition and historic aspects of sarcoidosis. *Clin Chest Med* 1997;18(4):663-79.
4. James DG, Neville E, Siltzbach LE. A worldwide review of sarcoidosis. *Ann N Y Acad Sci* 1976;278:321-34.
5. Israel HL, Sones M. Sarcoidosis; clinical observation on one hundred sixty cases. *AMA Arch Intern Med* 1958;102(5):766-76.
6. Siltzbach LE, James DG, Neville E, Turiaf J, Battesti JP, Sharma OP, et al. Course and prognosis of sarcoidosis around the world. *Am J Med* 1974;57(6):847-52.
7. Sones M, Israel HL, Dratman MB, Frank JH. Effect of cortisone in sarcoidosis. *N Engl J Med* 1951;244(6):209-13.
8. Siltzbach LE, Posner A, Medine MM. Cortisone therapy in sarcoidosis; effect in a case with virtual blindness. *J Am Med Assoc* 1951;147(10):927-9.
9. Eule H, Weinecke A, Roth I, Wuthe H. The possible influence of corticosteroid therapy on the natural course of pulmonary sarcoidosis. Late results of a continuing clinical study. *Ann N Y Acad Sci* 1986;465:695-701.
10. Israel HL, Fouts DW, Beggs RA. A controlled trial of prednisone treatment of sarcoidosis. *Am Rev Respir Dis* 1973;107(4):609-14.
11. Selroos O, Sellergren TL. Corticosteroid therapy of pulmonary sarcoidosis. A prospective evaluation of alternate day and daily dosage in stage II disease. *Scand J Respir Dis* 1979;60(4):215-21.
12. Young RL, Harkleroad LE, Lordon RE, Weg JG. Pulmonary sarcoidosis: a prospective evaluation of glucocorticoid therapy. *Ann Intern Med* 1970;73(2):207-12.
13. Zaki MH, Lyons HA, Leilop L, Huang CT. Corticosteroid therapy in sarcoidosis. A five-year, controlled follow-up study. *N Y State J Med* 1987;87(9):496-9.
14. Gibson GJ, Prescott RJ, Muers MF, Middleton WG, Mitchell DN, Connolly CK, et al. British Thoracic Society Sarcoidosis study: effects of long term corticosteroid treatment. *Thorax* 1996;51(3):238-47.
15. James DG, Carstairs LS, Trowell J, Sharma OP. Treatment of sarcoidosis. Report of a controlled therapeutic trial. *Lancet Lond Engl* 1967;2(7515):526-8.
16. Koerner SK, Sakowitz AJ, Appelman RI, Becker NH, Schoenbaum SW. Transbronchial lung biopsy for the diagnosis of sarcoidosis. *N Engl J Med* 1975;293(6):268-70.

17. Koonitz CH, Joyner LR, Nelson RA. Transbronchial lung biopsy via the fiberoptic bronchoscope in sarcoidosis. *Ann Intern Med* 1976;85(1):64-6.
18. Roethe RA, Fuller PB, Byrd RB, Hafermann DR. Transbronchoscopic lung biopsy in sarcoidosis. Optimal number and sites for diagnosis. *Chest* 1980;77(3):400-2.
19. Hunninghake GW, Crystal RG. Pulmonary sarcoidosis: a disorder mediated by excess helper T-lymphocyte activity at sites of disease activity. *N Engl J Med* 1981;305(8):429-34.
20. Thomas PD, Hunninghake GW. Current concepts of the pathogenesis of sarcoidosis. *Am Rev Respir Dis* 1987;135(3):747-60.
21. James DG, Neville E, Walker A. Immunology of sarcoidosis. *Am J Med* 1975;59(3):388-94.
22. Lieberman J. Elevation of serum angiotensin-converting-enzyme (ACE) level in sarcoidosis. *Am J Med* 1975;59(3):365-72.
23. Daniele RP, Dauber JH, Rossman MD. Immunologic abnormalities in sarcoidosis. *Ann Intern Med* 1980;92(3):406-16.
24. Hennessy TW, Ballard DJ, DeRemee RA, Chu CP, Melton LJ. The influence of diagnostic access bias on the epidemiology of sarcoidosis: a population-based study in Rochester, Minnesota, 1935-1984. *J Clin Epidemiol* 1988;41(6):565-70.
25. Henke CE, Henke G, Elveback LR, Beard CM, Ballard DJ, Kurland LT. The epidemiology of sarcoidosis in Rochester, Minnesota: a population-based study of incidence and survival. *Am J Epidemiol* 1986;123(5):840-5.
26. Rybicki BA, Major M, Popovich J, Maliarik MJ, Iannuzzi MC. Racial differences in sarcoidosis incidence: a 5-year study in a health maintenance organization. *Am J Epidemiol* 1997;145(3):234-41.
27. Bresnitz EA, Strom BL. Epidemiology of sarcoidosis. *Epidemiol Rev* 1983;5:124-56.
28. Baughman RP, Teirstein AS, Judson MA, Rossman MD, Yeager H, Bresnitz EA, et al. Clinical characteristics of patients in a case control study of sarcoidosis. *Am J Respir Crit Care Med* 2001;164(10 Pt 1):1885-9.
29. Mañá J, Badrinas F, Morera J, Fité E, Manresa F, Fernández-Nogués F. Sarcoidosis in Spain. *Sarcoidosis* 1992;9(2):118-22.
30. Hillerdal G, Nöu E, Osterman K, Schmekel B. Sarcoidosis: epidemiology and prognosis. A 15-year European study. *Am Rev Respir Dis* 1984;130(1):29-32.
31. Chapelon C, Uzzan B, Piette JC, Jacques C, Coche E, Godeau P. [Sarcoidosis in internal medicine. A cooperative study of 554 cases]. *Ann Médecine Interne* 1984;135(2):125-31.
32. Alsbirk PH. Epidemiologic studies on sarcoidosis in Denmark based on a nation-wide central register. A preliminary report. *Acta Med Scand Suppl.* 1964;425:106-9.
33. Iwai K, Sekiguti M, Hosoda Y, DeRemee RA, Tazelaar HD, Sharma OP, et al. Racial difference in cardiac sarcoidosis incidence observed at autopsy. *Sarcoidosis* 1994;11(1):26-31.

34. Milman N, Selroos O. Pulmonary sarcoidosis in the Nordic countries 1950-1982. *Epidemiology and clinical picture. Sarcoidosis* 1990;7(1):50-7.
35. Mayock RL, Bertrand P, Morrison CE, Scott JH. MANIFESTATIONS OF SARCOIDOSIS. ANALYSIS OF 145 PATIENTS, WITH A REVIEW OF NINE SERIES SELECTED FROM THE LITERATURE. *Am J Med* 1963;35:67-89.
36. Keller AZ. Hospital, age, racial, occupational, geographical, clinical and survivorship characteristics in the epidemiology of sarcoidosis. *Am J Epidemiol* 1971;94(3):222-30.
37. Mitchell DN, Scadding JG. Sarcoidosis. *Am Rev Respir Dis* 1974;110(6):774-802.
38. McNicol MW, Luce PJ. Sarcoidosis in a racially mixed community. *J R Coll Physicians Lond* 1985;19(3):179-83.
39. Edmondstone WM, Wilson AG. Sarcoidosis in Caucasians, Blacks and Asians in London. *Br J Dis Chest* 1985;79(1):27-36.
40. Bardinas F, Morera J, Fité E, Plasencia A. Seasonal clustering of sarcoidosis. *Lancet Lond Engl* 1989;2(8660):455-6.
41. Glennås A, Kvien TK, Melby K, Refvem OK, Andrup O, Karstensen B, et al. Acute sarcoid arthritis: occurrence, seasonal onset, clinical features and outcome. *Br J Rheumatol* 1995;34(1):45-50.
42. Pacheco Y. [Sarcoidosis and genetics]. *Rev Mal Respir* 2011;28(4):409-18.
43. Rybicki BA, Iannuzzi MC, Frederick MM, Thompson BW, Rossman MD, Bresnitz EA, et al. Familial aggregation of sarcoidosis. A case-control etiologic study of sarcoidosis (ACCESS). *Am J Respir Crit Care Med* 2001;164(11):2085-91.
44. Jørgensen G. [Sarcoidosis. Genetics]. *Arch Für Klin Exp Dermatol* 1966;227(1):16-23.
45. Nassif X, Valeyre D, Loiseau A, Battesti JP. [Familial sarcoidosis. Apropos of 22 families]. *Ann Médecine Interne* 1985;136(8):611-4.
46. Sharma OP, Neville E, Walker AN, James DG. Familial sarcoidosis: a possible genetic influence. *Ann N Y Acad Sci* 1976;278:386-400.
47. Keating JP, Weissbluth M, Ratzan SK, Barton LL. Familial sarcoidosis. *Am J Dis Child* 1960 1973;126(5):644-7.
48. Selroos O, Sellergren TL, Vuorio M, Virolainen M. Sarcoidosis in identical twins. Observations on the course of treated and untreated identical diseases. *Am Rev Respir Dis* 1973;108(6):1401-6.
49. Plummer NS, Symmers WS, Winner HI. Sarcoidosis in identical twins; with torulosis as a complication in one case. *Br Med J* 1957;2(5045):599-603.
50. Mrazek F, Holla LI, Hutyrova B, Znojil V, Vasku A, Kolek V, et al. Association of tumour necrosis factor-alpha, lymphotoxin-alpha and HLA-DRB1 gene polymorphisms with Löfgren's syndrome in Czech patients with sarcoidosis. *Tissue Antigens* 2005;65(2):163-71.

51. Seitzer U, Swider C, Stüber F, Suchnicki K, Lange A, Richter E, et al. Tumour necrosis factor alpha promoter gene polymorphism in sarcoidosis. *Cytokine* 1997;9(10):787-90.
52. Yamaguchi E, Itoh A, Hizawa N, Kawakami Y. The gene polymorphism of tumor necrosis factor-beta, but not that of tumor necrosis factor-alpha, is associated with the prognosis of sarcoidosis. *Chest* 2001;119(3):753-61.
53. Grutters JC, Sato H, Pantelidis P, Lagan AL, McGrath DS, Lammers J-WJ, et al. Increased frequency of the uncommon tumor necrosis factor -857T allele in British and Dutch patients with sarcoidosis. *Am J Respir Crit Care Med* 2002;165(8):1119-24.
54. Takada T, Suzuki E, Ishida T, Moriyama H, Ooi H, Hasegawa T, et al. Polymorphism in RANTES chemokine promoter affects extent of sarcoidosis in a Japanese population. *Tissue Antigens* 2001;58(5):293-8.
55. Niimi T, Sato S, Tomita H, Yamada Y, Akita K, Maeda H, et al. Lack of association with interleukin 1 receptor antagonist and interleukin-1beta gene polymorphisms in sarcoidosis patients. *Respir Med* 2000;94(11):1038-42.
56. Grutters JC, Sato H, Pantelidis P, Ruven HJT, McGrath DS, Wells AU, et al. Analysis of IL6 and IL1A gene polymorphisms in UK and Dutch patients with sarcoidosis. *Sarcoidosis Vasc Diffuse Lung Dis Off J WASOG World Assoc Sarcoidosis Granulomatous Disord* 2003;20(1):20-7.
57. Akahoshi M, Ishihara M, Remus N, Uno K, Miyake K, Hirota T, et al. Association between IFNA genotype and the risk of sarcoidosis. *Hum Genet* 2004;114(5):503-9.
58. Niimi T, Sato S, Sugiura Y, Yoshinouchi T, Akita K, Maeda H, et al. Transforming growth factor-beta gene polymorphism in sarcoidosis and tuberculosis patients. *Int J Tuberc Lung Dis Off J Int Union Tuberc Lung Dis* 2002;6(6):510-5.
59. Muraközy G, Gaede KI, Zissel G, Schlaak M, Müller-Quernheim J. Analysis of gene polymorphisms in interleukin-10 and transforming growth factor-beta 1 in sarcoidosis. *Sarcoidosis Vasc Diffuse Lung Dis Off J WASOG World Assoc Sarcoidosis Granulomatous Disord* 2001;18(2):165-9.
60. Schürmann M, Lympany PA, Reichel P, Müller-Myhsok B, Wurm K, Schlaak M, et al. Familial sarcoidosis is linked to the major histocompatibility complex region. *Am J Respir Crit Care Med* 2000;162(3 Pt 1):861-4.
61. Spagnolo P, Renzoni EA, Wells AU, Sato H, Grutters JC, Sestini P, et al. C-C chemokine receptor 2 and sarcoidosis: association with Lofgren's syndrome. *Am J Respir Crit Care Med* 2003;168(10):1162-6.
62. Hizawa N, Yamaguchi E, Furuya K, Jinushi E, Ito A, Kawakami Y. The role of the C-C chemokine receptor 2 gene polymorphism V64I (CCR2-64I) in sarcoidosis in a Japanese population. *Am J Respir Crit Care Med* 1999;159(6):2021-3.
63. Petrek M, Drábek J, Kolek V, Zlámál J, Welsh KI, Bunce M, et al. CC chemokine receptor gene polymorphisms in Czech patients with pulmonary sarcoidosis. *Am J Respir Crit Care Med* 2000;162(3 Pt 1):1000-3.

64. Seitzer U, Gerdes J, Müller-Quernheim J. Evidence for disease phenotype associated haplotypes (DR.TNF) in sarcoidosis. *Sarcoidosis Vasc Diffuse Lung Dis Off J WASOG World Assoc Sarcoidosis Granulomatous Disord* 2001;18(3):279-83.
65. Rybicki BA, Maliarik MJ, Poisson LM, Sheffer R, Chen KM, Major M, et al. The major histocompatibility complex gene region and sarcoidosis susceptibility in African Americans. *Am J Respir Crit Care Med* 2003;167(3):444-9.
66. Rossman MD, Thompson B, Frederick M, Maliarik M, Iannuzzi MC, Rybicki BA, et al. HLA-DRB1*1101: a significant risk factor for sarcoidosis in blacks and whites. *Am J Hum Genet* 2003;73(4):720-35.
67. Voorter CEM, Drent M, van den Berg-Loonen EM. Severe pulmonary sarcoidosis is strongly associated with the haplotype HLA-DQB1*0602-DRB1*150101. *Hum Immunol* 2005;66(7):826-35.
68. Schürmann M, Reichel P, Müller-Myhsok B, Schlaak M, Müller-Quernheim J, Schwinger E. Results from a genome-wide search for predisposing genes in sarcoidosis. *Am J Respir Crit Care Med* 2001;164(5):840-6.
69. Rybicki BA, Walewski JL, Maliarik MJ, Kian H, Iannuzzi MC, ACCESS Research Group. The BTNL2 gene and sarcoidosis susceptibility in African Americans and Whites. *Am J Hum Genet* 2005;77(3):491-9.
70. Moller DR, Konishi K, Kirby M, Balbi B, Crystal RG. Bias toward use of a specific T cell receptor beta-chain variable region in a subgroup of individuals with sarcoidosis. *J Clin Invest* 1988;82(4):1183-91.
71. Forman JD, Klein JT, Silver RF, Liu MC, Greenlee BM, Moller DR. Selective activation and accumulation of oligoclonal V beta-specific T cells in active pulmonary sarcoidosis. *J Clin Invest* 1994;94(4):1533-42.
72. Tamura N, Moller DR, Balbi B, Crystal RG. Preferential usage of the T-cell antigen receptor beta-chain constant region C beta 1 element by lung T-lymphocytes of patients with pulmonary sarcoidosis. *Am Rev Respir Dis* 1991;143(3):635-9.
73. Grunewald J, Hultman T, Bucht A, Eklund A, Wigzell H. Restricted usage of T cell receptor V alpha/J alpha gene segments with different nucleotide but identical amino acid sequences in HLA-DR3+ sarcoidosis patients. *Mol Med Camb Mass* 1995;1(3):287-96.
74. Balbi B, Moller DR, Kirby M, Holroyd KJ, Crystal RG. Increased numbers of T lymphocytes with gamma delta-positive antigen receptors in a subgroup of individuals with pulmonary sarcoidosis. *J Clin Invest* 1990;85(5):1353-61.
75. Abdallah A, Sato H, Grutters JC, Veeraraghavan S, Lympany PA, Ruven HJT, et al. Inhibitor kappa B-alpha (IkappaB-alpha) promoter polymorphisms in UK and Dutch sarcoidosis. *Genes Immun* 2003;4(6):450-4.
76. Martin TM, Doyle TM, Smith JR, Dinulescu D, Rust K, Rosenbaum JT. Uveitis in patients with sarcoidosis is not associated with mutations in NOD2 (CARD15). *Am J Ophthalmol* 2003;136(5):933-5.

77. Ishihara M, Ohno S, Ishida T, Mizuki N, Ando H, Naruse T, et al. Genetic polymorphisms of the TNFB and HSP70 genes located in the human major histocompatibility complex in sarcoidosis. *Tissue Antigens* 1995;46(1):59-62.
78. Morohashi K, Takada T, Omori K, Suzuki E, Gejyo F. Vascular endothelial growth factor gene polymorphisms in Japanese patients with sarcoidosis. *Chest* 2003;123(5):1520-6.
79. Tomita H, Ina Y, Sugiura Y, Sato S, Kawaguchi H, Morishita M, et al. Polymorphism in the angiotensin-converting enzyme (ACE) gene and sarcoidosis. *Am J Respir Crit Care Med* 1997;156(1):255-9.
80. Arbustini E, Grasso M, Leo G, Tinelli C, Fasani R, Diegoli M, et al. Polymorphism of angiotensin-converting enzyme gene in sarcoidosis. *Am J Respir Crit Care Med* 1996;153(2):851-4.
81. McGrath DS, Foley PJ, Petrek M, Izakovicova-Holla L, Kolek V, Veeraraghavan S, et al. Ace gene I/D polymorphism and sarcoidosis pulmonary disease severity. *Am J Respir Crit Care Med* 2001;164(2):197-201.
82. Maliarik MJ, Rybicki BA, Malvitz E, Sheffer RG, Major M, Popovich J, et al. Angiotensin-converting enzyme gene polymorphism and risk of sarcoidosis. *Am J Respir Crit Care Med* 1998;158(5 Pt 1):1566-70.
83. Hills SE, Parkes SA, Baker SB. Epidemiology of sarcoidosis in the Isle of Man--2: Evidence for space-time clustering. *Thorax* 1987;42(6):427-30.
84. Parkes SA, Baker SB, Bourdillon RE, Murray CR, Rakshit M, Sarkies JW, et al. Incidence of sarcoidosis in the Isle of Man. *Thorax* 1985;40(4):284-7.
85. Panayias S, Theodorakopoulos P, Bouras A, Constantopoulos S. Seasonal occurrence of sarcoidosis in Greece. *Lancet Lond Engl* 1991;338(8765):510-1.
86. Kern DG, Neill MA, Wrenn DS, Varone JC. Investigation of a unique time-space cluster of sarcoidosis in firefighters. *Am Rev Respir Dis* 1993;148(4 Pt 1):974-80.
87. Sartwell PE, Edwards LB. Epidemiology of sarcoidosis in the U.S. Navy. *Am J Epidemiol* 1974;99(4):250-7.
88. Chapelon-Abric C. [Epidemiology of sarcoidosis and its genetic and environmental risk factors]. *Rev Médecine Interne Fondée Par Société Natl Française Médecine Interne* 2004;25(7):494-500.
89. Rybicki BA, Amend KL, Maliarik MJ, Iannuzzi MC. Photocopier exposure and risk of sarcoidosis in African-American sibs. *Sarcoidosis Vasc Diffuse Lung Dis Off J WASOG World Assoc Sarcoidosis Granulomatous Disord* 2004;21(1):49-55.
90. Newman LS, Rose CS, Bresnitz EA, Rossman MD, Barnard J, Frederick M, et al. A case control etiologic study of sarcoidosis: environmental and occupational risk factors. *Am J Respir Crit Care Med* 2004;170(12):1324-30.
91. Kucera GP, Rybicki BA, Kirkey KL, Coon SW, Major ML, Maliarik MJ, et al. Occupational risk factors for sarcoidosis in African-American siblings. *Chest* 2003;123(5):1527-35.

92. Burke WM, Keogh A, Maloney PJ, Delprado W, Bryant DH, Spratt P. Transmission of sarcoidosis via cardiac transplantation. *Lancet Lond Engl* 1990;336(8730):1579.
93. Heyll A, Meckenstock G, Aul C, Söhngen D, Borchard F, Hadding U, et al. Possible transmission of sarcoidosis via allogeneic bone marrow transplantation. *Bone Marrow Transplant* 1994;14(1):161-4.
94. James DG, Williams WJ. Kveim-Siltzbach test revisited. *Sarcoidosis* 1991;8(1):6-9.
95. Vokurka M, Lecossier D, du Bois RM, Wallaert B, Kambouchner M, Tazi A, et al. Absence of DNA from mycobacteria of the *M. tuberculosis* complex in sarcoidosis. *Am J Respir Crit Care Med* 1997;156(3 Pt 1):1000-3.
96. Mangiapan G, Hance AJ. Mycobacteria and sarcoidosis: an overview and summary of recent molecular biological data. *Sarcoidosis* 1995;12(1):20-37.
97. Milman N, Andersen AB. Detection of antibodies in serum against *M. tuberculosis* using western blot technique. Comparison between sarcoidosis patients and healthy subjects. *Sarcoidosis* 1993;10(1):29-31.
98. Chapman JS, Speight M. Further studies of mycobacterial antibodies in the sera of sarcoidosis patients. *Acta Med Scand Suppl* 1964;425:61-7.
99. Drake WP, Newman LS. Mycobacterial antigens may be important in sarcoidosis pathogenesis. *Curr Opin Pulm Med* 2006;12(5):359-63.
100. Hanngren A, Odham G, Eklund A, Hoffner S, Stjernberg N, Westerdahl G. Tuberculostearic acid in lymph nodes from patients with sarcoidosis. *Sarcoidosis* 1987;4(2):101-4.
101. Almenoff PL, Johnson A, Lesser M, Mattman LH. Growth of acid fast L forms from the blood of patients with sarcoidosis. *Thorax* 1996;51(5):530-3.
102. Saltini C, Spurzem JR, Lee JJ, Pinkston P, Crystal RG. Spontaneous release of interleukin 2 by lung T lymphocytes in active pulmonary sarcoidosis is primarily from the Leu3+DR+ T cell subset. *J Clin Invest* 1986;77(6):1962-70.
103. Shigehara K, Shijubo N, Ohmichi M, Takahashi R, Kon S, Okamura H, et al. IL-12 and IL-18 are increased and stimulate IFN-gamma production in sarcoid lungs. *J Immunol Baltim Md* 1950 2001;166(1):642-9.
104. Bäumer I, Zissel G, Schlaak M, Müller-Quernheim J. Th1/Th2 cell distribution in pulmonary sarcoidosis. *Am J Respir Cell Mol Biol* 1997;16(2):171-7.
105. Agostini C, Adami F, Semenzato G. New pathogenetic insights into the sarcoid granuloma. *Curr Opin Rheumatol* 2000;12(1):71-6.
106. Facco M, Cabrelle A, Teramo A, Olivieri V, Gnoato M, Teolato S, et al. Sarcoidosis is a Th1/Th17 multisystem disorder. *Thorax* 2011;66(2):144-50.
107. Zissel G, Prasse A, Müller-Quernheim J. Sarcoidosis--immunopathogenetic concepts. *Semin Respir Crit Care Med* 2007;28(1):3-14.

108. Soler P, Basset F. Morphology and distribution of the cells of a sarcoid granuloma: ultrastructural study of serial sections. *Ann N Y Acad Sci* 1976;278:147-60.
109. Ceuppens JL, Lacquet LM, Mariën G, Demedts M, van den Eeckhout A, Stevens E. Alveolar T-cell subsets in pulmonary sarcoidosis. Correlation with disease activity and effect of steroid treatment. *Am Rev Respir Dis* 1984;129(4):563-8.
110. Ziegenhagen MW, Benner UK, Zissel G, Zabel P, Schlaak M, Müller-Quernheim J. Sarcoidosis: TNF-alpha release from alveolar macrophages and serum level of sIL-2R are prognostic markers. *Am J Respir Crit Care Med* 1997;156(5):1586-92.
111. Baughman RP, Strohofer SA, Buchsbaum J, Lower EE. Release of tumor necrosis factor by alveolar macrophages of patients with sarcoidosis. *J Lab Clin Med* 1990;115(1):36-42.
112. Lynch JP, Standiford TJ, Rolfe MW, Kunkel SL, Strieter RM. Neutrophilic alveolitis in idiopathic pulmonary fibrosis. The role of interleukin-8. *Am Rev Respir Dis* 1992;145(6):1433-9.
113. Wahlström J, Katchar K, Wigzell H, Olerup O, Eklund A, Grunewald J. Analysis of intracellular cytokines in CD4+ and CD8+ lung and blood T cells in sarcoidosis. *Am J Respir Crit Care Med* 2001;163(1):115-21.
114. Prasse A, Pechkovsky DV, Toews GB, Jungraithmayr W, Kollert F, Goldmann T, et al. A vicious circle of alveolar macrophages and fibroblasts perpetuates pulmonary fibrosis via CCL18. *Am J Respir Crit Care Med* 2006;173(7):781-92.
115. Soler P. [Pathogeny-etiology of sarcoidosis]. *Ann Médecine Interne* 2001;152(1):28-33.
116. Takemura T, Matsui Y, Saiki S, Mikami R. Pulmonary vascular involvement in sarcoidosis: a report of 40 autopsy cases. *Hum Pathol* 1992;23(11):1216-23.
117. Battesti JP, Azoulay E. [Atypical forms of sarcoidosis]. *Ann Médecine Interne* 2001;152(1):51-7.
118. Grenier P, Chevret S, Beigelman C, Brauner MW, Chastang C, Valeyre D. Chronic diffuse infiltrative lung disease: determination of the diagnostic value of clinical data, chest radiography, and CT and Bayesian analysis. *Radiology* 1994;191(2):383-90.
119. Lynch JP, Ma YL, Koss MN, White ES. Pulmonary sarcoidosis. *Semin Respir Crit Care Med* 2007;28(1):53-74.
120. Tazi A, Desfemmes-Baleyte T, Soler P, Valeyre D, Hance AJ, Battesti JP. Pulmonary sarcoidosis with a diffuse ground glass pattern on the chest radiograph. *Thorax* 1994;49(8):793-7.
121. Abehsera M, Valeyre D, Grenier P, Jaillet H, Battesti JP, Brauner MW. Sarcoidosis with pulmonary fibrosis: CT patterns and correlation with pulmonary function. *AJR Am J Roentgenol* 2000;174(6):1751-7.
122. Nunes H, Uzunhan Y, Freynet O, Humbert M, Brillet P-Y, Kambouchner M, et al. Pulmonary hypertension complicating sarcoidosis. *Presse Médicale Paris Fr* 1983 2012;41(6 Pt 2):e303-316.
123. Nunes H, Maurer C, Naccache JM, Girard F, Brauner M, Valeyre D. [Severe pulmonary sarcoidosis]. *Ann Médecine Interne* 2001;152(2):96-102.

124. Bein ME, Putman CE, McCloud TC, Mink JH. A reevaluation of intrathoracic lymphadenopathy in sarcoidosis. *AJR Am J Roentgenol* 1978;131(3):409-15.
125. Winterbauer RH, Belic N, Moores KD. Clinical interpretation of bilateral hilar adenopathy. *Ann Intern Med* 1973;78(1):65-71.
126. Brauner M, Dumas JL, Beigelman C. [Imaging of pulmonary sarcoidosis]. *Ann Radiol (Paris)* 1994;37(3):216-21.
127. Brauner MW, Lenoir S, Grenier P, Cluzel P, Battesti JP, Valeyre D. Pulmonary sarcoidosis: CT assessment of lesion reversibility. *Radiology* 1992;182(2):349-54.
128. Battesti JP, Saumon G, Valeyre D, Amouroux J, Pechnick B, Sandron D, et al. Pulmonary sarcoidosis with an alveolar radiographic pattern. *Thorax* 1982;37(6):448-52.
129. Martin SG, Kronek L-P, Valeyre D, Brauner N, Brillet P-Y, Nunes H, et al. High-resolution computed tomography to differentiate chronic diffuse interstitial lung diseases with predominant ground-glass pattern using logical analysis of data. *Eur Radiol* 2010;20(6):1297-310.
130. Murdoch J, Müller NL. Pulmonary sarcoidosis: changes on follow-up CT examination. *AJR Am J Roentgenol* 1992;159(3):473-7.
131. Levinson RS, Metzger LF, Stanley NN, Kelsen SG, Altose MD, Cherniack NS, et al. Airway function in sarcoidosis. *Am J Med* 1977;62(1):51-9.
132. Lamberto C, Nunes H, Le Toumelin P, Duperron F, Valeyre D, Clerici C. Membrane and capillary blood components of diffusion capacity of the lung for carbon monoxide in pulmonary sarcoidosis: relation to exercise gas exchange. *Chest* 2004;125(6):2061-8.
133. Viskum K, Vestbo J. Vital prognosis in intrathoracic sarcoidosis with special reference to pulmonary function and radiological stage. *Eur Respir J* 1993;6(3):349-53.
134. Wallaert B, Ramon P, Fournier E, Tonnel AB, Voisin C. Bronchoalveolar lavage, serum angiotensin-converting enzyme, and gallium-67 scanning in extrathoracic sarcoidosis. *Chest* 1982;82(5):553-5.
135. Tremblay A, Stather DR, Maceachern P, Khalil M, Field SK. A randomized controlled trial of standard vs endobronchial ultrasonography-guided transbronchial needle aspiration in patients with suspected sarcoidosis. *Chest* 2009;136(2):340-6.
136. Costabel U. CD4/CD8 ratios in bronchoalveolar lavage fluid: of value for diagnosing sarcoidosis? *Eur Respir J* 1997;10(12):2699-700.
137. Kataria YP, Shaw RA, Campbell PB. Sarcoidosis: an overview II. *Clin Notes Respir Dis* 1982;20(4):1-16.
138. Elgart ML. Cutaneous sarcoidosis: definitions and types of lesions. *Clin Dermatol* 1986;4(4):35-45.
139. Kaltenbach G, Chapelon-Abric C, Frances C, Wechsler B, Blétry O, Godeau P. [Sarcoidosis in a cicatrix: apropos of 5 cases]. *Rev Médecine Interne Fondée Par Société Natl Française Médecine Interne* 1993;14(4):218-22.

140. Badgwell C, Rosen T. Cutaneous sarcoidosis therapy updated. *J Am Acad Dermatol* 2007;56(1):69-83.
141. Bachelez H, Senet P, Cadranel J, Kaoukhov A, Dubertret L. The use of tetracyclines for the treatment of sarcoidosis. *Arch Dermatol* 2001;137(1):69-73.
142. Baughman RP, Lower EE, du Bois RM. Sarcoidosis. *Lancet Lond Engl* 2003;361(9363):1111-8.
143. Katoh N, Mihara H, Yasuno H. Cutaneous sarcoidosis successfully treated with topical tacrolimus. *Br J Dermatol* 2002;147(1):154-6.
144. Marchell RM, Judson MA. Cutaneous sarcoidosis. *Semin Respir Crit Care Med* 2010;31(4):442-51.
145. Mosam A, Morar N. Recalcitrant cutaneous sarcoidosis: an evidence-based sequential approach. *J Dermatol Treat* 2004;15(6):353-9.
146. Nguyen YT, Dupuy A, Cordoliani F, Vignon-Pennamen MD, Lebbé C, Morel P, et al. Treatment of cutaneous sarcoidosis with thalidomide. *J Am Acad Dermatol* 2004;50(2):235-41.
147. Baughman RP, Judson MA, Ingledue R, Craft NL, Lower EE. Efficacy and safety of apremilast in chronic cutaneous sarcoidosis. *Arch Dermatol* 2012;148(2):262-4.
148. Judson MA, Baughman RP, Costabel U, Flavin S, Lo KH, Kavuru MS, et al. Efficacy of infliximab in extrapulmonary sarcoidosis: results from a randomised trial. *Eur Respir J* 2008;31(6):1189-96.
149. Stagaki E, Mountford WK, Lackland DT, Judson MA. The treatment of lupus pernio: results of 116 treatment courses in 54 patients. *Chest* 2009;135(2):468-76.
150. Fajnkuchen F, Badelon I, Battesti JP, Valeyre D, Chaine G. [Retinal vascularization in sarcoidosis]. *Presse Médicale Paris Fr* 1983 2000;29(33):1801-6.
151. Baughman RP, Engel PJ, Taylor L, Lower EE. Survival in sarcoidosis-associated pulmonary hypertension: the importance of hemodynamic evaluation. *Chest* 2010;138(5):1078-85.
152. Takahashi T, Azuma A, Abe S, Kawanami O, Ohara K, Kudoh S. Significance of lymphocytosis in bronchoalveolar lavage in suspected ocular sarcoidosis. *Eur Respir J* 2001;18(3):515-21.
153. Bradley D, Baughman RP, Raymond L, Kaufman AH. Ocular manifestations of sarcoidosis. *Semin Respir Crit Care Med* 2002;23(6):543-8.
154. Abad S, Meyssonier V, Allali J, Gouya H, Giraudet AL, Monnet D, et al. Association of peripheral multifocal choroiditis with sarcoidosis: a study of thirty-seven patients. *Arthritis Rheum* 2004;51(6):974-82.
155. Pietinalho A, Tukiainen P, Haahtela T, Persson T, Selroos O. Oral prednisolone followed by inhaled budesonide in newly diagnosed pulmonary sarcoidosis: a double-blind, placebo-controlled multicenter study. Finnish Pulmonary Sarcoidosis Study Group. *Chest* 1999;116(2):424-31.
156. Prabhakaran VC, Saeed P, Esmaeli B, Sullivan TJ, McNab A, Davis G, et al. Orbital and adnexal sarcoidosis. *Arch Ophthalmol Chic Ill* 1960 2007;125(12):1657-62.

157. Rothova A. Ocular involvement in sarcoidosis. *Br J Ophthalmol* 2000;84(1):110-6.
158. Ohara K, Okubo A, Sasaki H, Kamata K. Branch retinal vein occlusion in a child with ocular sarcoidosis. *Am J Ophthalmol* 1995;119(6):806-7.
159. Hamanaka T, Takei A, Takemura T, Oritsu M. Pathological study of cases with secondary open-angle glaucoma due to sarcoidosis. *Am J Ophthalmol* 2002;134(1):17-26.
160. Maust HA, Foroozan R, Sergott RC, Niazi S, Weibel S, Savino PJ. Use of methotrexate in sarcoid-associated optic neuropathy. *Ophthalmology* 2003;110(3):559-63.
161. Pasadhika S, Kempen JH, Newcomb CW, Liesegang TL, Pujari SS, Rosenbaum JT, et al. Azathioprine for ocular inflammatory diseases. *Am J Ophthalmol* 2009;148(4):500-509.e2.
162. Baughman RP, Lower EE. Leflunomide for chronic sarcoidosis. *Sarcoidosis Vasc Diffuse Lung Dis Off J WASOG World Assoc Sarcoidosis Granulomatous Disord* 2004;21(1):43-8.
163. Diaz-Llopis M, García-Delpech S, Salom D, Udaondo P, Hernández-Garfella M, Bosch-Morell F, et al. Adalimumab therapy for refractory uveitis: a pilot study. *J Ocul Pharmacol Ther Off J Assoc Ocul Pharmacol Ther* 2008;24(3):351-61.
164. Galor A, Perez VL, Hammel JP, Lowder CY. Differential effectiveness of etanercept and infliximab in the treatment of ocular inflammation. *Ophthalmology* 2006;113(12):2317-23.
165. Wendling D, Prati C. Paradoxical effects of anti-TNF- α agents in inflammatory diseases. *Expert Rev Clin Immunol* 2014;10(1):159-69.
166. Chapelon C, Piette JC, Uzzan B, Coche E, Herson S, Ziza JM, et al. [The advantages of histological samples in sarcoidosis. Retrospective multicenter analysis of 618 biopsies performed on 416 patients]. *Rev Médecine Interne Fondée Par Société Natl Française Médecine Interne* 1987;8(2):181-5.
167. Hunt BM, Vallières E, Buduhan G, Aye R, Louie B. Sarcoidosis as a benign cause of lymphadenopathy in cancer patients. *Am J Surg* 2009;197(5):629-632; discussion 632.
168. Jain V, Hasselquist S, Delaney MD. PET scanning in sarcoidosis. *Ann N Y Acad Sci* 2011;1228:46-58.
169. Keijsers RG, Grutters JC, van Velzen-Blad H, van den Bosch JM, Oyen WJ, Verzijlbergen FJ. (18)F-FDG PET patterns and BAL cell profiles in pulmonary sarcoidosis. *Eur J Nucl Med Mol Imaging* 2010;37(6):1181-8.
170. Cremers J, Drent M, Driessen A, Nieman F, Wijnen P, Baughman R, et al. Liver-test abnormalities in sarcoidosis. *Eur J Gastroenterol Hepatol* 2012;24(1):17-24.
171. Dourakis SP, Saramadou R, Alexopoulou A, Kafiri G, Deutsch M, Koskinas J, et al. Hepatic granulomas: a 6-year experience in a single center in Greece. *Eur J Gastroenterol Hepatol* 2007;19(2):101-4.
172. Dourakis SP, Cokkinos DD, Soultati AS, Alexopoulou A, Nezi V, Archimandritis AJ. A case of liver sarcoidosis mimicking cirrhosis. *Clin Imaging* 2007;31(1):47-9.

173. Delfosse V, de Leval L, De Roover A, Delwaide J, Honoré P, Boniver J, et al. Budd-Chiari syndrome complicating hepatic sarcoidosis: definitive treatment by liver transplantation: a case report. *Transplant Proc* 2009;41(8):3432-4.
174. Vannozzi G, Tozzi A, Chibbaro G, Mello G, Ponzalli M. Hepatic and mesenteric sarcoidosis without thoracic involvement: a case of severe noncirrhotic portal hypertension and successful pregnancy. *Eur J Gastroenterol Hepatol* 2008;20(10):1032-5.
175. Devaney K, Goodman ZD, Epstein MS, Zimmerman HJ, Ishak KG. Hepatic sarcoidosis. Clinicopathologic features in 100 patients. *Am J Surg Pathol* 1993;17(12):1272-80.
176. Ishak KG. Sarcoidosis of the liver and bile ducts. *Mayo Clin Proc* 1998;73(5):467-72.
177. Suzuki K, Morise Z, Furuta S, Tanahashi Y, Takeura C, Kagawa T, et al. Hepatic sarcoidosis mimicking hilar cholangiocarcinoma: case report and review of the literature. *Case Rep Gastroenterol* 2011;5(1):152-8.
178. Mohan A, Sood R, Shariff N, Gulati MS, Gupta SD, Dutta AK. Sarcoidosis manifesting as massive splenomegaly: a rare occurrence. *Am J Med Sci* 2004;328(3):170-2.
179. Aguiar M, Marçal N, Mendes AC, Bugalho de Almeida A. Infliximab for treating sarcoidosis patients, Portuguese experience. *Rev Port Pneumol* 2011;17(2):85-93.
180. Lipson EJ, Fiel MI, Florman SS, Korenblat KM. Patient and graft outcomes following liver transplantation for sarcoidosis. *Clin Transplant* 2005;19(4):487-91.
181. Vanatta JM, Modanlou KA, Dean AG, Nezakatgoo N, Campos L, Nair S, et al. Outcomes of orthotopic liver transplantation for hepatic sarcoidosis: an analysis of the United Network for Organ Sharing/Organ Procurement and Transplantation Network data files for a comparative study with cholestatic liver diseases. *Liver Transplant Off Publ Am Assoc Study Liver Dis Int Liver Transplant Soc* 2011;17(9):1027-34.
182. Barton JH, Tavora F, Farb A, Li L, Burke AP. Unusual cardiovascular manifestations of sarcoidosis, a report of three cases: coronary artery aneurysm with myocardial infarction, symptomatic mitral valvular disease, and sudden death from ruptured splenic artery. *Cardiovasc Pathol Off J Soc Cardiovasc Pathol* 2010;19(4):e119-123.
183. Cohen-Bittan J, Leroux G, Costedoat-Chalumeau N, Papo T, Chapelon C, Piette J-C. [Spleen and liver nodules]. *Rev Médecine Interne Fondée Par Société Natl Française Médecine Interne* 2007;28(6):420-1.
184. Schwartz A, Paleiron N, Quinquenel M-L, Peycru T, Rault A, Dufau J-P, et al. [Sarcoidosis presenting as a splenic pseudotumour]. *Rev Mal Respir* 2010;27(5):515-9.
185. Raber EL, Haba J, Beck P. Splenic sarcoidosis: a case report and review of the imaging findings of multiple incidental splenic lesions as the initial presentation of sarcoidosis. *Can J Gastroenterol J Can Gastroenterol* 2011;25(9):477-8.
186. Elsayes KM, Narra VR, Mukundan G, Lewis JS, Menias CO, Heiken JP. MR imaging of the spleen: spectrum of abnormalities. *Radiogr Rev Publ Radiol Soc N Am Inc* 2005;25(4):967-82.
187. Liu Y. Clinical significance of diffusely increased splenic uptake on FDG-PET. *Nucl Med Commun* 2009;30(10):763-9.

188. Margery J, Bonnichon A, Vaylet F, Bredin C, L'Her P, de Revel T. [Spontaneous regression of hepatic and splenic involvements during sarcoidosis]. *Rev Pneumol Clin* 2007;63(2):109-10.
189. Zia H, Zemon H, Brody F. Laparoscopic splenectomy for isolated sarcoidosis of the spleen. *J Laparoendosc Adv Surg Tech A* 2005;15(2):160-2.
190. Sharma OP, Vucinic V, James DG. Splenectomy in sarcoidosis: indications, complications, and long-term follow-up. *Sarcoidosis Vasc Diffuse Lung Dis Off J WASOG World Assoc Sarcoidosis Granulomatous Disord* 2002;19(1):66-70.
191. Nusair S, Kramer MR, Berkman N. Pleural effusion with splenic rupture as manifestations of recurrence of sarcoidosis following prolonged remission. *Respir Int Rev Thorac Dis* 2003;70(1):114-7.
192. Allen RKA, Sellars RE, Sandstrom PA. A prospective study of 32 patients with neurosarcoidosis. *Sarcoidosis Vasc Diffuse Lung Dis Off J WASOG World Assoc Sarcoidosis Granulomatous Disord* 2003;20(2):118-25.
193. Ferriby D, de Seze J, Stojkovic T, Hachulla E, Wallaert B, Blond S, et al. [Clinical manifestations and therapeutic approach in neurosarcoidosis]. *Rev Neurol (Paris)* 2000;156(11):965-75.
194. Terushkin V, Stern BJ, Judson MA, Hagiwara M, Pramanik B, Sanchez M, et al. Neurosarcoidosis: presentations and management. *The Neurologist* 2010;16(1):2-15.
195. Delaney P. Neurologic manifestations in sarcoidosis: review of the literature, with a report of 23 cases. *Ann Intern Med* 1977;87(3):336-45.
196. Chapelon C, Ziza JM, Piette JC, Levy Y, Raguin G, Wechsler B, et al. Neurosarcoidosis: signs, course and treatment in 35 confirmed cases. *Medicine (Baltimore)* 1990;69(5):261-76.
197. Schwendimann RN, Harris MK, Elliott DG, Menon U, Gonzalez-Toledo E, Zivadinov R, et al. Neurosarcoidosis: clinical features, diagnosis, and management. *Am J Ther* 2013;20(3):292-9.
198. Vargas DL, Stern BJ. Neurosarcoidosis: diagnosis and management. *Semin Respir Crit Care Med* 2010;31(4):419-27.
199. Khoury J, Wellik KE, Demaerschalk BM, Wingerchuk DM. Cerebrospinal fluid angiotensin-converting enzyme for diagnosis of central nervous system sarcoidosis. *The Neurologist* 2009;15(2):108-11.
200. Lury KM, Smith JK, Matheus MG, Castillo M. Neurosarcoidosis--review of imaging findings. *Semin Roentgenol* 2004;39(4):495-504.
201. Dumas JL, Valeyre D, Chapelon-Abric C, Belin C, Piette JC, Tandjaoui-Lambiotte H, et al. Central nervous system sarcoidosis: follow-up at MR imaging during steroid therapy. *Radiology* 2000;214(2):411-20.
202. Hayes WS, Sherman JL, Stern BJ, Citrin CM, Pulaski PD. MR and CT evaluation of intracranial sarcoidosis. *AJR Am J Roentgenol* 1987;149(5):1043-9.
203. Leeds NE, Zimmerman RD, Elkin CM, Nussbaum M, LeVan AM. Neurosarcoidosis of the brain and meninges. *Semin Roentgenol* 1985;20(4):387-92.

204. Cheng TM, O'Neill BP, Scheithauer BW, Piepgras DG. Chronic meningitis: the role of meningeal or cortical biopsy. *Neurosurgery* 1994;34(4):590-595; discussion 596.
205. Bona JR, Fackler SM, Fendley MJ, Nemeroff CB. Neurosarcoidosis as a cause of refractory psychosis: a complicated case report. *Am J Psychiatry* 1998;155(8):1106-8.
206. Lower EE, Weiss KL. Neurosarcoidosis. *Clin Chest Med* 2008;29(3):475-492, ix.
207. Murialdo G, Tamagno G. Endocrine aspects of neurosarcoidosis. *J Endocrinol Invest* 2002;25(7):650-62.
208. Clark WC, Acker JD, Dohan FC, Robertson JH. Presentation of central nervous system sarcoidosis as intracranial tumors. *J Neurosurg* 1985;63(6):851-6.
209. Fels C, Riegel A, Javaheripour-Otto K, Obenauer S. Neurosarcoidosis: findings in MRI. *Clin Imaging* 2004;28(3):166-9.
210. Stern BJ. Neurological complications of sarcoidosis. *Curr Opin Neurol* 2004;17(3):311-6.
211. Oksanen V. Neurosarcoidosis: clinical presentations and course in 50 patients. *Acta Neurol Scand* 1986;73(3):283-90.
212. Ginat DT, Dhillon G, Almast J. Magnetic resonance imaging of neurosarcoidosis. *J Clin Imaging Sci* 2011;1:15.
213. Shah R, Roberson GH, Curé JK. Correlation of MR imaging findings and clinical manifestations in neurosarcoidosis. *AJNR Am J Neuroradiol* 2009;30(5):953-61.
214. Smith JK, Matheus MG, Castillo M. Imaging manifestations of neurosarcoidosis. *AJR Am J Roentgenol* 2004;182(2):289-95.
215. Peltier J, Bugnicourt J-M, Toussaint P, Rosa A, Godefroy O. [Sarcoidosis revealed by a spinal cord lesion]. *Rev Neurol (Paris)* 2004;160(4 Pt 1):452-5.
216. Junger SS, Stern BJ, Levine SR, Sipos E, Marti-Masso JF. Intramedullary spinal sarcoidosis: clinical and magnetic resonance imaging characteristics. *Neurology* 1993;43(2):333-7.
217. Mathieson CS, Mowle D, Ironside JW, O'Riordan R. Isolated cervical intramedullary sarcoidosis--a histological surprise. *Br J Neurosurg* 2004;18(6):632-5.
218. Rieger J, Hosten N. Spinal cord sarcoidosis. *Neuroradiology* 1994;36(8):627-8.
219. Nemni R, Galassi G, Cohen M, Hays AP, Gould R, Singh N, et al. Symmetric sarcoid polyneuropathy: analysis of a sural nerve biopsy. *Neurology* 1981;31(10):1217-23.
220. Godlewski J, Charlin JF, Brasseur G, Freger P. [Hypothalamic sarcoidosis with chiasmatic involvement]. *Rev Otoneuroophthalmol* 1984;56(4-5):347-55.
221. Spencer TS, Campellone JV, Maldonado I, Huang N, Usmani Q, Reginato AJ. Clinical and magnetic resonance imaging manifestations of neurosarcoidosis. *Semin Arthritis Rheum* 2005;34(4):649-61.

222. Park JH, Ryou S, Noh HJ, Seo JM, Kang HH, Shin JS, et al. Dual therapy with cidofovir and mirtazapine for progressive multifocal leukoencephalopathy in a sarcoidosis patient. *Case Rep Neurol* 2011;3(3):258-62.
223. Martin-Duverneuil N, Teichmann M, De Broucker T. [Simultaneous bilateral paralysis of cranial nerves V and VI unmasking neurosarcoidosis: symmetrical involvement of Meckel's cave]. *Rev Neurol (Paris)* 2001;157(12):1575-8.
224. Nowak DA, Widenka DC. Neurosarcoidosis: a review of its intracranial manifestation. *J Neurol* 2001;248(5):363-72.
225. Bandyopadhyay T, Das D, Das SK, Ghosh A. A case of neurosarcoidosis presenting with multiple cranial nerve palsy. *J Assoc Physicians India* 2003;51:328-9.
226. Amin A, Balderacchi JL. Trigeminal neurosarcoidosis: case report and literature review. *Ear Nose Throat J* 2010;89(7):320-2.
227. Hoitsma E, Faber CG, Drent M, Sharma OP. Neurosarcoidosis: a clinical dilemma. *Lancet Neurol* 2004;3(7):397-407.
228. Aide N, Benayoun M, Kerrou K, Khalil A, Cadranel J, Talbot JN. Impact of [18F]-fluorodeoxyglucose ([18F]-FDG) imaging in sarcoidosis: unsuspected neurosarcoidosis discovered by [18F]-FDG PET and early metabolic response to corticosteroid therapy. *Br J Radiol* 2007;80(951):e67-71.
229. Doty JD, Mazur JE, Judson MA. Treatment of corticosteroid-resistant neurosarcoidosis with a short-course cyclophosphamide regimen. *Chest* 2003;124(5):2023-6.
230. Vucinic VM. What is the future of methotrexate in sarcoidosis? A study and review. *Curr Opin Pulm Med* 2002;8(5):470-6.
231. Moravan M, Segal BM. Treatment of CNS sarcoidosis with infliximab and mycophenolate mofetil. *Neurology* 2009;72(4):337-40.
232. Bruns F, Pruemmer B, Haverkamp U, Fishedick A-R. Neurosarcoidosis: an unusual indication for radiotherapy. *Br J Radiol* 2004;77(921):777-9.
233. Doty JD, Mazur JE, Judson MA. Treatment of sarcoidosis with infliximab. *Chest* 2005;127(3):1064-71.
234. Santos E, Shaunak S, Renowden S, Scolding NJ. Treatment of refractory neurosarcoidosis with Infliximab. *J Neurol Neurosurg Psychiatry* 2010;81(3):241-6.
235. Sodhi M, Pearson K, White ES, Culver DA. Infliximab therapy rescues cyclophosphamide failure in severe central nervous system sarcoidosis. *Respir Med* 2009;103(2):268-73.
236. Swigris JJ, Olson AL, Huie TJ, Fernandez-Perez ER, Solomon J, Sprunger D, et al. Sarcoidosis-related mortality in the United States from 1988 to 2007. *Am J Respir Crit Care Med* 2011;183(11):1524-30.
237. Perry A, Vuitch F. Causes of death in patients with sarcoidosis. A morphologic study of 38 autopsies with clinicopathologic correlations. *Arch Pathol Lab Med* 1995;119(2):167-72.

238. Chapelon-Abric C. Cardiac sarcoidosis. *Curr Opin Pulm Med* 2013;19(5):493-502.
239. Tavora F, Cresswell N, Li L, Ripple M, Solomon C, Burke A. Comparison of necropsy findings in patients with sarcoidosis dying suddenly from cardiac sarcoidosis versus dying suddenly from other causes. *Am J Cardiol* 2009;104(4):571-7.
240. Kawamura Y, Yoshida A, Toyoshima E, Sato N, Kawashima E, Hasebe N, et al. A case of cardiac sarcoidosis: significance of ventricular tachycardia originating from the septum. *Jpn Circ J* 1998;62(6):458-61.
241. Köllermann J, Roos G, Helpap B. [Sudden cardiac death from unrecognized cardiac sarcoidosis]. *Pathol* 2001;22(2):141-4.
242. Ozaki T, Ohnuma N, Shimizu N, Hasegawa A, Horimoto M. Cardiac sarcoidosis culminating in severe biventricular failure. *Case Rep Med* 2009;2009:856785.
243. Kosuge H, Noda M, Kakuta T, Kishi Y, Isobe M, Numano F. Left ventricular apical aneurysm in cardiac sarcoidosis. *Jpn Heart J* 2001;42(2):265-9.
244. Abrishami B, O'Connell C, Sharma O. Cardiac sarcoidosis with presentation of large left atrial mass. *Curr Opin Pulm Med* 2004;10(5):397-400.
245. Baba Y, Kubo T, Kitaoka H, Okawa M, Yamanaka S, Kawada Y, et al. Usefulness of high-sensitive cardiac troponin T for evaluating the activity of cardiac sarcoidosis. *Int Heart J* 2012;53(5):287-92.
246. Handa T, Nagai S, Ueda S, Chin K, Ito Y, Watanabe K, et al. Significance of plasma NT-proBNP levels as a biomarker in the assessment of cardiac involvement and pulmonary hypertension in patients with sarcoidosis. *Sarcoidosis Vasc Diffuse Lung Dis Off J WASOG World Assoc Sarcoidosis Granulomatous Disord* 2010;27(1):27-35.
247. Iwai K, Tachibana T, Takemura T, Matsui Y, Kitaichi M, Kawabata Y. Pathological studies on sarcoidosis autopsy. I. Epidemiological features of 320 cases in Japan. *Acta Pathol Jpn* 1993;43(7-8):372-6.
248. Suzuki T, Kanda T, Kubota S, Imai S, Murata K. Holter monitoring as a noninvasive indicator of cardiac involvement in sarcoidosis. *Chest* 1994;106(4):1021-4.
249. Uemura A, Morimoto S, Kato Y, Hiramitsu S, Ohtsuki M, Kato S, et al. Relationship between basal thinning of the interventricular septum and atrioventricular block in patients with cardiac sarcoidosis. *Sarcoidosis Vasc Diffuse Lung Dis Off J WASOG World Assoc Sarcoidosis Granulomatous Disord* 2005;22(1):63-5.
250. Umetani K, Ishihara T, Yamamoto K, Sawanobori T, Kohno I, Ijiri H, et al. Successfully treated complete atrioventricular block with corticosteroid in a patient with cardiac sarcoidosis: usefulness of gallium-67 and thallium-201 scintigraphy. *Intern Med Tokyo Jpn* 2000;39(3):245-8.
251. Furushima H, Chinushi M, Sugiura H, Kasai H, Washizuka T, Aizawa Y. Ventricular tachyarrhythmia associated with cardiac sarcoidosis: its mechanisms and outcome. *Clin Cardiol* 2004;27(4):217-22.

252. Fahy GJ, Marwick T, McCreery CJ, Quigley PJ, Maurer BJ. Doppler echocardiographic detection of left ventricular diastolic dysfunction in patients with pulmonary sarcoidosis. *Chest* 1996;109(1):62-6.
253. Mañá J. Nuclear imaging. 67Gallium, 201thallium, 18F-labeled fluoro-2-deoxy-D-glucose positron emission tomography. *Clin Chest Med* 1997;18(4):799-811.
254. Nakazawa A, Ikeda K, Ito Y, Iwase M, Sato K, Ueda R, et al. Usefulness of dual 67Ga and 99mTc-sestamibi single-photon-emission CT scanning in the diagnosis of cardiac sarcoidosis. *Chest* 2004;126(4):1372-6.
255. Koiwa H, Tsujino I, Ohira H, Yoshinaga K, Otsuka N, Nishimura M. Images in cardiovascular medicine: Imaging of cardiac sarcoid lesions using fasting cardiac 18F-fluorodeoxyglucose positron emission tomography: an autopsy case. *Circulation* 2010;122(5):535-6.
256. Ohira H, Tsujino I, Sato T, Yoshinaga K, Manabe O, Oyama N, et al. Early detection of cardiac sarcoid lesions with (18)F-fluoro-2-deoxyglucose positron emission tomography. *Intern Med Tokyo Jpn* 2011;50(11):1207-9.
257. Dubrey SW, Grocott-Mason R, Mittal TK. Images in cardiology: Cardiac sarcoidosis with delayed enhanced MRI. *Heart Br Card Soc* 2005;91(9):1185.
258. Smedema JP, White L, Klopper AJ. FDG-PET and MIBI-Tc SPECT as follow-up tools in a patient with cardiac sarcoidosis requiring a pacemaker. *Cardiovasc J Afr* 2008;19(6):309-10.
259. Vignaux O, Dhote R, Duboc D, Blanche P, Dusser D, Weber S, et al. Clinical significance of myocardial magnetic resonance abnormalities in patients with sarcoidosis: a 1-year follow-up study. *Chest* 2002;122(6):1895-901.
260. Borchert B, Lawrenz T, Bartelsmeier M, Röthemeyer S, Kuhn H, Stellbrink C. Utility of endomyocardial biopsy guided by delayed enhancement areas on magnetic resonance imaging in the diagnosis of cardiac sarcoidosis. *Clin Res Cardiol Off J Ger Card Soc* 2007;96(10):759-62.
261. Okamoto M, Hashimoto M, Sueda T, Munemori M, Yamada T. Polymorphic ventricular tachycardia with cardiac sarcoidosis: treatment with low-dose metoprolol and cibenzoline. *Intern Med Tokyo Jpn* 1994;33(5):296-9.
262. Mohsen A, Panday M, Wetherold S, Jimenez A. Cardiac sarcoidosis mimicking arrhythmogenic right ventricular dysplasia with high defibrillation threshold requiring subcutaneous shocking coil implantation. *Heart Lung Circ* 2012;21(1):46-9.
263. Paz HL, McCormick DJ, Kutalek SP, Patchefsky A. The automated implantable cardiac defibrillator. Prophylaxis in cardiac sarcoidosis. *Chest* 1994;106(5):1603-7.
264. Jelic D, Joel B, Good E, Morady F, Rosman H, Knight B, et al. Role of radiofrequency catheter ablation of ventricular tachycardia in cardiac sarcoidosis: report from a multicenter registry. *Heart Rhythm Off J Heart Rhythm Soc* 2009;6(2):189-95.
265. Israel RH, Poe RH. Massive pericardial effusion in sarcoidosis. *Respir Int Rev Thorac Dis* 1994;61(3):176-80.

266. Grollier G, Galateau F, Scanu P, Commeau P, Voglimacci M, Bernard JP, et al. [Cardiac sarcoidosis responsible for localized left ventricular ectasia and refractory ventricular tachycardia. Anatomoclinical study]. *Arch Mal Coeur Vaiss* 1990;83(4):561-4.
267. Daimon M, Sasaki T, Woo E, Ozawa H, Morimoto T, Katsumata T. Successful surgical treatment for dilated cardiomyopathy with cardiac sarcoidosis. *Ann Thorac Surg* 2007;84(2):e12-13.
268. Roberts WC, Chung MS, Ko JM, Capehart JE, Hall SA. Morphologic features of cardiac sarcoidosis in native hearts of patients having cardiac transplantation. *Am J Cardiol* 2014;113(4):706-12.
269. Oni AA, Hershberger RE, Norman DJ, Ray J, Hovaguimian H, Cobanoglu AM, et al. Recurrence of sarcoidosis in a cardiac allograft: control with augmented corticosteroids. *J Heart Lung Transplant Off Publ Int Soc Heart Transplant* 1992;11(2 Pt 1):367-9.
270. Yazaki Y, Isobe M, Hiramitsu S, Morimoto S, Hiroe M, Omichi C, et al. Comparison of clinical features and prognosis of cardiac sarcoidosis and idiopathic dilated cardiomyopathy. *Am J Cardiol* 1998;82(4):537-40.
271. Zaidi AR, Zaidi A, Vaitkus PT. Outcome of heart transplantation in patients with sarcoid cardiomyopathy. *J Heart Lung Transplant Off Publ Int Soc Heart Transplant* 2007;26(7):714-7.
272. Ishikawa T, Kondoh H, Nakagawa S, Koiwaya Y, Tanaka K. Steroid therapy in cardiac sarcoidosis. Increased left ventricular contractility concomitant with electrocardiographic improvement after prednisolone. *Chest* 1984;85(3):445-7.
273. Sekiguchi M, Yazaki Y, Isobe M, Hiroe M. Cardiac sarcoidosis: diagnostic, prognostic, and therapeutic considerations. *Cardiovasc Drugs Ther Spons Int Soc Cardiovasc Pharmacother* 1996;10(5):495-510.
274. Nunes H, Freynet O, Naggara N, Soussan M, Weinman P, Diebold B, et al. Cardiac sarcoidosis. *Semin Respir Crit Care Med* 2010;31(4):428-41.
275. Barnabe C, McMeekin J, Howarth A, Martin L. Successful treatment of cardiac sarcoidosis with infliximab. *J Rheumatol* 2008;35(8):1686-7.
276. Uthman I, Touma Z, Khoury M. Cardiac sarcoidosis responding to monotherapy with infliximab. *Clin Rheumatol* 2007;26(11):2001-3.
277. Duvic C, Hérody M, Rossignol P, Lecoules S, Didelot F, Nédélec G. [Renal manifestations of sarcoidosis. A report of nine cases]. *Rev Médecine Interne Fondée Par Société Natl Française Médecine Interne* 1999;20(3):226-33.
278. Mahévas M, Lescure FX, Boffa J-J, Delastour V, Belenfant X, Chapelon C, et al. Renal sarcoidosis: clinical, laboratory, and histologic presentation and outcome in 47 patients. *Medicine (Baltimore)* 2009;88(2):98-106.
279. O'Riordan E, Willert RP, Reeve R, Kalra PA, O'Donoghue DJ, Foley RN, et al. Isolated sarcoid granulomatous interstitial nephritis: review of five cases at one center. *Clin Nephrol* 2001;55(4):297-302.
280. Darabi K, Torres G, Chewaproug D. Nephrolithiasis as primary symptom in sarcoidosis. *Scand J Urol Nephrol* 2005;39(2):173-5.

281. Rizzato G, Fraioli P, Montemurro L. Nephrolithiasis as a presenting feature of chronic sarcoidosis. *Thorax* 1995;50(5):555-9.
282. Robson MG, Banerjee D, Hopster D, Cairns HS. Seven cases of granulomatous interstitial nephritis in the absence of extrarenal sarcoid. *Nephrol Dial Transplant Off Publ Eur Dial Transpl Assoc - Eur Ren Assoc* 2003;18(2):280-4.
283. Brause M, Magnusson K, Degenhardt S, Helmchen U, Grabensee B. Renal involvement in sarcoidosis--a report of 6 cases. *Clin Nephrol* 2002;57(2):142-8.
284. Toda T, Kimoto S, Nishio Y, Ehara T, Sasaki S. Sarcoidosis with membranous nephropathy and granulomatous interstitial nephritis. *Intern Med Tokyo Jpn* 1999;38(11):882-6.
285. Schillinger F, Delclaux B, Milcent T, Massia D, Montagnac R, Tisserand P, et al. [Renal sarcoidosis with a pseudotumoral pyelic localization]. *Presse Médicale Paris Fr* 1983 1999;28(13):683-5.
286. Kovacs J, Varga A, Bessenyei M, Gomba S. Renal cell cancer associated with sarcoid-like reaction. *Pathol Oncol Res POR* 2004;10(3):169-71.
287. Moore SL, Teirstein AE. Musculoskeletal sarcoidosis: spectrum of appearances at MR imaging. *Radiogr Rev Publ Radiol Soc N Am Inc* 2003;23(6):1389-99.
288. Sweiss NJ, Patterson K, Sawaqed R, Jabbar U, Korsten P, Hogarth K, et al. Rheumatologic manifestations of sarcoidosis. *Semin Respir Crit Care Med* 2010;31(4):463-73.
289. Rajoriya N, Wotton CJ, Yeates DGR, Travis SPL, Goldacre MJ. Immune-mediated and chronic inflammatory disease in people with sarcoidosis: disease associations in a large UK database. *Postgrad Med J* 2009;85(1003):233-7.
290. Thelier N, Assous N, Job-Deslandre C, Meyer O, Bardin T, Orcel P, et al. Osteoarticular involvement in a series of 100 patients with sarcoidosis referred to rheumatology departments. *J Rheumatol* 2008;35(8):1622-8.
291. Binicier O, Sari I, Sen G, Onen F, Akkoc N, Manisali M, et al. Axial sarcoidosis mimicking radiographic sacroiliitis. *Rheumatol Int* 2009;29(3):343-5.
292. Erb N, Cushley MJ, Kassimos DG, Shave RM, Kitis GD. An assessment of back pain and the prevalence of sacroiliitis in sarcoidosis. *Chest* 2005;127(1):192-6.
293. Crowder SW, Jaffey LH. Sarcoidosis presenting as Achilles tendinitis. *J R Soc Med* 1995;88(6):335-6.
294. Petursdottir D, Haraldsdottir SO, Gislason T, Gudbjornsson B. Clinical manifestation, prevalence and prognosis of sarcoid arthropathy. A nationwide study: the Icelandic Sarcoidosis Study. *Sarcoidosis Vasc Diffuse Lung Dis Off J WASOG World Assoc Sarcoidosis Granulomatous Disord* 2007;24(2):113-20.
295. Agrawal S, Bhagat S, Dasgupta B. Sarcoid sacroiliitis: successful treatment with infliximab. *Ann Rheum Dis* 2009;68(2):283.
296. Sarcoidose. In: *Imagerie rhumatologique et orthopédique: Tome 1, Affections générales*. Sauramps medical 2013. p. 369-86.

297. Fayad F, Lioté F, Berenbaum F, Orcel P, Bardin T. Muscle involvement in sarcoidosis: a retrospective and followup studies. *J Rheumatol* 2006;33(1):98-103.
298. Fayad F, Duet M, Orcel P, Lioté F. Systemic sarcoidosis: the « leopard-man » sign. *Jt Bone Spine Rev Rhum* 2006;73(1):109-12.
299. Surattanont F, Mandel L, Wolinsky B. Bilateral parotid swelling caused by sarcoidosis. *J Am Dent Assoc* 1939 2002;133(6):738-41.
300. Aubart FC, Ouayoun M, Brauner M, Attali P, Kambouchner M, Valeyre D, et al. Sinonasal involvement in sarcoidosis: a case-control study of 20 patients. *Medicine (Baltimore)* 2006;85(6):365-71.
301. Meybeck A, Just N, Heurtebise F, Chanez P, Crampette L, Darras J, et al. [Involvement of the nasal sinuses in sarcoidosis. A prospective study of 63 patients]. *Rev Mal Respir* 2004;21(2 Pt 1):279-86.
302. Baum ED, Boudousquie AC, Li S, Mirza N. Sarcoidosis with nasal obstruction and septal perforation. *Ear Nose Throat J* 1998;77(11):896-8, 900-2.
303. Fergie N, Jones NS, Havlat MF. The nasal manifestations of sarcoidosis: a review and report of eight cases. *J Laryngol Otol* 1999;113(10):893-8.
304. Hassid S, Choufani G, Saussez S, Dubois M, Salmon I, Soupart A. Sarcoidosis of the paranasal sinuses treated with hydroxychloroquine. *Postgrad Med J* 1998;74(869):172-4.
305. Bourjat P, Braun J. [Sinonasal sarcoidosis: CT evaluation]. *J Radiol* 2002;83(4 Pt 1):467-71.
306. Zeitlin JF, Tami TA, Baughman R, Winget D. Nasal and sinus manifestations of sarcoidosis. *Am J Rhinol* 2000;14(3):157-61.
307. Ferretti GR, Calaque O, Reyt E, Massot C, Coulomb M. CT findings in a case of laryngeal sarcoidosis. *Eur Radiol* 2002;12(4):739-41.
308. Fuso L, Maiolo C, Tramaglino LM, Benedetto RT, Russo AR, Spadaro S, et al. Orolaryngeal sarcoidosis presenting as obstructive sleep apnoea. *Sarcoidosis Vasc Diffuse Lung Dis Off J WASOG World Assoc Sarcoidosis Granulomatous Disord* 2001;18(1):85-90.
309. Bower JS, Belen JE, Weg JG, Dantzker DR. Manifestations and treatment of laryngeal sarcoidosis. *Am Rev Respir Dis* 1980;122(2):325-32.
310. Henderson CA, Ilchyshyn A, Curry AR. Laryngeal and cutaneous sarcoidosis treated with methotrexate. *J R Soc Med* 1994;87(10):632-3.
311. Sagowski C, Ussmüller J. [Clinical diagnosis of salivary gland sarcoidosis (Heerfordt syndrome)]. *HNO* 2000;48(8):613-5.
312. Dean CM, Sataloff RT, Hawkshaw MJ, Pribikin E. Laryngeal sarcoidosis. *J Voice Off J Voice Found* 2002;16(2):283-8.
313. Witt RL. Sarcoidosis presenting as bilateral vocal fold paralysis. *J Voice Off J Voice Found* 2003;17(2):265-8.

314. Mañá J, Gómez-Vaquero C, Montero A, Salazar A, Marcoval J, Valverde J, et al. Löfgren's syndrome revisited: a study of 186 patients. *Am J Med* 1999;107(3):240-5.
315. Sadoun D, Kambouchner M, Tazi A, Lattaignant JC, Margent P, Arondelle C, et al. [Necrotizing sarcoid granulomatosis. Apropos of 4 cases]. *Ann Médecine Interne* 1994;145(4):230-3.
316. Meyrier A. Sarcoidosis: the nephrologist's view. *Ann Médecine Interne* 2001;152(1):45-50.
317. Hurst EA, Mauro T. Sarcoidosis associated with pegylated interferon alfa and ribavirin treatment for chronic hepatitis C: a case report and review of the literature. *Arch Dermatol* 2005;141(7):865-8.
318. Goldberg HJ, Fiedler D, Webb A, Jagirdar J, Hoyumpa AM, Peters J. Sarcoidosis after treatment with interferon-alpha: a case series and review of the literature. *Respir Med* 2006;100(11):2063-8.
319. Kornacker M, Kraemer A, Leo E, Ho AD. Occurrence of sarcoidosis subsequent to chemotherapy for non-Hodgkin's lymphoma: report of two cases. *Ann Hematol* 2002;81(2):103-5.
320. Hashkes PJ, Shajrawi I. Sarcoid-related uveitis occurring during etanercept therapy. *Clin Exp Rheumatol* 2003;21(5):645-6.
321. Peno-Green L, Lluberás G, Kingsley T, Brantley S. Lung injury linked to etanercept therapy. *Chest* 2002;122(5):1858-60.
322. O'Shea FD, Marras TK, Inman RD. Pulmonary sarcoidosis developing during infliximab therapy. *Arthritis Rheum* 2006;55(6):978-81.
323. González-López MA, Blanco R, González-Vela MC, Fernández-Llaca H, Rodríguez-Valverde V. Development of sarcoidosis during etanercept therapy. *Arthritis Rheum* 2006;55(5):817-20.
324. Almodóvar R, Izquierdo M, Zarco P, Javier Quirós F, Mazzucchelli R, Steen B. Pulmonary sarcoidosis in a patient with ankylosing spondylitis treated with infliximab. *Clin Exp Rheumatol* 2007;25(1):99-101.
325. Sturfelt G, Christensson B, Bynke G, Saxne T. Neurosarcoidosis in a patient with rheumatoid arthritis during treatment with infliximab. *J Rheumatol* 2007;34(11):2313-4.
326. Dhaille F, Viseux V, Caudron A, Dadban A, Tribout C, Boumier P, et al. Cutaneous sarcoidosis occurring during anti-TNF-alpha treatment: report of two cases. *Dermatol Basel Switz* 2010;220(3):234-7.
327. Verschueren K, Van Essche E, Verschueren P, Taelman V, Westhovens R. Development of sarcoidosis in etanercept-treated rheumatoid arthritis patients. *Clin Rheumatol* 2007;26(11):1969-71.
328. Farah M, Al Rashidi A, Owen DA, Yoshida EM, Reid GD. Granulomatous hepatitis associated with etanercept therapy. *J Rheumatol* 2008;35(2):349-51.
329. Farah RE, Shay MD. Pulmonary sarcoidosis associated with etanercept therapy. *Pharmacotherapy* 2007;27(10):1446-8.

330. Kudrin A, Chilvers ER, Ginawi A, Hazleman BL, Griffiths MH, Thiru S, et al. Sarcoid-like granulomatous disease following etanercept treatment for RA. *J Rheumatol* 2007;34(3):648-9.
331. Daïen CI, Monnier A, Claudepierre P, Constantin A, Eschard J-P, Houvenagel E, et al. Sarcoid-like granulomatosis in patients treated with tumor necrosis factor blockers: 10 cases. *Rheumatol Oxf Engl* 2009;48(8):883-6.
332. Ishiguro T, Takayanagi N, Kurashima K, Matsushita A, Harasawa K, Yoneda K, et al. Development of sarcoidosis during etanercept therapy. *Intern Med Tokyo Jpn* 2008;47(11):1021-5.
333. Metyas SK, Tadros RM, Arkfeld DG. Adalimumab-induced noncaseating granuloma in the bone marrow of a patient being treated for rheumatoid arthritis. *Rheumatol Int* 2009;29(4):437-9.
334. Josse S, Klemmer N, Moreno-Swirc S, Goëb V, Lequerré T, Vittecoq O. Infliximab induced skin and pulmonary sarcoidosis in a rheumatoid arthritis patient. *Jt Bone Spine Rev Rhum* 2009;76(6):718-9.
335. Takatori S, Kamata Y, Murosaki T, Iwamoto M, Minota S. Abrupt development of sarcoidosis with a prodromal increase in plasma osteopontin in a patient with rheumatoid arthritis during treatment with etanercept. *J Rheumatol* 2010;37(1):210-1.
336. Skoie IM, Wildhagen K, Omdal R. Development of sarcoidosis following etanercept treatment: a report of three cases. *Rheumatol Int* 2012;32(4):1049-53.
337. Izzi S, Francesconi F, Visca P, Altieri A, De Mutiis C, Trevisan G, et al. Pulmonary sarcoidosis in a patient with psoriatic arthritis during infliximab therapy. *Dermatol Online J* 2010;16(5):16.
338. Ahbib S, Lachapelle J-M, Marot L. [Sarcoidal granulomas following injections of botulinic toxin A (Botox) for corrections of wrinkles]. *Ann Dermatol Vénéréologie* 2006;133(1):43-5.
339. Yoshida T, Tanaka M, Okamoto K, Hirai S. Neurosarcoidosis following augmentation mammoplasty with silicone. *Neurol Res* 1996;18(4):319-20.
340. Bergoin C, Lamblin C, Wallaert B. [Biological manifestations of sarcoidosis]. *Ann Médecine Interne* 2001;152(1):34-8.
341. Naccache J-M, Kambouchner M, Schischmanoff PO, Baran-Marszak F, Raphaël M, Fagard R, et al. Increasing level of CD56+ T-cells in peripheral blood in sarcoidosis. *Eur Respir J* 2006;27(3):654.
342. Desrues B, Delaval P, Genetet N, Pencole C, Merdrignac G, Dassonville J, et al. Does peripheral blood T-lymphocyte population distribution in sarcoidosis provide a prognostic clue? *Sarcoidosis* 1991;8(2):129-33.
343. Winterbauer RH, Kraemer KG. The infectious complications of sarcoidosis: a current perspective. *Arch Intern Med* 1976;136(12):1356-62.
344. Forde AM, Feighery C, Jackson J. Anti-monocyte cytoplasmic antibodies in granulomatous disease. *Clin Immunol Immunopathol* 1996;81(1):88-95.
345. Ina Y, Takada K, Yamamoto M, Sato T, Ito S, Sato S. Antiphospholipid antibodies. A prognostic factor in sarcoidosis? *Chest* 1994;105(4):1179-83.

346. Spilberg I, Siltzbach LE, McEwen C. The arthritis of sarcoidosis. *Arthritis Rheum* 1969;12(2):126-37.
347. Meyrier A, Messier G, Rainfray M, Delahousse M, Valeyre D. [Inappropriate calcitriol secretion syndrome]. *Presse Médicale Paris Fr* 1983 1987;16(17):815-8.
348. Meyrier A, Valeyre D, Bouillon R, Paillard F, Battesti JP, Georges R. Resorptive versus absorptive hypercalciuria in sarcoidosis: correlations with 25-hydroxy vitamin D3 and 1,25-dihydroxy vitamin D3 and parameters of disease activity. *Q J Med* 1985;54(215):269-81.
349. Lower EE, Baughman RP. Prolonged use of methotrexate for sarcoidosis. *Arch Intern Med* 1995;155(8):846-51.
350. Lieberman J. Enzymes in sarcoidosis. Angiotensin-converting-enzyme (ACE). *Clin Lab Med* 1989;9(4):745-55.
351. Dietemann-Molard A, De Blay F, Bohner C, Roegel E, Pauli G. [Evaluation of the prognosis in sarcoidosis: remission as an issue of biological criteria and current cellular activities (ACE and alveolar lymphocytosis)]. *Rev Mal Respir* 1990;7(2):129-34.
352. Sandron D, Lecossier D, Grodet A, Basset G, Battesti JP. [Practical value of serum angiotensin converting enzyme levels in sarcoidosis. Current results]. *Rev Fr Mal Respir* 1980;8(3):253-8.
353. Ramos-Casals M, Mañá J, Nardi N, Brito-Zerón P, Xaubet A, Sánchez-Tapias JM, et al. Sarcoidosis in patients with chronic hepatitis C virus infection: analysis of 68 cases. *Medicine (Baltimore)* 2005;84(2):69-80.
354. Butt S, Alzebedeh R, Kable TD, Soubani AO. Non-caseating granulomas in patients after the diagnosis of cancer: clinical characteristics and outcome. *Sarcoidosis Vasc Diffuse Lung Dis Off J WASOG World Assoc Sarcoidosis Granulomatous Disord* 2011;28(1):44-9.
355. Sfriso P, Caso F, Tognon S, Galozzi P, Gava A, Punzi L. Blau syndrome, clinical and genetic aspects. *Autoimmun Rev* 2012;12(1):44-51.
356. Prasse A. The Diagnosis, Differential Diagnosis, and Treatment of Sarcoidosis. *Dtsch Ärztebl Int* 2016;113(33-34):565-74.
357. Baughman RP, Judson MA, Teirstein A, Yeager H, Rossman M, Knatterud GL, et al. Presenting characteristics as predictors of duration of treatment in sarcoidosis. *QJM Mon J Assoc Physicians* 2006;99(5):307-15.
358. Nagai S, Handa T, Ito Y, Ohta K, Tamaya M, Izumi T. Outcome of sarcoidosis. *Clin Chest Med* 2008;29(3):565-574, x.
359. Neville E, Walker AN, James DG. Prognostic factors predicting the outcome of sarcoidosis: an analysis of 818 patients. *Q J Med* 1983;52(208):525-33.
360. Baughman RP, Drent M, Kavuru M, Judson MA, Costabel U, du Bois R, et al. Infliximab therapy in patients with chronic sarcoidosis and pulmonary involvement. *Am J Respir Crit Care Med* 2006;174(7):795-802.

361. Baughman RP, Nagai S, Balter M, Costabel U, Drent M, du Bois R, et al. Defining the clinical outcome status (COS) in sarcoidosis: results of WASOG Task Force. *Sarcoidosis Vasc Diffuse Lung Dis Off J WASOG World Assoc Sarcoidosis Granulomatous Disord* 2011;28(1):56-64.
362. Judson MA. Sarcoidosis: clinical presentation, diagnosis, and approach to treatment. *Am J Med Sci* 2008;335(1):26-33.
363. Wasfi YS, Rose CS, Murphy JR, Silveira LJ, Grutters JC, Inoue Y, et al. A new tool to assess sarcoidosis severity. *Chest* 2006;129(5):1234-45.
364. Prasse A, Katic C, Germann M, Buchwald A, Zissel G, Müller-Quernheim J. Phenotyping sarcoidosis from a pulmonary perspective. *Am J Respir Crit Care Med* 2008;177(3):330-6.
365. Grunewald J, Eklund A. Löfgren's syndrome: human leukocyte antigen strongly influences the disease course. *Am J Respir Crit Care Med* 2009;179(4):307-12.
366. Gribbin J, Hubbard RB, Le Jeune I, Smith CJP, West J, Tata LJ. Incidence and mortality of idiopathic pulmonary fibrosis and sarcoidosis in the UK. *Thorax* 2006;61(11):980-5.
367. Nardi A, Brillet P-Y, Letoumelin P, Girard F, Brauner M, Uzunhan Y, et al. Stage IV sarcoidosis: comparison of survival with the general population and causes of death. *Eur Respir J* 2011;38(6):1368-73.
368. Swigris JJ, Olson AL, Huie TJ, Fernandez-Perez ER, Solomon JJ, Sprunger D, et al. Increased risk of pulmonary embolism among US decedents with sarcoidosis from 1988 to 2007. *Chest* 2011;140(5):1261-6.
369. Drent M, Lower EE, De Vries J. Sarcoidosis-associated fatigue. *Eur Respir J* 2012;40(1):255-63.
370. Marcellis RGJ, Lenssen AF, Kleyne S, De Vries J, Drent M. Exercise capacity, muscle strength, and fatigue in sarcoidosis: a follow-up study. *Lung* 2013;191(3):247-56.
371. Reich JM. Mortality of intrathoracic sarcoidosis in referral vs population-based settings: influence of stage, ethnicity, and corticosteroid therapy. *Chest* 2002;121(1):32-9.
372. Shorr AF, Davies DB, Nathan SD. Predicting mortality in patients with sarcoidosis awaiting lung transplantation. *Chest* 2003;124(3):922-8.
373. Baughman RP, Winget DB, Lower EE. Methotrexate is steroid sparing in acute sarcoidosis: results of a double blind, randomized trial. *Sarcoidosis Vasc Diffuse Lung Dis Off J WASOG World Assoc Sarcoidosis Granulomatous Disord* 2000;17(1):60-6.
374. Gottlieb JE, Israel HL, Steiner RM, Triolo J, Patrick H. Outcome in sarcoidosis. The relationship of relapse to corticosteroid therapy. *Chest* 1997;111(3):623-31.
375. Rizzato G, Montemurro L, Colombo P. The late follow-up of chronic sarcoid patients previously treated with corticosteroids. *Sarcoidosis Vasc Diffuse Lung Dis Off J WASOG World Assoc Sarcoidosis Granulomatous Disord* 1998;15(1):52-8.
376. Judson MA, Gilbert GE, Rodgers JK, Greer CF, Schabel SI. The utility of the chest radiograph in diagnosing exacerbations of pulmonary sarcoidosis. *Respirol Carlton Vic* 2008;13(1):97-102.

377. Paramothayan S, Lasserson TJ, Walters EH. Immunosuppressive and cytotoxic therapy for pulmonary sarcoidosis. *Cochrane Database Syst Rev* 2006;(3):CD003536.
378. Baughman RP, Lower EE, Bradley DA, Raymond LA, Kaufman A. Etanercept for refractory ocular sarcoidosis: results of a double-blind randomized trial. *Chest* 2005;128(2):1062-1047.
379. Lower EE, Harman S, Baughman RP. Double-blind, randomized trial of dexamethylphenidate hydrochloride for the treatment of sarcoidosis-associated fatigue. *Chest* 2008;133(5):1189-95.
380. Park MK, Fontana null, Babaali H, Gilbert-McClain LI, Stylianou M, Joo J, et al. Steroid-sparing effects of pentoxifylline in pulmonary sarcoidosis. *Sarcoidosis Vasc Diffuse Lung Dis Off J WASOG World Assoc Sarcoidosis Granulomatous Disord* juill 2009;26(2):121-31.
381. Rossman MD, Newman LS, Baughman RP, Teirstein A, Weinberger SE, Miller W, et al. A double-blinded, randomized, placebo-controlled trial of infliximab in subjects with active pulmonary sarcoidosis. *Sarcoidosis Vasc Diffuse Lung Dis Off J WASOG World Assoc Sarcoidosis Granulomatous Disord* 2006;23(3):201-8.
382. Baughman RP, Nunes H. Therapy for sarcoidosis: evidence-based recommendations. *Expert Rev Clin Immunol* 2012;8(1):95-103.
383. Judson MA. An approach to the treatment of pulmonary sarcoidosis with corticosteroids: the six phases of treatment. *Chest* 1999;115(4):1158-65.
384. Paramothayan NS, Lasserson TJ, Jones PW. Corticosteroids for pulmonary sarcoidosis. *Cochrane Database Syst Rev* 2005;(2):CD001114.
385. Jones E, Callen JP. Hydroxychloroquine is effective therapy for control of cutaneous sarcoidal granulomas. *J Am Acad Dermatol* 1990;23(3 Pt 1):487-9.
386. Baltzan M, Mehta S, Kirkham TH, Cosio MG. Randomized trial of prolonged chloroquine therapy in advanced pulmonary sarcoidosis. *Am J Respir Crit Care Med* 1999;160(1):192-7.
387. Baughman RP, Winget DB, Bowen EH, Lower EE. Predicting respiratory failure in sarcoidosis patients. *Sarcoidosis Vasc Diffuse Lung Dis Off J WASOG World Assoc Sarcoidosis Granulomatous Disord* 1997;14(2):154-8.
388. Müller-Quernheim J, Kienast K, Held M, Pfeifer S, Costabel U. Treatment of chronic sarcoidosis with an azathioprine/prednisolone regimen. *Eur Respir J* 1999;14(5):1117-22.
389. Sahoo DH, Bandyopadhyay D, Xu M, Pearson K, Parambil JG, Lazar CA, et al. Effectiveness and safety of leflunomide for pulmonary and extrapulmonary sarcoidosis. *Eur Respir J* 2011;38(5):1145-50.
390. Baughman RP, Judson MA, Teirstein AS, Moller DR, Lower EE. Thalidomide for chronic sarcoidosis. *Chest* 2002;122(1):227-32.
391. Droitcourt C, Rybojad M, Porcher R, Juillard C, Cosnes A, Joly P, et al. A randomized, investigator-masked, double-blind, placebo-controlled trial on thalidomide in severe cutaneous sarcoidosis. *Chest* 2014;146(4):1046-54.

392. Judson MA, Silvestri J, Hartung C, Byars T, Cox CE. The effect of thalidomide on corticosteroid-dependent pulmonary sarcoidosis. *Sarcoidosis Vasc Diffuse Lung Dis Off J WASOG World Assoc Sarcoidosis Granulomatous Disord* 2006;23(1):51-7.
393. Zabel P, Entzian P, Dalhoff K, Schlaak M. Pentoxifylline in treatment of sarcoidosis. *Am J Respir Crit Care Med* 1997;155(5):1665-9.
394. Varron L, Broussolle C, Candessanche J-P, Marignier R, Rousset H, Ninet J, et al. Spinal cord sarcoidosis: report of seven cases. *Eur J Neurol* 2009;16(3):289-96.
395. Arai M, Sugiura A. Chronic relapsing demyelinating polyneuropathy associated with sarcoidosis: successful treatment with intravenous pulse cyclophosphamide. *Intern Med Tokyo Jpn* 2001;40(12):1261-2.
396. Demeter SL. Myocardial sarcoidosis unresponsive to steroids. Treatment with cyclophosphamide. *Chest* 1988;94(1):202-3.
397. Bullmann C, Faust M, Hoffmann A, Heppner C, Jockenhövel F, Müller-Wieland D, et al. Five cases with central diabetes insipidus and hypogonadism as first presentation of neurosarcoidosis. *Eur J Endocrinol Eur Fed Endocr Soc* 2000;142(4):365-72.
398. Kouba DJ, Mimouni D, Rencic A, Nousari HC. Mycophenolate mofetil may serve as a steroid-sparing agent for sarcoidosis. *Br J Dermatol* 2003;148(1):147-8.
399. Bhat P, Cervantes-Castañeda RA, Doctor PP, Anzaar F, Foster CS. Mycophenolate mofetil therapy for sarcoidosis-associated uveitis. *Ocul Immunol Inflamm* 2009;17(3):185-90.
400. Pawate S, Moses H, Sriram S. Presentations and outcomes of neurosarcoidosis: a study of 54 cases. *QJM Mon J Assoc Physicians* 2009;102(7):449-60.
401. Stern BJ, Schonfeld SA, Sewell C, Krumholz A, Scott P, Belendiuk G. The treatment of neurosarcoidosis with cyclosporine. *Arch Neurol* 1992;49(10):1065-72.
402. York EL, Kovithavongs T, Man SF, Rebeck AS, Sproule BJ. Cyclosporine and chronic sarcoidosis. *Chest* 1990;98(4):1026-9.
403. Martinet Y, Pinkston P, Saltini C, Spurzem J, Müller-Quernheim J, Crystal RG. Evaluation of the in vitro and in vivo effects of cyclosporine on the lung T-lymphocyte alveolitis of active pulmonary sarcoidosis. *Am Rev Respir Dis* 1988;138(5):1242-8.
404. Toussiro E, Pertuiset E. [TNF α blocking agents and sarcoidosis: an update]. *Rev Médecine Interne Fondée Par Société Natl Française Médecine Interne* 2010;31(12):828-37.
405. Utz JP, Limper AH, Kalra S, Specks U, Scott JP, Vuk-Pavlovic Z, et al. Etanercept for the treatment of stage II and III progressive pulmonary sarcoidosis. *Chest* 2003;124(1):177-85.
406. Sweiss NJ, Barnathan ES, Lo K, Judson MA, Baughman R, T48 Investigators. C-reactive protein predicts response to infliximab in patients with chronic sarcoidosis. *Sarcoidosis Vasc Diffuse Lung Dis Off J WASOG World Assoc Sarcoidosis Granulomatous Disord* 2010;27(1):49-56.
407. Elfferich MD, Nelemans PJ, Ponds RW, De Vries J, Wijnen PA, Drent M. Everyday cognitive failure in sarcoidosis: the prevalence and the effect of anti-TNF-alpha treatment. *Respir Int Rev Thorac Dis* 2010;80(3):212-9.

408. Milman N, Graudal N, Loft A, Mortensen J, Larsen J, Baslund B. Effect of the TNF- α inhibitor adalimumab in patients with recalcitrant sarcoidosis: a prospective observational study using FDG-PET. *Clin Respir J* 2012;6(4):238-47.
409. Barbers RG. Role of transplantation (lung, liver, and heart) in sarcoidosis. *Clin Chest Med* 1997;18(4):865-74.
410. Neville E, Carstairs LS, James DG. Sarcoidosis of bone. *Q J Med* 1977;46(182):215-27.
411. Abdelwahab IF, Norman A. Osteosclerotic sarcoidosis. *AJR Am J Roentgenol* 1988;150(1):161-2.
412. Bonakdarpour A, Levy W, Aegerter EE. Osteosclerotic changes in sarcoidosis. *Am J Roentgenol Radium Ther Nucl Med* 1971;113(4):646-9.
413. Franco M, Passeron C, Tieulie N, Verdier JF, Benisvy D. Long-term radiographic follow-up in a patient with osteosclerotic sarcoidosis of the spine and pelvis. *Rev Rhum Engl Ed* 1998;65(10):586-90.
414. Caroit M. [Bone and muscular lesions in sarcoidosis]. *Ann Médecine Interne* 1984;135(2):102-4.
415. Yanardağ H, Pamuk ON, Karayel T. Cutaneous involvement in sarcoidosis: analysis of the features in 170 patients. *Respir Med* 2003;97(8):978-82.
416. Hasni SA, Kunz D, Finzel K, Gruber BL. Osseous sarcoidosis treated with tumor necrosis factor-inhibitors: case report and review of the literature. *Spine* 2010;35(18):E904-907.
417. Sparks JA, McSparron JI, Shah N, Aliabadi P, Paulson V, Fanta CH, et al. Osseous sarcoidosis: clinical characteristics, treatment, and outcomes--experience from a large, academic hospital. *Semin Arthritis Rheum* 2014;44(3):371-9.
418. Boyaci B, Hornicek F, Rosenthal D, Mankin H, Pedlow FX, Carrier C, et al. Sarcoidosis of the spine: a report of five cases and a review of the literature. *J Bone Joint Surg Am* 2012;94(7):e42.
419. Rothschild BM, Pingitore C, Eaton M. Dactylitis: implications for clinical practice. *Semin Arthritis Rheum* 1998;28(1):41-7.
420. Jacyk WK. Cutaneous sarcoidosis in black South Africans. *Int J Dermatol* 1999;38(11):841-5.
421. Leibowitz MR, Essop AR, Schamroth CL, Blumsohn D, Smith EH. Sarcoid dactylitis in black South African patients. *Semin Arthritis Rheum* 1985;14(4):232-7.
422. Marymont JV, Murphy DA. Sarcoidosis of the axial skeleton. *Clin Nucl Med* 1994;19(12):1060-2.
423. Brembilla C, Signorelli A, Lamartina C, Biroli F. Surgical management in spinal sarcoidosis: case report. *Spine* 2009;34(7):E258-261.
424. Epstein S, Stern PH, Bell NH, Dowdeswell I, Turner RT. Evidence for abnormal regulation of circulating 1 alpha, 25-dihydroxyvitamin D in patients with pulmonary tuberculosis and normal calcium metabolism. *Calcif Tissue Int* 1984;36(5):541-4.

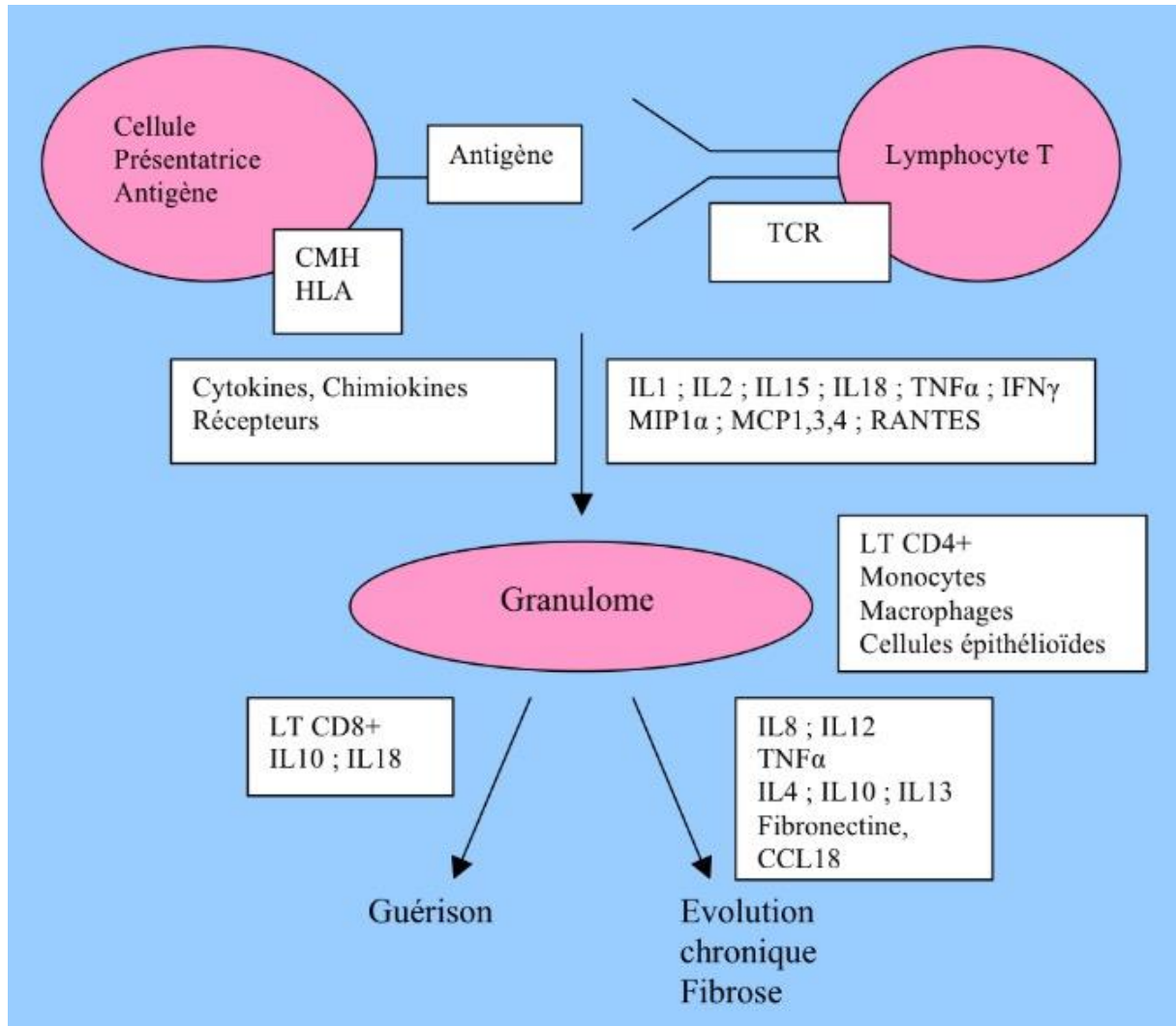
425. Sartoris DJ, Resnick D, Resnik C, Yaghami I. Musculoskeletal manifestations of sarcoidosis. *Semin Roentgenol* 1985;20(4):376-86.
426. Laredo J-D, Ollivier-Joulie G, Champsaur P, Porcher R, Biau D, Bardin T. Phalangeal nutrient foramen visibility as a radiographic sign of bone sarcoidosis. *Artic Soumis*.
427. McBryne CS, Fisher MS. Acrosclerosis in Sarcoidosis. *Radiology* 1975;115(2):279-81.
428. Moore SL, Teirstein A, Golimbu C. MRI of sarcoidosis patients with musculoskeletal symptoms. *AJR Am J Roentgenol* 2005;185(1):154-9.
429. Talmi D, Smith S, Mulligan ME. Central skeletal sarcoidosis mimicking metastatic disease. *Skeletal Radiol* 2008;37(8):757-61.
430. Koyama T, Ueda H, Togashi K, Umeoka S, Kataoka M, Nagai S. Radiologic manifestations of sarcoidosis in various organs. *Radiogr Rev Publ Radiol Soc N Am Inc* 2004;24(1):87-104.
431. Blanchon P, Paillas J, Lauriat H, Tominez G. [Pelvi-spinal and spinal localizations of Besnier-Boeck-Schaumann's sarcoidosis]. *Ann Médecine Interne* 1976;127(11):843-8.
432. Lidar M, Dori A, Levy Y, Lidar Z, Chapman J, Langevitz P. Sarcoidosis presenting as « corset-like » myelopathy: a description of six cases and literature review. *Clin Rev Allergy Immunol* 2010;38(2-3):270-5.
433. Packer CD, Mileti LM. Vertebral sarcoidosis mimicking lytic osseous metastases: development 16 years after apparent resolution of thoracic sarcoidosis. *J Clin Rheumatol Pract Rep Rheum Musculoskelet Dis* 2005;11(2):105-8.
434. Moore SL, Kransdorf MJ, Schweitzer ME, Murphey MD, Babb JS. Can sarcoidosis and metastatic bone lesions be reliably differentiated on routine MRI? *AJR Am J Roentgenol* 2012;198(6):1387-93.
435. Frattalone S, O'Sullivan S, Edison J. Osseous sarcoidosis presenting as lytic lesions of the skull and cervical spine. *Arthritis Rheum* 2013;65(3):649.
436. Rohatgi PK. Radioisotope scanning in osseous sarcoidosis. *AJR Am J Roentgenol* 1980;134(1):189-91.
437. Soussan M, Augier A, Brillet P-Y, Weinmann P, Valeyre D. Functional imaging in extrapulmonary sarcoidosis: FDG-PET/CT and MR features. *Clin Nucl Med* 2014;39(2):e146-159.
438. Treglia G, Annunziata S, Sobic-Saranovic D, Bertagna F, Caldarella C, Giovanella L. The role of 18F-FDG-PET and PET/CT in patients with sarcoidosis: an updated evidence-based review. *Acad Radiol* 2014;21(5):675-84.
439. Khiar A, Duet M, Ammari S, Brouland J-P, Lioté F, Paycha F. Disseminated bone involvement in systemic sarcoidosis mimicking bone metastases. A multimodality imaging approach. *Jt Bone Spine Rev Rhum* 2011;78(2):216-7.
440. Rúa-Figueroa I, Gantes MA, Erausquin C, Mhaidli H, Montesdeoca A. Vertebral sarcoidosis: Clinical and imaging findings. *Semin Arthritis Rheum* 2002;31(5):346-52.

441. Waanders F, van Hengel P, Krikke A, Wesseling J, Nieboer P. Sarcoidosis mimicking metastatic disease: a case report and review of the literature. *Neth J Med* 2006;64(9):342-5.
442. Jelinek JS, Mark AS, Barth WF. Sclerotic lesions of the cervical spine in sarcoidosis. *Skeletal Radiol* 1998;27(12):702-4.
443. Mangino D, Stover DE. Sarcoidosis presenting as metastatic bony disease. A case report and review of the literature on vertebral body sarcoidosis. *Respir Int Rev Thorac Dis* 2004;71(3):292-4.
444. Maña J, Gómez-Vaquero C, Dorca J, Pujol R. Vertebral and rib sarcoidosis: long-term clinical remission with methotrexate. *Clin Rheumatol* 1999;18(6):492-4.
445. Garg S, Garg K, Altaf M, Magaldi JA. Refractory vertebral sarcoidosis responding to infliximab. *J Clin Rheumatol Pract Rep Rheum Musculoskelet Dis* 2008;14(4):238-40.
446. Braun JJ, Kessler R, Constantinesco A, Imperiale A. 18F-FDG PET/CT in sarcoidosis management: review and report of 20 cases. *Eur J Nucl Med Mol Imaging* 2008;35(8):1537-43.
447. Sipahi S, Tuzun S, Ozaras R, Calis HT, Ozaras N, Tuzun F, et al. Bone mineral density in women with sarcoidosis. *J Bone Miner Metab* 2004;22(1):48-52.
448. Heijckmann AC, Drent M, Dumitrescu B, De Vries J, Nieuwenhuijzen Kruseman AC, Wolffenbuttel BHR, et al. Progressive vertebral deformities despite unchanged bone mineral density in patients with sarcoidosis: a 4-year follow-up study. *Osteoporos Int J Establ Result Coop Eur Found Osteoporos Natl Osteoporos Found USA* 2008;19(6):839-47.
449. Bolland MJ, Wilsher ML, Grey A, Horne AM, Fenwick S, Gamble GD, et al. Bone density is normal and does not change over 2 years in sarcoidosis. *Osteoporos Int J Establ Result Coop Eur Found Osteoporos Natl Osteoporos Found USA* 2015;26(2):611-6.
450. Li J, Gai J, Wang X, Lu G, Wang B, Lu C. [Surgical management of vertebral sarcoidosis]. *Zhong Nan Da Xue Xue Bao Yi Xue Ban* 2011;36(9):895-8.
451. Anakwenze OA, Kancherla V, Hatch M, Brooks JS, Ogilvie CM. Primary musculoskeletal sarcoidosis. *Orthopedics* 2010;33(5).
452. Bargagli E, Olivieri C, Penza F, Bertelli P, Gonnelli S, Volterrani L, et al. Rare localizations of bone sarcoidosis: two case reports and review of the literature. *Rheumatol Int* 2011;31(11):1503-6.
453. Hyltdgaard C, Bendstrup E, Hilberg O, Hjorthaug K, Løvgreen M. An unusual presentation of sarcoidosis with tetraplegia and severe osteolytic bone lesions. *Eur Respir J* 2011;37(4):964-6.
454. Murakami K, Tamada T, Abe K, Nara M, Hisata S, Mitsuishi Y, et al. Rapid improvement of osseous sarcoidosis after the treatment of pulmonary aspergillosis by itraconazole. *Sarcoidosis Vasc Diffuse Lung Dis Off J WASOG World Assoc Sarcoidosis Granulomatous Disord* 2011;28(1):75-8.
455. Nanda S, Bhatt SP, Steinberg D, Volk SA. Unusual cause of generalized osteolytic vertebral lesions: a case report. *J Med Case Reports* 2007;1:33.

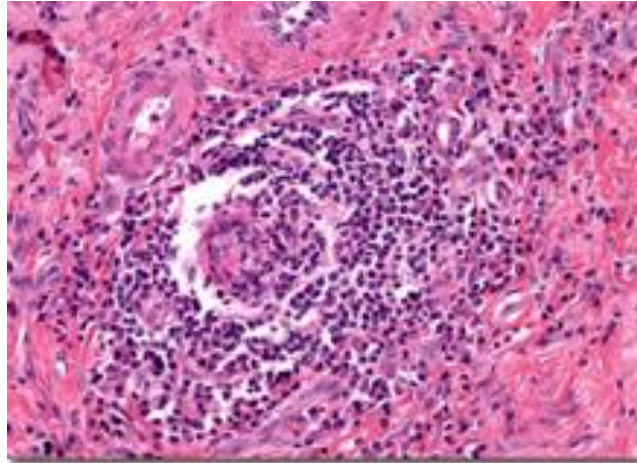
456. Zubairi ABS, Sheerani M, Haque AS, Ahsan H, Fatima K. Osseous spinal sarcoidosis: an unusual but important entity to remember. *BMJ Case Rep* 2010;2010.
457. Mehrotra P, Muller M, Higgins B, Zammit-Maempel I. An unusual cause of widespread lytic bone lesions caused by sarcoidosis. *J Radiol Case Rep* 2011;5(9):1-7.
458. Sakellariou GT, Anastasilakis AD, Karanikolas D, Vounotrypidis P, Berberidis C. Central skeletal sarcoidosis: a case report with sustained remission only on methotrexate, and a literature review on the imaging approach, treatment, and assessment of disease activity. *Mod Rheumatol Jpn Rheum Assoc* 2013;23(1):175-81.
459. Arana Yi C, McCue P, Rosen M, Machtay M, Axelrod R, Morris GJ. Sarcoidosis mimicking metastatic bone disease in head and neck cancer. *Semin Oncol* 2013;40(5):529-34.
460. Kuzyshyn H, Feinstein D, Kolasinski SL, Eid H. Osseous sarcoidosis: a case series. *Rheumatol Int* 2015;35(5):925-33.
461. James DG. Dermatological aspects of sarcoidosis. *Q J Med* 1959;28(109):108-24.
462. Wilcox A, Bharadwaj P, Sharma OP. Bone sarcoidosis. *Curr Opin Rheumatol* 2000;12(4):321-30.
463. Vinnicombe S, Heron C, Wansbrough-Jones M. Dense bones. *Br J Radiol* 1992;65(779):1049-50.
464. Treglia G, Taralli S, Giordano A. Emerging role of whole-body 18F-fluorodeoxyglucose positron emission tomography as a marker of disease activity in patients with sarcoidosis: a systematic review. *Sarcoidosis Vasc Diffuse Lung Dis Off J WASOG World Assoc Sarcoidosis Granulomatous Disord* 2011;28(2):87-94.

ANNEXES

Annexe 1 : Physiopathologie de la sarcoïdose.



Annexe 2 : Granulome sarcoïdosique.



Annexe 3. Affections systémiques pouvant entraîner une réaction granulomateuse.

Angéites Granulomateuses : polyangéite nécrosante, syndrome de Churg-Strauss, maladie de Horton, maladie de Takayasu, maladie de Buerger

Connectivites : rhumatisme articulaire aigu, polyarthrite rhumatoïde, lupus érythémateux disséminé, sclérodermie systémique

Hémopathies : maladie de Hodgkin, lymphomes malins non hodgkinien, histiocytose maligne, granulomatose lymphomatoïde de Liebow, granulome centro-facial, lymphadénopathie angioimmunoblastique, myélome, leucémie aiguë lymphoblastique.

Cancers : néoplasies de sièges divers.

Agents physiques ou chimiques : béryllium, zirconium, aluminium, mercure, silice, cuivre, talc, paraffine.

Divers : sarcoïdose, histiocytose X, granulomatose nécrosante sarcoïdosique, alvéolite allergique extrinsèque, maladie de Crohn, maladie de Whipple, maladie cœliaque, court-circuit jéjuno-iléal, cirrhose biliaire primitive, maladie de Weber-Christian, SAPHO, granulomatose septique familiale, hypogammaglobulinémie, malacoplakie, granulome hyalinisant, granulome plasmocytaire, interventions chirurgicales.

Annexe 4 : Causes infectieuses de granulomatose.

Bactériennes : mycobactéries, tuberculose, mycobactéries atypiques, lèpre, brucellose, rickettsiose, fièvre Q, actinomycètes, mélioïdose, tularémie, pasteurellose, yersiniose, chlamydia, syphilis, typhoïde, salmonellose, nocardiose, maladie de Lyme, donovanose, bartonellose, maladie de Whipple.

Virales : VIH, EBV, CMV, coxsackie.

Mycotiques : aspergillose, histoplasmose, cryptococcose, coccidioïdomycose, blastomycose, candidose, sporotrichose, torulose.

Parasitaires : bilharziose, distomatose, toxoplasmose, leishmaniose, ascaridiose, amibiase, échinococcose, listériose, larva migrans, strongyloïdose, ankylostomose, lambliaose, capillariose, cysticerose, pneumocystose, paludisme

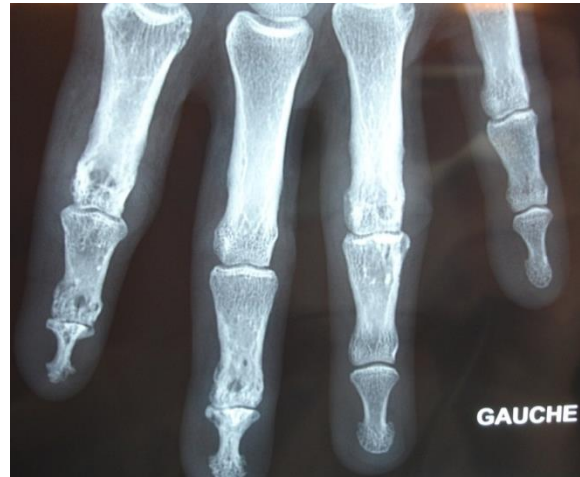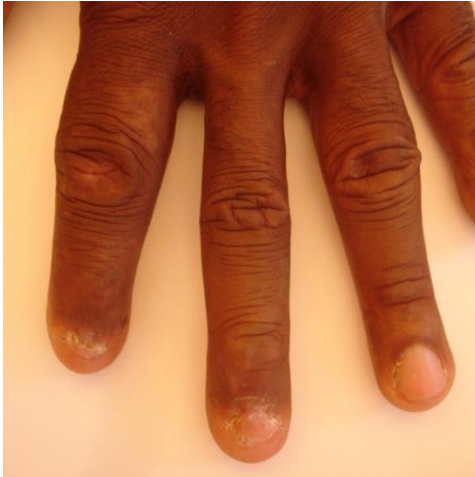Annexe 5 : Causes médicamenteuses d'apparition de granulomes au niveau rénal et ou hépatique.

Rein : ampicilline, méticilline, rifampicine, spiramycine, fénoprofène, ibuprofène, diflunisal, floctafénine, glafénine, noramidopyrine, paracétamol, furosémide, spironolactone, acide tiénilique, bétanidine, phénindione.

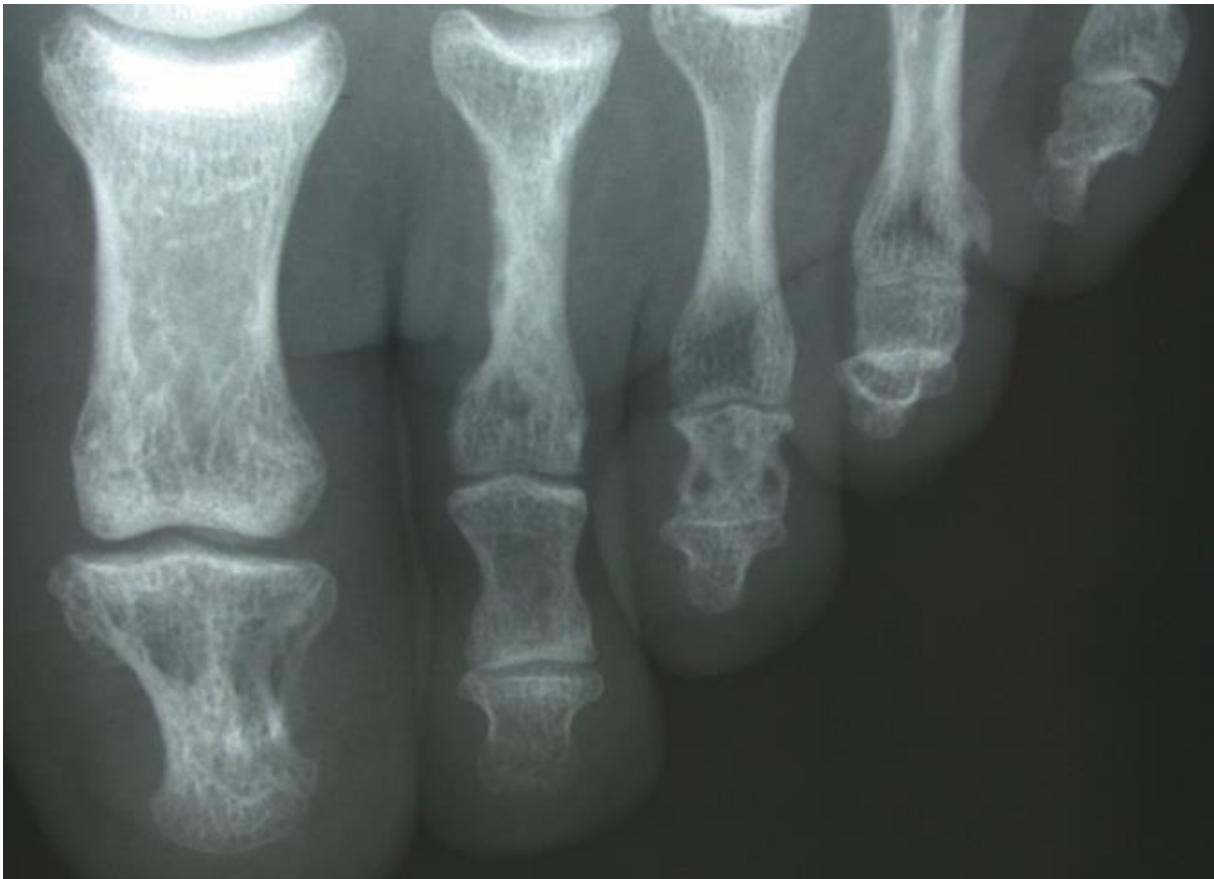Foie : céphalexine, isoniazide, aspirine, procaïnamide, quinidine, méthylDOPA, hydralazine, diltiazem, carbamazépine, diphénylhydantoïne, chlorpromazine, chlorpropamide, diazépam, halothane, métolazone, nitrofurantoïne, procarbazine, triazolam, clofibrate, oestroprogestatifs, éthiocholanolone.

Rein et/ou Foie : oxacilline, pénicilline G, sulfamides, cotrimoxazole, phénylbutazone, oxyphenbutazone, clométacine, allopurinol, thiazidiques.

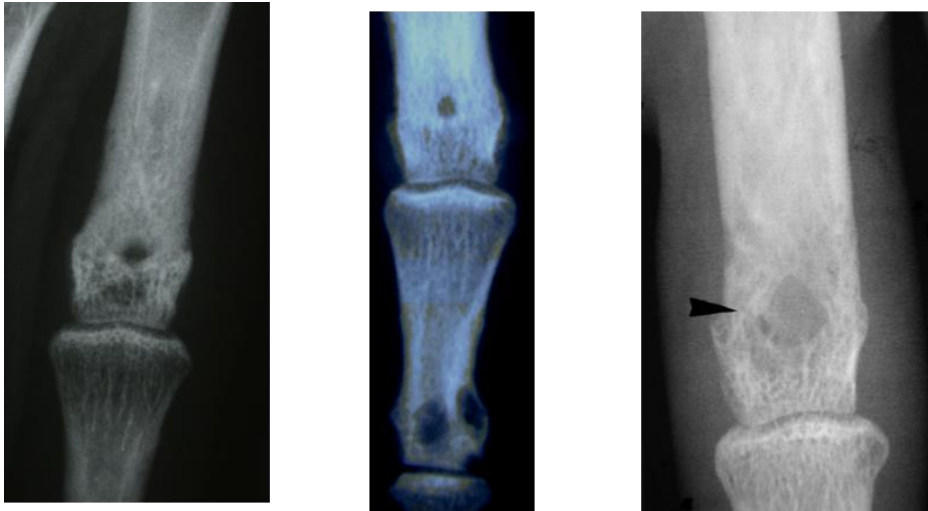
Annexe 6 : Dactylite et atteinte unguéale sarcoïdiques. Les parties molles apparaissent gonflées suite à un infiltrat granulomateux des tissus sous-cutanés et des gaines tendineuses. La radiographie montre un élargissement des trous nourriciers des phalanges, une condensation médullaire sur P1 au 4^{ème} rayon ainsi qu'une acro-ostéolyse sous les atteintes unguéales.



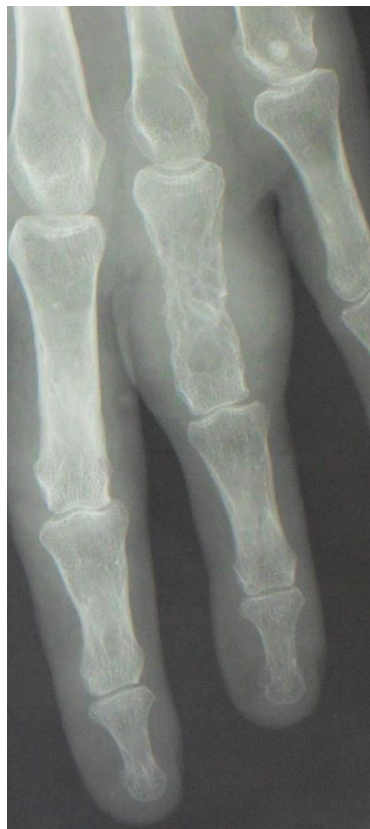Annexe 7 : Lacunes à bords condensés des phalanges avec érosions sous-périostées de P1 du 2^{ème} orteil.



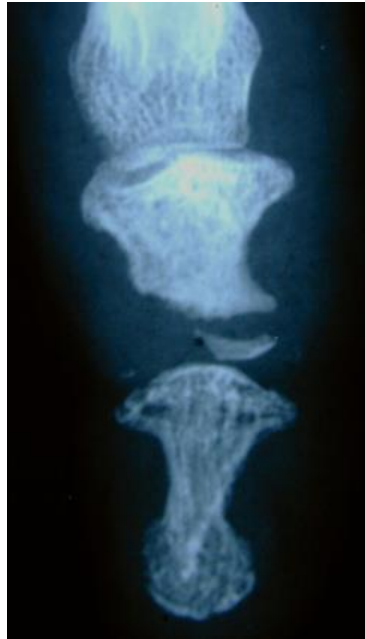
Annexe 8 : Atteintes lytiques arrondies uniques ou multiples associées aux aspects grillagés.



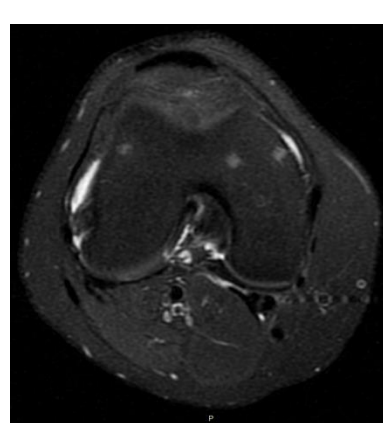
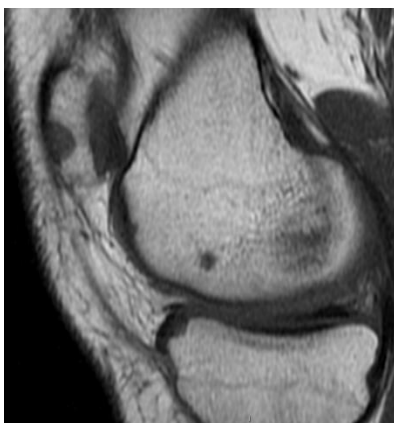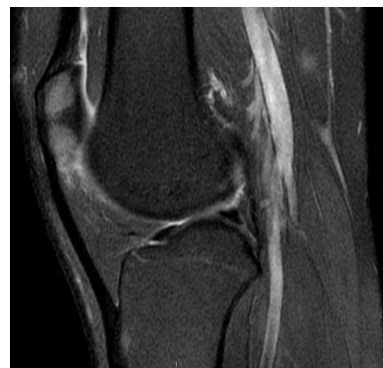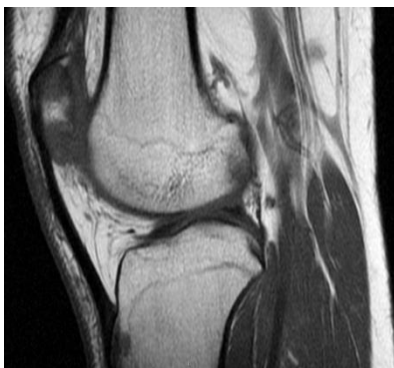Annexe 9 : Aspect grillagé, réticulé avec des travées épaissies avec épaissement des tissus mous correspondant à une dactylite.



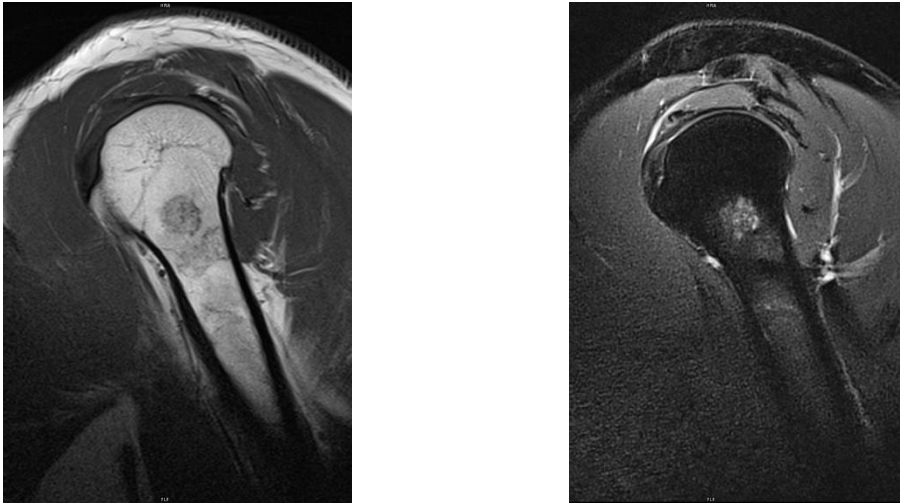
Annexe 10 : Ostéolyse amputant la partie distale de la 2^{ème} phalange



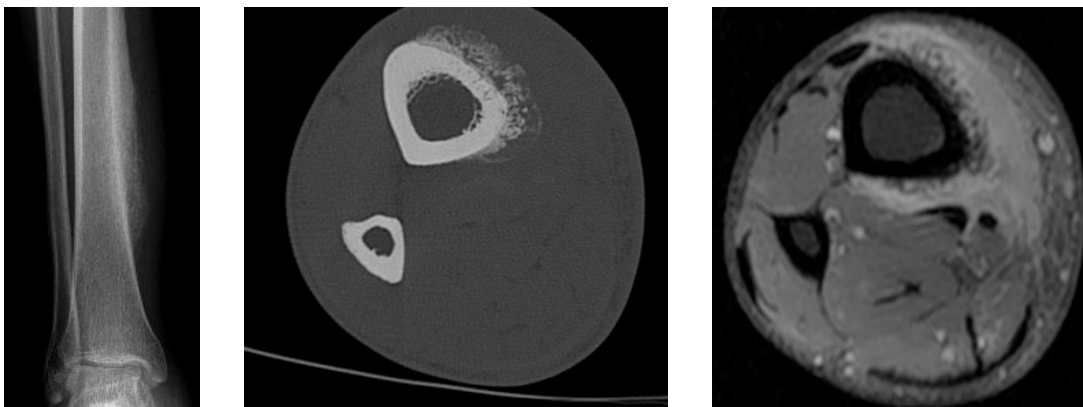
Annexe 11 : Nodules sarcoïdiques en hyposignal T1 et hypersignal T2 de la patella, des condyles fémoraux et du tibia. La petite taille des nodules est évocatrice de l'atteinte médullaire.




Annexe 12 : Lésions humérales en hyposignal T1 et hypersignal T2 en IRM.



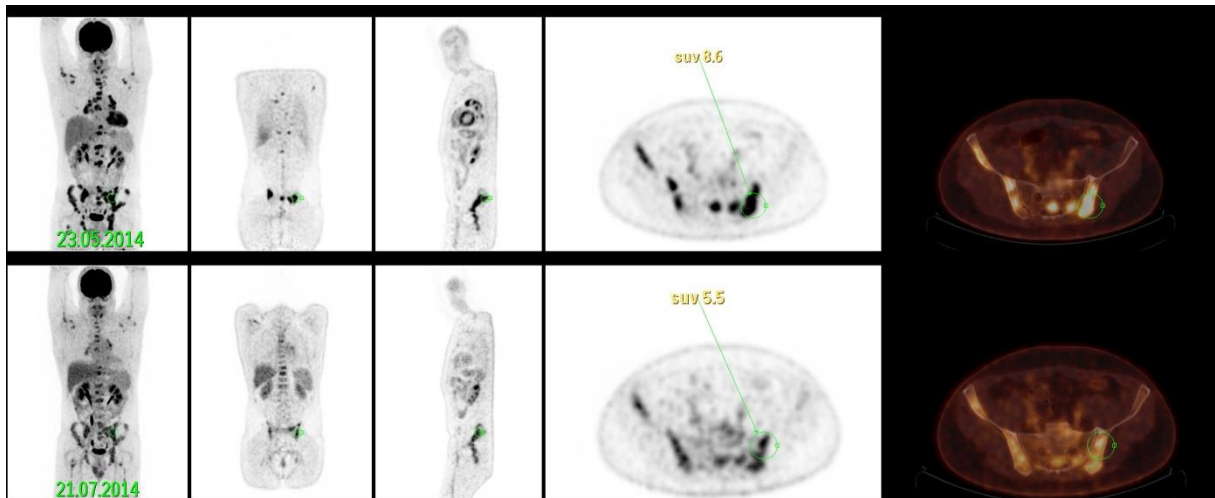
Annexe 13 : Infiltration sarcoïdique des tissus sous-cutanés et musculaires de la jambe associée à une réaction périostée tibiale floride visible en radiographie (réaction périostée), sur les coupes tomodensitométriques (ossification périostée pseudo-sarcomateuse) et en IRM après injection de gadolinium (infiltration du périoste et des tissus mous adjacents).



Annexe 14 : Scintigraphie osseuse au Tc99m au temps précoce et tardif chez un même patient.



Annexe 15 : TEP-scanner au 18-FDG montrant de multiples fixations osseuses et viscérales.



Le Serment d'Hippocrate

Au moment d'être admis à exercer la médecine, je promets et je jure d'être fidèle aux lois de l'honneur et de la probité.

Mon premier souci sera de rétablir, de préserver ou de promouvoir la santé dans tous ses éléments, physiques et mentaux, individuels et sociaux.

Je respecterai toutes les personnes, leur autonomie et leur volonté, sans aucune discrimination selon leur état ou leurs convictions. J'interviendrai pour les protéger si elles sont affaiblies, vulnérables ou menacées dans leur intégrité ou leur dignité. Même sous la contrainte, je ne ferai pas usage de mes connaissances contre les lois de l'humanité.

J'informerai les patients des décisions envisagées, de leurs raisons et de leurs conséquences. Je ne tromperai jamais leur confiance et n'exploiterai pas le pouvoir hérité des circonstances pour forcer les consciences.

Je donnerai mes soins à l'indigent et à quiconque me les demandera. Je ne me laisserai pas influencer par la soif du gain ou la recherche de la gloire.

Admis dans l'intimité des personnes, je tairai les secrets qui me seront confiés. Reçu à l'intérieur des maisons, je respecterai les secrets des foyers et ma conduite ne servira pas à corrompre les mœurs. Je ferai tout pour soulager les souffrances. Je ne prolongerai pas abusivement les agonies. Je ne provoquerai jamais la mort délibérément.

Je préserverai l'indépendance nécessaire à l'accomplissement de ma mission. Je n'entreprendrai rien qui dépasse mes compétences. Je les entretiendrai et les perfectionnerai pour assurer au mieux les services qui me seront demandés.

J'apporterai mon aide à mes confrères ainsi qu'à leurs familles dans l'adversité.

Que les hommes et mes confrères m'accordent leur estime si je suis fidèle à mes promesses ; que je sois déshonoré et méprisé si j'y manque.

NOM ET PRENOM DE L'AUTEUR : GLANOWSKI Camille

TITRE : Sarcoïdose osseuse : étude rétrospective de 27 cas.

Résumé :

Introduction : Les séries de sarcoïdoses osseuses (SO) sont rares. Dans cette étude multicentrique, les caractéristiques cliniques, paracliniques, thérapeutiques de la SO ont été analysées.

Matériel et Méthodes : Au sein d'une cohorte de 926 patients répondant aux critères internationaux de sarcoïdose, une atteinte osseuse a été retenue dans 27 cas (2.9%), soit en présence de granulomes épithélioïdes sans nécrose caséuse lors de la biopsie osseuse, soit devant une imagerie osseuse concordant avec le diagnostic, après élimination des diagnostics différentiels.

Résultats : Notre population est plutôt masculine (59%) et caucasienne (56%). L'âge moyen au diagnostic de SO est de 42,8 ans. L'atteinte osseuse, au premier plan dans 56% des cas, n'est jamais isolée. Les localisations extra-osseuses prédominantes sont les adénopathies médiastinales (93%), l'atteinte pulmonaire (78%), les adénopathies périphériques (59%) et l'atteinte cutanée (52%). Le nombre moyen d'organes atteints est de 5,2. L'IRM est toujours pathologique (14/14). L'atteinte est unique dans 22% des cas et exclusivement axiale dans 52% des cas. Un tiers des patients a une biopsie osseuse positive. 9 patients ont reçu un traitement pour raison osseuse, 8 une corticothérapie et tous au moins un immunomodulateur. La rémission totale de la SO est notée seulement chez 30% de nos cas. L'ostéite de Perthes-Jüngling est significativement plus symptomatique ($p < 0,01$).

Conclusion : Notre série confirme la faible prévalence de la SO. Les atteintes axiales sont les plus fréquentes. Un tiers des patients a reçu un traitement pour raison osseuse. Le pronostic des SO n'est pas satisfaisant.

Mots-clés : sarcoïdose, os

Université Paris Descartes
Faculté de Médecine Paris Descartes
15, rue de l'École de Médecine
75270 Paris cedex 06