



**HAL**  
open science

# Optimisation de la communication entre le chirurgien-dentiste et le prothésiste dentaire grâce au numérique

Jeanne Rigal

► **To cite this version:**

Jeanne Rigal. Optimisation de la communication entre le chirurgien-dentiste et le prothésiste dentaire grâce au numérique . Médecine humaine et pathologie. 2017. dumas-01628548

**HAL Id: dumas-01628548**

**<https://dumas.ccsd.cnrs.fr/dumas-01628548>**

Submitted on 3 Nov 2017

**HAL** is a multi-disciplinary open access archive for the deposit and dissemination of scientific research documents, whether they are published or not. The documents may come from teaching and research institutions in France or abroad, or from public or private research centers.

L'archive ouverte pluridisciplinaire **HAL**, est destinée au dépôt et à la diffusion de documents scientifiques de niveau recherche, publiés ou non, émanant des établissements d'enseignement et de recherche français ou étrangers, des laboratoires publics ou privés.

UNIVERSITÉ NICE-SOPHIA ANTIPOLIS  
FACULTÉ DE CHIRURGIE DENTAIRE  
24 Avenue des Diabes Bleus, 06357 Nice Cedex 04

**OPTIMISATION DE LA COMMUNICATION ENTRE LE CHIRURGIEN-  
DENTISTE ET LE PROTHESISTE DENTAIRE GRACE AU NUMERIQUE**

Année 2017

Thèse n°42-57-17-25

**THÈSE**

Présentée et publiquement soutenue devant  
la Faculté de Chirurgie Dentaire de Nice  
Le vendredi 7 Juillet par

**Mademoiselle Jeanne RIGAL**

Née le 03/08/1993 à NICE

Pour obtenir le grade de :

**DOCTEUR EN CHIRURGIE DENTAIRE (Diplôme d'État)**

---

Examineurs :

Madame le Professeur

LUPI-PEGURIER Laurence

Présidente du jury

Monsieur le Docteur

LAPLANCHE Olivier

Directeur de thèse

Monsieur le Docteur

ALLARD Yves

Assesseur

Monsieur le Docteur

LOUDIN GENDREL Antoine

Assesseur

---

## CORPS ENSEIGNANT

### 56ème section : DEVELOPPEMENT, CROISSANCE ET PREVENTION

#### **Sous-section 01 : ODONTOLOGIE PEDIATRIQUE**

Professeur des Universités : Mme MULLER-BOLLA Michèle

Maître de Conférences des Universités : Mme JOSEPH Clara

Assistant Hospitalier Universitaire : Mme PIERRE Audrey

#### **Sous-section 02 : ORTHOPEDIE DENTO-FACIALE**

Professeur des Universités : Mme MANIERE-EZVAN Armelle

Assistante Associée-Praticien Associé : Mme OUEISS Arlette

Assistant Hospitalier Universitaire : M. BUSSON Florian

#### **Sous-section 03 : PREVENTION, EPIDEMIOLOGIE, ECONOMIE DE LA SANTE, ODONTOLOGIE LEGALE**

Professeur des Universités : Mme LUPI-PEGURIER Laurence

Assistant Hospitalier Universitaire : Mme SOSTHE Anne Laure

Assistant Hospitalier Universitaire : Mme BORSA Leslie

### 57ème section : SCIENCES BIOLOGIQUES, MEDECINE ET CHIRURGIE BUC- CALE

#### **Sous-section 01 : PARODONTOLOGIE**

Maître de Conférences des Universités : M. CHARBIT Yves

Maître de Conférences des Universités : Mme VINCENT-BUGNAS Séverine

Assistant Hospitalier Universitaire : M. BORIE Gwenaël

Assistant Hospitalier Universitaire : M. RATHELOT Benjamin

#### **Sous-section 02 : CHIRURGIE BUCCALE, PATHOLOGIE ET THERAPEUTIQUE, ANESTHESIE ET REANIMATION**

Professeur des Universités Associées : Mme MERIGO Elisabetta

Maître de Conférences des Universités : M. COCHAIS Patrice

Maître de Conférences des Universités : M. SAVOLDELLI Charles

Assistant Hospitalier Universitaire : M. PAUL Adrien

#### **Sous-section 03 : SCIENCES BIOLOGIQUES**

Professeur des Universités : Mme PRECHEUR-SABLAYROLLES Isabelle

Maître de Conférences des Universités : Mme RAYBAUD Hélène

Maître de Conférences des Universités : Mme VOHA Christine

<b>58ème section : SCIENCES PHYSIQUES ET PHYSIOLOGIQUES ENDODONTIQUES ET PROTHETIQUES</b>
---

**Sous-section 01 : ODONTOLOGIE CONSERVATRICE, ENDODONTIE**

Professeur des Universités : Mme BERTRAND Marie-France

Professeur des Universités : M. MEDIONI Etienne

Professeur Emérite : M. ROCCA Jean-Paul

Maître de Conférences des Universités : Mme BRULAT-BOUCHARD Nathalie

Maître de Conférences Associé des Universités : M. CEINOS Romain

Assistant Hospitalier Universitaire : M. MORKOWSKI-GEMMI Thomas

Assistant Hospitalier Universitaire : Mme DUVERNEUIL Laura

Assistant Hospitalier Universitaire : M. GANDJIZADEH GHOUCHANI Mir-Payam

**Sous-section 02 : PROTHESES**

Professeur des Universités : Mme LASSAUZAY Claire

Maître de Conférences des Universités : M. ALLARD Yves

Maître de Conférences des Universités : M. LAPLANCHE Olivier

Maître de Conférences des Universités : Mme POUYSSEGUR-ROUGIER Valérie

Assistant Hospitalier Universitaire : Mme CERETTI Léonor

Assistant Hospitalier Universitaire : M. OUDIN GENDREL Antoine

Assistant Hospitalier Universitaire : M. SABOT Jean-Guy

Assistant Hospitalier Universitaire : M. SAMMUT Arnaud

**Sous-section 03 : SCIENCES ANATOMIQUES ET PHYSIOLOGIQUES**

Professeur des Universités : M. BOLLA Marc

Professeur des Universités : M. MAHLER Patrick

Maître de Conférences des Universités : Mme EHRMANN Elodie

Maître de Conférences des Universités : M. LEFORESTIER Eric

Assistant Hospitalier Universitaire : Mme AZAN Cindy

## Remerciements

*A ma présidente du Jury,*

Madame le Professeur Laurence Lupi-Pegurier

- Professeur des Universités
- Praticien Hospitalier d'Odontologie
- Responsable de la sous-section de Prévention, Epidémiologie, économie de la santé et odontologie légale
- Docteur en Chirurgie dentaire
- Docteur de l'Université Nice Sophia-Antipolis

*Vous m'avez fait l'honneur d'accepter la présidence de ce jury de thèse. Je vous remercie pour l'enseignement que vous nous avez apporté, ainsi que pour votre disponibilité, votre expérience et votre bonne humeur partagée tout au long de nos études.*

*A mon Jury,*

Monsieur le Docteur Yves Allard

- Maître de Conférences des Universités
- Praticien Hospitalier d'Odontologie
- Sous-section de prothèse
- Docteur en Chirurgie dentaire
- Docteur de l'Université Lyon 1

*Je vous remercie d'avoir accepté de faire partie de ce jury de thèse.  
Vos cours mais surtout votre enseignement clinique ont permis de nous  
faire partager votre expérience en prothèse fixée. Votre franc-parler et  
votre soutien aux étudiants font de vous l'enseignant et le clinicien que  
beaucoup d'étudiants apprécient.*

*A mon Jury,*

Monsieur le Docteur Antoine Oudin-Gendrel

- Assistant Hospitalo-Universitaire
- Sous-section prothèse
- Docteur en Chirurgie dentaire
- Docteur de l'Université Paris V

*Je vous remercie d'avoir accepté de faire partie de ce jury de thèse. Vous m'avez été d'une très grande aide dans l'apprentissage en prothèse fixée durant les travaux pratique mais surtout en clinique dans la réalisation de la plupart de mes cas de prothèse. Vous avez partagé votre expérience clinique et vos connaissances diversifiées et très enrichissantes dans l'apprentissage de notre future profession.*

*A mon directeur de thèse,*

Monsieur le Docteur Olivier Laplanche,

- Maître de Conférences des Universités
- Praticien Hospitalier d'Odontologie
- Sous-section de prothèse
- Docteur en Chirurgie Dentaire
- Docteur de l'Université Nice Sophia Antipolis

*Vous m'avez fait l'honneur d'accepter de diriger ma thèse.  
Je vous remercie pour la confiance que vous m'avez accordé dans  
ce travail. L'enseignement de prothèse que vous nous avez  
apporté m'a permis d'acquérir des méthodes et des réponses  
très pertinentes à mes interrogations. Je resterai très reconnaissante  
pour ce que vous m'avez apporté durant mes études, veuillez trouver  
dans ce travail l'expression de ma gratitude la plus sincère.*



## TABLE DES MATIERES

<b><u>INTRODUCTION</u></b> .....	11
<b><u>PARTIE 1</u> : La relation entre le praticien et le prothésiste dentaire</b> .....	13
<b>1. Les relations chirurgien-dentiste/prothésiste dentaire</b> .....	14
<b>1.1 Définition</b> .....	14
<b>1.2 Obligations du chirurgien-dentiste</b> .....	14
<b>1.3 Obligations du prothésiste dentaire</b> .....	15
<b>1.4 L'entente</b> .....	16
<i>1.4.1 Livraison</i> .....	16
<i>1.4.2 Délais</i> .....	16
<b>2. La communication entre le praticien et le prothésiste dentaire</b> .....	17
<b>2.1 Définition de la communication</b> .....	17
<b>2.2 Les composantes de la communication</b> .....	18
<i>2.2.1 Emetteur</i> .....	18
<i>2.2.2 Récepteur</i> .....	18
<i>2.2.3 Message</i> .....	18
<i>2.2.4 Les obstacles</i> .....	19
<i>2.2.5 Les moyens de communication</i> .....	19
<i>2.2.5.1 Contact direct</i> .....	19
<i>2.2.5.2 Téléphone</i> .....	20
<i>2.2.5.3 Feuille de laboratoire</i> .....	20
<i>2.2.6 Les défauts de communication entre le praticien et le prothésiste dentaire</i> .....	22

<b><u>PARTIE 2</u> : La communication numérique entre le praticien et le prothésiste dentaire</b>	23
<b>1. Introduction</b>	24
<b>2. Pré-étude esthétique numérique</b>	25
<b>2.1 Rappels sur les standards esthétiques</b>	25
2.1.1 <i>Définitions</i>	25
2.1.2 <i>Les critères esthétiques fondamentaux</i>	25
2.1.2.1 <i>Le visage</i>	25
2.1.2.2 <i>Le sourire</i>	27
2.1.2.3 <i>La composition dento-gingivale</i>	28
2.1.2.3.1 <i>La composition dentaire</i>	28
2.1.2.3.2 <i>La composition gingivale</i>	30
<b>2.2 Simulation du sourire et de la typologie</b>	31
2.2.1 <i>Etude photographique</i>	31
2.2.1.1 <i>Intérêts de la photographie en odontologie</i>	31
2.2.1.2 <i>Matériel nécessaire</i>	32
2.2.1.2.1 <i>Outils principaux</i>	32
2.2.1.2.2 <i>Accessoires</i>	33
2.2.1.3 <i>Protocoles de réalisation</i>	34
2.2.1.3.1 <i>Prises de vue exo-buccales</i>	35
2.2.1.3.2 <i>Prises de vue du sourire</i>	36
2.2.1.3.3 <i>Prises de vue intra-buccales</i>	36
2.2.2 <i>Etude vidéo</i>	38
2.2.3 <i>Digital Smile Design (DSD)</i>	38
2.2.3.1 <i>Généralités</i>	38
2.2.3.2 <i>Protocole d'utilisation</i>	39
2.2.4 <i>Virtual Esthetic Project (VEP)</i>	46

<b>2.3</b>	<b>Analyse chromatique .....</b>	<b>48</b>
2.3.1	<i>Introduction.....</i>	48
2.3.2	<i>Propriétés de la couleur.....</i>	48
2.3.3	<i>Macrophotographie avec échantillon de teinte en référence.....</i>	50
2.3.4	<i>Méthodes instrumentales.....</i>	51
2.3.4.1	<i>Les colorimètres.....</i>	52
2.3.4.2	<i>Les spectrophotomètres.....</i>	53
2.3.5	<i>Caméras intra-orales.....</i>	55
<b>3.</b>	<b>La CAO/CFAO.....</b>	<b>58</b>
3.1	Définition.....	58
3.2	L’empreinte optique intra-buccale.....	60
3.2.1	<i>Caméra.....</i>	60
3.2.2	<i>Apports de l’empreinte optique.....</i>	61
3.2.3	<i>Protocole de l’empreinte optique intra-buccale.....</i>	62
3.3	Les RIM et l’occlusion.....	63
3.3.1	La gestion de l’occlusion pour des restaurations de petites étendues .....	64
3.3.1.1	<i>Le mordu occlusal.....</i>	64
3.3.1.2	<i>L’analyse géométrique.....</i>	64
3.3.1.3	<i>Empreinte optique vestibulaire en occlusion.....</i>	65
3.3.1.4	<i>Le FGP (Fonctionnally Generated Path) .....</i>	65
3.3.2	Articulateurs virtuels .....	67
3.3.2.1	<i>Numérisation du montage sur articulateur après calibration.....</i>	67
3.3.2.2	<i>Montage virtuel arbitraire .....</i>	69
3.3.2.3	<i>Double montage avec utilisation d’un dispositif de transfert.....</i>	69
3.3.2.4	<i>Double montage avec scannage de l’articulateur.....</i>	70
3.3.3	Motion capture : enregistrement de la cinématique mandibulaire.....	71
3.3.3.1	<i>Les systèmes optiques .....</i>	72
3.3.3.2	<i>Les systèmes ultra sonores .....</i>	72
3.3.3.3	<i>Les systèmes par rayonnement X.....</i>	73

3.4	Projet prothético-implantaire.....	75
3.5	Simulation par CFAO.....	75
<b><u>PARTIE 3</u> : Limites de la communication numérique.....</b>		<b>77</b>
1.	<b>Coûts</b> .....	78
2.	<b>Mauvaise utilisation des outils numériques</b> .....	78
3.	<b>Limites de l’empreinte optique</b> .....	79
3.1	Limites de l’empreinte optique en prothèse fixée.....	79
3.2	Limites de l’empreinte optique en prothèse amovible.....	80
3.3	Limites de l’empreinte optique en implantologie.....	80
4.	<b>Limites du numérique dans les réhabilitations complexes</b> .....	81
<b><u>CONCLUSION</u></b> .....		<b>84</b>
<b><u>BIBLIOGRAPHIE</u></b> .....		<b>86</b>

## **INTRODUCTION**

Un traitement prothétique en odontologie nécessite des phases cliniques et techniques (de laboratoire), des actes intellectuels et d'autres pratiques, dans lesquels interviennent praticiens et prothésistes. Il s'agit donc d'un travail d'équipe qui nécessite une bonne entente professionnelle et une excellente communication à chaque stade de la réalisation prothétique.

En effet, la prothèse en odontologie nécessite des étapes cliniques mais aussi de laboratoire, le travail d'équipe entre le cabinet et le laboratoire est primordial d'où la nécessité d'avoir une communication efficace et de qualité.

La communication porte sur tous les aspects techniques, comme le type de matériau à utiliser, les moyens de mise en œuvre, et le délai de conception, mais elle englobe aussi l'ensemble des caractéristiques esthétiques et fonctionnelles du patient.

Le prothésiste dentaire fait partie intégrante de l'équipe dentaire, il doit retranscrire un ou plusieurs éléments prothétiques avec des caractéristiques bien spécifiques, sans avoir le patient directement sous les yeux. Pour aboutir à un succès esthétique mais aussi fonctionnel le laboratoire se doit d'avoir le plus d'informations précises possible sur la composante dentaire mais aussi morphologique du patient.

Cette relation étroite se base sur une confiance mutuelle et doit s'adapter aux différentes contraintes rencontrées par le praticien vis-à-vis du patient et par le technicien de laboratoire vis-à-vis des délais et de la difficulté du travail demandé.

Les imperfections de la communication peuvent aboutir à un échec prothétique (comme un défaut de lecture d'empreinte, une absence de renseignements topographiques ou morphologiques, etc.).

L'essor du numérique en odontologie depuis plusieurs années impacte aussi bien les cabinets dentaires que les laboratoires de prothèses dans leur travail technique mais il modifie aussi leur relation sur le fond (modification des informations à transmettre) et sur la forme (nouveaux moyens de communication).

L'objectif de cette thèse est d'étudier les différents procédés numériques permettant d'optimiser la communication entre le cabinet et le laboratoire, palier à certains défauts de communication rencontrés avec les techniques conventionnelles, et améliorer encore la qualité de réalisation des prothèses odontologiques réalisées pour nos patients.

## **PARTIE 1 :**

La relation entre le praticien et le prothésiste dentaire

# **1. Les relations chirurgien-dentiste/prothésiste dentaire**

## **1.1 Définition**

Le prothésiste fait partie intégrante de l'équipe dentaire « technico-médicale », englobant praticien, prothésiste et assistante dentaire, une relation étroite entre les différentes parties est primordiale.

La communication et la confiance sont indispensables à cette collaboration, aboutissant ainsi à une collaboration. Un vocabulaire commun est nécessaire afin d'améliorer la compréhension.

Pour que le partenariat puisse fonctionner harmonieusement, il est nécessaire que chaque partie ait conscience des difficultés rencontrées par l'autre partie.

L'évolution technologique de la prothèse dentaire a induit une spécialisation des prothésistes et implique parfois le recours à plusieurs prothésistes pour les différents types de prothèse.

La gestion de plusieurs prothésistes peut s'avérer ardue, mais aujourd'hui les différents systèmes postaux et informatiques permettent au praticien de faire appel à des centres de fabrication prothétiques éloignés.

L'assistante dentaire est aussi l'intermédiaire essentielle entre le cabinet et le laboratoire, se chargeant ainsi d'entretenir une relation de confiance et de garantir de bons échanges. Ses connaissances techniques sont essentielles lors de la rédaction sous dictée des instructions et ordonnances prothétiques, la confection et le conditionnement des colis et des travaux prothétiques, le suivi et la communication avec le laboratoire.

Le rapport financier dans cette relation d'affaire impose de désigner les statuts et la responsabilité de chacun pour garantir une relation fiable et le respect de ses engagements.

Ainsi, plusieurs relations coexistent entre le chirurgien-dentiste et le prothésiste :

- **Technique** : avec des responsabilités respectives qui imposent certaines obligations à chacun pour être garant de la qualité et des méthodes utilisées.
- **Économique** : la relation entre le chirurgien-dentiste et le prothésiste est aussi une relation d'affaire, il existe un rapport financier entre les deux parties qui nécessite d'être clarifié et organisé.
- **Humaine** : avec l'entente entre les deux parties et la confiance mutuelle qui doit résider afin de travailler dans de bonnes conditions.

Ces différents éléments de la communication soulignent la complexité de cette relation d'où la nécessité d'une communication sans failles.

## **1.2 Obligations du chirurgien-dentiste**

Le praticien et le prothésiste ont des responsabilités respectives leur imposant plusieurs obligations qui définissent un cadre légal.



Selon l'article L4141-1 du Code de la Santé Publique  
«La pratique de l'art dentaire comporte le diagnostic et le traitement des maladies de la bouche, des dents et des maxillaires, congénitales ou acquises, réelles ou supposées »

Dans le cas d'un traitement prothétique particulièrement, le rôle du chirurgien-dentiste sera de poser un diagnostic, effectuer un plan de traitement, réaliser l'ensemble des étapes cliniques et prothétiques et de déléguer au laboratoire de prothèse, avec toute la précision nécessaire, la confection de la prothèse elle-même.

La responsabilité du chirurgien-dentiste dans ce domaine est de deux types : la responsabilité pénale et la responsabilité civile.

Concernant la responsabilité pénale, le chirurgien-dentiste pourra être condamné pour non-assistance à personne en danger ou pour blessure involontaire.

Sur le plan civil, celui-ci pourra être condamné pour manquement aux obligations professionnelles et pour le non-respect du contrat de soin entre la patient et le praticien.

L'obligation de moyens en odontologie est aussi retrouvée pour les soins conservateurs et pour la prothèse à ne pas confondre avec l'obligation de résultats qui sera valable uniquement pour la qualité des éléments prothétiques fournis. En d'autres termes, s'il existe un défaut de fabrication, le chirurgien-dentiste est responsable du travail du technicien de laboratoire. (Dumont, 2007)

La responsabilité envers le patient concerne uniquement le chirurgien-dentiste qui devra être vigilant à la qualité de la prothèse qu'il reçoit et qu'il pose à ses patients. (Schell, 2013)

Vis-à-vis du laboratoire de prothèse, le chirurgien-dentiste devra lui fournir des empreintes exploitables, des renseignements précis sur l'ensemble prothétique, des instructions claires, etc.

### **1.3 Obligations du prothésiste dentaire**

Le prothésiste dentaire reçoit la prescription et les empreintes avec les informations pour concevoir la prothèse.

Il choisit les matières premières marquées CE en fonction de la demande du praticien et s'assure de la conformité de ces matériaux. (AFSSAPS, n.d.)

Dans un laboratoire de prothèse une obligation de résultat est requise malgré la non-responsabilité vis-à-vis du patient.

Le 23 novembre 2004, la cour de cassation a mis à la charge du chirurgien-dentiste une obligation de résultat en matière de conception : « le chirurgien-dentiste est, en vertu du contrat le liant à son patient, tenu de lui fournir un appareillage apte à rendre le service qu'il peut légitimement en attendre, une telle obligation, incluant la conception et la confection de cet appareillage, étant de résultat ». (Dumont, 2007)

Le prothésiste n’ayant pas signé de contrat avec le patient, il n’est donc pas responsable d’un éventuel échec technologique (fracture de l’infrastructure, défaut d’adaptation, fracture d’une plaque stellite) mais il peut avoir signé un contrat avec le praticien visant à établir une garantie sur l’élément prothétique, il est donc responsable vis-à-vis du chirurgien-dentiste.

Il est aussi important de connaître mutuellement le travail du praticien et du prothésiste pour connaître les difficultés rencontrées et les délais utilisés et permettre un meilleur travail en commun. (Bioteau, 2013)

	<b>Chirurgien-dentiste</b>	<b>Prothésiste-dentaire</b>
<b><u>Obligations</u></b>	<ul style="list-style-type: none"> <li>- Obligation de moyens vis-à-vis du patient : soins conservateurs et prothèse</li> <li>- Obligation de résultat vis-à-vis du patient : qualité des prothèses posées</li> <li>- Renseignements précis et empreintes exploitables envoyés au laboratoire</li> </ul>	<ul style="list-style-type: none"> <li>- Conformité des matériaux utilisés (CE)</li> <li>- Obligation de résultat vis-à-vis du praticien : qualité et garantie du travail réalisé</li> </ul>

*Fig 1 : Tableau récapitulatif des obligations du chirurgien-dentiste et du prothésiste dentaire*

## **1.4 L’entente**

Les différents éléments de l’entente entre le chirurgien-dentiste et le prothésiste sont développés par ordre chronologique.

### *1.4.1 La livraison*

Le prothésiste dentaire doit récupérer les empreintes du chirurgien-dentiste et livrer le travail demandé, il utilise souvent l’aide d’un coursier, ce qui augmente le nombre d’intermédiaires.

La livraison doit être réalisée dans de bonnes conditions pour ne pas détériorer l’empreinte : avec de fortes variations de température ou des chocs éventuels.

### *1.4.2 Les délais*

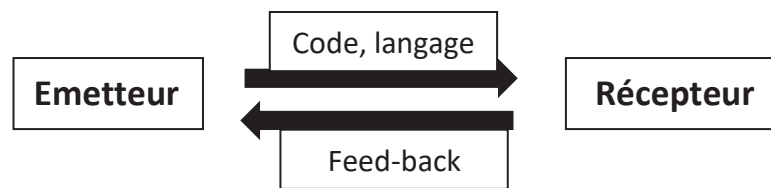
Plusieurs délais sont à prendre en compte, par exemple, le prothésiste devra connaître les délais de coulée d’une empreinte en fonction du matériau utilisé et du moment de la prise d’empreinte, un délai trop important pourrait provoquer une rétractation du matériau et ainsi une déformation du modèle, par exemple les délais de traitement des empreintes secondaires à l’alginate seront très sensibles aux variations de température et à la déshydratation.

Le chirurgien-dentiste, quant-à-lui, devra connaître les délais de fabrication des différents éléments prothétiques pour ne pas exiger un délai de fabrication trop court, ce qui pourrait mettre en difficulté son technicien de laboratoire et ainsi altérer la qualité de son travail.

## **2. La communication entre le praticien et le prothésiste dentaire**

### **2.1 Définition de la communication**

Étymologiquement, cela veut dire : mettre ensemble, en commun. Pour que l'information soit transmise, il faut que les deux termes de la communication aient un code commun. Donc qu'ils aient les mêmes éléments de connaissance. Il faut aussi qu'il y ait intention de communication. (Noharet and Clément, 2016)



*Fig 2 : Schéma de la communication*

La communication est une conduite psychosociale visant à transmettre une information par l'emploi du langage, des gestes, des attitudes ou des mimiques.

Dans la communication, on part avec quelque chose de très large et à l'arrivée très peu de choses sont perçues. La réponse donnée par le récepteur est la garantie que l'émetteur a été compris ou non : c'est le "*feed-back*", qui pourra être positif ou négatif. La communication est une série de *feed-back* successifs. (Picard, 1992)

Il est aussi important de différencier la communication et l'information qui, elle, se fait de manière unilatérale. La communication, quant-à-elle, s'oriente vers une notion de collaboration et d'échange avec un dialogue.

La communication démarre de l'émetteur pour aboutir à un récepteur, avec plusieurs caractéristiques.

L'émetteur, par exemple, dit quelque chose mais ce n'est pas forcément ce qu'il veut ou ce qu'il croit dire.

De même avec le récepteur, ce qu'il retient de l'échange n'est pas forcément ce qu'il entend ou ce qu'il comprend. (Picard, 1992)

C'est pour cela qu'il faudra fournir le plus d'informations possible pour renforcer cette relation praticien-prothésiste et permettre une communication la plus fiable possible.

## **2.2 Les composantes de la communication**

### *2.2.1 Emetteur*

L'émetteur essaie de faire passer un message, c'est celui qui parle, qui écrit, qui envoie l'information.

### *2.2.2 Récepteur*

Le récepteur essaie quant à lui de recevoir et surtout de décrypter le message émis par l'émetteur, se l'approprier pour le comprendre. Il s'agit du destinataire.

Le récepteur va ensuite devenir émetteur pour fournir une réponse à l'émetteur du départ. C'est ce que l'on appelle le *FEED BACK*. (Gambade et al., 2006)

Le feedback c'est la possibilité du récepteur de répondre à l'émetteur (concept issu des travaux de Norbert Wiener). Le récepteur n'est plus passif mais devient actif, il devient à son tour émetteur : répondre au téléphone, entamer un dialogue, etc. Certaines communications ne permettent pas le feedback. Le récepteur reste passif. L'absence de feedback peut parfois entraîner la fin de la communication. (Picard, 1992)

C'est pour cette raison que, dans certains cas, il est nécessaire de reformuler le message pour permettre au récepteur d'entamer le dialogue, de comprendre et d'assimiler l'information transmise.

### *2.2.3 Message*

C'est l'information donnée par l'émetteur qui sera traduite par le récepteur.

Le message pourra être verbal ou écrit. Il pourra aussi être non-verbal (très souvent associé au message verbal qu'il complète). Les messages non-verbaux se traduisent par des expressions de pulsions et de sentiments. La transmission se fait ainsi par l'intermédiaire des expressions du visage, du contact visuel, des vibrations de la voix, de la couleur du visage, des mouvements des mains, du positionnement, etc.

### 2.2.4 *Les obstacles*

Plusieurs obstacles sont rencontrés en communication, il est impossible de les éliminer totalement mais on peut les réduire et atténuer leurs conséquences.

Ces obstacles altèrent la communication pouvant modifier ou déformer l'information communiquée. (Vienne and Mouloud, 1982)

➤ *Il existe 2 types d'obstacles pouvant perturber la communication en odontologie :*

- Les obstacles techniques :

Les obstacles techniques font référence aux difficultés à transmettre un message de façon précise, fidèle et intégrale, comme par exemple la transmission de photographies inadaptée, des fiches de laboratoire avec des ordonnances mal écrites ou des instructions peu claires.

Pour assurer une bonne communication, il faudra que ces messages ne subissent pas de distorsions excessives.

- Les obstacles sémantiques :

Les obstacles sémantiques font références aux difficultés à transmettre et à recevoir le sens des informations. C'est ainsi que le message devra traduire clairement chez le récepteur le sens des informations véhiculées. La capacité sémantique dans la communication dépendra des caractéristiques personnelles des interlocuteurs (expériences vécues, expérience, valeurs, croyances, etc.).

Par exemple avec l'intermédiaire de l'assistante dentaire qui peut déformer les propos du praticien et peut mal retranscrire une couleur ou changer des mots (surocclusion à la place de sous-occlusion par exemple).

### 2.2.5 *Les moyens de communication*

Il existe trois moyens principaux de communication entre le cabinet dentaire et le laboratoire de prothèse. (Gambade et al., 2006)

#### 2.2.5.1 *Contact direct*

Le contact direct est un facteur très important dans la communication permettant ainsi une meilleure transmission d'information et une meilleure précision avec l'utilisation de modèles. Cela permet de parler de cas complexes ou de stratégies prothétiques entre le praticien et le prothésiste.

Le prothésiste peut venir au cabinet dentaire pour, par exemple, participer au choix de couleur ou visualiser une anomalie de fabrication difficile à retranscrire (orientation du plan d'occlusion). Il peut aussi y avoir une communication entre le praticien, le prothésiste et le patient permettant une concertation et une approche clinique et prothétique directe.

Ce contact direct implique évidemment une proximité géographique. De plus son inconvénient majeur réside dans le temps passé et le déplacement du prothésiste qui devra faire l'objet d'une bonne analyse du rapport coût / bénéfice.

#### 2.2.5.2 *Téléphone*

Le téléphone est un moyen de communication rapide et très utile dans un cabinet dentaire, il permet de transmettre des explications et des compléments d'information.

Il faut toutefois faire attention aux différents intermédiaires au téléphone qui pourraient éventuellement déformer l'information par le principe du « téléphone arabe ». Il faut donc tenir compte de l'émetteur et du récepteur.

L'information sera aussi plus dure à transmettre dans certaines situations comme par exemple : la couleur, la caractérisation ou la forme d'un élément prothétique, il sera plus aisé d'utiliser un autre moyen de communication ou de le montrer par contact direct.

#### 2.2.5.3 *Feuille de laboratoire*

La feuille de laboratoire est indispensable, elle présente une valeur juridique, on peut parler d'ordonnance de prothèse, elle est conservée en 2 exemplaires par le prothésiste et par le praticien.

Elle devra être la plus précise et la plus complète possible pour objectiver le travail demandé mais aussi pour la teinte, la forme, la caractérisation, les alliages, le type de céramique, les particularités éventuelles, la nature du substrat, etc.

Cette fiche de laboratoire est fréquemment remplie par l'assistante dentaire pour permettre un gain de temps, avec un risque d'erreurs et de manque d'information qui peut être important. Il faudra donc être très vigilant sur la rédaction de cette feuille de laboratoire qui est un intermédiaire essentiel entre le cabinet et le laboratoire.

Une fiche de laboratoire doit être parfaitement établie, claire et simple. Ce document peut être complété par des moulages, un tracé de châssis pour la prothèse amovible ou

d'autres moyens de communication (numérique avec la photographie, le téléphone, l'ordinateur, etc.). (Fouilloux et al., 2002)

Article R4127-207 du code de santé publique :

"Le chirurgien-dentiste doit veiller à ce que les personnes qui l'assistent dans son travail soient instruites de leurs obligations en matière de secret professionnel et s'y conforment."

Toutes les données transmises à l'assistante dentaire et au prothésiste dentaire (photographies, etc.) sera soumis au secret professionnel.

➤ Plusieurs données figurent sur cette fiche de liaison comme (Fouilloux et al., 2002):

- Le nom de patient ou le code de correspondance : en effet, en étant tenu par le secret professionnel, le praticien devrait instaurer un moyen de codifier le nom de ses patients, une codification simple, manuelle, consignée sur un registre. Des logiciels de gestion permettent aussi d'attribuer un code à chaque patient que l'on peut recopier sur la fiche de laboratoire à la place du nom du patient.
- L'âge et le sexe du patient
- La date de départ du travail au laboratoire
- La nature du travail à réaliser de façon précise et correcte avec le maximum d'informations.
- La date de retour demandée

Schéma de communication de la teinte

Patient \_\_\_\_\_  
Monsieur/Madame: \_\_\_\_\_  
Laboratoire: \_\_\_\_\_  
Chirurgien-dentiste: \_\_\_\_\_  
Date: \_\_\_\_\_

Degré de luminosité (Valeur)  
1 2 3 4 5  
clair foncé

Saturation (Chroma)  
1 pâle  
1,5  
2  
2,5 saturé  
3

L M R  
jaunâtre < Teinte > rougeâtre  
(hue)

Teinte: \_\_\_\_\_ Antérieures: \_\_\_\_\_ Canines: \_\_\_\_\_ Postérieures: \_\_\_\_\_

Observations: \_\_\_\_\_  
\_\_\_\_\_

à rediscuter  
 voir au verso

Autres éléments:  
 Photo  
 Modèle de situation  
 aucun

Schéma de montage:  
 jeune  
 normal  
 abrasé

Etat de surface:  
 brillant  
 mat

Bord libre:  
 blanchâtre  
 bleuâtre  
 grisâtre

17 18 15 14 13 12 21 22  
47 48 46 44 43 32 33

Surfaces occlusales saines ou sillonées  
 oui  non

Diarrise secondaire  
 oui  non

Filices d'amaï  
 oui  non

Membres  
 oui  non

Conception au tour antérieur  
 personnalisée  
 classique  
 conforme au modèle de situation

**VITA**

*Fig 3 : Exemple de fiche laboratoire pour la transmission de la couleur*

### 2.2.6 *Les défauts de communication entre le praticien et le prothésiste dentaire*

Il peut arriver que certaines informations essentielles au travail du prothésiste ne soient pas transmises par le cabinet dentaire (Gambade et al., 2006) :

➤ Les informations suivantes doivent figurer impérativement sur la fiche de laboratoire (Fouilloux et al., 2002):

- L'âge et le sexe du patient
- Les photographies anciennes et/ou récentes du patient
- Certaines doléances utiles du patient (comme par exemple un palais lisse et non anatomique en prothèse amovible complète)
- Les moulages des prothèses provisoires portées par le patient pendant toute la phase du traitement.
- Le tracé de châssis pour les travaux de prothèses amovibles partielles en format papier et dessiné sur le modèle d'étude.
- L'axe d'insertion d'une future prothèse amovible partielle déterminé sur le modèle d'étude à l'aide d'un paralléliseur.
- Le type morphologique du patient
- Le schéma de teinte de la dent
- La forme et l'état de surface de la dent
- Les informations complémentaires (matériaux utilisés, couleur des substrats, type de dent en résine prothétique sur un montage directeur, etc.)

Ces défauts de communication peuvent altérer la conception et la fabrication prothétique, et sont source de perte de temps au laboratoire et en clinique pouvant aboutir à un échec prothétique esthétique ou fonctionnel.

L'essor du numérique a considérablement modifié les techniques et les matériaux utilisés en prothèse odontologique mais a aussi un impact grandissant dans les techniques de communication.



## **PARTIE 2 :**

La communication numérique entre le praticien et le  
prothésiste dentaire

# 1. Introduction

Le numérique prend une place croissante en odontologie, au point qu'on parle désormais de « dentisterie numérique ». Les évolutions techniques ont ainsi modifié progressivement l'exercice quotidien des prothésistes et des cabinets dentaires. Chaque étape de la réalisation prothétique est impactée par le numérique (Berger and Moussally, 2015)

Ces approches nouvelles vont jouer un rôle dans la communication, en particulier entre le praticien et le prothésiste, nous développerons ce sujet dans cette partie avec différents rappels afin de nous restituer les principes fondamentaux.

Etapas prothétiques	Evolution numérique
<i>Pré-étude esthétique</i>	<ul style="list-style-type: none"><li>- <b>Simulation du sourire et de la typologie</b> : Photographie, vidéo, Digital Smile Design, Virtual Esthétique Project</li><li>- <b>Analyse chromatique</b> : photographie et analyse instrumentale</li></ul>
<i>Empreinte</i>	<ul style="list-style-type: none"><li>- <b>Empreinte optique</b></li></ul>
<i>RIM et occlusion</i>	<ul style="list-style-type: none"><li>- <b>Articulateurs virtuels</b></li><li>- <b>Motion Capture</b></li></ul>
<i>Essayage prothétique</i>	<ul style="list-style-type: none"><li>- <b>Simulation par usinage CFAO</b></li></ul>

Fig 4 : Tableau récapitulatif sur l'évolution numérique des différentes étapes prothétiques

## 2. Pré-étude esthétique numérique

### 2.1 Rappels sur les standards esthétiques

#### 2.1.1 Définitions

L'esthétique se définit comme une théorie philosophique pour déterminer ce qui provoque chez l'homme le sentiment que quelque chose est beau. C'est une science qui détermine les critères du beau dans l'art et la nature.

La beauté se définit comme une caractéristique d'une chose qui au travers d'une expérience sensorielle (perception) procure une sensation de plaisir ou un sentiment de satisfaction.

Il est important de distinguer la différence entre ces 2 notions. La beauté est subjective contrairement à l'esthétique qui se base sur des lois et des règles. L'odontologie esthétique est une démarche rationnelle s'appuyant sur une observation minutieuse, un respect de règles reconnues et leur applications cliniques. Les critères de la « beauté » peuvent varier en fonction de l'époque, de l'ethnie ou de la culture.

#### 2.1.2 Les critères esthétiques fondamentaux

##### 2.1.2.1 Le visage

- De face sont visibles :
  - Les lignes horizontales : bisourcillière, bipupillaire, bicommissural avec comme axe de référence le plan sagittal médian

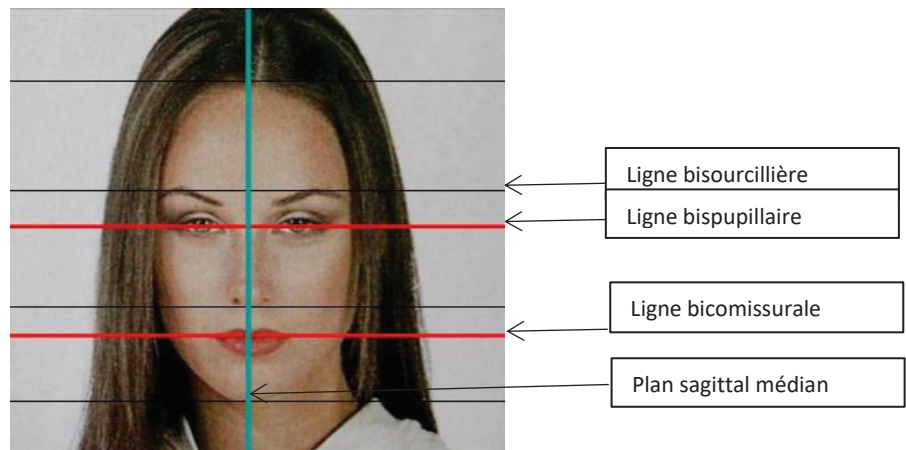
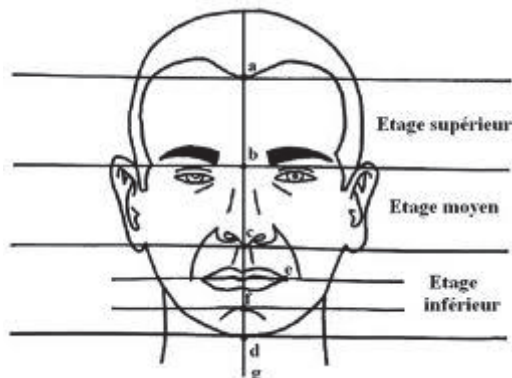


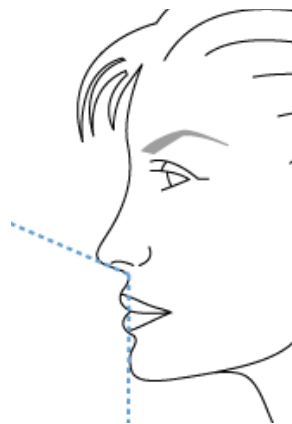Fig 5 : Lignes horizontales du visage

- Les trois étages : l'étage supérieur de la racine des cheveux à la glabella, l'étage moyen de la glabella au point sous nasal et l'étage inférieur du point sous nasal au pogonion. (Fradeani, 2006)




*Fig 6 : Trois étages de la face*

- De profil sont visibles :
- L'angle naso-labial : mesurant en moyenne chez les hommes entre 90 et 100° et chez les femmes entre 100 et 120°. Cette zone est importante au niveau du rendu visuel d'une personne de profil. Un angle obtus peut faire paraître le nez de manière proéminente inversement pour un angle plus aigu. L'arcade dentaire permet un soutien de la lèvre supérieure pouvant modifier cet angle naso-labial, le praticien pourra alors intervenir sur ce facteur. (Fradeani, 2006)



*Fig 7 : Angle naso-labial*

- Le plan esthétique de Ricketts = Ligne « E » de Ricketts : c'est une ligne virtuelle passant par la pointe du nez et le pogonion. Cette ligne détermine le type du profil : moyen, concave ou convexe, elle met en évidence l'environnement indissociable direct du nez, du menton et du cou.



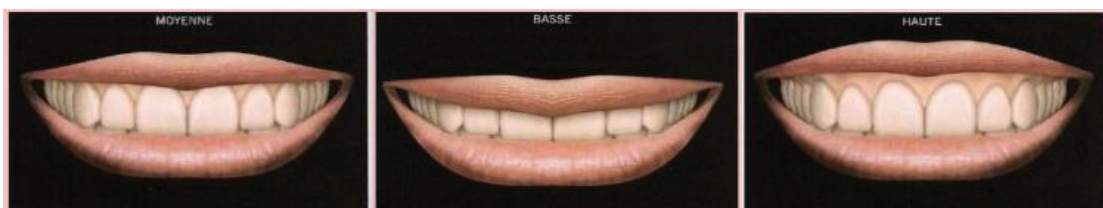*Fig 8 : Plan esthétique de Ricketts*

### 2.1.2.2 Le sourire

L'esthétisme d'un sourire se caractérise par l'harmonie entre les volumes et la finesse des contours des lèvres, de l'alignement des dents mais aussi du contraste des couleurs entre le rouge des lèvres, la blancheur des dents et le rose de la gencive. Les relations dans l'espace des lèvres, du menton, des dents et des gencives vont conditionner l'esthétique du sourire.

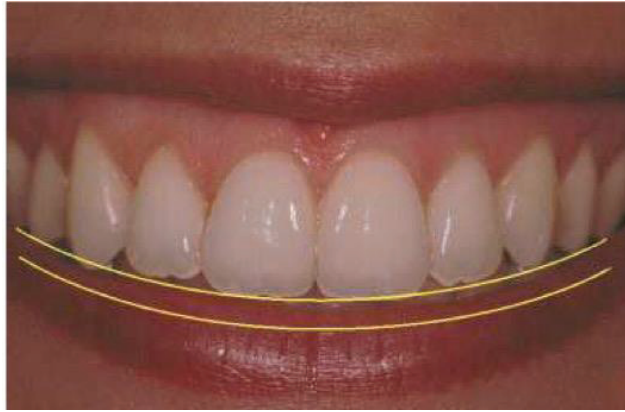
La **zone labio-mentonnaire** est au centre du sourire, le menton et le nez vont être déterminant dans l'équilibre du profil. Les lèvres sont surmontées du philtrum en haut et latéralement encadrées par les sillons naso-génien qui jouent un rôle important dans la formation du sourire.

La **ligne du sourire** correspond à la position des tissus durs par rapport aux tissus mous dans un plan frontal, cette ligne peut être moyenne basse ou haute. (Fradeani, 2006)



*Fig 9 : Ligne du sourire (moyenne, basse et haute)*

Le **plan frontal esthétique** est l'ensemble des bords libres des incisives, des pointes cuspidiennes vestibulaires des prémolaires et molaires formant une courbe parallèle à la lèvre inférieure. Ce plan frontal est l'élément dominant du sourire, sa position est plus importante. La visibilité des dents antérieures maxillaires est synonyme de jeunesse et décroît avec l'âge. (Fradeani, 2006)



*Fig 10 : Plan frontal esthétique*

Le **milieu inter-incisif** correspond à la ligne verticale située entre les deux incisives centrales. Un milieu correctement placé et un long contact vertical entre les deux centrales contribuera à une stabilité, à une cohésion du sourire. (Paris and Etienne, 2007)

L'**espace latéral négatif** est la zone sombre située entre les faces vestibulaires des dents maxillaires et les commissures des lèvres, il donne la profondeur au sourire. (Paris and Faucher, 2003)

### 2.1.2.3 La composition dento-gingivale

#### 2.1.2.3.1 La composition dentaire

- La **dimension des dents et leurs positions** relatives dans l'espace :

	<b>Largeur (mm)</b>	<b>Longueur (mm)</b>
<b>Incisive centrale</b>	8.5	10.4
<b>Incisive latérale</b>	7	9.9
<b>Canine</b>	7.4	10.4

*Fig 11 : Valeurs moyennes des dimensions des dents antérieures maxillaires*

Ces valeurs ne sont pas à reproduire de manière dogmatique, c'est une moyenne, de même pour la proportion des dents entre elles. (Paris and Etienne, 2007)

Le nombre d'or est un terme souvent entendu dans le cadre de l'esthétique dentaire notamment avec la **grille de Levin** qui correspond au rapport du nombre d'or appliqué aux dents antérieures. Cependant sa valeur sous forme esthétique peut être surestimée. Tout au plus il convient de le considérer comme un outil et non comme une règle. La proportion du

nombre d'or rapportée à la dentisterie donne des rapports sur l'apparence des dents entre elles. (Paris and Etienne, 2007)

La réalité montre que cela est discutable car tout le monde ne possède pas la même morphologie du visage, des lèvres, les mêmes proportions et forme d'arcade dentaire.

L'**alignement axial** se définit par l'inclinaison des dents antérieures, il augmente de l'incisive centrale aux prémolaires. Un alignement axial ni trop prononcé dans le sens disto-mésial ni trop prononcé dans le sens vestibulo-lingual tend vers l'harmonie du sourire. (Fradeani, 2006)

- **La morphologie des dents :**

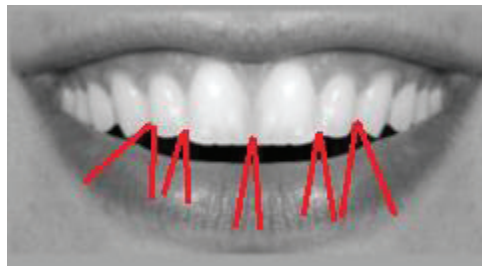
Chaque dent est unique de par sa forme, sa position et sa fonction, une connaissance approfondie de la morphologie dentaire est indispensable que ce soit pour le prothésiste dentaire ou pour le chirurgien-dentiste pour un succès esthétique mais aussi fonctionnel.

<b>Dent</b>	<b>Incisive centrale</b>	<b>Incisive latérale</b>	<b>Canine</b>
<b>Contour mésial</b>	Presque droit	Plus arrondi que la centrale	Rectiligne ou concave
<b>Point de contact mésial</b>	Situé sur le 1/3 incisif	Situé à la jonction 1/3 moyen et incisif	Situé à la jonction des 1/3 moyens incisif
<b>Angle mésial</b>	Aigu, presque à angle droit	Plus arrondi que la centrale	Plus aigu que le distal
<b>Bord libre</b>	Festonné	Plus ou moins festonné	Plus court dans sa partie mésiale
<b>Angle distal</b>	Plus arrondi qu'en mésial	Plus arrondi que la centrale	Plus arrondi que le mésial
<b>Point de contact distal</b>	Situé à la jonction des 1/3 incisif et moyen	Situé au centre du 1/3 moyen	Situé dans le 1/3 moyen
<b>Contour distal</b>	Convexe	Plus arrondi que la centrale	Plus concave que le mésial
<b>Face vestibulaire</b>	Parcourue par 2 sillons verticaux délimitant 3 lobes	Plus convexe que la centrale	Présente une crête massive en son centre du collet à la pointe canine
<b>Face linguale</b>	Marquée par un cingulum	Le cingulum est plus prononcé que la centrale	Le cingulum est très prononcé elle présente 1 crête centrale
<b>Crêtes marginales</b>	Convexes et marquées	Convexes et marquées	Parcourent la face palatine et se rejoignent en pointe
<b>Forme occlusale</b>	Triangulaire	Ovale	Ronde

*Fig 12 : Caractéristiques morphologiques des dents antérieures maxillaires*

L'incisive centrale peut revêtir trois formes : rectangulaire, triangulaire et ovoïde. Celle-ci renforce la cohésion du visage et l'harmonie du sourire à condition d'avoir son grand axe parallèle au plan médian du visage et son bord libre parallèle à la ligne bi-pupillaire. (Paris and Etienne, 2007)

Les angles inter-incisifs forment une silhouette des bords libres avec des « V » inversés, plusieurs éléments vont contribuer à son harmonie comme : les points de contacts inter-dentaires, la forme générale de dents, l'angle inter-incisif et l'épaisseur des bords libres. (Fradeani, 2006)



*Fig 13 : Angles inter-incisifs*

La morphologie des dents va dépendre du sexe, de la personnalité et de l'âge.

La féminité est caractérisée par les formes arrondies alors que le type masculin est caractérisé par les angles vifs, les embrasures fermées et des canines plus marquées.

La personnalité peut nous aider à savoir si on cherche à « adoucir » le sourire avec une composition dentaire plus contrastée, plus claire, légèrement lingualée, des incisives peu proéminentes, des pointes canines moins marquées ou au contraire « durcir » le sourire en choisissant des formes plus marquées, des couleurs plus saturées, des dents plus vestibulées, etc.

L'avancée en âge se caractérise par un plan esthétique abaissé à cause de l'usure dentaire, des teintes plus saturées et des dents moins lumineuses. (Paris et Faucher, 2003)

La transmission de tous ces éléments pourra difficilement se faire sans imagerie (photographie numérique par exemple).

#### *2.1.2.3.2 La composition gingivale*

La santé gingivale est indispensable dans l'esthétisme d'un sourire avec plusieurs critères : la texture avec un aspect en « peau d'orange », la couleur rose pâle, le contour bien appliqué aux contours des dents et la consistance de la gencive libre qui doit être ferme.

Les espaces inter-dentaires sont fermés par le feston des tissus formant les papilles inter-dentaires retrouvées chez l'adulte jeune avec une gencive saine.



Au niveau des incisives et des canines maxillaires, le zénith du contour gingival est généralement décalé en distal par rapport au milieu de la dent.

Le feston gingival des incisives latérales est légèrement plus coronaire que celui des incisives centrales et des canines dans une situation idéale.

Cette santé gingivale sera indispensable au succès prothétique et esthétique, il sera donc impératif de prendre en compte ces tissus mous durant tous nos traitements prothétiques. (Paris et Faucher, 2003)

Le praticien pourra effectuer des photographies numériques pour transmettre la composition gingivale du patient, le prothésiste pourra, quant-à-lui, utiliser de la fausse gencive.

## **2.2 Simulation du sourire et de la typologie**

### *2.2.1 Etude photographique*

#### *2.2.1.1 Intérêts de la photographie en odontologie*

La photographie en odontologie présente plusieurs intérêts, d'abord du point de vue médico-légal elle peut être utilisée comme preuve pour montrer l'état initial d'un cas clinique en cas d'un éventuel procès. On l'utilise aussi dans l'examen clinique d'un traumatisme pour effectuer le certificat médical initial.

L'intérêt diagnostique de la photographie permet au praticien de réfléchir sur son cas sans la présence du patient pour effectuer son plan de traitement.

La photographie en odontologie permet de mieux communiquer avec le patient, on peut lui montrer le cas initial avec le plan de traitement envisagé et l'évolution au cours du traitement. (Christensen, n.d.)

Elle a également un intérêt dans la communication entre le laboratoire et le cabinet dentaire, en transférant la caractérisation, la forme, la couleur d'une dent. On peut aussi faire des photos exo-buccales pour montrer la typologie du patient, la ligne du sourire et les différentes asymétries présentes.

En odontologie la photographie est une technique qui peut sembler laborieuse et complexe parce qu'elle doit retranscrire au mieux la réalité. Cette qualité d'image dépendra de la méthode utilisée mais aussi du matériel et des conditions dans lesquelles on réalisera les clichés. (Ahmad, 2009a)

### 2.2.1.2 Matériel nécessaire

#### 2.2.1.2.1 Outils principaux

Sans entrer dans les détails techniques de l'appareil photographique numérique, nous énumérerons les critères de choix du matériel pour effectuer des photographies de qualité en odontologie.

L'outil principal pour la photographie dentaire numérique se compose de 3 éléments : le boîtier, l'objectif et le flash.

On utilisera principalement les appareils photographiques numériques avec un boîtier reflex DSLR (Digital Single Lens Reflex Camera) permettant un réglage manuel des variables de prise de vue et la mise en place d'un objectif approprié et d'un flash externe programmable. (Noharet and Clément, 2016)

L'objectif est la pièce maîtresse du reflex, il est préconisé d'avoir un objectif macro à focale fixe 100mm (50 ou 60mm déforme légèrement la perspective). (Ahmad, 2009a)

Pour les clichés intra-buccaux on utilisera des flashes spécifiques qui se placent au bout de l'objectif permettant un éclairage au plus près du sujet, répartis uniformément.

Il existe 2 types de flash macro : le flash annulaire utilisé principalement pour les dents postérieures et les zones difficiles d'accès mais il a tendance à « écraser » l'image et à atténuer les reliefs.



Fig 14 : Nikon D60 avec flash annulaire Sigma EM-140 DG

Le flash bi ou tri-latéral se composant de 2 voire 3 flashes déportés sur la périphérie de l'objectif, il est parfaitement adapté pour les prises de vue intrabucales. Il révèle l'état de surface, la forme et le contour des structures de façon optimale et produit des ombres contrôlées. (Ahmad, 2009b)

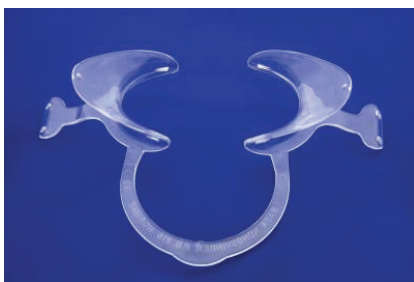

*Fig 15 : Nikon SB R200 avec flashes trilatéraux*

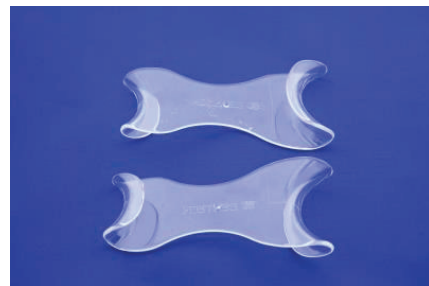#### *2.2.1.2.2 Accessoires*

Des outils complémentaires vont nous faciliter la prise de vue intra-buccale selon différentes incidences.

Pour commencer il existe écarteurs de bouche avec 2 types d'écarteurs principaux : les bilatéraux et les monobras latéraux, ils permettent d'écarter les tissus mous lors de la réalisation de clichés et de laisser pénétrer la lumière dans la cavité buccale.



*Fig 16 : Ecarteur bilatéral Nichrominox®*



*Fig 17 : Ecarteur monobras Nichrominox®*

Nous avons aussi les miroirs intra-buccaux destinés à prendre des prises de vues occlusales et latérales.

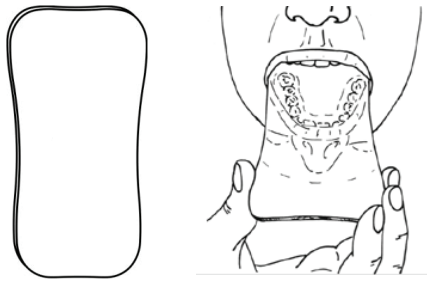


Fig 18 : Miroirs de bouche pour vue occlusale

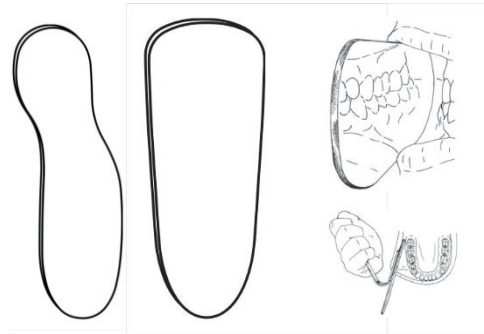


Fig 19 : Miroirs de bouche pour vue latérale

Les contrasteurs sont des outils complémentaires destinés à masquer les tissus périphériques formant un fond noir permettant au prothésiste une meilleure lecture des différentes masses composant la dent à reconstruire.



Fig 20 : Contrasteurs flexipalette de Bisico© pliables

Des outils de substitution aux appareils photographiques numériques sont proposés à partir d'un téléphone portable de type smartphone avec une source de lumière LED à 5500°K comme la Smile Lite© développé par le groupe Smile Line produisant un éclairage naturel et neutre.

### 2.2.1.3 Protocoles de réalisation

Le bilan photographique du patient comprend des clichés extraoraux, du portrait et du sourire, et intraoraux. L'AACD (American Academy of Cosmetic Dentistry) a mis en place son protocole dès la fin des années 1980, ce bilan photographique fait toujours référence. (Grossetti, 2015)

Les prérequis pour une photographie de qualité seront de choisir le type d'éclairage approprié, ce qui est essentiel pour obtenir une image correctement exposée, de haute qualité et détaillée avec un flash approprié comme indiqué précédemment. (Ahmad, 2009b)

Il y aura **12 clichés** nécessaires pour effectuer le bilan photographique :

- Vues sans écarteurs :
  1. Vue de face : visage entier
  2. Vue de profil : visage entier
  3. Vue de face : sourire
  4. Cadrage sourire : vue de face des 4 incisives
  5. Cadrage sourire : vue de  $\frac{3}{4}$  droite
  6. Cadrage sourire : vue de  $\frac{3}{4}$  gauche
  
- Vues avec écarteurs :
  7. Vue de face : arcades en occlusion
  8. Vue de face : bout à bout incisif
  9. Vue de  $\frac{3}{4}$  en bout à bout canin droit
  10. Vue de  $\frac{3}{4}$  en bout à bout canin gauche
  
- Vues avec miroir occlusal :
  11. Vue occlusale du maxillaire
  12. Vue occlusale de la mandibule

#### 2.2.1.3.1 Prises de vue extra-buccales

Les portraits sont nécessaires pour diverses disciplines dentaires y compris l'évaluation de l'esthétique, l'orthodontie et la chirurgie buccale évaluation du profil facial, pour les réaliser nous pouvons utiliser des lampes de studio ou des flash macro fixés sur l'objectif. (Ahmad, 2009c)

Le problème du secret médical peut aussi s'étendre au prothésiste et à ses employés, un accord préalable du patient oral et écrit sera demandé avant tout transfert d'images au laboratoire.

« Il appartient au chirurgien-dentiste de s'assurer que les modes de transmission informatisés de données médicales répondent aux garanties de confidentialité indispensables au bon respect du secret professionnel. » Ordre National des Chirugiens-Dentistes

On placera le patient debout à environ 20cm du fond (noir de préférence) et on se positionnera à distance du patient directement devant celui-ci à la même hauteur que son visage. La photographie exo-buccale se prendra de face et de profil en mode portrait incluant dans le cadre la chevelure, le cou et voire le haut des épaules. (Diemer, 2016)




Fig 21 : Vue de face

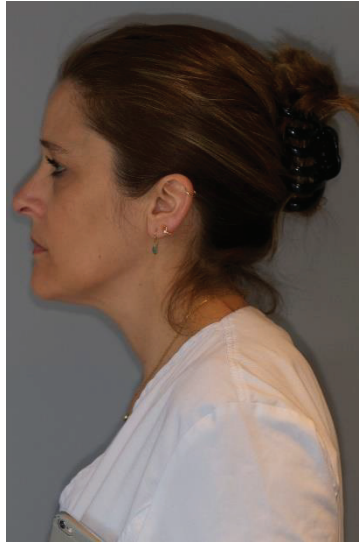

Fig 22 : Vue de profil




Fig 23 : Vue de face avec sourire

#### 2.2.1.3.2 Prises de vue du sourire

Les photographies du sourire pourront être réalisées sur le fauteuil, le praticien se positionnera directement devant le patient avec l'appareil photo parallèle au plan d'occlusion, elles seront prises en mode paysage, les racines du nez et le menton ne devront pas apparaître dans le cadre. (Diemer, 2016)

Les lèvres devront apparaître totalement dans le cadre pour les vues de face avec comme référence horizontale la ligne bi-commissurale, le point inter-incisif devra être placé au centre de l'image. La mise au point devra s'effectuer sur la canine ou sur l'incisive latérale afin d'obtenir une image nette.

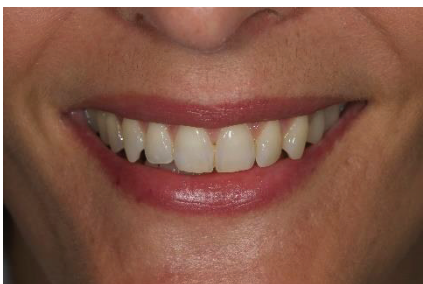

Fig 24 : Vue de face des 4 incisives

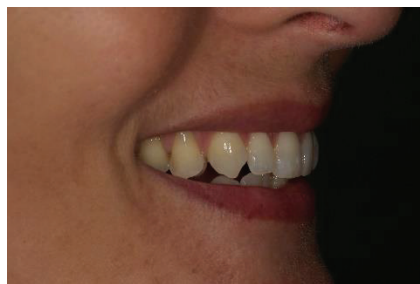

Fig 25 : Vue de ¾ droite

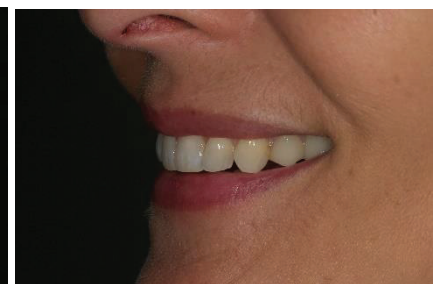
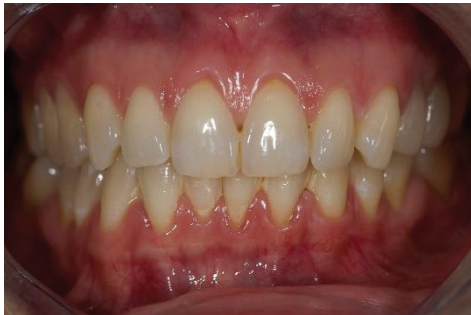
Fig 26 : Vue de ¾ gauche

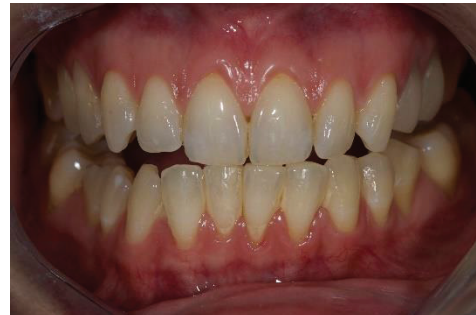#### 2.2.1.3.3 Prises de vue intra-buccales

Elles seront réalisées avec une orientation « paysage », de face elles auront comme centre la point inter-incisif maxillaire et comme bord le vestibule. Le plan occlusal doit se trouver au milieu du cadre et être horizontal, on effectuera la mise au point au niveau de la

canine maxillaire. On positionnera des écarteurs et on aspirera la salive et les éventuels débris. (Ahmad, 2009d)

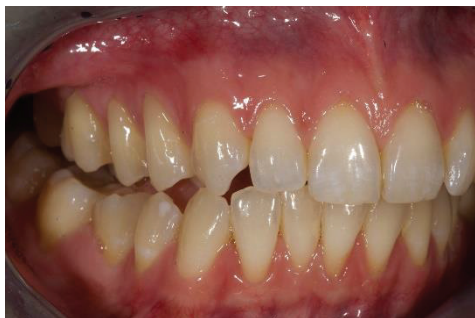

*Fig 27 : Vue de face : arcades en occlusion*

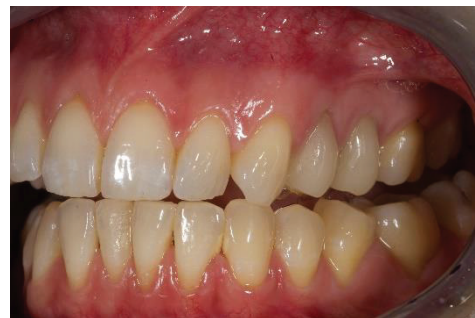

*Fig 28 : Vue de face : bout à bout incisif*

Pour les vues de  $\frac{3}{4}$  le centre du cadre correspondra à la canine maxillaire et le bord du cadre sera l'incisive centrale ou latérale du côté opposé et la deuxième molaire maxillaire. On effectuera la mise au point sur la première prémolaire maxillaire.

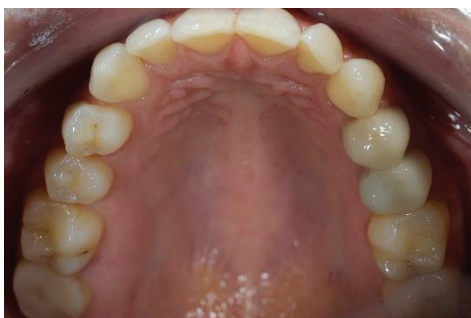

*Fig 29 : Vue de  $\frac{3}{4}$  en bout à bout canin droit*

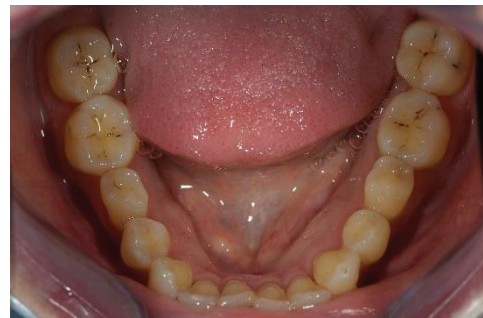

*Fig 30 : Vue de  $\frac{3}{4}$  en bout à bout canin gauche*

Pour les vues occlusales, on se servira de miroirs occlusaux insérés à  $45^\circ$  le plus postérieurement possible donnant une image symétrique. L'image devra inclure le secteur antérieur jusqu'à au moins la face distale de la première molaire. La mise au point s'effectuera sur la face occlusale des dents.



*Fig 31 : Vue occlusale du maxillaire*



*Fig 32 : Vue occlusale de la mandibule*

## 2.2.2 *Etude vidéo*

Il ne faut pas considérer l'esthétique d'un sourire uniquement de façon statique mais aussi de façon dynamique, c'est pourquoi nous pouvons effectuer un court enregistrement vidéo dans lequel le patient parle et sourit pour apporter le plus d'informations possible au prothésiste mais aussi permettre au chirurgien-dentiste de garder une référence dans le dossier.

Des informations importantes peuvent découler d'une vidéo comme l'exposition des dents antérieures, de la gencive lors du sourire ou pendant une conversation, de la longueur de la lèvre supérieure, etc. (Gerber, 2012)

## 2.2.3 *Digital Smile Design (DSD)*

### 2.2.3.1 *Généralités*

Le Digital Smile Design (DSD), créé par Christian Coachman (prothésiste et chirurgien-dentiste brésilien) et Livio Yoshinoga (architecte brésilien), est un outil informatique permettant de planifier à l'aide de photographies exo et intra-buccales un projet esthétique ou fonctionnel en odontologie. Cet outil permet de simuler les objectifs du traitement à effectuer et de communiquer avec le patient sur le futur projet en s'adaptant à ses attentes.

Le DSD est très utile dans la communication entre le cabinet dentaire et le laboratoire de prothèse en vue de l'établissement d'un plan de traitement à visée esthétique.

Cela permet une optimisation des traitements dans l'analyse, le diagnostic, la réalisation mais aussi le suivi et ne nécessite pas forcément de logiciel spécifique, on peut l'utiliser grâce à PowerPoint sur PC ou Keynote sur Macintosh. (Coachman et al., 2015)

Les données de diagnostic doivent guider les phases de traitement ultérieures, intégrant tous les besoins, désirs et problèmes fonctionnels et biologiques du patient. Le Digital Smile Design (DSD) est un outil conceptuel polyvalent qui peut renforcer la vision diagnostique, améliorer la communication et améliorer la prévisibilité tout au long du traitement. Le DSD permet une analyse minutieuse des caractéristiques faciales et dentaires du patient. (Coachman and Calamita, 2012)

Le protocole DSD est caractérisé par une communication efficace entre l'équipe dentaire interdisciplinaire, y compris le technicien de laboratoire. Les membres de l'équipe peuvent identifier et mettre en évidence des anomalies dans la morphologie des tissus mous ou durs et discuter des meilleures solutions disponibles en utilisant les images amplifiées.



L'adoption du protocole DSD peut rendre le diagnostic plus efficace et la planification du traitement plus cohérente.

Chaque membre de l'équipe peut ajouter des informations directement sur les diapositives par écrit, ce qui simplifie encore davantage le processus. Tous les membres de l'équipe peuvent accéder à ces informations chaque fois que nécessaire pour examiner, modifier ou ajouter des éléments pendant les phases de diagnostic et de traitement.

Les efforts nécessaires pour mettre en œuvre DSD sont récompensés par un séquençage de traitement plus logique et plus direct, ce qui conduit à des économies de temps, de matériaux et de coûts pendant le traitement. (Coachman and Calamita, 2012)

### 2.2.3.2 *Protocole d'utilisation*

Il y a quatre éléments qui doivent être contrôlés pour améliorer la prévisibilité et répondre aux attentes des patients :

- Le plan de référence horizontal
- Le plan sagittal médian
- La conception du sourire (forme et disposition des dents)
- La couleur

Le principal objectif du protocole DSD est de faciliter le transfert de ces 4 informations au prothésiste.

Grâce à ces informations, le technicien effectuera un Wax-Up, en créant les formes dentaires et les arrangements dentaires, en suivant les instructions et les directives fournies par le dentiste.

La séquence de traitement est organisée sur des diapositives avec des photographies, des vidéos, des notes, des graphiques et des dessins. À tout moment, les membres de l'équipe peuvent accéder à la présentation des diapositives pour suivre et analyser le traitement fourni.

Le technicien de laboratoire obtient les retours du patient concernant la forme des dents, l'arrangement et la couleur pour faciliter les ajustements nécessaires.

Trois vues photographiques de base sont nécessaires :

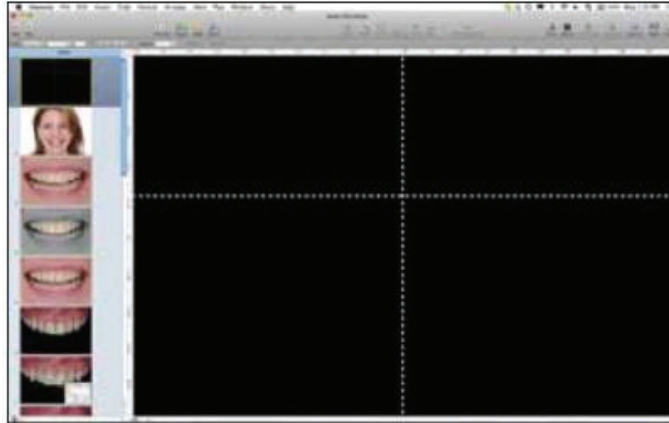
- Le visage entier avec un large sourire montrant les dents sans être en occlusion (bouche semi-ouverte)
- Le visage entier avec un sourire
- Une photo intrabuccale de l'arcade maxillaire en vue frontale

Une courte vidéo est également recommandée dans laquelle le patient est invité par le clinicien à expliquer ses préoccupations de traitement et ses attentes. Simultanément, la vidéo devrait capturer toutes les positions dentaires et de sourire possibles, y compris les vues de 45 degrés et de profil.

➤ **Le protocole DSD se déroule comme suit :**  
(Coachman and Calamita, 2012)

1. La croix :

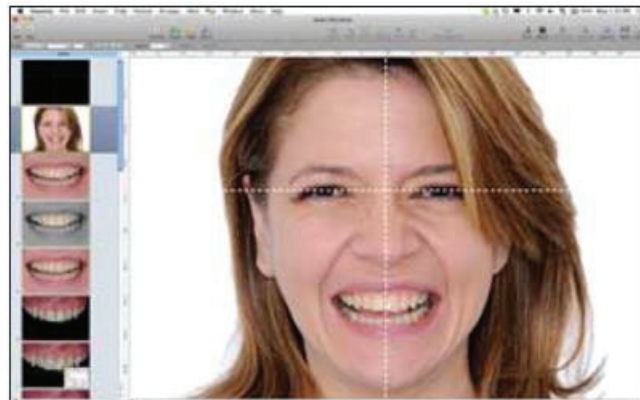
Deux lignes doivent être placées au centre de la diapositive, formant une croix. La photographie du visage avec les dents doit être positionnée derrière ces lignes.



*Fig 33 : Tracé de la croix (Coachman and Calamita, 2012)*

2. Arc facial numérique :

La **ligne interpupillaire** doit être la première ligne de référence pour établir le plan horizontal, mais elle ne doit pas être la seule. Le visage dans son ensemble doit être analysé avant de déterminer la meilleure référence horizontale pour atteindre l'harmonie. Après avoir déterminé la ligne de référence horizontale, **la ligne du plan sagittal médian** du visage est tracée.



*Fig 34 : Arc facial numérique (Coachman and Calamita, 2012)*

3. Analyse des sourires :

Le fait de tracer la ligne horizontale sur la bouche permettra une évaluation initiale de la relation des lignes faciales avec le sourire. Le regroupement des lignes et des photographies faciales permettra au clinicien de zoomer sur l'image sans perdre la distinction entre les lignes

et la photographie. Le décalage du plan sagittal médian avec le plan occlusal pourra être aisément détecté.

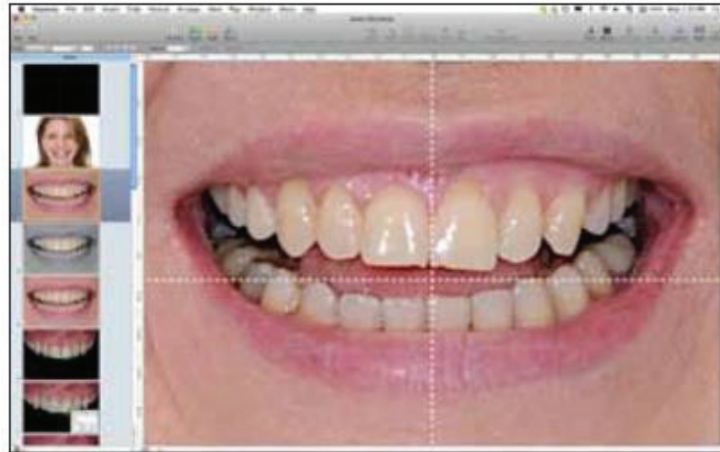


Fig 35 : Analyse du sourire (Coachman and Calamita, 2012)

#### 4. Simulation du sourire :

Des simulations peuvent être effectuées pour fixer la position du bord incisal, les proportions des dents et le contour des tissus mous.

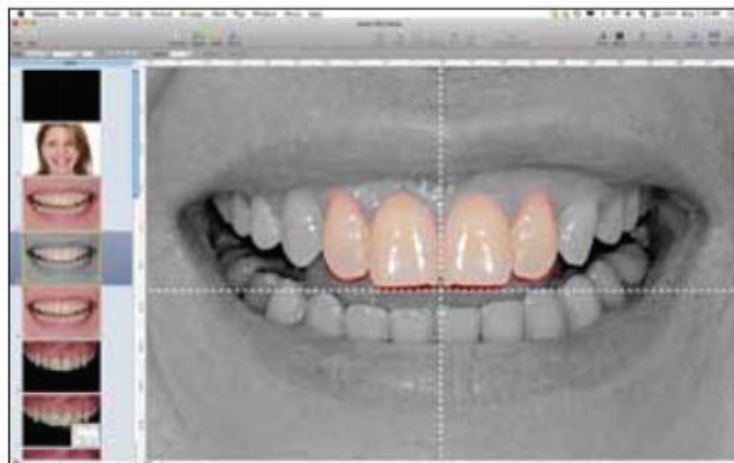
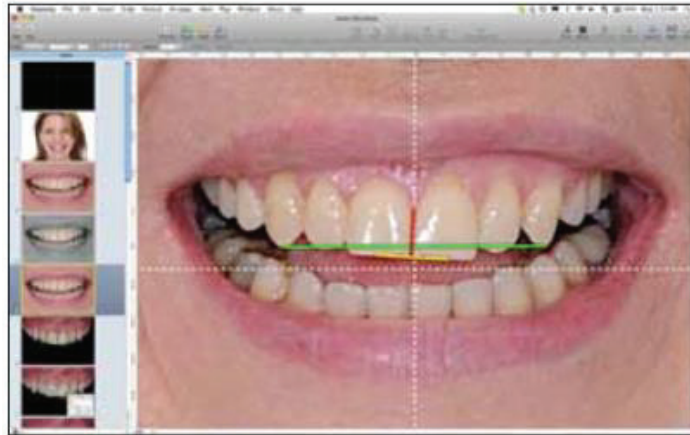


Fig 36 : Simulation du sourire (Coachman and Calamita, 2012)

#### 5. Transfert de la croix sur les images intra-buccales :

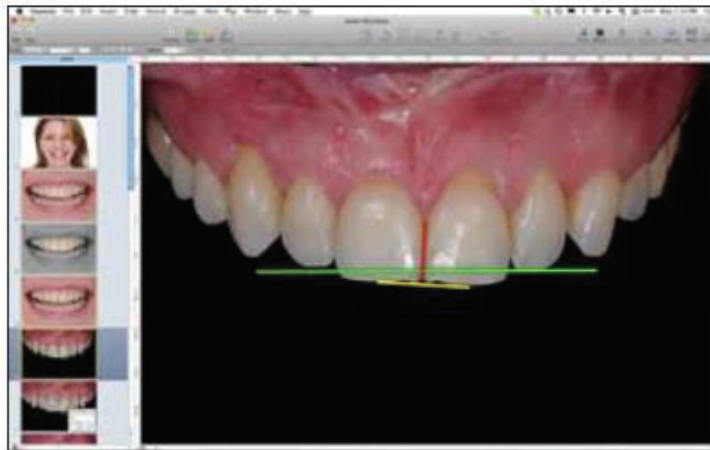
Pour analyser les photographies intra-orales en fonction des références faciales, la croix doit être transférée à la vue intra-buccale en utilisant trois lignes de transfert tracées sur la vue de sourire :

- **Ligne 1** : De la pointe d'un canin à la pointe de la canine controlatérale.
- **Ligne 2** : Depuis le milieu du bord incisif d'une incisive centrale jusqu'au milieu du bord incisif de l'incisive centrale controlatérale.
- **Ligne 3** : De la pointe de la papille des incisives centrales maxillaires à l'embrasure incisive.



*Fig 37 : Tracé de 3 lignes de transfert (Coachman and Calamita, 2012)*

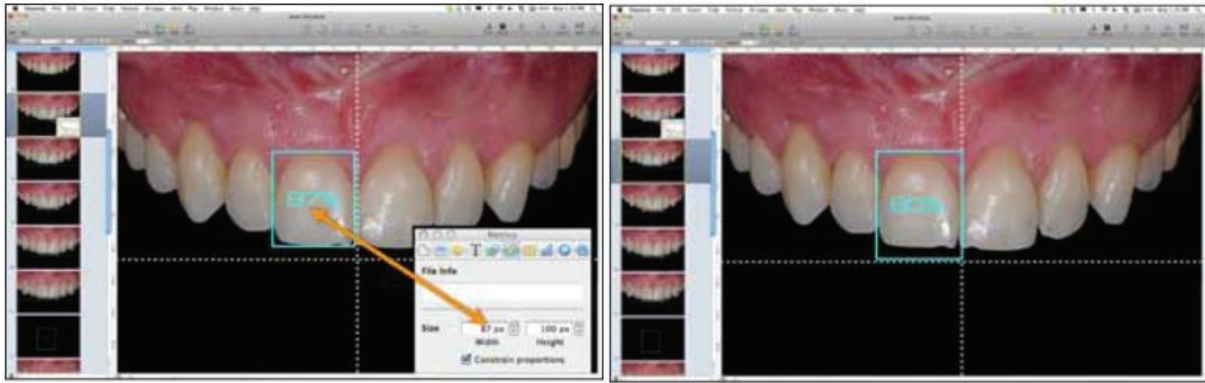
Il est nécessaire d'étalonner quatre éléments sur la photo : taille, inclinaison, position du bord incisif et position de la ligne médiane. La ligne 1 guidera les deux premiers aspects (taille et inclinaison), la ligne 2 guidera la position du bord incisif et la ligne 3 guidera la position médiane.



*Fig 38 : Photographie intra-orale avec ajustement des 3 lignes de référence (Coachman and Calamita, 2012)*

## 6. Mesure de la proportion des dents :

La mesure de la largeur / longueur de la proportion des incisives centrales est la première étape. Un rectangle est alors placé sur les bords des deux incisives centrales. Les proportions des incisives centrales du patient peuvent être comparées aux proportions idéales décrites dans la littérature (cf tableau précédant sur les dimensions des dents).

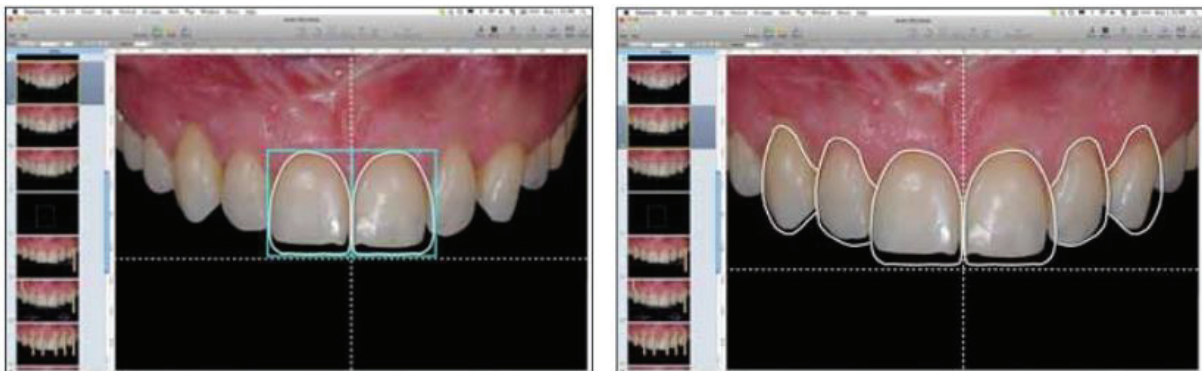


*Fig 39 : Photographie intra-orale avec la croix utilisée pour mesurer la proportion réelle longueur/largeur de l'incisive centrale droite (Coachman and Calamita, 2012)*

*Fig 40 : Un rectangle avec une proportion de longueur/largeur idéale (80%) est placé sur l'incisive centrale pour comparer la dent réelle avec la dent dite idéale (Coachman and Calamita, 2012)*

## 7. Schéma des dents :

La sélection de la forme de la dent dépendra de facteurs tels que l'aspect morpho-psychologique et les désirs du patient, les traits du visage et les attentes esthétiques.



*Fig 41 : Dessin du contour des dents guidé par la croix et la proportion rectangulaire (Coachman and Calamita, 2012)*

*Fig 42 : Le contour final des dents montre la relation entre la situation initiale et le design idéal. (Coachman and Calamita, 2012)*

## 8. Evaluation esthétique blanche et rose :

Le clinicien doit avoir une compréhension claire des problèmes esthétiques impliqués : comme les proportions des dents, la relation inter-dentaire, la relation entre les dents et la ligne du sourire, la dysharmonie des tissus mous, la relation entre les tissus mous et les dents, les hauteurs des papilles, la conception des bords incisifs et l'axe des dents.

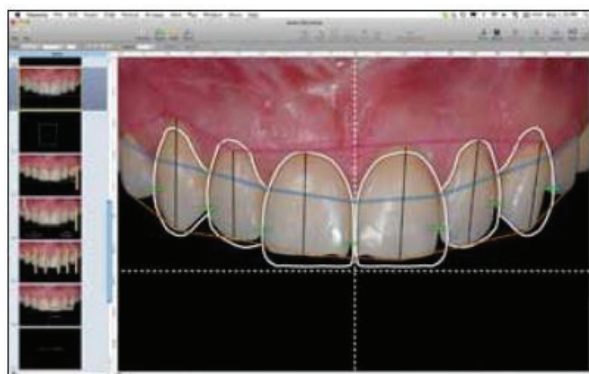


Fig 43 : D'autres dessins et lignes peuvent être ajoutés au besoin pour aider à visualiser les problèmes esthétiques et à améliorer l'efficacité de communication (Coachman and Calamita, 2012)

## 9. Calibrage :

La règle numérique peut être calibrée sur la photographie intra-orale en mesurant la longueur de l'une des incisives centrales sur le modèle et en transférant cette mesure à l'ordinateur. Une fois la règle numérique calibrée, le clinicien peut effectuer toutes les mesures nécessaires sur la zone antérieure de l'image.

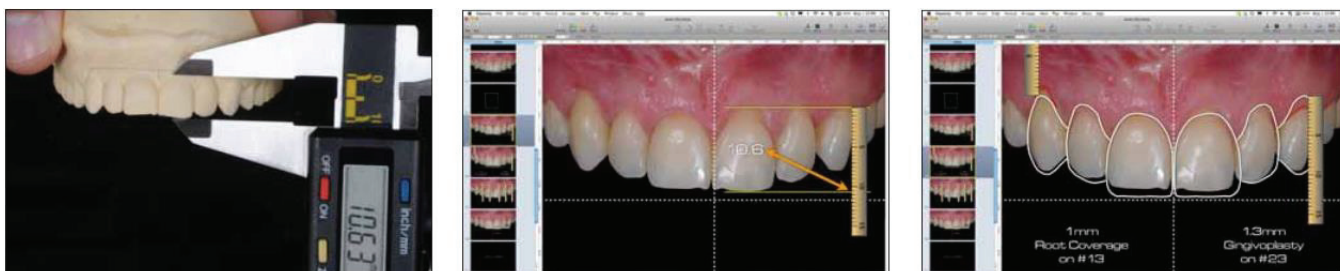


Fig 44 : Mesure de la longueur de l'incisive centrale sur le modèle en plâtre (Coachman and Calamita, 2012)

Fig 45 et 46 : Calibrage de la longueur de l'incisive avec la règle digitale du logiciel (Coachman and Calamita, 2012)

## 10. Transfert de la croix sur le modèle :

Tout d'abord, la ligne horizontale sur la photographie intra-orale doit être déplacée au-dessus de la marge gingivale des six dents antérieures. La distance entre la ligne horizontale et la marge gingivale de chaque dent est mesurée à l'aide de la règle numérique et ces mesures sont écrites sur la diapositive.

Les mesures sont ensuite transférées sur le moulage à l'aide d'un pied à coulisse. Des marques de crayon sont faites sur le moulage à la même distance au-dessus des bords gingivaux comme indiqué sur les images numériques. Ces points sont ensuite reliés, créant une ligne horizontale au-dessus des dents.

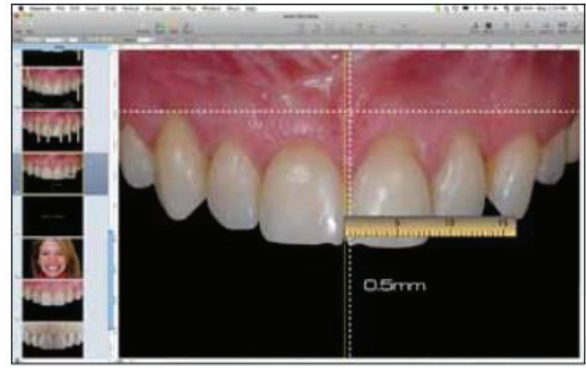
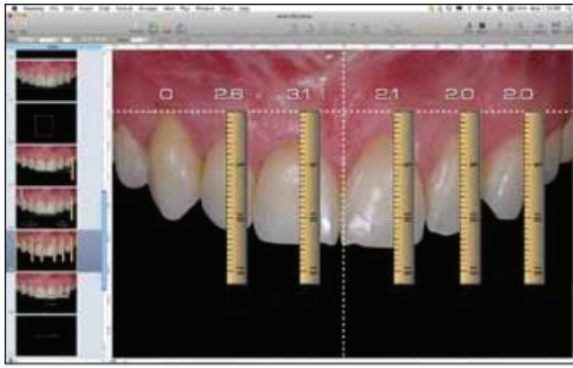


Fig 47: Ligne horizontale placée au-dessus du feston gingival (Coachman and Calamita, 2012)

Fig 48 : Mesure de la distance entre le milieu inter-incisif et le plan sagittal médian (Coachman and Calamita, 2012)

La distance entre la ligne médiane dentaire et la ligne médiane du visage au niveau du bord incisif est mesurée sur l'ordinateur et la distance est ensuite transférée sur le modèle avec le pied à coulisse, ce qui nous permet de tracer la ligne verticale perpendiculaire à l'horizontale.

Après avoir tracé la croix sur le modèle, il est possible de transférer toutes les informations nécessaires, telles que les marges gingivales, l'allongement de la couronne, la réduction du bord incisif et la largeur de la dent.

A ce stade, toutes les informations dont le technicien aura besoin seront disponibles sur les diapositives et sur le modèle ce qui lui permettra de réaliser un **wax-up** précis et fidèle aux attentes du patient et du praticien. (Skali et al., 2017)

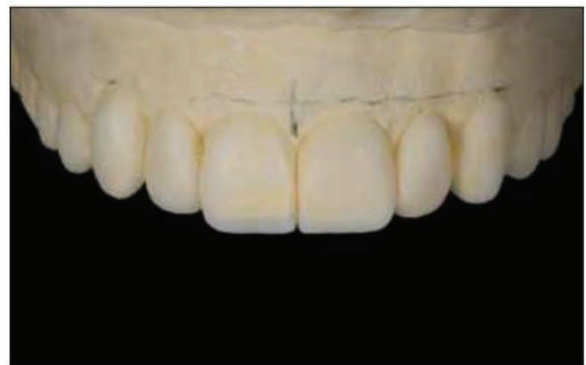
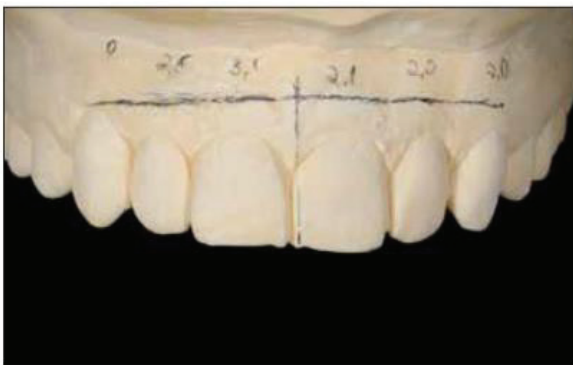
Fig 49 et 50 : Confection du Wax-Up en fonction du DSD (Coachman and Calamita, 2012)

La prochaine étape importante pour évaluer la précision du protocole DSD et de la cire sera d'effectuer un essai clinique par **mock-up** par exemple. (Cattoni et al., 2016)

Après l'approbation du patient, les procédures de restauration peuvent être ajustées au besoin. La préparation des dents doit être minimale et permettre un espace suffisant pour les restaurations prothétiques.

### 2.2.4 Virtual Esthetic Projet (VEP)

Le Virtual Esthetic Project (VEP) est un outil conçu par un couple de prothésistes français : Hélène et Didier Crescenzo permettant de visualiser le projet esthétique du patient. Cet outil se base sur les principes du DSD mais il est développé en fonction de la difficulté des cas rencontrés. (Crescenzo and Crescenzo, 2015)

Pour effectuer un VEP, le praticien doit prendre deux empreintes (maxillaire et mandibulaire) et réaliser six photographies :

- **Trois portraits de face :**
  - Lèvres au repos
  - Sourire posé
  - Large sourire spontané

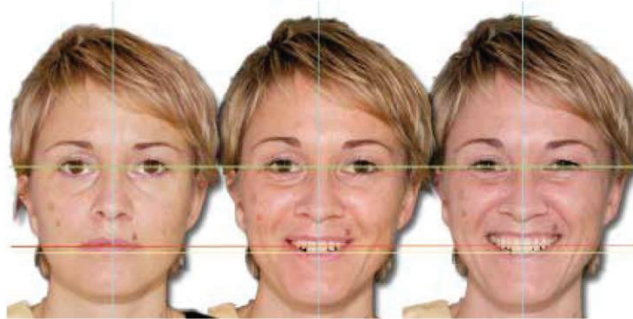

Fig 51 : Photographies des portraits de face (Crescenzo and Crescenzo, 2015)

- **Trois photographies antérieures intra-buccales :**
  - En OIM (Occlusion d'Intercuspidie Maximale)
  - En bout à bout incisif
  - De la zone concernée du maxillaire ou de la mandibule

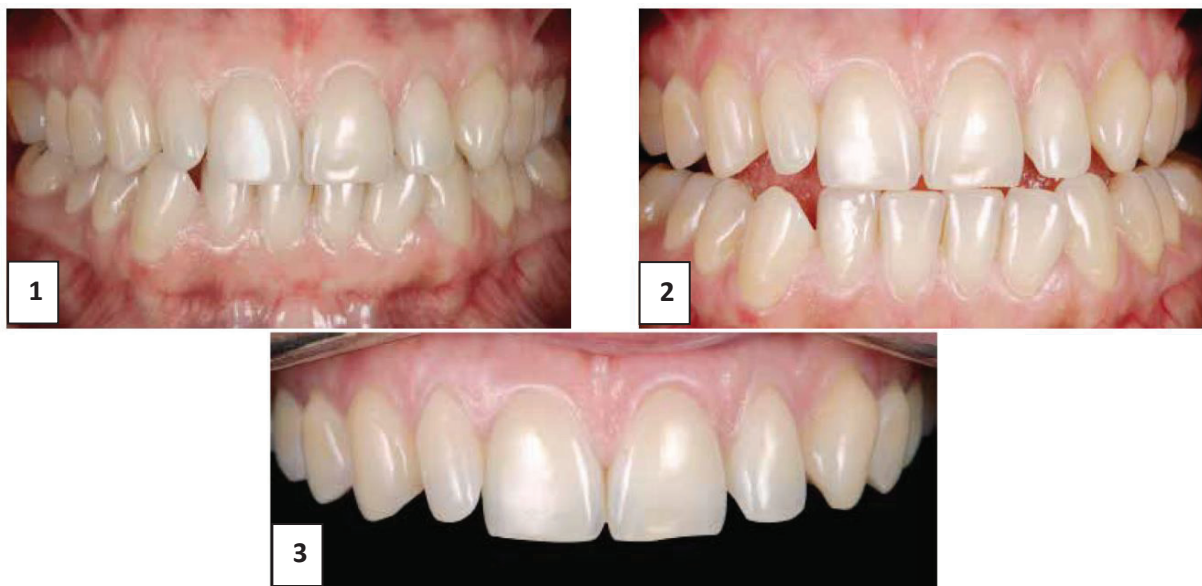


Fig 52 : Photographies intra-buccales en OIM (1), bout à bout incisif (2), maxillaire antérieure (3) (Crescenzo and Crescenzo, 2015)



Pour réaliser le VEP on peut utiliser des logiciels comme PowerPoint (Microsoft) ou Keynote (Apple). Les trois photos portrait du patient permettent de faire une analyse globale du sourire et d'apprécier la ligne du sourire pour voir le découvrément des dents et de la gencive.

➤ **Le protocole est le suivant (Crescenzo and Crescenzo, 2015):**

1- Traçage des lignes de référence :

Dans les photos intra-buccales on peut mettre en évidence la largeur des édentements éventuels et la largeur nécessaire de reconstruction prothétique avec différents cadres. On peut aussi tracer des lignes pour visualiser les différentes anomalies ou asymétries comme la ligne des collets ou des bords libres des incisives.

2- Superposition des photographies exo et intrabuccales :

Cela permet d'introduire dans les photos intrabuccales la ligne bi-pupillaire et l'axe sagittal médian pour les comparer aux lignes du milieu inter-incisif, à la courbe du plan frontal esthétique, etc.

Toutes ces lignes mettent en évidence la symétrie ou l'asymétrie du visage et du sourire.

3- Conception virtuelle :

La conception prothétique est réalisée grâce aux outils (DESSIN) disponibles dans les logiciels Keynote ou PowerPoint.

On effectue ainsi une modification des volumes et la fermeture nécessaire des diastèmes à la demande du patient.

On peut utiliser le réglage « opacité » (OPACITE) pour diminuer ou augmenter l'opacité du projet prothétique, cela permet d'apprécier les zones modifiables par addition ou par soustraction, permettant ainsi d'anticiper la future préparation en la rendant la moins mutilante possible.

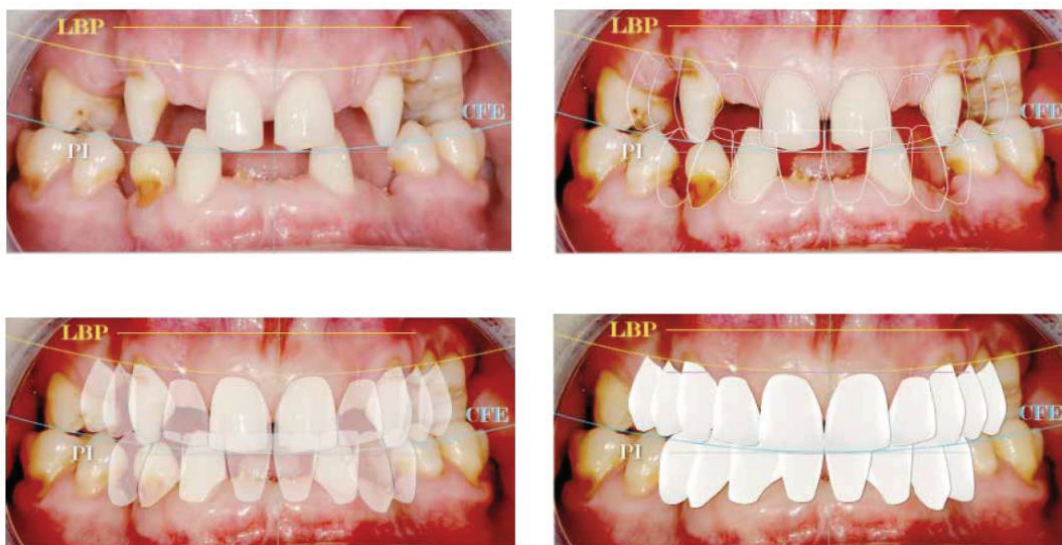


Fig 53 : Conception virtuelle d'un projet prothétique (Crescenzo and Crescenzo, 2015)

#### 4- Prise et report des mesures :

Il est indispensable d'étalonner les mesures sur la photographie intra-buccale afin de les reporter sur le modèle d'étude. On reporte les mesures sur le modèle à l'aide d'un pied à coulisse.

Toutes les modifications de volume et de positionnement seront retranscrites au crayon sur le modèle, cela permet de délimiter le volume prothétique du wax-up. Une fois toutes les mesures effectuées, le prothésiste pourra réaliser le wax-up en fonction du VEP validé par le praticien et par le patient.

La méthode du VEP est similaire à celle du DSD, elle se veut juste la moins mutilante possible pour les préparations dentaires et elle s'adapte en fonction de la difficulté du cas. C'est un moyen de communication très intéressant, il permet un diagnostic et une planification globale du plan de traitement, permettant de visualiser la difficulté du cas et d'anticiper les aménagements à effectuer.

## 2.3 Analyse chromatique

### 2.3.1 Introduction

Le relevé de la couleur en dentisterie peut s'avérer difficile pour certains praticiens et pour certains cas plus complexes. Que ce soit pour le prothésiste ou pour le praticien cette tâche peut s'avérer délicate en raison de la subjectivité du choix visuel, des difficultés d'obtention d'une ambiance lumineuse appropriée pour l'enregistrer et des difficultés à transmettre de manière précise la couleur au laboratoire.

C'est pour cette raison que de nouveaux outils numériques sont mis à la disposition des praticiens pour leur permettre de transmettre la couleur de la manière la plus précise possible. (Oudin-Gendrel et al., 2015)

Pour commencer nous allons faire un rappel sur les propriétés fondamentales de la couleur rencontrées en odontologie pour ensuite parler des techniques numériques de transmission de couleur.

### 2.3.2 Propriétés de la couleur

La couleur se définit par l'association de trois paramètres distincts : la luminosité, la teinte et la saturation. En dentisterie esthétique on rajoutera à ces trois paramètres : l'environnement et les dimensions propres à la dent. (Baltzer and Kaufmann-Jinoian, 2004)

### 2.3.2.1 *La luminosité*

La luminosité est la quantité de lumière réfléchiée par un objet, c'est le premier facteur de réussite de la couleur d'une dent prothétique parce que l'œil humain possède une appréciation très fine de ce paramètre. (D'Incau et al., 2014)

### 2.3.2.2 *La saturation*

La saturation est la quantité de pigments contenue dans la couleur, c'est la dentine responsable de la saturation de la dent dont la visibilité va dépendre de l'épaisseur et de la translucidité de l'émail. C'est le deuxième facteur à prendre en compte lors de la prise de couleur. (D'Incau et al., 2014)

### 2.3.2.3 *La teinte*

La teinte est dépendante de la lumière, on distingue différentes familles de teintes qui correspondent aux différentes sensations colorées comme le rouge, le vert, le bleu, le jaune, l'orange et le violet. Pour la dent, la dentine déterminera principalement la famille de teinte, mais aussi d'autres facteurs tels que la rétraction pulpaire, la formation de dentine tertiaire, etc.

En général les teintes des dents naturelles ont toutes une tonalité chromatique contenue autour des jaune-orangés. (D'Incau et al., 2014)

### 2.3.2.4 *Les dimensions propres à la dent naturelle*

- **La translucidité :**

C'est la propriété d'un corps à laisser passer la lumière, dans le cas d'une dent ce facteur est rendu déterminant par l'épaisseur de l'émail.

- **L'opalescence :**

C'est la propriété de l'émail à exalter la réflexion des ondes courtes de la lumière visible produisant des halos bleuâtres ou orangés, plus particulièrement dans le bord libre.

- **La fluorescence :**

C'est une propriété de la dentine à transformer la lumière reçue en radiations visibles de plus grande longueur d'onde. La lumière solaire étant riche en U.V, les dents naturelles ont une illumination de leur corps majorée par ce phénomène de fluorescence.

En conséquence, une dent prothétique qui ne prendrait pas en compte la fluorescence paraîtrait plus « grise » lorsqu'elle est exposée à la lumière solaire par rapport à une exposition à une lumière artificielle. (D'Incau et al., 2014)

- **La texture de surface :**

L'état de surface varie avec l'âge, la fonction, la structure et la situation de la dent sur l'arcade. Il est plus marqué sur les dents jeunes provoquant une réflexion plus accrue de lumière, les faisant apparaître plus claires contrairement aux dents plus âgées. (Lasserre et al., 2006)

- **Les caractérisations dentaires :**

Ce sont toutes les particularités d'une dent, tels que les colorations localisées (tâches blanches, sillons infiltrés, etc.) ou les fissures de l'émail.

### 2.3.2.5 *L'environnement*

La perception de la couleur des dents va dépendre de son environnement avec : la couleur des structures voisines (lèvres, gencives), l'épaisseur des lèvres, l'environnement lumineux.

Pour la prise de la couleur on préférera un environnement neutre pour éviter toutes éventuelles interférences, on évitera les rouges à lèvres, la dent sera préalablement nettoyée et en milieu humide (la déshydratation des tissus ferait apparaître la dent plus claire), et avec un éclairage type « lumière du jour ».

### 2.3.3 *Macrophotographie avec échantillon de teinte*

La transmission de la couleur par la photographie nécessite d'acquérir un matériel adapté comme indiqué précédemment, il est conseillé d'employer un flash double disposant d'un écartement suffisant, tels que les modèles Sigma<sup>®</sup> EM-140 DG ou Canon<sup>®</sup> Macro Twin Lite MT-24EX. (Pignoly et al., 2010)

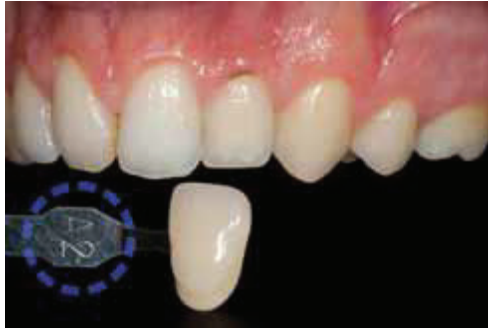La photographie ne constitue en aucun cas un moyen infaillible de reproduire les informations captées par l'œil et interprétées par le cerveau humain, elle doit refléter de la façon la plus proche la réalité.

Une utilisation maîtrisée et raisonnée d'un équipement photographique permet au chirurgien-dentiste d'acquérir et de transmettre les données colorimétriques au prothésiste.

Le plus simple consiste à photographier la barrette de teinte initialement sélectionnée pour permettre au technicien de laboratoire d'avoir une référence de couleur.

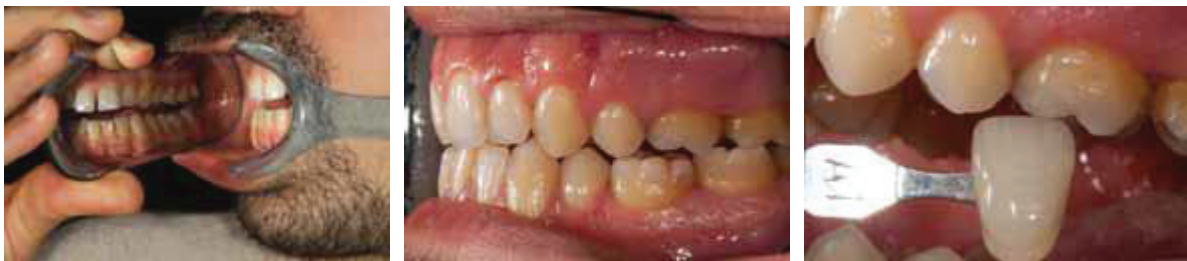Pour éviter toute éventuelle perturbation de l'illumination, la lumière du scialytique sera écartée de la bouche, on placera un écarteur de bouche et on oriente le patient de façon à ce que la dent de référence à photographier soit face au praticien. Un contrasteur noir sera

inséré à l'horizontal pour éviter de refléter la lumière du flash. A proximité de la dent de référence on placera une barrette du teintier préalablement choisie pour servir de référence de couleur au prothésiste. La barrette devra être orientée de manière frontale et symétrique selon un axe horizontal. (Pignoly et al., 2010)



*Fig 54 : Cliché réalisé dans le secteur antérieur. La dent est orientée de façon symétrique aux dents 21 et 22, la référence étant lisible sur l'image (ici A2 sur teintier Vitapan Classic) (Pignoly et al., 2010)*

Pour une prise de vue du secteur molaire on pourra utiliser des miroirs de formes oblongues placé contre la joue, ce qui nous offre un accès à l'ensemble des faces vestibulaires et des angles disto-vestibulaires des dents. Le miroir pourra aussi être orienté en regard des faces occlusales pour visualiser les caractéristiques de l'émail et des sillons. (Pignoly et al., 2010)



*Fig 55 : Cliché réalisé dans le secteur postérieur avec miroir de bouche (Pignoly et al., 2010)*

Les erreurs à éviter seront les défauts de mise au point ou les mauvais positionnements de la dent du teintier.

### 2.3.4 Les méthodes instrumentales

Le teintier 3D master de Vita® prend en compte les 3 dimensions de la couleur mais ne les quantifie pas, il les qualifie seulement par l'analyse visuelle du praticien. Dans l'industrie de l'optique, il existe depuis plusieurs années des instruments de mesure de la couleur pour quantifier numériquement les trois dimensions de la couleur, ce qui permet une définition scientifique et objective.

### 2.3.4.1 Les colorimètres

Les colorimètres analysent la couleur par des mesures de réflexion de la lumière source au travers trois filtres : rouge, vert et bleu, ce qui définit une couleur par ses coordonnées trichromatiques. (Lasserre et al., 2006)

Ces appareils sont étalonnés sur le blanc avant chaque mesure pour compenser le vieillissement de la lampe source.

**Le Shade Vision® de X Rite** est un colorimètre qui se compose d'un embout avec une sonde à placer contre la dent de référence et d'un boîtier dans lequel il y a un écran tactile. Le dispositif est placé en bouche contre la dent de référence pour enregistrer une image numérique qui est transférée sur un logiciel, cela nous permet d'obtenir plusieurs informations : bibliothèque de photographies du patient, détermination de la zone à analyser sur cliché, découpe en trois tiers horizontaux, cartographie 3D de la dent, analyse indépendante de teinte, saturation et luminosité sur histogramme, édition de fiche de laboratoire. (Pignoly et al., 2010) C'est un instrument qui possède plusieurs teintiers de référence en mémoire.

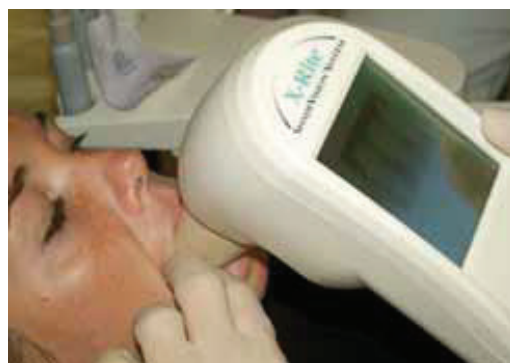

Fig 56 : Prise de teinte avec le Shade Vision de Xrite (Pignoly et al., 2010)

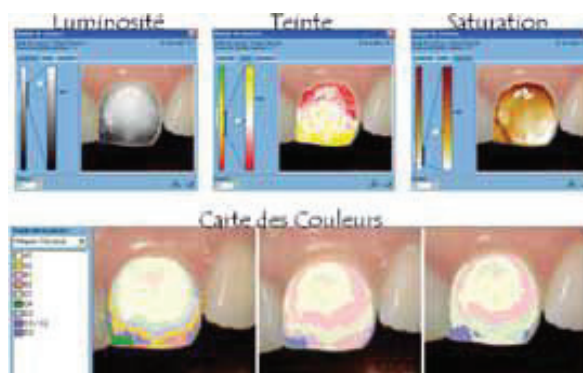


Fig 57 : Analyse de la teinte dans ses 3 dimensions (Pignoly et al., 2010)

#### 2.3.4.2 Les spectrophotomètres

Les spectrophotomètres ne se limitent pas au rouge, vert et bleu comme les colorimètres, ils effectuent une mesure spectrale du flux lumineux. La mesure de la couleur est exprimée en 3 valeurs numériques : L, a, b (Luminosité, teinte, saturation). (Guan et al., 2005) L'appareil scanne la surface à étudier par tranches de longueur d'onde successives plus ou moins larges selon sa précision. Ces appareils sont étalonnés sur un échantillon de céramique avant chaque mesure (Pignoly et al., 2010)

**Le Vita Easy Shade Compact® de Vita** permet deux types de mesure :

- une mesure moyenne en un seul point central de la dent
- une mesure plus précise résultat de trois points de mesure sur la référence en mémoire de seulement 2 teintiers : Vita Classical® et Vita 3D Master®.

Il donne soit un résultat ponctuel, soit une cartographie 3D.

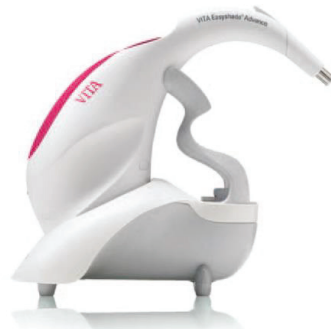

Fig 58 : Vita Easy Shade Compact®

**Le Spectro Shade® de MHT** permet de comparer la couleur recherchée à plusieurs teintiers mémorisés. Il s'utilise comme un appareil photo intra buccal et enregistre des clichés qui sont immédiatement stockés dans un logiciel d'imagerie.

Les images enregistrées sont utilisables soit immédiatement sur l'écran même de l'appareil soit sur ordinateur.

Une grande variété d'applications permet alors de les étudier :

- Cartographie couleur 3D de la dent avec un découpage en 3 zones,
- Analyse des zones de translucidité,
- Noir et blanc pour étude de la luminosité,
- Superposition et comparaison de clichés (très utile notamment lors d'éclaircissements)

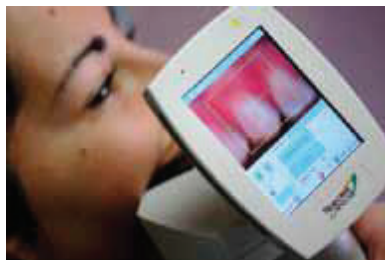


Fig 59 : Prise d'image avec le Spectroshade de MHT (Pignoly et al., 2010)

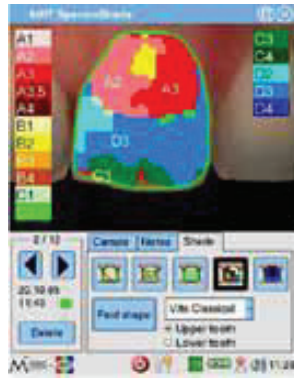

Fig 60 : Cartographie de la dent détaillée (Pignoly et al., 2010)

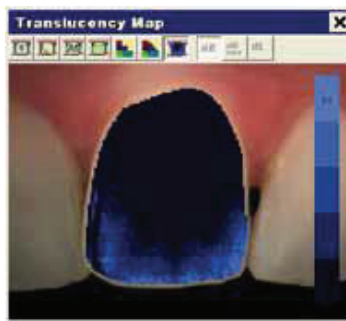


Fig 61 : Cartographie de la translucidité (Pignoly et al., 2010)

Ces appareils de prise de teinte électroniques permettent une communication standardisée avec le laboratoire et évitent ainsi toutes les erreurs de prise de teinte causées par un mauvais éclairage ou une mauvaise analyse chromatique du praticien. (Joiner, 2004) (Judeh and Al-Wahadni, 2009)



MATERIEL	TYPE	REFERENCE	ZONE DE MESURE	ANALYSE	COMMUNICATION	PRIX
<b>Shade Eye EX® Shofu (1998)</b>	Colorimètre	Plusieurs teintiers	Spot central 2 mm maniable	Ponctuelle unique centrale 3D	Logiciel pour adjoindre des photographies	+++
<b>Shade Scan® Cynosvad (2000)</b>	Colorimètre	Nombreux teintiers	Cadre large dent gencive bouche encombrant	Cartographie couleur 3D + translucidité	Logiciel sophistiqué	++++
<b>Sade Vision® X Rite (2002)</b>	Colorimètre	Nombreux teintiers	Cadre large dent gencive bouche encombrant	Cartographie couleur 3D	Logiciel sophistiqué modèle de présentation au laboratoire + boîte noire	++++
<b>Digital Shade guide® Rieth (2004)</b>	Colorimètre	Plusieurs teintiers	Spot central 3 mm	Ponctuelle 3 points 3D	Basique	+++
<b>Chromatis® MHC (2005)</b>	Colorimètre	Carte à puce tous teintiers	Spot central 3 mm maniable	Ponctuelle 3 points	Basique	+++
<b>Spectro Shade® MHT (2001)</b>	Spectrophotomètre	Nombreux teintiers	Cadre large maniable	Cartographie couleur 3 zones 3D + translucidité luminosité	Logiciel très complet Comparaisons, superpositions avec transmission de fiche détaillée	+++
<b>Vita Easy Shade Compact® (2008)</b>	Spectrophotomètre	Vita classical Vita 3D master	Spot central très maniable	Ponctuelle 3 points 3D	Logiciel simple adjonction de photo contrôle couleur laboratoire possible avec le même appareil	+

Fig 62 : Tableau récapitulatif d'après Dr J.F Lasserre (nov 2008)

### 2.3.5 Les caméras intra-orales

Les caméras intra-orales sont des alternatives entre le choix visuel par teintier et le choix purement instrumental. La société Sopro du groupe Acteon a mis au point la caméra intra-orale Sopro 717® en 2005.

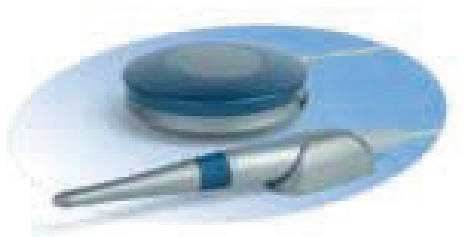

Fig 63 : Caméra Sopro 717®

C'est une méthode qui reste visuelle, on compare la dent aux échantillons des teintiers habituels, mais comparé à la méthode conventionnelle elle est reportée sur un moniteur permettant d'avoir une image fortement agrandie ce qui facilite la comparaison de la dent avec les échantillons du teintier.

Il n'y a plus d'interférences lumineuses, en effet, seul l'éclairage LED de la caméra intra-orale intervient. Comparé aux spectrophotomètres et aux colorimètres il n'y a pas d'étalonnage nécessaire sur le blanc. Le choix reste comparatif il n'est pas influencé par le vieillissement des LED.

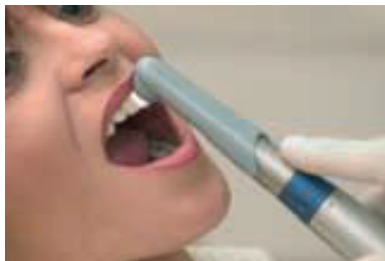Avec la caméra Sopro 717<sup>®</sup> on peut réaliser une fiche de communication avec le laboratoire grâce au logiciel « Sopro imagin » qui permet de transférer au prothésiste des images numérisées de très bonne qualité de la dent de référence.

➤ Protocole clinique du choix de la couleur par la caméra SOPRO 717<sup>®</sup> :

Au préalable, un embout spécifique est fixé au niveau de la caméra intrabuccale pour le choix de la couleur d'une dent déterminée. Cela permet d'isoler l'éclairage des LED et de ne pas avoir d'interférence lumineuse extérieure.

- Première étape :

La caméra est mise en position « Sopro Shade 1 ». La tête de la caméra est ensuite positionnée avec l'embout contre la face vestibulaire de la dent, tangentielle, il faut centrer le tiers moyen de la dent dans la future image numérisée.



*Fig 64 : Première étape Sopro 717<sup>®</sup> (Lasserre et al., 2006)*

- Deuxième étape :

L'image apparaît sur le moniteur, si celle-ci nous semble correcte on la fige en appuyant sur la « Sopro Touch » ou à l'aide d'une pédale (en fonction du dispositif choisi). Cela mémorise la moitié gauche de l'image dans le boîtier de contrôle de la caméra.



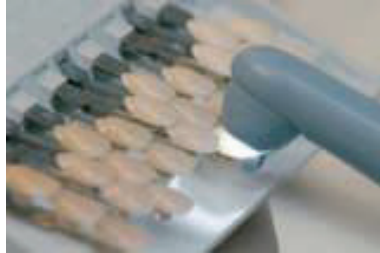*Fig 65 : Deuxième étape Sopro 717<sup>®</sup> (Lasserre et al., 2006)*

- Troisième étape :

Le mode de la caméra est modifié pour la mettre en position « Sopro Shade 2 ».

Un teintier est ensuite utilisé pour rechercher l'échantillon le plus proche de la dent de référence en regardant le moniteur.

Un ou plusieurs échantillons sont ensuite scannés dans le tiers moyen et on le compare avec la dent de référence. Tous les teintiers peuvent être utilisés.



*Fig 66 : Troisième étape Sopro 717<sup>®</sup> (Lasserre et al., 2006)*

- Quatrième étape :

Une fois les comparaisons effectuées avec les différents échantillons on choisit celui qui se rapproche le plus de la dent de référence que l'on fige en appuyant à nouveau sur la « Sopro Touch » ou la pédale.

Une fois l'image figée, elle peut être enregistrée et envoyée au laboratoire grâce au logiciel « Sopro imagin ».



*Fig 67 : Quatrième étape Sopro 717<sup>®</sup> (Lasserre et al., 2006)*

L'investissement financier dans une caméra-intra orale restera inférieure comparée aux spectrophotomètres et aux colorimètres. Cela nous permet d'acquérir des images numériques de très bonne qualité et de les communiquer au laboratoire. (Lasserre et al., 2006)

### **3. La CAO/CFAO**

#### **3.1 Définition**

La fabrication de prothèse dentaire à l'aide d'outils numériques remonte à plus de trente ans, ce qui nous permet d'avoir un recul suffisant sur son application et ses caractéristiques. (Duret, 1982)

Le CFAO est un processus de réalisation prothétique consistant en une empreinte optique prise en bouche, transmise à un laboratoire ou directement traitée au cabinet avec une station d'usinage. (Soenen et al., 2014)

Elle se décompose en deux étapes :

- La Conception Assistée par Ordinateur (**CAO**)
- La Fabrication Assistée par Ordinateur (**FAO**)

En odontologie nous retrouvons classiquement trois types de CFAO (Pia et al., 2014) :

- **La CFAO directe.**

C'est une méthode permettant de tout faire en une séance en concevant et en fabriquant la pièce prothétique désirée. Le praticien effectue une empreinte optique puis les données sont traitées à l'aide d'un logiciel traitant les éléments scannés et modélisant la future prothèse à réaliser. Une fois la prothèse modélisée, l'usinage se fait directement dans la machine du cabinet. Après les finitions, le praticien pourra poser l'élément dans la même séance s'il en a le temps.

- **La CFAO semi-directe.**

Seule l'empreinte optique est effectuée au cabinet qui le transmettra directement au laboratoire pour concevoir l'élément prothétique.

- **La CFAO indirecte.**

Dans ce cas, une empreinte classique est initialement effectuée au cabinet à l'aide d'une pâte à empreinte. Un maître modèle est ensuite coulé et préparé puis numérisé à l'aide d'un scanner. Son traitement informatique permet de concevoir au laboratoire la prothèse de manière virtuelle.

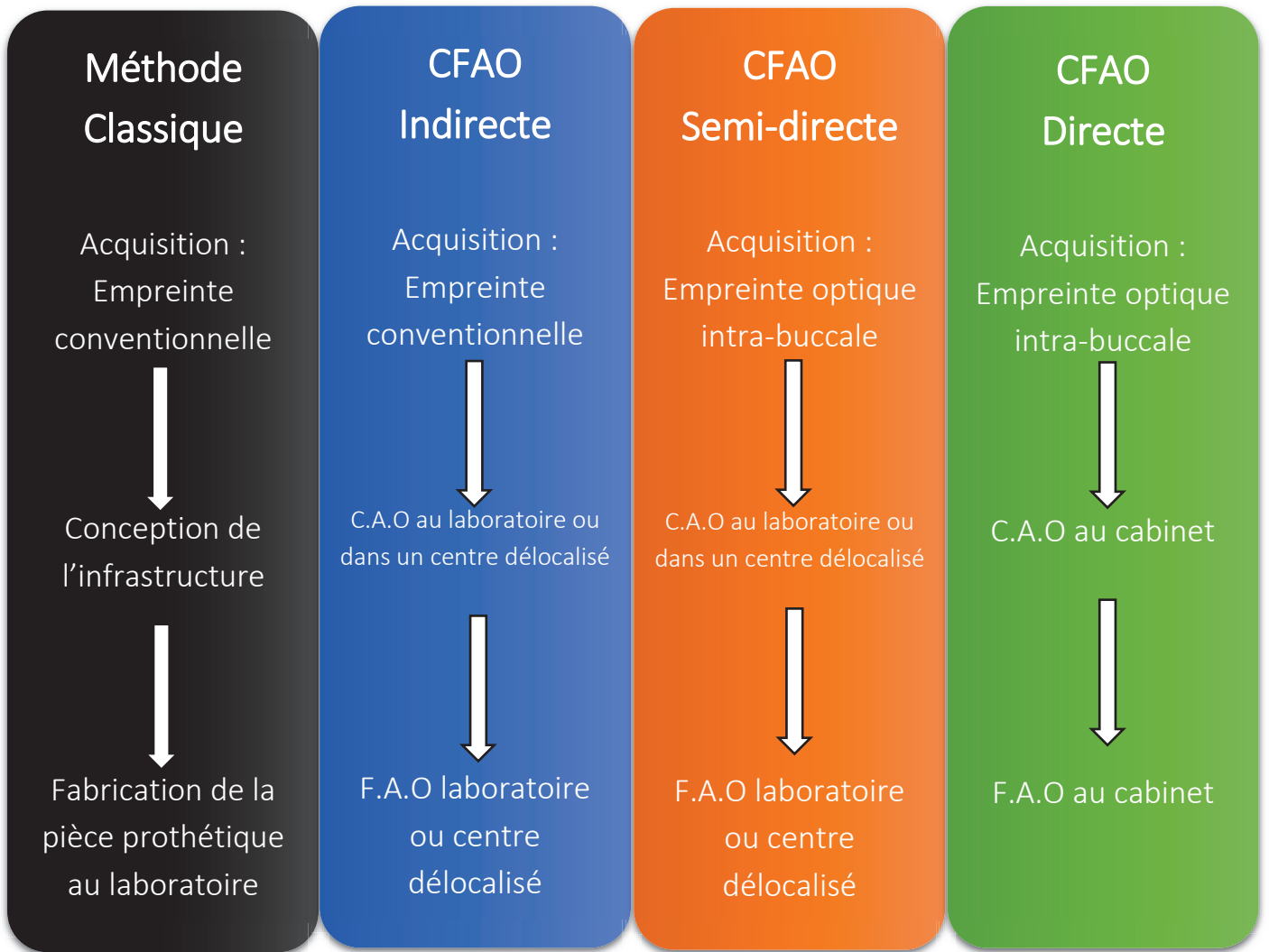


Fig 68 : Comparatif entre les différentes méthodes de CFAO (directe, semi-directe et indirecte) et la méthode classique (Soenen et al., 2015)

« L'empreinte optique est une étape fondamentale de la CFAO dentaire, puisqu'elle seule permet de casser la chaîne des imprécisions ».

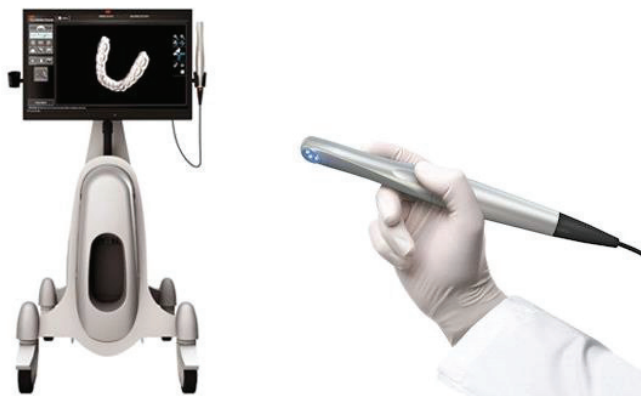Pr François DURET

## 3.2 L’empreinte optique intra-buccale

### 3.2.1 Caméra

En raison du marché numérique grandissant, de nombreuses caméras ont été mises au point, les principales disponibles sur le marché français sont :

- 3M™ True Definition
- iTero™ de Cadent (reprise par Invisalign)
- 3Shape TRIOS®
- CEREC® Bluecam, Omnicam et plus récemment Apollo DI de Sirona



*Fig 69 : 3M™ True Definition*



*Fig 70 : CEREC® Omnicam à gauche et Bluecam à droite*

### 3.2.2 Les apports de l’empreinte optique

La précision de l’empreinte optique permet de déceler les erreurs immédiatement sur l’écran du moniteur et de recommencer la prise s’il y en a besoin. Elles permettent notamment d’obtenir un joint dento-prothétique inférieur à 80µm, ce qui améliore la qualité de l’adaptation par rapport à celle obtenue avec les procédés traditionnels. (Pia et al., 2014)

➤ Le paramétrage informatique permet d’éviter la plupart des erreurs retrouvées avec les techniques conventionnelles en étalonnant de manière invariable :

- L’épaisseur du vernis d’espace :

Les problèmes d’adaptation marginale ou de suroclusion après scellement sont donc significativement moins fréquents, en particulier pour les éléments monolithiques.

- Les épaisseurs des chapes et des connectiques pour les éléments pluraux.

Cela nous permet ainsi de limiter au maximum les biais de confection de la future prothèse.

De plus, l’empreinte numérique est stable et indéformable dans le temps, contrairement aux empreintes conventionnelles qui doivent être conditionnées et coulées dans des temps impartis bien déterminés et ne pas subir d’importantes variations de températures.

C’est une méthode ergonomique, en effet, le temps est optimisé parce qu’elle supprime le transport du coursier pour venir chercher l’empreinte, la coulée du plâtre ou la réalisation de la cire.

Le praticien peut choisir la morphologie de l’élément prothétique et le montrer directement sur l’écran au patient pour valider l’aspect et la forme.

Le confort de l’empreinte optique permet de s’affranchir des matériaux d’empreintes avec leur temps de prise et leur manipulation. Le processus de prise d’empreinte peut être interrompu et repris à tout moment sans perdre les informations déjà acquises. Pour les patients nauséux l’empreinte optique permet de leur éviter de supporter un porte-empreinte encombrant avec la fusée éventuelle du matériau d’empreinte vers le voile du palais.

En orthodontie, l’empreinte optique ouvre des perspectives très intéressantes : numérisation des arcades, conception du plan de traitement, set up virtuel, fabrication des ancrages et des arcs.

Sur le long terme, la conservation, l’archivage et la réutilisation d’un fichier numérique est beaucoup plus simple que celle d’un moulage physique.

	<b>Cerec® AC</b>	<b>Lava® C.O.S</b>	<b>iTero®</b>
<b>Type</b>	Unité de prise d'empreinte optique Unité de CFAO	Unité de prise d'empreinte optique	Unité de prise d'empreinte optique
<b>Prix d'achat</b>	29 900 € TTC pour l'unité de prise d'empreinte + Cerec® AC Connect 90 000 € le système complet (unité de prise d'empreinte et unité d'usinage)	32 890 € TTC	29 000 € HT
<b>Inlay/Onlays</b>	Oui	Oui	Oui
<b>Facettes</b>	Oui	Oui	Oui
<b>Couronne unitaire</b>	Oui	Oui	Oui
<b>Bridge</b>	Cabinet : unitaire Laboratoire : jusqu'à 14 éléments	Jusqu'à 14 éléments	Jusqu'à 14 éléments

Fig 71 : Tableau comparatif de 3 caméras optiques (Duminil et al., 2011)

### 3.2.3 Le protocole de l'empreinte optique intra-buccale

Préalablement à la prise d'empreinte on se doit de bien isoler le site de la salive et de bien le sécher.

En fonction de la caméra, utiliser un poudrage (coating) sera nécessaire, elle permet de créer une micro texture pour éviter le rayonnement dans la caméra, elle augmente le contraste des éléments scannés. Toutes les caméras ne prévoient pas cette option, on la proscrit pour l'empreinte numérique couleur. On scanne la préparation avec les dents avoisinantes, puis l'antagoniste et en enfin la face vestibulaire des arcades en occlusion. (Duret and Pelissier, 2003)

Pour la prise d'empreinte, la caméra se manipule comme un stylo ou de pleine main, elles permettent un enregistrement vue par vue ou linéaire comme un film. Les zones sans information apparaissent sous forme de creux, ce qui nous indique qu'il faut repasser sur la zone. On peut interrompre et reprendre l'enregistrement à tout moment.

Une fois les éléments scannés, le logiciel remet les arcades en occlusion, on trace ensuite la limite de préparation de la dent qui est zoomée, on peut aussi choisir le design de notre élément avant de l'envoyer au prothésiste, régler les contacts interdentaires et l'occlusion (Dehurtevent et al., 2016).



Pour transférer l’empreinte numérique au laboratoire il suffit d’utiliser le logiciel compatible avec celui du laboratoire et de l’envoyer directement comme un e-mail. Par exemple le processus CEREC® Connect transforme chaque système CEREC en une centrale dentaire numérique qui permet le contact direct avec les labos Sirona inLab.

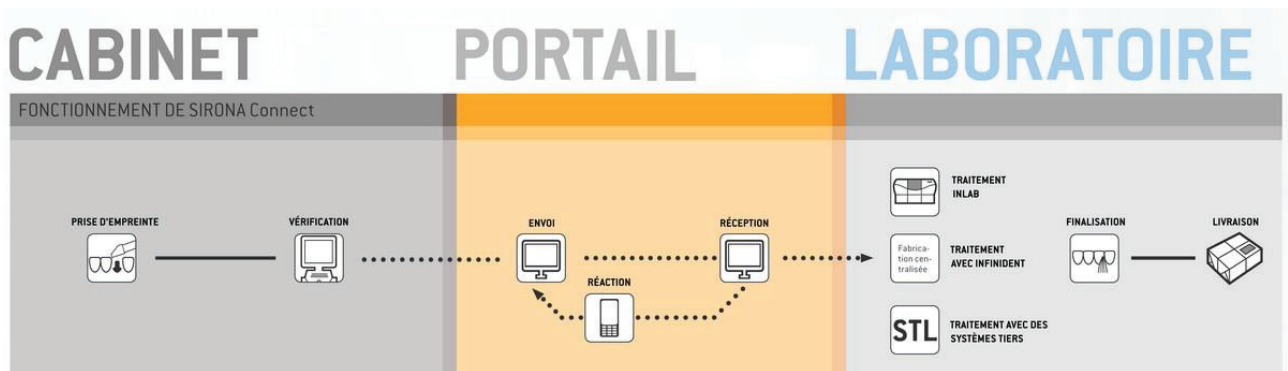


Fig 72 : Processus Sirona Connect, source : [www.sirona.fr](http://www.sirona.fr)

### 3.3 Les RIM et l’occlusion

Plusieurs facteurs de l’appareil manducateur influencent l’occlusion, on peut les diviser en deux groupes (Jaisson et al., 2013):

- Les facteurs fixes avec la distance inter-condylienne et l’anatomie de l’articulation temporo-mandibulaire qui influencent sur la cinématique mandibulaire ainsi que le positionnement de l’arcade maxillaire et la relation mandibulo-maxillaire.
- Les facteurs modifiables comme la forme des dents, la hauteur des cuspidés et la profondeur des fosses, la position des dents, la dimension verticale et les courbes occlusales. Ces facteurs seront concernés par les travaux de restaurations du chirurgien-dentiste.

Les techniques de CFAO, désormais très performantes pour aborder de nombreuses étapes d’élaboration des prothèses de tous types, ont évolué dans le recueil des données cliniques aboutissant à une simulation du fonctionnement de l’appareil manducateur.

Il y a différentes méthodes permettant de gérer l’occlusion, le choix dépendra de l’étendue et de la complexité des restaurations à réaliser.

### 3.3.1 La gestion de l'occlusion pour des restaurations de petites étendues

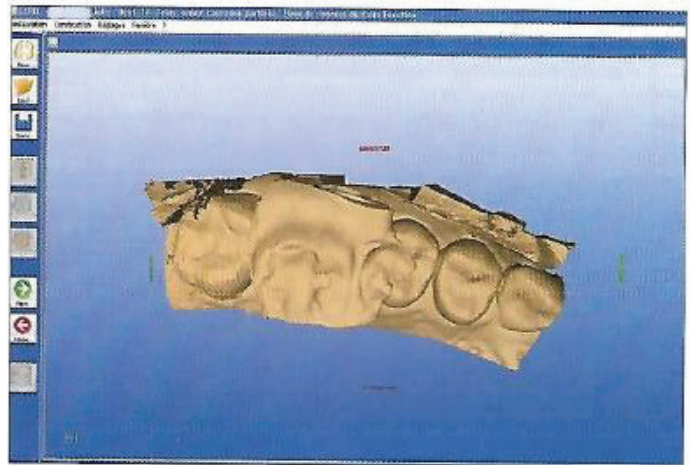
#### 3.3.1.1 Le mordu occlusal

Il s'agit du même principe que dans la technique conventionnelle, c'est une acquisition optique de l'empreinte laissée par l'antagoniste dans un matériau plastique (cire ou silicone). Le logiciel recréera en volume le négatif laissé dans l'empreinte.

Fig 73 : Mordu occlusal sur une cire ou du silicone est appliqué sur la préparation (Jaisson et al., 2013)

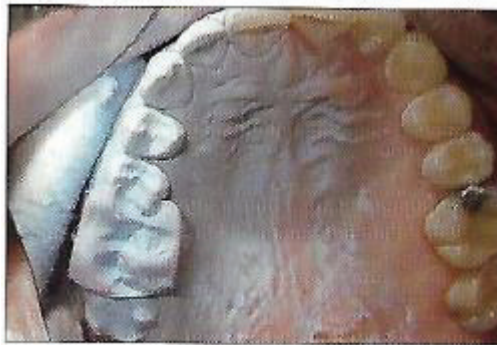

Fig 74 : Empreinte optique de la déformation laissée par la dent antagoniste dans le matériau, réalisée en occlusion statique (Jaisson et al., 2013)



#### 3.3.1.2 L'analyse géométrique

Dans ce cas-là aucune empreinte optique de l'occlusion ou de l'antagoniste n'est nécessaire, c'est le logiciel qui analyse la morphologie des dents environnantes et des parois restantes de la préparation pour déterminer l'anatomie occlusale de l'élément prothétique.


Cette méthode peut convenir dans les cas où il n'y a pas beaucoup de dents manquantes et qu'il reste des parois suffisantes pour permettre au logiciel de s'inspirer d'une crête marginale restante, d'une ou plusieurs cuspidés, etc.

### 3.3.1.3 *Empreinte optique vestibulaire en occlusion*

C'est une méthode qui nécessite plus d'acquisition de données, une empreinte optique du secteur à restaurer est effectuée, puis une empreinte optique du secteur antagoniste et, enfin, une empreinte vestibulaire des deux secteurs en occlusion.

Cette acquisition doit être suffisamment large pour que le logiciel puisse confronter les modèles des deux arcades.

*Fig 75 : Empreinte vestibulaire avec l'empreinte maxillaire, mandibulaire et en occlusion du secteur concerné*  
(Jaisson et al., 2013)



### 3.3.1.4 *Le FGP (Fonctionnally Generated Path)*

Un matériau plastique est inséré en bouche sur lequel le patient mordra en OIM, comme pour le mordu occlusal, il effectuera ensuite une diduction et une propulsion. Le matériau sera ensuite scanné pour recréer numériquement l'enveloppe spatiale des mouvements. Cette méthode est adaptée aux petites reconstitutions. (Jaisson et al., 2013)

Plusieurs enregistrements sont effectués :

- Un premier enregistrement avec une empreinte optique de la situation statique en OIM de la dent antagoniste laissée dans le matériau plastique.
- Puis un second enregistrement avec les trajets de guidage pour nous permettre d'obtenir un enregistrement fonctionnel et, ainsi, identifier les éventuelles interférences à corriger.

Fig 76 : Le matériau plastique est scanné avec la situation occlusale en statique et en dynamique (Jaisson et al., 2013)

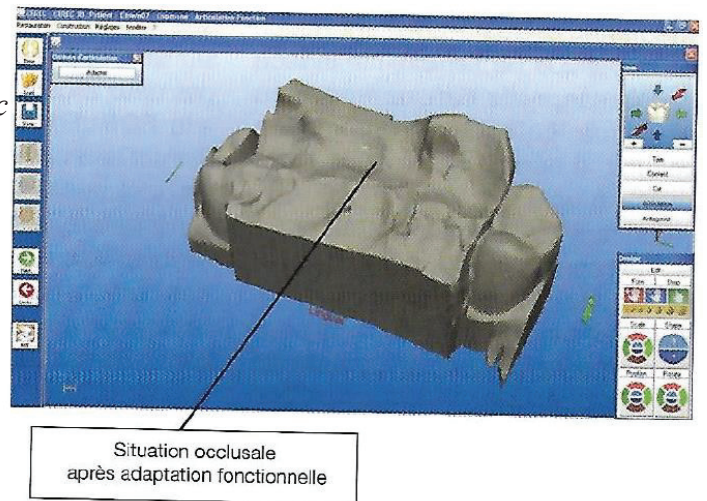


Fig 77 : La restauration est modélisée à l'aide du mordue occlusal (situation uniquement statique) (Jaisson et al., 2013)

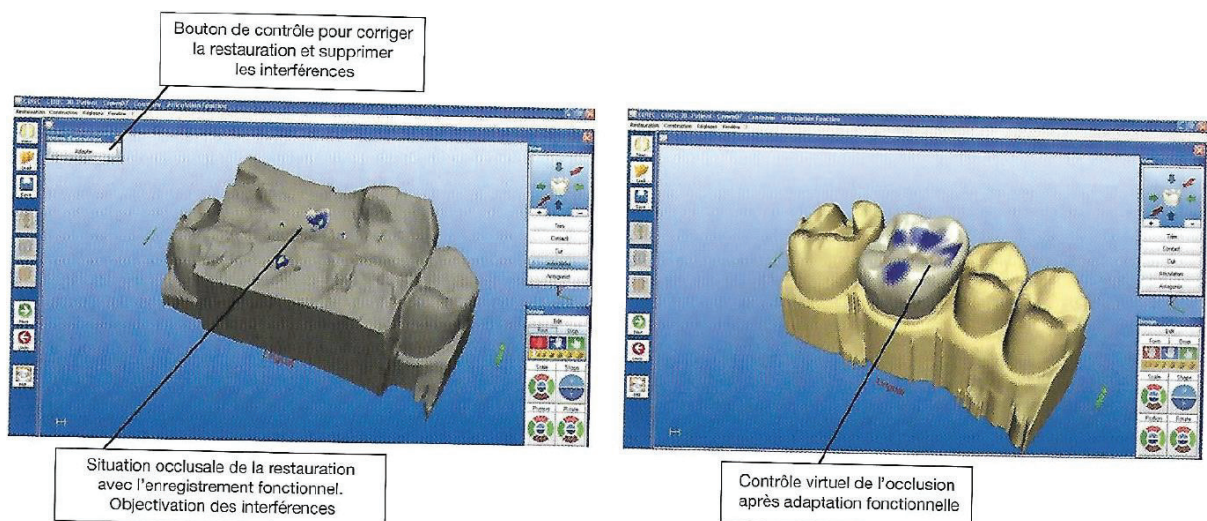
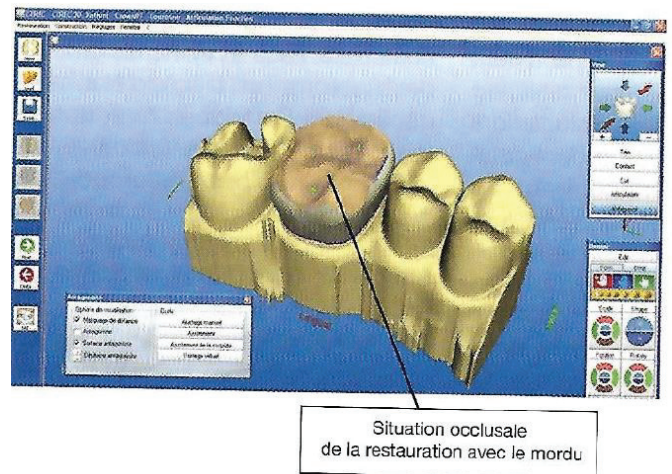


Fig 78 : Les composantes dynamiques en propulsion et en diduction mandibulaire sont rajoutées pour visualiser les éventuelles interférences sur la restauration et effectuer l'adaptation fonctionnelle nécessaire. (Jaisson et al., 2013)

### 3.3.2 Articulateurs virtuels

Toute réalisation prothétique doit s'intégrer dans un schéma occlusal. Pour cela, nous tentons de maîtriser certains déterminants de l'occlusion, par des analyses cinématiques statiques et dynamiques, nous conduisant à des valeurs, permettant un montage sur articulateur.

L'articulateur virtuel est un outil qui fonctionne du même principe que l'articulateur conventionnel dit mécanique mais de façon numérique, les arcades peuvent se déplacer virtuellement sur un logiciel. (Laplanche and Duminil, 2011) (Millet and Rubière, 2016)

#### 3.3.2.1 Numérisation du montage sur articulateur après calibration

Le système d'articulateur virtuel Euromax-DentalWing permet de transférer la position des modèles maxillaire et mandibulaire grâce à trois étapes fondamentales (Laplanche and Duminil, 2011):

##### 1. Calibration de l'articulateur pour avoir les positions relatives des branches de l'articulateur :


Une pièce étalon est solidarisée par des plaques de montage entre les deux branches de l'articulateur.



Fig 79 : Plaque de calibration fixée sur des plaques de montage entre les branches de l'articulateur (Laplanche et Duminil, 2011)

## 2. Numérisation des modèles en position relative par rapport aux branches de l'articulateur :

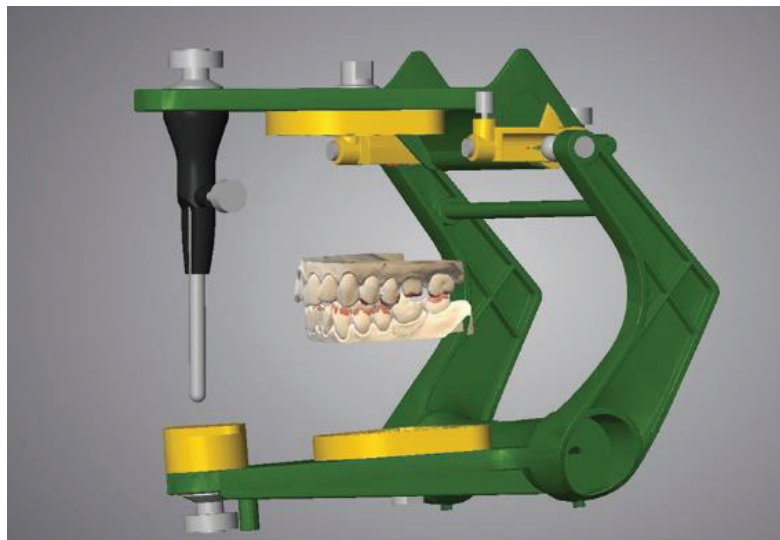Il faut préalablement monter sur articulateur les modèles maxillaire et mandibulaire. Les modèles positionnés dans une unité d'acquisition numérique sont ensuite scannés individuellement.



*Fig 80 : Scannage du modèle maxillaire puis du modèle mandibulaire  
(Laplanche et Duminil, 2011)*

## 3. Paramétrage de l'articulateur :

La pente condylienne et l'Angle de Bennett sont réglés manuellement, les modèles virtuels sont montés sur l'articulateur virtuel. Les différents mouvements mandibulaires et les points d'occlusion peuvent être observés.



*Fig 81 : Visualisation des arcades sur l'articulateur virtuel  
(Laplanche et Duminil, 2011)*

### 3.3.2.2 Montage virtuel arbitraire

Comme pour l’empreinte optique, les arcades dentaires maxillaire et mandibulaire sont numérisées et sont placées arbitrairement sur l’articulateur virtuel sans aucun montage préalable sur articulateur.

Le montage du modèle maxillaire et son plan d’occlusion se fait selon une valeur moyenne comme une table de montage virtuelle, le plan d’occlusion peut être varié. Il est possible de régler les boîtiers condyliens. La cinématique mandibulaire s’effectue donc avec des normes moyennes. (Jaisson et al., 2013)

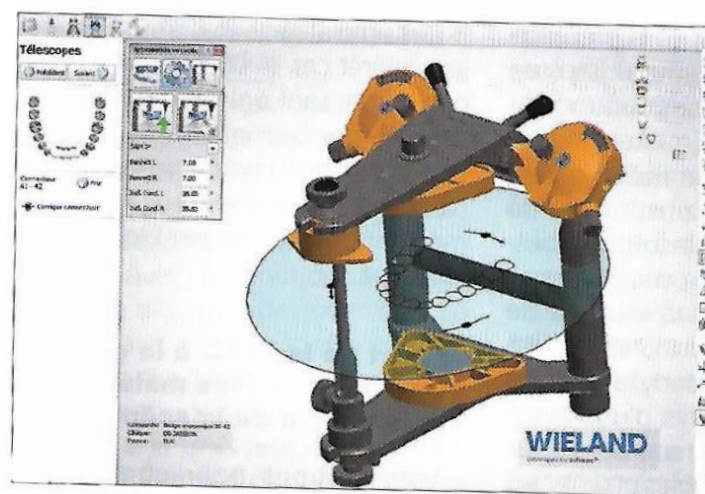


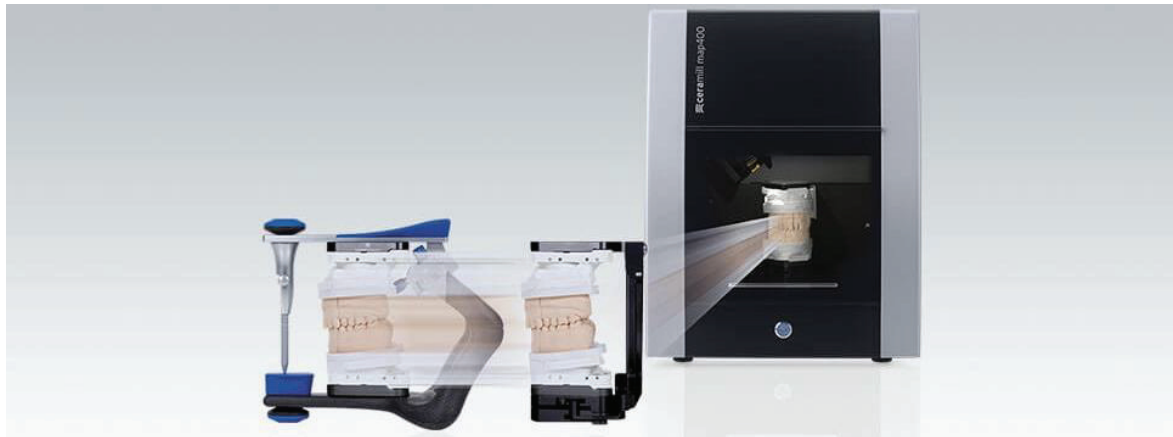Fig 82 : Articulateur virtuel avec sa table de montage (Jaisson et al., 2013)

### 3.3.2.3 Double montage avec utilisation d’un dispositif de transfert


Il s’agit de monter de façon conventionnelle un modèle maxillaire avec l’arc facial et un modèle mandibulaire, en réglant préalablement les boîtiers condyliens, sur un articulateur spécifique reconnu par le logiciel de CAO et de les transférer avec un dispositif de transfert. (Jaisson and Felenc, 2014)

Les modèles sont transférés avec la situation de l’articulateur conventionnelle vers le scanner grâce à certains système mis au point, comme le système Ceramill® avec le kit de transfert Ceramill : il combine un appareil de transfert (fixateur Ceramill) et d’un support pour modèles sur base Splitex® servant au positionnement des modèles à numériser dans le scanner. Le fixateur Ceramill permet de transférer les modèles du « véritable articulateur » vers le scanner tout en conservant les relations axiales initiales.

Après la numérisation de l’articulateur il est possible de paramétrer quelques réglages comme l’angle de Bennett et la pente condylienne dans le logiciel.



*Fig 83 : Dispositif de transfert du procédé Ceramill mind Amann Girrbach*



*Fig 84 : Kit de transfert Ceramill*

#### *3.3.2.4 Double montage avec scannage de l'articulateur*

C'est une technique visant à scanner directement l'articulateur avec le montage des modèles en plâtre en informant le logiciel du type d'articulateur employé, il possède une bibliothèque d'articulateurs comprenant la majorité des simulateurs du marché. (Jaisson and Felenc, 2014)

Chaque modèle est scanné séparément puis en occlusion et enfin sur l'articulateur, l'ensemble de l'articulateur avec les modèles montés dessus est scanné.





*Fig 85 : Scannage de l'articulateur par le procédé Zirkonzahn*

### *3.3.3 La capture du mouvement (Motion capture) :*

Les articulateurs, du fait de leur conception et de leur mode de fonctionnement peuvent être source d'erreurs, ils ne permettent qu'une maîtrise approximative des déterminants fixes :

- L'écartement condylien
- Le positionnement antéropostérieur des arcades par rapport au déterminant postérieur articulaire,
- La pente condylienne
- L'angle de Bennett

En outre, la cinématique mandibulaire recréée à partir de ces simulateurs n'est qu'une reproduction approximative des réels mouvements mandibulaires.

Une conséquence directe est l'envoi chez le prothésiste de cette tâche pourtant déterminante car garante d'un traitement prothétique fiable, confortable et durable. (Jaisson and Felenc, 2014)

Le système de Motion Capture est un système qui permet de capturer les mouvements et de les numériser. C'est un système capable de capturer la cinématique mandibulaire.

Ce système permet au prothésiste dentaire d'observer les mouvements réels de la mandibule et d'avoir une analyse fonctionnelle précise.

Il existe plusieurs systèmes d'enregistrement de la cinématique mandibulaire.

### 3.3.3.1 Les systèmes optiques :

C'est un système qui enregistre la cinématique mandibulaire avec des caméras CCD (charge-coupled device) normales ou infrarouge.

Trois marqueurs mandibulaires sont placés sur un arc mandibulaire et trois marqueurs maxillaires sur un arc maxillaire

Les caméras enregistrent le déplacement de marqueurs mandibulaires par rapport à d'autres marqueurs maxillaires pour en déduire les trajectoires condyliennes.

Le système FreeCorder<sup>®</sup> Bluefox est un exemple d'enregistrement optique de la cinématique mandibulaire.

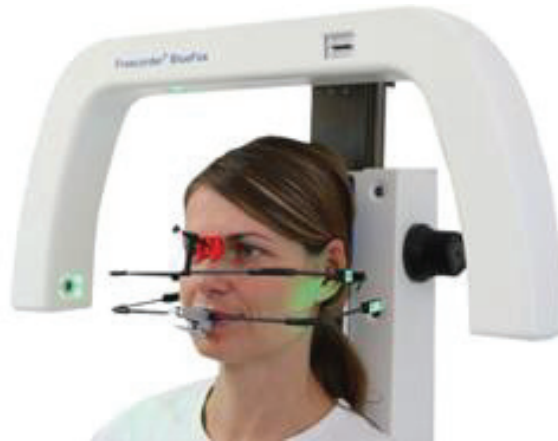

Fig 86 : Système FreeCorder<sup>®</sup> Bluefox

### 3.3.3.2 Les systèmes ultrasonores :

Pour illustrer ce système il y a l'Arcus Digma II de Kavo<sup>®</sup>, c'est un dispositif de diagnostic à ultra-sons d'analyse fonctionnelle de l'articulation temporo-mandibulaire.

Pour réaliser l'enregistrement, une fourchette occlusale permet la fixation de l'arc mandibulaire sur lequel sont positionnés les émetteurs ultrasonores tandis que l'arc maxillaire sur lequel sont positionnés les récepteurs est fixé au crâne en venant s'appuyer sur les mastoïdes et la racine du nez, le tout est maintenu en place par une bande de caoutchouc

Les mouvements enregistrés par ordinateur sont transmis à l'articulateur PROTAR evo9.

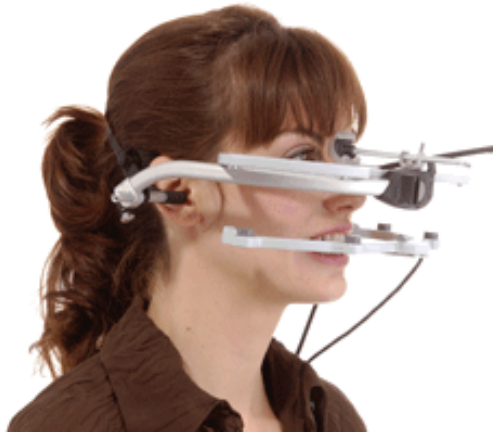

Fig 87 : Système ARCUS DIGMA II de Kavo®

### 3.3.3.3 Système par rayonnement X :

La motion Capture va prendre en compte les mouvements en image. La visualisation des os maxillaires en 3D est associée grâce aux scanners et la Motion Capture, donc leur mouvement dans l'espace. Des arcades 3D peuvent être ainsi associées à la Motion Capture et donc reproduire un articulateur fonctionnel, où les arcades dentaires sont numérisées.

L'association de la Motion Capture, avec un scanner à rayon X met en parallèle les déplacements dentaires et condyliens aboutissant à un véritable articulateur physiologique virtuel : c'est le concept Mod Jaw. (De Belleville, 2016)

#### ➤ Système Planmeca 4D™ Jaw Motion :

C'est une méthode qui utilise le scanner CBCT qui permet l'enregistrement, la visualisation et l'analyse des mouvements de la mâchoire en 3D.

La fonction appareil photo Planmeca ProFace® des appareils de radiographie Planmexa ProMax® 3D Mid et Max permet de visualiser les mouvements de la mâchoire en temps réel en 3D. On peut ensuite afficher les images 3D capturées dans le logiciel Planmeca Romexis®.

Planmeca 4D Jaw Motion peut être utilisé pour le diagnostic des troubles temporo-mandibulaires, l'analyse des mouvements mandibulaires, la programmation de l'articulateur, ainsi que la planification préopératoire et la vérification postopératoire du traitement.

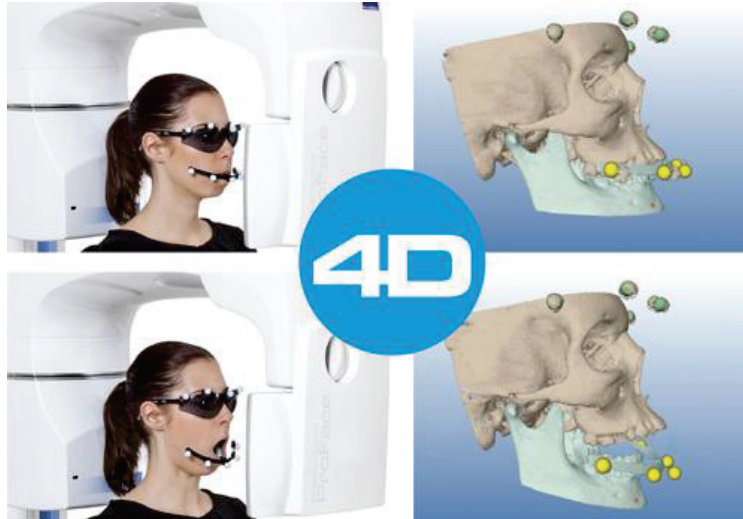

Fig 88 : Système Planmeca 4D Jaw Motion : [www.planmeca.com/](http://www.planmeca.com/)

➤ Système SICAT Function

Les données de l'appareil de radiographie 3D, du Jaw Motion Tracker (SICAT JMT+) et de l'empreinte optique (CEREC) sont fusionnées dans SICAT Function. Le patient porte la SICAT Fusion Bite pendant le scanner.

La relation spatiale du condyle et de la fosse mandibulaire durant le mouvement est enregistrée et représentée. A partir des données de l'empreinte optique (CEREC), la dynamique de l'occlusion peut être suivie grâce à une mesure de tous les degrés de liberté et de mouvements de la mandibule réalisée avec Sicat JMT+.

Cela nous donne ainsi les arcades numérisées avec une occlusion statique et dynamique propre au patient. Le prothésiste pourra ainsi avoir accès à la cinématique mandibulaire du patient, il adaptera ainsi l'occlusion des restaurations prothétiques pour éviter les interférences permettant une intégration parfaite de la future prothèse.

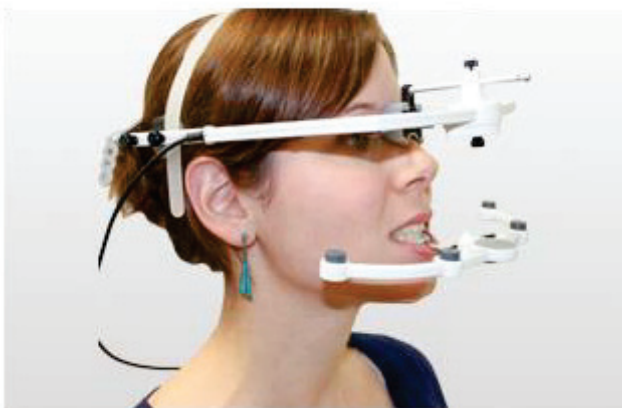


Fig 89 : SICAT Fusion Bite

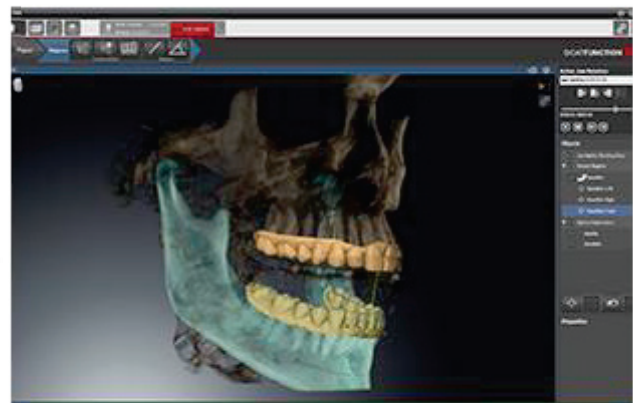


Fig 90 : Modélisation 3D cinématique mandibulaire

### 3.4 Projet prothético-implantaire

De nouveaux logiciels sur le marché permettent de planifier un projet implantaire, par exemple le logiciel Simplant® commercialisé par Dentsply® est un outil permettant la planification implantaire. (Marcelat, 2013)

Les fonctions du logiciel Simplant® sont les suivantes :

- Lecture et reconstruction 3D des images de coupe TDM
- Planification de l'implant
- Outil de transparence 3D pour l'examen de la position du nerf et des implants
- Évaluation de la densité osseuse
- Bibliothèque Simplant : une sélection d'implants, de piliers et de solutions de guide Simplant

Les avantages principaux de ce logiciel sont :

- **L'exploitation idéale du volume osseux** : les caractéristiques de l'implant peuvent être modifiées en fonction du volume osseux existant d'après le scanner. Plusieurs données peuvent varier comme : les dimensions de l'implant (diamètre et longueur) et l'inclinaison de l'implant dans les plans vestibulo-lingual et mésio-distal.
- **L'étude qualitative de l'os dans le site implantaire**

C'est un logiciel qui permet au praticien d'évaluer l'anatomie osseuse du patient et vérifier si elle est adaptée à la restauration proposée.

Cet outil de communication est très utile entre le cabinet et le laboratoire, il permet de choisir le plan de traitement le plus adapté et de communiquer les axes des futures piliers implantaires choisis en fonction du volume osseux et des axes implantaires. C'est une planification implantaire prévisible qui tient compte des aspects chirurgicaux et prothétiques.

### 3.5 Simulation par CFAO

L'évolution des matériaux et l'utilisation du numérique offrent de nouvelles opportunités de communication dans certaines situations prothétiques, par exemple le contrôle de la validité d'un moulage ou d'un projet thérapeutique par l'élaboration de pièces prothétiques « test ».

➤ En effet, à partir d'une empreinte optique ou d'un modèle scanné, on peut matérialiser en CAO la forme et la longueur des dents dans un matériau plastique usinable comme :

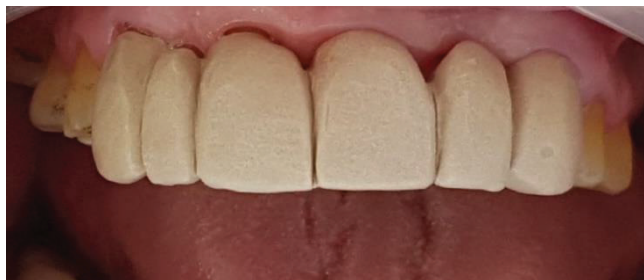- Le **PEEK** (Polyetheretherketone) : c'est une matière thermoplastique semi-cristalline usinable biocompatible présentant de bonnes propriétés mécaniques.
- Le **PMMA** (Polyméthacrylate de méthyle) : c'est un polymère thermoplastique transparent, il a la capacité d'être refondu puis remoulé, en effet, par chauffage, le PMMA redonne son monomère de départ, le MMA, il peut alors être réutilisé pour une nouvelle polymérisation.

Ces matériaux permettent d'usiner une simulation de chape, de couronne ou de bridge dans des matériaux beaucoup plus mous et moins chers que le métal ou la céramique.

Cela nous permet d'essayer en bouche des simulations de chapes, de couronnes ou de bridges en cas de doutes sur les limites d'une empreinte ou sur la position ou la forme des dents proposées par le prothésiste. On peut ainsi apprécier l'adaptation marginale, la stabilité et la rétention des chapes, pour la simulation des dents cela nous permet de visualiser la forme, la longueur et la position des dents afin de valider le projet esthétique et fonctionnel.

Cette simulation réduit le coût potentiel des erreurs : en effet, elle permet de valider une prothèse en cas de doutes sur les limites d'une préparation, la morphologie ou la fonction d'un bridge. Cette simulation en matériau moins noble et moins dur permet aisément de réduire les coûts de la FAO, en permettant d'éviter, en cas d'erreur, au prothésiste de refaire une autre armature ou un autre bridge en laboratoire.

Les nouvelles technologies nous ont amené à de nouveaux processus de fabrication par usinage, permettant ainsi d'améliorer la communication entre le cabinet et le laboratoire pour valider certaines empreintes ou projets esthétiques et fonctionnels.



*Fig 91 : Simulation de bridge antérieur maxillaire, cas du Dr **Olivier Laplanche***

## **PARTIE 3 :**

Limites de la communication numérique

Nous avons mis en évidence les avantages majeurs du numérique dans la communication entre le laboratoire de prothèse et les praticiens. Il existe malgré tout un certain nombre d'inconvénients : le coût, les limites humaines, techniques et technologiques.

## **1. Coûts et investissement**

L'investissement financier nécessaire à l'acquisition et à la maintenance de ces nouvelles technologies en limite la diffusion et l'utilisation.

En effet, une caméra intra-buccale et son système « software » minimal coûtent aujourd'hui entre 25 000 et 35 000 €, un système complet de CFAO directe avec l'unité d'usinage coûte environ 120 000 €. (Roques, 2014)

Le coût de maintenance et du logiciel représente aussi un investissement non négligeable.

L'obsolescence du numérique est un phénomène très rapide, l'évolution de la technologie rendant rapidement obsolète un matériel ou une technique onéreuse, pose le problème d'un « retour sur investissement » qui doit être très rapide, ce qui réserve leur utilisation aux laboratoires disposant d'un volume de travail et d'une productivité importante.

En dehors des aspects matériels, des frais annexes sont à intégrer au coût global de l'évolution :

- Des frais et un temps de formation important, avec une période plus ou moins longue de réduction de la productivité, le temps de maîtriser les nouveaux outils matériels et logiciels.
- Un aménagement des locaux et une réorganisation du travail sont souvent nécessaires.

## **2. Mauvaise utilisation des outils numériques**

Pour chaque procédé que ce soit la photographie, la prise de teinte avec les nouveaux instruments numériques ou la CFAO, une formation préalable est impérative.

Le numérique peut être un atout très utile mais, mal utilisé, il peut être source d'erreurs pouvant aboutir à un échec prothétique.

Par exemple un mauvais éclairage ou un mauvais réglage de l'appareil photo numérique peut totalement fausser la couleur d'un élément prothétique.



De même pour le protocole des empreintes optiques qui doit être scrupuleusement appliqué pour éviter tous biais éventuels.

Certains praticiens qui ne sont pas habitués aux nouvelles technologies peuvent être rebutés à l'idée de se lancer dans une formation numérique et peuvent appréhender leur complexité.

### **3. Limites de l'empreinte optique**

L'empreinte optique malgré ses nombreux avantages cités précédemment, comme la conservation des données inaltérables dans le temps et le confort pour le patient, peut dans certains cas atteindre ses limites. (Soenen et al., 2015)

#### **3.1 Limites de l'empreinte optique en prothèse fixée**

- Accès aux limites infra-gingivales : dans les cas de limites de préparation très infra-gingivales l'empreinte optique se voit limitée, en effet, elle n'enregistre que les structures visibles et n'a pas la capacité de défléchir les tissus comme dans les techniques conventionnelles d'empreinte surfacique.
- Protocole d'utilisation : l'empreinte optique en prothèse fixée requière les mêmes exigences qu'avec les techniques conventionnelles, en effet, le protocole devra être scrupuleusement appliqué avec un séchage des surfaces adéquat pour ne pas créer d'éventuels artefacts. L'évolution technologique (abandon du poudrage des surfaces dentaires, acquisition par vidéo et non par photo...) et des interfaces (logiciels moins techniques) facilite progressivement le travail des praticiens.
- Empreinte d'arcades complètes : dans les cas d'arcades complètes l'utilisation de l'empreinte optique peut obtenir de bons résultats à la condition que le nombre de préparation ne soit pas excessif. (Patzelt et al., 2014) Les empreintes de grandes étendues en prothèse fixée ne sont pas encore indiquées, posant de surcroit des problèmes d'enregistrement de l'occlusion
- Cas particulier de l'inlay-core : l'empreinte optique pour les inlay-core ne s'effectue pour le moment qu'avec une seule caméra intra-orale, il s'agit de la TRIOS de 3Shape® à l'aide

de transferts calibrés, donnant des informations sur la profondeur du forage et sur l'angulation du canal. On doit ainsi réaliser deux empreintes successives, une avec le transfert et une sans. (bnext, 2013). Le logiciel devra reconnaître la forme du tenon et reconstituera le relief canalaire de la préparation, ce qui n'est pas encore au point pour la majorité des caméras intra-orales. Cette méthode se limite pour le moment aux empreintes à tenons standardisés, elle ne permet pas encore d'effectuer des empreintes à tenons anatomiques (Soenen et al., 2014)

### **3.2 Limites de l'empreinte optique en prothèse amovible**

La problématique majeure de l'empreinte anatomo-fonctionnelle en prothèse amovible partielle réside dans la dualité tissulaire (dent/muqueuse) et l'enregistrement des mouvements et de la dépressibilité tissulaire.

Kattadiyil (Kattadiyil et al., 2014) a présenté un rapport dans lequel il réalise une prothèse amovible de petite étendue à partir d'une empreinte numérique. Selon lui, on peut appliquer cette méthode d'empreinte dans certains cas réduits :

- Édentements de petite étendue et encastrés
- Pas de nécessité d'enregistrer les tissus mous en dynamique, ni la partie postérieure du palais
- Pas de nécessité d'enregistrer les tissus mous en compression

L'empreinte optique intra-buccale en prothèse amovible se limite pour le moment à des édentements de classe III de Kennedy ou à des édentements de très faible étendue, majoritairement intercalaires.

Concernant la prothèse complète, les perspectives sont intéressantes, cela se limite pour l'instant à l'empreinte primaire et la relation intermaxillaire qui sont réalisées par une empreinte optique. L'empreinte primaire numérique permet de modéliser et d'usiner le porte empreinte individuel, l'empreinte secondaire sera, quant à elle, effectuée de manière conventionnelle.

### **3.3 Limites de l'empreinte optique en implantologie**

La prothèse implantaire dans le domaine de la CFAO présente un manque de littérature. En effet, un manque d'études dans ce domaine ne peut pas conclure sur la qualité des empreintes numériques dans le cadre de prothèses fixes implanto-portées. (Papaspyridakos et al., 2014)

Biomet 3i<sup>®</sup> a mis en place une méthode d'empreinte optique avec le système Encode<sup>®</sup> avec un pilier de cicatrisation BellaTek<sup>®</sup> : son profil spécifique permet au scanner intra-buccal

d'obtenir les informations concernant le type d'implant nécessaire à la réalisation d'un pilier implantaire personnalisé. Une empreinte optique de la vis de cicatrisation est effectuée sans utiliser aucun transfert d'empreinte.

Il y a une autre méthode utilisant un transfert d'empreinte optique préfabriqué appelé «Scanbody». Cette méthode est appelée : Technique de corps de Scannage Individualisé (en anglais : Individualized Scanbody Technique : IST), le scanbody est conforme aux dimensions et au profil d'émergence de l'implant il sera scanné par l'empreinte optique.

Dans le domaine de l'implantologie, plusieurs méthodes d'empreinte optique sont en développement, toutefois le besoin recherches futures sur ce sujet est nécessaire parce qu'il est encore difficile de conclure sur la qualité des empreintes optiques en prothèses supra-implantaires.

#### **4. Limites du numérique dans les réhabilitations complexes**

Dans les situations cliniques de grande étendue, l'intégration de données complètes (orientation des plans esthétiques et d'occlusion, du PAO et d'un axe bi-condylien) est nécessaire. Le numérique ne permet pas encore l'intégration complète de ces données.

Le Ditramax<sup>®</sup> est un un DIspositif de TRAnsfert MAXillofacial qui permet le marquage des trois principaux axes de référence esthétique :

- Ligne bi-pupillaire
- Plan sagittal médian
- Plan de Camper

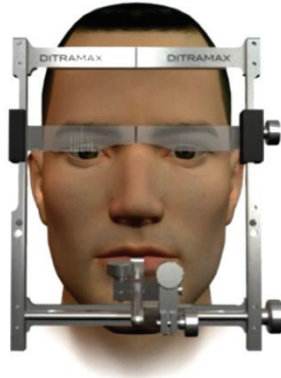
Il les transfère ensuite sur le modèle de travail de manière précise et reproductible. (Margossian et al., 2016)



Fig 92 : Ditramax<sup>®</sup> [www.ditramax.com/](http://www.ditramax.com/)

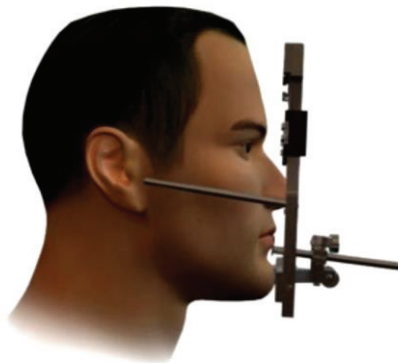
Le protocole est le suivant :

- Une fourchette est mise en bouche chargée de silicone dans lequel le patient va mordre.
- Le dispositif Ditramax® est ensuite positionné sur la branche de la fourchette afin d'enregistrer dans le plan frontal la ligne bi-pupillaire et le plan sagittal médian.



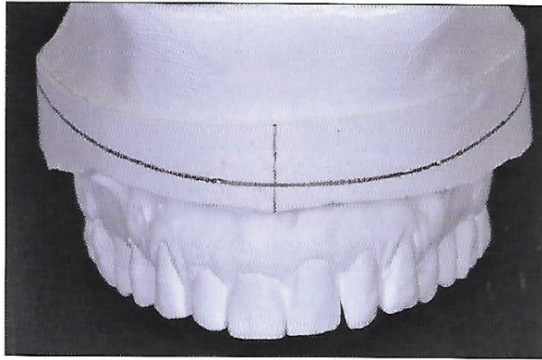
*Fig 93 : Dispositif Ditramax dans le plan frontal*

- Dans le plan sagittal le plan de Camper est enregistré à l'aide des tiges latérales.



*Fig 94 : Dispositif Ditramax dans le plan sagittal*

- Le dispositif est ensuite retiré de la bouche et repositionné sur son support.
- Les tiges de Camper sont retirées pour fixer un guide de marquage.
- Le modèle maxillaire en plâtre est ensuite positionné sur la fourchette indentée, on peut ainsi tracer au crayon les 3 lignes citées grâce au guide de marquage.



*Fig 95 : Moulage marqué par le Ditramax<sup>®</sup> (Margossian et al., 2016)*

Ces marquages permettent au prothésiste de visualiser de façon précise les plans esthétiques du patient, il pourra effectuer un wax up en réalisant, par exemple, une courbure incisive parallèle au marquage de la ligne bi-pupillaire dans le plan frontal et au plan de Camper dans le plan sagittal. Cela permet au prothésiste d'avoir une orientation spatiale du moulage comme s'il avait le patient sous les yeux pour se référer à ses lignes verticales et horizontales.

Le Ditramax<sup>®</sup> est une alternative au numérique pour transférer les lignes de référence du patient directement sur le modèle en plâtre afin de réaliser, par exemple, un wax-up en fonction du visage du patient.

## **CONCLUSION**

L'étroite collaboration du praticien et des techniciens de laboratoire est un élément essentiel à la réussite d'un traitement prothétique.

L'apport du numérique en odontologie prend de nombreux aspects technologiques ou médicaux, qui améliorent directement la qualité des prothèses réalisées mais également de façon indirecte avec l'amélioration de la communication praticien /laboratoire.

Chaque étape du traitement prothétique est impactée :

- De l'analyse esthétique avec la photographie numérique au projet esthétique avec le Digital Smile Design,
- Les nouvelles techniques d'empreinte avec l'empreinte optique
- La simulation occlusale avec les articulateurs virtuels ou cinématique fonctionnelle grâce à la motion capture,
- Le choix de la couleur par les spectrophotomètres ou les colorimètres
- La création et la simulation matérielle par la FAO

Le numérique est désormais présent en permanence dans notre exercice.

Cette révolution numérique optimise le travail prothétique et améliore le résultat de nos thérapeutiques par l'intégration de prothèses de qualité.

Si l'investissement financier et la formation nécessaire à la bonne utilisation de ces outils numériques limite encore leur diffusion, leurs perspectives sont encore nombreuses, elles tendent à se développer et à élargir le champ de leurs indications : notamment avec la CAO dans la gestion des cas plus complexes avec les articulateurs virtuels et le motion capture mais aussi dans le domaine de l'implantologie, des prothèses amovibles et des ancrages radiculaires.

## **BIBLIOGRAPHIE**

- AFSSAPS, n.d. Prothèses dentaire côté professionnels.
- Ahmad, I., 2009a. Digital dental photography. Part 4: choosing a camera. *British Dental Journal* 206.
- Ahmad, I., 2009b. Digital dental photography. Part 5: lighting. *British Dental Journal* 207.
- Ahmad, I., 2009c. Digital dental photography. Part 7: extra-oral set-ups. *British Dental Journal* 207.
- Ahmad, I., 2009d. Digital dental photography. Part 8: intra-oral set-ups. *British Dental Journal* 207.
- Baltzer, A., Kaufmann-Jinoian, V., 2004. La définition des teintes de dent. *Quintessenz Zahntech* 30, 726–740.
- Berger, E., Moussally, C., 2015. Interactions numériques : une nouvelle façon de communiquer entre praticiens et prothésistes. *Réalités Cliniques* 26.
- Bioteau, F., 2013. Prothèse fixée : relation cabinet dentaire-laboratoire de prothèse. Université de Nantes.
- bnext, 2013. Prise d’empreinte : une solution intégrale qui vous rapproche de votre prothésiste.
- Cattoni, F., Mastrangelo, F., Gherlone, E.F., Gastaldi, G., 2016. A New Total Digital Smile Planning Technique (3D-DSP) to Fabricate CAD-CAM Mockups for Esthetic Crowns and Veneers. *International Journal of Dentistry*.
- Coachman, C., Calamita, M., 2012. Digital Smile Design: A Tool for Treatment Planning and Communication in Esthetic Dentistry. *Quintessence Dent Technol* 35.
- Coachman, C., Noharet, R., Clément, M., Gaillard, C., 2015. Analyse diagnostique d’un traitement esthétique : Digital Smile Design. *L’Information Dentaire*.
- Crescenzo, H., Crescenzo, D., 2015. Le projet esthétique virtuel : Un nouvel outil pour les traitements esthétiques. *Stratégie prothétique* 15.
- De Belleville, R., 2016. Simulation virtuelle de l’occlusion dynamique : possibilités actuelles et perspectives. Université de Bordeaux.
- Dehurtevent, M., Robberecht, L., Corne, P., Satis, C., 2016. Le contact interdentaire des restaurations céramiques en CFAO directe. *Les Cahiers de Prothèse*.
- Diemer, P.F., 2016. Données actuelles sur la photographie au cabinet dentaire. Université Toulouse III.
- D’Incau, E., Pivet, J., Pia, J.-P., 2014. Couleur et choix de la teinte en odontologie. *JPIO Esthétique*.
- Duminil, G., Allard, Y., André, J., 2011. Caméras de prise d’empreinte l’heure du choix ? *L’Information Dentaire*.
- Dumont, M., 2007. Conception prothétique et obligation de résultat.
- Duret, F., 1982. Quand l’ordinateur se fait prothésiste. *Tonus* 16, 13–15.
- Duret, F., Pelissier, B., 2003. Les différentes méthodes de prise d’empreintes pour la CFAO. *Stratégie prothétique* 3.
- Fouilloux, I., Hurtado, S., Begin, M., 2002. Prothèse composite: la communication clinicien-prothésiste. *Stratégie prothétique* 2.
- Fradeani, M., 2006. Réhabilitation esthétique en prothèse fixée : Analyse esthétique, in: *Quintessence*.
- Gambade, S., Lasserre, J.F., Chevalier, J.M., 2006. Enquête auprès de prothésistes dentaires sur la communication cabinet/laboratoire. *Stratégie prothétique* 6.
- Gerber, C., 2012. Le sourire gingival : du diagnostic à la thérapeutique. Université de Nancy.
- Grossetti, F., 2015. Photographie numérique dentaire (Partie 2). *Dental Tribune Edition*.



- Guan, Y., Lath, D., Lilley, T., Willmot, D., Marlow, I., Brook, A., 2005. The measurement of tooth whiteness by image analysis and spectrophotometry: a comparison. *Journal of Oral Rehabilitation* 32.
- Jaisson, M., Felenc, S., 2014. Occlusion et CFAO. *L'Information Dentaire* 96.
- Jaisson, M., Felenc, S., Nocent, O., 2013. La gestion de l'occlusion par les systèmes de CFAO : les critères de choix. *Les Cahiers de Prothèse*.
- Joiner, A., 2004. Tooth colour: a review of the literature. *Journal of Dentistry* 32, 3–12.
- Judeh, A., Al-Wahadni, A., 2009. A comparison between conventional visual and spectrophotometric methods for shade selection. *Quintessence Int.*
- Kattadiyil, M.T., Mursic, Z., AlRumaih, H., Goodacre, C.J., 2014. Intraoral scanning of hard and soft tissues for partial removable dental prosthesis fabrication. *The Journal of prosthetic dentistry* 112, 444–448.
- Laplanche, O., Duminil, G., 2011. L'articulateur virtuel demain... c'est tout de suite. *L'Information Dentaire*.
- Lasserre, J.F., Pop, I.S., d'Incau, E., 2006. La couleur en odontologie. *Les Cahiers de Prothèse*.
- Marcelat, R., 2013. Apport de la CFAO en prothèse implantaire vissée. *Le Fil Dentaire*.
- Margossian, P., Vuillemin, M., Andrieu, P., Laborde, G., 2016. Ditramax : le trait d'union entre le cabinet et le laboratoire. *Les Cahiers de Prothèse*.
- Millet, C., Rubière, R., 2016. CFAO en prothèse amovible complète. *L'Information Dentaire*.
- Noharet, R., Clément, M., 2016. Communication digitale en odontologie : rigoureusement indispensable. *Les Cahiers de Prothèse* 173.
- Oudin-Gendrel, A., Hollender, M., Allard, Y., Parnot, M., 2015. Echec de teinte et de communication avec le laboratoire ; échec et mat ? *Stratégie prothétique* 15.
- Papaspyridakos, P., Chen, C.-J., Gallucci, G., Doukoudakis, A., Weber, H.-P., Chronopoulos, V., 2014. Accuracy of Implant Impressions for Partially and Completely Edentulous Patients: A Systematic Review. *Int J Oral Maxillofac Implants*.
- Paris, J.-C., Etienne, J.-M., 2007. Au centre du sourire : l'incisive centrale. *L'Information Dentaire*.
- Paris, J.-C., Faucher, A.-J., 2003. Le guide esthétique : comment réussir le sourire de vos patients, *Quintessence*.
- Patzelt, S.B.M., Emmanouilidi, A., Stampf, S., Strub, J.R., Att, W., 2014. Accuracy of full-arch scans using intraoral scanners. *Clinical Oral Investigations* 18, 1687–1694.
- Pia, J.-P., Reny, G., Soenen, A., D'Incau, E., 2014. Apport du système cares en prothèse fixée dento-supportée. *L'Information Dentaire*.
- Picard, D., 1992. De la communication à l'interaction : l'évolution des modèles. *Communication et langages* 93.
- Pignoly, C., Aubut, V., Baixe, S., 2010. Prise de teintes : Des techniques conventionnelles aux techniques électroniques. *ADF*.
- Roques, C., 2014. La CFAO dans la pratique quotidienne en cabinet dentaire et en laboratoire dans la région midi-pyrénées en 2013. *Université Toulouse III*.
- Schell, M., 2013. La double obligation de moyen et de résultats du chirurgien dentiste.
- Skali, Y.D., Course, D.C.R.R.M., Zawadka, A., Kaloustian, M., Sutudjo, M., Mirovic, I., 2017. Aesthetic rehabilitation according to the visagism concept. *Style Italiano*.
- Soenen, A., Le Gac, O., Sireix, C., 2014. L'empreinte optique intra-buccale au service de la CFAO semi-directe en clinique. *Le Fil Dentaire*.
- Soenen, A., Pia, J.-P., D'Incau, E., 2015. Empreintes conventionnelles versus empreintes optiques pour restaurations céramo-céramiques. *L'Information Dentaire*.
- Vienne, J.-M., Mouloud, N., 1982. *Langages, connaissance et pratique*, Université de Lille III. ed.



## Approbation – Improbation

Les opinions émises par les dissertations présentées, doivent être considérées comme propres à leurs auteurs, sans aucune approbation ou improbation de la Faculté de Chirurgie dentaire (1).

Lu et approuvé,

Vu,  
Nice, le

Le Président du jury,

La Doyenne de la Faculté de  
Chirurgie Dentaire de l'UNS

Professeur

Professeur Armelle MANIERE

(1) Les exemplaires destinés à la bibliothèque doivent être obligatoirement signés par le Doyen et par le Président du Jury.

## *Serment d'Hippocrate*

*En présence des Maîtres de cette Faculté, de mes chers  
condisciples, devant l'effigie d'Hippocrate,*

*Je promets et je jure, au nom de l'Être Suprême, d'être fidèle aux  
lois de l'Honneur et de la probité dans l'exercice de La Médecine  
Dentaire.*

*Je donnerai mes soins gratuits à l'indigent et n'exigerai jamais  
un salaire au-dessus de mon travail, je ne participerai à aucun  
partage clandestin d'honoraires.*

*Admis dans l'intérieur des maisons, mes yeux ne verront pas ce  
qui se passe, ma langue taira les secrets qui me seront confiés et  
mon état ne servira pas à corrompre les mœurs ni à favoriser le  
crime.*

*Je ne permettrai pas que des considérations de religion, de  
nation, de race, de parti ou de classe sociale viennent s'interposer  
entre mon Devoir et mon patient.*

*Je garderai le respect absolu de la vie humaine dès sa conception.*

*Même sous la menace, je n'admettrai pas de faire usage de mes  
connaissances médicales contre les lois de l'Humanité.*

*Respectueux et reconnaissant envers les Maîtres, je rendrai à  
leurs enfants l'instruction que j'ai reçue de leurs pères.*

*Que les hommes m'accordent leur estime si je suis fidèle à mes  
promesses,*

*Que je sois couvert d'opprobre et méprisé de mes confrères si j'y  
manque.*

Jeanne RIGAL

<p><b>OPTIMISATION DE LA COMMUNICATION ENTRE LE CHIRURGIEN-DENTISTE ET LE PROTHESISTE DENTAIRE GRACE AU NUMERIQUE</b></p>
---

**Thèse** : Chirurgie Dentaire, Nice, 2017, n°42-57-17-25

**Directeur de thèse** : **LAPLANCHE Olivier**

**Mots-clés** : Communication, CFAO, numérique, prothèse, laboratoire, esthétique

**Résumé** : La collaboration entre le chirurgien-dentiste et le prothésiste repose sur une relation étroite avec une communication indispensable à sa réussite. Cette communication, si elle est altérée, peut aboutir à un échec prothétique. En effet, un défaut d’empreinte, une mauvaise prise de couleur ou d’occlusion peut entraîner un échec esthétique ou fonctionnel. L’essor du numérique nous a permis depuis plusieurs années de palier aux défauts de communication et d’informations retrouvés dans les techniques conventionnelles. De nouveaux outils proposés par plusieurs industriels ont été mis à notre disposition pour tenter de faciliter et d’optimiser le transfert d’informations et d’éviter tous les biais rencontrés auparavant, facilitant le travail du praticien et du technicien de laboratoire. Le développement du numérique est en croissance constante bouleversant ainsi le domaine de l’odontologie, il est donc indispensable de s’y intéresser et de voir les perspectives et les avancées qu’il pourra nous apporter.