HAL
open science

Évaluation à moyen terme de la reconstruction du ligament croisé antérieur du genou combinée à une plastie extra-articulaire : à propos d'une cohorte de 86 patients

Vivien Layet

▶ **To cite this version:**

Vivien Layet. Évaluation à moyen terme de la reconstruction du ligament croisé antérieur du genou combinée à une plastie extra-articulaire : à propos d'une cohorte de 86 patients. Médecine humaine et pathologie. 2017. dumas-01632971

HAL Id: dumas-01632971

https://dumas.ccsd.cnrs.fr/dumas-01632971v1

Submitted on 10 Nov 2017

HAL is a multi-disciplinary open access archive for the deposit and dissemination of scientific research documents, whether they are published or not. The documents may come from teaching and research institutions in France or abroad, or from public or private research centers.

L'archive ouverte pluridisciplinaire **HAL**, est destinée au dépôt et à la diffusion de documents scientifiques de niveau recherche, publiés ou non, émanant des établissements d'enseignement et de recherche français ou étrangers, des laboratoires publics ou privés.

UNIVERSITÉ DE NICE SOPHIA-ANTIPOLIS

FACULTÉ DE MÉDECINE

THESE D'EXERCICE DE MÉDECINE

Présentée et soutenue publiquement par

Vivien LAYET

Né le 15 Décembre 1987 à Menton

Interne de D.E.S de médecine générale

Le Jeudi 12 Octobre 2017

En vue de l'obtention du

DIPLOME D'ÉTAT DE DOCTEUR EN MÉDECINE

ÉVALUATION À MOYEN TERME DE LA RECONSTRUCTION DU LIGAMENT CROISÉ ANTÉRIEUR DU GENOU COMBINÉE À UNE PLASTIE EXTRA-ARTICULAIRE : À PROPOS D'UNE COHORTE DE 86 PATIENTS

Devant le jury composé de :

Monsieur le Professeur Christophe TROJANI	Président du jury
Monsieur le Professeur Pascal BOILEAU	Assesseur
Madame le Professeur Manuella FOURNIER-MEHOUAS	Assesseur
Madame le Docteur Laurie TRAN	Assesseur
Monsieur le Docteur Maxime CAVALIER	Directeur de thèse

UNIVERSITÉ NICE-SOPHIA ANTIPOLIS

FACULTÉ DE MÉDECINE

Université Nice Sophia Antipolis
Faculté de Médecine

Liste des professeurs au 1er septembre 2016 à la Faculté de Médecine de Nice

Doyen	**M. BAQUÉ Patrick**
Vice-Doyen	M. BOILEAU Pascal
Assesseurs	M. ESNAULT Vincent M. CARLES Michel Mme BREUIL Véronique M. MARTY Pierre
Conservateur de la bibliothèque	Mme DE LEMOS Annelyse
Directrice administrative des services	Mme CALLEA Isabelle
Doyens Honoraires	M. AYRAUD Noël M. RAMPAL Patrick M. BENCHIMOL Daniel

Professeurs Honoraires

M ALBERTINI Marc
M. BALAS Daniel
M. BATT Michel
M. BLAIVE Bruno
M. BOQUET Patrice
M. BOURGEON André
M. BOUTTÉ Patrick
M. BRUNETON Jean-Noël
Mme BUSSIERE Françoise
M. CAMOUS Jean-Pierre
M. CANIVET Bertrand
M. CASSUTO Jill-patrice
M. CHATEL Marcel
M. COUSSEMENT Alain
Mme CRENESSE Dominique
M. DARCOURT Guy
M. DELLAMONICA Pierre
M. DELMONT Jean
M. DEMARD François
M. DOLISI Claude
M . FRANCO Alain
M. FREYCHET Pierre
M. GÉRARD Jean-Pierre
M. GILLET Jean-Yves
M. GRELLIER Patrick
M. GRIMAUD Dominique
M. HARTER Michel
M. INGLESAKIS Jean-André
M. JOURDAN Jacques
M. LALANNE Claude-Michel
M. LAMBERT Jean-Claude
M. LAZDUNSKI Michel
M. LEFEBVRE Jean-Claude
M. LE BAS Pierre
M. LE FICHOUX Yves
Mme LEBRETON Elisabeth
M. LOUBIERE Robert
M. MARIANI Roger
M. MASSEYEFF René
M. MATTEI Mathieu
M. MOUIEL Jean
Mme MYQUEL Martine
M. OLLIER Amédée
M. ORTONNE Jean-Paul
M. SAUTRON Jean Baptiste
M. SCHNEIDER Maurice
M. TOUBOL Jacques
M. TRAN Dinh Khiem
M VAN OBBERGHEN Emmanuel
M. ZIEGLER Gérard

UNIVERSITÉ NICE-SOPHIA ANTIPOLIS

FACULTÉ DE MÉDECINE

Université Nice Sophia Antipolis

Faculté de Médecine

Liste des professeurs au 1er septembre 2016 à la Faculté de Médecine de Nice

M.C.A. Honoraire

Mlle ALLINE Madeleine

M.C.U. Honoraires

M. ARNOLD Jacques
M. BASTERIS Bernard
Mlle CHICHMANIAN Rose-Marie
Mme DONZEAU Michèle
M. EMILIOZZI Roméo
M. FRANKEN Philippe
M. GASTAUD Marcel
M.GIRARD-PIPAU Fernand
M. GIUDICELLI Jean
M. MAGNÉ Jacques
Mme MEMRAN Nadine
M. MENGUAL Raymond
M. PHILIP Patrick
M. POIRÉE Jean-Claude
Mme ROURE Marie-Claire

U UNIVERSITÉ NICE-SOPHIA ANTIPOLIS

F/ FACULTÉ DE MÉDECINE

Université Nice Sophia Antipolis

Faculté de Médecine

Liste des professeurs au 1er septembre 2016 à la Faculté de Médecine de Nice

P| PROFESSEURS PREMIERE CLASSE

M	Mme	ASKENAZY-GITTARD Florence	Pédopsychiatrie (49.04)
M	M.	BAQUÉ Patrick	Anatomie - Chirurgie Générale (42.01)
M	M.	BARRANGER Emmanuel	Gynécologie Obstétrique (54.03)
M	M.	BÉRARD Étienne	Pédiatrie (54.01)
M	M.	BERNARDIN Gilles	Réanimation Médicale (48.02)
M	Mme	BLANC-PEDEUTOUR Florence	Cancérologie – Génétique (47.02)
M	M.	BONGAIN André	Gynécologie-Obstétrique (54.03)
M	M.	CASTILLO Laurent	O.R.L. (55.01)
M	M.	DE PERETTI Fernand	Anatomie-Chirurgie Orthopédique (42.01)
M	M.	DRICI Milou-Daniel	Pharmacologie Clinique (48.03)
M	M.	ESNAULT Vincent	Néphrologie (52-03)
M	M.	FERRARI Émile	Cardiologie (51.02)
M	M.	FERRERO Jean-Marc	Cancérologie ; Radiothérapie (47.02)
M	M.	GIBELIN Pierre	Cardiologie (51.02)
M	M.	GUGENHEIM Jean	Chirurgie Digestive (52.02)
M	M.	HANNOUN-LEVI Jean-Michel	Cancérologie ; Radiothérapie (47.02)
M	Mme	ICHAI Carole	Anesthésiologie et Réanimation Chirurgicale (48.01)
M	M.	LONJON Michel	Neurochirurgie (49.02)
M	M.	MARQUETTE Charles-Hugo	Pneumologie (51.01)
M	M.	MOUNIER Nicolas	Cancérologie, Radiothérapie (47.02)
M	M.	PADOVANI Bernard	Radiologie et Imagerie Médicale (43.02)
M	M.	PRADIER Christian	Épidémiologie, Économie de la Santé et Prévention (46.01)
M	Mme	RAYNAUD Dominique	Hématologie (47.01)
M	M.	ROSENTHAL Éric	Médecine Interne (53.01)
M	M.	SCHNEIDER Stéphane	Nutrition (44.04)
M	M.	STACCINI Pascal	Biostatistiques et Informatique Médicale (46.04)
M	M.	THOMAS Pierre	Neurologie (49.01)

UNIVERSITÉ NICE-SOPHIA ANTIPOLIS

FACULTÉ DE MÉDECINE

Université Nice Sophia Antipolis

Faculté de Médecine

Liste des professeurs au 1er septembre 2016 à la Faculté de Médecine de Nice

PROFESSEURS DEUXIEME CLASSE

M.	BAHADORAN Philippe	Cytologie et Histologie (42.02)
Mme	BAILLIF Stéphanie	Ophtalmologie (55.02)
M.	BENIZRI Emmanuel	Chirurgie Générale (53.02)
M.	BENOIT Michel	Psychiatrie (49.03)
M.	BREAUD Jean	Chirurgie Infantile (54-02)
Mlle	BREUIL Véronique	Rhumatologie (50.01)
M.	CARLES Michel	Anesthésiologie Réanimation (48.01)
M.	CHEVALIER Nicolas	Endocrinologie, Diabète et Maladies Métaboliques (54.04)
M.	CHEVALLIER Patrick	Radiologie et Imagerie Médicale (43.02)
Mme	CHINETTI Giulia	Biochimie-Biologie Moléculaire (44.01)
M.	DELLAMONICA Jean	réanimation médicale (48.02)
M.	DELOTTE Jérôme	Gynécologie-obstétrique (54.03)
M.	FONTAINE Denys	Neurochirurgie (49.02)
M.	FOURNIER Jean-Paul	Thérapeutique (48-04)
Mlle	GIORDANENGO Valérie	Bactériologie-Virologie (45.01)
M.	GUÉRIN Olivier	Gériatrie (48.04)
M.	IANNELLI Antonio	Chirurgie Digestive (52.02)
M	JEAN BAPTISTE Elixène	Chirurgie vasculaire (51.04)
M.	LEVRAUT Jacques	Anesthésiologie et Réanimation Chirurgicale (48.01)
M.	PASSERON Thierry	Dermato-Vénéréologie (50-03)
M.	PICHE Thierry	Gastro-entérologie (52.01)
M.	ROGER Pierre-Marie	Maladies Infectieuses ; Maladies Tropicales (45.03)
M.	ROHRLICH Pierre	Pédiatrie (54.01)
M.	ROUX Christian	rhumatologie (50.01)
M.	RUIMY Raymond	Bactériologie-virologie (45.01)
Mme	SACCONI Sabrina	Neurologie (49.01)
M.	SADOUL Jean-Louis	Endocrinologie, Diabète et Maladies Métaboliques (54.04)
M.	TROJANI Christophe	Chirurgie Orthopédique et Traumatologique (50.02)
M.	VENISSAC Nicolas	Chirurgie Thoracique et Cardiovasculaire (51.03)

UNIVERSITÉ NICE-SOPHIA ANTIPOLIS

FACULTÉ DE MÉDECINE

Université Nice Sophia Antipolis
Faculté de Médecine

Liste des professeurs au 1er septembre 2016 à la Faculté de Médecine de Nice

PROFESSEUR DES UNIVERSITÉS

M.	HOFLIGER Philippe	Médecine Générale (53.03)

MAITRE DE CONFÉRENCES DES UNIVERSITÉS

M.	DARMON David	Médecine Générale (53.03)

PROFESSEURS AGRÉGÉS

Mme	LANDI Rebecca	Anglais
Mme	ROSE Patricia	Anglais

MAITRES DE CONFÉRENCES DES UNIVERSITÉS - PRATICIENS HOSPITALIERS

Mme	ALUNNI Véronique	Médecine Légale et Droit de la Santé (46.03)
M.	AMBROSETTI Damien	Cytologie et Histologie (42.02)
Mme	BANNWARTH Sylvie	Génétique (47.04)
M.	BENOLIEL José	Biophysique et Médecine Nucléaire (43.01)
Mme	BERNARD-POMIER Ghislaine	Immunologie (47.03)
Mme	BUREL-VANDENBOS Fanny	Anatomie et Cytologie pathologiques (42.03)
M.	DOGLIO Alain	Bactériologie-Virologie (45.01)
M	DOYEN Jérôme	Radiothérapie (47.02)
M	FAVRE Guillaume	Néphrologie (52.03)
M.	FOSSE Thierry	Bactériologie-Virologie-Hygiène (45.01)
M.	GARRAFFO Rodolphe	Pharmacologie Fondamentale (48.03)
Mme	GIOVANNINI-CHAMI Lisa	Pédiatrie (54.01)
Mme	HINAULT Charlotte	Biochimie et biologie moléculaire (44.01)
M.	HUMBERT Olivier	Biophysique et Médecine Nucléaire (43.01)
Mme	LAMY Brigitte	Bactérilogie-virologie (45.01)
Mme	LEGROS Laurence	Hématologie et Transfusion (47.01)
Mme	LONG-MIRA Elodie	Cytologie et Histologie (42.02)
Mme	MAGNIÉ Marie-Noëlle	Physiologie (44.02)
Mme	MOCERI Pamela	Cardiologie (51.02)
Mme	MUSSO-LASSALLE Sandra	Anatomie et Cytologie pathologiques (42.03)
M.	NAÏMI Mourad	Biochimie et Biologie moléculaire (44.01)
Mme	POMARES Christelle	Parasitologie et mycologie (45.02)
Mme	SEITZ-POLSKI barbara	Immunologie (47.03)
M.	TESTA Jean	Épidémiologie Économie de la Santé et Prévention (46.01)
M.	TOULON Pierre	Hématologie et Transfusion (47.01)

UNIVERSITÉ NICE-SOPHIA ANTIPOLIS

FACULTÉ DE MÉDECINE

Université Nice Sophia Antipolis
Faculté de Médecine

Liste des professeurs au 1er septembre 2016 à la Faculté de Médecine de Nice

PRATICIEN HOSPITALIER UNIVERSITAIRE

M.	DURAND Matthieu	Urologie (52.04)

PROFESSEURS ASSOCIÉS

M.	GARDON Gilles	Médecine Générale (53.03)
M.	GONZALEZ Jean-François	Chirurgie Orthopédique et traumatologie (50.02)
M.	PAPA Michel	Médecine Générale (53.03)
M.	WELLS Michael	Anatomie-Cytologie (42.03)

MAITRES DE CONFÉRENCES ASSOCIÉS

M	BALDIN Jean-Luc	Médecine Générale (53.03)
Mme	CASTA Céline	Médecine Générale (53.03)
Mme	MONNIER Brigitte	Médecine Générale (53.03)

PROFESSEURS CONVENTIONNÉS DE L'UNIVERSITÉ

M.	BERTRAND François	Médecine Interne
M.	BROCKER Patrice	Médecine Interne Option Gériatrie
M.	CHEVALLIER Daniel	Urologie
Mme	FOURNIER-MEHOUAS Manuella	Médecine Physique et Réadaptation
M.	JAMBOU Patrick	Coordination prélèvements d'organes
M.	ODIN Guillaume	Chirurgie maxilo-faciale
M.	PEYRADE Frédéric	Onco-Hématologie
M.	PICCARD Bertrand	Psychiatrie
M.	QUARANTA Jean-François	Santé Publique

REMERCIEMENTS :

« Si tu peux voir détruit l'ouvrage de ta vie et sans dire un seul mot te mettre à rebâtir(…)Tu seras un homme, mon fils"

Kipling.R

Aux membres du jury :

À Mr le président du jury, le Professeur Christophe Trojani.

Vous me faites l'honneur de présider mon jury de thèse.Je vous remercie de m'avoir fait confiance pour ce travail et espère en avoir été à la hauteur.

Je souhaiterai vous remercier sincèrement pour votre soutien quotidien durant ces 6 mois de chirurgie. Je ne saurai oublier notre premier rendez-vous dans votre cabinet à la citadelle. Vous m'avez accueilli au sein de votre service, votre bloc opératoire et votre consultation avec la même confiance que n'importe quel interne, je vous en serai reconnaissant à jamais.

J'apprends tous les jours à vos côtés et votre enseignement dépasse les frontières de l'orthopédie.

À Mr le Professeur Pascal Boileau.

Vous me faites l'honneur de juger mon travail.

Je souhaiterai vous remercier de m'avoir accepté au sein de l'IULS. Malgré les contraintes vous avez toujours su répondre à mes sollicitations et votre apprentissage de chaque instant est une chance.

Vous êtes un idéal pour chacun de vos internes et votre exigence restera un modèle pour ma pratique future.

Soyez assuré de ma profonde considération et de ma reconnaissance.

À Mme le Professeur Manuella Fournier Méhouas.

Je vous remercie d'avoir accepté de juger ce travail.

J'ai eu le plaisir de m'enrichir de vos connaissances et de votre professionnalisme, pendant 6 mois dans votre service. Cette expérience restera pour moi une des meilleures.

Votre disponibilité, votre gentillesse et votre dévouement sont d'immenses qualités et resteront pour moi un exemple.

Soyez assurée de mon profond respect.

À Mme le Docteur Laurie Tran.

Je te remercie de juger mon travail.

J'ai encore en mémoire le jour où j'ai posé le garrot de cuisse sur le « cathé » que tu venais de piquer, et malgré ce premier contact tu as toujours été disponible et à mon écoute.

Travailler avec toi est et sera un réel plaisir, tes connaissances et ton dévouement imposent mon estime.

Sois assurée de ma gratitude et de ma considération

À Mon directeur de thèse le Docteur Maxime Cavalier.

Travailler avec toi fut un réel plaisir que ce soit dans le cadre de ce travail, comme ton interne ou comme ton externe. Tu as su me coacher jusqu'au dernier moment, ta patience et ton calme ont permis de mener ce travail à son terme. Tu as toujours été bienveillant à mon égard, ta gentillesse et ton amitié sont des qualités précieuses, y compris pour l'avenir qui je l'espère nous amènera à travailler de nouveau ensemble.

Tes connaissances, ton humilité, et ton altruisme représentent pour moi un modèle à suivre.

Sois assuré ma gratitude.

À mes maitres de stages

Au Pr Albertini : Merci de m'avoir accueilli dans votre service. Votre passion pour la physio-pathologie et vos digressions romanesques resteront dans ma mémoire à jamais. Je n'oublierai pas non plus ces après-midis à m'expliquer la mécanique du char Leclerc, des Messerschmitts de la Luftwaffe et vos analyses cinématographiques sur la « 317ème section ». Merci.

Au Pr De Peretti : Nous n'avons pas beaucoup travaillé ensemble mais vous m'avez tellement appris : « l'anatomie est comme une vieille maitresse, si tu lui tournes le dos elle s'oublie », j'espère que notre future collaboration sera fructueuse.

Au Pr Gonzalez : Pour m'avoir guidé lors de ce semestre difficile et pour la confiance accordée, merci

Au Dr Banaigs : Merci pour m'avoir accompagné lors de ce dernier semestre.

Au Dr Bailet : Pour toutes ces histoires, merci

Au Dr Bernard de Dompsure : Pour ces heures de blocs opératoires épiques, pour m'avoir appris à orthographier « I-N-T-E-R-N-E et E-X-T-E-R-N-E », pour ta générosité et ton goût du travail bien fait, merci.

Au Dr Berthet : J'ai eu la chance de rencontrer une belle personne et une pédiatre dévouée. Merci pour ton attention et ton soutien.

Au Dr Bienfait : Merci de m'avoir accompagné lors de ce semestre, de m'avoir fait confiance dès le premier jour, pour nos déjeuners avec ta femme et tes enfants, merci

Au Dr Bronsard : Merci pour ton accompagnement, ton enseignement, et ta disponibilité.

Au Dr Brunet : Merci pour ton accompagnement et ton soutien lors de mon premier semestre d'internat.

Au Dr Colombani : Pour mes premières sorties SMUR, et pour les huitres du déjeuner, merci.

Au Dr Dericaud : Merci pour votre enseignement de pédiatrie, et à vos régates lors de la clinicup.

Au Dr Dupeyrat : Pour ta gentillesse ta confiance et ton professionnalisme, merci.

Au Dr Fornari : Je n'oublierai pas de sitôt nos déjeuners à l'internat, merci

Au Dr Lee : Merci pour ta gentillesse, ton professionnalisme et ton expérience.

Au Dr Pelat et Dr Louis : Merci pour m'avoir si bien accueilli dans votre service, merci de votre enseignement.

Au Dr Perrissel : Pour la belle personne que tu es, pour l'amour quotidien que tu donnes à tes patients, merci.

Au Dr Saury : Pour tes revues de littérature de picsou magazine, merci.

Au Dr Ung : Pour tout ce que tu as fait pour moi lors de ce semestre, pour m'avoir poussé au moment où j'en avais besoin et m'accompagner dans ce semestre d'urgence je t'en serai à jamais reconnaissant.

À mes co-internes :

Jonathan, Philippine, Maxime, Victor : Vous avez su rendre mon premier semestre d'internat agréable et facile. Merci pour votre bonne humeur et vos attentions quotidiennes.

Borja : Merci pour ta joie de vivre et ton accent, ne change rien.

Marie : Merci pour ton attention et ta gentillesse.

Pierre : Merci pour ce semestre en rééduc' j'espère que notre collaboration prochaine sera fructueuse, je te souhaite le meilleur pour la suite avec Élise.

Julien : Quel plaisir d'avoir pu partager un semestre avec toi, par ce que tu sais aussi bien plaisanter qu'être professionnel et brillant, merci.

Wanda et Cath : Merci, pour ce semestre qui n'est pas fini…

À l'IULS :

Merci à mes co-internes : Jéremy, Hugo, Caro, Marie, Francois, Gilles, Tristan, Yann, Henri, qui m'ont accueilli comme un des leurs, et fait confiance dès le premier jour, pour ce compagnonnage, propre à la chirurgie, merci.

Aux chefs : Lauryl, c'était vraiment le pied, Michel Marco Micka Hugo pour ces foots de haute voltige, Jean-Luc pour Serge Reggiani, merci.

Agnès et Anne, merci pour votre gentillesse et votre disponibilité.

Au personnel soignant:

Au « 4ème » de Lenval : Livia Sandra Emilie Julie Christelle. Ce fut un réel plaisir de travailler avec vous.

Aux Urgences de Grasse : Merci pour votre accueil, votre sourire et votre gentillesse.

À la rééducation : Eric Georges Marie Agnès Julie Jeanne Marion Sarah merci pour ce semestre enrichissant.

Au CHMV : Lydia Delphine Elodie Flore Jeanne Aline JB merci pour ce semestre.

Je n'ai pas pu citer tous les secrétaires, infirmiers, IBODE, IADE, aides-soignants kinés ergos, orthos… Mais je ne vous oublie pas, merci.

Aux amis :

À Marco : pour ces aprems à disserter sur les origines de « Christine Le Guirec » plutôt que sur nos TP de maths, merci.
À Seb, Mika, Anthony, Romain, Florian: Merci, Pour cette année de terminale.

À Philou : pour nos confs en biophysique, pour les critcini, merci, prend soin de Mathilde.
À Bernelin : pour ces aprem piscine à la maison merci
À Clem : Pour le polo, pour Dakhla, pour l'Amérique du sud et ton anniversaire dans la jungle, pour ta passion pour la vie merci.
À Réda : l'homme qu'il faut toujours avoir avec soi. Pour ce duo à la citadelle, pour nos voyages, nos échanges, nos partages, pour tout, merci.
À Lolo : Pour nos foots et nos aprèm à Valbonne.
À Max : Pour l'ABSOLUT, pour être toujours là quand on a besoin, et pour le gorgonzola à l'IUFC, merci.
À Gicien : pour tes solo de trompette, merci.
Lulu : Sans ce week end à Valberg tout cela ne serait pas.Pour nos foots accrochés merci.
À Peskett : « Petit poisson deviendra grand pourvu que Dieu lui prête vie », tu es un grand bonhomme, pour ta gentillesse ta simplicité et ton courage, merci, prend soin de Manu.
À Xav : je ne t'appellerai pas ficelle tu n'aime pas ça…pour ce road trip en Camargue, pour Tignes et tout le reste, merci. Merci à gwendo pour sa gentillesse et sa générosité.
À Johanna, Leslie, Margot, Mathilde : merci d'avoir su nous supporter.
Aux fillottes, qui ont su nous tenir la dragée haute.

À Gauthier : mon co-interne, mon ami, mon confident, merci d'avoir été là. Tu es un homme droit sûr qui je sais pouvoir compter à tout moment. Félicitations pour ton mariage à venir, je suis heureux pour toi et Audrey.
Au copains de « Latour », merci de m'avoir accompagnée dans cette dure épreuve.

À Mes amis de PCEM 1 :
Ben, pour notre voyage provençal, Yannick pour nos aprem BU, Remi mais pas la moitié d'une raie, merci pour ce que tu es, ne change pas.

A Tchikito : dommage de n'avoir pu être co-interne. Tu as toujours su rester un ami fidèle, merci.

Aux Handball :
Yohan Seb César, on a passé de bons moments, merci.
Au CHBC et Jeffouille l'ourson pour cette dure saison de N3 et celle de pré-Nat merci.

Au Testis Impact :

À Joseph : mon frère d'armes, tout a commencé avec Martin Djetou et une ficelle de roti… Bravo pour ta petite famille. A très bientôt sur les tatamis!

À Bastien : Pour ton football champagne, pour tes lustrages, pour le stud', pour notre complicité merci. Reviens à Nice un peu on y cultive aussi l'alium cépa.

À Aziz : Le dernier rempart, merci pour cette Partille cup, je suis content qu'on puisse bosser ensemble, qu'elle belle famille.

À Penek :Merci pour cette coupe du monde et ce « ptit tour » dans le Nordeste, ma samba te doit beaucoup.

À Johan: Pour ces pates au saumon, n'oublions pas Etienne Françoiiiis!

À Mike Miguel : Merci pour ton regard avisé et éclairé sur l'actualité, Amitiés.

À Félix : Pour Dubouch' et ses after au cours Saleya, pour notre amitié qui compte plus qu'une garde au Sources, merci. Prends soin de Prisca.

À Guigui : Les mêmes causes reproduisent les mêmes effets, tache de t'en souvenir.

À Paulo : A l'écrivain pudique qui nous illumine de ses douces mélodies, merci.

À Pierrot : Pourquoi t'es parti là haut "sans déconner »? Pour nos week-end au ski merci.

À l'agent 00 : merci pour avoir formé avec moi la plus belle charnière défensive de tout le football.

À Faf : merci pour cette année de DCEM4, tu as le coeur sur la main, merci. Un merci à Juju qui nous a accompagné et qui continue le chemin avec toi, je suis heureux pour vous trois.

Aux amis de l'hypofoot : Merci, il ne nous reste plus qu'à ramener la coupe à la maison.

Aux absents :

Dada : Più passanu l'ore più m'arricordu di tuttu l'amore chi tu m'ai dattu. So fiera d'esse u to figliolinu, e manc'un giornu passa senza pensà a i to sacrifizii. A me vittoria ghje a toia, e senza te, un saria mica qui. Oghje cogliu u fruttu di tuttu l'amore chi tu m'ai dattu; Quantu aghju a voglia di spartelu incu te, ti tengu caru.

Pater : Ces moments passés à Bouyon en tête à tête resteront dans mon coeur à jamais. Parce que tu m'as appris de parler gravement de futilité et de pouvoir rester léger sur les choses graves. Par ce que tu m'as appris, que ce n'étais pas l'eau qui faisait pousser les arbres mais la sueur des hommes. Pour tout ces petits riens qui font de moi ce que je suis aujourd'hui, merci

Mamie : Pour ta douceur, ta gentillesse et ton amour merci.

René : Même si l'on ne s'est pas connu, tu as ta part de responsabilité dans l'affaire.

Marie-Claude : Mes souvenirs sont lointains, mais à travers les rires de maman ta mémoire perdure parmi nous.

Jacques : tu m'appelais toujours docteur et je ne l'étais pas encore…j'aurais aimé te voir ce soir Merci pour ta générosité.

À ma famille :

Maman et Papa : « On a les enfants que l'on se donne », je vous dois tant…Ces lignes ne sont rien devant l'infini reconnaissance que je vous porte.

Mathilde : Même si notre enfance n'a pas été idyllique, je suis heureux que l'âge adulte nous ai rapproché, je t'aime. Prends soin de Pierre je l'aime bien.

Romain : Malheureusement la vie nous a éloigné, j'aurai aimé partagé ce moment avec toi. Merci de m'avoir fait parrain de ta fille, j'espère être à la hauteur malgré les kilomètres. Ta petite famille est superbe, je t'aime.

A Micheline, Nadège, Willy, Quyen, Jean-pierre, Cathy, Coralie, Kévin : Merci de m'avoir accueilli dans votre belle famille.

Aux cousines, cousins, oncles et tantes : Merci d'avoir été là pour moi.

À Chloé

Ma bien aimée, mon ange, mon amour, tout a commencé avec un cours de stéréochimie place Masséna… Tu es entrée dans ma vie avec ta timidité pour l'éclairer avec toute ta beauté et ton talent. À chaque jour qui passe tu fais de moi un homme meilleur, et je mesure la chance qui s'est offert à moi.

Pour ton amour quotidien ta bienveillance et pour notre petit bout'chou qui va bientôt naitre, merci.

Je t'aime.

TABLE DES MATIERES

PREMIÈRE PARTIE : Introduction à la plastie extra articulaire (PEA). ……18
1 Introduction……18
2 Anatomie du LCA du genou……18
3 Biomécanique du LCA du genou ……19
4 La rupture du LCA……19
5 Le diagnostic ……20
6 La reconstruction du LCA……20
7 La PEA : une triple justification ……21
1.Biomécanique……21
2.Anatomique……21
3.Radiologique……22
8 Historique des PEA ……22

DEUXIÈME PARTIE : Article ……25
INTRODUCTION……25
MATÉRIELS ET MÉTHODES ……26
RESULTATS……30
DISCUSSION. ……34
CONCLUSION……36

RÉFÉRENCES ……37

ANNEXES……43
Test de Lysholm. ……43
Echelle ACL-RSI ……44
TEST DE KOOS……45
Test IKDC subjectif ……48

ABRÉVIATIONS……51
SERMENT D'HIPPOCRATE……52

RÉSUMÉ……53

PREMIÈRE PARTIE : INTRODUCTION À LA PLASTIE EXTRA ARTICULAIRE :

1.INTRODUCTION :

L'entorse du genou est un des sujets les plus préoccupant de la population sportive. Elle peut se voir à tout âge, et ce d'autant plus avec la démocratisation des sports de glisse à pied fixé. Dans ses formes graves, l'entorse du genou est invalidante, rendant le genou instable, qui au cours du temps tend à se dérober lors des actes de la vie courante et empêcher de fait toute pratique sportive. Au centre des préoccupations se pose la rupture du ligament croisé antérieur (LCA) du genou, véritable angoisse de tout sportif, à cause de son incidence importante et d'une éventuelle chirurgie si le sportif souhaite reprendre le sport à niveau équivalent. De plus, cela représente un véritable enjeu de santé publique, puisqu'en France en 2006 (Haut autorité de santé), 35 501 reconstructions du ligament croisé arthroscopiques ont eu lieu représentant 15 781614€ de coût pour la sécurité sociale (NFMC003=444,54). L'évolution économique, et l'amélioration des techniques chirurgicales et anesthésiques, ont permis le développement de la chirurgie ambulatoire.

2.ANATOMIE[6]:

Le genou est composé de deux articulations synoviales: fémoro-tibiale dite bicondylienne, et fémoro-patellaire dite ginglyme.

Dans la fosse inter-condylienne du genou se trouve le pivot central du genou composé par deux ligaments : le ligament croisé antérieur et le ligament croisé postérieur, tendus entre le tibia et le fémur. Ces deux cordons se croisent dans le plan sagittal et transversal pour s'enrouler l'un sur l'autre. Ces ligaments sont intra-articulaires mais extra-synoviaux.

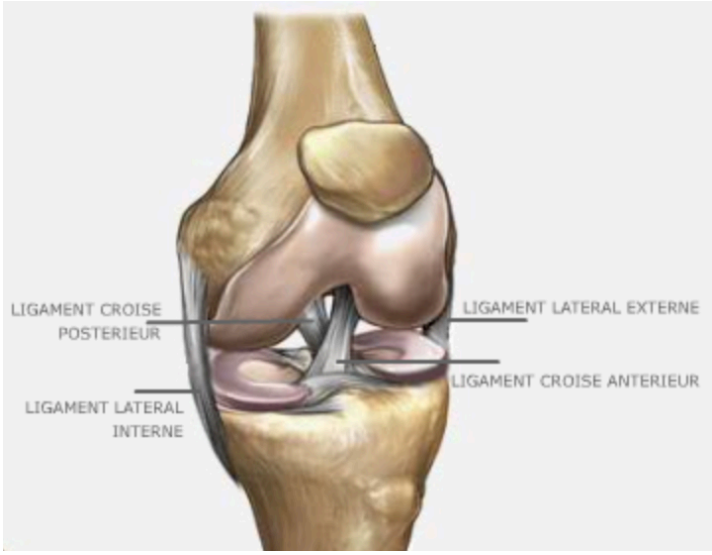

Rapports anatomiques du ligament croisé antérieur

Le ligament croisé antérieur prend son origine sur le plateau tibial entre les deux cornes méniscales antérieures, formé de deux faisceaux, il monte obliquement en arrière et latéralement pour s'insérer sur la face médiale du condyle latéral du fémur. Il est peu vascularisé, d'une longueur de 3,8cm environ.

Le ligament croisé postérieur nait lui en arrière des cornes méniscales postérieures sur le rebord du plateau tibial. Il monte ensuite presque verticalement en avant et en dedans pour s'insérer sur la face latérale du condyle médial du fémur.

La stabilité du genou est assurée par un système capsulo-ligamentaire complexe. Il convient de distinguer le pivot central sus-nommé, les ligaments latéraux externe et interne, et les complexes capsulo-ligamentaires postérieurs interne et externe dans lesquels sont inclus les cornes postérieures des ménisques respectifs.

3.BIOMECANIQUE DU LCA.

D'une part, le LCA assure la stabilité antérieure du genou. Étant le frein principal à la translation antérieure du tibia sur le fémur[52], il est la première structure lésée lors d'entorse grave provoquant cette translation excessive. Les freins secondaires sont la corne postérieure du ménisque interne et le point d'angle postéro-interne, expliquant leur atteinte lors de traumatismes plus violents. Une fois le LCA rompu, les freins secondaires vont être mis en contrainte, ce qui explique leur atteinte lors de laxité chronique.[52]

D'autre part, le LCA assure la stabilité rotatoire du tibia sur le fémur (le centre de rotation correspondant au centre du plateau tibial médial).

4.LA RUPTURE ET SES MECANISMES LESIONNELS :

Les mécanismes lésionnels sont multiples, et il convient de distinguer les mécanismes en appui de ceux non appuyés.

Concernant les traumatismes en appui :

- Le mouvement de valgus-flexion-rotation-externe : il provoque successivement une atteinte du plan capsulo-ligamentaire interne (point d'angle postéro-interne et ligament latéral interne), du ménisque interne et du LCA.
- Le mouvement de varus-flexion-rotation interne : il provoque successivement une atteinte du LCA, du plan capsulo-ligamentaire externe (point d'angle postéro-externe et Ligament Latéral Externe (LLE)) et du ménisque externe.
- Le mouvement de rotation interne pied fixé au sol (réception de saut, changement d'appui ou de direction)

Les traumatismes non appuyés :

- Le LCA est tendu en extension, ce qui explique sa vulnérabilité lors des mécanismes d'hyper-extension (shoot dans le vide) qui peuvent entrainer sa rupture.

La composante rotatoire, apparait comme un élément majeur dans le mécanisme lésionnel du LCA et les chirurgiens ont toujours été préoccupés par le contrôle de cette rotation pour assurer la stabilité du genou[25].

Dès 1976, il était admis que cette instabilité rotatoire était la conséquence d'une lésion du complexe capsulo-ligamentaire externe, mais était accentuée par une lésion du LCA associée.[30]

Concept développé et repris de nos jours, pour aboutir au fait que les structures antéro-latérales extra articulaires du genou sont le premier verrou de la laxité rotatoire tibiale et sont

habituellement lésées lors des lésions du LCA[2,3].Ce défaut de stabilité rotatoire engendrera à terme des atteintes méniscales ou cartilagineuses secondaires.[25,66]

5.LE DIAGNOSTIC :

Outre le mécanisme lésionnel, le diagnostic de rupture du LCA se fait sur un faisceau d'arguments clinico-radiologiques.

L'épisode aigu de rupture du LCA lors d'une entorse de genou se caractérise par la triade : sensation de craquement intra articulaire, épanchement articulaire et douleur.

Lors d'une rupture du LCA le signe fonctionnel majeur est l'instabilité où le patient décrit des épisodes de déboitements. De fait le patient aura adapté ses activités sportives ou même ses activités quotidiennes dans le cadre de rupture chronique. Une douleur est souvent évoquée par les patients lors des épisodes de dérobements. Au stade chronique une hydarthrose pourra s'observer en cas de lésions méniscales ou chondrales[28] associées, caractérisée par un choc rotulien.

L'examen clinique saura retrouver une translation excessive du tibia sur le fémur, appelée tiroir, lors du test de Lachman (genou fléchi a 30°) : le tiroir antérieur sera dit d'arrêt « mou » en cas de rupture, tandis qu'il est « dur » avec un LCA compétent, il s'agit du maître symptôme, sa présence est pathognomonique. Le test du ressaut ou test de Dejour mettra en évidence un ressaut, lors de la mise en flexion valgus rotation interne du genou par le clinicien, correspondant à la réduction d'une subluxation du condyle latéral, en arrière du plateau tibial externe, en raison de l'excès de rotation interne du tibia. Toutefois ce test ,bien que très spécifique, est peu sensible en raison de la situation de stress que provoque cette manoeuvre, stress empêchant l'indispensable collaboration du patient lors de sa pratique.

Bien que la radiographie standard puisse nous orienter (voir ci-dessous) l'Imagerie par Résonance Magnétique (IRM)[12] est devenue l'examen de référence en pathologie ligamentaire du genou. Elle permet de poser le diagnostic avec certitude ainsi que le bilan des lésions associées (ménisques, cartilage, autres ligaments).

6. RECONSTRUCTION:

Les lésions du pivot central n'ont aucune tendance à cicatriser spontanément et ont amené les chirurgiens à développer des techniques de reconstructions.

Le traitement chirurgical fait appel à une auto-greffe. En France en 2013, il s'agit en général d'autogreffes prélevées à partir des tendons des ischio-jambiers(75%), du tiers moyen du tendon rotulien (20%) ou d'une portion du Facia Lata(4%) ou du tendon quadricipital (1%). (Société Française d'Arthroscopie 2016).

L'indication chirurgicale sera posée en fonction d'un faisceau d'arguments notamment l'âge du patient, l'instabilité ressentie, le type de sport et la présence ou non de lésions méniscales ou cartilagineuses associées.

Malgré sa reconstruction, il peut persister un ressaut rotatoire[16,37,72] ce qui nous amène au thème de notre propos : la plastie antéro-latérale extra articulaire, qui outre cette constatation se

justifie de trois manières différentes.

7.LA PLASTIE EXTRA-ARTICULAIRE, UNE TRIPLE JUSTIFICATION :

1.Biomécanique :

Intuitivement, se placer en périphérie de l'articulation apparait efficace pour contrôler la rotation du tibia sur le fémur (le centre de rotation étant le centre du plateau tibial interne). En effet, un tel contre-couple sera plus à même de contrôler les forces de rotation (car d'un moment supérieur), que s'il était situé au centre de l'articulation. Une structure périphérique (avec une orientation parallèle à celle du LCA) serait donc plus à même d'en contrôler les forces de rotation.

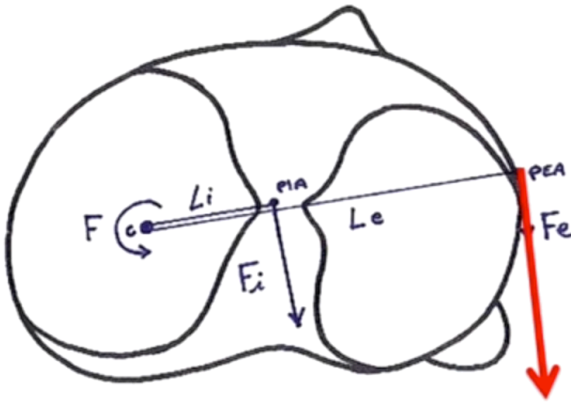

Vue supérieure du plateau tibial d'un genou droit selon Imbert[31].

Ce principe repose sur la notion de couple, plus on s'éloigne du centre de rotation plus la force nécessaire pour contrôler la rotation va être diminuée, démultipliée par la distance (notion de bras de levier).

Par ailleurs, la section isolée du LCA ne génère pas d'instabilité rotatoire mais cette dernière apparait, si et seulement si, celle des structures périphériques y est associée, et réciproquement.[16,23,34,33,50,77]

Il existe donc un travail, conjoint[39] entre les structures intra et extra articulaires.

2.Anatomique [11,19,21,22,27,35,48] :

Dès 1982 étaient décrites des structures antéro-latérales comme attaches ligamentaires fémoro-tibiales. Elles comprennent la partie superficielle et profonde de la bandelette ilio-tibiale(BIT) dont les fibres de Kaplan font partie, et la partie externe de la capsule articulaire.

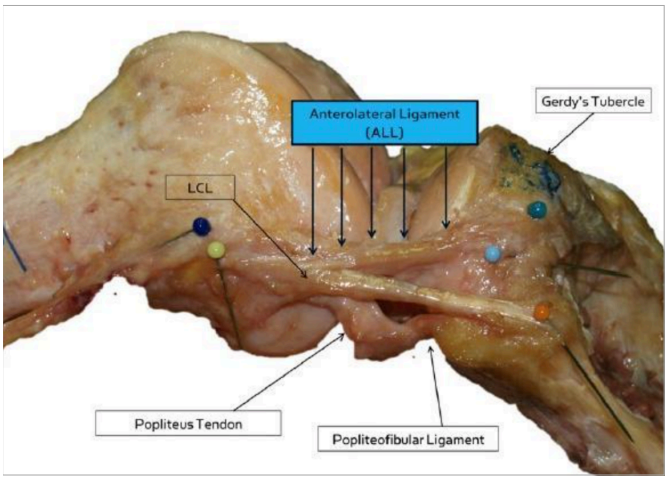

Dissection du LAL selon Claes[19].

En plus de la BIT et de la partie externe de la capsule articulaire un ligament, le Ligament Antéro-Latéral (LAL) a été identifié comme structure antéro-latérale, bien que son existence soit encore controversée[19]. Son

origine est située à la proéminence de l'épicondyle fémoral latéral, légèrement antérieure à l'origine du ligament collatéral latéral. Son insertion tibiale est située à mi-chemin entre le tubercule de Gerdy et la pointe de la tête de la fibula. Compte tenu de sa structure et de son emplacement anatomique, le LAL contrôlerait la rotation tibiale interne.

3.Radiologique :

La fracture de Second est une fracture avulsion située juste au dessus et derriere le tubercule de Gerdy, au point d'insertion du LAL. Elle a été décrite pour la première fois en 1879 par le chirurgien Paul Second[61], qui avait alors décrit une bande fibreuse, nacrée, résistante, qui, dans l'exagération du mouvement de rotation en dedans, subit toujours un degré de tension extrême, à l'origine de la fracture. Cette structure a été renommée depuis comme le ligament antéro-latéral.

La fracture de Second est souvent considérée comme patognomonique d'une lésion du LCA[17], preuve indirecte de l'existence d'une structure anatomique mise en tension lors des mécanismes d'entorse du genou.

Fracture de Segond.

L'apport des nouvelles techniques d'imagerie comme l'IRM et l'échographie ont permis de justifier les considérations biomécaniques et anatomiques précédemment décrites. Selon une étude cadavérique[12] le LAL est visible dans tous les cas en IRM, néanmoins les études in vivo n'ont pas cette spécificité. Devant ces difficultés, l'apport de l'échographie est fondamental puisqu'elle permet une étude bilatérale et dynamique du genou, et permet de déceler plus de lésions que l'IRM[13]. De plus il a été confirmé échographiquement que les lésions du LAL sont plus souvent associées à un ressaut rotatoire de haut grade.[12]

8.HISTORIQUE DES PEA :

Le nombre non négligeable de ruptures de greffe[29,36] associé à une persistance du ressaut rotatoire[37] malgré la reconstruction du pivot central, et la diminution des re-ruptures lors de l'adjonction d'une plastie extra-articulaire(PEA)[1,53], ont conduit les chirurgiens à developper de nouvelles techniques opératoires[16,72]. Ainsi la reconstruction du LCA à double faisceau a émergé[79] dans une tentative de minimiser cette laxité rotatoire persistante (un faisceau dévolu au contrôle de la laxité antérieure et un autre pour la laxité rotatoire), mais avec des résultats mitigés[47].

Avoir un LCA compétent apparait nécessaire, mais n'est pas suffisant pour avoir un genou stable, impliquant le besoin de structures périphériques latérales compétentes. Par conséquent l'adjonction d'une PEA lors des reconstructions de LCA assurerait cette stabilité.

Ces découvertes ont amené à développer un grand nombre de techniques chirurgicales et ce dès 1967 où Lemaire, qui avait découvert le ressaut rotatoire[41], décrivait pour la première fois une technique[42] de plastie extra-articulaire isolée au Fascia Lata. Plus tard en 1976 MacIntosh décrivit une seconde technique qui cette fois-ci réalise une PEA en continuité de la plastie intra articulaire(PIA)[44].

Deux concepts ont alors émergé et se sont développés : soit réaliser cette ténodèse indépendamment de la Plastie intra articulaire soit réaliser une plastie mixte c'est à dire une ténodèse extra articulaire continue de la PIA.
Les deux types d'approche ont évolué au cours du temps utilisant respectivement selon les techniques : les tendons des muscles ischio-jambiers, le Fascia Lata, l'appareil extenseur. Voici une description brève des principales techniques de PEA développées depuis les années 70.

Concernant les plasties indépendantes :

- 1975 Lemaire[42] : Il fut le pionnier en matière de ténodèse latérale. Son opération consiste à passer une bandelette de Fascia Lata au travers d'un tunnel condylien revenant sur elle même pour y être suturée au niveau de son insertion au tubercule de Gerdy.
- 1976 Mac Intosh [44] fait passer une même bandelette de Fascia Lata cette fois-ci au travers du septum intermusculaire pour revenir se fixer au tubercule de Gerdy
- 2000 Imbert JC[31] : il s'agit ici d'un transplant libre, de la partie latérale du ligament patellaire qui va réaliser la PEA, et qui via deux vis d'interference vient se fixer au tubercule de Gerdy et au condyle fémoral externe en passant sur le LLE.
- 2002 Christel[17] : Il s'agit de la technique utilisée dans notre étude (Cf Matériels et méthodes).
- 2007 Imbert P[32] : La PEA est réalisée par le tendon du gracilis (non pédiculé) qui via deux vis d'interference vient se fixer au tubercule de Gerdy et au condyle fémoral en passant sur le LLE.

Concernant les plasties mixtes se servant du même transplant pour réaliser la PIA et PEA :

- MacIntosh[45] en 1977 décrit le passage d'un transplant du Fascia Lata laissé pédiculé au tubercule de Gerdy passant en « over the top » pour venir se fixer dans l'échancrure inter condylienne.

- Lerat[43] 1987 : Technique dite de Mac InJones (contraction de Mac Intosh et Kenneth Jones) où la greffe suit le même trajet en « over the top » que le Mac Intosh mais cette fois-ci le transplant est issu de l'appareil extenseur.

- Zaffagnini[80] 1998 : Technique semblable au MacInJones mais ici le greffon utilisé est prélevé à partir des tendons des ischios-jambiers (Droit interne et demi-tendineux).

- Jeager[75] 2000 : Le transplant prélevé du Fascia Lata décrit un trajet extra-articulaire depuis le tubercule de Gerdy en passant sous le LLE, puis dans une rigole condylienne pour devenir intra-

articulaire et doubler le LCA réparé jusqu'à sa base pour finir sur la tubérosité tibiale médiale en passant par le tunnel tibial.

- Buscayret[10] 2001 : Il s'agit de la technique utilisée dans notre étude (Cf: Matériels et méthodes).

- Sonnery-Cottet[65] 2016 : Technique semblable à celle de Buscayret, se distinguant par la fixation du retour externe sur lui même en extra articulaire après un passage dans un tunnel tibial.

En dépit de la condamnation de la communauté scientifique internationale, qui n'attribue « aucun bénéfice à l'adjonction d'une plastie intra-articulaire bien réalisée » (conférence de consensus de l' « American Orthopaedic Society for Sports Medicine » de 1989) les chirurgiens français n'ont eu de cesse de développer cette pratique.

DEUXIÈME PARTIE : ARTICLE

INTRODUCTION

Les techniques de reconstruction du ligament croisé antérieur (LCA) ont connu des évolutions au cours du temps. L'objectif est de restaurer la stabilité du genou, et notamment la stabilité rotatoire[21,34]. Il est admis qu'après une reconstruction intra-articulaire isolée du LCA, un ressaut rotatoire peut persister[15,37] avec des effets délétères au niveau des ménisques et du cartilage.[66]

Des techniques de plasties extra-articulaire (PEA) latérales isolées, contrôlant la laxité rotatoire ont été décrites[42], mais actuellement peu utilisées du fait d'un contrôle de la translation tibiale antérieure insuffisant puisque le LCA n'était pas reconstruit. D'autres chirurgiens ont associé cette PEA à la plastie intra articulaire (PIA) du LCA[10] avec des résultats encourageants. Même si des auteurs[60,67,73] ont décrit des complications imputées à la PEA à type de raideur ou de développement plus rapide de lésions dégénératives, ces techniques ont été largement utilisées en France et en Europe. Pour autant, les résultats cliniques des PEA associées aux PIA ne sont pas significativement meilleurs dans la littérature[1,4,51,55,60,67].

Dans les années 2000 les reconstructions à double faisceaux[79] ont suscité beaucoup d'espérance et d'intérêt mais les résultats à ce jour se sont avérés mitigés[47].

Les publications récentes, sur le ligament antéro-latéral du genou[17] (LAL) et sur les corrélations entre le ressaut rotatoire et les lésions du LAL[12], ont donné un regain d'intérêt pour la réalisation d'une PEA en association à la PIA du LCA.

L'objectif de cette étude est d'évaluer à moyen terme les résultats de la reconstruction du LCA combinée à une PEA en première intention chez les patients présentant une laxité antérieure chronique du genou.

Notre hypothèse était que l'ajout d'une PEA en première intention permet un contrôle de la stabilité rotatoire avec des résultats fonctionnels satisfaisants sans entrainer de complications spécifiques.

MATÉRIELS ET MÉTHODES

Sélection des malades.

Il s'agit d'une étude rétrospective non randomisée selon les lignes directrices éthiques et médicales de notre établissement.

Nous avons recueilli les données des patients consécutifs opérés d'une reconstruction du LCA combinée à une PEA réalisée entre février 2006 et décembre 2014 par deux opérateurs principaux (PB, CT).

Les critères d'inclusion étaient : 1/ Laxité antérieure chronique par rupture complète du LCA objectivée à l'examen clinique et à l'IRM, 2/ Chirurgie associant reconstruction intra-articulaire du LCA et plastie extra-articulaire, 3/ un suivi clinique par un observateur indépendant avec un recul minimum de 24 mois.

Les critères d'exclusions étaient : 1/ Reconstruction itérative du LCA, 2/ Lésions multi-ligamentaires, 3/ Gestes osseux associés (ostéotomies, ostéosynthèses).

Techniques chirurgicales

Deux techniques chirurgicales ont été utilisées :

I) Un premier groupe (Groupe 1) a bénéficié d'une reconstruction du LCA aux ischio-jambiers dite « DIDT » associée à une ténodèse latérale courte au Facia Lata selon Christel.[17]

Le patient était installé en décubitus dorsal, sous anesthésie générale associée ou non à une anesthésie loco-régionale type bloc fémoral ou rachi-anesthésie. L'intervention se déroulait sous garrot pneumatique gonflé à 250mmHg. Deux appuis étaient positionnés sous le talon, permettant ainsi de travailler dans trois positions : extension complète, flexion à 90° et flexion à 120°. Une cale latérale était placée contre le garrot.

Trois voies d'abord étaient nécessaires pour réaliser la plastie intra-articulaire : la voie antéro-latérale optique, la voie antéro-médiale instrumentale, et la voie médiale utilisée pour le prélèvement du greffon et le tunnel tibial.

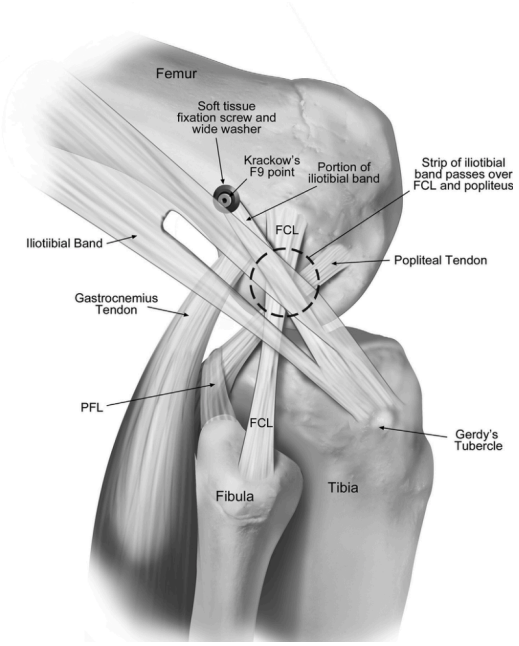

Ténodèse latérale courte selon Christel[17]

Un optique à vision foroblique à 30° était utilisé pour offrir un champ de vision large à toutes les étapes de l'intervention et contrôler notamment le bon positionnement des tunnels.

L'intervention débutait par un bilan lésionnel arthroscopique systématique des trois compartiments du genou à la recherche de lésions cartilagineuses ou méniscales qui étaient traitées dans le même temps.

La plastie intra-articulaire était ensuite réalisée en quatre étapes standardisées.

1/ Prélèvement et préparation de la greffe

Une incision cutanée de 3cm était réalisée à la face médiale de la Tubérosité tibiale antérieure. Après ouverture horizontale de l'aponévrose du muscle Sartorius, les tendons du Semi-Tendineux et du Droit Interne (Gracilis) étaient individualisés à l'aide d'un dissecteur. Les expansions tendineuses étaient sectionnées pour éviter les fausses routes au moment du prélèvement. Les deux tendons étaient prélevés à l'aide d'un stripper ouvert et laissés pédiculés à leur insertion tibiale pour une meilleure fixation et vascularisation de la greffe[56].

Les tendons étaient repliés sur eux-mêmes et solidarisés par un surjet au fil non résorbable aux deux extrémités, formant ainsi un transplant à quatre faisceaux de 9,5 à 10,5cm de longueur. Ce dernier était ensuite passé au travers d'un système de calibrage pour établir son diamètre (en général 8 à 10mm) et réaliser les tunnels au diamètre approprié.

Le greffon était laissé en attente dans une compresse humide ou dans l'incision chirurgicale.

2/ Préparation du tunnel fémoral

L'échancrure était préparée au shaver, tout en laissant un reliquat de LCA à son insertion tibiale pour favoriser la cicatrisation du greffon et améliorer sa vascularisation.[56]

Le tunnel fémoral borgne était réalisé de dedans en dehors (In-Out), à l'aide du guide spécifique (Smith and Nephew) en positionnant une broche guide 3mm en avant de la position « over the top », et placée à 11 heures pour un genou droit et à une heure pour un genou gauche. Un pré-trou était réalisé à la mèche de 5mm puis le tunnel fémoral d'une longueur de 30mm était réalisé au diamètre mesuré de la greffe.

3/ Préparation du tunnel tibial

Une broche guide est mise en place sous contrôle arthroscopique à l'aide de l'ancillaire spécifique (Smith et Nephew), environ 1cm proximal à l'insertion des ischio-jambiers jusqu'à l'insertion native du LCA, avec un angle de 55° entre la broche guide et l'interligne articulaire. Un pré-trou était réalisé à la mèche de 5mm puis le tunnel tibial était réalisé au diamètre mesuré de la greffe.

4/ Passage et fixation du transplant

A l'aide d'un fil-relais passé par les deux tunnels et d'un fil « tracteur » à son extrémité, la greffe était montée de bas en haut sous contrôle arthroscopique. Elle était ensuite fixée au fémur par une

vis d'interférence résorbable, puis au tibia par une vis d'interférence résorbable également, genou fléchi à 30°.

La plastie extra-articulaire était ensuite réalisée selon la technique de Christel[17].
L'incision cutanée de 7 à 8cm était effectuée de distal à proximal à partir du tubercule de Gerdy. Une bande de Facia Lata de 8*1cm était prélevée à sa partie postérieure et tubulisée à l'aide de fil résorbable, en la laissant insérée au tibia. Après repérage du point isométrique[38], un tunnel fémoral borgne était foré à 7mm de diamètre, se dirigeant discrètement en avant et en proximal. A l'aide d'une broche à chas et d'un fil-relais, le transplant était passé au-dessus du LLE, positionné dans le tunnel et fixé par une vis d'interférence de 7mm, genou fléchi à 30° et pied en rotation neutre.

II) Un second groupe (Groupe 2) a bénéficié d'une reconstruction combinée intra-articulaire du LCA et extra-articulaire aux ischios-jambiers selon Buscayret[10] (DIDT « en cadre »).
Les étapes étaient les mêmes que pour l'intervention décrite précédemment jusqu'à la préparation du transplant. Seul le demi-tendineux était replié sur lui-même et solidarisé au Droit interne (Gracilis) pour former une greffe intra-articulaire à trois faisceaux. Le gracilis restant servait pour la ténodèse latérale.
Le tunnel fémoral était réalisé de dehors en dedans à l'aide d'un guide spécifique, en se positionnant proximal et postérieur à l'insertion du LLE, comme décrit par Chambat[14].
La position au niveau de l'échancrure était contrôlée sous arthroscopie, au même endroit que pour la technique précédente.
La greffe intra-articulaire était ensuite montée de bas en haut, fixée au tibia et au fémur par des vis d'inteférence résorbables.

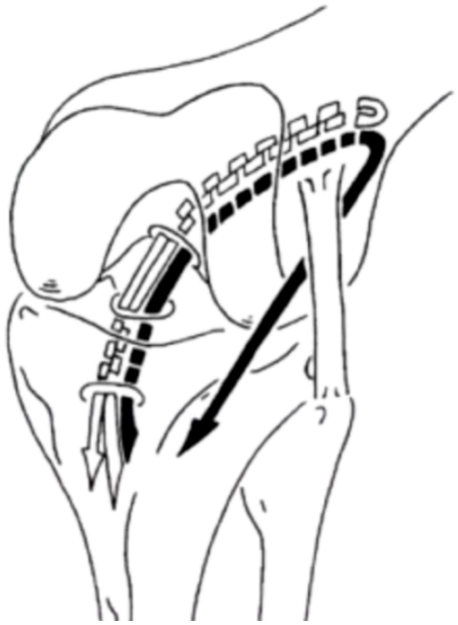

Plastie de type Buscayret avec ses 3 faisceaux intra-articulaires; (DT2+DI et la PEA en continuité formée par le faisceau restant du DI)

Concernant la ténodèse latérale, le Gracilis restant était passé sous le LLE et le Facia Lata. Il était ensuite fixé au tibia par une vis d'interférence dans un tunnel de 6mm de diamètre foré du tubercule de Gerdy en direction de la face médiale du tibia.
Il y avait trois types de vis d'interférence utilisées BioRCI, BioSURE(Smith&Nephew), et Tenoscrew (Phusis).

Evaluation des patients :

Au dernier recul, tous nos patients ont été évalués grâce à un interrogatoire et un examen clinique structurés. La fonction post-opératoire du genou a été évaluée par les scores cliniques suivants : KOOS[59] (avec ses composantes douleurs, symptômes, sport et actes de la vie quotidienne et qualité de vie), IKDC[26] (subjectif et objectif), Lysholm[68]. Le score ACL-RSI[8] évaluait l'impact psychologique du retour au sport après reconstruction de LCA. Nous avons aussi demandé aux patients d'évaluer de manière subjective leur genou en comparaison à un genou « normal » dans la vie quotidienne (Subjective Knee Value, SKV, en %).

L'examen clinique évaluait la laxité résiduelle subjective par le test de Lachman (arrêt considéré comme « dur », « dur retardé » ou « mou »). La laxité résiduelle objective était mesurée en millimètres grâce au KT1000[78]. Le ressaut rotatoire résiduel a également été recherché et considéré comme absent, un glissement (ébauche de ressaut), franc ou explosif.

Critères de jugements :

Le critère du jugement principal était le taux d'échec ou une rupture de greffe, défini par une instabilité subjective et objective associée à une laxité différentielle >5mm(critère de Noyes[54]). Les critères de jugement secondaires étaient : le taux de ressaut rotatoire résiduel et la survenue de complications éventuelles spécifiques à la PEA.

Rééducation postopératoire :

Le même protocole de rééducation était utilisé pour tous les patients avec pour objectif la récupération progressive des mobilités, surtout de l'extension complète. Le port d'une attelle de Zimmer était recommandé jusqu'à acquisition d'un verrouillage quadricipital satisfaisant. L'appui total était autorisé dès le lendemain de l'intervention, sous couvert de cannes anglaises. La mobilisation était limitée à 90° de flexion les six premières semaines en cas de suture méniscale associée à la reconstruction du LCA.

La reprise des activités physiques était autorisée de façon progressive. La course à pied s'effectuait à partir de trois mois post-opératoire, les sports pivot sans contact à partir de six mois et l'ensemble des activités sportives à partir de huit mois.

Etude statistique :

Nos calculs statistiques ont été réalisés avec le logiciel en ligne EasyMedStat (www.easymedstat.com; Neuilly-Sur-Seine; France). Les données quantitatives ont été exprimées en moyenne +/- déviation standard (valeurs extrêmes). Les comparaisons de valeurs qualitatives ont été effectuées en utilisant le test exact de Fisher et les comparaisons de moyennes ont été effectuées à l'aide du test t de Student.

RESULTATS

Population :

Sur les 124 patients opérés d'une PEA, pour rupture du LCA, durant cette période, 25 étaient des reprises d'échec de reconstruction du LCA et quatre avaient nécessité des gestes associés. Parmi les 95 patients répondant aux critères d'inclusions, neuf patients ont été perdus de vue(9,5%).(Figure1)

Le recul moyen était de 75,7 mois (30,8 - 136,8).

Quatre vingt six patients ont été inclus, l'âge moyen à la chirurgie était de 28,7 ans(+/- 10,9), le recul moyen était de 75,7 mois (+/- 30,5). Soixante huit patients (79%) étaient des hommes.

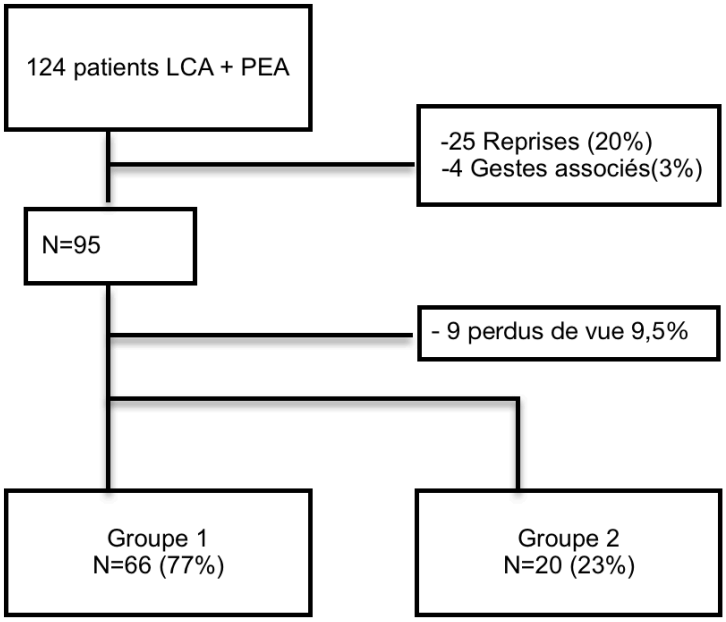

Figure 1 :Diagramme de flux de nos patients.

Cliniquement, tous nos patients avaient un ressaut rotatoire positif en pré-opératoire: 34 (40%) avait un ressaut explosif 43 (50%) un ressaut franc, et neuf (10%) une ébauche de ressaut. Concernant la pratique sportive, 42 patients(49%) pratiquaient un sport pivot-contact, 26 patients(30%) un sport pivot, 13 patients(15%) un sport sans risque pour le genou et cinq patients(6%) ne pratiquaient pas de sport dans leur vie courante. Onze patients (13%) présentaient une hyperlaxité clinique définie par un récurvatum supérieur à 10°[7](tableau1).

Tableau 1
Caractéristiques de la population N=86

	Total N=86	Groupe 1 n=66	Groupe 2 n=20	P
Homme n(%)	68 (79)	52 (79)	16 (80)	NS
Age à la chirurgie années (+/-DS)	28,7 (+/-10,9)	28,8 (+/-10,6)	28,45 (+/-12)	NS
Recul moyen mois (+/-DS)	75,7(+/-30,5)	69 (+/-29,7)	95,4 (+/-24,3)	NS
Perdus de vue n(%)	9 (9,4)	6 (8,33)	3 (3,2)	NS
Sport (n%):				
Pivot-contact	42 (49)	34 (52)	8 (40)	NS
pivot	26 (30)	18 (27)	8 (40)	NS
axe	13 (15)	10 (15)	3 (15)	NS
aucun	5 (6)	4 (6)	1 (5)	NS
Hyperlaxe (n%)	11 (13)	7 (10,6)	4 (20)	NS
Ressaut (n%):				
Explosif	34 (40)	24 (36)	10 (50)	NS
Franc	43 (50)	34 (52)	9 (45)	NS
Glissement	9 (10)	8 (12)	1 (5)	NS

Concernant les lésions méniscales constatées en per-opératoire (tableau 2): Vingt-deux patients (25,5%) présentaient une lésion du ménisque interne, cinq patients (5,8%) une lésion du ménisque externe et trois patients (3,5%) une lésion des deux ménisques. Parmi les lésions du ménisque interne, 11 ont été suturées (44%), huit ont dû être réséquées à minima(32%) et six (24%) ont été laissées en cicatrisation dirigée. Parmi les lésions du ménisque externe, quatre (50%) ont été suturées, deux (25%) ont dû être réséquées à minima et deux(25%) ont été laissées en cicatrisation dirigée.

Tableau 2 : Lésions méniscales per-opératoires et leur traitement

	Total	Groupe 1(n=66)	Groupe 2 (n=20)	p
Absence de lésions méniscales n(%)	56 (65)	43 (65)	13 (65)	NS
Ménisque interne, n (%)	25 (29)	20 (30)	5 (25)	NS
Suture	11 (44)	9	2	NS
Exérèse	8 (32)	7	1	NS
Cicatrisation dirigée	6 (24)	4	2	NS
Ménisque externe n (%)	8 (9)	6 (9)	2 (10)	NS
Suture	4 (50)	4	0	NS
Exérèse	2 (25)	0	2	NS
Cicatrisation dirigée	2 (25)	2	0	NS

Complications et réinterventions(tableau 3) :

Nous avons constaté huit re-ruptures de greffe après reconstruction de LCA (9,3%) : six (9,1%) dans le groupe 1 et deux dans le groupe 2 (10%).

Parmi les autres complications, nous avons constaté :

- Trois syndromes du cyclope (3,5%)
- Deux ménisectomies secondaires (2,4%)
- Une arthrite septique post-opératoire (1,2%)
- Deux retraits de vis tibiale pour kyste ou réaction granulomateuse(2,3%)

D'autres complications sont spécifiques à la PEA :

- Deux douleurs persistantes sur le site de la PEA (2,3%)
- Deux dysestésies sous jacentes à la PEA (2,3%)

Tableau 3 : complications et réinterventions.

	Total	Groupe 1 n=66	Groupe 2 n=20	p
Échec n(%)	8 (9,3)	6 (9,1)	2 (10)	NS
Réintervention n(%):	9 (10,5)	5 (7,5)	4 (15)	NS
cyclope	3	2	1	NS
ménisque	2	1	1	NS
retrait de vis	2	2	0	NS
arthrolavage	1	0	1	NS
Douleur sur la PEA n(%)	2 (2,3)	2 (3)	0	NS
Dysesthèsie sous-jacente à la PEA n(%)	2 (2,3)	2 (3)	0	NS

Evaluation subjective post-opératoire (tableau 4) :

Au dernier recul, la moyenne du score de Lysholm était de 87,7 (+/- 12,7), la valeur subjective globale du genou (Subjective Knee Value, SKV) moyenne était de 80,4% (+/- 18,1), le score IKDC était de 84,9 (+/-14), le score de KOOS était de 85,7 (+/- 16,6) et le score ACL-RSI était de 70,2 (+/- 25,7).

Tableau 4 : Résultats post- opératoires α

	Total n=86	Groupe 1 n=66	Groupe 2 n=20	P
Lysholm	87,7 (+/- 12,7)	88,27 (+/- 12,8)	85,7 (+/- 12,4)	NS
SKV	80,4 (+/- 18,1)	81,3 (+/- 16,4)	80,2 (+/- 18,7)	NS
IKDC subjectif	84,9 (+/-14)	85,15 (+/-14,4)	83,9 (+/-13)	NS
ACL-RSI	70,2 (+/- 25,7)	69,48 (+/- 27,3)	72,4 (+/- 19,9)	NS
Koos Moyen	85,7 (+/- 16,6)	85,8 (+/- 16,8)	85,2 (+/- 16,3)	NS
Symptomes/raideur	88,9 (+/-15,4)	88,9 (+/-16,3)	88,9 (+/-12,2)	NS
Douleur	90,5 (+/-10,8)	91,3 (+/-10)	87,9 (+/-13)	NS
Vie quotidienne	95,8 (+/- 5,9)	95,8 (+/- 5,8)	96,7 (+/-6,1)	NS
Sport et loisirs	79,3 (+/- 22,5)	79,8 (+/- 22,8)	77,6 (+/-22,1)	NS
Qualité de vie	73,8 (+/-28,5)	73,4 (+/-28,7)	75 (+/-28,5	
IKDC objectif				
A	50(58,1)	41(62,1)	9 (45)	NS
B	28(32,6)	19(28,8)	9 (45)	NS
C	8(9,3)	6(9,1)	2 (10)	NS
Ressaut rotatoire				
Absent	74 (86)	57 (86)	17 (85)	NS
Glissement	6(7)	4 (6)	2 (10)	NS
Franc	5(5,8)	5 (8)	0	NS
Explosif	1(1,2)	0	1 (5)	NS
Test de Lachman				
Arrêt dur	73 (84,8)	56 (85)	17 (85)	NS
Arrêt mou	8(9,3)	6 (9)	2 (10)	NS
Arrêt dur-retardé	5(5,8)	4 (6)	1 (5)	NS
Laximétrie différentielle(mm)	1,52 (+/- 1,7)	1,54 (+/- 1,6)	1,41 (+/- 1,8)	NS
Retour au même niveau sportif	61(71)	47(71)	14(70)	NS

α Résultats rapportés en moyenne (+/-DS) ou n (%)

Evaluation objective post opératoire (tableau 4) :

Aucun de nos patients n'avait de limitation des amplitudes articulaires.

Au test IKDC objectif, 50 patients (58,1%) étaient côtés A, 28 patients (32,6%) étaient côtés B et huit patients (9,3%) étaient côtés C. La laxité différentielle moyenne mesurée au rolimeter et au KT 1000 était de +1,52mm (+/- 1,7) en faveur du genou opéré.

Concernant le ressaut rotatoire résiduel post-opératoire, six patients (6,9%) présentaient un glissement (grade 1), cinq patients (5,8%) avaient un ressaut franc (grade 2), et un patient (1,1%) avait un ressaut explosif, 74 patients (86%) n'avaient pas de ressaut.

Niveau d'activité sportive et retour au sport post-opératoire (tableau 4) :

Au total 61 patients (71%) ont pu reprendre le sport à un niveau au moins équivalent à celui d'avant leur blessure (47 patients (71%) pour le groupe 1 et 14 patients (70%) pour le groupe 2).

Facteurs de risque d'échec de reconstruction du LCA associant PIA et PEA (tableau 5) :

Pour mettre en évidence d'éventuels facteurs de risque de re-rupture de greffe du LCA après reconstruction chirurgicale, nous avons comparé les échecs avec le reste de la cohorte, en effectuant une analyse univariée sur les différents critères : Age, hyperlaxité, type de sport pratiqué, présence de lésion méniscale, type de vis tibiale utilisée.

Seule l'utilisation de vis tibiale type Biosure était corrélée avec un taux plus important de re-rupture du LCA (OR=7 (IC 95% : 1,5-32,59) p=0,015.) Aucun autre facteur de risque n'était retrouvé de manière significative.

Tableau 5 : Facteurs de risque d'échec n(%) ou (+/-DS)

	Echecs (N=8)	Non échecs (N=78)	p
Vis BIOSURE	5 (62,5)	15 (19,2)	0,015
Age (années)	30,4 (+/-8,2)	28,6 (+/11,2)	NS
Hyperlaxité	1 (12,5)	10 (12,8)	NS
sport (pivot-pivot-contact)	6 (75)	62 (79,5)	NS
Lésion méniscale	3 (37,5)	22 (34,6)	NS

DISCUSSION

Notre étude rapporte des résultats satisfaisants de la reconstruction du LCA aux ischios-jambiers associée à une PEA, en terme de re-rupture et de résultats fonctionnels, avec un recul moyen de 75,7 mois.

La reconstruction du LCA doit permettre de restaurer une cinématique la plus proche possible de la cinématique du genou natif avec à la fois un contrôle de la translation antéro-postérieure du tibia et un contrôle rotatoire. Or il est désormais admis que la reconstruction intra-articulaire isolée du LCA ne permet pas un contrôle rotatoire de manière optimale[37,44] et que la persistance de ce ressaut rotatoire engendre des dégénérescences méniscales et chondrales à terme[66]. Dans notre étude, le taux de ressaut rotatoire résiduel était de 14%, ce qui est inférieur aux données de la littérature (25%) après reconstruction du LCA [15]. Cette différence peut licitement être attribuée à la réalisation de la PEA. Dans une étude multicentrique, Trojani[72] a montré l'efficacité de la ténodèse latérale extra-articulaire sur le ressaut rotatoire résiduel (83% vs 60%, p=0,03) sans toutefois que le résultat ne soit significatif.

Au début des années 2000, le développement de la reconstruction du LCA à double faisceaux a suscité beaucoup d'espoir pour améliorer le contrôle rotatoire, par l'intermédiaire de la description du faisceau postéro-latéral et de son importance sur le plan biomécanique[79]. Cependant, le bénéfice clinique de la reconstruction à double faisceaux continu d'être discuté[46] avec des résultats qui n'ont pas été à la hauteur des espérances, une augmentation des complications, principalement des syndromes du cyclope a même été décrit[63,64].

L'existence de structures antéro-latérales utiles à la stabilité du genou et lésées dans les entorses avec hémarthrose, avait déjà été décrite par Segond[61] en 1879. Avec la « redécouverte » du ligament antéro-latéral, décrit pas Claes[19] et les résultats mitigés des reconstructions à double faisceaux, la PEA a connu un regain d'intérêt. Les descriptions anatomiques ont été multiples [11,19,21,69,74], avec une insertion tibiale entre le tubercule de Gerdy et la tête de la fibula. L'insertion fémorale reste cependant très débattue [19,20,21]. Sur le plan biomécanique, la position latérale de la PEA permet un meilleur bras de levier dans le contrôle de la rotation interne que la PIA isolée[3,32]. Les lésions antéro-latérales sont toujours associées à une lésion du pivot central, et la PEA doit toujours être associée à une PIA pour permettre un contrôle de la translation tibiale satisfaisant[23,33,50,77].

Des travaux récents[12,13] ont confirmé par l'échographie l'association fréquente de lésions du LAL dans les ruptures du LCA, chez des patients présentant cliniquement un ressaut rotatoire. L'échographie serait un examen plus sensible que l'IRM pour la mise en évidence de ces lésions.

Dans notre travail, l'indication de la PEA en première intention était basée sur la présence d'un ressaut rotatoire lors de l'examen clinique pré-opératoire, sur la pratique de sport-pivot et pivot-contact, et sur l'hyperlaxité[7] En effet dans la littérature, ces critères sont associés à des taux de re-ruptures de greffe du LCA plus élevés[34].

Le taux de re-rupture, qui était notre critère de jugement principal, était de 9,3% dans notre étude ce qui est comparable à la littérature concernant les reconstructions de LCA isolées[13,49,51].
Nous avons mis en évidence une corrélation entre les échecs de reconstruction du LCA et l'utilisation de vis Biosure (OR=7 (IC 95% : 1,5-32,59) p=0,015). Des travaux ont montré un taux de ré-opération plus important chez les patients opérés avec ces vis d'interférences.[57] Dans la littérature, il est admis que le temps de résorption de ces vis est au minimum de deux ans[70] tandis qu'une reprise totale du sport est autorisée plus précocement dans les protocoles de rééducations actuels.

Parmi nos patients, nous n'avons pas retrouvé de raideur post-opératoire nécessitant une mobilisation sous anesthésie ou une arthrolyse chirurgicale, ce qui n'était pas le cas de certaine séries [5,53,67], toutefois ces dernières datent souvent de plus de 20 ans et les résultats actuels sont meilleurs en terme de mobilités post-opératoire. Acquitter[1] n'a pas retrouvé de différence de mobilité entre les PIA isolées et les PIA + PEA tout comme Vadalà[73]. Les progrès anesthésiques, de l'antalgie post-opératoire et des protocoles de rééducation basés sur une mobilisation précoce peuvent expliquer cette évolution.
Le score IKDC objectif était satisfaisant, avec un taux de score (A+B) de 90,7%, et comparable aux données récentes de la littérature[1,65] sur les reconstructions de PIA combinées à une PEA. Pour les autres scores fonctionnels, les résultats sont bons et équivalents à ceux de la littérature récente sur le Lysholm : 87,7(+/-12,7) contre 92 (+/-9,8)[65] ou le score de KOOS : 85,7 (+/- 16,6) contre 88 (+/- 11,3)[65].
Concernant le retour au sport, 71% de nos patients ont pu reprendre le sport au même niveau qu'ils pratiquaient avant leur blessure. Ce taux est supérieur à celui d'une récente méta-analyse portant sur 7556 patients opérés d'une reconstruction isolé du LCA retrouvant un taux de 63%[5]. Le score de confiance dans la pratique sportive, ACL-RSI était de 70,2/100 (+/- 25,7), équivalent aux valeurs retrouvées dans la littérature. Lefevre[40] a montré un score ACL-RSI à 65/100 (+/-23) à un an de recul chez une cohorte de 552 patients dont 497 reconstructions du LCA de première intention.

Concernant les complications générales, nous avons procédé à un arthrolavage pour sepsis post-opératoire précoce (au quinzième jour post opératoire) soit 1,2%, taux comparable à la littérature après reconstruction du LCA isolée[9]. Nous avons relevé 4,6% de complications spécifiques en lien avec la PEA. Deux patients se plaignaient de dysthésies sous-jacentes à la PEA à distance de l'intervention et deux patients ressentaient une gêne ou une douleur à l'effort au niveau de la PEA, sans conséquence fonctionnelle majeure. Aucun de ces patients n'a été réopéré. Ce taux est inférieur à celui publié par Trichine[71], de 12%, mais discrètement supérieur à celui du symposium de la Société Française d'Arthroscopie de 2016, qui retrouvait un taux de complications spécifiques autour de 3%.

Parmi les points forts de notre étude, nous pouvons citer l'exhaustivité du recueil avec un taux de perdus de vue faible (9,5%). Il s'agit à notre connaissance, de la seule série consécutive de la littérature analysant les résultats cliniques de patients opérés par ces techniques combinées de PIA aux ischio-jambiers associées à une PEA au facia lata ou au droit interne. Le recul moyen de 6,3 ans nous a permis de relever la majorité des complications post-opératoires, en terme de re-rupture, d'infection ou de résultat fonctionnel.

Notre étude présente cependant des limites. Il s'agit d'une étude rétrospective sans groupe témoin, avec deux opérateurs principaux. Malgré le suivi à moyen terme à 6,3 ans de recul, nous n'avons pas pu réaliser d'analyses radiologiques et évaluer l'évolution arthrosique alors que certains auteurs affirment que la PEA entraine des contraintes excessives sur le compartiment latéral, et est par conséquent génératrice de dégénérescence cartilagineuse accélérée[54,66]. Cependant, la communauté scientifique n'est pas unanime sur ce sujet[23]. Une évaluation prospective clinique et radiologique à long terme par Marcacci et al[46] n'a montré aucune augmentation de l'arthrose du compartiment latéral.

La réalisation d'une étude prospective, randomisée, avec un groupe contrôle, serait la solution la plus juste sur le plan méthodologique pour permettre la mise en évidence de facteurs de risque prédictifs de re-rupture de greffe du LCA après reconstruction chirurgicale, et ainsi d'affiner les indications de PEA.

CONCLUSION

La mise en évidence d'un ressaut rotatoire persistant et ses conséquences après reconstruction isolée du LCA, la meilleure connaissance anatomique des structures antéro-latérales du genou, incite plus souvent à la réalisation d'une PEA associée à une PIA. Cette étude, même si elle ne retrouve pas de taux de re-rupture plus faible que la littérature concernant les PIA isolées, nous a permis de démontrer que la stabilité rotatoire était meilleure après reconstruction combinée PIA et PEA, avec un taux de complications spécifiques mineures acceptable (4,6%), ces complications ne nécessitant pas de ré-opération. De plus cette étude retrouve, pour les patients ayant bénéficié de cette technique combinée, des résultats fonctionnels comparables à ceux des reconstructions isolées de LCA, avec même une tendance supérieure quant à la reprise du sport à un niveau équivalent.

Le suivi à long terme de cette cohorte pourrait permettre d'analyser la survenue de lésions dégénératives éventuelles.

Cependant au vu des résultats obtenus, nous pouvons nous poser la question d'élargir nos indications de PEA. Pourquoi ne pas la réaliser chez tous les patients ?

REFERENCES

1. Acquitter Y et al. Patellar tendon-bone autograft reconstruction of the anterior cruciate ligament for advanced-stage chronic anterior laxity: is an extra-articular plasty necessary? A prospective randomized study of 100 patients with five year follow-up Rev Chir Orthop réparatrice Appar Mot 2003

2. Amis AA, Bull AM, Lie DT. Biomechanics of rotational instability and anatomic anterior cruciate ligament reconstruction. Oper Techn Orthop. 2005;15:29-35.

3. Amis AA, Scammell BE. Biomechanics of intra-articular and extra-articular reconstruction of the anterior cruciate ligament. J Bone Joint Surg Br. 1993;75(5):812-817.

4. Anderson AF, Snyder RB, Lipscomb AB. Anterior cruciate ligament reconstruction: a prospective randomized study of three surgical methods. Am J Sports Med. 2001;29(3):272-279.

Br J Sports Med. 2014 Nov;48(21):1543-52. doi: 10.1136/bjsports-2013-093398.

5. Ardern CL, Taylor NF, Feller JA, Webster KE. Fifty-five per cent return to competitive sport following anterior cruciate ligament reconstruction surgery: an updated systematic review and meta-analysis including aspects of physical functioning and contextual factors.Br J Sports Med. 2011 Jun;45(7):596-606.

6.Baqué P, MAES B. Manuel pratique d'anatomie. Paris: Ellipses; 2008.

7. Beighton PH, Solomon L, Soskolne CL. Articular mobility in an African population. Ann Rheum Dis. 1973; 32: 413-17

8.Bohu Y, Klouche S, Lefevre N,Webster K, Herman S. Translation, cross-cultural adaptation and validation of the French version of the Anterior Cruciate Ligament-Return to Sport after Injury (ACL-RSI) scale. Knee Surg Sports Traumatol Arthrosc 2014.

9. Brophy RH, Wright RW, Huston LJ, Nwosu SK; MOON Knee Group, Spindler KP. Factors associated with infection following anterior cruciate ligament reconstruction. J Bone Joint Surg Am. 2015 Mar 18;97(6):450-4.

10. Buscayret et al. Plastie intra et extra articulaire du genou par le graciais et le semi tendineux pour rupture du ligament croisé antérieur.Rev Chir Orthop réparatrice Appar Mot 2001.87:276-280

11. Caterine S, Litchfield R, Johnson M, Chronik B, Getgood A. A cadaveric study of the anterolateral ligament: re-introducing the lateral capsular ligament [published online June 15, 2014]. Knee Surg Sports Traumatol Arthrosc.

12. Cavaignac E, Faruch M, Wytrykowski K, Constant O, Murgier J, Berard E, Chiron P. Ultrasonographic Evaluation of Anterolateral Ligament Injuries: Correlation With Magnetic Resonance Imaging and Pivot-Shift Testing. Arthroscopy. 2017 Jul;33(7):1384-1390.

13. Cavaignac E, Wytrykowski K, Reina N, Pailhé R, Murgier J, Faruch M, Chiron P. Ultrasonographic Identification of the Anterolateral Ligament of the Knee. Arthroscopy. 2016 Jan; 32(1):120-6.

14. Chambat P. Le ligament croisé antérieur. Cahier d'enseignements de la SOFCOT : Expo Scient Fr, Paris, 1985.23, 79-101

15. Chambat P, Vargas R, Fayard JM, Lemaire B, Sonnery-Cottet B. Résultat des reconstructions du ligament croisé antérieur sous contrôle arthroscopique avec un recul supérieur à 15 ans.

16. Chouliaras V, Ristanis S, Moraiti C, Stergiou N, Georgoulis AD. Effectiveness of reconstruction of the anterior cruciate ligament with quadrupled hamstrings and bone-patellar tendon-bone autografts: an in vivo study comparing tibial internal-external rotation. Am J Sports Med. 2007;35(2):189-196.

17. Christel P, Djian P.Anterio-lateral extra-articular tenodesis of the knee using a short strip of fascia lata RCO 2002;88-508-13

18. Cianca J, John J, Pandit S, Chioutan FY. Musculoskeletal ultrasound imaging of the recently described anterolateral ligament of the knee. Am J Phys Med Rehabil. 2014;93(2):186.

19. Claes S, Vereecke E, Maes M, Victor J, Verdonk P, Bellemans J. Anatomy of the anterolateral ligament of the knee. J Anat. 2013;223(4):321-328.

20. Colombet P. Knee laxity control in revision anterior cruciate ligament reconstruction versus anterior cruciate ligament reconstruction and lateral tenodesis: clinical assessment using computer-assisted navigation. Am J Sports Med. 2011;39(6):1248-1254.

21. Daggett M, Busch K, Sonnery Cottet B. Surgical dissection of the an- terolateral ligament. Arthroscopy Techniques. 2016 Feb;5(1):e185-188.

22. Dodds AL, Halewood C, Gupte CM, Williams A, Amis AA. The antero-lateral ligament: anatomy, length changes and association with the Segond fracture. Bone Joint J. 2014;96(3):325-331.

23. Draganich LF, Reider B, Ling M, Samuelson M. An in vitro study of an intraarticular and extraarticular reconstruction in the anterior cruciate ligament deficient knee. Am J Sports Med. 1990;18(3):262-266.

24. Duthon VB, Magnussen RA, Servien E, Neyret P. ACL reconstruction and extra-articular tenodesis. Clin Sports Med. 2013;32(1):141-153.

25. Galway R, Beaupré A, MacIntosh DL. A clinical sign of symptomatic cruciate insufficiency. J Bone Joint Surg Br. 1973;54:763-764.

26. Hefti F, Müller W, Jakob RP, Stäubli HU (1993) Evaluation of knee ligament injuries with the IKDC form. Knee Surg Sports Traumatol Arthrosc 1:226–234

27. Helito CP, Demange MK, Bonadio MB, et al. Anatomy and histology of the knee anterolateral ligament. Orthop J Sports Med. 2013;1(7):2325967113513546.

28. Herbst E, Hoser C, Tecklenburg K, et al. The lateral femoral notch sign following ACL injury: frequency, morphology and relation to meniscal injury and sports activity [published online May 6, 2014]. Knee Surg Sports Traumatol Arthrosc.

29. Hettrich CM, Dunn WR, Reinke EK, Spindler KP. The rate of subsequent surgery and predictors after anterior cruciate ligament reconstruction: two- and 6-year follow-up results from a multicenter cohort. Am J Sports Med. 2013;41(7):1534-1540.

30. Hughston JC, Andrews JR, Cross MJ, Moschi A. Classification of knee ligament instabilities, part II: the lateral compartment. J Bone Joint Surg Am. 1976;58(2):173-179.

31. Imbert JC, Kelberine F. Traitement chirurgical des lésions du ligament croisé antérieur. EMC Paris 2000 44-791

32. Imbert P. Minimally invasive extra-articular anterolateral reinforcement: a new technique. Arthroscopy. 2007;23(8):907.e1-4.

33. Jakob RP, Noesberger B, Saxer U. [Value of the pivot-shift phenomenon and lateral reconstruction; diagnosis and therapy of anterior cruciate ligament rupture]. Schweiz Z Sportmed. 1977;25(2):69-84.

34. Jakob RP, Stäubli HU, Deland JT (1987) Grading the pivot shift. Objective tests with implications for treatment. J Bone Joint Surg 69B:294–299

35. Kaplan EB. The iliotibial tract; clinical and morphological significance. J Bone Joint Surg Am. 1958;40(4):817-832.

36. Kartus M et al. Complications following arthroscopic anterior cruciate ligament reconstruction. A 2-5-year follow-up of 604 patients with special emphasis on anterior knee pain.KSSTA. 1999;7(1): 2-8.

37. Kornblatt I, Warren RF, Wickiewicz TL. Long-term followup of anterior cruciate ligament reconstruction using the quadriceps tendon substitution for chronic anterior cruciate ligament insufficiency. Am J Sports Med. 1988;16(5):444-448.

38. Krackow KA, Brooks RL. Optimization of knee ligament position for lateral extra-articular reconstruction. Am J Sports Med. 1983; 11(5):293-302.

39. Lane JG, Irby SE, Kaufman K, Rangger C, Daniel DM. The anterior cruciate ligament in controlling axial rotation: an evaluation of its effect. Am J Sports Med. 1994;22(2):289-293.

40. Lefevre N, Klouche S, Mirouse G, Herman S, Gerometta A, Bohu Y. Return to Sport After Primary and Revision Anterior Cruciate Ligament Reconstruction: A Prospective Comparative Study of 552 Patients From the FAST Cohort. Am J Sports Med. 2017 Jan;45(1):34-41.

41. Lemaire M. Ruptures anciennes du ligament croisé antérieur. Fréquence-clinique-traitement. J Chir. 1967;93:311-320.

42. Lemaire M. Instabilité chronique du genou : techniques et résultats. J Chir. 1975;110:281-294.

43. Lerat JL, Dupre de La Tour L. Review of 100 patients operated for chronic anterior laxity of the knee procedure derive from the Jones et Macintosh methods. Rev Chir Orthop 1987;73(suppl2)): 201-4.

44. MacIntosh DL, Darby TA. Lateral substitution reconstruction. In Proceedings of the Canadian Orthopaedic Association. J Bone Joint Surg Br. 1976;58:142.

45. MacIntosh DL, Tregonning RJ:a follow up study of « over the top »repair.J Bone Joint Surg Am. 1977;59:505.

46. Marcacci M, Zaffagnini S, Giordano G, Iacono F, Presti ML. Anterior cruciate ligament reconstruction associated with extra-articular tenodesis: a prospective clinical and radiographic evaluation with 10- to 13-year follow-up. Am J Sports Med. 2009;37(4):707-714.

47. Meredick RB, Vance KJ, Appleby D, Lubowitz JH. Outcome of single-bundle versus double-bundle reconstruction of the anterior cruciate ligament: a meta-analysis. Am J Sports Med. 2008;36(7): 1414-1421.

48. Merican AM, Amis AA. Anatomy of the lateral retinaculum of the knee. J Bone Joint Surg Br. 2008;90(4):527-534.

49. Monaco E, Labianca L, Conteduca F, De Carli A, Ferretti A. Double bundle or single bundle plus extraarticular tenodesis in ACL reconstruction? A CAOS study. Knee Surg Sports Traumatol Arthrosc. 2007;15(10):1168-1174.

50. Monaco E, Maestri B, Labianca L, et al. Navigated knee kinematics after tear of the ACL and its secondary restraints: preliminary results. Orthopedics. 2010;33(10 suppl):87-93.

51. Moyen BJ, Jenny JY, Mandrino AH, Lerat JL. Comparison of reconstruction of the anterior cruciate ligament with and without a Kennedy ligament-augmentation device: a randomized, prospective study. J Bone Joint Surg Am. 1992;74(9):1313-1319.

52. Muller W. The Knee. New York, NY: Springer Verlag; 1983.

53. Noyes FR, Barber SD. The effect of an extra-articular procedure on allograft reconstructions for chronic ruptures of the anterior cruciate ligament. JBJS. 1991;73(6):882-892.

54.Noyes F, Barber-Westin SD (2001) Revision ACL surgery with the use of bone patellar tendon bone autogenous grafts. J Bone Joint Surg Am 83:1131–1143

55. O'Brien SJ, Warren RF, Wickiewicz TL, et al. The iliotibial band lateral sling procedure and its effect on the results of anterior cruciate ligament reconstruction. Am J Sports Med. 1991;19(1): 21-24.

56. Papachristou G, Sourlas J, Magnissalis E, Plessas S, Papachristou K.ACL reconstruction and the implication of its tibial attachment for stability of the joint: anthropometric and biomechanical study. Int Orthop. 2007 Aug;31(4):465-70. Epub 2006 Aug 30.

57. Persson A, Kjellsen AB, Fjeldsgaard K, Engebretsen L, Espehaug B, Fevang JM.Registry Data Highlight Increased Revision Rates for Endobutton/Biosure HA in ACL Reconstruction With Hamstring Tendon Autograft: A Nationwide Cohort Study From the Norwegian Knee Ligament Registry, 2004-2013 Am J Sports Med May 14, 2015

58. Ristanis S, Stergiou N, Patras K, Vasiliadis HS, Giakas G, Georgoulis AD. Excessive tibial rotation during high-demand activities is not restored by anterior cruciate ligament reconstruction. Arthroscopy. 2005;21(11):1323-1329.

59. Roos EM, Roos HP, Lohmander LS, Ekdahl C, Beynnon BD.Knee Injury and Osteoarthritis Outcome Score (KOOS)--development of a self-administered outcome measure.J Orthop Sports Phys Ther. 1998 Aug;28(2):88-96.

60. Roth JH, Kennedy JC, Lockstadt H, Mccallum CL, Cunning LA. Intra-articular reconstruction of the anterior cruciate ligament with and without extra-articular supplementation by transfer of the biceps femoris tendon. J Bone Joint Surg Am. 1987;69(2):275-278.

61. Segond P. Recherches cliniques et expérimentales sur les épanchements sanguins du genou par entorse. Paris: National Library of France; 1879:1-85.

62. Sonnery-Cottet B, Saithna A, Cavalier M. Anterolateral Ligament Reconstruction Is Associated With Significantly Reduced ACL Graft Rupture Rates at a Minimum Follow-up of 2 Years: A Prospective Comparative Study of 502 Patients From the SANTI Study Group. AM j sports med feb 2017

63. Sonnery-Cottet B, Hager JP, Fournier Y, Chambat P. Reconstruction double faisceau du ligament croisé antérieur par tendons de la patte d'oie. In: Chambat P, Neyret P, eds. Le genou et le sport du ligament à la prothèse. Montpellier, France: Sauramps Médical; 2008:105-111.

64. Sonnery-Cottet B, Lavoie F, Ogassawara R, et al. Clinical and operative characteristics of cyclops syndrome after double-bundle anterior cruciate ligament reconstruction. Arthroscopy. 2010;26(11):1483-1488.

65. Sonnery-Cottet B, Thaunat M, Freychet B. Murphy and Steven Claes Outcome of a Combined Anterior Cruciate Ligament and Anterolateral Ligament Reconstruction Technique With a Minimum 2-Year Follow-up Am J Sports Med 2015.

66. Stergiou N, Ristanis S, Moraiti C, Georgoulis AD. Tibial rotation in anterior cruciate ligament (ACL)-deficient and ACL-reconstructed knees: a theoretical proposition for the development of osteoarthritis. Sports Med. 2007;37(7):601-613.

67. Strum GM, Fox JM, Ferkel RD, et al. Intraarticular versus intraarticular and extraarticular reconstruction for chronic anterior cruciate ligament instability. Clin Orthop Relat Res. 1989;245:188-198.

68. Tegner Y, Lysholm J (1985) Rating systems in the evaluation of knee ligament injuries. Clin Orthop Relat Res 198:43–49

69. Terry GC, Hughston JC, Norwood LA. The anatomy of the iliopatellar band and iliotibial tract. Am J Sports Med. 1986;14(1):39-45.

70. Thompson SM, Fung S, Wood DG. The Natural History of Biointerference Screw Cyst and New Bone Formation in Anterior Cruciate Ligament Reconstruction: 16-Year Follow-up. Am J Sports Med. 2016 Jan;44(1):113-7.

71.Trichine F, Alsaati M, Chouteau J, Moyen B, Bouzitouna M, Maza R. Patellar tendon autograft reconstruction of the anterior cruciate ligament with and without lateral plasty in advanced-stage chronic laxity. A clinical, prospective, randomized, single-blind study using passive dynamic X-rays.Knee. 2014 Jan;21(1):58-65. doi: 10.1016/j.knee.2013.06.001. Epub 2013 Jun 28.

72. Trojani C, Beaufils P, Burdin G, et al. Revision ACL reconstruction: influence of a lateral tenodesis. Knee Surg Sports Traumatol Arthrosc. 2012;20(8):1565-1570.

73. Vadalà AP, Iorio R, De Carli A, Bonifazi A, Iorio C, Gatti A, Rossi C, Ferretti A. An extra-articular procedure improves the clinical outcome in anterior cruciate ligament reconstruction with hamstrings in female athletes.Int Orthop. 2013 Feb;37(2):187-92.

74. Vieira EL, Vieira EA, Da Silva RT, Berlfein PA, Abdalla RJ, Cohen M. An anatomic study of the iliotibial tract. Arthroscopy. 2007;23(3):269-274. 50. Vincent JP, Magnussen RA, Gezmez F, et al. The anterolateral ligament of the human knee: an anatomic and histologic study. Knee Surg Sports Traumatol Arthrosc. 2012;20(1):147-152

75. Villeminot J, Dodelin A, Jaeger JH. Traitement chirurgical des lésions récentes et anciennes du LCA par l'opération de Mac Intosh au fascia lata modifiée par JAEGER J. Maîtrise Orthopédique n° 91. Fév. 2000.

76. Vincent JP, Magnussen RA, Gezmez F, et al. The anterolateral ligament of the human knee: an anatomic and histologic study. Knee Surg Sports Traumatol Arthrosc. 2012;20(1):147-152.

77. Wroble RR, Grood ES, Cummings JS, Henderson JM, Noyes FR. The role of the lateral extraarticular restraints in the anterior cruciate ligament-deficient knee. Am J Sports Med. 1993;21(2):257-262.

78.Wroble RR, Van Ginkel LA, Grood ES, Noyes FR, Shaffer BL. Repeatability of the KT-1000 arthrometer in a normal population. Am J Sports Med. 1990;18:396-9.

79. Yasuda K, Kondo E, Ichiyama H, et al. Anatomic reconstruction of the anteromedial and posterolateral bundles of the anterior cruciate ligament using hamstring tendon grafts. Arthroscopy. 2004;20(10):1015-1025.

80. Zaffagnini S, Signorelli C, Lopomo N, et al. Anatomic double-bundle and over-the-top single-bundle with additional extra-articular tenodesis: an in vivo quantitative assessment of knee laxity in two different ACL reconstructions. Knee Surg Sports Traumatol Arthrosc. 2012;20(1):153-159.

Test de Lysholm.

Votre genou se dérobe-t-il ?

- ◯ Jamais.
- ◯ Rarement(en exercice).
- ◯ Souvent(en exercice).
- ◯ Occasionnellement (vie courante).
- ◯ À chaque pas.

Votre genou vous fait-il mal ... ?

- ◯ Jamais.
- ◯ En exercice (douleur modérée).
- ◯ En exercice (douleur importante).
- ◯ Lors d'une marche supérieure à 2 km.
- ◯ Tout le temps.

Votre genou se bloque-t-il ?

◯ Jamais ◯ Quelques accrochages sans blocage ◯ Blocage occasionnel ◯ Fréquemment

Votre genou gonfle-t-il ?

◯ Jamais ◯ Lors d'exercices intenses ◯ Lors d'exercices de la vie courante ◯ Constamment

Concernant les escaliers ... ?

◯ Pas de gêne. ◯ Léger handicap ◯ Une marche à la fois ◯ Impossible

Concernant l'accroupissement ?

◯ Pas de gêne ◯ Léger handicap ◯ Pas plus de 90° ◯ Impossible

Boitez-vous ?

◯ Jamais ◯ Occasionnellement ◯ Souvent ou en permanence

Vous servez-vous de béquilles ou cannes ?

◯ Jamais. ◯ En permanence ◯ Station debout impossible

Echelle ACL-RSI

Merci de répondre aux questions suivantes concernant le sport principal que vous pratiquiez avant l'accident. Pour chaque question, cochez la case entre les deux extrêmes selon ce qui vous parait correspondre le mieux à la situation actuelle de votre genou

1. Pensez-vous pouvoir pratiquer votre sport au même niveau qu'auparavant?

Pas du tout sûr | | | | | | | | | | | | Totalement sûr

2. Pensez-vous que vous pourriez vous blesser de nouveau le genou si vous repreniez le sport?

Extrêmement probable | | | | | | | | | | | | Pas de tout probable

3. Êtes-vous inquiet à l'idée de reprendre votre sport?

Extrêmement inquiet | | | | | | | | | | | | Pas de tout inquiet

4. Pensez-vous que votre genou sera stable lors de votre pratique sportive ?

Pas du tout sûr | | | | | | | | | | | | Totalement sûr

5. Pensez-vous pouvoir pratiquer votre sport sans vous soucier de votre genou ?

Pas du tout sûr | | | | | | | | | | | | Totalement sûr

6. Etes-vous frustré de devoir tenir compte de votre genou lors de votre pratique sportive ?

Extrêmement frustré | | | | | | | | | | | | Pas du tout frustré

7. Craignez-vous de vous blesser de nouveau le genou lors de votre pratique sportive ?

Crainte extrême | | | | | | | | | | | | Aucune crainte

8. Pensez-vous que votre genou peut résister aux contraintes ?

Pas du tout sûr | | | | | | | | | | | | Totalement sûr

9. Avez-vous peur de vous reblesser accidentellement le genou lors de votre pratique sportive ?

Très peur | | | | | | | | | | | | Pas du tout peur

10. Est-ce que l'idée de devoir éventuellement vous faire réopérer ou rééduquer vous empêche de pratiquer votre sport ?

Tout le temps | | | | | | | | | | | | A aucun moment

11. Etes-vous confiant en votre capacité à bien pratiquer votre sport ?

Pas du tout confiant | | | | | | | | | | | | Totalement confiant

12. Vous sentez-vous détendu à l'idée de pratiquer votre sport?

Pas du tout détendu | | | | | | | | | | | | Totalement détendu

Test de KOOS

Ce questionnaire vous demande votre opinion sur votre genou.
Il nous permettra de mieux connaître ce que vous ressentez et ce que vous êtes capable de faire dans votre activité de tous les jours.
Veuillez cocher une seule case par question. En cas de doute, cochez la case qui vous semble la plus adaptée à votre cas.

Au cours des huit derniers jours

	Jamais	Rarement	Parfois	Souvent	Toujours
Est-ce que votre genou a gonflé?					
Avez-vous ressenti, ou entendu des craquements ou n'importe quel autre type de bruit en bougeant le genou?					
Votre s'est-il bloqué ou a accroché en bougeant?					
Pouvez-vous étendre votre genou complétement ?					
Pouvez-vous plier votre genou complétement ?					

Concernent la raideur de votre genou au cours des huit derniers jours. (La raideur est la sensation d'avoir du mal à bouger le genou.)

	Absente	Légère	Modérée	Fréquente	Extrême
Le matin au réveil, la raideur de votre genou est :					
Après être resté(e) assis(e), couché(e), ou au repos pendant la journée, la raideur de votre genou est :					

Avez-vous souvent mal au genou ?

Jamais		Une fois par mois		Une fois par semaine		Tous les jours		Tout le temps	

Au cours des huit derniers jours, quelle a été l'importance de votre douleur du genou en faisant les activités suivantes?

	Absente	Légère	Modérée	Fréquente	Extrême
En tournant, pivotant sur votre jambe					
En étendant complètement le genou					
En pliant complètement le genou					
En marchant sur un terrain plat					

En montant ou en descendant les escaliers					
En restant assis(e) ou couché(e)					
En restant debout					
Au lit la nuit					

Les questions suivantes concernent ce que vous êtes capable de faire. Au cours des huit derniers jours, quelle a été votre difficulté pour chacune des activités suivantes?

	Absente	Légère	Modérée	Fréquente	Extrême
Descendre les escaliers					
Monter les escaliers					
Vous relevez d'une position assise					
Rester debout					
Vous penchez en avant pour ramasser un objet					
Marcher sur un terrain plat					
Monter ou descendre de voiture					
Faire vos courses					
Mettre vos chaussettes ou vos collants					
Sortir du lit					
Enlever vos chaussettes ou vos collants					
Vous retournez ou garder le genou dans la même position					
En étant couché(e).					
Entrer ou sortir d'une baignoire.					

Rester assis(e).					
Vous asseoir ou vous relever des toilettes.					
Faire de gros travaux ménagers (déplacer des objets lourds, récurer les sols,…)					
Faire des petits travaux ménagers (faire la cuisine, faire la poussière,…)					

Au cours des huit derniers jours, quelle a été votre difficulté pour les activités suivantes ?

	Absente	Légère	Modérée	Fréquente	Extrême
Rester accroupi(e)					
Courir					
Sauter					
Tourner, pivoter sur votre jambe					
Rester à genoux					

Concernant votre qualité de vie ?

Pensez-vous souvent à votre problème de genou?

Jamais		Une fois par mois		Une fois par semaine		Tous les jours		Tout le temps	

IKDC – EVALUATION SUBJECTIVE DU GENOU

Ce questionnaire vous demande votre opinion sur votre genou. Répondez à chaque question.
En cas de doute, cochez la case qui vous semble la plus adaptée à votre cas.

VOUS NE DEVEZ COCHER QU'**UNE** SEULE DES CASES CORRESPONDANT A VOTRE REPONSE.

1) Quel est le niveau d'activité le plus important que vous pouvez accomplir sans souffrir du genou ?

- ◯ Activités très intenses comportant sauts et rotations comme au basket ou au football.
- ◯ Activité intenses comme un travail physique dur, le ski ou le tennis.
- ◯ Activités modérées comme un travail physique moyen, la course à pied ou le jogging.
- ◯ Activités douces comme la marche, le ménage ou le jardinage.
- ◯ Aucune des activités ci-dessus ne m'est possible à cause de mon genou.

2) Au cours des 4 dernières semaines, ou depuis votre accident ou blessure, combien de fois avez-vous souffert du genou ?

0- aucune douleur												10- la pire douleur imaginable

3) Indiquer l'intensité de la douleur ?

0- aucune douleur												10- la pire douleur imaginable

4) Au cours des 4 dernières semaines, ou depuis votre accident ou blessure, votre genou était-il raide ou gonflé ?

◯ Pas du tout. ◯ Un peu. ◯ Moyennement. ◯ Beaucoup. ◯ Enormément.

5) Quel est le plus haut niveau d'activité que vous pouvez accomplir sans que votre genou enfle ?

- ◯ Activités très intenses comportant sauts et rotations comme au basket ou au football.
- ◯ Activité intenses comme un travail physique dur, le ski ou le tennis.
- ◯ Activités modérées comme un travail physique moyen, la course à pied ou le jogging.
- ◯ Activités douces comme la marche, le ménage ou le jardinage.
- ◯ Aucune des activités ci-dessus ne m'est possible à cause de mon genou.

6) Au cours des 4 dernières semaines, ou depuis votre accident ou blessure, votre genou s'est-il bloqué ?

○ OUI ○ NON

7) Quel est le plus haut niveau d'activité que vous pouvez accomplir sans que votre genou se dérobe ?

○ Activités très intenses comportant sauts et rotations comme au basket ou au football.
○ Activité intenses comme un travail physique dur, le ski ou le tennis.
○ Activités modérées comme un travail physique moyen, la course à pied ou le jogging.
○ Activités douces comme la marche, le ménage ou le jardinage.
○ Aucune des activités ci-dessus ne m'est possible à cause de mon genou

8) Quel est le niveau d'activité le plus important que vous pouvez pratiquer régulièrement ?

○ Activités très intenses comportant sauts et rotations comme au basket ou au football.
○ Activité intenses comme un travail physique dur, le ski ou le tennis.
○ Activités modérées comme un travail physique moyen, la course à pied ou le jogging.
○ Activités douces comme la marche, le ménage ou le jardinage.
○ Aucune des activités ci-dessus ne m'est possible à cause de mon genou

9) Quel était le fonctionnement de votre genou avant l'opération ou la blessure Echelle :

0=Incapacité à accomplir les activités de la vie quotidienne ;

10=Fonctionnement optimal

0	1	2	3	4	5	6	7	8	9	10

10) Quel le fonctionnement actuel de votre genou ?

0	1	2	3	4	5	6	7	8	9	10

11) Rencontrez-vous des difficultés pour les activités suivantes ?

	Pas difficile	Légèrement difficile	difficile	Très difficile	Impossible
Monter les escaliers					
Descendre les escaliers					
S'agenouiller					
S'asseoir					
S'accroupir					
Se lever d'une chaise					
Courir en ligne droite					
Sauter (réception sur la jambe faible					
S'arrêter et repartir brusquement					

Listes des abréviations.

BIT : Bandelette ilio-tibiale

IRM : Imagerie par Résonance Magnétique

LAL : Ligament Antéro-Latéral

LCA : Ligament Croisé Antérieur

LLE : Ligament Latéral Externe

PEA : Plastie Extra-Articulaire

PIA : Plastie Intra Articulaire

Serment d’Hippocrate

Au moment d'être admis à exercer la médecine, je promets et je jure d'être fidèle aux lois de l'honneur et de la probité.

Mon premier souci sera de rétablir, de préserver ou de promouvoir la santé dans tous ses éléments, physiques et mentaux, individuels et sociaux.

Je respecterai toutes les personnes, leur autonomie et leur volonté, sans aucune discrimination selon leur état ou leurs convictions. J'interviendrai pour les protéger si elles sont affaiblies, vulnérables ou menacées dans leur intégrité ou leur dignité. Même sous la contrainte, je ne ferai pas usage de mes connaissances contre les lois de l’humanité.

J'informerai les patients des décisions envisagées, de leurs raisons et de leurs conséquences. Je ne tromperai jamais leur confiance et n'exploiterai pas le pouvoir hérité des circonstances pour forcer les consciences.

Je donnerai mes soins à l'indigent et à quiconque me le demandera. Je ne me laisserai pas influencer par la soif du gain ou la recherche de la gloire.

Admis dans l'intimité des personnes, je tairai les secrets qui me seront confiés. Reçu à l'intérieur des maisons, je respecterai les secrets des foyers et ma conduite ne servira pas à corrompre les mœurs.

Je ferai tout pour soulager les souffrances. Je ne prolongerai pas abusivement les agonies. Je ne provoquerai jamais la mort délibérément.

Je préserverai l'indépendance nécessaire à l'accomplissement de ma mission. Je n'entreprendrai rien qui dépasse mes compétences. Je les entretiendrai et les perfectionnerai pour assurer au mieux les services qui me seront demandés.

J'apporterai mon aide à mes confrères ainsi qu'à leurs familles dans l’adversité.

Que les hommes et mes confrères m'accordent leur estime si je suis fidèle à mes promesses ; que je sois déshonoré et méprisé si j'y manque.

Résumé :

Introduction : La réalisation d'une plastie extra-articulaire (PEA) associée à la reconstruction du LCA a permis d'obtenir un meilleur contrôle rotatoire du genou mais l'existence de complications spécifiques et l'émergence de techniques comme la reconstruction du LCA à double faisceaux en ont limité son utilisation.

Objectif : Evaluer à moyen terme les résultats de la reconstruction du LCA combinée à une PEA en première intention chez les patients présentant une laxité antérieure chronique du genou. Notre hypothèse était que l'ajout d'une PEA en première intention permet un contrôle de la stabilité rotatoire avec des résultats fonctionnels satisfaisants sans entrainer de complications spécifiques.

Matériels et Méthodes : Etude rétrospective monocentrique de 86 patients présentant une laxité antérieure chronique du genou par rupture du LCA, opérés par reconstruction du LCA aux ischios-jambiers associée à une PEA selon deux techniques utilisées dans notre service. Une évaluation clinique (Mobilités, laxité différentielle, ressaut rotatoire résiduel, SKV) et fonctionnelle (scores IKDC, KOOS, Lysholm, ACL-RSI, reprise du sport) a été réalisée.

Résultats : Au recul moyen de 75,7 mois (+/-30,5), 8 patients (9,3%) ont présenté une re-rupture du LCA. L'utilisation de vis tibiale type Biosure était corrélée avec un taux plus important de re-rupture du LCA (OR=7 (IC 95% : 1,5-32,59) p=0,015.) La laxité antérieure différentielle résiduelle était de +1,52mm (+/- 1,7), L'absence de ressaut rotatoire était notée chez 74 patients (86%). Les scores fonctionnels étaient satisfaisants avec en moyenne, une score IKDC de 84,9 (+/-14), un score Lysholm à 87,7 (+/- 12,7), la valeur subjective globale du genou (Subjective Knee Value, SKV) de 80,4% (+/- 18,1), un score de KOOS à 85,7 (+/- 16,6) et un score ACL-RSI de 70,2 (+/- 25,7). Soixante et un patients (71%) ont pu reprendre le sport à un niveau équivalent au niveau avant la blessure. Quatre patients (4,6%) ont présenté des complications mineures spécifiques à la PEA, ne nécessitant pas de réopération.

Conclusion : A moyen terme, la PEA nous a permis d'obtenir un taux de re-rupture de greffe du LCA et des scores fonctionnels équivalents à la littérature, avec un meilleur contrôle rotatoire et un taux acceptable (4,6%) de complications spécifiques mineures.