



**HAL**  
open science

# Évaluation quantitative par IRM de l'apparition de lésions tertiaires à distance d'un traumatisme crânien

Cécile Rebiere

► **To cite this version:**

Cécile Rebiere. Évaluation quantitative par IRM de l'apparition de lésions tertiaires à distance d'un traumatisme crânien. Médecine humaine et pathologie. 2016. dumas-01635587

**HAL Id: dumas-01635587**

**<https://dumas.ccsd.cnrs.fr/dumas-01635587>**

Submitted on 15 Nov 2017

**HAL** is a multi-disciplinary open access archive for the deposit and dissemination of scientific research documents, whether they are published or not. The documents may come from teaching and research institutions in France or abroad, or from public or private research centers.

L'archive ouverte pluridisciplinaire **HAL**, est destinée au dépôt et à la diffusion de documents scientifiques de niveau recherche, publiés ou non, émanant des établissements d'enseignement et de recherche français ou étrangers, des laboratoires publics ou privés.

# AVERTISSEMENT

Cette thèse d'exercice est le fruit d'un travail approuvé par le jury de soutenance et réalisé dans le but d'obtenir le diplôme d'Etat de docteur en médecine. Ce document est mis à disposition de l'ensemble de la communauté universitaire élargie.

Il est soumis à la propriété intellectuelle de l'auteur. Ceci implique une obligation de citation et de référencement lors de l'utilisation de ce document.

D'autre part, toute contrefaçon, plagiat, reproduction illicite encourt toute poursuite pénale.

*Code de la Propriété Intellectuelle. Articles L 122.4*

*Code de la Propriété Intellectuelle. Articles L 335.2-L 335.10*

UNIVERSITÉ PARIS DESCARTES  
Faculté de Médecine PARIS DESCARTES

Année 2016

N° 97

THÈSE  
POUR LE DIPLÔME D'ÉTAT  
DE  
DOCTEUR EN MÉDECINE

Évaluation quantitative par IRM de l'apparition  
de lésions tertiaires à distance d'un traumatisme crânien

Présentée et soutenue publiquement  
le 24 juin 2016

Par

***Cécile REBIERE***

Née le 28 avril 1986 à Paris (75)

Dirigée par M. Le Docteur Vincent Degos, MCU-PH

Jury :

M. Le Professeur Louis Puybasset, PU-PH ..... Président

M. Le Professeur Gilles Dhonneur, PU-PH

Mme Le Professeur Pascale Pradat-Diehl, PU-PH

M. Le Docteur Vincent Perlberg, Ingénieur de recherche



Except where otherwise noted, this work is licensed under  
<http://creativecommons.org/licenses/by-nc-nd/3.0/>

## REMERCIEMENTS

Je tiens en premier lieu à remercier Monsieur le Professeur Puybasset pour son aide précieuse avec ses conseils avisés, son énergie et sa motivation qui m'ont poussé à l'achèvement de ce travail. Je lui suis très reconnaissante de son investissement à mes cotés et de m'avoir guidée dans l'univers de la neuro-réanimation qui le passionne tant.

Je tiens également à remercier le Docteur Degos, qui a dirigé ma thèse avec rigueur, bienveillance et justesse. J'ai beaucoup apprécié la disponibilité et la réactivité dont il a fait preuve dans l'esprit de compagnonnage et de transmission propre aux études médicales.

Je tiens à exprimer ma gratitude aux membres du jury qui m'ont fait l'honneur de juger ce travail : le Pr Pradat-Diehl, V.Perlbarg et Le Pr Dhonneur qui me fait la joie de m'accueillir dans son équipe en novembre prochain.

Je suis également très reconnaissante envers l'équipe de recherche de Babinski qui ont grandement participé à ce travail et qui m'a soutenue tout le long de son élaboration. Merci à Blandine et Gregory pour leur disponibilité, merci à Sébastien pour ses bons conseils, merci à Thomas pour son aide statistique et bon courage pour son projet médical et merci à Vincent Perlbarg pour ses relectures et son expertise.

Je tiens à remercier également mes chefs qui m'ont accompagné dans mon internat, pour m'apprendre non seulement l'anesthésie et la réanimation mais aussi l'importance de l'esprit d'équipe. Merci donc à Fabrice Cook et Arié Attias aux cotés de qui je suis ravie de poursuivre mon apprentissage et à tout ceux qui ont contribué à me faire aimer ce métier.

Bien sûr, un grand merci à tous mes co-internes avec qui j'ai ri, pleuré, partagé, mangé, fumé, dormi et travaillé tout au long de ces 10 semestres. Alors merci Juliana, Jonathan, Caro, Jean, Alix, Julia, Nico, Marion, Christelle, Anne-Laure, Jules, Johana, Mathilde, Laurie-Anne et tous les autres.

Je voudrais évidemment remercier mes amis de toujours. Ceux qui m'entourent depuis l'enfance, Océ et Lolo parce que nous sommes devenues des adultes et LSP parce qu'on restera toujours un peu adolescents. Ceux que j'ai rencontrés sur les bancs de la faculté et avec qui j'ai parcouru tant de chemin, de la P1 à l'internat, et maintenant pour tout le reste. Merci donc à Marie et Anne Laure pour la colocation, le papotage et les mariages, à Jojo pour le cousinage et le voisinage, à Mikhael et Nico parce qu'on peut être sérieux et rigoler en même temps, à Alix pour les voyages, à Dédé et Mareva pour les colles et la zumba et aux Charlottes pour le bavardage.

Enfin, un immense merci à ma famille, à mon père pour m'avoir ouvert la voie et parce que les chiens ne font pas des chats, à ma mère pour son modèle et parce qu'on peut être à la fois une femme et une mère accomplie, à ma grand-mère parce que tu m'as appris à lire et qu'aujourd'hui je sais écrire. Un merci spécial à mes frères et sœur, Marion pour ta colère et ton intelligence et Simon pour ton calme et ta constance. Je remercie aussi mon oncle, mes tantes et mes cousins et mes grands parents qui auraient aimé voir ça.

Une mention spéciale pour Océ et Marion R. qui ont attentivement relu et corrigé ce travail.

Pour finir, merci à Félix, pour sa légèreté, son détachement et son amour, caractéristiques essentielles pour avancer dans la vie.

# Table des matières

<b>INTRODUCTION.....</b>	<b>8</b>
1. Suivi au long cours du traumatisé crânien.....	9
2. Imagerie par résonance magnétique (IRM).....	14
3. Evaluation des lésions tertiaires à l'imagerie .....	17
<b>HYPOTHESE ET OBJECTIFS.....</b>	<b>18</b>
<b>MATERIELS ET METHODES .....</b>	<b>19</b>
1. Type d'étude.....	19
2. Population .....	19
3. Protocole d'imagerie.....	20
4. Recueil des données.....	22
5. Analyse statistique.....	23
<b>RESULTATS.....</b>	<b>24</b>
1. Description de la population.....	25
2. Résultats d'imagerie.....	27
3. Facteurs associés au développement d'une atrophie.....	38
<b>DISCUSSION .....</b>	<b>40</b>
1. Augmentation de MD et lésions axonales diffuses.....	41
2. L'atrophie : un processus diffus.....	42
3. Corrélation radio-clinique.....	43
4. Limites de notre étude .....	45
<b>CONCLUSION.....</b>	<b>47</b>
<b>BIBLIOGRAPHIE .....</b>	<b>48</b>
<b>ANNEXES.....</b>	<b>54</b>
<b>RÉSUMÉ.....</b>	<b>56</b>

## Table des figures et tableaux

<b>Figure 1</b> : Evolution des fonctions cognitives dans l'année suivant le TC .....	9
<b>Figure 2</b> : Modèle d'association entre TC et maladie neurodégénérative.....	11
<b>Figure 3</b> : Hypothèse de l'influence du traumatisme crânien sur la réserve cognitive....	12
<b>Figure 4</b> : La notion de lésions tertiaires : Différence entre les lésions évaluées à l'IRM tardive et celles de l'IRM initiale.....	13
<b>Figure 5</b> : Taux de publication des études sur le tenseur de diffusion chez le TC.....	14
<b>Figure 6</b> : Diffusivité d'un axone myélinisé.....	15
<b>Figure 7</b> : Flow Chart de l'étude .....	24
<b>Figure 8</b> : Comparaison du volume cérébral total/VIT entre les témoins et l'IRM initiale .....	34
<b>Figure 9</b> : Comparaison du volume cérébral total/VIT entre l'IRM initiale et l'IRM finale .....	34
<b>Figure 10</b> : Données individuelles de la MD moyenne à l'IRM initiale et à l'IRM finale...35	
<b>Figure 11</b> : Données individuelles du volume cérébral total/VIT à l'IRM initiale et finale.....	36
<b>Figure 12</b> : Corrélation entre le volume cérébral initial et la perte de volume .....	37
<b>Figure 13</b> : Corrélation entre l'atrophie et le délai de réalisation de l'IRM initiale.....	37
<b>Tableau 1</b> : Caractéristiques démographiques et cliniques des patients .....	25
<b>Tableau 2</b> : Caractéristiques cliniques des patients en réanimation et à 18 mois.....	27
<b>Tableau 3</b> : Comparaison de la MD des 20 régions d'intérêt des témoins et des patients lors de l'IRM initiale .....	29
<b>Tableau 4</b> : Comparaison de la MD des 20 régions d'intérêt à l'IRM initiale et finale.....	30
<b>Tableau 5</b> : Comparaison des volumes des régions d'intérêt cérébrales des témoins et des patients lors de l'IRM initiale.....	32
<b>Tableau 6</b> : Comparaison des volumes des régions d'intérêt cérébrales à l'IRM initiale et finale .....	33
<b>Tableau 7</b> : Facteurs cliniques associés à l'atrophie cérébrale .....	39
<b>Tableau 8</b> : Facteurs cliniques associés à l'augmentation de MD .....	40

## Abréviations

<b>TC</b>	Traumatisme Crânien
<b>ACSOS</b>	Agression Cérébrale Secondaire d'Origine Systémique
<b>IRM</b>	Imagerie par résonnance magnétique
<b>CTE</b>	Chronic traumatic encephalopathy
<b>HIC</b>	Hypertension intra-crânienne
<b>DTI</b>	Diffusion tensor imaging
<b>MD</b>	Mean Diffusivity (diffusivité moyenne)
<b>FA</b>	Fraction d'anisotropie
<b>SWAN</b>	Star Weighted Angiography
<b>GOSE</b>	Glasgow Outcome Scale Extended
<b>GCS</b>	Glasgow Coma Scale
<b>TDM</b>	Tomodensitométrie
<b>FLAIR</b>	Fluid-Attenuated Inversion Recovery
<b>SWAN</b>	Star Weighted Angiography
<b>MPR</b>	Médecine physique et réadaptation
<b>DWI</b>	Diffusion Weighted Imaging
<b>DTI</b>	Diffusion Tensor Imaging
<b>SB</b>	Substance Blanche
<b>GCS</b>	Glasgow Coma Scale
<b>SWAN</b>	Star Weighted Angiography
<b>VIT</b>	Volume intra-crânien total
<b>AVP</b>	Accident de la voie publique
<b>ASA</b>	American Society of anesthesiologists
<b>HSA</b>	Hémorragie sous arachnoidienne
<b>HED</b>	Hématome extra-dural
<b>HSD</b>	Hématome sous-dural
<b>DVE</b>	Dérivation ventriculaire externe
<b>SSH</b>	Sérum Salé Hypertonique
<b>ADC</b>	Apparent diffusion coefficient
<b>LAD</b>	Lésions axonales diffuses



## INTRODUCTION

Le traumatisme crânien (TC) est à l'heure actuelle un enjeu majeur de santé publique et d'éthique, du fait d'une part de sa fréquence et d'autre part de la gravité des séquelles<sup>1</sup>. En effet, le TC survient principalement chez des sujets jeunes et en bonne santé chez qui des manœuvres de réanimation lourdes sont souvent entreprises et dont les conséquences peuvent entraîner un handicap sévère et des difficultés de réinsertion dans la société. Malgré les progrès de la réanimation et de la rééducation qui ont permis d'améliorer considérablement la survie<sup>2</sup> et la qualité de vie des patients traumatisés crâniens, certains auteurs évaluent que d'ici 2020 le TC pourrait être la 3<sup>ème</sup> cause de handicap dans le monde<sup>3</sup>.

Le TC évolue en 2 phases bien définies. La phase aiguë initiale avec les **lésions primaires** (hématomes, contusions, pétéchies, lésions axonales diffuses) qui se constituent au moment du choc et qui peuvent nécessiter une prise en charge spécialisée en milieu neurochirurgical. Ensuite, en réanimation, dans les suites du traumatisme apparaissent les **lésions secondaires** liées aux agressions cérébrales secondaires d'origine systémique (ACSOS), à l'inflammation systémique (traumatisme extra crânien, sepsis) à l'œdème cérébral et à l'hypertension intra crânienne. Ces lésions secondaires aggravent l'atteinte cérébrale et grèvent le pronostic neurologique<sup>4</sup>, leur prévention est l'objectif principal de la réanimation neurochirurgicale. A l'issue de la réanimation, lorsque l'état clinique est stabilisé, le patient bénéficie d'un suivi pluridisciplinaire et notamment d'une évaluation radiologique de la charge lésionnelle.

L'imagerie cérébrale est un outil fondamental d'évaluation du patient traumatisé crânien à la phase aiguë mais également dans le suivi à long terme. Le développement de l'IRM en tenseur de diffusion permet de réaliser un bilan plus précis des lésions cérébrales et en particulier de la substance blanche, d'évaluer le devenir fonctionnel<sup>5</sup> des patients, mais aussi d'explorer les modifications structurelles cérébrales dans les années qui suivent le TC.

Le suivi radiologique et clinique au long cours de ces patients met en évidence que le TC n'est pas seulement un évènement aigu mais une maladie neurodégénérative progressive<sup>6</sup> et que des **lésions cérébrales de type « tertiaires »** peuvent se constituer à distance.

## 1. Suivi au long cours du traumatisé crânien

### a) Suivi clinique

Le traumatisme crânien grave engendre des handicaps multiples de type moteurs, cognitifs ou encore émotionnels. Les déficits prédominent dans les fonctions exécutives, les troubles de l'attention ou de la mémoire retentissant ainsi sur le fonctionnement social et la qualité de vie<sup>7</sup>.

L'évolution clinique dans les suites d'un TC grave est généralement marquée par une amélioration rapide dans les premiers mois suivi d'une évolution plus lente puis d'une phase de plateau<sup>8</sup> (**Figure 1**) avec chez les patients les plus graves une absence de retour à l'état antérieur ainsi qu'une persistance de séquelles<sup>9</sup>.

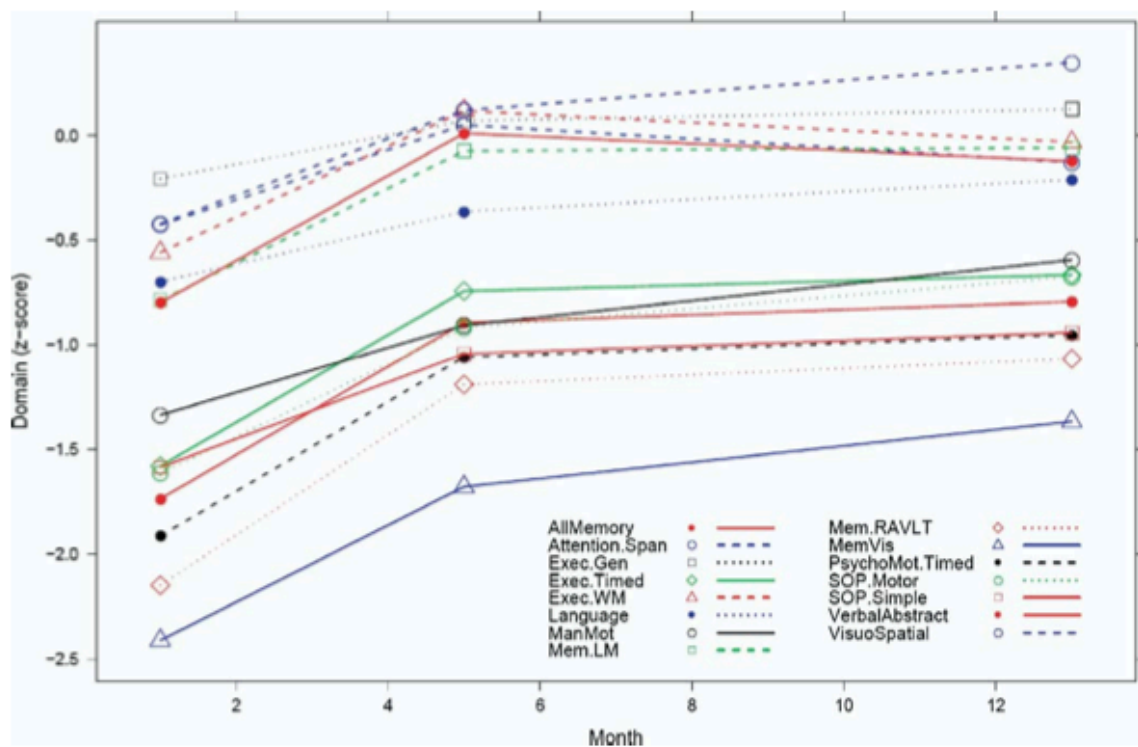


Figure 1 : D'après Christensen et al : Evolution des fonctions cognitives dans l'année suivant le TC

Néanmoins plusieurs études de suivi au long cours montrent un déclin cognitif survenant dans les suites du TC. En effet, dans une étude de suivi de patients 5 à 7 ans après leur TC, Whitnall et al<sup>10</sup> décrivent un déclin en terme de GOSE (Glasgow Outcome Scale Extended : **Annexe 1**) chez 28% des patients suivis.

De même Till et al<sup>11</sup> rapportent l'existence d'une régression dans au moins 2 mesures neuropsychologiques chez 27,3% des patients 5 ans après un TC modéré. Il semble que les facteurs environnementaux jouent un rôle important dans le déclin de ces patients<sup>12</sup>.

#### b) Suivi histologique

Les modifications à long terme du traumatisé crânien sont constatées non seulement en pratique clinique mais également au plan histologique. En effet, dans une série *post-mortem* de 52 patients ayant eu un TC, Johnson et al.<sup>13</sup> retrouvent une diminution significative de l'épaisseur du corps calleux chez les patients ayant eu un TC il y a plus d'un an par rapport aux témoins et aux sujets ayant eu un TC de moins d'un an. De plus, 30 % des patients avec un antécédent de TC de plus d'un an présentent une réactivité microgliale au niveau du corps calleux, témoin de l'inflammation cérébrale persistante.

#### c) Traumatisme crânien répété et encéphalopathie traumatique chronique

L'évolution vers une maladie neurodégénérative est décrite chez les sujets victimes de traumatismes crâniens légers à modérés répétés. Ainsi, l'encéphalopathie traumatique chronique (CTE) a été décrite pour la première fois en 1928 chez les boxeurs<sup>14</sup>. La présentation clinique est variable avec des troubles de la mémoire et du comportement (agressivité, impulsivité) et pouvant évoluer vers une démence ou une maladie de Parkinson.

Cette maladie neurodégénérative est liée aux dépôts de plaques neurofibrillaires formées à la suite de l'hyperphosphorylation de la protéine tau. Cette encéphalopathie se distingue des autres taupathies, et notamment de la maladie d'Alzheimer du fait de la localisation des dépôts neurofibrillaires. Néanmoins dans une étude histologique McKee et al<sup>15</sup>, décrivent une association fréquente entre CTE et autres maladies neurodégénératives (maladie d'Alzheimer, démence à corps de Lewy, démence fronto-

temporale ou maladie du motoneurone) suggérant que les traumatismes à répétition et l'hyperphosphorylation de tau pourraient promouvoir l'agrégation anormale d'autres protéines impliquées dans la neurodégénérescence.

d) Traumatisme crânien isolé et maladie neurodégénérative

Si l'encéphalopathie traumatique chronique est une entité pathologique bien définie, les données concernant l'évolution vers une pathologie neurodégénérative du TC isolé sont encore controversées et, en particulier sur le développement d'une maladie d'Alzheimer. En effet, la plupart des études se sont intéressées spécifiquement à l'association entre le TC isolé et la survenue d'une maladie d'Alzheimer qui représente 60% à 80% des démences. Il semble cependant que le TC isolé soit un facteur de risque de développer multiples types de démence et pas seulement une maladie d'Alzheimer (Figure 2).

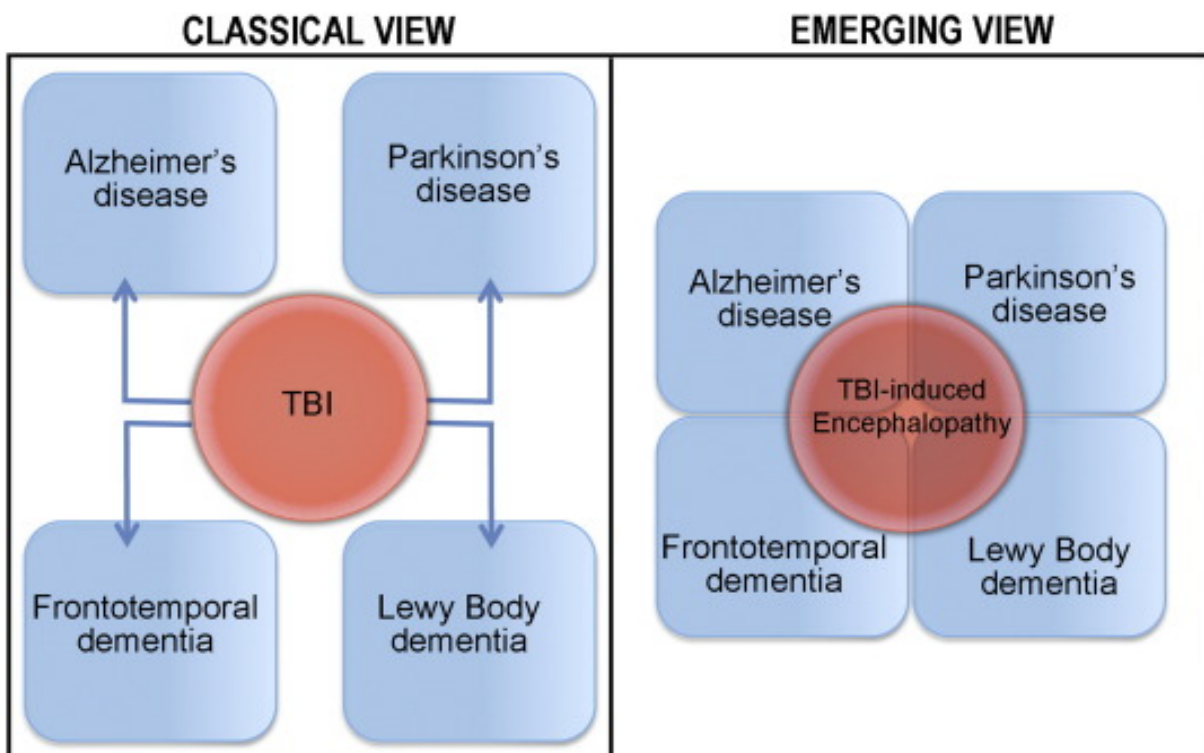
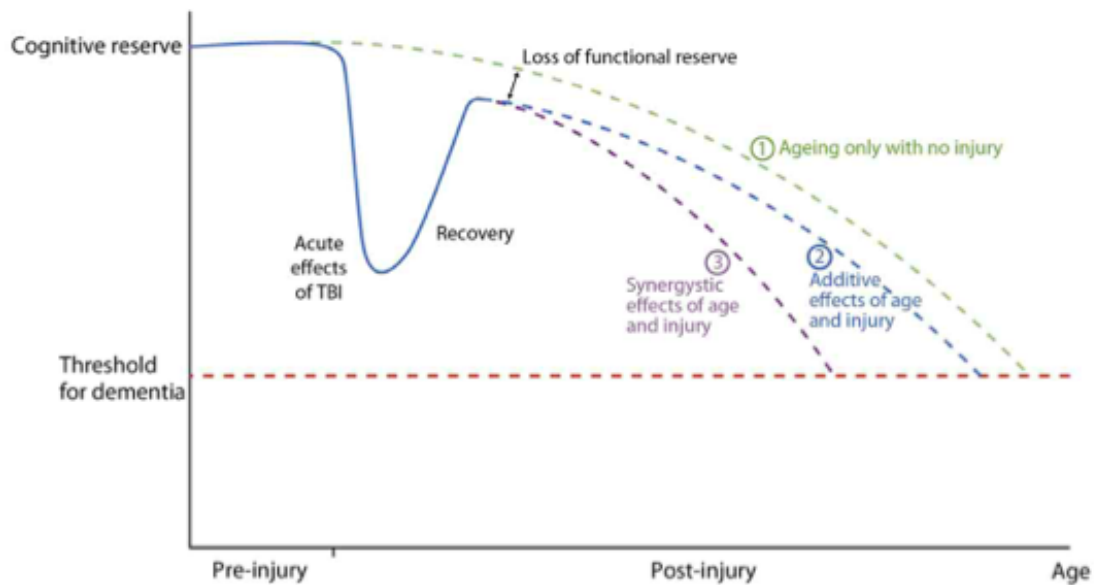


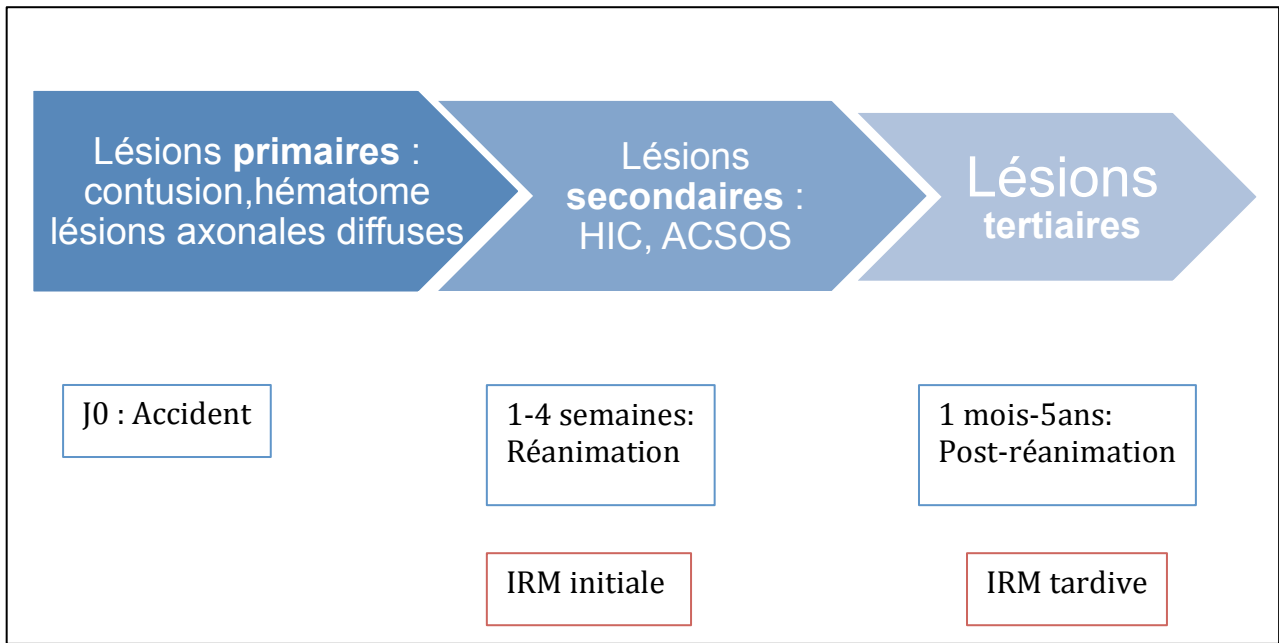
Figure 2 : D'après Washington et al : Modèle d'association entre TC et maladie neurodégénérative

Dans une étude rétrospective de cohorte, Gardner et al<sup>16</sup> ont étudié la survenue d'une démence chez 164 661 patients de plus de 55 ans dont 31% présentaient un traumatisme crânien. Ils ont montré qu'un TC modéré à sévère augmente le risque de survenue d'une démence avec un odd ratio de 1,26 IC (1,21-1,32).

En effet, le substrat commun des maladies neurodégénératives est l'agrégation anormale de différentes protéines et le TC pourrait en être un des facteurs déclenchants<sup>17</sup> et entraîner ainsi une diminution de la réserve cognitive<sup>18</sup> (**Figure 3**).



Ces publications illustrent le fait que le TC est une maladie évolutive tant au plan clinique qu'histologique et que des lésions continuent de se constituer à distance de la phase aiguë du TC. Ce sont ces lésions anatomiques que l'on appelle **lésions tertiaires** et l'IRM est l'outil pertinent pour les caractériser (**Figure 4**).



**Figure 4 : La notion de lésions tertiaires : Différence entre les lésions évaluées à l'IRM tardive et celles de l'IRM initiale.**

## 2. Imagerie par résonance magnétique (IRM)

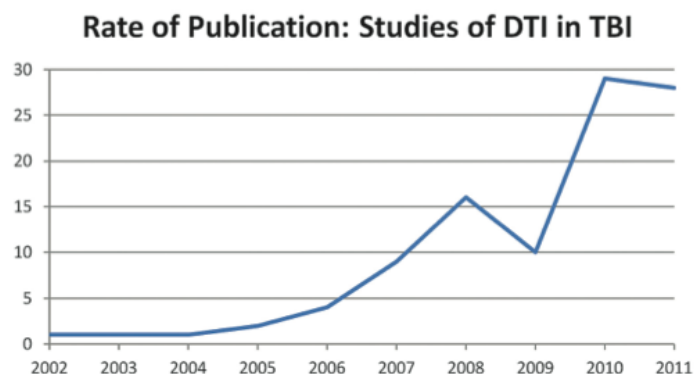
Le scanner cérébral est l'examen d'imagerie cérébrale de première intention chez le TC à la phase aiguë. Cependant, l'IRM est la technique d'imagerie de référence pour obtenir un bilan lésionnel précis chez les traumatisés crâniens<sup>19</sup>. Néanmoins les conditions de réalisation de l'IRM chez le patient ventilé rendent son accès parfois difficile. En effet, les temps d'acquisitions sont longs, et, du fait du champ magnétique il est nécessaire d'avoir le matériel adapté (ventilateur, scope, seringues électriques).

Le principe de l'IRM est basé sur l'émission d'ondes de radio fréquences situées dans un champ magnétique permettant la formation du signal IRM et l'acquisition de plusieurs séquences. Aux séquences dites « classiques » (T1, T2, flair), viennent s'ajouter les séquences en tenseur de diffusion.

### a. Séquences en tenseur de diffusion (DTI)

#### i. Historique

Décrite pour la première fois en 1986<sup>20</sup> l'IRM en diffusion a rapidement été intégrée dans l'arsenal radiologique. La première publication sur l'IRM en tenseur de diffusion appliquée au TC paraît en 2002<sup>21</sup> depuis, le nombre d'études publiées sur le sujet a augmenté de façon exponentielle (**Figure 5**), illustrant l'importance de cette nouvelle technique dans l'évaluation et le suivi des patients traumatisés crâniens.



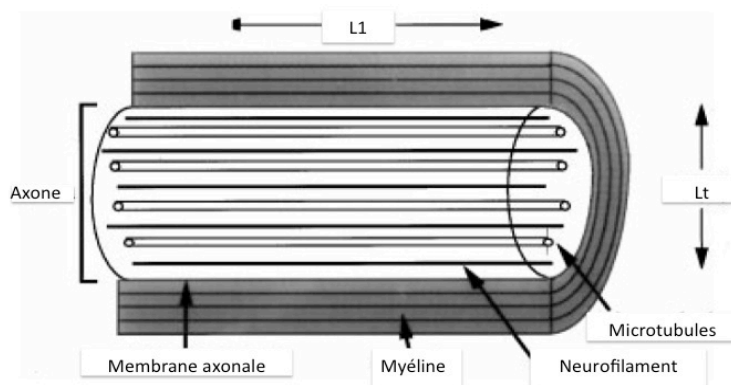
**Figure 5 : D'après Hulkower et al. Taux de publication des études sur le tenseur de diffusion chez le TC**

## ii. Principe du tenseur de diffusion

Le tenseur de diffusion est une séquence qui diffère de l'IRM conventionnelle car elle permet d'explorer des modifications microstructurelles, en particulier de la substance blanche (SB) alors que les séquences classiques permettent uniquement de montrer les changements macroscopiques<sup>22</sup>. En traumatologie crânienne par exemple le tenseur de diffusion permet, à la différence de l'imagerie conventionnelle de détecter précocement les lésions axonales diffuses<sup>23</sup>.

La séquence en DTI se base sur la diffusivité des molécules d'eau dans les différentes directions de l'espace<sup>24,25</sup> et permet d'évaluer l'organisation structurale de la substance blanche. En effet, les molécules d'eau peuvent diffuser librement dans toutes les directions avec des mouvements non contraints (comme dans le LCR ou la substance grise) et sont alors ISOTROPES ; ou peuvent diffuser dans l'axe des gaines de myélines et des membranes axonales (comme dans la substance blanche) et sont alors ANISOTROPES<sup>26</sup>.

La diffusivité des molécules d'eau est mesurée dans une unité de volume : le voxel, dans au moins 6 directions de l'espace. À chaque direction est appliquée un gradient de diffusion. Pour chaque voxel, le modèle de du tenseur permet de décrire la diffusion de l'eau avec 3 vecteurs directionnels orthogonaux ( $V1$ ,  $V2$  et  $V3$ ) de norme  $\lambda1$ ,  $\lambda2$ , et  $\lambda3$ . La norme du vecteur directionnel principal ( $\lambda1$ ) est la diffusivité axiale :  $L1$  ; la norme moyenne des 2 autres vecteurs ( $(\lambda2 + \lambda3)/2$ ) constitue la diffusivité radiale :  $Lt$ . Les variations de  $L1$  sont plutôt corrélées à la densité des axones et des microtubules tandis que les variations de  $Lt$  sont principalement corrélées à la densité de myéline<sup>27</sup>.



**Figure 6 : D'après Beaulieu et al: Diffusivité d'un axone myélinisé**



Ces différentes mesures permettent le calcul de deux valeurs :

- FA : Fraction d'Anisotropie

La fraction d'anisotropie (FA) est un ratio complexe entre L1 et Lt dont la formule est :

$$FA = \sqrt{\frac{2}{3}} \cdot \frac{\sqrt{(\lambda_1 - \bar{\lambda})^2 + (\lambda_2 - \bar{\lambda})^2 + (\lambda_3 - \bar{\lambda})^2}}{\sqrt{\lambda_1^2 + \lambda_2^2 + \lambda_3^2}}$$

**Équation 1 : D'après Nucifora et al : Formule de la Fraction d'anisotropie :**  $\lambda$  est la diffusivité moyenne

La FA est comprise entre 0 (isotropie) et 1 (anisotropie). Elle est d'autant plus élevée que les déplacements d'eau se font dans une direction. Sa diminution traduit une altération architecturale de la substance blanche<sup>28</sup>.

- MD : Diffusibilité Moyenne

C'est la moyenne des 3 vecteurs directionnels. Son augmentation traduit l'altération de l'architecture de la substance blanche.

Si la FA est le critère majoritairement utilisé dans l'évaluation des lésions de la substance blanche, il semble d'après Sidaros et al<sup>29</sup> qu'elle se normalise au long cours du fait de la supranormalisation de la L1 liée à la dégénérescence axonale. Ainsi la MD apparaît comme un paramètre plus pertinent dans l'évaluation au long cours des lésions de la SB.

Les données obtenues grâce au tenseur de diffusion permettent la reconstitution des grands faisceaux anatomiques composant la substance blanche<sup>30</sup>. Les données de chaque voxel sont regroupées par régions afin d'obtenir des informations au plan anatomique, de faciliter la reproductibilité inter sujet et de diminuer le bruit de fond lié à la mesure.

## b. Volumétrie

L'évaluation des différents volumes cérébraux est réalisée à partir des séquences d'IRM conventionnelles T1. Les régions cérébrales sont segmentées automatiquement en régions d'intérêt<sup>31</sup> et leur volume est calculé en mm<sup>3</sup>.

Cette segmentation est réalisée à partir de l'algorithme freesurfer qui permet une bonne reproductibilité et une fiabilité des mesures de volume en dehors du pallidum et de la substance blanche cérébelleuse<sup>32</sup>.

### 3. Evaluation des lésions tertiaires à l'imagerie

L'IRM en tenseur de diffusion possède donc les caractéristiques adéquates pour l'évaluation et le suivi de ces lésions « *in vivo* ».

Plusieurs auteurs ont réalisés des études de suivi. À ce titre, Dinkel et al<sup>33</sup> montre dans un suivi de cohorte à 5 ans de 15 patients TC, une modification des paramètres de DTI notamment dans les régions du corps calleux et des corona radiata. De même Sidaros et al, suivent 30 TC et retrouvent une diminution de FA au niveau du corps calleux et des pédoncules cérébraux lors de l'IRM réalisée 12 mois après le TC chez les patients dont l'évolution était défavorable.

D'autres auteurs se sont intéressés à l'évolution de la volumétrie cérébrale au cours du temps, Green et al<sup>34</sup> ont suivi 56 patients victimes de TC et retrouvent une atrophie dans au moins une région sur les 4 étudiées chez 96% des patients.

Ainsi l'IRM en tenseur de diffusion associée à l'évaluation volumétrique des structures cérébrales apparaît comme un des outils permettant de mesurer, de caractériser et de localiser les lésions tertiaires.

## **HYPOTHESE ET OBJECTIFS**

Le TC est une maladie grave et fréquente, et il existe actuellement de plus en plus de données illustrant qu'elle est également une maladie évolutive au cours de laquelle se constituent de nouvelles lésions cérébrales, identifiées comme lésions tertiaires.

Notre hypothèse de travail est que la comparaison entre l'IRM initiale précoce réalisée quelques semaines après le TC et une IRM réalisée à distance après le TC permettrait de mettre en évidence des lésions cérébrales tertiaires.

Les objectifs de notre travail sont donc :

1. Quantifier la lésion tertiaire au minimum 18 mois après le TC en IRM volumétrique et DTI (évaluation de la MD), à la fois au niveau de chaque région cérébrale et de manière globale ;
2. Chercher les facteurs caractérisant les lésions primaires et secondaires associés à la survenue de lésions tertiaires.

# MATERIELS ET METHODES

## 1. Type d'étude

Il s'agit d'une étude pilote de cohorte issue d'une étude longitudinale monocentrique prospective sur le suivi au long cours de patients traumatisés crâniens hospitalisés en réanimation neurochirurgicale au Groupe Hospitalier Pitié-Salpêtrière entre décembre 2006 et mai 2012.

Les patients ainsi que leurs proches ont été informés et ont donné leur consentement. L'étude a été approuvée par le comité d'éthique de la Pitié-Salpêtrière (numéro d'enregistrement à la CNIL : 1934708v0)

## 2. Population

### a. Population étudiée

#### i. Critères d'inclusion :

- Avoir été victime d'un traumatisme crânien nécessitant une prise en charge en réanimation neurochirurgicale ;
- Avoir eu une IRM au cours du séjour en réanimation du fait d'un retard de réveil à l'arrêt des sédations ;
- Avoir eu au moins une deuxième IRM à plus de 18 mois du traumatisme.

#### ii. Critères de non inclusion :

- Refus de participation ;
- Impossibilité de suivi lié à :
  - L'absence de prise en charge ;
  - Le lieu de résidence hors de France ;
  - L'impossibilité de se déplacer.

- Facteurs de confusion rendant l'interprétation des données cliniques et radiologiques difficiles:
  - Pathologie intracrânienne antérieure : tumeur intra crânienne, maladie neurodégénérative, maladie systémique avec atteinte du SNC ;
  - Traumatisme crânien antérieur.
- Contre indication à l'IRM :
  - Porteur de pacemaker ou de prothèse ;
  - Claustrophobie ;
  - Incapacité à rester immobile pour l'examen.

#### b. Population témoin

Les données obtenues lors de l'IRM initiale ont été comparées aux données d'une population témoin. Ces patients témoins étaient 14 volontaires sains exempts de toute pathologie neurologique. L'âge moyen de ces témoins était de  $36 \pm 14$  ans. Cette population était composée à 80% de femmes.

### 3. Protocole d'imagerie

Les images ont été acquises sur l'IRM 3T et 1,5T du service de neuroradiologie de la Pitié-Salpêtrière. Les séquences d'acquisition étaient :

- Morphologiques : 3DT1, T2, SWAN
- Tenseur de diffusion

L'acquisition durait en moyenne 1 heure. Pour l'IRM initiale tous les patients étaient ventilés, sédatisés et curarisés afin de réaliser l'examen dans des conditions optimales.

L'IRM finale a été réalisée dans le cadre d'une hospitalisation de jour avec une consultation MPR et un bilan neuropsychologique.

### c. Tenseur de diffusion

Le traitement des données de diffusion a été réalisé par le groupe de recherche en imagerie du service de réanimation neurochirurgicale du groupe hospitalier Pitié-Salpêtrière.

Les paramètres de diffusions étudiés, sont la fraction d'anisotropie (FA), la diffusivité moyenne (MD), la diffusivité axiale (L1) et la diffusivité radiale (Lt) et ont été calculés chez tout les patients dans 20 régions d'intérêt via l'application web dédiée, comaWeb (<https://www.comaweb.org>). Les valeurs résultantes ont été normalisées à partir de la moyenne des valeurs obtenues sur les 14 sujets témoins, avec le même protocole d'acquisition.

Les 20 régions étudiées ont été établies à partir de l'atlas ICBM-DTI-81<sup>35</sup> qui établit 48 régions d'intérêt. Ainsi, ces 48 régions étant parfois de très petite taille et soumises à un biais de mesure elles ont été réunies en 20 régions de plus grande taille<sup>36</sup> (1- pédoncule cérébral médian, 2- Faisceau antérieur de la moelle allongée, 3-Faisceau postérieur de la moelle allongée, 4- genou du corps calleux, 5-corps du corps calleux, 6-splénium du corps calleux, 7- pédoncule cérébral droit, 8-Pédoncule cérébral gauche, 9-stratum sagittal droit, 10- stratum sagittal gauche, 11- faisceau longitudinal supérieur droit, 12- faisceau longitudinal supérieur gauche, 13- bras antérieur de la capsule interne droit, 14- bras antérieur de la capsule interne gauche, 15-bras postérieur de la capsule interne droit, 16-bras postérieur de la capsule interne gauche, 17-capsule externe droite, 18-capsule externe gauche, 19- corona radiata droite, 20- corona radiata gauche). Ces régions sont présentées dans l'**Annexe 2**.

#### d. Volumétrie

L'évaluation des volumes cérébraux a été réalisée à partir des images 3DT1 grâce au logiciel freesufer. Les volumes sont mesurés en mm<sup>3</sup> puis normalisés au volume intracranien total (VIT) afin de s'affranchir de la morphologie des sujets. Les régions d'intérêt mesurées sont :

- Les volumes cérébraux globaux : volume intracranien total, volume cérébral, volume de la substance blanche corticale, volume de la substance grise totale, volume de la substance grise sous corticale, volume cortical, volume du LCR ;
- Le corps calleux : splenium, corps, genou ;
- Les régions sous tentorielles : volume du cortex cérébelleux, volume de la substance blanche cérébelleuse, volume du tronc cérébral ;
- Les noyaux gris centraux : diencéphale, thalamus, noyau caudé, putamen, pallidum, hippocampe, amygdale, accumbens

### 4. Recueil des données

#### a. Données cliniques

Les données cliniques ont été obtenues rétrospectivement à partir de l'analyse des dossiers médicaux. Elles comprenaient :

- Les données démographiques ;
- Les caractéristiques du traumatisme ;
- La prise en charge thérapeutique ;
- Les complications en réanimation ;
- Le score GOSE évalué lors de l'IRM finale.

#### b. Données radiologiques

Les données radiologiques ont été recueillies auprès du groupe de recherche en imagerie, après traitement des données en tenseur de diffusion et de volumétrie.

## 5. Analyse statistique

Les tests statistiques ont été réalisés à l'aide des logiciels Stata®, et Excel® (Microsoft® Excel® pour mac 2011) et les représentations graphiques ont été élaborées avec le logiciel Prism (Version 5.0).

Cette étude étant une étude pilote, le nombre de sujets à inclure n'a pas été calculé. Les variables continues sont exprimées en moyenne  $\pm$  écart-type ou en médiane et écart-interquartile et les variables qualitatives en pourcentage du groupe duquel elles sont issues.

Les moyennes et écarts types ont été calculés pour chaque paramètre en IRM-DTI dans chacune des 20 ROI, ainsi que pour chaque volume des 21 régions mesurées. Nous avons comparé les valeurs de MD et de volumétrie des témoins aux valeurs obtenues lors de l'IRM initiale et les valeurs de MD et de volumétrie obtenue lors de l'IRM initiale à celles de l'IRM finale.

Pour les variables d'imagerie qui étaient de distributions normales (normalité testée avec KS nortest), nous avons utilisé un T test à variance inégale (Welch). Pour effectuer les tests de corrélation nous avons utilisé le test de Pearson pour évaluer si le  $r^2$  était significatif.

Pour l'évaluation des facteurs prédictifs d'atrophie un modèle de régression logistique a été utilisé. Les différences significatives sont exprimées par une valeur « p » inférieure à 0,05. Lorsque nous avons évalué plusieurs comparaisons au sein d'un même tableau, nous avons tenu compte du cut-off ajusté aux comparaisons multiples avec une risque alpha modifié calculé avec la formule  $\alpha \text{ modifié} = 0.05/n \text{ comparaisons}$ .



# RESULTATS

Entre décembre 2006 et mai 2012, environ 400 patients ont été hospitalisés pour TC en réanimation neurochirurgicale à la Pitié-Salpêtrière. Parmi ces patients, 35 issus de la base comaWeb ont bénéficié d'une IRM pendant leur hospitalisation en réanimation et 15 patients ont été inclus dans notre étude.

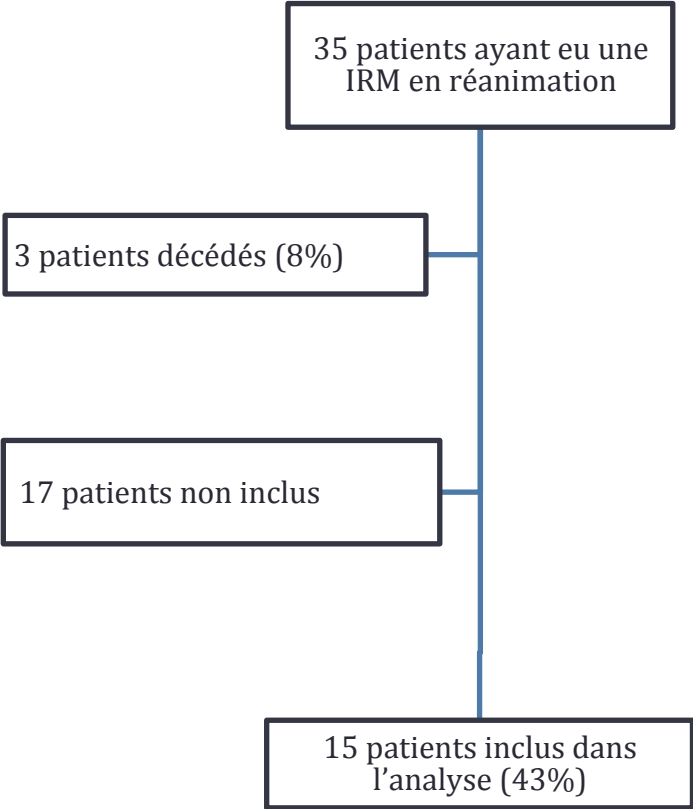


Figure 7 : Flow Chart de l'étude

## 1. Description de la population

### a. A la prise en charge initiale

L'âge moyen au moment du traumatisme était de  $31 \pm 12$  ans, et 93% la population était des hommes. Le mécanisme de l'accident était dans 74% un AVP, 13% un choc direct et 13% une chute. Le GCS initial médian était de 7 [4 ; 10] (GCS  $\leq$  8 : n= 9, GCS  $\geq$  8 : n=6) et le scanner cérébral initial retrouvait de l'HSA et des contusions dans 74% des cas, des pétéchies dans 46% des cas, de l'œdème ou un HED dans 26% des cas et un HSD dans 20% des cas.

Parmi les données obtenues, 10 patients n'ont pas présenté de mydriase lors de la prise en charge initiale, 4 ont présenté une mydriase unilatérale et aucun n'a présenté de mydriase bilatérale. Les caractéristiques initiales sont présentées dans le **Tableau 1**.

Caractéristiques initiales		Population (n=15)
<b>Age (années<math>\pm</math>SD)</b>		31 $\pm$ 12
<b>Sexe (n)</b>	Femme	1 (7%)
	Homme	14 (93%)
<b>ASA avant accident</b>	1	12 (80%)
	2	3 (20%)
<b>Type de traumatisme (n)</b>	AVP	11 (74%)
	Choc direct	2 (13%)
	Chute	2 (13%)
<b>GCS initial (médiane et interquartile)</b>		7 [4 ;10]
<b>Lésions scanographiques initiales</b>	HSA	11 (74%)
	HSD	3 (20%)
	HED	4 (26%)
	Contusions	11 (74%)
	Pétéchies	7 (46%)
	Œdème	4 (26%)
<b>Etat pupillaire initial (n=14)</b>	Absence d'anomalie	10 (66%)
	Mydriase unilatérale	4 (26%)
	Mydriase bilatérale	0
	NC	1 (7%)

Tableau 1 : Caractéristiques démographiques et cliniques des patients

## b. Evolution en réanimation

La durée moyenne de séjour en réanimation était de  $39 \pm 16$  jours avec une durée de coma en moyenne à 28 jours. Tous les patients ont été ventilés avec une durée moyenne de ventilation mécanique de 28 jours.

Onze patients (74%) ont présentés de l'HIC et dix (66%) ont bénéficié de la pose d'une DVE. Six patients (40%) ont bénéficié d'une procédure neurochirurgicale en urgence (5 évacuations d'hématome, une contusectomie suivie d'une craniectomie décompressive).

Les patients ont été sédatés en moyenne 11 jours (principalement par midazolam et propofol, 3 patients ont également reçu du Pentotal), 13 patients (86%) ont reçu une osmothérapie au cours de leur prise en charge en réanimation.

Parmi les complications de la réanimation 14 patients (93%) ont développé au moins un épisode de PAVM parmi lesquels 4 se sont compliqués d'un SDRA. Trois patients (20%) ont développé un choc septique. Le GOSE médian évalué lors de l'IRM finale était de 5 [5; 6] (GOSE < 6 : n= 9, GOSE = 6 : n= 5, GOSE > 6 : n = 1). Les caractéristiques de l'évolution en réanimation sont présentées dans le **Tableau 2**.

<b>Evolution en réanimation</b>		<b>Population (n=15)</b>
<b>Neurochirurgie urgente (hors DVE)</b>		6 (40%)
<b>HIC (n)</b>	oui	11(74%)
	non	3 (20%)
	NC	1 (7%)
<b>DVE (n)</b>	oui	10 (66%)
	non	4 (26%)
	NC	1 (7%)
<b>Osmothérapie (n)</b>	SSH	9 (60%)
	Mannitol	4 (26%)
<b>Noradrénaline (moyenne en jours <math>\pm</math>SD)</b>		8 $\pm$ 4
<b>Patients ventilés (n)</b>		15 (100%)
<b>Ventilation mécanique (moyenne en jours <math>\pm</math>SD)</b>		28 $\pm$ 11
<b>Complications respiratoires et infectieuses (n)</b>	PAVM	14 (93%)
	SDRA	4 (26%)
	Choc septique	3 (20%)
<b>Durée de sédation (moyenne en jours <math>\pm</math>SD)</b>		11 $\pm$ 5
<b>Durée de séjour en réanimation (moyenne en jours)</b>		39 $\pm$ 16
<b>Durée du coma (moyenne en jours)</b>		28 $\pm$ 31
<b>GOSE final après 18 mois (médian)</b>		5 [5 ; 6]

Tableau 2 : Caractéristiques cliniques des patients en réanimation et à 18 mois

## 2. Résultats d'imagerie

L'IRM initiale a été réalisée en moyenne à 20  $\pm$  9 jours du traumatisme afin d'évaluer les lésions morphologiques et de la substance blanche. Cette IRM devait servir de référence pour la comparaison avec l'IRM réalisée tardivement.

L'IRM tardive a été réalisée en même temps que le bilan neuropsychologique en moyenne à 60  $\pm$  19 mois du traumatisme crânien. Par ailleurs, trois patients ont bénéficié d'une IRM intermédiaire et quatre de deux IRM intermédiaires au cours de leur suivi.

a. Augmentation de la MD au cours du temps

La comparaison de l'IRM initiale avec celles des sujets témoins met en évidence une augmentation significative de la MD moyenne des patients de  $3 \pm 4\%$ ,  $p=0,04$ . Comme présenté dans le **Tableau 3**, La MD était également augmentée dans le pédoncule cérébral médian ( $6 \pm 7\%$   $p=0,009$ ), le faisceau postérieur de la moelle allongée ( $4 \pm 4\%$ ,  $p < 10^{-3}$ ), le stratum sagittal droit ( $3 \pm 4\%$   $p=0,05$ ) et gauche ( $5 \pm 5\%$   $p=0,005$ ), le bras postérieur de la capsule interne gauche ( $5 \pm 7\%$   $p=0,03$ ) et la *corona radiata* droite ( $3 \pm 4\%$   $p=0,03$ ) et gauche ( $5 \pm 6\%$   $p=0,01$ ).

La comparaison de l'IRM initiale et de l'IRM finale retrouve une augmentation significative de la MD moyenne de  $4 \pm 4\%$  ( $p=0,03$ ). Cette augmentation est également retrouvée au niveau des trois régions du corps calleux (genou :  $9 \pm 14\%$   $p=0,008$ , corps  $10 \pm 10\%$   $p < 10^{-3}$ , splenium :  $11 \pm 10\%$   $p < 10^{-3}$ ), des pédoncules cérébraux droit ( $7 \pm 6\%$   $p < 10^{-3}$ ) et gauche ( $5 \pm 6\%$   $p=0,02$ ) ainsi que des *coronas radiatas* droite ( $9 \pm 7\%$   $p=0,002$ ) et gauche ( $6 \pm 6\%$   $p=0,006$ ). Ces résultats sont présentés dans le **Tableau 4**.

On ne constate en revanche pas de différence significative pour les régions du bulbe (moelle allongée), de la capsule externe, de la capsule interne (antérieure et postérieure), du sagittal stratum et du faisceau longitudinal supérieur.

Régions d'intérêt	MD témoin (moyenne ± écart type)	MD initiale (moyenne ± écart type)	student
Pédoncule cérébral médian	1,00 ± 0,007	1,06 ± 0,02	0,009*
Faisceau antérieur de la moelle allongée	1,00 ± 0,01	1,05 ± 0,03	0,14
Faisceau postérieur de la moelle allongée	1,00 ± 0,005	1,04 ± 0,01	<10 <sup>-3</sup> **
Genou du corps calleux	1,00 ± 0,01	1,04 ± 0,02	0,11
Corps du corps calleux	1,00 ± 0,01	1,00 ± 0,01	0,97
Splenium du corps calleux	1,00 ± 0,008	1,00 ± 0,02	0,99
Pédoncule cérébral droit	1,00 ± 0,01	0,99 ± 0,01	0,51
Pédoncule cérébral gauche	1,00 ± 0,02	0,96 ± 0,01	0,13
Stratum Sagittal droit	1,00 ± 0,01	1,03 ± 0,01	0,05*
Stratum sagittal gauche	1,00 ± 0,01	1,05 ± 0,01	0,005*
Faisceau longitudinal supérieur droit	1,00 ± 0,01	1,02 ± 0,01	0,08
Faisceau longitudinal supérieur gauche	1,00 ± 0,007	1,02 ± 0,02	0,47
Bras antérieur de la capsule interne droit	1,00 ± 0,02	1,02 ± 0,01	0,22
Bras antérieur de la capsule interne gauche	1,00 ± 0,01	1,04 ± 0,02	0,11
Bras postérieur de la capsule interne droit	1,00 ± 0,01	1,02 ± 0,008	0,17
Bras postérieur de la capsule interne gauche	1,00 ± 0,01	1,05 ± 0,02	0,03*
Capsule externe droite	1,00 ± 0,01	1,02 ± 0,01	0,41
Capsule externe gauche	1,00 ± 0,02	1,05 ± 0,02	0,1
Corona radiata droite	1,00 ± 0,01	1,03 ± 0,01	0,03*
Corona radiata gauche	1,00 ± 0,01	1,05 ± 0,01	0,01*
MD moyenne	1,00 ± 0,008	1,03 ± 0,01	0,04*

**Tableau 3 : Comparaison de la MD des 20 régions d'intérêt des témoins et des patients lors de l'IRM initiale: \*p <0,05, \*\*p modifié = 0,05/20= 0,0025**

Régions d'intérêt	MD initiale (moyenne ± écart type)	MD finale (moyenne ± écart type)	student
Pédoncule cérébral médian	1,06 ± 0,02	1,03 ± 0,01	0,02*
Faisceau antérieur de la moelle allongée	1,05 ± 0,03	1,05 ± 0,02	0,81
Faisceau postérieur de la moelle allongée	1,04 ± 0,01	1,02 ± 0,01	0,26
Genou du corps calleux	1,04 ± 0,02	1,13 ± 0,02	0,008*
Corps du corps calleux	1,00 ± 0,01	1,10 ± 0,02	<10 <sup>-3</sup> **
Splenium du corps calleux	1,00 ± 0,02	1,11 ± 0,02	<10 <sup>-3</sup> **
Pédoncule cérébral droit	0,99 ± 0,01	1,06 ± 0,01	<10 <sup>-3</sup> **
Pédoncule cérébral gauche	0,96 ± 0,01	1,01 ± 0,01	0,02*
Stratum Sagittal droit	1,03 ± 0,01	1,09 ± 0,03	0,14
Stratum sagittal gauche	1,05 ± 0,01	1,08 ± 0,02	0,1
Faisceau longitudinal supérieur droit	1,02 ± 0,01	1,06 ± 0,03	0,22
Faisceau longitudinal supérieur gauche	1,02 ± 0,02	1,10 ± 0,03	0,02*
Bras antérieur de la capsule interne droit	1,02 ± 0,01	1,01 ± 0,01	0,45
Bras antérieur de la capsule interne gauche	1,04 ± 0,02	1,03 ± 0,01	0,79
Bras postérieur de la capsule interne droit	1,02 ± 0,008	1,05 ± 0,02	0,24
Bras postérieur de la capsule interne gauche	1,05 ± 0,02	1,00 ± 0,02	0,05*
Capsule externe droite	1,02 ± 0,01	1,05 ± 0,02	0,21
Capsule externe gauche	1,05 ± 0,02	1,07 ± 0,02	0,44
Corona radiata droite	1,03 ± 0,01	1,13 ± 0,02	0,002**
Corona radiata gauche	1,05 ± 0,01	1,11 ± 0,02	0,006*
MD moyenne	1,03 ± 0,01	1,07 ± 0,01	0,03*

**Tableau 4 : Comparaison de la MD des 20 régions d'intérêt à l'IRM initiale et finale : \*p < 0,05, \*\*p modifié = 0,05/20 = 0,0025**

## b. Développement d'une atrophie cérébrale

La comparaison des données de l'IRM initiale et des sujets témoins est présentée dans le **Tableau 5**. On constate une diminution significative de volume par rapport aux sujets témoins dans les régions du corps calleux splénium ( $-29 \pm 32\%$   $p=0,007$ ) et corps ( $-36 \pm 25\%$   $p<10^{-3}$ ), de la SB cérébelleuse ( $-13 \pm 7\%$   $p=0,047$ ), de l'hippocampe ( $-17 \pm 12\%$   $p<10^{-3}$ ), de l'amygdale ( $-12 \pm 14\%$   $p:0,01$ ) et de l'acumbens ( $-21 \pm 16\%$   $p=0,02$ ). Il existait parallèlement une augmentation du volume du LCR ( $122 \pm 156\%$ ), du putamen ( $14 \pm 23\%$ ) et du pallidum ( $35 \pm 29\%$ ). Les résultats sont présentés dans le **Tableau 5**. En revanche, comme présenté dans la **Figure 8**, il n'existait pas de diminution significative du volume cérébral total par rapport aux sujets témoins ( $-4 \pm 12\%$   $p=0,22$ ).

En comparant l'IRM initiale à l'IRM finale on retrouve une diminution significative de  $9 \pm 12\%$   $p=0,02$  du volume cérébral total (**Figure 9**). Comme présenté dans le **Tableau 6**, on retrouve également une diminution des volumes de la substance blanche ( $-11 \pm 11\%$   $p=0,02$ ), de la substance grise sous corticale ( $-9 \pm 15\%$   $p<10^{-3**}$ ), du genou du corps calleux ( $-34 \pm 23\%$   $p=0,01$ ), de la protubérance ( $-11 \pm 16\%$   $p=0,02$ ), du diencephale ( $-19 \pm 15\%$   $p<10^{-3**}$ ) et des noyaux gris centraux (thalamus :  $-18 \pm 11\%$   $p<10^{-3**}$ , caudé :  $-18 \pm 12\%$   $p<10^{-3**}$ , putamen :  $-18 \pm 20\%$   $p<10^{-3**}$ , pallidum :  $-28 \pm 14\%$   $p<10^{-3**}$ , hippocampe :  $-13 \pm 23\%$   $p=0,02$ , amygdale :  $-17 \pm 25\%$   $p=0,02$ ).

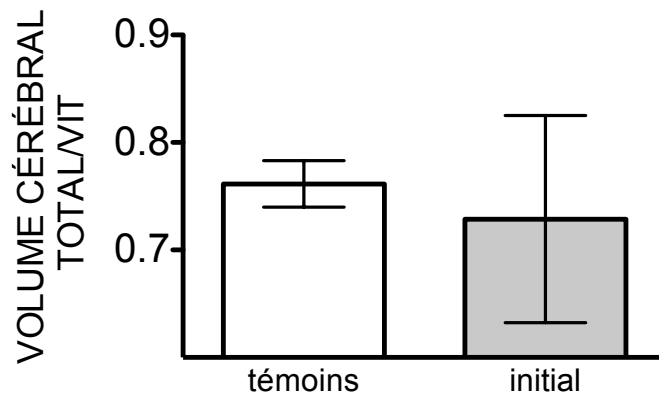


Régions d'intérêt	Volume témoin (moyenne)	Volume initial (moyenne)	Student
Volume intracranien total (VIT) (mm3)	14,7.10 <sup>5</sup> ± 30310	15,7.10 <sup>5</sup> ± 51410	0,11
Volume cérébral/VIT	0,7614± 6. 10 <sup>-3</sup>	0,7287 ± 0,02	0,22
Volume de la substance blanche corticale/VIT	0,3064 ± 5. 10 <sup>-3</sup>	0,2921 ± 0,01	0,3
Volume de la substance grise totale/VIT	0,4230± 4. 10 <sup>-3</sup>	0,3936 ± 0,03	0,06
Volume de la substance grise sous corticale/VIT	0,03894± 6. 10 <sup>-4</sup>	0,0383 ± 1. 10 <sup>-3</sup>	0,66
Volume cortical/VIT	0,3141 ± 3. 10 <sup>-3</sup>	0,2917 ± 0,01	0,07
Volume LCR/VIT	0,0099 ± 1. 10 <sup>-3</sup>	0,0224 ± 4. 10 <sup>-3</sup>	0,01*
Volume splenium du corps calleux/VIT	0,001± 5. 10 <sup>-5</sup>	0,0007 ± 8. 10 <sup>-5</sup>	0,007*
Volume corps du corps calleux/VIT	0,0004 ± 2. 10 <sup>-5</sup>	0,0002 ± 2. 10 <sup>-5</sup>	<10 <sup>-3</sup> **
Volume genou du corps calleux/VIT	0,0009 ± 3. 10 <sup>-5</sup>	0,0008 ± 7. 10 <sup>-5</sup>	0,32
Volume du cortex cérébelleux/VIT	0,069± 3. 10 <sup>-3</sup>	0,064 ± 3. 10 <sup>-3</sup>	0,08
Volume de la substance blanche cérébelleuse/VIT	0,021 ± 1. 10 <sup>-3</sup>	0,019 ± 1. 10 <sup>-3</sup>	0,047*
Volume de la protubérance/VIT	0,014 ± 3. 10 <sup>-4</sup>	0,014 ± 6. 10 <sup>-4</sup>	0,58
Volume diencephale/VIT	0,0058 ± 1. 10 <sup>-4</sup>	0,0053 ± 2. 10 <sup>-4</sup>	0,1
Volume thalamus/VIT	0,01 ± 2. 10 <sup>-4</sup>	0,01 ± 3. 10 <sup>-4</sup>	0,07
Volume noyau caudé/VIT	0,005 ± 1. 10 <sup>-4</sup>	0,005 ± 1. 10 <sup>-4</sup>	0,1
Volume putamen/VIT	0,0065 ± 2. 10 <sup>-4</sup>	0,0075 ± 4. 10 <sup>-4</sup>	0,04*
Volume pallidum/VIT	0,0017 ± 4. 10 <sup>-5</sup>	0,0023 ± 1. 10 <sup>-4</sup>	<10 <sup>-3</sup> **
Volume hippocampe/VIT	0,006 ± 1. 10 <sup>-4</sup>	0,005 ± 2. 10 <sup>-4</sup>	<10 <sup>-3</sup> **
Volume amygdale/VIT	0,0022 ± 7. 10 <sup>-5</sup>	0,0019 ± 1. 10 <sup>-4</sup>	0,01*
Volume accumbens/VIT	0,0008 ± 1. 10 <sup>-4</sup>	0,0007 ± 1. 10 <sup>-4</sup>	0,02*

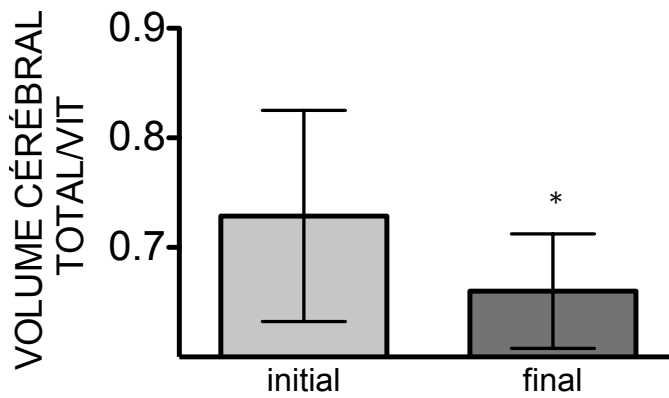
**Tableau 5 : Comparaison des volumes des régions d'intérêt cérébrales des témoins et des patients lors de l'IRM initiale \*p <0,05, \*\*p modifié = 0,05/20= 0,0025**

Régions d'intérêt	Volume initial (moyenne)	Volume final (moyenne)	Student
Volume intracranien total (VIT) (mm3)	15,7.10 <sup>5</sup> ± 51410	16,3. 10 <sup>5</sup> ± 32030	0,37
Volume cérébral/VIT	0,73 ± 0,02	0,66 ± 0,13	0,02*
Volume de la substance blanche corticale/VIT	0,29 ± 0,01	0,26 ± 6. 10 <sup>-3</sup>	0,02*
Volume de la substance grise totale/VIT	0,39 ± 0,03	0,36 ± 0,01	0,08
Volume de la substance grise sous corticale/VIT	0,038 ± 1. 10 <sup>-3</sup>	0,03 ± 1. 10 <sup>-3</sup>	<10 <sup>-3**</sup>
Volume cortical/VIT	0,29 ± 0,01	0,26 ± 0,01	0,08
Volume LCR/VIT	0,022 ± 4. 10 <sup>-3</sup>	0,029 ± 2. 10 <sup>-3</sup>	0,19
Volume splenium du corps calleux/VIT	0,0007 ± 8. 10 <sup>-5</sup>	0,0005 ± 1. 10 <sup>-4</sup>	0,11
Volume corps du corps calleux/VIT	0,0002 ± 2. 10 <sup>-5</sup>	0,0002 ± 1. 10 <sup>-5</sup>	0,07
Volume genou du corps calleux/VIT	0,00076 ± 7. 10 <sup>-5</sup>	0,0005 ± 7. 10 <sup>-4</sup>	0,01*
Volume du cortex cerebelleux/VIT	0,064 ± 3. 10 <sup>-3</sup>	0,065 ± 2. 10 <sup>-3</sup>	0,71
Volume de la substance blanche cerebelleuse/VIT	0,019 ± 1. 10 <sup>-3</sup>	0,016 ± 6. 10 <sup>-4</sup>	0,03*
Volume de la protubérance/VIT	0,014 ± 6. 10 <sup>-4</sup>	0,012 ± 4. 10 <sup>-4</sup>	0,02*
Volume diencephale/VIT	0,0053 ± 2. 10 <sup>-4</sup>	0,0044 ± 1. 10 <sup>-4</sup>	<10 <sup>-3**</sup>
Volume thalamus/VIT	0,0095 ± 3. 10 <sup>-4</sup>	0,0076 ± 2. 10 <sup>-4</sup>	<10 <sup>-3**</sup>
Volume noyau caudé/VIT	0,0052 ± 1. 10 <sup>-4</sup>	0,0041 ± 1. 10 <sup>-4</sup>	<10 <sup>-3**</sup>
Volume putamen/VIT	0,0075 ± 4. 10 <sup>-4</sup>	0,0054 ± 2. 10 <sup>-4</sup>	<10 <sup>-3**</sup>
Volume pallidum/VIT	0,0023 ± 1. 10 <sup>-4</sup>	0,0015 ± 1. 10 <sup>-4</sup>	<10 <sup>-3**</sup>
Volume hippocampe/VIT	0,0049 ± 2. 10 <sup>-4</sup>	0,0042 ± 2. 10 <sup>-4</sup>	0,02*
Volume amygdale/VIT	0,0019 ± 1. 10 <sup>-4</sup>	0,0016 ± 1. 10 <sup>-4</sup>	0,02*
Volume accumbens/VIT	0,0007 ± 1. 10 <sup>-4</sup>	0,0006 ± 2. 10 <sup>-5</sup>	0,07

**Tableau 6 : Comparaison des volumes des régions d'intérêt cérébrales à l'IRM initiale et finale \*p <0,05, \*\*p modifié = 0,05/20 = 0,0025**



**Figure 8: Comparaison du volume cérébral total/VIT :**  
 Comparaison IRM témoins- initiale p=0,22



**Figure 9 : Comparaison du volume cérébral total/VIT :**  
 Comparaison IRM initiale-finale \*p=0,02

### c. Caractérisation des données individuelles

Nous avons recherché s'il existait une variabilité interindividuelle au sein de notre cohorte. Nous avons donc recherché si tous les patients présentaient une évolution similaire sur le plan de la MD et des volumes cérébraux.

Sur le plan des données du tenseur de diffusion l'augmentation de la MD moyenne est retrouvée chez 13 (86%) des patients étudiés. Les résultats individuels sont présentés en **Figure 10**.

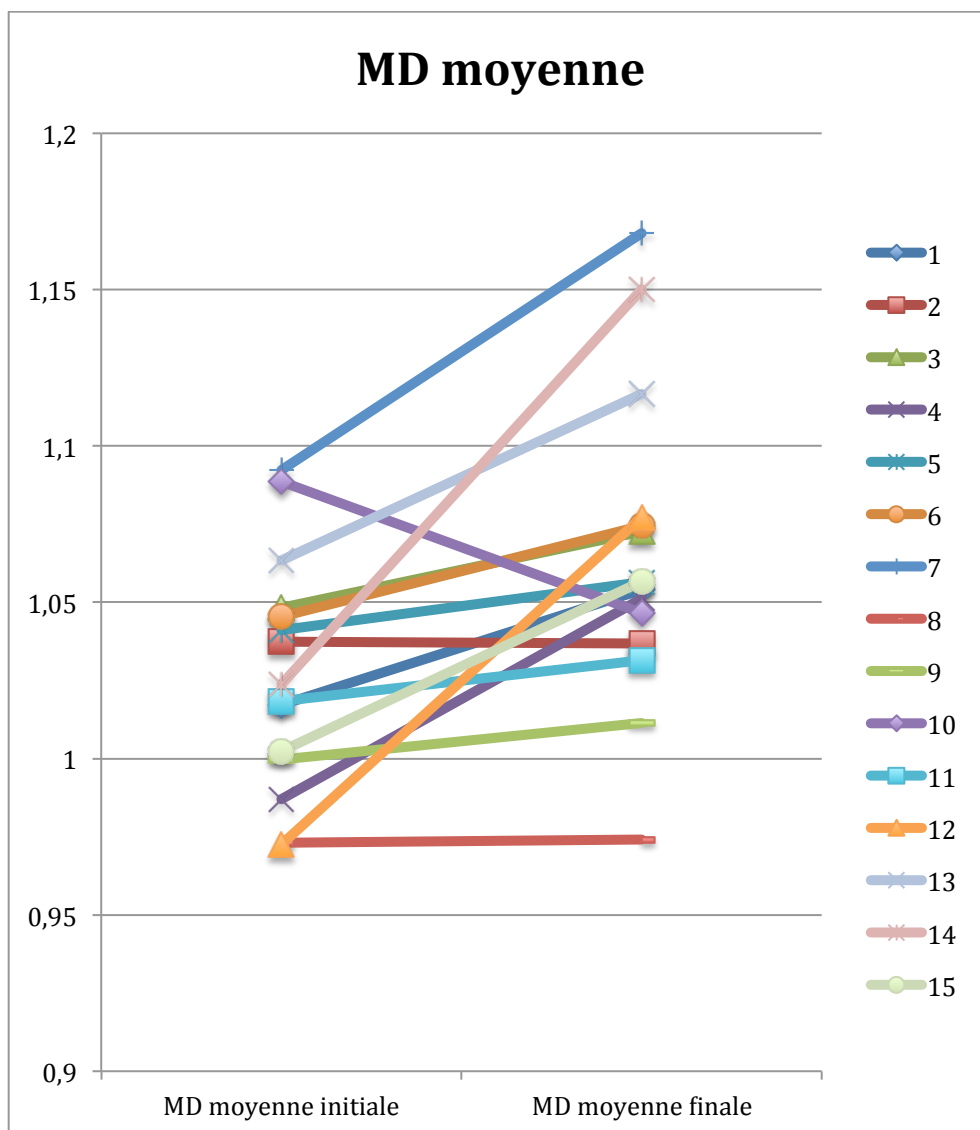


Figure 10 : Données individuelles de la MD moyenne à l'IRM initiale et à l'IRM finale

La diminution du volume cérébral total entre l'IRM initiale et l'IRM finale est illustrée en **Figure 11**. La perte de volume est observée chez 11 (73%) des patients étudiés.

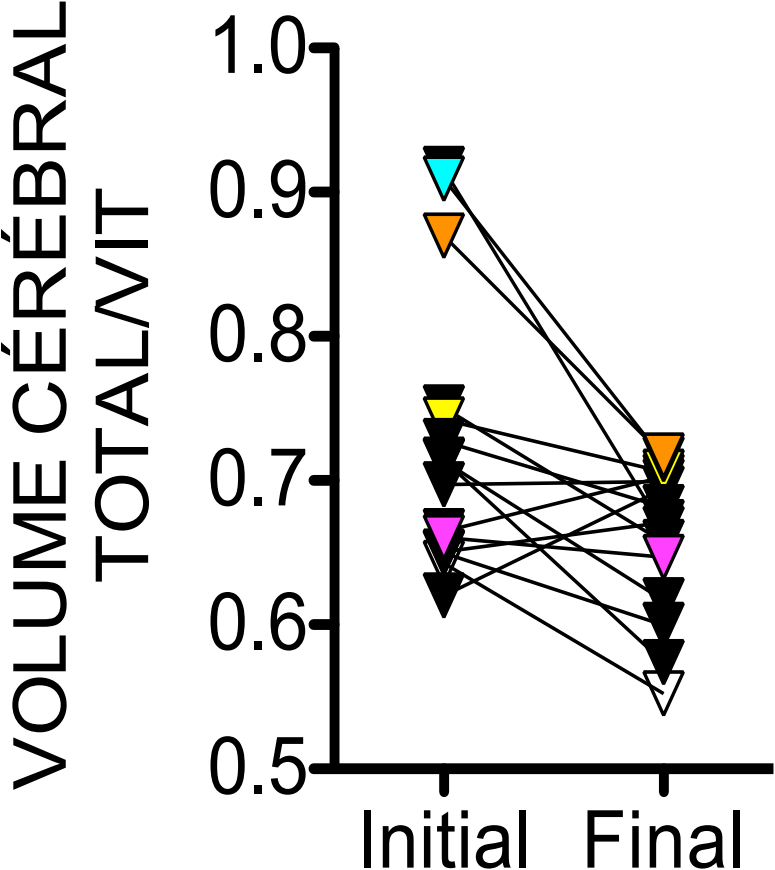


Figure 11 : Données individuelles du volume cérébral total/VIT à l'IRM initiale et à l'IRM finale

Nous avons également étudié s'il y avait une relation entre le volume cérébral initial et la survenue d'une atrophie dans les suites du traumatisme crânien. Il existe une corrélation entre le volume cérébral initial et la perte de volume avec  $r^2 : 0,7127$  et  $p < 0,0001$  comme illustré en **Figure 12**.

Il existe également une corrélation entre le délai de réalisation de l'IRM initiale et la survenue d'une atrophie avec  $r^2 : 0,7127$   $p < 0,0001$ . Les résultats sont présentés en **Figure 13**.

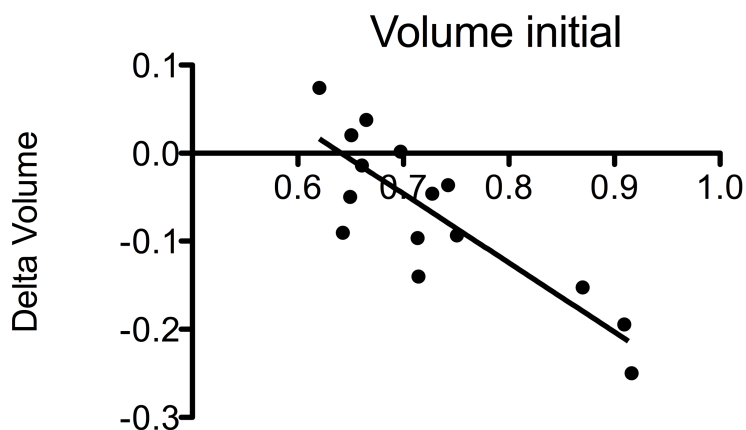


Figure 12 : Corrélation entre le volume cérébral initial et la perte de volume :  $r^2 = 0,7127$   $p < 0,0001$

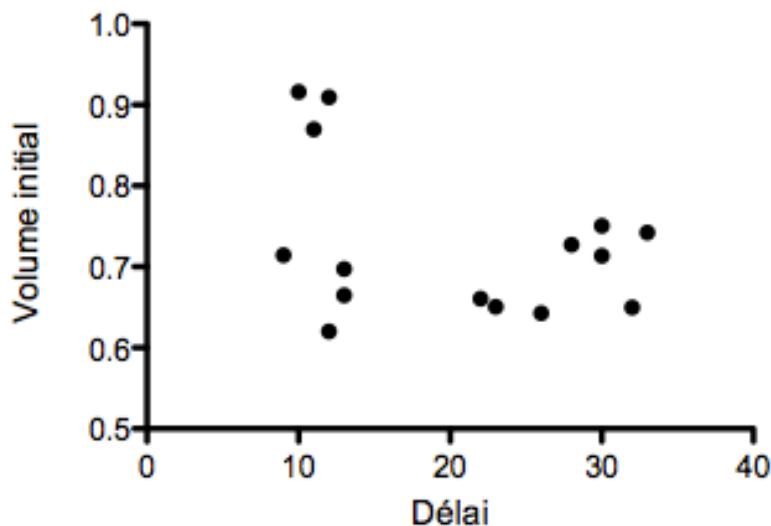


Figure 13 : Corrélation entre l'atrophie et le délai de réalisation de l'IRM initiale.  $r^2 = 0,7127$   $p < 0,0001$

### 3. Facteurs associés au développement de lésions tertiaires

Après avoir identifié et caractérisé les lésions qui se constituent entre l'IRM initiale et l'IRM finale nous avons voulu explorer si il existait des facteurs prédictifs de la survenue de lésions tertiaires.

#### a) Facteurs cliniques associés à la survenue d'une atrophie

Nous avons distingué d'après les données individuelles un groupe atrophiant (n= 11) et un groupe non atrophiant (n= 4) et analysé dans un modèle de régression logistique si certains facteurs étaient associés à la survenue d'une atrophie.

Nous avons étudiés les facteurs démographiques (âge), les caractéristiques à l'admission (score de Glasgow initial, mydriase initiale, lésions scanographiques, PS 100 à l'entrée, IGS 2), les caractéristiques de la prise en charge en réanimation (sédation, amines, hypothermie, intervention neurochirurgicale, DVE), la survenue de complication neurologiques (HIC), la survenue de complication extra neurologiques (pneumopathie, choc septique) et le GOSE final. Aucun des critères étudiés n'étaient associé à la survenue d'une atrophie. Les résultats sont présentés dans le **Tableau 7**.

Caractéristique clinique		OR IC 95%	p
Âge		0,96 [0,88:1,06]	0,51
GCS initial		0,94 [0,71:1,24]	0,69
IGS 2		1,02 [0,93:1,13]	0,59
PS 100		0,60 [0,03:12,19]	0,74
Mydriase		3,3 [0,22:39,6]	0,4
Lésions scanographiques	hématome	0,57 [0,05 : 5,77]	0,63
	œdème cérébral	0,22 [0,01 : 2,67]	0,23
	HSA	0,88 [0,06 : 12,25]	0,93
Neurochirurgie		3,3 [0,22:39,6]	0,4
HIC		1,33 [0,08 : 20,70]	0,83
DVE		0,77 [0,05 : 10,86]	0,85
Durée d'utilisation	midazolam	0,93 [0,69 : 1,27]	0,67
	propofol	0,91 [0,73 : 1,12]	0,38
	pentotal	0,36 [0,06 : 2,17]	0,27
	curares	0,69 [0,35 : 1,36]	0,29
	total de sédation	0,80 [0,59 : 1,09]	0,16
	noradrénaline	1,01 [0,75 : 1,34]	0,95
Hypothermie		0,57 [0,12 : 2,67]	0,48
Complications extra neurologique	pneumopathie précoce	0,22 [0,01 : 2,97]	0,25
	pneumopathie tardive	3 [0,14 : 64,26]	0,48
	choc septique	0,75 [0,05 : 11,64]	0,83
GOSE Final		0,17 [0,02 : 1,45]	0,11

Tableau 7 : Facteurs cliniques associés à l'atrophie cérébrale



b) Facteurs cliniques associés à l'augmentation de MD

Nous avons distingué d'après les données individuelles un groupe dont la MD augmentait (n= 13) et un groupe dont la MD n'augmentait pas (n= 2) et regardé dans un modèle de régression logistique si certains facteurs étaient associés à la survenue d'une atrophie. Ces résultats sont présentés dans le **Tableau 8** et aucun facteur n'était associé à l'augmentation de MD.

Caractéristique clinique		OR IC 95%	p
Âge		1 [0,86:1,01]	0,7
GCS initial		2,5 [0,56:12]	0,2
IGS 2		0,8 [0,65:1,1]	0,2
Mydriase		0,3 [0,15:7]	0,5
Lésions scanographiques	hématome	0,4 [0,02 : 9]	0,6
	œdème cérébral	0,4 [0,02 : 9]	0,6
	HSA	2,25 [0,11 : 45]	0,6
Neurochirurgie		0,7 [0,04:14]	0,8
HIC		4 [0,14 : 64]	0,5
DVE		2 [0,1 : 41]	0,7
Durée d'utilisation	midazolam	1,6 [0,77 : 3]	0,2
	propofol	2,6 [0,6 : 11]	0,2
	pentotal	0,8 [0,16 : 4]	0,8
	curares	1,2 [0,38 : 3]	0,8
	total de sédation	2,1 [0,78 : 5]	0,1
	noradrénaline	1 [0,75 : 1,7]	0,9
Hypothermie		0,75 [0,11 : 5]	0,8
Complications extra neurologique	pneumopathie précoce	0,7 [0,03 : 14]	0,8
	pneumopathie tardive	5 [0,21 : 117]	0,3
	choc septique	0,09 [0,002 : 3]	0,2
GOSE Final		1,06 [0,28 : 4]	0,9

Tableau 8 : Facteurs cliniques associés à l'augmentation de MD

## DISCUSSION

Nous rapportons dans notre étude l'apparition de lésions tertiaires à distance du TC. Ces lésions se caractérisent au niveau de la SB, par une augmentation de la MD moyenne à l'IRM finale de 4% et au plan volumétrique, par une perte de volume cérébral global de 9%. En revanche, nous ne mettons pas en évidence dans cette étude de facteurs de risques favorisant la constitution de ces lésions sur un collectif de 14 patients.

### 1. Augmentation de MD et lésions axonales diffuses

Dans notre étude, l'augmentation de la MD à distance du TC est localisée au niveau du corps calleux, des pédoncules cérébraux et des *coronas radiatas*, c'est à dire préférentiellement dans les régions axiales du cerveau.

Des résultats similaires ont été décrits dans plusieurs publications. En 2008, Bendlin et al<sup>37</sup> étudient 35 patients à 2 mois et à 1 an du TC, l'augmentation de la MD à 1 an est retrouvée dans les mêmes régions que dans notre étude. En revanche une augmentation de MD est également décrite sur la capsule externe et le faisceau longitudinal supérieur. Dans cette même étude la FA était diminuée dans les mêmes régions que la MD.

Dans une étude longitudinale à plus long terme Dinkel et al, décrivent une augmentation de FA au niveau du corps calleux et des coronas radiatas chez 13 patients deux ans après leur TC. Ils ne retrouvent pas de modification significative de la FA au delà de deux ans. La MD n'a pas été évaluée dans cette étude.

Cette même régionalisation de l'atteinte de la SB est décrite par Xu et al<sup>38</sup> qui étudient la FA et l'ADC (apparent diffusion coefficient) pouvant être assimilé à la MD en moyenne 4 ans après un TC grave chez 9 patients en comparaison avec 11 témoins. De plus les auteurs retrouvent que l'ADC (apparentée à la MD) est plus sensible que la FA pour la détection des lésions de la SB.

Cette régionalisation de l'atteinte de la SB à distance du TC se superpose avec les régions atteintes par les lésions axonales diffuses (LAD). En effet les LAD décrites histologiquement par Adams<sup>39</sup> se situent au niveau du corps calleux, des pédoncules

cérébraux, des jonctions cortico-médullaires frontales et temporales. Arfanakis et al décrivent à la phase aiguë du TC que les modifications de diffusion dans les lésions axonales diffuses (LAD) sont liées à la perte d'alignement de la membrane axonale et à une augmentation de sa perméabilité.

L'interruption axonale traumatique entraîne un afflux massif de calcium menant à la dégradation de la partie distale de l'axone, s'ensuit un processus de dégénérescence de la substance blanche : la dégénérescence Wallerienne<sup>40</sup>. En effet, si la dégénérescence Wallerienne secondaire au traumatisme axonal est un processus qui débute précocement après le traumatisme, Maxwell et al<sup>41</sup> décrivent que cette dégénérescence est progressive et continue à évoluer au moins 12 semaines après un traumatisme expérimental au niveau du nerf optique chez des cochons d'Inde.

Pierapoli et al<sup>42</sup> ont observé la modification des paramètres de diffusion dans les régions atteintes de dégénérescence Wallerienne 1 an après un AVC chez 7 patients. Ainsi, dans notre étude, l'augmentation de MD au cours du temps dans les régions habituellement touchées par les lésions axonales diffuses est possiblement liée à la dégénérescence Wallerienne de ces régions cérébrales.

## **2. L'atrophie : un processus diffus**

A l'opposé de l'augmentation de la MD qui semble prédominer au niveau axial, l'atrophie cérébrale dans notre étude est un processus global. En effet, le volume cérébral total est diminué de 9% à l'IRM finale et, l'atrophie est retrouvée au niveau sus et sous tentoriel, et atteint la substance blanche et la substance grise cérébrale.

Dans notre étude nous avons mesuré une diminution du volume cérébral global chez 73% de nos patients (soit 11 patients). Dans une approche plus régionaliste, Green et al mesurent à l'IRM dans une cohorte de 56 TC à 5 et 20 mois après le TC, le ratio ventricule-cerveau, le volume du corps calleux, de l'hippocampe droit et de l'hippocampe gauche. Les auteurs retrouvent une atrophie dans au moins une des régions étudiée chez 96% de leurs patients, tandis que 75% des patients présentaient une atrophie dans au moins 3 des 4 régions étudiées. De même Ng et al<sup>43</sup> retrouvent une

atrophie chez 71% de leur patient lors d'une évaluation à 5 et 29 mois. L'atrophie chez le patient traumatisé crânien grave semble donc, au regard de ces études, être quasiment systématique.

D'autres auteurs se sont intéressés à la cinétique de cette atrophie, Farbota et al<sup>44</sup> étudient 17 patients à 1 et 4 ans après le TC. Ils observent que dans la première année la perte de volume cérébral est diffuse alors qu'au cours des 3 années suivantes la perte de volume prédomine au niveau de la substance blanche.

La physiopathologie de l'atrophie chez le TC est probablement liée à plusieurs mécanismes successifs. En effet, on peut distinguer la perte de volume survenant à la phase aiguë du TC, associée à la nécrose et à l'apoptose neuronale<sup>45</sup>, et l'atrophie survenant à la phase tardive. Ainsi, certaines régions, comme le corps calleux dans notre étude, présentent une atrophie importante à l'IRM initiale probablement du fait des lésions directes. En revanche, on ne constate pas de perte de volume significative au niveau du corps calleux entre l'IRM initiale et l'IRM finale. Les mécanismes exacts de l'atrophie tardive sont encore incertains. Il est néanmoins démontré qu'après un TC il existe une inflammation cérébrale persistante associée au relargage cytokinique et à l'activation microgliale comme illustré par Johnson et al dans une étude anatomopathologique. En revanche, on ignore si cette inflammation est une réponse à la dégénérescence de la substance blanche ou au contraire la cause de cette dégénérescence.

De plus, dans une revue de la littérature, Bigler et al<sup>46</sup> avancent l'hypothèse que si la perte de volume cérébral est un processus « naturel » lié à l'âge, il semble que chez le patient traumatisé crânien l'effet de l'âge et du TC soit synergique sur l'atrophie.

### **3. Corrélation radio-clinique**

Nos patients étaient une population particulièrement sévère puisqu'ils présentaient une absence de réveil initial à l'arrêt des sédations. Le pronostic fonctionnel au long cours était globalement défavorable avec seulement 1 patient présentant une bonne récupération (GOSE > 7), 10 présentaient un handicap modéré

(GOSE 5 et 6), et 4 patients présentaient un handicap sévère (GOSE 3 et 4). Si le sex-ratio et la moyenne d'âge de notre population semblent comparables aux autres études publiées il semble en revanche que le pronostic fonctionnel, en terme de GOSE, soit plus grave que dans les études précédemment publiées<sup>47</sup>.

Nous n'avons pas, dans le cadre dans notre étude, recherché de corrélation entre la modification du signal de diffusion, l'atrophie et l'évolution clinique des patients. Néanmoins, plusieurs auteurs se sont intéressés à cette association.

Newcombe et al<sup>48</sup> ont retrouvé chez 12 patients traumatisés crâniens une corrélation entre les changements des paramètres de diffusion (FA et MD) et la modification des performances de mémoire visuelle et d'apprentissage 21 mois après le TC. En effet, ils retrouvent que la diminution de ces performances était corrélée à une diminution de FA dans les régions de la capsule interne droite et une augmentation de la MD au niveau de l'insula droit. De même Farbota et al<sup>49</sup> trouvent une corrélation entre la FA du corps calleux et du stratum sagittal et les tâches visio -motrices.

Dans une étude s'intéressant à 22 patients 5 années après leur traumatisme, Gooijers et al<sup>50</sup> retrouvent que l'atrophie cérébrale, et en particulier celle du thalamus, du putamen et du pallidum était corrélée à une diminution des performances motrices. A l'inverse, Sidaros et al<sup>51</sup> décrivent en 2009, une amélioration du pronostic fonctionnel avec une amélioration du GOSE à 1 an parallèlement à une atrophie diffuse. Néanmoins, l'atrophie est un processus qui continue à évoluer au delà de la première année et il est possible qu'un suivi clinique d'un an seulement ne permette pas de mettre en évidence une dégradation du pronostic fonctionnel.

Une autre hypothèse semblant influencer le pronostic neurologique chez le TC est celle de la prédisposition génétique. En effet, Ponsford et al<sup>52</sup> étudient le génotype de l'Apolipoprotéine E (protéine ayant un rôle dans la réparation et la régénération neuronale) chez 648 traumatisés crâniens. Ils retrouvent que le portage de l'allèle  $\epsilon 4$  sur le gène ApoE était associé à un pronostic fonctionnel plus défavorable (score GOSE plus faible) environ 2 ans après le traumatisme. Aucune étude à ce jour n'a analysé la corrélation entre le profil génétique des patients et l'atrophie cérébrale ou les modifications des paramètres de diffusion.

#### **4. Limites de notre étude**

Notre étude présente plusieurs limitations. Au plan de la population, nous étudions un faible effectif de patient avec 15 patients inclus dans cette étude, de plus les patients inclus sont des patients particulièrement graves car ils ont bénéficié d'une première IRM du fait d'une absence de réveil. Compte tenu de la faible puissance de notre étude nous n'avons pas pu mettre en évidence des facteurs prédictifs de la survenue de lésions tertiaires.

Une autre limitation est liée à la sélection du groupe témoin car celui-ci est en moyenne un peu plus âgé que notre population et le pourcentage de femme est plus important.

Enfin, les dates de l'évaluation IRM sont différentes d'un patient à un autre, tant au moment de l'IRM initiale que de l'IRM tardive. Ainsi tous les patients n'ont pas été évalués dans le même délai suite à leur traumatisme pouvant engendrer un biais d'interprétation des mesures volumétriques et de tenseur de diffusion. C'est probablement du fait de cette disparité de délai que nous mettons en évidence une corrélation entre le délai de réalisation de l'IRM initiale et la survenue d'une atrophie. Une des explications possibles est que lorsque l'IRM initiale est réalisée précocement il existe probablement de l'œdème cérébral résiduel. Ainsi si l'IRM initiale est réalisée trop précocement, on peut surestimer le volume cérébral initial. Nous constatons d'ailleurs dans notre étude une augmentation de volume des régions du putamen et du pallidum lors de l'IRM initiale, possiblement liée à cet œdème cérébral initial. Nos données pilotes permettront à l'avenir de standardiser les délais de réalisation de l'IRM avec par exemple une limite à 1 mois, pour éviter ce biais de mesure.

Cependant, notre étude présente l'avantage d'un suivi à long terme de ces patients avec au moins 2 imageries par patient permettant ainsi que chaque patient constitue son propre témoin. De plus nous avons étudié la MD qui semble plus pertinente au long cours que la FA pour l'évaluation de la substance blanche. Enfin, notre étude corrobore les données déjà existantes sur l'existence des lésions tertiaires et

permet une double caractérisation de celles-ci : au plan microstructurel avec l'analyse des données en tenseur de diffusion et au plan volumétrique.

D'autres études de suivi avec un plus grand effectif de patient devront compléter nos données. La réalisation d'un suivi à plus long terme permettrait d'établir avec précision la cinétique des lésions tertiaires. Enfin, une association avec un suivi clinique permettra d'établir avec certitude le retentissement clinique des lésions tertiaires cérébrales.

## CONCLUSION

Nous avons mis en évidence que des lésions tertiaires radiologiques se constituaient à distance d'un traumatisme crânien grave dans une cohorte de 15 patients en comparant une IRM précoce (20 jours) et une IRM tardive (60 mois). Ces lésions sont caractérisées par une augmentation de la diffusivité moyenne (MD) à l'IRM en tenseur de diffusion dans les régions du corps calleux, des pédoncules cérébraux, des pédoncules cérébelleux et des *coronas radiatas*. Par ailleurs, une atrophie généralisée avec une perte globale de volume cérébral de 9% est mise en évidence dans notre cohorte.

Cette étude observationnelle confirme l'hypothèse que le traumatisme crânien n'est pas seulement une maladie aiguë mais bien l'entrée dans une maladie chronique neurodégénérative. D'autres études devront s'intéresser au pronostic fonctionnel de ces patients à plus long terme afin d'établir les conséquences cliniques de ces lésions tertiaires. Il reste également à déterminer les facteurs favorisant la survenue de telles lésions, qu'ils soient liés à l'accident, génétiques ou encore environnementaux. Enfin, la prévention de l'apparition de ces lésions tertiaires pourrait constituer une cible thérapeutique de choix pour améliorer le devenir de nos patients.



## BIBLIOGRAPHIE

---

1. Dikmen SS, Machamer JE, Powell JM, Temkin NR. Outcome 3 to 5 years after moderate to severe traumatic brain injury. *Arch Phys Med Rehabil* 2003;84:1449-57.
2. Stein SC, Georgoff P, Meghan S, Mirza KL, El Falaky OM. Relationship of aggressive monitoring and treatment to improved outcomes in severe traumatic brain injury. *J Neurosurg*. 2010;112:1105–12. doi: 10.3171/2009.8.JNS09738.
3. Murray, C. J., and Lopez, A. D. (1997). Alternative projections of mortality and disability by cause 1990-2020: Global Burden of Disease Study. *Lancet* 349, 1498–1504.
4. Chesnut RM, Marshall LF, Klauber MR, Blunt BA, Baldwin N, Eisenberg HM, et al. The role of secondary brain injury in determining outcome from severe head injury. *J Trauma* 1993; 34: 216–22.
5. Galanaud D, Perlberg V, Gupta R, Stevens RD, Sanchez P, Tollard E, et al. Assessment of white matter injury and outcome in severe brain trauma: a prospective multicenter cohort. *Anesthesiology*. déc 2012;117(6):1300-10.
6. Green RE. Editorial: Brain Injury as a Neurodegenerative Disorder. *Front Hum Neurosci*. 2016 Jan 5;9:615. doi: 10.3389/fnhum.2015.00615.
7. Hawthorne, G., Gruen, R. L., and Kaye, A. H. (2009). Traumatic brain injury and long-term quality of life: findings from an Australian study. *J. Neurotrauma* 26, 1623–1633.
8. Christensen, B. K., Colella, B., Inness, E., Hebert, D., Monette, G., Bayley, M., et al. (2008). Recovery of cognitive function after traumatic brain injury: a multilevel modeling analysis of Canadian outcomes. *Arch. Phys. Med. Rehabil.* 89, S3–S15.
9. Holbrook, T. L., Anderson, J. P., Sieber, W. J., Browner, D., and Hoyt, D. B. (1999). Outcome after major trauma: 12-month and 18-month follow-up results from the Trauma Recovery Project. *J. Trauma* 46, 765–771. discussion: 771–763.

- 
10. Disability in young people and adults after head injury: 5 –7 year follow up of a prospective cohort study. Whitnall L, McMillan T M, Murray G D and Teasdale G M. *J Neurol Neurosurg Psychiatry* 2006 77: 640-645 doi: 10.1136/jnnp.2005.078246
  11. Till, C., Colella, B., Verwegen, J., and Green, R. E. (2008). Postrecovery cognitive decline in adults with traumatic brain injury. *Arch. Phys. Med. Rehabil.* 89, S25–S34
  12. Frasca, D., Tomaszczyk, J., McFadyen, B. J., and Green, R. E. A. (2013). Traumatic brain injury and post-acute decline: what role does environmental enrichment play? A scoping review. *Front. Hum. Neurosci.* 7:31. doi: 10.3389/fnhum.2013.00031
  13. Johnson, V. E., Stewart, J. E., Begbie, F. D., Trojanowski, J. Q., Smith, D. H., and Stewart, W. (2013). Inflammation and white matter degeneration persist for years after a single traumatic brain injury. *Brain* 136, 28–42. doi: 10.1093/brain/aws322
  14. Martland HS. Punch Drunk. *JAMA* 1928; 91: 1103–7.
  15. McKee, A. C., Stern, R. A., Nowinski, C. J., Stein, T. D., Alvarez, V. E., Daneshvar, D. H., et al. (2013) The spectrum of disease in chronic traumatic encephalopathy. *Brain* 136(Pt 1), 43–64. doi: 10.1093/brain/aws307
  16. Gardner, R.C., Burke, J.F., Nettiksimmons, J., Kaup, A., Barnes, D.E., Yaffe, K., 2014. Dementia risk after traumatic brain injury vs nonbrain trauma: the role of age and severity. *JAMA Neurol.* 71, 1490 – 1497.
  - 17 . Washington P, Villapol S, Burns M Polypathology and dementia after brain trauma: Does brain injury trigger distinct neurodegenerative diseases, or should they be classified together as traumatic encephalopathy? *Experimental Neurology* 275 (2016) 381– 388.
  18. Smith, C. (2013). Review: the long- term consequences of microglial activation following acute traumatic brain injury. *Neuropathol. Appl. Neurobiol.* 39, 35–44. doi: 10.1111/nan.12006

- 
19. Aquino C, Woolen S, Steenburg S. Magnetic resonance imaging of traumatic brain injury: a pictorial review. *Emerg Radiol* (2015) 22:65–78
  20. Le Bihan D, Breton E, Lallemand D, Grenier P, Cabanis E, Laval-Jeantet M. MR imaging of intravoxel incoherent motions: application to diffusion and perfusion in neurologic disorders. *Radiology* 1986;161: 401– 407.
  21. M.B. Hulkower, D.B. Poliak, S.B. Rosenbaum, M.E. Zimmerman, and M.L. Lipton. A Decade of DTI in Traumatic Brain Injury: 10 Years and 100 Articles Later. *Ajnr* 2013
  22. Shenton ME. A Review of Magnetic Resonance Imaging and Diffusion Tensor. *Brain Imaging Behav.* 2012 June ; 6(2): 137–192
  23. Arfanakis K, Haughton VM, Carew JD, et al. Diffusion tensor MR imaging in diffuse axonal injury. *AJNR Am J Neuroradiol* 2002;23: 794 – 802
  24. Moseley ME, Cohen Y, Kucharczyk J, et al. Diffusion-weighted MR imaging of anisotropic water diffusion in cat central nervous system. *Radiology* 1990;176:439–445.
  25. Basser PJ, Mattiello J, Le Bihan D. MR diffusion tensor spectroscopy and imaging. *Biophys J* 1994; 66: 259–67.
  26. Beaulieu C. The basis of anisotropic water diffusion in the nervous system - a technical review. *NMR Biomed.* déc 2002;15(7-8):435-55.
  27. Song SK, Sun SW, Ramsbottom MJ, Chang C, Russell J, Cross AH. Demyelination revealed through MRI as increased radial (but unchanged axial) diffusion of water. *Neuroimage* 2002;17:1429 –1436.
  28. Nucifora PGP, Verma R, Lee S-K, Melhem ER. Diffusion-tensor MR imaging and tractography: exploring brain microstructure and connectivity. *Radiology.* nov 2007;245(2):367-84.

- 
29. Sidaros A, Engberg AW, Sidaros K, et al. Diffusion tensor imaging during recovery from severe traumatic brain injury and relation to clinical outcome: a longitudinal study. *Brain* 2008;131:559–72
30. Habas C. [Basic principles of diffusion tensor MR tractography]. *J Radiol. mars* 2004;85(3):281-6.
31. Fischl B, van der Kouwe A, Destrieux C, Halgren E, Ségonne F, Salat DH, et al. Automatically parcellating the human cerebral cortex. *Cereb Cortex N Y N* 1991. janv 2004;14(1):11-22.
32. Ochs AL, Ross DE, Zannoni MD, Abildskov TJ, Bigler ED; Alzheimer's Disease Neuroimaging Initiative. Comparison of Automated Brain Volume Measures obtained with NeuroQuant and FreeSurfer. *J Neuroimaging*. 2015 Sep-Oct;25(5):721-7. doi: 10.1111/jon.12229.
33. Dinkel J, Drier A, Khalilzadeh O, Perlberg V, Czernecki V, Gupta R, et al. Long-term white matter changes after severe traumatic brain injury: a 5-year prospective cohort. *AJNR Am J Neuroradiol*. janv 2014;35(1):23-9.
34. Green, R. E. A., Colella, B., Maller, J. J., Bayley, M., Glazer, J., and Mikulis, D. J. (2014). Scale and pattern of atrophy in the chronic stages of moderate-severe TBI. *Front. Hum. Neurosci*. 8:67. doi: 10.3389/fnhum.2014. 00067
- 35 . Mori S, Oishi K, Jiang H, Jiang L, Li X, Akhter K, et al. Stereotaxic white matter atlas based on diffusion tensor imaging in an ICBM template. *NeuroImage*. 1 avr 2008;40(2):570-82.
36. Luyt CE, Galanaud D, Perlberg V, et al. Diffusion tensor imaging to predict long-term outcome after cardiac arrest : a bicentric pilot study. *Anesthesiology* 2012;117:1311–21
37. Bendlin, B. B., Ries, M. L., Lazar, M., Alexander, A. L., Dempsey, R. J., Rowley, H. A., et al. (2008). Longitudinal changes in patients with traumatic brain injury assessed with diffusion-tensor and volumetric imaging. *Neuroimage* 42, 503–514. doi:

38. Xu J, Rasmussen IA, Lagopoulos J, Haberg A. Diffuse axonal injury in severe traumatic brain injury visualized using high-resolution diffusion tensor imaging. *J Neurotrauma* 2007;24:753–765. [PubMed: 17518531]
39. Adams J.H, Doyle D, Ford I, Gennarelli T.A, Graham D.I, and Mcllellan D.R.(1989). Diffuse axonal injury in head injury: definition, diagnosis and grading. *Histopathology* 15, 49–59.
- 40 . Wang, J.T., Medress, Z.A., and Barres, B.A. (2012). Axon degener- ation: Molecular mechanisms of a self-destruction pathway. *J. Cell Biol. Reviews* 196, 7–18.
41. Maxwell, W., Bartlet, E., Morgan, H., 2014. Wallerian degeneration in the optic nerve stretch-injury model of TBI: a stereological analysis. *J. Neurotrauma*. 32:780-790.
42. Pierpaoli C, Barnett A, Pajevic S, Chen R, Penix LR, Virta A, Basser P. Water diffusion changes in Wallerian degeneration and their dependence on white matter architecture. *Neuroimage* 2001;13:1174–1185. [PubMed: 11352623]
43. Ng, K., Mikulis, D. J., Glazer, J., Kabani, N., Till, C., Greenberg, G., et al. (2008). Magnetic resonance imaging evidence of progression of subacute brain atrophy in moderate to severe traumatic brain injury. *Arch. Phys. Med. Rehabil.* 89, S35–S44. doi: 10.1016/j.apmr.2008.07.006
44. Farbota, K. D., Sodhi, A., Bendlin, B. B., McLaren, D. G., Xu, G., Rowley, H. A., et al. (2012b). Longitudinal volumetric changes following traumatic brain injury: a tensor-based morphometry study. *J. Int. Neuropsychol. Soc.* 18E, 1006–1018.doi: 10.1017/S1355617712000835
45. J.T. Povlishock, E.H. Pettus Traumatically induced axonal damage: evidence for enduring changes in axolemmal permeability with associated cytoskeletal change. *Acta Neurochir Suppl.* 1996;66:81-6

- 
46. Bigler, E. D. (2013b). Traumatic brain injury, neuroimaging, and neurodegeneration. *Front. Hum. Neurosci.* 7:395. doi: 10.3389/fnhum.2013.00395
47. Perez A, Adler J, Kulkarni N, Strain JF, Womack KB, Diaz-Arrastia R and Marquez de la Plata CD. Longitudinal White Matter Changes after Traumatic Axonal Injury. *Journal of neurotrauma* 31:1478–1485 (September 1, 2014). DOI: 10.1089/neu.2013.3216
48. Newcombe VF et al. Dynamic changes in white matter abnormalities correlates with late improvement and deterioration following TBI: A diffusion tensor imaging study. *Neurorehabil Neural Repair.* 2016 Jan;30(1):49-62. doi: 10.1177/1545968315584004.
49. Farbota KD, Bendlin BB, Alexander AL, Rowley HA, Dempsey RJ, Johnson SC. Longitudinal diffusion tensor imaging and neuropsychological correlates in traumatic brain injury patients. *Frontiers in human neuroscience.* 2012;6:160.
50. Gooijers J, Chalavi S, Beeckmans K, Michiels K, Lafosse C, Sunaert S, Swinnen SP. Subcortical Volume Loss in the Thalamus, Putamen, and Pallidum, Induced by Traumatic Brain Injury, Is Associated With Motor Performance Deficits. *Neurorehabil Neural Repair.* 2015 Oct 23. pii: 1545968315613448.
51. A. Sidaros et al. Long-term global and regional brain volume changes following severe traumatic brain injury: A longitudinal study with clinical correlates. *NeuroImage* 44 (2009) 1–8
52. Ponsford, J., McLaren, A., Schonberger, M., Burke, R., Rudzki, D., Olver, J., et al. (2011). The association between apolipoprotein E and traumatic brain injury severity and functional outcome in a rehabilitation sample. *J. Neurotrauma* 28, 1683–1692. doi: 10.1089/neu.2010.1623

---

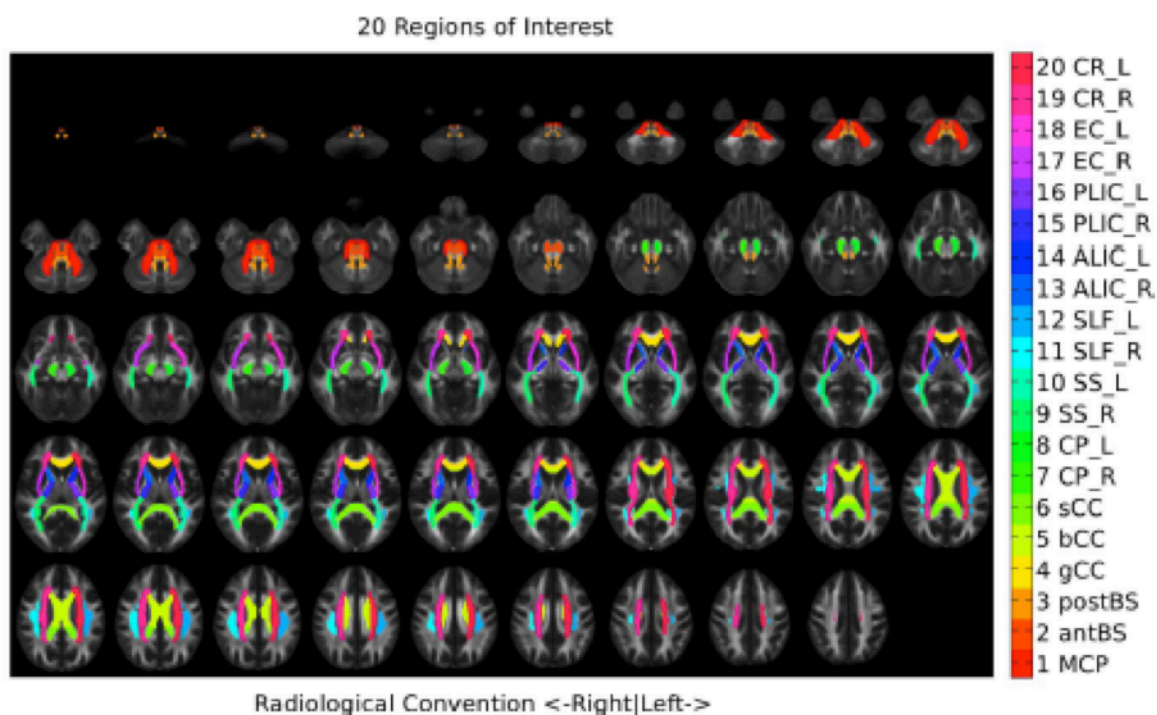
## ANNEXES

### Annexe 1 : Score GOSE

<b>GOSE 1</b>	Décès	
<b>GOSE 2</b>	Etat végétatif	
<b>GOSE 3</b>	Handicap sévère de niveau inférieur	Incapacité à réaliser seul les gestes simples de la vie quotidienne
<b>GOSE 4</b>	Handicap sévère de niveau supérieur	Incapacité à se déplacer seul
<b>GOSE 5</b>	Handicap modéré de niveau inférieur	Incapacité à travailler, ou travail en milieu protégé
<b>GOSE 6</b>	Handicap modéré de niveau supérieur	Limitation des activités sociales
<b>GOSE 7</b>	Bonne récupération de niveau inférieur	Bonne autonomie mais persistance de troubles du comportement
<b>GOSE 8</b>	Bonne récupération de niveau supérieur	Retour à l'état antérieur

D'après Fayol et al. [French version of structured interviews for the Glasgow Outcome Scale: guidelines and first studies of validation]. *Ann Réadapt Médecine Phys Rev Sci Société Fr Rééduc Fonct Réadapt Médecine Phys.* mai 2004;47(4):142-56.

## Annexe 2 : Distribution anatomique des 20 régions d'intérêts étudiées en tenseur de diffusion



- 1- Pédoncule cérébral médian (MCP)
- 2- Faisceau antérieur de la moelle allongée (aBS)
- 3- Faisceau postérieur de la moelle allongée (pBS)
- 4- Genou du corps calleux (gCC)
- 5- Corps du corps calleux (bCC)
- 6- Splénium du corps calleux (sCC)
- 7- Pédoncule cérébral droit (CP R)
- 8- Pédoncule cérébral gauche (CP L)
- 9- Striatum droit (SS R)
- 10- Striatum gauche (SS L)
- 11- Faisceau longitudinal supérieur droit (SLF R)
- 12- Faisceau longitudinal supérieur gauche (SLF L)
- 13- Bras antérieur de la capsule interne droit (ALIC R)
- 14- Bras antérieur de la capsule interne gauche (ALIC L)
- 15- Bras postérieur de la capsule interne droite (PLIC R)
- 16- Bras postérieur de la capsule interne gauche (PLIC L)
- 17- Capsule externe droite (EC R)
- 18- Capsule externe gauche (EC L)
- 19- Corona Radiata droite (CR R)
- 20- Corona Radiata gauche (CR L)



---

## RÉSUMÉ

Évaluation quantitative par IRM de l'apparition de lésions tertiaires à distance d'un traumatisme crânien

### Résumé :

**Introduction :** Le traumatisme crânien (TC) engendre des lésions primaires, liées au choc, qui se compliquent de lésions secondaires dues aux agressions cérébrales. L'objectif de cette étude est d'évaluer l'existence de lésions tertiaires, apparaissant dans les années qui suivent le TC en comparant l'IRM en tenseur de diffusion et les volumes cérébraux obtenus à la sortie de réanimation et à distance du TC.

**Méthodes :** Étude monocentrique observationnelle. Nous avons inclus 15 patients issus d'une cohorte de TC adultes hospitalisés en réanimation entre 2006 et 2012. Nous avons mesuré pour chaque patient la diffusivité moyenne (MD) dans 20 régions et les volumes de différentes structures cérébrales. Les résultats sont normalisés par rapport à ceux de volontaires sains.

**Résultats :** Sur l'IRM initiale, la diffusivité moyenne (MD) était augmentée par rapport aux sujets contrôles. Le volume cérébral global n'était pas différent. En comparant les deux IRM, on constate une augmentation significative de la MD globale de  $4 \pm 4\%$  ainsi que de la MD dans les pédoncules cérébraux, le corps calleux, les *coronas radiatas* et les pédoncules cérébelleux. On retrouve une diminution du volume cérébral global de  $9 \pm 12\%$ , du volume de la substance blanche, et des noyaux gris centraux. Nous n'avons pas mis en évidence de facteurs associés à la survenue de lésions tertiaires.

**Conclusion :** Il existe des lésions tertiaires qui se constituent à distance du TC. Ces lésions sont évolutives et se traduisent par une augmentation de la MD dans certaines régions cérébrales et d'une atrophie cérébrale diffuse. La physiopathologie de ces lésions est méconnue et doit faire l'objet d'études complémentaires.

### Mots clés :

Traumatisme crânien, IRM en tenseur de diffusion, atrophie cérébrale, pronostic à long terme, neurodégénérescence

Université Paris Descartes  
Faculté de Médecine Paris Descartes  
15, rue de l'École de Médecine  
75270 Paris cedex 06