



HAL
open science

Choriorétinopathie exsudative et hémorragique périphérique : étude clinique, para clinique et pris en charge de 84 yeux

Sarah Vandefonteyne

► **To cite this version:**

Sarah Vandefonteyne. Choriorétinopathie exsudative et hémorragique périphérique : étude clinique, para clinique et pris en charge de 84 yeux. Médecine humaine et pathologie. 2017. dumas-01643840

HAL Id: dumas-01643840

<https://dumas.ccsd.cnrs.fr/dumas-01643840>

Submitted on 21 Nov 2017

HAL is a multi-disciplinary open access archive for the deposit and dissemination of scientific research documents, whether they are published or not. The documents may come from teaching and research institutions in France or abroad, or from public or private research centers.

L'archive ouverte pluridisciplinaire **HAL**, est destinée au dépôt et à la diffusion de documents scientifiques de niveau recherche, publiés ou non, émanant des établissements d'enseignement et de recherche français ou étrangers, des laboratoires publics ou privés.

UNIVERSITÉ DE NICE SOPHIA - ANTIPOLIS
FACULTÉ DE MÉDECINE

THÈSE D'EXERCICE DE MÉDECINE
En vue de l'obtention du diplôme d'État de Docteur en Médecine

CHORIORÉTINOPATHIE EXSUDATIVE ET
HÉMORRAGIQUE PÉRIPHÉRIQUE : ÉTUDE CLINIQUE,
PARACLINIQUE ET PRISE EN CHARGE DE 84 YEUX

Présentée et soutenue publiquement

Le Mardi 24 octobre 2017

Par

Sarah VANDEFONTEYNE

Née le 20 Août 1987 à Gand (Belgique)

Interne en Ophtalmologie

Devant le jury composé de :

Présidente du Jury :

Madame le Professeur Stéphanie BAILLIF

Directrice de Thèse :

Madame le Professeur Stéphanie BAILLIF

Assesseurs :

Monsieur le Professeur John CONRATH

Monsieur le Professeur Frédéric MATONTI

Monsieur le Docteur Jean - Pierre CAUJOLLE



UNIVERSITÉ NICE-SOPHIA ANTIPOLIS

FACULTÉ DE MÉDECINE

Liste des professeurs au **1er septembre 2015** à la Faculté de Médecine de Nice

Doyen	M. BAQUÉ Patrick
Vice-Doyen	M. BOILEAU Pascal
Assesseurs	M. ESNAULT Vincent M. CARLES Michel Mme BREUIL Véronique M. MARTY Pierre
Conservateur de la bibliothèque	Mme DE LEMOS Annelise
Directrice administrative des services	Mme CALLEA Isabelle
Doyens Honoraires	M. AYRAUD Noël M. RAMPAL Patrick M. BENCHIMOL Daniel

Professeurs Honoraires

M. BALAS Daniel	M. LALANNE Claude-Michel
M. BATT Michel	M. LAMBERT Jean-Claude
M. BLAIVE Bruno	M. LAZDUNSKI Michel
M. BOQUET Patrice	M. LEFEBVRE Jean-Claude
M. BOURGEON André	M. LE BAS Pierre
M. BOUTTÉ Patrick	M. LE FICHOUX Yves
M. BRUNETON Jean-Noël	Mme LEBRETON Elisabeth
Mme BUSSIERE Françoise	M. LOUBIERE Robert
M. CAMOUS Jean-Pierre	M. MARIANI Roger
M. CHATEL Marcel	M. MASSEYEFF René
M. COUSSEMENT Alain	M. MATTEI Mathieu
M. DARCOURT Guy	M. MOUIEL Jean
M. DELLAMONICA Pierre	Mme MYQUEL Martine
M. DELMONT Jean	M. OLLIER Amédée
M. DEMARD François	M. ORTONNE Jean-Paul
M. DOLISI Claude	M. SAUTRON Jean Baptiste
M. FRANCO Alain	M. SCHNEIDER Maurice
M. FREYCHET Pierre	M. SERRES Jean-Jacques
M. GÉRARD Jean-Pierre	M. TOUBOL Jacques
M. GILLET Jean-Yves	M. TRAN Dinh Khiem
M. GRELLIER Patrick	M. VAN OBBERGHEN Emmanuel
M. HARTER Michel	M. ZIEGLER Gérard
M. INGLESAKIS Jean-André	

M.C.A. Honoraire

Mlle ALLINE Madeleine

M.C.U. Honoraires

M. ARNOLD Jacques
 M. BASTERIS Bernard
 Mlle CHICHMANIAN Rose-Marie
 Mme DONZEAU Michèle
 M. EMILIOZZI Roméo
 M. FRANKEN Philippe
 M. GASTAUD Marcel
 M. GIRARD-PIPAU Fernand
 M. GIUDICELLI Jean
 M. MAGNÉ Jacques
 Mme MEMRAN Nadine
 M. MENGUAL Raymond
 M. POIRÉE Jean-Claude
 Mme ROURE Marie-Claire

PROFESSEURS CLASSE EXCEPTIONNELLE

M.	AMIEL Jean	Urologie (52.04)
M.	BENCHIMOL Daniel	Chirurgie Générale (53.02)
M.	BOILEAU Pascal	Chirurgie Orthopédique et Traumatologique (50.02)
M.	DARCOURT Jacques	Biophysique et Médecine Nucléaire (43.01)
M.	DESNUELLE Claude	Biologie Cellulaire (44.03)
Mme	EULLER-ZIEGLER Liana	Rhumatologie (50.01)
M.	FENICHEL Patrick	Biologie du Développement et de la Reproduction (54.05)
M.	FUZIBET Jean-Gabriel	Médecine Interne (53.01)
M.	GASTAUD Pierre	Ophthalmologie (55.02)
M.	GILSON Éric	Biologie Cellulaire (44.03)
M.	GRIMAUD Dominique	Anesthésiologie et Réanimation Chirurgicale (48.01)
M.	HASSEN KHODJA Reda	Chirurgie Vasculaire (51.04)
M.	HÉBUTERNE Xavier	Nutrition (44.04)
M.	HOFMAN Paul	Anatomie et Cytologie Pathologiques (42.03)
M.	LACOUR Jean-Philippe	Dermato-Vénérologie (50.03)
M.	MARTY Pierre	Parasitologie et Mycologie (45.02)
M.	MICHIELS Jean-François	Anatomie et Cytologie Pathologiques (42.03)
M.	MOUROUX Jérôme	Chirurgie Thoracique et Cardiovasculaire (51.03)
M.	PAQUIS Philippe	Neurochirurgie (49.02)
M.	PRINGUEY Dominique	Psychiatrie d'Adultes (49.03)
M.	QUATREHOMME Gérald	Médecine Légale et Droit de la Santé (46.03)
M.	M.ROBERT Philippe	Psychiatrie d'Adultes (49.03)
M.	SANTINI Joseph	O.R.L. (55.01)
M.	THYSS Antoine	Cancérologie, Radiothérapie (47.02)

PROFESSEURS PREMIERE CLASSE

Mme	ASKENAZY-GITTARD Florence	Pédopsychiatrie (49.04)
M.	BAQUÉ Patrick	Anatomie - Chirurgie Générale (42.01)
M.	BÉRARD Étienne	Pédiatrie (54.01)
M.	BERNARDIN Gilles	Réanimation Médicale (48.02)
M.	BONGAIN André	Gynécologie-Obstétrique (54.03)
M.	CASTILLO Laurent	O.R.L. (55.01)
Mme	CRENESSE Dominique	Physiologie (44.02)
M.	DE PERETTI Fernand	Anatomie-Chirurgie Orthopédique (42.01)
M.	DRICI Milou-Daniel	Pharmacologie Clinique (48.03)
M.	ESNAULT Vincent	Néphrologie (52-03)
M.	FERRARI Émile	Cardiologie (51.02)
M.	FERRERO Jean-Marc	Cancérologie ; Radiothérapie (47.02)
M.	GIBELIN Pierre	Cardiologie (51.02)
M.	GUGENHEIM Jean	Chirurgie Digestive (52.02)
Mme	ICHAÏ Carole	Anesthésiologie et Réanimation Chirurgicale (48.01)
M.	LONJON Michel	Neurochirurgie (49.02)
M.	MARQUETTE Charles-Hugo	Pneumologie (51.01)
M.	MOUNIER Nicolas	Cancérologie, Radiothérapie (47.02)
M.	PADOVANI Bernard	Radiologie et Imagerie Médicale (43.02)
Mme	PAQUIS Véronique	Génétique (47.04)
M.	PRADIER Christian	Épidémiologie, Économie de la Santé et Prévention (46.01)
M.	RAUCOULES-AIMÉ Marc	Anesthésie et Réanimation Chirurgicale (48.01)
Mme	RAYNAUD Dominique	Hématologie (47.01)
M.	ROSENTHAL Éric	Médecine Interne (53.01)
M.	SCHNEIDER Stéphane	Nutrition (44.04)
M.	STACCINI Pascal	Biostatistiques et Informatique Médicale (46.04)
M.	THOMAS Pierre	Neurologie (49.01)
M.	TRAN Albert	Hépatogastro-entérologie (52.01)

PROFESSEURS DEUXIEME CLASSE

M.	ALBERTINI Marc	Pédiatrie (54.01)
Mme	BAILLIF Stéphanie	Ophthalmologie (55.02)
M.	BAHADORAN Philippe	Cytologie et Histologie (42.02)
M.	BARRANGER Emmanuel	Gynécologie Obstétrique (54.03)
M.	BENZRI Emmanuel	Chirurgie Générale (53.02)
M.	BENOIT Michel	Psychiatrie (49.03)
Mme	BLANC-PEDEUTOUR Florence	Cancérologie – Génétique (47.02)
M.	BREAUD Jean	Chirurgie Infantile (54.02)
Mlle	BREUIL Véronique	Rhumatologie (50.01)
M.	CANIVET Bertrand	Médecine Interne (53.01)
M.	CARLES Michel	Anesthésiologie Réanimation (48.01)
M.	CASSUTO Jill-Patrice	Hématologie et Transfusion (47.01)
M.	CHEVALLIER Patrick	Radiologie et Imagerie Médicale (43.02)
Mme	CHINETTI Giulia	Biochimie-Biologie Moléculaire (44.01)
M.	DELOTTE Jérôme	Gynécologie-obstétrique (54.03)
M.	DUMONTIER Christian	Chirurgie plastique
M.	FONTAINE Denys	Neurochirurgie (49.02)
M.	FOURNIER Jean-Paul	Thérapeutique (48-04)
M.	FREDENRICH Alexandre	Endocrinologie, Diabète et Maladies métaboliques (54.04)
Mlle	GIORDANENGO Valérie	Bactériologie-Virologie (45.01)
M.	GUÉRIN Olivier	Gériatrie (48.04)
M.	HANNOUN-LEVI Jean-Michel	Cancérologie ; Radiothérapie (47.02)

PROFESSEURS DEUXIEME CLASSE (suite)

M.	IANNELLI Antonio	Chirurgie Digestive (52.02)
M	JEAN BAPTISTE Elixène	Chirurgie vasculaire (51.04)
M.	JOURDAN Jacques	Chirurgie Thoracique et Cardiovasculaire (51.03)
M.	LEVRAUT Jacques	Anesthésiologie et Réanimation Chirurgicale (48.01)
M.	PASSERON Thierry	Dermato-Vénérologie (50-03)
M.	PICHE Thierry	Gastro-entérologie (52.01)
M.	ROGER Pierre-Marie	Maladies Infectieuses ; Maladies Tropicales (45.03)
M.	ROHRLICH Pierre	Pédiatrie (54.01)
M.	RUIMY Raymond	Bactériologie-virologie (45.01)
Mme	SACCONI Sabrina	Neurologie (49.01)
M.	SADOUL Jean-Louis	Endocrinologie, Diabète et Maladies Métaboliques (54.04)
M.	TROJANI Christophe	Chirurgie Orthopédique et Traumatologique (50.02)
M.	VENISSAC Nicolas	Chirurgie Thoracique et Cardiovasculaire (51.03)

PROFESSEUR DES UNIVERSITÉS

M.	HOFLIGER Philippe	Médecine Générale
----	-------------------	-------------------

PROFESSEURS AGRÉGÉS

Mme	LANDI Rebecca	Anglais
Mme	ROSE Patricia	Anglais

MAITRES DE CONFÉRENCES DES UNIVERSITÉS - PRATICIENS HOSPITALIERS

Mme	ALUNNI Véronique	Médecine Légale et Droit de la Santé (46.03)
M.	AMBROSETTI Damien	Cytologie et Histologie (42.02)
Mme	BANNWARTH Sylvie	Génétique (47.04)
M.	BENOLIEL José	Biophysique et Médecine Nucléaire (43.01)
Mme	BERNARD-POMIER Ghislaine	Immunologie (47.03)
Mme	BUREL-VANDENBOS Fanny	Anatomie et Cytologie pathologiques (42.03)
M.	DOGLIO Alain	Bactériologie-Virologie (45.01)
M	DOYEN Jérôme	Radiothérapie (47.02)
M	FAVRE Guillaume	Néphrologie (52.03)
M.	FOSSE Thierry	Bactériologie-Virologie-Hygiène (45.01)
M.	GARRAFFO Rodolphe	Pharmacologie Fondamentale (48.03)
Mme	GIOVANNINI-CHAMI Lisa	Pédiatrie (54.01)
Mme	HINAULT Charlotte	Biochimie et biologie moléculaire (44.01)
Mme	LEGROS Laurence	Hématologie et Transfusion (47.01)
Mme	MAGNIÉ Marie-Noëlle	Physiologie (44.02)
Mme	MOCERI Pamela	Cardiologie (51.02)
Mme	MUSSO-LASSALLE Sandra	Anatomie et Cytologie pathologiques (42.03)
M.	NAÏMI Mourad	Biochimie et Biologie moléculaire (44.01)
M.	PHILIP Patrick	Cytologie et Histologie (42.02)
Mme	POMARES Christelle	Parasitologie et mycologie (45.02)
M.	ROUX Christian	Rhumatologie (50.01)
M.	TESTA Jean	Épidémiologie Économie de la Santé et Prévention (46.01)
M.	TOULON Pierre	Hématologie et Transfusion (47.01)

PROFESSEURS ASSOCIÉS

M	COYNE John	Anatomie et Cytologie (42.03)
M.	GARDON Gilles	Médecine Générale
Mme	PACZESNY Sophie	Hématologie (47.01)
Mme	POURRAT Isabelle	Médecine Générale

MAITRES DE CONFÉRENCES ASSOCIÉS

M	BALDIN Jean-Luc	Médecine Générale
M.	DARMON David	Médecine Générale
Mme	MONNIER Brigitte	Médecine Générale
M.	PAPA Michel	Médecine Générale

PROFESSEURS CONVENTIONNÉS DE L'UNIVERSITÉ

M.	BERTRAND François	Médecine Interne
M.	BROCKER Patrice	Médecine Interne Option Gériatrie
M.	CHEVALLIER Daniel	Urologie
Mme	FOURNIER-MEHOUAS Manuella	Médecine Physique et Réadaptation
M.	JAMBOU Patrick	Coordination prélèvements d'organes
M.	QUARANTA Jean-François	Santé Publique

Remerciements :

À Madame le Professeur Stéphanie BAILLIF, présidente du jury et directrice de thèse, vous me faites l'honneur de présider ce jury. Merci de m'avoir permis de réaliser ce travail si intéressant et d'avoir été présente tout au long. Je suis heureuse de pouvoir continuer à travailler avec vous dans l'avenir. Je tiens à vous exprimer mon plus profond respect.

À Monsieur le Professeur John CONRATH, je vous remercie de m'avoir permis de venir à Marseille et de mettre ce travail en place. Je suis honorée que vous ayez accepté de participer à ce jury.

À Monsieur le Professeur Frédéric MATONTI, je vous remercie d'avoir accepté de juger ce travail et de me faire l'honneur de participer à ce jury.

À Monsieur le Docteur Jean - Pierre CAUJOLLE, je vous remercie pour votre enseignement en onco-ophtalmologie et de m'avoir permis de venir consulter les dossiers à votre cabinet. Soyez assuré de ma plus profonde considération.

À Madame le Docteur Juliette THARIAT, merci pour votre aide. Je n'aurais pas pu réussir sans votre collaboration. Merci d'avoir été disponible tout au long de ce travail.

Au Docteur Laurence ROSIER, je vous remercie de m'avoir aidé à distance et de vous être tant investie afin que ce travail puisse voir le jour. Merci d'avoir été disponible pour répondre à mes questions et pour votre expertise.

Au Docteur Gabriel QUENTEL, merci de m'avoir ouvert les portes de votre cabinet et de m'avoir fait confiance.

Au Docteur Yannick LE MER, au Professeur Ramin TADAYONI, au Docteur Célia MASCHI, au Docteur Frédéric HAMON et au Docteur Isabelle AKNIN, merci de m'avoir permis de réaliser ce travail.

À mes parents,

Papa, merci de m'avoir soutenu pendant ces longues études, de m'avoir permis de souffler au moment où j'en ai eu besoin, d'avoir toujours été là. Love you papa.

Maman, merci d'avoir été présente tout au long du chemin, pendant les moments difficiles, pendant les moments de joie. Je n'en serais pas là aujourd'hui sans ton soutien. Je t'aime.

À ma sœur, Alexandra, tu es aussi ma meilleure amie, le Ying à mon Yang comme tu le dis si bien. Je ne sais pas ce que je ferais sans toi. A Maxime, Lena et Torben : vous formez une merveilleuse famille, je vous aime.

À ma marraine et mon oncle, à mes grands-parents paternels, 'opa en oma' qui sont à l'origine de nombreux moments de bonheur tout au long de mon enfance, à mes grands-parents maternels 'mémé en pépé' qui sont partis trop tôt.

À Romain, depuis maintenant un peu plus d'un an j'ai la chance de t'avoir à mes côtés. Depuis que tu es entré dans ma vie, je suis comblée. Je sais que je veux construire l'avenir avec toi. Je t'aime.

À mes amis,

À Laura, notre amitié dure déjà presque 20 ans! Je me souviendrai toujours de ce premier jour où je suis arrivée en 5ème complètement perdue et que tu m'as prise sous ton aile. Après tout ce temps, ton amitié m'est toujours aussi précieuse.

À Cynthia, Céline, Catherine, Anja et Heidi, depuis nos vacances à St Tropez à l'âge de 17 ans jusqu'à nos apéros du samedi soir au Before, merci d'avoir été là depuis le début. Une amitié qui dure déjà depuis plus de 15 ans ne peut que continuer sur ce chemin!

À Françoise, merci pour votre soutien depuis le début.

À Marie, tu as été une amie formidable depuis que l'on s'est connue en P1!

À Aurélie, merci d'avoir toujours été présente.

À Laura, merci pour ton amitié et ton soutien.

À Marine, merci pour tout nos souvenirs!

À Marie Gab, merci pour toutes tes folies qui nous font toujours tant rire!

À Ludo, Thomas, Guigui et Julien.

À Jean, TomTom, Claire, Matthias et les autres, merci pour tous ces bons moments.

Au groupe des stylos violets, sans vous, je n'en serais pas là aujourd'hui.

À Pauline, ensemble nous avons accompli notre rêve de devenir ophtalmo.

À Manue, de nos longues soirées de conf passées à manger des bonbons à nos apéros sushis, merci d'avoir été là.

À Bilitis, merci pour tout nos souvenirs.

À Fred, depuis notre rencontre à l'internat de Cannes, merci d'avoir toujours été présente dans les moments de joie et les moments plus difficiles.

À Fanny, je suis heureuse de pouvoir te compter parmi mes amies.

À Elisa, c'est toi qui m'as transmis ton amour pour l'Ophtalmologie pédiatrique. Tu m'as appris tellement de choses et tu as toujours été présente autant sur le plan professionnel que sur le plan personnel. Je suis heureuse que ce premier semestre à Lerval avec toi se soit transformé en cette belle amitié.

À Alex, merci pour toutes nos soirées apéros ensemble, d'avoir été à l'écoute et d'être l'amie que tu es. Je suis heureuse de t'avoir retrouvé !

À Marion, merci pour ta bonne humeur au quotidien. J'aurais tellement adoré pouvoir travailler avec vous!

À Alexandra, ma majus, depuis que l'on s'est croisé à cette première soirée internat, ça a été un coup de foudre amical entre nous! Merci d'avoir été présente pendant ces années d'internat et je sais que nous avons encore plein de belles choses à vivre!

À Alix, je suis heureuse de t'avoir retrouvé après ces quelques années de début d'internat! Tu es une amie sincère pour la vie et tu pourras toujours compter sur moi! Merci à Guillaume de te rendre heureuse!

À Laura, merci pour ta joie de vivre, ton optimisme! J'ai tellement hâte que tu rentres sur Nice! Je suis heureuse de te compter parmi mes amies.

À Marie, même si on s'était déjà croisées pas mal de fois, il a fallu attendre l'internat pour que l'on se rapproche. J'ai énormément de chance de faire parti de ton cercle de proches! Merci d'être l'amie que tu es. Merci à Juju de te rendre heureuse!

À Nico, merci d'avoir été présent quand j'étais complètement perdu en neuro, je suis heureuse de t'avoir eu comme co interne et maintenant de te compter parmi mes amis!

À Roxane et Marion, il a fallu presque arriver à la fin de ce semestre d'interchu pour qu'on commence à faire nos apéros! Mais même en ces quelques mois, j'ai trouvé en vous des amies sincères! Merci d'avoir été des co internes formidables, merci pour votre joie de vivre et d'avoir toujours ce grain de folie!

À David, merci pour ce binôme de folie, de m'avoir encore appris tant de choses, merci d'avoir été mon confident. Tu es devenu un ami.

À Cédric, merci pour tes avis et ta bonne humeur au quotidien.

À Cécilia, merci pour ton enseignement et d'avoir été toujours disponible.

À Benjamin, tu as été un super co interne puis un chef toujours présent.

À Elsa, merci pour tout tes conseils depuis le début.

À Célia, Jérôme et Fabien, merci pour tout vos avis.

À Bruno et Anne - Laure, j'aurai beaucoup aimé continuer à travailler à vos côtés.

À Arnaud, mon co interne depuis le début, merci pour ton soutien.

À Alexis, Johanna, Caro, Barbara, Louis, et Amélie, merci pour ce dernier semestre d'internat à vos côtés, à Edouard et Sasha.

À toute l'équipe soignante de la consultation à Pasteur et aux secrétaires : Véro, Ghis, Jeff (et ta joie de vivre), Sido, Cathy, Marie Angèle, Véro, la petite Flo, la grande Flo, Nicole, Julie, les Cécilia, Nadine, Marion et Fabienne.

Aux orthoptistes, Christine, Emilie et Florine.

Aux infirmières de bloc et au personnel d'hospitalisation : Davina, Nathalie, Aurélie, Michèle, Manon, Valérie, Christophe, Joëlle.

Au service d'Ophtalmologie de Cannes : à Jacques, merci pour ton soutien depuis le début. A Amandine, merci pour ces moments de complicité.

Au service d'Ophtalmologie de Necker : au Professeur Bremond - Gignac, à Sarah, Charlotte, Matthieu et Diem, merci pour votre enseignement et ces bons moments. Ces quelques mois à Paris resteront un souvenir mémorable.

Au Pr Thomas et aux Dr Lebrun - Frenay et Cohen : merci de m'avoir accueilli en Hôpital de Jour de Neurologie pendant ces 6 mois.

À l'équipe de Lenval : aux Dr Fouret, Dr Costet, Dr Lagier et Dr Haddad, j'espère que ce n'est que le début d'une belle collaboration. À Laetitia, Jen, Inda et Christina.

TABLE DES MATIÈRES :

I. INTRODUCTION.....	16
II. MATÉRIEL ET MÉTHODES.....	18
III. RÉSULTATS.....	20
IV. DISCUSSION.....	38
V. CONCLUSION.....	44
VI. RÉFÉRENCES BIBLIOGRAPHIQUES.....	45
VII. SERMENT D'HIPPOCRATE.....	48

I. INTRODUCTION :

La chorioretinopathie exsudative hémorragique périphérique (PEHCR pour "Peripheral Exudative Hemorrhagic ChorioRetinopathy ") est une pathologie rare, peu connue des ophtalmologistes.

Reese *et al.* [13] ont décrit en 1961 des hématomas localisés sous l'épithélium pigmentaire. Sur une série de 30 patients, la plupart des hématomas étaient de localisation maculaire, cependant quelques patients présentaient des hématomas sous épithéliaux de localisation périphérique.

Des décollements de l'épithélium pigmentaire hémorragiques périphériques semblables ont ensuite été décrits par Silva *et al.* en 1978 [17].

Le terme de 'chorioretinopathie exsudative hémorragique périphérique' a été introduit par Annesley en 1980 [3]. Il définit ainsi cette entité clinique par la présence de lésions chorioretiniennes périphériques à type d'hémorragies sous rétiniennes ou localisées sous l'épithélium pigmentaire et/ou la présence d'une exsudation sous rétinienne.

La physiopathologie reste à ce jour incertaine. Plusieurs auteurs ont émis l'hypothèse de la présence d'une membrane néovasculaire devant les similarités cliniques que présente cette pathologie avec la forme exsudative de la dégénérescence maculaire liée à l'âge (DMLA) [6]. Il pourrait ainsi s'agir d'une forme périphérique de cette pathologie.

De plus, des signes de DMLA sont très souvent associés aux lésions périphériques.

Cependant, en angiographie à la fluorescéine et sur les yeux qui ont été analysés histologiquement, une membrane néovasculaire n'a été retrouvée que dans quelques cas.

D'autres auteurs émettent l'hypothèse d'une origine physiopathologique commune avec la vasculopathie polypoïdale devant la présentation très hémorragique et exsudative des lésions et de la mise en évidence dans certains cas de polypes en angiographie au vert d'indocyanine (ICG) [7, 21].

À ce jour, peu de cas de PEHCR ont été décrits et, depuis la série d'Annesley, peu d'études ont inclus un nombre suffisant de cas. La plus large série décrite à ce jour est celle de Shields *et al.* en 2009, regroupant 173 yeux [16].

La PEHCR est probablement sous diagnostiquée compte tenue de son caractère souvent asymptomatique, ainsi que de la localisation très périphérique des lésions. Elle est aussi souvent confondue avec d'autres pathologies, telles que le mélanome choroïdien [5] ou la DMLA exsudative.

Ainsi, les caractéristiques cliniques de la PEHCR doivent être mieux définies. De même, les caractéristiques paracliniques, déterminées en imagerie multimodale, sont à préciser.

L'objectif de cette étude est de mieux définir les aspects cliniques et paracliniques de la PEHCR à partir d'une série européenne de 84 yeux. Les aspects en échographie en mode B, en angiographie à la fluorescéine et ICG sont décrits. L'évolution ainsi que la prise en charge thérapeutique de cette pathologie sont aussi évaluées.

II. MATÉRIEL ET MÉTHODES :

Nous avons étudié de manière rétrospective les cas de PEHCR qui se sont présentés dans neuf centres entre le 1er octobre 2005 et le 31 mars 2017.

Parmi ces centres, cinq sont des hôpitaux ou cliniques et quatre correspondent à des cabinets d'ophtalmologistes libéraux. Cette étude répond aux recommandations de la déclaration de Helsinki.

Les patients présentant un antécédent d'uvéite, de traumatisme oculaire ou de tumeur intraoculaire n'ont pas été inclus.

Les critères de PEHCR incluent la présence en périphérie rétinienne d'anomalies à type d'hémorragie et/ou d'exsudation sous rétinienne ou localisée sous l'épithélium pigmentaire.

Pour chaque patient, le sexe, l'origine ethnique, l'âge au moment de la première consultation ainsi que le caractère uni ou bilatéral de l'atteinte ont été relevés.

Les antécédents personnels et familiaux, les traitements personnels, l'histoire de la maladie et la latéralité en cas d'atteinte unilatérale ont été notés.

Pour chaque œil atteint, l'acuité visuelle en ETDRS, l'examen à la lampe à fente et du fond d'œil dilaté à la première ainsi qu'à la dernière consultation ont été relevés ainsi que les résultats d'éventuels examens complémentaires et d'éventuels traitements réalisés.

L'analyse statistique a été réalisée par un test t de Student afin de comparer l'acuité visuelle initiale et finale en fonction de la prise en charge

thérapeutique ainsi que l'étendue des lésions en fonction de la présence ou de l'absence d'une hypertension artérielle ou de la prise d'un traitement par antiagrégants plaquettaires ou anticoagulants. Un test Chi2 a été réalisé afin de comparer la proportion d'atteinte bilatérale en présence ou absence de chacun de ces facteurs de risque.

III. RÉSULTATS :

Quarante sept patients d'hôpitaux publiques ou de cliniques, ainsi que 22 patients de cabinets libéraux ont été inclus.

Au total, 69 patients et 84 yeux ont été analysés.

L'âge moyen à la première consultation était de 77,4 ans (âge compris entre 43 et 95 ans). Dans 65,2% (45 sur 69) des cas il s'agissait de sujets de sexe féminin.

Cinquante et un sur 53 patients étaient d'origine Caucasienne (96,2%), il y avait un patient d'origine Indienne et un patient d'origine Nord Africaine (chez 16 patients l'origine ethnique n'était pas connue).

Une hypertension artérielle était retrouvée chez 30 patients (56,6%). Vingt cinq patients (44,6%) prenaient un traitement par antiagrégants plaquettaires ou anticoagulants.

Sur l'ensemble des patients, 50 patients (83,3%) étaient symptomatiques.

La durée moyenne des symptômes était de 11,4 mois à la première consultation.

Le symptôme le plus fréquent était une baisse d'acuité visuelle (80,7%) suivie de myodesopsies (31,1%).

Au total, 52 patients avaient été adressés en consultation par un autre ophtalmologiste. Le diagnostic présumé initial le plus fréquent était celui de mélanome choroïdien (41,3%).

Le tableau 1 résume les caractéristiques des patients et les diagnostics pour lesquels les patients étaient adressés initialement.

Tableau 1 : Caractéristiques des patients et diagnostic initial

Caractéristique :	No. (%)
Age (a) (n = 69 patients)	
Moyenne (médiane, rang)	77 (79, 43 - 95)
Origine ethnique (n = 53 patients*)	
Caucasien	51 (96,2%)
Indien	1 (1,9%)
Nord Africain	1 (1,9%)
Sexe (n = 69 patients)	
Masculin	24 (34,8%)
Féminin	45 (65,2%)
Hypertension artérielle (n = 53 patients*)	30 (56,6%)
Diabète de type 1 (n = 52 patients*)	2 (3,8%)
Diabète de type 2 (n = 51 patients*)	9 (17,6%)
Antiagrégants plaquettaires (n = 56 patients*)	20 (35,7%)
Anticoagulation (n = 56 patients*)	5 (8,9%)
Antécédent familial de dégénérescence maculaire liée à l'âge (n = 21 patients*)	6 (28,6%)
Symptômes (n = 60 patients*)	50 (83,3%)
Baisse d'acuité visuelle (n = 57 patients*)	46 (80,7%)
Myodesopsies (n = 45 patients*)	14 (31,1%)
Photopsies (n = 44 patients*)	6 (13,6%)
Métamorphopsies (n = 45 patients*)	5 (11,1%)
Scotome (n = 45 patients*)	4 (8,9%)

Amputation du champ visuel (n = 45 patients*)	4 (8,9%)
Douleur (n = 48 patients*)	1 (2,1%)
Diagnostic présumé initial (n = 46 patients*)	
Mélanome	19 (41,3%)
Hématome choroïdien	10 (21,7%)
Détachement de rétine	5 (10,9%)
Autre	12 (26,1%)

* dans > 10% des cas : information non connue

Dans 21,7% (15 sur 69) des cas l'atteinte était bilatérale. En cas d'atteinte unilatérale, l'œil gauche était atteint dans 55,6% (30 sur 54) des cas. L'atteinte était asymétrique chez 98,6% (68 sur 69) des patients.

L'acuité visuelle moyenne des yeux atteints en ETDRS était de 54,9 lettres. Trente deux yeux (47,8%) avaient une acuité visuelle supérieure ou égale à 70 lettres.

En cas d'atteinte unilatérale, une maculopathie contralatérale (drusens, altérations de l'épithélium pigmentaire) était retrouvée dans 60% (24 sur 40) des cas.

Trente et un yeux (46,3%) présentaient une cataracte à la consultation initiale.

Un décollement de l'épithélium pigmentaire hémorragique était l'anomalie la plus fréquemment retrouvée en périphérie rétinienne, retrouvée chez plus de la moitié des patients (53,6%). Dans les yeux atteints, une maculopathie était associée aux lésions périphériques dans 65,8% des cas (50 yeux sur 76).

Le quadrant le plus souvent atteint était le temporal inférieur (78,6%). En moyenne, l'étendue des lésions se trouvait sur 2,7 quadrants horaires.

En cas de lésion en périphérie nasale, une atteinte temporale y était associée dans 71,4% des cas.

Le tableau 2 résume l'ensemble des caractéristiques cliniques pour chaque œil atteint.

Tableau 2 : caractéristiques cliniques à la consultation initiale

Caractéristique :	No. (%)
Œil atteint (n = 84 yeux)	
Droit	24 (34,8%)
Gauche	30 (43,5%)
Atteinte bilatérale	15 (21,7%)
Meilleure acuité visuelle corrigée (n = 67 yeux*)	
ETDRS	
70 - 85	32 (47,8%)
35 - 69	21 (31,3%)
< 35	14 (20,9%)
Si unilatéral, maculopathie controlatérale ? (n = 40 yeux*)	24 (60%)
Cristallin (n = 67 yeux*)	
Clair	6 (9%)
Cataracte	31 (46,3%)
Pseudophaque	30 (44,8%)
Pression intraoculaire en mm Hg (n = 54 yeux*)	
≤ 21	52 (96,3%)
> 21	2 (3,7%)
Lésions périphériques au fond d'œil (n = 84 yeux)	
DEP hémorragique	45 (53,6%)
DEP séreux	16 (19%)
Liquide sous rétinien	26 (31%)
Hémorragie intra rétinienne	25 (29,8%)
Hémorragie sous rétinienne	30 (35,7%)

Exsudation lipidique	33 (39,3%)
Fibrose sous rétinienne	28 (33,3%)
Hémorragie intravitréenne	19 (22,6%)
Lésions maculaires au fond d'œil (n = 76 yeux*)	
Drusen	28 (36,8%)
Altérations de l'épithélium pigmentaire	12 (15,8%)
Œdème maculaire	10 (13,2%)
Atrophie maculaire	16 (21,1%)
Exsudats maculaires	5 (6,6%)
Néovaisseau choroïdien maculaire	2 (2,6%)
Fibrose maculaire	5 (6,6%)
Hémorragie maculaire	1 (1,3%)
MER	13 (17,1%)
Maculopathie (toutes confondues sauf MER)	50 (65,8%)
Quadrant atteint (n = 84 yeux)	
Temporal inférieur	66 (78,6%)
Temporal supérieur	50 (59,5%)
Nasal supérieur	9 (10,7%)
Nasal inférieur	8 (9,5%)
Atteinte nasale	14 (16,7%)
dont atteinte temporale associée	10 (71,4%)
Nombre de quadrants horaires atteints (n = 84 yeux)	
Moyenne (médiane, rang)	2,7 (2, 1 - 8)

* dans > 10% des cas : l'information est inconnue

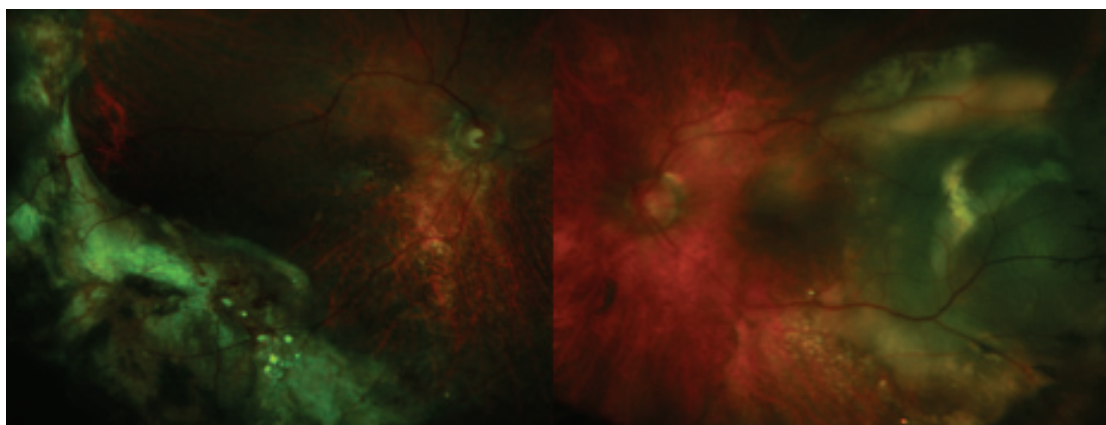


Figure 1 : Homme de 80 ans avec hypertension artérielle présentant une atteinte bilatérale avec fibrose sous rétinienne à l'œil droit et un décollement de l'épithélium pigmentaire associé à du liquide sous rétinien en temporal de l'œil gauche (patient du Pr J. CONRATH, clinique Monticelli).

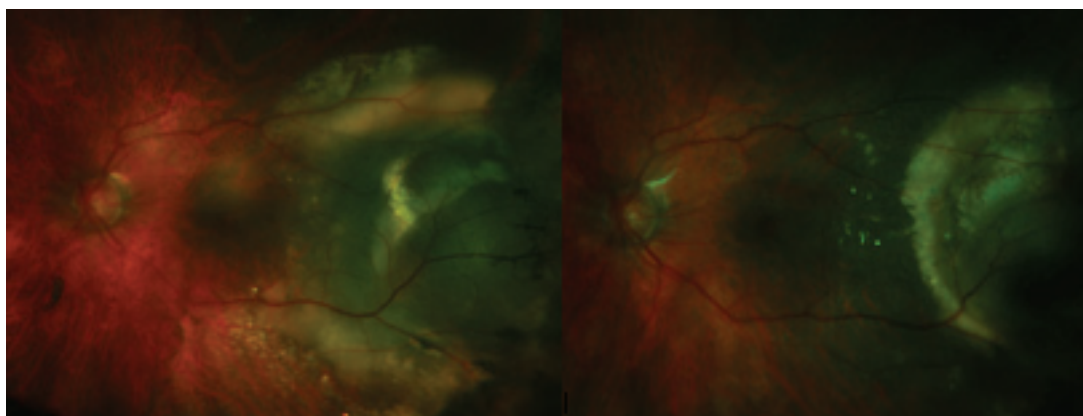


Figure 2 : Œil gauche du même patient : avant traitement (image de gauche), puis après 3 injections intra vitréennes de ranibizumab (image de droite).

Un traitement par antiagrégants plaquettaires, anticoagulants ou la présence d'une hypertension artérielle n'étaient pas associés de manière significative à une atteinte bilatérale plus fréquente, ni à une atteinte plus étendue.

Les tableaux 3 et 4 résument la proportion d'atteintes uni et bilatérales ainsi que l'étendue en nombre de quadrants horaires selon la présence ou non de ces facteurs de risques.

Tableau 3 : facteurs de risques et étendue de l'atteinte (moyenne ± écart-type) :

Facteur de risque :	Étendue si FDR :	Étendue en absence FDR :	T-test P<0.05
HTA :	2,83 ± 1,537	2,95 ± 1,820	0,484
Antiagrégants plaquettaires :	3,26 ± 2,104	2,84 ± 1,417	0,197
Anticoagulants :	3,20 ± 1,095	2,96 ± 1,725	0,282

Tableau 4 : facteurs de risques et proportion d'atteinte bilatérale :

Facteur de risque % (nb de patients / total) :	Bilatéral si FDR :	Bilatéral en absence FDR :	Chi2 Pearson P<0,05
HTA :	33,3 (10 / 30)	17,4 (4 / 23)	0,192
Antiagrégants plaquettaires :	20 (4 / 20)	27,8 (10 / 36)	0,787
Anticoagulants :	20 (1 / 5)	25,5 (13 / 51)	0,515

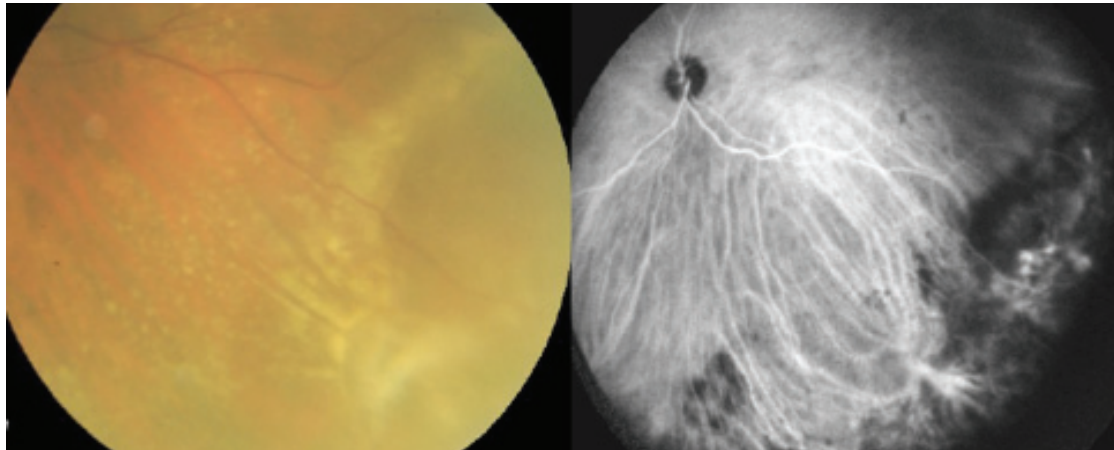


Figure 3 : Femme de 84 ans avec hypertension artérielle, atteinte unilatérale de l'œil gauche (patiente du Dr QUENTEL, Paris). Liquide sous rétinien en temporal inférieur avec exsudats (image de gauche) et polypes en angiographie ICG (image de droite).

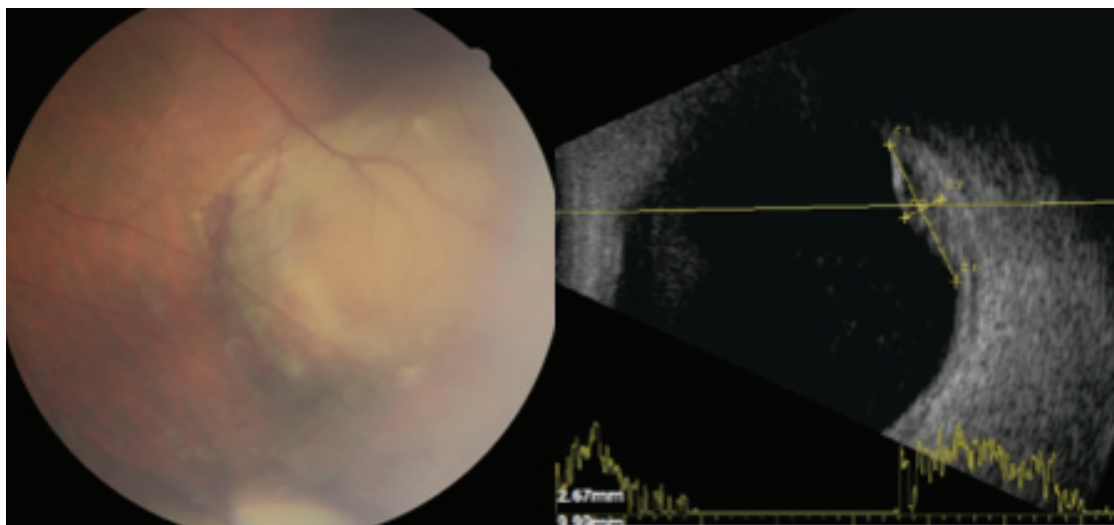


Figure 4 : homme avec hypertension artérielle et diabète de type 2 adressé pour lésion choroïdienne de l'œil gauche (patient du Dr ROSIER, Bordeaux). Décollement de l'épithélium pigmentaire avec hémorragies rétiniennes (image de gauche), aspect hétérogène en échographie (image de droite). La lésion a régressé spontanément au bout de quelques semaines.

Au total, 48 yeux ont bénéficié d'une tomographie par cohérence optique, 38 ont eu une angiographie à la fluorescéine, 24 une angiographie ICG et 42 une échographie en mode B. Chez huit patients, les résultats de l'échographie n'étaient pas à notre disposition.

Une membrane néovasculaire a été retrouvée dans 10 yeux (26,3%).

Des polypes en angiographie ICG ont été retrouvés dans 14 yeux (58,3%).

En échographie en mode B, l'aspect le plus souvent retrouvé est une lésion hétérogène (58,8%).

En tomographie par cohérence optique, un œdème maculaire était présent dans 9 yeux (18,8%). Une membrane épi rétinienne était retrouvée dans 25% des cas (12 yeux sur 48).

Le tableau 5 résume l'ensemble des examens complémentaires réalisés ainsi que les principaux résultats de ces examens.

Tableau 5 : Caractéristiques en OCT, échographie en mode B et angiographie.

Caractéristique :	No. (%) :
Tomographie en cohérence optique (n = 48 yeux)	
Épaisseur rétinienne centrale (microns) :	
Moyenne (médiane, rang)	341,8 (294, 154 - 850)
Liquide sous rétinien	6 (12,5%)
Œdème maculaire	9 (18,8%)
Décollement de l'épithélium pigmentaire	3 (6,3%)
Néovaisseau choroïdien	2 (4,2%)
Fibrose maculaire	4 (8,3%)
MER	12 (25%)
Angiographie à la fluorescéine (n = 38 yeux)	
Diffusions périphériques	23 (60,5%)
Membrane néovasculaire	10 (26,3%)
Angiographie au vert d'indocyanine (n = 24 yeux)	
Polypes	14 (58,3%)
Caractéristiques des lésions en échographie en mode B (n = 34 yeux*)	
Echogénicité faible	3 (8,8%)
Intermédiaire	3 (8,8%)
Élevée	8 (23,5%)
Hétérogène	20 (58,8%)

* dans > 10% des cas : information inconnue

Cinquante et un yeux sur 82 ont bénéficié d'un traitement (62,2%). Le traitement le plus souvent utilisé était l'injection intra vitréenne (36,6%). Les anti VEGF étaient plus souvent utilisés que les corticoïdes (seulement 2 yeux sur 28 ont eu une IVT de corticoïdes). L'anti VEGF le plus souvent injecté était le ranibizumab (39,3%). Les IVT étaient réalisées en cas d'extension des lésions périphériques vers le pôle postérieur ou en cas d'exsudation maculaire associée.

En moyenne, 7,7 injections ont été réalisées par œil.

Chez 22 patients (26,8%), une photocoagulation laser a été réalisée sur les lésions périphériques. Ce traitement était réalisé afin de prévenir l'extension des lésions vers le pôle postérieur.

Une vitrectomie a été réalisée chez 19,5% des patients et une cryothérapie chez 6,2% des patients. La réalisation d'une vitrectomie était nécessaire devant la persistance d'une hémorragie intra vitréenne pour la plupart des patients. Pour un patient, elle a été réalisée devant la survenue d'un décollement de rétine.

Un seul patient a bénéficié d'une photothérapie dynamique ; celle ci a été réalisée sur une zone en périphérie retrouvant un néovaisseau en angiographie à la fluorescéine. Ce patient n'avait pas bénéficié d'angiographie ICG.

Le tableau 6 résume l'ensemble des traitements qui ont été réalisés.

Tableau 6 : Différents traitements

Caractéristique :	No. (%)
Traitement (n = 82 yeux**)	51 (62,2%)
Injections intra vitréennes	30 (36,6%)
- Produit (n = 28 yeux**)	
▪ ranibizumab	11 (39,3%)
• aflibercept	3 (10,7%)
• bevacizumab	4 (14,3%)
• association de différents produits (dont les corticoïdes***)	10 (35,7%)
- Nombre	
moyenne (médiane, rang)	7,7 (4, 1 - 32)
- Durée entre indication et première IVT (jours)	
moyenne (médiane, rang)	13,6 (12, 2 - 30)
Laser photocoagulation	22 (26,8%)
- Durée entre diagnostic et photocoagulation (mois)	
moyenne (médiane, rang)	4,3 (3, 0,25 - 24)
Photothérapie dynamique	1 (1,2%)
Vitrectomie	16 (19,5%)
Cryothérapie	5 (6,2%)
- Durée entre diagnostic et chirurgie (mois)	
moyenne (médiane, rang)	2 (1, 0 - 9)

** 2 yeux ont été perdus de vue

*** 8 yeux ont été traités par plusieurs anti VEGF différents (aflibercept et ranibizumab) et 2 yeux par anti VEGF et corticoïdes

Au total, seize patients n'ont été vus qu'une seule fois en consultation. La durée moyenne de suivi des autres patients était de 30,7 mois.

L'acuité visuelle moyenne finale en ETDRS était de 61 lettres.

Plus de la moitié (51,9%) des yeux avaient une acuité visuelle supérieure ou égale à 70 lettres à la dernière consultation.

A la dernière consultation, la plupart des lésions avaient régressé (65,6%).

Une extension des lésions est survenue dans 11,5% des cas.

Le tableau 7 résume l'ensemble des caractéristiques cliniques à la dernière consultation.

Tableau 7 : Résultats de la dernière consultation pour 63 yeux.

Caractéristiques :	No. (%)
Meilleure acuité visuelle corrigée (n = 52 yeux*) ETDRS	
70 - 85	27 (51,9%)
35 - 69	18 (34,6%)
< 35	7 (13,5%)
Lésions périphériques au fond d'œil (n = 61 yeux**)	
Stable	14 (23%)
Régression	40 (65,6%)
Extension	7 (11,5%)
Fibrose	25 (41%)
Extension vers le pôle postérieur	6 (9,8%)
Lésions maculaires au fond d'œil (n = 57 yeux**)	
Stable	37 (64,9%)
Atrophie	17 (29,8%)
Œdème	4 (7%)
Fibrose	6 (10,5%)

* dans > 10% des cas : information inconnue ** dans < 10% cases : information inconnue

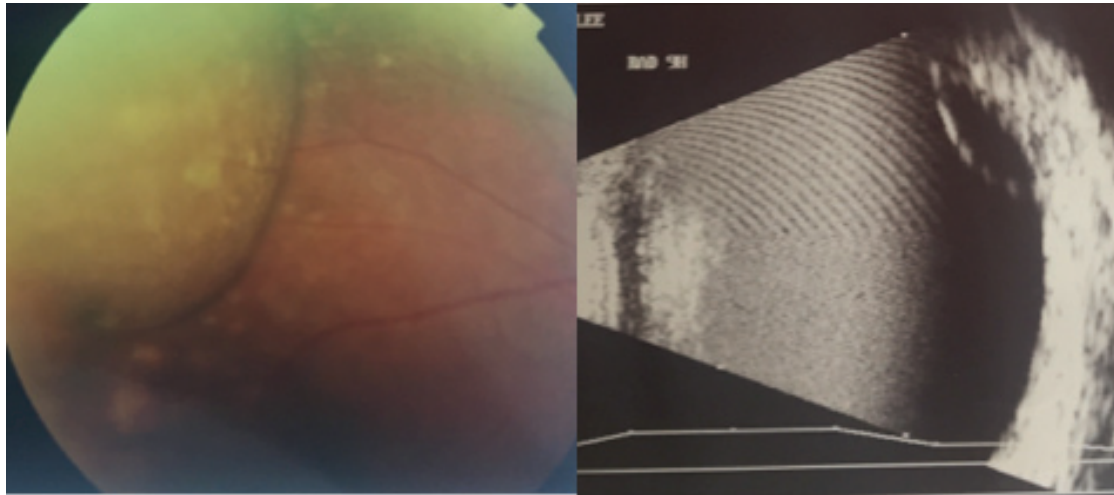


Figure 5 : Homme avec décollement de l'épithélium pigmentaire périphérique de l'œil droit (image de gauche), aspect en échographie (image de droite). (Patient du Pr J. CONRATH, clinique Monticelli)

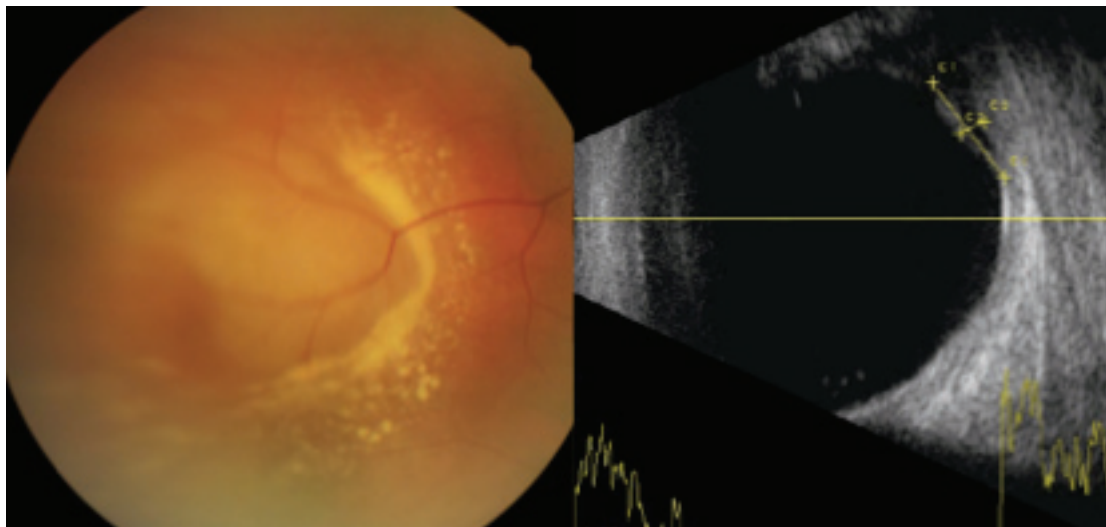


Figure 6 : Homme asymptomatique avec hypertension artérielle et sous antiagrégants plaquettaires. Décollement de l'épithélium pigmentaire et exsudats en temporal de l'œil droit (image de gauche), aspect en échographie (image de droite), régression spontanée après quelques semaines. (Patient du Dr ROSIER, Bordeaux)

Lorsque nous comparons la différence entre l'acuité visuelle initiale et finale en cas de traitement par rapport à l'absence de traitement, nous trouvons que seulement la réalisation d'une vitrectomie permet une amélioration de l'acuité visuelle de manière significative ($p = 0,049$).

Le tableau 8 résume les différences entre acuité visuelle initiale et finale en logMAR en fonction du traitement réalisé.

Tableau 8 : différence entre acuité visuelle initiale et finale en logMAR en fonction du traitement (moyenne \pm écart type).

Traitement :	Diff AVi/f ttt *:	Diff AVi/f ss ttt ** :	T-test P < 0,05
Traitement	-0,1629 \pm 0,70714	0,0867 \pm 0,66748	0,510
IVT	-0,1280 \pm 0,71794	-0,0480 \pm 0,69048	0,461
Photocoagulation	-0,0455 \pm 0,67582	-0,1000 \pm 0,71267	0,740
PDT	0,2000	-0,0939 \pm 0,70428	
Vitrectomie	-0,5462 \pm 0,84717	0,0730 \pm 0,56747	0,049

* différence entre acuité visuelle initiale et finale en logMAR en cas de traitement

** différence entre acuité visuelle initiale et finale en logMAR en absence de traitement

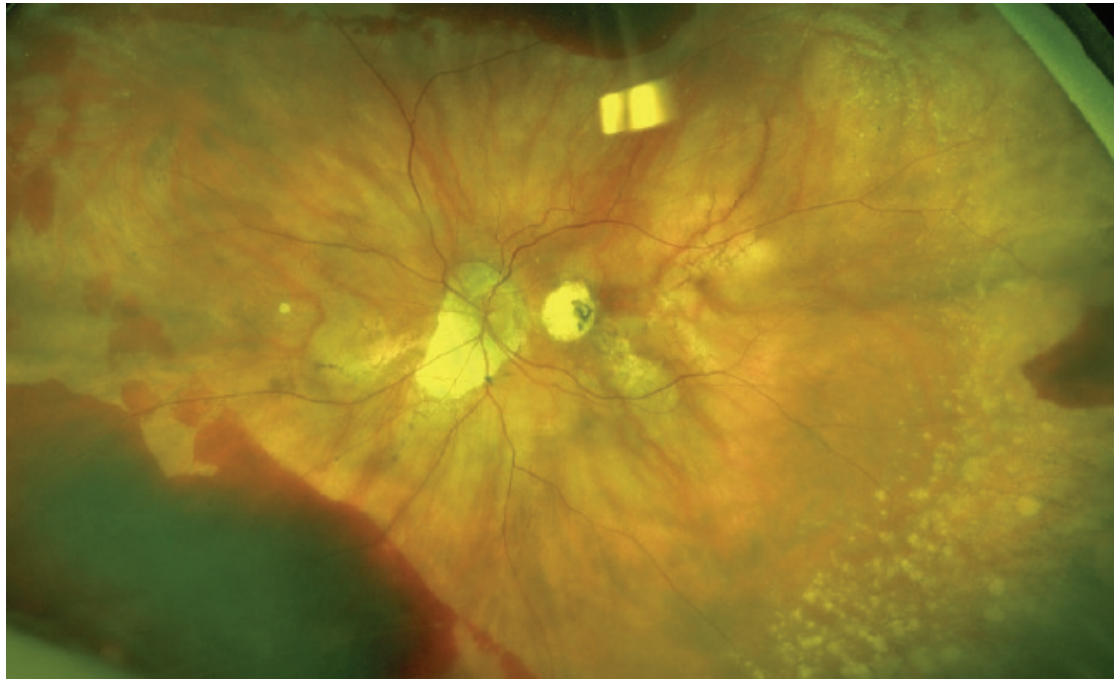


Figure 7 : Femme de 86 ans sous antiagrégants plaquettaires, hémorragies profondes rétiniennes périphériques avec atrophie maculaire. (Patiente du Dr QUENTEL, Paris)

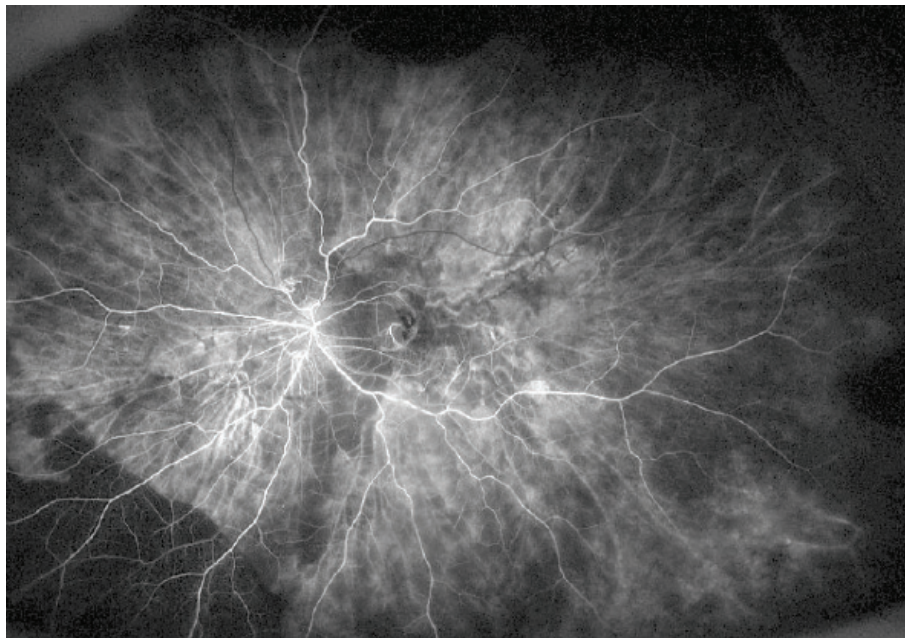


Figure 8 : même patiente, angiographie à la fluorescéine : effet masque des hémorragies sans néovaisseau.

IV. DISCUSSION :

Cette étude décrit 84 yeux chez 69 patients atteints de PEHCR : il s'agit de la plus grande série décrite depuis Shields *et al.* en 2009, et de la plus grande série européenne. Son caractère rétrospectif constitue une importante limite puisque seize patients (23,2%) n'ont été vus en consultation qu'une seule fois. Il s'agissait spécifiquement de patients adressés en consultation par un autre ophtalmologiste afin d'éliminer une pathologie tumorale. Les ophtalmologistes initiaux n'ont pas toujours pu être contactés afin de connaître la prise en charge et l'évolution ultérieure de la pathologie.

Cette étude, à l'inverse de la série publiée par Shields, a été réalisée au sein d'une population générale. Le biais de recrutement lié à l'hyperspécialisation en onco-ophtalmologie n'était pas présent. Ainsi cette série n'inclut donc pas seulement les formes pseudo tumorales de PEHCR (dont le diagnostic différentiel est surtout le mélanome choroïdien), mais également les formes simulant une DMLA exsudative ou une vasculopathie polypoïdale périphérique ; l'ensemble des caractéristiques cliniques est ainsi plus représentatif de la pathologie.

Nous trouvons comme précédemment décrit, une prédominance de la PEHCR chez les sujets âgés et de sexe féminin. La pathologie survient le plus souvent chez le patient d'origine Caucasienne, ce que nous retrouvons également. En 2010, Kim *et al.* ont décrit quatre patients Coréens présentant cette pathologie [8]. Ils émettent l'hypothèse que la PEHCR, chez les sujets Asiatiques, est plus souvent compliquée d'extension maculaire. Dans notre

étude cependant, aucun patient Asiatique n'a été inclus. Certains auteurs ont déjà émis l'hypothèse que l'importante proportion de Caucasiens peut être liée à un biais de sélection ; en effet, la plupart des études concernant la PEHCR ont été réalisées en Occident [10].

Une hypertension artérielle est souvent retrouvée dans notre série, ainsi que la prise d'un traitement par anticoagulants ou antiagrégants plaquettaires. Annesley [3] trouve qu'un traitement anticoagulant est plus souvent associé à une atteinte bilatérale et plus étendue. Dans notre étude nous n'avons pas retrouvé d'association significative entre un traitement par anticoagulants, par antiagrégants plaquettaires ou une hypertension artérielle et une atteinte bilatérale ou plus étendue.

83,3% des patients sont symptomatiques dans notre étude alors que la PEHCR est généralement une pathologie asymptomatique. Le symptôme le plus fréquemment retrouvé est une baisse d'acuité visuelle (80,7%). Celle ci peut être liée à la présence d'une cataracte (46,3% des yeux en présentent une). Il peut également s'agir d'un biais de sélection puisque les patients symptomatiques consultent plus facilement. Ainsi, les lésions étant souvent asymptomatiques et régressant spontanément, il est possible que la PEHCR soit une pathologie plus fréquente que l'on présume.

Dans la littérature, l'atteinte oculaire est le plus souvent unilatérale, mais peut être bilatérale dans 30% des cas [16]. La localisation des lésions est le plus souvent temporale et le quadrant temporal inférieur semble plus souvent atteint. Nous retrouvons ces mêmes données dans notre étude.

De même, les lésions chorio-rétiniennes sont caractérisées par une grande variabilité clinique, ce que nous observons aussi. La lésion périphérique la plus fréquemment décrite reste un décollement de l'épithélium pigmentaire hémorragique.

Dans 41,3% des cas, les patients étaient adressés en consultation pour suspicion de mélanome choroïdien. Il s'agit en effet du principal diagnostic différentiel de la pathologie. Parmi les 32 yeux décrits initialement par Annesley, 50 % étaient adressés en consultation devant la suspicion d'un mélanome choroïdien [3]. Shields *et al.* [16] trouvent que 14% des mélanomes choroïdiens adressés en consultation sont en réalité des pseudo-mélanomes. Parmi ces patients, 13% sont des cas de PEHCR. Afin de différencier ces 2 pathologies, Annesley insiste sur la réalisation d'une angiographie à la fluorescéine ainsi que sur l'échographie [3]. En angiographie à la fluorescéine, très peu de mélanomes restent hypofluorescents alors que les lésions hémorragiques de la PEHCR sont caractérisées par un important effet masque parfois associé à l'hyperfluorescence d'une éventuelle membrane néovasculaire. L'échographie en mode B retrouve des lésions hétérogènes correspondant à la présence de liquide sous rétinien ou sous l'épithélium pigmentaire associé à du sang. Elle permet de faire aisément le diagnostic différentiel avec le mélanome choroïdien pour lequel l'échogénicité est modérée, associée à une excavation choroïdienne toujours absente dans la PEHCR. Un autre argument permettant d'éliminer le mélanome choroïdien est celui de l'évolutivité des lésions. Les lésions de PEHCR sont dans la plupart des cas spontanément résolutive en quelques semaines. Shields *et al.* sur une série de 173 yeux,

ont retrouvé une stabilité clinique ou régression dans 89% des cas. Nous retrouvons dans notre série que 88,6% des lésions sont restées stables ou ont régressé.

Les examens complémentaires réalisés devant la découverte de lésions évoquant une PEHCR sont très variables selon l'ophtalmologiste et l'aspect initial de la lésion. Si une tomographie par cohérence optique est réalisée dans plus de la moitié des cas, l'angiographie à la fluorescéine et ICG sont plus souvent réalisées devant des lésions exsudatives et hémorragiques simulant une DMLA périphérique et l'échographie en mode B devant des lésions simulant une tumeur choroïdienne [20].

En angiographie à la fluorescéine, nous retrouvons un néovaisseau périphérique dans 10 yeux (26,3%). Shields *et al.* retrouvent seulement 3% (2 cas) de néovaisseaux choroïdiens visualisés en angiographie à la fluorescéine. Cependant, Mantel *et al.* [10] trouvent que dans la plupart des yeux où une angiographie à la fluorescéine est réalisée, une membrane néovasculaire est mise en évidence (22 yeux sur 34). Cette importante variabilité peut être expliquée par le fait qu'en cas de volumineux hématoïde, l'effet masque empêche la visualisation du néovaisseau sous-jacent ; le nombre de patients ayant une membrane néovasculaire en périphérie responsable des lésions peut donc être sous-estimé dans cette pathologie. Cependant, dans une étude plus récente en 2012, Mantel *et al.* [9] ne retrouvent aucun signe de néovascularisation choroïdienne sur l'ensemble des yeux analysés en angiographie à la fluorescéine mais dans 69 % (33 yeux sur 48) des cas l'angiographie ICG met en évidence des polypes [11].

Dans notre étude, 58,3% des yeux ayant eu une angiographie ICG présentent des lésions polypoïdales. Ainsi, devant le caractère hautement séro-hémorragique des lésions de PEHCR et l'aspect de polypes en ICG, il peut s'agir d'une forme périphérique de vasculopathie polypoïdale.

Tout de même, la vasculopathie polypoïdale survient typiquement à un âge moyen plus bas que celui de la PEHCR et est plus fréquente dans les populations Asiatiques. Ahuja *et al.* [1] ont décrit 40 patients présentant des décollements de l'épithélium pigmentaire exsudatifs et hémorragiques. Chez 34 de ces patients, des lésions polypoïdales ont été retrouvées dont 5 présentaient des atteintes extramaculaires (14%). Parmi ces patients, 74% étaient d'origine Caucasienne.

La prise en charge de ces patients, compte tenu du caractère souvent spontanément régressif, consiste la plupart du temps en une simple surveillance associée à l'équilibration d'une éventuelle hypertension artérielle. Des injections intravitréennes d'anti VEGF ou de corticoïdes peuvent être indiquées en cas d'exsudation maculaire associée responsable d'une baisse d'acuité visuelle. En cas de menace d'extension des lésions vers le pôle postérieur, les lésions périphériques peuvent être traitées par photocoagulation laser ou cryothérapie. Devant une hémorragie intravitréenne persistante, une vitrectomie peut être nécessaire.

Lorsque nous analysons statistiquement la différence en cas de traitement ou en absence de traitement entre l'acuité visuelle initiale et finale, nous constatons que seulement la réalisation d'une vitrectomie permet d'améliorer l'acuité visuelle finale de manière significative. Cela prend toute sa logique en cas d'hémorragie intra vitrénne persistante.

La réalisation d'une cryothérapie ou d'une photocoagulation laser est logiquement non associée à une amélioration de l'acuité visuelle puisque celles ci sont généralement réalisées avant la survenue d'une baisse d'acuité visuelle liée à une progression vers le pôle postérieur des lésions. Il s'agit ainsi d'un traitement préventif de l'extension des lésions périphériques.

La réalisation d'IVT n'est pas non plus significativement associée à une meilleure acuité visuelle finale ; il peut s'agir d'un manque de puissance de l'étude.

Dans notre étude, 51 patients (60,7%) ont été traités et le plus souvent, ce sont des injections intra vitréennes d'anti VEGF qui ont été réalisées (36,6%). Dans l'étude de Shields, seulement 12% des patients ont été traités et aucun de ces patients n'a reçu d'injection intra vitréenne. Nous pouvons ainsi penser que l'essor des IVT a amené à traiter plus facilement les patients présentant une PEHCR. Depuis Shields, plusieurs études [2, 4, 12, 14, 15, 18, 19], ont évalué le bénéfice des injections intra vitréennes d'anti VEGF dans la PEHCR. Seibel *et al.* [15] associent une faible durée entre l'apparition des symptômes et la première injection d'anti VEGF à une meilleure acuité visuelle finale. Pour eux, tous les patients ayant bénéficié d'un traitement dans les 2 semaines ont une bonne acuité visuelle finale. Ici, la durée moyenne entre les premiers symptômes et la première injection était de 13,56 jours. Ils suggèrent la nécessité d'une surveillance au même rythme que celle de la DMLA exsudative afin de pouvoir réinjecter si besoin au bon moment.

V. CONCLUSION :

Ainsi, aucun examen paraclinique n'est suffisamment spécifique pour permettre de poser le diagnostic de PEHCR devant la découverte de lésions typiques de cette pathologie en périphérie rétinienne ; le diagnostic se fait donc sur un faisceau d'arguments. Devant une lésion simulant un mélanome choroïdien, le diagnostic différentiel se fera essentiellement sur l'échographie et sur l'évolutivité de la lésion. En cas de lésions évocatrices de DMLA ou vasculopathie polypoïdale périphérique, les angiographies à la fluorescéine et ICG permettront de rechercher un néovaisseau et une vasculopathie polypoïdale. La PEHCR nécessite donc la réalisation d'un bilan d'imagerie multimodale complet.

Une surveillance seule peut souvent être suffisante initialement. Même en cas de régression des lésions, cette surveillance doit être poursuivie puisqu'un risque de récurrence ou d'atteinte contralatérale existe. Cependant, depuis l'apparition des IVT d'anti VEGF, le pourcentage de PEHCR traitée croît, que les lésions soient centrales ou périphériques. Il est possible que ce traitement soit parfois prescrit de manière excessive. Une étude comparant les lésions cliniques centrales et périphériques, initiales et finales en cas de traitement par IVT d'anti VEGF par rapport à une abstention thérapeutique permettrait d'évaluer la réelle indication de cette thérapeutique dans la PEHCR.

VI. RÉFÉRENCES BIBLIOGRAPHIQUES :

1. Ahuja RM, Stanga PE, Vingerling JR, Reck AC, Bird AC. Polypoidal choroidal vasculopathy in exudative and haemorrhagic pigment epithelial detachments. *Br J Ophthalmol*. 2000;84(5):479-484.
2. Alforja MS, Sabater N, Giralt J, Adan A, Pelegrin L, Casaroli-Marano R. Intravitreal bevacizumab injection for peripheral exudative hemorrhagic chorioretinopathy. *Jpn J Ophthalmol*. 2011 Jul;55(4):425-7.
3. Annesley WH. Peripheral exudative hemorrhagic chorioretinopathy. *Trans Am Ophthalmol Soc*. 1980;78:321-64.
4. Barkmeier AJ, Kadikoy H, Holz ER, Carvounis PE. Regression of serous macular detachment due to peripheral exudative hemorrhagic chorioretinopathy following intravitreal bevacizumab. *Eur J Ophthalmol*. 2011 Jul-Aug;21(4):506-8.
5. Bloome MA, Ruiz RS. Massive spontaneous subretinal hemorrhage. *Am J Ophthalmol*. 1978 Nov;86(5):630-7.
6. Cebeci Z, Dere Y, Bayraktar S, Tuncer S, Kir N. Clinical Features and Course of Patients with Peripheral Exudative Hemorrhagic Chorioretinopathy. *Turk J Ophthalmol*. 2016 Oct;46(5):215-220.
7. Goldman DR, Freund KB, McCannel CA, Sarraf D. Peripheral polypoidal choroidal vasculopathy as a cause of peripheral exudative hemorrhagic chorioretinopathy : a report of 10 eyes. *Retina*. 2013 Jan;33(1):48-55.

8. Kim YT, Kang SW, Lee JH, Chung SE. Peripheral Exudative Hemorrhagic Chorioretinopathy in Korean Patients. *Jpn J Ophthalmol*. 2010 May;54(3):227-31.
9. Mantel I, Schalenbourg A, Zografos L. Peripheral Exudative Hemorrhagic Chorioretinopathy: Polypoidal Choroidal Vasculopathy and Hemodynamic Modifications. *Am J Ophthalmol*. 2012 May;153(5):910-922.
10. Mantel I, Uffer S, Zografos L. Peripheral Exudative Hemorrhagic Chorioretinopathy : A Clinical, Angiographic, and Histologic Study. *Am J Ophthalmol*. 2009 Dec;148(6):932-8.
11. Mashayekhi A, Shields CL, Shields JA. Peripheral Exudative Hemorrhagic Chorioretinopathy : A Variant of Polypoidal Choroidal Vasculopathy? *J Ophthalmic Vis Res*. 2013 Jul;8(3):264-7.
12. Pinarci EY, Kilic I, Bayar SA, Sizmaz S, Akkoyun I, Yilmaz G. Clinical characteristics of peripheral exudative hemorrhagic chorioretinopathy and its response to bevacizumab therapy. *Eye (Lond)*. 2013 Jan;27(1):111-2.
13. Reese AB, Jones IS. Hematomas under the retinal pigment epithelium. *Am J Ophthalmol*. 1962 Jun;53:897-910.
14. Rishi P, Das A, Sarate P, Rishi E. Management of peripheral polypoidal choroidal vasculopathy with intravitreal bevacizumab and indocyanine green angiography-guided laser photocoagulation. *Indian J Ophthalmol*. 2012 Jan-Feb;60(1):60-3.
15. Seibel I, Hager A, Duncker T, Riechardt AI, Nürnberg D, Klein JP, Rehak M, Jousseaume AM. Anti - VEGF therapy in symptomatic peripheral exudative

hemorrhagic chorioretinopathy (PEHCR) involving the macula. *Graefes Arch Clin Exp Ophthalmol*. 2016 Apr;254(4):653-9.

16. Shields CL, Salazar PF, Mashayekhi A, Shields JA. Peripheral Exudative Hemorrhagic Chorioretinopathy Simulating Choroidal Melanoma in 173 Eyes. *Ophthalmology*. 2009 Mar;116(3):529-35.

17. Silva VB, Brockhurst RJ. Hemorrhagic detachment of the peripheral retinal pigment epithelium. *Arch Ophthalmol*. 1976;94:1295-300.

18. Takayama K, Enoki T, Kojima T, Ishikawa S, Takeuchi M. Treatment of peripheral exudative hemorrhagic chorioretinopathy by intravitreal injections of ranibizumab. *Clin Ophthalmol*. 2012;6:865-9.

19. Takkar B, Roy S, Sodhi PK, Azad Sm Bajwa GS. Peripheral choroidal neovascular membrane in a case of peripheral exudative hemorrhagic chorioretinopathy managed with combination therapy. *Int. Ophthalmol*. 2017 Apr;37(2):429-431.

20. Vine AK, Johnson MW. Peripheral choroidal neovascularization. *Eur J Ophthalmol*. 1996 Jan-Mar;6(1):44-9.

21. Yannuzzi LA, Nogueira FB, Spaide RF, et al. Idiopathic polypoidal choroidal vasculopathy: a peripheral lesion. *Arch Ophthalmol*. 1998;116(3):382-383.

VII. SERMENT D'HIPPOCRATE :

Au moment d'être admise à exercer la médecine, je promets et je jure d'être fidèle aux lois de l'honneur et de la probité.

Mon premier souci sera de rétablir, de préserver ou de promouvoir la santé dans tous ses éléments, physiques et mentaux, individuels et sociaux.

Je respecterai toutes les personnes, leur autonomie et leur volonté, sans aucune discrimination selon leur état ou leurs convictions. J'interviendrai pour les protéger si elles sont affaiblies, vulnérables ou menacées dans leur intégrité ou leur dignité. Même sous la contrainte, je ne ferai pas usage de mes connaissances contre les lois de l'humanité.

J'informerai les patients des décisions envisagées, de leurs raisons et de leurs conséquences.

Je ne tromperai jamais leur confiance et n'exploiterai pas le pouvoir hérité des circonstances pour forcer les consciences.

Je donnerai mes soins à l'indigent et à quiconque me les demandera. Je ne me laisserai pas influencer par la soif du gain ou la recherche de la gloire.

Admise dans l'intimité des personnes, je tairai les secrets qui me seront confiés. Reçue à l'intérieur des maisons, je respecterai les secrets des foyers et ma conduite ne servira pas à corrompre les mœurs.

Je ferai tout pour soulager les souffrances. Je ne prolongerai pas abusivement les agonies. Je ne provoquerai jamais la mort délibérément.

Je préserverai l'indépendance nécessaire à l'accomplissement de ma mission. Je n'entreprendrai rien qui dépasse mes compétences. Je les entretiendrai et les perfectionnerai pour assurer au mieux les services qui me seront demandés.

J'apporterai mon aide à mes confrères ainsi qu'à leurs familles dans l'adversité.

Que les hommes et mes confrères m'accordent leur estime si je suis fidèle à mes promesses ; que je sois déshonorée et méprisée si j'y manque.

RÉSUMÉ

Introduction : La chorioretinopathie exsudative hémorragique périphérique (PEHCR) est une pathologie rare, peu connue des ophtalmologistes. Sa physiopathologie reste à ce jour incertaine et peu de cas ont été décrits jusqu'à présent. Elle est souvent confondue avec d'autres pathologies, telles que le mélanome choroïdien ou la forme exsudative de la dégénérescence maculaire liée à l'âge. L'objectif de cette étude est de mieux définir les aspects cliniques et paracliniques de la PEHCR à partir d'une série française. L'évolution ainsi que la prise en charge thérapeutique de cette pathologie sont aussi évaluées.

Matériel et méthodes : Il s'agissait d'une étude rétrospective, multicentrique, descriptive.

Résultats : Quatre-vingt-quatre yeux de 69 patients ont été analysés. Le diagnostic présumé initial le plus fréquent était celui de mélanome choroïdien (41,3%). Dans 21,7% des cas l'atteinte était bilatérale. En cas d'atteinte unilatérale, une maculopathie controlatérale était retrouvée dans 60% des cas. Un décollement de l'épithélium pigmentaire hémorragique était la lésion la plus fréquemment retrouvée en périphérie rétinienne (53,6%). Dans les yeux atteints, une maculopathie était associée aux lésions périphériques dans 65,8% des cas. Le quadrant le plus souvent atteint était le temporal inférieur (78,6%). Une membrane néovasculaire a été retrouvée dans 10 yeux (26,3%) en angiographie à la fluorescéine. Des polypes en angiographie au vert d'indocyanine ont été retrouvés dans 14 yeux (58,3%). En échographie en mode B, l'aspect le plus souvent retrouvé est une lésion hétérogène (58,8%). Cinquante et un yeux sur 82 ont bénéficié d'un traitement (62,2%). Le traitement le plus souvent utilisé était l'injection intra vitréenne (IVT) (36,6%) d'anti VEGF. A la dernière consultation, la plupart des lésions avaient régressé (65,6%).

Conclusion : La PEHCR nécessite la réalisation d'un bilan d'imagerie multimodale complet. Depuis l'apparition des IVT d'anti VEGF, le pourcentage de PEHCR bénéficiant d'un traitement est en augmentation.

