



HAL
open science

Maladie de Crohn : manifestations orales et rôle de l'odontologiste

Levana Chetboun

► **To cite this version:**

Levana Chetboun. Maladie de Crohn : manifestations orales et rôle de l'odontologiste. Chirurgie. 2017. dumas-01646742

HAL Id: dumas-01646742

<https://dumas.ccsd.cnrs.fr/dumas-01646742>

Submitted on 23 Nov 2017

HAL is a multi-disciplinary open access archive for the deposit and dissemination of scientific research documents, whether they are published or not. The documents may come from teaching and research institutions in France or abroad, or from public or private research centers.

L'archive ouverte pluridisciplinaire **HAL**, est destinée au dépôt et à la diffusion de documents scientifiques de niveau recherche, publiés ou non, émanant des établissements d'enseignement et de recherche français ou étrangers, des laboratoires publics ou privés.



Distributed under a Creative Commons Attribution - NonCommercial - NoDerivatives 4.0 International License

Maladie de Crohn : manifestations orales et rôle de l'odontologiste

THESE

Présentée et publiquement soutenue devant la
Faculté d'Odontologie de Marseille
(Doyen : Monsieur le Professeur Jacques DEJOU)

Aix Marseille Université
(Président : Monsieur le Professeur Yvon BERLAND)

Le 14 novembre 2017

par

CHETBOUN Levana

née le 28 juin 1991

à MARSEILLE

Pour obtenir le Diplôme d'Etat de Docteur en Chirurgie Dentaire

EXAMINATEURS DE LA THESE :

Président	: Monsieur le Professeur	B. FOTI
Asseseurs	: Monsieur le Docteur <u>Monsieur le Docteur</u> Madame le Docteur	P. ROCHE-POGGI <u>P. LAURENT</u> E. MASSEREAU
Invité	: Monsieur le Docteur	P. TAVITIAN

Maladie de Crohn : manifestations orales et rôle de l'odontologiste

THESE

Présentée et publiquement soutenue devant la
Faculté d'Odontologie de Marseille
(Doyen : Monsieur le Professeur Jacques DEJOU)

Aix Marseille Université
(Président : Monsieur le Professeur Yvon BERLAND)

Le 14 novembre 2017

par

CHETBOUN Levana

née le 28 juin 1991

à MARSEILLE

Pour obtenir le Diplôme d'Etat de Docteur en Chirurgie Dentaire

EXAMINATEURS DE LA THESE :

Président	: Monsieur le Professeur	B. FOTI
Asseseurs	: Monsieur le Docteur <u>Monsieur le Docteur</u> Madame le Docteur	P. ROCHE-POGGI <u>P. LAURENT</u> E. MASSEREAU
Invité	: Monsieur le Docteur	P. TAVITIAN

ADMINISTRATION

(mise à jour novembre 2017)

DOYENS HONORAIRES	Professeur	R. SANGIUOLO
	Professeur	H. ZATTARA
	Professeur	A. SALVADORI
DOYEN	Professeur	J. DEJOU
VICE – DOYEN CHARGÉ DES ENSEIGNEMENTS DIRECTEUR DU DÉPARTEMENT DE FORMATION INITIALE	Professeur	J.D. ORTHLIEB
VICE – DOYEN CHARGÉ DE LA RECHERCHE DIRECTEUR DU DÉPARTEMENT DE LA RECHERCHE DIRECTEUR DU DÉPARTEMENT DE FORMATION CONTINUE	Professeur	C. TARDIEU
	Professeur	V. MONNET-CORTI
CHARGÉS DE MISSION	Professeur	F. BUKIET
	Professeur	A. RASKIN
RESPONSABLE DES SERVICES ADMINISTRATIFS	Madame	C. BONNARD
PROFESSEUR ÉMÉRITE	Professeur	O. HUE

LISTE DES ENSEIGNANTS

56^{ème} SECTION : DEVELOPPEMENT, CROISSANCE ET PREVENTION

56.01 ODONTOLOGIE PÉDIATRIQUE ET ORTHOPÉDIE DENTO-FACIALE

ODONTOLOGIE PÉDIATRIQUE

Professeur	C. TARDIEU *	Assistant	I. BLANCHET
Maître de Conférences	D. BANDON	Assistant	V. MAGNAN
Maître de Conférences	A. CHAFAIE	Assistant	N. RENO
Maître de Conférences associé	A. CAMOIN		

ORTHOPÉDIE DENTO-FACIALE

Maître de Conférences	J. BOHAR	Assistant	M. BARBERO
Maître de Conférences	E. ERARD	Assistant	I. CAMBON
Maître de Conférences	J. GAUBERT	Assistant	L. LEVY
Maître de Conférences	M. LE GALL *	Assistant	R. MATTERA
Maître de Conférences	C. PHILIP-ALLIEZ	Assistant	C. MITTLER
		Assistant	A. PATRIS-CHARRUET

56.02 PRÉVENTION - ÉPIDÉMIOLOGIE - ÉCONOMIE DE LA SANTÉ - ODONTOLOGIE LÉGALE

Professeur	B. FOTI *	Assistant	J. SCIBILIA
Maître de Conférences	D. TARDIVO		

57^{ème} SECTION : CHIRURGIE ORALE ; PARODONTOLOGIE ; BIOLOGIE ORALE

57.01 CHIRURGIE ORALE ; PARODONTOLOGIE ; BIOLOGIE ORALE

PARODONTOLOGIE

Professeur	V. MONNET-CORTI *	Assistant	A. BOYER
		Assistant	C. DUMAS
		Assistant	V. MOLL
		Assistant	A. MOREAU

CHIRURGIE BUCCALE – PATHOLOGIE ET THÉRAPEUTIQUE - ANESTHÉSIOLOGIE – RÉANIMATION

Maître de Conférences	D. BELLONI	Assistant	E. MASSEREAU
Maître de Conférences	J. H. CATHERINE *	Assistant	E. QUINQUE
Maître de Conférences	P. ROCHE-POGGI		
Maître de Conférences associé	F. CAMPANA		

BIOLOGIE ORALE

Maître de Conférences	P. LAURENT	Assistant	C. LE FOURNIS
-----------------------	------------	-----------	---------------

65^{ème} SECTION : BIOLOGIE CELLULAIRE

Professeur	I. ABOUT *	(Responsable de la Biologie orale)	
------------	------------	------------------------------------	--

58^{ème} SECTION : REHABILITATION ORALE
--

58.01 RESTAURATRICE, ENDODONTIE, PROTHESES, FONCTION-DYSFONTION, IMAGERIE, BIOMATÉRIAUX

ODONTOLOGIE CONSERVATRICE, ENDODONTIE

Professeur	F. BUKIET *	Assistant	B. BALLESTER
Professeur	H. TASSERY	Assistant	H. DE BELENET
Maître de Conférences	G. ABOUDHARAM	Assistant	A. FONTES
Maître de Conférences	C. PIGNOLY	Assistant	M. GLIKPO
Maître de Conférences	L. POMMEL	Assistant	S. MANSOUR
Maître de Conférences	E. TERRER	Assistant	L. ROLLET
Maître de Conférences associé	M. GUIVARC'H		

PROTHÈSE

Professeur	M. RUQUET *	Assistant	M. DODDS
Maître de Conférences	G. LABORDE	Assistant	N. CHAUDESAYGUES
Maître de Conférences	M. LAURENT	Assistant	A. FERDANI
Maître de Conférences	B.E. PRECKEL	Assistant	C. MENSE
Maître de Conférences	G. STEPHAN	Assistant	C. NIBOYET
Maître de Conférences	P. TAVITIAN	Assistant	A. REPETTO
Maître de Conférences	A. TOSELLO	Assistant	A. SETTE
Maître de Conférences associé	R. LAN		
Maître de Conférences associé	G. MAILLE		

SCIENCES ANATOMIQUES ET PHYSIOLOGIQUES OCCLUSODONTOLOGIE, BIOMATÉRIAUX, BIOPHYSIQUE, RADIOLOGIE

Professeur	J. DEJOU	Assistant	M. JEANY
Professeur	J. D. ORTHLIEB *		
Professeur	A. RASKIN		
Maître de Conférences	A. GIRAUDEAU		
Maître de Conférences	B. JACQUOT		
Maître de Conférences	J. P. RÉ		
Maître de Conférences associé	T. GIRAUD		

***A Notre président du jury,
Monsieur le Professeur FOTI Bruno,***

Nous vous remercions très gracieusement d'avoir accepté la présidence de ce jury.

Vous avez su nous apporter pendant toutes ces années d'enseignement le sens de la répartie envers les diverses difficultés que peut prodiguer la profession de chirurgien-dentiste.

Nous n'oublierons pas votre sympathie, votre humour et votre bonne humeur. Nous ne pouvons également que nous souvenir du bonheur procurer par le doux parfum des goûters aux urgences du vendredi après-midi.

C'est donc un très grand honneur et un énorme plaisir de vous avoir avec nous pour ce passage de la vie étudiante à professionnelle.

Veillez croire en l'expression de notre sincère et profonde gratitude.

***A notre directeur de thèse,
Monsieur le Docteur LAURENT Patrick,***

Nous vous remercions tout particulièrement d'avoir accepté de diriger ce travail.

Lors de notre arrivée en clinique, vous nous avez impressionné par vos connaissances, votre facilité de raisonnement et la qualité de votre enseignement. Vous avez su nous faire rire et comprendre qu'il était possible d'allier le travail à des occasions plus festives.

Vous nous avez accompagné et fait évoluer en tant que clinicien durant toutes ces années. Il nous était donc impossible de passer ce cap sans vous.

Veillez trouver ici notre profond respect pour l'excellence de votre enseignement et l'expression de toute notre gratitude.

A Monsieur le Docteur ROCHE-POGGI Philippe,

Nous vous remercions de nous faire l'honneur de siéger au sein de ce jury.

Nous avons apprécié votre gentillesse, votre dévouement et votre implication dans l'enseignement de la chirurgie orale.

Votre compétence est pour nous un modèle dans cet art.

Veillez recevoir toute notre reconnaissance pour votre bienveillance et votre enseignement.

A Madame le Docteur MASSEREAU Eugénie,

Nous vous remercions particulièrement d'avoir fait honneur de votre présence au sein de ce jury.

Vous avez su nous apporter les connaissances médicales requises pour notre enseignement.

Nous nous souviendrons notamment de nos débuts aux urgences dentaires, de leurs difficultés mais également de votre sourire et de votre générosité.

C'est un honneur pour nous de vous avoir connu et eu dans cette faculté d'odontologie. Nous ne pouvons donc que vous souhaiter un avenir radieux dans votre carrière professionnelle.

Veillez recevoir notre profond respect et l'expression de notre sincère gratitude.

A Monsieur le Docteur TAVITIAN Patrick,

Nous vous remercions de la spontanéité que vous avez eue pour accepter de siéger à notre soutenance. C'est un honneur pour nous de vous avoir présent.

Vous nous avez enseigné votre savoir théorique et clinique en implantologie orale avec beaucoup de convictions. Merci de nous avoir si bien transmis une part de votre expérience et de vos précieux conseils. Nous n'oublierons pas votre bonté et votre sympathie.

Veillez donc trouver ici le témoignage notre sincère gratitude et reconnaissance.

SOMMAIRE

INTRODUCTION	1
I. LA MALADIE DE CROHN	2
1. DEFINITION.....	2
2. ÉPIDEMIOLOGIE.....	2
3. PHYSIOPATHOLOGIE	3
a. <i>Génétique</i>	4
b. <i>Immunologie</i>	5
c. <i>Composition de la flore intestinale</i>	6
d. <i>Facteurs environnementaux</i>	7
4. SIGNES CLINIQUES	10
5. DIAGNOSTIC POSITIF.....	11
a. <i>L'endoscopie</i>	11
b. <i>Examen histologique</i>	12
c. <i>Examen biologique</i>	13
d. <i>Examens radiologiques</i>	14
e. <i>Les indices d'activités</i>	15
f. <i>Diagnostic différentiel</i>	16
6. TRAITEMENTS.....	17
a. <i>5- aminosalicylate (5-ASA)</i>	17
b. <i>Les corticoïdes</i>	17
c. <i>Les immuno-modulateurs</i>	18
d. <i>Les antibiotiques</i>	19
e. <i>Les immunosuppresseurs ou biothérapies</i>	19
f. <i>Thérapie nutritionnelle</i>	20
g. <i>Chirurgie</i>	20
7. COMPLICATIONS	22
a. <i>Les complications courantes</i>	22
b. <i>Les complications plus rares</i>	22
c. <i>Les cancers</i>	23
II. LES MANIFESTATIONS ORALES	24
1. MANIFESTATIONS MUQUEUSES.....	24
a. <i>Historique</i>	24
b. <i>Description des lésions muqueuses</i>	25
b1. <i>Les manifestations muqueuses spécifiques à la MC</i>	26
<i>Histologie des lésions muqueuses spécifiques</i>	30
b2. <i>Les manifestations muqueuses non spécifiques à la MC</i>	31
c. <i>Épidémiologie des lésions muqueuses</i>	33
d. <i>Localisation</i>	33
e. <i>Diagnostic différentiel</i>	35
2. MANIFESTATIONS DENTAIRES.....	36
3. MANIFESTATIONS PARODONTALES	37
4. AU NIVEAU OSSEUX	39
5. AU NIVEAU SALIVAIRE	41

III. ROLE DE L'ODONTOLOGISTE	44
1. DEPISTAGE/DIAGNOSTIC POSITIF	44
a. <i>L'interrogatoire</i>	44
b. <i>L'examen clinique</i>	45
b.1. <i>L'examen extra-oral</i>	45
b.2. <i>L'examen intra-oral</i>	45
c. <i>Analyse histologique des biopsies</i>	46
d. <i>Examens complémentaires</i>	47
e. <i>Collaboration avec le gastro-entérologue</i>	47
2. TRAITEMENTS DES LESIONS	48
a. <i>Traitement des lésions muqueuses</i>	49
b. <i>Traitement des lésions dentaires</i>	54
c. <i>Traitement des lésions parodontales</i>	54
3. PRECAUTIONS GENERALES EN ODONTOLOGIE	56
a. <i>Précaution à l'égard du stress</i>	56
b. <i>Précaution à l'égard l'anesthésie</i>	56
c. <i>Précaution à l'égard du risque infectieux</i>	56
d. <i>Précaution à l'égard du traitement</i>	57
e. <i>Précaution en implantologie</i>	57
 CONCLUSION	 58
 BIBLIOGRAPHIE	 I

INTRODUCTION

La maladie de Crohn (MC) est une maladie inflammatoire chronique de l'intestin. Elle se caractérise par des symptômes gastro-intestinaux qui évoluent par périodes de poussées, d'intensités variables. Son étiologie plurifactorielle reste encore incertaine ce qui rend cette maladie incurable. De plus, la maladie débute souvent chez les adolescents ou chez les adultes jeunes et sa fréquence est en constante augmentation ces dernières années. La MC représente donc un problème important en santé publique.

En odontologie, le chirurgien-dentiste sera donc de plus en plus confronté à des patients atteints de la MC. Cette maladie, encore peu connue des praticiens, a suscité notre intérêt pour effectuer ce travail. En effet, il existe des manifestations extra-intestinales, au niveau oral, qui peuvent caractériser cette maladie. Ces lésions buccales peuvent intervenir avant, pendant ou après l'apparition de symptômes gastro-intestinaux. Ainsi, le chirurgien-dentiste peut jouer un rôle primordial dans le dépistage précoce de la maladie.

Il n'existe cependant pas de consensus pour la prise en charge des patients atteints de MC en odontologie.

Nous avons donc jugé intéressant de présenter, dans une première partie, la maladie de Crohn. Dans un deuxième chapitre, nous détaillerons les différentes manifestations orales que cette maladie peut engendrer. Enfin, nous définirons le rôle de l'odontologiste dans la prise en charge de ces patients.

I. LA MALADIE DE CROHN

La Maladie de Crohn (MC) fait partie des Maladies Inflammatoires Chroniques de l'Intestin (MICI). Ce sont des affections chroniques, récurrentes et multifactorielles du tractus gastro-intestinal. Elles sont classiquement divisées en trois sous-types : la Maladie de Crohn (MC), la Rectocolite Hémorragique (RC) et des formes frontières entre ces deux entités nommées « MICI non classées ». (1)

Notre travail se focalisera sur la maladie de Crohn.

1. Définition

Selon la définition de *l'HAS de mai 2008* : (2)

« La maladie de Crohn est une maladie inflammatoire intestinale pouvant atteindre n'importe quel segment du tube digestif (de la bouche à l'anus) et pouvant s'accompagner de manifestations extra-intestinales (articulaires, cutanées, oculaires...). C'est une maladie chronique évoluant par poussées, alternant avec des phases de rémission. »

Les manifestations cliniques de la MC sont diverses et l'intensité de celles-ci est variable. C'est une maladie plurifactorielle dont les mécanismes restent encore incertains. (3)

2. Épidémiologie

La fréquence de la MC est plus élevée dans les pays du Nord (États-Unis, Canada et Europe) ainsi que dans les pays industrialisés. De plus, il a été observé une augmentation de l'incidence et de la prévalence de la maladie de Crohn dans les pays en voie de développement comme la Corée, la Chine et l'Europe de l'Est. (1)

En France, la MC a une prévalence de 50 à 100 pour 100 000 habitants/an et une incidence de 5 à 10 nouveaux cas/100 000 habitants/an. (4,5)

De plus, il existe des gradients Nord/Sud et Ouest/Est de l'incidence et de la prévalence de la MC (elles sont plus élevées dans le Nord et l'Ouest). (4)

L'apparition de la MC va s'effectuer plutôt chez l'adulte jeune (entre 20 et 30 ans) avec un pic de fréquence diagnostique autour de 30 ans mais elle peut cependant apparaître à tout âge. (3,5)

La MC est légèrement plus présente chez les femmes que chez les hommes. (3)

3. Physiopathologie

La physiopathologie de la maladie de Crohn (MC) est complexe. Cette maladie plurifactorielle va impliquer une stimulation importante du système immunitaire, influencée par son environnement et une prédisposition génétique. (4)

Il existe un consensus qui explique que les maladies inflammatoires chroniques de l'intestin (MICI) sont le résultat d'une activité immunitaire « dysrégulée » envers les microorganismes commensaux de l'intestin. Ce microbiome de l'intestin est altéré dans les MICI, mais son rôle principal ou secondaire est encore débattu. (4,6)

La MC est donc influencée par 4 paramètres importants, qui vont entraîner l'apparition de lésions anatomiques et de symptômes : une prédisposition génétique, des anomalies de la réponse immunitaire, de multiples facteurs environnementaux (tel que le tabagisme actif par exemple) et une modification de la composition du microbiote intestinal appelée la « dysbiose ».

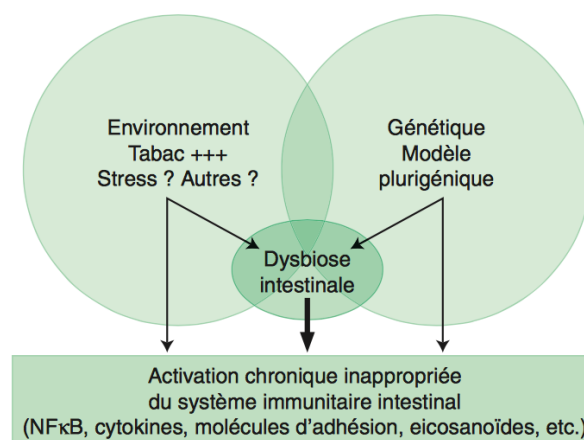


Figure 1: Théorie pathogénique de la maladie de Crohn (7)

a. Génétique

Le caractère génétique de la maladie de Crohn (MC) a été mis en évidence simultanément en 2001 par deux équipes différentes, celle de *HUGOT JP. et al* et celle de *OGURA Y. et al.* (8,9)

Elles ont découvert une mutation du gène NOD2 (*nucléotide-binding oligomerization domain 2*) également appelé CARD15 située sur le chromosome 16. (4)

Entre 30 % et 50% des patients ayant la MC dans l'Europe occidentale portent au moins un allèle NOD2 muté. Les individus qui portent deux de ces allèles NOD2 mutés ont un risque de développer la MC 20 à 40 fois plus élevé. (8,9)

Le gène NOD2 code pour une protéine transmembranaire qui se trouve à la fois dans le cytoplasme et en association avec la membrane cellulaire. Celle-ci appartient à une famille de récepteurs intracellulaires impliqués dans la réponse immunitaire innée.

La protéine NOD2 est exprimée dans les cellules myéloïdes telles que les monocytes, les macrophages, les cellules dendritiques, les cellules de Paneth, les cellules épithéliales intestinales non Paneth et dans les lymphocytes T. La protéine va reconnaître spécifiquement certains agents pathogènes tels que des virus, bactéries ou parasites. (1,10)

NOD2 va interagir avec le peptidoglycane (PGN) des bactéries ainsi que les produits de dégradation du PGN (*muramyl dipeptide* (MDP)). (1,10)

Suite à ces liaisons, NOD2 va être stimulé et va activer la signalisation de NF- κ B et MAPK (10,11). Cette signalisation va conduire à la sécrétion de facteurs pro-inflammatoires (cytokines), des facteurs tumoraux (TNF α) et de mucines contribuant ainsi à la défense de l'hôte. (12,13)

Une déficience du gène NOD2 va donc entraîner une perte de fonction de la protéine et engendrer une diminution de la réponse immunitaire innée et adaptative.

L'impact de la mutation de ce gène contribue donc à :

- une diminution des α -défensines dans la muqueuse intestinale ;
- une altération de la fonction de la barrière intestinale permettant un envahissement d'agents pathogènes dans la muqueuse ;
- une présentation des antigènes augmentée à l'intérieur de la muqueuse intestinale qui va conduire à une activation des lymphocytes Th1 exacerbée ;

- Une production de cytokines pro-inflammatoires augmentée.

La réponse immunitaire initiale non spécifique devient chronique en raison du déclenchement constant d'antigènes microbiens commensaux.

L'altération du gène NOD2 est par conséquent un facteur de risque important de la maladie de Crohn et son rôle a gagné un intérêt croissant dans l'immunité innée et l'immunité acquise. (4)

b. Immunologie (4,6,10,14–16)

L'immunité acquise joue un rôle majeur dans le développement et la progression de la maladie de Crohn.

Parmi celle-ci, nous distinguons l'immunité humorale et l'immunité à médiation cellulaire. L'immunité humorale est assurée par les anticorps, produits par les cellules B. L'immunité cellulaire est assurée par les lymphocytes T sensibilisés, qui agissent localement au contact de l'antigène, par cytotoxicité ou par libération de médiateurs non spécifiques, les lymphokines.

La membrane intestinale est donc en perpétuel contact avec des agents pathogènes. Une première présentation d'antigènes va être effectuée par les cellules dendritiques (immunité innée) puis, en fonction de l'origine de l'antigène, se produira une différenciation des lymphocytes T naïfs CD4+ (T helper 0 ou Th0) en :

- lymphocytes Th1 qui produisent des cytokines pro-inflammatoires IFN γ , TNF α et IL-2 ,
- lymphocytes Th2 qui produisent IL-4, IL-5 et IL-13,
- lymphocytes Th-17 qui produisent IL-6, IL-17, IL-22,
- lymphocytes Tregs produisent IL-10 and TGF- β .

Chez les patients atteints de la MC, une prolifération et une différenciation exagérée des lymphocytes T vont se créer (notamment en lymphocytes Th1). Ces lymphocytes vont produire des cytokines pro-inflammatoires (essentiellement IL-1, IL-6, IL- 8, IL-12 et le TNF- α) entraînant une inflammation de la muqueuse intestinale.

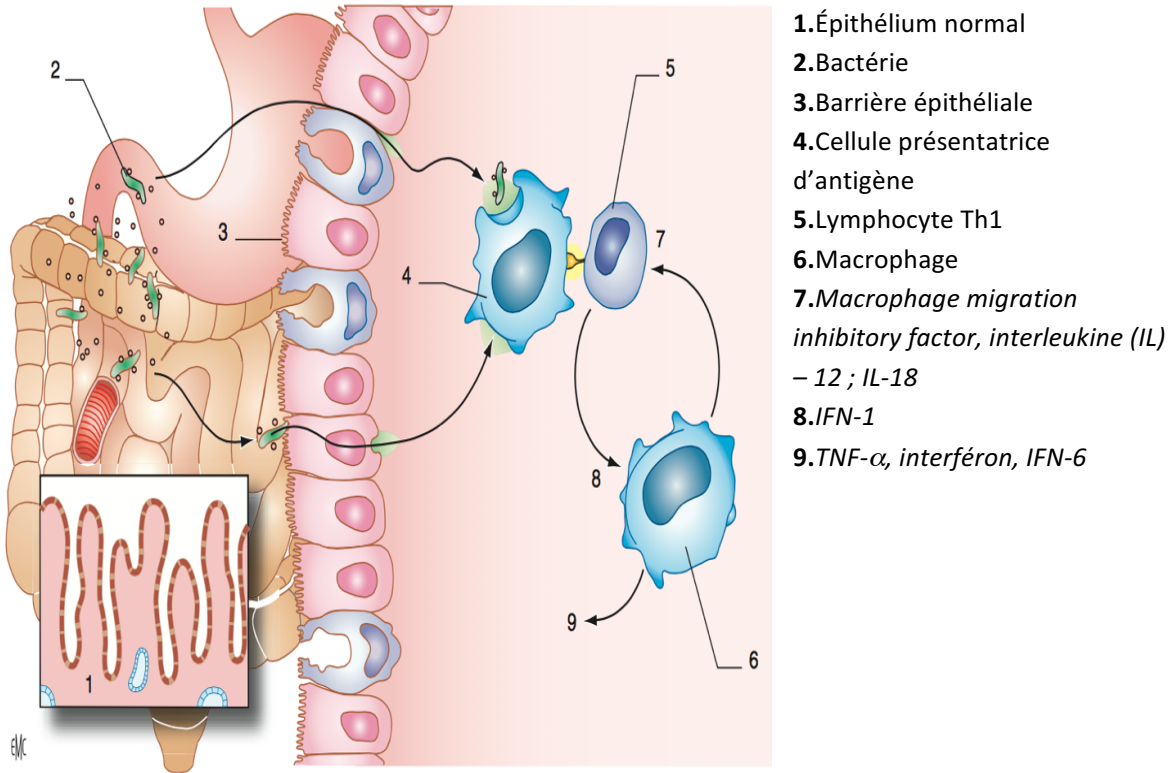


Figure 2 : Schéma explicatif de l'interaction du système immunitaire de l'hôte avec les bactéries. Sous une influence génétique et environnementale, des bactéries ou des composants bactériens de la flore commensale traversent la barrière épithéliale intestinale et interagissent avec les cellules immunitaires à l'origine d'une réponse immunitaire adaptative (cellules dendritiques, lymphocytes et cellules de Paneth). Cette interaction aboutit à la production de cytokines et de molécules d'adhésion, qui sont à l'origine des lésions observées.

D'après Podolsky DK extrait de maladie de crohn de l'adulte. (13)

c. Composition de la flore intestinale

Ces dernières années, des progrès technologiques ont permis de mieux comprendre la composition du microbiote intestinal. Celui-ci est composé d'un ensemble de bactéries et autres micro-organismes qui colonisent le système digestif. (4,17–20)

Chez un individu sain, le microbiote intestinal a un rôle bénéfique : il constitue une barrière à la colonisation de micro-organismes pathogènes, il permet le développement et la maturation du système immunitaire intestinal (inné et acquis), il produit des vitamines et des enzymes (comme la vitamine K et la biotine), il améliore la synthèse de composés utiles au trophisme de la muqueuse colique et il régule l'absorption des nutriments.

Dans la maladie de Crohn, il existe une altération de ce microbiote intestinal appelée « dysbiose » provoquée par certains facteurs (la structure de l'épithélium, les lymphocytes B et T, le changement alimentaire, les gènes, l'âge, la température, les médicaments, ...). Il en résulte plusieurs conséquences (4,17–20) :

- Une augmentation de la concentration bactérienne totale,
- Une diversité microbienne réduite,
- Une diminution des bactéries commensales bénéfiques (*Firmicutes*, *Bacteroidetes*, *Actinobacteria*),
- Une augmentation des bactéries pathogènes,
- Une diminution de 34% de l'expression de la mucine chez les patients présentant la maladie de Crohn (la mucine étant une protéine glycosylée présente dans le mucus intestinal).

Il existe de plus en plus de preuves suggérant que la dysbiose intestinale contribue à l'initiation et à la pathogenèse de la MC. Le microbiote intestinal serait donc en interaction avec le système immunitaire, inné et adaptatif, de l'hôte.

Cependant, nous ne savons pas encore si la dysbiose intestinale, associée à la maladie de Crohn, est liée à la pathogenèse de la maladie ou si elle est simplement liée à un changement secondaire causé par une inflammation intestinale et/ou des médicaments.

Par conséquent, de nouvelles stratégies thérapeutiques ciblant celle-ci (par exemple les probiotiques) ont suscité un intérêt considérable et ont donné l'espoir d'options de traitement de la MC plus efficaces. (18,22)

d. Facteurs environnementaux

Il a été découvert que certains facteurs environnementaux jouent un rôle important dans le développement de la maladie de Crohn (MC). (4,23,24)

- **Le tabac** influence la MC. Il a été prouvé que les fumeurs ont deux fois plus de risque de développer la maladie que les individus sains (25). La MC devient alors plus sévère lorsque le patient fume (plus de récurrence, plus de complications, etc...) et a plus

fréquemment recours à la corticothérapie et aux immunosuppresseurs (26). L'exposition prénatale et infantile au tabagisme passif peut également prédisposer à la MC. Le risque de développer la MC persiste quelques années après l'arrêt de la consommation tabagique. (4,23,24)

- **Le gradient Nord-Sud** : Les études portant sur des personnes migrantes de pays à faible prévalence de MC vers des régions à forte prévalence ont montré un risque accru de MC chez les migrants, ce qui confirme le rôle des facteurs environnementaux. (4,24)
- **L'hygiène** : Une meilleure hygiène dans les régions développées peut conduire à une exposition microbienne réduite dans l'enfance. Cela affecte donc le développement du système immunitaire de l'intestin et la tolérance immunitaire. Il existe une association positive entre l'eau potable et la maladie de Crohn. (4,24)
- **Facteurs psycho-sociaux** : Le stress peut altérer l'évolution de la MC en accélérant les rechutes ou en aggravant le ressenti des malades par rapport à leur maladie. En effet, le stress lié à la maladie (par exemple : l'accès aux toilettes, les symptômes et les inquiétudes) et les relations avec les autres (diverses réactions et certaines situations sociales) sont des facteurs de risques importants pour les patients atteints d'une MC. Il existe également un risque accru de développer une maladie de Crohn chez les patients atteints d'une dépression. (4,24)
- **Les facteurs alimentaires** : Le régime alimentaire occidental est riche en sucre raffiné, en acide gras insaturé (omega-6) et également caractérisé par une alimentation rapide. Dans les pays occidentaux, l'alimentation est souvent pauvre en fruits et légumes et donc en fibres. La consommation croissante de ce régime alimentaire occidentale est considérée comme une raison de l'augmentation de l'incidence de la MC en Asie (27). De plus, une alimentation riche en protéine augmente le risque de développer la MC (28). Chez les patients atteints de la MC, une carence en vitamine D est de plus en plus constaté. Bien que cela puisse être une conséquence de la maladie, la vitamine D peut également jouer un rôle dans la modulation de la fonction immunitaire de l'intestin et avoir donc un effet sur l'apparition de la MC. (29)

- **L'allaitement, les infections néonatales et, pendant l'enfance, les vaccinations** : une étude française a montré que l'allaitement au sein peut augmenter le risque de MC. (4,24)
- **Certains agents pathogènes** (*E. Coli*, *Lactobacillus* et *Bacteroides*) ont été signalés comme étant liés à la MC. Les patients ont un niveau plus faible de *Bacteroides* (bactéries à GRAM négatif) dans l'intestin. (20)
- **L'appendicectomie** augmente le risque de MC jusqu'à 5 ans après cette chirurgie et, par la suite, le risque tombe à celui observé dans la population générale. De plus, les symptômes cliniques de la MC peuvent être similaires à l'appendicite aiguë, un diagnostic erroné peut donc souvent être établi. (4,24)
- **Les contraceptifs oraux** : il existe une association entre ceux-ci et le développement de la MC. L'arrêt du contraceptif oral diminue le risque de développer la MC. (4,24)
- Les **anti-inflammatoires non stéroïdiens (AINS) et les antibiotiques** ont souvent été liés à l'apparition et à l'évolution de la MC. Les antibiotiques, en affectant les micro-organismes de l'intestin, peuvent moduler la réponse immunitaire et être un facteur de risque pour la MC. Les pénicillines, les céphalosporines et les tétracyclines ont été associées au développement de la MC mais le mécanisme exact n'est pas encore bien compris. (4,24)

Les facteurs environnementaux jouent donc un rôle important dans la pathogenèse de la maladie de Crohn en modifiant le microbiote intestinal et en affectant l'immunité intestinale par de nombreux mécanismes. (25)

4. Signes cliniques

La maladie de Crohn débute souvent par une apparition de manifestations cliniques. Les premiers motifs de consultation des patients sont donc liés aux symptômes de la maladie.

(3)

Les manifestations cliniques de la maladie de Crohn dépendent de la localisation et de l'étendue de celle-ci.

Il existe des symptômes digestifs caractéristiques de la maladie tels que (3,4) :

- **Des diarrhées chroniques** : elles sont les plus courantes. Elles représentent un des premiers motifs de consultation chez le gastroentérologue. Elles sont habituellement non sanglantes mais elles peuvent parfois s'accompagner de saignements.
- **De douleurs abdominales** : elles sont en général peu intenses et évoluent par crises.
- **Des manifestations ano-périnéales** de type : fissures, ulcérations, abcès ou fistules.

Il existe également des signes cliniques qui peuvent altérer l'état général du patient, comme (3,4) :

- Fièvre
- Nausée et vomissement
- Amaigrissement
- Retard de croissance chez l'enfant
- Anémie

Des signes inflammatoires extra-digestifs peuvent aussi aider au diagnostic de la maladie de Crohn. La prévalence des manifestations extra-digestives représente 6 à 47% (16)(30) :

- Douleurs articulaires : arthrites, arthralgies, spondylarthrites ankylosantes ;
- Uvéites ;
- Douleurs hépatobiliaires ;
- Problèmes rénaux : lithiase, fistules, albuminurie élevée ;

- Manifestations cutanées : érythème noueux, pyoderma gangrenosum, ulcérations cutanées, psoriasis ;
- Troubles thromboemboliques ;
- Manifestations orales (développées dans le *chapitre II*).

5. Diagnostic positif

Le diagnostic est évoqué au moment de l'apparition de signes cliniques. Cependant, plusieurs mois s'écouleront avant de diagnostiquer réellement la maladie. Le délai moyen de diagnostic de la MC en France est de 5 mois. (31)

La confirmation de ce diagnostic se fera après effectuer plusieurs examens complémentaires.

a. L'endoscopie

L'endoscopie du tube digestif permet de visualiser directement à l'aide d'un endoscope certaines lésions muqueuses et d'effectuer des prélèvements biopsiques de celles-ci. Elle est recommandée pour établir le diagnostic de la MC. (32)

Il existe 3 types d'examen endoscopique (3,5,33,34) :

- L'endoscopie œso-gastro-duodénale ou fibroscopie, en cas de symptômes digestifs hauts,
- L'iléo-coloscopie, qui permettra l'inspection de l'iléon terminal,
- La vidéocapsule entéroscopique sans fil, cet examen ne permet pas de biopsie mais permet d'avoir des images de meilleures définitions que l'endoscopie classique. Cet examen est peu employé pour le diagnostic de la maladie de Crohn.

Le diagnostic de maladie de Crohn pourra alors être évoqué après apparition de certaines lésions (disparition de la trame vasculaire, un érythème, des érosions, des ulcérations aphthoïdes ou linéaires parfois creusantes, la présence de pseudo-polypes).

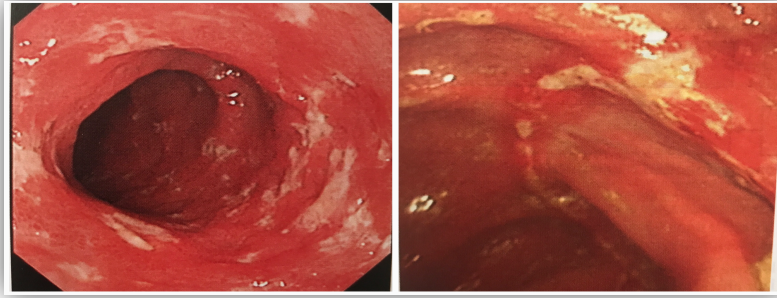


Figure 3: Vue endoscopique d'iléon et de colon avec des ulcérations.(35)

Extrait de MICI : 49 questions cliniques incontournables par David T. Rubin, Sonia Friedman, Francis A.

Farraye

Une biopsie sera alors effectuée en prélevant systématiquement des parties lésées de la muqueuse intestinale et des parties saines. Elles seront envoyées à l'examen anatomopathologique qui permettra l'analyse et la confirmation du diagnostic.

L'endoscopie a un rôle majeur dans le diagnostic mais également dans le contrôle de l'évolution de la maladie de Crohn. Il existe un score de sévérité endoscopique pour la maladie de Crohn (score CDEIS, *Crohn disease endoscopic Index of Severity*) qui permet de prévenir de l'extension des lésions et donc de la survenue d'éventuelles complications. (3,5,33,34)

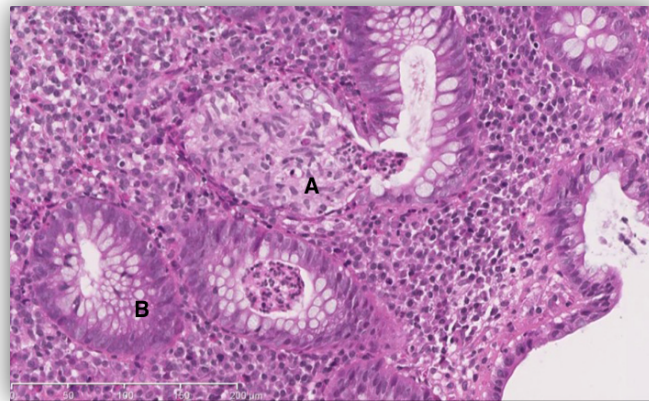
b. Examen histologique

Après biopsie, sous endoscopie, des parties saines et malades de l'intestin du patient, l'examen histologique se fera sous plusieurs coupes. Une coloration standard (hématoxyline-éosine) sera généralement utilisée. (36)

Les critères les plus importants permettant le diagnostic de la maladie de Crohn sont :

- Une irrégularité focale de l'architecture des cryptes,
- Une inflammation chronique (lymphoplasmocytaire) focale ou irrégulière,
- La présence de **granulomes non caséeux** et non associés à des lésions des cryptes,

Le granulome non caséeux constitue le signe diagnostique majeur de la maladie de Crohn. Cependant, il n'est pas systématiquement détecté. Sa présence n'est donc pas obligatoire au diagnostic. (36)



A : Granulome épithélioïde sans nécrose caséuse

B : Crypte

Figure 4: Coupe histologique d'une muqueuse colique d'une maladie de Crohn active: cryptes et granulome épithélioïde gigantocellulaire sans nécrose caséuse. D'après Klotz, Prise en charge de la maladie de Crohn (33)

Il existe également d'autres lésions utiles au diagnostic : une lymphocytose intra épithéliale, une inflammation trans pariétale, une cryptite focale, une hypertrophie des filets nerveux ainsi que la présence d'une gastrite lymphocytaire focale non associée à *helicobacter pylori*. Ce sont donc des signes très fortement évocateurs de la MC. (36)

c. Examen biologique

L'examen biologique, dans la maladie de Crohn, est fait pour déterminer la présence d'anémie, de thrombocytose ou d'évaluer la réponse à un traitement.

Le taux de protéine C réactive (CRP ou PCR) est un marqueur de l'inflammation intestinale. Elle a été corrélée avec l'activité de la maladie (lors de crises aiguës, celle-ci augmente). La vitesse de sédimentation (VS) est également élevée lors des phases de poussées. (5,32,36,37)

L'anémie dans la maladie de Crohn peut être causée par un certain nombre de facteurs surtout lorsque la pathologie devient chronique. Il peut donc exister une hypoalbuminémie, une hypocholestérolémie, une carence vitaminique (vitamine B12 ou folates). Une importante carence en fer peut être également retrouver. (5,36,37)

Le taux de calprotectine fécale a été corrélé avec la MC pour confirmer le diagnostic. Ce marqueur de l'inflammation, en augmentation dans les selles lors des phases actives, pourra également être utilisé pour le suivi du patient. (32)

d. Examens radiologiques

Il existe plusieurs examens radiologiques spécifiques aux atteintes découvertes (32) :

- L'entéro-IRM ;
- L'entéro-scanner ou tomodynamométrie (TDM) ;
- L'échographie abdominale (examen difficile) ;
- La radiographie abdominale standard ;
- L'examen de contraste baryté.

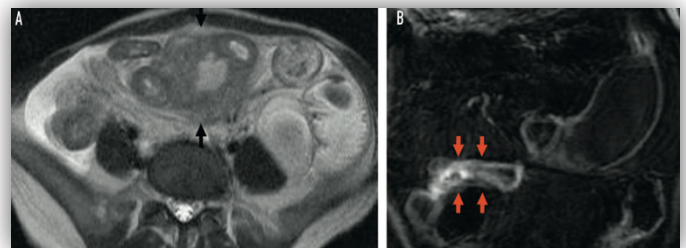


Figure 5: Entérographie(A) et échographie (B) abdominales d'un patient présentant une maladie de Crohn active. Extrait de Crohn Disease: Epidemiology, Diagnosis, and Management d'après Feuerstein et Cheifetz. (35)

L'imagerie par TDM ou IRM viendra alors compléter l'examen endoscopique. (32)

Les anomalies radiologiques classiques que l'on retrouve pour la maladie de Crohn par TDM ou IRM sont (3–5,37) :

- Un épaississement des parois du tube digestif d'aspect inflammatoire (visualisation possible d'ulcérations) ;
- Des anomalies segmentaires avec alternance de zones saines et malades et asymétriques par rapport à l'axe de l'intestin ;
- Un épaississement de la graisse mésentérique ;
- Une hyperhémie des mésos ;

- Parfois des adénopathies de voisinage ;
- Parfois sténoses et/ou fistules.

Critères	Cliniques	Radiologiques	Endoscopiques	Biopsies	Pièces de résection
Lésions discontinues ou segmentaires		+	+		+
Aspect en pave ou ulcères longitudinaux		+	+		+
Inflammation transmurale	+	+		+	+
Granulomes non caséeux				+	+
Fissures et fistules	+	+			+
Lésions péri-anales	+				

Tableau 1: critères diagnostiques selon l'OMS pour la maladie de Crohn (38)
 Extrait du *Word Gastroentérologie Organisation Global Guidelines : Maladies inflammatoires chroniques intestinales : une approche globale.*

e. Les indices d'activité

Ils sont de plus en plus utilisés, le plus connu est l'indice de Best ou CDAI (*Crohn's disease activity index*). Il est composé de 8 items (7 cliniques et 1 biologique). Un score supérieur à 450 correspond aux phases de poussées et inférieur à 150 aux phases de rémission. En dessous de 70 points, cela signifie une réponse au traitement.

Le plus utilisé aujourd'hui, et le seul parfaitement validé, est l'indice endoscopique CDEIS (*Crohn's disease endoscopic index of severity*) ou score endoscopique de *Rutgeerts*. Il prédit le taux de récurrence iléale et anastomotique après résection iléocolique, résumé dans le tableau ci-après.

Stade i,0	Absence de lésions
Stade i,1	Ulcérations iléales aphtoïdes peu nombreuses (= 5)
Stade i,2	Ulcérations aphtoïdes multiples (> 5) avec muqueuse intercalaire normale ou zones isolées de lésions plus larges ou lésions confinées à l'anastomose (sur moins de 1 cm de long)
Stade i,3	Iléite aphtoïde diffuse avec muqueuse intercalaire inflammatoire
Stade i,4	Iléite diffuse avec ulcérations plus larges, nodules et/ou sténose

Tableau 2: scores endoscopiques dans la maladie de Crohn : score endoscopique de Rutgerts : classification endoscopique des lésions iléales après résection iléo-colique. (39)
D'après le Club de Réflexion des Cabinets et Groupes d'hépto-gastro-entérologie

f. Diagnostic différentiel

Les diagnostics différentiels principaux de la MC sont (2):

- La rectocolite hémorragique ;
- La tuberculose intestinale ;
- La maladie de Behçet ;
- La maladie coeliaque ;
- L'entéropathie aux AINS ;
- Le syndrome de l'intestin irritable.

Autres diagnostics différentiels : Colite ischémique, colite microscopique, colite post-actinique, colite de diversion, diverticulite chronique, entéropathie médicamenteuse (p. ex. AINS), entérite à éosinophiles, lymphome intestinal, cancer colorectal... (3)

6. Traitements

Il n'existe pas de traitement curatif de la MC au vue de son étiologie plurifactorielle. Le but du traitement médical est donc de diminuer l'inflammation et les symptômes ainsi que maintenir une rémission clinique longue. (40)

Il existe différents types de traitement (2) :

a. 5-aminosalicylate (5-ASA)

Le 5-ASA est utilisé pour traiter les formes légères à modérées de la maladie de Crohn. Il agit comme un anti-inflammatoire topique dans la lumière intestinale.

La mésalamine (Pentasa®), 2 à 4 g/jour, par voie orale ou rectale. Elle est utilisée en traitement des poussées et de prévention des rechutes.

La sulfasalazine (Azulfidine®), 2 à 6 g/jour, par voie orale uniquement. Elle concerne exclusivement les atteintes coliques.

Les 5-ASA ont un rôle limité dans la maladie de Crohn notamment pour le maintien des rémissions. (4,37,41)

b. Les corticoïdes

Ce sont des anti-inflammatoires stéroïdiens puissants. Ils sont utilisés dans les formes légères à modérément sévères lorsqu'ils sont administrés par voie orale. Ils peuvent être administrés par voie général dans les formes plus sévères.

En général, les corticoïdes suppriment efficacement l'inflammation et soulagent rapidement les symptômes. Ils sont donc employés préférentiellement pour un traitement d'urgence.

Par voie orale : La prednisone (*Cortancyl®*) 1mg/kg/j, la prednisolone (*Solupred®*) 1mg/kg/j, le budésonide (*Entocort®*) 9mg/kg/j en traitement d'attaque ou 6mg/kg/j en traitement de fond.

Le budésonide peut être utilisé en cas d'atteinte iléale et colique. Il présente moins d'effets secondaires que la prednisolone en raison d'un métabolisme rapide. Le taux de récurrence à un an reste élevé.

Par voie intra-veineuse : la méthyl-prednisolone (*Solumédrol®*) 40 à 60mg IV/j.

Les corticostéroïdes sont indiqués lors de poussées aiguës après échec d'un traitement de 5-ASA.

Du fait de périodes de rémissions courtes et d'effets secondaires provoqués par ceux-ci, leur utilisation à long terme en est limitée. (37,41)

c. Les immunomodulateurs

Les immunomodulateurs sont proposés lorsque la symptomatologie persiste après traitement des 5-ASA ou corticoïdes et dans les formes modérées à sévères.

La thiopurine : la 6-mercaptopurine (1,5 mg/kg/j) et l'azathioprine (2,5 mg/kg/j) ont démontré une capacité d'induire une rémission chez les patients ayant eu un échec avec les corticostéroïdes. Il permet donc de diminuer les récurrences et d'éviter l'utilisation des stéroïdes. Il existe cependant des effets secondaires (dépression médullaire, dysfonction hépatique et une pancréatite).

Le méthotrexate : 25mg administré une fois par semaine pendant 16 semaines dans les formes aiguës, puis, 15 à 25 mg une fois par semaine pour maintenir la rémission, par voie intra-musculaire ou sous cutanée. Celui-ci peut être essayé lorsque le patient a développé une intolérance aux thiopurines. (5,37,41)

d. Les antibiotiques

Ils peuvent être utilisés dans le traitement initial de la maladie de Crohn. Cependant, le mécanisme exact des effets bénéfiques d'une antibiothérapie à large spectre n'est pas connu. (41)

Le métronidazole (10 à 20 mg/kg/j pendant 4 à 8 semaines), la ciprofloxacine (500mg 2 fois par jour pendant 4 à 8 semaines) ou l'association des deux peuvent être utilisés. (41)

e. Les immunosuppresseurs ou biothérapies

Les anticorps anti-TNF α (Tumor Necrosis Factor) sont indiqués dans les formes modérées à sévères, dans les formes fistulisées de la maladie de Crohn et lorsque celle-ci est corticorésistante.

L'infliximab (en induction : 5mg/kg en IV semaine 0, 2, 6 et en entretien : 5mg/kg en IV toutes les 8 semaines) est utile dans le traitement des manifestations extra-intestinales. Il peut aussi induire une longue période de rémission. Il assure le traitement de maintenance.

L'adalimumab (Humira®) et le certolizumab pégylé (Cimza®) sont indiqués pour traiter les formes modérées à sévères.

Le facteur de nécrose tumorale α (TNF- α) joue un rôle important dans la pathogenèse de la MC. L'inhibition du TNF- α entraîne une régulation négative de l'inflammation ce qui conduit à une rémission clinique rapide et soutenue. Les anticorps monoclonaux ciblant le TNF- α sont fréquemment utilisés pour traiter la MC. À l'heure actuelle, cinq inhibiteurs de TNF- α (infliximab, etanercept, adalimumab, golimumab et certolizumab pegol) ont été approuvés pour le traitement de maladies inflammatoires à médiation immunitaire. Parmi ceux-ci, l'adalimumab présente la plus large gamme d'indications, ce qui montre son excellente efficacité et sa tolérance. La principale limitation de l'utilisation des anticorps anti-TNF- α est que les patients peuvent développer une tuberculose peu de temps après le début du traitement, en raison de la neutralisation du TNF- α . (6,14,40)

f. Thérapie nutritionnelle

La nutrition entérale totale ou les compléments nutritionnels oraux peuvent s'avérer efficace lorsque la maladie de Crohn est active.

Les patients, ayant subi une résection intestinale, ont parfois des signes de malabsorption et peuvent nécessiter des compléments nutritionnels.

Cependant, le mécanisme d'action n'est pas clair et il existe un risque de rechute suite à l'arrêt de ce traitement. (5)

g. Chirurgie

Environ 80% des patients atteints de la MC auront recours à la chirurgie. (37)

L'indication de la chirurgie repose souvent sur les échecs des traitements médicaux. (37) mais elle est souvent indiquée suite à la survenue de complications (abcès, fistules, sténose, hémorragie) (41).

La récurrence post-opératoire sera réduite par : l'arrêt du tabac, le métronidazole pendant 3 mois en période post-chirurgicale, la mésalazine ou l'azathioprine en suite de traitement. (5)

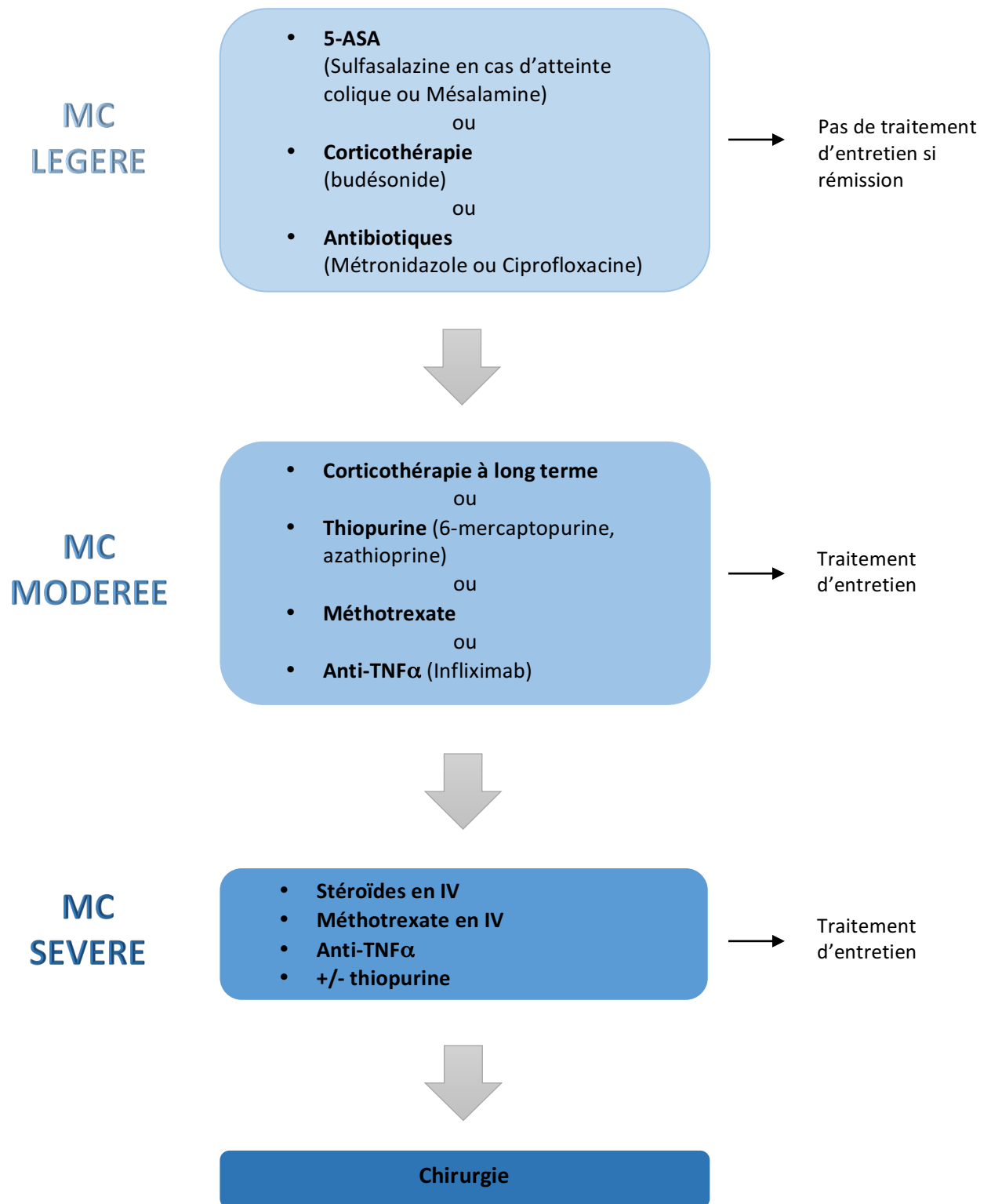


Figure 6: Synthèse du traitement médicamenteux en fonction de la forme de la MC

7. Complications

Les complications dans la maladie de Crohn ne sont pas rares et interviennent de façon imprévisible.

D'après une étude récente dirigée par *Kugathasan* et son équipe (42), il a été démontré que les patients qui ont reçu un traitement anti-TNF α précoce étaient moins susceptibles d'avoir des complications pénétrantes que ceux qui n'ont pas reçu de traitement anti-TNF α précoce.

a. Les complications courantes

(37,41)

- Les abcès : ils sont la conséquence de l'extension d'une fissure de la muqueuse intestinale ou d'un ulcère. Ils peuvent conduire à des perforations.
- L'obstruction intestinale : liée soit à une sténose inflammatoire et un œdème soit à un rétrécissement fibreux chronique. C'est une indication chirurgicale majeure mais possibilité de traitement par corticothérapie si uniquement inflammatoire.
- Les lésions ano-périnéales : fissures souvent multiples, fistules complexes, abcès. Elles entraînent un inconfort pour les patients et peuvent devenir invalidantes.
- La malabsorption : une atteinte inflammatoire ou une résection chirurgicale peut entraîner une malabsorption généralisée. Une carence en vitamine B12 peut être également observée.

b. Les complications plus rares

- Pertes sanguines chroniques (peuvent entraîner une anémie ferriprive) ;
- Rectorragies massives ;
- Mégacôlon toxique ;
- Risque accru d'adénocarcinome lorsque la localisation est colique.

(37)

c. Les cancers

Il existe un risque de développer un cancer colorectal au cours de la maladie de Crohn, surtout si une partie importante du colon est touchée. Ce risque augmente avec la durée d'évolution, le début de la maladie à un jeune âge, de l'étendue de celle-ci et de l'existence d'antécédents familiaux de cancers colorectaux sporadiques. (38,43)

En plus du risque de développer des tumeurs gastro-intestinales, les patients atteints de maladies inflammatoires de l'intestin peuvent développer des tumeurs malignes hématologiques ainsi que des lymphomes. (44)

Dans les atteintes très anciennes de l'intestin grêle, il existe un risque d'adénocarcinome au sein des lésions inflammatoires de l'intestin grêle. Ce diagnostic reste difficile et rare du fait de la découverte tardive de celui-ci. (2,38)

En conclusion, la maladie de Crohn est donc une maladie chronique qui se développe dès le plus jeune âge. Le diagnostic de la maladie reste complexe du fait de son étiologie plurifactorielle et encore peu connue. Il n'existe donc pas de traitement curatif et les traitements proposés visent seulement à traiter les symptômes, soulager les patients et éviter les récurrences. Il est donc nécessaire d'avoir un suivi continu de ces patients lorsque la maladie est diagnostiquée pour éviter les complications.

II. LES MANIFESTATIONS ORALES

D'après la définition, la maladie de Crohn peut se manifester de la bouche à l'anus (3). Il est donc important pour les chirurgiens dentistes d'apprendre à reconnaître et analyser les symptômes de la cavité orale.

Les lésions orales chez les patients atteints de la maladie de Crohn peuvent intervenir avant, pendant ou après l'apparition de symptômes gastro-intestinaux. Chez un tiers des patients atteints, ces lésions peuvent précéder les symptômes intestinaux. (45–47)

Cependant, l'apparition de ces lésions orales reste rare. Il existe un retard diagnostic important du fait de la méconnaissance de ces symptômes par les professionnels de santé.

1. Manifestations muqueuses

a. Historique

En 1969, le premier rapport de cas de manifestations orales chez un patient atteint de maladie de Crohn a été décrit par *Dudeney*. Après biopsie de la lésion et examen histologique, celle-ci révélait un infiltrat lympho-plasmocytaire associé à des granulomes épithélioïdes à cellules géantes. Il en conclut que la lésion était associée à la MC. Ce fut la première apparition littéraire sur ce sujet. (48)

En 1972, de nombreuses publications sont parues dont celle de *Varley* qui décrivait 3 cas de patients ayant une maladie de Crohn orale. Les deux premiers étaient associés à la MC intestinale. Le 3^{ème} cas a été diagnostiqué sur les lésions orales avant que les premiers symptômes gastro-intestinaux n'apparaissent. (49)

La même année, Croft et Wilkinson réalisèrent une analyse rétrospective sur 332 patients atteints de la MC. La prévalence du taux d'ulcérations oro-pharyngiennes était de 6%. (50)

En 1974, *Fedotin* est l'un des premiers auteurs à parler de « maladie de Crohn de la bouche ». Il propose donc que les patients atteints de MC doivent recevoir un examen buccal pour déterminer l'activité de la maladie. (51)

En 1975, *Basu et al.* ont réalisé une étude sur les manifestations orales de 100 patients présentant la MC. Ils confirment que ces lésions orales sont semblables aux lésions intestinales et suggèrent donc que le mécanisme serait dû au même processus inflammatoire. Ils décrivent également la présence d'un taux d'IgA salivaire inférieur chez les patients ayant la MC. Celui-ci étant connu pour être un défenseur de la muqueuse orale, pouvait donc être susceptible d'entraîner une infiltration des antigènes bactériens dans la muqueuse orale. Ils ont également trouvé une prévalence de lésions orales de 9% sur ces patients. (52)

En 1978, *Bernstein et Mcdonald* ont décrit, sur 22 anciens cas rapportés et sur 2 nouveaux cas, le type des lésions buccales et leurs localisations associées. (53)

En 1979, Tyldesley définit les différents diagnostics différentiels (tuberculose, sarcoïdose, maladie de Melkersson-Rosenthal, chéilite chronique granulomateuse) de la maladie de Crohn suite à une étude sur 7 patients ayant des lésions orales sans symptôme intestinales (54). En 1989, il détermina, après une étude sur 10 ans avec Field sur les manifestations orales, le terme de « maladie de Crohn orale » lorsque les symptômes et les signes intestinaux sont absents (55).

De nombreux articles sur les lésions orales ont été publiés depuis 1969, dont celle de *Plauth et al.* qui ont réalisé une revue en 1991 rapportant les cas de 1969 à 1989. Ils ont conclu que l'âge médian de la présentation de symptômes oraux est de 22 ans et qu'ils sont plus présents chez les hommes. (45)

Cependant, il réside de nombreuses incertitudes concernant la maladie de Crohn orale et son mécanisme d'apparition. (56)

b. Description des lésions muqueuses

Les manifestations orales peuvent être douloureuses et nuire à la bonne fonction orale ou être asymptomatique.

Les symptômes peuvent précéder de plusieurs mois ou années les manifestations gastro-intestinales et représenter le seul élément diagnostique.

Ces manifestations orales vont donc permettre d'orienter le diagnostic par analyse clinique et histologique (grâce à des biopsies).

Les manifestations orales peuvent être spécifiques à la MC ou non spécifiques (conséquences de traitement ou liées à la malnutrition). (57)

b1. Les manifestations muqueuses spécifiques à la MC

Les lésions spécifiques sont moins fréquentes que les lésions non spécifiques. Elles peuvent se manifester : soit plusieurs mois ou années avant l'apparition des symptômes intestinaux, soit de façon concomitante. (57)

Elles vont se situer en général au niveau de la muqueuse buccale, de la gencive, des lèvres, des régions vestibulaires et rétromolaires. (46,57,58)

D'un point de vue histologique, ces lésions sont semblables à celles retrouvées au niveau de l'intestin et présentent, au niveau microscopique, une inflammation granulomateuse chronique, caractéristique à la MC. (48,57)(59)

Elles sont représentées par :

- Une chéilite granulomateuse : une tuméfaction labiale avec parfois des fissures verticales (58,60–64)

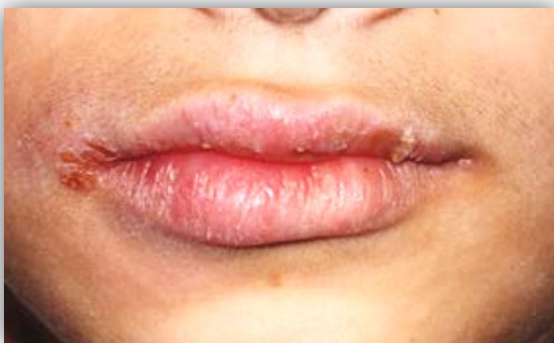

Figure 7: Chéilites granulomateuses avec fissures verticales. D'après *Aguirre et Nugent*, Oral Manifestation of Crohn's disease. (60)

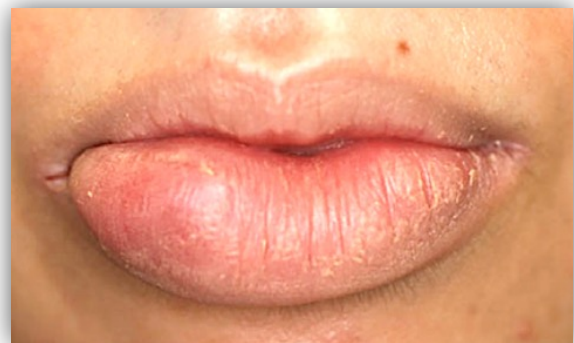

Figure 8: Macrochéilite d'après *Kastsanos and al.* Review article: non-malignant oral manifestations in inflammatory bowel diseases. (55)

Description : elle est caractérisée par une tuméfaction tendre et ferme, nodulaire ou diffuse de la muqueuse labiale. Généralement indolore, les lèvres sont le principal site de manifestations orales de la MC. L'œdème labial peut être accompagné de fissures verticales (douloureuses avec une accumulation de micro-organismes à l'intérieur de ces fissures) mais également d'ulcérations ou de chéilites angulaires. La muqueuse labiale peut prendre un aspect pavimenteux. La chéilite granulomateuse est une manifestation précoce de la MC qui peut permettre d'établir son diagnostic avant toutes manifestations gastro-intestinales.

Localisation : principalement sur la lèvre inférieure mais peut concerner les deux lèvres.

- Lésions indurées hyperplasiques de la muqueuse orale formant des « lésions polypôides » : (tag-like lésions)

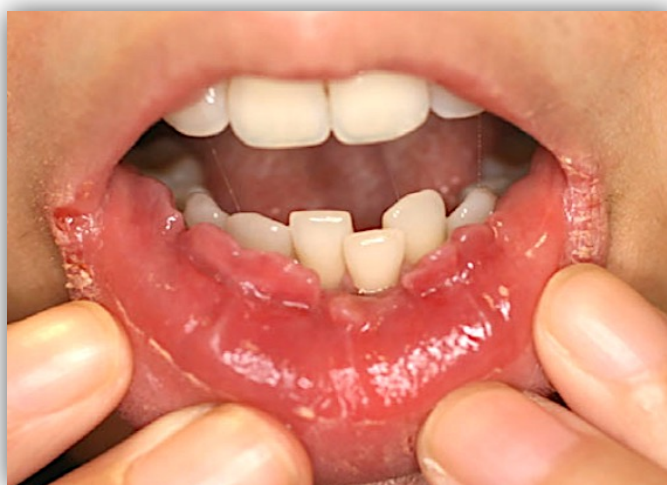

Figure 8: Lésions indurées hyperplasique.

D'après *Katsanos and al.* Review article : non-malignant oral manifestations in inflammatory bowel diseases. (60)

Description : lésions polypôides, plis muqueux, indolores dans la muqueuse orale. Ce sont des plis réticulaires blancs fermes à la palpation. Ces lésions sont pathogmoniques de la MC.

Localisation : essentiellement sur la muqueuse vestibulaire (buccale et labiale) et au niveau de la région rétromolaire.

- Fissures et hyperplasie focale inflammatoire de la muqueuse donnant un aspect pavimenteux : (cobblestone) (57,61)

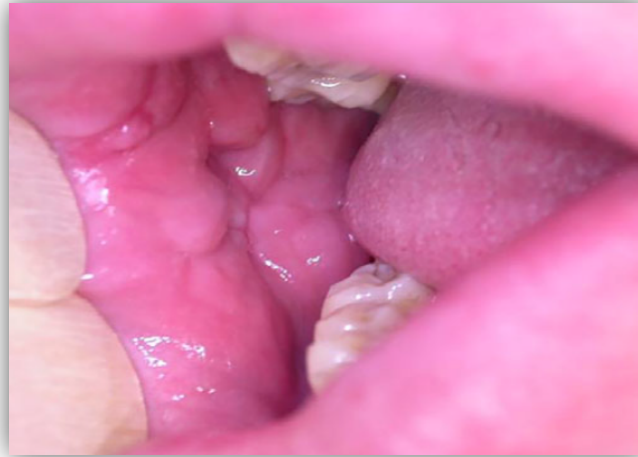

Figure 9: Aspect en pavé de la muqueuse (cobblestone).

D'après *Katsanos and al.* Review article : non-malignant oral manifestations in inflammatory bowel diseases.

Description : la muqueuse buccale est caractérisée par une tuméfaction nodulaire qui peut s'ulcérer. L'ensemble de nodules diffus peut donner à la muqueuse cet aspect pavimenteux. Les lésions se composent généralement de papules muqueuses qui produisent des plaques fermes sur la muqueuse buccale. Cette muqueuse inflammatoire est recouverte par des fissures ou des ulcérations linéaires qui peuvent être parfois douloureuses. Tout comme les lésions indurées polypoïdes, elles sont pathognomoniques de la MC.

Localisation : elles sont principalement retrouvées au fond du vestibule. Elles peuvent également se situer au niveau du plancher buccal, de la face interne des joues ou des lèvres.

➤ **La gingivite granulomateuse** (57,61)

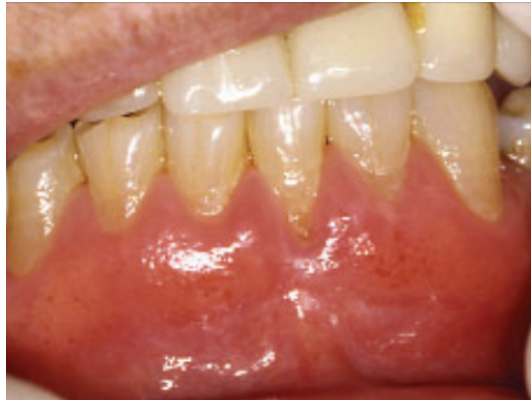

Figure 10: gingivite granulomateuse (65)

Description : la gencive se présente comme érythémateuse, œdémateuse, hyperplasique, diffuse avec ou sans ulcération. Elle est symptomatique (douleurs et sensibilités fréquentes).

Localisation : toute la gencive jusqu'à la ligne muco-gingivale peut être touchée (gencive marginale, attachée, papilles interdentaires).

➤ **Ulcérations linéaires profondes**

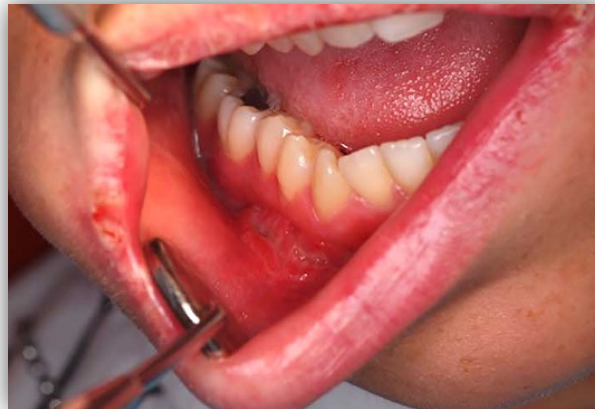

Figure 12 : Ulcération linéaire présente dans le vestibule (66)

D'après *Antunes and al.*, Oral manifestations of Crohn's disease

Description : perte de substance profonde (atteinte du tissu conjonctif) sur plage érythémateuse de forme allongée avec des bords hyperplasiques. Elle est douloureuse et peut

constituer l'un des motifs de consultation des patients. Elle peut prendre l'apparence d'une fissure.

Localisation : principalement dans les zones rétro-molaires et au fond du vestibule.

Histologie des lésions muqueuses spécifiques

(52,57,60,62,67)

La maladie de Crohn orale révèle pour les lésions spécifiques une inflammation granulomateuse chronique caractérisée par des **granulomes non caséux**.

Un agglomérat de cellules inflammatoires sans zone de nécrose est alors visible dans ces lésions : des cellules géantes, des histiocytes épithélioïdes, des cellules de Langhans, des cellules mononuclées, des lymphocytes et de monocytes. On retrouve également un réseau vasculaire plus dense qui permet une augmentation du nombre de lymphocytes et de monocytes.

Ces lésions spécifiques sont semblables à celles retrouvées au niveau de l'intestin d'un point de vue macroscopique et microscopique. (*cf partie 1.5.b. Histologie*)

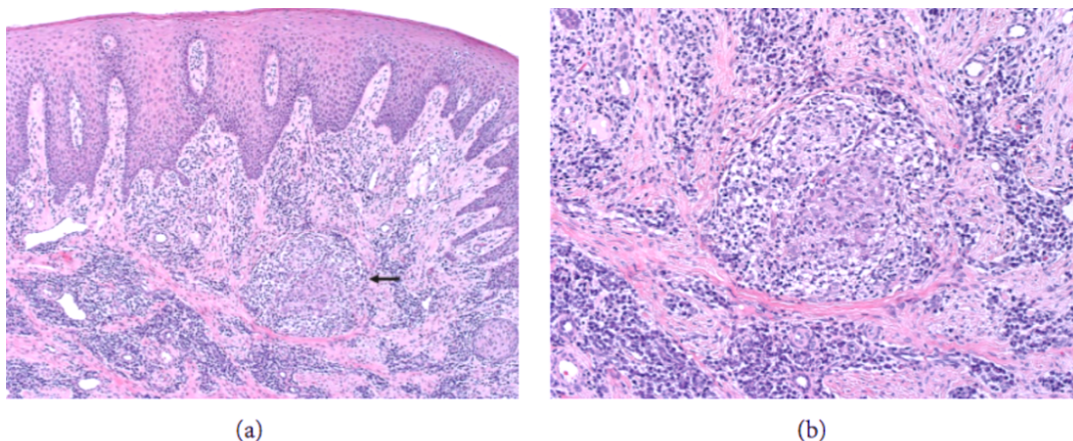


Figure 13 : Coupe histologique de gencive d'un patient présentant une maladie de Crohn orale
D'après Woo V. *Oral Manifestations of Crohn's Disease: A Case Report and Review of the Literature*. (68)
(a) Coupe à faible grossissement montrant l'épithélium squameux stratifié avec des lymphocytes intra-épithéiliaux dispersés (exocytose). Les tissus conjonctifs fibreux sous-jacents sont caractérisés par un infiltrat de cellules inflammatoires chroniques et un granulome isolé (flèche) (hématoxyline et éosine, 40x).
(b) Coupe à fort grossissement montrant un granulome non-durci bien défini, composé principalement d'histiocytes épithélioïdes et de lymphocytes (hématoxyline et éosine, 100x).

b2. Les manifestations muqueuses non spécifiques à la MC

Les lésions orales non spécifiques à la maladie de Crohn sont plus fréquentes que les lésions spécifiques. Ces lésions non spécifiques sont dues en général à une inflammation chronique, à des déficits nutritifs et à la médication. Le diagnostic différentiel de ces lésions est donc complexe. (44)

➤ **Stomatite aphteuse ou lésions aphteuses récurrentes :**

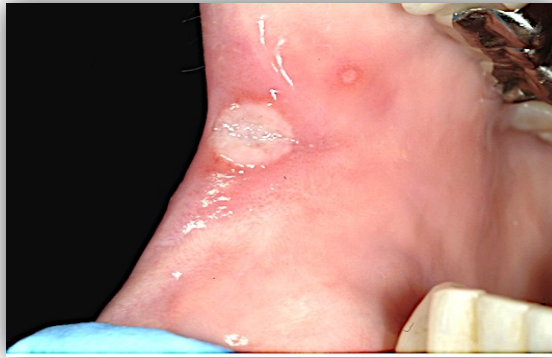

Figure 14 : ulcération aphteuse (56)

C'est la manifestation orale la plus retrouvée dans la maladie de Crohn. Ce sont des ulcères ronds entourés d'un « halo » érythémateux avec une membrane centrale de fibrine. Ces ulcérations peuvent être caractérisées de « mineures » ou « majeures ». Les ulcérations aphteuses mineures (2 à 4 mm de diamètre) sont le type le plus commun.

Les aphtes majeurs vont causer des symptômes plus sévères et sont plus larges (> 1 cm de diamètre). Les aphtes peuvent se situer dans toute la cavité orale. La stomatite aphteuse ne diffère pas de la stomatite qui survient dans la population générale. Si des ulcérations aphteuses sont présentes, il faudrait soupçonner la présence d'une maladie inflammatoire de l'intestin, bien que les symptômes intestinaux ne soient pas encore présents.

➤ **Pyostomatite végétante :**

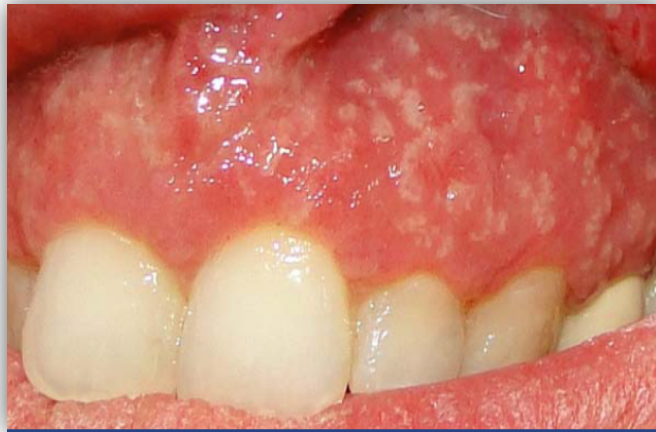

Figure 15: pyostomatite végétante (67)

Macroscopiquement, la muqueuse orale est caractérisée comme œdémateuse et épaisse. Elle se présente par des petites lésions exophytiques pustuleuses de surface blanche ou jaune crémeuse sur une plage érythémateuse. Il se trouve également des érosions superficielles.

En dessous de la zone d'érosion se trouve une hypertrophie et un réseau de fissures de la muqueuse. La confluence de ces lésions aboutit au signe morphologique caractéristique d'une « trace d'escargot ». Les altérations se produisent dans le vestibule frontal supérieur et inférieur, sur la langue (figure 2) et la gencive, ainsi que sur le palais dur et mou. Microscopiquement, il n'y a pas de granulomes dans les lésions. Cette lésion reste rare dans la maladie de Crohn orale.

Les autres manifestations buccales non spécifiques à la maladie de Crohn ne seront pas décrites dans ce travail (14,44,45,57,64,67–72) :

- **Chéilite angulaire ;**
- **Hyposialie ;**
- **Lymphoadénopathie mandibulaire persistante ;**
- **Glossite et stomatite ;**
- **Erythème peri-oral ;**
- **Abcès oral récurrent ;**
- **Lichen plan ;**
- **Candidose.**

c. Épidémiologie des lésions muqueuses

Du fait de nombreuses études portées sur l'analyse des lésions orales, l'incidence de celles-ci peut varier en fonction des auteurs.

En 1972, *Croft et Wilkinson* ont trouvé un taux de prévalence du taux d'ulcération oropharyngienne de 6% alors qu'en 1975, *Basu* et son équipe estimaient celui-ci à 9%. (50,52)

Aujourd'hui, le taux de prévalence de lésions buccales est estimé entre 0,5% et 20% chez l'adulte. (46,73)

Il a également été démontré que l'apparition de manifestations orales dans la MC est plus fréquente chez les hommes (avec un ratio de 1,5/1). (46)

La prévalence de lésions orales chez les enfants ayant la MC est plus importante : 10 à 80%. (45,46,57,60,61,73,74)

d. Localisation

De nombreuses études concernant la localisation des lésions de la maladie de Crohn orale ont été faites.

En 1978, *Bernstein et McDonald* ont localisé les lésions, d'après une étude sur 22 patients, principalement sur les lèvres, le vestibule le palais, la gencive, la langue et le pharynx. (53)

Puis en 1991, *Plauth* et ses collaborateurs ont établi un ordre de localisation. Les lèvres étaient le site le plus fréquemment atteint suivi de la gencive, du vestibule, des parois vestibulaires et de la muqueuse buccale. (45)

En 2002, *Sheper* tira les mêmes conclusions que l'équipe de *Plauth*. (74)

Aujourd'hui, il a été démontré que les lésions orales de la maladie de Crohn peuvent se situer sur toute la cavité orale avec une localisation préférentielle pour les lèvres, la gencive, le vestibule et la muqueuse orale. (46,60)

Une classification des différentes lésions en fonction de leur localisation a été mise en place. (*Tableau 3*) (60)

Localisation orale	Signes cliniques
Maladie de Crohn orofaciale	Erythème péri-oral Tuméfaction de la face Chéilite granulomateuse Gonflement labial et fissure Ulcère linéaire Nodules Papules
Muqueuse orale	Abcès Lésions aphteuses (mineur ou majeur) Ulcère circonférentiel et linéaire Lésion indurée hyperplasique Œdème oral diffus Aspect pavimenteux de la muqueuse Fissures Pseudopolypes Pyostomatis vegetans Leucoplasie
Lèvres	Chéilite angulaire Induration et fissure labiale Chéilite granulomateuse Macrochéilite avec ou sans fissure Lambeaux muqueux
Gencive	Gingivite non spécifique Hyperplasie gingivale granulaire
Palais	Ulcérations
Dents	Lésions parodontales : parodontite, réduction de l'os alvéolaire Caries
Langue	Erosions : glossite et ulcères
Amygdales	Granulomatose amygdalienne
Glandes salivaires	Fistule Inflammation granulomateuse Hyposialie

Tableau 3: Les différents signes cliniques de la MC en fonction de leur localisation.
D'après review : *non-malignant oral manifestations in IBD*. (60)

e. Diagnostic différentiel

Le diagnostic oral de la maladie de Crohn se fait donc par examen clinique et histopathologique.

Wiesenfeld introduit en 1985 la notion de « granulomatoses oro-faciales » pour décrire un ensemble de signes buccaux ressemblant à ceux de la maladie de Crohn orale sans symptômes digestifs. On peut donc considérer que toutes les granulomatoses oro-faciales avec granulomes non caséeux sont un diagnostic différentiel de la MCO (75,76) :

- Le syndrome de Melkersonn-Rosenthal,
- La sarcoïdose,
- La maladie de Wegener,
- La chéilite granulomateuse de Miescher.

Il existe également d'autres diagnostics différentiels qui ne présentent pas de granulomes non caséeux :

- La tuberculose
- La maladie de Behcet
- Les aphtoses buccales
- L'herpès
- La candidose cutanéomuqueuse chronique
- La lèpre
- Le syndrome d'Asher
- ...

(77)

2. Manifestations dentaires

D'après de nombreuses études, il a été prouvé que le risque carieux des patients atteints de la maladie de Crohn était plus élevé que celui de la population générale. Ils présentent également un risque de récurrence plus élevé. L'indice CAO (nombre total de dents cariées, absentes ou obturées / le nombre total de patients examinés) est significativement plus élevé chez ces patients. (14,78–80)

Ces manifestations résulteraient plus des conséquences de la maladie de Crohn et non à l'action de la maladie en elle-même sur le tissu dentaire. Elles seraient donc liées aux traitements ou à des défauts de nutrition.

Il a été démontré que le processus de cariogénèse peut être lié à de nombreux facteurs (62,78,79,81) :

- Le syndrome de malabsorption ;
- Des repas fractionnés et répétés (pour que les patients maintiennent leur poids) ;
- Une alimentation plus riche en glucides (pour combler leur déficit nutritif. Les glucides sont également plus faciles à digérer que les aliments gras et provoquent moins de symptômes gastro-intestinaux.) ;
- La modification de certains composants salivaires conduisant à une sécrétion salivaire réduite ;
- La modification de la flore bactérienne : augmentation de *Streptococcus Mutans* et de *Lactobacilli*. Les streptocoques transforment le sucre en acide lactique qui attaque l'émail et les lactobacilles contribuent au développement et à la progression des caries.
- Une augmentation de la plaque dentaire (liée à un défaut d'hygiène pendant les phases actives de la maladie).

3. Manifestations parodontales

Une augmentation de maladies parodontales a été démontrée chez les patients atteints de la MC. En effet, des études ont démontré un taux plus élevé de parodontites par rapport aux individus sains. (14,15,82–86)

Chez les patients atteints de la MC, il a été constaté :

- Une perte d'attache plus importante ;
- Une aggravation des poches parodontales ;
- Des récessions gingivales plus importantes ;
- Un saignement au sondage plus important ;
- Des mobilités dentaires induites par la maladie parodontale.

La parodontite est un état inflammatoire chronique qui a été initié par des organismes gram-négatifs présents dans les structures de soutien dentaire. La progression de la maladie se produit en raison de la réponse immunitaire de l'hôte aux bactéries, entraînant la destruction du tissu conjonctif et de l'os alvéolaire. (82)

➤ Cause immunologique :

La réponse immunitaire inflammatoire est le facteur principal qui influe sur les lésions tissulaires observées dans la maladie de Crohn et la parodontite. Par conséquent, de nombreuses études supposent que la réponse inflammatoire pourrait être le principal facteur de risque positif de parodontite. (82)

La destruction des tissus parodontaux est amplifiée avec l'activation et l'amplification de diverses cytokines (IL-1, IL-6, IL-8, IL-12, IL-16 IL-21 TNF- α ...). Un stress oxydatif anormal, similaire à la pathogenèse de la maladie de Crohn, peut également contribuer à celle-ci.

Le rôle de l'IL-1, de l'IL-6, de l'IL-8 et de l'IL-12 a été établi dans la parodontite. (85)

La surproduction d'IL-21 entraîne, selon une étude de *Mootha A. et al.*, une amplification de l'inflammation locale en exagérant la réponse immunitaire de l'hôte. Cela intensifie les dommages et la destruction des tissus et donc jouer un rôle important dans la pathogenèse de la maladie parodontale. (85)

D'après une autre étude récente menée par *Gao et ses collaborateurs*, la calprotectine serait impliquée dans la progression de la parodontite. Une augmentation de cet hétérodimère a été retrouvée dans le fluide crévicaire gingival des patients atteints de la maladie de Crohn. Elle induirait une augmentation de la production des IL-6 et IL-8 dans les cellules du ligament parodontal (exprimée dans les fibroblastes parodontaux) et également une augmentation du facteur NF-KB. La calprotectine impliquerait une augmentation de l'inflammation parodontale et favoriserait donc la progression des parodontites. (84)

Salvi et ses collaborateurs ont montré des niveaux faibles d'IL-4 dans le fluide gingival. Il serait associé à une augmentation de la destruction parodontale. Par conséquent, le niveau d'IL-4 du fluide gingival pourrait être un biomarqueur utile de la parodontite chez les patients atteints de MC. (86)

➤ Cause microbiologique :

La maladie parodontale est déclenchée par un groupe spécifique de microorganismes pathogènes (par exemple les bactéries à GRAM-).

Dans la maladie de Crohn, il existe une modification du microbiote oral. Une augmentation de ces bactéries pathogènes va donc entraîner une exagération de la maladie parodontale. (82)

S. aureus et *S. anginosus* sont des bactéries liées à des infections opportunistes. Elles peuvent être amplifiées lorsque le patient est atteint de maladie de Crohn. (82)

Il a été démontré récemment que des espèces, comme *Campylobacter gracilis* et *Treponema denticola*, peuvent être nocives pour les patients et leur parodontite, de plus, elles diffèrent entre les patients atteints de MC et les sujets sains dans les sites inflammatoires. (82)

Une autre étude récente a précisé que le microbiote salivaire peut affecter le développement du microbiote intestinal car la salive s'écoule toujours dans le tractus gastro-intestinal et, par conséquent, les bactéries salivaires ont de nombreuses possibilités d'atteindre l'intestin. (82)

Il faudra cependant approfondir les recherches du fait de ces découvertes récentes pour confirmer l'étiologie de ces maladies parodontales dans la maladie de Crohn.

Les auteurs ont également trouvé des niveaux salivaires de lysozymes réduits chez les patients atteints de la MC et de parodontite. C'est une protéine exprimée par les neutrophiles, les macrophages et les cellules épithéliales. Elle joue un rôle important dans le système de défense de l'hôte. (82)

Les bactéries parodontales pathogènes altèrent donc la réponse inflammatoire et jouent un rôle majeur dans la pathogénèse de la maladie parodontale. (14)

4. Au niveau osseux

Le métabolisme osseux des patients atteints de MC est modifié. Des découvertes récentes ont montré que la perte osseuse est plus importante chez les patients atteints de la MC. (87)

Les mécanismes exacts ne sont que partiellement compris, mais il a été déterminé que la thérapie par corticostéroïde, l'hypovitaminose D, l'hypocalcémie, l'hypogonadisme, la malnutrition et le tabagisme sont des facteurs de risque à l'ostéoporose. (87)

Ces facteurs pourraient prendre part à l'association entre la MC et la parodontite, ce qui contribue à l'augmentation de la perte osseuse alvéolaire. (82)

Une étude récente a montré un taux de fractures plus élevé chez les patients atteints de maladie de Crohn. (88)

Il existe une hypothèse actuelle sur la modification de la qualité osseuse des patients atteints de la MC. Elle serait liée entre autre à la diminution de densité minérale osseuse. Les trabécules osseuses à la mandibule seraient plus clairsemées et provoqueraient donc un risque de fracture plus important. Des études plus approfondies devront être faites pour en connaître la cause (88)

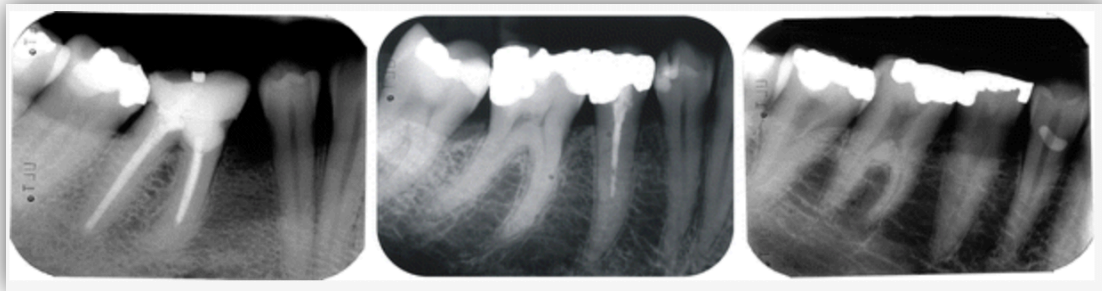


Figure 16: Différence de densité osseuse entre un individu sain et un individu atteint. (89)

A gauche (patient sain) : La radiographie présente une trabéculatation dense avec de petits espaces inter-trabéculaires.

Au milieu (patient potentiellement atteint) : une trabéculatation mixte dense et peu encombrante avec de petits espaces inter-trabéculaires dans des espaces cervicaux et des espaces plus grands apicalement.

A droite (patient atteint) : une trabéculatation éparse avec de grands espaces inter-trabéculaires et des trabécules presque invisibles.

Il a été constaté, dans une autre étude récente, une réaction auto-immune suite à la pose d'un implant chez les patients atteints de MC. L'implant, inerte et biocompatible chez les individus sains, peut être reconnu comme un corps étranger chez les individus malades. Cela pourrait donc affecter l'ostéointégration des implants. De plus, du fait des carences nutritionnelles rencontrées chez ces patients, la cicatrisation osseuse autour de l'implant peut être déficiente. Les patients atteints de la MC présenteraient donc un risque majoré de perte précoce d'implant. (14,90)

Il faudrait d'avantages d'études avec un échantillonnage plus grand pour clarifier l'effet de la maladie de Crohn sur la réussite d'implantation. (88)

5. Au niveau salivaire

L'inflammation des glandes salivaires secondaires a été décrite comme une autre manifestation orale de la MC. Une fistule peut se créer dans les glandes salivaires et ainsi créer des infections buccales récurrentes et une hyposialie. (60)

Certaines enquêtes ont porté sur les altérations salivaires chez les patients atteints de la maladie de Crohn. (14,90–92)

Les auteurs ont analysé la composition du microbiote salivaire des patients atteints de MC. Ils ont montré que le nombre de bactéries pathogènes était significativement plus élevé avec une diminution simultanée des protéobactéries. Cela contribue donc à la dysbiose du microbiote oral. (60)

Des analyses de biomarqueurs immunologiques ainsi que des médiateurs de l'inflammation dans la salive des patients atteints de la MC ont été faites.

Il en résulte des modifications salivaires au niveau :

➤ *Des médiateurs de l'inflammation :*

L'activité anormale des lymphocytes Th17 et T helper sont à l'origine des maladies auto-immunes. Les patients atteints de la maladie de Crohn ont une capacité accrue pour l'induction des lymphocytes Th17 et Th1 au niveau muqueux. Il existe donc une augmentation de certains facteurs pro-inflammatoires dans la concentration salivaire, en particulier si la maladie est active. (14,82)

Aleksandra Nielsen et ses collaborateurs ont rapporté des niveaux salivaires accrus d'IL-6 chez les patients atteints de MC. (93)

La mesure de l'IL-6 salivaire pourrait constituer une méthode supplémentaire d'évaluation et de surveillance de l'activité de la maladie. (14,56,82,93)

La concentration d'IL-6 et du TNF- α dans la salive serait à l'origine des lésions orales muqueuses spécifiques. (14)

Dans une maladie de Crohn active, les niveaux d'IL-1 β , IL-6 et TNF- α salivaires sont plus élevés. Ces cytokines peuvent être utilisées comme marqueurs de la MC, mais d'autres études doivent être faites pour confirmer cette hypothèse. (56)

Les auteurs ont conclu que des niveaux plus élevés de certains facteurs pro-inflammatoires dans la salive des patients atteints de la MC, confirment l'implication du tractus gastro-intestinal s'étendant dans la cavité buccale. (83)

Cependant, on ignore encore si l'état inflammatoire dans la cavité buccale des patients atteints de MC est la cause ou la conséquence de déséquilibres dans le microbiote salivaire ou de la réponse immunitaire locale. (90)

➤ **Des immunoglobulines :**

Basu et al. ont montré une sécrétion d'IgA de la salive parotidienne diminuée chez les patients atteints de MC active. (52)

Comme la sécrétion d'IgA de la parotide est réduite avec l'activité de la maladie intestinale, il a été suggéré en hypothèse que les mécanismes immunologiques locaux peuvent être responsables du développement des lésions orales. Les médiateurs biologiques sont libérés lorsque les lymphocytes sont sensibilisés par les antigènes de bactéries pathogènes. Il en résulterait un développement conséquent de lésions inflammatoires. (52)

Cependant, de nombreuses études notamment celle de *Halme et al.*, ont noté des taux d'IgA, IgG, d'IgM et d'amylase plus élevés dans la concentration salivaire totale des patients atteints de la MC par rapport aux individus sains. Mais cette équipe a souligné que cette différence n'était pas significative. (91,94,95)

De nombreuses controverses résident sur la modification du taux d'immunoglobulines, de nouvelles études scientifiques devront être faites afin de pouvoir aboutir à cette conclusion.

III. ROLE DE L'ODONTOLOGISTE

1. Dépistage/Diagnostic positif

Pour permettre le diagnostic, un bilan dentaire complet doit être réalisé par le chirurgien dentiste. Celui-ci va reposer sur un interrogatoire précis, un examen extra et intra-oral, une analyse histologique des lésions après biopsie et des examens complémentaires (test salivaire, biologique et immunologique).

Le diagnostic sera plus ou moins difficile si la manifestation orale est isolée ou bien si elle est associée à une atteinte intestinale connue.

Une collaboration entre le chirurgien dentiste et le gastro-entérologue sera alors primordiale.

a. L'interrogatoire

C'est une étape cruciale en odontologie. L'anamnèse du patient repose dans un premier temps sur le **motif de consultation** puis sur un **questionnaire médical** guidé.

Seule la qualité des informations reçues permettra une bonne orientation diagnostique.

Le **questionnaire médical** comprend :

- L'âge du patient (*sujets jeunes pour la MC*)
- Les antécédents médicaux :
 - o Avez-vous une pathologie générale connue ? *si oui*, êtes-vous suivi par un médecin traitant ou un spécialiste ?
 - o Quel est l'indice de sévérité de votre maladie ?
 - o Avez-vous déjà eu des complications suite à votre pathologie ? Si oui, lesquels ?
- Traitements médicamenteux : Prenez vous des médicaments ? *Si oui*, lesquels ?
- Signes, symptômes : avez-vous des symptômes ? Sont-ils douloureux ? *Si oui*, avez-vous pris un traitement suite à la manifestation de ceux-ci ?

- Allergies : Médicamenteuses ou alimentaires ?
- Antécédents familiaux (*présence ou non de pathologies qui peuvent être héréditaires*)
- Tabac, alcool et autres addictions : Fumez-vous ? *Si oui*, combien de cigarettes par jour ?
- Hygiène dentaire : Combien de fois par jour vous brossez-vous les dents ? Utilisez-vous le fil dentaire ou des brossettes inter-dentaires ?

Suite à celui-ci nous pourrions nous retrouver face à deux cas de figures :

- Le patient sait qu'il a une MC : il consulte pour un contrôle, suite à l'apparition de symptômes ou suite à la demande du gastro-entérologue avant une chirurgie ou une administration de nouveau traitement (par exemple : immunosuppresseurs).
- Le patient ne sait pas qu'il est atteint : il consulte pour un contrôle ou suite à l'apparition de symptômes.

b. L'examen clinique

L'examen clinique est identique pour chaque patient. Il a pour but de dépister les différentes lésions de la sphère orale. Il est systématique et doit s'effectuer dans un premier temps sur les parties externes de la cavité orale puis sur les parties internes.

b.1. L'examen extra-oral

Il est basé sur les principes d'inspection et de palpation des téguments de la sphère orale. Il permet alors de décrire l'éventuelle présence de lésions extra-orales (localisation, étendue, volume, symétrie, consistance, sensibilités, etc..).

b.2. L'examen intra-oral

Le chirurgien dentiste va dans un premier temps analyser la muqueuse orale au niveau de la face interne des joues, de la langue, du plancher buccal, du palais dur et mou, du voile

du palais et du vestibule. Cela permettra de détecter l'éventuelle présence de lésions muqueuses anormales.

Dans un second temps, le chirurgien-dentiste examine l'état général des dents et du parodonte. Il évalue également l'hygiène du patient (présence de plaque et de tartre).

Pour compléter les bilans dentaires et parodontaux, le praticien pourra effectuer des examens radiographiques complémentaires (radiographie panoramique, rétro-alvéolaires, bite-wing, cone-beam CT...).

L'examen clinique a donc pour but de déterminer les signes objectifs d'une pathologie. Cependant, des analyses complémentaires sont nécessaires pour diagnostiquer une maladie, ou pour établir un lien entre une lésion et sa pathologie.

c. Analyse histologique des biopsies

Lorsque le chirurgien-dentiste remarque une lésion muqueuse, il doit effectuer une biopsie pour permettre l'analyse histologique au laboratoire d'anatomo-pathologie.

La biopsie de cette lésion comprend des parties saines et pathologiques. De plus, elle doit être suffisamment grande et profonde pour mettre en évidence des granulomes épithélioïdes spécifiques.

L'analyse histologique permet alors de révéler la présence ou non de granulomes non caséux. Selon *Plauth*, le taux de détection de granulomes non caséux dans la MC orale est de 67 à 77%. (45)

Cependant, le praticien ne doit pas exclure la possibilité de diagnostic de la MC si l'analyse histologique ne montre pas de granulome non caséux.

La biopsie orale seule est donc insuffisante au diagnostic de la MC. Elle devra être complétée par une endoscopie ou des examens complémentaires pour le confirmer. (96)

d. Examens complémentaires

Ils vont compléter l'examen clinique et l'analyse histologique éventuellement effectuée. Ils peuvent comprendre :

- **Les tests salivaires** : c'est un moyen fiable et rapide. Un échantillon de salive à l'aide d'un coton tige ou d'une bandelette est prélevé chez le patient. Il va permettre d'analyser les niveaux des différentes cytokines pro-inflammatoires (IL-6, TNF α , etc...), des immunoglobulines (IgA, IgG, IgM), et la concentration en amylase.

- **Les examens biologiques** : le principal est le bilan sanguin. Il va permettre de rechercher :
 - Des signes généraux de l'inflammation : augmentation de la vitesse de sédimentation et de la protéine C réactive ;
 - Des signes de malnutrition : carence en vitamine B12, folate, zinc, fer, etc... ;
 - Des dysfonctionnements du système immunitaire : NFS augmentée, taux de plaquettes élevées, taux d'hémoglobine diminué.

e. Collaboration avec le gastro-entérologue et autres professionnels de santé

Lorsque le diagnostic tend en faveur d'une maladie de Crohn, le chirurgien-dentiste doit référer le patient chez un gastro-entérologue pour le confirmer.

Une fois le diagnostic établi, la collaboration avec le gastro-entérologue et les différents professionnels de santé (médecin traitant, pédiatre s'il s'agit d'un patient jeune, etc...) devient primordiale pour la prise en charge du patient.

Cette coopération permet au chirurgien-dentiste :

- De mieux connaître les différents traitements pris par le patient et les éventuels risques associés ;
- De signaler la présence de lésions orales liées à la MC au gastro-entérologue ;
- De modifier éventuellement une prescription en collaboration avec ceux-ci ;
- D'établir des programmes de prévention spécifique au patient.

Un meilleur suivi sera donc fait grâce à la communication entre les différents professionnels de santé.

2. Traitements des lésions

De nos jours, il n'existe pas de consensus pour la gestion des soins en odontologie chez les patients atteints de la MC. La forte incidence de caries, de parodontites et de diverses manifestations muqueuses implique la nécessité d'une collaboration entre les différents spécialistes médicaux et dentaires. (14)

Le traitement des patients atteints de la MC vise à réduire l'inflammation et maintenir les périodes de rémission le plus longtemps possible. Le choix du traitement dépendra donc de la fréquence des périodes de poussée, de la portée de la maladie, de sa gravité et de la présence de manifestations extra-intestinales. (40)

Le traitement idéal devrait contrôler efficacement l'inflammation sans provoquer une immunosuppression ou des effets indésirables. (40)

Les manifestations orales précèdent souvent le début des symptômes intestinaux et, par conséquent, les dentistes doivent connaître les signes pathogmoniques de la MC. (14)

Les patients atteints d'une maladie de Crohn devraient être suivis fréquemment pour évaluer l'état dentaire et parodontal. (14)

L'importance d'une bonne hygiène bucco-dentaire doit être soulignée chez ces patients car ils négligent généralement leur santé orale en raison de leur état général. (14)

L'objectif du traitement des lésions orales chez les patients atteints de MC est de diminuer la douleur, d'accélérer la cicatrisation des lésions et de prévenir les infections secondaires. (14)

L'approche multidisciplinaire entre le chirurgien dentiste et le gastro-entérologue est primordiale pour convenir d'un traitement adéquat pour la guérison de ces lésions ainsi que pour réduire les symptômes généraux de la maladie.

a. Traitement des lésions muqueuses

La première étape du traitement des lésions orales est de contrôler la maladie gastro-intestinale. Aucun traitement particulier n'est nécessaire pour les lésions orales si le patient est traité par des traitements systémiques. Les symptômes oraux s'atténueront au cours du temps en association avec ces traitements. (57,60,96)

Cependant, il se peut que les manifestations orales soient indépendantes ou précèdent les symptômes gastro-intestinaux. Il sera donc nécessaire de fournir au patient un traitement adéquat pour soigner ces symptômes.

Il existe deux types de traitements des lésions orales : soit par **voie locale** (topique), soit **par voie systémique**. (44,57,60)

➤ Les traitements topiques :

Ils comprennent les injections intra-lésionnelles, les pommades, les crèmes et les bains de bouche. Ces traitements topiques peuvent entraîner une disparition complète des symptômes oraux. (44,60)

Le traitement médical topique peut commencer par des crèmes de corticostéroïdes, des bains de bouche de 5-ASA, des anesthésiques locaux pour soulager la douleur (exemple : *Lidocaïne* à 2%), des pâtes anti-inflammatoires non stéroïdiennes et/ou des antiseptiques locaux pour prévenir des infections secondaires. (44,60)

En cas de non-réponse, il est possible d'utiliser des immunosuppresseurs topiques (*thalidomide*, *tacrolimus* 0,5mg/kg) et des injections intra-lésionnelles répétées de corticostéroïdes (1% d'*hydrocortisone* jusqu'à 3 fois par jour) pendant 2 à 6 mois.

Sur la base des symptômes du patient et des résultats obtenus, le traitement topique peut également être combiné avec un traitement systémique. (44,60)

➤ Les traitements par voie systémique :

Ils sont généralement prescrits par le gastro-entérologue (*chapitre 1.6 : traitements de la maladie de Crohn*) mais peuvent également être prescrits par le chirurgien-dentiste pour le traitement des lésions orales. (60)

La combinaison de stéroïdes systémiques (0,5-1 mg / kg) avec de l'*azathioprine* (2-2,5 mg / kg) est une option avec une efficacité rapportée de jusqu'à 50% de cas de MC orale.

L'administration d'agents *anti-TNF α* à des doses habituelles a rapporté des résultats satisfaisants. *L'infliximab* a démontré une efficacité remarquable chez une série de patients atteints d'une MC orale et également dans les formes plus complexes.

La *thalidomide* peut également se révéler efficace dans les formes plus réfractaires. L'administration à long terme (3-6 semaines) d'antibiotiques oraux (*tétracycline*, *érythromycine*, *pénicilline*, *métronidazole*), de *kétotifène* et de *sulfasalazine* à des doses habituelles a également été préconisée pour ces cas difficiles à traiter. (60)

Le chirurgien-dentiste peut également prescrire une thérapie nutritive en première intention ou en complément des traitements topiques et systémiques s'il estime que l'apparition des lésions est liée à un déficit alimentaire. (60)

Il existe également des traitements chirurgicaux qui viennent en dernière intention. Cependant, leur but est surtout à visée esthétique ou réparatrice. (60)

Indication de traitement des lésions orales les plus fréquentes :

➤ **La stomatite aphteuse :**

Le traitement comprend des suppléments nutritionnels et un traitement médicamenteux topique ou systémique. Le choix thérapeutique dépend de la gravité des symptômes, du type et du nombre de lésions aphteuses.

Il inclue les stéroïdes (topiques ou systémiques) comme première ligne de traitement, des anesthésiques topiques, des antiseptiques (bain de bouche) ou des anti-inflammatoires non stéroïdiens. Lorsque les lésions aphteuses sont nombreuses et très pénibles, les stéroïdes systémiques, les agents immunosuppresseurs et le thalidomide sont indiqués. (44)

➤ **La chéilite angulaire et la glossite :**

Elles sont souvent causées par l'anémie et la malnutrition. Dans ces cas, le remplacement du fer, de la vitamine B12, de l'acide folique et du zinc est nécessaire.

La cheillite angulaire peut également être causée par des champignons (*Candida spp.*) qui sera traitée par des antifongiques topiques (par exemple, la nystatine, le miconazole, le kétoconazole ou le clotrimazole) ou des bactéries (*Staphylococcus aureus* ou *streptocoques bémolytiques*) qui sera soignée par une combinaison de mupirocine ou d'acide fusidique et 1% de crème d'hydrocortisone. (44)

➤ **La candidose :**

Le plus souvent, les infections orales surviennent à la suite d'un traitement médicamenteux immunosuppresseur. La candidose en est l'infection la plus fréquente. Elle n'exige pas l'interruption thérapeutique.

Les options de traitement comprennent la nystatine, l'amphotéricine B, le miconazole, le fluconazole, le kétoconazole ou le clotrimazole topique. (44)

➤ **Cobblestone :**

Le traitement consiste à administrer des stéroïdes topiques en plus du traitement de l'atteinte intestinale. Dans les affections les plus sévères, des stéroïdes systémiques peuvent être utilisés. (57)

➤ **Ulcères profonds douloureux ou macrochélites résiduelles :**

Des injections intra-lésionnelles de stéroïdes concentrés pourront être administrées à libération lente. Si les symptômes persistent, il est possible d'appliquer du tacrolimus topique (0,5mg/kg). En cas de résistance, la prise de traitement systémique par corticothérapie, biothérapies (infliximab, adalimumab), le thalidomide, et le méthotrexate est possible. (96)

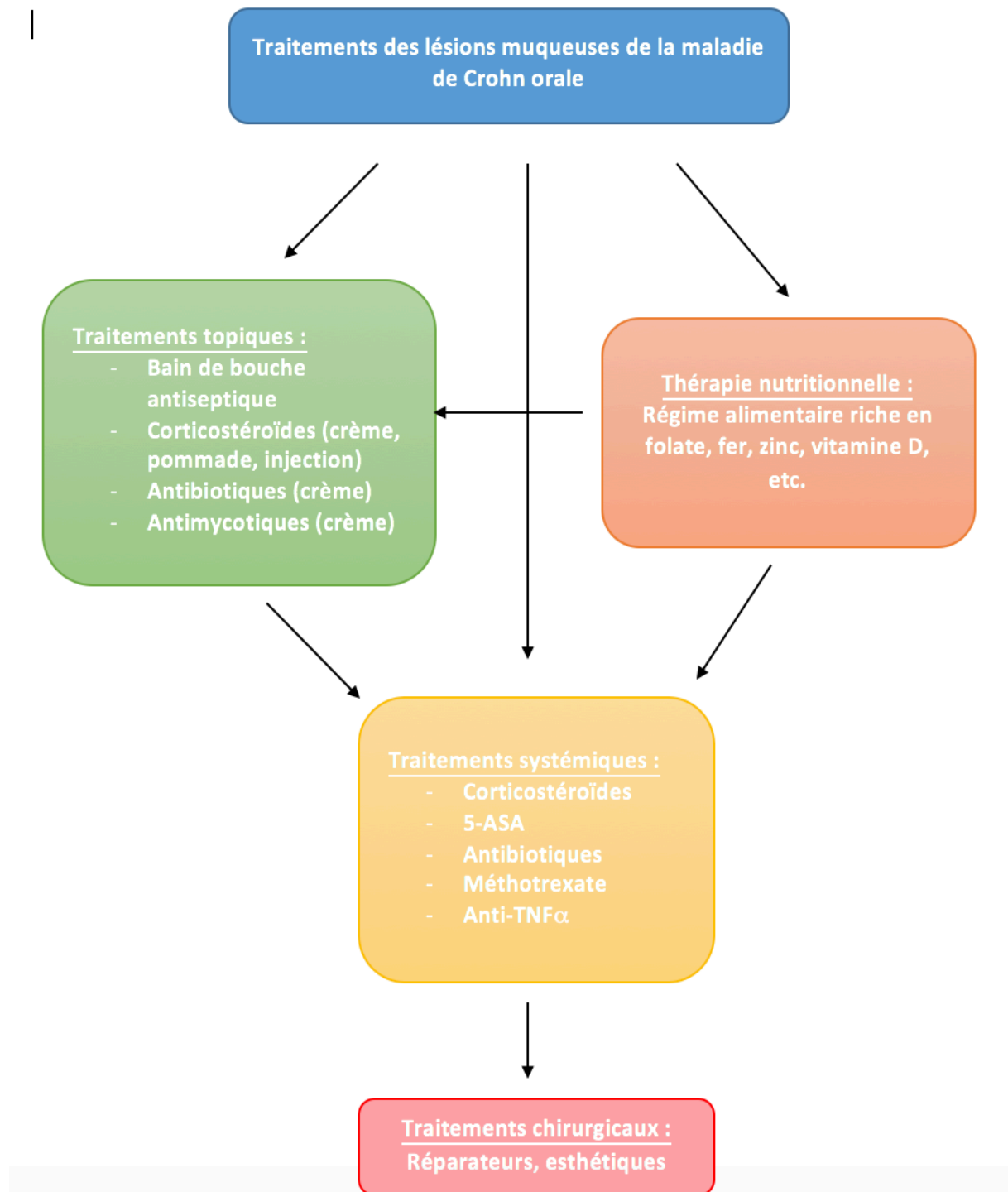


Figure 17 : Traitement des lésions muqueuses de la maladie de Crohn orale
D'après Review article: *non-malignant oral manifestations in inflammatory bowel diseases* (60)

b. Traitement des lésions dentaires

(62,78,79,81)

La thérapeutique idéale des lésions dentaires serait essentiellement ciblée sur la prévention et les conseils nutritionnels.

Il est primordial que les patients atteints de la maladie de Crohn soient informés du risque accru de lésions carieuses.

Dans la pratique clinique, ces patients doivent être sensibilisés sur les conséquences des altérations des habitudes alimentaires. Nous avons vu que les patients présentent une négligence face à l'hygiène, au fractionnement des repas et une alimentation plus riche en glucides. Il serait donc utile que le chirurgien dentiste contrôle l'état dentaire et la motivation du patient régulièrement pour éviter la formation de nouvelles lésions carieuses.

Le praticien devra également effectuer les soins dentaires classiques si le patient présente des lésions carieuses (restaurations en composite ou CVI, traitement endodontique, restaurations prothétiques si la perte de substance est trop importante).

Le praticien pourra également appliquer un vernis fluoré tous les 6 mois en prévention du risque carieux.

Des rendez-vous de contrôle (tous les 3 à 6 mois en fonction de l'état dentaire) et des programmes de prévention seront donc nécessaires.

Une recherche plus poussée devrait se concentrer sur le développement de programme de prévention individuel adapté aux besoins du patient atteint de la MC. (79)

c. Traitement des lésions parodontales (97)

Il existe une augmentation significative de maladies parodontales chez les patients atteints de la MC. Cependant, le traitement de ces lésions sera identique à celui d'un patient

sain. Une thérapeutique initiale globale sera donc entreprise par le chirurgien dentiste et comprendra des séances de :

- Motivation à l'hygiène,
- Détartrage,
- De surfaçage si les poches parodontales sont supérieures ou égales à 4mm

Des rendez-vous de contrôle à J30 et J60 seront programmer pour évaluer la motivation à l'hygiène du patient.

Une réévaluation parodontale sera faite à J90. En fonction des résultats, des chirurgies correctrices seront proposées (lambeaux de débridement si les poches sont toujours supérieures à 4mm). Des chirurgies régénératrices pourront être envisageables en fonction du cas.

Une thérapeutique parodontale de soutien sera également mise en place par le chirurgien-dentiste pour maintenir les résultats obtenus après le traitement des lésions parodontales.

3. Précautions générales en odontologie

a. Précaution à l'égard du stress

Nous savons aujourd'hui que le stress est un facteur de risque de la maladie de Crohn et peut donc provoquer des poussées. (4,24)

Le chirurgien-dentiste devra alors réduire l'état d'anxiété du patient et le contrôler. Pour cela, il doit en confiance le patient, le détendre et expliquer les éventuels traitements ou soins dentaires à effectuer. Il peut également de prescrire des traitements sédatifs (de type *hydroxyzine* tels que l'ATARAX® pour le sujet jeune). Les médicaments permettront de réduire cet état de stress avant les séances de soins.

b. Précaution à l'égard l'anesthésie

Il n'existe pas de précaution particulière à l'égard de l'anesthésie locale.

Le chirurgien-dentiste devra cependant être vigilant quant aux vasoconstricteurs chez un patient présentant un risque d'ostéoporose. (88)

c. Précaution à l'égard du risque infectieux

Les patients traités par immunosuppresseurs ou immunomodulateurs présentent un risque plus important de développer des infections.

Le chirurgien-dentiste doit alors prendre des précautions en fournissant au patient une antibioprofylaxie (prise unique de 2g d'*amoxicilline* 1h avant le rendez-vous et en cas d'allergie aux pénicillines 600mg de *clindamycine*) pour les actes à haut risque infectieux. (98)

En cas d'infection bucco-dentaire, le praticien prescrira une antibiothérapie curative adaptée aux besoins du patient.

La suspension temporaire des traitements immunosuppresseurs ou immunomodulateurs pourra être également prise par le professionnel de santé s'il considère que le risque infectieux est trop important. La communication avec le médecin traitant et/ou le gastro-entérologue sera alors primordiale pour la coordination des soins et de l'arrêt des traitements. (99)

L'odontologiste se doit également de respecter les règles d'hygiène, d'asepsie et d'antiseptie pour minimiser le risque infectieux, mais ceci est valable pour tous patients. (100)

d. Précaution à l'égard du traitement

Il existe un risque d'interactions médicamenteuses en fonction des traitements pris par le patient. Le chirurgien dentiste doit alors être vigilant lors des éventuelles prescriptions et connaître les différentes interactions médicamenteuses.

Les AINS et l'acide acétylsalicylique sont **contre-indiqués** chez les patients atteints de maladie de Crohn car ils peuvent interagir avec les autres traitements mais également parce qu'ils provoquent une aggravation des symptômes de la maladie. (2)

e. Précaution en implantologie

La pose d'implant n'est pas contre indiquée chez les patients présentant la MC. Cependant, il existe un risque d'échec d'ostéointégration suite aux carences nutritives, aux traitements et de l'éventuelle réaction auto-immune se produisant autour de l'implant.

Le chirurgien dentiste devra donc évaluer la balance bénéfique/risque lors de la pose d'implant.

L'implantologie est néanmoins déconseillée lors des phases d'activités de la maladie. (88,101,102)

CONCLUSION

Les patients atteints de maladie de Crohn (MC) occupent donc une place de plus en plus importante dans la pratique quotidienne du cabinet dentaire.

Du fait de la complexité de cette maladie, les chirurgiens dentistes doivent s'informer des différents signes cliniques, des traitements et des complications de celles-ci.

Lors de l'examen clinique, les chirurgiens dentistes doivent également être capables de reconnaître les différentes manifestations orales liées à la maladie de Crohn. Cela permettra de fournir des diagnostics précoces, des soins appropriés aux patients et de les orienter vers les gastro-entérologues.

La collaboration entre le gastro-entérologue et le chirurgien dentiste est alors primordiale, d'une part pour la confirmation de ce diagnostic, et d'autre part pour s'informer des différents traitements prescrits aux patients.

Des études sont actuellement en cours afin de comprendre l'origine de ces manifestations orales. En effet, il a été constaté une corrélation entre la réponse immunitaire et microbiologique au niveau intestinal et oral. Il sera donc nécessaire de clarifier ce lien.

D'autre part, une étude suggère un risque d'échec précoce d'ostéointégration suite à la pose d'implant dentaire. Le risque existe, mais il devra être confirmé par de nouvelles études avec un plus grand nombre d'échantillon.

Tables des figures

Figure 1 : Théorie pathogénique de la maladie de Crohn	3
Figure 2 : Schéma explicatif de l'interaction du système immunitaire de l'hôte avec les bactéries.....	6
Figure 3 : Vue endoscopique d'iléon et de colon avec des ulcérations.....	12
Figure 4 : Coupe histologique d'une muqueuse colique d'une maladie de crohn active.....	13
Figure 5 : Entérographie(A) et échographie (B) abdominales d'un patient présentant une maladie de Crohn active.....	14
Figure 6 : Synthèse du traitement médicamenteux en fonction de la forme de la MC.....	21
Figure 7 : Macrochéilite	26
Figure 8 : Chéilites granulomateuses avec fissures verticales	26
Figure 9 : Lésions indurées hyperplasique.....	27
Figure 11 : Aspect en pavé de la muqueuse (cobblestone).....	28
Figure 11 : Gingivite granulomateuse.....	29
Figure 12 : Ulcération linéaire présente dans le vestibule.....	29
Figure 13 : Coupe histologique de gencive d'un patient présentant une maladie de Crohn orale.....	30
Figure 14 : Ulcération aphteuse.....	31
Figure 15 : Pyostomatite végétante.....	32
Figure 16 : Différence de densité osseuse entre un individu sain et un individu atteint.....	40
Figure 17 : Traitement des lésions muqueuses de la maladie de Crohn orale.....	53

Tables des tableaux

Tableau 1 : Critères diagnostiques selon l'OMS pour la maladie de Crohn	15
Tableau 2 : Scores endoscopiques dans la maladie de Crohn.....	16
Tableau 3 : Les différents signes cliniques de la MC en fonction de leur localisation.....	34

Liste des abréviations

AINS : anti-inflammatoire non stéroïdien

AZA : Azathioprine

CDAI : Crohn's Disease Activity Index

CDEIS : Crohn's Disease Endoscopic Index of Severity

HAS : Haute autorité de santé

Ig : Immunoglobuline

IL : Interleukine

Indice CAO : Indice dents Cariées Absentes Obturées

IV : Intraveineuse

IRM : Imagerie par Résonance Magnétique

MC : Maladie de Crohn

MCO : Maladie de Crohn Orale

MDP : Muramyl dipeptide

MICI : Maladies Inflammatoires Chroniques de l'Intestin

NOD2 : *nucléotide-binding oligomerization domain 2*

PCR ou CRP : Taux de Protéine C Réactive

PGN : Peptidoglycane

TNF α : Tumor Necrosis Factor α

BIBLIOGRAPHIE

1. Ng SC, Tang W, Ching JY, Wong M, Chow CM, Hui AJ, et al. Incidence and phenotype of inflammatory bowel disease based on results from the Asia-pacific Crohn's and colitis epidemiology study. *Gastroenterology*. juill 2013;145(1):158-165.e2.
2. HAS. Guide ALD 24 « maladie de crohn » [Internet]. 2008. Disponible sur: https://www.has-sante.fr/portail/upload/docs/application/pdf/2008-06/guide_medecin_crohn_web.pdf
3. CDU-HGE. Maladies inflammatoires chroniques de l'intestin chez l'adulte et l'enfant - Item 279 - UE8. In: *Hépto-gastro-entérologie Chirurgie digestive*. Elsevier Masson; 2015. p. 203-7.
4. Louis E, Marteau P. Maladies inflammatoires chroniques de l'intestin. Rueil-Malmaison: Doin éditeurs; 2010. 304 p. (progrès en hépto-gastroentérologie).
5. Collins P, Wagner-Ballon J. L'essentiel en hépto-gastro-entérologie. Issy-les-Moulineaux: Elsevier Masson; 2013.
6. Stange EF, Wehkamp J. Recent advances in understanding and managing Crohn's disease. *F1000Research* [Internet]. 21 déc 2016 [cité 9 mars 2017];5. Disponible sur: <http://www.ncbi.nlm.nih.gov/pmc/articles/PMC5271584/>
7. Marteau P, Allez M, Jian R. Maladie de Crohn. In: <http://www.em-premium.com.lama.univ-amu.fr/data/traites/tm/tm-60224/> [Internet]. 2013 [cité 22 août 2017]. Disponible sur: <http://www.em-premium.com.lama.univ-amu.fr/article/762678/resultatrecherche/17>
8. Marteau P, Allez M, Jian R. Maladie de Crohn. *EMC - Traité Médecine AKOS*. avr 2013;8(2):1-8.
9. Hugot J-P, Chamaillard M, Zouali H, Lesage S, Cézard J-P, Belaiche J, et al. Association of NOD2 leucine-rich repeat variants with susceptibility to Crohn's disease. *Nature*. 31 mai 2001;411(6837):599-603.
10. Baumgart DC, Bernstein CN, Abbas Z, Colombel JF, Day AS, D'Haens G, et al. IBD Around the world: comparing the epidemiology, diagnosis, and treatment: proceedings of the World Digestive Health Day 2010--Inflammatory Bowel Disease Task Force meeting. *Inflamm Bowel Dis*. févr 2011;17(2):639-44.
11. Theivanthiran B, Batra S, Balamayooran G, Cai S, Kobayashi K, Flavell RA, et al. NOD2 signaling contributes to host defense in the lungs against *Escherichia coli* infection. *Infect Immun*. juill 2012;80(7):2558-69.
12. Ramanan D, Tang MS, Bowcutt R, Loke P 'ng, Cadwell K. Bacterial sensor Nod2 prevents inflammation of the small intestine by restricting the expansion of the

- commensal *Bacteroides vulgatus*. *Immunity*. 21 août 2014;41(2):311-24.
13. Opitz B, Püschel A, Schmeck B, Hocke AC, Rosseau S, Hammerschmidt S, et al. Nucleotide-binding oligomerization domain proteins are innate immune receptors for internalized *Streptococcus pneumoniae*. *J Biol Chem*. 27 août 2004;279(35):36426-32.
 14. Vasovic M, Gajovic N, Brajkovic D, Jovanovic M, Zdravkovaic N, Kanjevac T. The relationship between the immune system and oral manifestations of inflammatory bowel disease: a review. *Cent-Eur J Immunol*. 2016;41(3):302-10.
 15. Oz HS, Chen T, Ebersole JL. A Model for Chronic Mucosal Inflammation in IBD and Periodontitis. *Dig Dis Sci*. 1 août 2010;55(8):2194-202.
 16. Boirivant M, Cossu A. Inflammatory bowel disease. *Oral Dis*. janv 2012;18(1):1-15.
 17. Tomasello G, Mazzola M, Leone A, Sinagra E, Zummo G, Farina F, et al. Nutrition, oxidative stress and intestinal dysbiosis: Influence of diet on gut microbiota in inflammatory bowel diseases. *Biomed Pap*. 12 déc 2016;160(4):461-6.
 18. Swidsinski A, Loening-Baucke V, Herber A. Mucosal flora in Crohn's disease and ulcerative colitis - an overview. *J Physiol Pharmacol Off J Pol Physiol Soc*. déc 2009;60 Suppl 6:61-71.
 19. Swidsinski A, Ladhoff A, Pernthaler A, Swidsinski S, Loening-Baucke V, Ortner M, et al. Mucosal flora in inflammatory bowel disease. *Gastroenterology*. janv 2002;122(1):44-54.
 20. Zhou Y, Zhi F. Lower Level of *Bacteroides* in the Gut Microbiota Is Associated with Inflammatory Bowel Disease: A Meta-Analysis. *BioMed Res Int* [Internet]. 2016 [cité 18 mars 2017];2016. Disponible sur: <http://www.ncbi.nlm.nih.gov/pmc/articles/PMC5143693/>
 21. Niv Y. Mucin Genes Expression in the Intestine of Crohn's Disease Patients: a Systematic Review and Meta-analysis. *J Gastrointest Liver Dis JGLD*. sept 2016;25(3):351-7.
 22. Nagao-Kitamoto H, Kamada N. Host-microbial Cross-talk in Inflammatory Bowel Disease. *Immune Netw*. févr 2017;17(1):1-12.
 23. Reese GE, Nanidis T, Borysiewicz C, Yamamoto T, Orchard T, Tekkis PP. The effect of smoking after surgery for Crohn's disease: a meta-analysis of observational studies. *Int J Colorectal Dis*. déc 2008;23(12):1213-21.
 24. Dutta AK, Chacko A. Influence of environmental factors on the onset and course of inflammatory bowel disease. *World J Gastroenterol*. 21 janv 2016;22(3):1088-100.

25. Calkins BM. A meta-analysis of the role of smoking in inflammatory bowel disease. *Dig Dis Sci.* déc 1989;34(12):1841-54.
26. Cosnes J. Tobacco and IBD: relevance in the understanding of disease mechanisms and clinical practice. *Best Pract Res Clin Gastroenterol.* juin 2004;18(3):481-96.
27. Haskey N, Gibson D. An Examination of Diet for the Maintenance of Remission in Inflammatory Bowel Disease. *Nutrients.* 10 mars 2017;9(3):259.
28. Hou JK, Abraham B, El-Serag H. Dietary intake and risk of developing inflammatory bowel disease: a systematic review of the literature. *Am J Gastroenterol.* avr 2011;106(4):563-73.
29. Ananthakrishnan AN, Khalili H, Higuchi LM, Bao Y, Korzenik JR, Giovannucci EL, et al. Higher predicted vitamin D status is associated with reduced risk of Crohn's disease. *Gastroenterology.* mars 2012;142(3):482-9.
30. Patil SA, Cross RK. Update in the management of extraintestinal manifestations of inflammatory bowel disease. *Curr Gastroenterol Rep.* mars 2013;15(3):314.
31. Nahon S, Lahmek P, Lesgourgues B, Poupardin C, Chaussade S, Peyrin-Biroulet L, et al. Diagnostic delay in a French cohort of Crohn's disease patients. *J Crohns Colitis.* 1 sept 2014;8(9):964-9.
32. Deepak P, Park SH, Ehman EC, Hansel SL, Fidler JL, Bruining DH, et al. Crohn's disease diagnosis, treatment approach, and management paradigm: what the radiologist needs to know. *Abdom Radiol.* 1 avr 2017;42(4):1068-86.
33. Benitez J-M, Meuwis M-A, Reenaers C, Van Kemseke C, Meunier P, Louis E. Role of endoscopy, cross-sectional imaging and biomarkers in Crohn's disease monitoring. *Gut.* déc 2013;62(12):1806-16.
34. Klotz C, Dhooge M, Oudjit A, Barret M, Beuvon F, Chaussade S, et al. Prise en charge de la maladie de Crohn. *Presse Médicale.* avr 2015;44(4, Part 1):411-7.
35. Farraye FA, Rubin DT, Friedman S. MICI: 49 questions cliniques incontournables. Issy-les-Moulineaux: Elsevier-Masson; 2016. 248 p.
36. de Saussure P, Bouhnik Y. Maladie de Crohn de l'adulte. *EMC - Gastro-Entérologie.* janv 2007;2(3):1-18.
37. Keshav S. Maladies inflammatoires de l'intestin - Maladie de Crohn. In: *Gastroentérologie et hépatologie.* 2010. p. 130-4.
38. Bernstein CN, Fried M, Krabshuis JH, others. Maladies inflammatoires chroniques intestinales: une approche globale. *World Gastroenterol Organ Glob Guidel.* 2009;7-8.
39. Faure patrick, Bonnaud G, Bougnol michel, Constantini denis, Devulder franck. Scores endoscopiques des MICI [Internet]. 2010. Disponible sur:

http://www.gastroenterologue-poitiers.fr/wpcontent/uploads/media/pdf/mici/memo/fiche_pratique.pdf


40. Sales-Campos H, Basso PJ, Alves VBF, Fonseca MTC, Bonfá G, Nardini V, et al. Classical and recent advances in the treatment of inflammatory bowel diseases. *Braz J Med Biol Res.* 28 nov 2014;48(2):96-107.
41. Lichtenstein GR. Maladies inflammatoires cryptogénétiques de l'intestin. In: *CECIL MEDICINE maladies-gastro intestinales.* Elsevier Masson; 2013. p. 141-52.
42. Kugathasan S, Denson LA, Walters TD, Kim M-O, Marigorta UM, Schirmer M, et al. Prediction of complicated disease course for children newly diagnosed with Crohn's disease: a multicentre inception cohort study. *Lancet Lond Engl.* 1 mars 2017;
43. Klotz C, Dhooge M, Oudjit A, Barret M, Beuvon F, Chaussade S, et al. Prise en charge de la maladie de Crohn. *Presse Médicale.* 2015;44(4):411-417.
44. Muhvić-Urek M, Tomac-Stojmenović M, Mijandrušić-Sinčić B. Oral pathology in inflammatory bowel disease. *World J Gastroenterol.* 2016;22(25):5655.
45. Plauth M, Jenss H, Meyle J. Oral manifestations of Crohn's disease. An analysis of 79 cases. *J Clin Gastroenterol.* févr 1991;13(1):29-37.
46. Skrzat A, Olczak-Kowalczyk D, Turska-Szybka A. Crohn's disease should be considered in children with inflammatory oral lesions. *Acta Paediatr Oslo Nor* 1992. févr 2017;106(2):199-203.
47. Scully C, Cochran KM, Russell RI, Ferguson MM, Ghouri MA, Lee FD, et al. Crohn's disease of the mouth: an indicator of intestinal involvement. *Gut.* 1 mars 1982;23(3):198-201.
48. Dudeney TP. Crohn's disease of the mouth. *Proc R Soc Med.* déc 1969;62(12):1237.
49. Varley EWB. Crohn's disease of the mouth. *Oral Surg Oral Med Oral Pathol.* 1 avr 1972;33(4):570-8.
50. Croft CB, Wilkinson AR. Ulceration of the mouth, pharynx, and larynx in Crohn's disease of the intestine. *Br J Surg.* 1 avr 1972;59(4):249-52.
51. Fedotin MS, Grimmer GM, Shelburne J. Crohn's disease of the mouth. *Am J Dig Dis.* avr 1974;19(4):385-8.
52. Basu MK. Oral manifestations of Crohn's disease: studies in the pathogenesis. *Proc R Soc Med.* oct 1976;69(10):765-6.
53. Bernstein ML, McDonald JS. Oral lesions in Crohn's disease: Report of two cases and update of the literature. *Oral Surg Oral Med Oral Pathol.* 1 août 1978;46(2):234-45.

54. Tyldesley WR. Oral Crohn's disease and related conditions. *Br J Oral Surg.* 1 juill 1979;17(1):1-9.
55. Field EA, Tyldesley WR. Oral Crohn's disease revisited--a 10-year-review. *Br J Oral Maxillofac Surg.* avr 1989;27(2):114-23.
56. Szczeklik K, Owczarek D, Pytko-Polończyk J, Kęsek B, Mach TH. Proinflammatory cytokines in the saliva of patients with active and non-active Crohn's disease. *Pol Arch Med Wewn.* 2012;122(5):200-8.
57. Lankarani KB, Sivandzadeh GR, Hassanpour S. Oral manifestation in inflammatory bowel disease: A review. *World J Gastroenterol WJG.* 14 déc 2013;19(46):8571-9.
58. Muhvić-Urek M, Tomac-Stojmenović M, Mijandrušić-Sinčić B. Oral pathology in inflammatory bowel disease. *World J Gastroenterol.* 2016;22(25):5655.
59. Mejia LM. Oral Manifestations of Gastrointestinal Disorders. *Atlas Oral Maxillofac Surg Clin.* sept 2017;25(2):93-104.
60. Katsanos KH, Torres J, Roda G, Brygo A, Delaporte E, Colombel J-F. Review article: non-malignant oral manifestations in inflammatory bowel diseases. *Aliment Pharmacol Ther.* 1 juill 2015;42(1):40-60.
61. Laskaris G. Maladie systémiques. In: *Atlas de poche des MALADIES BUCCALES.* Lavoisier. 2006. p. 356-9.
62. Cherbi S, Wierzba C-B. Manifestations buccales des maladies systémiques : La maladie de Crohn et la rectocolite hémorragique. *Actual Odonto-Stomatol.* juin 2009;(246):113-27.
63. López MJ de C, Quinteiro LI, Torres FM, Prieto JMC. Read My Lips: Oral Manifestations of Systemic Diseases. *J Pediatr.* 1 déc 2013;163(6):1784-5.
64. Beauvillain de Montreuil C, Tessier M-H, Billet J. Pathologie bénigne de la muqueuse buccale. *EMC - Oto-Rhino-Laryngol.* mars 2012;7(1):1-21.
65. Kauzman A, Quesnel-Mercier A, Lalonde B. Granulomatose orofaciale: 2 rapports de cas et recensement de la littérature. *J Can Dent Assoc.* 2006;72(4):325-9.
66. Antunes H, Patraquim C, Baptista V, Monteiro LS. Oral manifestations of Crohn's disease. *BMJ Case Rep.* 28 oct 2015;2015:bcr2015212300.
67. Michailidou E, Arvanitidou S, Lombardi T, Kolokotronis A, Antoniadis D, Samson J. Oral lesions leading to the diagnosis of Crohn disease: Report on 5 patients. *Quintessence Int.* 7 août 2009;40(7):581-8.
68. Woo VL. Oral Manifestations of Crohn's Disease: A Case Report and Review of the Literature. *Case Rep Dent [Internet].* 2015 [cité 6 sept 2017];2015. Disponible sur: <http://www.ncbi.nlm.nih.gov/pmc/articles/PMC4512596/>

69. Atarbashi-Moghadam S, Lotfi A, Atarbashi-Moghadam F. Pyostomatitis Vegetans: A Clue for Diagnosis of Silent Crohn's Disease. *J Clin Diagn Res JCDR*. déc 2016;10(12):ZD12-ZD13.
70. Triantafillidis JK, Valvi FZ, Merikas E, Peros G, Galitis ON, Gikas A. Granulomatous cheilitis associated with exacerbations of Crohn's disease: a case report. *J Med Case Reports*. 25 févr 2008;2:60.
71. Vaillant L, Samimi M. Aphtes et ulcérations buccales. [Httpwwwem-Premiumcomlamauniv-Amufrdatarevues07554982v45i2S0755498216000105](http://www.em-premium.com/lama.univ-amu.fr/article/1037625/resultatrecherche/29) [Internet]. 3 juill 2016 [cité 22 août 2017]; Disponible sur: [http://www.em-premium.com.lama.univ-amu.fr/article/1037625/resultatrecherche/29](http://www.em-premium.com/lama.univ-amu.fr/article/1037625/resultatrecherche/29)
72. Aguirre A, Nugent CA. Oral Manifestation of Crohn's Disease. *N Engl J Med*. 24 sept 2015;373(13):1250-1250.
73. Lourenço SV, Hussein TP, Bologna SB, Sipahi AM, Nico MMS. Oral manifestations of inflammatory bowel disease: a review based on the observation of six cases. *J Eur Acad Dermatol Venereol JEADV*. févr 2010;24(2):204-7.
74. Scheper H j., Brand H s. Oral aspects of Crohn's disease. *Int Dent J*. 1 juin 2002;52(3):163-72.
75. Troiano G, Dioguardi M, Giannatempo G, Laino L, Testa NF, Cocchi R, et al. Orofacial granulomatosis: clinical signs of different pathologies. *Med Princ Pract Int J Kuwait Univ Health Sci Cent*. 2015;24(2):117-22.
76. Grave B, McCullough M, Wiesenfeld D. Orofacial granulomatosis--a 20-year review. *Oral Dis*. janv 2009;15(1):46-51.
77. Padmavathi B, Sharma S, Astekar M, Rajan Y, Sowmya G. Oral Crohn's disease. *J Oral Maxillofac Pathol JOMFP*. sept 2014;18(Suppl 1):S139-42.
78. Johannsen A, Foreed MC, Håkansson J, Ekbom A, Gustafsson A. Consumption of Dental Treatment in Patients with Inflammatory Bowel Disease, a Register Study. *PLoS ONE* [Internet]. 12 août 2015 [cité 20 juill 2017];10(8). Disponible sur: <http://www.ncbi.nlm.nih.gov/pmc/articles/PMC4534207/>
79. Szymanska S, Lördal M, Rathnayake N, Gustafsson A, Johannsen A. Dental Caries, Prevalence and Risk Factors in Patients with Crohn's Disease. *PLoS ONE* [Internet]. 7 mars 2014 [cité 20 juill 2017];9(3). Disponible sur: <http://www.ncbi.nlm.nih.gov/pmc/articles/PMC3946651/>
80. Grössner-Schreiber B, Fetter T, Hedderich J, Kocher T, Schreiber S, Jepsen S. Prevalence of dental caries and periodontal disease in patients with inflammatory bowel disease: a case-control study. *J Clin Periodontol*. juill 2006;33(7):478-84.
81. Burisch J, Vegh Z, Pedersen N, Cuković-Čavka S, Turk N, Kaimakliotis I, et al. Health care and patients' education in a European inflammatory bowel disease inception cohort: an ECCO-EpiCom study. *J Crohns Colitis*. août

- 2014;8(8):811-8.
82. Lira-Junior R, Figueredo CM. Periodontal and inflammatory bowel diseases: Is there evidence of complex pathogenic interactions? *World J Gastroenterol.* 21 sept 2016;22(35):7963-72.
 83. Szczeklik K, Owczarek D, Pytko-Polończyk J, Kęsek B, Mach TH. Proinflammatory cytokines in the saliva of patients with active and non-active Crohn's disease. *Pol Arch Med Wewn.* 2012;122(5):200-8.
 84. Gao H, Hou J, Meng H, Zhang X, Zheng Y, Peng L. Proinflammatory effects and mechanisms of calprotectin on human gingival fibroblasts. *J Periodontal Res.* :n/a-n/a.
 85. Mootha A, Malaiappan S, Jayakumar ND, Varghese SS, Toby Thomas J. The Effect of Periodontitis on Expression of Interleukin-21: A Systematic Review. *Int J Inflamm [Internet].* 2016 [cité 6 sept 2017];2016. Disponible sur: <http://www.ncbi.nlm.nih.gov/pmc/articles/PMC4779837/>
 86. Salvi GE, Brown CE, Fujihashi K, Kiyono H, Smith FW, Beck JD, et al. Inflammatory mediators of the terminal dentition in adult and early onset periodontitis. *J Periodontal Res.* mai 1998;33(4):212-25.
 87. Ardizzone S, Bollani S, Bettica P, Bevilacqua M, Molteni P, Bianchi Porro G. Altered bone metabolism in inflammatory bowel disease: there is a difference between Crohn's disease and ulcerative colitis. *J Intern Med.* janv 2000;247(1):63-70.
 88. Guobis Z, Pacauskiene I, Astramskaite I. General Diseases Influence on Peri-Implantitis Development: a Systematic Review. *J Oral Maxillofac Res [Internet].* 9 sept 2016 [cité 6 sept 2017];7(3). Disponible sur: <http://www.ncbi.nlm.nih.gov/pmc/articles/PMC5100645/>
 89. Jonasson G, Lindberg F, Jorge A, Alstad T, Kashani H. Mandibular trabecular bone structure in adults with Crohn's disease. *Clin Oral Investig.* mars 2014;18(2):423-8.
 90. Said HS, Suda W, Nakagome S, Chinen H, Oshima K, Kim S, et al. Dysbiosis of Salivary Microbiota in Inflammatory Bowel Disease and Its Association With Oral Immunological Biomarkers. *DNA Res Int J Rapid Publ Rep Genes Genomes.* févr 2014;21(1):15-25.
 91. Savage NW, Barnard K, Shirlaw PJ, Rahman D, Mistry M, Escudier MP, et al. Serum and salivary IgA antibody responses to *Saccharomyces cerevisiae*, *Candida albicans* and *Streptococcus mutans* in orofacial granulomatosis and Crohn's disease. *Clin Exp Immunol.* 1 mars 2004;135(3):483-9.
 92. CONDÒ R, COSTACURTA M, DOCIMO R. The anti-transglutaminase auto-antibodies in children's saliva with a suspect coeliac disease: clinical study. *Oral Implantol.* 15 oct 2013;6(2):48-54.

93. Aleksandra Nielsen A, Nederby Nielsen J, Schmedes A, Brandslund I, Hey H. Saliva Interleukin-6 in patients with inflammatory bowel disease. *Scand J Gastroenterol.* déc 2005;40(12):1444-8.
94. Halme L, Meurman JH, Laine P, von Smitten K, Syrjänen S, Lindqvist C, et al. Oral findings in patients with active or inactive Crohn's disease. *Oral Surg Oral Med Oral Pathol.* août 1993;76(2):175-81.
95. Lenander-Lumikari M, Ihalin R, Lähteenoja H. Changes in whole saliva in patients with coeliac disease. *Arch Oral Biol.* 1 mai 2000;45(5):347-54.
96. Sahin T, Brygo A, Delaporte E, Ferri J. Les manifestations orales de la maladie de Crohn. *Swiss Dent J.* 2017;127:643-8.
97. Popelut A, Mouraret S, Halabi B, RANGé H. Résultats des thérapeutiques parodontales actuelles. *Réal Clin.* 2012;23(11):7-14.
98. Lesclous P. Prescription des antibiotiques en pratique bucco-dentaire- Recommandations Afssaps 2011. *Médecine Buccale Chir Buccale.* 2011;17(4):334-346.
99. Orale SF de C. Prise en charge des foyers infectieux bucco-dentaires. *Médecine Buccale Chir Buccale.* 2012;18(3):251-314.
100. HAS. hygiène au cabinet médical - recommandations HAS [Internet]. 2007. Disponible sur: https://www.has-sante.fr/portail/upload/docs/application/pdf/hygiene_au_cabinet_medical_-_recommandations_2007_11_27__18_45_21_278.pdf
101. Wehbé H, Naaman NB-A. L'échec implantaire: revue de la littérature [Internet]. Vol. 2. 2013 [cité 1 sept 2017]. Disponible sur: <https://ojs.usj.edu.lb/ojs/index.php/iajd/article/view/41>
102. Alsaadi G, Quirynen M, Michiles K, Teughels W, Komárek A, van Steenberghe D. Impact of local and systemic factors on the incidence of failures up to abutment connection with modified surface oral implants. *J Clin Periodontol.* 22 nov 2007;0(0):071127132039002



SERMENT MEDICAL

En présence des Maîtres de cette Faculté, de mes chers condisciples, devant l'effigie d'HIPPOCRATE.

Je promets et je jure, d'être fidèle aux lois de l'honneur et de la probité dans l'exercice de la Médecine Dentaire.

Je donnerai mes soins à l'indigent et n'exigerai jamais un salaire au-dessus de mon travail, je ne participerai à aucun partage clandestin d'honoraires.

Je ne me laisserai pas influencer par la soif du gain ou la recherche de la gloire.

Admis dans l'intérieur des maisons, mes yeux ne verront pas ce qui s'y passe, ma langue taira les secrets qui me seront confiés et mon état ne servira pas à corrompre les mœurs ni à favoriser le crime.

Je ne permettrai pas que des considérations de religion, de nation, de race, de parti ou de classe sociale viennent s'interposer entre mon devoir et mon patient.

Même sous la menace, je n'admettrai pas de faire usage de mes connaissances médicales contre les lois de l'humanité.

J'informerai mes patients des décisions envisagées, de leurs raisons et de leurs conséquences. Je ne tromperai jamais leur confiance et n'exploiterai pas le pouvoir hérité des connaissances pour forcer les consciences.

Je préserverai l'indépendance nécessaire à l'accomplissement de ma mission. Je n'entreprendrai rien qui dépasse mes compétences. Je les entretiendrai et les perfectionnerai pour assurer au mieux les services qui me seront demandés.

Respectueux et reconnaissant envers mes Maîtres, je rendrai à leurs enfants l'instruction que j'ai reçue de leur père.

Que les hommes m'accordent leur estime si je suis fidèle à mes promesses.

Que je sois déshonoré et méprisé de mes confrères si j'y manque.

CHETBOUN Levana – Maladie de Crohn : manifestations orales et rôle de l'odontologiste

Th. : Chir. dent. : Marseille : Aix –Marseille Université : 2017

Rubrique de classement : Chirurgie orale

Résumé : La maladie de Crohn est une affection inflammatoire granulomateuse chronique qui touche tout le tube digestif. Elle évolue par période de poussées alternées de périodes de rémissions. Il subsiste une réelle difficulté dans le diagnostic et la prise en charge des malades (pas de traitement curatif). En outre, il existe de nombreuses manifestations extra-digestives, notamment au niveau oral, encore peu connues des chirurgiens-dentistes.

Notre travail consistera donc à décrire la maladie de Crohn, puis à détailler les différents types de manifestations orales provoquées par celle-ci. Enfin, nous définirons le rôle de l'odontologiste dans le diagnostic précoce de cette maladie ainsi que dans la prise en charge des patients atteints.

Mots clés :

Maladie de Crohn

Maladie de Crohn orale

Manifestations orales

Prise en charge

CHETBOUN Levana – Crohn's disease: oral manifestations and role of the dental practitioner

Abstract: Crohn's disease is a chronic granulomatous inflammatory disease that affects all the digestive tract. It tends to come and go, sometimes going into remission for long periods of time. There is a real difficulty in the diagnosis and management of patients (no curative treatment). Moreover, there are many extra-digestive manifestations, especially at the oral level, still little known to dentists.

Therefore, our work will be to describe Crohn's disease, then to specify different types of oral manifestations caused by this one. Finally, we will define the role of the dental practitioner in the early diagnosis of this disease as well as in the management of the patients affected.

MeSH :

Crohn's disease

Oral crohn disease

Oral manifestations

Management

Adresse de l'auteur :

54 traverse du Tonkin

13010 Marseille