



**HAL**  
open science

# La relocalisation de marge cervicale : principes et objectifs de mise en œuvre

Lucie Bregeron

► **To cite this version:**

Lucie Bregeron. La relocalisation de marge cervicale : principes et objectifs de mise en œuvre. Chirurgie. 2017. dumas-01647483

**HAL Id: dumas-01647483**

**<https://dumas.ccsd.cnrs.fr/dumas-01647483>**

Submitted on 24 Nov 2017

**HAL** is a multi-disciplinary open access archive for the deposit and dissemination of scientific research documents, whether they are published or not. The documents may come from teaching and research institutions in France or abroad, or from public or private research centers.

L'archive ouverte pluridisciplinaire **HAL**, est destinée au dépôt et à la diffusion de documents scientifiques de niveau recherche, publiés ou non, émanant des établissements d'enseignement et de recherche français ou étrangers, des laboratoires publics ou privés.

Université de Bordeaux  
Collège des Sciences de la Santé  
UFR des Sciences Odontologiques

Année 2017

N°72

Thèse pour l'obtention du  
DIPLOME D'ETAT de DOCTEUR EN CHIRURGIE DENTAIRE

Présentée et soutenue publiquement

Par Lucie BREGERON

Née le 12/12/1991 à Bordeaux (33)

Le 20 octobre 2017

**La Relocalisation de Marge Cervicale :  
Principes et Objectifs de mise en œuvre**

Directeur de thèse : M. JP. PIA

Membres du jury

Président	M. S. CATROS	Professeur des Universités
Directeur	M. JP. PIA	Ancien Assistant Hospitalo-Universitaire
Rapporteur	M. E. D'INCAU	Maître de Conférences des Universités
Assesseur	M. P. ROUAS	Maître de Conférences des Universités
Assesseur	M. M. CONTREPOIS	Ancien Assistant Hospitalo-Universitaire
Assesseur	M. W. BOUJEMAA AZZI	Assistant Hospitalo-Universitaire

# UNIVERSITE DE BORDEAUX

MAJ 01/09/2017

**Président** M. TUNON DE LARA Manuel  
**Directeur de Collège des Sciences de la Santé** M. PELLEGRIN Jean-Luc

## COLLEGE DES SCIENCES DE LA SANTE

### UNITE DE FORMATION ET DE RECHERCHE DES SCIENCES ODONTOLOGIQUES

**Directrice** Mme BERTRAND Caroline 58-02  
**Directrice adjointe-chargée de la Formation Initiale** Mme ORIEZ-PONS Dominique 58-01  
**Directeur adjoint-chargé de la Recherche** M. FRICAIN Jean-Christophe 57-02  
**Directeur adjoint-chargé des Relations Internationales** M. LASSERRE Jean-François 58-02

## ENSEIGNANTS DE L'UFR

### PROFESSEURS DES UNIVERSITES

Mme	Caroline	BERTRAND	Prothèse dentaire	58-02
Mme	Marie-José	BOILEAU	Orthopédie dento-faciale	56-02
M.	Sylvain	CATROS	Chirurgie buccale - Pathologie et thérapeutique	57-02
Mme	Véronique	DUPUIS	Prothèse dentaire	58-02
M.	Bruno	ELLA NGUEMA	Sciences anatomiques et physiologiques - Biomatériaux	58-03
M.	Jean-Christophe	FRICAIN	Chirurgie buccale – Pathologie et thérapeutique	57-02

### MAITRES DE CONFERENCES DES UNIVERSITES

Mme	Elise	ARRIVÉ	Prévention épidémiologie – Economie de la santé – Odontologie légale	56-03
Mme	Cécile	BADET	Sciences biologiques	57-03
M.	Etienne	BARDINET	Orthopédie dento-faciale	56-02
M.	Michel	BARTALA	Prothèse dentaire	58-02
M.	Cédric	BAZERT	Orthopédie dento-faciale	56-02
M.	Christophe	BOU	Prévention épidémiologie – Economie de la santé – Odontologie légale	56-03
Mme	Sylvie	BRUNET	Chirurgie buccale – Pathologie et thérapeutique	57-02
M.	Stéphane	CHAPENOIRE	Sciences anatomiques et physiologiques	58-03
M.	Jacques	COLAT PARROS	Sciences anatomiques et physiologiques	58-03

M,	Jean-Christophe	COUTANT	Sciences anatomiques et physiologiques	58-03
M.	François	DARQUE	Orthopédie dento-faciale	56-02
M.	François	DE BRONDEAU	Orthopédie dento-faciale	56-02
M.	Yves	DELBOS	Odontologie pédiatrique	56-01
M.	Raphael	DEVILLARD	Odontologie conservatrice- Endodontie	58-01
M.	Emmanuel	D'INCAU	Prothèse dentaire	58-02
M.	Dominique	GILLET	Odontologie conservatrice – Endodontie	58-01
M.	Jean-François	LASSERRE	Prothèse dentaire	58-02
M.	Yves	LAUVERJAT	Parodontologie	57-01
Mme	Odile	LAVIOLE	Prothèse dentaire	58-02
M.	Jean-Marie	MARTEAU	Chirurgie buccale – Pathologie et thérapeutique	57-02
Mme	Javotte	NANCY	Odontologie pédiatrique	56-01
M.	Adrien	NAVEAU	Prothèse dentaire	58-02
Mme	Dominique	ORIEZ	Odontologie conservatrice – Endodontie	58-01
M.	Jean-François	PELI	Odontologie conservatrice – Endodontie	58-01
M.	Philippe	POISSON	Prévention épidémiologie – Economie de la santé Odontologie légale	56-03
M.	Patrick	ROUAS	Odontologie pédiatrique	56-01
M.	Johan	SAMOT	Sciences biologiques	57-03
Mme	Maud	SAMPEUR	Orthopédie dento-faciale	56-02
M.	Cyril	SEDARAT	Parodontologie	57-01
Mme	Noélie	THEBAUD	Sciences biologiques	57-03
M.	Eric	VACHEY	Odontologie conservatrice – Endodontie	58-01

#### ASSISTANTS

Mme	Audrey	AUSSEL	Sciences anatomiques et physiologiques	58-03
M.	Wallid	BOUJEMAA AZZI	Odontologie conservatrice – Endodontie	58-01
Melle	Camille	BOULÉ-MONTPEZAT	Odontologie pédiatrique	56-01
Melle	Anaïs	CAVARÉ	Orthopédie dento-faciale	56-02
M.	Hubert	CHAUVEAU	Odontologie conservatrice – Endodontie	58-01
M.	Mathieu	CONTREPOIS	Prothèse dentaire	58-02
M	Jean-Baptiste	CULOT	Sciences anatomiques et physiologiques	58-03
Mme	Clarisse	DE OLIVEIRA	Orthopédie dento-faciale	56-02
M.	Cédric	FALLA	Prévention épidémiologie – Economie de la santé – Odontologie légale	
Mme	Mathilde	FENELON	Chirurgie buccale – Pathologie et thérapeutique	57-02
Mme	Elsa	GAROT	Odontologie pédiatrique	56-01

Mme	Agathe	GREMARE	Sciences biologiques	57-03
Mme	Olivia	KEROUREDAN	Odontologie conservatrice – Endodontie	58-01
M	Adrien	LASTRADE	Prothèse dentaire	58-02
M.	Alexandre	MARILLAS	Odontologie conservatrice – Endodontie	58-01
M.	Emmanuel	MASSON-REGNAULT	Chirurgie buccale – Pathologie et thérapeutique	57-02
Mme	Marie	MÉDIO	Orthopédie dento-faciale	56-02
Mme	Meryem	MESFIOUI	Parodontologie	57-01
Mme	Darrène	NGUYEN	Sciences biologiques	57-03
M.	Ali	NOUREDDINE	Prothèse dentaire	58-02
Mme	Chloé	PELOURDE	Orthopédie dento-faciale	56-02
M.	Mathieu	PITZ	Parodontologie	57-01
M.	Antoine	POPELUT	Parodontologie	57-01
Mme	Charlotte	RAGUENEAU	Prothèse dentaire	58-02
Mme	Noëlla	RAJONSON	Prévention épidémiologie – Economie de la santé – Odontologie légale	56-03
M.	Clément	RIVES	Odontologie conservatrice – Endodontie	58-01
M.	Thibaut	ROULLAND	Prothèse dentaire	58-02
M.	François	ROUZÉ L'ALZIT	Prothèse dentaire	58-02
Mme	Audrey	SAY LIANG FAT	Prévention épidémiologie – Economie de la santé – Odontologie légale	56-03

## REMERCIEMENTS

### A notre Président de thèse

Monsieur le Professeur Sylvain CATROS

Professeur des Universités – Praticien Hospitalier

Sous-section Chirurgie buccale - Pathologie et thérapeutique 57-02

*Je vous remercie pour l'honneur que vous me faites en présidant cette thèse. Vous m'avez transmis un réel intérêt pour la chirurgie orale et l'implantologie lors de mes vacances à l'hôpital Pellegrin.*

*Veillez trouver dans ce travail le témoignage de mon profond respect.*

### A notre Directeur de thèse

Monsieur le Docteur Jean-Philippe PIA

Ancien Assistant Hospitalo-Universitaire

Sous-section Prothèse dentaire 58-02

*Je vous remercie très sincèrement d'avoir accepté de diriger cette thèse et de m'avoir orienté sur ce sujet qui m'a particulièrement intéressé. Merci pour vos encouragements et pour tout le temps que vous m'avez consacré lors de sa rédaction.*

*Je vous remercie également pour votre enseignement à la faculté et en stage actif. J'admire la qualité de votre pratique, votre perfectionnisme et je mesure aujourd'hui la chance d'avoir tant appris grâce à vous !*

*Veillez trouver ici le témoignage de ma sincère reconnaissance et de ma plus profonde estime.*

## A notre Rapporteur de thèse

Monsieur le Docteur Emmanuel D'INCAU

Maître de Conférences des Universités –Praticien Hospitalier

Sous-section Prothèse dentaire 58-02

*Je vous remercie d'avoir accepté de corriger mon travail. Je me souviendrai de votre sens de la pédagogie et de votre bienveillance au cours de ces belles années à la faculté et en clinique. Votre savoir, et vos précieux conseils ont participé en majeure partie dans mon apprentissage de l'exercice de l'art dentaire, dans la bonne humeur !*

*Soyez assuré par ce travail de ma gratitude et de ma plus profonde reconnaissance.*

## A notre Assesseur

Monsieur le Docteur Patrick ROUAS

Professeur des Universités – Praticien Hospitalier

Sous-section Odontologie pédiatrique 56-01

*Je vous remercie d'avoir accepté avec enthousiasme de juger ce travail et d'en être l'assesseur. Merci pour votre enseignement en pédodontie à la faculté et en stage clinique.*

*Je vous prie de trouver dans ce travail toute l'expression de ma gratitude.*

## A notre Assesseur

Monsieur le Docteur Mathieu CONTREPOIS

Ancien Assistant Hospitalo-Universitaire

Sous-section Prothèse dentaire 58-02

*Je vous remercie d'avoir accepté de participer au jury de cette thèse. Je vous remercie également pour le partage de votre expérience clinique et pour tout ce que vous m'avez appris en prothèse esthétique à l'hôpital Pellegrin.*

*Je vous prie de trouver dans ce travail toute l'expression de ma reconnaissance.*

## A notre Assesseur

Monsieur le Docteur Wallid BOUJEMAA AZZI

Assistant Hospitalo-Universitaire

Odontologie conservatrice – Endodontie 58-01

*Je vous remercie pour l'intérêt que vous avez porté à ma thèse et pour avoir accepté d'en être l'assesseur. Merci pour les précieux conseils et astuces que vous m'avez donnés en clinique à Xavier Arnozan qui me sont encore très utiles aujourd'hui.*

*Je vous prie de trouver dans ce travail toute l'expression de ma reconnaissance.*



*Pour ma petite sœur et mes parents,*

*Mes très chères amies et mon amour.*

*A nos souvenirs, et à tous les bons moments à venir...*

## TABLE DES MATIERES

I.	INTRODUCTION .....	10
II.	GENERALITES SUR LES RESTAURATIONS PARTIELLES INDIRECTES COLLEES .....	11
1.	Le gradient thérapeutique .....	11
2.	Indications des RPIC.....	13
3.	Biomatériaux et critères de choix .....	13
4.	Etapes de réalisation d'une RPIC .....	19
4.1	L'hybridation dentinaire immédiate .....	19
4.2	Préparation pour une RPIC.....	24
4.3	Restauration provisoire .....	26
4.4	Assemblage .....	27
III.	LA RELOCALISATION DE MARGE CERVICALE .....	33
1.	Principe.....	33
2.	Indications.....	33
3.	Objectifs .....	35
4.	Biomatériaux et critères de choix .....	36
5.	Protocole opératoire .....	39
IV.	Applications cliniques.....	43
V.	CONCLUSION .....	56

## I. INTRODUCTION

Les concepts actuels en odontologie conservatrice ont connu de considérables améliorations par l'association de nombreux progrès techniques et de l'évolution des attentes des patients et des praticiens.

Nous assistons d'une part à une demande esthétique croissante dans les secteurs antérieurs mais aussi en postérieur. Les anciennes obturations à l'amalgame qui nécessitent un retraitement sont préférentiellement remplacées par des matériaux tels que la céramique ou les résines composites.

En parallèle à cette demande, nous observons un développement des techniques adhésives qui s'inscrivent dans le concept d'économie tissulaire. Malgré leur protocole rigoureux, elles permettent de majorer la conservation des structures dentaires résiduelles afin d'augmenter la durée de vie des dents sur arcade.

Dans certains cas leur mise en œuvre est plus complexe notamment en présence de limites sous gingivales, fréquemment rencontrées lors de délabrements importants. Pour pallier à cela plusieurs techniques ont été décrites, dont une plus contemporaine dite de la relocalisation de marge cervicale ou Deep Marginal Elevation (DME). Elle permet de repositionner une limite profonde en situation supra-gingivale sans recours à des techniques chirurgicales.

Après un rappel sur les restaurations partielles indirectes collées, nous aborderons dans un second temps le principe de la relocalisation de marge cervicale. Enfin, au travers de plusieurs cas cliniques, nous illustrerons les différentes indications de cette technique.

## II. GENERALITES SUR LES RESTAURATIONS PARTIELLES INDIRECTES COLLEES

### 1. Le gradient thérapeutique

La notion de gradient thérapeutique (Figure 1) (1) est un guide un guide pour les praticiens lors du choix du type de restauration à effectuer face à un délabrement dentaire. Le but de ce concept consiste à préserver autant que faire se peut les structures résiduelles. Il prend la forme d'une échelle, sur laquelle on privilégie le traitement situé le plus à gauche et donc le plus conservateur.

La durée de vie limitée de nos traitements sous-entend la nécessité de ré-intervention, facilitée par un choix initial pour la solution la moins invasive.

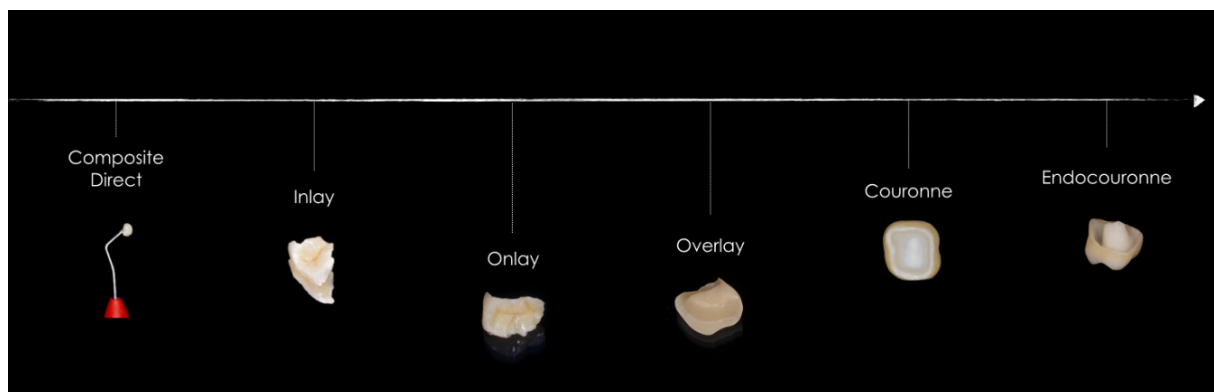


Figure 1 : Le gradient thérapeutique (2)

Face à un délabrement dentaire, plusieurs types de traitements peuvent être envisagés, du plus au moins invasif :

- **Les composites directs**, réalisés en une séance, ils permettent des restaurations conservatrices par addition de matériau au sein de cavités de faible à moyenne étendue.
- **L'inlay**, pièce prothétique réalisée de manière indirecte, est collé au sein d'une cavité composée de quatre parois.
- **L'onlay**, également obtenu par méthode indirecte, remplace au moins une cuspidienne.
- **L'overlay**, extension de l'onlay, permet un recouvrement cuspidien complet.

- **La couronne**, qui correspond à un cerclage complet de la dent, nécessite une préparation coronaire périphérique.
- **L'endocouronne**, qui utilise la chambre pulpaire des dents traitées endodontiquement comme moyen d'ancrage supplémentaire afin d'augmenter les valeurs de rétention.
- **Les ancrages radiculaires**, de type direct comme les reconstitutions par matériau inséré en phase plastique (RMIPP) qui associent le collage radiculaire d'un tenon fibré à un composite de reconstitution coronaire ou de type indirect comme les Inlay cores. Ils augmentent les valeurs de rétention de la restauration coronaire, lorsque la hauteur prothétique et/ou le cerclage sont insuffisants.

Plusieurs critères de décision sont à prendre en compte lors du choix du type de restaurations :

- Le délabrement coronaire : plus la perte de substance est importante, plus il faudra s'orienter vers la droite de l'échelle du gradient thérapeutique. Lors de pertes de faible étendue, il faudra privilégier les restaurations par méthode directe, dans la mesure où le contexte et l'occlusion le permettent. En ce qui concerne les pertes de moyenne à grande étendue, le recours à des méthodes indirectes sera privilégié pour faciliter le succès thérapeutique (3,4).
- Les parois restantes : une réduction de hauteur des parois trop fines (inférieures à 1,5mm) permet d'augmenter leur épaisseur afin de réduire le risque de fracture. Plus le nombre de parois résiduelles est faible, plus notre thérapeutique s'orientera vers la droite de l'échelle du gradient thérapeutique.
- La situation des limites : idéalement supra ou juxta gingivales, elles peuvent parfois être sous-gingivales et nécessiter divers aménagements prothétiques.
- Le nombre de dents à traiter au niveau du même secteur : les restaurations indirectes facilitent le traitement des dents contiguës par la simultanéité de leur réalisation.
- La présence de cracks ou fêlures : le cerclage de la dent ou la réduction de la paroi concernée a pour but d'éviter leur extension.
- L'occlusion, la présence éventuelle de para-fonctions, la susceptibilité à la carie et la motivation du patient influent également sur le choix thérapeutique.

## **2. Indications des RPIC**

Les Reconstitutions Partielles Indirectes Collées (RPIC) regroupent les inlays, onlays et overlays. Elles sont indiquées lorsque la perte de substance se fait au détriment d'une ou des deux parois proximales et d'une ou plusieurs cuspides (1/4, 2/3 ou 2/4 selon la classification SISTA), que les dents soient pulpées ou non (5). Il est admis que les dents dépulpées ne sont que très peu affaiblies par le traitement endodontique en lui-même. En effet, c'est la perte de substance engendrée qui doit être prise en compte (6).

Il est plus aisé de poser l'indication d'une RPIC sur les molaires, du fait de leur anatomie qui est plus favorable à ce type de restauration, même lors de délabrements importants (7,8).

## **3. Biomatériaux et critères de choix**

Les biomatériaux qui peuvent être utilisés dans la réalisation des RPIC sont la céramique, le composite, les matériaux hybrides et l'or.

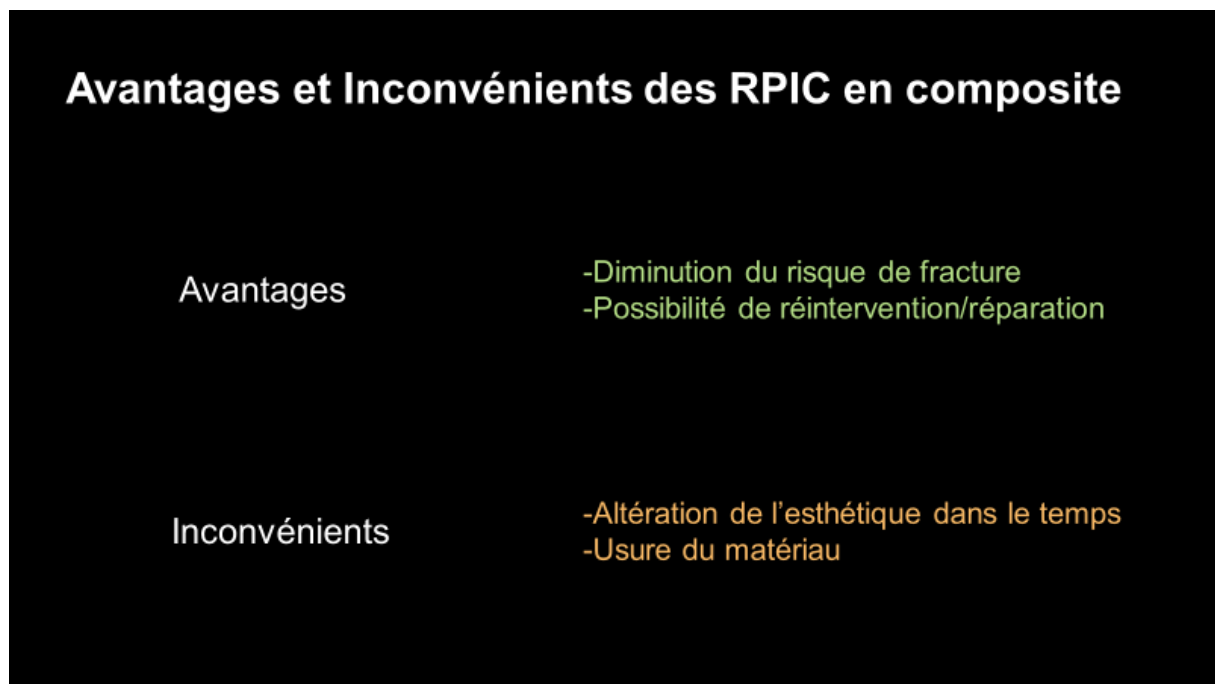
Ce dernier présente d'excellentes propriétés en termes d'étanchéité, de longévité et d'un point de vue biomécanique, notamment en présence de para-fonctions (3). Malgré cela, il est peu utilisé aujourd'hui pour des raisons esthétiques et économiques. Nous limiterons notre description au composite, à la céramique ainsi qu'aux nouveaux matériaux hybrides.

### **3.1 Les composites**

Les composites utilisés pour les RPIC sont de type micro-hybrides photo-polymérisables, constitués d'une matrice résineuse dans laquelle sont réparties des charges silanisées. Ils peuvent être stratifiés au laboratoire par le prothésiste. Des blocs usinables par les techniques de Conception et Fabrication Assistée par Ordinateur (CFAO) ont également fait leur apparition sur le marché. Leur polymérisation est effectuée sous haute température et haute pression ce qui permet d'augmenter le taux de charge, les propriétés mécaniques et la biocompatibilité (9).

Ces matériaux ont l'avantage de présenter de bonnes valeurs esthétiques et d'avoir une bonne absorption des contraintes occlusales avec un risque moins élevé de fracture de la pièce prothétique (10,11). De plus, ils offrent la possibilité d'effectuer des réparations ou un re-marginage par composite direct lors d'une perte d'étanchéité, ce qui permet d'allonger la durée de vie de ce type de restaurations (3). Enfin, leur coût est moindre que celui de la céramique (Figure 2).

Cependant, on observe avec le temps une diminution des propriétés esthétiques (12) et une usure plus importante (13,14) en comparaison avec la céramique. Les blocs de résine fabriqués industriellement pour la CFAO ont permis toutefois d'obtenir un taux de conversion des monomères plus important et une quantité de charges plus élevée que celle des résines composites photo-polymérisées au laboratoire. Ceci présente un avantage en termes de propriétés mécaniques et de toxicité due au relargage des monomères (15).



**Figure 2 : Avantages et inconvénients des RPIC en composite**

### 3.2 Les céramiques

Plusieurs types de céramique peuvent être utilisés dans la réalisation des RPIC. Les plus utilisées sont les céramiques vitreuses enrichies en leucite ou en disilicate de lithium. Elles sont obtenues soit par pressée, soit par usinage (Figure 3).

Les vitrocéramiques par pressée renforcées en leucite (IPS Empress®, Ivoclar), en disilicate de lithium (IPS E.max® Press d'Ivoclar, Initial® LiSi de GC™), ou en silicate de lithium et dioxyde de zirconium (Celtra® Press de Dentsply) subissent un traitement thermique permettant d'améliorer leurs propriétés mécaniques. Elles se présentent initialement sous la forme d'un lingotin qui va être ramolli par cuisson, puis pressé afin d'obtenir la forme de la RPIC à réaliser.

De nouvelles céramiques en zircone hautement translucides permettent également aujourd'hui de réaliser des RPIC. Pour la Katana™ Zirconia de Kuraray, le collage est effectué avec le système Panavia™ V5 dont les groupements fonctionnels (10-MDP) sont particulièrement efficaces sur la zircone (16,17).

Enfin, les vitrocéramiques destinées à la CFAO enrichies en leucite se présentent sous la forme de blocs usinables.

VITREUSES					CRISTALLINES		
Feldspathique enrichie					Alumineuse		Zircone
Stratifiée		Pressée, CFAO			Barbotine (infiltrée)	CFAO	CFAO
Fluoroapatite	Leucite	Leucite	Disilicate de lithium	Silicate de lithium et dioxyde de zirconium	Alumine pure ou dopée à l'oxyde de zirconium	Alumine pure ou dopée à l'oxyde de zirconium	Zircone pré-frittée TZP
IPS d.SIGN® Ivoclar	IPS In.Line® Ivoclar	IPS Empress Esthetic® Ivoclar	IPS e.max® Press Ivoclar	Suprinity® Vita	In Ceram® Alumina Vita	Procera® Alumina Nobel	IPS e.max® ZIRCAD Ivoclar
IPS e.max® Ceram Ivoclar	Vita® VM Vita	IPS Empress® CAD Ivoclar	Initial® LiSi Press GC	Celtra® Dentsply	In Ceram® Zirconia Vita	In Ceram® Alumina Vita	Lava® 3M Espe
		Mark II® Vita	IPS e.max® CAD Ivoclar				

Figure 3 : Classification des céramiques dentaires (18)



La céramique est un matériau très stable dans le temps. En comparaison avec le composite, ce matériau offre de meilleures propriétés esthétiques au long terme ainsi qu'une faible affinité avec la plaque dentaire, ce qui permet d'augmenter son intégration biologique (14). La céramique présente aussi une résistance à l'usure supérieure aux résines composites (19).

En revanche, la fragilité pré-collage de la céramique est plus importante, ce qui peut rendre sa manipulation délicate (9). Enfin la céramique présente un coût plus élevé que le composite (Figure 4).

<b>Avantages et Inconvénients des RPIC en céramique</b>	
<b>Avantages</b>	<ul style="list-style-type: none"><li>-Esthétique au court et au long terme</li><li>-Stabilité du matériau, résistance à l'usure</li><li>-Biocompatibilité, peu d'affinité à la plaque</li></ul>
<b>Inconvénients</b>	<ul style="list-style-type: none"><li>-Risque majoré de fracture</li><li>-Difficulté de réintervention</li><li>-Coût</li></ul>

**Figure 4 : Avantages et inconvénients des RPIC en céramique**

Les situations cliniques en faveur de l'utilisation du composite sont les moins favorables telles que la présence de para-fonctions (20). En effet, ce matériau offre des possibilités de ré-intervention sans nécessiter obligatoirement sa dépose complète.

Le choix de la céramique est réservé aux situations plus favorables en termes d'occlusion. En effet, les recommandations tendent à ne pas le privilégier en cas de para-fonctions (21). Ce matériau convient aux patients avec une forte exigence esthétique et permet une grande pérennité de la restauration dans le temps, avec un taux de survie de l'ordre de 95% à 5ans, et de 91% à 10 ans selon une méta-analyse portant à la fois sur des dents pulpées et dépulpées (22). Le taux de succès des RPIC

en composite sur dents pulpées se situe autour de 95% à 4 ans et 93% à 6 ans (23,24). Pour les dents dépulpées, le taux de survie des onlay en composite est de 97% à 3 ans (25).

Malgré ces légères différences statistiques, la littérature ne confirme jamais clairement la supériorité d'un matériau en particulier sur l'autre (26).

Selon Magne, il est préférable d'utiliser sur dents pulpées le composite pour les cavités de faible à moyenne étendue et la céramique lorsque la restauration est plus étendue (27).

En revanche, le composite présente une capacité à amortir les contraintes liées à son module d'élasticité proche des tissus dentaires résiduels qui rend son indication intéressante pour les dents traitées endodontiquement (28). En effet, on obtient sur dents dépulpées de meilleurs résultats en termes de résistance à la fracture avec ce type de matériau en comparaison avec la céramique.

### **3.3 Les nouveaux matériaux hybrides**

De nouveaux matériaux ont récemment fait leur apparition sur le marché. Il s'agit de matériaux hybrides compatibles avec la CFAO qui ont pour but de conjuguer les atouts des matériaux céramiques et composites. Trois matériaux sont actuellement disponibles :

- Le Lava™-Ultimate (3M Espe™)

Il s'agit d'une résine nano-céramique composée à 80% de nanoparticules de zircone et de silice imbriquées dans une matrice de résine polymère. Elle présente l'avantage d'avoir un taux de charge plus élevé qu'au sein d'une résine composite traditionnelle avec des propriétés mécaniques améliorées. De plus, ce matériau possède une résilience qui le rend plus tolérant que les matériaux céramiques ainsi qu'une dureté inférieure qui n'engendre pas d'usure de la dent antagoniste. Le Lava-Ultimate offre de bonnes propriétés esthétiques, une stabilité de la teinte dans le temps et autorise la réalisation de retouches ou réparations.

Cependant, malgré une meilleure résistance à la fracture, il semble que ce type de matériau soit plus sujet à l'apparition de défauts d'adaptation marginale après collage lors de certaines-études in vitro (29).

- L'Enamic® (Vita™)

Ce matériau est principalement constitué de céramique renforcée par un réseau de polymère. Il allie la résistance des céramiques avec l'élasticité des résines composites et permet un blocage des fissures. La fragilité du matériau est moindre que celle de la céramique pure et la résistance à l'abrasion est meilleure que celle des composites traditionnels. Ce matériau présente de plus une meilleure force de collage que le Lava-Ultimate® (30). On obtient cependant une esthétique moyenne en comparaison avec les matériaux en céramique pure, avec une plus grande affinité à la plaque dentaire au niveau des collets (18,31).

- Le Cerasmart™ (GC™)

Il s'agit d'un matériau hybride constitué de 71% en poids de particules de nanocéramique feldspathique réparties de manière régulière au sein d'une matrice résineuse. Il présente une très bonne résistance à la flexion, ce qui permet un amortissement des contraintes occlusales et une résistance à la fracture. Sa manipulation est aisée, le polissage et les retouches sont facilement réalisables (18). Malgré la possibilité de maquillage, les propriétés esthétiques restent cependant limitées dans le temps (32).

Ces nouveaux matériaux hybrides présentent des qualités intéressantes du fait de leur capacité à absorber les contraintes. Ils constituent des matériaux de choix dans les situations occlusales avec contraintes mécaniques importantes (26). Cependant, ils sont plutôt réservés à des situations cliniques ne nécessitant pas une esthétique et une caractérisation poussée (32). Un plus grand recul clinique et des études supplémentaires sont nécessaires pour confirmer leurs qualités et leur longévité.

## 4. Etapes de réalisation d'une RPIC

La première phase du traitement consiste en l'éviction des tissus carieux et/ou le retrait des anciennes reconstitutions (résine composite, amalgame, RPIC). La surface dentaire est ensuite préparée selon des règles spécifiques et la dentine fraîchement coupée est hybridée avec un système adhésif avant l'empreinte : c'est ce que l'on appelle l'hybridation dentinaire immédiate. L'assemblage de la pièce prothétique est effectué dans un second temps.

### 4.1 L'hybridation dentinaire immédiate

#### 4.1.1 Principe et indication

L'hybridation dentinaire immédiate ou Immediate Dentin Sealing (IDS) est une technique qui consiste à réaliser la procédure d'adhésion dentinaire de manière précoce dans les étapes menant au collage d'une RPIC. Elle est réalisée immédiatement après la préparation et avant la prise d'empreinte.

L'IDS est d'autant plus indiquée que les plages dentinaires exposées sont importantes (33).

Elle s'oppose à l'hybridation dentinaire retardée, qui est classiquement effectuée au moment du collage de la restauration définitive.

Les principaux objectifs de l'hybridation dentinaire immédiate sont l'optimisation de la force de collage, la diminution des sensibilités dentinaires et la prévention de la contamination bactérienne (34,35). Cette technique participe également à la préservation des structures dentaires résiduelles.

#### 4.1.2 Objectifs

- Optimisation de la force de collage

Plusieurs études affirment que l'hybridation dentinaire immédiate permet d'augmenter la force de collage à la dentine, qui est connue pour avoir une moins bonne aptitude au collage par rapport à l'émail (36).

En effet, la résistance au test de cisaillement au niveau de l'interface de collage est augmentée en comparaison avec une hybridation dentinaire retardée (34).

Magne confirme également que la résistance au test de micro-traction (MPa) au niveau de l'interface de collage entre la dentine et l'adhésif (Optibond FL® de Kerr) est significativement augmentée lorsqu'on réalise une hybridation dentinaire immédiate (Immediate Dentin Sealing) en comparaison avec une hybridation dentinaire retardée (Delayed Dentin Sealing) (Figure 5) (37).

Delayed Dentin Sealing			Immediate Dentin Sealing		
	Mean	SD		Mean	SD
Tooth 1	26.52	10.10	Tooth 1	56.54	6.35
Tooth 2	1.00	2.22	Tooth 2	61.96	9.71
Tooth 3	17.81	2.82	Tooth 3	53.61	4.10
Tooth 4	0.36	0.82	Tooth 4	60.43	7.65
Tooth 5	12.20	7.40	Tooth 5	58.69	4.15
Group	11.58 <sup>b</sup>	11.19	Group	58.25 <sup>a</sup>	3.28

**Figure 5 : Résistance de l'interface de collage dentine-adhésif (37).**

Plusieurs éléments peuvent expliquer ces résultats.

D'une part, la procédure d'adhésion est réalisée sur de la dentine fraîchement coupée. Celle-ci représente le substrat idéal pour le collage dentinaire mais aussi le plus utilisé lors des études ou des recommandations des fabricants. Elle est indemne de toute contamination due aux infiltrations bactériennes, au matériau d'empreinte ou aux ciments provisoires. Ces derniers, lorsqu'ils contiennent de l'eugénol peuvent en effet diminuer la force de collage (38).

D'autre part, l'hybridation dentinaire immédiate présente l'avantage de séparer le traitement dentinaire du traitement amélaire. Le traitement dentinaire est réalisé sur une surface humide, on parle de « wet bonding », tandis que le traitement de l'émail au moment de la pose de la restauration définitive se fait dans un environnement sec, « dry enamel bonding ». Cela permet d'optimiser le collage, en adaptant la procédure au type de tissu traité (35).

- Diminution des sensibilités dentinaires

L'hybridation dentinaire immédiate permet une obstruction des tubulis dentinaires et évite l'infiltration de fluides et de bactéries responsables de l'agression pulpaire (38,39). La photopolymérisation de l'adhésif permet également de protéger les fibres de collagène dentinaires. Cela les empêche de se collapser, ce qui diminue les hypersensibilités post-opératoires (35).

Selon une étude, ces dernières sont significativement moindres à une semaine et à un mois après le collage lorsque les patients ont été traités par hybridation dentinaire immédiate (groupe A) en comparaison avec le groupe contrôle (groupe B) (Figure 6) (40).

Le recours à une anesthésie au moment de la pose est requis pour la pose du champ opératoire, mais la pulpe est protégée par l'adhésif qui obstrue les tubulis dentinaires.

**Table 1** Discomfort Interval Scale Scores for Teeth in Group A After Treatment

Patient	1 wk	1 mo	6 mo	12 mo	24 mo
1	0	0	0	0	0
2	2	2	1	0	1
3	0	0	0	0	0
4	0	0	0	0	0
5	0	0	0	0	0
6	0	0	0	0	0
7	2	1	0	0	0
8	0	0	0	0	0
9	0	0	0	0	0
10	0	0	0	0	0
11	3	2	1	0	0
12	0	0	0	0	0
13	2	1	0	1	0
14	0	0	0	0	0
15	0	0	0	0	0
16	0	0	0	0	0
17	2	2	0	1	1
18	2	1	0	0	0
19	0	0	0	0	0
20	0	0	0	0	0
21	0	0	0	0	0
22	2	0	1	0	0
23	0	0	0	0	0
24	0	0	0	0	0
25	3	2	1	0	0

0 = no pain; 1 = mild pain; 2 = moderate pain; 3 = severe pain; 4 = intolerable pain.

**Table 2** Discomfort Interval Scale Scores for Teeth in Group B After Treatment

Patient	1 wk	1 mo	6 mo	12 mo	24 mo
1	0	0	0	0	0
2	2	1	0	0	1
3	3	3	0	0	0
4	2	2	1	1	0
5	0	0	0	0	0
6	3	2	0	0	0
7	3	2	1	1	0
8	3	2	0	0	0
9	0	0	1	0	0
10	3	2	1	0	0
11	2	2	0	0	0
12	3	2	1	0	1
13	2	1	0	0	0
14	2	0	0	0	0
15	0	0	0	0	0
16	2	1	0	0	0
17	2	1	0	0	0
18	2	2	0	0	0
19	2	2	1	1	0
20	0	0	0	0	0
21	0	0	0	0	0
22	3	1	1	0	0
23	3	2	0	0	0
24	0	0	0	0	0
25	2	1	1	0	1

0 = no pain; 1 = mild pain; 2 = moderate pain; 3 = severe pain; 4 = intolerable pain.

**Figure 6: Hypersensibilités post-opératoires dans les groupes A et B (40)**

- Préservation des structures dentaires

L'hybridation dentinaire immédiate participe à la préservation des tissus puisqu'elle permet d'obtenir une meilleure rétention par le collage, même dans les cas de faible hauteur coronaire ou de dépouille trop marquée (35). Grâce aux techniques de restauration adhésive, les principes traditionnels de préparation périphériques pour couronne peuvent dans certains cas être évités.

#### **4.1.3 Biomatériaux et critères de choix**

Il existe différents systèmes adhésifs :

- Les systèmes M&R (Mordançage, Rinçage)
  - MR3 (3 étapes) : un mordanceur, un flacon de primaire, un flacon d'adhésif
  - MR2 (2 étapes) : un mordanceur, un flacon d'adhésif qui contient le primaire
- Les systèmes auto-mordançants
  - SAM2 (2 étapes) : un flacon de primaire acide, un flacon d'adhésif
  - SAM1 (1 étape) : un flacon unique auto-mordançant contenant à la fois le primaire et l'adhésif.

Malgré la tendance actuelle à simplifier au maximum les procédures de collage, le système MR3 permet d'obtenir de meilleurs résultats et plus de fiabilité au long terme (41). Il permet de former une couche uniforme absorbant les contraintes, avec une meilleure adhésion à la dentine et une cohésion avec le composite de collage. Ce système est recommandé par plusieurs auteurs pour réaliser une hybridation dentinaire immédiate (35,42,43).

Il est également possible d'utiliser des systèmes en deux étapes tels que les SAM2 qui permettent d'obtenir de bons résultats (26,44,45). L'avantage du primer auto-mordançant est de s'affranchir de l'étape de rinçage/séchage parfois complexe en cas de limites sous-gingivales.

En revanche, l'efficacité des MR2 est moindre que celle des SAM2. Les systèmes auto-mordançants en une étape (SAM1) ne sont pas recommandés pour l'hybridation dentinaire immédiate du fait de leur faible valeur d'adhésion (45,46).

Quel que soit le système choisi, il est conseillé d'effectuer le protocole sous champ opératoire, de bien respecter les temps d'application recommandés par les fabricants et de vérifier la compatibilité entre l'adhésif et le composite utilisé.

#### 4.1.4 Protocole opératoire

- Mordançage

Le mordançage de la dentine et de l'émail se fait indépendamment. Le traitement de la dentine est effectué au moment de l'IDS tandis que celui de l'émail est réalisé au moment de la pose de la restauration définitive.

Pour distinguer les surfaces dentinaires des surfaces amélares il existe une technique simple qui consiste à mordançer rapidement pendant 2-3 secondes la totalité de la préparation. Après séchage, l'émail prend un aspect crayeux alors que la dentine a un aspect plus brillant (35).

La surface dentinaire est ensuite mordançée avec de l'acide ortho-phosphorique à 35% pendant 15 secondes, puis rincée pendant 15 secondes (34,47). L'application d'acide légèrement au-delà de la dentine permet d'assurer le traitement de la totalité de la surface dentinaire.

L'élimination des excès d'eau peut être obtenue au moyen d'une canule d'aspiration. Elle permet de sécher la surface de manière douce et d'éviter de dessécher le réseau de fibres de collagène (Figure 7) (35).

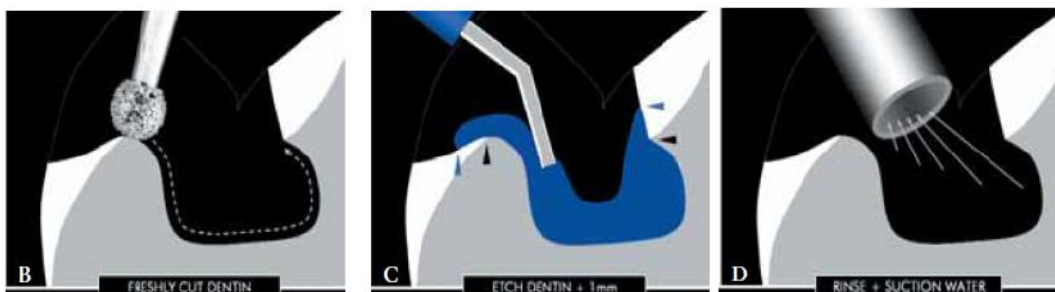


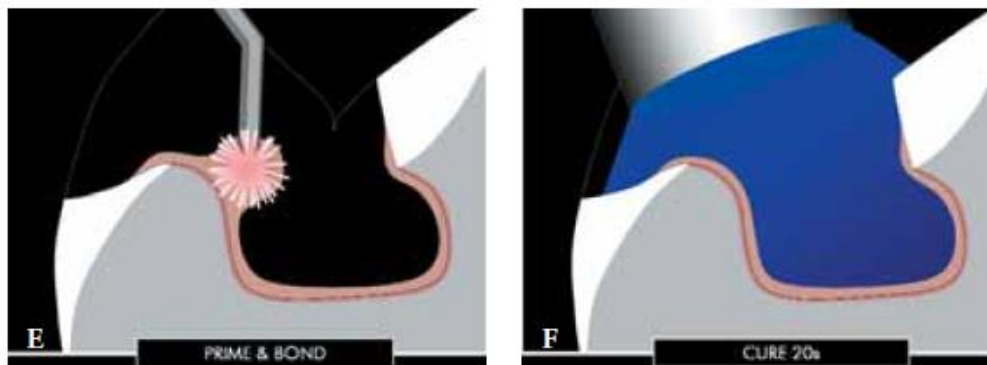
Figure 7: Mordançage, rinçage et séchage de la dentine (48)



- Application du primaire et de l'adhésif

L'utilisation d'un système MR3 débute par l'application du primaire pendant 15 secondes puis un séchage pendant 5 secondes.

L'adhésif est ensuite appliqué sur la surface dentinaire pendant 15 secondes. Un jet d'air permet l'élimination des excès avant la photopolymérisation qui est complétée sous gel de glycérine pendant 20 secondes (Figure 8). Cette technique évite la formation d'une couche d'adhésif inhibée par l'oxygène susceptible d'interagir avec les matériaux d'empreinte (notamment les polyéthers) et d'induire une diminution de la force de collage entre l'adhésif et la RPIC (47).



**Figure 8: Application de l'adhésif dentinaire et photopolymérisation sous glycérine (48)**

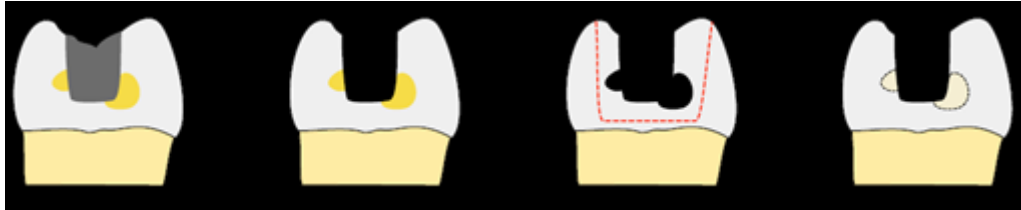
#### **4.2 Préparation pour une RPIC**

Les préparations pour RPIC sont spécifiques. L'objectif consiste à trouver un équilibre entre économie tissulaire, résistance des parois dentaires résiduelles et de la pièce prothétique. Elles prennent à la fois en compte le type de matériau utilisé et l'environnement occlusal (26).

Le point de départ de ces préparations est constitué par la forme de la cavité initiale, une fois le curetage réalisé. Il arrive fréquemment que celle-ci présente des zones de contre-dépouilles. Leur suppression peut s'effectuer par ajout d'une résine composite ou de ciment verre ionomère afin de limiter l'élimination tissulaire. Cela

permet à la fois un renforcement des cuspides et l'obtention d'une dépouille idéale (environ 10°) afin que la RPIC puisse s'insérer de manière passive au moment du collage (Figure 9).

Pour les dents dépulpées, la cavité d'accès peut être comblée au moyen d'un CVIMAR photo-polymérisable (Fuji II LC® de GC™) ou de composite Flow (2,49) afin de faciliter la réintervention.



**Figure 9: Suppression des contre-dépouilles (2)**

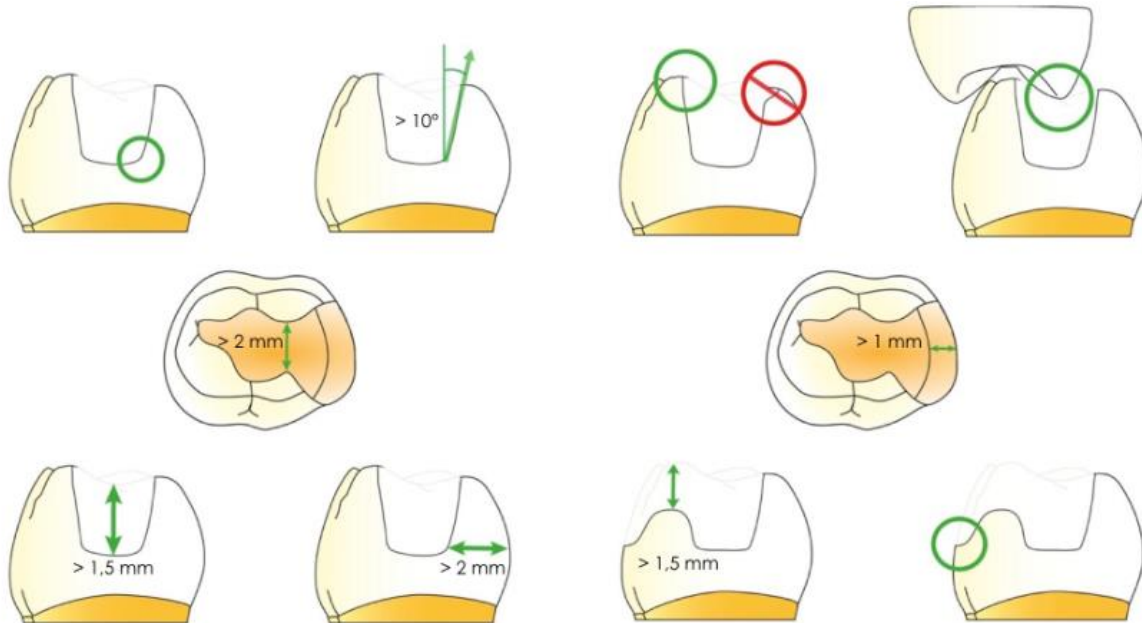
- Optimiser la résistance des parois résiduelles

Il est recommandé d'assurer une épaisseur minimale de 2mm au niveau cervical et 1mm en occlusal (49). Le recours au recouvrement cuspidien permet de limiter le risque de fractures en cas de parois trop fines (50). Il est plus fréquemment utilisé lors de pertes de substances étendues, notamment sur dents dépulpées (51). Enfin, il est indiqué en présence de traits de cracks ou fêlure, qui devraient idéalement être intégrés dans la préparation pour limiter le risque d'infiltration bactérienne et d'affaiblissement des structures résiduelles (26).

- Optimiser de la résistance du matériau prothétique

Afin d'augmenter la résistance du matériau prothétique aux forces occlusales, il est préconisé de laisser une épaisseur minimale d'au moins 1mm pour les RPIC en composite et 2mm pour les céramiques (IPS Empress® I d'Ivoclar Vivadent®). Pour les céramiques renforcées en disilicate de lithium (IPS E-max® Press ou IPS E-max® CAD), l'épaisseur minimale recommandée semble se rapprocher de celle des composite soit 1,2 à 1mm (26,52). Pour limiter le risque de fracture, il est également conseillé d'éliminer tous les angles

vifs, d'éviter les biseaux au niveau des angles cavo-superficiels et les points de contacts occlusaux à la limite dent-matériau (Figure 10) (2).



**Figure 10 : Principaux critères de préparation pour Inlay/Onlay esthétiques (49)**

#### 4.3 Restauration provisoire

Plusieurs techniques peuvent être indiquées pour l'élaboration des restaurations provisoires. Des résines de type polyméthacrylate de méthyl (PMMA) auto-polymérisables (Unifast® de GC™) ou des résines bis-acryl autopolymérisables ou duales sous forme de pistolet avec embout auto-mélangeur (Protemp™ de 3MEspe™, Structur® 3 SC de Voco™, Integrity™ de Dentsply®) peuvent être utilisées. Il existe également des matériaux mono-composants semi-rigides photopolymérisables (Telio® CS Inlay/Onlay d'Ivoclar Vivadent®, Clip® F de Voco™), plus faciles à mettre en œuvre et à déposer (26).

Pour une question d'étanchéité de la restauration provisoire, il est préférable que cette étape n'excède pas deux semaines (35).

## 4.4 Assemblage

Après dépose de la restauration provisoire, l'essayage des RPIC valide la bonne adaptation marginale, le bon réglage des points de contacts proximaux, l'absence d'interférence au niveau de l'intrados et la teinte en s'aidant de pâtes d'essayage. Il faut privilégier le collage sous champ opératoire afin d'isoler la dent des fluides oraux.

### 4.4.1 Biomatériaux et critères de choix

Pour les RPIC, c'est surtout le collage et non la biomécanique de la préparation qui assure la rétention de la pièce. Le joint dento-prothétique est ainsi fortement sollicité, c'est pourquoi il est important de bien choisir le mode d'assemblage.

- Les colles sans potentiel d'adhésion

Elles correspondent aux composites de collage (NX3 Nexus™ de Kerr, Variolink II® d'Ivoclar Vivadent). Selon le rapport de la Haute Autorité de Santé (HAS) en 2009, les colles sans potentiel d'adhésion « sont les seules présentant les meilleures performances cliniques et le meilleur recul avec des propriétés mécaniques et esthétiques ». Les colles à prise duale présentent l'avantage d'une polymérisation du matériau au niveau des zones moins accessibles à la photopolymérisation. Il faut toutefois se renseigner auprès des fabricants car certains systèmes adhésifs ne sont pas compatibles avec l'utilisation des colles duales (16,53).

Il est également possible d'utiliser des composites micro-hybrides de restauration photo-polymérisables. Ils permettent une élimination plus aisée des excès (à l'aide d'un pinceau ou d'une sonde), un temps de travail quasi illimité et une meilleure stabilité du joint dans le temps (54). Pour diminuer leur viscosité et faciliter l'insertion de la RPIC ils peuvent être préchauffés (60°). Des inserts d'assemblage ultrasoniques permettent également de fluidifier le matériau par thixotropie (54,55). Il est conseillé de parfaire la photo-polymérisation sous glycérine afin d'isoler le composite de l'oxygène et d'utiliser une lampe dont la

puissance est supérieure à 1000 mW/cm<sup>2</sup> car la RPIC limite la pénétration de la lumière (16,54).

Selon les recommandations du fabricant, le collage des RPIC peut également être réalisé avec du composite fluide (G-aenial™ Universal Flo, GC™).

Tous ces matériaux nécessitent un traitement préalable de la surface dentaire car ils n'ont pas d'adhésion propre à la dent.

- Les colles avec potentiel d'adhésion

Ces colles peuvent être de type dual (Panavia®, Kuraray) ou chémozpolymérisable (Superbond®, Sun Medical-Generique International). Malgré leur potentiel d'adhésion aux tissus dentaires, un traitement de la surface dentaire est requis.

- Les colles auto-adhésives

Les colles auto-adhésives (RelyX Unicem® de 3MEspe™, MaxCem Elite® de Kerr) sont de type dual et ont l'avantage d'être simples d'utilisation car elles ne nécessitent aucune préparation de la surface dentaire. Elles présentent cependant de plus faibles valeurs d'adhésion à la dentine que les autres colles et nécessitent une rétention intrinsèque de la RPIC (54). En termes d'adaptation marginale, les colles auto-adhésives donnent de moins bons résultats que les colles avec potentiel d'adhésion (56).

#### **4.4.2 Préparation de la pièce prothétique**

Une décontamination de la RPIC est effectuée (à l'aide d'alcool à 90°, de chlorhexidine, d'acide ortho-phosphorique ou d'une pâte de nettoyage type Ivoclean®, Ivoclar Vivadent) afin d'éliminer les protéines salivaires (54).

En fonction du type de matériau utilisé, le protocole de préparation de l'intrados prothétique varie.

- RPIC en céramique

Les RPIC en céramique requièrent une attention particulière, avec en premier lieu un mordançage de l'intrados qui assure un ancrage micromécanique. Il existe plusieurs concentrations d'acide fluorhydrique (5%, 9,5%) mais la plus utilisée pour la céramique reste celle de 9,5%, à appliquer pendant 20 secondes pour les céramiques feldspathiques enrichies en disilicate de lithium et 90 secondes pour les céramiques feldspathiques renforcées en leucite (54,57). La pièce est ensuite rincée soigneusement à l'aide d'un spray air/eau.

Afin d'éliminer les dépôts de céramique et les sels créés par l'attaque acide, on plonge la pièce dans une cuve à ultrasons contenant de l'eau distillée ou de l'alcool pendant trois minutes (58). Une autre méthode consiste à appliquer un gel d'acide ortho-phosphorique à 37% puis à tremper la pièce dans un mélange d'eau et de bicarbonate pour neutraliser les excès d'acide ortho-phosphorique (54). Une fois rincée et séchée, la surface prend un aspect blanc crayeux typique.

Pour promouvoir l'adhésion, on applique ensuite une couche de silane, qui permet de créer une liaison chimique entre la RPIC et le matériau d'assemblage. Il agit dans les conditions de cabinet comme abaisseur de la tension de surface (59,60). Il est recommandé de le sécher avec une source de chaleur (100° pendant 60 secondes) afin d'éliminer les solvants et l'eau formée par la réaction chimique entre le silane et la silice de la surface prothétique (54).

Il existe depuis peu un primer mono-composant pour céramique qui présente une toxicité moindre que l'acide fluorhydrique. Il permet de mordancer et de silaniser la vitrocéramique en une seule étape et d'éliminer les résidus de salive présents sur la surface (Monobond® Etch&Prime, Ivoclar Vivadent®).

- RPIC en composite

Pour les RPIC en composite, l'ancrage micromécanique est obtenu par sablage de l'intrados à l'alumine 50 microns (58,61). Cette étape peut être réalisée au laboratoire ou au cabinet.

Du fait de la polymérisation élevée des monomères de la RPIC en composite, il est difficile d'obtenir une liaison directe avec le matériau d'assemblage. C'est pourquoi on utilise également du silane, qui permet de créer une liaison aux charges de verres contenues dans la RPIC (58).

- RPIC en matériau hybride

Pour le Lava™ Ultimate (3M Espe™), il est conseillé d'effectuer un sablage de la pièce à l'alumine 50 microns jusqu'à ce que la surface devienne mate et d'appliquer un silane.

En ce qui concerne l'Enamic® (Vita™), le traitement débute par un mordantage de l'intrados à l'acide fluorhydrique à 5% pendant 60 secondes puis par l'application d'un silane.

Enfin, selon les fabricants de Cerasmart™ (GC™), l'ancrage micro-mécanique peut être réalisé soit par microsablage à l'alumine (25-50 microns). Ils conseillent ensuite l'application du silane (Ceramic Primer II, GC™).

Une fois la liaison mécanique et chimique assurée, il est possible d'appliquer une couche d'adhésif au niveau de l'intrados prothétique (qu'il soit en céramique, composite ou matériau hybride), sans photo-polymérisation (54). Cela permettrait d'augmenter la mouillabilité et l'étalement de la colle utilisée pour l'assemblage.

Cependant cette pratique ne fait pas consensus. En effet, un plus grand nombre d'auteurs ou fabricants indiquent qu'il n'est pas nécessaire d'appliquer un adhésif dans l'intrados prothétique (2,5,53,62).

#### **4.4.3 Préparation de la surface dentaire**

- Pour les matériaux d'assemblage sans potentiel d'adhésion

Dans un premier temps, il faut nettoyer la surface dentaire qui peut subir des contaminations lors de l'étape de provisoire. Pour cela on peut effectuer un léger micro-sablage à l'alumine 27 microns (35). La dentine a déjà été

mordancée et hybridée avec un adhésif juste après la préparation (hybridation dentinaire immédiate). Il est recommandé d'appliquer de l'acide ortho-phosphorique à 37% pendant 30 secondes, uniquement sur les marges amélares (5,53). Mais si la restauration provisoire contenait de l'eugénol, il est dans ce cas préférable de mordancer toute la cavité afin de neutraliser tous les résidus infiltrés au niveau de la couche hybride (54).

Une nouvelle couche d'adhésif est ensuite appliquée sur la totalité de la surface. En effet, la couche hybride créée lors de l'hybridation dentinaire immédiate peut être altérée lors du micro-sablage.

Certains auteurs conseillent de ne pas photo-polymériser l'adhésif qui pourrait interférer avec le bon positionnement de la RPIC (53,54). Des études montrent que l'épaisseur de la couche d'adhésif peut varier de plusieurs centaines de micromètres en fonction des zones concaves ou convexes de la préparation (33,35). Cependant cette technique entraîne un risque de polymérisation incomplète des monomères (53). D'autres auteurs recommandent plutôt de photopolymériser l'adhésif après séchage fort afin d'éviter toute surépaisseur d'adhésif (54). L'utilisation d'un système peu ou pas chargé permet de limiter l'épaisseur de la couche (58). Il convient de se référer également aux conseils d'utilisation des fabricants.

- Pour les colles avec potentiel d'adhésion

Le protocole dépend du type de matériau choisi. L'utilisation du Panavia® de Kuraray nécessite l'application d'un « tooth primer » pendant 20 secondes sur la surface dentaire. Pour le Superbond® de Sun Medical-Generique International, il faut effectuer un mordantage de l'émail à l'acide ortho-phosphorique (activateur rouge) et de la dentine à l'acide citrique et au sulfate ferrique (activateur vert).

- Pour les colles auto-adhésives

Bien que ces colles ne nécessitent en théorie aucune préparation de la surface dentaire, il semblerait qu'un mordantage des marges d'émail améliorerait les valeurs d'adhésion (58).



#### **4.4.4 Collage de la RPIC**

L'assemblage est réalisé en maintenant la pièce sous pression lors de la photopolymérisation après élimination des excès. Le joint est poli à l'aide de fraises à polir ou de cupules en silicone et des ajustages occlusaux sont effectués(54,62).

La radio post-opératoire confirme le bon positionnement de la pièce prothétique et permet de s'assurer de l'absence d'excès notamment dans les zones proximales.

Une maintenance régulière est requise pour assurer la longévité de la restauration.

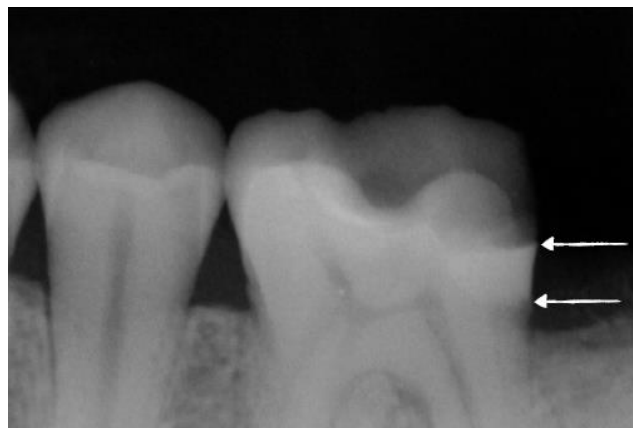### III. LA RELOCALISATION DE MARGE CERVICALE

#### 1. Principe

La relocalisation de marge cervicale, connue également sous le nom de Deep Margin Elevation (DME), est une technique qui consiste à déplacer des limites cervicales sous-gingivales en position supra-gingivale (Figure 11).

Elle est utilisée en présence de cavités proximales profondes et constitue un outil préliminaire à la réalisation des RPIC, lorsque l'isolation après curetage est difficile voire impossible à obtenir avec un champ opératoire.

Elle consiste à ajouter une couche de matériau de restauration à l'aide d'une matrice scellée au niveau de la marge cervicale (14). Elle permet en même temps de combler les contre-dépouilles de la préparation pour RPIC (48).



**Figure 11 : Visualisation radiographique d'une relocalisation de marge cervicale**

#### 2. Indications

La relocalisation de marge cervicale est particulièrement indiquée dans les cas de RPIC avec des limites sous gingivales. Typiquement, on retrouve cette situation au niveau des dents postérieures, en présence de cavités aux larges dimensions qui sont étendues en dessous de la jonction émail-cément dans les zones proximales (63).

Cette technique est réalisée lorsque les marges peuvent être scellées par une matrice, sous champ opératoire (48). Quand l'isolation est obtenue, la relocalisation de marge cervicale constitue une alternative non invasive à l'élongation coronaire chirurgicale (64,65).

Bien que la relocalisation de marge cervicale ait été originellement destinée aux restaurations indirectes elle peut aussi être effectuée en cas d'atteinte profonde avant le placement d'une restauration par composite direct. Dans de tels cas, elle pourrait faciliter le positionnement des anneaux séparateurs. Elle permettrait également de générer des contacts proximaux et des contours améliorés (48).

- Contre-indications

En revanche, dans les cas de défauts proximaux trop profonds et lorsque la pose d'une matrice se révèle impossible cette technique est contre-indiquée (64). Des murs vestibulaires et linguaux suffisant doivent être présents au niveau de la dent résiduelle pour soutenir la matrice. Une élévation locale est possible, mais une élévation étendue en direction vestibulaire et linguale sera généralement limitée par l'instabilité de la matrice (48).

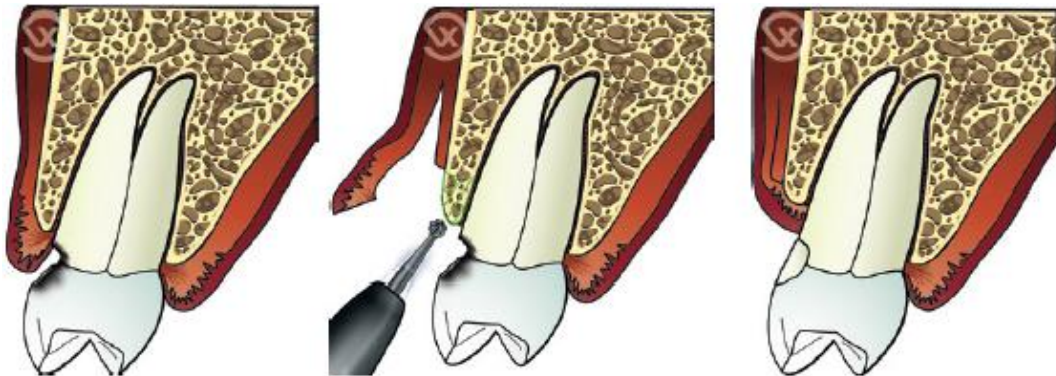- Rappels sur l'élongation coronaire

L'élongation coronaire est une technique de chirurgie parodontale dont le but est de recréer un espace suffisant en position apicale d'une restauration dentaire pour permettre la reformation de l'espace biologique (Figure 12).

Ce dernier comprend à la fois l'attache conjonctive (1,07 mm) et l'attache épithéliale (0,97 mm) soit environ 2,04 mm (66). Néanmoins il existe une grande variabilité, notamment concernant la taille de l'attache épithéliale (67).

De cette notion découle celle d'espace chirurgical pré-prothétique, qui correspond à la distance entre la limite de la restauration à réaliser et le sommet de la crête osseuse. Cet espace doit mesurer 3 mm, soit la hauteur nécessaire à la formation de l'espace biologique tout en ménageant 1mm de sécurité entre

la restauration et la partie coronaire du système d'attache (68). C'est au niveau de cette zone que se situe également le sulcus gingival (0,69 mm) (66).



**Figure 12 : Schématisation de la technique d'élongation coronaire chirurgicale (68)**

L'élongation coronaire chirurgicale est indiquée en cas de perte de substance profonde (carie dentaire ou fracture coronaire) et consiste à créer un accès afin d'effectuer une résection de l'os alvéolaire. Elle peut également être utilisée lors du traitement des sourires gingivaux (68).

Cette technique peut cependant engendrer des sensibilités radiculaires. Elle représente également un risque au niveau des molaires en cas de proximité avec une concavité ou la bifurcation (48).

### 3. Objectifs

- Simplification des étapes prothétiques des RPIC

La relocalisation de marge cervicale permet de faciliter la mise en place du champ opératoire préconisée lors de l'assemblage de la RPIC. Cela permet d'éviter les contaminations par le sang ou la salive lors du collage qui peuvent mener à un échec de la restauration (69,70).

Elle permet également de réaliser l'étape de prise d'empreinte de manière plus aisée, notamment lorsque celle-ci est réalisée à l'aide d'une caméra optique. En effet les zones profondes difficiles à enregistrer sont supprimées.

La précision de l'empreinte est ainsi améliorée, ce qui constitue un élément fondamental pour l'adaptation de la future pièce prothétique.

- Economie tissulaire

Par ailleurs, la relocalisation de marge cervicale participe à la préservation des tissus sains. Le comblement des contre-dépouilles au niveau de la préparation permet de conserver au maximum les structures dentaires résiduelles (48).

Cette technique permet également de préserver les tissus parodontaux puisque qu'elle n'entraîne pas de perte d'attache.

#### **4. Biomatériaux et critères de choix**

Actuellement il n'existe pas de réel consensus sur le matériau idéal parmi tous ceux proposés au travers de différentes études.

- Les ciments verres ionomères (CVI)

Initialement les ciments verres ionomères ont été recommandés par plusieurs auteurs en raison d'une libération de fluor qui serait bénéfique en cas de risque carieux élevé (71,72). Pourtant ces matériaux sont moins stables que les résines composites et présentent un taux d'échec important dans le temps (73).

- Les colles auto-adhésives

Il semble que les colles auto-adhésives (Rely X™ Unicem de 3M Espe™, G-Cem de GC™, Maxcem Elite™ de Kerr), malgré leur simplicité d'utilisation, ne soient pas adaptées non plus pour cette technique. Une étude a enregistré des défauts d'adaptation marginale significativement supérieurs en comparaison avec l'utilisation d'un composite micro-hybride nano-chargé (Clearfil Majesty™ Posterior, Kuraray®) (74).

- Les résines composites

Les études sur la relocalisation de marge cervicale tendent vers l'utilisation de résines composites fluides (26,44,48,63,73) ou de composites de restauration micro-hybrides photo-polymérisables (26,44,48,74–77). Ces derniers permettent d'obtenir de meilleures propriétés mécaniques et une plus faible contraction de polymérisation que les composites fluides (26). Ceci présente un intérêt lorsque l'élévation voulue est supérieure à 1,5mm et requiert plusieurs incrémentations. Afin d'obtenir une consistance plus fluide et d'améliorer l'adaptation marginale il est également possible de réchauffer ce type de composite (60°) avant sa mise en place (48,75).

Les résines composites fluides agissent quant à elles comme amortisseurs de contraintes (64) et permettent une très bonne adaptation marginale grâce à leur importante mouillabilité (65). Elles sont également faciles à manipuler. Cependant leur faible taux de charge augmente la contraction de polymérisation (78), ce qui limite leur utilisation à une épaisseur inférieure à 1,5mm. Pour pallier à ce problème, des résines composites fluides hautement chargées apparues plus récemment sur le marché ont permis d'obtenir de meilleures propriétés mécaniques ainsi qu'une réduction de la contraction de polymérisation (Enamel Plus HRi® Flow de Micerium® S.p.a, G-aenial™ Universal Flo, GC™).

Une technique dite du « chasse-neige » a également été décrite. Elle utilise à la fois un composite fluide et un composite de restauration. Une fine couche de composite fluide est d'abord appliquée sur la marge profonde sans être photopolymérisée. Puis un composite de restauration est stratifié sur celle-ci avec une légère pression. Les deux couches sont photopolymérisées en même temps avant le retrait des excès à l'aide d'une fraise flamme diamantée (63).

D'autres auteurs recommandent l'utilisation de composites chémo-polymérisables ou dual injectables (Bisfill™ 2B de Bisico, Luxacore® Automix dual de DMG, Multicore® Flow d'Ivoclar Vivadent®) (79). Ils permettent de faciliter la procédure car ils évitent de réaliser plusieurs incrémentations. La

polymérisation du matériau est également améliorée lorsque certaines zones profondes sont peu accessibles à la pénétration de la lumière de la lampe à photo-polymériser (par exemple lorsque la couche de composite excède 2mm). Cependant ce type de composite nécessite un mélange d'une base et d'un activateur et il n'y a pas de contrôle du temps de travail. Enfin il n'y a actuellement aucune étude portant spécifiquement sur la relocalisation de marche qui propose l'utilisation de ce type de composites.

Les comparaisons entre divers matériaux ont montré qu'il existe des différences significatives en termes d'adaptation marginale au niveau de l'interface de collage dent-matériau (44,74). Selon une étude comparative entre différents composites micro-hybrides, composites fluides et une colle auto adhésive, les meilleurs résultats ont été enregistrés avec un composite micro-hybride à base de silorane ayant été préchauffé avant sa mise en place (Filtek™Silorane de 3MEspe™) (44). La contraction de polymérisation de ce matériau est inférieure à 1%.

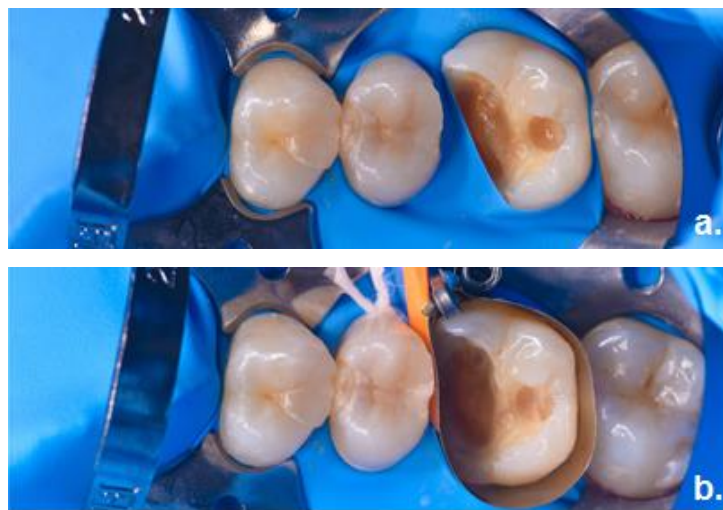
Par ailleurs, il semble que la technique de relocalisation de marge cervicale (que ce soit par composite fluide ou de restauration) n'ait pas d'influence sur l'adaptation marginale ni la force de collage au niveau de l'interface plancher de la boîte proximale élevée-reconstitution partielle indirecte collée (65,76,80,81).

On retiendra que les deux matériaux les plus recommandés pour effectuer une relocalisation de marge cervicale sont ainsi les composites micro-hybrides de restauration ou les composites fluides et que l'épaisseur de matériau nécessaire (supérieure ou inférieure à 1,5mm) peut consister un critère de choix entre ces deux matériaux.

## 5. Protocole opératoire

- Pose de la matrice

Une fois le champ opératoire mis en place, la première étape consiste à placer une matrice pour sceller la marge cervicale, de manière à ce qu'aucun tissu gingival ou épaisseur de feuille de digue ne vienne s'interposer. Cela permet d'isoler la marge du suintement gingival ou du saignement encore présent sous digue (Figure 13).



**Figure 13 : Situation clinique avant et après placement de la matrice**

**a.** L'atteinte carieuse profonde ne permet pas un positionnement adéquat du champ opératoire avant relocalisation de marge cervicale. **b.** Isolation de la marge grâce à une matrice (Automatrix®, Dentsply™).

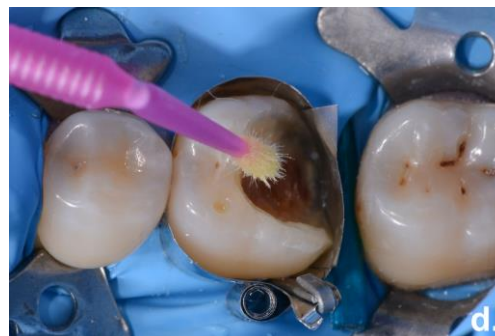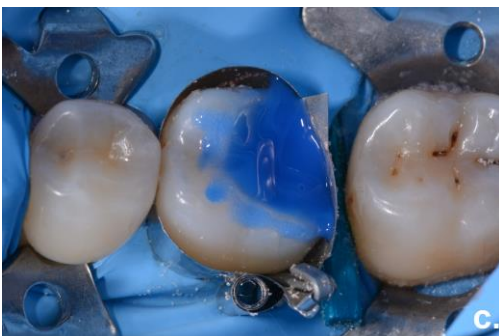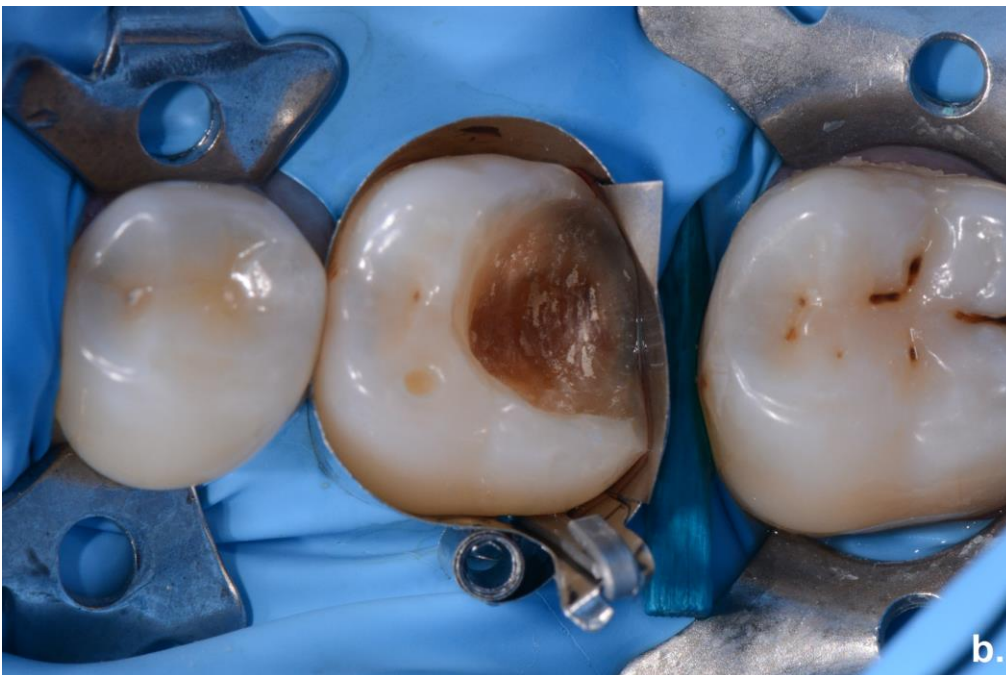Pour cela, plusieurs types de matrices métalliques (sectorielles ou non, incurvées, non incurvées) peuvent être utilisées afin de générer un profil d'émergence adapté (Automatrix® ou Palodent®Plus de Dentsply™, matrices Tofflemire).

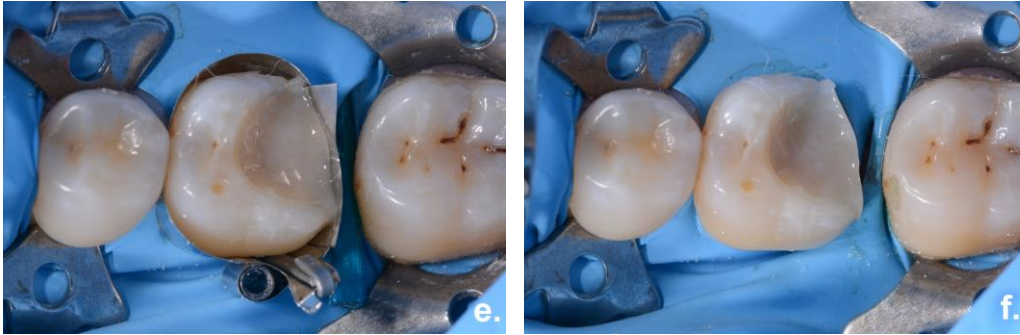
Magne propose également de réduire la hauteur de la matrice à 2 ou 3mm (c'est à dire à peine plus haute que l'élévation voulue) afin d'augmenter sa rigidité pour faciliter l'insertion dans le sulcus (48).

En cas de lésions très profondes et localisées, une autre technique appelée « matrice dans la matrice » a été décrite (Figure 14). Elle consiste à placer une matrice autour de la marge cervicale de manière à ménager un fin espace. Cela permet d'y ajouter un fragment rectangulaire de matrice



métallique, glissé entre la matrice et la marge. Cette technique constitue une option de dernier recours avant d'envisager une chirurgie d'élongation coronaire (48).





**Figure 14 : Illustration de la technique de la matrice dans la matrice**

**a.** Schématisation de la technique [59]. **b.** Vue occlusale : insertion d'un fragment de matrice métallique entre la marge cervicale en association avec la mise en place d'une matrice circulaire (Automatrix®, Dentsply™). **c.** et **d.** Hybridation dentinaire immédiate : mordantage et application de l'adhésif **e.** Relocalisation de marge cervicale : application de résine composite (Enamel Plus HRi®, Micerium® S.p.a) au niveau de la marge distale. **f.** Vue immédiate après dépose de la matrice.

- Adhésion et stratification

La relocalisation de marge cervicale s'effectue après l'hybridation dentinaire immédiate, de la même manière qu'une restauration directe par l'ajout de résine composite de restauration ou de composite fluide (48). La photo-polymérisation est finalisée à travers une couche de gel de glycérine pour isoler de l'oxygène et éviter la persistance d'une couche d'inhibition.

- Finitions

Une fois la marge élevée, les excès de résine sont soigneusement éliminés (48). La préparation pour RPIC est finalisée afin d'obtenir un espace disponible optimal pour la pièce prothétique. Les angles internes sont arrondis et l'obtention d'une dépouille d'environ 10° doit être contrôlée avant empreinte (73). L'empreinte peut être réalisée juste après dépose du champ opératoire, ou une semaine après en fonction de la cicatrisation gingivale (54,75).

Enfin, un contrôle radiographique permet de s'assurer de la bonne adaptation marginale sans présence d'excès de résine ni surplomb.

La restauration provisoire est mise en place avant le collage de la restauration définitive. Pour des raisons d'étanchéité, il est préférable de ne pas dépasser un délai de deux semaines entre ces deux étapes (35).

- Suivi et évaluation de la santé parodontale

Une maintenance régulière est requise pour assurer le succès de la restauration et la santé des tissus mous.

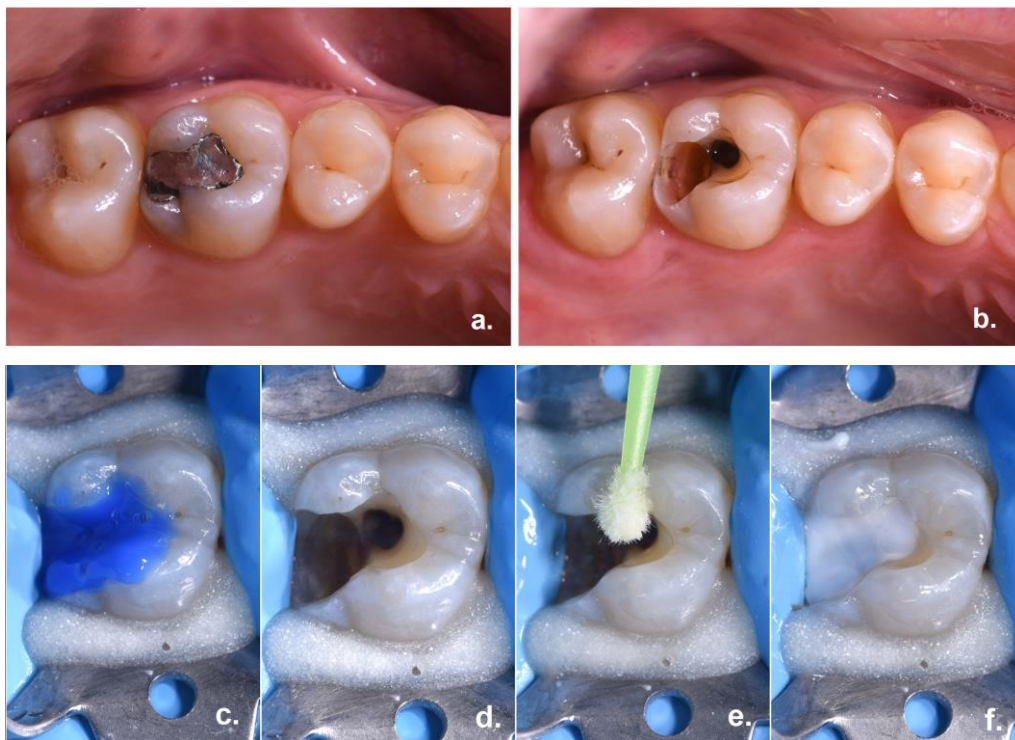
Il semble que la relocalisation de marge cervicale, dans le cadre d'une hygiène dentaire adaptée, n'engendre pas de conséquences sur la santé parodontale (63,73,75). L'atteinte de l'espace biologique qu'entraîne cette technique se limite à des défauts sous-gingivaux de petite étendue et ne produit pas d'inflammation gingivale chronique ni de perte d'attache (63). Ceci est confirmé par une autre étude qui porte sur le collage en position sous-gingivale. Elle conclue en effet qu'il n'y a pas d'impact sur le parodonte deux ans après les traitements (82). Cependant il est difficile de porter une conclusion sur la possibilité de ré-attachement des cellules épithéliales sur une surface de type résine composite (63).

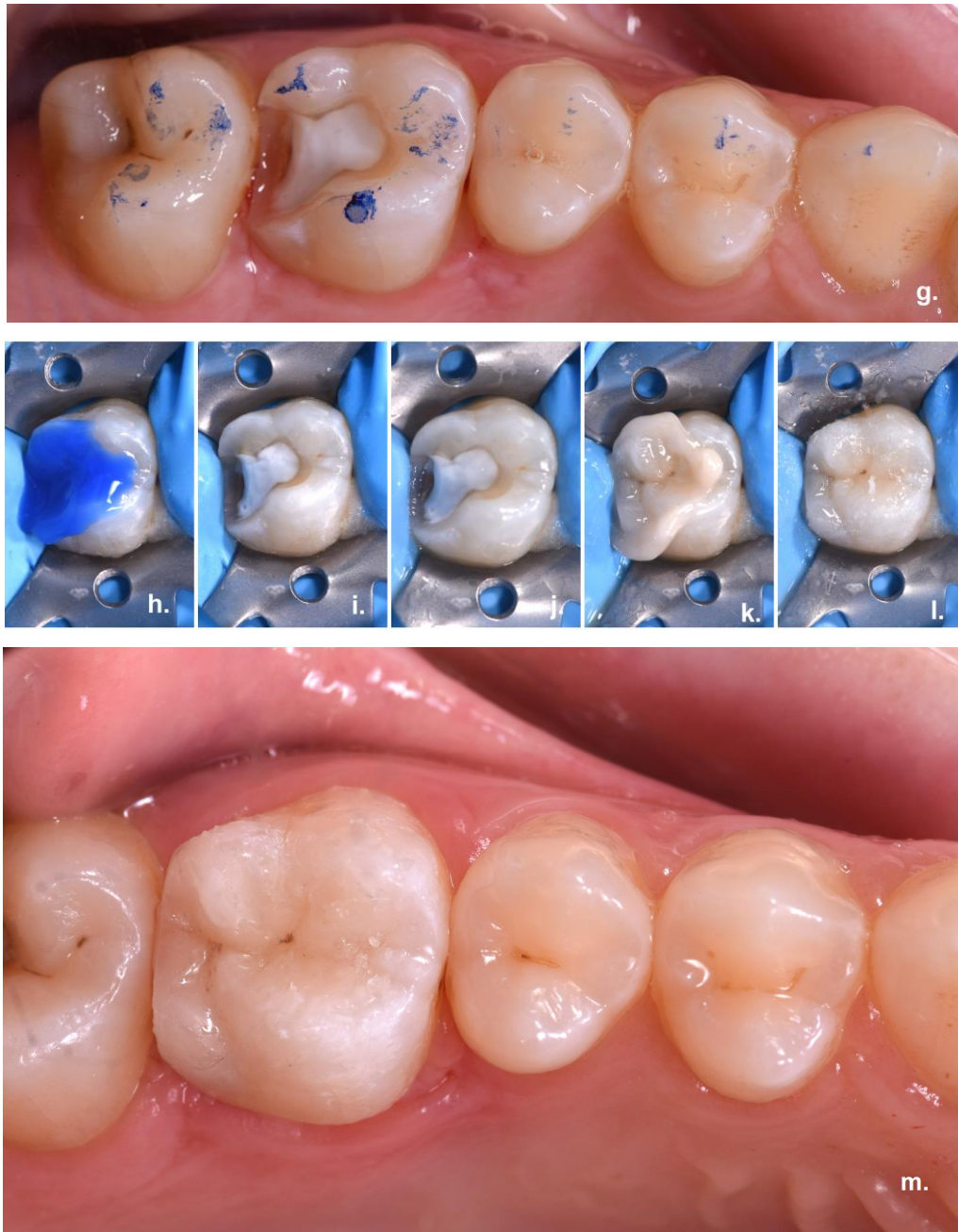#### IV. Applications cliniques

La prise en compte du degré de délabrement initial permet d'identifier dans quels cas le recours à la relocalisation de marge cervicale est indiqué avant réalisation d'une restauration partielle indirecte collée (RPIC).

- Cas n°1

La patiente se présente en consultation avec une atteinte carieuse sous amalgame. Après curetage et réduction de la paroi distale, il persiste une cavité mésio-distale dont les limites sont juxta-gingivales. La dent est isolée sans difficulté à l'aide d'un champ opératoire afin de finaliser la préparation pour onlay (Figure 15). Par conséquent une relocalisation de marge cervicale n'est ici pas nécessaire.



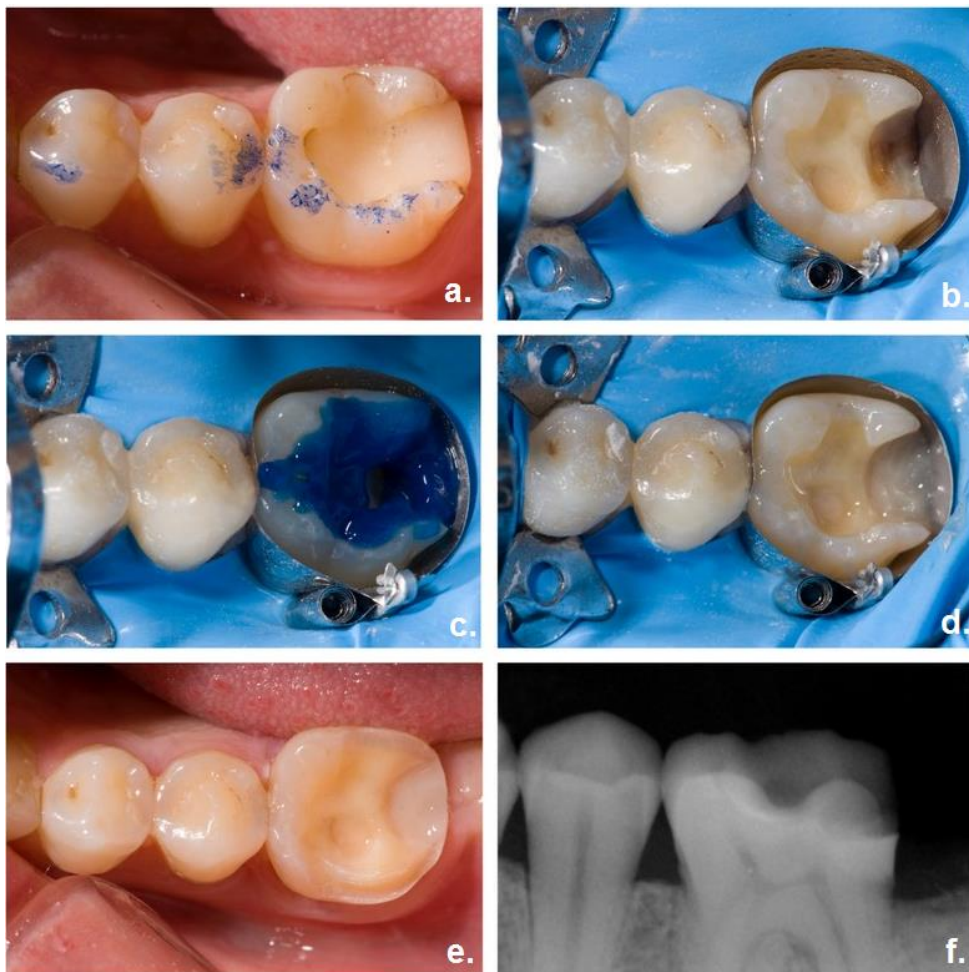


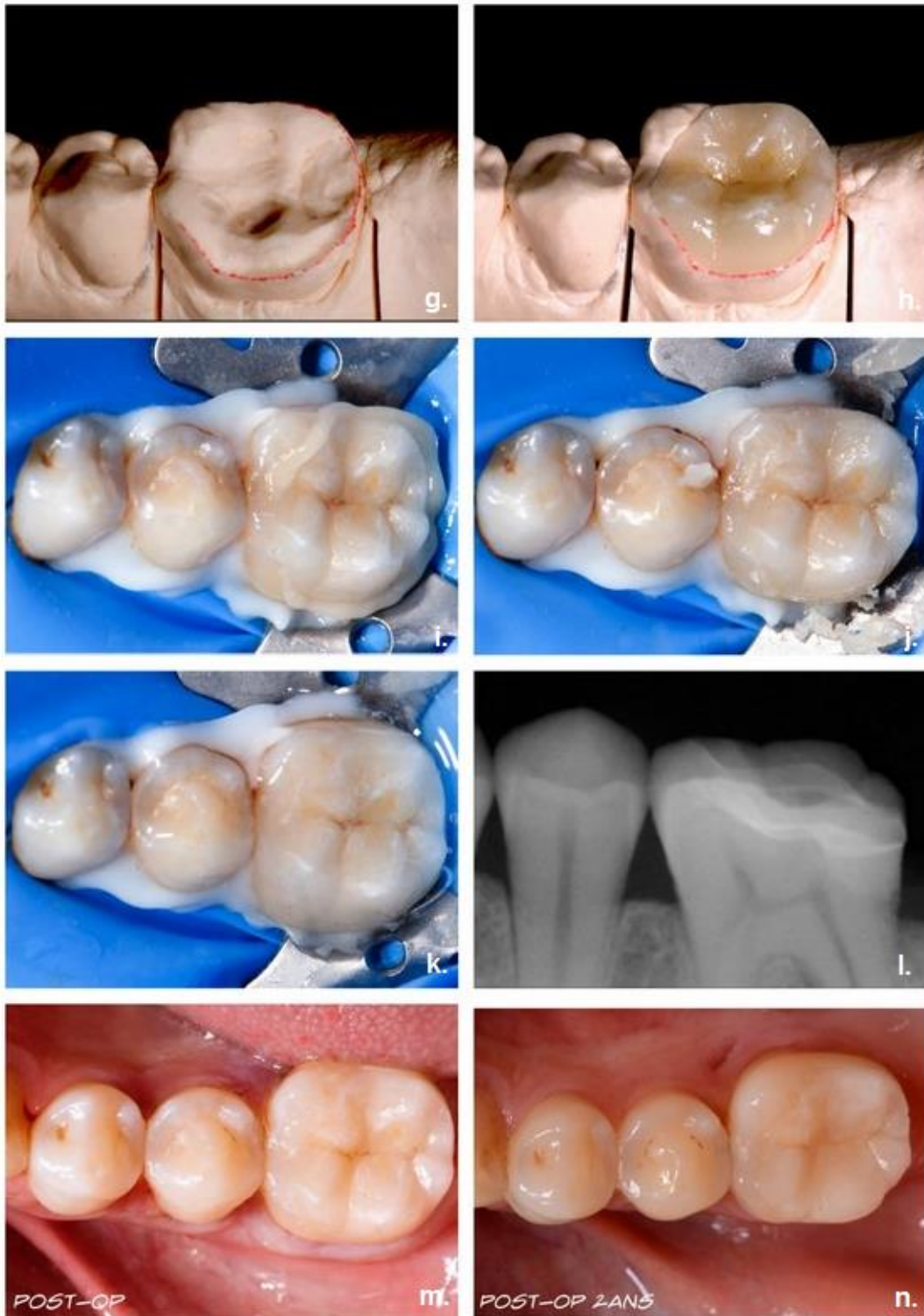**Figure 15 : Réalisation d'un onlay en céramique**

**a.** Vue occlusale pré-opératoire : l'amalgame occluso-distal présente des signes d'infiltration **b.** Vue occlusale post-curetage. **c. d. e.** Après curetage, hybridation dentinaire immédiate sous champ opératoire : mordantage de la surface amélo-dentinaire et application de l'adhésif (Optibond FL®, Kerr). **f.** Comblement des contre-dépouilles avec une résine composite (Enamel Plus HRi®, Micerium® S.p.a). **g.** Vue occlusale de la préparation pour onlay (Vita® VM, Vita®). **h. i. j. k. l.** Etapes de collage de l'onlay : Mordantage, application de l'adhésif (Optibond FL®, Kerr), assemblage (NX3 Nexus™, Kerr) et élimination des excès. **m.** Vue occlusale post opératoire.

- Cas n°2

Le patient se présente en consultation avec une restauration par composite direct occluso-distal dont la réfection est indiquée. Après curetage, la présence de limites sous-gingivales empêche une isolation correcte de la marge distale avec un champ opératoire (Figure 16). La relocalisation de marge cervicale a pour objectif ici d'obtenir des limites supra-gingivales compatibles avec les étapes de réalisation d'un onlay en céramique.





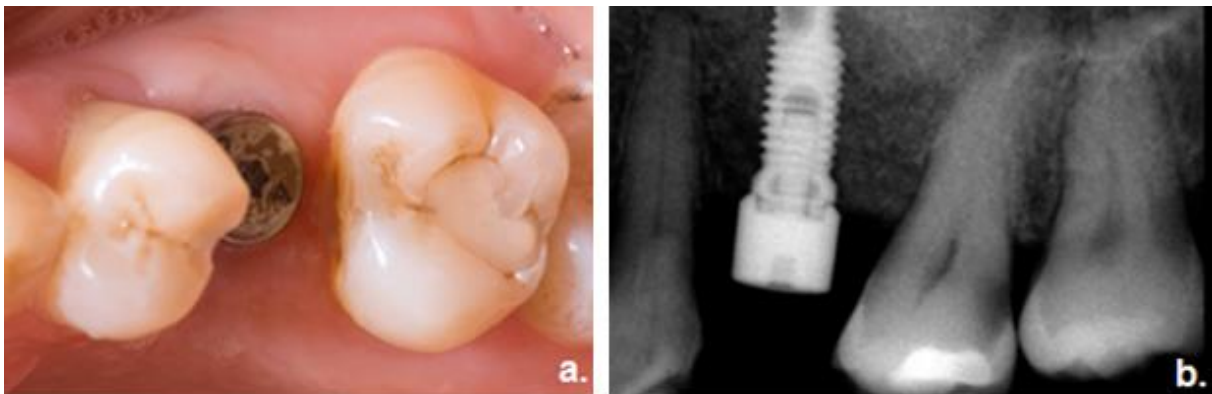
**Figure 16 : Réalisation d'un onlay céramique avec relocalisation de marge cervicale**

**a.** Vue occlusale pré-opératoire. Le composite de restauration présente des infiltrations qui nécessitent sa réfection. **b.** Après curetage sous champ opératoire, isolation de la marge distale profonde avec la matrice. **c.** Mordançage avant hybridation dentinaire immédiate. **d.** Relocalisation de marge cervicale : application de résine composite (Enamel Plus HRi® Flow de Micerium® S.p.a) au niveau de la marge distale. **e.** Vue occlusale de la préparation pour onlay. **f.** Radiographie après relocalisation de marge

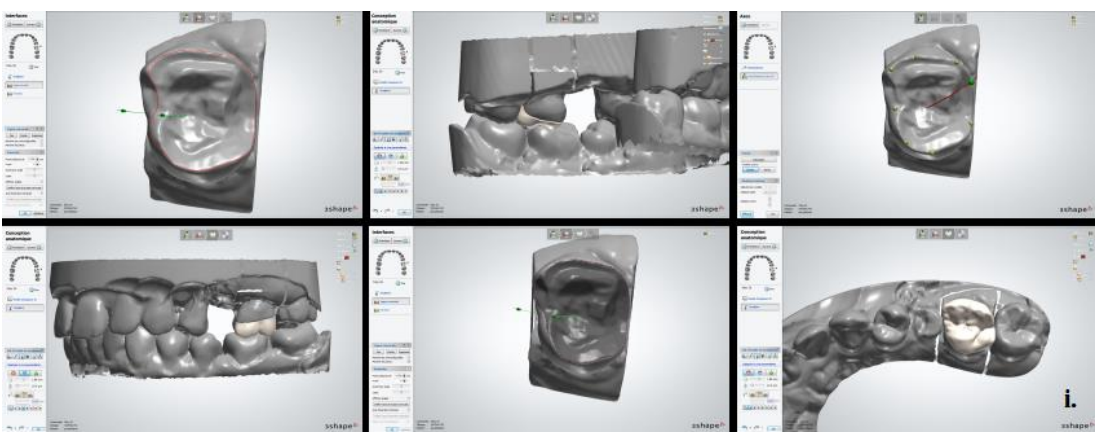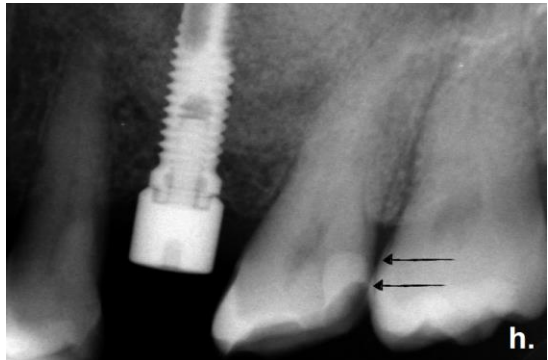
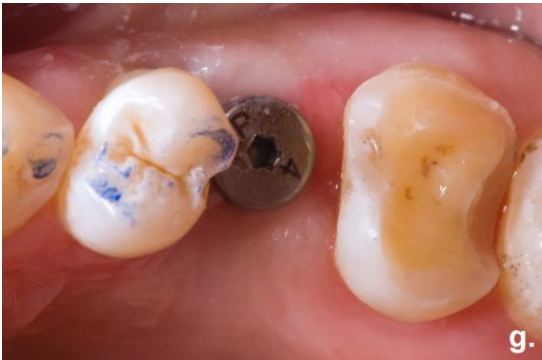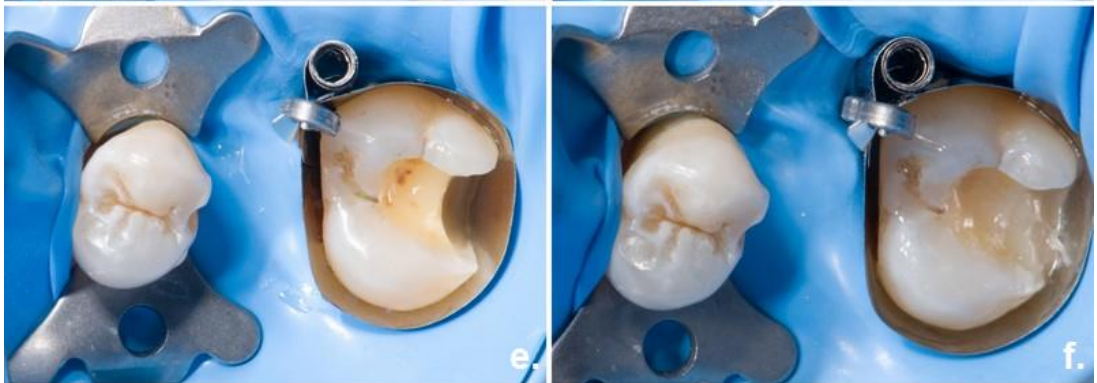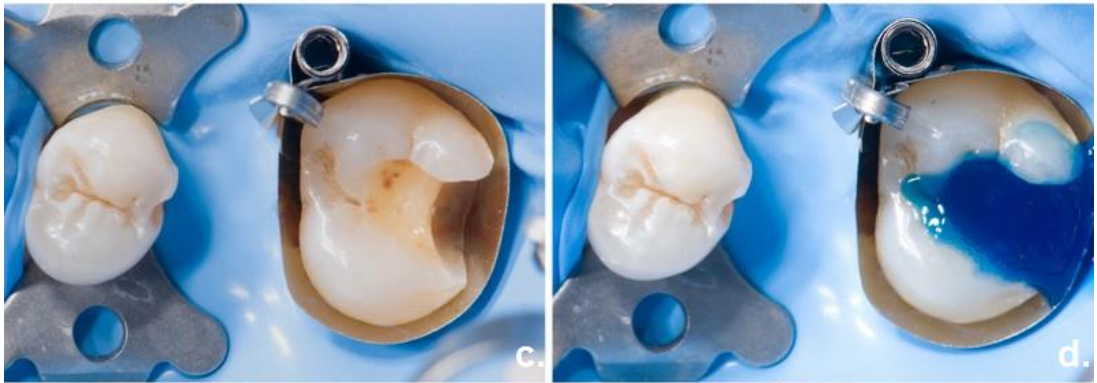cervicale. **g.** et **h.** Après coulée de l’empreinte (IPS e.max®, Ivoclar). **i.** **j.** et **k.** Collage de l’onlay (NX3 Nexus™, Kerr), élimination des excès et photopolymérisation finale sous glycérine. **l.** Radiographie post-opératoire. **m.** Vue occlusale post opératoire. **n.** Vue occlusale à 2 ans.

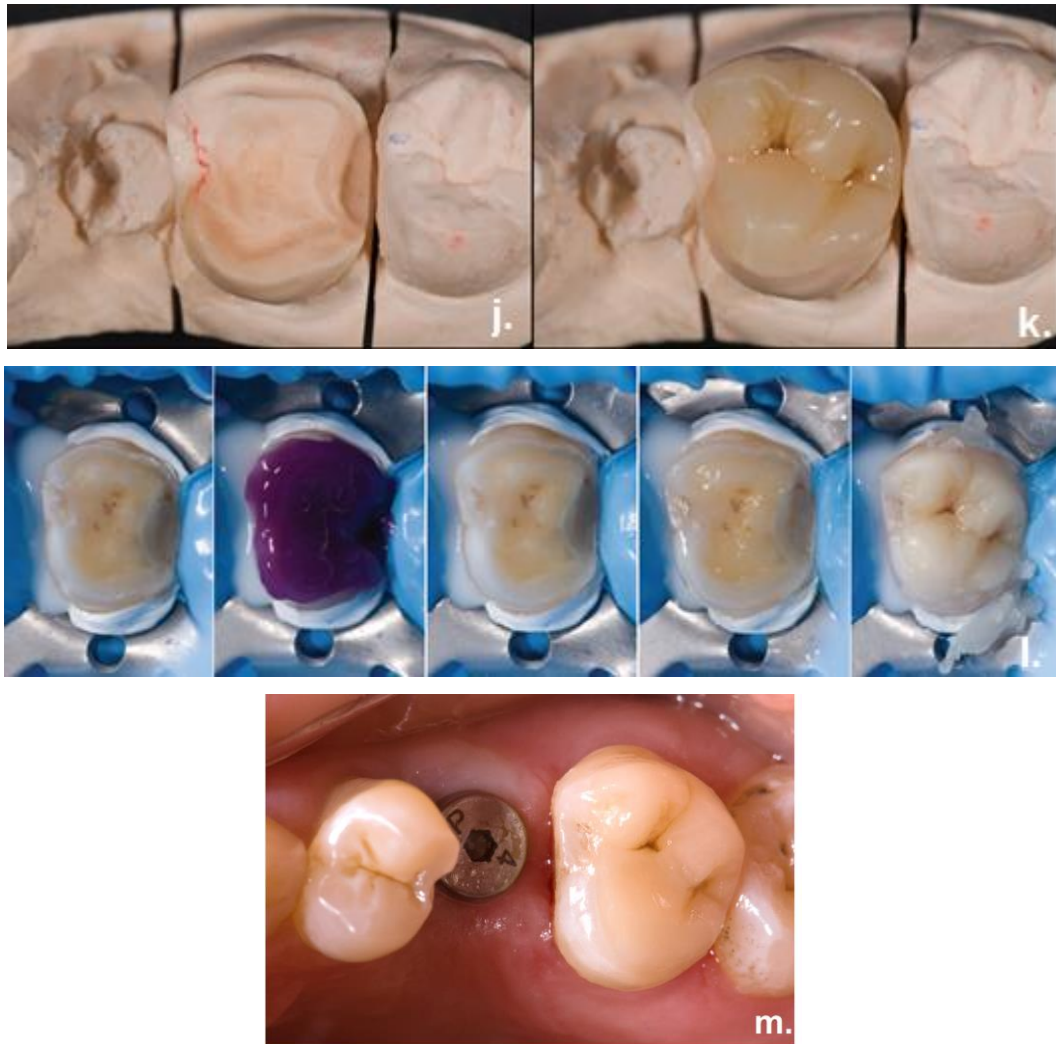
- Cas n°3

La patiente se présente en consultation avec une atteinte carieuse en distal de la deuxième molaire maxillaire gauche. Après la dépose de l’ancien composite occlusal et le curetage, la marge distale se retrouve en position sous-gingivale. Cette situation n’est pas compatible avec l’isolation par un champ opératoire et nécessite donc de réaliser une relocalisation de marge cervicale. La dent est ici reconstituée par un onlay en matériau hybride (Cerasmart®, GC™) (Figure 17).









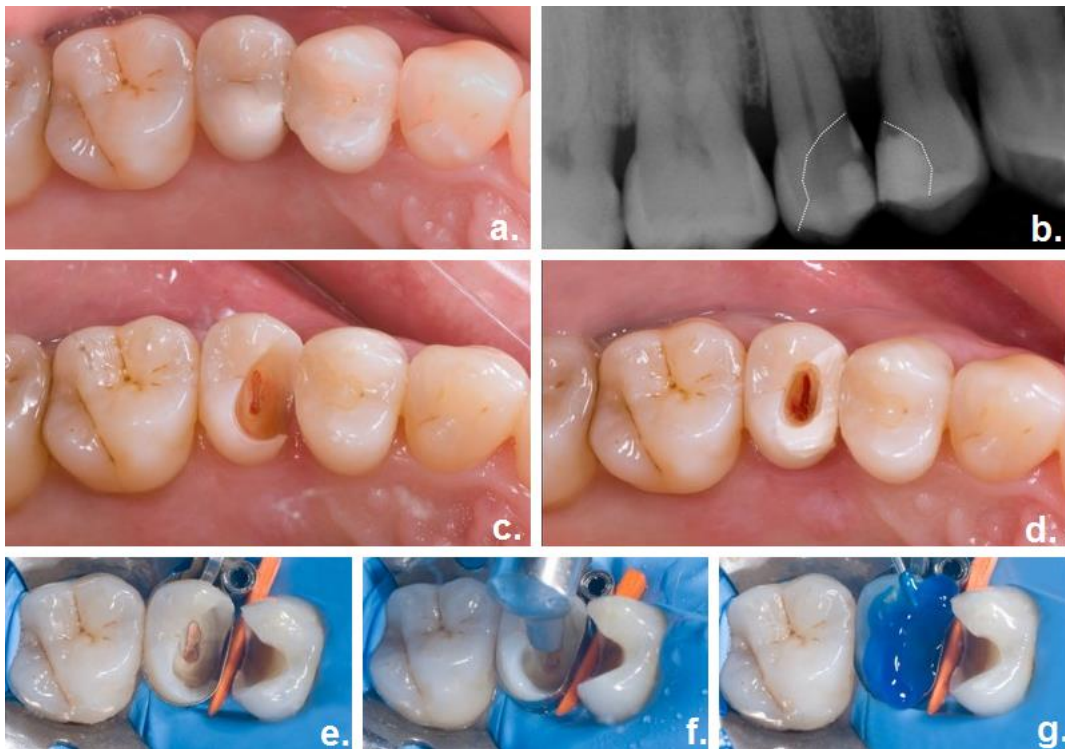
**Figure 17 : Réalisation d'un overlay hybride avec relocalisation de marge cervicale**

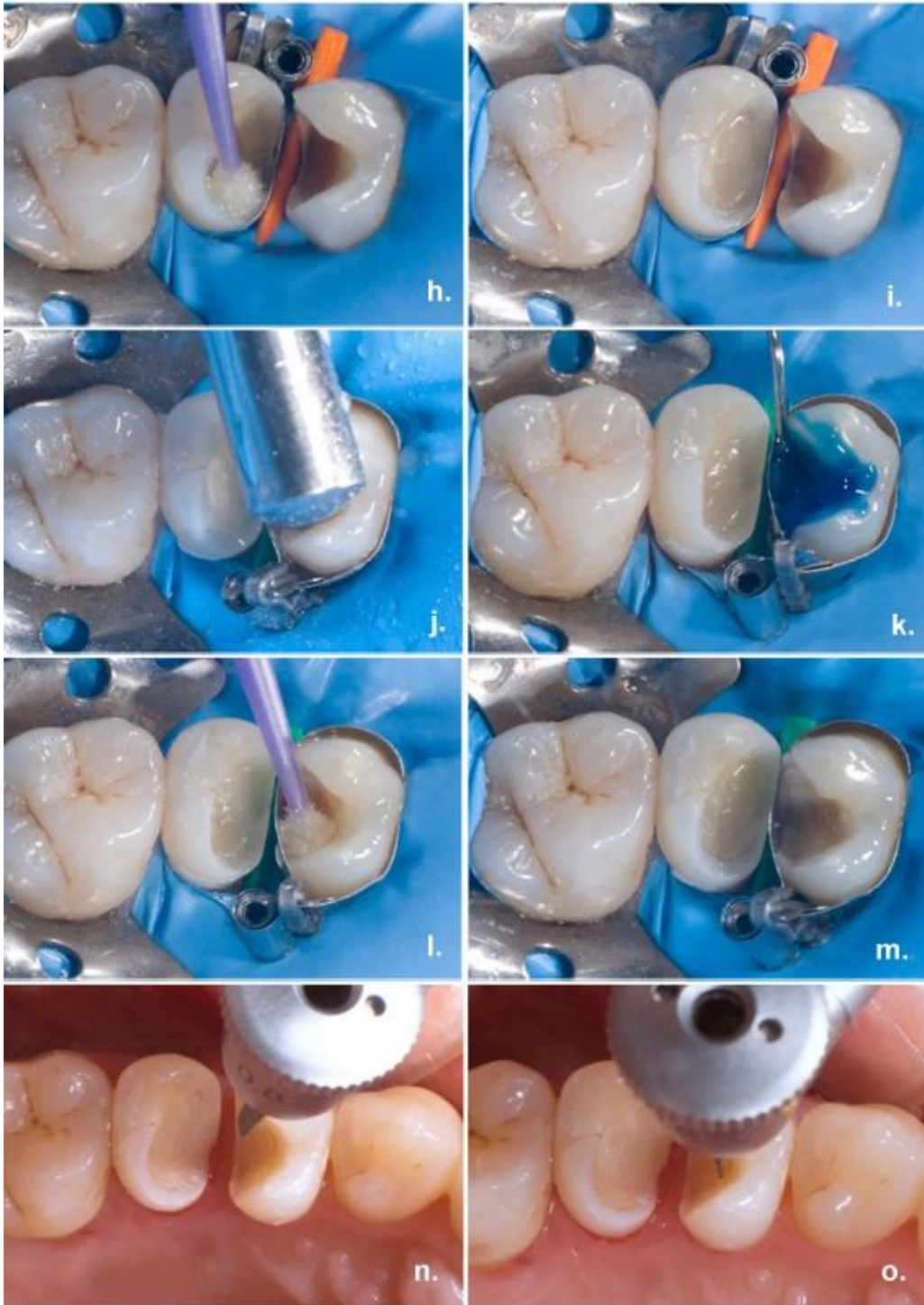
**a.** Vue occlusale pré-opératoire. **b.** Radiographie pré-opératoire qui observe une lésion carieuse en distal de 26. **c.** Après curetage, matricage de la marge distale profonde sous champ opératoire. **d.** et **e.** Hybridation dentinaire immédiate : mordantage de la surface amélo-dentinaire et application de l'adhésif (Optibond FL®, Kerr). **f.** Relocalisation de marge cervicale : application de résine composite (Enamel Plus HRi®, Micerium® S.p.a) au niveau de la marge distale. **g.** Vue occlusale de la préparation pour Overlay. **h.** Radiographie après relocalisation de marge cervicale. **i.** **j.** et **k.** Etapes de conception assistée par ordinateur de l'overlay en matériau hybride (Cerasmart®, GC™). **l.** Etapes de collage sous champ opératoire (NX3 Nexus™, Kerr). **m.** Vue occlusale post opératoire.

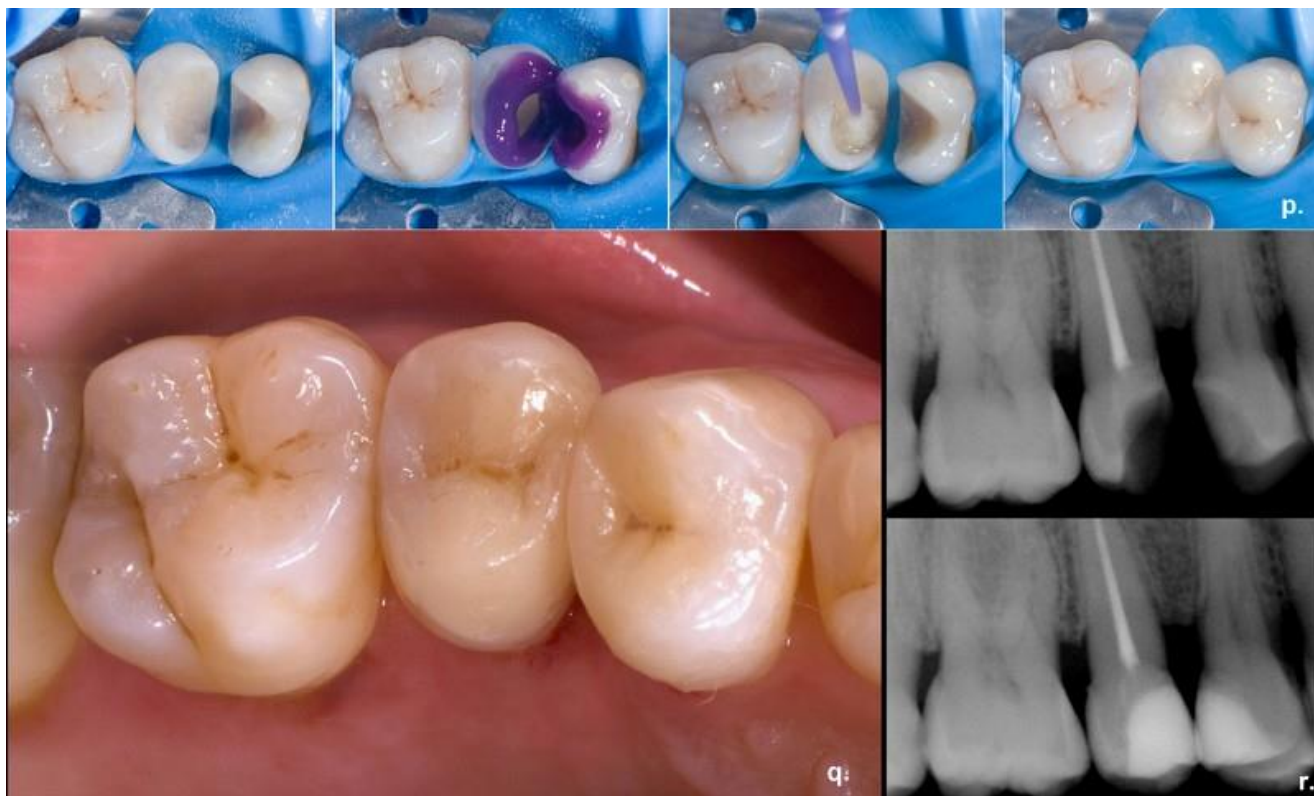- Cas n°4

La patiente se présente en consultation avec deux restaurations par composite direct dont les atteintes carieuses sous-jacentes sont observables cliniquement et radiologiquement. L'atteinte pulpaire irréversible sur la 15 nécessite un traitement endodontique (Figure 18).

Après curetage, la position sous-gingivale des limites cervicales sur ces deux prémolaires empêche d'obtenir une isolation à l'aide d'un champ opératoire. Des relocalisations de marges sont donc indiquées pour faciliter la réalisation des deux onlays (Cerasmart™, GC™).







**Figure 18 : Réalisation de deux onlays avec relocalisation de marge cervicale**

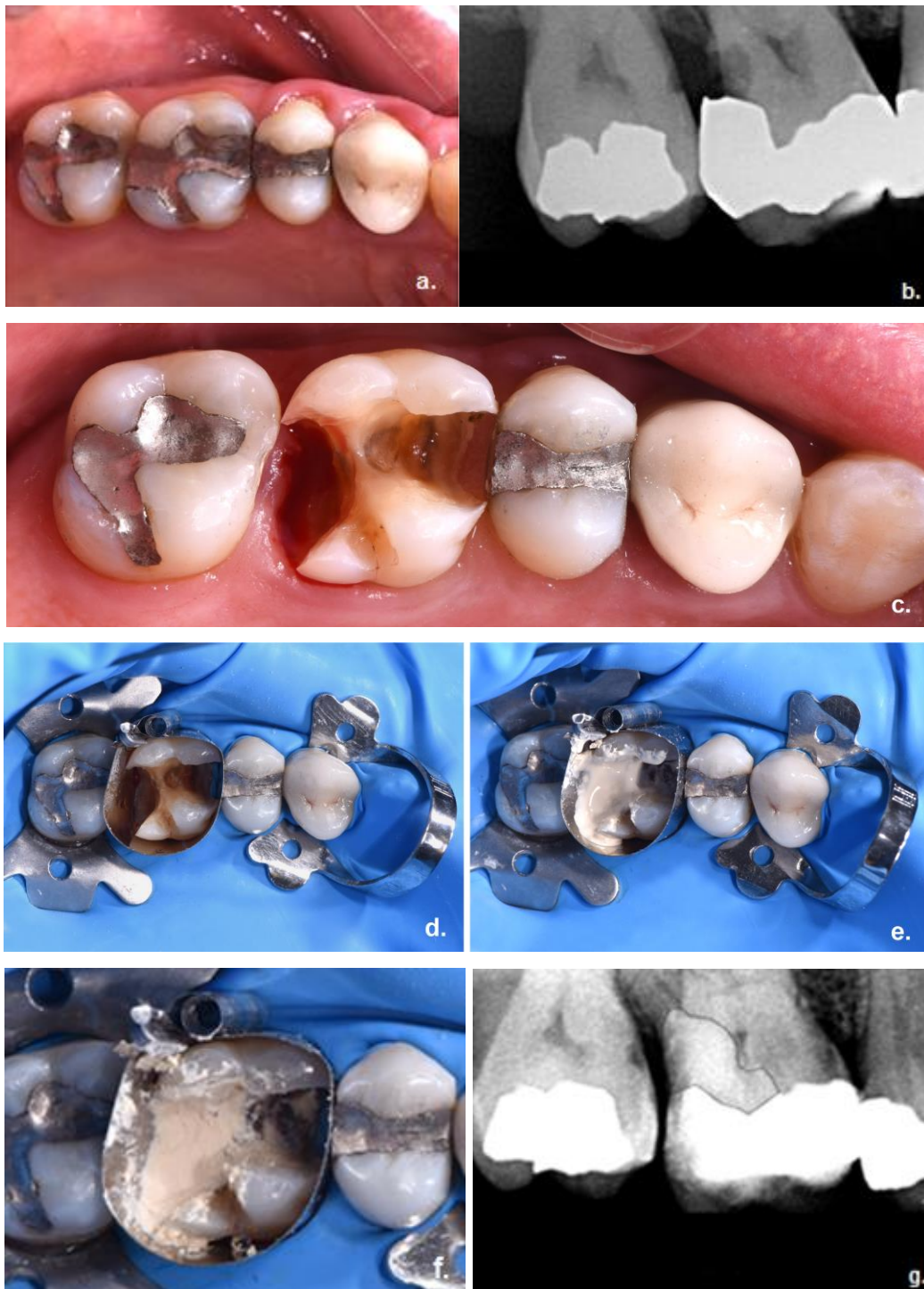
**a.** Vue occlusale pré-opératoire. **b.** Radiographie pré-opératoire : mise en évidence des caries jumelles sur 24 et 25. **c.** et **d.** Ouverture de la chambre pulpaire et traitement endodontique de 25 après reconstitution pré-endodontique (Fuji IX, GC™). **e. f. g. h. i. j. k. l. et m.** Micro-sablage des préparations, hybridation dentinaire immédiate (Optibond FL®, Kerr) et relocalisation de marge cervicales sur 24 et 25 (Enamel Plus HRi®, Micerium® S.p.a). **n.** et **o.** Finition des marges (Limes ultrasoniques, Intensiv®). **p.** Etapes de collage des deux onlay (Cerasmart™, GC™, NX3 Nexus™, Kerr). **q.** Vue occlusale post opératoire. **r.** Radiographies post opératoires.

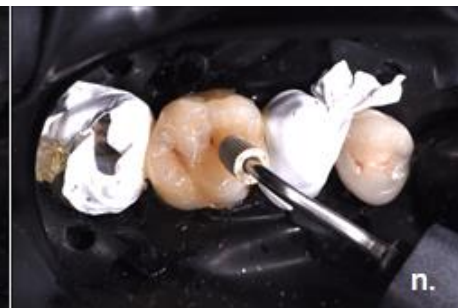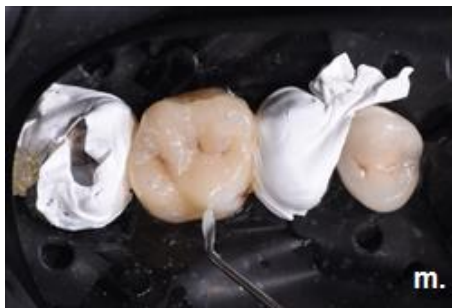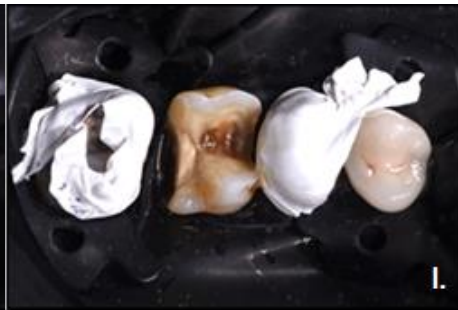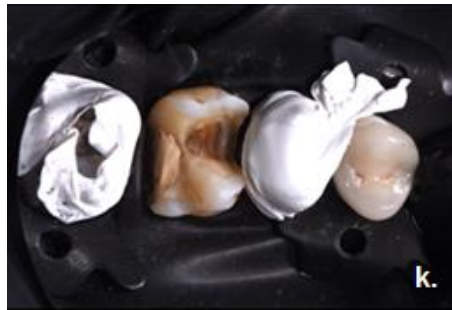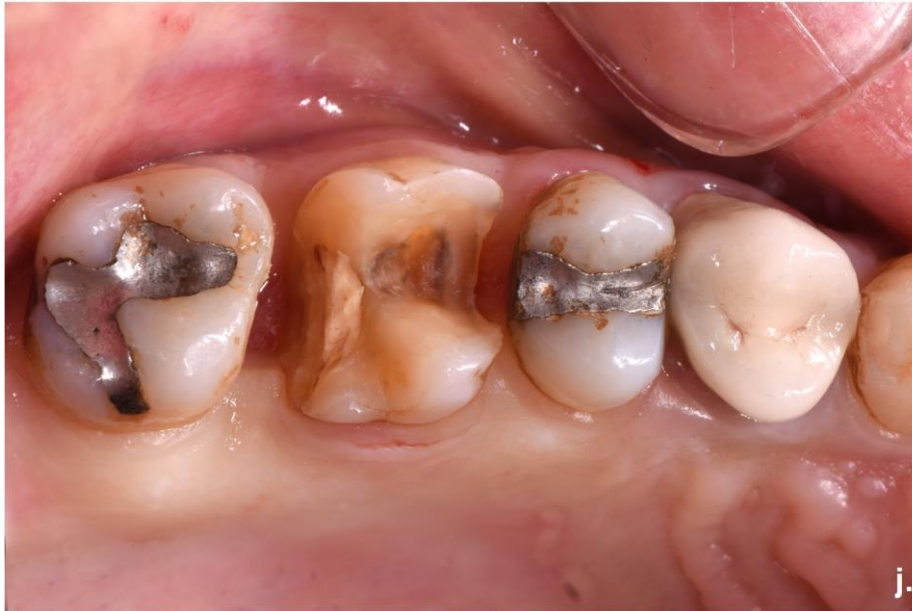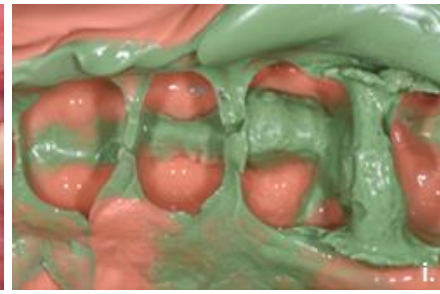
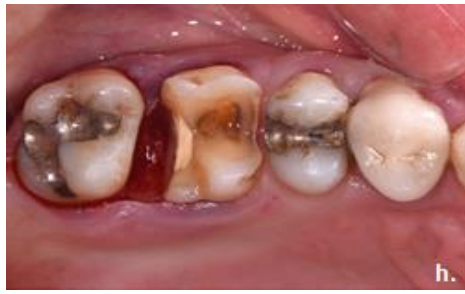- Cas n°5

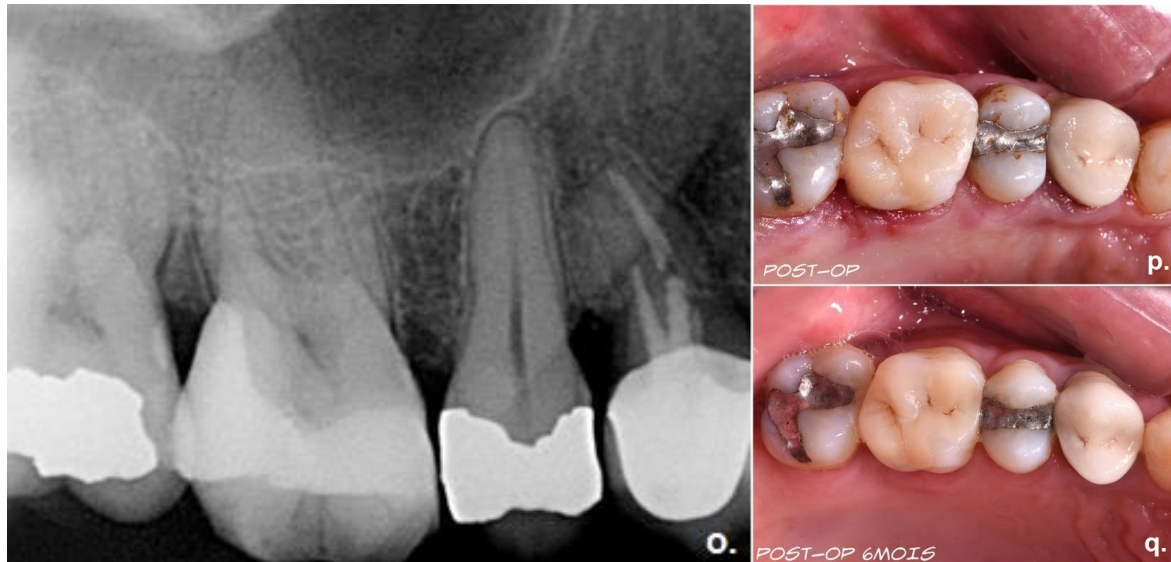
Le patient se présente en consultation avec une reprise carieuse sous amalgame (Figure 19). Après curetage, les limites sont en position sous gingivale profonde. Il n'est pas possible ici d'envisager une relocalisation de marge cervicale du fait de l'étendue de la lésion. En effet, l'instabilité de la matrice empêche de sceller la marge de manière hermétique.

L'effraction pulpaire lors du curetage nécessite de recourir à un substitut dentinaire bioactif afin de tenter de maintenir la vitalité pulpaire de la dent. Celui-ci sera

partiellement déposé lors de la deuxième séance clinique afin de ne conserver que la partie juxta-pulpaire. Une élévation coronaire est réalisée, suivie dans un même temps de l'empreinte pour overlay. Le collage est réalisé après trois semaines de cicatrisation. Le contrôle réalisé à 6 mois témoigne de l'adaptation marginale de la restauration et de l'absence d'inflammation gingivale.







**Figure 19 : Réalisation d'un onlay composite après élongation coronaire**

**a.** Vue occlusale pré-opératoire. **b.** Radiographie pré-opératoire : mise en évidence d'une reprise carieuse sous l'amalgame. **c.** Vue occlusale après curetage carieux et dépose complète de l'ancienne restauration. **d. e. et f.** Application du substitut dentinaire bioactif (Biodentine™, Septodont) sous champ opératoire et à l'aide d'une matrice (Automatrix®, Dentsply™). **g.** Radiographie post-opératoire : les contours de l'obturation sont surlignés pour mettre en évidence le substitut dentinaire. **h.** Vue occlusale après élongation coronaire. **i.** Empreinte lambeau ouvert pour overlay. **j.** Vue occlusale post-opératoire à trois semaines. **k. l. m. et n.** Collage de l'overlay au composite réchauffé (Enamel Plus HRi®, Micerium® S.p.a). Utilisation d'un insert pour parfaire l'insertion de la pièce. **o.** Radiographie post-opératoire. **p.** Vue occlusale post opératoire. La gencive marginale est encore en cours de cicatrisation. **q.** Vue occlusale à 6 mois : on note l'absence d'inflammation du parodonte.



## V. CONCLUSION

La relocalisation de marge cervicale associée à l'hybridation dentinaire immédiate se conforme au principe d'économie tissulaire et présente plusieurs avantages : amélioration du collage dentinaire, diminution des sensibilités post-opératoires et simplification des étapes prothétiques pour les restaurations partielles indirectes collées (prise d'empreinte, isolation et assemblage). Elle garantit un collage indemne de toute contamination par les fluides oraux, ce qui augmente les chances de survie des restaurations. Le caractère peu invasif de ces thérapeutiques permet également de faciliter la réintervention et de prolonger la durée de vie des dents sur arcade.

Ces techniques constituent des outils prometteurs pour le traitement de lésions profondes aux limites sous gingivales. Lorsque l'isolation par une matrice est possible, elles représentent une alternative à l'élongation coronaire chirurgicale et permettent de préserver les tissus parodontaux.

Les résultats sont encourageants en termes d'adaptation marginale, de force de collage, et d'intégration parodontale. D'autres études sont nécessaires, notamment in vivo, afin de confirmer le succès de cette technique et sa pérennité dans le temps.

## TABLE DES ILLUSTRATIONS

Figure 1 : Le gradient thérapeutique (2).....	11
Figure 2 : Avantages et inconvénients des RPIC en composite .....	14
Figure 3 : Classification des céramiques dentaires (18).....	15
Figure 4 : Avantages et inconvénients des RPIC en céramique.....	16
Figure 5 : Résistance de l'interface de collage dentine-adhésif (51).....	20
Figure 6: Hypersensibilités post-opératoires dans les groupes A et B (54) .....	21
Figure 7: Mordançage, rinçage et séchage de la dentine (62).....	23
Figure 8: Application de l'adhésif dentinaire et photopolymérisation sous glycérine (62).....	24
Figure 9: Suppression des contre-dépouilles (2).....	25
Figure 10 : Principaux critères de préparation pour Inlay/Onlay esthétiques (33) .....	26
Figure 11 : Visualisation radiographique d'une relocalisation de marge cervicale.....	33
Figure 12 : Schématisation de la technique d'élongation coronaire chirurgicale (68) .....	35
Figure 13 : Situation clinique avant et après placement de la matrice.....	39
Figure 14 : Illustration de la technique de la matrice dans la matrice .....	41
Figure 15 : Réalisation d'un onlay en céramique .....	44
Figure 16 : Réalisation d'un onlay céramique avec relocalisation de marge cervicale .....	46
Figure 17 : Réalisation d'un overlay hybride avec relocalisation de marge cervicale.....	49
Figure 18 : Réalisation de deux onlays avec relocalisation de marge cervicale .....	52
Figure 19 : Réalisation d'un onlay composite après élongation coronaire .....	55

## BIBLIOGRAPHIE

1. Tirlet G and A. JP. Le gradient thérapeutique, un concept médical pour les traitements esthétiques. *L'information Dentaire*. 2009 Nov;
2. D'Incau, E., M. Bartala, and A. Dos Santos. Traitement de la dent dépulpée postérieure. La stratégie de préservation. *Realités Cliniques*. 2011 Mar;22(1):43-56.
3. HAS. Reconstitution d'une dent par matériau incrusté (Inlay-Onlay), Rapport d'évaluation technologique. 2009;
4. Tirlet, G. and J. Attal. Inlays/Onlay en composite : cinq simplifications cliniques. *L'information Dentaire*. 2007;89 (4) : 22-28.
5. D'Incau, E., J. Pia, and A. Soenen. Restaurer sans tenon et sans couronne les dents postérieures? *Le Fil Dentaire*. 2014;
6. Dietschi, D., et al. Biomechanical considerations for the restoration of endodontically treated teeth: a systematic review of the literature--Part 1. Composition and micro and macrostructure alterations. *Quintessence Int*. 2007;38(9): 733-743.
7. Zarow, M. and W. Devoto. Reconstruction of endodontically treated posterior teeth-with or whitout post ? Guidelines for the dental practitioner. *Eur J Esthet Dent*. 2009;4(4) : 312-327.
8. Rocca, G. and I. KREJCI. Crown and post-free adhesive restorations for endodontically treated posterior teeth : from direct composite to endocrowns. *Eur J Esthet Dent*. 2013;8(2) : 156-179.
9. Nguyen, J.F., et al. High-temperature-pressure polymerized resin-infiltrated ceramic networks. *J Dent Res*. 2014;93(1): p. 62-7.
10. Liu, X., A. Fok, and H. Li. Influence of restorative material and proximal cavity design on the fracture resistance of MOD inlay restoration. *Dent Mater*. 2014;30(3): p. 327-33.
11. Magne, P. and U.C. Belser. Porcelain versus composite inlays/onlays: effects of mechanical loads on stress distribution, adhesion, and crown flexure. *Int J Periodontics Restorative Dent*. 2003;23(6): p. 543-55.
12. Kaytan, B., et al. Clinical evaluation of indirect resin composite and ceramic onlays over a 24-month period. *Gen Dent*. 2005;53(5): p. 329-34.
13. Burke, E.J. and A.J. Qualtrough. Aesthetic inlays: composite or ceramic? *Br Dent J*. 1994;176(2): p. 53-60.
14. Dietschi, D.S., R. Current clinical concepts for adhesive cementation of tooth-coloured posterior restorations. *Quintessence Int*. 1997;10 : 47-54.
15. Mainjot, A.K., et al. From Artisanal to CAD-CAM Blocks: State of the Art of Indirect Composites. *J Dent Res*. 2016;95(5): p. 487-95.

16. Chéron, R., Degrange, M. Colles et ciments. S'y retrouver et choisir. L'information Dentaire. 2007 Jan 24;V89, n°4.
17. Nagaoka N, Yoshihara K, Feitosa VP, Tamada Y, Irie M, Yoshida Y, et al. Chemical interaction mechanism of 10-MDP with zirconia. Sci Rep. 2017 Mar 30;7:45563.
18. Carrere, A. Apport des blocs de céramique hybride Enamic Vita dans une réhabilitation totale chez un bruxomane sévère : présentation d'un cas clinique. (Thèse d'exercice). France. Université de Bordeaux II. 2016;
19. Mormann, W.H., et al. Wear characteristics of current aesthetic dental restorative CAD/CAM materials: two-body wear, gloss retention, roughness and Martens hardness. J Mech Behav Biomed Mater. 2013;20: 113–25.
20. Raux, F., Dahan, L. Comment faire un inlay-onlay esthétique ? De la préparation à la temporisation. L'information Dentaire. 2011;n°7.
21. Chambraud, D. Les indications des Inlays-Onlays. (Thèse d'exercice). Université de Nantes. 2013;
22. Morimoto, S., et al. Survival Rate of Resin and Ceramic Inlays, Onlays, and Overlays: A Systematic Review and Meta-analysis. J Dent Res. 2016;95(9): p. 985-94.
23. Signore, A., et al. A 4- to 6-year retrospective clinical study of cracked teeth restored with bonded indirect resin composite onlays. Int J Prosthodont. 2007;20(6): p. 609-16.
24. Leirskar, J., et al. A four to six years follow-up of indirect resin composite inlays/onlays. Acta Odontol Scand. 2003;61(4): p. 247-51.
25. Chrepa, V., et al. The survival of indirect composite resin onlays for the restoration of root filled teeth: a retrospective medium-term study. Int Endod J. 2014;47(10): p. 967-73.
26. Rocca, G.T., et al. Evidence-based concepts and procedures for bonded inlays and onlays. Part II. Guidelines for cavity preparation and restoration fabrication. Int J Esthet Dent. 2015;10(3): p. 392-413.
27. Magne, P. Composite resins and bonded porcelain: the postamalgam era? J Calif Dent Assoc. 2006;34(2): p. 135-47.
28. Magne, P. and A. Knezevic. Simulated fatigue resistance of composite resin versus porcelain CAD/CAM overlay restorations on endodontically treated molars. Quintessence Int. 2009;40(2): p. 125-33.
29. El-Damhoury, H.M., R.N. Haj-Ali, and J.A. Platt. Fracture resistance and microleakage of endocrowns utilizing three CAD-CAM blocks. Oper Dent. 2015;40(2): p. 201-10.
30. Frankenberger, R., et al. Adhesive luting of new CAD/CAM materials. Int J Comput Dent. 2015;18(1): p. 9-20.
31. Dirxen C, Blunck U, Preissner S. Clinical performance of a new biomimetic double network material. Open Dent J. 2013;7:118–22.
32. Nasr K, Chabreron O, Arcaute B. Choix des blocs en CFAO directe en fonction de la situation esthétique dans le secteur antérieur. Le Fil Dentaire. 2015 Mai;

33. Stavridakis, M.M., I. Krejci, and P. Magne. Immediate dentin sealing of onlay preparations: thickness of pre-cured Dentin Bonding Agent and effect of surface cleaning. *Oper Dent.* 2005;30(6): p. 747-57.
34. Choi, Y.S. and I.H. Cho. An effect of immediate dentin sealing on the shear bond strength of resin cement to porcelain restoration. *J Adv Prosthodont.* 2010;2(2): p. 39-45.
35. Magne, P. Immediate dentin sealing: a fundamental procedure for indirect bonded restorations. *J Esthet Restor Dent.* 2005;17(3): p. 144-54.
36. Dumfahrt, H. and H. Schaffer. Porcelain laminate veneers. A retrospective evaluation after 1 to 10 years of service: Part II--Clinical results. *Int J Prosthodont.* 2000;13(1): p. 9-18.
37. Magne, P., et al. Immediate dentin sealing improves bond strength of indirect restorations. *J Prosthet Dent.* 2005;94(6): p. 511-9.
38. Paul, S.J. and P. Scharer. Effect of provisional cements on the bond strength of various adhesive bonding systems on dentine. *J Oral Rehabil.* 1997;24(1): p. 8-14.
39. Cagidiaco, M.C., et al. Dentin contamination protection after mechanical preparation for veneering. *Am J Dent.* 1996;9(2): p. 57-60.
40. Hu, J. and Q. Zhu. Effect of immediate dentin sealing on preventive treatment for postcementation hypersensitivity. *Int J Prosthodont.* 2010;23(1): p. 49-52.
41. Van Meerbeek, B., et al. Buonocore memorial lecture. Adhesion to enamel and dentin: current status and future challenges. *Oper Dent.* 2003;28(3): p. 215-35.
42. Magne, P. and W.H. Douglas. Porcelain veneers: dentin bonding optimization and biomimetic recovery of the crown. *Int J Prosthodont.* 1999;12(2): p. 111-21.
43. Dietschi, D., et al. Marginal and internal adaptation of class II restorations after immediate or delayed composite placement. *J Dent.* 2002;30(5-6): p. 259-69.
44. Lefever D, Gregor L, Bortolotto T, Krejci I. Supragingival relocation of subgingivally located margins for adhesive inlays/onlays with different materials. *J Adhes Dent.* 2012 Dec;14(6):561–7.
45. Peumans M, Kanumilli P, De Munck J, Van Landuyt K, Lambrechts P, Van Meerbeek B. Clinical effectiveness of contemporary adhesives: a systematic review of current clinical trials. *Dent Mater Off Publ Acad Dent Mater.* 2005 Sep;21(9):864–81.
46. Dalby, R., et al. Influence of immediate dentin sealing on the shear bond strength of pressed ceramic luted to dentin with self-etch resin cement. *Int J Dent.* 2012;310702.
47. Oskoe, P.E., S.S. Oskoe, and M. Maapaar. Effect of Contamination with Impression Materials on Shear Bond Strength of Porcelain to Immediately Sealed Dentin. *Journal of Dentistry.* 2008;6(3): p. 103-108.
48. Magne, P. and R.C. Sreafico. Deep Margin Elevation : A Paradigm Shift. *The American Journal of Esthetic Dentistry.* 2012;2(2): p. 86-96.
49. D’Incau, E. and R. Zunzarren. Évolution des formes de préparation pour inlays/onlays postérieurs à la mandibule. *Réalités cliniques.* 2014 Dec;25(4):317-326.

50. Krifka, S., et al. Ceramic inlays and partial ceramic crowns: influence of remaining cusp wall thickness on the marginal integrity and enamel crack formation in vitro. *Oper Dent.* 2009;34(1): p. 32-42.
51. Gerdolle, D. Onlay et bioesthétique : ce qu'il faut savoir. SOP. 2010;
52. Guess, P.C., et al. Influence of preparation design and ceramic thicknesses on fracture resistance and failure modes of premolar partial coverage restorations. *J Prosthet Dent.* 2013;110(4): p. 264-73.
53. Marniquet, S. et Fron Chabouis H. Matériaux actuels pour les restaurations partielles. *Le Fil Dentaire.* 2014;28-34.
54. Dahan, L., Raux, F. Les Inlays-Onlays esthétiques, procédures d'assemblage. *L'information Dentaire.* 2012;
55. Kameyama, A., et al. Luting of CAD/CAM ceramic inlays: direct composite versus dual-cure luting cement. *Biomed Mater Eng.* 2015;25(3): p. 279-88.
56. Behr, M., et al. Marginal adaptation of three self-adhesive resin cements vs. a well-tried adhesive luting agent. *Clin Oral Investig.* 2009;13(4): p. 459-64.
57. Guarda, G.B., et al. Effects of surface treatments, thermocycling, and cyclic loading on the bond strength of a resin cement bonded to a lithium disilicate glass ceramic. *Oper Dent.* 2013;38(2): p. 208-17.
58. Cheron, R. and A. Atlan. Assemblage des restaurations indirectes. *Réalités cliniques.* 2014;25(n°4): p. 337-344.
59. Stewart, G.P., P. Jain, and J. Hodges. Shear bond strength of resin cements to both ceramic and dentin. *J Prosthet Dent.* 2002;88(3): p. 277-84.
60. Schwenter, J., et al. Adhesive bonding to polymer infiltrated ceramic. *Dent Mater J.* 2016;35(5): p. 796-802.
61. D'Arcangelo, C. and L. Vanini. Effect of three surface treatments on the adhesive properties of indirect composite restorations. *J Adhes Dent.* 2007;9(3): p. 319-26.
62. D'Arcangelo C, Vanini L, Casinelli M, Frascaria M, De Angelis F, Vadini M, et al. Adhesive Cementation of Indirect Composite Inlays and Onlays: A Literature Review. *Compend Contin Educ Dent Jamesburg NJ* 1995. 2015 Sep;36(8):570-577; quiz 578.
63. Frese, C., D. Wolff, and H.J. Staehle. Proximal box elevation with resin composite and the dogma of biological width: clinical R2-technique and critical review. *Oper Dent.* 2014;39(1): p. 22-31.
64. Veneziani, M. Adhesive restorations in the posterior area with subgingival cervical margins: new classification and differentiated treatment approach. *Eur J Esthet Dent.* 2010;5(1): p. 50-76.
65. Rocca, G.T., et al. In vitro evaluation of marginal and internal adaptation after occlusal stressing of indirect class II composite restorations with different resinous bases and interface treatments. "Post-fatigue adaptation of indirect composite restorations." *Clin Oral Investig.* 2012;16(5): p. 1385-93.

66. Anthony W. Gargiulo, F.M.W., Balint Orban. Dimensions and Relations of the Dentogingival Junction in Humans. *Journal of Periodontology*. 1961;Vol. 32: p. 261-267.
67. Padbury, A., Jr., R. Eber, and H.L. Wang. Interactions between the gingiva and the margin of restorations. *J Clin Periodontol*. 2003;30(5): p. 379-85.
68. Vigouroux, F. *Guide pratique de chirurgie parodontale*. Elsevier Masson. 2011;114–20.
69. Koppolu, M., et al. Effect of saliva and blood contamination on the bond strength of self-etching adhesive system- An in vitro study. *J Conserv Dent*. 2012;15(3): p. 270-3.
70. Prasad, M., et al. Effect of moisture, saliva, and blood contamination on the shear bond strength of brackets bonded with a conventional bonding system and self-etched bonding system. *J Nat Sci Biol Med*. 2014;5(1): p. 123-9.
71. Loguercio, A.D., et al. Microleakage in class II composite resin restorations: total bonding and open sandwich technique. *J Adhes Dent*. 2002;4(2): p. 137-44.
72. Lindberg A, van Dijken JWV, Lindberg M. Nine-year evaluation of a polyacid-modified resin composite/resin composite open sandwich technique in Class II cavities. *J Dent*. 2007 Feb;35(2):124–9.
73. Kielbassa, A.M. and F. Philipp. Restoring proximal cavities of molars using the proximal box elevation technique: Systematic review and report of a case. *Quintessence Int*. 2015;46(9): p. 751-64.
74. Frankenberger R, Hehn J, Hajtó J, Krämer N, Naumann M, Koch A, et al. Effect of proximal box elevation with resin composite on marginal quality of ceramic inlays in vitro. *Clin Oral Investig*. 2013 Jan;17(1):177–83.
75. Rocca GT, Krejci I. Bonded indirect restorations for posterior teeth: from cavity preparation to provisionalization. *Quintessence Int Berl Ger* 1985. 2007 May;38(5):371–9.
76. Zaruba M, Göhring TN, Wegehaupt FJ, Attin T. Influence of a proximal margin elevation technique on marginal adaptation of ceramic inlays. *Acta Odontol Scand*. 2013 Mar;71(2):317–24.
77. Ilgenstein I, Zitzmann NU, Bühler J, Wegehaupt FJ, Attin T, Weiger R, et al. Influence of proximal box elevation on the marginal quality and fracture behavior of root-filled molars restored with CAD/CAM ceramic or composite onlays. *Clin Oral Investig*. 2015 Jun;19(5):1021–8.
78. Raskin, A. *Les résines composites*. Société francophone de biomatériaux dentaires. Université Médicale Virtuelle Francophone. 2010;
79. Académie du sourire. Protocole clinique d'élaboration des inlays/onlays, Fiche clinique n°43. 2005;
80. Muller, V., et al. Influence of proximal box elevation technique on marginal integrity of adhesively luted Cerec inlays. *Clin Oral Investig*. 2016;
81. Da Silva Goncalves, D., et al. Influence of proximal box elevation on bond strength of composite inlays. *Clin Oral Investig*. 2017;21(1): p. 247-254.

82. Eichelsbacher, F., et al. Periodontal status of teeth with crown-root fractures: results two years after adhesive fragment reattachment. *J Clin Periodontol.* 2009;36(10): p. 905-11.



Vu, La Présidente du Jury,  
Date, Signature :

Vu, la Directrice de l'UFR des Sciences Odontologiques,  
Date, Signature :

Vu, le Président de l'Université de Bordeaux,  
Date, Signature :

## Collège des Sciences de la Santé

### UFR des Sciences Odontologiques

# Serment

En présence de mes Maîtres et de mes condisciples, je promets et je jure d'être fidèle aux lois de l'honneur et de la probité dans l'exercice de l'art dentaire.

Je donnerai mes soins gratuits à l'indigent et n'exigerai jamais un honoraire au-dessus de mon travail. Ma langue taira les secrets qui me seront confiés. Admis à l'intérieur des maisons, mes yeux ne verront pas ce qui s'y passe.

Mes connaissances et mon état ne serviront ni à diffuser des propos non avérés, ni à corrompre les mœurs, ni à favoriser le crime.

Je ne permettrai pas que des conditions de croyance, de nation et de race viennent s'interposer entre mon devoir et mon patient.

Je promets et je jure de conformer strictement ma conduite professionnelle aux principes et aux règles prescrites par le code de déontologie.

Si je remplis ce serment sans l'enfreindre, qu'il me soit donné de jouir heureusement de la vie et de ma profession, honorée à jamais parmi les hommes. Si je le viole et que je me parjure, puissé-je avoir un sort contraire.



**Lucie Bregeron**

Le 20/10/2017

Thèse pour l'obtention du DIPLOME d'ETAT de DOCTEUR en CHIRURGIE DENTAIRE 2016 - n°72

**Prothèse conjointe**

## **La Relocalisation de Marge Cervicale : Principes et Objectifs de mise en œuvre**

**Résumé** : Le développement des restaurations partielles indirectes collées permet aujourd'hui de répondre au principe d'économie tissulaire ainsi qu'à la demande esthétique croissante de la part des patients. Bien qu'elles nécessitent un protocole rigoureux, elles permettent l'augmentation de la durée de vie des dents sur leur arcade. Certains cas peuvent cependant complexifier la réalisation de telles restaurations comme la présence de limites sous gingivales, fréquemment rencontrées lors de délabrements importants. Pour pallier à cela, plusieurs techniques ont été décrites, dont une plus contemporaine dite de la relocalisation de marge cervicale. Elle associe des procédures d'hybridation amélo-dentinaire et de stratification de résine composite afin de repositionner une limite profonde en situation supra-gingivale. Cette technique, quand la pose d'une matrice est possible, constitue une alternative aux chirurgies d'élongation coronaire.

**Mots-clés** : collage dentaire, restaurations dentaires permanentes, onlay dentaire, inlay dentaire, adhésif dentinaire, adaptation marginale, carie dentaire, élongation coronaire

## **Deep Margin Elevation : Principles and Objectives of implementation**

**Summary**: Today indirect partial bonded restorations development allows better tissue conservation and respond to increasing aesthetic demand from patients. Even if a rigorous protocol is needed, teeth lifetime on their arcade is increased. Nevertheless, some situations may complexify the realization of such restorations like sub-gingival limits, often encountered in case of important dental loss. To pass through this difficulty, some techniques were described, including a more contemporary one called Deep Margin Elevation (DME). It combines enamel and dentin hybridation procedures with composite resin stratification in order to relocate deep margins in a supra-gingival situation. This technique, when a matrix can be used, represents an alternative technique to surgical crown lengthening.

**Key-words** : dental bonding, permanent dental restorations, dental onlay, dental inlay, dentin bonding agent, dental marginal adaptation, dental decay, crown lengthening

Université de Bordeaux – Collège des  
Sciences de la Santé  
UFR des Sciences Odontologiques  
16-20 Cours de la Marne  
33082 BORDEAUX CEDEX

