HAL
open science

Évaluation des troubles de la pigmentation dans la sclérodermie systémique : étude rétrospective d'une cohorte de 239 patients

Vaianu Leroy-Colavolpe

To cite this version:

Vaianu Leroy-Colavolpe. Évaluation des troubles de la pigmentation dans la sclérodermie systémique : étude rétrospective d'une cohorte de 239 patients . Médecine humaine et pathologie. 2017. dumas-01657521

HAL Id: dumas-01657521

https://dumas.ccsd.cnrs.fr/dumas-01657521v1

Submitted on 6 Dec 2017

HAL is a multi-disciplinary open access archive for the deposit and dissemination of scientific research documents, whether they are published or not. The documents may come from teaching and research institutions in France or abroad, or from public or private research centers.

L'archive ouverte pluridisciplinaire **HAL**, est destinée au dépôt et à la diffusion de documents scientifiques de niveau recherche, publiés ou non, émanant des établissements d'enseignement et de recherche français ou étrangers, des laboratoires publics ou privés.

Université de Bordeaux

UFR des SCIENCES MEDICALES

Année 2017 Thèse n° 3124

Thèse pour l'obtention du

DIPLÔME D'ETAT de DOCTEUR EN MEDECINE

Présentée et soutenue publiquement le 03 Octobre 2017 par

Vaianu LEROY- COLAVOLPE

Née le 23 Septembre 1989 à Tahiti (98)

Discipline : Dermatologie-Vénéréologie

EVALUATION DES TROUBLES DE LA PIGMENTATION DANS LA SCLERODERMIE SYSTEMIQUE : ETUDE RETROSPECTIVE D'UNE COHORTE DE 239 PATIENTS.

Directeur de thèse

Monsieur le Professeur Julien SENESCHAL

Rapporteur externe

Madame le Professeur Delphine STAUMONT

Jury

Monsieur le Professeur Alain TAÏEB	Président
Monsieur le Professeur Joël CONSTANS	Membre
Madame le Professeur Marie-Sylvie DOUTRE	Membre
Madame le Professeur Estibaliz LAZARO	Membre
Monsieur le Professeur Julien SENESCHAL	Membre
Madame le Docteur Marie-Elise TRUCHETET	Membre

REMERCIEMENTS

Au président du jury,

Monsieur le Professeur Alain Taïeb
Professeur des Universités, Praticien Hospitalier
Service de Dermatologie
Hôpital Saint-André, Bordeaux

Vous me faites un grand honneur en présidant ce jury et je vous en remercie sincèrement.

Vos connaissances en dermatologie sont remarquables et j'ai eu beaucoup de chance de pouvoir me former à la Dermatologie à Bordeaux dans le service que vous dirigez.

Par ces mots je vous témoigne l'assurance de ma sincère reconnaissance et de mon profond respect.

A mon directeur de thèse,

Monsieur le Professeur Julien Seneschal
Professeur des Universités, Praticien Hospitalier
Service de Dermatologie
Hôpital Saint-André, Bordeaux

Cher Julien, je te remercie de m'avoir proposé ce sujet de thèse. Merci pour ta supervision, ta disponibilité, tes conseils et ta gentillesse.

Travailler à tes côtés durant mes quatre années d'internat et surtout pour cette thèse a été très formateur pour moi.

Trouve ici l'expression de ma profonde reconnaissance et de ma sincère gratitude.

Aux membres du jury,

Monsieur le Professeur Joël Constans
Professeur des Universités, Praticien Hospitalier
Service de Médecine vasculaire
Hôpital Saint-André, Bordeaux

Vous me faites l'honneur de juger ce travail et je vous en remercie.
Veuillez croire en l'expression de ma plus haute considération.

Madame le Professeur Marie-Sylvie Doutre
Professeur des Universités, Praticien Hospitalier
Service de Dermatologie
Hôpital Saint-André, Bordeaux

Vous me faites l'honneur de juger ce travail et je vous en suis très reconnaissante.
Je vous remercie pour votre enseignement durant mon internat. Je n'oublierai jamais votre grand sens clinique.
Par ces mots je vous témoigne l'assurance de ma sincère reconnaissance et mon profond respect.

Madame le Professeur Estibaliz Lazaro
Professeur des Universités, Praticien Hospitalier
Service de Médecine Interne
Hôpital Haut Lévêque, Pessac

Vous me faites l'honneur de juger ce travail et je vous en remercie.
Veuillez croire en l'expression de ma plus haute considération.

Madame le Docteur Marie-Elise Truchetet
Maître de conférences des Universités, Praticien Hospitalier
Service de Rhumatologie
Hôpital Pellegrin, Bordeaux

Marie-Elise, je te remercie de me faire l'honneur de juger mon travail. Merci pour ton implication dans cette étude. Merci pour ta disponibilité, tes conseils et tes remarques avisés.
Trouve ici l'expression de ma profonde reconnaissance et de ma sincère gratitude.

A mon rapporteur de Thèse,

Madame le Professeur Delphine Staumont
Professeur des Universités, Praticien Hospitalier
Service de Dermatologie
Hôpital Huriez, Lille.

Vous m'avez fait l'honneur d'accepter d'être le rapporteur de cette thèse et je vous en remercie.
Veuillez croire en l'expression de ma plus haute considération.
.

Merci à tous les investigateurs et à tous les patients sans qui cette étude n'aurait pu être possible, en particulier :

Monsieur le Docteur Thomas Barnetche
Thomas, je te remercie pour ton aide précieuse, ta patience et ta disponibilité.
Trouve ici l'expression de ma profonde reconnaissance et de ma sincère gratitude.

Pauline Henrot
Pauline, tu m'as beaucoup apporté durant ce travail en particulier sur la partie physiopathologie. Je te remercie pour ton aide, ta disponibilité, ta gentillesse et tes suggestions pertinentes.

Sans oublier,

Madame le Professeur Marie Beylot-Barry

Je vous remercie pour votre enseignement durant mon internat. Votre implication auprès des patients et votre rigueur sont admirables et m'ont beaucoup inspirée.
Trouvez ici l'expression de ma sincère reconnaissance et de mon profond respect.

Monsieur le Professeur Franck Boralevi

Je vous remercie pour votre enseignement en dermato-pédiatrie. Je garderai un excellent souvenir de mon dernier semestre dans votre service.
Trouvez ici l'expression de ma sincère reconnaissance et de mon profond respect.

Madame le Docteur Brigitte Milpied

Chère Brigitte, merci pour tout ce que tu m'as appris sur la dermatologie et les patients. Je resterai admirative de ton sens clinique. Travailler avec toi fut un réel plaisir. Par ces mots, trouve le témoignage de ma sincère reconnaissance et de ma profonde gratitude.

Madame le Docteur Anne Liên Pham-Ledard

Chère Liên, merci pour ton encadrement durant mon internat. Travailler à tes côtés a été pour moi très enrichissant. Je t'admire pour avoir réussi à concilier aussi brillamment ta vie personnelle et professionnelle. Je te souhaite sincèrement une bonne continuation.

Monsieur le Docteur Olivier Cogrel

Cher Olivier, je te remercie de m'avoir réconciliée avec la chirurgie dermatologique. Je pense que grâce à toi ma pratique future sera beaucoup plus diversifiée et intéressante et pour cela je t'en serai éternellement reconnaissante. Je n'oublierai pas non plus ces interros surprises culturelles sur les ondes de « radio classique suisse » (ou quelque chose comme ça ;)) et nos déjeuners sur le pouce au comptoir avec Barbara à 15h après une matinée bien remplie !

Madame le Docteur Christine Labrèze

Merci pour votre enseignement. Je resterai toujours admirative de vos incroyables connaissances en dermatologie.

Madame le Docteur Fanny Morice-Picard

Fanny, merci de m'avoir initiée aux génodermatoses, domaine dans lequel tu excelles. Travailler à tes côtés a été un réel plaisir.

Madame le Docteur Caroline Dutriaux

Caroline, je te remercie de m'avoir formée en onco-dermatologie. Je n'oublierai jamais ta gentillesse et ton empathie auprès des patients.

Madame le Docteur Sorilla Prey

Sorilla, merci pour ton enseignement en onco-dermatologie et tous tes bons plans informatiques ou autres !

Madame le Docteur Suzanne Devaux

Suzanne, je te remercie de m'avoir proposé le poste d'assistante à Bayonne. J'espère que je serai digne de la confiance que tu m'as accordée. Il me tarde de travailler à tes côtés. Trouve ici l'expression de ma profonde reconnaissance et de ma gratitude.

L'équipe de dermato-chirurgie de Saint-André

les Docteurs Itzia Peyrot, Nathalie Lalanne, Patrick Guillot, Jean-Michel Amici, Vincent Orlandini et Jean-Charles Martin
Je vous remercie de m'avoir enseigné avec autant de passion que de patience la dermatologie chirurgicale.

L'équipe de dermatologie de Libourne

Les docteurs Elise Kostrzewa, Marie-Laure Bouyssou-Gauthier et Cécile Orradre.
Merci de m'avoir si bien accueillie pour mon 1er semestre dont je garderai un excellent souvenir.

Mes chefs de médecine interne : Monsieur le Professeur Bonnet, le Docteur Marie-Anne Vandenhende et le Docteur Ludivine Rolland

Merci pour votre enseignement. J'ai beaucoup appris dans votre service et en particulier la rigueur. Cela me servira pour le reste de ma carrière.

Toutes les infirmières, aides-soignantes, ASH et secrétaires d'hospitalisation et de consultation de Saint-André et de l'hôpital des enfants
A Madame Capella et Madame Sibers

Merci pour votre travail, votre gentillesse et votre aide.
Travailler à vos côtés fut un vrai plaisir.
Mention spéciale pour **Cathy**, notre secrétaire particulière de chirurgie aussi efficace que sympathique !

A mes co-internes et amis…

De galère durant notre 1er semestre au CHU en médecine interne : **Manon, Claire et Raoul** Je garde finalement de bons souvenirs de nos nocturnes régulières pour dicter nos courriers…

De promo : **Diane,** moi aussi j'aurais tellement aimé partager un semestre avec toi… ;) **Aurélie**, merci pour ta spontanéité et ta gentillesse (pas pour m'avoir fait découvrir vente privée avec Diane ;)) et **Anouck,** j'ai adoré le semestre en consult avec toi. Je repense avec nostalgie à nos marches de « débrief » jusque chez toi en sortant du boulot le soir et à nos dimanches à bosser notre thèse sur les airs des Disney...

De « déménagement » : **Romain,** je pense souvent à toi quand je suis au bout de ma vie ;) **Aurélie,** tu es quelqu'un d'extraordinaire et un médecin incroyable **et Marc,** dit le gamin mais qui a déjà pourtant tout d'un grand.

De consult : ma ptite **Nina,** merci pour cette année de consult qui n'aurait jamais été aussi sympa sans toi à mes côtés, puis cette année de gym suédoise où nous nous retrouvions (presque) chaque semaine pour bouger notre body (et nous raconter les derniers potins). **Léa,** je suis tellement admirative de ta force de travail et de ta gentillesse…

De dermatoped : **Mumu,** partager ce 2nd semestre avec toi dans le monde des Bisounours fut un réel plaisir**. Julie,** tellement hâte de voir la bouille du petit prince. **Célia** je suis ravie de t'avoir connue et de t'avoir eue comme co-interne. Merci les filles pour votre gentillesse et votre compréhension au cours de ce semestre quelque peu éprouvant pour moi.

De dermatochir : **Barbara,** merci de m'avoir soutenue et d'avoir été là durant ce stage intense où on déchargeait régulièrement nos surrénales ! ;). J'admire ta force de caractère.

Aux plus jeunes : **Anne,** ma chère Anne, merci pour ta douceur et ta gentillesse. Ne doute jamais de ta grande valeur. **Laure,** je ne sais pas où tu trouves tant d'énergie ! **Vicvic,** merci pour ta joie de vivre**.** Sans oublier **: Océane, Maïana, Héloïse, Alexandra, Adeline, Marine et Séverine.**

Aux vieilles internes devenues chefs : **Anne-So DUDU,** j'ai connu la fin et le début de ton clinicat : je t'admire pour ton parcours, ta polyvalence et ton travail mais aussi pour ton humour et ta gentillesse. **Stéphanie,** tu as été une chef de clinique remarquable et admirable. **Anne-So DADA, Emilie, Anne-Laure, Marie, Alexia :** merci de nous avoir accueillies et de nous avoir guidées alors qu'on était encore des bébés. **Marine,** ce fut très agréable de travailler avec toi au cours de mon dernier semestre.

Ces 4 années sont passées si vite, merci pour tous ces bons moments partagés ensemble.
Bonne continuation à toutes et tous. Vous allez me manquer !

A mes amis de longue date,

Célia, ma plus vieille amie ! Tant de fois nos chemins se sont éloignés mais tant de fois nous nous sommes retrouvées !

Malihong, Clem chérie, rien n'a changé malgré les années qui ont passé! Merci pour votre amitié indéfectible.

A tous les amis de la 4B : Lin, Jessica, Youk, Sébastien, Lionel…notre vie de collégiens ne me semble pas si loin alors que nous avons accompli tant de choses depuis !

Polinou, ensemble depuis si longtemps jusqu'à la D4…ton amour vache me manque !

Leiana, te revoir chaque fois est une pure joie.

Ma Juju et Laurent, merci pour votre amitié précieuse et votre incroyable générosité.

Lolotte, merci pour ta joie de vivre et ton humour, tu es un rayon de soleil.

A toute la promo de P1 de Tahiti, merci pour ces belles soirées qui nous faisaient oublier notre exil.

Etienne, Pauline (et leur poupette d'amour), Nico, Félicia, Maxime, Alexandra, vous êtes rapidement passés du statut d'amis d'Arthur (ou Pierrot si vous préférez ;)) à celui d'amis tout court. Merci pour tous ces bons moments passés ensemble et tous ceux à venir !!!!

A ma famille,

A mes chers parents,
Merci pour votre amour, votre soutien. Aucun remerciement ne sera à la hauteur de ce que vous avez fait pour moi.

Maman chérie, merci d'être aussi présente malgré la distance, tu me manques tellement au quotidien ! Tu es un exemple pour moi par ta force, ton courage, ta gentillesse et ta générosité. Merci pour toutes ces heures passées à relire ma thèse et à réviser ton anglais !
Papa chéri, chaque moment passé à tes côtés est une joie et une grande rigolade ! Merci pour ta personnalité hors du commun, ta générosité, ta gentillesse et ton humour.

A mon petit frère, **Chouchou**, malgré la distance qui nous sépare tu restes dans mon cœur. Je sais que je pourrai toujours compter sur toi.

A ma « grande » sœur de quelques mois, **ma Poe**, ma Xandra. Tu connais l'affection que j'ai pour toi. Nous avons grandi ensemble et j'en suis sûr vieillirons ensemble, qu'importe le lieu où nous nous trouverons. Je chéris tous ces moments passés avec toi.

A mes grands-parents, **Papi et Mamie « de Raiatea » et Papi et Mamie « de France »**. Je ne vous oublie pas.

A ma belle-famille, devenue ma 2nde famille.
Isa et César, merci de m'avoir si bien accueillie. Je ne peux pas rêver mieux comme beaux-parents.
Charlou, mon coloc préféré ;), **Raphy et Damien** nous prenons tellement de plaisir à chaque retrouvaille (qui devraient être plus fréquentes désormais), et **Camille**, ma douce, je suis tellement heureuse que tu sois devenue la 3ème Mme Colavolpe ! Sans oublier **Augustin** et **Etienne,** mes adorables neveux.
Manou, tu nous manques. **Maga**, merci pour ta générosité. **Papou** et **Martine,** merci pour votre bienveillance.

A Hélène, un grand merci pour avoir proposé si gentiment de relire ma thèse. Je t'en suis sincèrement reconnaissante.

A Arthur,

Mon Amour, depuis que tu es entré dans ma vie tu me combles de bonheur.
Merci pour chaque jour passé ensemble, pour ton soutien indéfectible et pour toutes ces belles années qui nous attendent…

TABLE DES MATIERES

I. INTRODUCTION 17

A. La Sclérodermie systémique : généralités 17
1. Epidémiologie 17
2. Physiopathologie 18
3. Classification 20
4. Pronostic 21
B. Les manifestations cutanéo-muqueuses dans la ScS 22
1. Syndrome de Raynaud 22
2. Sclérose cutanée 24
3. Télangiectasies 26
4. Troubles trophiques 28
5. Calcinoses sous-cutanées 29
6. Œdèmes 30
7. Manifestations muqueuses 31
8. Troubles pigmentaires 31
C. Les manifestations systémiques dans la ScS 31
1. Secondaires à la vasculopathie 32
a. HTAP 32
b. Atteinte rénale 32
2. Secondaires à la fibrose 32
a. Atteinte digestive 32
b. Pneumopathie interstitielle diffuse 33
c. Atteinte cardiaque 33
d. Atteinte musculo-squelettique 34
e. Autres manifestations 34

II. RATIONNEL DU PROJET : LES TROUBLES DE LA PIGMENTATION DANS LA SCLERODERMIE SYSTEMIQUE 35

A. Troubles pigmentaires dans la ScS 35
1. Epidémiologie 35
2. Troubles pigmentaires décrits dans la littérature 35
a. Dépigmentation dite « en confettis » 35
b. Hyperpigmentation diffuse 37
c. Hyper- et hypopigmentation en zone de sclérose cutanée 38
d. Autres types de trouble pigmentaire 38
3. Physiopathologie 40
a. Hyperpigmentation diffuse 40
b. Hypopigmentation en confettis 41
B. Contexte du projet et objectifs de l'étude 42
1. Une entité connue mais peu étudiée 42
2. La cohorte VISS 42
3. Objectifs de notre étude 43

III. ARTICLE 44

IV. DISCUSSION 61

A. Apports de l'étude 61
1. 1ère étude dédiée aux troubles pigmentaires dans la ScS 61
2. Description complète des troubles pigmentaires dans la ScS 61
3. Utilité de la recherche des troubles pigmentaires dans la ScS 62
a. Comme marqueur diagnostique de ScS 62
b. Comme marqueur d'une atteinte vasculaire 62
c. Conséquences en pratique clinique 63
B. Limites de l'étude 63
C. Perspectives 63

V. CONCLUSION 66

VI. BIBLIOGRAPHIE 67

VII. ANNEXES 72

LISTE DES ABREVIATIONS

AAN : Anticorps anti-nucléaires

ACR : American College Of Rheumatology

Alpha-MSH : Alpha-melanocyte stimulating hormone

Anti ARN polymérase III : Anti acide ribonucléique polymérase de type III

Anti-U1-RNP : Anti -U1-ribonucléoprotéines

Anti-U3-RNP : Anti -U3-ribonucléoprotéines

DLQI : Dermatology life quality index

EFR : Epreuves fonctionnelles respiratoires

ET-1 : Endothéline-1

EULAR : European League Against Rheumatism

F/H : Femme/Homme

HTAP : Hypertension artérielle pulmonaire

IgE : Immunoglobuline E

IL-4 : Interleukine-4

IRM : Imagerie par résonance magnétique

NT-proBNP : N-Terminal- pro brain natriuretic peptide

SCF : Stem cell factor

ScS : Sclérodermie systémique

Th2 : T helper 2

TGFβ : Transforming growth factor β

VEDOSS : Very Early Diagnosis Of Systemic Sclerosis

VISS : Vasculopathy and Inflammation In Systemic Scleroderma

FIGURES

Figure 1 : Physiopathologie de la sclérodermie systémique (Allanore, 2016)..... 19
Figure 2 : Syndrome de Raynaud secondaire dans le cadre d'une ScS 23
Figure 3 : Sclérodactylie 25
Figure 4 : Signe de la prière 25
Figure 5 : Sclérose cutanée du visage 26
Figure 6 : Télangiectasies du visage et du tronc. 27
Figure 7 : Ulcérations digitales et nécrose du pouce gauche 28
Figure 8 : Calcinoses sous-cutanées extériorisées, visibles sur une radiographie standard..... 30
Figure 9 : Aspect de dépigmentation en confettis 36
Figure 10 : Efficacité du tosilate de suplatast sur une zone de dépigmentation en confettis au niveau du dos..... 37
Figure 11 : Pigmentation linéaire en regard des vaisseaux superficiels (Jawitz *et al.*)..... 38
Figure 12 : Hyperpigmentation atypique des membres révélant une ScS sine scleroderma (Darrigade *et al.*) 39
Figure 13 : Hyperpigmentation réticulée touchant préférentiellement le tronc 40

TABLEAUX

Tableau 1 : critères ACR/EULAR 2013 de classification de la sclérodermie systémique (Allanore, 2016) 21

I. INTRODUCTION

A. La Sclérodermie systémique : généralités

La sclérodermie systémique (ScS), du grec *skleros* (dur) et *derma* (peau) est une maladie systémique auto-immune, rare, hétérogène, caractérisée par une inflammation conduisant progressivement à une vasculopathie ainsi qu'une fibrose cutanée et des organes internes qu'elle atteint.

1. Epidémiologie

Elle touche principalement les femmes âgées de 45 à 60 ans, avec un sexe ratio F/H allant de 3/1 en Grande-Bretagne, 6/1 en Europe à 14/1 au Japon[1]. Sa prévalence est variable en fonction des pays, de l'ordre de 50 cas/million d'adultes en Slovénie[2] jusqu'à 277 cas/million d'adultes en Espagne[3]. En France, une étude réalisée en 2002 estimait une prévalence de 158,3 cas/million d'habitants[4]. Plus récemment, une étude réalisée en Alsace évaluait la prévalence de la ScS à 228 cas/million d'habitants[5]. La présentation clinique et sérologique varie en fonction de l'origine ethnique. En effet, les patients afro-américains, chez qui l'incidence de la maladie est plus élevée[4,6], sont plus fréquemment atteints de ScS de forme cutanée diffuse avec des manifestations viscérales plus sévères[7,8]. Ils présentent également plus souvent des anticorps de type anti-topoisomérase I, anti-U1-RNP, et anti-U3-RNP par rapport aux patients caucasiens. Des antécédents familiaux de ScS prédisposent à la maladie avec un risque relatif proche de 13 pour un apparenté du 1er degré atteint et un risque relatif estimé à 15 lorsqu'il s'agit des frères et sœurs[9].

2. Physiopathologie

Les mécanismes physiopathologiques de la ScS sont de mieux en mieux compris. Son origine est probablement plurifactorielle, impliquant des facteurs environnementaux sur un fond génétique de susceptibilité.

La physiopathologie est dominée par des lésions microvasculaires précoces responsables de lésions endothéliales avec la production de nombreux médiateurs favorisant une réponse inflammatoire et un remodelage vasculaire. Beaucoup d'arguments mettent en avant des phénomènes d'auto-immunité pour entretenir et perpétuer le processus pathologique. La cascade aboutit à des lésions de fibrose secondaires à l'accumulation de substances de la matrice extracellulaire (par perturbations de l'équilibre synthèse/dégradation de nombreux composants) ainsi qu'une activation et une différenciation de cellules mésenchymateuses liées à des facteurs autocrines et paracrines, en particulier le TGFβ dont le rôle est majeur[10] (*Figure 1*).

Toutefois, une meilleure compréhension des interactions entre les différents acteurs cellulaires et moléculaires est nécessaire afin de pouvoir expliquer l'hétérogénéité des présentations cliniques de la maladie.

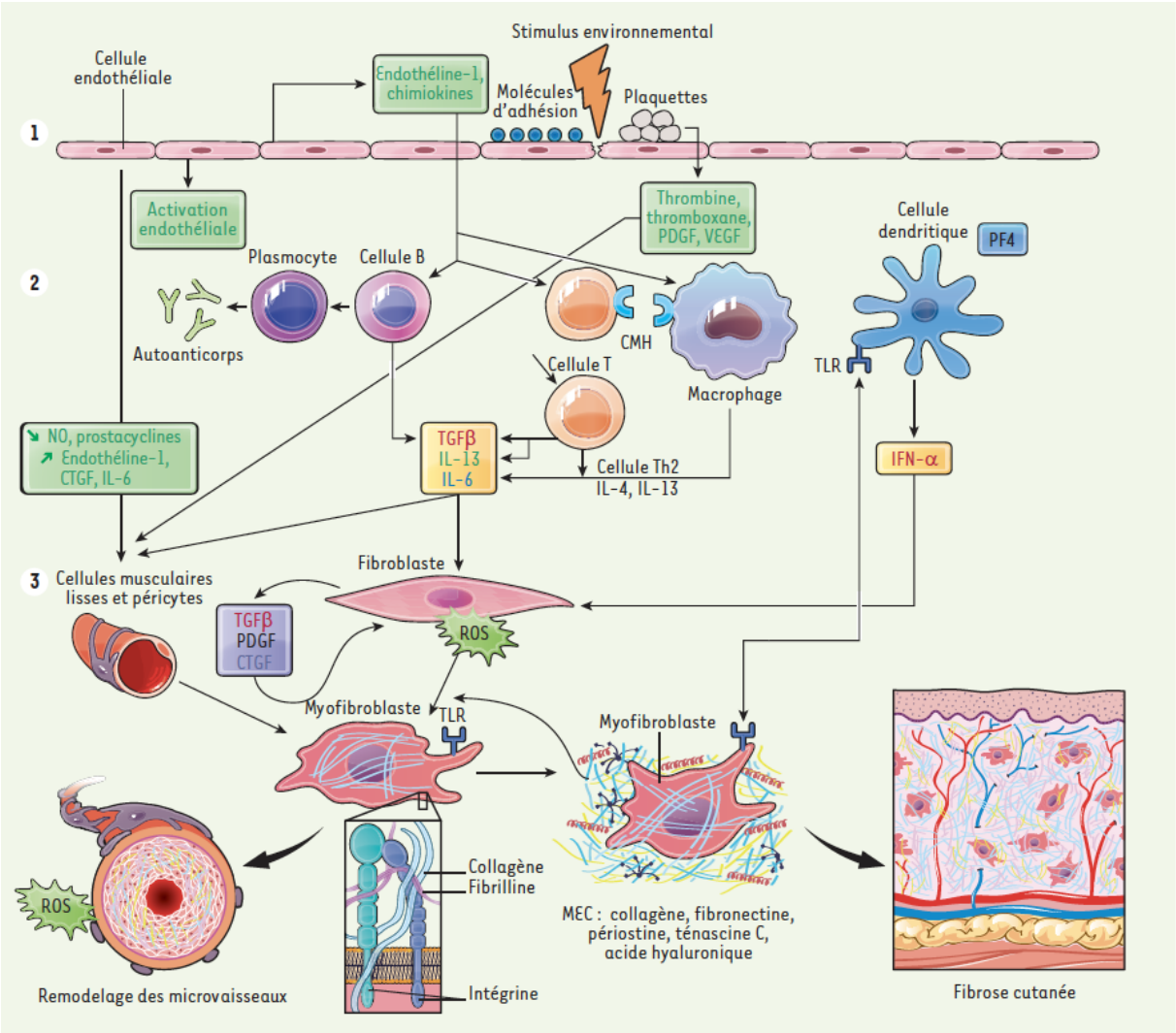

Figure 1 : Physiopathologie de la sclérodermie systémique (Allanore, 2016)
L'activation fibroblastique qui conduit à la fibrose caractéristique de la ScS résulte de lésions microvasculaires avec agression endothéliale accompagnée d'une réaction inflammatoire et immunitaire dérégulée. ***Étape 1.*** Activation endothéliale, perméabilité, expression de molécules d'adhésion et dépôt de plaquettes conduisent à la synthèse de vasomodulateurs, de cytokines pro-inflammatoires, de facteurs de croissance et de chimiokines. ***Étape 2.*** Différentes cellules inflammatoires et immunitaires sont recrutées et activées. Elles produisent de l'interféron de type 1, des cytokines Th2, de l'interleukine 6, des facteurs de croissance et des autoanticorps. ***Étape 3.*** Les fibroblastes sont activés par ces stimulus, produisent de la matrice extra-cellulaire de façon dérégulée, se différencient en myofibroblastes qui entretiennent le processus avec une matrice désorganisée, des troubles métaboliques en réponse au stress mécanique et à l'hypoxie, une production d'espèces réactives de l'oxygène et de facteurs de croissance conduisant au remodelage vasculaire et à la fibrose tissulaire.
PDGF : *platelet-derived growth factor* ; VEGF : *vascular endothelial growth factor* ; CMH : complexe majeur d'histocompatibilité ; CTGF : *connective tissue growth factor*; TGFβ : *transforming growth factor-beta* ; TLR : *toll-like receptor* ; MEC : matrice extracellulaire ; PF4 : *platelet factor 4* ; IFN-α: interféron alpha ; ROS : espèces réactives de l'oxygène ; IL : interleukine ; NO : monoxyde d'azote.

3. Classification

Plusieurs classifications des sclérodermies systémiques ont été proposées. La classification diagnostique de référence est celle de l'American College of Rheumatology (ACR) datant de 1980[11], dont les critères sont très spécifiques mais ne s'intéressent qu'à des signes cliniques de ScS évoluées ne permettant pas d'établir un diagnostic précoce.

En 1988, Le Roy *et al.* ont individualisé deux principales formes de ScS : la ScS cutanée diffuse observée chez environ 40 % des patients et la ScS cutanée limitée[12]. Ces deux formes de ScS se différencient non seulement sur le plan cutané mais aussi sur le plan biologique et pronostique. En 2001, les mêmes auteurs ont proposé de nouveaux critères de classification pour les ScS cutanées limitées en introduisant la notion de ScS sans atteinte cutanée[13].

En 2013, ces critères furent révisés dans une nouvelle classification : « the 2013 ACR-EULAR classification criteria »[14] (*Tableau 1*). Cette classification est beaucoup plus discriminante pour le diagnostic (sensibilité et spécificité dans l'échantillon de validation respectivement de 0,91 et 0,92) que la 1ère classification en particulier dans les cas de ScS précoces et ScS cutanées limitées.

Items	Sous-item(s)	Poids/score
Épaississement cutané des doigts des deux mains s'étendant jusqu'aux articulations métacarpophalangiennes (critère suffisant)		9
Épaississement cutané des doigts (ne compter que le score le plus élevé)	Doigts boudinés Sclérodactylie (en distalité des 4 articulations métacarpophalangiennes, mais proximale jusqu'aux articulations interphalangiennes)	2 4
Lésions pulpaires (ne compter que le score le plus élevé)	Ulcères pulpaires Cicatrices pulpaires déprimées	2 3
Télangiectasies	–	2
Anomalies capillaroscopiques	–	2
Hypertension artérielle pulmonaire et/ou atteinte pulmonaire interstitielle (score maximum 2)	Hypertension artérielle pulmonaire Atteinte pulmonaire interstitielle	2 2
Phénomène de Raynaud	–	3
Autoanticorps associés à la SSc (score maximum = 3)	Anti-centromères Anti-topo-isomérase I Anti-ARN polymérase III	3 3 3

Tableau 1 : critères ACR/EULAR 2013 de classification de la sclérodermie systémique (Allanore, 2016) Un Score de 9 ou plus est nécessaire pour poser le diagnostic.

Néanmoins, les patients ayant un tableau clinique limité à un phénomène de Raynaud associé à une capillaroscopie anormale et la présence d'autoanticorps, ne sont pas classés comme ayant une ScS mais sont susceptibles de développer la maladie dans les années suivantes. Dans ce contexte, une étude (projet VEDOSS : « Very Early Diagnosis Of Systemic Sclerosis ») a été réalisée par le groupe EUSTAR afin de rechercher et d'identifier des critères permettant de détecter les patients au stade le plus précoce de la maladie, lorsque les lésions sont encore débutantes et majoritairement réversibles. Nous détaillons cette étude dans la section I.B.1.

4. Pronostic

La ScS est la connectivite au pronostic le plus sévère. Dans une méta-analyse, le taux de mortalité standardisé a été estimé à 3,53 [95 %, IC : 3,03-4,11, $p < 0,0001$][15] en comparaison avec une population appariée sur l'âge et le sexe. En 2010, les causes de décès chez 5860 patients atteints de ScS ont été étudiées dans la cohorte EUSTAR[16]. Les décès étaient dans 55 % des cas liés à la ScS et dans 41 % des cas non liés à la ScS. Parmi les décès

liés à la ScS, 35 % étaient secondaires à la fibrose pulmonaire, 26 % à l'hypertension artérielle pulmonaire (HTAP), 26 % à l'atteinte cardiaque (insuffisance cardiaque ou arythmie) et 4 % à la survenue d'une crise rénale. Les décès non liés à la ScS comprenaient les infections (33 %), les néoplasies (31 %) et les maladies cardiovasculaires (29 %).
Néanmoins, la ScS est une maladie très hétérogène dont l'évolution et le pronostic sont très variables et dépendent essentiellement de la présence d'atteintes viscérales et de la forme de sclérodermie dont est atteint le patient. Ainsi, la survie à 10 ans est habituellement de plus de 75 % dans les ScS cutanées limitées et de l'ordre de 50 % dans les ScS cutanées diffuses[7,17–19]. Le pronostic de la forme diffuse est plus péjoratif car l'évolution y est souvent plus rapide et fréquemment caractérisée par une atteinte d'organe précoce par rapport à la forme limitée qui évolue habituellement sur plusieurs décennies.

Bien qu'aucun traitement curatif n'existe, l'enjeu est de pouvoir identifier et prendre en charge précocement les patients atteints de ScS plus susceptibles de progresser et de développer des atteintes systémiques sévères.

B. Les manifestations cutanéo-muqueuses dans la ScS

L'atteinte cutanée est très fréquente dans la ScS et généralement précoce. Elle constitue une composante clinique fondamentale et a un intérêt majeur pour le diagnostic de ScS, permettant souvent de l'évoquer au premier coup d'œil.
Les différentes manifestations cutanéo-muqueuses sont décrites ci-dessous par ordre de fréquence.

1. Syndrome de Raynaud

Il s'agit d'un acrosyndrome paroxystique bilatéral, déclenché par le froid, les changements de température, l'humidité ou les émotions. Il atteint principalement les mains

mais touche parfois les pieds, le nez, les oreilles et la langue, en particulier dans les formes sévères.

Cette atteinte constitue la première expression de l'altération vasculaire endothéliale et est caractérisée par trois phases se succédant. La durée de la crise est variable selon les patients. La 1ère phase dite « syncopale » permet de faire le diagnostic clinique de syndrome de Raynaud. Elle est caractérisée par un vasospasme rendant les doigts blancs, insensibles et froids. La 2ème phase est dite « asphyxique », avec des doigts cyanosés et bleus. La 3ème phase est la phase « érythermalgique », inconstante, correspondant à une hyperhémie des doigts.

La manœuvre d'Allen peut être utile à un stade précoce de la maladie. Elle montre un retard ou une hétérogénéité de la revascularisation de la paume de la main et des doigts, apportant un argument en faveur du caractère pathologique du phénomène de Raynaud.

Le syndrome de Raynaud est presque toujours le premier signe observé dans la ScS et est considéré comme le principal signe sentinelle pour l'identification précoce d'une ScS débutante. Il est décrit dans plus de 95 % des cas et précède les autres symptômes de quelques mois à plusieurs années. Dans la ScS, il peut devenir permanent et ne plus présenter les trois phases classiquement décrites (*Figure 2*). Un court intervalle entre son apparition et le début de la sclérose tégumentaire est un signe de mauvais pronostic et plus souvent associé aux formes diffuses de la maladie.

Figure 2 : Syndrome de Raynaud secondaire dans le cadre d'une ScS

En 2011, le groupe EUSTAR a publié un consensus d'experts réalisé selon la méthode Delphi[20]. Leur objectif était de permettre le diagnostic précoce des patients présentant une

ScS débutante (VEDOSS : « Very Early Diagnosis Of Systemic Sclerosis »), voire d'identifier les patients présentant un état pré-sclérodermique afin de mettre en place le suivi adéquat et initier un traitement avant que la fibrose et les atteintes viscérales n'apparaissent (notion de "fenêtre d'opportunité"). Trois signes d'alerte ont été proposés : le phénomène de Raynaud, l'atteinte digitale (doigts boudinés ou sclérodactylie) et la positivité des anticorps antinucléaires. La présence d'un de ces signes doit conduire à effectuer une capillaroscopie et à rechercher les anticorps spécifiques de la ScS donc la positivité permettra de diagnostiquer une forme très précoce de ScS.

La capillaroscopie péri-unguéale est une technique simple et non invasive de visualisation des capillaires cutanés superficiels par microscope optique. Elle permet d'observer la morphologie des capillaires, leur densité, la présence d'hémorragies. Dans la ScS, trois stades sont décrits selon Cutolo *et al.*[21] :

-*Stade précoce* : quelques mégacapillaires, pas de perte capillaire évidente, distribution capillaire relativement préservée ;

-*Stade actif* : mégacapillaires nombreux, microhémorragies capillaires fréquentes, raréfaction capillaire modérée ;

-*Stade tardif* (le plus sévère) : peu de mégacapillaires et peu d'hémorragies, raréfaction capillaire majeure avec zones avasculaires étendues, capillaires ramifiés, néo-angiogénèse.

Dans une étude réalisée chez 2754 patients de la cohorte EUSTAR, il a été montré que le stade précoce et le stade actif étaient observés chez des patients avec une atteinte cutanée modérée et peu de manifestations systémiques, alors que le stade tardif était plus fréquemment associé aux formes sévères de la maladie[22]. Ces résultats soulignent l'importance de la capillaroscopie et suggèrent que les différents stades décrits sont directement liés à l'extension de la maladie.

2. Sclérose cutanée

La sclérose cutanée débute progressivement, habituellement aux extrémités, en particulier aux doigts, à l'origine de la sclérodactylie (*Figure 3*) dont l'aspect est très évocateur de la ScS. Les doigts sont initialement œdémateux et boudinés avec tendance à la

disparition des dermatoglyphes au niveau des pulpes. Secondairement, la peau devient tendue, indurée, adhérente aux plans profonds et impossible à plisser notamment au niveau des faces dorsales des phalanges responsable d'un aspect « sucé » des pulpes digitales. Les doigts s'effilent et restent bloqués en semi-flexion (*Figure 4* : signe de la prière), entraînant un retentissement fonctionnel majeur.

Figure 3 : Sclérodactylie

Figure 4 : Signe de la prière

A gauche : Aspect très évocateur d'une ScS
A droite : Rétraction des doigts en semi-flexion

Peu à peu, l'infiltration scléreuse s'étend au reste du tégument. Au visage, elle est à l'origine d'une sensation de tension anormale et entraîne une disparition des rides (en particulier du front) responsable d'un faciès figé avec une peau cireuse, brillante (*Figure 5*). Le nez est fin et pincé. L'ouverture buccale est limitée avec parfois une difficulté de protraction de la langue. Les lèvres sont amincies et rétractées avec accentuation des plis radiés péribuccaux (aspect caractéristique en « gousset de bourse »). Sur le cuir chevelu, la peau adhère au plan osseux et une alopécie peut apparaître.

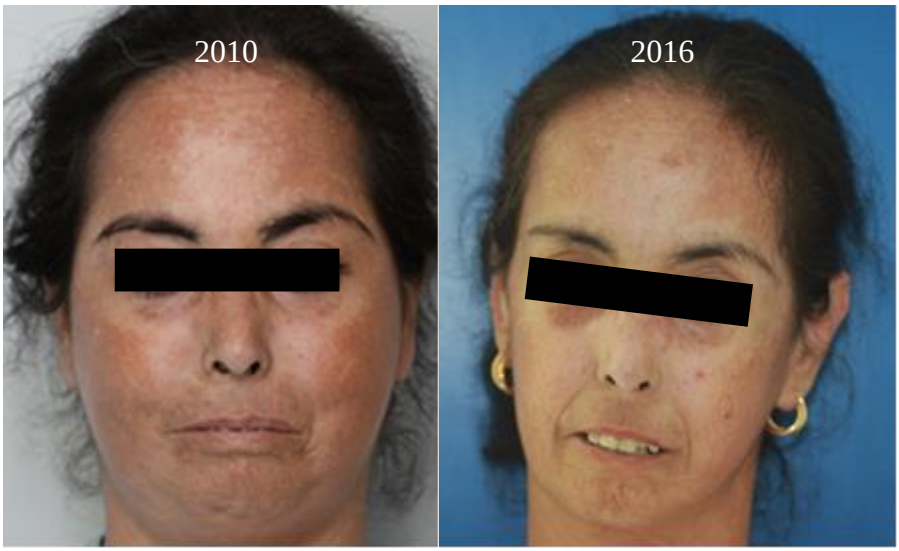

Figure 5 : Sclérose cutanée du visage

Evolution en 6 ans du visage d'une patiente suivie pour une ScS diffuse

L'extension de la sclérose permet de classer la ScS en ScS cutanée limitée ou ScS cutanée diffuse. Au cours des ScS cutanées diffuses, la sclérose s'étend sur le décolleté, le tronc, l'abdomen, la racine des membres. La peau est tendue, brillante, avec disparition du pli cutané et apparition d'une gêne à la mobilité respiratoire.

Le score de Rodnan modifié a été proposé pour mesurer la sévérité clinique de la sclérose cutanée[23]. Il évalue par la palpation de la peau, l'épaississement cutané côté de 0 à 3 au niveau de 17 zones du corps. La somme des chiffres indique un nombre qui définit le score compris entre 0 et 51. S'il est utile dans le cadre de recherches, il est peu employé en pratique quotidienne.

3. Télangiectasies

Les télangiectasies sont très fréquentes dans la ScS, surtout dans les formes évoluées. Contrairement à celles de la couperose, elles sont arrondies (télangiectasies en flaques) mesurant 1 à 7 mm de diamètre, homogènes, de remplissage rapide après vitropression. Elles sont localisées non seulement au visage, mais aussi aux mains, sur la muqueuse buccale et plus rarement sur le tronc (*Figure 6*). Elles peuvent précéder les autres signes et simulent alors une angiomatose de Rendu-Osler en particulier lorsqu'elles sont turgescentes.

Historiquement, les télangiectasies sont décrites dans le syndrome CREST (Calcinose, phénomène de Raynaud, atteinte oEsophagienne, Sclérodactylie et Télangiectasies), qui correspond actuellement à une forme de ScS cutanée limitée. Néanmoins, l'ensemble des signes pouvant être présents dans les deux formes de ScS, l'individualisation de cette entité n'a plus d'intérêt et l'utilisation de cet acronyme doit être abandonnée.

Figure 6 : Télangiectasies du visage et du tronc

En 2015, leur prévalence était de 41,7 % (n=96) dans une étude sur 230 patients d'origine chinoise inclus dans la cohorte EUSTAR[24]. Elles étaient associées significativement ($p<0,05$) avec le phénomène de Raynaud, les ulcères digitaux et l'HTAP, suggérant que les télangiectasies pourraient être un marqueur clinique de l'atteinte vasculaire dans la ScS.

La même année, une étude transversale française sur le même sujet avec 87 patients décrivait une prévalence des télangiectasies cutanées de 86 % (n=75)[25]. Il existait une association entre le nombre et la taille des télangiectasies et la raréfaction capillaire ainsi que la néo-angiogenèse à la capillaroscopie (qui sont deux caractéristiques du stade tardif de la capillaroscopie). Pour les auteurs, une augmentation du nombre et de la taille des télangiectasies pourrait donc refléter une tentative aberrante de revascularisation en réponse à un flux sanguin insuffisant pour chercher à améliorer la perfusion sanguine et les apports en oxygène aux tissus. Le nombre et la taille des télangiectasies pourraient donc être utiles pour identifier un sous-groupe de patients à risque de développer un phénotype vasculaire plus sévère (ulcères digitaux, HTAP).

4. Troubles trophiques

Ils compliquent le syndrome de Raynaud et la sclérodactylie et sont localisés principalement aux doigts. Trois types d'ulcérations peuvent apparaître : les ulcérations ischémiques par microangiopathie en regard des pulpes entraînant des cicatrices cupuliformes typiques (dénommées « pitting scar » par les anglosaxons), les ulcérations mécaniques en regard des articulations inter-métacarpo-phalangiennes proximales et les ulcérations en regard de zones de calcinoses sous-cutanées (*Figure 7*). L'ischémie digitale peut entraîner une gangrène distale nécessitant parfois l'amputation d'un rayon digital.

Figure 7 : Ulcérations digitales et nécrose du pouce gauche

Multiples ulcérations digitales prédominantes au niveau des pulpes des dernières phalanges et compliquées d'une nécrose distale du pouce gauche

Les ulcères digitaux sont très fréquents et concernent jusqu'à la moitié des patients atteints de ScS au cours de l'évolution de la maladie[17,26]. Et parmi ces patients, près des trois quarts auront développé leur premier ulcère dans les 5 ans suivant le diagnostic[27]. En outre, de larges études randomisées, ont suggéré qu'environ les deux tiers des patients atteints de nouveaux ulcères récidiveront dans les 16-24 semaines[28,29].

Récemment, il a été montré que les ulcères digitaux étaient présents chez les patients « VEDOSS » ayant déjà une atteinte d'organe interne associée (en particulier une atteinte

gastrointestinale)[30]. Selon les auteurs, les ulcères digitaux pourraient donc constituer un signe sentinelle d'une atteinte systémique précoce chez les patients « VEDOSS ».

De plus en plus d'études suggèrent que la présence d'ulcères digitaux n'a pas seulement un impact sur la qualité de vie mais est également corrélée avec la sévérité de la maladie et son évolution[31].

Actuellement, compte tenu du fardeau clinique qu'ils représentent et puisque des traitements préventifs des ulcères sont disponibles, l'identification de facteurs prédictifs du développement d'ulcères digitaux constitue un enjeu majeur. Ainsi, de nombreux efforts ont été faits pour mettre en évidence les premières anomalies fonctionnelles qui pourraient aider à prédire l'évolution de la maladie.

Rosato *et al.*, ont montré que la rigidité artérielle intra rénale était augmentée chez les patients atteints d'une ScS et permettait d'évaluer l'atteinte rénale[32]. Mais ils ont également mis en évidence que l'atteinte microvasculaire capillaroscopique était associée à une rigidité artérielle rénale augmentée. Ils ont donc réalisé une étude pour évaluer l'association entre la rigidité artérielle et les ulcères digitaux. Selon leurs résultats, l'augmentation de la rigidité artérielle intra rénale pourrait prédire l'apparition de nouveaux ulcères digitaux[33]. Les auteurs proposent donc l'utilisation de l'écho-doppler rénal pour identifier les patients à risque élevé de développement d'ulcères digitaux.

Par ailleurs, au stade évolué de la maladie, les ongles deviennent dystrophiques avec épaississement de la cuticule et prennent un aspect raccourci et bombé. Le pterygium du bord libre de l'ongle est un signe caractéristique. La sudation diminue et les poils disparaissent progressivement par atrophie des annexes (secondaire à la sclérose dermique).

5. Calcinoses sous-cutanées

Les calcinoses sous-cutanées s'observent dans toutes les formes de ScS et se constituent à bas bruit. Elles sont la conséquence de l'ischémie locale, prédominant aux doigts mais pouvant également apparaître sur les avant-bras, les poignets, les coudes, les épaules, les genoux. Il s'agit de nodules ou de masses pouvant prendre un volume considérable. Elles sont mobiles sur les plans profonds mais adhérentes à la peau sus-jacente, souvent visibles à

travers elle mais parfois seulement palpables (*Figure 8*). Les calcinoses sous-cutanées peuvent se compliquer ou se révéler par une poussée inflammatoire douloureuse ou une ulcération laissant sourdre par intermittence une « bouillie blanchâtre crayeuse ». Elles sont visibles sur les radiographies des parties molles. Aucune perturbation du bilan-phosphocalcique n'y est associée. Leur évolution est totalement imprévisible.

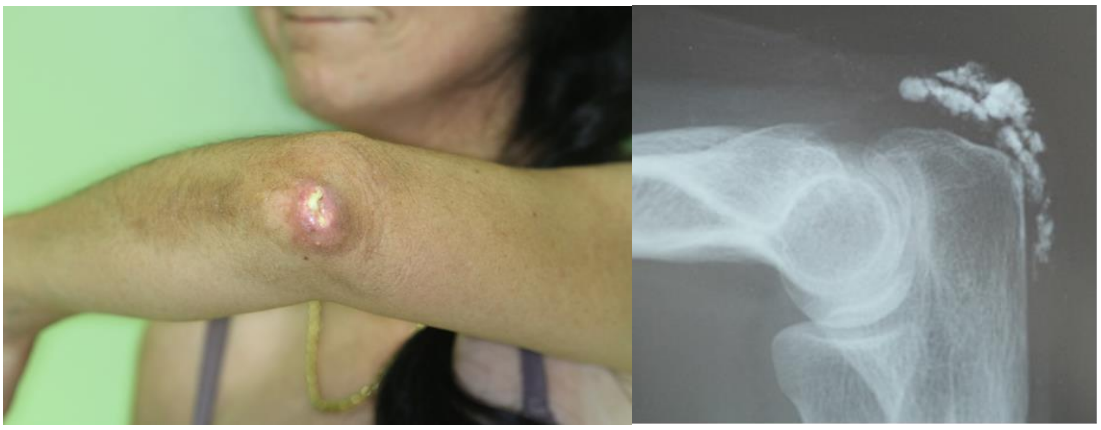

Figure 8 : Calcinoses sous-cutanées extériorisées, visibles sur une radiographie standard

Une équipe italienne a proposé récemment de classer les calcinoses sous cutanées en quatre groupes en fonction de leurs caractéristiques cliniques et radiologiques : les calcinoses mousses, pierreuses, en réseau et plates[34]. Dans leur étude, les calcinoses mousses étaient associées avec l'hypertension artérielle pulmonaire, les calcinoses pierreuses avec l'atteinte pulmonaire et les calcinoses en réseau avec des ulcères cutanés lents à cicatriser.

6. Œdèmes

Certaines formes de ScS sont initialement très œdémateuses, en particulier au cours des ScS cutanées diffuses. Cette phase œdémateuse est caractérisée par un gonflement infiltré des doigts, des mains et parfois du visage. Ces œdèmes peuvent précéder la sclérose de plusieurs mois et peuvent parfois persister au cours de l'évolution.

7. Manifestations muqueuses

Un syndrome sec buccal n’est pas rare, soit lié à la fibrose des glandes salivaires (par microangiopathie sclérosante), soit lié à un réel syndrome de Gougerot-Sjögren avec anticorps anti-SSA positifs, associé à la ScS dans le cadre d'un syndrome de chevauchement.

La muqueuse buccale est atteinte tardivement dans la maladie avec raccourcissement du frein de la langue et élargissement de l’espace périodontal par sclérose du ligament alvéolodentaire surtout pour les incisives. Lorsque s’y associe une rétraction gingivale, le collet des dents est mis à nu entraînant leur déchaussement précoce. Une atrophie de la muqueuse linguale est possible, notamment lorsqu'il existe aussi des signes de malabsorption.

8. Troubles pigmentaires

Des troubles pigmentaires à type d’hypo- ou d’hyperpigmentation peuvent apparaître au cours de l’évolution de la ScS. Etant le sujet de notre étude, ils font l’objet d’un développement spécifique section II.A.

C. Les manifestations systémiques dans la ScS

Leur prévalence varie en fonction du type de ScS. Classiquement, les atteintes viscérales graves (notamment pulmonaires ou digestives) sont plus fréquentes au cours de la ScS diffuse.

1. Secondaires à la vasculopathie

a. HTAP

L'HTAP est définie par l'élévation de la pression artérielle pulmonaire moyenne supérieure à 25 mmHg au repos, mesurée au cathétérisme cardiaque droit, avec une pression artérielle pulmonaire occluse (PAPO) inférieure à 15 mmHg[35]. Cette complication survient dans 9 % des ScS[36]. Une dyspnée, une asthénie inhabituelle, un éclat de B2 au foyer pulmonaire doivent faire évoquer le diagnostic. Plus tardivement surviennent des douleurs thoraciques angineuses, parfois des lipothymies voire des syncopes d'effort ou des hémoptysies constituant alors des critères de gravité.

Le diagnostic et le traitement précoces d'une HTAP semblent être associés à une meilleure survie[37]. Un dépistage annuel associant la réalisation d'un écho-doppler cardiaque, d'EFR et le dosage de la NT-proBNP est donc recommandé chez tout patient atteint d'une ScS[38].

b. Atteinte rénale

La crise rénale aigüe sclérodermique, auparavant responsable de plus de la moitié des évolutions mortelles de la ScS, concerne aujourd'hui moins de 5 % des patients[1] depuis l'utilisation des inhibiteurs de l'enzyme de conversion. Cliniquement, elle se traduit par l'association d'une hypertension artérielle de novo sévère et d'une insuffisance rénale oligoanurique d'apparition brutale. Les facteurs de risque de crise rénale sclérodermique sont : la ScS de forme cutanée diffuse, une maladie évolutive depuis moins de 4 ans, la présence d'anticorps antinucléaires de spécificité anti-ARN polymérase III, la progression rapide de la sclérose cutanée, l'apparition d'une atteinte cardiaque ou d'une anémie et un antécédent de corticothérapie à forte dose (supérieure à 15mg/j)[39].

2. Secondaires à la fibrose

a. Atteinte digestive

L'atteinte digestive est très fréquente au cours de la ScS. Elle peut être grave et responsable d'états de dénutrition majeure. L'œsophage est le segment le plus souvent atteint

(prévalence de 70 %[40]) mais l'ensemble du tube digestif peut être affecté. Le reflux gastro-œsophagien est souvent inaugural, témoin d'une hypotonie précoce du sphincter inférieur de l'œsophage. Puis s'y associe une altération du péristaltisme œsophagien, se traduisant par une dysphagie ou des douleurs rétrosternales lors de l'alimentation. La manométrie œsophagienne mais surtout la fibroscopie digestive apprécient la gravité de l'atteinte œsophagienne. L'endoscopie peut montrer un aspect d'œsophagite peptique pouvant se compliquer d'ulcérations, de sténose œsophagienne, d'endobrachyœsophage voire de transformation cancéreuse.

L'atteinte motrice peut également toucher l'estomac, à l'origine d'un syndrome dyspeptique par ralentissement de la vidange gastrique. L'atteinte intestinale est source de pullulation bactérienne, de malabsorption, et de troubles du transit voire de syndrome pseudo-occlusif par réduction du péristaltisme. L'atteinte du sphincter anal peut se manifester par une incontinence fécale.

b. Pneumopathie interstitielle diffuse

La pneumopathie interstitielle diffuse, plus fréquente dans la ScS cutanée diffuse[1], se révèle précocement par des râles crépitants bilatéraux prédominant aux bases à l'auscultation pulmonaire. L'apparition d'une dyspnée à l'effort, d'une toux (le plus souvent sèche), parfois de douleurs thoraciques et plus rarement d'hémoptysies doivent alerter. La tomodensitométrie thoracique en haute résolution constitue l'examen de référence permettant de dépister la pneumopathie infiltrante diffuse de manière très précoce. Le test de marche de 6 minutes et les épreuves fonctionnelles respiratoires (EFR) sont également utiles au dépistage et au suivi de l'atteinte pulmonaire dans la ScS.

L'évolution est imprévisible. Elle peut être rapide durant les trois premières années de la maladie. Dans d'autres cas, la fibrose reste limitée et stable dans le temps avec parfois un potentiel évolutif plus tardif, d'où la nécessité d'une surveillance régulière au long cours.

c. Atteinte cardiaque

L'atteinte cardiaque au cours de la ScS est fréquente, généralement asymptomatique mais très péjorative en cas d'expression clinique[41]. Une atteinte primitive peut conduire à une myocardiopathie fibrosante avec risque d'insuffisance cardiaque (dysfonction ventriculaire gauche touchant 5,4 % des patients dans la cohorte EUSTAR[42]) et de troubles de la

conduction ou du rythme. Une atteinte péricardique, souvent silencieuse, est décrite dans 11 à 41 % des cas[43]. Ces différentes manifestations sont principalement dépistées par l'électrocardiogramme, l'échographie cardiaque bidimensionnelle, l'IRM cardiaque, l'enregistrement électrocardiographique des 24 heures et le dosage des peptides natriurétiques.

d. Atteinte musculo-squelettique

La ScS peut toucher les articulations (avec des manifestations variables de type arthralgie, arthrite, érosion et/ou pincement), les tendons (friction et crissement tendineux), l'os (déminéralisation, acro-ostéolyse) et les muscles (myalgie, faiblesse musculaire)[44]. Ces atteintes sont à l'origine d'un retentissement fonctionnel majeur, en particulier parce qu'elles touchent avec prédilection les mains et les poignets.

L'atteinte articulaire affecte 46 à 97 % des patients avec ScS[45] et peut être inaugurale de la maladie. Au sein de la cohorte européenne EUSTAR, la prévalence des synovites est de 15,7 %, celle des crissements tendineux de 10,2 % et celle des rétractions articulaires de 32.1 %[46].

La prévalence de l'atteinte musculaire varie de 5 à 96 % selon les études du fait de l'utilisation de critères diagnostiques différents[47]. Elle peut se manifester par de simples myalgies, une faiblesse musculaire mais aussi une amyotrophie parfois marquée et une augmentation des CPK dans le cadre des scléromyosites.

e. Autres manifestations

Plus rarement, la ScS peut également affecter le système nerveux (polynévrite, névralgie du trijumeau, syndrome du canal carpien), le foie (syndrome de Reynolds) et les yeux (sécheresse oculaire).

II. RATIONNEL DU PROJET : LES TROUBLES DE LA PIGMENTATION DANS LA SCLERODERMIE SYSTEMIQUE

A. Troubles pigmentaires dans la ScS

1. Epidémiologie

Les troubles pigmentaires semblent fréquents dans la ScS (touchant 30,5 %[48] à 91 %[49] des patients selon les études). Ils sont décrits dans la littérature depuis la fin du 19ème siècle mais finalement peu d'articles leurs sont consacrés et concernent surtout des patients de phototype foncé. Dans une cohorte américaine de 168 patients, les troubles pigmentaires étaient plus fréquents chez les hispaniques et les afro-américains que chez les caucasiens[50]. Leur prévalence au sein des grandes cohortes multicentriques n'est pas rapportée car ils sont probablement jugés peu pertinents à relever pour la prise en charge des patients. En pratique clinique, ils sont également peu recherchés par les praticiens.

2. Troubles pigmentaires décrits dans la littérature

Plusieurs types de troubles pigmentaires ont été décrits dans la ScS depuis 1898[51].

a. Dépigmentation dite « en confettis »

L'atteinte la plus souvent rapportée est la présence de macules de dépigmentation de taille variable associées à une hyperpigmentation périfolliculaire, plus communément appelée « pseudo vitiligo » ou encore « salt and pepper » et « vitiligo like macules » chez les anglo-saxons[52] (*Figure 9*). Elle peut faire parfois évoquer à tort un vitiligo.

Initialement une hyperpigmentation se développe notamment au niveau des zones photoexposées et sur les zones de friction. Puis secondairement apparaissent dans les zones de

sclérose et d'hyperpigmentation des macules hypopigmentées avec hyperpigmentation périfolliculaire. Les lésions semblent siéger plus fréquemment au niveau rétro-auriculaire, du cuir chevelu, du front, du cou et du dos des doigts ainsi qu'en regard des clavicules et de la région supra-scapulaire[53]. Les troubles pigmentaires, contrairement au vitiligo ne semblent pas atteindre les muqueuses (comme les lèvres ou la cavité buccale).

Figure 9 : Aspect de dépigmentation en confettis
Plages d'hypopigmentation associée à une hyperpigmentation périfolliculaire

Dans une étude nigérienne de 14 patients, cette présentation était la plus commune parmi les troubles pigmentaires rapportés [54]. Une autre étude indienne menée chez 100 patients décrit la présence de troubles pigmentaires « salt and pepper » chez 51,2 % d'entre-eux[49]. Aucun cas chez des patients d'origine caucasienne n'a été rapporté.
Certains auteurs considèrent que cet aspect, lorsqu'il est associé à une sclérose cutanée, est un fort argument diagnostique en faveur d'une ScS chez les patients de phototype foncé (IV à VI selon la classification de Fitzpatrick) et que la reconnaissance de ce signe pourrait aider au diagnostic précoce de la ScS[53].

Récemment, une étude néo-zélandaise a été réalisée chez 65 patients dont 16 présentaient des troubles pigmentaires de type « salt and pepper ». Elle a montré une forte association ($p<0,01$) entre ce trouble pigmentaire et la ScS de forme cutanée diffuse (n=11 /16) ainsi qu'avec un score de Rodnan élevé (supérieur à 15). Les auteurs suggéraient donc que ce type de trouble pigmentaire pourrait aider au diagnostic plus précoce des ScS diffuses[55]. Ils regrettaient de n'avoir pas pu évaluer l'association de ce trouble pigmentaire avec les atteintes systémiques de la ScS et évoquaient la nécessité de réaliser d'autres études

afin de rechercher cette association et d'étudier si la présence d'une dépigmentation en confettis était associée à un risque d'atteinte viscérale plus élevé.

Un cas rapporté, publié par Fujimoto *et al*. décrit l'efficacité du tosilate de suplatast (un traitement antiallergique inhibant la synthèse des IgE dans la voie Th2, et qui a été proposé dans le traitement du vitiligo pour son action anti IL-4) à 300mg/j chez une jeune femme de 26 ans présentant une ScS diffuse avec dépigmentation et hyperpigmentation périfolliculaire[56] (*Figure 10*).

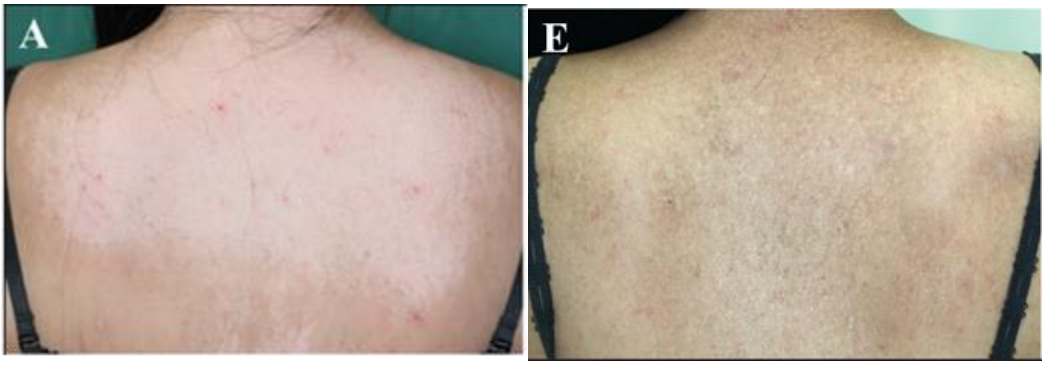

Figure 10 : Efficacité du tosilate de suplatast sur une zone de dépigmentation en confettis au niveau du dos

A gauche : hypopigmentation en confettis avant traitement
A droite : repigmentation du dos après 2ans de traitement par tosilate de suplatast

Il n'existe aucune autre publication sur la prise en charge de ce trouble pigmentaire.

b. Hyperpigmentation diffuse

Il s'agit d'une hyperpigmentation diffuse[48] touchant l'ensemble du corps, similaire à l'hyperpigmentation décrite dans la maladie d'Addison mais sans augmentation de l'alpha-MSH[57,58].

Dans la même étude indienne sus-citée[49], il s'agissait du trouble pigmentaire le plus fréquent, décrit dans 88,1 % des cas.

c. Hyper- et hypopigmentation en zone de sclérose cutanée

Classiquement, il s'agit du 3ème type de trouble pigmentaire décrit dans la littérature associant hyperpigmentation et hypopigmentation localisées uniquement au niveau des zones de sclérose cutanée.

d. Autres types de trouble pigmentaire

-Pigmentation linéaire au sein de plages dépigmentées en regard des vaisseaux superficiels

En 1984, Jawitz *et al.* décrivent chez trois patients une nouvelle forme de trouble pigmentaire. Il s'agit de la persistance d'une pigmentation cutanée en regard des trajets des vaisseaux sanguins superficiels au niveau de zones de dépigmentation sur les jambes et au niveau du cuir chevelu[59].

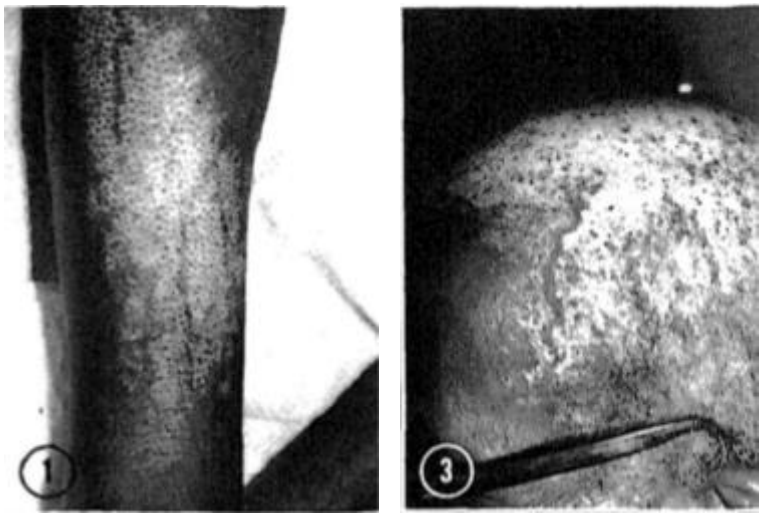

Figure 11 : Pigmentation linéaire en regard des vaisseaux superficiels (Jawitz *et al.)*

-Hyperpigmentations localisées

Une même patiente, âgée de 18 ans, atteinte d'une ScS sévère a présenté une hyperpigmentation cutanée localisée en regard des tendons des muscles semi-tendineux et semi-membraneux[60]. Cinq ans plus tard, alors que la maladie avait progressé avec extension de la sclérose cutanée au tronc, elle a également développé une hyperpigmentation en regard

des apophyses épineuses du rachis dorsal et lombaire sans modification de l'hyperpigmentation en regard des tendons[61].

-Hyperpigmentation et dépigmentation en ceinture avec télangiectasies

En 1990, Fam *et al.* rapportent le cas d'une patiente de 52 ans en surpoids, atteinte d'une ScS diffuse[62] qui a développé une zone d'hyperpigmentation et de dépigmentation en ceinture associée à de multiples télangiectasies. L'origine de cette atteinte a été attribuée par les auteurs aux frictions des vêtements.

-Macules hyperpigmentées sans sclérose cutanée révélant une ScS « sine scleroderma »

En 2015, deux cas de patientes qui ont développé des lésions hyperpigmentées inaugurales sans sclérose cutanée, conduisant à la recherche et au diagnostic de ScS « sine scleroderma » sont décrits par Darrigade *et al.*[63]. Il s'agissait de plaques hyperpigmentées atypiques des quatre membres, entourées d'une bordure violacée, associées à une atteinte des flancs pour l'une des patientes. Une ulcération pulpaire et un syndrome pulmonaire interstitiel étaient associés au tableau cutané chez la patiente 1 et une atteinte articulaire était associée chez la patiente 2. Les deux patientes présentaient une capillaroscopie avec un patron sclérodermique typique et des AAN positifs sans spécificité. Une régression de leur trouble pigmentaire a été observée pour chacune sous traitement (cyclophosphamide et méthotrexate respectivement). L'absence de sclérose cutanée chez ces deux patientes a été le facteur majeur de retard au diagnostic. Des lésions hyperpigmentées atypiques entourées d'une bordure violacée peuvent donc être des présentations trompeuses inaugurales d'une ScS débutante et la présence de tels signes devrait inciter à réaliser des explorations à la recherche d'une ScS.

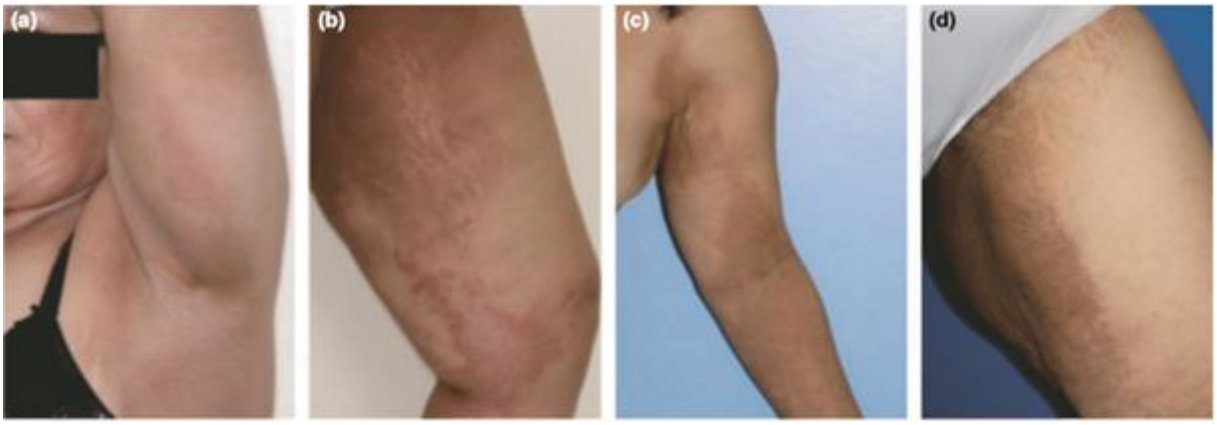

Figure 12 : Hyperpigmentation atypique des membres révélant une ScS sine scleroderma (Darrigade *et al.*)

-Hyperpigmentation réticulée

Une dernière catégorie de troubles pigmentaires a été rapportée dans la littérature chez seulement deux patientes âgées de 48 et 51 ans. Il s'agissait d'une hyperpigmentation réticulée généralisée diffuse touchant préférentiellement le tronc[64,65] (*Figure 13*).

Figure 13 : Hyperpigmentation réticulée touchant préférentiellement le tronc

De tels troubles ont également été décrits chez deux patients traités pour des cancers par melphalan après un traitement par la technique de perfusion isolée de membre [64]. Ces patients sans antécédent de sclérodermie ou autre connectivite avaient vu apparaître une sclérose réticulée en bandes couleur blanc porcelaine localisée au niveau du membre traité secondaire à l'atteinte endothéliale due au melphalan.

3. Physiopathologie

La physiopathogénie des différents troubles pigmentaires dans la ScS reste mal comprise mais plusieurs hypothèses ont été émises.

a. Hyperpigmentation diffuse

Sur le plan histologique, il a été mis en évidence que la peau en zone hyperpigmentée contenait plus de mélanine au niveau de l'épiderme et/ou un degré plus élevé

d'incontinence pigmentaire avec un nombre plus élevé de mélanophages dermiques dans le derme superficiel[58].

Il est désormais établi que la synthèse de l'endothéline-1 (ET-1) par les cellules endothéliales est augmentée dans la ScS, et qu'elle est impliquée dans la physiopathologie de la maladie par son action vasoconstrictive et profibrosante[66–70]. Or il s'agit également d'un facteur stimulant la mélanogénèse. Tabata *et al.* ont démontré que les patients atteints d'une ScS (et particulièrement de forme cutanée diffuse) présentant une hyperpigmentation diffuse ont des taux plus élevés d'ET-1 au niveau de l'épiderme par rapport aux patients sans trouble pigmentaire[71]. Ce résultat suggère que l'ET-1 joue un rôle important dans la pathogenèse de l'hyperpigmentation cutanée associée à la ScS.

Le SCF (« stem cell factor ») est un facteur de croissance des cellules souches mais également un facteur de croissance des mélanocytes. Ce facteur est sécrété par les kératinocytes, les fibroblastes ou les cellules endothéliales. Une étude récente a montré une élévation plus importante du SCF dans le sérum d'une patiente présentant une hyperpigmentation diffuse en comparaison à celui de patients avec ScS mais sans trouble pigmentaire[72]. Par ailleurs, des dosages répétés de SCF chez cette patiente réalisés à plusieurs moments de l'évolution, montraient une augmentation de plus en plus importante du taux de SCF parallèlement à l'aggravation de la maladie et de l'hyperpigmentation. Le SCF pourrait donc également être impliqué dans la pathogenèse de l'hyperpigmentation cutanée associée à la ScS.

b. Hypopigmentation en confettis

La raison pour laquelle la dépigmentation n'atteint pas la zone périfolliculaire reste incertaine.

En 1984, Jawitz *et al.* ont constaté que la température au-dessus des vaisseaux superficiels (en regard desquels persistait une pigmentation linéaire au sein de plages dépigmentées) était augmentée de 0,5 à 1,5°C par rapport à la peau dépigmentée adjacente[59]. Ils ont donc émis l'hypothèse que des mécanismes de thermorégulation pouvaient expliquer les troubles constatés.

Concernant l'hypopigmentation en confettis, puisqu'il existe un réseau capillaire abondant autour des follicules pileux, les auteurs ont alors suggéré qu'il pouvait exister un réchauffement de la peau en regard de la zone périfolliculaire, conduisant à une préservation

de la mélanogénèse autour des follicules pileux et aboutissant au maintien de la pigmentation en périfolliculaire au sein des zones de dépigmentation.

B. Contexte du projet et objectifs de l'étude

1. Une entité connue mais peu étudiée

Finalement, les publications concernant les troubles pigmentaires sont surtout sous la forme de cas cliniques ou de petites séries. Peu d'études se sont intéressées de manière précise aux différents troubles pigmentaires associés à la ScS. De plus, la relation entre les troubles pigmentaires et les autres atteintes d'organes n'a jamais été étudiée, tout comme la possibilité qu'ils puissent être des marqueurs diagnostiques ou pronostiques de la maladie.

2. La cohorte VISS

En 2012 a été créé un projet de recherche biomédicale dénommé VISS (« Vasculopathy and Inflammation in Systemic Sclerosis », n°CPP 2012-A00081-42) afin de rassembler dans une cohorte tous les patients atteints d'une ScS suivis au CHU de Bordeaux. L'objectif de cette cohorte étant de faire avancer les connaissances sur cette maladie, en particulier sur sa pathogénie.

Fin janvier 2015, 203 patients avaient été inclus dans huit services du CHU de Bordeaux (deux services de dermatologie, un service de rhumatologie, deux services de médecine interne, un service de cardiologie, un service de pneumologie et un service de médecine vasculaire). La description de la cohorte a fait l'objet du travail de thèse du Dr BERTRAND. Depuis, les inclusions se poursuivent afin d'obtenir une cohorte monocentrique la plus large possible.

Dans cette cohorte, du fait d'un manque important de données sur les questionnaires spécifiques de recueil du logiciel DxCare, les troubles pigmentaires n'avaient pas pu être évalués en 2015.

3. Objectifs de notre étude

Par cette étude nous avons voulu tout d'abord décrire la prévalence des troubles pigmentaires au sein de notre cohorte bordelaise. Nous avons ensuite décrit les différents types de troubles pigmentaires observés dans cette cohorte. Enfin, nous avons recherché l'existence d'associations entre les différents types de troubles pigmentaires et les caractéristiques cliniques et biologiques de ces patients.

III. ARTICLE

Association of skin pigmentation disorders with vascular involvement in systemic sclerosis: analysis of a cohort of 239 patients

Leroy Vaianu[1] M.D, Henrot Pauline[2,3] M.D, Barnetche Thomas[2] Ph.D, Cario-André Muriel[3] Ph.D, Manicki Pauline[2] M.D, Darrigade Anne-Sophie[1] M.D, Richez Christophe[2] M.D, Ph.D, Doutre Marie-Sylvie[1] M.D, Ph.D, Lazaro Estibaliz[4] M.D, Ph.D, Barcat Damien[5] M.D, Vernhes Jean-Philippe[6] M.D, Constans Joël[7] M.D, Ph.D, Taieb Alain[1,3] M.D, Ph.D, Truchetet Marie-Elise[2,6§] M.D, Ph.D, Seneschal Julien[1,3§] M.D, Ph.D, on behalf of the FHU ACRONIM.

[1]*Department of Dermatology, National Reference Center for Rare Skin Disorders, Hôpital Saint-André, CHU de Bordeaux, Bordeaux, France.*
[2] *Department of Rheumatology, Hôpital Pellegrin, CHU de Bordeaux, Bordeaux, France.*
[3] *Inserm U1035, BMGIC, University of Bordeaux, Bordeaux, France*
[4] *Department of Internal Medicine, Hôpital Haut-Levêque, CHU de Bordeaux, France.*
[5] *Department of Internal Medicine, Hôpital Robert Boulin, Libourne, France*
[6] *Department of Rheumatology, Hôpital Robert Boulin, Libourne, France*
[7]*Department of Vascular Medicine, Hôpital Saint-André, CHU de Bordeaux, Bordeaux, France*
[8] *Immunoconcept, CNRS UMR 5164, Bordeaux University, Bordeaux 33076, France*

[§]ME. Truchetet and J. Seneschal contributed equally to this study.

Correspondence to:

Julien Seneschal: M.D, Ph.D
Department of Dermatology, Hôpital Saint-André, CHU de Bordeaux, Bordeaux, France.
Phone : +33(0)5 56 79 47 05
Fax : +33(0)5 56 79 49 75
e-mail : julien.seneschal@chu-bordeaux.fr

Conflict of Interest : None reported

Funding statement: None

Word count body section: 2498

Word count abstract: 246

Tables: 3

Figures: 2

ABSTRACT :

Background: Systemic Sclerosis (SSc) could be associated with skin pigmentation disorders. However, little is known regarding the relation between skin pigmentation abnormalities and the course of the disease.

Objectives: To assess the association between pigmentation disorders and systemic involvements in SSc patients.

Methods: This is a single-center retrospective study on a cohort of SSc patients. Five patterns of skin pigmentation disorders were defined: diffuse hyperpigmentation, sun-exposed areas hyperpigmentation, face/neck/upper chest hypopigmentation, acral hypopigmentation and diffuse hypopigmentation.

Results: 239 patients were included: 61 men and 178 women, mean age: 59.7 years old (σ =12.85). 88 (36.8%) patients had skin pigmentation disorders, with the following repartition among them: diffuse and sun-exposed hyperpigmentation in 38.6% (n=34) and 27.3% (n=24) respectively, face/neck/chest hypopigmentation in 10.2% (n=9), diffuse hypopigmentation in 12.5% (n=11) and acral hypopigmentation in 17% (n=15). Hyperpigmentation, and particularly diffuse hyperpigmentation, were associated with diffuse SSc (p=0.003 and 0.001), increased modified Rodnan's skin score (mRSS) (p=0.037 and 0.001) and early Raynaud involvement ($p<10^{-4}$ and p=0.002). Diffuse hypopigmentation was also associated with diffuse SSc (p=0.024) and increased mRSS (p=0.001). Hypopigmentation and diffuse hyperpigmentation were associated with vascular involvement (associating pulmonary arterial hypertension, digital ulcers and/or renal crisis; p=0.005 and 0.009), and more precisely with digital ulcers (p=0.01 and p=0.005).

Conclusion: Our study demonstrates significant association between pigmentation disorders and vascular involvement in SSc. Screening for skin pigmentation disorders could be useful in the management of SSc patients: both as a diagnostic tool and during follow-up to identify patients with high risk to develop vascular involvement.

Key words: systemic sclerosis, pigmentation, vasculopathy

INTRODUCTION

Systemic sclerosis (SSc) is a rare and severe autoimmune disease characterized by microvascular abnormalities, immune system activation with autoimmunity and fibrosis leading to organ involvement and high rates of mortality and morbidity[1,2]. Despite recent progresses in the management of the disease, its course remains unpredictable, partly due to a great heterogeneity in disease manifestation. Recently, the validation of new classification criteria allowed for earlier detection of the disease leading to better management before the development of irreversible complications. However, it remains challenging the identification of patients at risk of severe organ involvement for appropriate management.

Skin pigmentation disorders associated with SSc have long been described in the literature and have been first referred in a study published in 1898[3]. The prevalence of pigmentation disorders associated with SSc has been reported divergently ranging from 30.5%[4] to 91% of the patients according to a study conducted in India[5]. Reveille JD et coll. analyzed the clinical characteristics of SSc in three ethnic groups and observed a higher prevalence of pigmentation disorders in Hispanic and African American groups compared to Caucasian group suggesting that this disorder is mainly associated with darker skin phototypes[6]. Several patterns of skin pigmentation disorders have been described, so far[7–16]. The 3 most frequently described types are: vitiligo-like depigmentation with perifollicular hyperpigmentation (also named “salt and pepper” skin)[7,12,15], diffuse hyperpigmentation with accentuation in sun-exposed area[4,5,16] and combined hyper- and hypopigmentation localized in the areas of sclerosis.

However, studies analyzing skin pigmentation disorders associated with SSc remain mostly descriptive and no association between these skin symptoms and the presence of organ involvement in SSc has been described so far. Therefore, we thought to better define the prevalence and the patterns of skin pigmentation observed in SSc, and to investigate the association between skin pigmentation disorders and clinical or biological characteristics of SSc patients.

PATIENTS AND METHODS

Patients

We conducted a single-center retrospective study from January 2012 to March 2017. Patients with SSc were included in the "Vasculopathy and Inflammation in Systemic Sclerosis" biomedical research project approved by the institutional ethics committee (CPP, 2012-A00081-42, Aquitaine). All patients satisfied the American College of Rheumatology/European League Against Rheumatism 2013 classification criteria for SSc[17] and provided written informed consent before inclusion. For each patient, a disease and organ specific questionnaire was completed by the clinician and then centralized by the investigators. Clinical features (SSc type, sex, age at onset of Raynaud's phenomenon [RP], disease duration, and symptoms of skin, articular, heart, lung, kidney, and gastrointestinal involvement), immunologic test results (antinuclear antibodies, anti-topoisomerase antibodies, anticentromere antibodies and anti-RNA polymerase III antibodies), imaging and functional examinations (thorax computed tomography [CT] scans, respiratory function tests, cardiac ultrasonography, and right-sided heart catheterization) were recorded. When several values were recorded in the medical file for the same variable, the worst value was registered for each patient. A specific questionnaire regarding pigmentation disorders was added, including skin phototype according to Fitzpatrick's classification, skin tanning capacity, type (hyper- or hypopigmentation) and localization of the pigmentation disorders, date of onset, presence of pruritus in the cutaneous areas affected by the pigmentation disorders. When data were not available, patients and/or the physician in charge of the patients were contacted.

Patterns of pigmentation disorders.

We defined five patterns of skin pigmentation disorders in patients with SSc, according to the localization and type of pigmentation abnormalities (hyper- or hypopigmentation) as shown in Figure 1 and 2: 1/diffuse skin hyperpigmentation pattern affecting the entire skin; 2/skin hyperpigmentation localized on sun-exposed areas; 3/skin hypopigmentation localized on face (forehead), neck, upper chest and upper back; 4/diffuse hypopigmentation affecting limbs and trunk and 5/skin hypopigmentation with hypopigmented macules distributed mainly on acral areas (forearms, hands and lower legs, feet).

When a patient presented more than one pattern, we chose to classify him in the pattern that best suited him. 5 patients had both significant hypopigmentation and hyperpigmentation, we

chose to classify those patients in two patterns at a time, given their small number, it would not influence the statistical analysis.

Organ involvement

Vascular involvement was defined as one of the following: presence and/or past medical history of digital ulcers, confirmed pulmonary arterial hypertension (PAH) and/or scleroderma renal crisis. A suspected PAH was defined as increased right ventricular systolic pressure (RVSP) > 35mmHg on the echocardiography. A confirmed PAH was defined as increased mean pulmonary arterial pressure (mPAP) ≥ 25mmHg on the right heart catheterization and a pulmonary capillary pressure ≤ 15mmHg to rule out post-capillary pulmonary hypertension.

Cardiac involvement was defined as one of the following: left ventricular ejection fraction (LEVF) dysfunction < 55%, increased B-Natriuretic Peptide (BNP) levels ≥ 300pg/ml, or medical history of pericarditis.

Pulmonary involvement was defined as one of the following: dyspnea grade III of the NYHA classification (New York Heart Association) and upwards, reduced diffusing capacity of carbon monoxide (DLCO) < 80%, restrictive pulmonary abnormalities on pulmonary function tests with forced vital capacity (FVC) < 80% and interstitial lung disease or lung fibrosis confirmed by high-resolution CT scans.

Renal involvement was defined as a past-medical history of scleroderma renal crisis.

Gastrointestinal involvement was defined as eso-gastro-intestinal motility dysfunction with esophageal (dysphagia and reflux), stomach (epigastralgia) or intestinal (constipation, diarrhea) symptoms.

Musculoskeletal involvement was defined as the existence of synovitis, joint contractures, and CPK levels ≥ 145 UI/L.

Statistical analysis

Quantitative variables were expressed as mean with standard deviation, or median with interquartile range. Qualitative variables were presented as percentages.

Comparison tests were performed using Chi-square analysis for qualitative variables (such as pigmentation patterns and characteristics of the patients disease), or Fisher's exact test when needed. As quantitative variables do not fit with normal distribution according to Shapiro-Wilk test, non-parametric Mann-Whitney test was used for comparisons of such data.
All analyses were performed using STATA 13.1 software. P-values less than 0.05 were considered significant.

RESULTS

Demographic and clinical characteristics of enrolled patients

Patients' characteristics are presented in Table I. 239 patients were included in this study, among them 61 men and 178 women. The mean age was 59.7 years old (σ =12.85 years). 169 (70.7%) patients were classified as limited cutaneous SSc (lSSc) and 70 (29.3%) patients as diffuse cutaneous SSc (dSSc). 35 (14.6%) patients with SSc showed symptoms compatible with overlap syndrome: 25/35 patients with lSSc (6 myositis, 6 Gougerot-Sjögren syndrome, 6 Sharp syndrome, 4 rheumatoid arthritis and 3 primary biliary cirrhosis) and 10/35 patients with dSSc (5 rheumatoid arthritis, 2 myositis, 1 Gougerot-Sjögren syndrome, 1 anti-synthetase syndrome and 1 autoimmune cholangitis). The mean mRSS was 9.4 (σ =9.8).
The prevalence of skin pigmentation disorders in our cohort was 36.8% (n= 88/239). 58 and 35 patients developed skin hyperpigmentation and hypopigmentation, respectively. 68.2% (n= 60/88) of patients with skin pigmentation disorders had a phototype II to III and 30.7% (n= 27/88) a phototype IV to VI. As shown in Table II, among patients with pigmentation disorders: 34 (38.6%) patients presented with diffuse hyperpigmentation, 24 (27.3%) with hyperpigmentation limited to sun-exposed areas, 9 (10.2%) patients presented with hypopigmented flecked macules localized on face (forehead), neck and upper chest and back, 11 (12.5%) patients with hypopigmented lesions localized all over the body and 15 (17%) patients with hypopigmented macules limited to acral areas. 5 patients had both significant hypopigmentation and hyperpigmentation (all 5 patients had a diffuse hyperpigmentation, for the hypopigmentation ; one had a face/neck/chest pattern, one had an acral pattern and 3 had a diffuse hypopigmentation).
Phototype II to III were more frequent in all patterns, except in the face/neck/chest hypopigmentation where phototype IV to VI were predominant (n= 6/9, 66.7%). Strikingly,

no patient with skin pigmentation disorders had a phototype I. 40 (68.9%) patients with hyperpigmentation (diffuse or sun-exposed) reported a history of enhanced and prolong tanning during summer time.

Pigmentation disorders are associated with diffuse SSc

As shown in Tables I and II, a significant higher proportion of patients with dSSc was associated with hyperpigmentation (p=0.003) and particularly with diffuse hyperpigmentation pattern (p=0.001) compared to the proportion of patients without pigmentation disorders. In the same line, hyperpigmentation (data not shown, p=0.037) and particularly diffuse hyperpigmentation (p=0.001) were significantly associated with an elevated Rodnan skin score (mRSS). We also observed a significant association between diffuse hypopigmentation and both dSSc (p=0.024) and severe mRSS (p=0.001). Moreover, diffuse hyperpigmentation was significantly associated with the absence of anti-centromere antibodies (p=0.004). However, we could not find association between the presence of anti-topoisomerase I antibodies and diffuse hyperpigmentation.

Pigmentation disorders are associated with vascular involvement in SSc.

Showing positive association of pigmentation disorders with dSSc, we wondered whether they could be associated with clinical features of SSc. We first observed that duration of Raynaud's phenomenon was shorter in patients with hyperpigmentation compared to patients without pigmentation disorder (mean 10.3 years versus 17.9 years). Likewise, a Raynaud's onset under 10 years was significantly associated with hyperpigmentation (data not shown, $p<10^{-4}$), for both diffuse and sun-exposed hyperpigmentation (p=0.002 and 0.006 respectively).

As shown in Table III, we found a significant association of diffuse hyperpigmentation with vascular involvement in SSc as defined by the presence and/or past medical history of digital ulcers, confirmed PAH or scleroderma renal crisis (p=0.009). Moreover, diffuse hyperpigmentation was significantly associated with the presence of digital ulcers (p=0.005).

Hypopigmentation was also significantly associated with vascular involvement and the presence of digital ulcers (data not shown, p=0.005 and p=0.01 respectively). Acral hypopigmentation was significantly associated with digital ulcers (p=0.019).

DISCUSSION

Since the first description in 1898 by Osler SW, skin pigmentation disorders associated with SSc have been often described in case reports or small series. However, the description remained largely descriptive and underestimated. Our monocentric study, based on a cohort of 239 patients with SSc, is the first study to address the complete description of skin pigmentation abnormalities associated with SSc and to analyze the relation between these symptoms and organ involvement in SSc. Therefore, there are several features of our study which have not been previously reported and these are discussed below.

First, in our study, about a third of our patients reported skin pigmentation disorders that seems to be less than the prevalence observed in the literature. Indeed, pigmentation changes were more observed in Indians, Hispanics or African Americans than in Caucasians[6]. These skin changes were therefore more frequently reported in patients with darker phototype (IV to VI) compared to patients with fair skin (I to III). This could be explained because skin colour changes are easier to notice in patients with darker skin, especially the classical description "salt and pepper" appearance. "Salt and pepper" changes are classically characterized by variably, focal sized chalk-white-like macules of depigmentation associated with perifollicular hyperpigmentation. However, we think that this description is too restrictive to characterize skin pigmentation changes associated with SSc as some patients developed diffuse hyper- or hypopigmentation without "salt and pepper" appearance, for example. Therefore, we have decided to characterize different patterns of skin pigmentation disorders in patients with SSc. Five patterns of pigmentation abnormalities have been defined in our study based on the type of pigmentation changes (hypo- versus hyperpigmentation) and the localization. "Salt and pepper" appearance is comparable to our pattern named "face/neck/chest hypopigmentation".

In a recent study, Solanki KK et coll. have observed that skin pigmentation changes ("salt and pepper") are related to dSSc[15]. However, they failed to demonstrate significant relation between skin pigmentation abnormalities and other clinical manifestations of SSc. We have observed in our study that hyperpigmentation was associated with dSSc. Precisely, diffuse hyperpigmentation was observed in patients with high mRSS without the presence of anti-centromere antibodies, which are consistent with patients with dSSc. Moreover, hyperpigmentation tends to appear in patients with early Raynaud involvement (≤10 years)

suggesting that this skin pigmentation change could be an initial symptom of SSc and might be used as a clinical diagnosis marker of the disease.

For the first time, we demonstrated that skin pigmentation changes in patients with SSc could be associated with other clinical features. We have observed that hypopigmentation and diffuse hyperpigmentation are related to vascular involvement in SSc, particularly the presence or past medical history of digital ulcers.

The pathogenesis of pigmentation disorders is still unclear. Studies have shown that diffuse hyperpigmentation in SSc patients was independent of the pituitary axis[16,18]. On a histological level, it has been noted that the pigmented skin had either a higher content of epidermal melanin and/or a more severe degree of pigmentation incontinence with a higher number of dermal melanophages in the superficial dermis[16]. More recently, it was found that some stem cell factors, as growth factor for melanocytes, which are secreted by keratinocytes, fibroblasts or endothelial cells were more expressed in the serum of a patient with diffuse hyperpigmentation [19]. Indeed, Endothelin-1 (ET-1: a vasoconstrictive factor shown to be elevated in SSc[20–22]) acts as a melanogenic factor and has been found elevated in the epidermis of patients with dSSc and hyperpigmentation[23]. This result suggests that ET-1 plays an important role in the pathogenesis of the skin hyperpigmentation associated with SSc patients. Furthermore, the involvement of ET-1 in the pathogenesis of SSc and in the development of vascular complications is now strongly demonstrated[24]. Thereby, ET-1, produced by keratinocytes, but also fibroblasts and endothelial cells, could be the missing link between hyperpigmentation and vascular involvement. Additional studies will be important to investigate this hypothesis. Mechanisms underlying hypopigmentation and their possible relationship with vascular disorders in SSc are less clear and need further investigation.

Highlighting the relation between skin pigmentation disorders and vascular involvement in SSc is of particular interests in this severe disease. This suggests that a pigmentation disorder (whether hyper- or hypopigmentation) in an SSc patient could be used as a clinical marker of increased vascular involvement risk. Therefore, if we combine this statement with the fact that pigmentation disorders (hyperpigmentation) tends to appear early in the course of the disease, we could hypothesize that skin pigmentation disorders could even be predictive of vascular involvement. Thus, our findings should prompt clinicians to screen all SSc patients for

pigmentation disorders, to detect the development of vascular disorders especially PAH or renal crisis. These data need to be confirmed by larger community-based studies such as the EUSTAR cohort[25]. This could help determine the exact chronology of appearance of pigmentation disorders regarding organ involvement, as well as treatment history.

Our study has few limitations. First, it was a retrospective study with a limited number of subjects included in each pattern that could be responsible for a lack of power. It could explain that we did not find significant association between pigmentation skin disorders and PAH or renal crisis alone as they represent rare events. Second, the study was monocentric and may not reflect the general SSc population, especially regarding the skin phototype as most of the included were Caucasians.

CONCLUSION

Our study demonstrates strong association between pigmentation disorders and vascular involvement in SSc. Screening for pigmentation disorders could be useful in the management of SSc patients: both as a diagnostic tool when facing an early undifferentiated arthritis for instance, and as a marker to identify patients who are most at risk for developing vascular involvement.

Figure 1. Hyperpigmentation patterns

Figure 2. Hypopigmentation patterns

Table I. General features of included SSc patients

Table II. Associations between clinical pigmentation patterns and general and cutaneous features

Table III. Associations between clinical pigmentation patterns and systemic features

Acknowledgements: We are very grateful to the 8 clinical departments from the Bordeaux University Hospital Center for their help in including SSc patients in the VISS cohort.

REFERENCES

1 Elhai M, Meune C, Avouac J, *et al.* Trends in mortality in patients with systemic sclerosis over 40 years: a systematic review and meta-analysis of cohort studies. *Rheumatol Oxf Engl* 2012;**51**:1017–26.

2 Tyndall AJ, Bannert B, Vonk M, *et al.* Causes and risk factors for death in systemic sclerosis: a study from the EULAR Scleroderma Trials and Research (EUSTAR) database. *Ann Rheum Dis* 2010;**69**:1809–15.

3 Osler SW. On diffuse scleroderma: with special reference to diagnosis, and to the use of the thyroid-gland extract. *J Cutan Dis* 1898;**16**:49.

4 Tuffanelli DL, Winkelmann RK. Systemic scleroderma, A clinical study of 727 cases. *Arch Dermatol* 1961;**84**:359–71.

5 Sharma VK, Trilokraj T, Khaitan BK, *et al.* Profile of systemic sclerosis in a tertiary care center in North India. *Indian J Dermatol Venereol Leprol* 2006;**72**:416–20.

6 Reveille JD, Fischbach M, McNearney T, *et al.* Systemic sclerosis in 3 US ethnic groups: a comparison of clinical, sociodemographic, serologic, and immunogenetic determinants. *Semin Arthritis Rheum* 2001;**30**:332–46.

7 Sánchez JL, Vázquez M, Sánchez NP. Vitiligolike macules in systemic scleroderma. *Arch Dermatol* 1983;**119**:129–33.

8 Jawitz JC, Albert MK, Nigra TP, *et al.* A new skin manifestation of progressive systemic sclerosis. *J Am Acad Dermatol* 1984;**11**:265–8.

9 Sukenik S, Kleiner-Baumgarten A, Horowitz J. Hyperpigmentation along tendons in progressive systemic sclerosis. *J Rheumatol* 1986;**13**:474–5.

10 Fam AG, Lee P. The belt sign in scleroderma. *J Rheumatol* 1990;**17**:725–6.

11 Ee HL, Tan SH. Reticulate hyperpigmented scleroderma: a new pigmentary manifestation. *Clin Exp Dermatol* 2005;**30**:131–3.

12 Singh A, Ambujam S, Varghese A, *et al.* Salt-and-pepper Appearance: A Cutaneous Clue for the Diagnosis of Systemic Sclerosis. *Indian J Dermatol* 2012;**57**:412–3.

13 Chuamanochan M, Haws AL, Pattanaprichakul P. Reticulate hyperpigmentation in systemic sclerosis: a case report and review of the literature. *J Med Case Reports* 2015;**9**:219.

14 Darrigade AS, Vedie AL, Gauthier C, *et al.* Pigmented skin patches without scleroderma as a predominant clinical symptom revealing systemic sclerosis. *Clin Exp Dermatol* 2016;**41**:379–82.

15 Solanki KK, Hor C, Chang WSJ, *et al.* Clinical utility of hypo- and hyperpigmentation of skin in diffuse cutaneous systemic sclerosis. *Int J Rheum Dis* Published Online First: 6 March 2017.

16 Pope JE, Shum DT, Gottschalk R, *et al.* Increased pigmentation in scleroderma. *J Rheumatol* 1996;**23**:1912–6.

17 van den Hoogen F, Khanna D, Fransen J, *et al.* 2013 classification criteria for systemic sclerosis: an American College of Rheumatology/European League against Rheumatism collaborative initiative. *Arthritis Rheum* 2013;**65**:2737–47.

18 Smith AG, Holti GS, Shuster S. Immunoreactive beta-melanocyte-stimulating hormone and melanin pigmentation in systemic sclerosis. *Br Med J* 1976;**2**:733–4.

19 Yamamoto T, Sawada Y, Katayama I, *et al.* Local expression and systemic release of stem cell factor in systemic sclerosis with diffuse hyperpigmentation. *Br J Dermatol* 2001;**144**:199–200.

20 Vancheeswaran R, Magoulas T, Efrat G, *et al.* Circulating endothelin-1 levels in systemic sclerosis subsets--a marker of fibrosis or vascular dysfunction? *J Rheumatol* 1994;**21**:1838–44.

21 Yamane K, Miyauchi T, Suzuki N, *et al.* Significance of plasma endothelin-1 levels in patients with systemic sclerosis. *J Rheumatol* 1992;**19**:1566–71.

22 Kadono T, Kikuchi K, Sato S, *et al.* Elevated plasma endothelin levels in systemic sclerosis. *Arch Dermatol Res* 1995;**287**:439–42.

23 Tabata H, Hara N, Otsuka S, *et al.* Correlation between diffuse pigmentation and keratinocyte-derived endothelin-1 in systemic sclerosis. *Int J Dermatol* 2000;**39**:899–902.

24 Abraham DJ, Krieg T, Distler J, *et al.* Overview of pathogenesis of systemic sclerosis. *Rheumatol Oxf Engl* 2009;**48 Suppl 3**:iii3-7.

25 Walker UA, Tyndall A, Czirják L, *et al.* Clinical risk assessment of organ manifestations in systemic sclerosis: a report from the EULAR Scleroderma Trials And Research group database. *Ann Rheum Dis* 2007;**66**:754–63.

Table I. General features of included SSc patients

	Total	Pigmentation disorders		No pigmentation disorder
		Hyperpigmentation	Hypopigmentation	
Demographic features				
Number	239	58	35	151
Age, mean(σ)-years	59.7 (12.8)	57.5 (11.8)	57.7 (12.7)	61.1 (13.2)
Sex ratio male / female, n(%)	61 (25.5) / 178 (74.5)	16 (27.6) / 42 (72.4)	8 (22.9) / 27 (77.1)	38 (25.2) / 113 (74.8)
Clinical features				
Limited SSc-n(%)	169 (70.7)	32 (55.2)	22 (62.9)	118 (78.1)
Diffuse SSc-n(%)	70 (29.3)	26 (44.8)**	13 (37.1)	33 (21.9)
Overlap syndrome-n(%)	35 (14.6)	9 (15.5)	4 (11.4)	23 (15.2)
Years since raynaud, mean(σ)-years	16.1 (12.8)	10.3 (8.6)	17.9 (12.7)	17.9 (13.5)
Modified Rodnan skin score, mean(σ)	9.4 (9.8)	12.9 (10.5)	13.5 (12.6)	7.3 (8.3)

** $p<0.01$

Table II. Associations between clinical pigmentation patterns and general and cutaneous features

	Pigmentation disorders n=88 (36.8%)					No pigmentation disorder n=151 (63.2%)
	Hyperpigmentation		Hypopigmentation			
	diffuse	sun-exposed	face/neck/ chest	acral	diffuse	
	n=34 38.6%	n=24 27.3%	n=9 10.2%	n=15 17%	n=11 12.5%	
Subset SSc						
Diffuse SSc , n(%)	17(50)**	9(37.5)	4(44.4)	3(20)	6(54.6)*	33(21.9)
Limited SSc , n(%)	17(50)	15(62.5)	5(55.6)	12(80)	5(45.4)	118(78.1)
Onset of pigmentation disorders, n(%)						
-before diagnosis	8(23.5)	3(12.5)	1(11.1)	3(20)	1(9.1)	
-at the diagnosis	6(17.6)	2(8.3)	1(11.1)	0	1(9.1)	
-after diagnosis	18(52.9)	19(79.2)	4(44.4)	9(60)	4(36.4)	
Mean(σ)-months	34.1(20.25)	59.9(54.8)	34(36.7)	67.7(103)	31.5(22.6)	
Phototype						
-I to III, n(%)	22(64.7)	17(70.8)	3(33.3)	13(86.7)	8(72.7)	
-IV to VI, n(%)	12(35.3)	7(29.2)	6(66.7)	2(13.3)	2(18.2)	
Tanning easier, n(%)	23(67.6)	17(70.8)	2(22.2)	5(33.3)	6(54.5)	19(12.6)
Pruritus[1] , n(%)	6(17.6)	2(8.3)	2(22.2)	1(6.7)	4(36.4)	
Raynaud's duration :						
- ≤ 10 years, n(%)	20(58.8)**	15(62.5)**	3(33.3)	6(40)	3(27.3)	45(29.8)
- > 10 years, n(%)	13(38.2)	9(37.5)	5(55.6)	9(60)	7(63.6)	93(61.6)
Modified Rodnan Skin score n(%), :						
-mild (≤14)	20(58.8)	17(70.8)	5(55.6)	12(80)	5(45.4)	123(81.5)
-moderate (15 to 29)	8(23.5)	5(20.8)	2(22.2)	2(13.3)	2(18.2)	15(9.9)
-severe (≥30)	6(17.6)**	0(0)	1(11.1)	0(0)	4(36.4)**	6(4.0)
Autoantibodies, n(%)						
Anti-centromeres	8(23.5)**[2]	9(37.5)	4(44.4)	10(66.7)	4(36.4)	77(51.0)
Anti-topoisomerase I	10(29.4)	7(29.2)	2(22.2)	2(13.3)	4(36.4)	27(17.9)
RNA polymerase III	3(8.8)	1(4.2)	1(11.1)	0(0)	0(0)	3(1.9)

*** p <0.05**
**** p<0.01**
[1] : in areas with pigmentation disorder
[2] : association between absence of anti-centromeres and diffuse hyperpigmentation
Comparisons were made between patients of each skin pigmentation pattern and patients without pigmentation disorder

Table III. Associations between clinical pigmentation patterns and systemic features

	Pigmentation disorders n=88 (36.8%)					No pigmentation disorder n=151 (63.2%)
	Hyperpigmentation		Hypopigmentation			
	diffuse	sun-exposed	face/neck/chest	acral	diffuse	
	n=34 38.6%	n=24 27.3%	n=9 10.2%	n=15 17%	n=11 12.5%	
Vascular involvement, n(%)	23(67.6)**	8(33.3)	7(77.8)	10(66.7)	8(72.7)	65(43.0)
-Digital ulcers, n(%)	21(61.8)**	8(33.3)	5(55.6)	10(66.7)*	7(63.6)	54(35.8)
- PAH, n(%)	2(5.9)	0(0)	2(22.2)	1(6.7)	0(0)	8(5.3)
-scleroderma renal crisis, n(%)	3(8.8)	0(0)	1(11.1)	0(0)	1(9.1)	5(3.3)
Cardiac involvement, n(%)	8(23.5)	1(4.2)	4(44.4)*	1(6.7)	4(36.4)*	18(11.9)
- reduced LEVF, n(%)	3(8.8)	0(0)	2(22.2)	0(0)	0(0)	8(5.3)
- elevated BNP, n(%)	6(17.6)	0(0)	3(33.3)	1(6.7)	3(27.3)	14(9.3)
- pericarditis, n(%)	5(14.7)**	1(4.2)	2(22.2)*	0(0)	2(18.2)*	2(1.3)
Pulmonary involvement, n(%)	19(55.9)	9(37.5)	4(44.4)	7(46.7)	5(45.4)	57(37.7)
- dyspnea, n(%)	11(32.3)	4(16.7)	3(33.3)	5(33.3)	4(36.4)	32(21.2)
- reduced DLCO, n(%)	24(70.6)	16(66.6)	8(88.9)	11(73.3)	10(90.9)	108(71.5)
- restrictive syndrome, n(%)	6(17.6)	5(20.8)	2(22.2)	3(20.0)	2(18.2)	39(25.8)
- interstitial lung disease, n(%)	16(47.1)*	7(29.2)	4(44.4)	4(26.7)	4(36.4)	43(28.5)
- fibrosis, n(%)	5(14.7)	3(12.5)	2(22.2)	2(13.3)	2(18.2)	21(13.9)
Gastrointestinal involvement, n(%)	26(76.5)	18(75.0)	8(88.9)	13(86.7)	8(72.7)	107(70.9)
- oesophageal symptom, n(%)	25(73.5)	18(75.0)	8(88.9)	13(86.7)	8(72.7)	103(68.2)
- stomach symptom, n(%)	5(14.7)	2(8.3)	3(33.3)	3(20.0)	1(9.1)	23(15.2)
- diarrhea, n(%)	4(11.8)	4(16.6)	1(11.1)	3(20.0)	2(18.2)	25(16.5)
- constipation, n(%)	5(14.7)	1(4.2)	1(11.1)	5(33.3)*	2(18.2)	14(9.3)
Musculoskeletal involvement						
- synovitis, n(%)	9(26.5)	8(33.3)	1(11.1)	3(20.0)	1(9.1)	30(19.9)

*** p <0.05**
**** p<0.01**
DLCO, diffusing capacity of carbon monoxide; PAH, pulmonary arterial hypertension; LEVF, left ventricular ejection fraction; BNP, B-Natriuretic Peptide
Comparisons were made between patients of each skin pigmentation pattern and patients without pigmentation disorder

Figure 1. Hyperpigmentation patterns.
A, diffuse hyperpigmentation. **B,** sun-exposed hyperpigmentation

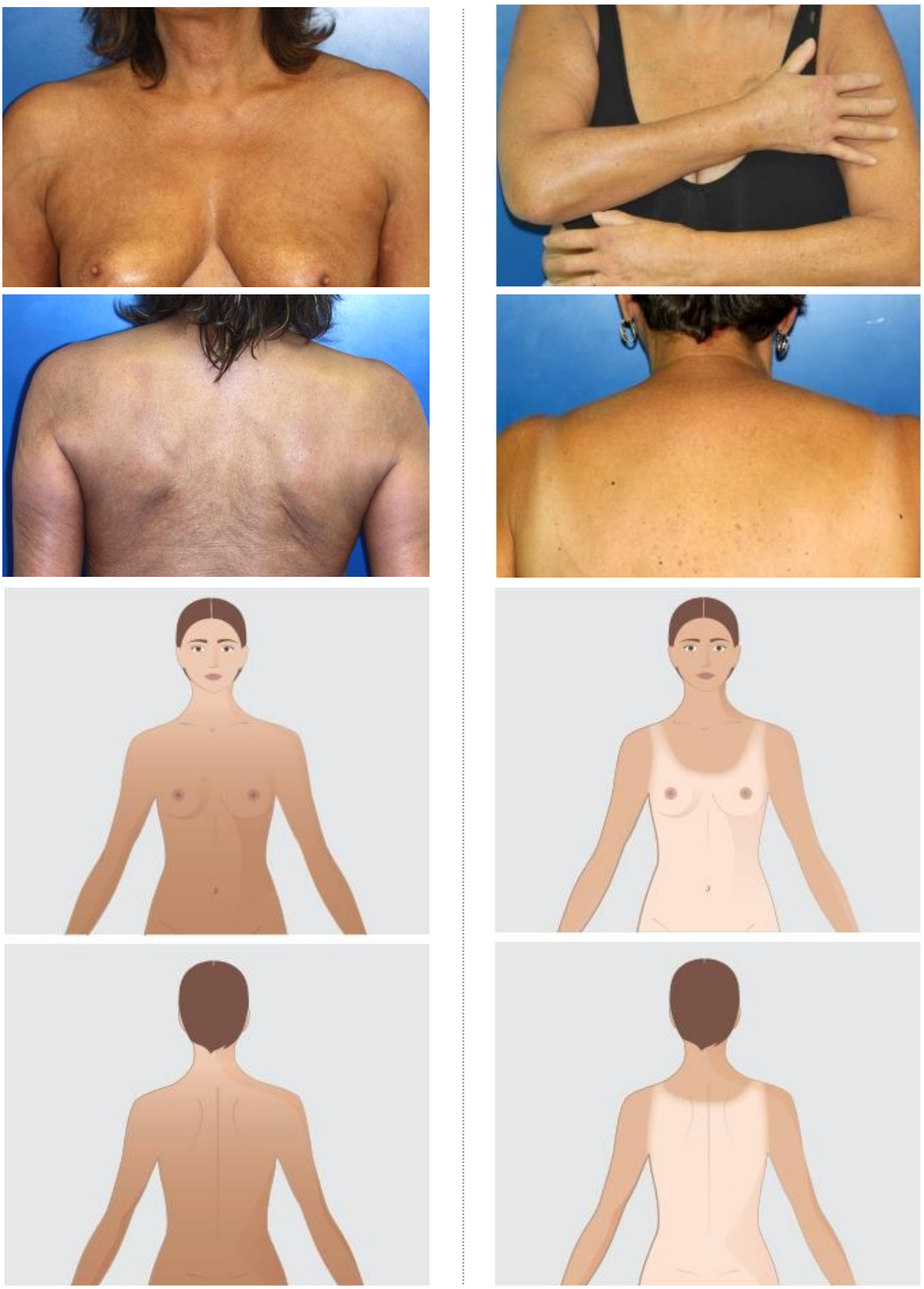

A **B**

Figure 2. Hypopigmentation patterns.
A, face/neck/chest hypopigmentation. **B**, diffuse hypopigmentation. **C**, acral hypopigmentation

A **B** **C**

IV. DISCUSSION

A. *Apports de l'étude*

1. 1ère étude dédiée aux troubles pigmentaires dans la ScS

A notre connaissance, il s'agit de la 1ère étude se focalisant sur les troubles de la pigmentation au sein d'une large cohorte de patients atteints de ScS et étudiant leur association avec les autres atteintes d'organes de cette maladie.

Dans notre population, les troubles pigmentaires étaient fréquents, affectant plus d'un tiers (36,8 %) de nos patients atteints de ScS. Plusieurs associations statistiquement significatives entre les troubles pigmentaires et d'autres atteintes d'organes dans la ScS ont été mises en évidence. Parmi les plus pertinentes, l'hyperpigmentation, en particulier de forme diffuse et l'hypopigmentation diffuse étaient associées à un score de Rodnan plus élevé et à la ScS cutanée diffuse. L'hyperpigmentation (diffuse ou sur les zones photoexposées) était associée à un Raynaud évoluant depuis moins de 10ans. L'hyperpigmentation diffuse et l'hypopigmentation étaient associées à l'atteinte vasculaire et en particulier aux ulcères digitaux.
L'endothéline-1 qui participe au développement des différentes atteintes vasculaires dans la ScS, a également un rôle activateur de la mélanogenèse. Elle pourrait donc expliquer l'association mise en évidence dans notre étude entre l'hyperpigmentation diffuse et l'atteinte vasculaire.

2. Description complète des troubles pigmentaires dans la ScS

L'originalité de notre étude consiste en une évaluation complète des troubles pigmentaires au cours de la ScS. Nous avons choisi de ne pas nous baser sur les troubles pigmentaires décrits dans les cas rapportés ou les petites séries de la littérature (concernant

d'ailleurs surtout des patients de phototypes élevés). Ainsi, après analyse des caractéristiques cliniques sémiologiques et topographiques des différents troubles pigmentaires présentés par nos patients, nous avons individualisé cinq types cliniques de troubles pigmentaires les plus représentatifs : *l'hyperpigmentation diffuse, l'hyperpigmentation des zones photoexposées, l'hypopigmentation au niveau du visage, du cou et du décolleté, l'hypopigmentation acrale et l'hypopigmentation diffuse*. Chacun de nos patients a été classé dans l'un de ces sous-groupes. Alors que la dépigmentation en confettis est le trouble pigmentaire le plus rapporté dans la littérature, le type le plus fréquent dans notre étude est l'hyperpigmentation diffuse, présente chez 38.6 % des patients avec troubles de la pigmentation. Le trouble pigmentaire de type dépigmentation en confettis est retrouvé dans notre étude et a été classé comme « hypopigmentation du visage, du cou et du décolleté ».

3. Utilité de la recherche des troubles pigmentaires dans la ScS

a. Comme marqueur diagnostique de ScS

L'association entre l'hyperpigmentation diffuse (et dans une moindre mesure l'hypopigmentation diffuse) et la ScS cutanée diffuse suggère que ce trouble pigmentaire pourrait être un outil clinique utile au diagnostic de ScS diffuse.

Par ailleurs, au vu de l'association mise en évidence entre l'hyperpigmentation et un phénomène de Raynaud évoluant depuis moins de 10 ans nous pouvons émettre l'hypothèse que ce trouble pigmentaire apparaît précocement dans le développement de la maladie. Cependant cette hypothèse nécessite d'être confirmée par des études plus larges.

b. Comme marqueur d'une atteinte vasculaire

La présence d'une hyperpigmentation diffuse ou d'une hypopigmentation est associée à l'atteinte vasculaire, définie comme l'association HTAP, crise rénale ou ulcères digitaux. Ces résultats nous paraissent particulièrement importants. Cela suggère que l'existence d'un trouble pigmentaire (hyper- ou hypopigmentation) pourrait être un marqueur clinique d'atteinte vasculaire.

c. Conséquences en pratique clinique

D'après nos résultats, les troubles pigmentaires semblent utiles à rechercher chez tout patient atteint d'une ScS ou chez lequel le diagnostic est suspecté. Leur dépistage systématique, facile à réaliser au cours d'un examen clinique et à rechercher à l'interrogatoire, nous paraît recommandé dans cette population. Il pourrait permettre d'identifier les patients à risque d'atteinte vasculaire et d'adapter leur prise en charge à la fois sur le plan de la surveillance mais aussi sur le plan thérapeutique.

B. Limites de l'étude

Le caractère monocentrique et rétrospectif de notre étude sont les principales limites de ce travail. Ils ont pu entraîner des biais de sélection et de classement mais également des biais de mémoire de la part des patients notamment par rapport à la date d'apparition des troubles pigmentaires. Par ailleurs, le nombre limité de patients dans certains sous-groupes peut être à l'origine d'un manque de puissance de certains résultats. Les résultats de notre étude se basent actuellement sur des analyses univariées qui devront être complétées par des analyses multivariées. Enfin, les associations mises en évidence sont purement descriptives et ne permettent pas d'établir de lien de causalité ni de chronologie d'apparition entre les troubles pigmentaires et les autres atteintes d'organes associées. En particulier, l'influence des différents traitements prescrits sur l'existence de troubles pigmentaires n'a pas été étudiée.

C. Perspectives

Des études de recherche translationnelle sont nécessaires pour confirmer notre hypothèse sur le rôle de l'endotheline-1 dans l'hyperpigmentation associée à la ScS et à l'atteinte vasculaire, mais aussi pour comprendre les mécanismes physiopathologiques mis en jeu conduisant à l'apparition d'une hypopigmentation.

L'évaluation des troubles pigmentaires au sein d'études multicentriques, avec un plus grand nombre de patients (par exemple la cohorte européenne EUSTAR) est nécessaire. Cela permettra de confirmer nos résultats et d'analyser le pouvoir prédictif des troubles de la pigmentation dans le développement d'une atteinte vasculaire chez les patients atteints de ScS. Ce dernier point pourrait être précisé en particulier par l'étude de la chronologie d'apparition des troubles pigmentaires par rapport à celle des autres atteintes systémiques. Le cas échéant, des études de recherche clinique pourraient ensuite être menées afin d'évaluer l'effet préventif des différents traitements utilisés dans la prise en charge des manifestations vasculaires (inhibiteurs calciques, antagonistes des récepteurs de l'endothéline et inhibiteurs de la phosphodiesterase de type 5) sur l'apparition d'une atteinte vasculaire chez les patients à risque.

Nous n'avons pas évalué dans notre étude l'association entre les télangiectasies (en particulier leur nombre et leur taille) et les troubles pigmentaires. Or, selon certaines études, les télangiectasies seraient un marqueur clinique de l'atteinte vasculaire dans la ScS[24,25]. Les troubles pigmentaires et les télangiectasies pourraient donc être tous deux des marqueurs de l'atteinte vasculaire dans la ScS. La mise en évidence d'une association entre les troubles pigmentaires et un nombre élevé de télangiectasies conforterait les résultats de notre étude et des auteurs sus-cités sur leur association avec l'atteinte vasculaire.

Nous avons essayé dans notre étude d'évaluer le retentissement des troubles pigmentaires sur la qualité de vie des patients par l'utilisation du DLQI, score de qualité de vie dermatologique. En effet, on peut imaginer que le caractère affichant et potentiellement stigmatisant de ces troubles pigmentaires peut aggraver le fardeau déjà lourd que représente cette maladie. Cependant les questions de ce score n'étaient pas adaptées au sujet et ne nous ont pas permis de présenter de résultats satisfaisants. La conception d'un score adapté serait souhaitable afin de pouvoir évaluer correctement le retentissement des troubles pigmentaires sur la qualité de vie des patients atteints d'une ScS.

Par ailleurs, nos résultats soulèvent plusieurs questions : Quelle est l'évolution naturelle des troubles pigmentaires ? Est-elle corrélée à l'évolution de la ScS ? Les traitements utilisés dans la ScS ont-ils une influence sur l'apparition ou la régression des troubles pigmentaires ?

En effet, les troubles pigmentaires seraient d'autant plus utiles à dépister si l'on mettait en évidence, au cours du suivi d'une cohorte, que l'évolution de ces derniers est corrélée à celle de la sévérité de la maladie.

De même, l'évaluation de la chronologie d'apparition des troubles pigmentaires par rapport aux différents traitements reçus permettrait d'évaluer si certains traitements favoriseraient le développement de troubles pigmentaires. Effectivement, on peut penser que certains médicaments pourvoyeurs de photosensibilité/phototoxicité (comme par exemple le méthotrexate) pourraient contribuer au développement d'une hyperpigmentation. Inversement, puisque nous avons émis l'hypothèse que l'endothéline-1 pourrait avoir un rôle dans l'apparition d'une hyperpigmentation, on peut se demander si les antagonistes des récepteurs de l'endothéline n'induiraient pas des troubles pigmentaires à type d'hypopigmentation.

Enfin, l'étude de l'évolution des troubles pigmentaires sous traitement serait intéressante. En cas de régression de ces derniers parallèlement à l'efficacité du traitement, ils constitueraient alors un marqueur clinique d'efficacité.

V. CONCLUSION

Il s'agit de la 1ère étude se focalisant sur les troubles de la pigmentation dans la ScS et qui analyse leur association avec les autres atteintes d'organes de cette maladie au sein d'une large cohorte de patients.

L'analyse clinique des troubles pigmentaires pourrait se révéler d'une grande aide pour le suivi des patients présentant une ScS. Nous avons montré que l'hyperpigmentation (en particulier de forme diffuse) est associée aux ScS avec atteinte vasculaire mais aussi aux ScS cutanées diffuses. De plus, la présence d'hypopigmentation semble également être corrélée à l'atteinte vasculaire dans la ScS.

Ainsi, grâce à la clinique, nous pourrions mieux évaluer nos patients atteints d'une ScS. Les troubles pigmentaires pourraient constituer une aide au diagnostic de la ScS, en particulier dans sa forme diffuse. Rapide et à la portée de tous, leur dépistage pourrait également être utile pour identifier les patients les plus à risque de développer une atteinte vasculaire.

Cela permettrait de réaliser un suivi plus personnalisé (avec adaptation du type et du rythme des examens complémentaires) et un recours à la thérapeutique adaptée au risque de chaque patient.

VI. BIBLIOGRAPHIE

1. Walker, U. A. *et al.* Clinical risk assessment of organ manifestations in systemic sclerosis: a report from the EULAR Scleroderma Trials And Research group database. *Ann. Rheum. Dis.* **66,** 754–763 (2007).

2. Sipek Dolničar, A., Rotar, Z. & Tomsič, M. Incidence of scleroderma spectrum disorders in Slovenia. *Clin. Exp. Rheumatol.* **31,** 8–11 (2013).

3. Arias-Nuñez, M. C. *et al.* Systemic sclerosis in northwestern Spain: a 19-year epidemiologic study. *Medicine (Baltimore)* **87,** 272–280 (2008).

4. Le Guern, V. *et al.* Prevalence of systemic sclerosis in a French multi-ethnic county. *Rheumatol. Oxf. Engl.* **43,** 1129–1137 (2004).

5. Cirstéa, D., Guillemin, F., Virion, J.-M. & de Korwin, J.-D. Nouvelles données sur la prévalence de la sclérodermie systémique en France. *Rev. Médecine Interne* **30,** S74 (2009).

6. Laing, T. J. *et al.* Racial differences in scleroderma among women in Michigan. *Arthritis Rheum.* **40,** 734–742 (1997).

7. Gelber, A. C. *et al.* Race and association with disease manifestations and mortality in scleroderma: a 20-year experience at the Johns Hopkins Scleroderma Center and review of the literature. *Medicine (Baltimore)* **92,** 191–205 (2013).

8. Steen, V., Domsic, R. T., Lucas, M., Fertig, N. & Medsger, T. A. A clinical and serologic comparison of African American and Caucasian patients with systemic sclerosis. *Arthritis Rheum.* **64,** 2986–2994 (2012).

9. Arnett, F. C. *et al.* Familial occurrence frequencies and relative risks for systemic sclerosis (scleroderma) in three United States cohorts. *Arthritis Rheum.* **44,** 1359–1362 (2001).

10. Allanore, Y. Physiopathologie de la sclérodermie systémique. *médecine/sciences* **32,** 183–191 (2016).

11. Preliminary criteria for the classification of systemic sclerosis (scleroderma). Subcommittee for scleroderma criteria of the American Rheumatism Association Diagnostic and Therapeutic Criteria Committee. *Arthritis Rheum.* **23,** 581–590 (1980).

12. LeRoy, E. C. *et al.* Scleroderma (systemic sclerosis): classification, subsets and pathogenesis. *J. Rheumatol.* **15,** 202–205 (1988).

13. LeRoy, E. C. & Medsger, T. A. Criteria for the classification of early systemic sclerosis. *J. Rheumatol.* **28,** 1573–1576 (2001).

14. van den Hoogen, F. *et al.* 2013 classification criteria for systemic sclerosis: an American College of Rheumatology/European League against Rheumatism collaborative initiative. *Arthritis Rheum.* **65,** 2737–2747 (2013).

15. Elhai, M., Meune, C., Avouac, J., Kahan, A. & Allanore, Y. Trends in mortality in patients with systemic sclerosis over 40 years: a systematic review and meta-analysis of cohort studies. *Rheumatol. Oxf. Engl.* **51,** 1017–1026 (2012).

16. Tyndall, A. J. *et al.* Causes and risk factors for death in systemic sclerosis: a study from the EULAR Scleroderma Trials and Research (EUSTAR) database. *Ann. Rheum. Dis.* **69,** 1809–1815 (2010).

17. Ferri, C. *et al.* Systemic sclerosis: demographic, clinical, and serologic features and survival in 1,012 Italian patients. *Medicine (Baltimore)* **81,** 139–153 (2002).

18. Scussel-Lonzetti, L. *et al.* Predicting mortality in systemic sclerosis: analysis of a cohort of 309 French Canadian patients with emphasis on features at diagnosis as predictive factors for survival. *Medicine (Baltimore)* **81,** 154–167 (2002).

19. Sampaio-Barros, P. D. *et al.* Survival, causes of death, and prognostic factors in systemic sclerosis: analysis of 947 Brazilian patients. *J. Rheumatol.* **39,** 1971–1978 (2012).

20. Avouac, J. *et al.* Preliminary criteria for the very early diagnosis of systemic sclerosis: results of a Delphi Consensus Study from EULAR Scleroderma Trials and Research Group. *Ann. Rheum. Dis.* **70,** 476–481 (2011).

21. Cutolo, M., Sulli, A., Pizzorni, C. & Accardo, S. Nailfold videocapillaroscopy assessment of microvascular damage in systemic sclerosis. *J. Rheumatol.* **27,** 155–160 (2000).

22. Ingegnoli, F., Ardoino, I., Boracchi, P., Cutolo, M. & EUSTAR co-authors. Nailfold capillaroscopy in systemic sclerosis: data from the EULAR scleroderma trials and research (EUSTAR) database. *Microvasc. Res.* **89,** 122–128 (2013).

23. Clements, P. J. *et al.* Skin thickness score as a predictor and correlate of outcome in systemic sclerosis: high-dose versus low-dose penicillamine trial. *Arthritis Rheum.* **43,** 2445–2454 (2000).

24. Zhang, S. *et al.* Telangiectasia as a potential clinical marker of microvascular lesions in systemic sclerosis patients from EUSTAR data in China. *Clin. Exp. Rheumatol.* **33,** S106-110 (2015).

25. Hurabielle, C. *et al.* Skin Telangiectasia and the Identification of a Subset of Systemic Sclerosis Patients With Severe Vascular Disease. *Arthritis Care Res.* **68,** 1021–1027 (2016).

26. Steen, V., Denton, C. P., Pope, J. E. & Matucci-Cerinic, M. Digital ulcers: overt vascular disease in systemic sclerosis. *Rheumatol. Oxf. Engl.* **48 Suppl 3,** iii19-24 (2009).

27. Hachulla, E. *et al.* Natural history of ischemic digital ulcers in systemic sclerosis: single-center retrospective longitudinal study. *J. Rheumatol.* **34,** 2423–2430 (2007).

28. Korn, J. H. *et al.* Digital ulcers in systemic sclerosis: prevention by treatment with bosentan, an oral endothelin receptor antagonist. *Arthritis Rheum.* **50,** 3985–3993 (2004).

29. Matucci-Cerinic, M. *et al.* Bosentan treatment of digital ulcers related to systemic sclerosis: results from the RAPIDS-2 randomised, double-blind, placebo-controlled trial. *Ann. Rheum. Dis.* **70,** 32–38 (2011).

30. Bruni, C. *et al.* Digital ulcers as a sentinel sign for early internal organ involvement in very early systemic sclerosis. *Rheumatol. Oxf. Engl.* **54,** 72–76 (2015).

31. Mihai, C. *et al.* Digital ulcers predict a worse disease course in patients with systemic sclerosis. *Ann. Rheum. Dis.* **75,** 681–686 (2016).

32. Rosato, E. *et al.* Intrarenal hemodynamic parameters correlate with glomerular filtration rate and digital microvascular damage in patients with systemic sclerosis. *Semin. Arthritis Rheum.* **41,** 815–821 (2012).

33. Rosato, E. *et al.* Increased intrarenal arterial stiffness may predict the occurrence of new digital ulcers in systemic sclerosis. *Arthritis Care Res.* **66,** 1380–1385 (2014).

34. Bartoli, F. *et al.* Calcinosis in systemic sclerosis: subsets, distribution and complications. *Rheumatol. Oxf. Engl.* **55,** 1610–1614 (2016).

35. Galiè, N. *et al.* Guidelines for the diagnosis and treatment of pulmonary hypertension: the Task Force for the Diagnosis and Treatment of Pulmonary Hypertension of the European Society of Cardiology (ESC) and the European Respiratory Society (ERS), endorsed by the International Society of Heart and Lung Transplantation (ISHLT). *Eur. Heart J.* **30,** 2493–2537 (2009).

36. Avouac, J. *et al.* Prevalence of pulmonary hypertension in systemic sclerosis in European Caucasians and metaanalysis of 5 studies. *J. Rheumatol.* **37,** 2290–2298 (2010).

37. Galiè, N. *et al.* Treatment of patients with mildly symptomatic pulmonary arterial hypertension with bosentan (EARLY study): a double-blind, randomised controlled trial. *Lancet Lond. Engl.* **371,** 2093–2100 (2008).

38. Khanna, D. *et al.* Recommendations for screening and detection of connective tissue disease-associated pulmonary arterial hypertension. *Arthritis Rheum.* **65,** 3194–3201 (2013).

39. Steen, V. D. Kidney involvement in systemic sclerosis. *Presse Medicale Paris Fr. 1983* **43,** e305-314 (2014).

40. Savarino, E. *et al.* Gastrointestinal motility disorder assessment in systemic sclerosis. *Rheumatol. Oxf. Engl.* **52,** 1095–1100 (2013).

41. Allanore, Y. & Kahan, A. [Heart involvement in systemic sclerosis]. *Presse Medicale Paris Fr. 1983* **35,** 1938–1942 (2006).

42. Allanore, Y. *et al.* Prevalence and factors associated with left ventricular dysfunction in the EULAR Scleroderma Trial and Research group (EUSTAR) database of patients with systemic sclerosis. *Ann. Rheum. Dis.* **69,** 218–221 (2010).

43. Ferri, C., Emdin, M., Nielsen, H. & Bruhlmann, P. Assessment of heart involvement. *Clin. Exp. Rheumatol.* **21,** S24-28 (2003).

44. Morrisroe, K. B., Nikpour, M. & Proudman, S. M. Musculoskeletal Manifestations of Systemic Sclerosis. *Rheum. Dis. Clin. North Am.* **41,** 507–518 (2015).

45. Avouac, J., Clements, P. J., Khanna, D., Furst, D. E. & Allanore, Y. Articular involvement in systemic sclerosis. *Rheumatol. Oxf. Engl.* **51,** 1347–1356 (2012).

46. Meier, F. M. P. *et al.* Update on the profile of the EUSTAR cohort: an analysis of the EULAR Scleroderma Trials and Research group database. *Ann. Rheum. Dis.* **71,** 1355–1360 (2012).

47. Paik, J. J. Myopathy in scleroderma and in other connective tissue diseases. *Curr. Opin. Rheumatol.* **28,** 631–635 (2016).

48. Tuffanelli, D. L. & Winkelmann, R. K. Systemic scleroderma, A clinical study of 727 cases. *Arch. Dermatol.* **84,** 359–371 (1961).

49. Sharma, V. K., Trilokraj, T., Khaitan, B. K. & Krishna, S. M. Profile of systemic sclerosis in a tertiary care center in North India. *Indian J. Dermatol. Venereol. Leprol.* **72,** 416–420 (2006).

50. Reveille, J. D. *et al.* Systemic sclerosis in 3 US ethnic groups: a comparison of clinical, sociodemographic, serologic, and immunogenetic determinants. *Semin. Arthritis Rheum.* **30,** 332–346 (2001).

51. Osler, S. W. On diffuse scleroderma: with special reference to diagnosis, and to the use of the thyroid-gland extract. *J Cutan Dis* **16,** 49 (1898).

52. Sánchez, J. L., Vázquez, M. & Sánchez, N. P. Vitiligolike macules in systemic scleroderma. *Arch. Dermatol.* **119,** 129–133 (1983).

53. Singh, A., Ambujam, S., Varghese, A., Vishranth, S. P. & Sadanandan, N. Salt-and-pepper Appearance: A Cutaneous Clue for the Diagnosis of Systemic Sclerosis. *Indian J. Dermatol.* **57,** 412–413 (2012).

54. Adelowo, O. O. & Oguntona, S. Scleroderma (systemic sclerosis) among Nigerians. *Clin. Rheumatol.* **28,** 1121–1125 (2009).

55. Solanki, K. K., Hor, C., Chang, W. S. J., Frampton, C. & White, D. H. N. Clinical utility of hypo- and hyperpigmentation of skin in diffuse cutaneous systemic sclerosis. *Int. J. Rheum. Dis.* **20,** 767–773 (2017).

56. Fujimoto, N., Hamaguchi, Y. & Tanaka, T. Vitiligo-like depigmentation with perifollicular pigment retention in systemic sclerosis treated successfully with suplatast tosilate. *Eur. J. Dermatol. EJD* **26,** 110–112 (2016).

57. Smith, A. G., Holti, G. S. & Shuster, S. Immunoreactive beta-melanocyte-stimulating hormone and melanin pigmentation in systemic sclerosis. *Br. Med. J.* **2,** 733–734 (1976).

58. Pope, J. E., Shum, D. T., Gottschalk, R., Stevens, A. & McManus, R. Increased pigmentation in scleroderma. *J. Rheumatol.* **23,** 1912–1916 (1996).

59. Jawitz, J. C., Albert, M. K., Nigra, T. P. & Bunning, R. D. A new skin manifestation of progressive systemic sclerosis. *J. Am. Acad. Dermatol.* **11,** 265–268 (1984).

60. Sukenik, S., Kleiner-Baumgarten, A. & Horowitz, J. Hyperpigmentation along tendons in progressive systemic sclerosis. *J. Rheumatol.* **13,** 474–475 (1986).

61. Sukenik, S., Buskila, D. & Kleiner-Baumgarten, A. Hyperpigmentation of the skin along the thoracic and lumbar spine in progressive systemic sclerosis. *J. Rheumatol.* **18,** 1946–1947 (1991).

62. Fam, A. G. & Lee, P. The belt sign in scleroderma. *J. Rheumatol.* **17,** 725–726 (1990).

63. Darrigade, A. S. *et al.* Pigmented skin patches without scleroderma as a predominant clinical symptom revealing systemic sclerosis. *Clin. Exp. Dermatol.* **41,** 379–382 (2016).

64. Chuamanochan, M., Haws, A. L. & Pattanaprichakul, P. Reticulate hyperpigmentation in systemic sclerosis: a case report and review of the literature. *J. Med. Case Reports* **9,** 219 (2015).

65. Ee, H. L. & Tan, S. H. Reticulate hyperpigmented scleroderma: a new pigmentary manifestation. *Clin. Exp. Dermatol.* **30,** 131–133 (2005).

66. Vancheeswaran, R. *et al.* Circulating endothelin-1 levels in systemic sclerosis subsets--a marker of fibrosis or vascular dysfunction? *J. Rheumatol.* **21,** 1838–1844 (1994).

67. Yamane, K. *et al.* Significance of plasma endothelin-1 levels in patients with systemic sclerosis. *J. Rheumatol.* **19,** 1566–1571 (1992).

68. Kadono, T. *et al.* Elevated plasma endothelin levels in systemic sclerosis. *Arch. Dermatol. Res.* **287,** 439–442 (1995).

69. Abraham, D. J., Krieg, T., Distler, J. & Distler, O. Overview of pathogenesis of systemic sclerosis. *Rheumatol. Oxf. Engl.* **48 Suppl 3,** iii3-7 (2009).

70. Mostmans, Y. *et al.* The role of endothelial cells in the vasculopathy of systemic sclerosis: A systematic review. *Autoimmun. Rev.* (2017).

71. Tabata, H. *et al.* Correlation between diffuse pigmentation and keratinocyte-derived endothelin-1 in systemic sclerosis. *Int. J. Dermatol.* **39,** 899–902 (2000).

72. Yamamoto, T., Sawada, Y., Katayama, I. & Nishioka, K. Local expression and systemic release of stem cell factor in systemic sclerosis with diffuse hyperpigmentation. *Br. J. Dermatol.* **144,** 199–200 (2001).

VII. ANNEXES

Annexe 1 : Questionnaire Dxcare spécifique rempli pour chacun des patients atteints de ScS

MALADIES AUTO-IMMUNES - Pathologies auto-immunes V2 § Sclérodermie:Sclérose systémique progressive

Résumé de la maladie | Traitement antérieurs | Traitements antérieurs et actuels | Cardio / Pneumo / Vasculaire | Dermato | Nephro / Gastro / Rhumato

Résumé de la maladie

Date de la consultation: 19/07/2017
Médecin consultant
Présence d'Antécédents ?
- ... Oui
- Non
- Indéterminé

Poids (en kg)
Taille (en cm)
Commentaires
Profession et activités
Maladie auto-immune associée: Oui / Non

Type de sclérodermie
- Sclérodermie systémique cutanée diffuse
- Sclérodermie systémique cutanée limitée
- Sclérodermie localisée [morphée]
- Sclérodermie linéaire

Atteintes de la maladie
- Syndrôme de Raynaud
- Sclérose cutanée
- Atteinte articulaire
- Atteinte pulmonaire
- Atteinte cardiaque
- Atteinte digestive
- Atteinte rénale

Si syndrome de Raynaud, date de début
Si sclérose cutanée, date de début
Bilan immunologique
- Anti-Scl70
- Anti pm-Scl
- Anti-ARN Polymérase III
- Anti-Jo1
- Anti-centromères
- Anti-RNP
- Facteur rhumatoïde
- Cryoglobulinémie
- Anti-phospholipides
- Anticoagulant circulant
- Anti-béta2GP1

Commentaires (atteintes de la maladie)
Taux ACAN : 1/

MALADIES AUTO-IMMUNES - Pathologies auto-immunes V2 § Sclérodermie:Sclérose systémique progressive

Résumé de la maladie | Traitement antérieurs | Traitements antérieurs et actuels | Cardio / Pneumo / Vasculaire | Dermato | Nephro / Gastro / Rhumato

Cardio / Pneumo

Dyspnée (Stade NYHA)
- 0 - Aucune
- 1 - Pas de limitation de l'activité
- 2 - Lors d'effort important
- 3 - Lors d'effort minime
- 4 - Au repos

TA systolique (mmHg)
TA systolique moyenne / 24h (mmHg)
TA diastolique (mmHg)
TA diastolique moyenne / 24h (mmHg)

Echographie cardiaque

PAPS (mmHg)
POD (mmHg)
FEVG (Simpson) (en %)
Commentaires (échographie cardiaque)

Cathétérisme cardiaque droit

PAPS (mmHg)
PAPM (mmHg)
Pression cap (mmHg)
Index cardiaque (en %)
HTAP pré-capillaire: Oui / Non
Commentaires (cathétérisme cardiaque droit)
Test de marche 6 mn (en mètres)
Nombre d'arrêts
Commentaires (test de marche)

Scanner thoracique

Bilan
- Normal
- Verre dépoli
- Rayons de miel
- Epaississement des septas
- Micronodules
- ADP médiastinales
- Pleurésie
- ND

EFR

TLCO (en %)
Dm/Qc
CV lente (en %)
CPT (en %)
PaO^2 (mmHg)

Vasculaire

Phénomène de Raynaud
- Absent
- Modéré
- Invalidant

Capillaroscopie
- Normale
- Type sclérodermique
- ND

Holter TA
- Oui
- Non
- ND

QKd 100-60 (en ms)

MALADIES AUTO-IMMUNES - Pathologies auto-immunes V2 § Sclérodermie:Sclérose systémique progressive

Résumé de la maladie | Traitement antérieurs | Traitements antérieurs et actuels | Cardio / Pneumo / Vasculaire | **Dermato** | Nephro / Gastro / Rhumato

Score de Rodnan modifié

Visage: 0

Thorax antérieur: 0
Bras droit: 0
Avant-bras droit: 0
Main droite: 0
Doigts droits: 0
Cuisse droite: 0
Jambe droite: 0
Pied droit: 0

Abdomen: 0
Bras gauche: 0
Avant-bras gauche: 0
Main gauche: 0
Doigts gauches: 0
Cuisse gauche: 0
Jambe gauche: 0
Pied gauche: 0

Score de Rodnan modifié (sur 51): 0

Sclérodactylie: ○ Oui ○ Non
Troubles de la pigmentation: ○ Oui ○ Non
Oedèmes: ○ Oui ○ Non
Calcinose sous-cutanée: ○ Oui ○ Non
Ulcères digitaux: ○ Oui ○ Non
Distance inter-incisive (en cm): 123
Distance entre les MCP (en cm): 123
Numéro de photo: 123

MALADIES AUTO-IMMUNES - Pathologies auto-immunes V2 § Sclérodermie:Sclérose systémique progressive

Résumé de la maladie | Traitement antérieurs | Traitements antérieurs et actuels | Cardio / Pneumo / Vasculaire | Dermato | **Nephro / Gastro / Rhumato**

NEPHRO

Bandelette urinaire
- ☐ Normale
- ☐ Hématurie
- ☐ Protéinurie

Protéinurie des 24h (en g/l): 123
Créatinine (en mmol/l): 123

GASTRO

Pyrosis: ○ Oui ○ Non
Dysphagie: ○ Oui ○ Non
Troubles du transit: ○ Oui ○ Non
Incontinence anale: ○ Oui ○ Non
Commentaires (gastro)

Manométrie oesophagienne

Manométrie oesophagienne
- ☐ Normale
- ☐ Atonie des 2/3 inférieurs
- ☐ Autre anomalie
- ☐ ND

Commentaires (manométrie oesophagienne)

FOGD

FOGD
- ☐ Normale
- ☐ Anormale
- ☐ ND

Commentaires (FOGD)

RHUMATO

Myalgie spontanée: ○ Oui ○ Non
Faiblesse musculaire: ○ Oui ○ Non
CPK (en ul/l): 123
Arthrite: ○ Oui ○ Non
Arthralgie: ○ Oui ○ Non
Raideur en flexion: ○ Oui ○ Non

Radiographies osseuses

Acro-ostéolyse
- ☐ Oui
- ☐ Non
- ☐ Non fait

Echo-doppler articulaire

Synovite
- ☐ Oui
- ☐ Non
- ☐ Non fait

Annexe 2 : Questionnaire spécifique sur les troubles pigmentaires dans la ScS

TROUBLES DE LA PIGMENTATION DANS LA SCLERODERMIE
Fiche de recueil patient

Pour chaque Patient atteint de Sclérodermie :

- ⇨ **Remplir la fiche « Sclérodermie » dans l'onglet « maladie auto-immune » sur Dx Care**
- ⇨ **Remplir si présence de troubles de la pigmentation le recueil ci-dessous et faire remplir au patient le questionnaire ci-joint en annexe.**
- ⇨ **Réaliser des photos (tronc, visage, membres : face + profil)**

1) Phototype du patient :

I / II / III / IV / V / VI

(rappel des différents types en annexe)

2) Caractéristiques des troubles de la pigmentation :

Si Hypopigmentation :

- Localisée / diffuse
- hyperpigmentation périfolliculaire « en confetti » associée : oui / non

Si Hyperpigmentation :

- Localisée / diffuse
- Homogène / Hétérogène

Atteinte : en peau saine / sur peau scléreuse

Topographie : *entourer les zones atteintes sur schéma joint sur page suivante*

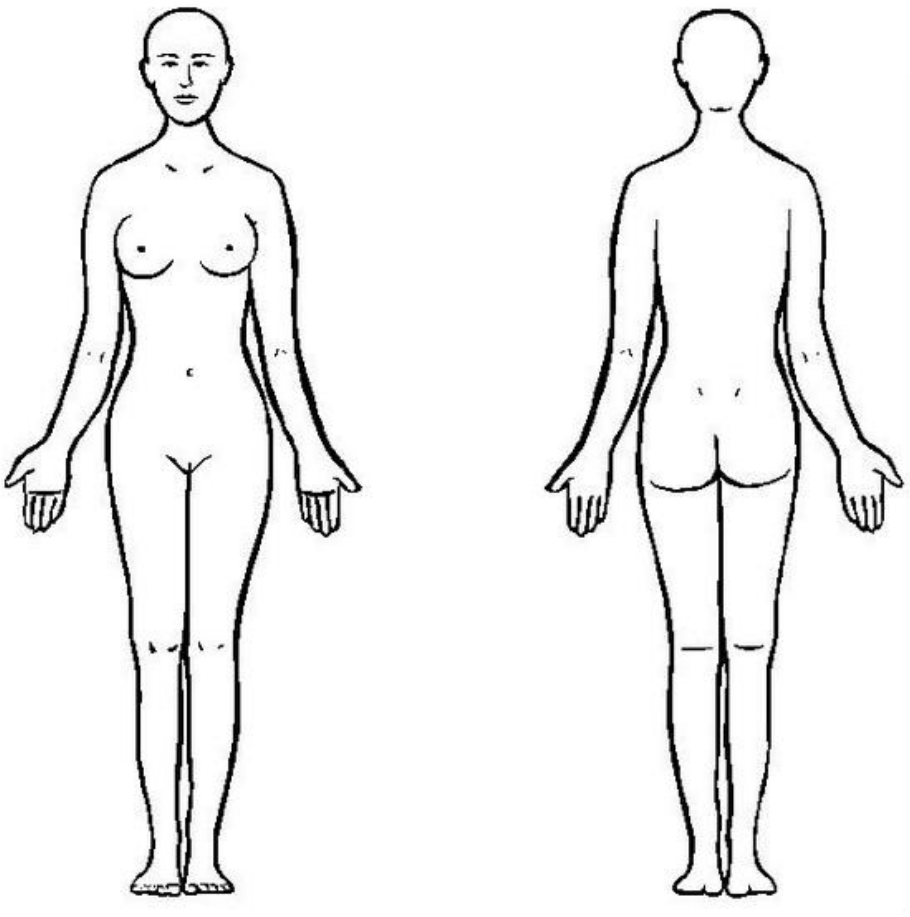

Date d'apparition des troubles de la pigmentation :

-avant / en même temps / après le diagnostic de Sclérodermie

-si après : délai d'apparition après le diagnostic *(en mois)*

3) Retentissement du trouble pigmentaire *(questionnaire en annexe à faire remplir au patient) :*

score DLQI sur 30 =

4) Biopsie : oui / non

Si oui date et lieu de réalisation de la biopsie :

5) Profil immunologique :

Taux ACAN

AC anticentromère / anti Scl70 / Anti-PM-Scl / Antifibrillarine (anti-U3-RNP)

Anti-ARN-polymérase de type III / Anti-Th/To / Anti-U1-RNP

6) Pour les dermatologues : numéro photo

QUESTIONNAIRE PATIENT :

-Avez-vous l'impression que votre teint s'est modifié au cours des années ?

oui / non

-Avez-vous l'impression de bronzer plus facilement depuis le diagnostic de Sclérodermie ?

oui / non

-Avez-vous ressenti ou ressentez-vous des démangeaisons au niveau des zones cutanées atteintes par les troubles pigmentaires ?

oui / non

Si oui : les démangeaisons ont-elles précédé l'apparition des troubles pigmentaires ?

oui /non

-Concernant le retentissement sur votre qualité de vie lié AUX TROUBLES DE LA PIGMENTATION :

Au cours des 7 derniers jours :

1. Votre peau vous a-t-elle **démangé(e)**, **fait souffrir** ou **brûlé(e)** ?
   3☐ Enormément 2☐ Beaucoup 1☐ Un peu 0☐ Pas du tout

2. Vous êtes-vous senti(e) **gêné(e)** ou **complexé(e)** par votre problème de peau ?
   3☐ Enormément 2☐ Beaucoup 1☐ Un peu 0☐ Pas du tout

3. Votre problème de peau vous a-t-il gêné(e) pour **faire des courses**, vous occuper de votre **maison** ou pour **jardiner** ?
   3☐ Enormément 2☐ Beaucoup 1☐ Un peu 0☐ Pas du tout 0☐ Non concerné(e)

4. Votre problème de peau vous a-t-il influencé(e) dans le **choix de vos vêtements** que vous portiez ?
   3☐ Enormément 2☐ Beaucoup 1☐ Un peu 0☐ Pas du tout 0☐ Non concerné(e)

5. Votre problème de peau a-t-il affecté vos **activités avec les autres** ou vos **loisirs** ?
   3☐ Enormément 2☐ Beaucoup 1☐ Un peu 0☐ Pas du tout 0☐ Non concerné(e)

6. Avez-vous eu du mal à faire du **sport** à cause de votre problème de peau ?
   3☐ Enormément 2☐ Beaucoup 1☐ Un peu 0☐ Pas du tout 0☐ Non concerné(e)

7. Votre problème de peau vous a-t-il **complètement** empêché de **travailler** ou **étudier** ?
   3☐ Oui 0☐ Non 0☐ Non concerné(e)

   Si la réponse est « Non » : votre problème de peau vous a-t-il gêné(e) dans votre **travail** ou vos **études** ?
   2☐ Beaucoup 1☐ Un peu 0☐ Pas du tout 0☐ Non concerné(e)

8. Votre problème de peau a-t-il rendu difficile vos relations avec votre **conjoint(e)**, vos **amis** ou votre **famille** ?
   3☐ Enormément 2☐ Beaucoup 1☐ Un peu 0☐ Pas du tout 0☐ Non concerné(e)

9. Votre problème de peau a-t-il rendu votre vie sexuelle difficile ?
   3☐ Enormément 2☐ Beaucoup 1☐ Un peu 0☐ Pas du tout 0☐ Non concerné(e)

10. Le traitement que vous utilisez pour votre peau a-t-il été un problème par exemple en prenant trop de votre temps ou en salissant votre maison ?
    3☐ Enormément 2☐ Beaucoup 1☐ Un peu 0☐ Pas du tout 0☐ Non concerné(e)

Score final DLQI : ..... *(0-30)*

ANNEXE:

Phototype	Couleur de la peau, des cheveux et des yeux	Réaction au soleil
I	Peau très claire avec taches de rousseur Cheveux blonds ou roux Yeux clairs	Ne bronze pas Coups de soleil systématiques
II	Peau très claire Taches de rousseur au soleil Cheveux châtains ou blonds Yeux clairs	Bronze difficilement Coups de soleil fréquents
III	Peau claire Cheveux châtains ou blonds	Bronze progressivement Coups de soleil occasionnels
IV	Peau mate Cheveux châtains ou bruns Yeux foncés	Bronze bien Coups de soleil peu fréquents
V	Peau foncée Cheveux foncés Yeux foncés	Bronze facilement Coups de soleil rares
VI	Peau noire Cheveux foncés Yeux foncés	Jamais de coups de soleil

Serment d'Hippocrate

Au moment d'être admise à exercer la médecine, je promets et je jure d'être fidèle aux lois de l'honneur et de la probité.

Mon premier souci sera de rétablir, de préserver ou de promouvoir la santé dans tous ses éléments, physiques et mentaux, individuels et sociaux.

Je respecterai toutes les personnes, leur autonomie et leur volonté, sans aucune discrimination selon leur état ou leurs convictions. J'interviendrai pour les protéger si elles sont affaiblies, vulnérables ou menacées dans leur intégrité ou leur dignité. Même sous la contrainte, je ne ferai pas usage de mes connaissances contre les lois de l'humanité.

J'informerai les patients des décisions envisagées, de leurs raisons et de leurs conséquences. Je ne tromperai jamais leur confiance et n'exploiterai pas le pouvoir hérité des circonstances pour forcer les consciences.

Je donnerai mes soins à l'indigent et à quiconque me les demandera. Je ne me laisserai pas influencer par la soif du gain ou la recherche de la gloire.

Admis(e) dans l'intimité des personnes, je tairai les secrets qui me seront confiés. Reçue à l'intérieur des maisons, je respecterai les secrets des foyers et ma conduite ne servira pas à corrompre les mœurs.

Je ferai tout pour soulager les souffrances. Je ne prolongerai pas abusivement les agonies. Je ne provoquerai jamais la mort délibérément.

Je préserverai l'indépendance nécessaire à l'accomplissement de ma mission. Je n'entreprendrai rien qui dépasse mes compétences. Je les entretiendrai et les perfectionnerai pour assurer au mieux les services qui me seront demandés.

J'apporterai mon aide à mes confrères ainsi qu'à leurs familles dans l'adversité.

Que les hommes et mes confrères m'accordent leur estime si je suis fidèle à mes promesses; que je sois déshonorée et méprisée si j'y manque.