



**HAL**  
open science

# L'excavation partielle: une nouvelle alternative au traitement des lésions carieuses profondes sur les molaires temporaires

Marie Thevenet

## ► To cite this version:

Marie Thevenet. L'excavation partielle: une nouvelle alternative au traitement des lésions carieuses profondes sur les molaires temporaires. Sciences du Vivant [q-bio]. 2017. dumas-01659059

**HAL Id: dumas-01659059**

**<https://dumas.ccsd.cnrs.fr/dumas-01659059v1>**

Submitted on 8 Dec 2017

**HAL** is a multi-disciplinary open access archive for the deposit and dissemination of scientific research documents, whether they are published or not. The documents may come from teaching and research institutions in France or abroad, or from public or private research centers.

L'archive ouverte pluridisciplinaire **HAL**, est destinée au dépôt et à la diffusion de documents scientifiques de niveau recherche, publiés ou non, émanant des établissements d'enseignement et de recherche français ou étrangers, des laboratoires publics ou privés.



UNIVERSITÉ  
**PARIS**  
**DESCARTES**

MEMBRE DE

**U-S-PC**  
Université Sorbonne  
Paris Cité

## **AVERTISSEMENT**

Cette thèse d'exercice est le fruit d'un travail approuvé par le jury de soutenance et réalisé dans le but d'obtenir le diplôme d'État de docteur en chirurgie dentaire. Ce document est mis à disposition de l'ensemble de la communauté universitaire élargie.

Il est soumis à la propriété intellectuelle de l'auteur. Ceci implique une obligation de citation et de référencement lors de l'utilisation de ce document.

D'autre part, toute contrefaçon, plagiat, reproduction illicite encourt toute poursuite pénale.

Code de la Propriété Intellectuelle. Articles L 122.4

Code de la Propriété Intellectuelle. Articles L 335.2 - L 335.10



UNIVERSITÉ  
**PARIS**  
**DESCARTES**

MEMBRE DE

**U-S-PC**  
Université Sorbonne  
Paris Cité

**UNIVERSITÉ PARIS DESCARTES**

**FACULTÉ DE CHIRURGIE DENTAIRE**

**Année 2017**

**N° 052**

**THÈSE**

**POUR LE DIPLÔME D'ÉTAT DE DOCTEUR EN CHIRURGIE DENTAIRE**

Présentée et soutenue publiquement le : 03 juillet 2017

Par

**Marie THEVENET**

**L'excavation partielle : une nouvelle alternative au traitement des  
lésions carieuses profondes sur les molaires temporaires**

Dirigée par Mme le Docteur Arabelle Vanderzwalm

JURY

Mme le Professeur Marysette Folliguet

Président

Mme le Docteur Arabelle Vanderzwalm

Assesseur

Mme le Docteur Nadège Jegat

Assesseur

Mme le Docteur Marie Sevin

Assesseur



*Except where otherwise noted, this work is licensed under*

<http://creativecommons.org/licenses/by-nc-nd/4.0/>



## Tableau des enseignants de la Faculté

DÉPARTEMENTS	DISCIPLINES	PROFESSEURS DES UNIVERSITÉS	MAÎTRES DE CONFÉRENCES
1	ODONTOLOGIE PÉDIATRIQUE	Mme VITAL Mme DAVIT-BEAL	M. COURSON Mme DURSUN Mme VANDERZWALM Mme JEGAT
	ORTHOPÉDIE DENTO-FACIALE		Mme BENAHMED M. DUNGLAS Mme KAMOUN-GOLDRAT Mme LE NORCY
	SANTÉ COMMUNAUTAIRE ET POPULATIONS SINGULIÈRES	Mme FOLLIGUET M. PIERRISNARD	M. NEBOT
2	PARODONTOLOGIE	Mme COLOMBIER	M. BIOSSE DUPLAN Mme DRIDI Mme GOSSET M. GUEZ
	MÉDECINE ET CHIRURGIE BUCCALES	M. MAMAN	Mme EJEIL M. GAULTIER M. HADIDA M. NGUYEN Mme RADOI
3	ODONTOLOGIE CONSERVATRICE ENDODONTIE	Mme CHEMLA M. LASFARGUES	Mme BESNAULT M. BONTE Mme BOUKPESSI M. DECUP Mme GAUCHER
	PROTHÈSE	M. POSTAIRE	M. CHEYLAN M. DAAS M. DOT M. EID Mme FOUILLOUX-PATEY Mme GORIN M. RENAULT M. RIGNON-BRET M. TIRLET M. TRAMBA Mme WULFMANN
4	PRÉVENTION-ÉPIDÉMIOLOGIE ÉCONOMIE DE LA SANTÉ ET ODONTOLOGIE LÉGALE		Mme GERMA M. PIRNAY M. TAVERNIER
	SCIENCES BIOLOGIQUES	Mme CHAUSSAIN M. GOGLY Mme POLIARD M. ROCHEFORT Mme SEGUIER	M. ARRETO Mme BARDET Mme CHARDIN M. LE MAY M. FERRE (MCU associé) Mme CHERIFI (MCU associée)
	SCIENCES ANATOMIQUES PHYSIOLOGIQUES ET OCCLUSODONTIQUE		M. ATTAL Mme BENBELAID Mme BENOIT M. BOUTER M. CHARRIER M. CHERRUAU M. FLEITER Mme FRON M. SALMON Mme TILOTTA

Janvier 2017



# Remerciements

---

**À Mme le Professeur Marysette Folliguet**

*Docteur en Chirurgie dentaire*

*Spécialiste qualifiée en Médecine Bucco-Dentaire*

*Docteur en Sciences Odontologiques*

*Doctorat d'État en Odontologie*

*Professeur des Universités, Faculté de Chirurgie dentaire Paris Descartes*

*Praticien Hospitalier, Assistance Publique-Hôpitaux de Paris*

*Vice-Doyen de la faculté de Chirurgie dentaire Paris Descartes*

*Chef de service de l'hôpital Louis Mourier*

*Chevalier de l'ordre national de la Légion d'honneur*

*Officier de l'ordre des palmes académiques*

Pour me faire l'honneur de présider ce jury de thèse

Pour votre gentillesse, vos conseils et votre bienveillance durant mes études à Colombes

Soyez assurée de ma reconnaissance la plus sincère





**À Mme le Docteur Arabelle Vanderzwalm**

*Docteur en Chirurgie dentaire*

*Docteur de l'Université de Paris Descartes*

*Maître de Conférences des Universités, Faculté de Chirurgie dentaire Paris Descartes*

*Praticien Hospitalier, Assistance Publique Hôpitaux de Paris*

Pour l'honneur que vous m'avez accordé en acceptant la direction de cette thèse,

Pour vos conseils, votre compréhension, votre disponibilité et votre patience tout au long de ce projet,

Pour la transmission bienveillante de vos connaissances,

Pour la passion pour l'odontologie pédiatrique, que vous m'avez communiquée,

Pour la confiance que vous m'avez démontrée en tant qu'attachée à vos côtés,

Veillez trouver ici l'expression de ma sincère admiration et de ma plus grande reconnaissance.



**À Mme le Docteur Nadège Jegat**

*Docteur en Chirurgie dentaire*

*Spécialiste qualifiée en Médecine Bucco-Dentaire*

*Ancien interne des Hôpitaux*

*Docteur de l'Université Paris Descartes*

*Maître de Conférences des Universités, Faculté de Chirurgie dentaire Paris Descartes*

*Praticien Hospitalier, Assistance Publique-Hôpitaux de Paris*

Pour me faire l'honneur d'accepter de siéger dans ce jury de thèse  
Soyez assurée de ma respectueuse considération



**À Mme le Docteur Marie Sevin**

*Docteur en Chirurgie dentaire*

*Assistant Hospitalo-Universitaire, Faculté de Chirurgie dentaire Paris Descartes*

Pour m'avoir fait l'honneur d'accepter de participer à ce jury de thèse

Pour votre disponibilité et votre gentillesse

Pour nos gardes de traumatologie du vendredi après-midi et tous les moments que nous avons pu partager à Colombes

Soyez assurée de ma plus grande reconnaissance et mes sincères remerciements



# Remerciements

---

**A mes parents**, pour votre soutien et votre présence pendant toutes ces années, la Reine ne serait pas arrivée jusqu'ici sans vous. Ptit Pap's, toujours là pour me pousser à faire mieux et m'encourager, pour savoir calmer ma frénésie dépensière, pour me charrier autant que je te le rends et surtout pour ce caractère bien trempée que tu m'as transmis. Merci pour ton aide, tes relectures : ça y est la thèse est bouclée ! Mamounette, pour ton oreille attentive, nos longues discussions sur tout et rien, ta joie de vivre et ton côté « sainte Nadine » que l'on adore critiquer mais que j'admire énormément. Merci d'être toujours là et d'avoir été si présente durant la fin de la préparation de la thèse.

**A Laurie**, ma little sister, pour ta modération et ta discrétion à toute épreuve, pour notre vie en coloc', pour ton côté grognon le matin qui me manque, pour nos éclats de rire et nos regards que l'on comprend sans parler. Merci pour ta présence à chaque moment, ton soutien et notre entente si parfaite ! De toute façon, je ne peux pas t'échanger ou te changer donc reste ma râleuse professionnelle préférée ;) Et un grand merci à **Pierre**, pour prendre soin d'elle tous les jours, et pour nos pics constants quand on se voit.

**A Yann**, petit Bobet, pour ton côté si fragile avec l'alcool, pour notre complicité si géniale, pour nos longues conversations où tu me laisses jouer ma fouine, pour ton coaching sportif, tes conseils et études de marché :D ... Tellement heureuse que tu sois maintenant à côté de nous !!

**A la team couz'** : A ma Caro chérie, la première docteur de la bande ! Merci pour ta présence, ton soutien, tes conseils, mais surtout pour notre complicité, pour toutes ces années de souvenirs (vacances, we dans le Sud ou sur Grenoble ...) et pour toutes les prochaines à venir. A Gégé, merci pour ta joie de vivre, ton franc parlé, ton humour ; tu es une cousine au top du top ! A Lisa, merci de continuer à m'emmener au parc d'attraction malgré mes cris et à te déguiser avec moi dans les boutiques, à faire les missions cadeaux ensemble (Serment d'Hippocrate, cadeaux débiles des 18 ans ...). A Axel, merci pour nos soirées mimes à se pisser dessus : « t'es soin mon ptit », tes supers mojitos ! A Thomas, merci pour toutes ces vacances ensemble, à nos nombreuses bêtises.

**A tout le reste de la famille** : à mes supers grand-parents, présents ou non aujourd'hui, qui m'ont appris tellement au cours de vacances du vélo sans petite roulette à la jardinière de légumes ou encore au tricot ; à mon parrain et ma marraine pour m'avoir toujours autant gâtée – à quand nos prochains beignets de pomme de terre au plateau de Cénise? ; à tonton Sté pour m'avoir encouragée durant ces longues années d'études et nos projets fous de maison médicale « Chez Thevenet » ; à Béa pour tous les supers moments passés et les prochains à venir ; à Maude, quelle belle rencontre ! ; aux Berts pour votre gentillesse, nos fous rires, le ski et les noëls en famille.

**A Mike**, pour cette belle rencontre, pour ton aide, ta présence et ton soutien.

**A Ben**, mon ptit Docteur, pour notre amitié qui dure depuis des années, pour notre « coloc en P1 », pour être le moins sage (ah bon ?!) de nous deux. Merci d'être toujours là.

**A Milane**, ma moitié, pour ton amitié qui dure depuis maintenant presque la moitié de notre vie et qui n'est pas prête de s'arrêter. Merci pour ta présence au quotidien, pour traverser chaque moment ensemble dans les meilleurs comme les moins bons. Pour tous nos fous rires, nos projets abracadabrants de lancer ta marque de fringue et d'ouvrir une boutique : le rêve !! Merci d'être TOI et d'être toujours là <3

**A Aude**, pour être toujours la même, après toutes ces années. Ce week-end de retrouvailles a été juste parfait, et te voir aussi heureuse avec ta petite famille fait rêver !

**Aux F.R.I.E.N.D.S :** « y a Guigui, mon Dieu qu'il est sexy ; y a Arthur trop cool par nature ; y a Alex, ses blagues nous laissent perplexes ; y a Ludo, critique que quand il faut ; y a Robin et son petit « bip » ; y a Lulu, grande et bien foutue ; y a Coco, encore une hippie de trop (c'est faux) ; y a Milane, tous les mecs en sont fans ; y a Marie, c'est la reine de la nuit ; y a Nono, qui est restée là-haut ; y a Marynou, prochaine chanson promis, on te rajoute dedans chou ! C'est les vacances, tout le monde chante, tout le monde danse et les voisins, on s'en occupera demain ». Merci les copains pour toutes ces années d'amitiés, de soirées plus qu'arrosées du lycée et d'après, de vacances et pour tous les futurs moments.

**A Lamia,** ma sista, pour notre rencontre, nos soirées en amoureux et nos gueules de bois du dimanche matin, pour me faire toujours rire et me remonter le moral, pour notre amour commun pour la nourriture. A notre amitié de dingue ... ces années d'étude n'auraient pas été aussi fun sans toi. « Toi et moi, baby, c'est pour la vie » haha

**A Zeyad,** mon ptit batard préféré, pour notre amitié juste parfaite. Merci pour toutes ces dernières années à me supporter, à m'aider avec mes galères de voiture ou d'apparts jusqu'à Zotero, pour nos soirées trop trop trop quoi et nos longues discussions devant mes émissions débiles, pour tous ces diners que tu m'as faits ... Merci d'être toujours là, quoi qu'il arrive ; avec tout mon amour (t'emballe pas hein !), ta vache-chauve-souris dévergoncée <3

**A ma team du punch,** Lia et Kinz. Merci pour notre amitié si précieuse et sincère depuis toutes ces années et pour votre soutien. Je suis prête à réexpérimenter l'expérience « coloc de punchs 2 » !!

**Aux Cougs :** A Marie-Maude, ma petite chérie, que te dire à part merci pour nos diners en tête à tête, nos discussions interminables, le crit, le god, les déguisements, le week-end à Venise ... Tu es toujours présente pour rigoler, boire et danser et en même, me booster quand il faut ! Tu es la maman parfaite, faut prendre soin de toi maintenant, tu le mérites tellement. A Mylène, à notre rencontre à Colombes, à nos retours en voiture toujours plus longs, à notre panne sur l'autoroute avec la jolie Fitouss, (heureuse que tu reviennes sur Paris). A Kaz, toujours prête à faire la fête, pour ton rire si communicatif, ton énergie folle. A Kev, pour tes petites danses inégalables devant ton miroir. A Houel, pour ta gentillesse, notre retour en voiture épique jusqu'à chez toi ! A Daph', pour ton côté râleur si attachant et tes conseils vis à vis du cab. A Montef, pour tes demandes de papouilles et tes démonstrations de position à tester, tu vas nous manquer. Faudra penser à revenir de Suisse souvent !! A tous nos restos, week-ends et prochains événements à venir.

**A Fast Life :** ma Chlo, Amélie, Manu, Alex et Gui. 1122 n'aurait pas vu le jour sans vous ! Une super année tous ensemble où l'on buvait plus que bossait, mais on y est arrivé ! A quand la désinté ter ?

**A Marion et Céline,** pour nos diners, nos vacances ensemble en Bretagne ou en Suisse, nos nombreuses soirées. Faut que l'on se programme un nouveau dîner ;)

**Aux triple poneys :** Thomas, Zeyad et Samer, pour tous ces diners, ces chichas et ces moments où vous m'avez si mal menée ! Promis, la prochaine fois, j'accepte de ramener l'œuf !!

**A Cécile,** ma partenaire de thèse, pour nos fous rires, nos pétales de câble, notre côté « peste » quand on est ensemble, à nos heures à refaire le monde au téléphone. Ces derniers mois n'auraient pas été supportables, sans tes nombreux messages et photos, et ton soutien !! On y est arrivé, c'est incroyable ça ?!

**A tous les copains de la fac et ceux rencontrés au fil du temps :** Daphné, Lola, Agathe, Louise, Elise, Audrey qui sont là depuis le début et que j'adore tellement, Constance, Emeline, Camille, Nina ... Soso, Bonhomme, Tom mon lapin, Bets, Mounard, Andy, Joanie, Max, Josué, Grira, Pouch, Marwan, Galz, Chatte, Loubs, Hamza, Francky, Sofiane ... et tous ceux que j'ai oublié de citer et qui ont rendu ces années juste dingues !! Merci pour votre amitié, votre folie et tous les moments qui restent à venir.

**A la team Colombes :** Mattia, le meilleur binôme, pour ton sale caractère, nos accrochages constants mais surtout pour cette super amitié durant toutes ces années ; à Sylvie, Hakima et Samia les petits rayons de soleil du service, merci pour votre gentillesse, votre soutien, nos déjeuners du midi ... ; à Allison, PJ, Nico, Kévin, Faty, Cécile ... et à tous les autres qui ont rendu ces années top.





# Table des matières

---

<b>INTRODUCTION</b> .....	<b>3</b>
<b>1 : GÉNÉRALITÉS</b> .....	<b>4</b>
1.1 LA DENT TEMPORAIRE : UNE DENT PARTICULIÈRE.....	4
1.1.1. <i>Particularités anatomiques et histologiques des molaires temporaires</i> .....	4
1.1.2. <i>Particularités physiologiques de la dent temporaire</i> .....	6
1.1.3. <i>Conséquences sur l'évolution de la lésion carieuse</i> .....	8
1.2 QU'EST-CE QU'UNE CARIE PROFONDE ?.....	8
1.2.1 <i>Comment définir une carie profonde ?</i> .....	9
1.2.2 <i>Anatomo-pathologie d'une lésion carieuse profonde</i> .....	9
1.2.3 <i>Définition radiologique d'une lésion carieuse profonde</i> .....	11
<b>2 : QUELLE THÉRAPEUTIQUE FACE À UNE LÉSION CARIEUSE PROFONDE SUR UNE MOLAIRES TEMPORAIRE ?</b> .	<b>13</b>
2.1. EVALUATION DE L'ÉTAT PULPAIRE.....	13
2.1.1. <i>L'anamnèse</i> .....	13
2.1.2. <i>Examen clinique</i> .....	14
2.1.3. <i>Examen radiologique</i> .....	15
2.1.4. <i>Difficultés de diagnostic</i> .....	15
2.2. L'EXCAVATION PARTIELLE.....	15
2.2.1 <i>Définition</i> .....	16
2.2.2 <i>Indications et contre-indications</i> .....	16
2.2.3 <i>Mise en œuvre</i> .....	18
2.3. LA PULPOTOMIE.....	21
2.3.1 <i>Définition</i> .....	21
2.3.2 <i>Indications et contre-indications</i> .....	21
2.3.3 <i>Mise en œuvre thérapeutique</i> .....	22
2.3.4 <i>Résultats et pronostics</i> .....	22
2.4. L'EXCAVATION COMPLÈTE ET LE COIFFAGE PULPAIRE INDIRECT.....	23
2.4.1 <i>Définition</i> .....	23
2.4.2 <i>Indications et contre-indications</i> .....	23
2.4.3 <i>Mise en œuvre thérapeutique</i> .....	24
2.4.4 <i>Résultats et pronostics</i> .....	25
2.5. CAS CLINIQUE.....	25
2.5.1 <i>De l'examen au plan de traitement</i> .....	25
2.5.2 <i>Séance de soins dans le secteur 6</i> .....	26

<b>3 : EXCAVATION PARTIELLE ET DENT TEMPORAIRE : LA PULPOTOMIE OU L'EXCAVATION COMPLÈTE SONT-ELLES DÉSORMAIS DÉPASSÉES ? .....</b>	<b>27</b>
3.1. MATÉRIELS ET MÉTHODES.....	27
3.1.1. <i>Critères de sélection</i> .....	27
3.1.2. <i>Méthode de recherche pour identifier les études</i> .....	27
3.1.3. <i>Méthode de sélection des études</i> .....	28
3.2. L'EXCAVATION PARTIELLE.....	29
3.3. EXCAVATION PARTIELLE OU PULPOTOMIE ? .....	32
3.4. EXCAVATION PARTIELLE OU CURETAGE COMPLET AVEC COIFFAGE INDIRECT ?.....	36
3.5. DISCUSSION .....	42
3.6. L'EXCAVATION PARTIELLE AU QUOTIDIEN .....	45
<b>CONCLUSION .....</b>	<b>46</b>
<b>BIBLIOGRAPHIE .....</b>	<b>47</b>
<b>TABLE DES FIGURES.....</b>	<b>52</b>
<b>TABLE DES TABLEAUX.....</b>	<b>53</b>
<b>TABLE DES GRAPHIQUES .....</b>	<b>54</b>
<b>GLOSSAIRE .....</b>	<b>55</b>

# Introduction

---

La carie dentaire est la maladie chronique la plus commune de l'enfance et représente un véritable problème de santé publique. Bien que sa prévalence tende à diminuer dans les pays industrialisés, l'HAS (Haute Autorité de Santé) rapporte que 20 à 30% des enfants âgés de 4 à 5 ans présentent au moins une carie non soignée, tandis que l'enquête de l'UFSBD (Union Française pour la Santé Bucco-dentaire), en 2006, indique que 30% des enfants de 6 ans possèdent aussi une dent cariée non soignée. Elle est définie comme une maladie complexe, chronique, multifactorielle infectieuse et transmissible, dépendant de l'hôte, de la présence de bactéries cariogènes et de la consommation de glucides fermentescibles.

Le chirurgien-dentiste est confronté tous les jours à ce problème. Face à une lésion carieuse profonde sur les molaires temporaires, il est courant de réaliser une excavation complète au risque d'exposer la pulpe et de devoir entreprendre un soin pulpaire plus complexe, tel que la pulpotomie. Celle-ci est décrite comme une thérapeutique fiable des dents temporaires, reconnue depuis de nombreuses années. Mais à l'aire de la dentisterie conservatrice et micro-invasive, la nécessité de retirer la totalité du tissu carieux est remise en question. Grâce aux connaissances acquises sur le processus de cicatrisation pulpaire et la formation de dentine tertiaire réparatrice ou réactionnelle, les principes de décision concernant l'éviction de la carie ne seront plus seulement mécaniques mais aussi biologiques.

Un traitement alternatif, l'excavation partielle du tissu carieux a fait l'objet de nombreuses études sur dents permanentes depuis ces quinze dernières années, et fait maintenant partie des thérapeutiques à envisager pour la carie profonde. Cette technique tend à s'étendre aux caries profondes sur dents temporaires et peut avoir un intérêt en odontologie pédiatrique, au cours de séances difficiles par manque de coopération du patient, par le gain de temps qu'elle procure.

Le but de ce travail est de présenter la problématique de l'excavation partielle sur dents temporaires, qui tient au fait que cette dent est particulière compte tenu de sa durée de vie limitée, qui se termine par son exfoliation.

Au travers d'une revue de la littérature, nous essayerons de dégager les critères de décision de cette nouvelle thérapeutique et de la comparer aux autres techniques, dont dispose aujourd'hui le chirurgien-dentiste face à une lésion carieuse profonde sur dent temporaire.

# 1 : Généralités

---

## 1.1 La dent temporaire : une dent particulière

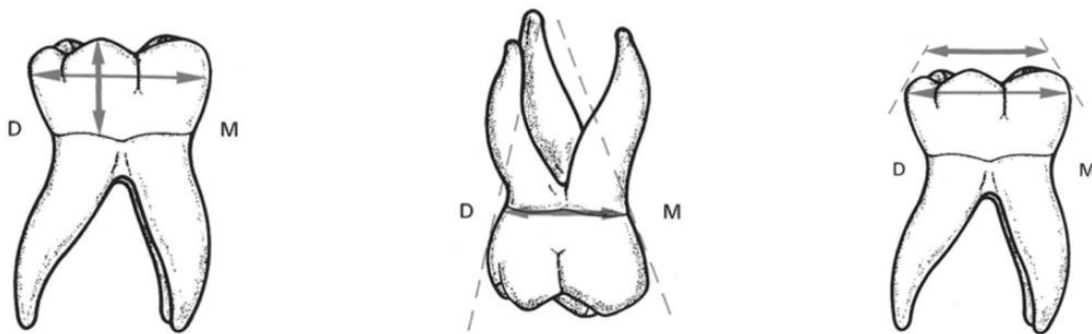
### 1.1.1. Particularités anatomiques et histologiques des molaires temporaires

La dent temporaire avec ses caractéristiques anatomiques, histologiques et physiologiques est une dent « particulière ». Ses particularités ont une incidence sur l'évolution du processus carieux et son traitement.

#### 1.1.1.1. Anatomie

La couronne des molaires temporaires est globuleuse avec une constriction cervicale marquée et un bombé vestibulaire légèrement supra, voire, sous gingival qui viennent compliquer parfois la restauration. L'aire occlusale est plus réduite que celle de leurs homologues permanentes.

Figure 1 : Morphologie externe des molaires temporaires

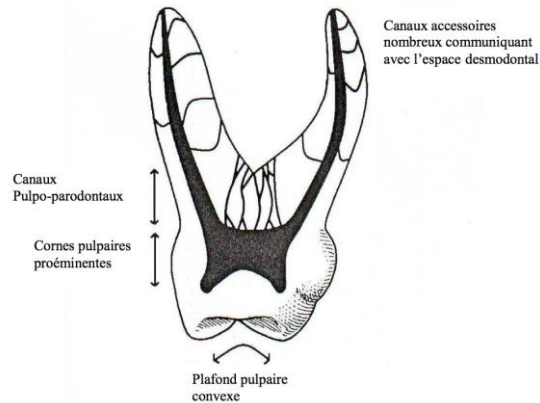


Source : Tavernier, Morphologie dentaire temporaire, 1994

La chambre pulpaire est large, avec des parois bombées en contre-dépouille, un plafond et un plancher fortement convexes et des cornes pulpaires proéminentes, longues et effilées, notamment la corne mésio-vestibulaire, très proche de la jonction amélo-dentinaire. L'épaisseur d'émail est par conséquent réduite sur la paroi mésiale des molaires temporaires. La première molaire temporaire compte 3 à 4 cornes pulpaires contre 4 à 5 pour la seconde molaire temporaire.

De plus, cette anatomie pulpaire complexe est caractérisée par un plancher pulpaire mince, qui présente de nombreux canaux accessoires – les canaux pulpo-parodontaux –, retrouvés également sur la face interne des racines, qui permettent une communication entre l’espace endodontique et l’espace osseux inter-radulaire.

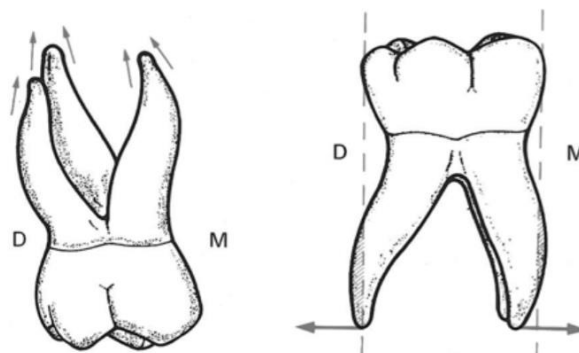
Figure 2 : Caractéristiques anatomiques du réseau canalaire de la molaire temporaire



Source : Lautrou, Anatomie descriptive des dents temporaires, 1981<sup>1</sup>

Les racines des molaires temporaires sont plus fines, effilées et leur apex sont plus pointus que celles des dents permanentes. Elles divergent à partir du collet, pour se projeter en dehors des limites de la couronne, laissant place au germe de la dent permanente.

Figure 3 : Morphologie externe des molaires temporaires



Source : Tavernier, Morphologie dentaire temporaire, 1994

<sup>1</sup> Lautrou, Anatomie dentaire.

### 1.1.1.2. Histologie

Les tissus durs des dents temporaires sont moins épais que ceux des dents permanentes ; en effet, l'épaisseur de l'émail ne représente que la moitié de celle de la dent permanente. Les prismes d'émail sont disposés irrégulièrement et ont un diamètre légèrement inférieur à celui de la dent permanente. En conséquence, les espaces inter-prismatiques sont plus larges.

La dentine apparaît « poreuse » et avec une densité plus faible. Elle est deux fois moins épaisse et les tubules dentinaires sont larges.

La pulpe est un tissu conjonctif lâche, bien vascularisé qui subit d'importantes modifications au cours du vieillissement de la dent temporaire, plus prononcée que celui de la dent permanente.<sup>2</sup> De plus, le système nerveux de la dent temporaire n'est mature qu'à la fin de l'édification radiculaire lorsque la dent est en occlusion. Les axones myélinisés sont peu nombreux. Le système nerveux est ainsi peu réceptif à la douleur.

### 1.1.2. Particularités physiologiques de la dent temporaire

La dent temporaire a une durée de vie déterminée, qui se termine par son exfoliation et son remplacement par la dent permanente. Elle est réellement fonctionnelle pendant 8 ans  $\pm$  6 mois.

D'un point de vue physiologique, la dent temporaire passe par trois phases, qui correspondent aux différents stades d'évolution radiculaire et à des modifications physiologiques et structurelles de la pulpe.<sup>19</sup>

#### **Stade I – stade de maturation (stade M)**

La dent temporaire est sur l'arcade, mais est encore immature : la radiculogénèse n'est pas terminée et les apex sont ouverts. Physiologiquement, elle est souvent comparée à la dent permanente immature, avec une vascularisation pulpaire très importante et un fort potentiel cellulaire. Elle a une durée de un an après la date d'éruption.

#### **Stade II – stade de stabilité (stade S)**

Cette phase de stabilité s'étend de la fin de l'édification radiculaire au début de la rhizolyse, et dure environ 3 ans  $\pm$  6 mois.

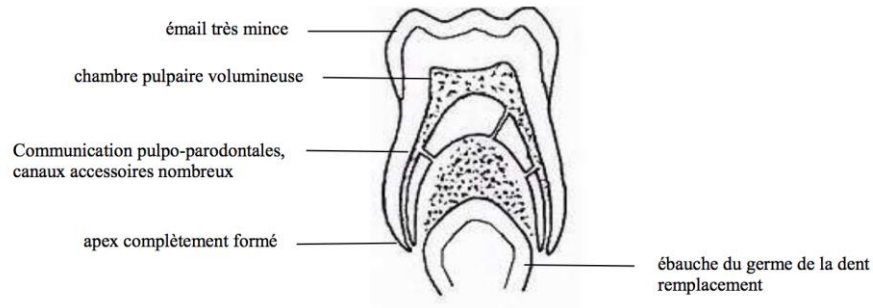
La dent temporaire est alors complètement formée, avec un apex fermé. Sa pulpe est un tissu conjonctif jeune : sa vascularisation et son potentiel cellulaire encore élevés permettent de la

---

<sup>2</sup> Finn, *Clinical pedodontics*.

comparer à celle de la dent permanente jeune, avec un potentiel de réparation. L'os alvéolaire est dense.

Figure 4 : Stade de stabilité



Source : Fortier, Abrégé de pédodontie, chapitre 7, 1987

### Stade III – stade de rhizalyse (stade R)

Cette phase de régression, qui dure 3 – 4 ans est propre à la dent temporaire. Elle aboutit à son exfoliation après rhizalyse physiologique des racines.

Plusieurs modifications surviennent :

- l'attache épithéliale migre en direction apicale,
- les orifices apicaux s'élargissent,
- la zone interradiculaire change avec un état inflammatoire notable marqué par une activité ostéoclastique, qui participe à la résorption radiculaire,
- la pulpe se présente sous la forme d'un tissu de granulation avec recrudescence de cellules inflammatoires et d'odontoclastes. C'est une pulpe qui vieillit et perd son potentiel réparateur<sup>3</sup>.

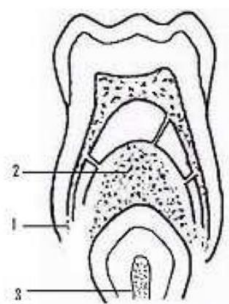
La dent temporaire est un organe dont la capacité de défense et décroît au fur et à mesure que la rhizalyse avance.

---

<sup>3</sup> Fortier, *Abrégé de pédodontie*.



Figure 5 : Stade de rhizalyse



1. Modifications des structures radiculaires :
  - longueur des racines
  - orifice apical
2. Modifications des structures parodontales :
  - attaches épithéliales
  - os interradiculaire
3. Proximité du germe de la dent permanente.

Source : Fortier, Abrégé de pédodontie, chapitre 7, 1987

### 1.1.3. Conséquences sur l'évolution de la lésion carieuse

Toutes ses particularités font que la dent temporaire est plus vulnérable face à une atteinte carieuse. En effet, la faible épaisseur de l'émail et les tubules dentinaires larges favorisent une pénétration bactérienne rapide. L'important volume pulpaire et les cornes proéminentes font que l'implication pulpaire est plus fréquente. De même que pour la dent permanente, une inflammation pulpaire se développe en regard du processus carieux.<sup>4</sup> Cette inflammation est dans un premier temps réversible et se poursuit rapidement par une inflammation irréversible de tout le parenchyme pulpaire si la lésion carieuse persiste et n'est pas traitée, pour se terminer par la nécrose pulpaire.

Du fait de la présence des nombreux canaux pulpo-parodontaux, les facteurs de l'inflammation puis les produits de dégradation de la nécrose pulpaire et les bactéries diffusent rapidement dans la zone inter-radiculaire et vont être à l'origine d'une infection de l'os inter-radiculaire : c'est l'abcès caractérisé par une destruction osseuse.<sup>5</sup>

Avant de proposer un traitement sur une dent temporaire, il est indispensable de prendre en considération ses caractéristiques (anatomiques et histologiques) et le stade physiologique où elle se trouve. En effet, la thérapeutique sera adaptée en fonction de la pathologie diagnostiquée et sera différente selon que la racine est en cours d'édification, stable ou en phase de rhizalyse.

## 1.2 Qu'est-ce qu'une carie profonde ?

---

<sup>4</sup> De La Dure-Molla, Naulin Ifi, et Eid Blanchot, « Carie et ses complications chez l'enfant ».

<sup>5</sup> Piette et Goldberg, *La dent normale et pathologique*.

En ayant conscience de la proximité pulpaire, le chirurgien-dentiste peut mettre en œuvre des thérapeutiques permettant le maintien de la vitalité pulpaire dans les meilleures conditions.

Mais plusieurs questions semblent donc essentielles à soulever : qu'est-ce qu'une carie profonde ? Et comment le praticien peut-il la diagnostiquer sur une molaire temporaire de façon reproductible ?

### **1.2.1 Comment définir une carie profonde ?**

La profondeur de la carie est estimée par la distance entre la pulpe et le fond de la lésion. Une fois la jonction amélo-dentinaire franchie, la carie progresse plus rapidement dans la dentine, qui est moins minéralisée.

La classification ICDAS permet de définir le stade de développement de la pathologie carieuse en se basant sur un examen visuel et faire le lien entre la maladie carieuse et l'équivalence histologique de l'atteinte tissulaire en profondeur. Une lésion carieuse est jugée comme profonde à partir du stade 5. A ce stade, sur une molaire temporaire humide, une ombre dentinaire grise, bleue ou brune peut être notée. Mais une fois séchée, une microcavité avec exposition de la dentine est visible. Histologiquement, la déminéralisation s'étend au tiers moyen de la dentine. Le stade 6 présente une perte évidente de structure, la cavité est large et implique au moins la moitié de la surface de la dent temporaire. La dentine est alors clairement visible et il peut arriver que la pulpe soit atteinte. La déminéralisation a atteint le tiers interne de l'épaisseur dentinaire.<sup>6</sup>

En cas de lésion carieuse profonde, la pulpe présente une inflammation réversible, qui est localisée à la chambre pulpaire dans un premier temps. Si la lésion carieuse n'est pas traitée, l'évolution se fait comme pour la dent permanente vers une inflammation irréversible généralisée à toute la pulpe.

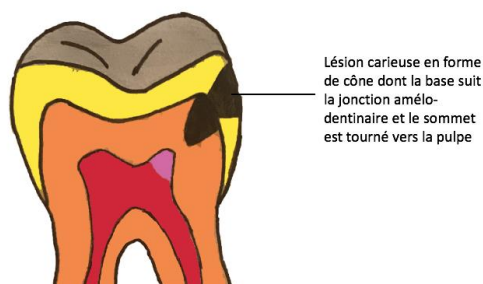
### **1.2.2 Anatomo-pathologie d'une lésion carieuse profonde**

La lésion carieuse, qui est une déminéralisation des tissus durs de la dent par les acides produits par les bactéries buccales, progresse de l'émail vers la dentine. Une fois la jonction amélo-dentinaire atteinte, elle s'étend latéralement en suivant l'axe des tubules dentinaires. La lésion prend ainsi la forme d'un cône dont la base suit la jonction amélodentinaire et le sommet est orienté vers la pulpe.

---

<sup>6</sup> International caries detection and assessment system coordinaing comitee, « Rationale and evidence for the international caries detection and assessment system (ICDAS II) ».

Figure 6 : Progression d'une lésion carieuse



Source : Auteur

Plusieurs zones se distinguent au sein d'une lésion carieuse profonde : la dentine nécrotique, la dentine infectée et la dentine affectée.

#### 1.2.2.1. La dentine nécrotique

La dentine nécrotique est présente en surface de la lésion carieuse. Elle est formée par la destruction du tissu dentinaire et son réseau tubulaire. Un mélange de plaque bactérienne et de matrice collagénique désintégrée par l'activité bactérienne protéolytique y sont retrouvées.

#### 1.2.2.2. La dentine infectée

La dentine infectée située sous la couche nécrotique, présente une altération tissulaire caractérisée par des fibres de collagène dénaturées et une déminéralisation de la dentine péri-tubulaire. Les tubules dentinaires sont colonisés par des composants organiques (bactéries et leurs métabolites) et inorganiques. Ces bactéries apparaissent isolées ou le plus souvent sous forme d'agrégats. Les lumières des tubules adjacents peuvent fusionner, aboutissant à la formation de « foyers de liquéfaction ».<sup>7</sup>

#### 1.2.2.3. La dentine affectée

A l'inverse, la dentine affectée présente une structure légèrement altérée mais de façon réversible : les tubules dentinaires sont fracturés transversalement et sont encore entourés d'un manchon de dentine péri-tubulaire.<sup>8</sup> Le collagène est donc altéré mais non dénaturé. Les bactéries

---

<sup>7</sup> Séguier et Le May, « Histopathologie de la lésion carieuse de l'émail et de la dentine ».

<sup>8</sup> Ibid.

sont en quantité nettement moindre ; Lager<sup>9</sup> a montré que le rapport en CFU/mg (Colony Forming Units) entre la zone infectée et affectée est de l'ordre de 55.

Cette structure a la possibilité d'être reminéralisée et elle peut être conservée. En effet, certains biomatériaux peuvent provoquer une reminéralisation.

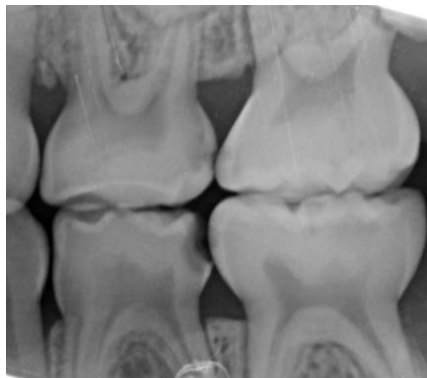
### 1.2.3 Définition radiologique d'une lésion carieuse profonde

En cariologie et notamment en odontologie pédiatrique, l'examen radiographique est un complément indispensable à l'examen clinique, et à l'établissement d'un diagnostic précis et fiable. Cependant, la radiographie a un retard de 6 mois sur les données histologiques et les conséquences cliniques qui en découlent, ne sont pas négligeables.<sup>10</sup> Radiographiquement, une carie profonde se définit par une image radioclaire atteignant les 2/3 voire les 3/4 de l'épaisseur de la dentine totale<sup>11</sup>, sans atteinte directe de la pulpe.

Dans certaines situations cliniques, les odontoblastes stimulés par l'inflammation due à l'agression carieuse, élaborent une dentine tertiaire réactionnelle, qui se développe aux dépens de la cavité pulpaire, qui apparait alors rétrécie sur les clichés radiographiques.

Enfin, les clichés radiologiques permettent de contrôler la morphologie radriculaire et l'intégrité de l'os inter-radriculaire.

Figure 7 : Radiographie rétrocoronaire – Camille S., âgée de 4 ans et demi



Source : Vanderzwaln A.

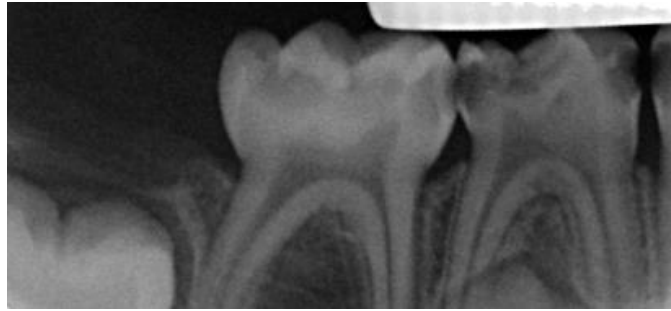---

<sup>9</sup> Lager, Thornqvist, et Ericson, « Cultivable bacteria in dentine after caries excavation using rose-bur or carisolv ».

<sup>10</sup> Attal et Kaleka, « Démarche qualité pour la radiologie intrabuccale en odontologie : pourquoi, comment ? »

<sup>11</sup> Bjørndal, « Indirect pulp therapy and stepwise excavation ».

Figure 8 : Radiographie rétroalvéolaire – Ayan M., âgé de 3 ans



Source : Auteur

## **2 : Quelle thérapeutique face à une lésion carieuse profonde sur une molaire temporaire ?**

---

Le traitement des lésions carieuses à proximité pulpaire sur molaire temporaire représente un défi majeur pour le praticien. La gestion traditionnelle de ces lésions consiste à retirer complètement la lésion carieuse afin de laisser une dentine saine d'une épaisseur plus ou moins importante au contact de la restauration mais au risque parfois de réaliser une effraction pulpaire. Ce qui contraint le praticien à faire une pulpotomie, thérapeutique pulpaire la plus fiable sur dent temporaire quel que soit le stade physiologique où se trouve la dent (stade M, S ou début R).

Une nouvelle approche plus conservatrice peut désormais limiter ce risque d'exposition pulpaire : l'éviction carieuse partielle.

### **2.1. Evaluation de l'état pulpaire**

Tout comme pour la dent permanente, l'évaluation de l'état pulpaire est l'étape incontournable, essentielle, qui précède la pose du diagnostic pulpaire, et c'est elle qui conditionne la prise de décision thérapeutique. La difficulté pour le praticien est de savoir si l'inflammation qui est présente lors d'une carie profonde est réversible ou irréversible, les thérapeutiques étant alors différentes. En cas d'irréversibilités, la pulpe ne peut être conservée.

L'anamnèse, la confrontation des données cliniques et radiologiques et les réflexions qui les accompagnent, constituent les bases de la démarche diagnostique.

#### **2.1.1. L'anamnèse**

Quand la pulpe présente une inflammation, la douleur est le symptôme clinique recherché en priorité. L'entretien clinique va permettre de connaître les antécédents douloureux mais il faut avoir à l'esprit que les parents peuvent exagérer ou atténuer cette symptomatologie. Quant à l'enfant, il répond souvent de façon ambiguë et cela d'autant plus facilement qu'il est petit.

La douleur est difficile à interpréter chez l'enfant, qui ne l'exprime pas toujours aisément. Il est pourtant nécessaire de déterminer :

- le type de la douleur : aigue ou chronique
- sa localisation : il est souvent nécessaire de guider l'enfant par une formulation adaptée, des questions ou des gestes car jeune, il n'a pas toujours la notion de l'espace et montrera plus spontanément ses incisives, alors qu'il présente une lésion carieuse dans un secteur molaire

- sa date d'apparition
- son caractère provoqué ou spontané

La douleur provoquée est fréquemment retrouvée en odontologie pédiatrique. En effet, un tassement alimentaire inter-dentaire survient régulièrement après le repas, chez un enfant présentant un point de contact défectueux dû à une lésion carieuse proximale sur molaire temporaire ou le plus souvent dû à deux lésions en vis à vis. Cette douleur est d'origine gingivale, et non dentaire. Il convient donc de faire également un diagnostic différentiel.<sup>12</sup>

La douleur (type, intensité, caractère ...) est donc un des éléments essentiels à prendre en compte dans le diagnostic.

## **2.1.2. Examen clinique**

### **2.1.2.1. Les deux formes d'atteintes carieuses sur dents temporaires**

L'examen endobuccal se fait par un simple examen visuel de la dent cariée et de son parodonte superficiel.

Il existe deux formes d'atteintes carieuses sur les dents temporaires :

- La carie « à marche rapide » avec un aspect « jaunâtre ». La dentine apparaît comme molle lors du passage délicat de la sonde. Ce type de lésion est considérée comme particulièrement active. La progression rapide du processus carieux ne permet pas à la pulpe de former de la dentine tertiaire réactionnelle. La pulpe est très inflammatoire et les douleurs provoquées sont prononcées du fait de la grande proximité pulpaire.
- La carie « à marche lente » avec un aspect clinique « brunâtre voire noir ». La dentine apparaît dure à la sonde. Ce type de lésion carieuse encore appelée carie arrêtée facilite l'apposition de dentine réactionnelle du fait de la lenteur de son évolution. La pulpe est inflammatoire mais les douleurs provoquées sont plus faibles voire inexistantes dans un début.

La sonde doit être utilisée avec parcimonie pour évaluer la dureté des tissus afin d'éviter une cavitation au niveau d'une lésion initiale, qui dès lors ne pourrait plus être reminéralisée.<sup>13</sup>

---

<sup>12</sup> Fuks, « Pulp therapy for the primary and young permanent dentitions ».

<sup>13</sup> Naulin-Ifi, *Odontologie pédiatrique clinique*.

### 2.1.2.2. Les tests de sensibilité thermique

Les tests de sensibilité thermique (froid ou chaud) ne sont pas utilisés sur la dent temporaire, en raison du manque de fiabilité des réponses, souvent influencées par les parents ou le praticien lui-même. De plus l'enfant qui ressent déjà une douleur ou une gêne, peut répondre positivement au stimulus avant même que la dent incriminée ne soit concernée. S'il s'avère qu'il a mal en buvant un liquide froid par exemple, il est inutile de provoquer une douleur avec un test thermique.

### 2.1.3. Examen radiologique

L'examen radiologique est le complément indispensable pour la prise de décision thérapeutique, en odontologie pédiatrique. En effet, la profondeur de la lésion peut ainsi être analysée et évaluée par rapport à sa proximité avec la pulpe.

Il permet d'évaluer le degré de rhizolyse des racines ainsi que l'os inter-radiculaire.

### 2.1.4. Difficultés de diagnostic

Le diagnostic de l'état pulpaire est donc difficile à établir avec précision, surtout chez l'enfant. En effet, la relation triangulaire entre le praticien, l'enfant et les parents ou l'accompagnant peut se révéler être une aide comme un désavantage. L'enfant a parfois du mal à s'exprimer, à verbaliser ce qu'il ressent : la rencontre avec le praticien, inconnu jusqu'alors, le pousse parfois à passer sous silence une douleur ressentie, par peur du traitement à venir ou de la situation. L'intervention des parents peut être une aide précieuse dans bien des cas mais peut également parfois s'avérer contre-productive : comportement inadapté, augmentation du stress et de l'anxiété de l'enfant, non maîtrise de son impatience. Les parents ou l'accompagnant peuvent, eux aussi, sous-estimer la douleur et les autres symptômes de l'enfant, tandis que d'autres au contraire vont les sur-estimer. Il est par conséquent nécessaire de bien tenir compte de tous ces facteurs, et de mettre les trois « membres » de cette relation en confiance.

Par ailleurs, l'inflammation pulpaire est presque toujours asymptomatique dans un premier temps car très localisée.

Une molaire temporaire jugée cliniquement sans symptomatologie peut en réalité présenter des modifications pulpaires sévères et irréversibles. Seul un abcès avec ou sans fistule ne laisse aucun doute sur l'état de la pulpe. Le diagnostic doit donc résulter d'une confrontation de signes cliniques et radiologiques.

## 2.2. L'excavation partielle



### 2.2.1 Définition

L'éviction partielle de la carie aussi appelée Indirect Pulp Treatment (IPT) est une technique d'odontologie ultraconservatrice, qui se rapproche de la technique Stepwise réalisée en deux temps.

Elle a en effet pour objectif d'éliminer la dentine nécrosée et infectée en laissant la dentine affectée, ce qui permet d'éviter l'exposition pulpaire. La dentine affectée est alors recouverte par un matériau biocompatible et la dent est restaurée dans la séance. C'est une technique en un temps, il n'y a pas de réintervention à la différence de la technique Stepwise, ce qui est appréciable chez l'enfant.

La condition pour la réussite de ce traitement est l'étanchéité de la restauration coronaire. Elle est obtenue par l'élimination du tissu carieux sur les parois verticales.<sup>14</sup>

Cette méthode a fait l'objet de nombreuses études ces dernières années, depuis son introduction par Ribeiro<sup>15</sup> en 1999.

### 2.2.2 Indications et contre-indications

#### 2.2.2.1. Indications

L'excavation partielle est une thérapeutique indiquée chez des patients en bonne santé générale, qui présente une lésion carieuse profonde proche de la pulpe vivante, mais sans l'atteindre. La pulpe ne doit présenter qu'une inflammation pulpaire réversible<sup>16</sup>, caractérisée par des douleurs provoquées cédant à la prise d'antalgiques. La dent doit être restaurable de façon pérenne.

Radiographiquement, la lésion carieuse doit atteindre les 2/3 voire les 3/4 de l'épaisseur de la dentine totale, sans atteinte directe de la pulpe.<sup>29-30</sup> De plus, la radiographie doit permettre de noter l'absence de radioclarité au niveau de la zone de furcation ou du péri-apex et l'absence de résorption interne ou externe, qui signerait une inflammation pulpaire irréversible voire une nécrose ; elle doit également permettre de constater que l'espace desmodontal n'est pas élargi, que la lamina dura n'est pas interrompue et que les résorptions physiologiques de la dent temporaire sont inférieures à un tiers de la longueur radiculaire (stade I, II ou début de stade III de la dent temporaire).<sup>17, 18</sup>

---

<sup>14</sup> American academy of pediatric dentistry, « Guideline on pulp therapy for primary and young permanent teeth ».

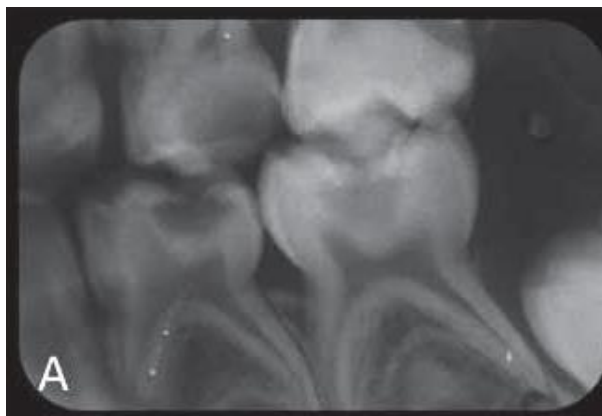
<sup>15</sup> Ribeiro et al., « A clinical, radiographic, and scanning electron microscopic evaluation of adhesive restorations on carious dentin in primary teeth ».

<sup>16</sup> Ricketts et al., « Operative caries management in adults and children ».

<sup>17</sup> American academy of pediatric dentistry, « Guideline on pulp therapy for primary and young permanent teeth ».

<sup>18</sup> Farooq et al., « Success rates of formocresol pulpotomy and indirect pulp therapy in the treatment of deep dentinal caries in primary teeth ».

Figure 9 : Radiographie encourageant le traitement par l'excavation partielle au niveau de 74 et 75



Source : Casagrande, Indirect pulp treatment in primary teeth: 4-year results, 2010

#### 2.2.2.2. Contre-indications

Les contre-indications sont d'ordre général ou d'ordre local.

##### 2.2.2.2.1 D'ordre général

L'état de santé général du patient peut amener à entreprendre des thérapeutiques plus invasives qu'un soin conservateur en cas d'atteintes carieuses actives et profondes de la dent temporaire où l'inflammation pulpaire est réversible, à savoir l'extraction.

En effet, les enfants présentant un risque d'endocardite infectieuse nécessitent une prise en charge spécifique, en raison du risque de bactériémie inhérente aux soins dentaires. Les recommandations de l'AFSSAPS (Agence Française de Sécurité Sanitaire des Produits de Santé) en 2011, sont explicites sur la prise en charge des adultes à risque d'endocardite infectieuse, mais n'informe pas sur les thérapeutiques de la dent temporaire.<sup>19</sup>

##### 2.2.2.2.2 D'ordre local

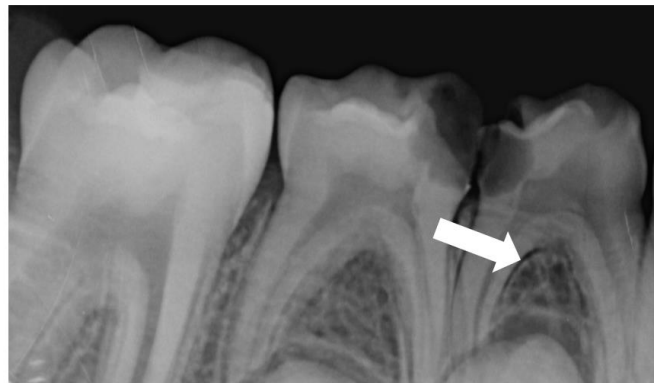
Le fait que la dent soit non restaurable (perte de substance trop importante pour soutenir une restauration) peut contre-indiquer le traitement.

Les autres contre-indications sont bien sûr la pulpite irréversible et la nécrose pulpaire.

---

<sup>19</sup> Lesclous, « Prescription des antibiotiques en pratique bucco-dentaire-Recommandations Afssaps 2011 ».

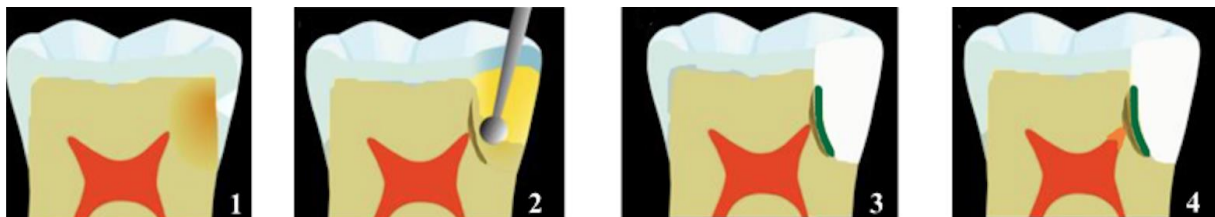
Figure 10 : Rétro-alvéolaire contre-indiquant le traitement par excavation partielle : élargissement de l'espace desmodontal sur 84 – Quentin T., âgé de 7 ans et demi



Source : Vanderzwaln

### 2.2.3 Mise en œuvre

Figure 11 : Etapes du traitement par excavation partielle



1. Carie profonde ; 2. Curetage partiel ; 3. Mise en place d'un matériau de protection pulpaire et restauration définitive ; 4. Formation de la dentine tertiaire

Source : Auteur

Après anesthésie et isolation de la dent, l'excavation partielle consiste à ouvrir a minima la cavité carieuse avec une fraise diamantée sur turbine, puis à éliminer toute la dentine infectée et affectée au niveau des parois verticales avec une fraise en carbure de tungstène montée sur contre-angle<sup>3</sup> afin de permettre une bonne adhésion du matériau d'obturation et d'obtenir une étanchéité optimale.

La dentine affectée est conservée dans la zone la plus profonde de la cavité, permettant ainsi d'éviter l'effraction pulpaire.

La cavité est ensuite rincée au sérum physiologique avant d'être séchée pour recevoir un matériau de protection pulpaire et une restauration étanche appropriée.

*Une question se pose alors : comment distinguer la dentine infectée de la dentine affectée pour savoir à quel niveau arrêter le curetage et éviter une « sur-préparation » ?*

La distinction entre la dentine infectée, ramollie et devant être éliminée et la dentine affectée, partiellement déminéralisée et pouvant être laissée en place n'est pas toujours aisée, en clinique.

C'est ainsi que, des colorants ont été envisagés comme la fuchsine basique ou le rouge acide, qui amènent à distinguer deux zones dans la carie dentinaire : une zone externe, colorée en rouge, non reminéralisable et insensible, qui correspond aux zones nécrotique et infectée et une zone interne, sensible qui peut être reminéralisée, ne prenant pas le colorant. Mais une vigilance est de mise car des études récentes ont révélé que ces colorants pouvaient aussi bien teindre la dentine infectée qu'affectée et donc entraîner des « sur-préparations » voire des effractions pulpaire<sup>20,21</sup>. En effet, les tissus moins minéralisés se colorent également.

Massara et al<sup>22</sup> tout comme Franzon<sup>23</sup> ont, eux, décrit la consistance de la dentine comme étant un des meilleurs indicateurs pour arrêter le curetage. La dentine molle, humide, jaune ou brune claire ne résiste pas à l'excavation manuelle ou rotative à basse vitesse et doit être retirée. La dentine plus dure, moins humide et plus sombre peut quant à elle être maintenue ou se reminéraliser. Ce critère subjectif (puisque reposant sur la perception du chirurgien-dentiste, son expérience vis à vis des lésions carieuses et son interprétation du cliché radiographique) semble néanmoins intéressant pour répondre à la question posée.

*De ce fait, une seconde interrogation est soulevée : quelle épaisseur de dentine doit être maintenue pour ne pas compromettre la vitalité pulpaire et permettre la cicatrisation et la formation de dentine tertiaire réactionnelle ?*

Selon Murray<sup>24</sup> en 2002, lorsque l'épaisseur de dentine juxtapulpaire résiduelle après éviction carieuse partielle est inférieure à 0,5 mm, le nombre et la taille des tubules dentinaires « ouverts » sont tels que la communication avec le parenchyme pulpaire serait comparable à une exposition pulpaire vraie. Il ajoute que l'épaisseur de dentine résiduelle joue un rôle essentiel sur la survie des odontoblastes, la sécrétion de la dentine réactionnelle et la sévérité de l'inflammation<sup>25</sup>.

---

<sup>20</sup> Kidd, Joyston-Bechal, et Beighton, « The use of a caries detector dye during cavity preparation ».

<sup>21</sup> Banerjee, Kidd, et Watson, « In vitro validation of carious dentin removed using different excavation criteria ».

<sup>22</sup> Massara, Alves, et Brandão, « Atraumatic restorative treatment ».

<sup>23</sup> Franzon et al., « Outcomes of one-step incomplete and complete excavation in primary teeth ».

<sup>24</sup> Murray, Lumley, et Smith, « Preserving the vital pulp in operative dentistry ».

<sup>25</sup> Murray et al., « Cavity remaining dentin thickness and pulpal activity ».

Tableau 1 : Réponse de la pulpe dentaire selon l'épaisseur de dentine résiduelle après préparation de la cavité, sur dents permanentes

Cavité superficielle	Cavité profonde	Cavité très profonde	Pulpe exposée
0,5 mm < EDR < 3,0 mm	0,25 mm < EDR < 0,5 mm	0,01 mm < EDR < 0,25 mm	EDR < 0,01
Odontoblastes vivants	Odontoblastes vivants	Odontoblastes lésés	Odontoblastes lésés
Pas de réduction du nombre d'odontoblastes	Réduction de 5,6% du nombre d'odontoblastes	Réduction de 41,7% du nombre d'odontoblastes	Réduction de 100% du nombre d'odontoblastes
Faible production de dentine réactionnelle	Production maximale de dentine réactionnelle	Faible production de dentine réactionnelle	Pas de production de dentine réactionnelle

Source : Murray et coll., Cavity Remaining Dentin Thickness and Pulpal Activity, 2002

La notion d'épaisseur de dentine résiduelle apparaît clairement comme déterminante dans le choix du matériau de protection pulpaire. En effet, lorsque celle-ci est inférieure à 0,5 mm, il est préférable d'en utiliser un, pour assurer un retour à un état physiologique de la pulpe enflammée, même sans symptôme.<sup>26</sup>

Le but étant de revenir à un état physiologique de la pulpe, le matériau utilisé devra assurer une étanchéité optimale, et induire l'oblitération des tubules voire la formation de dentine réactionnelle, mais aussi avoir des propriétés anti inflammatoires et anti bactériennes.

C'est pourquoi, il est indispensable de comparer de façon transparente et objective cette nouvelle approche thérapeutique à d'autres ayant déjà fait leurs preuves.

---

<sup>26</sup> Ritter et Swift, « Current restorative concepts of pulp protection ».

## 2.3. La pulpotomie

### 2.3.1 Définition

La pulpotomie est la procédure où la pulpe coronaire est totalement amputée et le tissu pulpaire radiculaire est conservé en le recouvrant d'un matériau biocompatible (ou le traitant par électro-cathétérisme) pour préserver sa vitalité<sup>3</sup>.

### 2.3.2 Indications et contre-indications

La pulpotomie est une thérapeutique fréquemment utilisée sur les dents temporaires présentant des lésions carieuses importantes profondes sans signe de pulpite irréversible ou de nécrose au stade I, II ou début de stade III (résorption inférieure ou égale à la moitié de la hauteur radiculaire). Elle est également recommandée en cas d'effraction pulpaire mécanique sur dent temporaire.<sup>27,28</sup>

Les contre-indications de la pulpotomie sont les mêmes que pour l'excavation partielle. Peu de recommandations nationales contre-indiquent aujourd'hui la pulpotomie chez le patient à risque d'endocardite infectieuse et les sociétés d'odontologie pédiatrique ou de cardiologie ne donnent pas de précision sur l'attitude à adopter dans le cas où la pulpotomie est indiquée comme la thérapeutique adéquate. Mais la société d'odontologie pédiatrique française la contre-indique encore.<sup>29</sup>

---

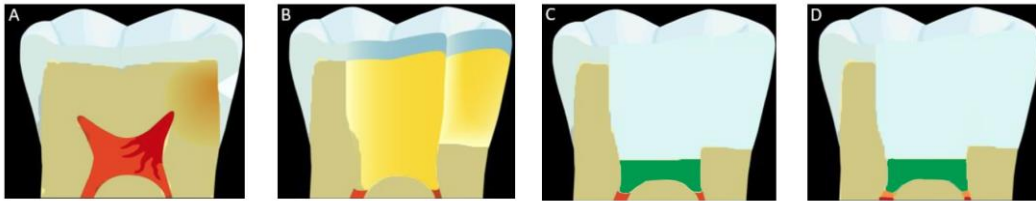
<sup>27</sup> American academy of pediatric dentistry, « Guideline on pulp therapy for primary and young permanent teeth ».

<sup>28</sup> Wambier et al., « Ultrastructural and microbiological analysis of the dentin layers affected by caries lesions in primary molars treated by minimal intervention ».

<sup>29</sup> Berat et al., « Indication ou contre-indication de la pulpotomie sur la dent temporaire chez l'enfant à risque d'endocardite infectieuse ».

### 2.3.3 Mise en œuvre thérapeutique

Figure 12 : Etapes de la pulpotomie



A. Carie profonde ; B. Pulpotomie ; C. Mise en place d'un matériau à base d'oxyde de zinc eugénol et restauration définitive ; D. Formation de la dentine tertiaire

Source : Auteur

La totalité de la dentine cariée est éliminée sans chercher l'effraction pulpaire dans un premier temps. Une fois les parois propres, la cavité d'accès est démarrée au niveau de la corne pulpaire la plus éloignée de la lésion carieuse. Puis la pulpe camérale est enlevée avec une fraise boule stérile montée sur contre-angle. Une section nette du tissu pulpaire radiculaire est faite. La cavité est ensuite rincée avec du sérum physiologique et séchée à l'aide de boulettes de coton stériles.

Après contrôle de l'hémostase, un matériau de coiffage intra-caméral (classiquement un eugénate à prise rapide, ou bien un ciment tricalcique type MTA® (Mineral Trioxide Aggregate) ou Biodentine®). La dent est restaurée de façon étanche et pérenne (Ciment Verre Ionomère - CVI, composite voire Coiffe Pédodontique Préformée - CPP).

Un suivi régulier est essentiel comme après tout traitement dentaire.

### 2.3.4 Résultats et pronostics

L'objectif principal de la pulpotomie est de maintenir la dent vivante en l'absence de signe ou symptôme clinique et radiologique de dégénération pulpaire ou parodontal. La réussite du traitement dépend du diagnostic pulpaire précis basé sur les faits cliniques, l'historique de la douleur et la radiologie.

Le matériau idéal de coiffage de la pulpe radiculaire doit être bactéricide, inoffensif pour les tissus pulpaire et parodontal pour promouvoir la guérison de la pulpe radiculaire et ne doit pas interférer avec le processus physiologique de résorption.

Cependant, actuellement, un tel produit n'est pas encore disponible.

Le nombre d'échecs augmente au cours du temps dans la majorité des cas, passant de 10 % ou moins initialement (6-12 mois) à 30 % ou plus après trois ans.<sup>30</sup>

Toutefois, plusieurs études montrent une amélioration significative des résultats permettant de conclure sur l'efficacité de la pulpotomie avec le MTA. Cependant le nombre d'études conduites sur le sujet est encore relativement faible avec notamment de petits échantillons et sur une période de suivi trop courte. Enfin, les études utilisant le MTA privilégient les coiffes pédodontiques préformées (CPP) comme restauration coronaire pour éviter des micro infiltrations. Le pronostic est considéré comme meilleur quand la restauration finale est une CPP quel que soit le matériau d'obturation de la chambre pulpaire. En revanche, le temps de travail et le coût sont beaucoup plus élevés avec le MTA qu'avec l'oxyde de zinc eugénol, qui est encore privilégié de nos jours lors de pulpotomie sur dent temporaire, en raison de ses propriétés sédatives, son faible coût et son utilisation rapide.<sup>31</sup>

## **2.4. L'excavation complète et le coiffage pulpaire indirect**

Dans le traitement d'une lésion carieuse profonde, il est possible de réaliser une éviction complète consistant à retirer intégralement le tissu carieux, c'est à dire la dentine infectée et affectée.

### **2.4.1 Définition**

Le coiffage pulpaire indirect correspond à la mise en place d'un matériau de protection pulpaire à distance de la pulpe après éviction carieuse complète, lorsque l'épaisseur de tissu sain restante est faible et bien qu'il y ait une inflammation pulpaire réversible.

Il a été démontré que des bactéries sont toujours détectables après une éviction carieuse, ce qui peut être préjudiciable à la pulpe en cas de carie profonde. La protection dentino-pulpaire assure alors une destruction des derniers germes présents en regard de la pulpe, mais également la formation de dentine réactionnelle et la cicatrisation dentino-pulpaire.<sup>32</sup>

### **2.4.2 Indications et contre-indications**

Les indications de l'excavation complète avec coiffage pulpaire indirect sont les mêmes que pour l'excavation partielle ou encore la pulpotomie, c'est à dire une dent avec une lésion carieuse

---

<sup>30</sup> Coll, « Indirect pulp capping and primary teeth ».

<sup>31</sup> Ibid.

<sup>32</sup> Bjørndal, Larsen, et Thylstrup, « A clinical and microbiological study of deep carious lesions during stepwise excavation using long treatment intervals ».



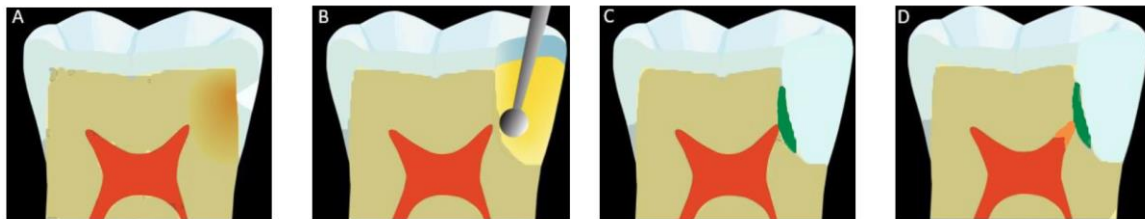
profonde proche de la pulpe vivante, asymptotique mais en phase d'inflammation pulpaire réversible. Elle ne doit en aucun cas montrer des signes de pulpites irréversibles ou de nécrose.

L'utilisation d'un matériau de coiffage pulpaire sera conditionnée par l'épaisseur de dentine résiduelle après le curetage. Si celle-ci est inférieure à 0,5 mm, la protection pulpaire apparaît alors comme indispensable.

Les mêmes contre-indications sont retrouvés dans ces trois techniques.

### 2.4.3 Mise en œuvre thérapeutique

Figure 13 : Etapes du traitement par curetage complet avec coiffage pulpaire indirect



1. Carie profonde ;
2. Curetage complet ;
3. Mise en place d'un matériau de protection pulpaire et restauration définitive ;
4. Formation de la dentine tertiaire

Source : Auteur

L'éviction totale de la dentine infectée et affectée est réalisée sous anesthésie et digue, avec des instruments rotatifs. Seule la dentine saine est conservée.<sup>33</sup> Le matériau de protection pulpaire est alors apposé en fond de cavité sur une épaisseur de 2 à 3 mm et une obturation coronaire étanche est mise en place. Le matériau de protection pulpaire a longtemps été un ciment à base d'hydroxyde de calcium, type Dycal®. Les CVI (Ciment Verre Ionomère) sont aujourd'hui privilégiés pour leur meilleure résistance mécanique, une insolubilité relative et surtout la libération de fluor, leur conférant à la fois des propriétés bactéricides mais aussi de reminéralisation de la dentine sous-jacente, lorsque l'épaisseur de dentine résiduelle saine est supérieure à 0,5 mm. D'autres matériaux apparaissent intéressants comme le MTA ou encore la Biodentine®, mais sont encore très peu utilisés en denture temporaire.

---

<sup>33</sup> Kidd, « How "clean" must a cavity be before restoration ? »

#### **2.4.4 Résultats et pronostics**

En fonction de l'épaisseur de dentine résiduelle saine au-dessus de la pulpe, la protection pulpo-dentinaire peut être indispensable. En effet, l'application d'un système adhésif à proximité pulpaire (< 0,5 mm) a des conséquences délétères sur cette dernière, en raison de sa forte concentration en solvants et monomères. Une inflammation pulpaire serait alors provoquée et retarderait la production de dentine tertiaire.

### **2.5. Cas clinique**

Estelle a 6 ans et vient consulter pour un bilan. A l'entretien, la mère d'Estelle indique que sa fille présente un réflexe nauséeux très prononcé, même quand elle se brosse les dents. Estelle est une petite fille anxieuse.

#### **2.5.1 De l'examen au plan de traitement**

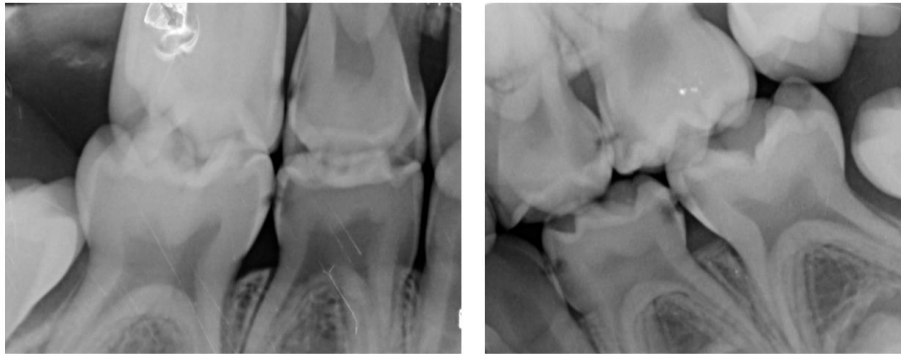L'examen clinique révèle qu'Estelle est en phase d'établissement de la denture mixte, la présence généralisée de plaque dentaire malgré un brossage bi-quotidien selon ses dires et ceux de sa mère.

Deux rétro-coronaires ont été réalisées. Toutes les molaires temporaires présentent des lésions carieuses ; les atteintes les plus sévères sont retrouvées dans le secteur 6, notamment sur 64.

Le plan de traitement proposé est le suivant avec prémédication sédatrice du fait de son anxiété :

- soins conservateurs – curetage complet et restauration au composite sur 55 – 54 – 75 – 74 – 84 – 85
- pulpotomie sur 64
- excavation partielle sur 65.

Figure 14 : Bilan radiologique

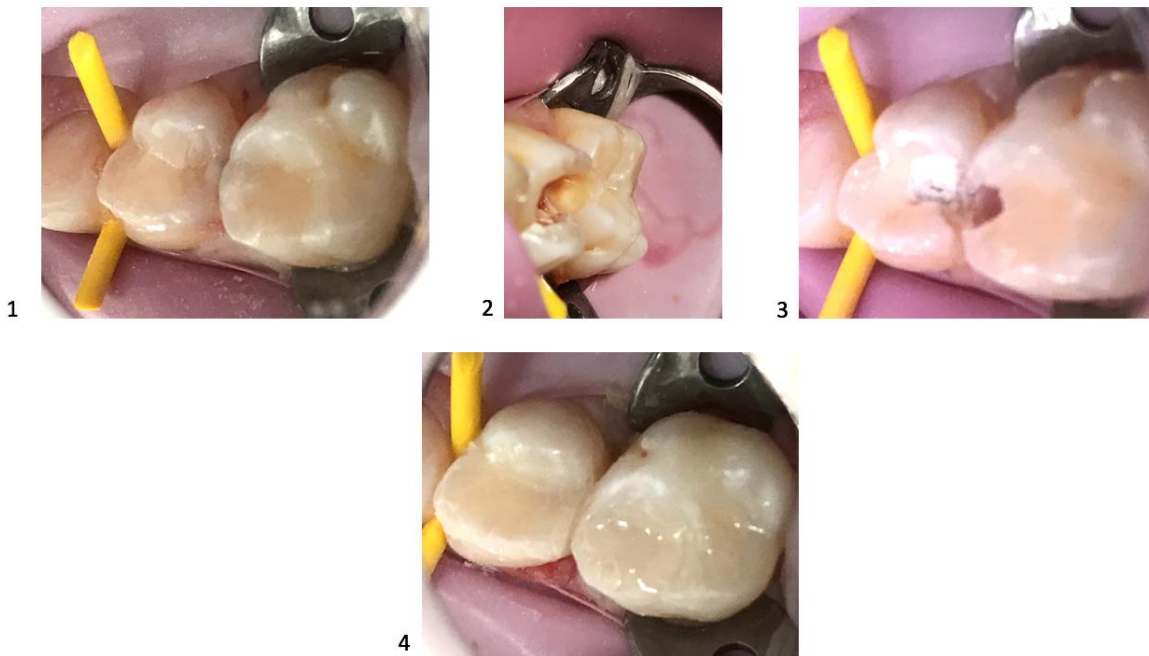

Source : Vanderzwalm

### 2.5.2 Séance de soins dans le secteur 6

Une pulpotomie est réalisée sur 64 tandis qu'une excavation partielle sans matériau de coiffage pulpaire est exécutée sur 65. La dentine affectée, de couleur brune est maintenue en place pour éviter l'exposition pulpaire sur la seconde molaire temporaire.

Figure 15 : Pulpotomie sur 64 et excavation partielle sur 65



1. Ombres dentinaires sur 64 et 65 sans effondrement des crêtes marginales ; 2. Pulpotomie sur 64 et curetage partielle sur 65 avec dentine affectée jaunâtre ; 3. Mise en place d'un IRM sur 64 ; 4. Reconstitution post opératoire avec de la résine composite.

Source : Vanderzwalm A.

## **3 : Excavation partielle et dent temporaire : la pulpotomie ou l'excavation complète sont-elles désormais dépassées ?**

---

Dans un esprit de conservation de la vitalité pulpaire et de la préservation des tissus dentaires, une nouvelle approche « l'excavation partielle » s'est développée.

L'objectif de cette étude est donc de comparer, dans le cadre d'une lésion carieuse profonde sur molaire temporaire présentant au plus une inflammation pulpaire réversible, les thérapeutiques actuelles dont dispose le chirurgien-dentiste. La pulpotomie et l'excavation complète avec coiffage indirect sont-elles toujours intéressantes aujourd'hui ?

### **3.1. Matériels et méthodes**

Pour étayer les propos de ce travail, nous nous sommes appuyés sur la littérature très abondante sur cette thématique.

#### **3.1.1. Critères de sélection**

Les études éligibles sont celles portant sur les différentes thérapeutiques de conservation de la vitalité pulpaire sur des enfants présentant une lésion carieuse profonde proche de la pulpe sur leurs molaires temporaires : pulpotomie, excavation complète et coiffage pulpaire indirect, et excavation partielle.

Les études retenues sont des études randomisées ou quasi randomisées, des études rétrospectives, des études comparatives et des essais cliniques contrôlés.

#### **3.1.2. Méthode de recherche pour identifier les études**

Les recherches ont été réalisées sur Internet grâce aux outils de recherche spécialisée comme PubMed, Embase, Cochrane Library, Ehsco et ce en utilisant tous les articles pertinents quelle que soit la langue de parution. Les études sélectionnées devaient être publiées entre janvier 2000 et avril 2017. Nous avons également étayé nos recherches à l'aide d'ouvrages ou de revues proposés par la bibliothèque universitaire de Paris Descartes. Les dernières recherches ont été conduites en avril 2017.

L'équation de recherche a été la suivante :

[« Pulpotomy » (Mesh) OR « Dental pulp capping » (Mesh) OR « Dental pulp exposure » (Mesh) OR « Dental caries/therapy » (Mesh) OR « Dental restoration, permanent » (Mesh) OR « Dental cavity lining » (Mesh)] AND [« Deciduous, tooth » (Mesh)], à laquelle ont été ajoutés plusieurs filtres : Humans, Child (Birth – 18 years), Data 01/01/2000 to 01/04/2017.

### 3.1.3. Méthode de sélection des études

La sélection des articles s'est faite par rapport au titre et au résumé du texte et la sélection s'est affinée par une lecture complète de chaque document.

Pour chaque étude sélectionnée, nous nous sommes attachés à retenir les informations suivantes pour conduire le projet :

- des informations générales : année de publication, pays de recherche, source de recherche
- l'objectif de l'étude
- les caractéristiques de l'étude : type d'étude, opérateur (dentiste, dentiste pédiatrique, étudiant), nombre de visites et suivi
- les caractéristiques des dents : type et nombre de dents, vitalité pulpaire, forme / taille / emplacement de la carie...
- les caractéristiques de la population : âge, sexe, nombre de participants dans chaque groupe, risques carieux individuels si donné
- les caractéristiques des interventions : groupe expérimental et groupe témoin, anesthésie et isolation, thérapeutiques ou matériaux utilisés pour obturation...
- les résultats : clinique, radiologique, microbiologique..., nombre de patients et/ou dents perdus de vue, réussite et échec dans chaque groupe....

Nous avons ensuite analysé la qualité de l'étude au travers des différents biais qu'elle présentait : sélection des participants, étude menée à l'aveugle (simple / double) ou non en fonction des participants, opérateurs et examinateurs, résultats incomplets, sélection des résultats donnés, autres sources de biais. Chaque biais a été évalué avec un risque faible, élevé ou peu clair. Enfin, chaque étude s'est vue attribuer un risque global : risque faible (risque faible dans chaque domaine), risque élevé (élevé pour un domaine au plus) ou risque peu clair (peu clair pour un domaine au plus).<sup>360</sup> Les études non randomisées sont donc apparues d'emblée avec un risque élevé.

Enfin, les études ont été notées selon leur grade de recommandations et leur niveau de preuve.

Dix-sept études ont été retenues.

## 3.2. L'excavation partielle

L'objectif de l'excavation partielle est avant tout de maintenir la dent vivante sans exposer la pulpe, mais également de permettre la reminéralisation de la dentine affectée et la formation de dentine réactionnelle tout en diminuant la charge bactérienne présente avant la mise en place de la restauration.

### Analyse de la littérature

**Protocole** : Notre recherche bibliographique nous a conduits à retenir 7 études s'intéressant au traitement par excavation partielle chez les enfants présentant des caries profondes sur molaires temporaires.

Ces études sont toutes à faible niveau de preuve scientifique selon l'HAS, présentent de nombreux biais et ont pour objectif principal d'évaluer les résultats cliniques, microbiologiques et radiologiques de cette thérapeutique, sur dents temporaires.

Tableau 2 : Analyse critique de la littérature sur l'efficacité clinique, radiologique et microbiologique du traitement par excavation partielle, dans la prise en charge des lésions carieuses profondes sur dents temporaires

Références	Objectif	Type d'étude	N enfants (âge) N dents	Traitement	Suivi	Critères de jugement	Résultats
Léda, 2015 <sup>34</sup>	Augmentation en intensité optique	Etude clinique contrôlée en simple aveugle	20 (4 – 9 ans) 42 MT	IPT avec CVI et radiographies	6 mois	Objectif : densité optique des dentines saine et affectée	Augmentation de la densité ++ durant les 3 premiers mois
Dalpian, 2014 <sup>35</sup>	Efficacité clinique et radiologique	Etude rétrospective	118 (~ 5 ans ½) 254 MT	IPT avec Ca(OH) <sub>2</sub> + compo ou CVI LA + D	24 mois	Objectif : analyse clinique et radiologique	Réussite à 80,3%
Rosenberg, 2013 <sup>36</sup>	Efficacité clinique et radiologique	Etude prospective	39 (3 – 10 ans) 60 MT	IPT avec CVI + CPP/compo LA + D	12 mois	Objectif : analyse clinique et radiologique	Réussite à 97%
			67 (3,5 – 8,5 ans)				

<sup>34</sup> Léda et al., « Dentin optical density in molars subjected to partial carious dentin removal ».

<sup>35</sup> Dalpian et al., « Clinical and radiographic outcomes of partial caries removal restorations performed in primary teeth ».

<sup>36</sup> Rosenberg et al., « Observational : prospective study of indirect pulp treatment in primary molars using resin-modified glass ionomer and 2% chlorhexidine gluconate: a 12-month follow-up ».

<b>Kotsanos, 2011</b> <sup>37</sup>	Efficacité clinique et radiologique	Etude prospective	170 dents : 125 MT et 45 MP	IPT avec CVImar LA + D	24 mois	Objectif : analyse clinique et radiologique	* Réussite clin. et radio. à 95,5% * Réussite restau à 91,6%
<b>Lula, 2011</b> <sup>38</sup>	Modifications de la dentine affectée et diminution de la charge bactérienne	Etude clinique	(5 – 8 ans) 16 MT	IPT avec Ca(OH) <sub>2</sub> + composite  LA + D	3 à 6 mois	Objectif : analyse de la dentine (couleur, consistance, humidité) et analyse microbienne	* Dentine plus dure, plus sombre, moins humide * Diminution de Sm et Lact
<b>Gruythuysen, 2010</b> <sup>39</sup>	Efficacité clinique et radiologique	Etude rétrospective	66 (4 – 18 ans) 170 dents : 125 MT et 45 MP	IPT avec - restau adhésive DP - CVI + CPP/ restau adhésive DT  LA + D	36 mois	Objectif : analyse clinique et radiologique	Réussite à 96%
<b>Wambier, 2007</b> <sup>40</sup>	Modifications de la dentine affectée et diminution de la charge bactérienne	Etude observationnelle, in vivo	(4 – 8 ans) 32 MT	IPT avec CVImar  LA + D	2 mois	Objectif : analyse de la dentine (couleur, consistance, humidité) et analyse microbienne	* Meilleure organisation des fibres de collagène * Baisse de 98% des bact à 30j et de 96% à 60j

IPT : Indirect Pulp Treatment ; MT : molaires temporaires ; MP : molaires permanentes ; LA : anesthésie locale ; D : digue ; Sm : Streptocoque mutans ; Lact : lactobacillus

Source : Auteur

D'après le tableau, plusieurs études ont rapporté des taux de réussite supérieur à 90% à 1 an, à 2 ans, à 3 ans avec un risque d'exposition pulpaire décroissant.

Suite au traitement par excavation partielle, la dentine apparaît plus dure, plus sombre et moins humide. En effet, le tissu affecté se réorganise avec des fibres de collagène plus compactes et

<sup>37</sup> Kotsanos et Arizos, « Evaluation of a resin modified glass ionomer serving both as indirect pulp therapy and as restorative material for primary molars ».

<sup>38</sup> Lula et al., « Partial caries removal in primary teeth ».

<sup>39</sup> Gruythuysen et al., « Long-term survival of indirect pulp treatment performed in primary and permanent teeth with clinically diagnosed deep carious lesions ».

<sup>40</sup> Wambier et al., « Ultrastructural and microbiological analysis of the dentin layers affected by caries lesions in primary molars treated by minimal intervention ».

mieux organisées<sup>41</sup>, avec une oblitération des tubules dentinaires par les cristaux d'hydroxyapatites et une augmentation du nombre d'ions phosphore et calcium.<sup>42, 43, 44</sup>

Ce changement d'aspect s'accompagne d'une diminution de 70 à 100 % du nombre de micro-organismes présents dans la dentine affectée avant la mise en place de la restauration<sup>45</sup>. Les bactéries privées de leurs sources nutritives arrêtent de proliférer voire meurent, ce qui explique l'arrêt de la progression de la lésion carieuse<sup>46</sup>. De ce fait, le peu de bactéries restantes n'interfèrent pas avec la qualité de la restauration si celle-ci est étanche. La ré intervention n'apparaît donc pas nécessaire<sup>47, 48</sup>,<sup>49</sup> d'autant plus que la dent temporaire a une durée de vie limitée sur l'arcade. L'humidité et la consistance de la dentine semblent indiquer la présence de bactéries cariogènes après le traitement par excavation partielle mais ne sont pas des indicateurs absolus, pour savoir quand stopper le curetage partiel. La couleur n'est pas un bon critère pour déterminer le degré de contamination bactérienne avant et après scellement : le changement de teinte montre une réduction de l'activité bactérienne et une réponse pulpaire mais ne donne pas d'informations sur la présence ou non de bactéries spécifiques comme Streptocoque mutans et Lactobacilles<sup>50</sup>.

La reminéralisation de la dentine affectée a également été démontrée cliniquement par des mesures de dureté<sup>51</sup> dans différentes études mais ces méthodes exigent la réouverture de la dent. L'évaluation numérique des radiologies apparaît comme une solution pour éviter cette réouverture invasive : la zone radio-claire sous la restauration, à la suite du traitement, apparaît de plus en plus radio-opaque avec le temps, confirmant ainsi le gain en minéraux et la reminéralisation de la dentine affectée.

A cela s'ajoute la formation d'une dentine réactionnelle sous la dentine affectée pour protéger la pulpe. Cette augmentation de la radio-opacité est plus importante dans les trois premiers mois comparé aux trois mois suivants. Cela renforce l'idée que la dentine affectée joue un rôle important dans le processus dynamique du complexe pulpo-dentinaire. Une intervention sur la dentine affectée entraîne une stimulation du complexe, qui va se défendre et la réparer. Le suivi radiologique confirme donc les observations cliniques, à savoir l'arrêt de la progression carieuse.

---

<sup>41</sup> Ibid.

<sup>42</sup> Bjørndal, Larsen, et Thylstrup, « A clinical and microbiological study of deep carious lesions during stepwise excavation using long treatment intervals ».

<sup>43</sup> Bjørndal et Thylstrup, « A practice-based study on stepwise excavation of deep carious lesions in permanent teeth ».

<sup>44</sup> Pinto et al., « Clinical and microbiological effect of calcium hydroxide protection in indirect pulp capping in primary teeth ».

<sup>45</sup> Maltz et al., « A clinical, microbiologic, and radiographic study of deep caries lesions after incomplete caries removal ».

<sup>46</sup> Pinto et al., « Clinical and microbiological effect of calcium hydroxide protection in indirect pulp capping in primary teeth ».

<sup>47</sup> Casagrande et al., « In vivo outcomes of indirect pulp treatment using a self-etching primer versus calcium hydroxide over the demineralized dentin in primary molars ».

<sup>48</sup> Casagrande et al., « Indirect pulp treatment in primary teeth ».

<sup>49</sup> Duque et al., « Clinical and microbiological performance of resin-modified glass-ionomer liners after incomplete dentine caries removal ».

<sup>50</sup> Lula et al., « Partial caries removal in primary teeth ».

<sup>51</sup> Marchi et al., « Analysis of primary tooth dentin after indirect pulp capping ».



Par ailleurs, le traitement par excavation partielle peut permettre de réduire la taille de la cavité et préserver ainsi davantage de structures dentaires. Cette approche, plus conservatrice et moins sensible, réduit la durée du traitement et entraîne moins d'inconfort pour l'enfant.<sup>52</sup>

De nombreux résultats sont apparus comme intéressants dans ces différentes études sélectionnées, bien qu'elles présentent de nombreux biais et un faible niveau de preuve. En effet, le protocole de recrutement des patients n'est pas forcément comparable. De plus, Wambier (2007) et Leda (2015) ont exclu les caries occluso-proximales alors que Kotsanos (2011) les autorisent. Les autres études ne le précisent pas, peut-être en raison de la difficulté de rencontrer des caries purement occlusales en nombre suffisant pour constituer un échantillon de taille correcte. Or la situation de la carie sur la dent peut influencer les résultats.

**En conclusion**, l'analyse de la littérature justifie l'excavation partielle sur dent temporaire, compte tenu de son taux de réussite élevé mais des réserves doivent être émises en raison du nombre de biais présents dans les études actuellement disponibles.

C'est pourquoi, il est indispensable de comparer de façon transparente et objective cette nouvelle approche thérapeutique à d'autres ayant déjà fait leurs preuves.

### **3.3. Excavation partielle ou pulpotomie ?**

#### **Analyse de la littérature**

**Protocole** : Deux articles concernant la comparaison entre le traitement par excavation partielle et la pulpotomie ont été sélectionnés à partir de notre recherche. Ces études sont à faible niveau de preuve scientifique selon l'HAS (études rétrospectives, non randomisées).

---

<sup>52</sup> Gruythuysen et al., « Long-term survival of indirect pulp treatment performed in primary and permanent teeth with clinically diagnosed deep carious lesions ».

Tableau 3 : Analyse critique de la littérature sur l'efficacité clinique et radiologique du traitement par excavation partielle par rapport à la pulpotomie, dans la prise en charge des lésions carieuses profondes sur molaires temporaires

Références	Objectif	Type d'étude	N enfants (âge) N dents	Traitement	Suivi	Critères de jugement	Résultats
Vij, 2004 <sup>3053</sup>	Réussite IPT > FP	Etude rétrospective	141 226 MT	ART avec CVI/IRM (78) puis G1 : IPT (108) G2 : FP (118)	Plus de 36 mois	Objectif : analyse clinique et radiologique	* A 1 an, réussite G1= 98% G2= 95% * A 3 ans, réussite G1= 94% G2= 70% * Réussite G1 et G2 après ART = 92% Réussite G1 et G2 sans ART = 71% * Exfoliation précoce : G1= 2% et G2= 34%
Farooq, 2000 <sup>54</sup>	Réussite IPT > FP	Etude rétrospective	88 (~ 5 ans) 133 MT	G1 : IPT avec CVI + CPP (55) G2 : FP + CPP (61) / IRM puis CPP (13) / amalgame (4)	23 mois	Objectif : analyse clinique et radiologique	* Réussite : G1= 93% G2= 74% * Exfoliation précoce : G1= 0% G2= 62%

IPT : Indirect Pulp Treatment ; FP : formocrésol pulpotomy ; ART : Atraumatic Restorative Treatment ; MT : molaires temporaires

Source : Auteur

Vij et al (2004) et Farooq et al (2000) ont mené des études rétrospectives non randomisées comparant l'excavation partielle et la pulpotomie sur des molaires temporaires présentant une lésion carieuse proche de la pulpe.

L'obturation de la cavité après l'excavation partielle a été réalisé avec du CVI, tandis que la pulpotomie a été faite au formocrésol, avant que la chambre pulpaire ne soit obturée avec un ciment d'oxyde de zinc eugénol. Une restauration finale a enfin été mise en place dans chaque groupe : CPP, amalgame, CVI ou composite.

Les premiers critères de jugement ont été la mesure de la réussite clinique et radiologique des deux traitements.

<sup>53</sup> Vij et al., « Caries control and other variables associated with success of primary molar vital pulp therapy ».

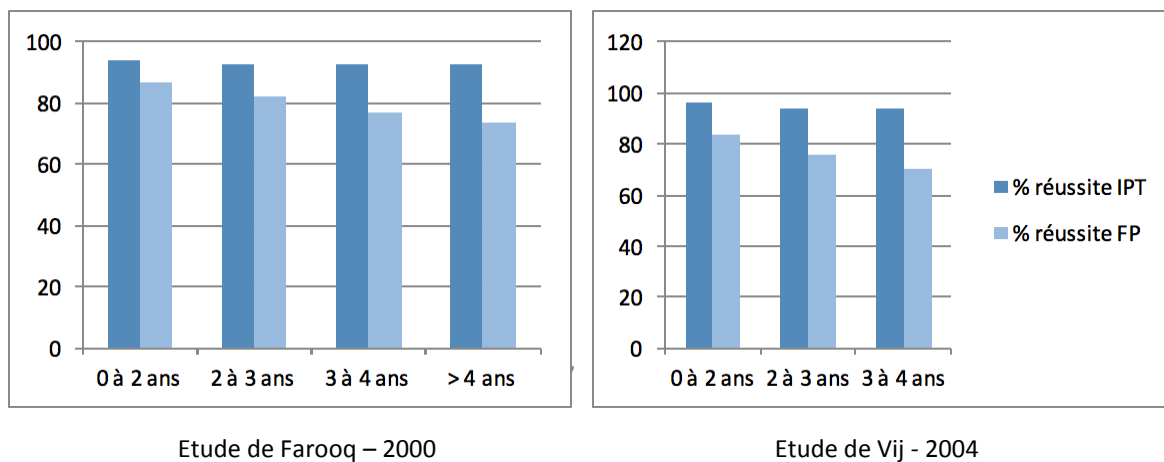
<sup>54</sup> Farooq et al., « Success rates of formocresol pulpotomy and indirect pulp therapy in the treatment of deep dentinal caries in primary teeth ».

Vij a rétrospectivement retenu 141 enfants d'environ 5,4 ans, dont 133 avaient déjà été admis dans l'étude de Farooq. Sur 226 molaires temporaires traitées entre 1975 et 1999, 108 ont été traitées par excavation partielle et 118 par pulpotomie.

Sur les 226 dents, 78 ont reçu un traitement préalable au cours duquel le tissu carieux superficiel a été retiré et une restauration temporaire (ciment à base d'oxyde de zinc eugénol ou CVI) a été appliquée pendant 1 à 3 mois.

Au second rendez-vous, les dents ont été traitées soit par excavation partielle, soit par pulpotomie.

Graphique 1 : Comparaison des taux de réussite au fil du temps de deux thérapeutiques de conservation de la vitalité pulpaire : excavation partielle et pulpotomie avec formocrésol



Source : Auteur

A 3 ans, la réussite du traitement par excavation partielle avoisine les 94 % tandis que celle de la pulpotomie est aux alentours des 70 %. Sur le long terme, le traitement par IPT est largement supérieur à la pulpotomie quel que soit le matériau de coiffage utilisé, à l'exception de la pulpotomie avec MTA qui est la référence<sup>55</sup>.

Le traitement préalable avec CVI / IRM apparaît comme intéressant pour favoriser la réussite de ces deux traitements.

De plus, il a été démontré que plus de 35 % des dents ayant subi une pulpotomie s'exfolient plus précocement (environ 6 mois avant l'exfoliation physiologique) que les dents saines ou les dents ayant été traitées par excavation partielle. Cette exfoliation précoce est probablement le résultat

<sup>55</sup> Holan, Eidelman, et Fuks, « Long-term evaluation of pulpotomy in primary molars using mineral trioxide aggregate or formocresol ».

d'une infection chronique qui n'est pas cliniquement ou radiographiquement évidente notamment au niveau de la zone inter-radiculaire.<sup>56, 57</sup>

Enfin, la pulpotomie demande un temps opératoire plus long<sup>58</sup> (2,3 fois plus de temps) que le traitement par excavation partielle.<sup>59</sup>

Les résultats issus de ces études doivent être considérés avec vigilance, compte tenu du nombre de biais. En effet, seules deux études rétrospectives de faible qualité et non randomisées ont été identifiées. Les deux traitements analysés ont été réalisés par différents opérateurs sur une période de plusieurs années. De plus, la sélection des patients représente un biais considéré comme élevé du fait qu'il s'agisse d'études rétrospectives non randomisées et du fait que les participants, les opérateurs et les examinateurs ne soient pas en aveugle.

D'autre part, les protocoles cliniques ne sont pas suffisamment décrits, comme par exemple l'utilisation ou non de la digue. Enfin, la qualité de la restauration finale (CVI, composite, amalgame, CPP) peut influencer la réussite ou l'échec du traitement. Ce point a été discuté par les deux auteurs mais aucune conclusion significative n'en est ressortie.

Néanmoins, les rapports synthétisent les découvertes et réussites espérées en clinique.

**En conclusion**, l'analyse de la littérature justifie le recours à l'excavation partielle pour éviter le traitement par pulpotomie et ainsi obtenir de meilleurs résultats sur le long terme à savoir une exfoliation physiologique de la dent temporaire un moindre délabrement de la dent temporaire.

Des études cliniques randomisées en double aveugle sont donc indispensables pour conclure à une efficacité supérieure de l'excavation partielle par rapport à la pulpotomie en cas de lésions carieuses à proximité pulpaire sur des molaires temporaires.

Le résultat de la pulpotomie dépend également du matériau utilisé dans la chambre pulpaire. Par conséquent, il apparaît également nécessaire de s'intéresser au matériau utilisé lors de ce traitement et notamment poser la question de savoir si la pulpotomie avec MTA donne-t-elle d'aussi bons résultats que l'excavation partielle ?

---

<sup>56</sup> Farooq et al., « Success rates of formocresol pulpotomy and indirect pulp therapy in the treatment of deep dentinal caries in primary teeth ».

<sup>57</sup> Vij et al., « Caries control and other variables associated with success of primary molar vital pulp therapy ».

<sup>58</sup> Franzon et al., « Outcomes of one-step incomplete and complete excavation in primary teeth ».

<sup>59</sup> Massara, Alves, et Brandão, « Atraumatic restorative treatment ».

### 3.4. Excavation partielle ou curetage complet avec coiffage indirect ?

#### Analyse de la littérature

**Protocole** : A partir de notre recherche bibliographique, huit articles ont été sélectionnés pour comparer l'excavation complète associée à un coiffage pulpaire indirect et l'excavation partielle. Deux études sont à haut niveau de preuve scientifique selon l'HAS (étude clinique contrôlée randomisée en double aveugle) et les six autres sont à niveau de preuve scientifique intermédiaire (essais comparatifs randomisés pas réalisés à l'aveugle).

Tableau 4 : Analyse critique de la littérature sur l'efficacité clinique, radiologique et microbiologique du traitement par excavation partielle par rapport à l'excavation complète, dans la prise en charge des lésions carieuses profondes

Références	Objectif	Type d'étude	N enfants (âge) N dents	Traitement	Suivi	Critères de jugement	Résultats
Singhal, 2016 <sup>60</sup>	Réussite IPT > CR	Etude contrôlée randomisée	42 (8-10 ans) 42 MT	G1 : ART (14) G2 : IPT (14) G3 : CR (14) + Ca(OH) <sub>2</sub> et CVI LA + D	3 sem	Objectif : analyse microbienne	Diminution de la charge bactérienne: G1 > G2 ou G3
Franzon, 2015 <sup>61</sup>	Réussite IPT > CR	Etude clinique contrôlée randomisée en double aveugle	51 (3-8 ans) 124 MT	G1 : IPT (66) G2 : CR (54) + Ca(OH) <sub>2</sub> et composite LA + D	18 mois	Objectif : analyse restauration	* Exposition pulpaire : G1=1,5% G2=27,8% * Réussite des restaurations : G1=82% G2=98%
Franzon, 2014 <sup>62</sup>	Réussite IPT > CR	Etude clinique contrôlée randomisée en double aveugle	51 (3-8 ans) 124 MT	G1 : IPT (67) G2 : CR (57) + Ca(OH) <sub>2</sub> et composite LA + D	24 mois	Objectif : analyse clinique et radiologique	* Exposition pulpaire : G1=2% G2=27,5% * Réussite des restau selon cavité : classe I > class II * Réussite : G1=92% G2=96%

<sup>60</sup> Singhal, Acharya, et Thakur, « Microbiological analysis after complete or partial removal of carious dentin using two different techniques in primary teeth ».

<sup>61</sup> Franzon et al., « Randomized controlled clinical trial of the 24-months survival of composite resin restorations after one-step incomplete and complete excavation on primary teeth ».

<sup>62</sup> Franzon et al., « Outcomes of one-step incomplete and complete excavation in primary teeth ».

<b>Orhan, 2010</b> <sup>63,64</sup>	Réussite IPT > CR	Etude clinique randomisée	123 (4-15 ans) 154 dents : 94 MT mandi. et 60 1 <sup>ère</sup> MP mandi.	G1 : IPT + Ca(OH) <sub>2</sub> et compomère (50) G2 : Stepwise + Ca(OH) <sub>2</sub> et compomère/IRM (49) G3 : CR + Ca(OH) <sub>2</sub> et CVI + composite (55) LA + D	12 mois	Objectif : analyse de la dentine (couleur, consistance, humidité), analyse radiologique, analyse microbienne	* Exposition pulpaire : G1=6% G2= 8% G3=22% * Réussite : G1=100% G2=98% G3=95% * Diminution nbre de bact. mais pas élimination totale * Dentine plus dure, plus sombre et moins humide
<b>Lula, 2009</b> <sup>65</sup>	Réussite IPT > CR	Etude contrôlée randomisée	30 (3,5 – 9,5 ans) 36 MT	G1 : IPT (18) G2 CR (18) + Ca(OH) <sub>2</sub> et composite LA + D	3-6 mois	Objectif : analyse microbienne	* Exposition pulpaire. : G1=0% G2=22% * Echec : G1=0% G2=14% * Charge microbienne : - avant restau : G1>G2 - après 3-6 mois, G1=G2
<b>Foley, 2004</b> <sup>66</sup>	Réussite IPT > CR	Etude contrôlée randomisée	44 (3,7 – 9,5 ans) 120 MT	G1 : IPT avec BBC + CVI (36) G2 : IPT avec CVI (43) G3 : CR avec CVI/amalg. (41) Rouleaux coton	24 mois	Objectif : * analyse restauration * analyse radiologique	* Perte restauration : G1=33,4% G2=23,3% G3=22 * Symptômes pulpaire : G1 > G2-G3 * Progression lésion carieuse : G1=G2=G3
<b>Ribeiro, 1999</b> <sup>67</sup>	Réussite IPT > CR	Etude clinique randomisée	38 (7-11 ans) 48 MT	G1 : IPT avec compo (24) G2 : CR avec compo (24)	24 mois	Objectif : * analyse restauration * analyse radiologique	* Réussite : G1=100% G2=96% * Rétention restau : G1=100% G2=96% * Intégrité marginale : G1=100% G2=95,5% * Radio : progression carie 25%,


<sup>63</sup> Orhan et al., « A clinical and microbiological comparative study of deep carious lesion treatment in deciduous and young permanent molars ».

<sup>64</sup> Orhan, Oz, et Orhan, « Pulp exposure occurrence and outcomes after 1- or 2-visit indirect pulp therapy vs complete caries removal in primary and permanent molars ».

<sup>65</sup> Lula et al., « Microbiological analysis after complete or partial removal of carious dentin in primary teeth ».

<sup>66</sup> Foley, Evans, et Blackwell, « Partial caries removal and cariostatic materials in carious primary molar teeth ».

<sup>67</sup> Ribeiro et al., « A clinical, radiographic, and scanning electron microscopic evaluation of adhesive restorations on carious dentin in primary teeth ».

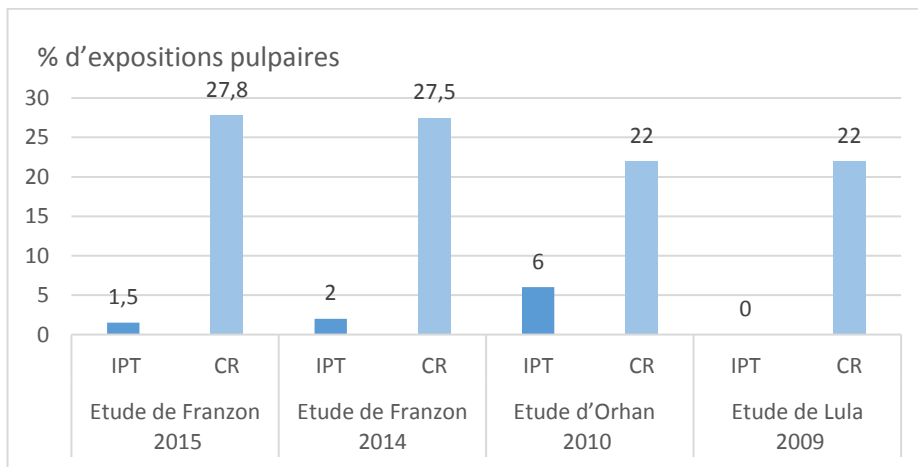


IPT : Indirect Pulp Treatment ; CR : Removal complete ; ART : Atraumatic Restorative Treatment ; BBC : Black Copper Cement ; MT : molaires temporaires ; MP : molaires permanentes ; LA : anesthésie locale ; D : digue

Source : Auteur

Ces études évaluent les résultats cliniques, radiographiques et microbiologiques suite à deux types de traitement : l’excavation partielle et l’excavation complète. De meilleurs taux de réussite pour cette première thérapeutique sont constatés dans la majorité des cas comme l’illustre l’analyse plus détaillée ci-dessous.

Graphique 2: Analyse des expositions pulpaire durant un traitement par excavation partielle et complète



Source : Auteur

L’excavation partielle réduit de façon significative le risque d’exposition pulpaire comparé au curetage complet comme le prouve Franzone : 2% d’exposition pulpaire contre 27,5%. Ce résultat est similaire à ceux constatés par Magnusson et Sundell, Leksell et al et Orhan et al au cours de différentes études conduites sur des dents temporaires et permanentes.

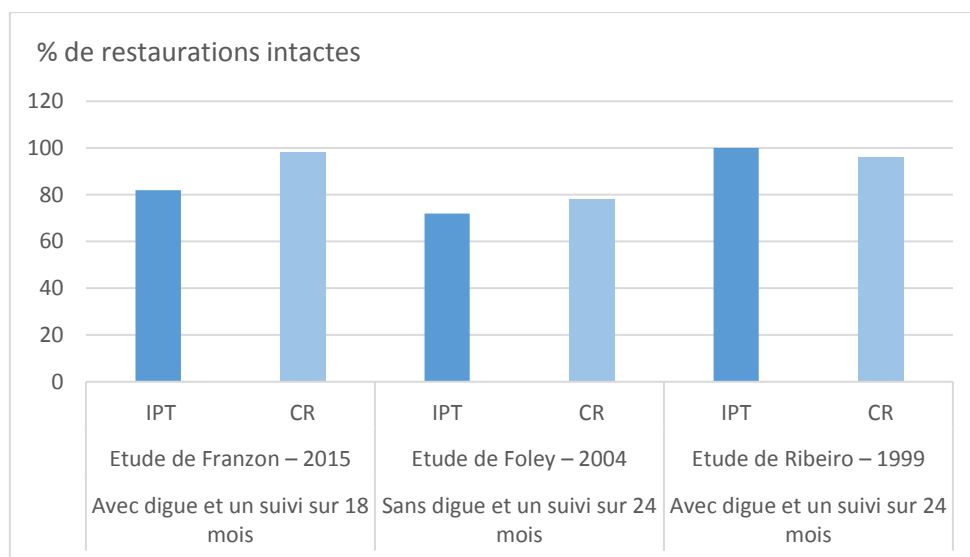
La dentine apparaît plus sombre, plus dure et plus sèche après le traitement par excavation partielle. Ces changements indiquent l’arrêt de la progression de la lésion carieuse. Dans le cas de l’excavation partielle, Orhan et al mettent en avant la corrélation entre une dentine plus

dures et moins humides tandis que Maltz et al<sup>68</sup>, quant à eux, notent un lien entre l'augmentation de la dureté de la dentine et sa couleur plus sombre.

Pendant de nombreuses années, et avec des thérapeutiques plus traditionnelles, l'amalgame a été le matériau de restauration le plus utilisé pour traiter les dents temporaires. Mais à ce jour la préparation nécessaire à l'emploi de ce matériau n'est pas compatible avec le nouveau concept de préservation tissulaire. De plus, la présence de mercure a entraîné de nombreux débats, bien qu'aucune étude n'ait encore totalement prouvé son effet délétère sur les enfants.<sup>69</sup> C'est ainsi qu'avec ces contraintes ou restrictions d'utilisation de l'amalgame, on peut affirmer que l'excavation partielle est une solution plus sûre et saine que l'excavation totale.

Néanmoins, avec le développement des matériaux adhésifs, qui ont vocation à remplacer l'amalgame, les préparations se sont simplifiées, sont plus économes en tissus et plus esthétiques.

Graphique 3 : Analyse des restaurations adhésives au fil du temps avec un traitement par excavation partielle ou complète



Source : Auteur

Ces restaurations adhésives résistent moins dans le temps après un traitement par IPT qu'après un curetage complet, selon Franzon en 2015. En effet, Foley montre de nombreuses pertes de restaurations sur deux ans. Ces résultats sont fortement minorés par l'étude de Franzon, pouvant s'expliquer par le protocole clinique qui utilise des cotons salivaires et non de la digue. On peut donc considérer que l'étude de Foley n'apparaît pas comme significative.

<sup>68</sup> Maltz et al., « A clinical, microbiologic, and radiographic study of deep caries lesions after incomplete caries removal ».

<sup>69</sup> Qvist et al., « The longevity of different restorations in primary teeth ».



A l'inverse, Ribeiro<sup>70</sup> en 1999, constate qu'après deux ans, les restaurations ne présentaient aucun défaut pour l'ensemble des dents traitées par excavation partielle, contrairement aux dents traitées par curetage complet.

L'âge et la position de la dent sur l'arcade n'influencent pas les résultats mais le nombre de faces impliqué dans la lésion carieuse doit être pris en compte. Et pourtant, l'impact du type de cavité sur le risque d'échecs pulpaire n'est pas évalué systématiquement dans la littérature. L'étude de Franzon est l'une des premières à évaluer ce paramètre : le taux de réussite est légèrement supérieur pour les obturations occlusales par rapport aux obturations occluso-proximales. Mais la différence n'apparaît pas comme significative. En 2015, il confirme ces premiers résultats avec un taux de 68% de survie des restaurations occluso-proximales contre 91% pour les restaurations occlusales quel que soit le traitement (excavation partielle ou curetage complet). La réussite la moins satisfaisante est retrouvée pour les lésions de classe II traitées par excavation partielle (52% de survie à 2 ans). Ceci peut s'expliquer par le fait que la cavité est plus large et limite la rétention, particulièrement lorsqu'une fine couche de dentine affectée est conservée. Pinto<sup>71</sup> rapportait des observations similaires, avec un taux de survie des restaurations composites sur dents temporaires proche des 70% à quatre ans, et un taux d'échec plus important pour les cavités de type II.

A contrario, Lula en 2009, ne montre aucun rapport entre le taux d'échec des restaurations et le type de cavité mais le suivi a été relativement court (3-6 mois) pour en tirer des conclusions définitives.

Ribeiro<sup>15</sup> rapporte qu'à l'examen radiologique, suite au traitement par excavation partielle, une progression de la zone radioclaire sous la restauration dans 25% des cas, une régression dans 45,8% et 29,2% où il n'y a pas de changement. Mertz-Fairhurst et al<sup>72</sup> montrent une régression de la profondeur de la lésion carieuse de 1,9µm après un an, du fait de la formation de dentine réactionnelle et de la reminéralisation de la dentine affectée.

Aucune des deux méthodes n'éliminent complètement les bactéries présentes dans la cavité mais Singhal et al confirment qu'il y a plus de bactéries présentes après le curetage partiel qu'après le curetage complet, constat confirmé par Lula et al. Cette différence de charge microbienne importante avant l'obturation disparaît au bout de quelques semaines. En effet, une baisse significative du nombre de colonies bactériennes après le traitement par excavation partielle est démontrée dans de nombreuses études, que ce soit sur dents temporaires ou permanentes et notamment pour les bactéries acides comme les Streptocoque mutans et Lactobacilles. Cela suggère que l'activité de la lésion carieuse est stoppée. La restauration étanche mise en place après les deux

---

<sup>70</sup> Ribeiro et al., « A clinical, radiographic, and scanning electron microscopic evaluation of adhesive restorations on carious dentin in primary teeth ».

<sup>71</sup> Pinto et al., « Longevity of posterior restorations in primary teeth ».

<sup>72</sup> Mertz-Fairhurst et al., « Clinical progress of sealed and unsealed caries. Part II ».

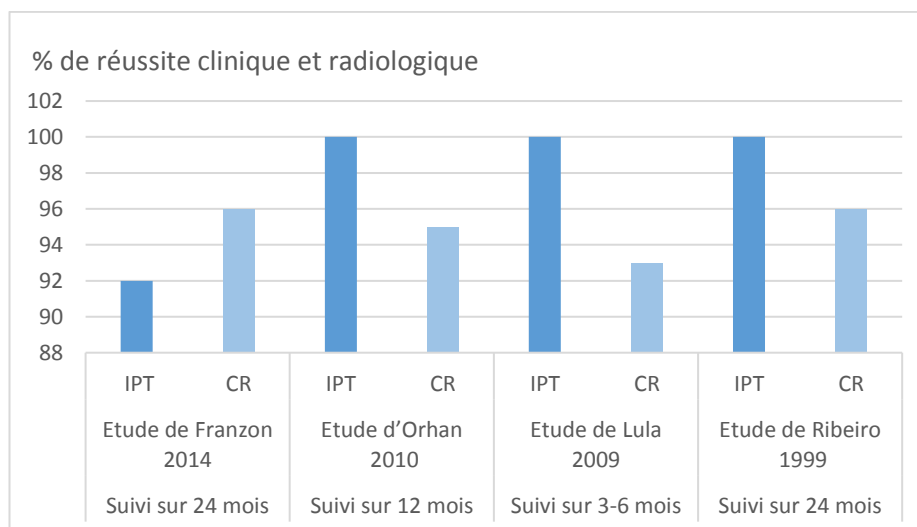
traitements prive les bactéries résiduelles de leur source nutritive présente dans la cavité buccale. Ces micro-organismes sont alors incapables de proliférer et même meurent.

De plus, Kidd rappelle que le nombre de bactéries inférieur à  $1 \times 10^{-2}$  CFU/mL est cliniquement insignifiant et par conséquent, on peut se demander si une ré-intervention après le traitement par IPT pour retirer la dentine affectée résiduelle est nécessaire ?<sup>73</sup>

Cependant, des études avec des échantillons de plus grande taille devront être conduites pour mesurer la persistance de ce faible taux de bactéries sous la restauration sur le long terme.

Enfin, l'excavation partielle exige un temps opératoire inférieur au curetage complet, ce qui est un facteur important dans la prise en charge des enfants. En effet et qui plus est sur des enfants non coopérants, cela réduit le temps de présence et d'inconfort sur le fauteuil.<sup>74</sup> L'impact psychologique des traitements invasifs sur les jeunes enfants est donc à prendre en considération lors du choix de la thérapeutique.

Graphique 4 : Analyse de la réussite clinique et radiologique des traitements par excavation partielle ou complète



Source : Auteur

Le dernier point mis en relief dans ces études est le risque de symptômes pulpaire post-opératoires et donc potentiellement le risque de ré-intervention sur une même dent, pouvant conduire jusqu'à l'avulsion de la dent. Il semble évident que ce risque est plus élevé en cas de curetage complet plutôt que partiel.<sup>75</sup>

<sup>73</sup> Kidd, « How "clean" must a cavity be before restoration ? »

<sup>74</sup> Franzon et al., « Outcomes of one-step incomplete and complete excavation in primary teeth ».

<sup>75</sup> Ricketts et al., « Operative caries management in adults and children ».

Un des biais retrouvés dans ces études est difficile à lever : l'opérateur sait quel traitement est réalisé sur chaque dent car la technique diffère entre un curetage partiel et un curetage complet. Réaliser une étude en double aveugle représente donc un véritable challenge. Pour obtenir le moins de biais possibles, il est important que les obturations coronaires soient les mêmes dans chaque groupe, pour éviter d'être distinguées par les examinateurs. Les radiographies quant à elles devraient être masquées sur la partie coronaire pour que les examinateurs ne puissent s'intéresser qu'à la zone de furcation et aux racines, pour repérer des échecs potentiels. C'est ce qui a été proposé par Franzon en 2014.

**En conclusion**, à l'inverse d'un curetage partiel, le curetage complet ressort comme une procédure plus invasive, plus coûteuse en tissu dentaire, qui demande plus de temps avec un risque plus important d'exposition pulpaire, mais qui permet, même si les avis sont partagés, une plus longue longévité des restaurations adhésives. Ces informations sont très importantes et à prendre en compte, sachant que la dent temporaire a une durée de vie limitée sur l'arcade.

### 3.5. Discussion

La pulpotomie et le curetage complet des lésions carieuses profondes, proches de la pulpe sur molaires temporaires en phase de pulpite réversible semblent dépassés aujourd'hui. L'objectif est désormais d'éviter au maximum l'exposition pulpaire, notamment chez les enfants jeunes et peu coopérant, pour réduire le temps de présence au fauteuil.

L'amélioration des connaissances sur le fonctionnement du complexe dentino-pulpaire et les avancées dans le domaine des biomatériaux ont permis à de nouveaux concepts basés sur une éviction raisonnée de voir le jour : la technique Stepwise, peu recommandée en denture temporaire compte tenu de la seconde intervention, et l'excavation partielle.

Si l'on se réfère à l'analyse de la littérature menée tout au long de cette partie, il apparaît que les dents traitées par excavation partielle présentent un plus grand taux de succès que celles traitées par pulpotomie ou curetage complet avec coiffage pulpaire indirect. Il est rapporté un faible taux d'échec en utilisant la méthode de l'excavation partielle, avec une conservation de la vitalité pulpaire, une baisse de la charge bactérienne, une modification des caractéristiques de la dentine affectée et la formation d'une dentine tertiaire.

Bien que de nombreuses études prouvent l'efficacité de ce traitement, ce principe d'éviction partielle n'est cependant pas accepté par tous. En 2007, Vianna et coll<sup>76</sup> mettent en évidence la perméabilité des tubules dentinaires notamment dans le cadre d'une carie à progression rapide et soulignent que dans de nombreux cas de lésions profondes, les bactéries ont pu envahir la pulpe même sans réelle effraction. L'éviction complète et la pulpotomie apparaissent alors comme la seule possibilité pour empêcher une inflammation chronique, pas toujours symptomatique.

En revanche, cette revue de littérature permet également de mettre en évidence un nombre de défaillances au niveau des études sélectionnées (études non randomisées pour certaines, taille réduite de l'échantillon, absence de groupes contrôles dans certains cas, thérapeutiques cliniques pas suffisamment claires ...).

Les résultats issus de ces études doivent donc être considérés avec prudence, compte tenu des critères d'inclusion, qui varient d'une étude à l'autre. En effet, plusieurs paramètres apparaissent comme difficiles à définir :

- la profondeur de la lésion carieuse exigée pour que la dent soit sélectionnée pour l'étude
- le degré d'inflammation pulpaire de la dent temporaire
- l'épaisseur de dentine affectée à laisser en place dans le cas de l'excavation partielle, le type de lésion (occlusale ou proximale)
- le type de dent (première ou seconde molaire temporaire).

Par exemple, la notion de carie profonde n'est pas appréhendée de la même façon par tous les auteurs, ce qui rend discutable la comparaison de leurs travaux. En effet, Gruythuysen, Lula ont sélectionné des dents ayant une carie, atteignant au moins les 2/3 de l'épaisseur dentinaire, tandis que Orhan a retenu une atteinte concernant les 3/4 de l'épaisseur dentinaire minimum et Lula et Singhal, quant à eux ont considéré la cavité comme profonde lorsqu'elle atteignait la moitié de la dentine. Enfin, certains auteurs, comme Franzon, Vij, Farooq, Foley, Ribeiro, Léda, Kotsanos, Rosenberg, Wambier ont parlé uniquement de caries profondes, de caries dentinaires ou de caries à proximité pulpaire, sans donner plus de précisions. A cela s'ajoute le critère tactile basé sur la consistance de la dentine, qui doit permettre d'appréhender la quantité de dentine à retirer ; cependant, ce critère reste hautement subjectif et est laissé à l'appréciation du praticien, ce qui est peu satisfaisant et rend la technique difficilement reproductible.

---

<sup>76</sup> Vianna Freitas Fachin, Oliveira Filho, et Pinto, « Caries removal based on pulp biology ».

Peu d'études évoquent les notions suivantes, qui apparaissent pourtant comme intéressantes et sujettes à des remarques :

- 1) La première molaire temporaire et la deuxième molaire temporaire sont différentes de par leur anatomie et ne peuvent donc pas être appréhendées de la même façon. En effet, la première molaire temporaire présente une corne pulpaire proéminente en mésial, qui est facilement atteinte lors du curetage d'une lésion carieuse profonde. La seconde molaire temporaire quant à elle, a une épaisseur amélaire et dentinaire supérieure, qui protège de fait plus cette corne pulpaire. L'excavation partielle semble alors plus difficile à mettre en œuvre sur la première que sur la seconde molaire temporaire.
- 2) Il semble important de distinguer une lésion purement occlusale d'une lésion occluso-proximale.
- 3) Deux situations cliniques différentes sont à considérer également pour les caries proximales : le maintien ou l'effondrement de la crête marginale. En cas de perte, la dentine se retrouve au contact direct du milieu salivaire.

De plus, le fait d'exclure ou non les dents ayant subi une exposition pulpaire iatrogène au cours du traitement peut également fausser les résultats du traitement par éviction partielle dont le but premier est avant tout d'éviter ces effractions.

Des biais expérimentaux liés à l'intervention doivent être mis en évidence : les opérateurs ne peuvent pas réaliser les traitements à l'aveugle. Le biais lié aux examinateurs peut quant à lui, être évité si les restaurations coronaires sont les mêmes dans chacun des groupes étudiés, et si les radiographies sont masquées au niveau de la couronne pour éviter la reconnaissance de la thérapeutique employée. La réussite du traitement au niveau radiologique, ne se ferait donc que sur l'examen de la zone interradiculaire et des racines.

Enfin, il faut aussi prendre en compte l'hygiène orale et le risque carieux individuel du patient, qui peuvent compromettre le traitement notamment l'étanchéité de la restauration sur le long terme.

Ainsi, dans la limite des connaissances actuelles, il est difficile de conclure à l'efficacité d'une thérapeutique par rapport à une autre. Cependant, il paraît nécessaire dans l'avenir, de mener des études à plus haut niveau de preuves scientifiques, avec des échantillons de patients plus grand et suivis sur une plus longue période pour confirmer ces résultats.

### 3.6. L'excavation partielle au quotidien

Malgré les nombreux résultats favorables, l'excavation partielle commence à peine à émerger et à être enseignée parmi les autres thérapeutiques de la carie profonde sur une molaire temporaire, pour éviter le curetage complet voire la pulpotomie.

En 2016, Smaïl-Faugeron et al<sup>77</sup> ont conduit une revue de littérature sur les pratiques des chirurgiens-dentistes face aux lésions carieuses profondes sur dents temporaires sur une période allant de 1968 à 2015. Leur attention s'est portée sur deux techniques : la pulpotomie et l'excavation partielle. Les études sélectionnées ont été réalisées dans différents pays, cinq ont été menées aux Etats-Unis, une au Brésil, une en Grande Bretagne et en Irlande et enfin, une en Colombie. Ces études ont d'autre part été menées auprès d'enseignants des facultés de chirurgie dentaire ou de praticiens libéraux spécialisés en pédodontie ou non.

Avant 2000, tous les participants à l'étude pratiquaient ou enseignaient la pulpotomie avec une utilisation majoritaire (59%) du formocrésol dilué à 1/5 contre seulement 79% pour l'excavation partielle en s'accompagnant à hauteur de 71 % de l'hydroxyde de calcium. Depuis les années 2010, cet écart tend à diminuer : la pulpotomie et l'excavation partielle sont respectivement enseignés ou pratiqués par 100% et 90% des interrogés.<sup>78</sup>

On ne peut que constater que progressivement l'excavation partielle devient une thérapeutique de plus en plus utilisée.

A ce jour, on relève qu'aucune étude similaire n'a été conduite en France alors que le sujet fait débat régulièrement quant à la prise en charge d'une lésion carieuse profonde sur les molaires temporaires.

---

<sup>77</sup> Smaïl-Faugeron et al., « Indirect pulp capping versus pulpotomy for treating deep carious lesions approaching the pulp in primary teeth ».

<sup>78</sup> Ibid.

## Conclusion

---

A ce jour, la synthèse des données scientifiques concernant les thérapeutiques envisageables face à une lésion carieuse profonde sur molaire temporaire ne permet pas de conclure définitivement sur la technique à adopter. L'excavation partielle, plus conservatrice en tissu dentaire semble néanmoins intéressante. La réduction du temps d'intervention peut s'avérer appréciable chez un enfant peu coopérant. Cette approche est conditionnée par un diagnostic pulpaire précis et une restauration coronaire étanche et pérenne.

En revanche, son intérêt par rapport à la pulpotomie ou au curetage complet avec coiffage pulpaire indirect n'est toujours pas soutenu par des évidences scientifiques.

Des études supplémentaires de fort niveau de preuve, tels que des essais comparatifs randomisés en double aveugle et sans biais majeurs, sont donc nécessaires afin d'éliminer les incertitudes qui persistent sur l'intérêt clinique de cette thérapeutique. Une recherche approfondie des biomatériaux, utilisables chez l'enfant jeune, est également indispensable.

Actuellement, l'excavation partielle n'est pas toujours enseignée en odontologie pédiatrique, en raison de la complexité de l'acte – à savoir la quantité de dentine à maintenir au fond de la cavité pour éviter l'effraction pulpaire, le type de matériau à appliquer, la difficulté parfois à réaliser une restauration étanche lors d'une lésion carieuse proximale ... - et du manque de consensus sur les dents pressenties pour cette thérapeutique – type de lésion carieuse (occlusale ou proximale), type de dent (première ou seconde molaire temporaire). Mais il semble quand même qu'elle ait un avenir ...

## Bibliographie

---

American academy of pediatric dentistry. "Guideline on pulp therapy for primary and young permanent teeth." *Pediatric dentistry* 33, no. 6 Reference manual (2011) : 1–349.

Attal S., Kaleka R. "Démarche qualité pour la radiologie intrabuccale en odontologie : pourquoi, comment ?" *Réalités cliniques*, 19, no. 2 (2008) : 101–13.

Banerjee A., E. A. M. Kidd, and T. F. Watson. "In vitro validation of carious dentin removed using different excavation criteria." *American journal of dentistry* 16, no. 4 (2003) : 228–30.

Berat P.J., R. Jacq, A. Vanderzwalme, and S. Vital. "Indication ou contre-indication de la pulpotomie sur la dent temporaire chez l'enfant à risque d'endocardite infectieuse" *Revue française d'odontologie pédiatrique* 11, no. 3 (2016) : 134–37.

Bjørndal L. "Indirect pulp therapy and stepwise excavation." *Pediatric dentistry* 30, no. 3 (2008) : 225–29.

Bjørndal L., T. Larsen, and A. Thylstrup. "A clinical and microbiological study of deep carious lesions during stepwise excavation using long treatment intervals." *Caries research* 31, no. 6 (1997) : 411–17.

Bjørndal L., and A. Thylstrup. "A practice-based study on stepwise excavation of deep carious lesions in permanent teeth: a 1-year follow-up study." *Community dentistry and oral epidemiology* 26, no. 2 (1998) : 122–28.

Casagrande L., L. W. Bento, D. M. Dalpian, F. García-Godoy, and F. B. de Araujo. "Indirect pulp treatment in primary teeth: 4-year results." *American journal of dentistry* 23, no. 1 (2010) : 34–38.

Casagrande L., L. W. Bento, S. O. Rerin, E. R. Lucas, D. M. Dalpian, and F. B. de Araujo. "In vivo outcomes of indirect pulp treatment using a self-etching primer versus calcium hydroxide over the demineralized dentin in primary molars." *The journal of clinical pediatric dentistry* 33, no. 2 (2008) : 131–35.

Coll J. A. "Indirect pulp capping and primary teeth : is the primary tooth pulpotomy out of date?" *Pediatric dentistry* 30, no. 3 (2008) : 230–36.

Dalpian D. M., T. M. Ardenghi, F. F. Demarco, F. Garcia-Godoy, F. B. De Araujo, and L. Casagrande. "Clinical and radiographic outcomes of partial caries removal restorations performed in primary teeth." *American journal of dentistry* 27, no. 2 (2014) : 68–72.

De La Dure-Molla M., C. Naulin Ifi, and C. Eid Blanchot. "Carie et ses complications chez l'enfant," *EMC Médecine buccale*, [28-175-C-10], Paris : Elsevier, 2012.

Duque C., T. C. Negrini, N. T. Sacono, D. M. Spolidorio, C. A. de Souza Costa, and J. Hebling. "Clinical and microbiological performance of resin-modified glass-ionomer liners after incomplete dentine caries removal." *Clinical oral investigations* 13, no. 4 (2009) : 465–71. doi :10.1007/s00784-009-0304-



2.

Farooq N. S., J. A. Coll, A. Kuwabara, and P. Shelton. "Success rates of formocresol pulpotomy and indirect pulp therapy in the treatment of deep dentinal caries in primary teeth." *Pediatric dentistry* 22, no. 4 (2000) : 278–86.

Finn S.B. *Clinical pedodontics*. 3<sup>e</sup> éd. Philadelphia : Saunders, 1967.

Foley J., D. Evans, and A. Blackwell. "Partial caries removal and cariostatic materials in carious primary molar teeth: a randomised controlled clinical trial." *British dental journal* 197, no. 11 (2004) : 697–701; discussion 689. doi :10.1038/sj.bdj.4811865.

Fortier J-P. *Abrégé de pédodontie*. Paris ; New York: Masson, 1987.

Franzon R., L. F. Guimarães, C. E. Magalhães, A. N. Haas, and F. B. Araujo. "Outcomes of one-step incomplete and complete excavation in primary teeth : a 24-month randomized controlled trial." *Caries research* 48, no. 5 (2014) : 376–83. doi :10.1159/000357628.

Franzon R., N. J. Opdam, L. F. Guimarães, F. F. Demarco, L. Casagrande, A. N. Haas, and F. B. Araujo. "Randomized controlled clinical trial of the 24-months survival of composite resin restorations after one-step incomplete and complete excavation on primary teeth." *Journal of dentistry* 43, no. 10 (2015): 1235–41. doi :10.1016/j.jdent.2015.07.011.

Fuks A. B. "Pulp therapy for the primary and young permanent dentitions." *Dental clinics of north america* 44, no. 3 (2000) : 571–596, vii.

Gruythuysen R. J. M., R. Gruythuysen, A. J. P. van Strijp, G. van Strijp, and M. K. Wu. "Long-term survival of indirect pulp treatment performed in primary and permanent teeth with clinically diagnosed deep carious lesions." *Journal of endodontics* 36, no. 9 (2010) : 1490–93. doi:10.1016/j.joen.2010.06.006.

Holan G., E. Eidelman, and A. B. Fuks. "Long-term evaluation of pulpotomy in primary molars using mineral trioxide aggregate or formocresol." *Pediatric dentistry* 27, no. 2 (2005) : 129–36.

International caries detection and assessment system coordinaing comitee. « Rationale and evidence for the international caries detection and assessment system (ICDAS II) ». *ICDAS*. Consulté le 7 juin 2017.

[https://www.researchgate.net/profile/Amid\\_Ismail/publication/267383865\\_Rationale\\_and\\_Evidence\\_for\\_the\\_International\\_Caries\\_Detection\\_and\\_Assessment\\_System\\_ICDAS\\_II/links/54b120020cf220c63ccf8e60.pdf](https://www.researchgate.net/profile/Amid_Ismail/publication/267383865_Rationale_and_Evidence_for_the_International_Caries_Detection_and_Assessment_System_ICDAS_II/links/54b120020cf220c63ccf8e60.pdf).

Kidd E. A., S. Joyston-Bechal, and D. Beighton. "The use of a caries detector dye during cavity preparation: a microbiological assessment." *British dental journal* 174, no. 7 (1993) : 245–48.

Kidd E. a. M. "How 'clean' must a cavity be before restoration ?" *Caries research* 38, no. 3 (2004): 305–13. doi :10.1159/000077770.

Kotsanos N., and S. Arizos. "Evaluation of a resin modified glass ionomer serving both as indirect pulp

therapy and as restorative material for primary molars." *European archives of paediatric dentistry* 12, no. 3 (2011) : 170–75.

Lager A., E. Thornqvist, and D. Ericson. "Cultivable bacteria in dentine after caries excavation using rose-bur or carisolv." *Caries research* 37, no. 3 (2003) : 206–11. doi :10.1159/000070446.

Lautrou A. *Anatomie dentaire*. 2<sup>e</sup> éd. Paris : Masson, 2006.

Léda L., T. D. Azevedo, P. A. Pimentel, O. A. de Toledo, and A. C. Bezerra. "Dentin optical density in molars subjected to partial carious dentin removal." *The journal of clinical pediatric dentistry* 39, no. 5 (2015) : 452–57. doi :10.17796/1053-4628-39.5.452.

Lesclous P. "Prescription des antibiotiques en pratique bucco-dentaire - recommandations Afsapps 2011." *Médecine buccale chirurgie buccale* 17, no.4 (2011) : 334-46

Lula E. C. O., L. J. S. Almeida, C. M. C. Alves, V. Monteiro-Neto, and C. C. C. Ribeiro. "Partial caries removal in primary teeth: association of clinical parameters with microbiological status." *Caries research* 45, no. 3 (2011) : 275–80. doi :10.1159/000325854.

Lula E. C. O., V. Monteiro-Neto, C. M. C. Alves, and C. C. C. Ribeiro. "Microbiological analysis after complete or partial removal of carious dentin in primary teeth: a randomized clinical trial." *Caries research* 43, no. 5 (2009) : 354–58. doi :10.1159/000231572.

Maltz M., E. F. de Oliveira, V. Fontanella, and R. Bianchi. "A clinical, microbiologic, and radiographic study of deep caries lesions after incomplete caries removal." *Quintessence international* 33, no. 2 (2002) : 151–59.

Marchi J. J., A. M. Froner, H. L. R. Alves, C. P. Bergmann, and F. B. Araújo. "Analysis of primary tooth dentin after indirect pulp capping." *Journal of dentistry for children* 75, no. 3 (2008) : 295–300.

Massara M. L. A., J. B. Alves, and P. R. G. Brandão. "Atraumatic restorative treatment: clinical, Itrastructural and chemical analysis." *Caries research* 36, no. 6 (2002) : 430–36. doi :66534.

Mertz-Fairhurst E. J., G. S. Schuster, J. E. Williams, and C. W. Fairhurst. "Clinical progress of sealed and unsealed caries. Part II : standardized radiographs and clinical observations." *The journal of prosthetic dentistry* 42, no. 6 (1979) : 633–37.

Murray P. E., I. About, P. J. Lumley, J. C. Franquin, M. Remusat, and A. J. Smith. "Cavity remaining dentin thickness and pulpal activity." *American journal of dentistry* 15, no. 1 (2002): 41–46.

Murray P. E., P. J. Lumley, and A. J. Smith. "Preserving the vital pulp in operative dentistry : 3. Thickness of remaining cavity dentine as a key mediator of pulpal injury and repair responses." *Dental Update* 29, no. 4 (2002) : 172–78.

Naulin-Ifi C. *Odontologie pédiatrique clinique*. Reuil-Malmaison : Éd. CdP, 2011.

Orhan A. I., F. T. Oz, and K. Orhan. "Pulp exposure occurrence and outcomes after 1- or 2-visit indirect pulp therapy vs complete caries removal in primary and permanent molars." *Pediatric dentistry* 32, no. 4 (2010) : 347–55.

Orhan A. I., F. T. Oz, B. Ozcelik, and K. Orhan. "A clinical and microbiological comparative study of deep carious lesion treatment in deciduous and young permanent molars." *Clinical oral investigations* 12, no. 4 (2008) : 369–78. doi :10.1007/s00784-008-0208-6.

Piette E., and M. Goldberg. *La dent normale et pathologique*. Bruxelles : De Boeck Université, 2001.

Pinto A. S., F. B. de Araújo, R. Franzon, M. C. Figueiredo, S. Henz, F. García-Godoy, and M. Maltz. "Clinical and microbiological effect of calcium hydroxide protection in indirect pulp capping in primary teeth." *American journal of dentistry* 19, no. 6 (2006) : 382–86.

Pinto G. D. S., L. J. C. Oliveira, A. R. Romano, L. R. Schardosim, M. L. M. Bonow, M. Pacce, M. B. Correa, et al. "Longevity of posterior restorations in primary teeth : results from a paediatric dental clinic." *Journal of dentistry* 42, no. 10 (2014) : 1248–54. doi :10.1016/j.jdent.2014.08.005.

Qvist V., A. Poulsen, P. T. Teglers, and I. A. Mjör. "The longevity of different restorations in primary teeth." *International journal of paediatric dentistry* 20, no. 1 (2010) : 1–7. doi :10.1111/j.1365-263X.2009.01017.x.

Ribeiro C. C., L. N. Baratieri, J. Perdigão, N. M. Baratieri, and A. V. Ritter. "A clinical, radiographic, and scanning electron microscopic evaluation of adhesive restorations on carious dentin in primary teeth." *Quintessence international* 30, no. 9 (1999) : 591–99.

Ricketts D., T. Lamont, N. P. T. Innes, E. Kidd, and J. E. Clarkson. "Operative caries management in adults and children." *The cochrane database of systematic reviews*, no. 3 (2013) : CD003808. doi :10.1002/14651858.CD003808.pub3.

Ritter A. V., and E. J. Swift. "Current restorative concepts of pulp protection." *Endodontic topics* 5, no. 1 (2003) : 41–48. doi :10.1111/j.1601-1546.2003.00022.x.

Rosenberg L., M. Atar, M. Daronch, A. Honig, M. Chey, M. D. Funny, and L. Cruz. "Observational: prospective study of indirect pulp treatment in primary molars using resin-modified glass ionomer and 2% chlorhexidine gluconate: a 12-month follow-Up." *Pediatric dentistry* 35, no. 1 (2013) : 13–17.

Séguier, S., and O. Le May. "Histopathologie de la lésion carieuse de l'émail et de la dentine." *EMC Odontologie*. [23-010-C-10]. Paris : Elsevier, 2002.

Singhal D., K., S. Acharya, and A. S. Thakur. "Microbiological analysis after complete or partial removal of carious dentin using two different techniques in primary teeth : a randomized clinical trial." *Dental research journal* 13, no. 1 (2016): 30–37. doi :10.4103/1735-3327.174695.

Smaïl-Faugeron V., A. Porot, M. Muller-Bolla, and F. Courson. "Indirect pulp capping versus pulpotomy for treating deep carious lesions approaching the pulp in primary teeth: a systematic review." *European journal of paediatric dentistry* 17, no. 2 (2016) : 107–12.

Vianna Freitas Fachin E., E. Oliveira Filho, and T. Pinto. "Caries removal based on pulp biology," *Electronic journal of endodontics rosario*, 2007. <http://hdl.handle.net/2133/1420>

Vij R., J. A. Coll, P. Shelton, and N. S. Farooq. "Caries control and other variables associated with success

of primary molar vital pulp therapy.” *Pediatric dentistry* 26, no. 3 (2004) : 214–20.

Wambier D. S., F. A. dos Santos, A. C. Guedes-Pinto, R. G. Jaeger, and M. R. Simionato. “Ultrastructural and microbiological analysis of the dentin layers affected by caries lesions in primary molars treated by minimal intervention.” *Pediatric dentistry* 29, no. 3 (2007) : 228–34.

## Table des figures

---

Figure 1 : Morphologie externe des molaires temporaires .....	4
Figure 2 : Caractéristiques anatomiques du réseau canalaire de la molaire temporaire .....	5
Figure 3 : Morphologie externe des molaires temporaires .....	5
Figure 4 : Stade de stabilité .....	7
Figure 5 : Stade de rhizalyse .....	8
Figure 6 : Progression d'une lésion carieuse .....	10
Figure 7 : Radiographie rétrocoronaire – Camille S., âgée de 4 ans et demi .....	11
Figure 8 : Radiographie rétroalvéolaire – Ayan M., âgé de 3 ans .....	12
Figure 9 : Radiographie encourageant le traitement par l'excavation partielle au niveau de 74 et 75 .....	17
Figure 10 : Rétro-alvéolaire contre-indiquant le traitement par excavation partielle : élargissement de l'espace desmodontal sur 84 – Quentin T., âgé de 7 ans et demi .....	18
Figure 11 : Etapes du traitement par excavation partielle .....	18
Figure 12 : Etapes de la pulpotomie .....	22
Figure 13 : Etapes du traitement par curetage complet avec coiffage pulpaire indirect .....	24
Figure 14 : Bilan radiologique .....	26
Figure 15 : Pulpotomie sur 64 et excavation partielle sur 65 .....	26

## Table des tableaux

---

Tableau 1 : Réponse de la pulpe dentaire selon l'épaisseur de dentine résiduelle après préparation de la cavité, sur dents permanentes .....	20
Tableau 2 : Analyse critique de la littérature sur l'efficacité clinique, radiologique et microbiologique du traitement par excavation partielle, dans la prise en charge des lésions carieuses profondes sur dents temporaires .....	29
Tableau 3 : Analyse critique de la littérature sur l'efficacité clinique et radiologique du traitement par excavation partielle par rapport à la pulpotomie, dans la prise en charge des lésions carieuses profondes sur molaires temporaires.....	33
Tableau 4 : Analyse critique de la littérature sur l'efficacité clinique, radiologique et microbiologique du traitement par excavation partielle par rapport à l'excavation complète, dans la prise en charge des lésions carieuses profondes .....	36

## Table des graphiques

---

Graphique 1 : Comparaison des taux de réussite au fil du temps de deux thérapeutiques de conservation de la vitalité pulpaire : excavation partielle et pulpotomie avec formocrésol .....	34
Graphique 2: Analyse des expositions pulpaires durant un traitement par excavation partielle et complète.....	38
Graphique 3 : Analyse des restaurations adhésives au fil du temps avec un traitement par excavation partielle ou complète .....	39
Graphique 4 : Analyse de la réussite clinique et radiologique des traitements par excavation partielle ou complète .....	41

## Glossaire

---

AFSSAPS : Agence Française de Sécurité Sanitaire des Produits de Santé

ART : Atraumatic Restorative Treatment

BCC : Black Copper Cement

CPP : Coiffe Pédodontique Préformée

CVI : Ciment Verre Ionomère

D : Digue

FP : Pulpotomie au formocrésol

HAS : Haute Autorité de Santé

IPT : Indirect Pulp Treatment

LA : Anesthésie locale

Lact : Lactobacilles

MP : Molaires permanentes

MT : Molaires temporaires

MTA : Mineral Trioxide Aggregate

Sm : Streptocoque mutans

UFSBD : Union Française pour la Santé Bucco-Dentaire



Vu, le Directeur de thèse

Vu, le Doyen de la Faculté de Chirurgie dentaire  
de l'Université Paris Descartes

Docteur Arabelle VANDERZWALM

Professeur Louis MAMAN

Vu, le Président de l'Université Paris Descartes  
Professeur Frédéric DARDEL  
Pour le Président et par délégation,

Le Doyen Louis MAMAN



# **L'excavation partielle : une nouvelle alternative au traitement des lésions carieuses profondes sur les molaires temporaires**

## **Résumé :**

Face à de jeunes patients parfois peu coopérants, présentant des lésions carieuses profondes sur molaires temporaires, le praticien dispose de plusieurs thérapeutiques. De nos jours, la pulpotomie, fiable et reconnue, reste le traitement de choix. Cependant, plusieurs études ont montré que cette technique entraîne une exfoliation plus précoce de la dent. De plus, préserver la vitalité pulpaire des dents est l'enjeu principal actuellement en dentisterie. Avec l'évolution des biomatériaux, la compréhension des phénomènes carieux et de la physiologie pulpaire, les techniques de soin ont évolué vers une conservation plus importante en tissus. C'est pourquoi, de plus en plus, l'excavation partielle est réalisée sur la dent permanente et elle est étendue à la dent temporaire. Après un rappel sur les particularités propres à la dent temporaire, les différentes thérapeutiques de la carie profonde sur dent temporaire – excavation partielle, curetage complet avec coiffage pulpaire indirect et pulpotomie – sont présentées. Une comparaison de ces techniques, au moyen d'une revue de littérature, conforte l'efficacité de l'excavation partielle.

## **Discipline :**

Odontologie pédiatrique

## **Mots clés fMesh et Rameau :**

Pédodontie -- Thèses et écrits académiques ; Coiffage pulpaire -- Dissertations universitaires ; Dents déciduales -- Thèses et écrits académiques.

Université Paris Descartes  
Faculté de Chirurgie dentaire  
1, rue Maurice Arnoux  
92120 Montrouge