



HAL
open science

Traitement du conflit antérolatéral de la cheville par ondes de choc extra-corporelles : étude préliminaire sur un échantillon de patients sportifs à Bordeaux

Guillaume Messina

► To cite this version:

Guillaume Messina. Traitement du conflit antérolatéral de la cheville par ondes de choc extra-corporelles : étude préliminaire sur un échantillon de patients sportifs à Bordeaux. Médecine humaine et pathologie. 2017. dumas-01659348

HAL Id: dumas-01659348

<https://dumas.ccsd.cnrs.fr/dumas-01659348>

Submitted on 8 Dec 2017

HAL is a multi-disciplinary open access archive for the deposit and dissemination of scientific research documents, whether they are published or not. The documents may come from teaching and research institutions in France or abroad, or from public or private research centers.

L'archive ouverte pluridisciplinaire **HAL**, est destinée au dépôt et à la diffusion de documents scientifiques de niveau recherche, publiés ou non, émanant des établissements d'enseignement et de recherche français ou étrangers, des laboratoires publics ou privés.

Extracorporeal shock wave therapy in the treatment of anterolateral ankle impingement: a preliminary study on a small population of patients in a sport medicine centre in Bordeaux

Guillaume Messina

► **To cite this version:**

Guillaume Messina. Extracorporeal shock wave therapy in the treatment of anterolateral ankle impingement: a preliminary study on a small population of patients in a sport medicine centre in Bordeaux. Médecine humaine et pathologie. 2017. <dumas-01659348>

HAL Id: dumas-01659348

<https://dumas.ccsd.cnrs.fr/dumas-01659348>

Submitted on 8 Dec 2017

HAL is a multi-disciplinary open access archive for the deposit and dissemination of scientific research documents, whether they are published or not. The documents may come from teaching and research institutions in France or abroad, or from public or private research centers.

L'archive ouverte pluridisciplinaire **HAL**, est destinée au dépôt et à la diffusion de documents scientifiques de niveau recherche, publiés ou non, émanant des établissements d'enseignement et de recherche français ou étrangers, des laboratoires publics ou privés.

Université de Bordeaux
U.F.R. DES SCIENCES MEDICALES

Année 2017

N° 202

Thèse pour l'obtention du
DIPLOME D'ETAT DE DOCTEUR EN MEDECINE

Présentée et soutenue publiquement
par MESSINA Guillaume
Né le 01 mars 1984 à Saint-Jean de Luz (64)
le 21 novembre 2017

Traitement du conflit antérolatéral de la cheville par
ondes de choc extra-corporelles :
étude préliminaire sur un échantillon de patients sportifs
à Bordeaux

Directeur de thèse
Madame le Docteur LUCERO Audrey

Jury

Monsieur le Professeur VITAL Jean-Marc..... Président
Monsieur le Professeur CHAUVEAUX Dominique..... Assesseur
Monsieur le Professeur HAUGER Olivier..... Assesseur
Monsieur le Docteur MONTARIOL Yves..... Rapporteur
Madame le Docteur LUCERO Audrey..... Assesseur

REMERCIEMENTS

A Monsieur le Professeur Jean-Marc Vital,
Professeur des Universités
Praticien hospitalier du service de chirurgie de l'unité d'orthopédie-traumatologie,
rachis 1 du CHU de Bordeaux

Vous me faites l'honneur de présider cette thèse. Je vous remercie beaucoup pour votre humanité et votre grande disponibilité qui m'ont permis de mener à bien ce travail. Soyez assuré de ma plus profonde reconnaissance.

A Monsieur le Professeur Dominique Chauveaux,
Professeur Emérite des Universités
Praticien hospitalier du service de chirurgie de l'unité d'orthopédie et traumatologie
périphérique du CHU de Bordeaux

Vous me faites l'honneur de juger ce travail, veuillez trouver ici l'expression de mes sincères remerciements et de mon profond respect.

A Monsieur le Professeur Olivier Hauger,
Professeur des Universités
Praticien hospitalier du service de radiologie et d'imagerie diagnostique et
interventionnelle de l'adulte du CHU de Bordeaux

Vous me faites l'honneur de juger ce travail, veuillez trouver ici l'expression de mes sincères remerciements et de mon profond respect.

A Monsieur le Docteur Yves Montariol,
Médecin généraliste
Maître de Conférences associé, chargé d'enseignement au département de
médecine générale de l'Université de Bordeaux

Vous avez accepté très aimablement d'être le rapporteur de ce travail de thèse. Veuillez trouver ici l'expression de mes sincères remerciements et de mon profond respect.

A Madame le Docteur Audrey Lucero,

Pour m'avoir proposé ce sujet de thèse et avoir accepté de diriger ce travail. Merci pour ton intérêt et ton soutien, ta grande disponibilité et tes nombreux conseils durant la rédaction de ce travail.

Je remercie particulièrement :

Les médecins du centre médical de la clinique du sport de Bordeaux-Mérignac qui ont accepté de participer à l'étude,

Les radiologues du centre d'imagerie ostéo-articulaire de la clinique du sport de Bordeaux-Mérignac qui ont accepté de participer à l'étude et m'ont permis d'utiliser leurs clichés d'échographie,

Monsieur le Pr Salamon, directeur de l'ISPED, pour avoir pris le temps de me recevoir et m'éclairer sur la méthodologie de mon travail,

Mon ami Benoît Beguet, docteur en Sciences de l'image, pour ses précieux conseils méthodologiques et informatiques,

Tous les patients qui ont participé à l'étude.

Je remercie également toutes les personnes qui m'ont accompagné et soutenu tout au long de ce travail.

Mes remerciements s'adressent naturellement :

A toute ma famille et ma belle famille, en particulier à mon père pour sa relecture attentive,

A tous mes amis du Pays Basque,

A mes amis de la faculté de Bordeaux, à ceux de la Réunion et d'ailleurs.

LISTE DES ABREVIATIONS

- AINS** : Anti-Inflammatoire Non Stéroïdien
- AOFAS** : American Orthopedic Foot and Ankle Society
- BSP** : Bord Supérieur de la Patella
- CE-3D-FSPGR** : Contrast Enhanced Tridimensionnal Fat Spoiled Gradient-echo
- GAL** : Gouttière Antéro-Latérale
- GREC** : Glaçage Repos Immobilisation Contention
- IGF-1** : Insulin-like Growth Factor-1
- IRM** : Imagerie par Résonance Magnétique
- LCF** : Ligament Calcanéo-Fibulaire
- LCL** : Ligament Collatéral Latéral
- LCM** : Ligament Collatéral Médial
- LTFA** : Ligament Talo-Bibulaire Antérieur
- LTFAI** : Ligament Tibio-Fibulaire Antéro-Inférieur
- MEC** : Matrice Extra-Cellulaire
- MMP** : Metallo-Proteinases Matricielles
- NO** : Monoxyde d'azote
- ODC** : Ondes De Choc
- SFA** : Société Française d'Arthroscopie
- STIR** : Short-Tau Inversion Recuperation
- VEGF** : Vascular Endothelial Growth Factor
- VPP** : Valeur Prédictive Positive
- VPN** : Valeur Prédictive Négative

TABLE DES MATIERES

I. Introduction générale.....	11
II. Le conflit antérolatéral de la cheville.....	13
1. Bases anatomiques du conflit antérolatéral.....	13
1. L'articulation talo-crurale.....	13
1. Les surfaces articulaires.....	13
2. Les moyens d'union.....	14
1. La capsule articulaire.....	14
2. Le ligament collatéral latéral.....	15
3. Le ligament collatéral médial.....	16
2. L'articulation tibio-fibulaire distale.....	16
3. La gouttière antérolatérale : une zone prédisposée au conflit.....	18
2. Définition et épidémiologie du conflit antérolatéral.....	18
1. Classification générale des conflits de la cheville.....	18
2. Définition du conflit antérolatéral.....	19
3. Epidémiologie du conflit antérolatéral.....	20
1. Fréquence.....	20
2. Caractéristiques générales des patients.....	21
3. Physiopathologie du conflit antérolatéral.....	22
1. Traumatisme étiologique.....	22
2. Lésions anatomiques du conflit antérolatéral.....	24
1. Synovite hypertrophique et fibrose.....	26
2. Lésion méniscoïde.....	29
3. Conflit par le ligament de Bassett.....	30
3. Autres lésions parfois associées.....	32
1. Ostéophytes (conflits osseux).....	32
2. Lésions ostéocondrales du talus.....	33
4. Approche diagnostique du conflit antérolatéral.....	34
1. Examen clinique.....	34
1. Interrogatoire.....	34
2. Examen physique.....	35

3. Laxité articulaire et conflit de cheville.....	37
2. Diagnostics différentiels.....	38
3. Test anesthésique.....	39
4. Imagerie du conflit antérolatéral.....	39
1. Radiographies de la cheville.....	39
2. Imagerie par résonance magnétique (IRM).....	39
3. Arthro-IRM directe.....	43
4. Arthro-IRM indirecte.....	45
5. Arthro-TDM.....	45
6. Echographie de la cheville.....	48
5. Traitement du conflit antérolatéral.....	51
1. Traitement conservateur.....	51
2. Place des infiltrations intra-articulaires de corticoïdes.....	52
3. Traitement chirurgical.....	53

III. Les ondes de choc extracorporelles..... 55

1. Historique.....	55
2. Définition et propriétés des ondes de choc.....	55
1. Les ondes de choc focalisées.....	57
2. Les ondes de choc radiales.....	57
3. Mécanismes d'action des ondes de choc.....	59
1. Effets généraux sur les tissus.....	59
2. Action mécanique « défibrosante ».....	59
3. Effets antalgique et anti-inflammatoire.....	60
4. Effets biologiques sur la réparation tissulaire.....	60
4. Effets secondaires.....	62
5. Contre-indications.....	62
6. Aspects pratiques de l'utilisation des ondes de choc.....	63
1. Ondes de choc radiales Vs focalisées.....	63
2. Avantages des ondes de choc radiales en pratique clinique.....	63
7. Démarche adoptée pour l'étude : justification de l'emploi des ondes de choc radiales pour le traitement du conflit antérolatéral.....	64

IV. Matériel et méthode.....	66
1. Objectif de l'étude.....	66
2. Caractéristiques de l'étude.....	66
3. Critères d'inclusion et d'exclusion.....	66
4. Bilan pré-thérapeutique.....	67
1. Bilan clinique et recueil des données anamnestiques.....	67
2. Bilan d'imagerie.....	67
1. Radiographies de la cheville	67
2. Echographie de la cheville.....	67
5. Modalités du protocole de traitement par ondes de choc.....	68
6. Critères d'évaluation.....	68
1. Critère de jugement principal	69
1. Score fonctionnel de Karlsson.....	69
2. Critères de jugements secondaires.....	70
1. Douleur au repos et en activité.....	70
2. Amplitude de flexion dorsale de la cheville.....	71
3. Satisfaction des patients.....	72
4. Survenue d'effets indésirables.....	72
7. Etude statistique.....	72
V. Résultats.....	73
1. Caractéristiques de la population d'étude.....	73
1. Caractéristiques générales et données anamnestiques.....	73
2. Caractéristiques cliniques.....	75
3. Caractéristiques échographiques.....	76
2. Résultat principal.....	79
1. Score fonctionnel de Karlsson.....	79
3. Résultats secondaires.....	81
1. Douleur au repos et en activité.....	81
2. Amplitude de flexion dorsale de la cheville.....	84
3. Satisfaction des patients.....	89
4. Effets indésirables relevés	90

VI. Discussion.....	91
1. Discussion de la méthode d'étude.....	91
1. Méthode diagnostique et place des examens complémentaires dans notre étude.....	91
2. Critères d'évaluation.....	93
3. Protocole thérapeutique.....	94
4. Faiblesses du travail.....	95
1. Une étude monocentrique.....	95
2. Un effectif réduit.....	95
3. Un diagnostic d'inclusion principalement clinique.....	96
4. Une étude ouverte, sans groupe contrôle.....	96
5. Un temps de suivi court.....	97
5. Forces du travail.....	98
1. Un travail original et stimulant.....	98
2. Une bonne adhésion des patients.....	98
2. Discussion des résultats.....	98
1. Données anamnestiques et cliniques.....	98
2. Données échographiques.....	100
3. Résultats et commentaires cliniques.....	101
1. Résultats principaux.....	101
2. Résultats secondaires.....	104
3. Paradigme actuel et perspectives de l'utilisation des ondes de choc pour le traitement du conflit antérolatéral de la cheville.....	105
VII. Conclusion.....	109
VIII. Bibliographie.....	111
Annexe 1 : Formulaire de recueil de consentement éclairé adressé aux patients..	120
Annexe 2 : Fiche de recueil des données anamnestiques et cliniques.....	121
Annexe 3 : Ordonnance d'échographie adressée aux radiologues.....	123

I. Introduction générale

L'entorse de la cheville est la pathologie traumatique la plus fréquente avec près de 6000 cas par jour en France (1). Près de 90 % des entorses concernent le ligament collatéral latéral, et particulièrement son faisceau antérieur, le ligament talo-fibulaire antérieur (LTFA) (2). Si la plupart des entorses évoluent favorablement avec un traitement adapté, des séquelles persistent dans 20 à 40 % des cas (1).

Le conflit antérolatéral de la cheville (ou syndrome d'interposition tissulaire) est une cause fréquente de douleurs post-traumatiques de cheville après entorse latérale. Les progrès de l'imagerie et le développement de l'arthroscopie ont permis de mieux comprendre l'origine des douleurs chroniques par conflit, dont la fréquence et le retentissement avaient longtemps été sous-estimés. On estime que près de 2 % des entorses de cheville évoluent vers un conflit tissulaire antérolatéral de la cheville requérant une intervention chirurgicale (2).

Le conflit antérolatéral résulte d'un défaut de cicatrisation capsulo-ligamentaire après entorse latérale. L'entretien d'une inflammation chronique sur le site de cicatrisation ligamentaire est susceptible d'engendrer une hypertrophie synoviale et une fibrose réactionnelles (2). L'interposition de ces tissus mous en excès dans la gouttière antérolatérale est directement à l'origine de son expression clinique associant douleur, gonflement et/ou raideur de la cheville. Ces symptômes entraînent une limitation fonctionnelle parfois importante sur les activités quotidiennes et sportives.

Le traitement d'un conflit antérolatéral est d'abord médical. Il vise à soulager les douleurs en diminuant l'inflammation locale par divers moyens (repos articulaire, adaptation de la pratique sportive, cryothérapie, contention de la cheville, adaptation du chaussage, traitements anti-inflammatoires et rééducation fonctionnelle). En cas d'échec du traitement conservateur, le traitement est chirurgical. Il consiste à réséquer les tissus pathologiques par voie arthroscopique.

Les ondes de choc ont fait leur apparition en médecine dans les années 80 pour la fragmentation des lithiases urinaires dans le cadre de la lithotripsie extracorporelle. Par extension, elles ont ensuite été employées pour le traitement de lésions osseuses (pseudarthroses et retard de consolidation) avec un certain succès. Le développement de nouvelles machines et l'utilisation d'ondes de choc de basse énergie ont par la suite permis d'étendre leur application au traitement des lésions musculotendineuses.

L'efficacité clinique de la thérapie par ondes de choc est désormais reconnue pour le traitement des tendinopathies et des principales affections musculo-squelettiques (3). La facilité d'utilisation et la sûreté de ce traitement sont par ailleurs bien établies (3), garantissant une bonne acceptabilité pour les patients.

En parallèle, les études fondamentales ont permis de mieux comprendre le mode d'action des ondes de choc, et notamment leur capacité à stimuler les mécanismes de réparation tissulaire (91–97).

Actuellement, leur emploi suscite un intérêt grandissant dans le cadre de la

médecine dite régénérative, et leur domaine d'étude s'étend désormais au delà des pathologies ostéomusculaires.

A partir de ces éléments, nous avons pensé que la thérapie par ondes de choc pourrait être bénéfique pour le traitement conservateur d'autres pathologies tissulaires comme le conflit antérolatéral de la cheville. A notre connaissance, cette indication n'a jamais été évaluée auparavant.

L'objectif de ce travail était donc, à travers une étude exploratoire préliminaire, de décrire et d'analyser les effets cliniques observés après l'application d'un traitement par ondes de choc radiales sur une population de patients présentant un conflit antérolatéral de la cheville.

Les résultats de notre étude sont présentés ci-dessous, après une mise au point et une revue de la littérature sur le conflit antérolatéral de la cheville, puis sur les ondes de choc.

II. Le conflit antérolatéral de la cheville

1. Bases anatomiques du conflit antérolatéral : rappels d'anatomie descriptive (4,5)

Connaître l'anatomie descriptive normale de la cheville est un prérequis essentiel pour comprendre les mécanismes lésionnels à l'origine d'un conflit de cheville.

La cheville est une articulation complexe qui englobe deux systèmes articulaires : l'articulation tibio-fibulaire distale et l'articulation talo-crurale.

1.1. L'articulation talo-crurale

L'articulation talo-crurale (fig. 1) est une articulation synoviale de type ginglyme à un degré de liberté.

Elle met en relation les parties distales de la fibula et du tibia avec la partie supérieure du talus.

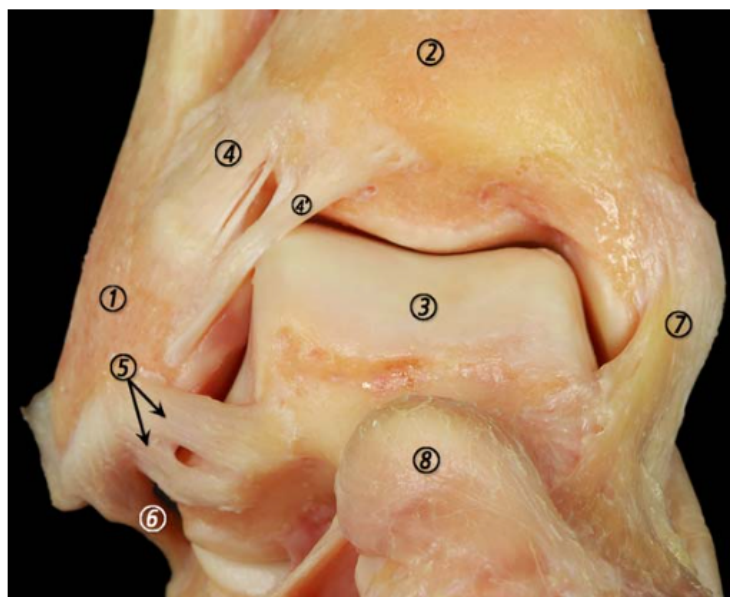


Figure 1. Anatomie de l'articulation talo-crurale (cheville droite vue de face), d'après Golano (6). 1 : malléole latérale (fibula) ; 2 : tibia ; 3 : talus ; 4 : LTFAI ; 4' : faisceau distal du LTFAI (ligament de Bassett) ; 5 : LTFA ; 6 : LCF ; 7 : couches superficielles et profondes du LCM ; 8 : tête du talus.

1.1.1. Les surfaces articulaires

Les surfaces articulaires tibio-fibulaires forment une mortaise solide, plus large en avant qu'en arrière, dans laquelle s'encastre la trochlée du talus (tenon talien) (fig. 2).

Du point de vue biomécanique, elle est assimilée à une pince bimalléolaire enchâssant le talus.

La mortaise tibio-fibulaire est composée à sa face inférieure par trois surfaces articulaires : la surface articulaire de la malléole médiale, la surface articulaire inférieure du tibia et la surface articulaire de la malléole latérale.

La trochlée du talus se présente comme une volumineuse saillie articulaire. Sur sa face supérieure, la partie postérieure est occupée par la surface articulaire supérieure qui répond à la face inférieure du pilon tibial. Les surfaces articulaires latérale et médiale répondent aux surfaces articulaires des malléoles respectives.

Le talus ne possède pas d'insertion musculotendineuse.

1.1.2. Les moyens d'union

L'union des surfaces articulaires est assurée par une capsule articulaire et deux ligaments latéraux. Le système ligamentaire a un rôle fondamental dans la stabilité de la cheville.

1.1.2.1. La capsule articulaire

Elle est composée d'une membrane fibreuse, qui s'insère au pourtour du cartilage, sauf en avant où elle est en retrait du bord antérieur du tibia et de la crête antérieure du col du talus (fig. 2).

Elle est tapissée à sa face profonde par une membrane synoviale. La membrane synoviale forme des culs-sacs en avant et en arrière, entre le tibia et la fibula.

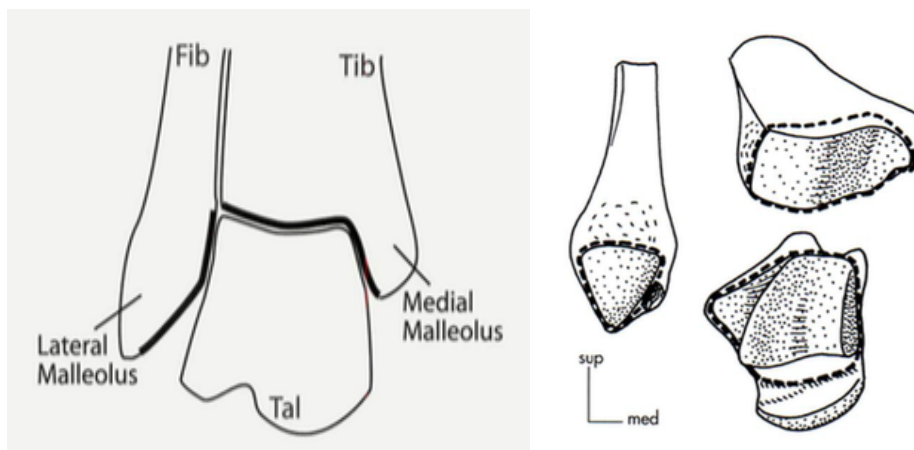


Figure 2. (A gauche) Représentation schématique d'une cheville droite de face. La bande noire illustre la mortaise formée par les extrémités inférieures du tibia (tib) et de la fibula (fib) dans laquelle s'insère le tenon du talus (tal), d'après Russell (7). (A droite) Représentation schématique des surfaces articulaires (à gauche : fibula ; en haut à droite : tibia ; en bas à droite : talus) et des insertions capsulaires (pointillés) de l'articulation talo-crurale, d'après Dufour (4).

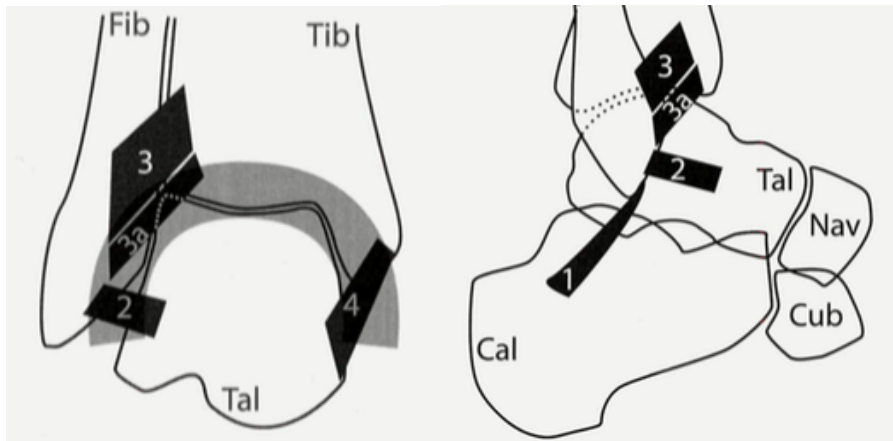


Figure 3. Schéma d'une cheville droite vue de face (image de gauche) et de profil (image de droite), d'après Russell (7). 1 : ligament calcanéofibulaire (LCF) ; 2 : ligament talo-fibulaire antérieur (LTFA), 3 : ligament tibio-fibulaire antéro-inférieur (LTFAI) ; 3a : faisceau distal du LTFAI (ligament de Bassett) ; 4 : ligament collatéral médial (ou ligament deltoïde).

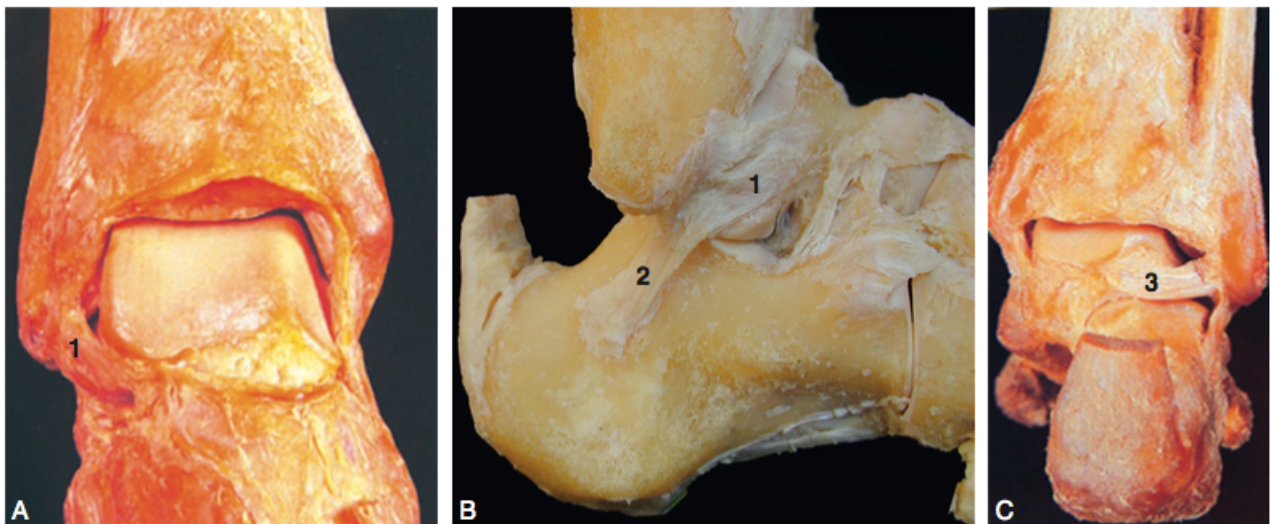


Figure 4. Anatomie du plan ligamentaire latéral sur des images de dissection de cheville droite (A : vue de face ; B : vue latérale ; C : vue postérieure) d'après Bonnel et Mabit (5). 1 : ligament talo-fibulaire antérieur (LTFA) ; 2 : ligament calcanéofibulaire (LCF) ; 3 : ligament talo-fibulaire postérieur.

1.1.2.2. Le ligament collatéral latéral (LCL)

Il comprend trois faisceaux, indépendants les uns des autres, avec d'avant en arrière : le ligament talo-fibulaire antérieur (LTFA), le ligament calcanéofibulaire (LCF) et le ligament talo-fibulaire postérieur (LTFP) (8).

Le ligament talo-fibulaire antérieur (LTFA)

Ligament large et rectangulaire, il s'insère sur la partie antérieure de la malléole latérale et suit un trajet antéromédial jusqu'à la base col du talus. Il est relativement court et s'élargit de haut en bas (5).

Il est typiquement composé de deux bandes distinctes séparées par un intervalle dans lequel chemine des vaisseaux issus des branches de l'artère malléolaire latérale. Il existe des variations morphologiques, il peut se présenter sous la forme

d'une bande unique voire, plus rarement, de trois bandes distinctes (6).

Au niveau de son insertion proximale sur la malléole fibulaire, ses fibres supérieures rejoignent celles du faisceau distal du LTFAI, et ses fibres inférieures celles du LCF.

Il adhère intimement à la capsule articulaire (6), ce qui explique les lésions capsulaires associées en cas de rupture de ce ligament.

C'est le ligament le plus traumatisé de la cheville (6). Tout traumatisme, même sans entraîner de laxité, peut provoquer une synovite chronique autour d'un tissu cicatriciel exubérant à l'origine d'un conflit dans le récessus antérolatéral (9).

Le ligament calcanéo-fibulaire (LCF)

Il forme un cordon solide qui s'insère sur le bord antérieur de la malléole latérale, sous le LTFA, jusqu'à la face latérale du calcaneus, en arrière du tubercule des fibulaires.

Sa principale caractéristique est liée à son orientation postérieure par rapport à l'axe malléolaire latéral.

Il est recouvert par la gaine des tendons fibulaires à laquelle il adhère, ce qui explique la présence d'un épanchement dans la gaine des fibulaires en cas de rupture de ce ligament.

Le ligament talo-fibulaire postérieur (LTFP)

Epais et résistant, ce ligament s'insère sur le bord médial de la malléole latérale et suit un trajet horizontal jusqu'au bord postérolatéral du talus.

1.1.2.3. Le ligament collatéral médial (LCM) ou ligament deltoïde

Ligament résistant de forme triangulaire, il se compose de deux couches.

La couche superficielle comprend les ligaments tibio-calcanéen et tibio-naviculaire.

La couche profonde comprend les ligaments tibio-talaire antérieur et tibio-talaire postérieur.

1.2. L'articulation tibio-fibulaire distale

Il s'agit d'une articulation peu mobile de type syndesmose qui réunit la malléole latérale de la fibula au pilon tibial.

Les surfaces articulaires sont représentées par la gouttière fibulaire du tibia et la partie supérieure de la face médiale de l'extrémité distale de la fibula. Les deux os ne sont pas en contact direct, ils restent séparés par du tissu cellulo-graisseux.

L'articulation tibio-fibulaire distale ne possède pas de capsule ni membrane synoviale propre.

Elle est stabilisée par trois ligaments : le ligament interosseux (prolongement de la membrane interosseuse), le ligament tibio-fibulaire antéro-inférieur (LTFAI) et le ligament tibio-fibulaire postéro-inférieur (LTFPI).

Le ligament tibio-fibulaire antéro-inférieur (LTFAI)

Le LTFAI est une mince bandelette fibreuse, tendue de manière oblique entre le tubercule antérieur du tibia et le bord antérieur de la malléole latérale.

C'est le plus fragile des ligaments de la syndesmose et le premier à s'étirer lorsque la fibula est amenée en dehors de son axe longitudinal (6).

Son faisceau distal peut constituer, inconstamment, un véritable ligament accessoire appelé le ligament de Bassett (10) qui chemine parallèlement au LTFAI.

Au niveau de son insertion sur la fibula, ses fibres les plus distales peuvent être confondues avec celles du LTFAI.

Le ligament de Bassett couvre l'angle formé par le tibia et la fibula et rentre en contact avec le bord dorsolatéral du talus lors de la flexion de la cheville (48).

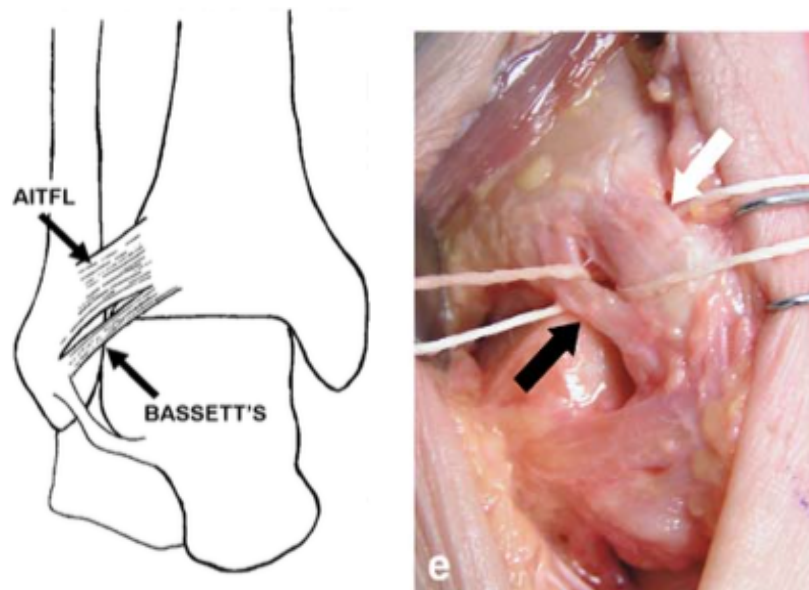


Figure 5. (A gauche) Représentation schématique de la cheville vue de face montrant le LTFAI et son faisceau distal accessoire (ligament de Bassett). AITFL : Antero-inférieur tibio-fibular ligament (LTFAI). (A droite) Photographie d'une dissection de la cheville montrant les rapports entre le ligament de Bassett (flèche noire) et le LTFAI (flèche blanche), d'après Subhas (11).

Le ligament tibio-fibulaire postéro-inférieur

Le LTFPI est plus court et plus épais. Très résistant, il s'étend entre la face postérieure de l'épiphyse distale du tibia et le bord postérieur de la malléole fibulaire.

1.3. La gouttière antérolatérale : une zone prédisposée au conflit

La gouttière antérolatérale correspond à l'espace anatomique délimité par (12,13) (fig. 6) :

- le LTFAI et le bord antérolatéral du plafond tibial en haut
- le LTFA et la capsule articulaire en avant
- le LCF en bas
- la face antérolatérale du talus en dedans
- la fibula en dehors

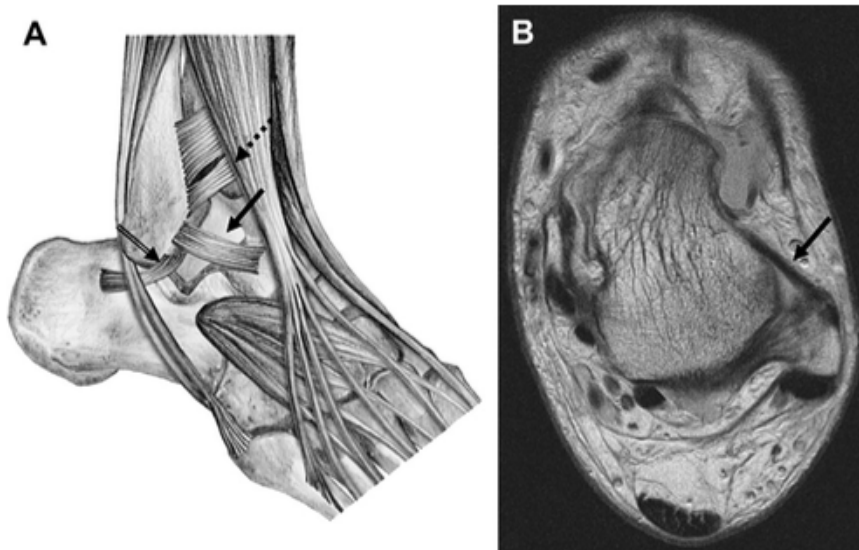


Figure 6. (A) Représentation schématique de la gouttière antérolatérale, délimitée en haut par le LTFAI et son faisceau accessoire distal ou ligament de Bassett (flèche en pointillés), en avant par la capsule articulaire et le LTFA (flèche pleine) et en bas par le LCF (double-flèche), d'après Dimmick et Linklater (12). (B) Aspect normal de la gouttière antérolatérale sur une coupe axiale d'IRM de cheville en séquence pondérée en densité de proton, contenant une faible quantité de liquide synovial et délimitée en avant par un LTFA intact (flèche pleine).

L'articulation de la cheville est essentiellement construite pour des mouvements amples de flexion/extension. Pour permettre ces mouvements, les récessus synoviaux antérieurs et postérieurs sont de plus grande taille que les récessus latéraux, qui ne subissent que des mouvements de faible amplitude.

On conçoit d'emblée que les conflits de la cheville siègeront préférentiellement dans les sites de plus grande mobilité et là où coexistent des éléments qui risquent d'être coincés entre les pièces osseuses en mouvement. Les particularités anatomiques du récessus antérolatéral expliquent logiquement la survenue des conflits à cet endroit.

2. Définition et épidémiologie du conflit antérolatéral

2.1. Classification générale des conflits de la cheville

Le terme de conflit implique un contact anormal entre deux structures anatomiques, dans lequel un troisième élément vient s'interposer entre eux.

Les conflits articulaires (ou syndromes d'interposition) de la cheville regroupent un ensemble d'entités cliniques post-traumatiques se manifestant par des douleurs et une restriction d'amplitude articulaire de la cheville causées par l'interposition de tissu anormalement présent dans l'articulation (12,14).

La classification des conflits de cheville peut varier en fonction de la topographie des douleurs (antérieure, antérolatérale, antéromédiale ou postérieure) et de la nature tissulaire du conflit (tissu mou ou osseux).

Parmi les conflits antérieurs, la littérature distingue le conflit antérolatéral des conflits antérieur et antéromédial, dont les mécanismes lésionnels et physiopathologiques diffèrent (15–18).

Classiquement, le conflit antérolatéral correspond à une pathologie d'interposition purement tissulaire (synovite, fibrose) tandis que les conflits antérieur et antéromédial impliquent le plus souvent la présence d'éperons osseux (ostéophytes) (15,17,18).

2.2. Définition du conflit antérolatéral

Le conflit antérolatéral est défini par des douleurs chroniques pré-malléolaires latérales de la cheville en rapport avec l'interposition de tissu mou non-osseux dans la gouttière antérolatérale d'origine post-traumatique (fig. 7).

Dans la littérature anglo-saxonne, il est nommé « anterolateral soft-tissue impingement », par opposition aux conflits antérieurs osseux retrouvés sous le terme « anterior bony impingement ».

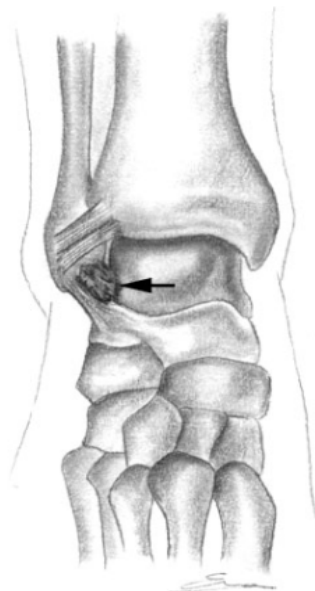


Figure 7. Schéma d'une cheville droite de face. La flèche indique le site caractéristique d'une lésion d'interposition tissulaire à l'origine d'un conflit dans la gouttière antérolatérale, d'après Umans (19).

2.3. Epidémiologie du conflit antérolatéral

2.3.1. Fréquence

La cheville est l'articulation la plus exposée aux traumatismes. On estime que chaque jour, une personne active sur 10 000 est victime d'une entorse de la cheville, soit plus de 6000 cas par jour en France (1).

Si la majorité d'entre elles, même graves, évoluent favorablement avec un traitement adapté, des séquelles persistent dans 20 à 40 % des cas (1).

Les séquelles d'entorse de cheville se présentent sous deux formes : la cheville douloureuse et la cheville instable, avec bien entendu, une interpénétration possible de ces deux entités entre les différents tableaux cliniques. Une étude rétrospective scandinave a retrouvé, avec un recul de 7 ans, que 32 % des patients victimes d'une entorse de cheville avaient gardé des séquelles chroniques douloureuses ou fonctionnelles (douleur, gonflement ou entorses répétées). Les auteurs ne retrouvaient pas de corrélation entre la gravité initiale de l'entorse et la fréquence des séquelles (20).

Depuis les années 90, le développement des techniques arthroscopiques a largement contribué à la reconnaissance et à la prise en charge des séquelles douloureuses de la cheville. Les conflits articulaires sont désormais reconnus comme la principale cause de douleurs chroniques après entorse (6).

Parmi les conflits de cheville post-traumatiques, la localisation antérolatérale est la plus fréquente (14). Elle constitue le site de prédilection des syndromes d'interposition tissulaire de la cheville (21,22). Ceci s'explique par la nette prévalence des lésions du compartiment externe : 75 à 90 % des lésions ligamentaires de la cheville impliquent le LCL et plus particulièrement son faisceau antérieur ou LTFA (1,6).

La fréquence exacte de cette pathologie reste cependant difficile à déterminer.

Sur un total de 2 000 patients ayant consulté dans leur centre pour une entorse de cheville, Ferkel a retrouvé que plus de 2 % d'entre eux avaient par la suite développé un conflit tissulaire antérolatéral ayant nécessité une résection arthroscopique (soit 25 % des indications d'arthroscopie de cheville) (2). De la même façon, DeBerardino a estimé la fréquence du conflit tissulaire antérolatéral à 1,2 % sur près de 5 000 entorses, ce qui représentait près de 40 % des indications d'arthroscopies de la cheville dans leur centre (23).

Ces chiffres, issus de séries chirurgicales, ne considèrent que les patients ayant finalement eu recours à la chirurgie, sans tenir compte des patients ayant bénéficié d'un traitement médical seul ou non diagnostiqués. La fréquence élevée des traumatismes de la cheville et de leurs séquelles suggère que la prévalence exacte du conflit antérolatéral est nettement plus grande, car probablement encore sous-diagnostiqué. Avec la promotion croissante des activités sportives souvent

agressives pour la cheville, on comprend aisément l'enjeu de la connaissance de ce diagnostic et de sa prise en charge.

2.3.2. Caractéristiques générales des patients

Le conflit antérolatéral touche principalement des patients jeunes et actifs.

Dans les études, la moyenne d'âge des patients est comprise entre 24 et 37 ans (valeurs extrêmes : 11 à 74 ans).

Une seule étude (non mentionnée dans le tableau suivant) a également rapporté les résultats du traitement arthroscopique chez l'enfant entre 8 et 16 ans (24).

Le conflit antérolatéral touche plus fréquemment les hommes, probablement en raison d'une activité physique plus importante dans cette catégorie. Seulement 3 études ont rapporté une prédominance féminine (2,25,26).

Si il concerne plus fréquemment les sportifs de compétition, compte tenu de la fréquence plus élevée des entorses dans cette population, le conflit antérolatéral peut également survenir chez les sportifs de loisir et les personnes actives ne pratiquant pas de sport.

Le tableau 1 reprend les caractéristiques générales des patients issus des études publiées sur le conflit tissulaire antérolatéral (2,9,23,25–35).

Tableau 1. Synthèse des caractéristiques des patients d'après les études publiées sur le conflit tissulaire antérolatéral. SFA : Société Française d'Arthroscopie.

Auteur (année)	Localisation (type de conflit)	Type d'étude	Nombre de cas	Sexe		Age moyen	Sportifs	Non sportifs
				Hommes (%)	Femmes (%)			
Koumiti (2015)	Antérolatérale (conflits tissulaires)	Rétrospective	22	17 (77%)	5 (23%)	26 (22-30)	22 (100%)	-
Rouvillain (2013)	Antérolatérale (conflits tissulaires)	Rétrospective	24	3 (12,5%)	21 (87,5%)	35 (21-54)	-	-
Brennan (2012)	Antérolatérale (conflits tissulaires)	Rétrospective	41	26 (63%)	15 (37%)	30,1 (16-62)	32 (78%)	9 (22%)
El-Sayed (2010)	Antérolatérale (conflits tissulaires)	Rétrospective	20	16 (80%)	4 (20%)	35,8 (26-49)	-	-
Hassan (2007)	Antérolatérale (conflits tissulaires)	Prospective	23	18 (78%)	5 (22%)	27 (15-53)	11 (47%)	12 (53%)
Urguden (2005)	Antérolatérale (conflits tissulaires)	Rétrospective	41	25 (61%)	16 (49%)	33,2 (15-63)	-	-
Kim (2000)	Antérolatérale (conflits tissulaires)	Prospective	52	35 (67%)	17 (33%)	31 (16-49)	16 (31%)	36 (69%)
Akseki (1999)	Antérolatérale (conflit par le ligament de Basset)	Rétrospective	21	7 (33%)	14 (67%)	31 (11-68)	-	-
SFA (1998)	NP (conflits tissulaires)	Rétrospective	207	-	-	32,1	137 (66%)	70 (34%)
Lahm (1998)	Antérolatérale (lésions méniscoïdes)	Rétrospective	19	-	-	29,5 (19-60)	19 (100%)	-
Deberardino (1997)	Antérolatérale (conflits tissulaires)	Rétrospective	60	53 (88%)	7 (12%)	24 (13-45)	60 (100%)	-
Liu (1994)	Antérolatérale (conflits tissulaires)	Rétrospective	55	33 (60%)	22 (40%)	34 (20-67)	46 (84%)	9 (16%)
Meislin (1993)	Antérolatérale (conflits tissulaires)	Rétrospective	29	17 (59%)	12 (41%)	37 (17-66)	-	-
Ferkel (1991)	Antérolatéral (conflits tissulaires)	Rétrospective	31	14 (45%)	17 (55%)	34 (16-74)	-	-

3. Physiopathologie du conflit antérolatéral

Sur le plan physiopathologique, deux conditions sont nécessaires pour le développement d'un conflit antérolatéral de la cheville. Un traumatisme capsuloligamentaire préalable, élément nécessaire à la formation et l'entretien d'un substrat pathologique local (inflammation tissulaire). Le développement subséquent de lésions anatomiques (hypertrophie synoviale, fibrose) au sein la gouttière antérolatérale, à l'origine de son expression clinique.

3.1. Traumatisme étiologique

Le conflit antérolatéral de cheville survient le plus souvent après un (ou plusieurs) épisode(s) d'entorse(s) externes de la cheville (lésion du ligament collatéral latéral).

Le mécanisme lésionnel initial rapporté par la plupart des auteurs correspond à une lésion ligamentaire en inversion-flexion plantaire (2,9,14,23,36–41).

Lors d'une entorse latérale de cheville, la séquence des lésions ligamentaires débute par l'atteinte du LTFA et de la capsule articulaire, dont la déchirure provoque une hémarthrose (42). En cas de traumatisme plus intense, le LCF et le LTFAI peuvent être endommagés. La lésion isolée du LCF est rare, sa résistance étant trois fois supérieure à celle du LTFA. Le ligament talo-fibulaire postérieur (LTFP) est rarement atteint (42).

Plus rarement, la survenue d'un conflit antérolatéral a été décrite après des traumatismes plus violents induisant des fractures (9,21,23,27) ou dans les suites d'une chirurgie de la cheville (2,9). Parfois, le traumatisme initial n'est pas clairement élucidé.

Après un traumatisme, les lésions capsulo-ligamentaires peuvent évoluer de manière favorable avec une prise en charge initiale adaptée et une rééducation adéquate (42,43).

Parfois, des séquelles peuvent persister, en rapport avec une inflammation locale chronique, une cicatrisation hypertrophique du plan capsulo-ligamentaire et/ou des troubles de la dynamique articulaire.

Le tableau 2 recense les principaux traumatismes étiologiques pourvoyeurs d'un conflit tissulaire antérolatéral d'après les études publiées sur le sujet.

Tableau 2. Tableau récapitulatif des traumatismes étiologiques d'après les études publiées sur le conflit tissulaire antérolatéral.

Auteur (année)	Localisation (type de conflit)	Nombre de cas	Type d'étude	Traumatisme en inversion		Autres traumatismes			
				Entorse unique	Entorses récidivantes	Fracture	Post-chirurgie	Traumatisme direct	Non précisé ou non retrouvé
Koumiti (2015)	Antérolatérale (conflits tissulaires)	22	Rétrospective	22 (100%)		-	-	-	-
Rouvillain (2013)	Antérolatérale (conflits tissulaires)	24	Rétrospective	24 (100%)		-	-	-	-
Brennan (2012)	Antérolatérale (conflits tissulaires)	41	Rétrospective	34 (83%)		2 (4,8%)	-	-	5 (12,2%)
El-Sayed (2010)	Antérolatérale (conflits tissulaires)	20	Rétrospective	20 (100%)		-	-	-	-
Hassan (2007)	Antérolatérale (conflits tissulaires)	23	Prospective	10 (50%)	10 (50%)	-	-	-	-
Urguden (2005)	Antérolatérale (conflits tissulaires)	41	Rétrospective	23 (100%)		-	-	-	-
Kim (2000)	Antérolatérale (conflits tissulaires)	52	Prospective	18 (77%)	5 (23%)	-	-	-	-
Akseki (1999)	Antérolatérale (conflit par le ligament de Basset)	21	Rétrospective	41 (100%)		-	-	-	-
Bonnin (1999)	Antérolatérale (conflits tissulaires)	33	Rétrospective	10 (19%)	42 (81%)	-	-	-	-
Lahm (1998)	Antérolatérale (lésions méniscales)	19	Rétrospective	12 (57%)	9 (43%)	-	-	-	-
SFA (1998)	Antérolatérale (conflits tissulaires)	33	Rétrospective	33 (100%)		-	-	-	-
Deberardino (1997)	Antérolatérale (conflits tissulaires)	19	Rétrospective	20 (61%)	13 (39%)	-	-	1 (5%)	2 (10%)
Liu (1994)	Antérolatérale (conflits tissulaires)	207	Rétrospective	16 (84%)		-	-	-	-
Meislin (1993)	Localisation non précisée (conflits tissulaires)	155 (75%)	Rétrospective	86 (42%)	69 (33%)	22 (11%)	-	-	30 (14%)
Ferkel (1991)	Antérolatérale (conflits tissulaires)	60	Rétrospective	58 (97%)		2 (3%)	-	-	-
Liu (1994)	Antérolatérale (conflits tissulaires)	55	Rétrospective	52 (87%)	6 (10%)	4 (7%)	12 (22%)	-	6 (11%)
Meislin (1993)	Antérolatérale (conflits tissulaires)	29	Rétrospective	33 (60%)		5 (17%)	-	-	-
Ferkel (1991)	Antérolatérale (conflits tissulaires)	31	Rétrospective	30 (55%)	3 (5%)	-	5 (16%)	-	9 (29%)
				24 (83%)		-	-	-	-
				9 (29%)	6 (19%)	-	5 (16%)	-	9 (29%)

3.2. Lésions anatomiques du conflit antérolatéral

Le terme de conflit tissulaire englobe l'ensemble des lésions capsuloligamentaires et synoviales susceptibles de provoquer un pincement contre les reliefs osseux de l'articulation talo-crurale lors des mouvements de la cheville (18). Il peut correspondre à des étiologies multiples qui ne s'excluent pas mutuellement (21).

Dans la littérature, la description des lésions peropératoires peut varier selon les auteurs ; elle est parfois floue et dépend de l'appréciation subjective de l'opérateur.

Schématiquement, trois principaux types de lésions peuvent être responsables d'un syndrome d'interposition tissulaire (2,10,14,16,23,25,27,38,41,44) :

- une synovite chronique hypertrophique (avec fibrose cicatricielle)
- une lésion « méniscoïde »
- un conflit par le ligament de Bassett

D'autres lésions anatomiques ont été rapportées comme des cicatrices ligamentaires talo-fibulaires ou le comblement de la gouttière antérolatérale par l'interposition d'un LTFA désinséré ou partiellement rompu (21,32). Certains auteurs ont également décrit la présence occasionnelle associée de franges synoviales (ou lateral plicae) dans la gouttière latérale (30,35,45).

Le tableau 3 reprend les principales lésions observées lors de l'arthroscopie d'après les séries chirurgicales publiées sur le conflit tissulaire antérolatéral.

Tableau 3. Principales lésions tissulaires et lésions associées observées en arthroscopie d'après les études chirurgicales publiées sur le conflit tissulaire antérolatéral.

Auteur (année)	Localisation (type de conflit)	Nombre de cas	Lésions tissulaires principales			Lésions associées	
			Synovite hypertrophique +/- fibrose	Lésion méniscoinale	Lésion du ligament de Bassett	Lésions ostéochondrales du talus	Ostéophytes
Koumiti (2015)	Antérolatérale (conflits tissulaires)	22	22 (100%)	-	2 (9%)	3 (14%)	-
Rouvillain (2013)	Antérolatérale (conflits tissulaires)	24	24 (100%)	-	6 (25%)	-	-
Brennan (2012)	Antérolatérale (conflits tissulaires)	41	41 (100%)	7 (17%)	-	-	-
El-Sayed (2010)	Antérolatérale (conflits tissulaires)	20	15 (75%)	-	5 (25%)	7 (35%)	-
Hassan (2007)	Antérolatérale (conflits tissulaires)	23	23 (100%)	4 (17%)	5 (22%)	4 (17%)	-
Urguden (2005)	Antérolatérale (conflits tissulaires)	41	41 (100%)	6 (15%)	8 (19%)	19 (46%)	-
Kim (2000)	Antérolatérale (conflits tissulaires)	52	52 (100%)	4 (7,7%)	6 (11%)	4 (7,7%)	6 (11%)
Akseki (1999)	Antérolatérale (conflit par le ligament de Bassett)	21	19 (90%)	-	21 (100%)	-	-
Bonnin (1999)	Antérolatérale (conflits tissulaires)	33	33 (100%)	-	14 (42%)	-	-
SFA (1998)	Localisation non précisée (conflits tissulaires)	207	192 (98%)	-	19 (8%)	69 (33%)	16 (8%)
Lahm (1998)	Antérolatérale (lésions méniscoinales)	19	19 (100%)	19 (100%)	-	5 (26%)	4 (21%)
DeBerardino (1997)	Antérolatérale (conflits tissulaires)	60	60 (100%)	-	-	16 (27%)	5 (8%)
Liu (1994)	Antérolatérale (conflits tissulaires)	55	55 (100%)	-	-	-	8 (15%)
Meislin (1993)	Antérolatérale (conflits tissulaires)	29	29 (100%)	-	-	-	-
Ferkel (1991)	Antérolatérale (conflits tissulaires)	31	31 (100%)	4 (13%)	-	16 (51%)	3 (9%)

3.2.1. Synovite hypertrophique et fibrose

Dans les séries chirurgicales, une synovite hypertrophique est retrouvée chez la quasi totalité des patients opérés pour un conflit antérolatéral de la cheville.

En 1991, les travaux histologiques de Ferkel ont montré que des lésions du LTFA (éventuellement associées à des lésions du LCF et/ou du LTFAI), étaient susceptibles d'engendrer une prolifération d'origine synoviale dans la gouttière antérolatérale (2).

Pour cet auteur, des mouvements répétés sur un ligament mal cicatrisé génèrent une inflammation tissulaire chronique, à l'origine d'une réaction synoviale hyperplasique et d'une production exubérante de tissu fibro-cicatriciel. A mesure que son volume augmente, cette masse tissulaire se retrouve piégée dans l'interligne articulaire et entre en conflit avec le bord antérolatéral du dôme du talus expliquant l'apparition des symptômes (fig. 8).

Les réactions synoviales peuvent être diffuses ou parfois plus localisées, le plus souvent dans l'aire du LTFA.

Guhl a par ailleurs suggéré le rôle de l'hémarthrose provoquée par les déchirures capsulaires, qui peuvent survenir même en cas d'entorse mineure. Pour lui, la réabsorption lente de microhématomes répétés par la membrane synoviale participe à l'entretien d'une synovite chronique réactionnelle (46).

En arthroscopie, la membrane synoviale apparaît épaissie et inflammatoire, sur laquelle adhère une masse fibro-cicatricielle de consistance élastique qui vient combler le récessus antérolatéral (2,47) (fig. 9, 10).

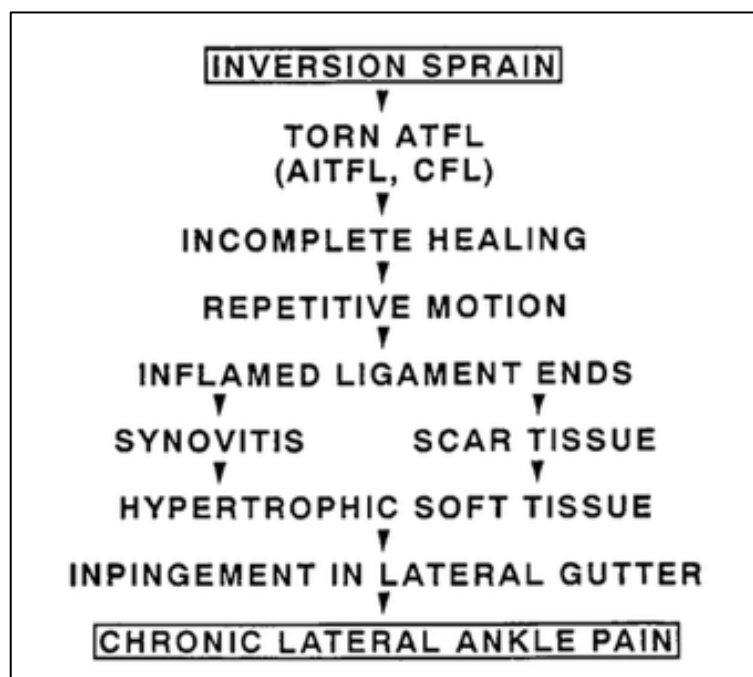

Figure 8. Séquence lésionnelle du conflit tissulaire antérolatéral, d'après Ferkel (2). ATFL : anterior lateral talofibular ligament (LTFA), AITFL : anterior inferior tibiofibular ligament (LTFAI), CFL : calcaneofibular ligament (LCF).

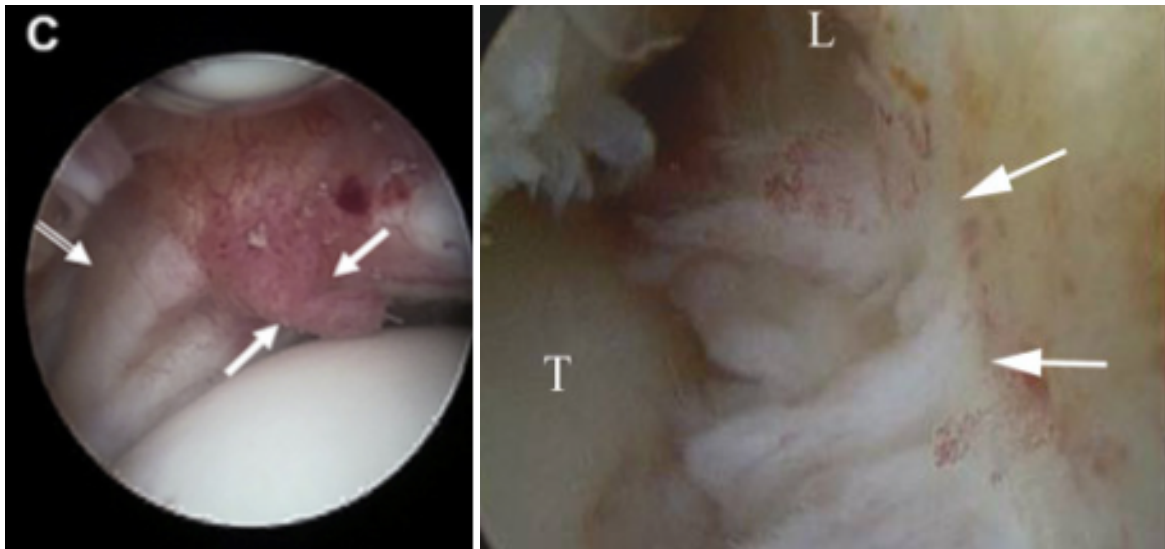


Figure 9. Images arthroscopiques de lésions synoviales (flèches blanches pleines) chez des patients présentant un conflit antérolatéral. La membrane synoviale apparaît hyperplasique et inflammatoire avec présence de tissu cicatriciel (fibrose). Noter sur l'image de gauche, le LTFA épaissi (double-flèche blanche). Image de gauche : d'après Dimmick et Linklater (12). Image de droite : d'après Umans et Cerezal (19). T : talus ; L : malléole latérale.

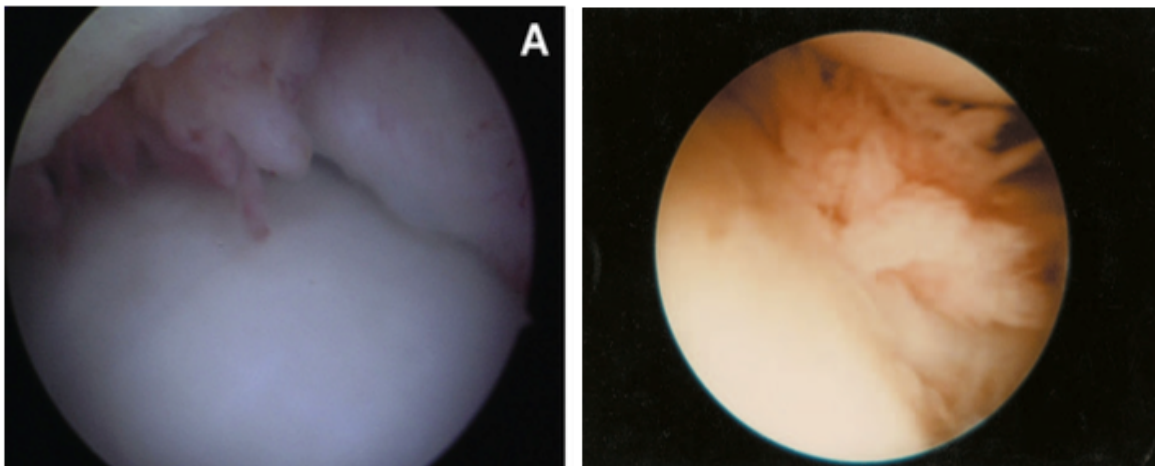


Figure 10. Autres images arthroscopiques de lésions synoviales hypertrophiques chez des patients ayant développé un conflit antérolatéral. Image de gauche : d'après Zwiers (15). Image de droite : d'après Guhl (46).

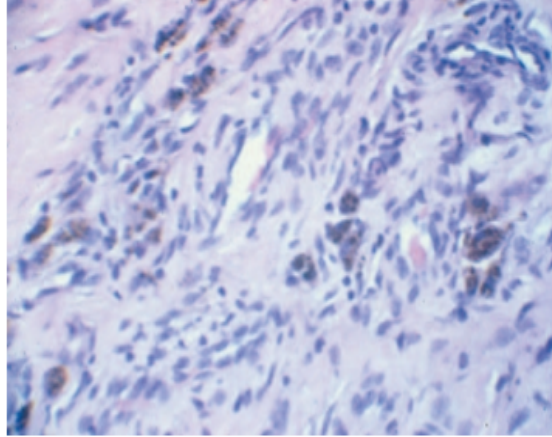


Figure 11. Coupe histologique d'une lésion synoviale chronique réséquée par arthroscopie chez un patient présentant un conflit tissulaire antérolatéral, d'après Boyton et Guhl (46). La coupe montre un tissu synovial hyperplasique cicatriciel avec présence de fibrose, d'hémosidérine et quelques cellules inflammatoires chroniques (cellules géantes macrophagiques).

3.2.2. Lésion méniscoïde

Rapportée pour la première fois par Wolin et al. en 1950 (44), cette lésion correspond à la première description historique d'un conflit antérolatéral de la cheville.

Sur une série de neuf patients présentant des douleurs chroniques dans les suites d'un traumatisme en inversion de la cheville, Wolin et al. constatèrent l'amélioration des symptômes pour tous les patients après l'ablation chirurgicale de tissu conjonctif hyalinisé comblant la gouttière antérolatérale. Le terme de « lésion méniscoïde » fut adopté en raison de son apparence similaire au ménisque.

Encore une fois, les travaux histologiques de Ferkel confirmèrent ce type de lésion hyalinisée comme cause de conflit antérolatéral (2). Il s'agit en fait d'une lésion synoviale fibreuse ancienne ayant subi une dégénérescence cartilagineuse (métaplasie chondroïde) sous la contrainte des forces de pression qui s'exercent entre les pièces osseuses au sein de la gouttière antérolatérale (21,28) (fig. 12).

Moins fréquente, la lésion méniscoïde apparaît en fait rarement isolée. Elle est fréquemment observée en association avec l'hypertrophie synoviale décrite précédemment (28,30,31,35).

Pour Ferkel, ce type de lésion constituerait une forme ancienne, évoluée de conflit tissulaire. Il propose même d'abandonner le terme impropre de lésion méniscoïde (2).

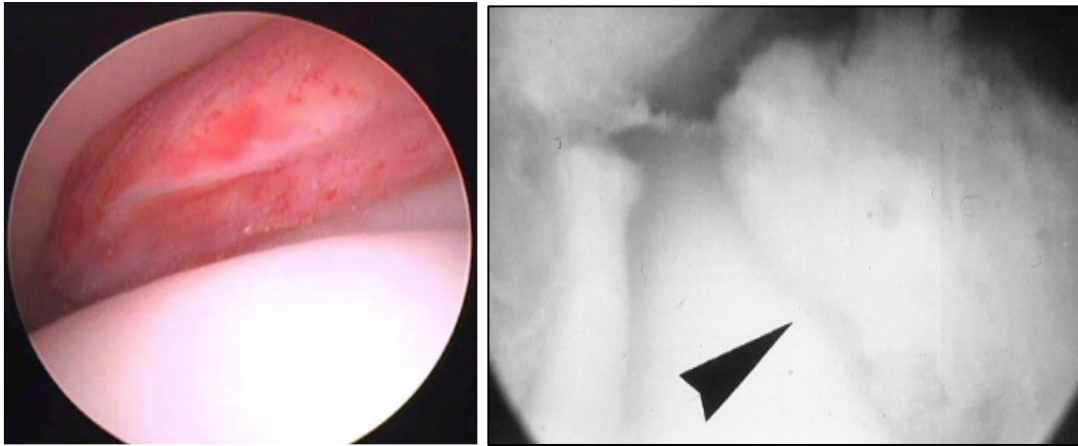


Figure 12. Images arthroscopiques de lésions méniscoïdes (flèche). Image de gauche : d'après Brennan (33). Image de droite : d'après Lahm (28).

3.2.3. Conflit par le ligament de Bassett

Le conflit par le ligament de Bassett est une entité un peu à part.

Le ligament de Bassett constitue un véritable faisceau accessoire inférieur et indépendant du LTFAI. Il est présent de manière inconstante dans la population, mais sa prévalence n'est pas complètement établie. Sur une étude cadavérique de 47 chevilles, Akseki et al. ont constaté la présence de ce faisceau accessoire chez 83 % des sujets (48).

En 1990, Bassett fut le premier à reconnaître la présence de ce ligament comme étiologie possible de conflit antérolatéral de la cheville (10). Sur une série de 7 patients présentant des séquelles douloureuses chroniques de la cheville après un traumatisme en inversion, il constata une amélioration clinique significative pour tous les patients après résection de ce faisceau distal, sans remise en cause de la stabilité de la cheville.

Un faisceau accessoire hypertrophique peut ainsi former anatomiquement la base d'un conflit antérolatéral par abrasion directe avec le dôme du talus, qui se manifesterait surtout en cas de laxité antéropostérieure (10,11,21,25,49,50) (fig. 13).

Depuis, sa description a été relayée par de nombreux auteurs, avec une fréquence variable dans la littérature. Dans l'étude multicentrique de la SFA portant sur 207 cas de conflits tissulaires de la cheville, une lésion du ligament de Bassett était retrouvée 19 fois, soit près de 11 % des cas (21).

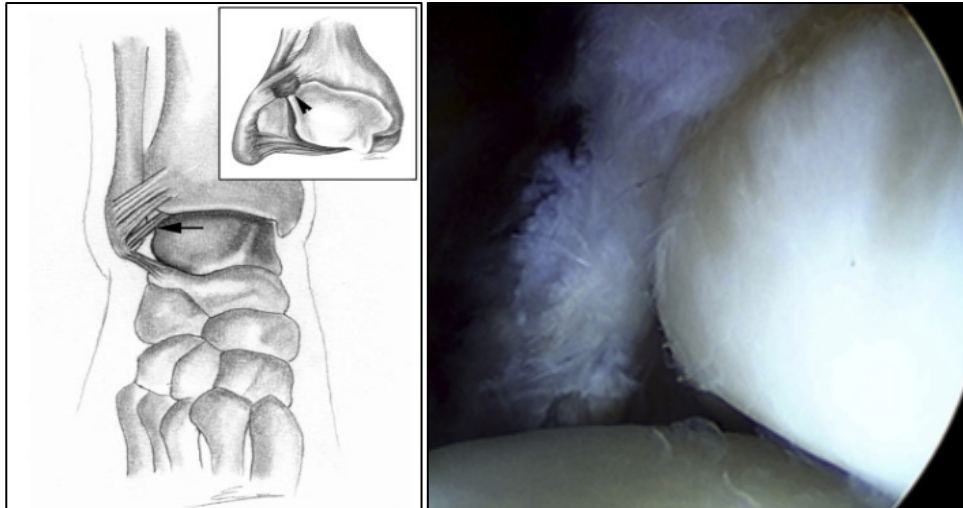


Figure 13. (A gauche) Représentation schématique d'un conflit par le ligament de Bassett (flèche noire), d'après Umans et Cerezal (19). (A droite) Image arthroscopique d'un conflit par le ligament de Bassett, d'après Simonson (51).

D'après une étude cadavérique, Akseki a relevé la participation des lésions associées du LTFA pour ce type de conflit. Sur des chevilles saines (sans lésion du LTFA), il a pu observer un mouvement de bascule postérieure du talus, permettant de ramener ce dernier sous le plafond tibial lors de la flexion dorsale de la cheville. Après section du LTFA, il a constaté l'inhibition du maintien du talus dans la mortaise et une torsion plus importante du ligament de Bassett, avec pour conséquence de majorer le contact entre ce dernier et la partie supéro-latérale du talus (48) (fig. 14).

Pour cet auteur, ce faisceau ligamentaire aurait une plus grande prédisposition à devenir pathologique lorsqu'il est plus long et/ou plus large et quand son insertion fibulaire est proche de celle du LTFA (48).

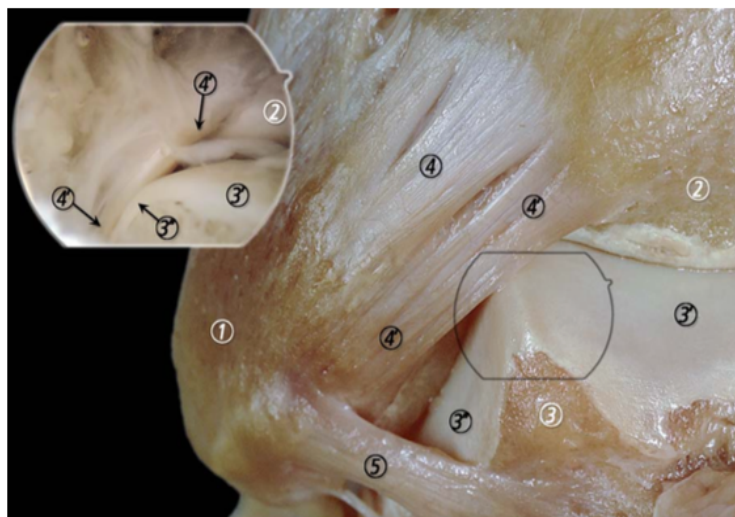


Figure 14. Corrélation anatomique et arthroscopique illustrant le contact entre le faisceau distal du LTFAl et le talus, d'après Golano (6). Le ligament de Bassett forme un faisceau indépendant du LTFAl et entre en contact avec le bord supéro-latéral du talus. 1 : malléole latérale ; 2 : tibia ; 3 : talus ; 3' : surface articulaire du talus ; 4 : LTFAl ; 4' : faisceau distal du LTFAl (ligament de Bassett) ; 5 : LTFA.

Kim et al. ont par ailleurs suggéré que ce type de conflit apparaissait rarement isolé mais s'associait fréquemment à une hypertrophie synoviale en regard d'une lésion du LTFA (30). Des lésions chondrales sur le segment antérolatéral du talus sont également plus fréquentes en cas de conflit par le ligament de Basset.

3.3. Autres lésions parfois associées

Sur les observations arthroscopiques, deux autres types lésionnels peuvent s'ajouter aux lésions tissulaires de conflit antérolatéral : la présence d'éperons osseux antérieurs (ostéophytes) et les lésions ostéochondrales du dôme du talus.

3.3.1. Ostéophytes (conflit antérieur osseux)

Le conflit antérieur osseux est caractérisé par la présence d'éperons osseux (ostéophytes) au niveau de la marge antérieure du tibia et du col du talus (18,36) (fig. 15).

Ils s'expriment généralement par des douleurs de la région antérieure ou antéromédiale de la cheville (conflit antérieur ou antéromédial) (15).

Ces ostéophytes proviennent de lésions du rebord cartilagineux de la surface articulaire antérieure (à type de d'impaction ostéochondrale ou d'arrachement capsulo-périostée) survenant lors de fractures articulaires, de traumatismes en supination ou de micro-traumatismes répétés (18).

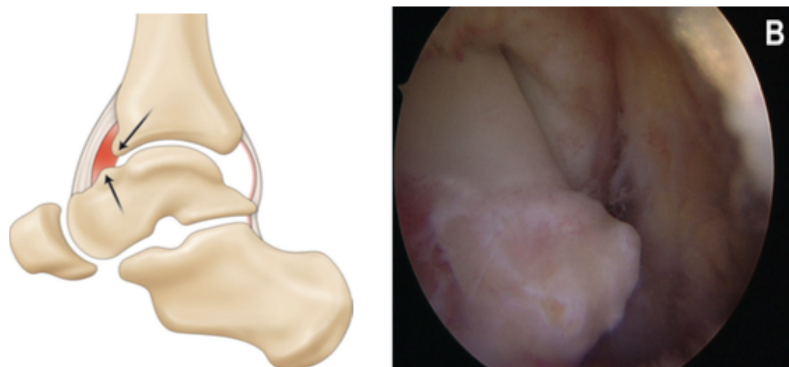


Figure 15. (Image de gauche) Représentation schématique d'un conflit osseux, d'après Bauer (18) : les flèches représentent les éperons osseux tibiaux et taliens. (Image de droite) Aspect arthroscopique d'un conflit osseux, d'après Zwiers (15).

Ils peuvent être palpés en légère flexion plantaire. Ils sont le plus souvent situés en médial sur la marge antérieure du pilon tibial, la face antérieure de la malléole médiale et la partie médiale du col du talus.

La présence d'ostéophytes apparaît actuellement comme un facteur favorisant l'interposition synoviale lors des mouvements de flexion dorsale de la cheville et non la cause unique de la douleur du conflit antérieur (18). Dans le syndrome de conflit antérieur osseux, la douleur n'est généralement pas due à l'ostéophyte lui-même mais au tissu inflammatoire (synovite, fibrose) qui se trouve pincé entre les ostéophytes tibiaux et taliens lors de ces mouvements (18,36).

Leur association avec un conflit tissulaire antérolatéral est rapportée de manière variable dans les études (qui ne considèrent pas leur présence comme un facteur d'exclusion). Sur l'étude multicentrique de la SFA recensant 207 cas de conflits tissulaires de la cheville, 16 patients présentaient un conflit osseux associé, soit 7 % des cas.

3.3.2. Lésions ostéochondrales du talus

Des lésions ostéochondrales du dôme talus sont régulièrement observées lors du traitement arthroscopique de patients présentant un conflit antérolatéral de la cheville.

Si des lésions ostéochondrales légères sont une observation courante en cas de conflit articulaire, en revanche des lésions sévères doivent être considérées comme une pathologie distincte (15).

Lorsqu'elles sont retrouvées, leur fréquence est rapportée dans 17 à 51 % des cas selon les séries arthroscopiques.

Dans l'étude multicentrique de la SFA, des lésions chondrales associées étaient retrouvées chez un tiers des patients opérés pour un conflit tissulaire de la cheville (21).

En pratique :

Les conflits antérieurs de la cheville regroupent différentes entités lésionnelles qui s'expriment principalement par des douleurs en rapport avec l'interposition anormale de tissu au sein de l'articulation de la cheville d'origine post-traumatique.

Ils peuvent être classés en fonction de la topographie des douleurs et/ou de la nature tissulaire du conflit (tissus mous ou osseux). Classiquement, le conflit antérolatéral est de nature tissulaire (synovite hypertrophique, fibreuse), par opposition aux conflits antérieurs osseux (antéromédial ou antérieur strict).

Le conflit antérolatéral est le plus fréquent des conflits de la cheville. Il survient le plus souvent dans les suites d'un traumatisme ligamentaire en inversion. Il peut correspondre à des étiologies diverses, qui ne s'excluent pas mutuellement.

Il peut résulter d'une anomalie de cicatrisation capsulo-ligamentaire (LTFA et/ou LCF) à l'origine d'une réaction synoviale inflammatoire hyperplasique et formation de tissu fibro-cicatriciel, voire d'un nodule fibreux hyalinisé (lésion méniscoïde), ou de cicatrices ligamentaires hypertrophiques du faisceau distal du LTFAI à l'origine d'un conflit par le ligament de Basset.

Ces différentes formations peuvent être associées entre elles. Elles ont en commun leur localisation dans la gouttière antérolatérale, leur origine post-traumatique et leur expression clinique.

4. Approche diagnostique du conflit antérolatéral

4.1. Examen clinique

Le conflit antérolatéral de cheville est un syndrome douloureux chronique de cheville post-traumatique, dont le diagnostic est avant tout clinique (14,52). Un interrogatoire approfondi sur l'histoire du traumatisme à l'origine des symptômes suivi d'un examen physique soigneux rend le diagnostic généralement aisé (14).

4.1.1. L'interrogatoire

L'interrogatoire du patient retrouve très souvent un antécédent de traumatisme ligamentaire de la cheville, dans les semaines ou mois précédents. Le plus souvent, le traumatisme initial correspond à une lésion du complexe ligamentaire latéral lors d'un traumatisme en inversion (fig. 16).

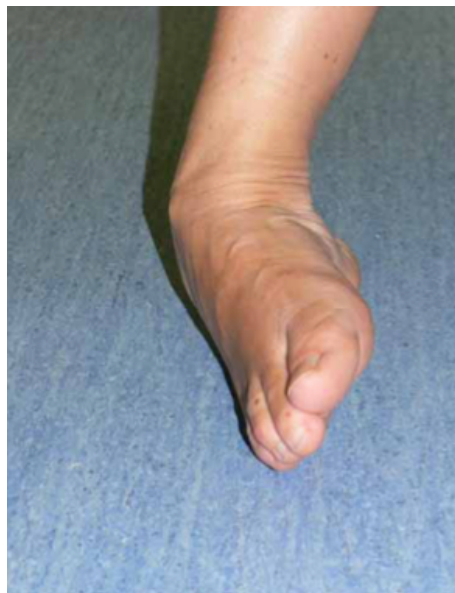

Figure 16. Traumatisme en inversion de la cheville

Le principal motif de consultation est la douleur. Il s'agit d'une douleur mécanique qui siège en regard de la gouttière antérolatérale (18).

Elle est classiquement aggravée par la station debout prolongée, la marche ou la montée des escaliers (9,30,46). L'aggravation de la douleur à l'effort entraîne souvent une limitation voire l'arrêt des activités physiques (18,53) et le patient se plaint parfois d'une incapacité à courir (46). Dans certains cas, la douleur persiste au repos (46).

Le patient peut décrire une sensation d'instabilité (2,19,30,35,37). Ce symptôme peut prêter à confusion pour le clinicien, car il peut traduire une instabilité fonctionnelle avec une sensation d'insécurité provoquée par la douleur, ou correspondre à une véritable instabilité mécanique secondaire à une laxité par insuffisance ligamentaire (19,46).

4.1.2. Examen physique

L'examen s'attache à préciser la topographie douloureuse, en prenant soin de distinguer la localisation antérolatérale (située en dehors du trajet des tendons extenseurs des orteils) de la localisation antéromédiale (située en dedans du tendon du tibia antérieur) (18) (fig.17).

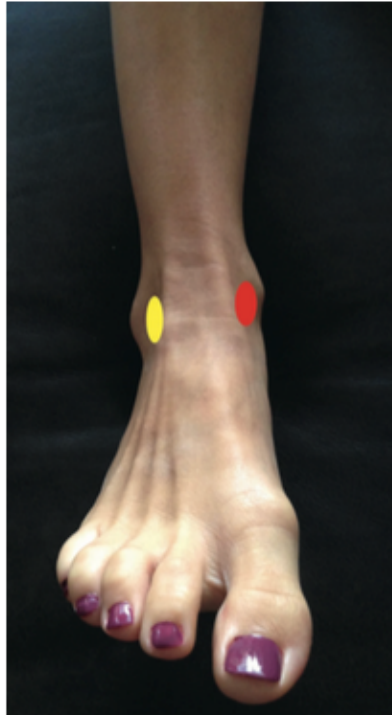

Figure 17. Localisation d'un conflit antérieur de cheville en fonction du tendon du tibia antérieur et de l'extenseur commun des orteils, d'après Bauer (18). En rouge : conflit antéromédial ; en jaune : conflit antérolatéral.

Dans le conflit antérolatéral, la palpation retrouve une douleur vive en regard de l'interligne articulaire au niveau de la gouttière malléolaire latérale (« soft point douloureux ») (2,18,37). Elle peut être située en avant de la syndesmose et s'étendre jusqu'en bas de la gouttière latérale (46).

Classiquement, la douleur est déclenchée lors de la mise en flexion dorsale ou en éversion de la cheville (9,28,32,35,37,47).

Il peut exister un épanchement articulaire. S'il est rarement présent lors de l'examen, le patient signale régulièrement l'apparition d'un gonflement à l'effort (9,18,32,35,37,38,46,47).

D'autres signes ont été décrits comme un empâtement de la région antérolatérale (gonflement des parties molles) et une raideur avec limitation de la flexion dorsale de la cheville (2,9,21,23,25,32,41,47).

Quelques auteurs ont aussi noté chez certains patients la présence d'un claquement parfois audible (« clic ») lors des mouvements de dorsiflexion et/ou d'éversion de la cheville (10,27,28).

A ce stade, le diagnostic repose sur l'absence de signes pouvant faire évoquer un autre diagnostic (instabilité des fibulaires, lésion ostéochondrale, syndrome du sinus du tarse, etc.) (52).

Une douleur plus intense en regard du sinus du tarse doit faire remettre en cause le diagnostic de conflit antérolatéral au profit d'un syndrome du sinus du tarse (2,46). Une douleur profonde évoque plutôt une lésion ostéochondrale ou une pathologie dégénérative chondrale (18).

La performance de l'examen clinique a été relayée par de nombreux auteurs pour le diagnostic de conflit antérolatéral (9,18,21,23,27,32,41,46,54).

Liu fut le premier à préciser le syndrome clinique du conflit antérolatéral. D'après cet auteur, la présence d'au moins cinq des six signes suivants permet de retenir le diagnostic de conflit antérolatéral avec une sensibilité de 94 % et une spécificité de 75 % (38) :

1. Une douleur antérolatérale de la cheville
2. Un gonflement ou un empâtement de la gouttière antérolatérale
3. Une douleur en flexion dorsale forcée et éversion de la cheville
4. Une douleur en appui monopodal et position accroupie
5. Une douleur à l'effort
6. L'absence de laxité articulaire

L' étude multicentrique de la SFA portant sur 207 patients a également souligné l'importance de l'examen clinique pour le diagnostic des syndromes d'interposition tissulaire de la cheville, qui s'était révélé certain ou très évocateur dans plus de deux tiers des cas (21). Les signes les plus fréquents étaient la douleur (100 % des cas), l'épanchement, l'empâtement et la raideur articulaire. L'association d'au moins 3 de ces 4 signes n'étaient toutefois retrouvée que dans 20 % des cas.

Signe de Molloy (Sensibilité 94,8 %, Spécificité 88 %)

En 2003, Molloy a décrit un nouveau test dynamique pour mettre en évidence un conflit tissulaire antérolatéral de la cheville (55). Sa manœuvre a pour but de recréer l'écrasement de la synoviale hypertrophiée entre le tibia et le talus (fig.18).

La première phase consiste à effectuer une pression avec le pouce au niveau de la gouttière antérolatérale sur un patient en décubitus dorsal et en flexion plantaire de cheville relâchée. Le pied est ensuite porté en flexion dorsale après ablation du pouce et stabilisation du calcanéum par l'autre main. Enfin, la troisième phase consiste à effectuer une manœuvre combinée comparative en maintenant la pression du pouce pendant toute la manœuvre de flexion dorsale.

Le signe est considéré positif si la manœuvre combinée provoque ou aggrave la douleur par rapport à la seule pression du pouce sur la gouttière antérolatérale.

La présence en effet d'une palpation douloureuse à la pression simple de la gouttière

antérolatérale n'est pas spécifique d'une douleur due à une interposition tissulaire.

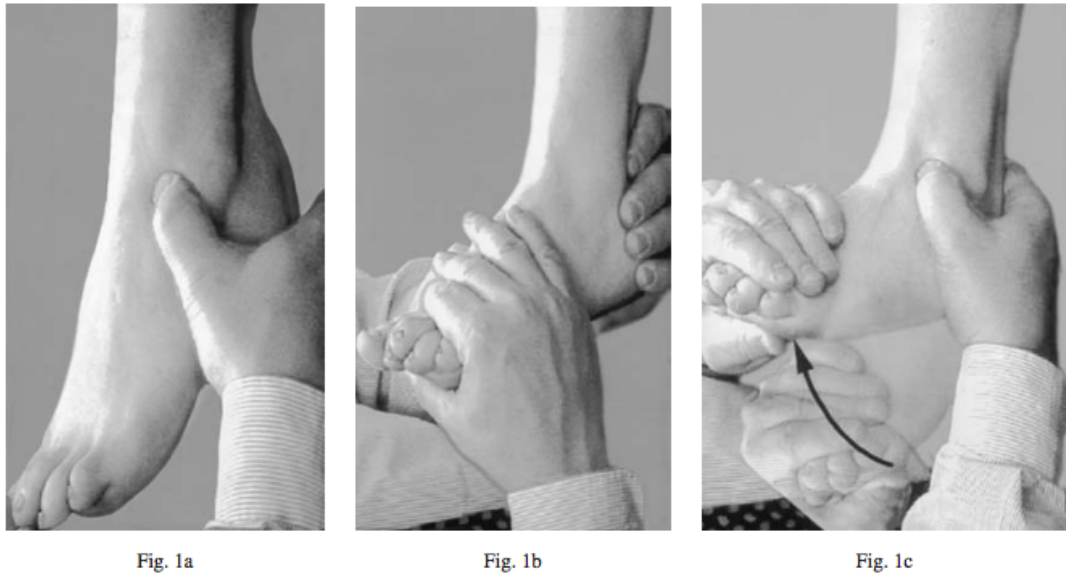

Figure 18. Test dynamique de Molloy, d'après Molloy (55).

Molloy et al. ont testé cette manœuvre sur 73 patients porteurs de douleurs et/ou d'instabilité chronique après entorse externe, sans laxité associée et devant bénéficier d'un geste de résection arthroscopique.

Chez les 41 patients présentant en préopératoire un signe positif, une hypertrophie synoviale a été retrouvée 37 fois en peropératoire. En postopératoire (4 mois après l'intervention), 2 d'entre eux seulement ont gardé un signe positif, tous les autres étant testés comme négatifs, y compris 6 patients qui présentaient une lésion chondrale associée.

Chez les 32 patients testés comme négatifs au départ et qui le sont restés en postopératoire, seulement 2 hypertrophies synoviales ont été retrouvées.

Dans leur étude, la réalisation de ce test permettait retenir le diagnostic de conflit tissulaire antérolatéral avec une sensibilité de 94,8 % et une spécificité de 88 %.

4.1.3. Laxité articulaire et conflit de cheville

Ecarter une laxité de la cheville par la recherche d'un tiroir antérieur et d'une manœuvre en varus forcé est une étape clé de l'examen clinique d'une cheville post-traumatique douloureuse.

Deux tests cliniques permettent d'apprécier la laxité de la cheville :

- Le test du tiroir antérieur (anterior drawer test) est réalisé sur un patient allongé, décontracté, en maintenant le tibia par une main et en appliquant un mouvement de tiroir antérieur au pied en empaumant le talon. Le test est réalisé en position neutre ou en équin de 10°. C'est la différence d'amplitude entre les deux côtés qui est importante à préciser. Cet examen explore avant tout le LTFA qui est le premier frein de la translation antérieure du talus.

- Le test en varus forcé (talar tilt test) est réalisé en chaîne fermée genou fléchi. Il consiste à appliquer un mouvement combinant varus et translation médiale avec une main tout en maintenant fermement le tibia de l'autre main. Cet examen explore avant tout le LCF, et à un moindre degré le LTFA.

En cas de laxité clinique, des radiographies dynamiques peuvent permettre d'objectiver et de quantifier la laxité (2).

Il existe une certaine confusion dans la littérature concernant l'association des conflits de cheville et d'une laxité articulaire.

La présence d'une laxité n'est pas une condition requise pour la formation d'un conflit et la plupart des auteurs, à l'instar de Liu, ne retiennent le diagnostic de conflit qu'en l'absence de laxité articulaire.

D'après Liu, une simple déchirure du LTFA ou du tissu synovial peut suffire à générer une inflammation tissulaire chronique et un syndrome d'interposition, sans remettre en cause la stabilité dynamique de la cheville (9).

Toutefois, l'association entre une laxité ligamentaire de la cheville et un conflit tissulaire est possible, compte tenu de l'origine traumatique du ligament de ces deux entités (25,27,30,46).

La laxité de la cheville semble jouer un rôle dans les conflits antérieurs par sa répercussion sur la cinématique de la cheville.

Une lésion du LTFA augmente la laxité antéropostérieure (46,56). Cette laxité est responsable d'un déplacement antérieur plus marqué du talus dans la pince bimalléolaire et d'un contact et des pressions plus importants avec le faisceau distal du LTFAI qui viennent majorer les signes de conflit (5,25).

En cas de laxité associée, il est impossible de préciser si l'origine des douleurs est due au conflit ou à la laxité (25).

4.2. Diagnostics différentiels (2,19,23,27,46,53,57).

Plusieurs diagnostics différentiels doivent être systématiquement recherchés devant un tableau de douleur chronique de cheville post-traumatique, parmi lesquels :

- une instabilité de cheville (avec ou sans laxité talocrurale)
- un syndrome du sinus du sinus du tarse
- une lésion ostéocondrale du dôme du talus
- une pathologie tendineuse des fibulaires (rupture, luxation, ténosynovite)
- la présence d'éperons osseux (conflit osseux)
- des corps-étranger intra-articulaires
- des fractures occultes
- une algodystrophie

DiGiovanni a rapporté les résultats d'une étude anatomique menée sur 61 patients opérés pour une instabilité chronique de la cheville avec reconstruction ligamentaire latérale (58). Les données combinées de l'examen clinique, de l'IRM et des résultats opératoires révélaient des lésions associées dans tous les cas, avec par ordre de fréquence décroissante : une ténosynovite des fibulaires (77 %), un conflit antérolatéral (67 %), une lésion du rétinaculum des fibulaires (54 %) et une synovite de la cheville (49 %), un corps étranger intra-articulaire (26 %), une rupture du tendon court fibulaire (25 %), une lésion ostéocondrale du talus (23 %).

Ces résultats témoignent des multiples lésions anatomiques que l'on peut retrouver associées à des lésions ligamentaires de la cheville, et souligne la difficulté pour le clinicien de préciser la ou les lésion(s) anatomique(s) en lien avec la symptomatologie.

4.3. Test anesthésique (31,35,46)

En cas de doute diagnostique, un test diagnostique d'infiltration d'anesthésique local peut être utile.

Après désinfection de la peau, une injection intra-articulaire de xylocaïne est réalisée dans la gouttière antérolatérale. L'injection peut être réalisée sous guidage échographique pour améliorer sa précision. Une injection précise soulage la douleur et confirme ainsi le diagnostic.

4.4. Imagerie du conflit antérolatéral

4.4.1. Radiographies de la cheville

Les radiographies de cheville (face et profil) doivent être systématiquement réalisées devant un tableau de douleurs chroniques de cheville post-traumatiques.

Si elles ne permettent pas de visualiser un conflit de nature tissulaire, elles sont utiles pour rechercher des lésions associées ou un diagnostic différentiel comme la présence d'éperons osseux tibiaux ou talaires (conflit osseux), des lésions ostéocondrales du dôme du talus ou la présence de corps étranger intra-articulaire (12,17,38,59).

Des radios dynamiques peuvent être utiles en cas de suspicion clinique de laxité qui peut être associée, dans l'éventualité d'une chirurgie de ligamentoplastie.

4.4.2. Imagerie par Résonance Magnétique (IRM)

L'IRM est largement employée comme outil diagnostique pour le bilan préopératoire de douleurs chroniques de cheville réfractaires au traitement conservateur (13).

Elle peut contribuer au diagnostic de conflit tissulaire antérolatéral en mettant en évidence un comblement de la gouttière antérolatérale par une masse de tissu fibreux distincte du LTFA (53,60) (fig. 19, 20, 21).

Les coupes axiales semblent être les plus discriminantes pour établir le diagnostic (2,59,61,62). Les coupes coronales et sagittales peuvent être utiles pour conforter le radiologue dans sa décision (61,62).

Sur les séquences pondérées T1, cette masse apparaît sous la forme d'un hyposignal qui refoule l'hyper-signal normal de la graisse en regard de la gouttière latérale (38,61,62).

Sur les séquences pondérées T2 et en densité de proton, la synovite post-traumatique se manifeste initialement par un signal d'intensité intermédiaire. Avec le temps, la synovite peut s'organiser sous la forme d'un tissu fibreux hyalinisé. La lésion apparaît progressivement plus confluyente et le signal décroît. Une lésion méniscoïde ou fibreuse ancienne apparaît alors en hyposignal sur ces séquences (12,62,63).

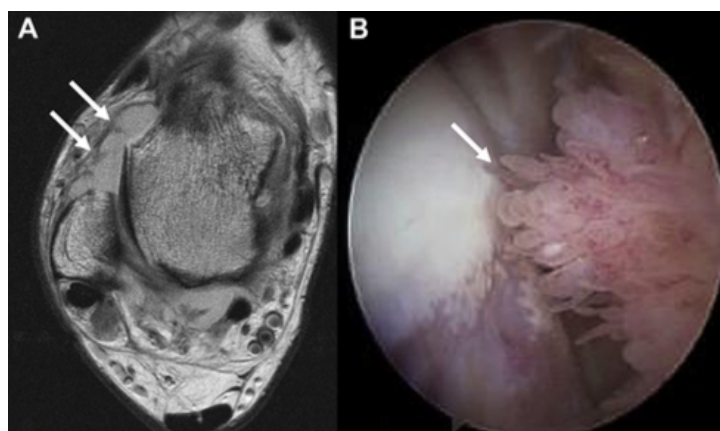


Figure 19. (A) Coupe axiale d'IRM en séquence pondérée en densité de proton montrant un comblement fibreux (en isosignal) de la gouttière antérolatérale (flèches blanches) chez un patient présentant un conflit antérolatéral post-traumatique. (B) L'image arthroscopique correspondante montre une synovite hypertrophique bien apparente (flèche), d'après Dimmick (12).

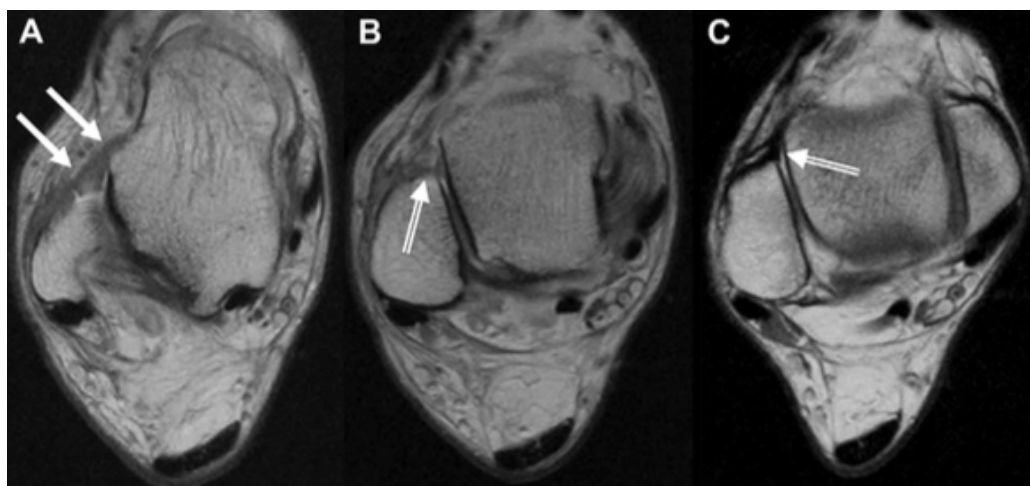


Figure 20. Coupes axiales d'IRM de cheville droite en séquence pondérée en densité de proton chez un surfer de 39 ans atteint d'un conflit antérolatéral de la cheville, d'après Dimmick (12). (A) L'image montre une déchirure subaiguë avec cicatrisation incomplète du LTFA (flèches blanches). (B) L'image montre une synovite post-traumatique (double-flèche) au niveau de la gouttière antérolatérale, juste au dessus du LTFA. (C) La dernière image, obtenue 1 an plus tard, montre la formation d'une lésion méniscoïde sur le site lésionnel initial.

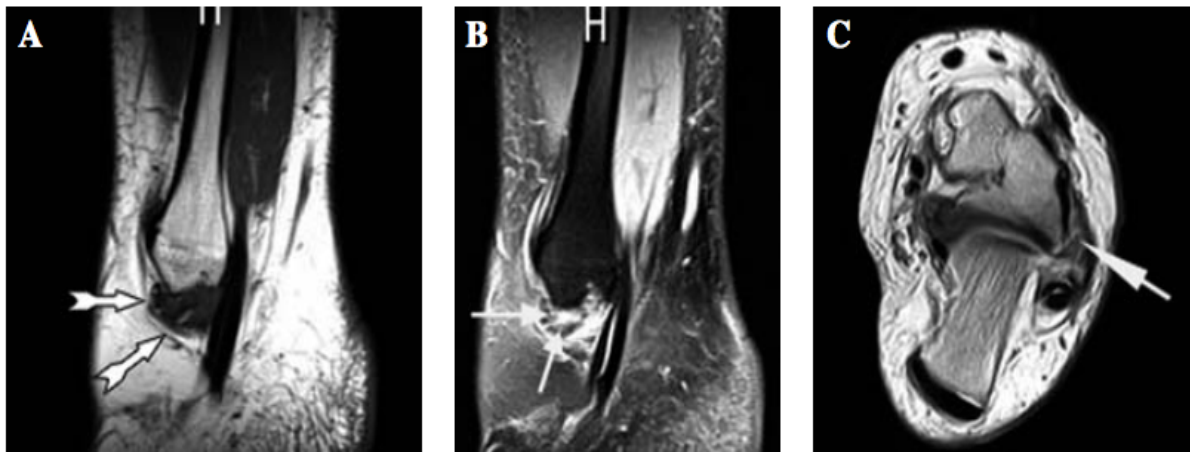


Figure 21. IRM de cheville gauche chez un patient présentant un conflit tissulaire antérolatéral, d'après Ferkel (64). (A) Coupe sagittale en séquence T1 montrant une zone anormale en hyposignal de la gouttière antérolatérale (flèches), refoulant le tissu graisseux adjacent. (B) Coupe sagittale en séquence STIR confirmant le comblement tissulaire de la gouttière antérolatérale (la présence de liquide normal apparaîtrait en hypersignal homogène en séquence STIR). (C) Coupe axiale en séquence T2 montrant un comblement tissulaire en hyposignal de la gouttière antérolatérale (flèche), en regard d'une lésion chronique du LTFA.

La performance de l'IRM pour le diagnostic de conflit antérolatéral a été évaluée par de nombreux auteurs, avec des résultats controversés. La sensibilité (39–100 %) et la spécificité (50–100 %) de cet examen varient grandement dans la littérature selon les études (38,61,62,64,65) (cf. tableau 4).

Dans son étude, Liu a retrouvé que l'IRM était moins performante que l'examen clinique pour le diagnostic de conflit antérolatéral (38).

Rubin a suggéré la fiabilité de l'IRM seulement en cas d'épanchement articulaire (60).

Tableau 4. Tableau comparatif des performances diagnostiques de l'IRM pour la détection d'un conflit tissulaire antérolatéral de la cheville d'après les différentes études. ALI : Anterolateral Impingement (conflit antérolatéral), STIR : Short-Tau Inversion-Recovery

Auteur (année)	Type d'étude	Nombre de patients	Sensibilité (%)	Spécificité (%)	Coupes	Séquences
Liu (1997)	Rétrospective	22 (ALI=18, contrôle=4)	39	50	Axiales, coronales	T1
Farooki (1998)	Rétrospective	31 (ALI=12, contrôle=19)	42	85	Axiales, sagittales	T1, T2, Echo de spin, Densité de proton
Jordan (2000)	Rétrospective	12 (ALI)	100	-	Axiales, coronales	T1, T2
Duncan (2006)	Rétrospective	24 (ALI=12, contrôle=12)	75-83	75-100	Axiales, sagittales, coronales	T1, T2, STIR, Densité de proton
Ferkel (2010)	Rétrospective	40 (ALI=24, contrôle=16)	83,3	78,8	Axiales, sagittales	T1, STIR

Toutes ces études souffrent d'un biais de sélection par leur caractère rétrospectif intéressant des patients chez qui le diagnostic du conflit tissulaire antérolatéral était déjà établi par l'arthroscopie, même si l'analyse des images était le plus souvent réalisée en aveugle des données arthroscopiques.

La grande disparité des résultats observés s'explique par l'utilisation de séquences et de coupes qui diffèrent selon l'expérience des équipes, ce qui peut influencer in fine sur la performance diagnostique de l'IRM. Ferkel attribue ainsi ses bons résultats en partie grâce à l'utilisation de séquence STIR (64). Certains auteurs recommandent par ailleurs que les images soient systématiquement interprétées par un radiologue expérimenté en pathologie musculo-squelettique et un chirurgien orthopédique spécialiste du pied ou de la cheville (33,61).

D'autre part, on ne retrouve pas de consensus clair dans la littérature sur les critères diagnostics de l'IRM pour le conflit antérolatéral.

Duncan a souligné la difficulté dans certains cas de quantifier précisément l'importance de la fibrose synoviale et la limite à partir de laquelle elle doit être considérée positive (61). Des lésions parfois plus minimes peuvent ne pas être visibles sur l'IRM (faux négatifs). Si Ferkel a rapporté de très bons résultats pour la détection des lésions tissulaires sur l'IRM, la sévérité de ces lésions était néanmoins sous-estimée sur l'imagerie (comparativement aux observations de l'arthroscopie) pour la moitié des patients ayant un conflit antérolatéral avéré (64).

Sur une série chirurgicale, Brennan a souligné l'insuffisance de l'IRM pour la détection d'une synovite, retrouvée à l'imagerie chez seulement 12 % des patients ayant une synovite confirmée par l'arthroscopie, malgré la bonne détection des lésions du LTFA pour 93 % des patients (33).

Les études sur l'IRM confirment par ailleurs que si des lésions associées (ostéophytes, lésions ostéochondrales, tendinopathies...) sont couramment décrites chez des patients ayant un conflit antérolatéral documenté par l'arthroscopie, les lésions ligamentaires, elles, sont quasi constantes (62,64,65).

Sur 24 patients ayant un conflit antérolatéral confirmé par l'arthroscopie, Ferkel retrouvait des lésions associées dans 58 % des cas (64). Des anomalies du LTFA (modérées à sévères) étaient présentes pour 83 % des patients, et des anomalies du LCF pour 33 % d'entre eux.

Jordan a lui constaté que des lésions du LTFA (aspect épaissi, rompu ou atténué) étaient présentes chez tous les patients porteurs d'un conflit antérolatéral, avec des lésions associées du LCF dans 50 % des cas (62).

Le principal intérêt de l'IRM est le diagnostic d'autres causes de douleurs chroniques post-traumatiques de la cheville comme les lésions ostéochondrales, les fractures, l'ostéoarthrite, la présence d'ostéophytes, les corps étrangers, les tendinopathies, les lésions des tendons fibulaires et le syndrome du sinus tarsien (31,59,61,64–66).

De nombreux auteurs s'accordent à dire que l'IRM n'est pas indiquée systématiquement, et réservent cet examen en cas de doute diagnostique après l'examen clinique ou pour détecter d'éventuelles pathologies associées (9,31,60,64,65).

Il faut garder à l'esprit que l'expression clinique du conflit antérolatéral répond à un processus dynamique alors que l'IRM ne montre que des images statiques.

Le plus souvent, l'IRM est proposée pour établir un bilan lésionnel préopératoire. Cette méthode a l'avantage d'être peu invasive et non irradiante.

4.4.3. Arthro-IRM directe

L'arthro-IRM semble être la technique la plus performante pour la détection d'un conflit tissulaire antérolatéral.

L'injection intra-articulaire de produit de contraste (gadolinium ou iode) permet de distendre l'articulation et améliore les performances diagnostiques de l'IRM conventionnelle.

En reprenant la classification de Hauger dans son étude sur l'arthroscanner, Robinson a fait état des performances élevées de l'arthro-IRM pour mettre en évidence les anomalies de la gouttière antérolatérale (13).

Dans son étude prospective, deux groupes de patients présentant des douleurs chroniques de cheville ont bénéficié d'une arthro-IRM avant la réalisation de l'arthroscopie. Le premier groupe comportait des patients ayant un syndrome clinique de conflit antérolatéral, le deuxième groupe « contrôle » était constitué de patients pour lesquels un diagnostic autre qu'un conflit antérolatéral était évoqué (instabilité mécanique, lésions ostéochondrales, corps-étranger intra-articulaire).

Sur l'ensemble des patients, la performance de cet examen pour détecter des lésions tissulaires de la gouttière latérale était élevée avec une sensibilité de 96 %, spécificité de 100 %, VPP 100 %, VPN 89 %.

L'absence d'opacification de la gouttière antérolatérale était un signe très spécifique, mais inconstant. Les auteurs ont suggéré que cette observation pouvait être due à la présence d'adhésion cicatricielle empêchant la diffusion du produit de contraste dans la gouttière latérale.

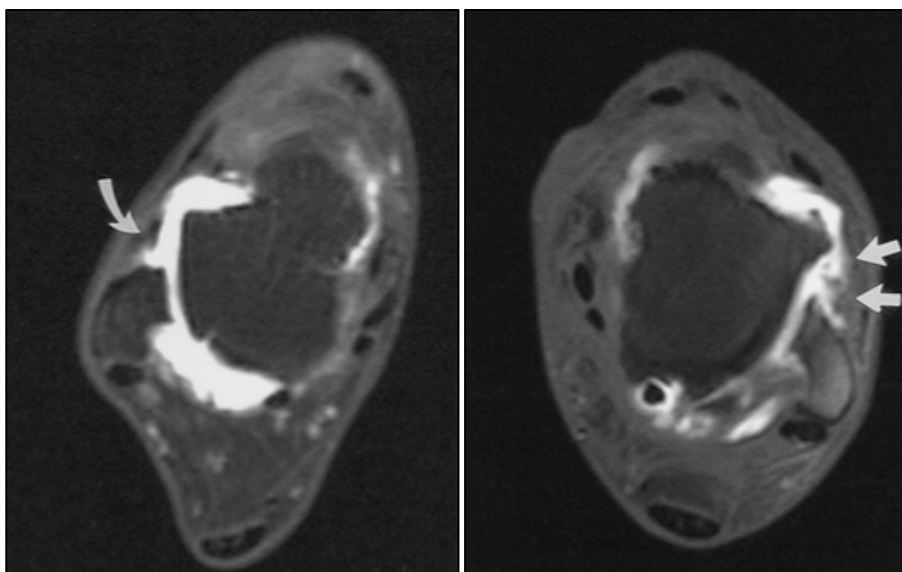


Figure 22. (A gauche) Epaissement nodulaire (grade III) de la capsule antérolatérale (flèche incurvée) sur une coupe transverse d'arthro-IRM de cheville droite, séquence pondérée T1 avec suppression de graisse et écho de spin. (A droite) Epaissement tissulaire irrégulier de la gouttière antérolatérale (grade IV) sur une coupe transverse de cheville gauche (séquence pondérée T1 avec suppression de graisse et écho de spin), d'après Robinson (13).

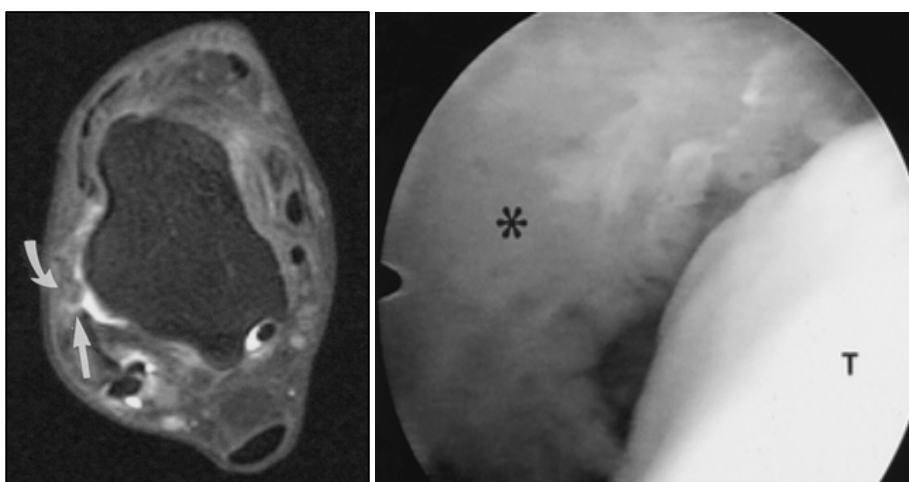


Figure 23. Images d'un patient présentant un conflit tissulaire antérolatéral, d'après Robinson (13). (A gauche) Epaissement irrégulier de la capsule antérolatérale (flèche incurvée) sur une coupe transverse d'arthro-IRM en séquence pondérée T1 avec suppression de graisse et écho de spin. Noter l'absence d'épanchement (flèche droite) en avant de la fibula. (A droite) L'image arthroscopique correspondante montre une synovite avec fibrose (*) de la gouttière antérolatérale. T : talus.

Il est intéressant de noter que dans l'étude de Robinson, des anomalies de la gouttière antérolatérale étaient retrouvées à l'arthro-IRM chez près de 60 % des patients du groupe contrôle (11 patients sur 19, dont cinq grade III et six grade IV), pour lesquels le tableau clinique évoquait un diagnostic autre qu'un conflit antérolatéral. Dans tous les cas, les anomalies observées sur l'arthro-IRM étaient confirmées par les observations de l'arthroscopie (synovite et/ou fibrose), avec une amélioration sur la douleur et la fonction de la cheville rapportée après l'intervention (sauf pour un patient ayant développé une arthrite septique).

Cette observation est importante car elle souligne que le tableau clinique peut être trompeur et que la reconnaissance du diagnostic clinique de conflit antérolatéral a parfois tendance à être sous-estimée.

Par ailleurs, dans les deux groupes, les données de l'arthroscopie montraient fréquemment des lésions associées : anomalies du LTFA (54 % des patients 47 % des cas, dont 53 % de rupture complète), présence d'éperons osseux (40 % des cas), lésions ostéochondrales du talus (65 % des cas, avec des lésions de grade 1 et 2 dans 90 % des cas). La proportion de ces lésions n'était pas significativement différente entre les deux groupes. Pour les patients du groupe avec un diagnostic clinique de conflit antérolatéral, l'arthroscopie retrouvait des anomalies du LTFA dans 54 % des cas (dont 71 % de rupture complète), des ostéophytes dans 53 % des cas (antérieurs dans 86 % des cas) et des lésions ostéochondrales du talus dans 54 % des cas (grade 1 et 2 dans 90 % des cas).

Encore une fois, cela souligne l'interpénétration possible des différentes lésions post-traumatiques de la cheville et la nécessité pour le clinicien de corréliser les résultats radiologiques aux données cliniques pour établir le diagnostic de conflit antérolatéral qui peut parfois être difficile.

L'arthro-IRM directe est supérieure à l'IRM dans la recherche des lésions cartilagineuses et de corps étrangers intra-articulaires mais probablement moins performante que l'arthroscanner (67). Cette technique permet aussi d'évaluer les autres structures locales : tendons et ligaments.

Le principal inconvénient de cet examen est son caractère invasif et son coût.

4.4.4. Arthro-IRM indirecte

Plus récemment, Choo et al. (68) ont montré l'amélioration des performances de l'IRM après l'injection intraveineuse de produit contrasté et l'utilisation de séquences CE-3D-FSPGR (Contrast-Enhanced three dimensional Fat-Suppressed, fast Gradient-Recalled acquisition in the steady state with radiofrequency spoiling).

Dans leur étude, la sensibilité de cette méthode était comprise entre 78 % et 82 %, et la spécificité variait entre 93 % et 95 % selon l'opérateur pour le diagnostic d'un syndrome d'interposition tissulaire antérolatéral de la cheville.

Les auteurs préconisent d'utiliser cette technique en association avec l'IRM sans produit de contraste pour le diagnostic du conflit tissulaire antérolatéral.

Cette méthode a l'avantage d'être moins invasive que l'arthro-IRM directe.

4.4.5. Arthro-TDM

Les images sont obtenues par la réalisation d'un scanner après l'injection de produit de contraste iodé dans l'articulation de la cheville.

La grande résolution spatiale de l'arthroscanner et son excellente analyse des structures osseuses et cartilagineuses en font un outil important pour le diagnostic des douleurs post-traumatiques de la cheville.

Hauger a évalué l'intérêt de l'arthroscanner pour le diagnostic des anomalies de la gouttière antérolatérale à partir d'une série rétrospective de 44 patients (66).

Les images du compartiment antérolatéral étaient classées selon 4 types :

- Type 0 : répartition uniforme du produit de contraste dans la gouttière latérale, avec des limites claires
- Type I : présence d'une formation linéaire oblique intra-articulaire (à la partie antéro-supérieure de la gouttière) bien délimitée par le produit de contraste, avec des attaches normales
- Type II : épaissement nodulaire de la capsule articulaire dans la gouttière latérale
- Type III : aspects irréguliers des bords de la gouttière latérale (non mesurables) sans image nodulaire clairement identifiable

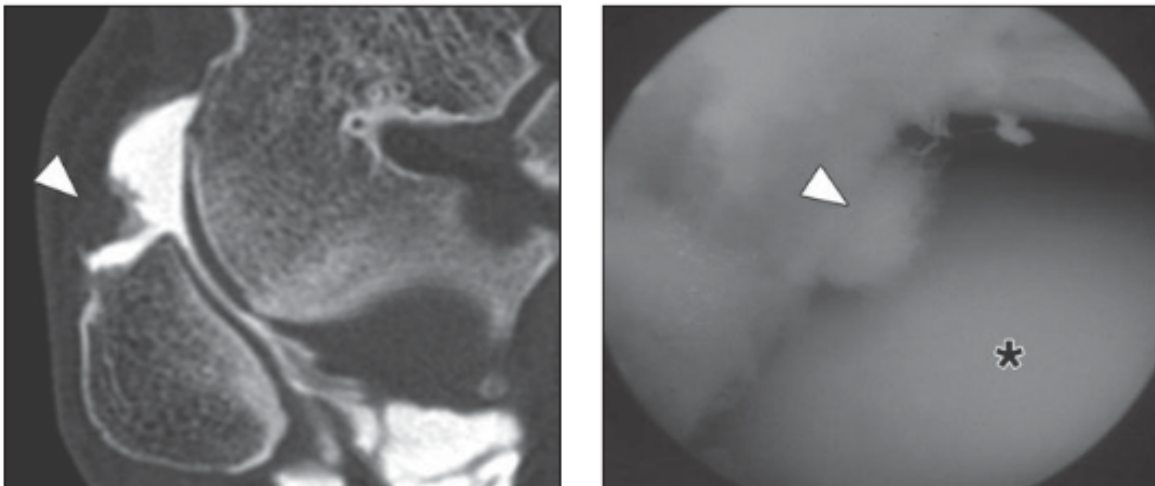


Figure 24. Patient de 31 ans présentant un conflit tissulaire antérolatéral prouvé par arthroscopie, d'après Cochet (57). (A gauche) Coupe d'arthroscanner montrant la présence d'un épaissement nodulaire (type 2) dans le récessus antérolatéral. (A droite) Confirmation arthroscopique d'une lésion synoviale fibreuse (tête de flèche) entre le talus (*) et la fibula.

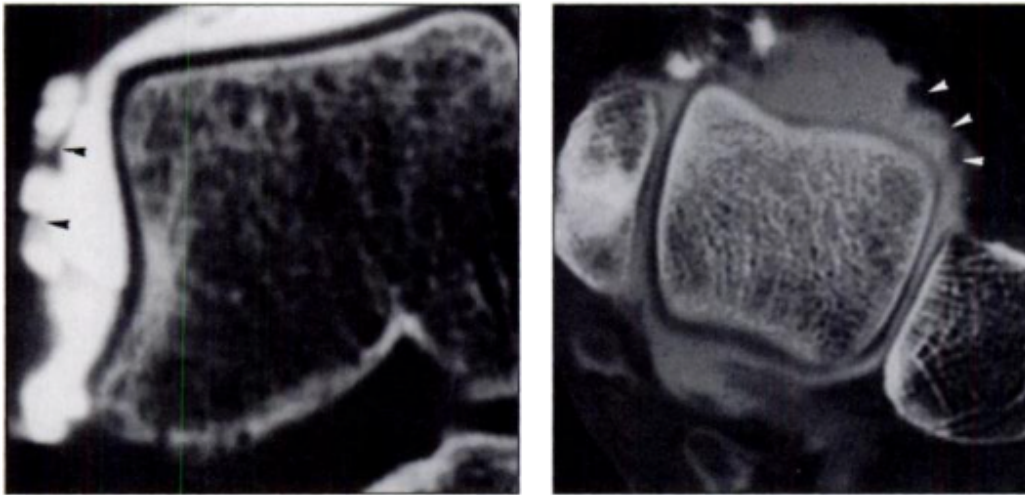


Figure 25. Arthroscanner de la cheville chez un homme de 38 ans présentant un conflit tissulaire antérolatéral, d'après Hauger (66). Les coupes coronales (à gauche) et axiales (à droite) montrent des images de type 3, avec un aspect irrégulier des bords de la capsule antérolatérale.

Après confrontation avec l'arthroscopie, les images de type II (mesurées entre 2 et 6 mm dans leur étude) correspondaient à des lésions meniscoïdes dans 91 % des cas. Les images de type III correspondaient à des réactions fibreuses abondantes dans 100 % des cas.

Pour les images de types 0 et I, les données de l'arthroscopie étaient respectivement normales dans 100 % et 88 % des cas. Pour les auteurs, les images de type I semblent correspondre à une variante de la normale caractérisée par la mise en évidence d'un faisceau accessoire du LTFAl (ligament de Basset).

Plus récemment, une autre étude bordelaise a confirmé la bonne performance de l'arthro-scanner pour le diagnostic d'un conflit antérolatéral (57). Dans leur étude portant sur 41 patients, dont 34 avaient un conflit tissulaire confirmé par l'arthroscopie, la sensibilité et la spécificité de cet examen étaient respectivement de 97 % et 71 %, ce qui était significativement plus performant que l'échographie.

L'arthroscanner est par ailleurs considéré comme l'examen de référence pour la détection des lésions ostéochondrales, de part son excellente résolution spatiale (69).

Dans l'étude de Hauger (66), des lésions ostéochondrales du dôme du talus étaient fréquemment observées, et correctement identifiées par l'arthroscanner dans 92 % des cas. Leur proportion n'était toutefois pas significativement différente entre les patients qui présentaient ou non une masse tissulaire inflammatoire à l'arthroscopie (61,5 % contre 55,5 %).

L'irradiation et le caractère invasif de cet examen sont ses principaux inconvénients.

4.4.6. Echographie de la cheville

A notre connaissance, seulement trois études (57,70,71) ont étudié la place de l'échographie pour le diagnostic de conflit antérolatéral de cheville, alors qu'il s'agit d'un examen facilement disponible, non irradiant et peu coûteux.

L'échographie permet une analyse précise des lésions compte-tenu de sa résolution spatiale et de l'utilisation associée du Doppler énergie (70).

Son évaluation peut être facilitée en présence d'un épanchement, qui améliore le contraste entre les structures osseuses et les lésions des tissus mous adjacents (72).

Pesquer et al. ont décrit les signes échographiques du conflit tissulaire antérolatéral : épaissement fibro-cicatriciel du LTFA, nodule fibreux à la face profonde de la gouttière antérolatérale, hyperhémie associée au doppler énergie. L'association de ces signes permet un diagnostic positif fiable de conflit, et une bonne corrélation avec l'arthroscopie (70).

Mac Carthy a également suggéré la bonne précision de l'échographie pour détecter les lésions synoviales dans la gouttière antérolatérale, visibles sous la forme d'une masse nodulaire hétérogène d'échogénicité variable, et mettre en évidence des anomalies du LTFA fréquemment associées (rupture, épaissement ou aspect aminci) (71).

Toutefois, la seule présence d'une masse au sein de la gouttière antérolatérale ne suffit pas à porter le diagnostic de conflit tissulaire. La taille de cette masse semble un critère important à prendre en compte mais reste sujet à controverse : plus de 10 mm selon Mc Carthy, en moyenne de 7 mm selon Cochet (72).

Cochet et al. ont par ailleurs retrouvé qu'en présence d'une masse au sein de la gouttière antérolatérale, l'hypervascularisation révélée par la positivité du signal doppler témoignait de son caractère pathologique (57).

A l'inverse, l'absence de signal doppler ne permet pas de prédire le caractère pathologique ou non d'une masse synoviale.

Sur 11 patients ayant une lésion synoviale confirmée par l'arthroscopie, MacCarthy avait retrouvé une masse hypervascularisée (signal doppler positif) dans 1 seul cas, tandis qu'aucune anomalie au doppler n'avait été détectée pour les 10 autres patients.

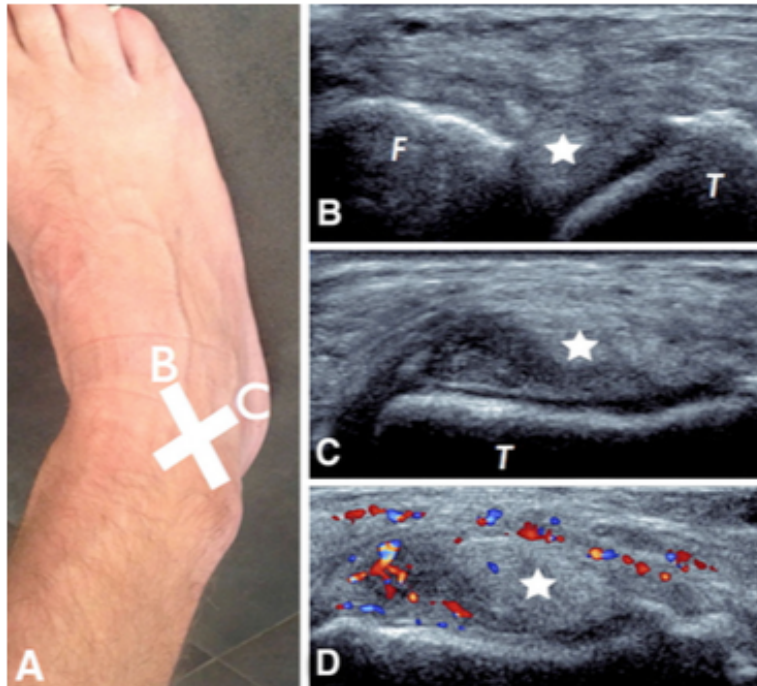


Figure 26. Aspect échographique d'un conflit tissulaire antérolatéral, d'après Pesquer (72). Présence d'une synovite nodulaire (étoile) visible sur les coupes axiales (B) et sagittales (C), avec une hyperhémie visible au Doppler couleur (D).

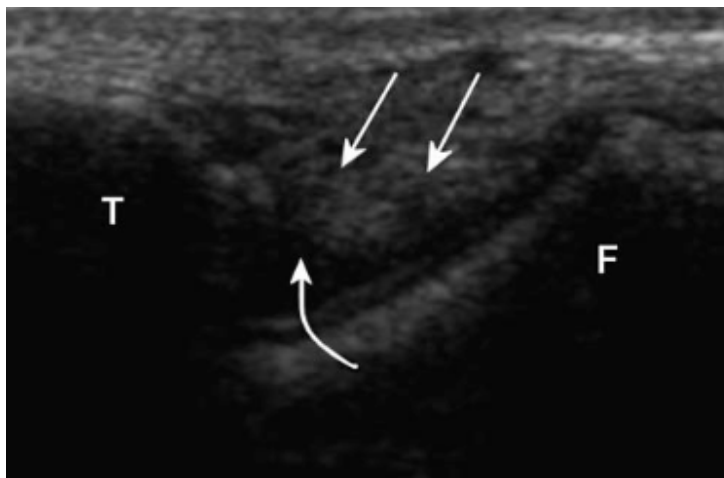

Figure 27. Image d'échographie en coupe axiale de la gouttière latérale chez un patient présentant un conflit antérolatéral de cheville, d'après McCarthy (71). La lésion synoviale est visible sous la forme d'une masse tissulaire nodulaire d'échogénicité mixte (flèches droites), délimitée par un épanchement articulaire (flèche incurvée). Noter l'absence du LTFA, compatible avec une rupture ligamentaire. T : talus ; F : fibula.

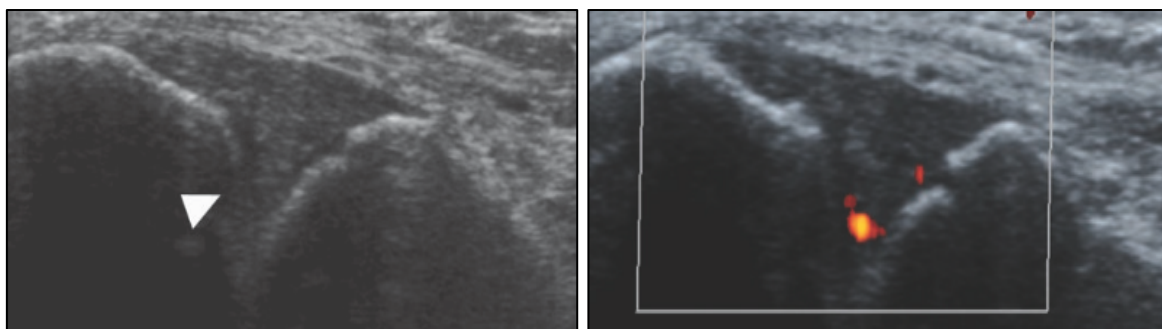


Figure 28. Images échographiques en coupes axiales chez un patient de 31 ans ayant un conflit tissulaire antérolatéral confirmé par l'arthroscopie, d'après Cochet (57). Présence d'une masse hypoéchogène dans la gouttière antérolatérale (tête fléchée) avec signal Doppler positif (image de droite).

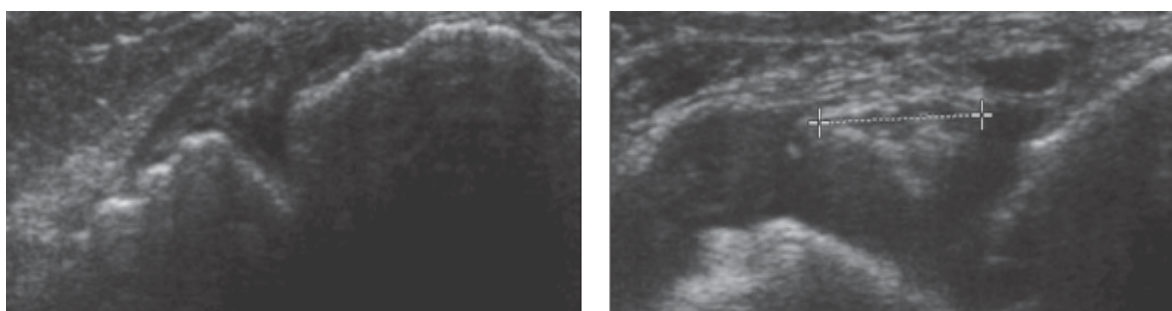


Figure 29. Images échographiques d'une patiente de 37 ans avec un conflit tissulaire antérolatéral confirmé par l'arthroscopie, d'après Cochet (57). L'échographie initiale (image de gauche) ne retrouvait pas d'épanchement ni de masse tissulaire visible dans le récessus antérolatéral. L'injection intra-articulaire de produit contrasté a permis de révéler la présence d'une masse de 5 mm d'échogénicité variable (curseur) dans la gouttière antérolatérale.

Cochet et al. ont finalement proposé de retenir comme critère pour le diagnostic de conflit antérolatéral la présence de toute masse avec un signal doppler positif ou d'une masse non hyperéchogène de plus de 4 mm (57). L'utilisation de ces critères confère à l'échographie une sensibilité de 77 %, et une spécificité 57 %. La spécificité augmente pour des lésions de plus grande taille (spécificité de 100 % pour les lésions de plus de 6 mm), au détriment d'une perte de sensibilité (sensibilité de 55,9 % avec une valeur seuil de 6 mm pour la taille de la masse).

Dans leur étude, la performance de l'échographie était meilleure après injection intra-articulaire de produit de contraste iodé. En utilisant les mêmes critères précédents, la sensibilité était de 85 % et la spécificité de 71 %.

Des études plus approfondies semblent nécessaires pour confirmer ces bons résultats préliminaires.

L'échographie permet d'éliminer certains diagnostics différentiels : une pathologie des tendons fibulaires ou du sinus du tarse, les fractures du talus ou du calcanéum, l'éperon calcanéen et les corps étrangers.

Les principaux inconvénients de l'échographie sont son caractère opérateur-dépendant et l'impossibilité de détecter des lésions chondrales qui peuvent être

associées. A l'instar des autres examens radiologiques, les données échographiques doivent être corrélées à celles de l'examen clinique.

En pratique :

La démarche diagnostique pour la détection d'un conflit antérolatéral n'est pas univoque.

Malgré les progrès de l'imagerie, la mise en évidence d'images à l'origine du conflit continue à poser problème. L'échographie est une technique simple qui peut apporter des éléments de réponse sur le diagnostic d'un conflit tissulaire. Les méthodes d'imageries plus sophistiquées comme l'arthroscanner ou l'arthro-IRM ne sont pas indispensables. Elles sont nécessaires dans les cas douteux, pour écarter certains diagnostics différentiels, ou pour établir un bilan lésionnel précis à visée pré-opératoire.

Si le diagnostic de certitude du conflit tissulaire antérolatéral de la cheville ne peut être apporté que par l'arthroscopie, la décision de procéder à l'arthroscopie se base principalement sur les données de l'examen clinique.

5. Traitement du conflit antérolatéral

5.1. Traitement conservateur (15,52)

Un traitement médical doit toujours être débuté en première intention devant un tableau de douleur chronique post-traumatique de la cheville (42).

Il n'existe pas de protocole précis pour le traitement conservateur du conflit antérolatéral de la cheville. Celui-ci consiste principalement à poursuivre le traitement fonctionnel mis en œuvre après une entorse de cheville « qui ne passe pas ».

Le traitement médical repose sur la combinaison de plusieurs mesures visant à réduire l'inflammation tissulaire : repos articulaire et adaptation de la pratique sportive, cryothérapie, adaptation du chaussage, prescription d'AINS (per os et/ou local). Une contention de la cheville (chevillère ligamentaire) est parfois utile.

La rééducation fonctionnelle est la pierre angulaire du traitement conservateur. Elle associe des massages, des exercices de renforcement musculaire et une rééducation proprioceptive visant à améliorer la souplesse et la stabilité de la cheville.

Il n'existe pas de consensus clair sur le protocole optimal ni sur la durée du traitement conservateur.

En cas d'échec, le traitement est chirurgical. Si certains auteurs préconisent un traitement conservateur de 6 mois minimum (26,28,30,73), d'autres déclarent l'échec du traitement médical après seulement 2 mois (2). Le plus souvent, l'arthroscopie est

envisagée lorsque les symptômes douloureux persistent malgré un traitement conservateur mis en route depuis au moins 3 mois (9,27,31–33,35,37,48).

5.2. Place des infiltrations intra-articulaires de corticoïdes

Des infiltrations intra-articulaires de corticoïdes sont parfois employées pour le traitement des conflits tissulaires, dans le but de réduire l'inflammation synoviale à l'origine de la douleur (15,52).

Elles sont généralement réalisées sous contrôle échographique. Elles peuvent être associées avec une injection d'anesthésique local, qui réalise alors un véritable test diagnostique en supprimant immédiatement la douleur au niveau de la zone de conflit.

Pour certains auteurs, ces infiltrations permettent occasionnellement d'obtenir un soulagement durable des symptômes et d'éviter le recours à l'arthroscopie (15,18,46,52). Toutefois, leur utilisation avant une arthroscopie n'est pas systématique et leurs résultats sont inconstants (26).

Sur une série de 42 patients présentant des douleurs chroniques de cheville en rapport avec un conflit tissulaire antérieur (antérolatéral, antéromédial ou diffus) évoluant depuis au moins 3 mois, Buda et al. avaient traité préalablement tous les patients par infiltrations de corticoïdes avant d'entreprendre un geste arthroscopique (74). Le protocole comprenait deux à trois injections à une semaine d'intervalle. Les infiltrations ont permis un soulagement temporaire des symptômes, les douleurs étant finalement réapparues pour tous les patients dans un délai maximal de deux mois.

Bien que certains auteurs retiennent l'utilité des infiltrations cortisonées, cette indication n'est pas validée (d'après nos recherches sur le moteur de recherches Pubmed, aucune publication n'a évalué les effets des infiltrations pour le traitement du conflit tissulaire antérolatéral). Leur utilisation est avant tout empirique, en espérant réduire l'inflammation locale.

Il faut par ailleurs mettre en balance l'effet anti-inflammatoire avec les effets délétères des corticoïdes sur la cicatrisation ligamentaire (retard de cicatrisation) par inhibition de la synthèse de collagène (75). Ces effets pourraient s'avérer néfastes chez des patients présentant des ligaments fragilisés par des antécédents d'instabilité.

Les infiltrations cortisoniques comportent aussi des risques. Elles peuvent engendrer des effets secondaires locaux (douleurs différées, atrophie sous-cutanée, dépigmentation) et généraux (réactions allergiques, flushs faciaux, décompensation d'un diabète ou d'une hypertension préexistante, freination de l'axe hypothalamohypophysosurrénalien) (76). Le risque septique, souvent redouté, est rare. Toutes infiltrations confondues, il est estimé entre 1/10 000 et 1/70 000 (76).

Si certains évoquent les risques inhérents à ces injections, d'autres estiment que les éventuels effets secondaires d'une seule injection cortisonique restent certainement moindres par rapport aux complications éventuelles d'une arthroscopie (46).

5.3. Traitement chirurgical

Le traitement chirurgical est envisagé en cas d'échec du traitement conservateur. Il consiste à réséquer les tissus pathologiques à l'origine du conflit (hypertrophie synoviale, fibrose) par voie arthroscopique.

L'intervention est généralement réalisée en ambulatoire sous anesthésie loco-régionale, ou parfois sous anesthésie générale. Les suites opératoires sont généralement simples avec une reprise précoce de l'appui possible. Elles s'accompagnent de douleurs, classiquement modérées, d'un œdème et plus rarement d'un hématome, qui peut persister plusieurs semaines. L'arrêt de travail est généralement de 3 à 4 semaines. La reprise sportive peut être envisagée après 3 semaines à 3 mois selon le type de sport et le niveau de pratique.

Depuis les années 90, de nombreuses études ont évalué les résultats du traitement arthroscopique du conflit antérolatéral. La grande majorité des études sont des séries rétrospectives, avec des méthodes d'étude et des scores variables en fonction des auteurs.

D'après les études, le résultat est bon ou excellent dans 82 à 100 % des cas, avec un suivi post-opératoire moyen variant entre 13 et 36 mois. Le tableau 5 reprend l'ensemble des résultats issus des études chirurgicales publiées sur le traitement du conflit antérolatéral.

Le développement des techniques de l'arthroscopie a permis de réduire le taux de complications. Une méta-analyse récente (51) sur 397 chevilles a rapporté le peu de complications de ces techniques avec 4 % de complications. Seules 0,8 % d'entre elles ont été qualifiées de sévères (persistantes plus de 12 mois après l'intervention et/ou nécessitant un traitement invasif).

La plupart de ces complications sont des lésions neurologiques sensibles (paresthésies, hypoesthésie voire anesthésie), le plus souvent transitoires. Les risques d'infections du site opératoire sont faibles avec l'utilisation des techniques arthroscopiques. Des complications liées à l'anesthésie sont également possibles. La chirurgie arthroscopique de cheville n'est par ailleurs pas reconnue comme favorisant les thromboses veineuses profondes.

Tableau 5. Résultats du traitement arthroscopique du conflit antérolatéral. SFA : Société Française d'Arthroscopie ; LOC : lésions ostéochondrales ; CE : corps-étranger.

Auteurs (année)	Localisation (type de conflit)	Type d'étude (niveau de preuve)	Nombre de cas	Critères d'exclusion	Délai chirurgie (mois)	Score(s) utilisé(s)	Follow-up (mois)	Résultat fonctionnel			
								Excellent	Bon	Moyen	Mauvais
Koumiti (2015)	Antérolatérale (conflits tissulaires)	Rétrospective (IV)	22	LOC, atcd chir cheville, arthrite dégénérative ou inflammatoire, déformation, instabilité mécanique	23,4 (5-132)	AOFAS (Kitaoka), critères de Meislin	23 (6-34)	15 (68%)	3 (14%)	2 (9%)	2 (9%)
Rouvillain (2013)	Antérolatérale (conflits tissulaires)	Rétrospective (IV)	24	Ostéophytes tibiaux et/ou taliens, lésions ostéochondrales	21 (5-60)	AOFAS (Kitaoka)	22 (12-92)	22 (92%)	2 (8%)	-	-
Brennan (2012)	Antérolatérale (conflits tissulaires)	Rétrospective (IV)	41	Arthrose, LOC, CE intra-articulaire, arthrite inflammatoire ou infectieuse	21 (4-48)	VASFA, critères de Meislin	13	34 (83%)	5 (12%)	2 (5%)	
El-Sayed (2010)	Antérolatérale (conflits tissulaires)	Rétrospective (IV)	20	LOC, atcd chir cheville, arthrite dégénérative ou inflammatoire, déformation, instabilité mécanique	13,3 (3-39)	Critères de Meislin, JSSF	21 (12-47)	11 (55%)	6 (30%)	2 (10%)	1 (5%)
Hassan (2007)	Antérolatérale (conflits tissulaires)	Prospective (II)	23	LOC, arthrite dégénérative, instabilité mécanique	13 (5-60)	AOFAS (Kitaoka)	25 (12-38)	7 (30%)	14 (61%)	2 (9%)	-
Urguden (2005)	Antérolatérale (conflits tissulaires)	Rétrospective (IV)	41	LOC, arthrite dégénérative, instabilité mécanique	23,4 (5-132)	AOFAS (Kitaoka), critères de Meislin	84 (21-152)	21 (51%)	16 (39%)	2 (5%)	2 (5%)
Kim (2000)	Antérolatérale (conflits tissulaires)	Prospective (II)	52	LOC, CE intra-articulaire, ostéoarthrite, atcd fracture, instabilité fonctionnelle	35 (10-64)	Score de Liu	30 (25-45)	40 (77%)	9 (17%)	3 (6%)	-
SFA multicentrique (1998)	NP (conflits tissulaires)	Rétrospective (IV)	207	NP	NP	Aucun (douleur patient)	NP	102 (aucune douleur) (49%)	70 (douleur diminuée) (33%)	35 (17%)	
Lahm (1998)	Antérolatérale (lésions méniscolés)	Rétrospective (IV)	14	NP	22 (6-60)	Aucun (satisfaction patient)	12	10 (très satisfaits) (71%)	2 (satisfaits) (14,5%)	2 (non satisfaits) (14,5%)	
DeBerardino (1997)	Antérolatérale (conflits tissulaires)	Rétrospective (IV)	60	Instabilité fonctionnelle/mécanique, LOC, arthrite dégénérative, CE, ostéophytes, tendinite, tumeur	23 (4-109)	West Point Ankle Score	27 (6-64)	51 (85%)	7 (11%)	1 (2%)	1 (2%)
Liu (1994)	Antérolatérale (conflits tissulaires)	Rétrospective (IV)	55	LOC, arthrose	14 (3-34)	Score de Liu	31 (12-54)	20 (36%)	28 (51%)	6 (11%)	1 (2%)
Meislin (1993)	Antérolatérale (conflits tissulaires)	Rétrospective (IV)	29	LOC, ostéophytes, conflit par le ligament de Bassett	36	Critères de Meislin	25 (6-41)	26 (90%)	3 (10%)		
Ferkel (1991)	Antérolatérale (conflits tissulaires)	Rétrospective (IV)	31	Laxité, LOC, arthrite, fracture	24 (3-120)	Echelle de Weber modifiée	33 (24-66)	48%	35%	13%	3%

III. Les ondes de choc extracorporelles

1. Historique

Les ondes de chocs extracorporelles (« extracorporeal shockwave therapy » en anglais) sont apparues en médecine dans les années 1980 dans le cadre de la lithotripsie extracorporelle pour la désintégration des lithiases urinaires (77).

Leurs effets ont ensuite été étudiés en Allemagne dans les années 1990 pour le traitement des retards de consolidation osseuse et des pseudarthroses.

Cette thérapie a connu par la suite un essor croissant avec le développement de nouvelles machines. Les indications des ondes de choc se sont progressivement élargies au traitement des principales affections musculo-squelettiques comme les tendinopathies et les enthésopathies, quelle que soit leur localisation (aponévropathies plantaires, épicondylalgies, tendinopathies calcanéennes, patellaires...), les calcifications de la coiffe des rotateurs, les séquelles de déchirures musculaires (fibrose) et les points gâchette (« trigger-points »).

Plus récemment, leur domaine d'application s'est étendu au delà des affections musculo-squelettiques. La thérapie par ondes de choc est actuellement à l'étude sur de nombreuses pathologies : ostéonécrose aseptique de la tête fémorale, claudication intermittente des membres inférieurs, spasticité musculaire séquellaire d'accident vasculaire cérébral, dysfonction érectile, cellulite, ulcères de jambe, cardiopathies ischémiques...

Ce bref historique permet de prendre conscience du caractère relativement récent de cette technologie et de son implication grandissante dans le champ de la médecine dite « régénérative ».

2. Définition et propriétés physiques des ondes de choc

Les ondes de chocs sont des ondes acoustiques, caractérisées par une augmentation brutale et transitoire de pression sur un temps très court.

A cette phase d'augmentation, succède une phase de pression négative, plus prolongée, à l'origine du phénomène de cavitation. Ce phénomène de cavitation, avec la création de microbulles gazeuses, expliquerait en partie leur action biologique sur les tissus corporels.

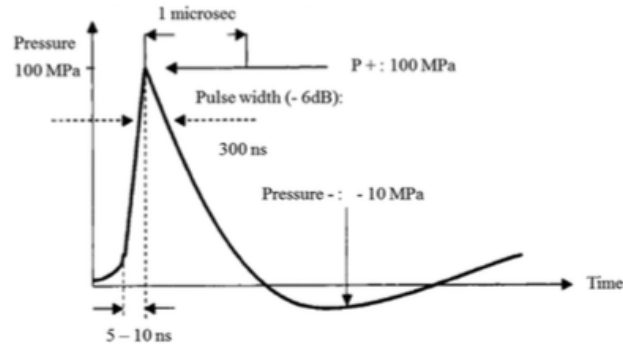


Figure 30. Représentation schématique d'une onde de choc (variation de pression au cours du temps), d'après d'Agostino (78).

On distingue deux types d'ondes de choc : les ondes de choc focalisées et les ondes de choc radiales, dont les modes de production et les caractéristiques physiques et énergétiques diffèrent (fig. 31, 32).

Therapy	ESWT	RPWT
Wave	Focused	Unfocussed
Maximal Energy	At focal point	On surface
Pressure	Up to 100 Bar	Up to 10 Bar
Rise time	<1 μ sec	1000 μ sec
Pressure of wave relative to time		
Diagram of pressure wave within tissue		

Figure 31. Principales caractéristiques physiques des ondes de choc focalisées et radiales

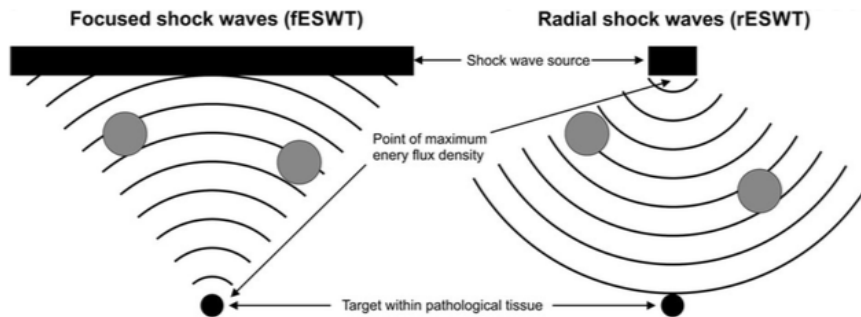


Figure 32. Propagation des ondes de choc focales (à gauche) et radiales (à droite) dans les tissus, d'après Schmitz (3). fESWT : focused extracorporeal shockwave therapy (ondes de choc focalisées), rESWT : radial extracorporeal shockwave therapy (ondes de choc radiales).

2.1. Les ondes de choc focalisées

Elles reposent sur la libération d'ondes sonores à distance du foyer d'émission.

Il existe 3 systèmes générateurs d'ondes de choc focales en fonction du type d'appareil utilisé : électro-hydraulique, piézo-électrique et électromagnétique.

Ces ondes de choc sont dites focalisées car elles sont libérées en un point précis à distance de la lentille d'émission. La zone d'action a la forme d'un cigare plus ou moins allongé. La zone d'énergie maximale est située au centre du cigare, à distance de la tête d'émission, ce qui nécessite le repérage précis de la zone à traiter (radiographie ou échographie).

Ces appareils délivrent de ondes de choc de haute énergie (jusqu'à 4 mJ/mm^2), la pression délivrée peut atteindre plusieurs centaines de Bars.

La pénétration tissulaire des ondes de choc focalisées est de l'ordre 12 cm.

Ces appareils nécessitent le plus souvent d'être couplés à un appareil d'échographie.

2.2. Les ondes de choc radiales

Les ondes de choc radiales correspondent à des ondes de pression générées par un système pneumatique (fig. 33).

Un compresseur d'air propulse un petit projectile (percuteur) qui vient frapper un applicateur fixé dans une pièce à main, posé directement sur la peau (fig. 34).

Ces ondes mécaniques fonctionnent par choc direct et sont libérées directement au contact de la tête émettrice. La zone d'action a la forme d'un cône et la zone d'énergie maximale se trouve au point de contact de l'appareil avec la peau.



Figure 33. Appareil délivrant des ondes de choc radiales (Swiss Dolorclast®)

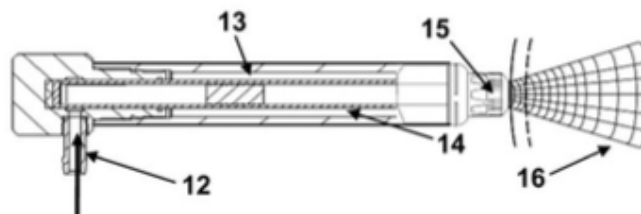


Figure 34. Pièce à main d'un appareil à ondes de choc radiales, d'après Schmitz (3). L'air comprimé (12) propulse un projectile (13) à l'intérieur d'un tube (14) qui vient frapper un applicateur métallique (15) placé au contact de la peau du patient et génère des ondes de pression radiales (16) dans les tissus adjacents.

L'énergie produite par une onde de choc radiale est 0,05 à 1mmJ/m², la pression délivrée peut aller de 1 à 10 bars.

Ces ondes mécaniques peuvent atteindre 3 à 4 cm de profondeur dans les tissus.

L'application des ondes de choc se fait sur la peau préalablement enduite de gel pour favoriser la distribution des ondes de choc dans les tissus.

Malgré leur utilisation à des niveaux d'énergie généralement plus faibles que les ondes de choc focalisées, les ondes de choc ont démontré leur capacité à générer des bulles de cavitation (79) (fig. 35).

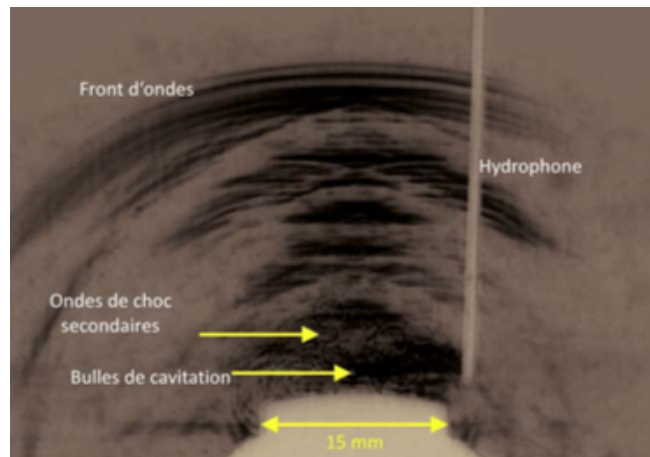


Figure 35. Propagation des ondes de choc radiales et phénomène de cavitation, d'après de Labareyre (80).

3. Mécanismes d'action des ondes de choc

Si le mode d'action des ondes de choc n'est pas complètement élucidé, de nombreux travaux ont été réalisés pour expliquer leurs effets sur les tissus.

Les mécanismes d'action présumés découlent pour la plupart des effets observés lors d'études in vitro chez l'animal. Peu d'études ont effectivement étudié les effets biologiques in vivo chez l'homme.

3.1. Effets généraux sur les tissus (81)

Des effets de stimulation et de destruction sont observés sur les tissus après l'application d'ondes de choc.

Les effets de stimulation sont en rapport avec l'effet propre des ondes de choc et la stimulation naturelle des processus de cicatrisation.

Les lésions de destruction se traduisent par des altérations des membranes et des organites cellulaires avec libération de radicaux libres et des micro-dommages sur les tissus.

Des faibles niveaux d'énergie entraînent des processus d'activation métabolique (de 0,08 à 0,28 mJ/mm²) et les plus élevés des lésions de désintégration (au delà de 0,6 mJ/mm²).

3.2. Action mécanique « défibrosante »

Les ODC exerceraient un effet mécanique direct sur les tissus se trouvant dans la zone thérapeutique.

Les tissus pathologiques ou lésionnels présentent des caractéristiques mécaniques différentes des tissus sains : ces derniers ont une résistance et une élasticité supérieure aux tissus pathologiques. Du fait de ces différences, les tissus pathologiques sont plus facilement altérés par les ondes de choc (82).

Par leur action traumatisante, les ondes de choc exerceraient une action défibrosante primordiale sur les tissus, qui peut s'apparenter à l'effet des massages transverses profonds utilisés en rééducation (80).

L'altération des membranes cellulaires à l'origine de la douleur entraîne une augmentation du métabolisme local. Après une séance, on observe une hypervascularisation locale (prouvée par écho-doppler) sur le site d'application, qui permettrait d'assurer une détersion de la partie lésionnelle (82,83).

Ces effets sur le site d'une inflammation chronique sont susceptibles de promouvoir une cicatrisation de meilleure qualité au fil des séances (80,84).

3.3. Effets antalgique et anti-inflammatoire

Les ondes de choc sont à l'origine d'une libération d'endorphines à un niveau local (84). D'autre part, il a été observé, au niveau du fémur de lapin soumis à des ondes de choc, une diminution de la concentration de la substance P (neurotransmetteur de la douleur), après une courte phase d'augmentation initiale (85). Les auteurs ont établi une corrélation entre l'évolution clinique de la douleur après les ondes de choc et les concentrations de substance P. Cet effet expliquerait l'augmentation transitoire de la douleur parfois observée au décours des séances, qui tend ensuite à diminuer.

Un mécanisme d'analgésie par hyperstimulation des fibres nerveuses sensibles a par ailleurs été évoquée (théorie du gate-control) (86). Cette théorie repose sur le fait que la stimulation des fibres de gros calibre à vitesse de conduction rapide bloque les influx nociceptifs véhiculés par les fibres lentes de faible diamètre. L'inhibition de la douleur se fait au niveau de la substance grise de la corne dorsale de la moelle épinière. Ce phénomène de priorisation de la voie rapide empêche la remontée des messages douloureux vers les centres supérieurs.

Plus récemment, une étude expérimentale a montré que les ondes de choc avaient la capacité de réguler et maintenir les concentrations locales de monoxyde d'azote (NO) à un niveau physiologique en cas d'inflammation aiguë, ce qui expliquerait leur action anti-inflammatoire (87).

Des études in vitro sur des tendons pathologiques humains ont également retrouvé que l'application d'ondes de choc entraînait une diminution de l'expression cellulaire de plusieurs métalloprotéinases et d'interleukines (88) ainsi qu'une diminution de la libération de cytokines pro-inflammatoires (89).

3.4. Effets biologiques sur la réparation tissulaire

Des études fondamentales plus récentes ont montré que l'action des ondes de choc sur les tissus ne se résumait pas à une action simplement mécanique.

Le paradigme actuel pour expliquer les effets tissulaires des ondes de choc repose sur le phénomène de mécanotransduction, par lequel un stimulus mécanique engendre une réponse biochimique au niveau cellulaire (78,90,91).

Les premières preuves découlent de l'observation d'une augmentation de la

synthèse de facteurs de croissance (TGF-bêta, IGF-1) par les ténocytes en réponse à l'application d'ondes de choc de basse énergie sur des tendons pathologiques de rats (92). Ces facteurs de croissance sont connus pour promouvoir la synthèse de la MEC par les cellules tendineuses et ligamentaires (93), ce qui suggère la capacité des tissus tendineux à convertir une stimulation mécanique en signaux biochimiques impliqués dans la réparation tissulaire.

Caminoto et al. ont évalué l'effet des ondes de choc sur les composants de la MEC (Matrice Extra-Cellulaire) de ligaments lésés chez le cheval (94). Comparés à des ligaments lésés non traités, les ligaments ayant reçu des ondes de choc présentaient plus de fibres de collagène nouvellement formés et une expression plus importante de facteurs de croissance (TGF-bêta), suggérant l'amélioration des phénomènes de réparation tissulaire.

Plus récemment, Waugh a étudié la réponse métabolique aux ondes de choc sur des cellules tendineuses humaines *in vivo* (95). Leur étude a retrouvé que les ondes de choc étaient capables de stimuler la mise en jeu de processus cataboliques sur des tendons pathologiques, par l'augmentation d'enzymes (MMP-2, MMP-9) impliqués dans le remodelage de la matrice extra-cellulaire.

Les auteurs ont toutefois constaté que de tels effets n'étaient pas observables chez tous les patients. Ils ont ainsi suggéré que certains individus pourraient être naturellement non-répondeurs sur le plan biologique, ce qui pourrait expliquer dans certains cas l'échec thérapeutique parfois rencontré en pratique clinique.

Par ailleurs, des études chez l'animal ont montré que les ondes de choc favorisaient la formation de néovaisseaux au niveau des jonctions os-tendons grâce à la libération de substances actives et de facteurs de croissance vasculaires (VEGF) permettant la prolifération de cellules endothéliales (96,97).

Les effets biologiques observés sur les principaux éléments cellulaires (fibroblastes, ténocytes, cellules endothéliales) expliqueraient en partie l'effet des ondes de choc sur les tissus pathologiques. La mise en jeu des processus de réparation tissulaire contribuerait à l'amélioration clinique observée dans les semaines suivant les séances. Des études *in vivo* chez l'homme restent néanmoins nécessaires pour confirmer ces éléments.

En pratique :

L'action des ondes de choc n'est pas complètement expliquée. L'effet observé en pratique clinique sur les tissus pathologiques découlerait de plusieurs mécanismes : une action mécanique défibrosante, une inhibition des stimulus douloureux, une action anti-inflammatoire, et surtout, des effets métaboliques permettant de promouvoir les processus de réparation tissulaire.

Il est important de rappeler que l'efficacité du traitement par ondes de choc ne peut pas être observée immédiatement. Il faut attendre les délais normaux de cicatrisation, qui sont de l'ordre de six semaines pour les tissus mous (tendons, ligaments) pour apprécier le résultat final (80,84).

4. Effets secondaires (80,86,98–100)

Les effets secondaires dépendent directement de l'intensité des chocs et de la densité d'énergie délivrée.

Compte-tenu des faibles densités d'énergie utilisées pour le traitement des affections musculo-squelettiques, ces effets sont inconstants et le plus souvent mineurs. Leur apparition n'interdit pas la poursuite du traitement.

Ces effets peuvent se manifester par :

- une exacerbation temporaire de la douleur à l'issue de la séance
- des lésions cutanées : érythème, œdème local
- la survenue d'hématomes retardés (intéressant généralement les zones où le panicule adipeux est important, comme l'épaule)

Haake a mentionné la survenue de rares cas de migraines et la possibilité de syncopes lors du traitement par ondes de choc à basse énergie pour le traitement d'épicondylalgie du coude (86).

Avec les densités d'énergie élevées des ondes de choc focalisées (rarement utilisées dans le cadre des tendinopathies), les effets secondaires peuvent être plus importants : lacération de gros vaisseaux, sidération nerveuse pouvant aller jusqu'à la paralysie. Des cas d'œdème du tissu spongieux du trochiter ont été décrits lors du traitement de tendinopathies calcifiantes.

5. Contre-indications (80,100–102)

Les principales contre-indications à respecter sont :

- les troubles de l'hémostase et la prise d'un traitement anticoagulant (majoration des risques d'hématome)
- un syndrome douloureux régional complexe (algodystrophie)
- une grossesse, notamment pour les traitements au niveau du bassin
- une infection ou une lésion tumorale sur le site d'application (risque de dissémination)
- le port d'un pacemaker (possibles perturbations électriques)

- l'utilisation à proximité de cavités aériques (comme les poumons ou les intestins)
- un traitement sur le site de passage de troncs nerveux ou de gros vaisseaux
- l'utilisation chez les enfants en croissance (effets indésirables possibles sur le cartilage de conjugaison)

6. Aspects pratiques de l'utilisation des ondes de choc

6.1. ODC radiales Vs ODC focalisées

Bien que les ondes de choc focales et radiales aient des propriétés physiques différentes, il n'est pas clair que ces différences se traduisent en terme d'effet clinique.

Les ondes de choc radiales, à l'instar des ondes focales, ont montré leur capacité à induire des cavitations (79), phénomène expliquant en partie leur effet biologique.

Une revue systématique du British Medical Bulletin publiée en 2015 a mentionné qu'il n'existait à ce jour aucune preuve scientifique permettant d'établir une supériorité en terme d'efficacité clinique en faveur des ondes de choc radiales ou focales (3).

Les auteurs soulignent au passage que, dans le cadre du traitement des affections orthopédiques, la distinction entre des ondes de choc radiales dites « de basse énergie » et des ondes de choc focalisées dites « de haute énergie » est incorrecte et devrait être abandonnée. Ces affections nécessitent

A notre connaissance, seulement deux études ont directement comparé l'efficacité des ondes de choc focales et radiales, l'une portant sur des aponévropathies plantaires (103), l'autre sur des tendinopathies rotuliennes (104). Si la première a montré une légère supériorité de la méthode focale (l'énergie délivrée des ondes focales était supérieure à celle des ondes radiales dans cette étude), la deuxième (l'énergie délivrée était similaire dans les deux cas) n'a montré aucune différence significative sur le résultat clinique entre les deux méthodes.

6.2. Avantages des ondes de choc radiales en pratique clinique

Les avantages des ondes de choc radiales pour le traitement des pathologies orthopédiques sont :

- leur facilité d'utilisation, avec des appareils de taille réduite et silencieux
- l'absence de repérage échographique ou scopique nécessaire, car les ondes émises ont une dispersion radiale, à l'inverse des ondes de choc focales (la lésion est quasiment systématiquement incluse dans la zone de propagation de l'onde)
- un prix de traitement nettement inférieur aux ondes de choc focalisées

7. Démarche adoptée pour l'étude : justification de l'emploi des ondes de choc pour le traitement du conflit antérolatéral

Comme nous l'avons vu, le conflit tissulaire antérolatéral de la cheville résulte d'un défaut de cicatrisation capsuloligamentaire après entorse latérale de la cheville. Après une telle lésion, l'entretien d'une inflammation chronique sur le site de cicatrisation ligamentaire est susceptible d'engendrer une production « anarchique » de tissu fibro-cicatriciel d'origine synoviale (synovite hypertrophique et fibrose).

A l'heure actuelle, les ondes de choc sont utilisées quotidiennement en médecine sportive et font désormais partie intégrante du traitement des principales pathologies musculotendineuses chroniques.

En 2015, une étude systématique publiée dans le British Medical Bulletin a compilé les résultats de 107 essais contrôlés randomisés ayant évalué l'effet des ondes de choc dans le cadre des affections orthopédiques (3). Les essais étaient sélectionnés sur la base des critères PEDro et concernaient les pathologies musculosquelettiques les plus courantes (aponévropathie plantaire, tendinopathie achilléenne, tendinopathie patellaire, épicondylalgie du coude, tendinopathie de l'épaule et douleur sous-acromiale, ténosynovite du long biceps, douleurs myofasciales, syndrome douloureux du grand trochanter, spasticité musculaire). L'analyse cumulative des données a conclu que les ondes de choc (aussi bien radiales que focales) étaient efficaces pour le traitement de ces pathologies. Concernant les ondes de choc radiales, 88,5 % des essais contrôlés randomisés (23 sur 26) ont montré que ce traitement était significativement plus efficace qu'un traitement placebo ou d'autres modalités thérapeutiques.

En parallèle, les études fondamentales ont suggéré la capacité des ondes de choc à stimuler les mécanismes de réparation des tissus (notamment tendineux), à travers plusieurs voies métaboliques (92–97). Ces effets biologiques expliqueraient en partie les effets cliniques observés après l'application d'ondes de choc sur les tissus.

La structure histologique des ligaments, composés de tissus conjonctifs denses orientés, est par ailleurs très proche de celle des tendons. Nous avons donc pensé qu'un traitement par ondes de choc pourrait être bénéfique pour le traitement d'autres pathologies tissulaires comme le conflit antérolatéral de la cheville (mettant en jeu des lésions capsulo-ligamentaires). Les nombreux effets présumés des ondes de choc sur les tissus conjonctifs (action mécanique défibrosante, effet antalgique, effets sur la réparation tissulaire, promotion d'une néoangiogénèse, effet anti-inflammatoire) nous ont semblé pertinents dans cette indication.

A ce jour et à notre connaissance, aucune étude n'a étudié l'emploi des ondes de choc pour le traitement du conflit antérolatéral. Les recherches bibliographiques sur le moteur de recherche PubMed avec les mots-clés suivants : « anterolateral ankle impingement + shockwave (ou « shock wave ») therapy (ou « treatment ») » ou « anterior ankle impingement + shockwave (ou « shock wave ») therapy (ou « treatment ») » ou « synovial ankle impingement + shockwave (ou « shock wave ») therapy (ou « treatment ») » étaient sans résultat.

Enfin, la sûreté et la facilité d'utilisation des ondes de choc radiales, dont le coût est moindre que pour les ondes de choc focales, étaient des arguments supplémentaires pour justifier leur utilisation dans le cadre de l'étude et en pratique courante. Ce type de traitement, souvent disponible dans les cabinets de kinésithérapie et de médecine du sport, pourrait facilement s'intégrer au traitement conservateur habituellement proposé pour ces patients.

IV. Matériel et méthode

1. Objectif de l'étude

L'objectif de ce travail était de décrire et analyser les effets cliniques observés après l'application d'une thérapie par ondes de choc radiales chez des patients présentant des douleurs chroniques de cheville par conflit antérolatéral après entorse externe de la cheville.

Nous avons par ailleurs relevé la survenue d'effets indésirables éventuels après l'ensemble des séances d'ondes de choc opérées pendant l'étude.

2. Caractéristiques de l'étude

Il s'agissait d'une étude interventionnelle ouverte de type avant-après. Les résultats intermédiaires et finaux étaient donc évalués par comparaison avec l'état initial du patient.

3. Critères d'inclusion et d'exclusion

Les critères inclusion concernaient les patients des deux sexes, âgés d'au moins 18 ans et présentant des douleurs chroniques de cheville par conflit antérolatéral après entorse externe survenue depuis au moins 3 mois.

Dans notre série, le diagnostic de conflit antérolatéral était principalement retenu sur les données de l'historique et de l'examen physique, après avoir écarté les autres causes de douleur chronique de cheville post-traumatique. Tous les examens physiques ont été réalisés par les médecins du sport ayant participé à l'étude.

Le diagnostic clinique de conflit antérolatéral était établi d'après les critères de Liu (au moins cinq critères sur six) (38) :

- douleur de la partie antérolatérale de la cheville
- empâtement ou gonflement de la gouttière antérolatérale
- douleur en flexion dorsale forcée et éversion de la cheville
- douleur en appui monopodal et position accroupie
- douleur à l'effort
- absence de laxité

Les critères d'exclusion étaient :

- un antécédent de fracture ou de chirurgie sur la cheville homolatérale
- la présence d'une ostéoarthrite dégénérative (arthrose) ou inflammatoire
- la réalisation d'une injection locale de corticoïdes et/ou d'un traitement par ondes de choc au cours des 3 derniers mois sur la cheville pathologique
- une contre-indication aux ondes de choc : grossesse, trouble de coagulation ou prise de traitement anticoagulant, pacemaker, lésion

cutanée sur la zone à traiter (plaie, infection, tumeur), corticothérapie orale au long cours.

Tous les patients inclus ont reçu lors d'une consultation dédiée une information orale expliquant l'intérêt de l'étude et les modalités du traitement par ondes de choc. Un consentement écrit et signé pour participer à l'étude a été recueilli pour chacun d'entre eux (cf. Annexe 1).

4. Bilan pré-thérapeutique

4.1. Bilan clinique et recueil des données anamnestiques

Le recueil des données anamnestiques comprenait les caractéristiques générales des patients inclus (sexe, âge, poids, IMC, activité sportive et niveau de pratique antérieur au traumatisme), l'historique du traumatisme (date, type d'accident, mécanisme lésionnel, gravité de l'entorse initiale) et les modalités du traitement conservateur mis en œuvre après l'entorse initiale.

Les principaux signes cliniques de conflit antérolatéral, dont le signe de Molloy, ainsi que la présence d'une laxité clinique de cheville (tiroir antéropostérieur et/ou laxité en varus forcé) ont été recherchés pour tous les patients lors d'un examen physique réalisé avant le début du traitement par ondes de choc.

Les données ont été recueillies conjointement par l'interne (pour les données de l'anamnèse) et les médecins du sport ayant participé à l'étude (pour les données cliniques) à l'aide d'une grille de lecture (cf. Annexe 2), puis compilées dans un tableau Excel® (Microsoft Office® pour Mac 2011).

4.2. Bilan d'imagerie

4.2.1. Radiographies standards de la cheville

Des radiographies standards comportant un cliché de cheville de face et de profil ont été obtenues pour l'ensemble des patients. Le plus souvent, celles-ci avaient été effectuées préalablement à l'étude. Dans ces cas là, nous n'avons pas jugé utile de les refaire lors de l'inclusion.

L'analyse des clichés radiographiques comportait la recherche de lésions ostéochondrales du dôme du talus et d'anomalies osseuses (ostéophytes, corps-étrangers intra-articulaires, avulsions osseuses), d'après les compte-rendus faits par les radiologues.

4.2.2. Echographie de la cheville

Pour tous les patients inclus, nous avons complété le bilan d'imagerie par une échographie de la cheville, réalisée avant le début du traitement par ondes de choc. Toutes les échographies ont été opérées dans notre centre d'étude (centre de consultation de la clinique du sport de Bordeaux-Mérignac) par des échographistes

référents dans le domaine ostéo-articulaire. Chaque ordonnance d'échographie était accompagnée d'une fiche spécifique destinée aux radiologues afin de préciser les caractéristiques lésionnelles du conflit (cf. Annexe 3).

L'analyse comprenait la recherche d'un comblement de la gouttière antérolatérale (en demandant à l'opérateur de préciser l'aspect, la taille et l'échogénicité de la lésion en cas de masse visible), d'un épanchement articulaire, l'évaluation des anomalies ligamentaires et une étude en signal doppler.

Les résultats des examens d'imagerie ne faisaient pas partie des critères d'inclusion.

5. Modalités du protocole de traitement par ondes de choc

L'appareil utilisé était le Swiss DolorClast® (société EMS®) délivrant des ondes de choc radiales.

Trois séances ont été appliquées, à raison d'une séance hebdomadaire pendant trois semaines consécutives, conformément aux recommandations de Schmitz. et al (3).

Le déroulement d'une séance type d'ondes de choc était le suivant :

- repérage clinique de la zone anatomique douloureuse
- réglage des paramètres de l'appareil d'ondes de choc (fréquence paramétrée à 12 Hz)
- absence d'anesthésie locale à la xylocaïne (3)
- positionnement du sujet en décubitus dorsal
- application d'un gel de contact sur la zone à traiter pour augmenter la transmission des ondes de choc radiales
- génération des ondes de choc radiales

Chaque séance comportait 3000 chocs, répartis sur l'ensemble de la gouttière antérolatérale (1000 coups sur cheville en position neutre, 1000 coups en flexion dorsale, 1000 coups en flexion plantaire).

Pour le confort du patient, l'intensité de pression délivrée était progressivement croissante (par paliers de 0,2 bars) jusqu'à atteindre le seuil douloureux maximal toléré par le patient.

Les séances d'ondes de choc n'étaient encadrées par aucun traitement médicamenteux pouvant influencer sur les critères d'évaluation (antalgiques, AINS, corticoïdes, cryothérapie locale). De même, les patients n'ont suivi aucune séance de rééducation entre le début du traitement par ondes de choc et l'évaluation finale.

6. Critères d'évaluation

Le tableau 1 présente les temps de recueil des différents critères d'évaluation au cours de l'étude.

Tableau 1. Tableau général du recueil des critères d'évaluation au cours de l'étude. EN : échelle numérique.

	Evaluation initiale préthérapeutique (T0)	Evaluation 1 semaine après 2 séances d'ODC (T1')	Evaluation 1 semaine après 3 séances d'ODC (T1)	Evaluation 4 semaines après 3 séances d'ODC (T2')	Evaluation 6 semaines après 3 séances d'ODC (T2)
Score de Karlsson	×		×		×
Score Douleur (EN)	×		×		×
Mesure de la flexion dorsale de la cheville en charge	×	×		×	
Satisfaction du patient					×

6.1. Critère de jugement principal

6.1.1. Score fonctionnel de Karlsson

Le critère de jugement principal était l'évaluation de la fonction de la cheville à l'aide du score de Karlsson (105). Ce score comprend huit items dont le total donne un score noté sur 100 points (cf. Tableau 2).

Le score était recueilli oralement par entretien téléphonique à 3 temps au cours de l'étude :

- T0 : la première évaluation avait lieu dans la semaine précédant la première séance d'ondes de choc.
- T1 : une évaluation intermédiaire était réalisée une semaine après la fin de la dernière séance d'ondes de choc.
- T2 : l'évaluation finale avait lieu six semaines après la dernière séance d'ondes de choc.

Lors de l'évaluation finale, nous avons jugé le résultat excellent lorsque le score était compris entre 95 et 100 et bon lorsqu'il était compris entre 80 et 94. Un score compris entre 50 et 79 était jugé moyen et un score < 50 était jugé mauvais selon nous.

Un délai de six semaines a été choisi pour évaluer le résultat final car il correspond à la durée « minimale » de la phase cicatricielle pour un ligament (75), et à partir duquel l'effet des ondes de choc peut être pleinement apprécié (80).

Tableau 2. Score fonctionnel de Karlsson, d'après Karlsson (105)

Catégorie	Degré	Score
Douleur	Aucune	20
	A l'effort	15
	Marche en terrain instable	10
	Marche en terrain stable	5
	Constante	0
Œdème	Aucun	10
	Après l'effort	5
	Constant	0
Instabilité (subjective)	Aucune	25
	1 à 2 entorses/an	20
	1 à 2 entorses/mois	15
	Marche en terrain instable	10
	Marche en terrain stable	5
	Constante (sévère) utilisation attelle	0
Raideur	Aucune	5
	Modérée (matin, après exercice)	2
	Marquée (constante)	0
Escaliers	Aucun problème	10
	Gêne	5
	Impossible	0
Course	Aucun problème	10
	Gêne	5
	Impossible	0
Travail et activités	Identique	15
	Même travail, moins de sport, activités de loisir inchangées	10
	Travail moins lourd, pas de sport, activités de loisir inchangées	5
	Changement de travail, activités de loisirs diminuées	0
Aide, orthèse	Aucune	5
	Pendant le sport	2
	Pendant activités vie quotidienne	0
Total		/100

6.2. Critères de jugements secondaires

Les critères de jugements secondaires étaient l'évaluation de la douleur (au repos et en activité), la mesure de l'amplitude de flexion dorsale de la cheville en charge et la satisfaction des patients à l'issue du traitement. Nous avons par ailleurs relevé la survenue d'effets indésirables éventuels après chaque séance d'ondes de choc opérée pendant l'étude.

6.2.1. Douleur au repos et douleur en activité

La douleur était évaluée à l'aide d'une échelle numérique (EN) orale. Il était demandé au patient de noter la douleur au repos ainsi que la douleur maximale en activité sur

une échelle de 0 à 10 (0 : absence totale de douleur, 10 : douleur maximale imaginable) au cours de la semaine précédente.

Les données étaient recueillies au cours d'entretiens téléphoniques, aux mêmes temps T0, T1 et T2 que pour l'évaluation du score de Karlsson.

6.2.2. Amplitude de flexion dorsale de la cheville

Dans notre étude, les mesures de l'amplitude de flexion dorsale de la cheville (en charge) ont été obtenues par deux méthodes différentes : une mesure de l'angle de flexion dorsale par un inclinomètre et une mesure de la hauteur entre le sol et le bord supérieur de la patella.

Les mesures directes de l'angle de flexion dorsale de la cheville ont été réalisées à l'aide d'un inclinomètre médical à bulle de la marque Baseline®. Une mise à zéro de l'inclinomètre était effectuée avant chaque mesure. L'inclinomètre était ensuite plaqué directement sous la tubérosité tibiale antérieure. La mesure était réalisée en lecture directe lorsque la flexion maximale active était atteinte par le patient.

L'autre méthode consistait à évaluer l'amplitude de flexion dorsale de manière indirecte par une mesure de la hauteur (distance verticale) entre le sol et le bord supérieur de la patella (BSP). La mesure était réalisée en lecture directe à l'aide d'une toise placée perpendiculairement au sol lorsque la flexion maximale active était atteinte (cf. fig. 36).



Figure 36. Evaluation indirecte de l'amplitude de flexion dorsale de la cheville par mesure de la hauteur sol/bord supérieur de la patella (BSP).

Les mesures ont été réalisées chaque fois par le même examinateur lors du suivi longitudinal, de façon à améliorer la reproductibilité des mesures. Des mesures comparatives du côté sain ont été effectuées de manière concomitante afin de considérer les variations intra-individuelles.

Ces mesures ont été effectuées en consultation par les médecins du sport ayant participé à l'étude à 3 temps successifs : lors du bilan clinique préthérapeutique (T0),

1 semaine après la deuxième séance d'ondes de choc (T1') et lors d'une consultation de contrôle qui avait lieu en moyenne 4 semaines après la dernière séance d'ondes de choc (T2').

6.2.3. Satisfaction des patients

Le degré de satisfaction au traitement a été évaluée en demandant à chaque patient de donner une note comprise entre 0 (pas du tout satisfait) et 10 (entièrement satisfait) à l'issue de l'évaluation finale ayant lieu six semaines après la fin de la dernière séance.

Le patient était considéré très satisfait lorsque le score était supérieur ou égal à 9, satisfait lorsque le score était compris entre 7 et 8 et insuffisamment satisfait lorsque le score était inférieur ou égal 6.

6.2.4. Survenue d'effets indésirables

Nous avons demandé à tous les patients de relever la survenue d'effets indésirables éventuels (majoration de la douleur, ecchymoses, hématomes, autres) après chacune des trois séances d'ondes de choc reçues. Ces données ont été relevées de manière rétrospective lors d'entretiens téléphoniques dans la semaine suivant les séances.

7. Etude statistique

Il s'agit d'une étude exploratoire avec un faible échantillon de sujets prévisible. Les pourcentages (mentionnés à titre indicatif) sont peu adaptés pour des nombres de patients inférieurs à 10.

L'analyse statistique a été réalisée à l'aide du test des rangs signés de Wilcoxon, en comparant l'état intermédiaire et l'état final à l'état initial. Ce test permet de comparer les résultats avant/après pour des échantillons appariés (issus d'une même population) sur des effectifs de petite taille ($n > 3$).

Les corrélations entre les différentes variables ont été calculées à l'aide du coefficient de corrélation de Spearman.

Tous les calculs ont été effectués à partir du site BioStaTGV (<http://marne.u707.jussieu.fr/biostatgv/>), qui utilise le logiciel de calcul biostatistique R. Pour le calcul des p-value, le seuil de significativité (risque de première espèce) retenu était de 0,05.

V. Résultats

L'étude a été menée entre avril 2016 et novembre 2016 dans le centre de consultation médicale de la clinique du sport de Bordeaux-Mérignac. Ce service réunissait six médecins dont trois ont effectivement participé à l'étude.

5.1. Caractéristiques de la population d'étude

5.1.1. Caractéristiques générales et données anamnestiques

Le tableau 3 reprend les caractéristiques générales et les données anamnestiques des individus inclus dans l'étude.

Huit patients ont été inclus dans l'étude, dont 6 femmes et 2 hommes. La moyenne d'âge était de 39 ans (20–52 ans). Le poids moyen était de 71 kg (50–90 kg), avec un IMC moyen de 24 kg/m² (19–31 kg/m²).

Tous les patients pratiquaient une activité sportive régulière avant le traumatisme initial. Six pratiquaient le sport en loisir (rugby, danse, running, badminton, marche rapide) et deux en compétitions de niveau amateur (handball, badminton).

Pour 6 patients, le traumatisme initial relevait d'un accident sportif. Il s'agissait d'un accident domestique pour un patient, et d'un accident du travail pour un autre patient.

Pour 7 patients, le mécanisme lésionnel inaugural correspondait à une lésion en inversion/flexion plantaire. Un patient a rapporté une lésion en éversion/flexion plantaire suivi d'une lésion de contrecoup en inversion. Le traumatisme concernait la cheville gauche dans 4 cas (50 %) et la cheville droite dans 4 cas (50 %).

Trois patients ont présenté une entorse unique (37,5 %) et 5 patients (62,5 %) ont rapporté des épisodes traumatiques répétés (au moins un autre épisode d'instabilité après l'entorse initiale).

Il s'agissait d'une entorse grave (rupture d'au moins 1 faisceau ligamentaire) pour 6 patients (75 % des cas), avec chaque fois une rupture complète du LTFA. Parmi ces 6 patients, tous présentaient initialement des lésions associées du LCF : rupture complète dans 2 cas et lésion partielle (déchirure) dans 4 cas. Pour 2 autres patients (25 % des cas), l'entorse initiale était de gravité modérée, avec une déchirure partielle du LTFA et du LCF pour l'un et une déchirure isolée du LTFA pour l'autre.

Les radiographies standards (face + profil) étaient normales pour 7 patients. Pour un patient (individu 1), une avulsion osseuse sous-fibulaire avait été rapportée, située en dehors de la zone douloureuse. Aucun patient ne présentait de lésion ostéochondrale sur le bilan radiographique initial.

Avant l'inclusion, tous les patients avaient bénéficié d'un traitement conservateur pendant au moins 3 mois.

Le traitement initial de l'entorse a été la mise en place d'un protocole GREC (Glaçage, Repos, Elévation, Contention) initié en dehors de notre centre, avec prescription d'une orthèse semi-rigide de type Aircast[®] chez 6 patients, d'une botte de marche chez 2 patients.

Après la phase d'entorse aiguë, les patients étaient pris en charge dans notre centre d'étude. Le traitement médical reposait sur la combinaison de plusieurs mesures, adaptées en fonction de l'évolution clinique de chaque patient et associait : repos articulaire et adaptation de la pratique sportive, glaçage, traitement par AINS per os et/ou local, adaptation du chaussage et port d'une chevillière de contention de la cheville (si besoin). Tous les patients avaient effectué en parallèle des séances de rééducation de la cheville. La kinésithérapie a été débutée en moyenne 2.65 semaines après l'épisode d'entorse (1–4 semaines). Le nombre de séances pratiquées variait selon l'ancienneté du traumatisme, avec en moyenne 20 séances par patient (15–35 séances).

Préalablement à l'étude, un seul patient (individu 3) avait bénéficié, par un autre médecin, d'une infiltration locale de corticoïdes après sept mois d'évolution (sept mois avant l'application du traitement par ondes de choc). L'infiltration avait permis une amélioration incomplète et transitoire (pendant 1 à 2 mois) de la douleur. Un test anesthésique avait également été réalisé antérieurement pour un patient (individu 1) et s'était révélé positif.

L'ancienneté des symptômes (depuis le traumatisme étiologique) était en moyenne de 6,3 mois (3–14 mois).

Tableau 3. Caractéristiques générales et données anamnestiques des patients inclus.

Patients (n=8)	Sexe	Age (ans)	Poids (kg)	IMC (kg/m2)	Pratique sportive	Chevilles lésées	Type d'accident	Mécanisme lésionnel étiologique	Gravité de l'entorse initiale	Ancienneté des symptômes (mois)
ind_1	F	55	67	27	Marche rapide (loisir)	Droite	Travail	Inversion (épisode unique)	Grave (ruptures LTFA et LCF)	3,5
ind_2	F	27	60	23	Handball (comp)	Droite	Sportif	Inversion (épisodes répétés)	Grave (ruptures LTFA et LCF partielle)	3
ind_3	F	41	75	26	Course à pied (loisir)	Gauche	Sportif	Eversion + inversion (épisodes répétés)	Grave (ruptures LTFA et LCF partielle)	14
ind_4	H	52	90	25	Badminton (loisir)	Gauche	Domestique	Inversion (épisode unique)	Grave (ruptures LTFA et LCF partielle)	5
ind_5	F	43	85	31	Randonnée (loisir)	Gauche	Sportif	Inversion (épisodes répétés)	Modérée (déchirures LTFA et LCF)	11
ind_6	H	27	78	21	Rugby (loisir)	Droite	Sportif	Inversion (épisodes répétés)	Grave (ruptures LTFA et LCF)	5
ind_7	F	20	63	20	Danse (loisir)	Droite	Sportif	Inversion (épisodes répétés)	Grave (ruptures LTFA et LCF partielle)	5
ind_8	F	47	50	19	Badminton (comp)	Gauche	Sportif	Inversion (épisode unique)	Modérée (déchirure LTFA)	4
Moyenne		39,0	71,0	24,0	-	-	-	-	-	6,3
Ecart-type		12,0	12,6	3,8	-	-	-	-	-	3,7

5.1.2. Caractéristiques cliniques

Le tableau 4 reprend les caractéristiques cliniques des individus inclus avant l'application du protocole thérapeutique par ondes de choc.

Lors du bilan clinique initial, tous les patients présentaient des douleurs chroniques pré-malléolaires latérales de la cheville après entorse depuis au moins 3 mois.

Il s'agissait dans tous les cas de douleurs mécaniques majorées par l'effort, ayant conduit à l'arrêt complet des activités sportives pour 5 patients et à une restriction partielle des activités physiques pour 3 d'entre eux.

A l'examen, tous les patients présentaient une douleur élective à la palpation de la gouttière antérolatérale, une douleur en attitude accroupie unipodale, et une douleur en flexion dorsale forcée et éversion forcée de la cheville.

Un empatement localisé était constaté à l'examen pour 4 patients. Six patients signalaient un gonflement récidivant à l'effort. Tous les patients rapportaient une

raideur de la cheville, objectivée par une limitation de la flexion dorsale de la cheville pathologique comparativement à la cheville saine.

Le test dynamique de Molloy était positif pour 7 patients sur 8.

Cinq patients rapportaient une sensation d'instabilité fonctionnelle. Pour l'un d'entre eux, l'examen clinique retrouvait une laxité lors des manœuvres du tiroir antérieur et du test en varus forcé (acquise après des épisodes antérieurs répétés d'instabilité). Une possible laxité antéropostérieure a été rapportée pour un autre patient, avec un test du tiroir antérieur jugé probable.

Tableau 4. Caractéristiques cliniques des patients inclus. GAL : gouttière antérolatérale, ant : antérieur.

Patients (n=8)	Signes cliniques de conflit antérolatéral									Autres éléments cliniques	
	Douleur à la palpation de la GAL	Douleur à l'effort	Empatement localisé	Gonflement à l'effort	Douleur en flexion dorsale forcée et éversion de la cheville	Douleur en appui unipodal et position accroupie	Raideur de la cheville	Signe de Molloy	Limitation des activités sportives	Instabilité subjective	Laxité clinique
ind_1	Oui	Oui	Oui	Oui	Oui	Oui	Oui	+	Arrêt complet	Non	Non
ind_2	Oui	Oui	Oui	Non	Oui	Oui	Oui	+	Arrêt complet	Oui	Non
ind_3	Oui	Oui	Non	Oui	Oui	Oui	Oui	+	Arrêt complet	Oui	Non
ind_4	Oui	Oui	Non	Oui	Oui	Oui	Oui	+	Arrêt complet	Oui	Possible tiroir ant
ind_5	Oui	Oui	Non	Oui	Oui	Oui	Oui	-	Limitation partielle	Oui	Non
ind_6	Oui	Oui	Non	Oui	Oui	Oui	Oui	+	Limitation partielle	Non	Non
ind_7	Oui	Oui	Oui	Oui	Oui	Oui	Oui	+	Limitation partielle	Oui	Tiroir ant et laxité en varus
ind_8	Oui	Oui	Oui	Oui	Oui	Oui	Oui	+	Arrêt complet	Non	Non

5.1.3. Caractéristiques échographiques

Le tableau 5 reprend les résultats des échographies réalisées dans notre centre pour l'ensemble des patients inclus avant l'application du protocole thérapeutique par ondes de choc.

L'échographie a retrouvé un comblement fibreux de la gouttière antérolatérale pour 5 patients (62,5 % des cas). Pour 1 patient, cette masse tissulaire apparaissait hypoéchogène et mesurait plus de 6 mm. Pour les autres patients, les critères d'échogénicité et la taille du comblement tissulaire n'étaient pas renseignés.

L'étude doppler de la gouttière antérolatérale a révélé un signal positif pour 7 patients. Pour 2 d'entre eux, le signal était seulement périphérique (hyperhémie du plan capsulaire).

Un épanchement était présent pour 4 patients (50 %). Il s'agissait le plus souvent d'une fine lame de liquide articulaire.

L'échographie a par ailleurs révélé des anomalies ligamentaires associées pour tous les patients. Un épaissement fibrocicatriciel du LTFA était rapporté pour 7 patients (87 % des cas), du LCF pour 5 patients (71 % des cas) et du faisceau distal du LTFAI pour 1 patient (12 % des cas). Le LTFA présentait un aspect de rupture complète dans 4 cas (50 % des cas).

Aucun patient ne présentait de conflit osseux associé (absence d'ostéophyte de la région antérieure de la cheville). Pour 2 patients, des avulsions osseuses ont été notées (en regard des insertions du LTFA pour l'un et de l'insertion distale du LCF pour l'autre).

Deux patients présentaient par ailleurs des signes échographiques en faveur d'un conflit antéromédial associé.

Il n'y avait pas de lésion tendineuse associée (tendinopathie des fibulaires).

Tableau 5. Caractéristiques échographiques des patients inclus.

Patients (n=8)	Comblement fibreux de la GAL	Etude doppler de la GAL	Anomalies ligamentaires	Epanchement	Autres anomalies
ind_1	Non	Positive (hyperhémie périphérique)	Epaissement fibrocicatriciel du LTFA (rompu) et du LCF (désinséré)	Non	Avulsion osseuse (insertions talienne et fibulaire du LTFA)
ind_2	Oui	Positive	Epaissement fibrocicatriciel du LTFA et du LCF	Oui	-
ind_3	Non	Négative	Epaissement fibrocicatriciel du LTFA	Oui	Signes de conflit antéromédial associé
ind_4	Oui	Positive	Epaissement fibrocicatriciel du LTFA (rompu) et du LCF	Oui	-
ind_5	Oui	Positive	Epaissement fibrocicatriciel du LTFA et du LCF	Non	-
ind_6	Oui (nodule isoéchogène > 6 mmm)	Positive	Epaissement fibrocicatriciel du LTFAI, du LTFA (rompu) et du LCF	Oui	Signes de conflit antéromédial associé
ind_7	Non	Positive (hyperhémie du plan capsulaire)	Rupture du LTFA, lésion partielle du LCF	Non	Avulsion osseuse (insertion distale LCF)
ind_8	Oui	Positive	Epaissement fibrocicatriciel du LTFA	Non	-

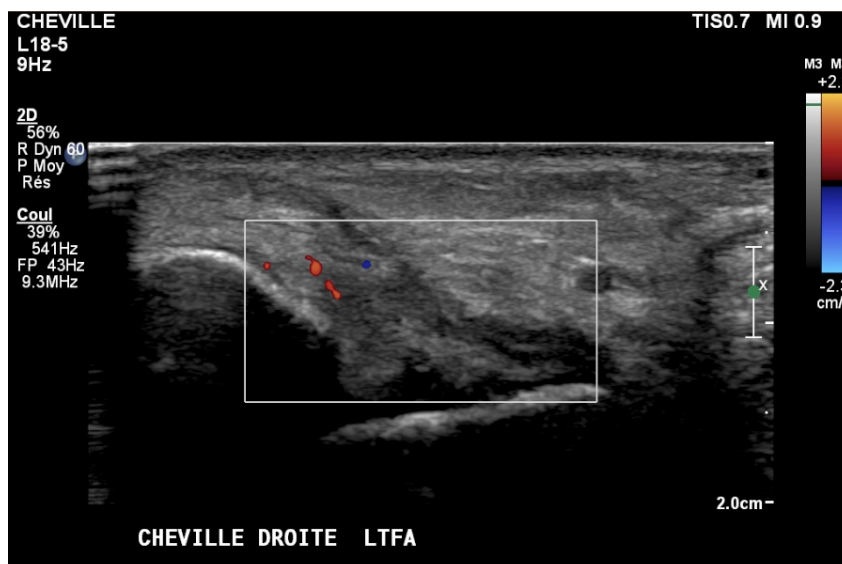


Figure 37. Echographie de la cheville droite (ind_2) montrant un comblement de la gouttière antérolatérale avec un épaissement hypoéchogène du LTFA (cicatrisation hypertrophique). Noter l'hyperhémie de la gouttière au doppler et l'épanchement de l'articulation talo-crurale.

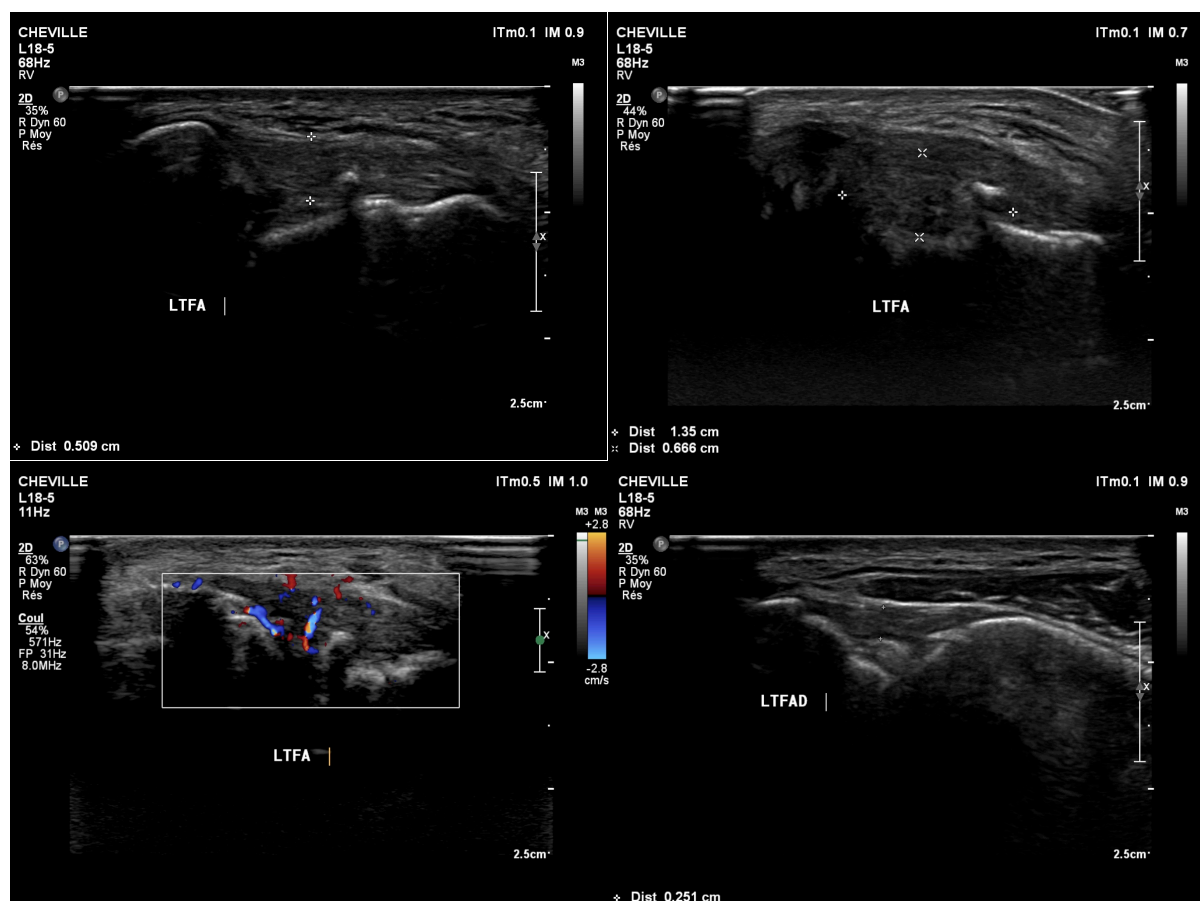


Figure 38. Echographie de la cheville droite (ind_6) montrant un épaissement cicatriciel du plan capsulo-ligamentaire avec comblement fibreux de la gouttière antérolatérale (image en haut à gauche). Le comblement apparaît isoéchogène et prend une forme pseudo-nodulaire (supérieur à 6 mm d'épaisseur) (image en haut à droite) avec hyperhémie au doppler (image en bas à gauche). Noter l'épaississement du LTFAD associé chez ce patient (image en bas à droite).

5.2. Résultat principal

5.2.1. Score fonctionnel de Karlsson

Le tableau 6 reprend les scores de Karlsson moyen et pour chaque individu aux trois temps de l'évaluation T0, T1 et T2.

La figure 39 illustre l'évolution du score de Karlsson moyen pour l'ensemble des individus aux trois temps de l'évaluation T0, T1 et T2.

Le score de Karlsson moyen pré-thérapeutique (T0) était de 38,63 (25–55).

Après le protocole de traitement par ondes de choc, on a observé une amélioration significative du score de Karlsson moyen, avec un score moyen de 70 (47–82) une semaine après la fin du traitement (T1) et un score moyen de 83,38 (42–100) six semaines après (T2).

Le gain moyen sur le score fonctionnel de Karlsson (delta T0–T2) était de 44,75 points (12–73).

Le résultat final était jugé excellent pour 2 patients, bon pour 4 patients, moyen pour 1 patient et mauvais pour 1 patient.

Tableau 6. Scores de Karlsson moyen et pour chaque individu aux temps T0, T1 et T2. P-value calculée entre les temps T0–T1 et T0–T2. * p-value < 0,05.

Patients (n=8)	Pré-thérapeutique (T0)	1 semaine après protocole ODC (T1)	6 semaines après protocole ODC (T2)	Gain (delta T0-T2)	Résultat final
ind_1	30	47	42	12	Mauvais
ind_2	27	62	100	73	Excellent
ind_3	25	74	87	62	Bon
ind_4	35	67	92	57	Bon
ind_5	55	77	87	32	Bon
ind_6	55	82	77	22	Moyen
ind_7	42	77	100	58	Excellent
ind_8	40	74	82	42	Bon
Moyenne	38,63	70	83,38	44,75	-
Ecart-type	10,94	10,46	17,35	19,94	-
p-value	-	0,014*	0,008*	-	-

Evolution du score de Karlsson moyen

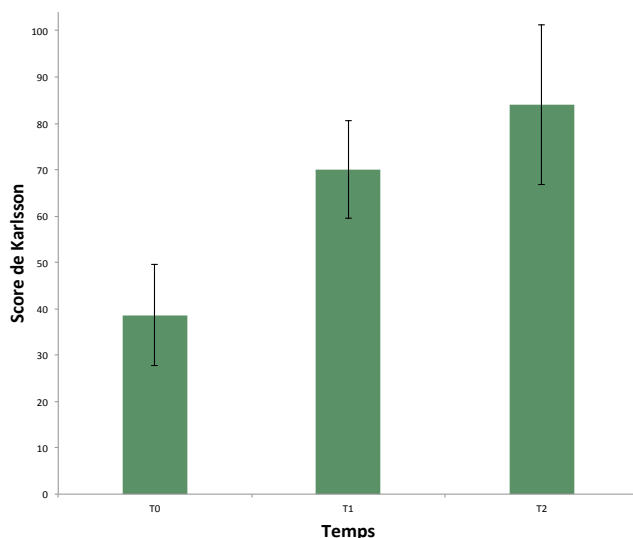


Figure 39. Evolution du score de Karlsson moyen pour l'ensemble des individus (n= 8) aux temps T0, T1 et T2.

Il n'a pas été retrouvé de corrélation entre le gain final sur le score de Karlsson et l'ancienneté des symptômes (fig. 40). Si une faible corrélation inverse était retrouvée entre le gain sur le score de Karlsson et l'âge des patients ($r = -0,5$), celle-ci n'était pas significative (p -value = 0,2) (fig. 41). De même, il n'y avait pas de corrélation significative par rapport à l'IMC des patients.

Gain sur le score de Karlsson en fonction de l'ancienneté des symptômes

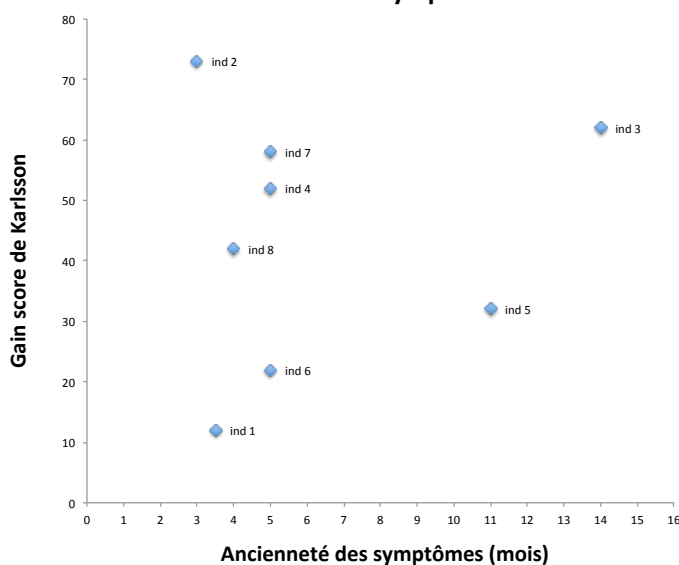


Figure 40. Absence de corrélation entre le gain sur le score de Karlsson final et l'ancienneté des symptômes. Coefficient de corrélation de Spearman : $r = 0,048$.

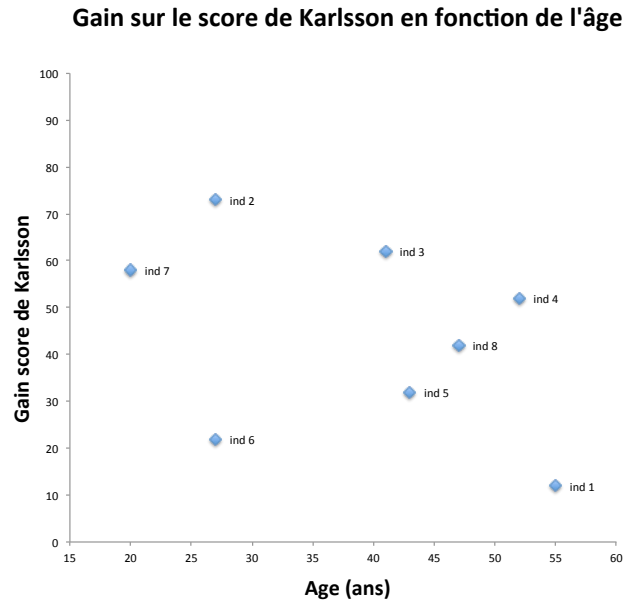


Figure 41. Gain final sur le score de Karlsson en fonction de l'âge des patients. Coefficient de corrélation de Spearman : $r = -0,5$ (p -value = 0,2).

5.3. Résultats secondaires

5.3.1. Douleur au repos et douleur en activité

Le tableau 7 reprend les scores moyens et pour chaque individu de la douleur au repos et de la douleur en activité aux trois temps de l'évaluation T0, T1 et T2.

La figure 42 illustre l'évolution de la douleur moyenne au repos et de la douleur moyenne en activité aux trois temps de l'évaluation T0, T1 et T2.

Avant le traitement (T0), la douleur moyenne au repos était de 2,88 (0–5). On a observé une diminution significative de la douleur moyenne au repos après le traitement par ondes de choc. La douleur moyenne au repos était de 0,5 au temps T1 puis de 0,38 au temps T2 (0–3), soit une diminution moyenne de -2,5 points par rapport au score moyen initial.

Au terme de l'évaluation finale, la douleur au repos était absente pour 7 patients sur 8 (87,5 % des cas). Un individu (individu_1) conservait une douleur au repos d'intensité légère.

Avant le traitement (T0), la douleur moyenne en activité était de 6,5 (5–8). On a observé une diminution significative de la douleur moyenne en activité après le traitement par ondes de choc. Elle était de 3,75 au temps T1, puis de 2,63 au temps T2 (1–6), soit une diminution moyenne de -3,88 points par rapport au score moyen initial.

Lors de l'évaluation finale, la douleur en activité était d'intensité faible ($\leq 3/10$) pour 6 patients (75 % des cas). Deux patients (25 % des cas) conservaient une douleur en

activité d'intensité modérée (EN entre 4 et 6) après le traitement par ondes de choc. Il s'agissait des 2 individus qui présentaient les scores de Karlsson les plus bas au terme de l'évaluation finale, avec des scores respectifs de 42 (individu_1) et 77 (individu 6).

Tableau 7. Douleur au repos et douleur maximale lors des activités moyenne et pour chaque individu aux temps T0, T1 et T2. P-value calculée entre les temps T0-T1 et T0-T2. * p-value < 0,05.

Patients (n=8)	Douleur au repos				Douleur en activité			
	Pré-thérapeutique (T0)	1 semaine après protocole ODC (T1)	6 semaines après protocole ODC (T2)	Gain (delta T0-T2)	Pré-thérapeutique (T0)	1 semaine après protocole ODC (T1)	6 semaines après protocole ODC (T2)	Gain (delta T0-T2)
ind_1	4	1	3	-1	5	4	6	1
ind_2	5	0	0	-5	8	4	1	-7
ind_3	3	2	0	-3	8	6	3	-5
ind_4	1	0	0	-1	4	2	1	-3
ind_5	1	1	0	-1	7	3	2	-5
ind_6	0	0	0	-	6	4	5	-1
ind_7	5	0	0	-5	7	4	1	-6
ind_8	4	0	0	-4	7	3	2	-5
Moyenne	2,88	0,50	0,38	-2,50	6,50	3,75	2,63	-3,88
Ecart-type	1,83	0,71	0,99	1,87	1,32	1,09	1,80	2,52
p-value	-	0,035*	0,021*	-	-	0,021*	0,029*	-

Evolution de la douleur moyenne

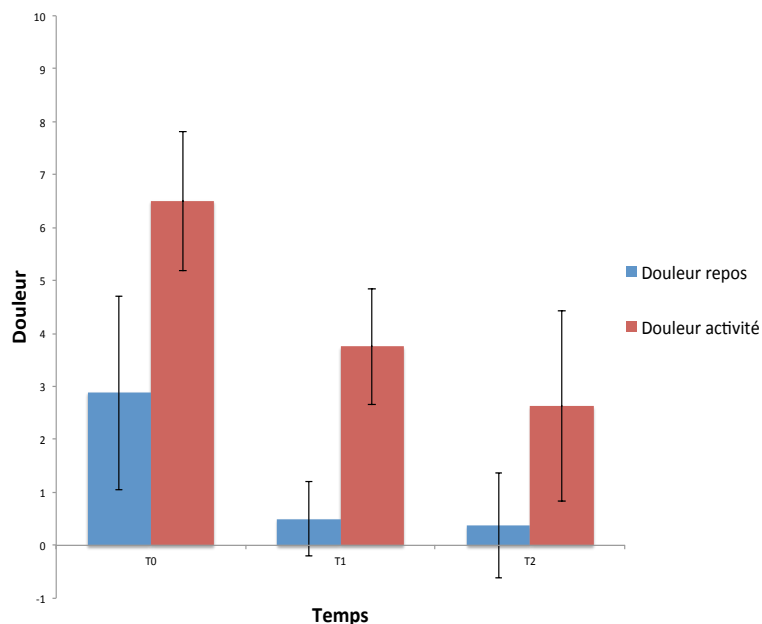


Figure 42. Evolution de la douleur moyenne au repos et de la douleur moyenne en activité pour l'ensemble des individus (n=8) aux temps T0, T1 et T2.

Il a été retrouvé une bonne corrélation significative entre l'amélioration de la douleur au repos ($r = -0,76$; $p\text{-value} = 0,028$) et l'amélioration de la douleur en activité ($r = -0,83$; $p\text{-value} = 0,01$) par rapport au gain sur le score de Karlsson au terme de l'évaluation finale (fig. 43 : exemple pour la douleur lors des activités).

Il n'a pas été retrouvé de corrélation entre le gain sur la douleur en activité et l'ancienneté des symptômes ($r = 0,05$) (fig. 44). A l'instar du score de Karlsson, une légère corrélation était retrouvée entre le gain final sur la douleur en activité et l'âge des patients ($r = 0,63$), mais là encore ce lien n'était pas significatif ($p\text{-value} = 0,09$). Il n'y avait pas de corrélation significative par rapport à l'IMC des patients.

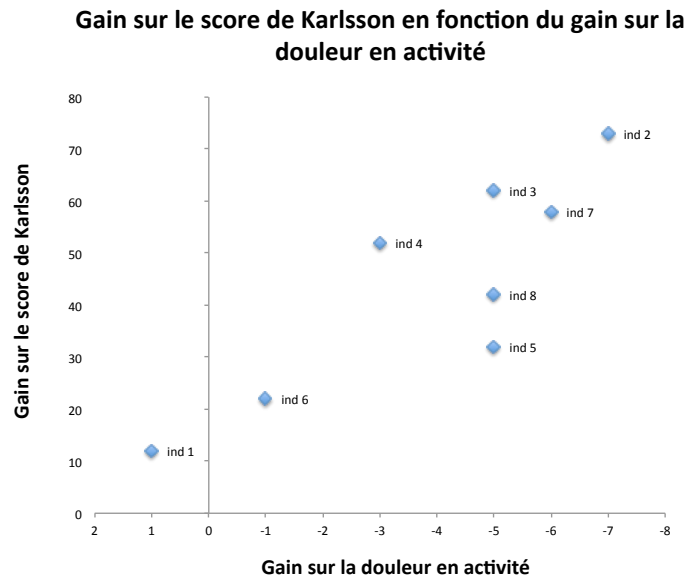


Figure 43. Bonne corrélation entre le gain sur le score de Karlsson et le gain sur la douleur en activité au terme de l'évaluation finale. Coefficient de corrélation de Spearman : $r = -0,83$ ($p\text{-value} = 0,01$).

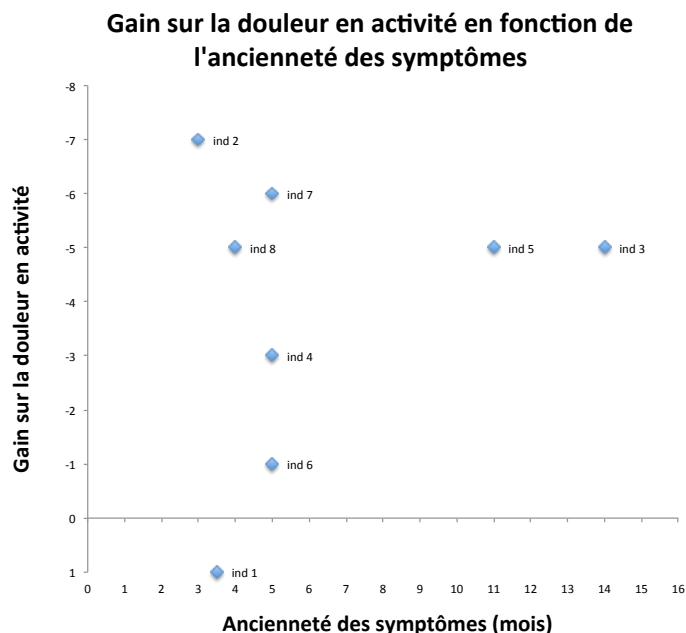


Figure 44. Absence de corrélation entre le gain sur la douleur en activité lors de l'évaluation finale par rapport à l'ancienneté des symptômes (mois). Coefficient de corrélation de Spearman : $r = 0,05$.

5.3.2. Amplitude de flexion dorsale de la cheville

Angle de flexion dorsale de la cheville

Les résultats des mesures de l'angle de flexion dorsale pour la cheville pathologique et pour la cheville saine aux trois temps de l'évaluation sont présentés dans le tableau 8.

La figure 45 illustre l'évolution des valeurs moyennes et pour chaque individu de l'angle de flexion dorsale sur la cheville pathologique et sur la cheville saine aux trois temps de l'évaluation.

A l'état initial, l'amplitude de flexion dorsale était en moyenne de 28,38° (18°–35°) sur la cheville pathologique. Pour tous les individus, l'amplitude de flexion dorsale était plus importante sur la cheville saine, en moyenne de 35,63° (28°–40°).

Quatre semaines après la fin du protocole thérapeutique, on a observé une légère amélioration moyenne de l'amplitude de flexion dorsale sur la cheville pathologique, avec un gain moyen de +2,5° (-1° à +9°). Cette amélioration n'était toutefois pas significative (p-value = 0,4).

Comparativement, l'angle de flexion dorsale est resté quasiment stable sur la cheville saine (-0,88° en moyenne).

Tableau 8. Mesures de l'angle de flexion dorsale (°) sur la cheville pathologique et sur la cheville saine aux temps T0, T1' et T2'. P-value calculée entre les temps T0–T1' et T0–T2'. * p-value < 0,05.

Patients (n=8)	Angle flexion dorsale cheville pathologique (°)				Angle flexion dorsale cheville saine (°)			
	Avant (T0)	Après 2 séances (T1')	Après 3 séances (T2')	Gain (delta T0-T2')	Avant (T0)	Après 2 séances (T1')	Après 3 séances (T2')	Gain (delta T0-T2')
ind_1	32	33	32	0	37	35	36	-1
ind_2	22	24	22	0	28	28	24	-4
ind_3	27	29	31	4	37	34	35	-2
ind_4	35	36	37	2	42	40	40	-2
ind_5	28	27	27	-1	33	36	33	0
ind_6	30	32	34	4	38	37	38	0
ind_7	35	38	37	2	40	40	40	0
ind_8	18	25	27	9	30	30	32	2
Moyenne	28,38	30,50	30,88	2,50	35,63	35,00	34,75	-0,88
Ecart-type	5,63	4,77	4,94	3,00	4,55	4,03	4,92	1,69
p-value	-	0,028*	0,4	-	-	0,49	0,27	-

Il n'a pas été retrouvé de corrélation entre le gain sur la flexion dorsale de la cheville pathologique et l'amélioration du score de Karlsson ($r = 0,08$), ni par rapport à l'amélioration de la douleur au repos ($r = -0,04$) ou de la douleur lors des activités ($r = -0,09$) (fig. 46 : exemple pour le score de Karlsson).

De même, il n'y avait pas de lien significatif entre le gain sur l'angle de flexion dorsale par rapport à l'ancienneté des symptômes, ni avec l'âge ou l'IMC des patients.

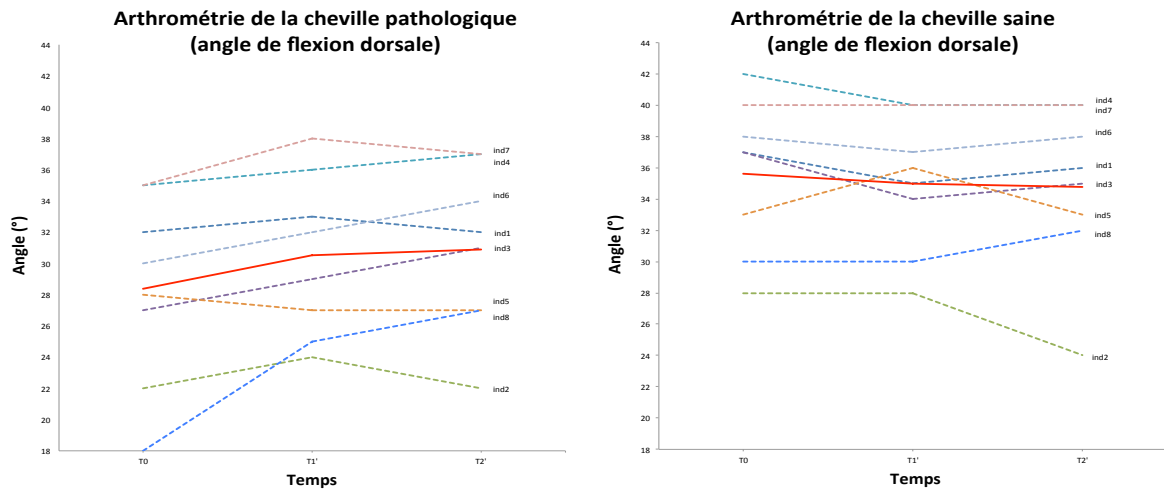


Figure 45. Evolution des valeurs moyenne (n=8) (trait rouge plein) et pour chaque individu (pointillés) de l'angle de flexion dorsale (°) sur la cheville pathologique (graphique de gauche) et la cheville saine (graphique de droite) aux temps T0, T1' et T2'.

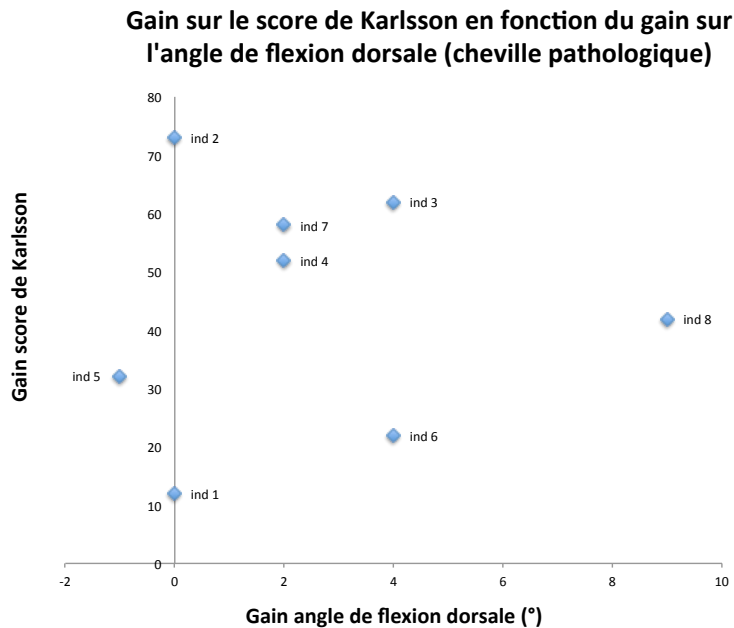


Figure 46. Absence de corrélation entre le gain sur le score de Karlsson et le gain sur l'angle de flexion dorsale sur la cheville pathologique. Coefficient de corrélation de Spearman : $r = 0,08$.

Distance sol/bord supérieur de la patella (BSP)

Les résultats des mesures de la distance sol/bord supérieur de la patella (BSP) pour la cheville pathologique et pour la cheville saine aux trois temps de l'évaluation sont présentés dans le tableau 9.

La figure 47 illustre l'évolution des valeurs moyennes et pour chaque individu de la distance sol/BSP sur la cheville pathologique et sur la cheville saine aux trois temps de l'évaluation.

A l'état initial, la distance sol/BSP était en moyenne de 43,69 cm sur le membre inférieur pathologique (39–48 cm). Pour tous les individus cette distance était moins importante sur la cheville saine. Elle était en moyenne de 39,31 cm (36–43 cm), ce qui traduit une flexion plus importante sur le membre inférieur sain avant traitement.

Quatre semaines après la fin du traitement par ondes de choc, on a observé une diminution significative de la distance sol/BSP moyenne sur le membre inférieur pathologique. La distance moyenne était de 41,44 cm au terme de l'évaluation finale soit un gain moyen de -2,25 cm. Cette distance a été améliorée pour chacun des individus, avec un gain de -0,5 cm à -4,5 cm selon les individus.

Comparativement, la mesure sol/BSP est restée quasiment stable sur le membre inférieur sain (-0,06 cm en moyenne).

Tableau 9. Mesures de la distance sol/bord supérieur de la patella (BSP) (cm) sur la cheville pathologique et sur la cheville saine aux temps T0, T1' et T2'. P-value calculée entre les temps T0–T1' et T0–T2'. * p-value < 0,05.

Patients (n=8)	Distance sol/BSP cheville pathologique (cm)				Distance sol/BSP cheville saine (cm)			
	Avant (T0)	Après 2 séances (T1')	Après 3 séances (T2')	Gain (delta T0-T2')	Avant (T0)	Après 2 séances (T1')	Après 3 séances (T2')	Gain (delta T0-T2')
ind_1	39	39	38,5	-0,5	36	36	36	0
ind_2	42	39	37,5	-4,5	36	36	36	0
ind_3	45,5	43	42	-3,5	40	40	39	-1
ind_4	48	46,5	46	-2	43,5	45,5	45	1,5
ind_5	41	40	40	-1	37	37	36	-1
ind_6	48	47	46	-2	43	43	43	0
ind_7	43	39,5	40,5	-2,5	40	38,5	39,5	-0,5
ind_8	43	41,5	41	-2	39	40	40,5	1,5
Moyenne	43,69	41,94	41,44	-2,25	39,31	39,50	39,38	0,06
Ecart-type	3,03	3,06	2,94	1,20	2,73	3,17	3,17	0,92
p-value	-	0,022*	0,013*	-	-	0,79	0,78	-

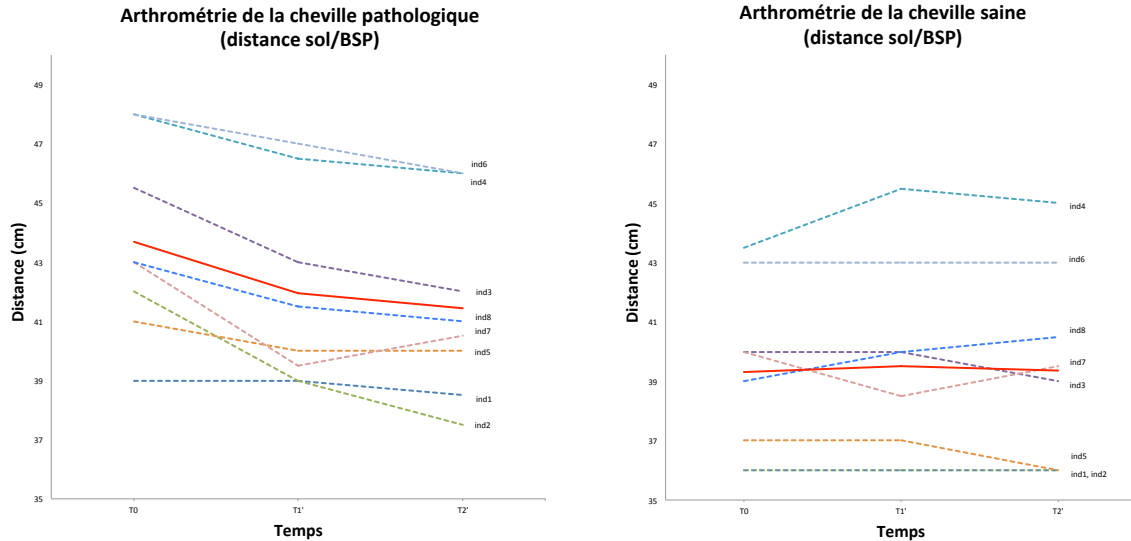


Figure 47. Evolution des valeurs moyenne (n=8) (trait rouge plein) et pour chaque individu (pointillés) de la distance sol/bord supérieur de la patella (BSP) (cm) sur la cheville pathologique (graphique de gauche) et sur la cheville saine (graphique de droite) aux temps T0, T1' et T2'.

Il n'a pas été retrouvé de corrélation significative entre le gain sur la distance sol/BSP et le gain sur l'angle de flexion dorsale sur la cheville pathologique au terme de l'évaluation finale ($r = -0,27$; $p\text{-value} = 0,51$) (fig. 48).

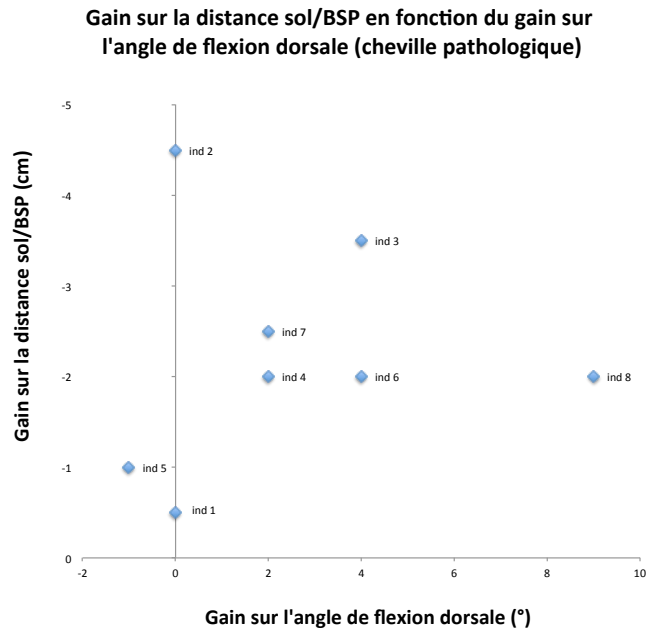


Figure 48. Gain sur la distance sol/bord supérieur de la patella (BSP) (cm) en fonction du gain sur l'angle de flexion dorsale (°) sur la cheville pathologique au terme de l'évaluation finale. Coefficient de corrélation de Spearman : $r = -0,27$ ($p\text{-value} = 0,51$).

Par ailleurs, il a été observé une corrélation forte et significative entre le gain sur la distance sol/BSP et l'amélioration finale sur le score de Karlsson ($r = -0,92$; $p\text{-value} = 0,0009$) (fig. 49). Dans une moindre mesure, le gain sur la distance sol/BSP était significativement corrélé avec le gain sur la douleur en activité ($r = 0,75$; $p\text{-value} = 0,032$) (fig. 50).

Gain sur la distance sol/BSP en fonction du gain sur le score de Karlsson (cheville pathologique)

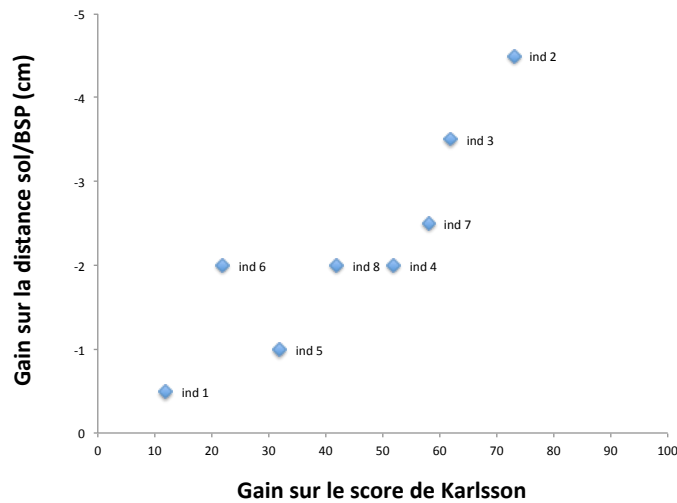


Figure 49. Corrélation forte entre le gain sur la distance sol/bord supérieur de la patella (BSP) (cm) sur la cheville pathologique et le gain sur le score de Karlsson au terme de l'évaluation finale. Coefficient de corrélation de Spearman : $r = -0,92$ ($p\text{-value} = 0,0009$).

Gain sur la distance sol/BSP en fonction du gain sur la douleur en activité (cheville pathologique)

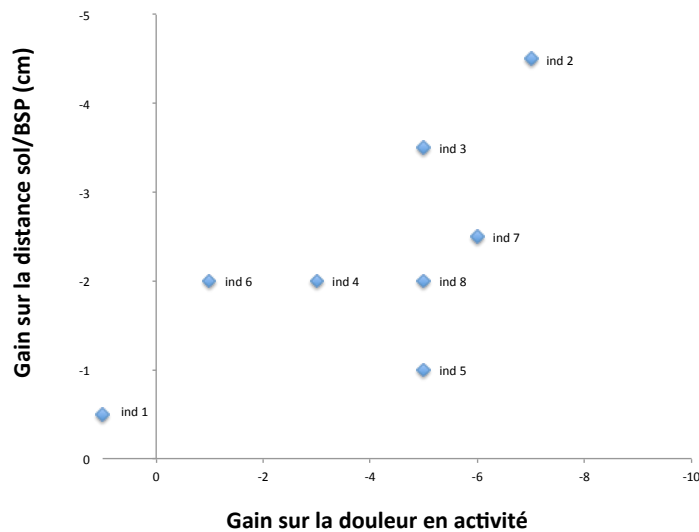


Figure 50. Gain sur la distance sol/bord supérieur de la patella (BSP) (cm) gain sur la cheville pathologique en fonction du gain sur la douleur en activité au terme de l'évaluation finale. Coefficient de corrélation de Spearman : $r = 0,75$ ($p\text{-value} = 0,03$).

Il n'a été retrouvé aucune corrélation entre le gain sur la distance sol/BSP (sur la cheville pathologique) en fonction de l'ancienneté des symptômes (fig. 51). Si une légère corrélation inverse a été retrouvée entre le gain sur la distance sol/BSP au niveau de la cheville pathologique et l'âge des patients ($r = 0,69$), ce lien restait à la limite de la significativité ($p\text{-value} = 0,06$) (fig. 52). En revanche, il n'y avait pas de lien significatif par rapport à l'IMC des patients.

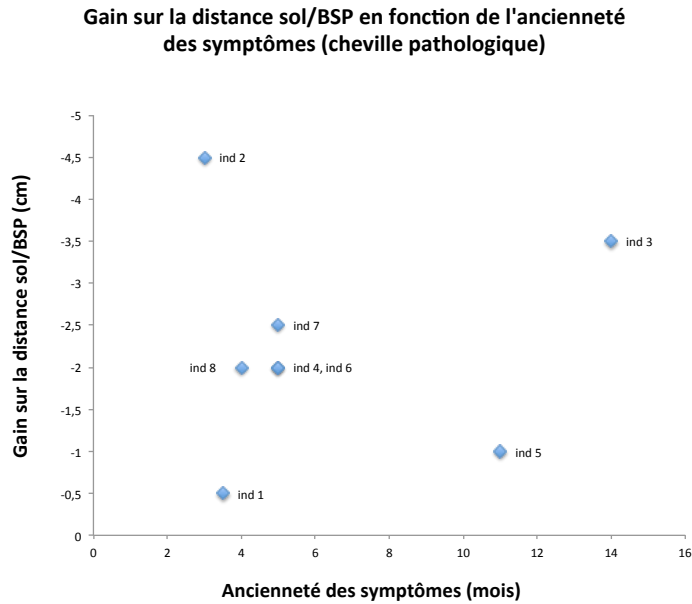


Figure 51. Absence de corrélation entre le gain sur la distance sol/bord supérieur de la patella (BSP) (cm) sur la cheville pathologique et l'ancienneté des symptômes (mois). Coefficient de corrélation de Spearman : $r = 0$.

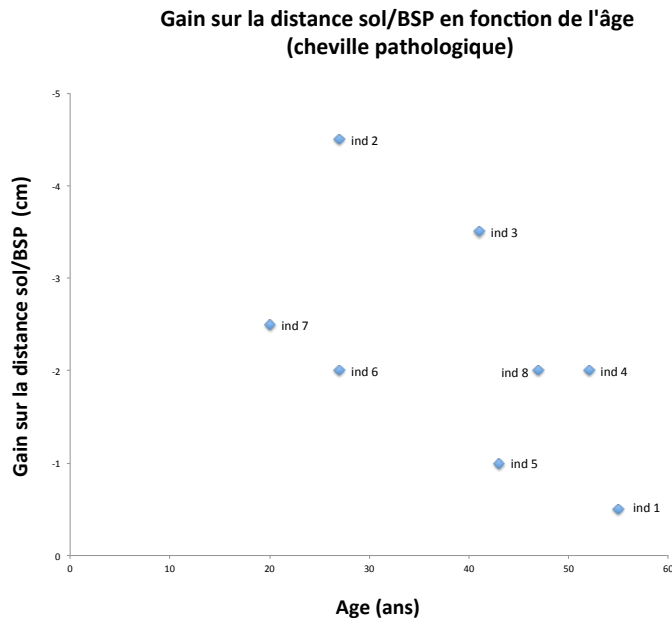


Figure 52. Gain sur la distance sol/bord supérieur de la patella (BSP) (cm) sur la cheville pathologique en fonction de l'âge des patients. Coefficient de corrélation de Spearman : $r = 0,69$ (p -value = 0,06).

5.3.3. Satisfaction des patients

Le tableau 11 reprend les notes de satisfaction attribuées par les patients eux-mêmes (sur une échelle de 0 à 10) six semaines après la fin du traitement par ondes de choc et l'appréciation subjective du résultat final.

Tableau 11. Scores de satisfaction et appréciation du résultat pour chaque individu au terme de l'évaluation finale (T2).

Patients (n=8)	Score de satisfaction (0 à 10)	Appréciation du résultat final
ind_1	6	Insuffisamment satisfait
ind_2	9	Très satisfait
ind_3	8	Satisfait
ind_4	8	Satisfait
ind_5	9	Très satisfait
ind_6	5	Insuffisamment satisfait
ind_7	8	Satisfait
ind_8	8	Satisfait
Moyenne	7,63	-
Ecart-type	1,32	-

A l'issue de l'évaluation finale, la satisfaction moyenne pour l'ensemble des individus était de 7,6 (5–9) sur une échelle de 0 à 10. Deux individus se considéraient très satisfaits (score entre 9 et 10) par le traitement par ondes de choc, 4 individus se considéraient satisfaits (score entre 7 et 8) et 2 individus se considéraient insuffisamment satisfaits (score \leq 6).

5.3.4. Effets indésirables relevés

Le tableau 10 reprend les effets indésirables éventuels relevés à l'issue de chacune des séances pour l'ensemble des individus. Nous avons noté l'intensité de pression maximale atteinte pour chaque séance correspondante et l'intensité moyenne reçue sur les trois séances, ainsi que les niveaux d'énergie délivrée équivalents.

Sur les 24 séances opérées au cours de l'étude, des effets indésirables ont été rapportés pour 9 séances (37,5 % du total des séances) et concernaient 5 patients sur 8 (62,5 % des patients). Il s'agissait dans tous les cas d'une majoration transitoire de la douleur, de durée toujours inférieure à 24h.

Trois patients n'ont rapporté aucune recrudescence douloureuse à l'issue de chacune des 3 séances.

Aucun autre effet indésirable, comme la survenue d'ecchymoses ou d'hématomes n'a été rapporté.

Il n'y a pas eu de sortie d'étude avant la fin du protocole.

Tableau 10. Intensité de pression maximale atteinte (Pmax), densité d'énergie équivalente (mJ/mm) et effets indésirables relevés pour chacune des séances d'ondes de choc pour l'ensemble des individus.

Patients (n=8)	Séance 1			Séance 2			Séance 3			Pmax moyenne sur les 3 séances (bars)	Densité d'énergie moyenne sur les 3 séances (mJ/mm ²)
	Pmax (bars)	Densité d'énergie équivalente (mJ/mm ²)	Effets indésirables	Pmax (bars)	Densité d'énergie équivalente (mJ/mm ²)	Effets indésirables	Pmax (bars)	Densité d'énergie équivalente (mJ/mm ²)	Effets indésirables		
ind_1	1,6	0,03	Recrudescence douloureuse (<6h)	1,7	0,03	-	2,6	0,06	-	1,97	0,05
ind_2	1,3	0,01	Recrudescence douloureuse (<6h)	1,6	0,03	-	2,0	0,05	-	1,63	0,03
ind_3	1,5	0,02	-	1,8	0,04	-	2,1	0,06	-	1,8	0,04
ind_4	1,3	0,01	Recrudescence douloureuse (<6h)	2,0	0,05	Recrudescence douloureuse (<6h)	2,1	0,06	-	1,8	0,04
ind_5	1,5	0,02	Recrudescence douloureuse (12-24h)	1,8	0,04	Recrudescence douloureuse (12-24h)	1,8	0,04	Recrudescence douloureuse (6-12h)	1,7	0,03
ind_6	1,3	0,01	-	2,0	0,05	-	2,2	0,06	-	1,83	0,04
ind_7	1,5	0,02	-	1,9	0,05	-	1,9	0,05	-	1,77	0,04
ind_8	1,8	0,04	Recrudescence douloureuse (12-24h)	2,0	0,05	Recrudescence douloureuse (12-24h)	2,2	0,06	-	2	0,05
Moyenne	1,48	0,02	-	1,85	0,04	-	2,11	0,06	-	1,81	0,04
Ecart-type	0,16	0,01	-	0,14	0,01	-	0,23	0,01	-	0,12	0,01

Il n'a pas été retrouvé de corrélation significative entre l'intensité de pression moyenne délivrée sur les trois séances et le gain final sur le score de Karlsson ($r = -0,59$; p -value = 0,12), ni par rapport au gain sur la douleur en activité ($r = 0,69$, p -value = 0,06).

Il n'y avait pas non plus de corrélation significative par rapport au gain sur l'angle de flexion dorsale ($r = 0,63$; p -value = 0,09), ni par rapport au gain sur la distance sol/BSP ($r = -0,47$; p -value = 0,23) sur le membre inférieur pathologique.

VI. Discussion

6.1. Discussion de la méthode d'étude

6.1.1. Méthode diagnostique et place des examens complémentaires dans notre étude

Si la certitude diagnostique des lésions tissulaires de conflit repose finalement sur les observations de l'arthroscopie, la démarche pour le diagnostic d'un conflit antérolatéral n'est pas univoque.

Malgré les progrès de l'imagerie, la mise en évidence d'images pathologiques à l'origine du conflit continue à poser problème. Par ailleurs, la performance de l'examen clinique pour le diagnostic d'un conflit antérolatéral a été soulignée par de nombreux auteurs (9,18,21,23,27,32,41,46,52,54) et les données cliniques restent décisives pour porter la décision d'une intervention chirurgicale.

Dans notre étude, le diagnostic était avant tout établi sur des critères cliniques.

Les examens physiques ont été réalisés par des médecins qualifiés en médecine du sport et quotidiennement confrontés aux pathologies traumatiques. Un soin particulier a été mis en œuvre lors de l'évaluation clinique des patients inclus.

Pour le diagnostic d'inclusion, nous avons retenu les critères cliniques de Liu, seul auteur à avoir étudié la performance de l'examen clinique chez des patients présentant un conflit tissulaire antérolatéral. Dans leur étude, Liu et al. ont défini six critères pour établir le diagnostic clinique de conflit antérolatéral de cheville (38) :

- douleur antérolatérale de la cheville
- gonflement de la gouttière antérolatérale
- douleur en flexion dorsale forcée et éversion de la cheville
- douleur en appui monopodal et position accroupie
- douleur à l'effort
- absence de laxité articulaire

La présence d'au moins cinq critères sur six permet de retenir le diagnostic de conflit antérolatéral de cheville avec une sensibilité de 94 % et une spécificité de 75 %.

Nous avons par ailleurs pris soin d'écartier les autres causes de douleurs chroniques de cheville post-traumatiques comme une tendinopathie des fibulaires, un syndrome du sinus du tarse, une pathologie dégénérative chondrale ou des lésions ostéochondrales du talus.

Pour cela, nous avons à disposition des radiographies standards de la cheville (face + profil) pour tous les patients. Pour chaque patient inclus, nous avons également réalisé une échographie spécialisée de la cheville dans notre centre d'étude avant de débiter le traitement par ondes de choc. Il s'agit d'un examen facilement disponible,

rapide, peu couteux et non irradiant, ce qui était très acceptable pour les patients de notre étude.

Les données radiologiques et échographiques ne faisaient pas partie des critères d'inclusion. L'intérêt de ces examens était avant tout de conforter les cliniciens dans la démarche diagnostique (en éliminant certains diagnostics différentiels) et de rechercher la présence d'ostéophytes (conflit osseux) que l'examen clinique n'aurait pu déceler.

Par ailleurs, nous avons initialement envisagé d'étudier le résultat fonctionnel en fonction de certaines caractéristiques échographiques du conflit, et notamment la taille du comblement tissulaire de la gouttière latérale. Pour cela, des fiches spécifiques avaient été spécialement adressées aux radiologues sur les bons de prescriptions (cf. Annexe 3), afin de préciser au mieux les caractéristiques échographiques du conflit. Finalement, la taille de la masse tissulaire n'a été renseignée que pour un seul patient de notre série, ce qui n'a pas permis d'analyser le résultat final en fonction de ce critère. Pour les autres patients, il semblerait que la masse tissulaire n'apparaissait pas sous la forme d'un nodule distinct mais prenait plutôt l'aspect d'un comblement « anarchique » de la gouttière antérolatérale, difficilement mesurable.

6.1.2. Critères d'évaluation

Une autre difficulté rencontrée dans cette étude était le choix d'un score pour l'évaluation fonctionnelle de la cheville.

De nombreux scores régionaux sont disponibles pour le clinicien. Ils reflètent les répercussions de telle pathologie sur le pied et la cheville mais ne sont pas spécifiques à une pathologie donnée. Les plus utilisés et répandus dans la littérature sont le score de l'AOFAS (American Orthopedic Foot and Ankle Society) (107), le Foot Function Index (FFI) (108), le Foot and Ankle Outcome Score (FAOS) (109) et le Foot and Ankle Ability Measure (FAAM) (110).

Dans les études chirurgicales les plus récentes sur le traitement du conflit antérolatéral, le score le plus utilisé est le score de l'AOFAS (Kitaoka) (107). Il s'agit d'un score régional développé par la société orthopédique américaine du pied et de la cheville, de faible validité (111). Certains items comme l'alignement du pied ou la distance maximum de marche, évaluée sur une distance en « bloc » ou pâté de maison (aux Etats-Unis, cette distance correspond à 1/16è de mile, soit 1,6 km) ne nous semblaient pas pertinents pour une étude non chirurgicale et sur une population française.

Pour cette étude, nous avons donc choisi d'utiliser le score fonctionnel de Karlsson. Ce score comprend 8 items et donne une note globale sur 100 points. Il a été initialement élaboré pour évaluer les capacités fonctionnelles de la cheville après reconstruction du ligament collatéral latéral (105). D'après ses auteurs, il pourrait être

employé pour d'autres études concernant l'évaluation spécifique de la fonction de la cheville.

Le choix de ce score nous a semblé judicieux pour plusieurs raisons.

D'une part, nous avons jugé que les différents items (douleur, instabilité, raideur, œdème, retentissement sur les activités quotidiennes et sportives, nécessité d'un support de la cheville) correspondaient bien aux symptômes des patients porteurs d'un conflit antérolatéral (dont la localisation douloureuse est située en regard de la gouttière latérale et du trajet du LTFA). On peut toutefois déplorer le coefficient élevé attribué à l'instabilité subjective de la cheville (sur 25 points), inconstante (5 patients sur 8 dans notre série), comparé à la faible note attribuée à la raideur (sur 5 points), constamment rapportée par nos patients. Pour cela, nous avons initialement envisagé de « corriger » le score en modifiant la pondération des différents items, mais cela n'a pas été finalement retenu.

D'autre part, le choix de ce score reposait sur sa facilité d'utilisation. Ce score, basé sur des critères déclaratifs (auto-évaluation par les patients), présentait l'avantage de pouvoir être recueilli oralement au cours d'entretiens téléphoniques avec les patients. Cela nous a permis d'éviter aux patients des consultations supplémentaires (ce qui limitait le risque d'avoir données incomplètes ou des perdus de vue) et nous garantissait de pouvoir évaluer tous les patients précisément aux mêmes temps de l'étude afin de réduire les biais d'évaluation.

S'il donne un bon aperçu du statut fonctionnel de la cheville, ce score repose uniquement sur des critères déclaratifs, donc subjectifs. Nous avons donc choisi d'apporter des éléments objectifs à l'étude en mesurant en parallèle l'amplitude de flexion dorsale de la cheville et son évolution au cours de l'étude.

6.1.3. Protocole de traitement

Le choix du protocole du traitement par ondes de choc a également fait l'objet d'une discussion approfondie avant le début de l'étude.

Les protocoles de traitement par ondes de choc peuvent être très variables en fonction des auteurs selon le type d'appareil et la nature des ondes de choc (ondes focales ou radiales), le nombre total de séances, le niveau d'énergie délivré ainsi que le nombre d'impulsions par séance.

En 2015, une revue systématique du British Medical Bulletin a analysé, sur la base d'une série de critères d'éligibilité rigoureux (essais comparatifs randomisés issus de la base de données PEDro), les résultats des essais cliniques comparatifs ayant évalué les effets du traitement par ondes de choc sur les principales affections musculo-squelettiques. A partir de là, les auteurs ont proposé une série de recommandations pratiques pour l'utilisation des ondes de choc extracorporelles dans le cadre des affections orthopédiques.

D'après leur étude, le traitement optimal comprendrait l'application de 3 séances d'ondes de choc à 1 semaine d'intervalle. Chaque séance devrait comporter au moins 2000 coups, en visant le niveau d'énergie maximal toléré par le patient.

Les auteurs précisent que la réalisation d'une anesthésie locale n'est pas recommandée avant l'application d'ondes de choc extracorporelles, deux études ayant montré que cette mesure pouvait compromettre l'efficacité du traitement.

Les auteurs prennent soin de rappeler qu'aucune étude n'a par ailleurs démontré la supériorité des ondes de choc focales par rapport aux ondes radiales pour la prise en charge des affections musculo-squelettiques.

Pour notre étude, nous avons utilisé l'appareil Swiss Dolorclast® (société EMS®) délivrant des ondes de choc radiales. Les médecins ayant participé à l'étude étaient déjà familiers de cet appareil qu'ils utilisent dans leur pratique quotidienne, notamment pour le traitement des tendinopathies chroniques.

Dans le cadre du traitement du conflit tissulaire antérolatéral, la zone à traiter étant sensiblement plus importante que pour les tendinopathies – plus localisées – nous avons arbitrairement choisi d'appliquer 3000 chocs par séance, afin de couvrir la totalité de la zone douloureuse sur la gouttière antérolatérale.

Par souci de confort, l'intensité de pression maximale atteinte au cours de chaque séance était ajustée en fonction du seuil douloureux maximal toléré pour un patient donné, ce qui explique la variabilité de ce paramètre en fonction des individus.

6.1.4. Faiblesses du travail

6.1.4.1. Une étude monocentrique

Dans notre étude, tous les patients ont été recrutés dans le même centre d'étude (centre de consultation de la clinique du sport de Mérignac) ce qui restreint la validité externe de nos résultats. La population d'étude comportait uniquement des sujets sportifs (compte tenu du centre d'étude et qu'il s'agit d'une pathologie qui touche plus fréquemment les sportifs).

6.1.4.2. Un effectif réduit

En raison de contraintes temporelles, la période de recrutement a dû être limitée et l'inclusion n'a pu être prolongée au delà de 6 mois, ce qui explique en partie le faible effectif de la cohorte. Nous avons initialement proposé à tous les autres médecins du sport (six au total) consultant dans le centre d'étude (clinique du sport de Mérignac) d'inclure des patients mais seulement trois ont effectivement participé à l'étude, en raison de l'allongement du temps de consultation.

Il s'agit par ailleurs d'une affection encore mal connue et probablement sous-diagnostiquée quand on sait la fréquence des entorses en France. Des périodes d'inclusion plus longues sont effectivement nécessaires pour disposer d'un nombre

suffisant de patients.

6.1.4.3. Un diagnostic de conflit antérolatéral essentiellement clinique

Dans notre série, le diagnostic de conflit antérolatéral était essentiellement clinique et reposait sur la présence des critères de Liu (sensibilité 94 %, spécificité 75 %). Malgré le soin mis en œuvre lors de l'examen physique des patients, nous sommes conscients que les données cliniques demeurent subjectives et dépendent de la qualité de l'examen clinique de l'examineur, ce qui a pu induire un biais de sélection.

Pour limiter ce biais, il aurait été intéressant d'inclure des patients sur la base de critères cliniques et radiologiques (corrélation radio-clinique), comme la présence de lésions tissulaires objectivées par un arthroscanner ou une arthro-IRM, qui apparaissent actuellement comme les examens les plus performants dans cette indication.

Le choix de restreindre la réalisation de ces examens d'imagerie dans notre étude reposait principalement sur des raisons pratiques et éthiques, ces examens étant relativement invasifs, coûteux et plus longs à obtenir. Non indispensables, ils sont généralement prescrits à visée pré-opératoire afin de faire un bilan lésionnel précis. A l'instar de nombreux auteurs, nous avons estimé que la performance de l'examen clinique pour le diagnostic de conflit antérolatéral était suffisante pour surseoir à ces examens dans notre série.

6.1.4.4. Une étude ouverte, sans groupe contrôle

S'agissant d'une étude visant à évaluer l'effet d'un dispositif médical, l'idéal aurait été de disposer d'un groupe contrôle afin d'avoir d'un élément de comparaison pour évaluer l'efficacité du traitement étudié.

Pour cela, nous aurions pu envisager de comparer les résultats du traitement sur deux groupes de patients : l'un recevant des ondes de choc et l'autre un traitement leurre (« sham » anglais). Si ce schéma d'étude est souvent employé dans les essais comparatifs pour l'évaluation des ondes de choc, nous ne disposons malheureusement pas d'un tel appareil (dispositif leurre délivrant de « fausses » ondes de choc) pour mettre en place une telle étude.

Nous aurions aussi pu envisager de constituer un groupe contrôle de patients non traités. D'un point de vue éthique, il nous est apparu difficile de considérer cette modalité pour des patients présentant des symptômes chroniques, en situation d'échec thérapeutique après déjà plusieurs mois de traitement conservateur.

Il aurait également pu être envisagé de comparer le traitement par ondes de choc au traitement chirurgical, qui représente actuellement le traitement de référence pour les patients réfractaires au traitement conservateur. Nous n'avons finalement pas retenu ce schéma d'étude. D'une part pour des raisons éthiques, il nous semblait difficile « d'imposer » un acte chirurgical à certains de nos patients. D'autre part pour des raisons pratiques. Le traitement chirurgical implique des délais d'intervention et un

suivi beaucoup plus longs, nous ne disposons malheureusement pas du temps suffisant pour cela.

Par ailleurs, les études comparatives nécessitent un nombre bien plus important de patients afin de garantir une puissance statistique suffisante. Encore une fois, le temps et les moyens nécessaires étaient rédhibitoires pour envisager ce type d'étude.

En définitive, il a été décidé de mener cette étude sous la forme d'un essai ouvert de type avant-après (« pré/post »), en comparant l'état final à l'état antérieur (préthérapeutique), avec une évaluation intermédiaire.

Comme toute étude interventionnelle de type « avant-après », nous sommes conscients qu'aucune relation de causalité ne peut être mise en évidence. Les résultats observés peuvent s'expliquer par d'autres moyens que l'intervention : hasard, effet placebo, évolution naturelle au cours du temps.

Enfin, dans cette étude ouverte, les patients étaient suivis et traités par les mêmes médecins responsables de l'inclusion. Nous sommes conscients que cela a pu en partie biaiser l'évaluation et l'interprétation de nos résultats (biais d'observation), d'autant plus que les critères d'inclusion et de jugements de notre étude étaient principalement subjectifs. Malgré tout, nous avons taché de garder un jugement impartial et le plus objectif possible lors de l'évaluation de nos patients. De plus, si les données cliniques étaient recueillies par les médecins du sport, les critères d'évaluation principaux (scores de Karlsson et échelles de douleur) ont été relevés de manière indépendante par l'interne (sans connaissance des patients).

6.1.4.5. Un temps de suivi court

Dans notre étude, le résultat final était évalué six semaines après la fin du protocole thérapeutique, ce qui semble relativement court en comparaison des études publiées sur le traitement arthroscopique du conflit antérolatéral. Toutefois, les actes chirurgicaux nécessitent des délais de suivi plus longs avant de pouvoir juger du résultat final.

En dehors des contraintes temporelles inhérentes à notre travail, un délai de six semaines a été choisi pour évaluer le résultat final car il correspond à la durée « minimale » de la phase cicatricielle pour un ligament (75), et à partir duquel l'effet des ondes de choc peut être pleinement apprécié (80).

Bien entendu, cela ne préfigure aucunement des résultats que l'on pourrait espérer obtenir à plus long terme. Des études avec un suivi plus long sont bien entendu nécessaires pour évaluer l'effet des ondes de choc à moyen et long terme.

6.1.5. Forces du travail

6.1.5.1. Un travail original et stimulant

Jusque là, les seules études qui concernent le traitement du conflit antérolatéral sont des études chirurgicales.

Cette étude, certes modeste, est le fruit d'un travail original. Si les ondes de choc ont été étudiées sur de nombreuses pathologies musculotendineuses, cette étude est la première à évaluer l'intérêt de cette thérapie chez des patients présentant des douleurs post-traumatiques de cheville par conflit après entorse externe, alors qu'il s'agit d'un traitement facile à mettre en œuvre, bien toléré et acceptable pour les patients.

Le travail bibliographique réalisé en amont de l'étude a par ailleurs été très stimulant et enrichissant.

6.1.5.2. Une bonne adhésion des patients

Tous les patients inclus ont facilement accepté de participer à l'étude. Le traitement a été bien accepté, il n'y a eu aucun perdu de vue et le protocole thérapeutique a pu être entièrement réalisé chez tous les patients.

6.2. Discussion des résultats

6.2.1. Données anamnestiques et cliniques

Le conflit antérolatéral survient essentiellement après une ou plusieurs entorses du ligament collatéral latéral de la cheville, ce qui était le cas chez tous les patients de notre série.

Il touche généralement des patients jeunes et actifs. La moyenne d'âge de nos patients était de 39 ans (20–52 ans). Elle était plus élevée que la moyenne d'âge des patients dans la littérature, qui varie entre 24 ans et 37 ans selon les études (2,9,23,25–35).

Dans les séries chirurgicales, le sexe masculin est plus fréquemment touché, probablement en raison d'une activité physique plus importante. Notre série comportait une proportion plus importante de femmes (75 % des cas). Seules 3 études avaient également mentionné une prédominance féminine (2,26,48).

Les conflits tissulaires de la cheville sont plus fréquents chez les sportifs, du fait des risques plus importants d'entorse dans cette population. Tous nos patients pratiquaient une activité sportive régulière avant le traumatisme étiologique. Le type de sport et le niveau de pratique étaient variables selon les patients. Différents sports étaient représentés (danse, rugby, badminton, course à pied, randonnée, handball). Six patients pratiquaient le sport en loisir et 2 en compétition. L'entorse initiale relevait d'un accident sportif pour 6 patients (75 % des cas) et l'accident initial était

survenu en dehors de la pratique sportive pour 2 autres (un accident du travail et un accident domestique). Bien que plus à risque, le conflit antérolatéral de la cheville n'est pas l'apanage des sportifs de haut niveau, mais peut survenir chez toute personne active pratiquant le sport en loisir, voire ne pratiquant pas de sport. Si les études sur le conflit concernent une population majoritairement sportive (9,21,23,28,33,34), deux auteurs ont néanmoins rapporté une proportion plus grande de sujets non-sportifs (30,31).

Pour Liu, la gravité initiale de l'entorse n'est pas une condition nécessaire pour la formation d'un conflit tissulaire antérolatéral. Pour cet auteur, une simple déchirure du LTFA ou du tissu synovial, sans remise en cause de la stabilité dynamique, peut suffire à générer une inflammation tissulaire chronique et un syndrome d'interposition (9). Pour nos patients, l'historique du traumatisme retrouvait néanmoins un antécédent d'entorse grave (rupture complète d'au moins un faisceau ligamentaire) dans 75 % des cas. Dans leur série, Rouvillain et al. avaient également rapporté une plus forte proportion d'antécédent d'entorse grave (14 patients sur 24 soit 58 % des cas) (26).

L'examen clinique réalisé dans notre série montrait chez tous les patients des signes typiques de conflit antérolatéral. On retrouvait dans tous les cas une douleur localisée de la gouttière antérolatérale, d'horaire mécanique, associée à un empâtement local et/ou un gonflement récidivant à l'effort à l'origine d'une restriction partielle ou complète des activités physiques.

Le signe de Molloy (sensibilité 94,8 %, spécificité 88 %) (55) a été recherché chez tous les patients. Il était positif pour 7 patients sur 8 (88 % des cas). Un patient avait un signe de Molloy négatif à l'inclusion. Cet individu présentait par ailleurs une surcharge pondérale avec un IMC à 31, ce qui a possiblement pu rendre plus difficile l'interprétation du test dans ce cas.

Tous les patients inclus remplissaient les critères de Liu (sensibilité 75 %, spécificité 94 %) (38). Six critères sur six étaient présents pour 6 patients et cinq critères sur six chez 2 patients, compte tenu d'une laxité à l'examen clinique.

Comme nous l'avons évoqué précédemment, il persiste une certaine confusion sur l'origine des douleurs en cas de laxité associée au conflit antérolatéral de la cheville. Les patients présentant une laxité (et/ou une instabilité de la cheville) sont généralement exclues des études sur le conflit antérolatéral, alors que ces deux conditions peuvent exister chez un même patient du fait qu'elles ont en commun une lésion ligamentaire inaugurale.

Le faible effectif de notre série ne permet pas une analyse statistique comparative en sous-groupes en fonction de ce critère. Toutefois, la présence d'une laxité pour 2 nos patients lors de l'évaluation clinique initiale (individus 7 et 4) ne semble pas avoir été préjudiciable sur la qualité du résultat final. Pour ces 2 patients, le score final était excellent pour l'un (score final 100/100, gain de +52 points) et bon pour l'autre (score final 92/100, gain de +57 points), et la douleur en activité après ondes de choc était cotée à 1/10 (gains respectifs de -6 et -3 points).

Ces résultats suggèrent à nos yeux que la douleur présente avant le traitement était probablement plus en rapport avec le conflit antérolatéral qu'avec la laxité.

Ces éléments s'inscrivent dans la lignée des résultats de l'étude de Kim et al (30). Leur étude comportait 52 patients atteints d'un conflit tissulaire antérolatéral : la moitié avait une cheville stable (avec des radiographies de stress considérées négatives) tandis que l'autre moitié présentait une laxité associée de la cheville (radiographies dynamiques considérées positives). Après la résection arthroscopique des lésions de conflit chez tous les patients (sans reconstruction ligamentaire), ils n'ont constaté aucune différence significative sur le résultat fonctionnel entre les deux groupes (stable et instable) au terme de l'évaluation finale, avec un suivi moyen de 30 mois.

Les auteurs ont ainsi suggéré qu'en cas de laxité possiblement associée, la cause des douleurs était principalement liée aux lésions tissulaires du conflit antérolatéral de la cheville, et jugent utiles de traiter au préalable les lésions de conflit avant d'envisager une chirurgie de reconstruction ligamentaire. De la même manière, nous pensons qu'un traitement par ondes de choc pourrait être utile pour le traitement des conflits tissulaires de la cheville en cas de laxité associée. Des radiographies dynamiques auraient pu être réalisées pour quantifier plus précisément le degré de laxité chez nos patients.

6.2.2. Données échographiques

Il existe une certaine discordance entre les données cliniques et les résultats des échographies de notre série.

Sur les 8 patients inclus, qui remplissaient les critères diagnostics cliniques de Liu (sensibilité 75 %, spécificité 94 %), un comblement tissulaire de la gouttière latérale était visible à l'échographie pour seulement 5 d'entre eux (62,5 % des cas). Pour ces 5 patients, l'étude doppler retrouvait un signal positif dans tous les cas, élément en faveur du diagnostic de conflit antérolatéral.

Pour 3 autres patients, il n'y avait pas de comblement visible à l'échographie (37,5 % des cas). L'étude doppler retrouvait néanmoins un signal positif périphérique pour 2 d'entre eux (hyperhémie du plan capsulaire).

Il n'est pas apparu de différence majeure entre ces deux groupes de patients à l'issue de l'évaluation finale. Pour les 5 patients ayant un comblement visible à l'échographie, le score final était excellent pour 1 (20 % des cas), bon pour 3 patients (60 % des cas) et moyen pour 1 autre (20 % des cas). Pour les 3 patients n'ayant pas de comblement objectivé par l'échographie, le score de Karlsson final était mauvais pour 1 patient (33 % des cas), bon pour 1 patient (33 % des cas) et excellent pour 1 autre (33 % des cas).

Cochet et al. ont rapporté la sensibilité plus faible de l'échographie pour la détection des lésions d'interposition tissulaires de la cheville comparée à l'arthroscanner (57).

Pour le diagnostic échographique de conflit tissulaire antérolatéral, cet auteur proposait de retenir comme critères la présence d'une masse non hyperéchogène de plus de 4 mm dans la gouttière antérolatérale ou de toute masse (quelque soit sa taille) associée à un signal doppler positif. Sur la base de ces critères, la sensibilité de l'échographie dans leur étude était de 76 %, la spécificité de 57 %, et la précision diagnostique de 73 %.

Plusieurs facteurs pourraient expliquer l'absence de masse visible de la gouttière antérolatérale pour 3 de nos patients : la précision insuffisante de l'échographie pour détecter des lésions synoviales de petite taille (manque de sensibilité), le caractère opérateur-dépendant de l'examen ou une mauvaise interprétation de l'examen clinique (diagnostic différentiel). Dans ces cas là, il aurait été intéressant de compléter le bilan d'imagerie par un arthroscanner ou une arthro-IRM, examens les plus performants pour mettre en évidence les lésions tissulaires de conflit antérolatéral. Toutefois, les données cliniques nous ont semblé suffisantes pour surseoir à ces examens que nous jugions trop invasifs.

L'échographie a par ailleurs montré des anomalies ligamentaires (aspect épaissi et/ou rompu du LTFA et/ou du LCF) chez tous les patients, y compris pour les 3 patients n'ayant pas de comblement objectif de la gouttière latérale. Cela suggère à nos yeux l'origine au moins ligamentaire de leurs douleurs (en l'absence de diagnostic différentiel évident). Pour ces patients, on peut penser que la douleur de cheville résiduelle à distance de l'épisode aigu d'entorse relevait plutôt d'une cicatrisation hypertrophique ou incomplète du LTFA (et/ou du LCF) (qui peut entraîner secondairement une irritation chronique de la synoviale et une fibrose comblant la gouttière antérolatérale). De manière inattendue, l'ancienneté du traumatisme étiologique était moins élevée pour les patients ayant un comblement tissulaire à l'échographie. Pour ces 5 patients, le traumatisme initial avait eu lieu en moyenne 5,6 mois auparavant (3 à 11 mois), contre 7,5 mois en moyenne (3,5 à 14 mois) pour les patients n'ayant pas de masse tissulaire visible.

Concernant les anomalies ligamentaires, les données cliniques étaient là encore quelque peu discordantes avec les résultats échographiques. Si le LTFA apparaissait rompu pour 4 patients à l'échographie, des signes de laxité étaient retrouvés cliniquement pour seulement 2 d'entre eux. Ainsi, on peut se demander si la présence d'un conflit et la fibrose capsulaire associée pourrait masquer les signes cliniques de laxité par rupture ligamentaire.

6.2.3. Résultats et commentaires cliniques

6.2.3.1. Résultats principaux

Dans notre série, tous les patients présentaient initialement des douleurs post-traumatiques de la cheville compatibles avec un syndrome clinique de conflit antérolatéral après entorse survenue depuis au moins trois mois.

Sur une population de 8 patients, nous avons pu observer, après l'application d'un traitement par ondes de choc radiales, une amélioration moyenne significative à six

semaines sur les principaux paramètres cliniques (score de Karlsson, douleur au repos et en activité) par comparaison avec l'état pré-thérapeutique.

En terme de gain, le delta moyen (n=8) sur le score de Karlsson était de +44,75 points (+12 à +73 points). Pour la douleur au repos, le delta moyen était de -2,5 points (0 à -5 points) et de -3,88 points pour la douleur en activité (+1 à -7 points).

Les études de corrélation dans notre étude n'ont par ailleurs pas permis d'établir de liens entre les gains sur le score de Karlsson ou la douleur en activité et certaines caractéristiques comme l'ancienneté du traumatisme étiologique. Cela suggère à nos yeux que la durée d'évolution du conflit ne constituerait pas un frein à l'utilisation des ondes de choc dans cette indication.

En outre, la gravité de l'entorse initiale ne semble pas non plus avoir été un facteur pronostique négatif sur la qualité du résultat final dans notre série. Parmi les 6 patients ayant présenté initialement une entorse grave, le score de Karlsson final était excellent pour 2 (33 % des cas), bon pour 2 (33 % des cas), moyen pour 1 (16 % des cas) et mauvais pour 1 autre (16 % des cas). Notons seulement que les 2 patients ayant obtenu un résultat final moyen ou mauvais avaient présenté une entorse grave avec une rupture complète de 2 faisceaux ligamentaires (LTFA et LCF).

De la même manière, le caractère unique ou récidivant de l'entorse initiale ne semble pas avoir eu d'impact majeur sur le résultat final. Parmi les 5 patients qui avaient présenté des épisodes répétés d'instabilité, le score de Karlsson final était excellent pour 2 (40 % des cas), bon pour 2 (40 % des cas) et moyen pour 1 (20 % des cas). Pour les 3 patients ayant présenté une entorse unique, le score de Karlsson final était bon pour 2 patients (67 % des cas) et mauvais pour 1 patient (37 %) des cas. Nous pensons donc que les ondes de choc pourraient être bénéfiques en cas de conflit tissulaire antérolatéral de la cheville, indépendamment de la gravité et/ou du nombre d'entorses préalables.

Dans notre série, une légère corrélation inverse était retrouvée entre le gain final sur le score de Karlsson et l'âge des patients (coefficient de Spearman $r = -0,5$; p-value = 0,2). Dans une moindre mesure, une corrélation était également établie entre l'âge et le gain sur la douleur en activité. Cela pourrait s'expliquer par des capacités de réparation moins bonnes avec l'âge et donc un résultat moins bon chez des sujets plus âgés. Ces corrélations n'étaient toutefois pas significatives, ce qui ne permet pas de tirer de conclusions plus formelles là-dessus.

Si l'analyse statistique de notre étude montrait une amélioration significative des paramètres étudiés en terme de moyenne (n=8), les écarts types importants observés sur les paramètres mesurés à l'issue de l'évaluation finale rendent compte de résultats hétérogènes en fonction des patients.

Six semaines après le traitement par ondes de choc, le score de Karlsson était excellent pour 2 patients (25 % des cas) et bon pour 4 patients (50 % des cas). Pour ces 6 patients, le score de Karlsson final moyen était de 91,33 points (82–100) avec

un gain moyen de + 54 points sur 100 (+32 à +73 points). Pour chacun d'eux, la douleur finale au repos était nulle, avec une diminution moyenne de 3,16 points (-1 à -5 points) sur l'échelle numérique (EN). La douleur en activité finale moyenne était de 1,66/10, avec une diminution moyenne de -5,16 points (-3 à -7 points). Au delà de l'étude, ces six patients ont tous repris, de manière progressive, une activité sportive à un niveau quasi antérieur.

Par ailleurs, le score de Karlsson final était moyen pour 1 patient et mauvais 1 autre. Ces 2 individus présentaient logiquement les gains les plus faibles sur le score de Karlsson au terme de l'évaluation finale, avec tout de même des gains respectifs de +22 et +12 points. De la même manière, la douleur en activité pour ces individus était peu modifiée à l'issue du traitement par ondes de choc (deltas respectifs de -1 et +1 point sur l'EN). Si la douleur résiduelle en activité restait modérée (scores respectifs de 5/10 et 6/10), elle était toutefois incompatible avec une reprise sportive au niveau antérieur.

Pour ces deux patients, nous avons cherché à analyser les raisons pouvant expliquer les moins bons résultats observés au terme de l'évaluation finale. A ce titre, nous avons complété les explorations radiologiques en réalisant un arthroscanner de la cheville pour chacun d'eux a posteriori du traitement par ondes de choc.

L'individu 6 était un patient de 27 ans pratiquant le rugby à niveau amateur. Les signes de conflit étaient apparus dans les suites d'une entorse grave (ruptures du LTFA et du LCF) survenue 5 mois plus tôt. L'échographie réalisée lors de l'inclusion a révélé un comblement tissulaire important de la gouttière antérolatérale, avec une masse évaluée à plus de 6 mm et un signal doppler positif. Elle retrouvait par ailleurs un aspect fibro-cicatriciel du LTFAI et des signes en faveur d'un conflit antéromédial associé (peu significatif sur le plan clinique). L'arthroscanner réalisé a posteriori a permis de mettre en évidence une chondropathie modérée de l'articulation talo-crurale en plus des anomalies capsuloligamentaires de conflit préalablement identifiées.

L'individu 1 était une patiente de 55 ans ayant développé un conflit antérolatéral de la cheville après un épisode unique d'entorse grave survenu 3,5 mois auparavant. Si l'échographie opérée lors de l'inclusion ne retrouvait pas de comblement tissulaire, l'arthroscanner réalisé a posteriori décrivait un LTFA épaissi et un aspect irrégulier du récessus antérolatéral en faveur d'une synovite. L'arthroscanner a également permis de déceler une chondropathie fissuraire du dôme du talus.

Nous pensons que ces lésions associées, et notamment la présence de lésions chondrales, pourraient en partie expliquer l'échec observé après le traitement par ondes de choc chez ces 2 patients. Pour l'individu 6, la taille du comblement (> 6mm) et le caractère diffus des lésions (conflit antérolatéral et antéromédial, lésion du LTFAI associée) ont également pu constituer un facteur pronostique négatif.

Comme nous l'avons vu, les lésions ostéochondrales peuvent être associées aux lésions tissulaires de conflit antérolatéral. Certains auteurs ont rapporté des lésions ostéochondrales du talus dans 17 à 51 % des cas de patients traités par arthroscopie

pour un conflit tissulaire antérolatéral. En l'occurrence, la présence de lésions chondrales, plus profondes que les lésions capsuloligamentaires, ne nous semblent pas accessibles aux ondes de choc radiales (de basse énergie) telles qu'utilisées dans notre étude (l'énergie maximale des ondes radiales est délivrée au contact de la sonde et se dissipe rapidement en profondeur). Par ailleurs, si les ondes de choc ont été étudiées, avec un certain succès, sur des lésions osseuses (pseudarthroses, retards de consolidation, tendinopathies calcifiantes de l'épaule), elles n'ont à notre connaissance jamais été employées pour le traitement de lésions cartilagineuses.

Des études complémentaires restent nécessaires, notamment après un bilan lésionnel approfondi par arthroscanner, afin de mieux comprendre l'effet des ondes de choc en fonction des caractéristiques radiologiques initiales du conflit et/ou de la présence de lésions associées comme des lésions chondrales.

6.2.3.2. Résultats secondaires

Amplitude de flexion dorsale de la cheville

Dans notre série, tous les patients inclus se plaignaient initialement d'une raideur au niveau de la cheville pathologique, ce que nous avons objectivé en mettant en évidence une flexion dorsale diminuée sur la cheville pathologique pour chacun d'eux (en comparaison avec la cheville saine) avant le début du traitement.

Nous avons par ailleurs observé l'évolution de la flexion dorsale de cheville avant/après traitement par ondes de choc. Il existe une discordance nette entre les résultats obtenus selon nos 2 méthodes de mesure (mesure angulaire directe par inclinomètre et mesure indirecte par mesure de la hauteur sol/bord supérieur de la patella). L'absence de corrélation entre les gains obtenus par les deux méthodes témoigne d'une forte discordance.

Nos mesures angulaires ont été réalisées à l'aide d'un inclinomètre à bulle dont nous avons fait l'acquisition pour l'étude. En cours d'étude, nous avons constaté qu'une mesure précise de l'angle de flexion dorsale était difficile à obtenir sur ce type d'appareil, avec lequel nous n'étions pas familiarisés. L'inclinomètre utilisé était de petite taille, rendant la lecture difficile, et selon nous inadapté pour obtenir une mesure suffisamment précise chez nos patients, dont la douleur en flexion dorsale étant contraignante. Les biais de mesure importants rendent ces résultats ininterprétables à nos yeux. Le choix d'utiliser un inclinomètre électronique aurait été sûrement plus judicieux mais nous ne disposions pas d'un tel instrument pour l'étude.

En parallèle, nous avons mesuré (lors d'un même examen pour chaque patient) la hauteur entre le sol et le bord supérieur de la patella (BSP) à l'aide d'une toise, ce qui nous permettait d'évaluer de manière indirecte l'amplitude de la flexion dorsale de la cheville. Si cette méthode de mesure n'est pas validée, elle nous a semblé plus simple à utiliser et plus reproductible que la mesure directe de l'angle avec l'inclinomètre à bulle dans notre étude, comme en témoignent les distances quasi constantes observées du côté sain aux différents temps de l'évaluation.

Par cette méthode de mesure indirecte, nous avons pu observer un gain moyen de la hauteur sol/bord supérieur de la patella (n=8) de -2,25 cm (-0,5 à -4 cm selon les individus) quatre semaines après le traitement par ondes de choc. Le gain observé était déjà significatif après 2 séances d'ondes de choc (-1,75 cm en moyenne).

Ces résultats nous semblent par ailleurs pertinents sur le plan clinique car nous avons observé une forte corrélation entre le gain sur le score de Karlsson et le gain sur la distance sol/BSP au terme de l'évaluation finale.

Effets indésirables relevés

Les effets indésirables relevés dans notre étude étaient inconstants et toujours mineurs. Ils n'ont pas empêché la poursuite du traitement.

Il s'agissait essentiellement d'une majoration temporaire de la douleur apparaissant après certaines séances. Cela concernait 62,5 % des patients (5/8), et 37,5 % des séances opérées pour l'étude (9/24).

L'exacerbation de la douleur était toujours transitoire (quelques heures à 24h) et modérée (aucun patient n'a eu recours à un traitement antalgique ou à une cryothérapie après les séances). La survenue d'une recrudescence douloureuse ne semblait pas liée à l'intensité de pression reçue lors des séances, puisqu'elle survenait préférentiellement lors des premières séances, au cours desquelles l'énergie délivrée était plus faible.

Au fur et à mesure des séances, nous avons pu observer, pour chaque individu, une augmentation progressive de l'intensité de pression des ondes de choc délivrée, ce qui suggère une meilleure tolérance au traitement dans le temps.

Ces éléments vont dans le sens de la bonne tolérance et de la sûreté d'emploi des ondes de choc établies dans la littérature. Dans une revue systématique compilant 106 essais comparatifs, Schmitz et al. n'ont rapporté aucun effet indésirable grave après traitement par ondes de choc dans le cadre des affections orthopédiques (3).

6.3. Paradigme actuel et perspectives de l'utilisation des ondes de choc pour le traitement du conflit antérolatéral de la cheville

Comme pour toute douleur post-traumatique de la cheville, le traitement du conflit antérolatéral est d'abord médical.

Après la phase du traitement initial de l'entorse, le traitement conservateur (au stade de conflit) repose sur la combinaison de diverses mesures, adaptées en fonction de l'évolution clinique : repos articulaire et adaptation de l'activité sportive, glaçage, AINS (per os et/ou local), adaptation du chaussage et rééducation fonctionnelle de la cheville.

Certains auteurs proposent parfois de réaliser une infiltration de corticoïdes, dans le but de réduire l'inflammation locale. Dans notre série, un seul patient avait bénéficié

d'une infiltration préalable à l'étude, ayant permis un soulagement seulement temporaire de la douleur. Compte-tenu des effets délétères des infiltrations de corticoïdes sur la cicatrisation ligamentaire et de leurs résultats inconstants dans cette indication (15,16), nous n'avons pas recouru à ce traitement pour tous nos patients avant la réalisation des ondes de choc.

Les effets positifs des ondes de choc sur la réparation tissulaire rapportés par les études fondamentales nous semblaient plus pertinents dans cette indication. Aussi, les effets indésirables potentiels des ondes de choc sont certainement moindres que ceux des infiltrations cortisoniques. Récemment, une étude a comparé les résultats à deux mois d'une thérapie par ondes de choc radiale (5 séances avec 2000 chocs/séances à l'aide de l'appareil Swiss Dolor Clast) et d'une infiltration de corticoïdes pour le traitement d'aponévrosites plantaires (106). L'étude a montré que la thérapie par ondes de choc était aussi efficace (même plus efficace mais de manière non significative) et présentait moins d'effets indésirables que les infiltrations cortisoniques dans cette indication.

Dans notre étude, les bénéfices cliniques observés à court terme pour la majorité de nos patients après l'application d'ondes de choc suggèrent que cette thérapie pourrait être une alternative intéressante pour le traitement des conflits tissulaires de la cheville.

En l'absence de groupe contrôle, nous ne pouvons bien entendu pas conclure sur l'efficacité réelle des ondes de choc dans cette indication. En effet, les résultats observés pourraient s'expliquer par d'autres facteurs comme un effet placebo ou l'évolution naturelle au cours du temps.

Néanmoins, l'ensemble de nos patients avaient suivi un traitement conservateur pendant au moins 3 mois (préalablement aux ondes de choc) n'ayant pas permis de résoudre les symptômes de conflit. Par ailleurs, pendant toute la durée de l'étude, aucun traitement médical (AINS, infiltrations cortisoniques, cryothérapie) pouvant interférer sur les paramètres d'étude n'a été appliqué. De même, les séances de rééducation fonctionnelle avaient été interrompues.

Ces éléments suggèrent à nos yeux que les bénéfices cliniques observés dans notre étude pourraient relever (au moins en partie) de l'emploi des ondes de choc. Cela va dans le sens des études expérimentales qui tendent à montrer les effets bénéfiques des ondes de choc sur la promotion des mécanismes de réparation tissulaire.

Toutefois, si les nombreux effets présumés d'une thérapie par ondes de choc nous semblent intéressants pour traiter ce type de pathologie tissulaire, il est difficile de concevoir qu'elle puisse complètement « supprimer » les lésions anatomiques de conflit (notamment pour des lésions évoluées, de grande taille) et donc supplanter la chirurgie dans cette indication, dont les résultats sont satisfaisants pour la majorité des patients et avec peu d'effets indésirables. Aussi, il nous a semblé illusoire de comparer nos résultats avec les résultats des études chirurgicales, tant les populations, les méthodes d'études et les délais d'évaluation divergent. Par ailleurs, le temps de suivi relativement court de notre étude ne permet pas de connaître

l'évolution à plus long terme des patients traités par ondes de choc. Des études complémentaires restent là encore nécessaires.

Néanmoins, si le traitement arthroscopique est généralement envisageable après 3 mois d'échec du traitement médical, les délais d'intervention chirurgicale sont en pratique souvent plus longs. Dans les études chirurgicales, on constate que l'arthroscopie avait lieu en moyenne 13 à 35 mois après le traumatisme étiologique (3 à 132 mois selon les études) (2,9,23,25–35). Cela souligne un certain retard de prise en charge (diagnostique et/ou thérapeutique) et la nécessité de développer en parallèle d'autres alternatives thérapeutiques, plus simples et rapides pour ces patients dans l'attente d'une éventuelle chirurgie.

Effectuées en ambulatoire, les ondes de choc radiales sont employées quotidiennement en médecine du sport et par les kinésithérapeutes du fait de leur facilité d'utilisation. Les effets indésirables, inconstants et généralement mineurs, garantissent une très bonne acceptation du traitement par les patients. Enfin, leur coût est négligeable, l'investissement pour l'achat d'appareils d'ondes de choc étant souvent à la charge des praticiens.

Au vu de ces éléments et des résultats positifs observés dans notre étude, nous pensons que les ondes de choc pourraient avoir une place de choix pour la prise en charge des lésions par conflit tissulaire de la cheville, et notamment pour renforcer le traitement conservateur avant d'envisager un traitement chirurgical, certes arthroscopique mais néanmoins plus lourd.

Actuellement, le Dr Lucero, qui a dirigé cette thèse, continue à proposer ce traitement pour ses patients porteurs d'un conflit tissulaire de la cheville en cas d'échec du traitement conservateur habituel.

Des études complémentaires de plus grande envergure, notamment des essais comparatifs randomisés comportant un groupe-contrôle de patients recevant un autre traitement (traitement conservateur classique, dispositif leurre ou infiltration intra-articulaire de corticoïdes) restent bien entendues nécessaires pour confirmer les résultats de notre étude, qui comportait par ailleurs des biais importants.

Sur la base de ce travail, le Dr Lucero entreprend actuellement un essai comparatif randomisé plus large afin d'évaluer l'efficacité des ondes de choc dans cette indication. L'étude comportera deux groupes de patients : le premier recevra un traitement par ondes de choc réelles, tandis que le deuxième groupe sera soumis à un dispositif leurre, à l'aide d'un appareil spécialement fourni par la société EMS®.

Enfin, se pose la question de réaliser un arthroscanner (ou une arthro-IRM) avant d'entreprendre un traitement par ondes de choc chez les patients présentant des douleurs post-traumatiques par conflit de la cheville. Cela devrait permettre d'une part, d'étudier plus précisément la réponse au traitement en fonction des caractéristiques radio-anatomiques du conflit (taille du comblement, aspect et type de lésion...) et d'autre part, de rechercher des lésions fréquemment associées

(ostéophytes, lésions ostéochondrales du talus) qui pourraient constituer un facteur pronostique négatif du traitement par ondes de choc.

A l'avenir, nous espérons que cette étude préliminaire ouvrira la voie à d'autres travaux afin de mieux connaître l'effet des ondes de choc et confirmer leur efficacité (ou l'absence d'efficacité) dans cette indication.

VII. Conclusion

Le conflit antérolatéral de la cheville est une des principales causes de douleurs chroniques après entorse, à l'origine d'une limitation fonctionnelle parfois importante pour les patients.

Avant d'envisager un traitement arthroscopique, le premier temps du traitement est toujours conservateur et repose sur la combinaison de mesures médicales et d'une rééducation fonctionnelle, parfois prolongée. Jusqu'à présent, les ondes de choc n'ont jamais été employées dans cette indication, alors qu'il s'agit d'un traitement rapide et facile à mettre en œuvre.

A travers cette étude préliminaire, notre objectif était de décrire les effets cliniques observés après l'application d'une thérapie par ondes de choc radiales pour le traitement du conflit antérolatéral.

Notre étude portait sur un effectif limité de patients qui présentaient des séquelles chroniques de la cheville par conflit antérolatéral après entorse externe persistantes malgré un traitement conservateur classique. Le diagnostic de conflit antérolatéral dans notre série était principalement clinique.

Les effets observés à court terme après l'application d'un traitement par ondes de choc radiales (3 séances à une semaine d'intervalle, 3 000 chocs/séance) ont montré des résultats satisfaisants pour la majorité de nos patients. Les bénéfices cliniques portaient principalement sur l'amélioration de la fonction de la cheville, sur la diminution de la douleur au repos et en activité et, dans une moindre mesure, sur le gain d'amplitude de flexion dorsale de la cheville.

Nous avons par ailleurs relevé des effets indésirables inconstants et toujours mineurs avec le protocole thérapeutique mis en place pour l'étude, ainsi qu'un bon degré de satisfaction des patients à l'égard du traitement dans cette indication.

Malgré de nombreuses limites, les résultats de ce travail suggèrent à nos yeux l'intérêt de la thérapie par ondes de choc radiales pour le traitement des conflits tissulaires post-traumatiques de la cheville. Ce traitement pourrait être proposé en complément du traitement médical classique, de la rééducation et avant une éventuelle intervention chirurgicale.

Finalement, cette étude préliminaire soulève de nombreuses pistes de réflexions qui nous l'espérons, ouvriront la voie à autant de travaux ultérieurs :

- L'effet des ondes de choc est-il variable en fonction des caractéristiques lésionnelles du conflit sur l'imagerie (aspect et taille du comblement tissulaire évalués au mieux par arthroscanner ou arthro-IRM) ? La présence de lésions associées (ostéophytes, lésions ostéocondrales du talus) est-elle un facteur pronostique négatif de la réponse au traitement par ondes de choc ?

- Quelles sont les modalités optimales du protocole thérapeutique par ondes de choc (nombre de chocs par séance, niveau d'énergie délivrée par séance, nombre total de séances) pour le traitement du conflit antérolatéral de la cheville ?
- La thérapie par ondes de choc est-elle significativement plus efficace qu'un traitement placebo (dispositif leurre), qu'un traitement conservateur standard ou qu'un traitement par infiltrations intra-articulaires de corticoïdes ? Les effets indésirables sont-ils significativement moins fréquents avec les ondes de choc qu'avec les infiltrations de corticoïdes ?
- Quels sont les effets à moyen et long terme de la thérapie par ondes de choc pour le traitement du conflit antérolatéral ? L'utilisation d'une thérapie par ondes de choc peut-elle permettre de réduire le nombre d'arthroscopie ?

Pour confirmer (ou infirmer) nos résultats, il nous paraît important que des études complémentaires soient réalisés, notamment des essais contrôlés randomisés de plus grande envergure. Des études expérimentales chez l'homme méritent aussi d'être poursuivies afin de mieux connaître les mécanismes d'action des ondes de choc sur les tissus pathologiques.

VIII. Bibliographie

1. Kouvalchouk J-F. Les séquelles des entorses latérales de la cheville. *J Traumatol Sport.* sept 2008;25(3):167-77.
2. Ferkel RD, Karzel RP, Del Pizzo W, Friedman MJ, Fischer SP. Arthroscopic treatment of anterolateral impingement of the ankle. *Am J Sports Med.* oct 1991;19(5):440-6.
3. Schmitz C, Császár NBM, Milz S, Schieker M, Maffulli N, Rompe J-D, et al. Efficacy and safety of extracorporeal shock wave therapy for orthopedic conditions: a systematic review on studies listed in the PEDro database. *Br Med Bull.* nov 2015;115-138.
4. Dufour M. Anatomie De L'appareil Locomoteur. Tome 1 - Membre Inférieur. Elsevier Masson; 2015.
5. Bonnel F, Mabit C. Bases anatomiques de la stabilité de la cheville. In: Tourné Y, Mabit C. *La cheville instable: de l'entorse récente à l'instabilité chronique.* Issy-les-Moulineaux: Elsevier Masson; 2015. p. 22-5
6. Golanó P, Vega J, Pérez-Carro L, Götzens V. Ankle Anatomy for the Arthroscopist. Part II: Role of the Ankle Ligaments in Soft Tissue Impingement. *Foot Ankle Clin.* juin 2006;11(2):275-96.
7. Russell JA, Kruse DW, Koutedakis Y, Wyon MA. Pathoanatomy of Anterior Ankle Impingement in Dancers. *J Dance Med Sci Off Publ Int Assoc Dance Med Sci.* sept 2012;16(3):101-8.
8. Bauer T, Hardy P. Entorses de la cheville. EMC - Appar Locomoteur. janv 2011;6(4):1-10.
9. Liu SH, Raskin A, Osti L, Baker C, Jacobson K, Finerman G, et al. Arthroscopic treatment of anterolateral ankle impingement. *Arthrosc J Arthrosc Relat Surg Off Publ Arthrosc Assoc N Am Int Arthrosc Assoc.* avr 1994;10(2):215-8.
10. Bassett FH, Gates HS, Billys JB, Morris HB, Nikolaou PK. Talar impingement by the anteroinferior tibiofibular ligament. A cause of chronic pain in the ankle after inversion sprain. *J Bone Joint Surg Am.* janv 1990;72(1):55-9.
11. Subhas N, Vinson EN, Cothran RL, Santangelo JR, Nunley JA, Helms CA. MRI appearance of surgically proven abnormal accessory anterior-inferior tibiofibular ligament (Bassett's ligament). *Skeletal Radiol.* 21 nov 2007;37(1):27-33.
12. Dimmick S, Linklater J. Ankle Impingement Syndromes. *Radiol Clin North Am.* mai 2013;51(3):479-510.
13. Robinson P, White LM, Salonen DC, Daniels TR, Ogilvie-Harris D.

Anterolateral Ankle Impingement: MR Arthrographic Assessment of the Anterolateral Recess. *Radiology*. oct 2001;221(1):186-90.

14. Shane AM, Reeves CL, Vazales R, Farley Z. Soft Tissue Impingement of the Ankle: Pathophysiology, Evaluation, and Arthroscopic Treatment. *Clin Podiatr Med Surg*. oct 2016;33(4):503-20.

15. Zwiers R, Wiegerinck JI, Murawski CD, Fraser EJ, Kennedy JG, van Dijk CN. Arthroscopic Treatment for Anterior Ankle Impingement: A Systematic Review of the Current Literature. *Arthrosc J Arthrosc Relat Surg*. août 2015;31(8):1585-96.

16. Ross KA, Murawski CD, Smyth NA, Zwiers R, Wiegerinck JI, van Bergen CJA, et al. Current concepts review: Arthroscopic treatment of anterior ankle impingement. *Foot Ankle Surg [Internet]*. févr 2016 [cité 28 sept 2016]; Disponible sur: <http://linkinghub.elsevier.com/retrieve/pii/S1268773116000138>

17. Murawski CD, Kennedy JG. Anteromedial Impingement in the Ankle Joint: Outcomes Following Arthroscopy. *Am J Sports Med*. 1 oct 2010;38(10):2017-24.

18. Bauer T. Lésions de conflit autour de l'articulation tibiotalienne. Physiopathologie, classification. In: Société française d'arthroscopie. *L'arthroscopie*. Issy-les-Moulineaux: Elsevier Masson; 2015. p. 1273-9.

19. Umans H, Cerezal L. Anterior Ankle Impingement Syndromes. *Semin Musculoskelet Radiol*. juin 2008;12(2):146-53.

20. Konradsen L, Bech L, Ehrenbjerg M, Nickelsen T. Seven years follow-up after ankle inversion trauma. *Scand J Med Sci Sports*. 2002;12(3):129–135.

21. Chauveaux D, Costes S. Les syndromes d'interposition et de conflit de l'articulation talo-crurale. In: Société Française d'Arthroscopie. *Annales de la Société Française d'Arthroscopie Conférences d'enseignement*. Sauramps médical; 1998. p. 115-21.

22. Moyes ST. Ankle arthroscopy. *The Foot*. 1998;8(4):197–202.

23. DeBerardino TM, Arciero RA, Taylor DC. Arthroscopic treatment of soft-tissue impingement of the ankle in athletes. *Arthrosc J Arthrosc Relat Surg Off Publ Arthrosc Assoc N Am Int Arthrosc Assoc*. août 1997;13(4):492-8.

24. Geffard B, Lebel B, Galaud B, Lautridou C, Hulet C, Laffenêtre O, et al. Traitement arthroscopique du conflit antéro-latéral de cheville chez l'enfant. *Rev Chir Orthopédique Traumatol*. 2007;93(sup8):74.

25. Akseki D, Pinar H, Bozkurt M, Yaldiz K, Araç S. The distal fascicle of the anterior inferior tibio-fibular ligament as a cause of anterolateral ankle impingement: results of arthroscopic resection. *Acta Orthop Scand*. oct 1999;70(5):478-82.

26. Rouvillain J-L, Daoud W, Garron E, Zekhnini C, Cotonéa Y. Traitement arthroscopique du conflit antéro-latéral de la cheville. *Rev Chir Orthopédique Traumatol.* juin 2013;99(4):S91-5.
27. Meislin RJ, Rose DJ, Parisien JS, Springer S. Arthroscopic treatment of synovial impingement of the ankle. *Am J Sports Med.* avr 1993;21(2):186-9.
28. Lahm A, Erggelet C, Reichelt A. Ankle joint arthroscopy for meniscoid lesions in athletes. *Arthrosc J Arthrosc Relat Surg.* 1998;14(6):572–575.
29. Société Française d'Arthroscopie. L'arthroscopie de cheville. Conférence d'enseignement des annales de la Société Française d'Arthroscopie. Sauramps médical; 1998.
30. Kim S-H, Ha K-I. Arthroscopic treatment for impingement of the anterolateral soft tissues of the ankle. *Bone Jt J.* 2000;82(7):1019–1021.
31. Hassan A-HM. Treatment of anterolateral impingements of the ankle joint by arthroscopy. *Knee Surg Sports Traumatol Arthrosc.* 31 août 2007;15(9):1150-4.
32. Moustafa El-Sayed AM. Arthroscopic Treatment of Anterolateral Impingement of the Ankle. *J Foot Ankle Surg.* mai 2010;49(3):219-23.
33. Brennan SA, Rahim F, Dowling J, Kearns SR. Arthroscopic debridement for soft tissue ankle impingement. *Ir J Med Sci.* juin 2012;181(2):253-6.
34. El Koumiti N, El Hyaoui H, Achkoun A, Messoudi A, Hassoun J, Rahmi M, et al. Résultats du traitement arthroscopique des conflits tissulaires antérolatéraux de la cheville chez les sportifs : à propos d'une série de 22 cas. *J Traumatol Sport.* déc 2015;32(4):184-8.
35. Urgüden M, Söyüncü Y, Özdemir H, Sekban H, Akyıldız FF, Aydın AT. Arthroscopic treatment of anterolateral soft tissue impingement of the ankle: Evaluation of factors affecting outcome. *Arthrosc J Arthrosc Relat Surg.* mars 2005;21(3):317-22.
36. Tol JL, van Dijk CN. Anterior ankle impingement. *Foot Ankle Clin.* juin 2006;11(2):297-310.
37. Martin DF, Curl WW, Baker CL. Arthroscopic treatment of chronic synovitis of the ankle. *Arthrosc J Arthrosc Relat Surg Off Publ Arthrosc Assoc N Am Int Arthrosc Assoc.* 1989;5(2):110-4.
38. Liu SH, Nuccion SL, Finerman G. Diagnosis of anterolateral ankle impingement. Comparison between magnetic resonance imaging and clinical examination. *Am J Sports Med.* juin 1997;25(3):389-93.
39. Brasseur J, Zeitoun-Eiss D. Cinésiologie et conflits. *J Radiol.* janv

2007;88(1):172-83.

40. Datir A, Connell D. Imaging of impingement lesions in the ankle. *Top Magn Reson Imaging TMRI*. févr 2010;21(1):15-23.

41. Vaseenon T, Amendola A. Update on anterior ankle impingement. *Curr Rev Musculoskelet Med*. juin 2012;5(2):145-50.

42. Safran MR, Benedetti RS, Bartolozzi AR, Mandelbaum BR. Lateral ankle sprains: a comprehensive review: part 1: etiology, pathoanatomy, histopathogenesis, and diagnosis. *Med Sci Sports Exerc*. juill 1999;31(7 Suppl):S429-437.

43. Safran MR, Zachazewski JE, Benedetti RS, Bartolozzi AR, Mandelbaum R. Lateral ankle sprains: a comprehensive review part 2: treatment and rehabilitation with an emphasis on the athlete. *Med Sci Sports Exerc*. juill 1999;31(7 Suppl):S438-447.

44. Wolin I, Glassman F, Sideman S, Levinthal DH. Internal derangement of the talofibular component of the ankle. *Surg Gynecol Obstet*. août 1950;91(2):193-200.

45. Amendola A, Petrik J, Webster-Bogaert S. Ankle arthroscopy: outcome in 79 consecutive patients. *Arthrosc J Arthrosc Relat Surg Off Publ Arthrosc Assoc N Am Int Arthrosc Assoc*. oct 1996;12(5):565-73.

46. Boynton MD, Guhl JF. Soft Tissue Pathology. In: Guhl JF, Boynton MD, Parisien JS. *Foot and Ankle Arthroscopy* [Internet]. New York: Springer-Verlag; 2004 [cité 29 sept 2016]. p. 99-114. Disponible sur: http://link.springer.com/10.1007/0-387-21546-8_6

47. Thein R, Eichenblat M. Arthroscopic treatment of sports-related synovitis of the ankle. *Am J Sports Med*. oct 1992;20(5):496-8.

48. Akseki D, Pinar H, Yaldiz K, Akseki N, Arman C. The anterior inferior tibiofibular ligament and talar impingement: a cadaveric study. *Knee Surg Sports Traumatol Arthrosc*. sept 2002;10(5):321-6.

49. Nikolopoulos CE. The Accessory Anteroinferior Tibiofibular Ligament as a Cause of Talar Impingement: A Cadaveric Study. *Am J Sports Med*. 1 mars 2004;32(2):389-95.

50. van den Bekerom MPJ, Raven EEJ. The distal fascicle of the anterior inferior tibiofibular ligament as a cause of tibiotalar impingement syndrome: a current concepts review. *Knee Surg Sports Traumatol Arthrosc*. avr 2007;15(4):465-71.

51. Simonson DC, Roukis TS. Safety of Ankle Arthroscopy for the Treatment of Anterolateral Soft-Tissue Impingement. *Arthrosc J Arthrosc Relat Surg*. févr 2014;30(2):256-9.

52. Determe P. Conflits antérieurs de cheville. Traitement et résultats. In: Société française d'arthroscopie L'arthroscopie. Issy-les-Moulineaux: Elsevier Masson; 2015. p. 1280-3.
53. Richarme D, Guerini H, Pessis E. Les conflits de la cheville. In: Drapé J-L, Guerini H. Imagerie du pied et de la cheville. Issy-les-Moulineaux: Elsevier-Masson; 2010. p. 50-9.
54. Robinson P. Impingement syndromes of the ankle. Eur Radiol. 14 nov 2007;17(12):3056-65.
55. Molloy S, Solan MC, Bendall SP. Synovial impingement in the ankle. A new physical sign. J Bone Joint Surg Br. avr 2003;85(3):330-3.
56. Johnson EE, Markolf KL. The contribution of the anterior talofibular ligament to ankle laxity. J Bone Joint Surg Am. janv 1983;65(1):81-8.
57. Cochet H, Pelé E, Amoretti N, Brunot S, Lafenêtre O, Hauger O. Anterolateral Ankle Impingement: Diagnostic Performance of MDCT Arthrography and Sonography. Am J Roentgenol. juin 2010;194(6):1575-80.
58. DiGiovanni BF, Fraga CJ, Cohen BE, Shereff MJ. Associated injuries found in chronic lateral ankle instability. Foot Ankle Int. oct 2000;21(10):809-15.
59. Donovan A, Rosenberg ZS. MRI of Ankle and Lateral Hindfoot Impingement Syndromes. Am J Roentgenol. sept 2010;195(3):595-604.
60. Rubin DA, Tishkoff NW, Britton CA, Conti SF, Towers JD. Anterolateral soft-tissue impingement in the ankle: diagnosis using MR imaging. AJR Am J Roentgenol. 1997;169(3):829-835.
61. Duncan D, Mologne T, Hildebrand H, Stanley M, Schreckengaust R, Sitler D. The Usefulness of Magnetic Resonance Imaging in the Diagnosis of Anterolateral Impingement of the Ankle. J Foot Ankle Surg. sept 2006;45(5):304-7.
62. Jordan LK, Helms CA, Cooperman AE, Speer KP. Magnetic resonance imaging findings in anterolateral impingement of the ankle. Skeletal Radiol. janv 2000;29(1):34-9.
63. Linklater J. MR Imaging of Ankle Impingement Lesions. Magn Reson Imaging Clin N Am. nov 2009;17(4):775-800.
64. Ferkel RD, Tyorkin M, Applegate GR, Heinen GT. MRI evaluation of anterolateral soft tissue impingement of the ankle. Foot Ankle Int. août 2010;31(8):655-61.
65. Farooki S, Yao L, Seeger LL. Anterolateral impingement of the ankle: effectiveness of MR imaging. Radiology. 1998;207(2):357-360.

66. Hauger O, Moinard M, Lasalarie JC, Chauveaux D, Diard F. Anterolateral compartment of the ankle in the lateral impingement syndrome: appearance on CT arthrography. *Am J Roentgenol.* 1999;173(3):685–690.
67. Blum A, Loeuille D, Lochum S, Kohlmann R, Grignon B, Coudane H. L'arthro-IRM : principes et applications. *J Radiol.* 2003;84:639-57.
68. Choo HJ, Suh J-S, Kim S-J, Huh Y-M, Kim MI, Lee J-W. Ankle MRI for Anterolateral Soft Tissue Impingement: Increased Accuracy with the Use of Contrast-Enhanced Fat-Suppressed 3D-FSPGR MRI. *Korean J Radiol.* 2008;9(5):409.
69. El-Khoury GY, Alliman KJ, Lundberg HJ, Rudert MJ, Brown TD, Saltzman CL. Cartilage thickness in cadaveric ankles: measurement with double-contrast multi-detector row CT arthrography versus MR imaging. *Radiology.* déc 2004;233(3):768-73.
70. Pesquer L, Meyer P, Jambou S, Huot P, Silvestre A. Apport de l'échographie dans l'exploration du conflit antero-lateral de la cheville. *J Radiol.* 2006;87(10):1525.
71. McCarthy CL, Wilson DJ, Coltman TP. Anterolateral ankle impingement: findings and diagnostic accuracy with ultrasound imaging. *Skeletal Radiol.* mars 2008;37(3):209-16.
72. Pesquer L, Guillo S, Meyer P, Hauger O. US in ankle impingement syndrome. *J Ultrasound.* juin 2014;17(2):89-97.
73. Baums MH, Kahl E, Schultz W, Klinger H-M. Clinical outcome of the arthroscopic management of sports-related « anterior ankle pain »: a prospective study. *Knee Surg Sports Traumatol Arthrosc.* mai 2006;14(5):482-6.
74. Buda R, Baldassarri M, Parma A, Cavallo M, Pagliuzzi G, Castagnini F, et al. Arthroscopic Treatment and Prognostic Classification of Anterior Soft Tissue Impingement of the Ankle. *Foot Ankle Int.* janv 2016;37(1):33-9.
75. Besse JL, Mabit C, Orsoni N, Toullec E. Approche diagnostique et thérapeutique des entorses latérales. In: Tourné Y, Mabit C. *La cheville instable: De l'entorse récente à l'instabilité chronique.* Elsevier-Masson; 2015. p. 66-76.
76. Legré V, Boyer T, Fichez O. Gestes locaux en pathologie sportive: anesthésiques, glucocorticoïdes. *Rev Rhum.* juin 2007;74(6):602-7.
77. Chaussy C, Brendel W, Schmiedt E. Extracorporeally induced destruction of kidney stones by shock waves. *Lancet Lond Engl.* 13 déc 1980;2(8207):1265-8.
78. d'Agostino MC, Craig K, Tibalt E, Respizzi S. Shock wave as biological therapeutic tool: From mechanical stimulation to recovery and healing, through mechanotransduction. *Int J Surg.* déc 2015;24:147-53.

79. Császár NB, Angstman NB, Milz S, Sprecher CM, Kobel P, Farhat M, et al. Radial Shock Wave Devices Generate Cavitation. *PLoS One*. 2015;10(10):e0140541.
80. De Labareyre H. Que penser des ondes de choc dans le traitement des lésions tendinomusculaires en 2011? *J Traumatol Sport*. 2011;28(1):16–23.
81. Brissot R, Lobel B. Effets biologiques des ondes de choc. Application à la pathologie mécanique de l'appareil locomoteur. In: Hérisson H, Brissot R, Jorgensen C, Genty M. Ondes de choc extra-corporelles en médecine orthopédique. Montpellier: Sauramps médical; 2004. p. 15-20.
82. Amzalag S, Aspridis N. Une nouvelle technique de traitement des tendinopathies. In: Hérisson H, Brissot R, Jorgensen C, Genty M. Ondes de choc extra-corporelles en médecine orthopédique. Montpellier: Sauramps médical; 2004. p. 55-60.
83. Peers K. Power doppler sonography measurement of tendon vascularity after ESWT. *Muskuloskeletale Stowellentherapie*. mars 2001.
84. Rozenblat M. Utilisation simultanée des ondes de choc radiales et de la cryothérapie gazeuse hyperbare en cabinet de traumatologie sportive. *J Traumatol Sport*. 2003;20:211-8.
85. Schmitz C, DePace R. Pain relief by extracorporeal shockwave therapy: an update on the current understanding. *Urol Res*. août 2009;37(4):231-4.
86. Haake M, Boddeker I, Decker T, Buch M, Vogel M, Labek G, et al. Side-effects of extracorporeal shock wave therapy (ESWT) in the treatment of tennis elbow. *Arch Orthop Trauma Surg*. 1 mai 2002;122(4):222-8.
87. Mariotto S, de Prati AC, Cavalieri E, Amelio E, Marlinghaus E, Suzuki H. Extracorporeal shock wave therapy in inflammatory diseases: molecular mechanism that triggers anti-inflammatory action. *Curr Med Chem*. 2009;16(19):2366–2372.
88. Han SH, Lee JW, Guyton GP, Parks BG, Courneya J-P, Schon LC. Effect of Extracorporeal Shock Wave Therapy on Cultured Tenocytes. *Foot Ankle Int*. févr 2009;30(2):93-8.
89. de Girolamo L, Stanco D, Galliera E, Viganò M, Lovati AB, Marazzi MG, et al. Soft-Focused Extracorporeal Shock Waves Increase the Expression of Tendon-Specific Markers and the Release of Anti-inflammatory Cytokines in an Adherent Culture Model of Primary Human Tendon Cells. *Ultrasound Med Biol*. juin 2014;40(6):1204-15.
90. Zwerver J, Waugh C, van der Worp H, Scott A. Can Shockwave Therapy Improve Tendon Metabolism? In: Ackermann PW, Hart DA, éditeurs. *Metabolic Influences on Risk for Tendon Disorders* [Internet]. Cham: Springer International Publishing; 2016 [cité 16 déc 2016]. p. 275-81. Disponible sur:

http://link.springer.com/10.1007/978-3-319-33943-6_26

91. Notarnicola A, Moretti B. The biological effects of extracorporeal shock wave therapy (eswt) on tendon tissue. *MLTJ Muscles Ligaments Tendons J.* 2012;2(1):33–37.
92. Chen Y-J, Wang C-J, Yang KD, Kuo Y-R, Huang H-C, Huang Y-T, et al. Extracorporeal shock waves promote healing of collagenase-induced Achilles tendinitis and increase TGF-beta1 and IGF-I expression. *J Orthop Res Off Publ Orthop Res Soc.* juill 2004;22(4):854-61.
93. Molloy T, Wang Y, Murrell GA. The roles of growth factors in tendon and ligament healing. *Sports Med.* 2003;33(5):381–394.
94. Caminoto EH, Alves ALG, Amorim RL, Thomassian A, Hussni CA, Nicoletti JLM. Ultrastructural and immunocytochemical evaluation of the effects of extracorporeal shock wave treatment in the hind limbs of horses with experimentally induced suspensory ligament desmitis. *Am J Vet Res.* mai 2005;66(5):892-6.
95. Waugh CM, Morrissey D, Jones E, Riley GP, Langberg H, Screen HR. In vivo biological response to extracorporeal shockwave therapy in human tendinopathy. 2015 [cité 15 sept 2016]; Disponible sur: <https://qmro.qmul.ac.uk/jspui/handle/123456789/7465>
96. Wang C-J, Wang F-S, Yang KD, Weng L-H, Hsu C-C, Huang C-S, et al. Shock wave therapy induces neovascularization at the tendon–bone junction. A study in rabbits. *J Orthop Res.* nov 2003;21(6):984-9.
97. Tepeköylü C, Wang F-S, Kozaryn R, Albrecht-Schgoer K, Theurl M, Schaden W, et al. Shock wave treatment induces angiogenesis and mobilizes endogenous CD31/CD34-positive endothelial cells in a hindlimb ischemia model: Implications for angiogenesis and vasculogenesis. *J Thorac Cardiovasc Surg.* oct 2013;146(4):971-8.
98. Van Den Steene J-Y. Les ondes de choc: principes techniques, bases physiologiques et thérapeutiques. *Rev Podol.* mars 2015;11(62):25-8.
99. Sablayrolles P, Gremeaux V, Hérisson C. Stratégie thérapeutique: la place des ondes de choc extra-corporelles. *J Réadapt Médicale.* 2006;26(1-2):15-21.
100. Chevutschi A, Legrand C, Thevenon A. Les ondes de choc en pratique courante. *Kinesither Rev.* 2010;10(106):18-21.
101. Jorgensen C. Utilisation pratique des ondes de choc en pathologie locomotrice: les diverses techniques et le matériel disponible. In: Hérisson H, Brissot R, Jorgensen C, Genty M. *Ondes de choc extra-corporelles en médecine orthopédique.* Montpellier: Sauramps médical; 2004. p. 21-4.
102. Noel E. Les ondes de choc extra-corporelles en rhumatologie en 2004. In:

Hérisson H, Brissot R, Jorgensen C, Genty M. Ondes de choc extra-corporelles en médecine orthopédique. Montpellier: Sauramps médical; 2004. p. 25-32.

103. Lohrer H, Nauck T, Dorn-Lange NV, Schöll J, Vester JC. Comparison of radial versus focused extracorporeal shock waves in plantar fasciitis using functional measures. *Foot Ankle Int.* janv 2010;31(1):1-9.

104. van der Worp H, Zwerver J, Hamstra M, van den Akker-Scheek I, Diercks RL. No difference in effectiveness between focused and radial shockwave therapy for treating patellar tendinopathy: a randomized controlled trial. *Knee Surg Sports Traumatol Arthrosc Off J ESSKA.* sept 2014;22(9):2026-32.

105. Karlsson J, Peterson L. Evaluation of ankle joint function: the use of a scoring scale. *The Foot.* avr 1991;1(1):15-9.

106. Eslamian F, Shakouri SK, Jahanjoo F, Hajjaliloo M, Notghi F. Extra Corporeal Shock Wave Therapy Versus Local Corticosteroid Injection in the Treatment of Chronic Plantar Fasciitis, a Single Blinded Randomized Clinical Trial. *Pain Med.* sept 2016;17(9):1722-31.

107. Kitaoka HB, Alexander IJ, Adelaar RS, Nunley JA, Myerson MS, Sanders M. Clinical rating systems for the ankle-hindfoot, midfoot, hallux, and lesser toes. *Foot Ankle Int.* jul 1994;15(7):349-53.

108. Budiman-Mak E, Conrand KJ, Roach KE. The Foot function Index : a measure of foot pain and disability. *Journal Clinical Epidemiology.* 1991;44:561-70.

109. Roos EM, Brandsson S, Karlsson J. Validation of the foot and ankle outcome score for ankle ligament reconstruction. *Foot Ankle Int.* oct 2001;22(10):788-94.

110. Martin RL, Irrgang JJ, Burdett RG, Conti SF, Van Swearingen JM. Evidence of validity for the Foot and Ankle Ability Measure. *Foot Ankle Int.* nov 2005;26:968-83.

111. SooHoo NF, Schuler M, Fleming LL. Evaluation of the AOFAS clinical rating system. *Foot Ankle Int.* jan 2003;24:50-5.

Annexe 1 : Formulaire de recueil de consentement éclairé adressé aux patients

De : M., Mme, Mlle

Nom :

Prénom :

Date de naissance :

Numéro de téléphone :

Le Docteur X m'a proposé de participer à une étude visant à évaluer l'effet des ondes de choc radiales pour le traitement du conflit antérolatéral de cheville.

J'ai reçu oralement toutes les informations nécessaires pour comprendre l'intérêt et le déroulement de l'étude, les bénéfices attendus, les contraintes et les risques prévisibles.

J'ai pu poser toutes les questions nécessaires à la bonne compréhension de ces informations et j'ai reçu des réponses claires et précises.

J'ai été informé(e) que je bénéficierai d'un examen médical préalable à l'étude.

J'accepte d'être convoqué(e) par téléphone pour répondre à un questionnaire sur l'état de mes symptômes avant le début des séances d'ondes de choc, après trois séances puis six semaines après la fin du traitement.

Je suis libre de refuser de participer à cette étude.

Je peux interrompre ma participation à tout moment, sans justification et sans compromettre la qualité des soins qui me sont dispensés. auquel cas j'en informerai le médecin qui me suit au cours de cette étude, pour qu'il me propose, le cas échéant, une prise en charge adaptée.

En foi de quoi, j'accepte librement et volontairement de participer à cette étude.

Par ailleurs, je pourrai éventuellement être sorti(e) de l'étude par le médecin s'il l'estime nécessaire.

Mon consentement ne décharge pas les organisateurs de l'étude de leurs responsabilités à mon égard. Les données ayant trait à mon état de santé, à mes habitudes de vie, à ma situation administrative demeurent strictement confidentielles et ne peuvent être consultées que par le médecin qui me suit et ses collaborateurs, et astreintes au secret professionnel.

J'ai bien été informé(e) que mes données personnelles seront rendues anonymes, avant d'être intégrées dans un rapport ou une publication scientifique.

Je serai informé(e) de toute nouvelle information durant l'étude, susceptible de modifier ma décision quant à ma participation à celle-ci.

<i>Partie à remplir par le patient</i>	<i>Partie à remplir par le médecin</i>
Nom et Prénom du patient	Cachet du médecin
Signature	Signature
Date	

Annexe 2 : Fiche de recueil des données anamnestiques et cliniques

NOM ET PRENOM DU PATIENT :

Numéro de téléphone :

Date de naissance :

Sexe :

Poids :

Taille :

IMC :

Sport principal pratiqué :

Niveau sportif :

- Compétition haut-niveau (niveau national)
- Compétition amateur (niveau régional)
- Loisir
- Pas de sport

Cheville lésée :

- Cheville droite
- Cheville gauche

Date du traumatisme étiologique (entorse initiale) :

Type d'accident (sport, loisir, travail)

Mécanisme du traumatisme :

Gravité de l'entorse initiale (d'après les échographies si réalisées initialement) :

Autres épisodes d'instabilité depuis le traumatisme initial (entorses répétées) :

Traitement conservateur depuis l'entorse initiale :

- Contention de la cheville (préciser le type de contention initiale : strapping, orthèse stabilisatrice type Aircast, botte de marche)
- AINS per os et/ou local
- Rééducation fonctionnelle (préciser la date de début après le traumatisme et nombre total de séances)

Le patient a-t-il reçu préalablement des injections intra-articulaires de corticoïdes pour les douleurs de conflit de la cheville ? (si oui : préciser le nombre, la date des infiltrations et les effets constatés)

Critères d'inclusion

Tout patient âgé de plus de 18 ans présentant des douleurs chroniques de la cheville en rapport avec un conflit antérolatéral après entorse externe survenue depuis au moins 3 mois.

Diagnostic clinique de conflit antérolatéral établi d'après les critères cliniques de Liu (au moins cinq critères sur six) :

- Douleur antérolatérale de la cheville
- Empâtement ou gonflement de la gouttière antérolatérale
- Douleur en flexion dorsale forcée et éversion de la cheville
- Douleur en appui monopodal et position accroupie
- Douleur à l'effort
- Absence de laxité

Critères d'exclusion

- Antécédent de fracture ou chirurgie de la cheville pathologique
- Ostéoarthrite dégénérative (arthrose) ou inflammatoire
- Injection locale de corticoïdes et/ou d'un traitement par ondes de choc au cours des trois derniers mois sur la cheville pathologique
- Contre-indication aux ondes de choc : grossesse, trouble de coagulation ou prise de traitement anticoagulant, pace-maker, lésion cutanée sur la zone à traiter (plaie, infection, tumeur), corticothérapie orale au long cours

Bilan clinique pré-thérapeutique

Signes cliniques de conflit antérolatéral :

- Douleur à la palpation de la gouttière antérolatérale
- Empâtement localisé
- Gonflement à l'effort
- Douleur en flexion dorsale forcée et éversion de la cheville
- Douleur en appui monopodal et position accroupie
- Raideur de la cheville
- Douleur à l'effort
- Limitation des activités sportives (préciser si partielle ou totale)
- Signe de Molloy

Autres éléments cliniques :

- Instabilité subjective
- Laxité clinique : si oui, préciser :
 - Tiroir antéropostérieur (anterior drawer test)
 - Laxité en varus (test du varus forcé)

Annexe 3 : Ordonnance d'échographie adressée aux radiologues

NOM : Mérignac, le / / 2016
Prénom :
Date de naissance :

ECHOGRAPHIE DE LA CHEVILLE

Comblement fibreux de gouttière antérolatérale (masse tissulaire)

- Masse avec doppler +
- Masse non hyperéchogène ≥ 4 mmm
- Masse non hyperéchogène ≥ 6 mm

Anomalies du LTFA

- LTFA épaissi
- LTFA aminci
- LTFA absent ou rompu

Épanchement articulaire (récessus antérolatéral)

Faisceau accessoire de Bassett

Anomalies du LCF

Ossification :

- Péri-ligamentaire
- Enchâssée dans LTFA

Extracorporeal shock wave therapy in the treatment of anterolateral ankle impingement : a preliminary study on a small population of patients in a sport medicine centre in Bordeaux.

Objective. To describe the clinical effects observed after extracorporeal shock wave therapy in patients with anterolateral ankle impingement.

Method. A prospective interventional non-comparative study was performed. Diagnosis of anterolateral ankle impingement was primarily based on clinical findings in our study, according to the presence of Liu criteria (sensitivity 94 %, specificity 75 %) after lateral ankle sprain. The therapeutic protocol consisted of 3 sessions of low energy radial shock wave treatment (3 000 shocks/session, 12/s) performed with a one-week interval. Ankle joint function (Karlsson scoring system), rest pain and activity-related pain (numeric pain scale) and measurement of ankle dorsiflexion were evaluated at baseline and 1 and 6 weeks after treatment.

Results. Eight patients ranging in age from 20 to 55 were included. The average duration of symptoms was 6.3 months (3–14). All patients previously received a conventional medical treatment and physiotherapy for at least 3 months. The following clinical outcomes were significantly improved ($p < 0,05$) at the last follow-up, performed 6 weeks after the last shock wave session : the average Karlsson ankle score increased from 38.63/100 (25–55) to 83.38/100 (42–100), the average activity-related pain decreased from 6.5/10 (5–8) to 2.63/10 (1–6) and the average rest pain decreased from 2.88/10 (0–5) à 0.38/10 (0–3) after treatment. Adverse events related were not constant and always minor.

Conclusion. Extracorporeal shock wave therapy might be an interesting treatment for anterolateral ankle impingement. It could be a complement to conventional medical treatment, physiotherapy, and before surgery. Larger randomized controlled trials are required to confirm our results.

RESUME :

Objectif. Décrire les effets cliniques observés après un traitement par ondes de choc extracorporelles chez des patients porteurs d'un conflit antérolatéral de la cheville.

Méthode. Il s'agissait d'une étude interventionnelle ouverte non comparative de type avant/après. Le diagnostic de conflit antérolatéral dans notre série était principalement clinique et reposait sur la présence des critères de Liu (sensibilité 94 %, spécificité 75 %) après un épisode d'entorse latérale de la cheville. Le protocole thérapeutique comportait 3 séances d'ondes de choc radiales (3 000 chocs/séance, 12/s) effectuées à une semaine d'intervalle. La fonction de la cheville (score de Karlsson), la douleur au repos et en activité (échelle numérique) et l'amplitude de flexion dorsale de la cheville ont été évaluées avant le traitement, puis 1 et 6 semaines après la fin du traitement.

Résultats. Huit patients âgés de 20 à 55 ans ont été inclus. La durée moyenne d'évolution des symptômes était de 6,3 mois (3–14). Tous les patients avaient bénéficié au préalable d'un traitement médical classique et d'une rééducation de la cheville pendant au moins 3 mois. Les paramètres cliniques suivants ont été améliorés de manière significative ($p < 0,01$) lors de l'évaluation finale, réalisée six semaines après la dernière séance d'ondes de choc : le score de Karlsson moyen est passé de 38.63/100 (25–55) à 83.38/100 (42–100), la douleur en activité moyenne est passée de 6.5/10 (5–8) à 2.63/10 (1–6) et la douleur au repos moyenne est passée de 2.88/10 (0–5) à 0.38/10 (0–3). Les effets indésirables relevés étaient inconstants et toujours mineurs.

Conclusion. La thérapie par ondes de choc apparaît intéressante pour le traitement conservateur du conflit antérolatéral de cheville. Elle pourrait être proposée en complément du traitement médical classique, de la rééducation et avant une éventuelle intervention chirurgicale. Des essais comparatifs de plus grande envergure sont nécessaires pour confirmer nos résultats.

DISCIPLINE : Médecine générale

MOTS CLES : conflit antérolatéral ; cheville ; traitement ; ondes de choc extracorporelles

UNIVERSITE DE BORDEAUX - Faculté de médecine