



HAL
open science

Choc hypovolémique précoce et distension abdominale due à une rupture splénique néonatale : urgence du diagnostic et de la prise en charge

Claire-Sophie Descamps

► To cite this version:

Claire-Sophie Descamps. Choc hypovolémique précoce et distension abdominale due à une rupture splénique néonatale : urgence du diagnostic et de la prise en charge. Médecine humaine et pathologie. 2017. dumas-01661722

HAL Id: dumas-01661722

<https://dumas.ccsd.cnrs.fr/dumas-01661722>

Submitted on 14 Dec 2017

HAL is a multi-disciplinary open access archive for the deposit and dissemination of scientific research documents, whether they are published or not. The documents may come from teaching and research institutions in France or abroad, or from public or private research centers.

L'archive ouverte pluridisciplinaire **HAL**, est destinée au dépôt et à la diffusion de documents scientifiques de niveau recherche, publiés ou non, émanant des établissements d'enseignement et de recherche français ou étrangers, des laboratoires publics ou privés.



AVERTISSEMENT

Ce document est le fruit d'un long travail approuvé par le jury de soutenance et mis à disposition de l'ensemble de la communauté universitaire élargie.

Il n'a pas été réévalué depuis la date de soutenance.

Il est soumis à la propriété intellectuelle de l'auteur. Ceci implique une obligation de citation et de référencement lors de l'utilisation de ce document.

D'autre part, toute contrefaçon, plagiat, reproduction illicite encourt une poursuite pénale.

Contact au SID de Grenoble :
bump-theses@univ-grenoble-alpes.fr

LIENS

Code de la Propriété Intellectuelle. articles L 122. 4

Code de la Propriété Intellectuelle. articles L 335.2- L 335.10

<http://www.cfcopies.com/juridique/droit-auteur>

<http://www.culture.gouv.fr/culture/infos-pratiques/droits/protection.htm>

UNIVERSITÉ GRENOBLE ALPES
UFR DE MÉDECINE DE GRENOBLE

Année : 2017

**CHOC HYPOVOLEMIQUE PRECOCE ET DISTENSION
ABDOMINALE DUE A UNE RUPTURE SPLENIQUE
NEONATALE : URGENCE DU DIAGNOSTIC ET DE LA
PRISE EN CHARGE**

THESE
PRESENTEE POUR L'OBTENTION DU DOCTORAT EN MEDECINE
DIPLOME D'ETAT

Par Claire-Sophie DESCAMPS

[Données à caractère personnel]

THÈSE SOUTENUE PUBLIQUEMENT À LA FACULTÉ DE MÉDECINE DE
GRENOBLE

Le 1^{er} décembre 2017

DEVANT LE JURY COMPOSE DE

Président du jury : M. le Professeur Thierry DEBILLON

Membres

M. le Docteur Fabrice CNEUDE (directeur de thèse)

M. le Professeur Christian PIOLAT

M. le Professeur Dominique PLANTAZ

L'UFR de Médecine de Grenoble n'entend donner aucune approbation ni improbation aux opinions émises dans les thèses ; ces opinions sont considérées comme propres à leurs auteurs.

Doyen de la Faculté : Pr. Jean Paul ROMANET

Année 2017-2018

ENSEIGNANTS A L'UFR DE MEDECINE

CORPS	NOM-PRENOM	Discipline universitaire
PU-PH	ALBALADEJO Pierre	Anesthésiologie réanimation
PU-PH	APEL Florent	Ophthalmologie
PU-PH	ARVIEUX-BARTHELEMY Catherine	Chirurgie générale
PU-PH	BAILLET Athan	Rhumatologie
PU-PH	BARONE-ROCHETTE Gilles	Cardiologie
PU-PH	BAYAT Sam	Physiologie
PU-PH	BENHAMOU Pierre Yves	Endocrinologie, diabète et maladies métaboliques
PU-PH	BERGER François	Biologie cellulaire
MCU-PH	BIDART-COUTTON Marie	Biologie cellulaire
MCU-PH	BOISSET Sandrine	Agents infectieux
PU-PH	BONAZ Bruno	Gastro-entérologie, hépatologie, addictologie
PU-PH	BONNETERRE Vincent	Médecine et santé au travail
PU-PH	BOREL Anne-Laure	Endocrinologie, diabète et maladies métaboliques
PU-PH	BOSSON Jean-Luc	Biostatistiques, informatique médicale et technologies de communication
MCU-PH	BOTTARI Serge	Biologie cellulaire
PU-PH	BOUGEROL Thierry	Psychiatrie d'adultes
PU-PH	BOUILLET Laurence	Médecine interne
PU-PH	BOUZAT Pierre	Réanimation
MCU-PH	BRENIER-PINCHART Marie Pierre	Parasitologie et mycologie
PU-PH	BRICAULT Ivan	Radiologie et imagerie médicale
PU-PH	BRICHON Pierre-Yves	Chirurgie thoracique et cardio-vasculaire
MCU-PH	BRIOT Raphaël	Thérapeutique, médecine d'urgence
MCU-PH	BROUILLET Sophie	Biologie et médecine du développement et de la reproduction
PU-PH	CAHN Jean-Yves	Hématologie
PU-PH	CARPENTIER Françoise	Thérapeutique, médecine d'urgence
PU-PH	CARPENTIER Patrick	Chirurgie vasculaire, médecine vasculaire
PU-PH	CESBRON Jean-Yves	Immunologie
PU-PH	CHABARDES Stephan	Neurochirurgie
PU-PH	CHABRE Olivier	Endocrinologie, diabète et maladies métaboliques
PU-PH	CHAFFANJON Philippe	Anatomie
PU-PH	CHARLES Julie	Dermatologie
PU-PH	CHAVANON Olivier	Chirurgie thoracique et cardio-vasculaire
PU-PH	CHIQUET Christophe	Ophthalmologie

Mis à jour le 19 septembre 2017

Page 1 sur 4

PU-PH	CHIRICA Mircea	Chirurgie générale
PU-PH	CINQUIN Philippe	Biostatistiques, informatique médicale et technologies de communication
MCU-PH	CLAVARINO Giovanna	Immunologie
PU-PH	COHEN Olivier	Biostatistiques, informatique médicale et technologies de communication
PU-PH	COURVOISIER Aurélien	Chirurgie infantile
PU-PH	COUTURIER Pascal	Gériatrie et biologie du vieillissement
PU-PH	CRACOWSKI Jean-Luc	Pharmacologie fondamentale, pharmacologie clinique
PU-PH	CURE Hervé	Oncologie
PU-PH	DEBILLON Thierry	Pédiatrie
PU-PH	DECAENS Thomas	Gastro-entérologie, Hépatologie
PU-PH	DEMATTEIS Maurice	Addictologie
MCU-PH	DERANSART Colin	Physiologie
PU-PH	DESCOTES Jean-Luc	Urologie
MCU-PH	DETANTE Olivier	Neurologie
MCU-PH	DIETERICH Klaus	Génétique et procréation
MCU-PH	DOUTRELEAU Stéphane	Physiologie
MCU-PH	DUMESTRE-PERARD Chantal	Immunologie
PU-PH	EPAULARD Olivier	Maladies Infectieuses et Tropicales
PU-PH	ESTEVE François	Biophysique et médecine nucléaire
MCU-PH	EYSSERIC Hélène	Médecine légale et droit de la santé
PU-PH	FAGRET Daniel	Biophysique et médecine nucléaire
PU-PH	FAUCHERON Jean-Luc	Chirurgie générale
MCU-PH	FAURE Julien	Biochimie et biologie moléculaire
PU-PH	FERRETTI Gilbert	Radiologie et imagerie médicale
PU-PH	FEUERSTEIN Claude	Physiologie
PU-PH	FONTAINE Éric	Nutrition
PU-PH	FRANCOIS Patrice	Epidémiologie, économie de la santé et prévention
MCU-MG	GABOREAU Yoann	Médecine Générale
PU-PH	GARBAN Frédéric	Hématologie, transfusion
PU-PH	GAUDIN Philippe	Rhumatologie
PU-PH	GAVAZZI Gaétan	Gériatrie et biologie du vieillissement
PU-PH	GAY Emmanuel	Neurochirurgie
MCU-PH	GILLOIS Pierre	Biostatistiques, informatique médicale et technologies de communication
MCU-PH	GRAND Sylvie	Radiologie et imagerie médicale
PU-PH	GRIFFET Jacques	Chirurgie infantile
PU-PH	GUEBRE-EGZIABHER Fitsum	Néphrologie
MCU-PH	GUZUN Rita	Endocrinologie, diabétologie, nutrition, éducation thérapeutique
PU-PH	HAINAUT Pierre	Biochimie, biologie moléculaire
PU-PH	HENNEBICQ Sylviane	Génétique et procréation
PU-PH	HOFFMANN Pascale	Gynécologie obstétrique
PU-PH	HOMMEL Marc	Neurologie
PU-MG	IMBERT Patrick	Médecine Générale
PU-PH	JOUK Pierre-Simon	Génétique
PU-PH	JUVIN Robert	Rhumatologie

PU-PH	KAHANE Philippe	Physiologie
MCU-PH	KASTLER Adrian	Radiologie et imagerie médicale
PU-PH	KRACK Paul	Neurologie
PU-PH	KRAINIK Alexandre	Radiologie et imagerie médicale
PU-PH	LABARERE José	Epidémiologie ; Eco. de la Santé
MCU-PH	LABLANCHE Sandrine	Endocrinologie, diabète et maladies métaboliques
MCU-PH	LANDELLE Caroline	Bactériologie - virologie
MCU-PH	LAPORTE François	Biochimie et biologie moléculaire
MCU-PH	LARDY Bernard	Biochimie et biologie moléculaire
MCU-PH	LARRAT Sylvie	Bactériologie, virologie
MCU - PH	LE PISSART Audrey	Biochimie et biologie moléculaire
PU-PH	LECCIA Marie-Thérèse	Dermato-vénérologie
PU-PH	LEROUX Dominique	Génétique
PU-PH	LEROY Vincent	Gastro-entérologie, hépatologie, addictologie
PU-PH	LEVY Patrick	Physiologie
PU-PH	LONG Jean-Alexandre	Urologie
PU-PH	MAGNE Jean-Luc	Chirurgie vasculaire
MCU-PH	MAIGNAN Maxime	Thérapeutique, médecine d'urgence
PU-PH	MAITRE Anne	Médecine et santé au travail
MCU-PH	MALLARET Marie-Reine	Epidémiologie, économie de la santé et prévention
MCU-PH	MARLU Raphaël	Hématologie, transfusion
MCU-PH	MAUBON Danièle	Parasitologie et mycologie
PU-PH	MAURIN Max	Bactériologie - virologie
MCU-PH	MC LEER Anne	Cytologie et histologie
PU-PH	MERLOZ Philippe	Chirurgie orthopédique et traumatologie
PU-PH	MORAND Patrice	Bactériologie - virologie
PU-PH	MOREAU-GAUDRY Alexandre	Biostatistiques, informatique médicale et technologies de communication
PU-PH	MORO Elena	Neurologie
PU-PH	MORO-SIBILOT Denis	Pneumologie
PU-PH	MOUSSEAU Mireille	Cancérologie
PU-PH	MOUTET François	Chirurgie plastique, reconstructrice et esthétique ; brûlologie
MCU-PH	PACLET Marie-Hélène	Biochimie et biologie moléculaire
PU-PH	PALOMBI Olivier	Anatomie
PU-PH	PARK Sophie	Hémato - transfusion
PU-PH	PASSAGGIA Jean-Guy	Anatomie
PU-PH	PAYEN DE LA GARANDERIE Jean-François	Anesthésiologie réanimation
MCU-PH	PAYSANT François	Médecine légale et droit de la santé
MCU-PH	PELLETIER Laurent	Biologie cellulaire
PU-PH	PELLOUX Hervé	Parasitologie et mycologie
PU-PH	PEPIN Jean-Louis	Physiologie
PU-PH	PERENNOU Dominique	Médecine physique et de réadaptation
PU-PH	PERNOD Gilles	Médecine vasculaire
PU-PH	PIOLAT Christian	Chirurgie infantile
PU-PH	PISON Christophe	Pneumologie

PU-PH	PLANTAZ Dominique	Pédiatrie
PU-PH	POIGNARD Pascal	Virologie
PU-PH	POLACK Benoît	Hématologie
PU-PH	POLOSAN Mircea	Psychiatrie d'adultes
PU-PH	PONS Jean-Claude	Gynécologie obstétrique
PU-PH	RAMBEAUD Jacques	Urologie
PU-PH	RAY Pierre	Biologie et médecine du développement et de la reproduction
PU-PH	REYT Émile	Oto-rhino-laryngologie
PU-PH	RIGHINI Christian	Oto-rhino-laryngologie
PU-PH	ROMANET Jean Paul	Ophthalmologie
PU-PH	ROSTAING Lionel	Néphrologie
MCU-PH	ROUSTIT Matthieu	Pharmacologie fondamentale, pharmaco clinique, addictologie
MCU-PH	ROUX-BUISSON Nathalie	Biochimie, toxicologie et pharmacologie
MCU-PH	RUBIO Amandine	Pédiatrie
PU-PH	SARAGAGLIA Dominique	Chirurgie orthopédique et traumatologie
MCU-PH	SATRE Véronique	Génétique
PU-PH	SAUDOU Frédéric	Biologie Cellulaire
PU-PH	SCHMERBER Sébastien	Oto-rhino-laryngologie
PU-PH	SCHWEBEL-CANALI Carole	Réanimation médicale
PU-PH	SCOLAN Virginie	Médecine légale et droit de la santé
MCU-PH	SEIGNEURIN Arnaud	Epidémiologie, économie de la santé et prévention
PU-PH	STAHL Jean-Paul	Maladies infectieuses, maladies tropicales
PU-PH	STANKE Françoise	Pharmacologie fondamentale
MCU-PH	STASIA Marie-José	Biochimie et biologie moléculaire
PU-PH	STURM Nathalie	Anatomie et cytologie pathologiques
PU-PH	TAMISIER Renaud	Physiologie
PU-PH	TERZI Nicolas	Réanimation
MCU-PH	TOFFART Anne-Claire	Pneumologie
PU-PH	TONETTI Jérôme	Chirurgie orthopédique et traumatologie
PU-PH	TOUSSAINT Bertrand	Biochimie et biologie moléculaire
PU-PH	VANZETTO Gérald	Cardiologie
PU-PH	VUILLEZ Jean-Philippe	Biophysique et médecine nucléaire
PU-PH	WEIL Georges	Epidémiologie, économie de la santé et prévention
PU-PH	ZAOUI Philippe	Néphrologie
PU-PH	ZARSKI Jean-Pierre	Gastro-entérologie, hépatologie, addictologie

PU-PH : Professeur des Universités et Praticiens Hospitaliers

MCU-PH : Maître de Conférences des Universités et Praticiens Hospitaliers

PU-MG : Professeur des Universités de Médecine Générale

MCU-MG : Maître de Conférences des Universités de Médecine Générale

Remerciements

Aux Dr Hays, Dr Cneude, Dr Rayet, Pr Piolat, Dr Epiard et Pr Debillon, merci de m'avoir aidée dans la rédaction de ce travail qui a pu aboutir à sa publication dans une belle revue européenne.

Au Dr Alison Foote, merci beaucoup d'avoir gracieusement traduit ce manuscrit.

Au Docteur Cneude, qui a eu l'idée de ce travail, merci de m'avoir aidée à le concrétiser. Merci Fabrice pour ton aide dans la rédaction de ce manuscrit, pour ton soutien. Merci pour ta gentillesse et ta disponibilité, merci pour tout ce que tu m'as appris, toujours avec plaisir et bonne humeur.

Au Professeur Debillon, merci d'avoir accepté de présider le jury de soutenance de ma thèse. Merci d'avoir partagé avec moi votre passion pour la néonatalogie, de m'avoir soutenue et aidée dans mes travaux, de m'avoir permis de les présenter en congrès et de les publier. Merci de m'avoir soutenue dans mes projets personnels et de m'avoir permis de les concrétiser.

A toute l'équipe de médecins et d'infirmières de réanimation néonatale de Grenoble, merci de m'avoir transmis votre passion pour la néonatalogie. Merci pour tout ce que vous m'avez appris et apporté, pour votre rigueur et votre bonne humeur.

Un merci particulier à Marie, Chloé, Johanna et Laureline, qui m'ont beaucoup soutenue, et pour tout ce que vous m'avez appris. J'ai eu beaucoup de plaisir à travailler avec vous. Merci pour votre disponibilité, votre gentillesse, votre bonne humeur, votre bienveillance.

A toute l'équipe d'IHO de Grenoble, merci de m'avoir fait passer un magnifique 1^{er} semestre au CHU. Ce stage était une très belle expérience, très riche humainement. Merci pour votre gentillesse, votre disponibilité, votre bonne humeur, vos fous rires.

Au Dr Selek, avec qui j'ai eu le plaisir de travailler, notamment pendant mon semestre en IHO, et qui nous a malheureusement quitté mais dont nous garderons un merveilleux souvenir, merci pour tout.

A toute l'équipe de Pédiatrie Polyvalente, merci pour ce riche semestre très intéressant. Merci particulièrement aux Dr Bost-Bru, Dr Hullo et Dr Bardet pour votre bonne humeur, votre confiance. Vous m'avez permis de prendre de l'autonomie sous votre bienveillance.

A l'équipe de Réanimation Pédiatrique, merci pour tout ce que vous m'aurez appris pendant mon semestre au sein de votre équipe. Merci pour votre formation dans les gestes techniques de réanimation, merci pour votre pédagogie et pour votre patience.

Aux équipes de Thonon les Bains et Annecy aux côtés de qui j'ai fait mes premiers pas d'interne, merci pour cette belle première année d'internat. Merci particulièrement aux Dr Coletto, Jadas, Messenger et Peyret qui m'auront initié à la néonatalogie. Eh oui Ludivine, ton message a porté ses fruits, « néonat is beautiful » ! Merci à Bérénice, une super assistante toujours de bonne humeur. Merci au Dr Pouyau d'avoir partagé avec nous sa passion de la pédiatrie et ses infinies connaissances.

A l'équipe du Pr Claris, merci pour votre chaleureux accueil lors de mon dernier semestre. Merci de m'avoir permis d'acquérir de nouvelles connaissances et de l'autonomie sous votre bienveillance. Merci à tous pour votre gentillesse et votre confiance.

Merci aux supers assistantes qui m'auront guidée tout au long de cet internat : Bérénice, Kawtar, Pauline, Johanna, Marie, Laureline, Julie, Morgane, Murielle, Laure-Anne, Elise, Lélia, Marine, Larissa.

A l'équipe de soins continus de l'HFME, merci de m'avoir transmis votre passion pour la pédiatrie lors de mon stage en 6^e année, et merci de m'avoir motivée à choisir cette voie, quel magnifique métier que celui de pédiatre !

Merci à tous les médecins que j'ai rencontré pendant mes études et qui ont contribué à ma formation.

Merci à mes co-internes de Grenoble, Pauline, Sophie, Blandine, Gaëlle, Irène, Camille, Clara, Delphine, Morgane, Charlotte, Marie-F, Marie, Aurélie, Johanne, Jennifer, pour ces 4 belles années passées à vos côtés.

Un merci particulier à toi, Pauline, pour ces 2 belles années de colocation et notre belle amitié.

Merci Blandine pour cette fin de semestre en maternité, quel plaisir de travailler avec toi ! Qui sait, peut-être un jour nous retrouverons nous sur Lyon.

Merci à mes co-internes de Thonon et Annecy aux côtés de qui j'ai passé 2 superbes premiers semestres de pédiatrie.

Un merci particulier à toi Auria, ma première co-interne, en qui j'ai trouvé une véritable amie.

Merci à toutes les magnifiques personnes que j'ai rencontrées pendant toutes ces années d'études : patients, parents, soignants, secrétaires, cuisiniers ...

A mes amis d'université, Aline, Lucile, Estelle, Sylvain et Clothilde, merci pour nos séances de révision mais surtout pour tout ce que nous avons partagé et continuons à partager en dehors de la médecine. Loin des yeux, près du cœur !

Merci Aline pour ta présence, ton soutien, tes encouragements, pour cette belle amitié que nous partageons. Merci d'être là.

A Aude, merci de m'avoir soutenue et encouragée pendant ces longues années d'étude. Merci d'avoir toujours cru en notre amitié malgré la distance et mon esprit parfois trop accaparé par mon travail. Merci d'être toujours présente à mes côtés pour partager de beaux moments.

A Julien, le roi des statistiques, merci infiniment pour ton aide, ta disponibilité, ta réactivité, ta bonne humeur, tes blagues.

A Iman et Charline, merci pour votre soutien pendant ces premières années sur les bancs de la faculté. Merci pour votre présence, vos conseils, votre amitié.

A Solène, merci pour cette belle amitié qui nous lie depuis bientôt 25 ans. Merci pour tout le soutien que tu m'as apporté pendant ces longues années d'étude.

A toi François, mon frère, mon ange-gardien, qui a toujours été là pour moi, merci d'avoir toujours cru en moi et de m'avoir soutenue même dans les plus grands moments de doute. Merci d'avoir toujours veillé sur moi. Je n'y serai jamais arrivée sans toi.

A toi Papa, merci de m'avoir transmis ta passion pour la médecine. J'espère que tu seras fier de moi.

A Monique et Jean-Luc, merci d'avoir toujours cru en moi, de m'avoir soutenue, d'avoir été là et d'être toujours là pour moi. C'est une immense chance pour moi que vous fassiez partie de ma vie.

A ma belle-famille, merci pour votre accueil chaleureux, votre gentillesse, votre générosité, votre soutien pendant ces longues études. Quelle chance de vous avoir à mes côtés !

A toi Anthony, merci pour ton soutien, ta patience, ta compréhension. Merci de me reconforter dans les moments difficiles, merci de me rassurer dans mes grands moments de doute, de me redonner confiance en moi. Merci de prendre soin de moi. Je suis tellement heureuse de construire ma vie avec toi. Je t'aime.

Table des matières

Mots clés et abréviations	10
Résumé	11
Introduction.....	12
Etude de cas	13
Cas n°1	13
Cas n°2.....	15
Cas n°3.....	17
Cas n°4.....	19
Cas n°5.....	20
Discussion	22
Tableau: Cas rapportés dans la littérature	25
Conclusion	27
Références	28
Article publié dans l'European Journal of Pediatrics	29
Serment d'Hippocrate	37

Mots clés

Rupture splénique néonatale

Hémopéritoine

Choc hémorragique

Laparotomie exploratrice

Urgence diagnostique et thérapeutique

Abréviations

CIVD - Coagulation Intra Vasculaire Disséminée

ETF – Echographie Transfontanellaire

SA- Semaines d'Aménorrhée

Résumé

La rupture splénique en période néonatale est une pathologie rare pouvant se compliquer d'un état de choc hémorragique. Les symptômes étant peu spécifiques, le diagnostic est difficile et souvent retardé, parfois découvert uniquement à l'autopsie. Nous reportons 5 cas diagnostiqués dans la région Rhône-Alpes. A partir de ces observations et d'une revue de la littérature, les circonstances de survenue, les signes cliniques et les possibilités thérapeutiques seront discutés. Devant toute anémie sévère avec pâleur et distension abdominale, notamment dans un contexte de naissance avec extraction difficile, une échographie abdominale doit être réalisée en urgence et une prise en charge chirurgicale rapidement discutée.

Conclusion : Cette pathologie doit être connue du néonatalogiste afin qu'il sache rapidement l'évoquer compte tenu de la mise en jeu rapide du pronostic vital.

Introduction

L'hémopéritoine est une pathologie peu décrite en période néonatale se compliquant rapidement d'un choc hémorragique pouvant aboutir au décès de l'enfant. Le pronostic dépend de la rapidité du diagnostic et de la prise en charge thérapeutique. Les lésions hépatiques sont les causes les plus fréquentes (65%) suivies par les lésions surrénaliennes (15%) puis les lésions spléniques (10%) [1-3]. Nous rapportons 5 cas de nouveau nés ayant présenté un hémopéritoine néonatal secondaire à une rupture splénique dans la région Rhône Alpes (France) entre 2003 et 2015 sur environ 1 million de naissances. A partir de ces observations, une revue de la littérature sera réalisée. L'objectif de cet article est d'alerter le clinicien sur les circonstances de révélation de cette pathologie et de proposer, à partir des données de la littérature, une attitude thérapeutique.

Etude de cas

Pour les 5 cas décrits, il n'y avait pas de notion de consanguinité, de traumatisme ni d'infection durant la grossesse. Le score d'Apgar était coté à une, cinq et dix minutes de vie.

Cas n°1

Il s'agissait du 2^e enfant d'une mère sans antécédent particulier. Une césarienne a été réalisée à 32 semaines d'aménorrhée (SA) en urgence dans un contexte de menace d'accouchement prématuré, de présentation en siège et d'anomalies du rythme cardiaque fœtal. L'extraction non instrumentale était difficile. L'enfant était de sexe féminin avec un score d'Apgar à 3/3/3 et un poids de naissance de 1960 g. Le pH veineux à la naissance était de 7.31 et le taux d'hémoglobine au cordon de 14 g/dl. Elle était hypotonique. Elle a été intubée à 10 mn de vie et a reçu du surfactant à 50 mn de vie pour une maladie des membranes hyalines. A 3 heures de vie, brutalement le nouveau-né présentait un état de choc. Il existait des hématomes cutanés diffus, des saignements aux points de ponction et un saignement au niveau du cathéter veineux ombilical. Le bilan biologique confirmait l'anémie sévère à 4,4 g/dl, associée à une coagulation intravasculaire disséminée (CIVD). Malgré la réanimation associant remplissage, transfusion de culot globulaire (120 ml/kg), de plaquettes, de plasma frais congelé et de fibrinogène humain recombinant, l'enfant demeurait en choc anurique et en acidose métabolique. A 9 heures de vie, l'enfant présentait une défaillance multi viscérale avec insuffisance hépato-cellulaire et une hypertension artérielle pulmonaire traitée par monoxyde d'azote. Elle présentait un ballonnement abdominal modéré avec un ventre qui restait dépressible. L'échographie abdominale réalisée à 12 heures de vie retrouvait un volumineux hématome splénique sous-capsulaire mesurant 2,3 x 2,5 x 1,5 cm associé à un hémopéritoine. L'échographie transfontanellaire (ETF) montrait des zones très hyperéchogènes. L'électroencéphalogramme confirmait la gravité de l'état neurologique avec un tracé

globalement déprimé, non fluctuant, aréactif, dépourvu d'activité physiologique.

Compte tenu du pronostic neurologique très réservé et de l'extrême instabilité de l'enfant, la prise en charge chirurgicale a été réfutée. Le deuxième électroencéphalogramme était plat. Elle est décédée à 72 heures de vie dans un contexte d'hyperkaliémie majeure avec troubles du rythme cardiaque. Les parents n'ont pas désiré que l'autopsie soit réalisée.

Cas n°2

Il s'agissait d'un nouveau-né de sexe masculin né à 38 SA par voie basse. La rupture de la poche des eaux a duré 28 heures, le liquide amniotique était méconial. L'extraction avait nécessité une manoeuvre de Lovset et Bracht pour un siège décomplété. L'enfant pesait 3560g. Le score d'Apgar était de 3/5/9. Il a bénéficié d'une bronchoaspiration puis d'une ventilation au Néopuff® pendant 5 minutes. Il a présenté une détresse respiratoire transitoire. A 3 heures de vie, l'examen clinique était considéré comme normal. A 12 heures de vie, une pâleur cutanéomuqueuse est apparue associée à des signes de détresse respiratoire. L'enfant a bénéficié d'une perfusion et d'une antibiothérapie pour une suspicion d'infection maternofoetale. L'état clinique s'est dégradé à 21 heures de vie avec l'apparition d'un ballonnement abdominal et d'une tachycardie, associés à une accentuation de la pâleur. Le taux d'hémoglobine était de 6,4 g/dl. Le diagnostic d'hémopéritoine a été suspecté et l'échographie abdominale a confirmé un épanchement intrapéritonéal avec une hyperéchogénicité splénique évoquant un hématome sous capsulaire. L'enfant a bénéficié de transfusion de culots globulaires (équivalent d'une masse sanguine) et de plasma frais congelé. Une insuffisance rénale aigue anurique avec hyperkaliémie majeure est apparue, associée à une acidose métabolique et une CIVD. Une décision de traitement chirurgical a été prise à 30 heures de vie devant l'importance du volume transfusé et de la CIVD. Une fracture splénique ainsi qu'une rupture capsulaire ont été constatées et une splénectomie totale a été réalisée. L'évolution a été initialement favorable. A partir de l'âge de 6 mois, il a développé une cyphose de la charnière dorso lombaire avec apparition à 9 mois de vie d'une macrocéphalie due à une hydrocéphalie, traitée par ventriculocysternostomie. Le bilan radiologique réalisé montrait un canal cervical et un trou occipital étroits et, en regard des corps vertébraux, des signes de déminéralisation diffuse orientant vers une maladie de surcharge. Le diagnostic de mucopolysaccharidose de type I (ou maladie de Hurler) a été confirmé. L'examen anatomo-

pathologique de la pièce splénique n'a pas révélé a posteriori d'anomalies évocatrices d'une maladie de surcharge.

Cas n°3

Il s'agissait d'un nouveau-né de sexe féminin, né à terme suite à un travail spontané. La rupture artificielle des membranes a ramené un liquide amniotique hémorragique et une bradycardie foetale est apparue. L'accouchement eutocique s'est déroulé par voie basse de façon non instrumentale. Le score d'Apgar était de 7/8/8 et le poids de naissance de 3145g. L'examen à la naissance retrouvait une pâleur intense cutanéomuqueuse associée à une anémie modérée (hémoglobine à 12.3 g/dL). Les examens au cordon trouvaient un pH à 7,23 et des lactates à 3,8 mmol/l. Sont apparus à 45 minutes de vie des signes de lutte respiratoires avec geignement et désaturation associés à des épisodes de bradycardie nécessitant une ventilation au néopuff® puis une intubation et la pose d'un cathéter veineux ombilical. Le nouveau-né a bénéficié d'un support hémodynamique par un remplissage vasculaire et une transfusion de globules rouges à 1h40 de vie pour une anémie à 10,3 g/dl. Il persistait une pâleur, un abdomen ballonné, une hypotonie. Le bilan biologique retrouvait une hémoglobine à 12,4 g/dL, une hyperkaliémie majeure, une insuffisance rénale, une acidose métabolique et une CIVD. La radiographie pulmonaire et l'ETF étaient normales. La prise en charge immédiate a consisté en une antibiothérapie, une transfusion de bicarbonates et de plasma frais congelé associés à une analgésie-sédation. Rapidement, un état de choc avec hypotension et anurie s'est installé, nécessitant un support hémodynamique par drogues inotropes positives. A 8 heures de vie, des saignements en trachée et aux points de ponction sont apparus nécessitant une deuxième perfusion de plasma frais congelé. Le contrôle de l'ETF était normal. A 12 heures de vie, sont apparues une pâleur extrême et une distension abdominale associées à une acidose métabolique majeure avec $\text{pH} < 7$ et à une anémie à 9.4 g/dl ainsi qu'une thrombopénie à 28 G/L. Malgré un support transfusionnel par culots globulaires, fibrinogène humain recombinant et plasma frais congelé, l'état de choc hypovolémique avec CIVD persistait. L'échographie abdominale réalisée à 18 heures de vie

retrouvait un épanchement péritonéal avec un doute sur la discontinuité de la rate. La ponction péritonéale ramenait un liquide sanglant. Devant la très forte suspicion de rupture splénique, une laparotomie exploratrice a été réalisée. Elle retrouvait une capsule splénique fracturée avec un saignement actif associée à un hémopéritoine évalué à 150ml. Une splénectomie d'hémostase a été réalisée. Une anurie réfractaire aux traitements médicamenteux persistait. La mise en place d'une dialyse péritonéale a été réfutée en raison de la chirurgie abdominale et la contre-indication de l'hémofiltration compte tenu de l'instabilité hémodynamique. L'hyperkaliémie menaçante résistait à l'insuline en continu et s'est compliquée de troubles du rythme cardiaque. L'ETF retrouvait un œdème cérébral important avec reverse flow sur l'artère cérébrale antérieure. Vers 20 heures de vie, sont apparus des gasps dans un contexte d'acidose métabolique majeure avec des lactates à 20 mmol/l associés à des convulsions cliniques nécessitant la mise en route d'un traitement anticonvulsivant. A 26 heures de vie, le nouveau-né était en coma aréactif et est décédé à 55 heures de vie.

Cas n°4

Il s'agissait d'un nouveau-né de sexe féminin né à terme par voie basse spontanée. Des métrorragies sont apparues lors de la rupture artificielle des membranes. La présentation était céphalique et l'accouchement a nécessité une extraction par ventouse pour bradycardie. Le score d'Apgar était de 2/4/5. Une ventilation au masque a été réalisée pendant 10 minutes. Une pâleur importante était présente. Une intubation a été réalisée à 25 minutes de vie en raison d'une acidose mixte majeure associée à une hypoxémie. Le nouveau-né présentait un état de choc avec une distension abdominale et était peu réactif. En raison d'une anémie à 10,3 g/dl et de troubles de coagulation, le nouveau-né a bénéficié de 2 remplissages vasculaires et de transfusion de culots globulaires et de plasma frais congelé. Compte tenu de l'instabilité hémodynamique avec anurie, un support aminergique et un traitement diurétique ont été initiés. Il présentait une acidose métabolique majeure, une anémie sévère malgré les transfusions de culots globulaires. La distension abdominale se majorait. L'ETF était normale mais l'échographie abdominale retrouvait un épanchement péritonéal diffus. La ponction péritonéale ramenait un liquide sanglant. Une laparotomie exploratrice a été réalisée à 16 heures de vie permettant l'évacuation d'un volumineux hémopéritoine de 200 ml et retrouvait un important hématome sous capsulaire splénique avec 2 plaies hémorragiques sur le bord externe de la rate. Un geste d'hémostase locale a été tenté sans succès dans le contexte de CIVD majeure et d'instabilité hémodynamique et une splénectomie totale d'hémostase fut réalisée. L'évolution post opératoire a été marquée par une persistance de l'état de choc réfractaire avec CIVD malgré un traitement médical optimal. Le nouveau-né a présenté une hémorragie pulmonaire massive avec hypoxémie réfractaire conduisant à son décès à 103h de vie.

Cas n°5

Il s'agissait du deuxième enfant d'une maman atteinte d'une recto colite ulcéro-hémorragique traitée par anti inflammatoires locaux. Il existait un placenta bipartita avec insertion vélamenteuse des vaisseaux. Une césarienne en urgence a été réalisée à 40 SA devant des anomalies du rythme cardiaque fœtal associées à des métrorragies. Le liquide amniotique était teinté, l'extraction de l'enfant était simple, donnant naissance à un nouveau-né de sexe féminin pesant 2880g. Le score d'Apgar était de 1, 6 et 7. Le nouveau-né présentait une hypotonie généralisée associée à une pâleur nécessitant une ventilation au néopuff®. Les gaz du sang à la naissance retrouvaient une acidose mixte majeure. Elle a rapidement bénéficié d'une intubation et de la pose d'un cathéter veineux ombilical. Devant une anémie à 10,6 g/dl, une transfusion de culot globulaire été réalisée associées à deux remplissages vasculaires. Devant la persistance de troubles hémodynamiques malgré un 3e remplissage vasculaire, un support aminergique a été débuté. Le bilan biologique retrouvait une acidose métabolique avec une CIVD nécessitant la transfusion de concentrés plaquettaires et de plasma frais congelé ; l'hémoglobine était à 13,8 g/dl. L'aggravation brutale de l'anémie à 9 g/dl a nécessité une nouvelle transfusion de culot globulaire. L'enfant restait pâle avec un abdomen qui se distendait progressivement. L'ETF était normale. L'échographie abdominale retrouvait un épanchement intra péritonéal diffus compatible avec un hémopéritoine associé à 2 plages hypoéchogènes spléniques pouvant évoquer des lésions de fracture et d'hématome sous capsulaire splénique. Devant la CIVD majeure, il a été décidé de sursoir à la chirurgie. A 20h de vie, la situation devenant incontrôlable sous traitement médical, une laparotomie exploratrice a été réalisée retrouvant un hémopéritoine massif, avec 2 plaies spléniques associées à un hématome sous capsulaire. Le traitement a consisté en un filet hémostatique ; l'hémostase a été très difficile. La situation hémodynamique en post opératoire était contrôlée puis une dégradation secondaire est réapparue avec état de choc hémorragique incontrôlable.

Le nouveau-né est décédé à 60 heures de vie. Une autopsie a été réalisée en accord avec la famille confirmant la fracture de rate responsable de l'hémopéritoine.

Discussion

L'hémopéritoine néonatal est rarement rapporté dans la littérature. Le diagnostic est souvent fait à l'autopsie [4]. Le diagnostic d'hémorragie intra abdominale chez le nouveau-né est difficile ; la triade pâleur, anémie, distension abdominale est retrouvée dans l'ensemble de nos cas et semble être retrouvée de façon quasi-constante dans la littérature (93%) [1,2,4-13]. Les saignements et l'hémopéritoine peuvent se présenter par des signes non spécifiques tels que des difficultés d'alimentation, une pâleur, une tachycardie, une polypnée, un hématome scrotal [11,13]. Devant toute anémie inexplicée, il faut suspecter l'hémorragie abdominale. La survenue brutale d'une anémie sévère associée à une pâleur et une distension abdominale doit faire évoquer une hémorragie intra abdominale. Les lésions spléniques sont bien moins fréquentes que les ruptures hépatiques [1,3,7]. Ceci s'explique en partie par la position protégée de la rate au-dessous du diaphragme dans le quadrant supérieur gauche de l'abdomen [2,7,14]. L'hémopéritoine secondaire à la rupture splénique est le plus souvent dû à un étirement du ligament spléno-rénal [1,12] et habituellement associé à un accouchement dystocique sur difficultés d'extraction, notamment favorisé par les manoeuvres de Lovset et Bracht. Généralement, la rupture splénique évolue en 2 temps conduisant à un diagnostic et une prise en charge difficiles : la formation première d'un hématome sous capsulaire, souvent peu symptomatique, puis la rupture capsulaire brutale responsable d'un hémopéritoine massif avec état de choc hémorragique pouvant survenir plusieurs heures ou plusieurs jours plus tard. [2,4,10,11]. Dans nos cas, nous retrouvons un intervalle libre moyen de 10 heures entre la naissance et la dégradation brutale associée à la distension abdominale.

La première cause de rupture de rate néonatale est l'accouchement dystocique [4-7] que nous retrouvons également dans 3 de nos cas sur 5. Pour nos deux autres cas, il semblerait que, pour un, des manoeuvres de compressions thoraciques sur le nouveau-né auraient été réalisées pendant l'extraction, du fait de l'état de mort apparente, qui auraient pu causer les lésions

spléniques ; et pour l'autre cas, des manoeuvres de pression abdominale importantes sur le ventre de la mère auraient été réalisées lors de l'accouchement ayant pu causer le traumatisme chez le nouveau-né. D'autres causes de rupture splénique ont été mises en évidence dans la littérature. Elle peut être associée à une pathologie du parenchyme telle que l'hémangiome splénique [15], à une pathologie hématologique telles que l'hémophilie néonatale [9] et l'érythroblastose foetale [12] ou favorisée par la présence d'une rate flottante [6]. On retrouve un cas de rupture splénique secondaire à la prise maternelle d'antiépileptiques responsables de troubles de la coagulation [13]. La rupture splénique peut également survenir chez les nouveaux nés avec des accouchements sans incident et sans maladie sous-jacente [4,14]. La physiopathologie de la rupture splénique pendant ou après un accouchement eutocique n'est pas entièrement comprise. Le mécanisme pourrait être lié à une augmentation de la pression intra thoracique chez le fœtus lors des contractions utérines poussant le foie et la rate en dehors de la cavité diaphragmatique, causant de fortes tensions dans leurs ligaments de soutien [4,11].

L'exploration d'une suspicion d'hémorragie intra abdominale est habituellement réalisée par une échographie abdominale ou une TDM abdominale [6,7,9,11]. La ponction de liquide péritonéal peut permettre de confirmer rapidement le diagnostic d'hémopéritoine [1,4,5,7].

Dans la littérature, nous avons retrouvé 14 cas d'hémopéritoine sur lésions splénique (tableau). Dans ces différents cas, le choix thérapeutique principal est la laparotomie exploratrice (80 %). En effet certains auteurs préconisent un traitement chirurgical si les besoins transfusionnels sont supérieurs à 40 ml/kg soit environ une demi masse sanguine [5]. Lorsqu'une prise en charge chirurgicale est envisagée, certains auteurs ont rapporté l'efficacité et l'intérêt d'un traitement conservateur en période néonatale par sutures chirurgicales et utilisation de gélatine ou de mèches absorbables ou de colle tissulaire [4,6,8,10]. Lorsque les troubles de coagulation sont très sévères, le traitement conservateur ne

suffit pas à contrôler l'hémorragie et une splénectomie d'hémostase doit être réalisée [1,2,9,11].

Dans tous les cas retrouvés dans la littérature, un seul cas de décès est rapporté. Cela peut s'expliquer par le fait que seuls les nouveau-nés survivants ont été publiés. Concernant l'enfant décédé, il s'agit d'un nouveau-né retrouvé décédé à la maternité à 7 heures de vie et le diagnostic d'hémopéritoine sur rupture splénique a été fait à l'autopsie.

Dans notre série, un seul nouveau-né a survécu. Les 4 autres nouveau-nés sont décédés suite à état de choc réfractaire avec CIVD incontrôlable malgré, pour 2 d'entre eux, une prise en charge chirurgicale afin de tenter de contrôler l'hémostase locale. Ce nombre important de décès pourrait s'expliquer par le fait que lorsque la cascade de CIVD est emballée, elle devient vite incontrôlable et échappe aussi bien au traitement médical que chirurgical. Dans cette pathologie, l'enjeu pour le clinicien est d'évoquer le diagnostic le plus précocement possible pour permettre une prise en charge médico-chirurgicale adaptée la plus rapide possible.

Devant toute anémie post natale inexpliquée, il est primordial de réaliser une exploration échographique le plus rapidement possible au niveau cérébral et abdominal pour éliminer un hématome profond. En cas de constatation d'un hémopéritoine, l'attitude retrouvée dans la littérature est celle d'une laparotomie exploratrice urgente si l'enfant reste instable du point de vue hémodynamique [1,2,4,6,8-13,15].

Tableau : Cas rapportés dans la littérature

Année	Terme (SA)	Circonstances de naissance	Poids de naissance (grammes)	Clinique	Paraclinique	Traitement	Evolution
1975 ¹²	36	Voie basse provoquée sur allo immunisation sévère	3080	Anémie, hydrocèle gauche, distension abdominale	Ponction péritonéale: hémopéritoine	Splénectomie	Survie
1984 ¹³	A terme	Voie basse eutocique	Non connu	Pâleur, anémie, distension abdominale et bourses oedématiées décolorées	Ponction péritonéale: hémopéritoine	Hémisplénectomie	Survie
1992 ²	A terme	Césarienne pour anoxie foetale, eutocique	3070	Hypothermie, léthargie, pâleur, distension abdominale, polypnée, anémie	Echographie abdominale et scanner abdominal : Rupture splénique sur hématome sous capsulaire de la rate	Splénectomie	Survie
1998 ⁸	A terme	Voie basse, liquide méconial	3730	Pâleur, anurie, distension abdominale	Echographie abdominale : hémopéritoine et splénomégalie	Laparotomie conservatrice	Survie
2000 ⁵	A terme	Voie basse dystocique	3600	Pâleur, distension abdominale, anémie	Ponction péritonéale: hémopéritoine	Traitement médical	Survie
2000 ¹⁴	A terme	Voie basse eutocique	2880	Décédé à 7h de vie	Autopsie : hémopéritoine sur rupture splénique		Décès
2002 ⁴	A terme	Voie basse dystocique	3550	Pâleur, distension abdominale	Ponction péritonéale: hémopéritoine	Laparotomie conservatrice, packing	Survie
2004 ⁶	36	Voie basse Forceps	2620	Pâleur, hypotonie, polypnée, distension abdominale	Echographie abdominale et scanner abdominal : hémopéritoine, hématome sous	Laparotomie conservatrice, cautérisation	Survie

Choc hypovolémique précoce et distension abdominale due à une rupture splénique néonatale : urgence du diagnostic et de la prise en charge

					capsulaire rate sur rupture splénique		
2006 ¹⁰	27	Rupture prématurée des membranes à 26 SA Césarienne pour siège, eutocique	845	Pâleur, hypoperfusion périph, apnée, anémie, distension abdominale	Rupture splénique compliquée d'hémopéritoine	Laparotomie conservatrice, cautérisation	Survie
2007 ¹⁵	36	Voie basse eutocique	2310	pâleur, anémie	Scanner abdominal : lacération splénique + hémopéritoine	Splénectomie	Survie
2008 ⁷		Voie basse Forceps	3200	Pâleur, tachycardie, polypnée, distension abdominale	Ponction péritonéale: hémopéritoine	Drain abdominal : évacuation hémopéritoine / et traitement médical	Survie
2011 ¹	A terme	Voie basse eutocique à domicile	3640	Léthargie, distension abdominale, pâleur, hémorragies sous conjonctivales, hépatosplénomégalie	Ponction péritonéale: hémopéritoine	Splénectomie	Survie
2012 ⁹	A terme	Voie basse eutocique	3450	Pâleur, distension abdominale, anémie et thrombopénie (atcd hémophilie familiale)	Scanner abdominal : rupture splénique et hémopéritoine	Splénectomie	Survie
2015 ¹¹	A terme	Voie basse eutocique	3500	Pâleur, hématome scrotal, distension abdominale	Scanner abdominal : hémopéritoine, rupture splénique	Laparotomie Échec traitement conservateur -> splénectomie	Survie

THÈSE SOUTENUE PAR : Claire-Sophie DESCAMPS

**CHOC HYPOVOLEMIQUE PRECOCE ET DISTENSION ABDOMINALE DUE
A UNE RUPTURE SPLENIQUE NEONATALE : URGENCE DU DIAGNOSTIC
ET DE LA PRISE EN CHARGE**

CONCLUSION

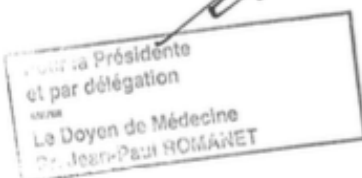
L'hémopéritoine néonatal sur rupture splénique est une pathologie peu fréquente mais gravissime. Ce diagnostic doit être évoqué systématiquement devant toute anémie néonatale inexplicée, dans un contexte d'accouchement dystocique mais également en cas de naissance eutocique. La survenue brutale d'une anémie sévère avec pâleur et distension abdominale doit faire penser à un saignement abdominal sévère. Nous devons penser au saignement caché. Le diagnostic doit être rapidement confirmé par la réalisation d'une échographie abdominale en urgence. Si le diagnostic est confirmé et que l'enfant présente des troubles hémodynamiques, il s'agit d'une urgence chirurgicale : la laparotomie exploratrice doit être réalisée le plus rapidement possible. Les gestes conservateurs sur la rate ne doivent pas retarder l'obtention de l'hémostase et la splénectomie peut s'avérer indispensable en cas de non contrôle du syndrome hémorragique. Cette pathologie doit être connue de tous les acteurs intervenant dans la prise en charge des nouveau-nés pour permettre un diagnostic rapide et une prise en charge thérapeutique optimale.

VU ET PERMIS D'IMPRIMER

Grenoble, le 13.11.2017

LE DOYEN
J.P. ROMANET

LE PRESIDENT DE LA THESE
PROFESSEUR T. DEBILLON



A handwritten signature in blue ink, consisting of stylized initials, is written over the text of the Thesis President's name.

Références

- [1] Lloyd LG (2011) Splenic rupture in a neonate - a rare complication. SA J Child Health 5:94–6.
- [2] Rekha S, Lewin S, Lilly S, Vincent S, Ramachandra C, Chandrasekhara MK, et al (1992) Hemoperitoneum secondary to splenic rupture in a neonate. Indian Pediatr 29:1575–6
- [3] Mekki M, Nouri A, Belghith M, Krichene I, Gargouri A, Sboui H, et al. (2000) Neonatal hemoperitoneum. Arch Pédiatrie Organe Off Société Fr Pédiatrie 7:385–7
- [4] Hui CM, Tsui KY (2002) Splenic rupture in a newborn. J Pediatr Surg 37:E3
- [5] Bickler S, Ramachandran V, Gittes GK, Alonso M, Snyder CL (2000) Nonoperative management of newborn splenic injury: a case report. J Pediatr Surg 35:500–1
- [6] Balliu P-R, Bregante J, Pérez-Velasco M-C, Fiol M, Galiana C, Herrera M, et al. (2004) Splenic haemorrhage in a newborn as the first manifestation of wandering spleen syndrome. J Pediatr Surg 39:240–2
- [7] Lewis L, Sanoj KM, Poojari G, Kamath SP (2008) Neonate subcapsular splenic hematoma. Indian J Pediatr 75:950–2
- [8] Fasoli L, Bettili G, Bianchi S, Dal Moro A, Ottolenghi A (1998) Spleen rupture in the newborn: conservative surgical treatment using absorbable mesh. J Trauma 45:642–3
- [9] Adamu I, Asarian A, Xiao P (2012) Splenic rupture and intracranial haemorrhage in a haemophilic neonate: case report and literature review. Afr J Paediatr Surg AJPS 9:163–5
- [10] Ting JY, Lam BCC, Ngai CSW, Leung WC, Chan KL (2006) Splenic rupture in a premature neonate. Hong Kong Med J Xianggang Yi Xue Za Zhi Hong Kong Acad 12:68–70
- [11] Tiboni S, Abdulmajid U, Pooboni S, Wighton C, Eradi B, Dagash H (2015) Spontaneous Splenic Hemorrhage in the Newborn. Eur J Pediatr Surg Rep 3:71–3
- [12] Coulter JB, Raine PA (1975) Rupture of the spleen in erythroblastosis fetalis. Arch Dis Child 50:398–400.
- [13] Traggis DG, Maunz DL, Baroudy R (1984) Splenic hemorrhage in a neonate of a mother on anticonvulsant therapy. J Pediatr Surg 19:598–9
- [14] Acar K, Cinbis M (2000) A neonatal death due to rupture of the normal spleen. Internet J Pediatr Neonatol 2
- [15] Pachl M, Elmalik K, Cohen M, Kamupira S, Walker J, Murthi G (2008) Ruptured splenic cavernous hemangioma in a neonate. J Pediatr Surg 43:407-9

Early hypovolemic shock and abdominal distention due to neonatal splenic rupture: urgency of diagnosis and management

Claire-Sophie Descamps¹   & Fabrice Cneude² & Stephane Hays³ & Isabelle Rayet⁴ & Christian Piolat⁵ & Chloé Epiard² & Thierry Debillon²

Abstract

Splenic rupture in the neonatal period is a rare condition that can be complicated by hemorrhagic shock. The symptoms are not very specific, rendering the diagnosis difficult and often delayed; sometimes only discovered at autopsy. We report five cases diagnosed in the Rhône-Alpes region of France. From these observations and from a review of the literature, the circumstances of the occurrence, the clinical signs, and the therapeutic possibilities are discussed. In the presence of severe anemia with pallor and abdominal distension, particularly in the context of a difficult birth, an abdominal ultrasound must be urgently performed and surgical management promptly considered. Conclusion: This pathology must be known to the neonatologist so that she/he can quickly evoke it, given that it can quickly become life-threatening.

Keywords

Neonatal splenic rupture · Hemoperitoneum · Hemorrhagic shock · Exploratory laparotomy · Diagnostic and therapeutic emergency

Introduction

Hemoperitoneum is a pathology that is seldom described in the neonatal period, but that can rapidly deteriorate to hemorrhagic shock and lead to the death of the infant. The prognosis depends on the speed of diagnosis and of therapeutic management. Hepatic lesions are the most frequent causes (65%), followed by adrenal lesions (15%) and splenic lesions (10%) [9,10,13]. We describe 5 cases of newborns with neonatal hemoperitoneum secondary to splenic rupture reported in the Rhône Alpes region of France between 2003 and 2015, out of about 1 million births, followed by a review of the literature. Our objective is to alert clinicians to the circumstances in which this pathology was seen and to propose a therapeutic strategy based on the data in the literature.

Case Reports

For the 5 cases described, there was no notion of trauma during pregnancy. Apgar's scores were rated at one, five and ten minutes of life.

Case 1

This was the second child of a mother without any noteworthy antecedents. An emergency caesarean was performed at 32 weeks of amenorrhea (WA) in the context of threatened preterm delivery, breech presentation and abnormal fetal heart rhythms. The non-instrumental extraction was difficult. The newborn female had an Apgar score of 3/3/3 and a birth weight of 1960 g. At birth the venous pH was 7.31 and the

Choc hypovolémique précoce et distension abdominale due à une rupture splénique néonatale : urgence du diagnostic et de la prise en charge

cord hemoglobin level was 14 g / dl. The neonate was hypotonic. She was intubated at 10 minutes of life and received surfactant at 50 minutes of life for neonatal respiratory distress syndrome. At 3 hours of life, the newborn suddenly went into shock. There were diffuse cutaneous hematomas, bleeding at the puncture points and bleeding at the umbilical venous catheter. Biological tests confirmed severe anemia at 4.4 g / dL, associated with disseminated intravascular coagulation (DIC). Despite resuscitation involving transfusion of red blood cells (120 ml / kg), platelets, fresh frozen plasma and recombinant human fibrinogen, the newborn remained in anuric shock and metabolic acidosis. At 9 hours of age, the newborn presented multi-visceral failure with hepatocellular insufficiency and pulmonary arterial hypertension treated with nitric oxide. She had moderate abdominal bloating with a belly that remained depressible. Abdominal ultrasound performed at 12 hours of life found a voluminous subcapsular splenic hematoma measuring 2.3 x 2.5 x 1.5 cm associated with a haemoperitoneum. A transfontanellar ultrasound (TFU) showed highly hyperechoic areas. The electroencephalogram confirmed the severity of the neurological state with an overall depressed, non-fluctuating, unarousable pattern devoid of physiological activity.

Given the highly reserved neurological prognosis and the extreme instability of the child, surgical management was rejected. The second electroencephalogram was flat. She died at 72 hours of life in a context of major hyperkalemia with heart rhythm disorders. The parents did not wish an autopsy to be carried out

Case 2

This was a male newborn born vaginally at 38 weeks GA. Rupture of the membranes had lasted 28 hours and the amniotic fluid was meconial. The extraction had necessitated Løvset and Bracht manoeuvres for a frank breech presentation. The newborn weighed 3560 g and his Apgar score was 3/5/9. He was given broncho-aspiration and then ventilated with Néopuff® for 5 minutes. He presented transient respiratory distress. At 3 hours of life, the clinical examination was considered normal. At 12 hours of life, he developed a mucocutaneous pallor together with signs of respiratory distress. The infant received antibiotic therapy for a suspected materno-fetal infection. His clinical condition deteriorated at 21 hours of life with the appearance of abdominal bloating and tachycardia, along with increased pallor. The hemoglobin level was 6.4 g / dl. A diagnosis of hemoperitoneum was suspected and abdominal ultrasound confirmed intraperitoneal effusion with splenic hyperechogenicity suggestive of a subcapsular hematoma. The child received transfusions of red blood cells (equivalent to one blood mass) and fresh frozen plasma. Acute anuric renal failure with major hyperkalemia appeared, associated with metabolic acidosis and DIC. A decision to implement surgical treatment was taken at 30 hours of life in view of the extent of the transfused volume and the DIC. Splenic rupture and a capsular rupture were found ; any salvage maneuver of the spleen was tried but a total splenectomy was performed. The infant's evolution was initially favorable. From the age of 6 months, he developed kyphosis of the dorso-lumbar hinge with, at 9 months, the appearance of a macrocephaly due to hydrocephalus, treated by ventriculocysternostomy. The radiological assessment carried out showed a cervical canal and a narrow occipital hole and, as regards the vertebra, signs of diffuse demineralization suggesting a lysosomal storage disorder. The diagnosis of type I mucopolysaccharidosis (or Hurler's disease) was confirmed. An anatomico-pathological examination of the splenic fraction did not reveal, a posteriori, abnormalities suggestive of a lysosomal storage syndrome.

Case 3

This was a full-term female newborn, born after spontaneous labor. Induced rupture of the membranes had released hemorrhagic amniotic fluid with the onset of fetal bradycardia. There was no notion of difficult delivery with no need for instruments to aid the vaginal delivery. The Apgar score was 7/8/8 and the birth weight was 3145g. Examination at birth found intense cutaneo-mucosal pallor together with moderate anemia (hemoglobin at 12.3 g / dL). Cord analysis gave pH 7.23 and lactates at 3.8 mmol / l. At 45 minutes of life she presented signs of respiratory distress with grunting and desaturation associated with episodes of bradycardia requiring ventilation with neopuff® followed by intubation and placement of an umbilical venous catheter. At 1 h 40 the newborn was put on hemodynamic support by vascular filling and transfusion

of red blood cells due to anemia at 10.3 g / dl. Pallor, a bloated abdomen and hypotonia persisted. Analyses showed hemoglobin at 12.4 g / dl, major hyperkalemia, renal insufficiency, metabolic acidosis and DIC. Pulmonary x-rays and TFU were normal. Immediate care consisted of antibiotic therapy, transfusion of bicarbonates and fresh frozen plasma and analgesia-sedation. The newborn rapidly went into a state of shock with hypotension and anuria requiring further hemodynamic support by positive inotropic drugs. At 8 hours of life, tracheal bleeding and bleeding at puncture points appeared requiring a second infusion of fresh frozen plasma. A control ETF was normal, however deterioration continued with, at 12 hours of life, extreme pallor, abdominal distension associated with major metabolic acidosis with pH <7, anemia at 9.4 g / dL and thrombocytopenia at 28 G / L. Despite transfusion of red blood cells, recombinant human fibrinogen and fresh frozen plasma, hypovolemic shock with DIC persisted. An abdominal ultrasound performed at 18 hours of life found a peritoneal effusion with a doubt as to the integrity of the spleen. A peritoneal puncture revealed bloody liquid. In view of the very strong suspicion of splenic rupture, an exploratory laparotomy was performed. This found a ruptured splenic capsule with active bleeding associated with an hemoperitoneum evaluated at 150ml making impossible any salvage maneuver of the spleen. A hemostatic splenectomy was performed. Anuria refractory to drug treatment persisted. Peritoneal dialysis was rejected due to the abdominal surgery and a contraindication to hemofiltration because of the hemodynamic instability. Menacing hyperkalemia resisted continuous insulin and was complicated by heart rhythm disorders. A new TFU found significant cerebral edema with reverse flow in the anterior cerebral artery. At about 20 hours of life, gasping developed in a context of major metabolic acidosis with lactates at 20 mmol / L associated with clinical convulsions necessitating the initiation of anticonvulsant treatment. At 26 hours, the newborn fell into unarousable coma and died at 55 hours of life.

Case 4

This full-term female with cephalic presentation was born by spontaneous vaginal delivery requiring suction extraction due to bradycardia. Metrorrhagia had occurred during the artificial rupture of the membranes. Her Apgar score was 2/4/5 with significant pallor. Ventilation by face-mask was given for 10 minutes. Intubation was performed at 25 minutes of life due to a major mixed acidosis associated with hypoxemia. The newborn presented a state of shock, with abdominal distension and showed few reactions. Due to anemia at 10.3 g / dL and clotting disorders, she received 2 vascular fillings and transfusions of red blood cells and fresh frozen plasma. Given the hemodynamic instability with anuria, aminergic support and diuretic treatment were initiated. Major metabolic acidosis persisted with severe anemia despite the transfusions of red blood cells. Abdominal distention increased. The TFU was normal but abdominal ultrasound found a diffuse peritoneal effusion. Peritoneal puncture revealed a bloody liquid. An exploratory laparotomy was performed at 16 hours of life allowing the evacuation of a voluminous hemoperitoneum of 200 ml and found a major splenic capsular hematoma with 2 hemorrhagic wounds on the outer edge of the spleen. Local haemostasis was attempted unsuccessfully in the context of major DIC and hemodynamic instability and a total hemostatic splenectomy was performed. The postoperative outcome was marked by persistence of refractory shock with DIC despite medical treatment. The newborn suffered massive pulmonary hemorrhage with refractory hypoxemia leading to death at 103h of life.

Case 5

This was the second child of a mother with hemorrhagic ulcerative recto-colitis locally treated with anti-inflammatory drugs. She presented placenta bipartita with velvety insertion of the vessels. An emergency caesarean was performed at 40 weeks WA due to abnormalities in fetal heart rhythm associated with metrorrhagia. Extraction of the 2880g female newborn was straightforward, although the amniotic fluid was discolored. The newborn had an Apgar score of 1/6/7 and generalized hypotonia together with pallor requiring ventilation with neopuff®. Birth blood gases revealed major mixed acidosis. She was rapidly intubated and an umbilical venous catheter was inserted. Due to anemia at 10.6 g / dl, a transfusion of red blood cells was performed together with two vascular fillings. In view of the persistence of hemodynamic disorders and despite a third vascular filling, aminergic support was started. Analyses revealed metabolic

acidosis with DIC, requiring the transfusion of platelet concentrates and fresh frozen plasma, and hemoglobin at 13.8 g / dL. A sudden aggravation of anemia to 9 g / dL necessitated a new transfusion of red blood cells. The newborn remained pale with an abdomen that progressively distended. The TFU was normal. An abdominal ultrasound found a diffuse intraperitoneal effusion consistent with hemoperitoneum together with 2 splenic hypoechoic plaques suggestive of rupture lesions and a splenic capsular hematoma. In view of the major DIC, it is decided to postpone surgery. At 20h of life, the situation becoming uncontrollable under medical treatment, an exploratory laparotomy was carried out that found a massive hemoperitoneum, with 2 splenic wounds associated with a subcapsular hematoma. Treatment consisted of using hemostatic mesh, but hemostasis was very difficult. Although, the postoperative hemodynamic situation appeared to be under control, a secondary deterioration developed with uncontrollable hemorrhagic shock. The newborn died at 60 hours of life. An autopsy was performed, in agreement with the family, confirming rupture of the spleen as responsible for the hemoperitoneum.

Discussion

Neonatal hemoperitoneum is rarely reported in the literature. The diagnosis of intra-abdominal hemorrhage in a newborn is difficult and diagnosis is often made at autopsy [7]. The triad of pallor, anemia, and abdominal distension was observed in all of our cases and appears to be found almost consistently in the literature (93%) [2-9, 13-16]. Bleeding and hemoperitoneum can occur with non-specific symptoms such as feeding difficulties, pallor, tachycardia, polypnea, or scrotal hematoma [13,15]. Any case of unexplained anemia and/or abdominal hemorrhage should be suspect. Sudden onset of severe anemia with pallor and abdominal distension must remind a severe abdominal bleeding. Splenic lesions are much less frequent than hepatic ruptures [8-10]. This is partly explained by the relatively well protected position of the spleen below the diaphragm in the upper left quadrant of the abdomen [1,8,13]. Hemoperitoneum secondary to splenic rupture is most often due to stretching of the splenorenal ligament [5,9] and usually associated with dystocia and difficulties of extraction, favored by the maneuvers of Lovset and Bracht. Generally, splenic rupture evolves in two stages leading to difficult diagnosis and management : the initial formation of a subcapsular hematoma, that is often nearly asymptomatic and then, several hours or several days later, sudden capsular rupture responsible for a massive hemoperitoneum with a state of hemorrhagic shock. [7,13-15]. In our cases, there was an average interval of 10 hours between birth and abrupt degradation associated with abdominal distension.

The primary cause of neonatal spleen rupture is dystocia [3,4,7,8], which was seen in 3 of our 5 cases. For our two other cases, it appears that, for one, chest compression maneuvers during the extraction, because of the apparent state of death, could have caused the splenic lesions. For the other, excessive abdominal pressure maneuvers on the mother's abdomen may have been performed during childbirth causing trauma in the newborn. Other causes of splenic rupture have been reported in the literature. It can be associated with pathogenic parenchyma such as splenic hemangioma [11], with a hematological pathology such as neonatal hemophilia [2] and fetal erythroblastosis [5] or favored by wandering spleen syndrome [3]. A case of splenic rupture was reported secondary to maternal intake of antiepileptics responsible for coagulation disorders [16]. Splenic rupture can also occur in newborn infants with no incidents during delivery and no underlying disease [1,7]. The pathophysiology of splenic rupture during or after an eutocic delivery is not fully understood. The mechanism could be related to an increase in fetal intra-thoracic pressure during uterine contractions pushing the liver and spleen out of the diaphragmatic cavity, causing excessive strain to their supporting ligaments [7,14].

Exploration of suspected intra-abdominal hemorrhage is usually performed by abdominal ultrasound or abdominal CT [2,3,8,14]. Puncture of the peritoneal fluid can rapidly confirm the diagnosis of hemoperitoneum [4,7-9].

In the literature, we found 14 cases of hemoperitoneum due to splenic lesions (Table 1). In these cases, the first therapeutic choice is exploratory laparotomy (80%). Some authors recommend surgical treatment if a transfusion of more than 40 ml / kg or about half a blood mass is needed [4]. When surgical management is considered, some authors have reported the efficacy and benefit of conservative treatment in the neonatal period by surgical sutures and the use of gelatin, absorbable mesh or tissue glue [3,6,7,15]. When clotting

disorders are very severe, conservative treatment is not sufficient to control hemorrhage and hemostatic splenectomy should be performed [2,9,13,14].

Among all cases found in the literature, only one case of death has been reported. This could be explained by a publication bias, only reports of surviving infants being published. The one report of mortality concerned a newborn found deceased at the maternity unit at 7 hours of life ; the diagnosis of hemoperitoneum due to splenic rupture was made at the autopsy [1].

In our series, only one newborn survived. The 4 other newborns died as a result of a refractory shock with uncontrollable DIC, despite surgery to try to control the local hemostasis for 2 of them. This large number of deaths could be explained by the fact that once the DIC cascade starts, it quickly becomes uncontrollable and escapes both medical and surgical treatment. In this pathology, it is crucial that the clinician proposes the diagnosis as early as possible to allow adapted medical and surgical management to be initiated as fast as possible.

Faced with unexplained postnatal anemia, it is essential to perform a cerebral and abdominal ultrasound scan as soon as possible to eliminate a deep hematoma. In fact, in front of early hypovolemic shock and abdominal distention, it is primordial to ask for an abdominal ultrasound, as in the case of polytrauma, considering intra-abdominal pathology in the differential diagnosis. When a hemoperitoneum is detected, if the child remains hemodynamically unstable the literature advises urgent exploratory laparotomy. [2,3,5-7,9,12-16]

Moreover, if the newborn had an umbilical vein catheter, it's important to think to hemoperitoneum due to hepatic laceration. Pignotti et al. reported a case of hepatic laceration due to umbilical vein catheter malposition leading to abdominal bleeding and death of the newborn. [12]

Table 1. Cases reported in the literature

Year	Gestational age (WA)	Birth circumstances	Birthweight (grams)	Clinical signs	Paraclinical signs	Treatment	Evolution
1975 ⁵	36	Vaginal, provoked due to severe allo-immunization	3080	Anemia, left hydrocele, abdominal distension	Peritoneal puncture, hemoperitoneum	Splenectomy	Survived
1984 ¹⁶	Full-term	Vaginal, eutocic	Unknown	Pallor, Anemia, abdominal distension and discolored oedemic scrotum	Peritoneal puncture, hemoperitoneum	Hemisplenectomy	survived
1992 ¹³	Full-term	Caesarean section for fetal anoxia, eutocic	3070	Hypothermia, lethargy, pallor, abdominal distension, polypnea, anemia	Abdominal ultrasound and abdominal CT scan: Splenic rupture on sub-capsular hematoma of the spleen	Splenectomy	survived
1998 ⁶	Full-term	Vaginal, meconial liquid	3730	Pallor, anuria, abdominal distension	Abdominal ultrasound: hemoperitoneum and splenomegaly	Conservative laparotomy	Survived
2000 ⁴	Full-term	Vaginal dystocia	3600	Pallor, abdominal distension, anemia	Peritoneal puncture, hemoperitoneum	Medical treatment	Survived
2000 ¹	Full-term	Vaginal, eutocic	2880	Died at 7h of life	Autopsy: hemoperitoneum on splenic rupture		Died
2002 ⁷	Full-term	Vaginal dystocia	3550	Pallor, abdominal distension	Peritoneal puncture, hemoperitoneum	Conservative laparotomy, packing	Survived
2004 ³	36	Vaginal, Forceps	2620	Pallor, hypotonia, polypnea, abdominal distension	Abdominal ultrasound and abdominal CT scan: Splenic rupture on sub-capsular hematoma of the spleen	Conservative laparotomy, cauterization	Survived
2006 ¹⁵	27	Premature breaking of waters at 26 WA, caesarean section for breech presentation, eutocic	845	Pallor, peripheral hypoperfusion, apnea, anemia, abdominal distension	Splenic rupture complicated by hemoperitoneum	Conservative laparotomy, cauterization	Survived
2007 ¹¹	36	Vaginal, eutocic	2310	Pallor, anemia	Abdominal CT scan: splenic laceration + hemoperitoneum	Splenectomy	Survived
2008 ⁸		Vaginal, Forceps	3200	Pallor, tachycardia, polypnea, abdominal distension	Peritoneal puncture, hemoperitoneum	Abdominal drain: evacuation of hemoperitoneum / and medical treatment	Survived
2011 ⁹	Full-term	Vaginal eutocic at home	3640	Lethargy, pallor, sub-conjunctival hemorrhages, hepato-splenomegaly	Peritoneal puncture, hemoperitoneum	Splenectomy	Survived
2012 ²	Full-term	Vaginal eutocic	3450	Pallor, abdominal distension, anemia and thrombopenie (history of familial hemophilia)	Abdominal CT scan: splenic rupture, hemoperitoneum,	Splenectomy	Survived
2015 ¹⁴	Full-term	Vaginal eutocic	3500	Pallor, scrotal hematoma, abdominal distension	Abdominal CT scan: hemoperitoneum, splenic rupture	Failed laparotomy conservative treatment -> splenectomy	Survived

Conclusion

Neonatal hemoperitoneum on splenic rupture is an infrequent but severe event. This diagnosis should be systematically considered in the presence of unexplained neonatal anemia, not only in the context of dystocia but also following eutocic delivery. Sudden onset of severe anemia with pallor and abdominal distension must remind a severe abdominal bleeding. We have to think to hidden bleeding. Diagnosis should be promptly confirmed by performing an emergency abdominal ultrasound. If the diagnosis is confirmed and the newborn has hemodynamic disorders, this is a surgical emergency. An exploratory laparotomy must be performed as quickly as possible. Conservative surgery to the spleen must not delay hemostasis and a splenectomy may be necessary if the hemorrhagic syndrome cannot be controlled. All the actors involved in the management of neonates must be aware of this pathology to enable rapid diagnosis and optimal therapeutic management.

Acknowledgement

We thank Dr Alison Foote (Grenoble-Alps University Hospital) for translating the manuscript.

Compliance with Ethical Standards

Conflict of Interest: The authors declare that they have no conflict of interest.

Ethical approval: This article does not contain any studies with human participants or animals performed by any of the authors.

Contribution of each co-authors

Dr Fabrice CNEUDE helped to retrieve the data from a case. He also helped in the writing of the manuscript.

Dr Stephane HAYS helped to find two cases for this report and to retrieve the data from cases. He also helped in the writing of the manuscript.

Dr Isabelle RAYET helped to find one case for this report and to retrieve the data from this case.


Pr Christian PIOLAT helped in the redaction of the discussion of the manuscript.

Dr Chloé EPIARD helped in the correction and the writing of the manuscript.

Pr Thierry DEBILLON helped in the correction and the writing of the manuscript.

References

- [1] Acar K, Cinbis M (2000) A neonatal death due to rupture of the normal spleen. *The Internet Journal of Pediatrics and Neonatology* 2 :1-4
- [2] Adamu I, Asarian A, Xiao P (2012) Splenic rupture and intracranial haemorrhage in a haemophilic neonate: case report and literature review. *Afr J Paediatr Surg AJPS* 9:163–5
- [3] Balliu P-R, Bregante J, Pérez-Velasco M-C, Fiol M, Galiana C, Herrera M, et al. (2004) Splenic haemorrhage in a newborn as the first manifestation of wandering spleen syndrome. *J Pediatr Surg* 39:240–2
- [4] Bickler S, Ramachandran V, Gittes GK, Alonso M, Snyder CL (2000) Nonoperative management of newborn splenic injury: a case report. *J Pediatr Surg* 35:500–1
- [5] Coulter JB, Raine PA (1975) Rupture of the spleen in erythroblastosis fetalis. *Arch Dis Child* 50:398–400.
- [6] Fasoli L, Bettili G, Bianchi S, Dal Moro A, Ottolenghi A (1998) Spleen rupture in the newborn: conservative surgical treatment using absorbable mesh. *J Trauma* 45:642–3
- [7] Hui CM, Tsui KY (2002) Splenic rupture in a newborn. *J Pediatr Surg* 37:E3
- [8] Lewis L, Sanoj KM, Poojari G, Kamath SP (2008) Neonate subcapsular splenic hematoma. *Indian J Pediatr* 75:950–2
- [9] Lloyd LGA (2011) Splenic rupture in a neonate - a rare complication. *SA J Child Health* 5:94–6.
- [10] Mekki M, Nouri A, Belghith M, Krichene I, Gargouri A, Sboui H, et al. (2000) Neonatal hemoperitoneum. *Arch Pédiatr* 7(4):385–7
- [11] Pahl M, Elmalik K, Cohen M, Kamupira S, Walker J, Murthi G (2008) Ruptured splenic cavernous hemangioma in a neonate. *J Pediatr Surg* 43:407-9
- [12] Pignotti MS, et al., Hepatic Laceration due to Umbilical Venous Catheter Malpositioning, *Pediatrics and Neonatology* (2017), <http://dx.doi.org/10.1016/j.pedneo.2016.09.008>
- [13] Rekha S, Lewin S, Lilly S, Vincent S, Ramachandra C, Chandrasekhara MK, et al (1992) Hemoperitoneum secondary to splenic rupture in a neonate. *Indian Pediatr* 29:1575–6
- [14] Tiboni S, Abdulmajid U, Pooboni S, Wighton C, Eradi B, Dagash H (2015) Spontaneous Splenic Hemorrhage in the Newborn. *European J Pediatr Surg*. doi: 10.1055/s-0035-1564610
- [15] Ting JY, Lam BCC, Ngai CSW, Leung WC, Chan KL (2006) Splenic rupture in a premature neonate. *Hong Kong Med J Xianggang Yi Xue Za Zhi Hong Kong Acad* 12:68–70
- [16] Traggis DG, Maunz DL, Baroudy R (1984) Splenic hemorrhage in a neonate of a mother on anticonvulsant therapy. *J Pediatr Surg* 19:598–9



SERMENT D'HIPPOCRATE

En présence des Maîtres de cette Faculté, de mes chers condisciples et devant l'effigie d'HIPPOCRATE,

Je promets et je jure d'être fidèle aux lois de l'honneur et de la probité dans l'exercice de la Médecine.

Je donnerais mes soins gratuitement à l'indigent et n'exigerai jamais un salaire au dessus de mon travail. Je ne participerai à aucun partage clandestin d'honoraires.

Admis dans l'intimité des maisons, mes yeux n'y verront pas ce qui s'y passe ; ma langue taira les secrets qui me seront confiés et mon état ne servira pas à corrompre les mœurs, ni à favoriser le crime.

Je ne permettrai pas que des considérations de religion, de nation, de race, de parti ou de classe sociale viennent s'interposer entre mon devoir et mon patient.

Je garderai le respect absolu de la vie humaine.

Même sous la menace, je n'admettrai pas de faire usage de mes connaissances médicales contre les lois de l'humanité.

Respectueux et reconnaissant envers mes Maîtres, je rendrai à leurs enfants l'instruction que j'ai reçue de leurs pères.

Que les hommes m'accordent leur estime si je suis fidèle à mes promesses.

Que je sois couvert d'opprobre et méprisé de mes confrères si j'y manque.

Claire-Sophie DESCAMPS

UFR MÉDECINE

FILIÈRE : PÉDIATRIE

EARLY HYPOVOLEMIC SHOCK AND ABDOMINAL DISTENSION DUE TO NEONATAL SPLENIC RUPTURE : URGENCY OF DIAGNOSIS AND MANAGEMENT

ABSTRACT :

Splenic rupture in the neonatal period is a rare condition that can be complicated by hemorrhagic shock. The symptoms are not very specific, rendering the diagnosis difficult and often delayed; sometimes only discovered at autopsy. We report 5 cases diagnosed in the Rhône-Alpes region of France. From these observations and from a review of the literature, the circumstances of the occurrence, the clinical signs and the therapeutic possibilities are discussed. In the presence of severe anemia with pallor and abdominal distension, particularly in the context of a difficult birth, an abdominal ultrasound must be urgently performed and surgical management promptly considered.

Conclusion : This pathology must be known to the neonatologist so that she/he can quickly evoke it, given that it can quickly become life-threatening.

KEY WORDS :

- *Rupture splénique néonatale*
- *Hémopéritoine*
- *Choc hémorragique*
- *Laparotomie exploratrice*
- *Urgence diagnostique et thérapeutique*