



**HAL**  
open science

# Les pathologies bucco-dentaires chez les grands félins : analyse de la prise en charge au sein des parcs zoologiques français

Marion Louise

► **To cite this version:**

Marion Louise. Les pathologies bucco-dentaires chez les grands félins : analyse de la prise en charge au sein des parcs zoologiques français. Chirurgie. 2017. dumas-01671431

**HAL Id: dumas-01671431**

**<https://dumas.ccsd.cnrs.fr/dumas-01671431v1>**

Submitted on 22 Dec 2017

**HAL** is a multi-disciplinary open access archive for the deposit and dissemination of scientific research documents, whether they are published or not. The documents may come from teaching and research institutions in France or abroad, or from public or private research centers.

L'archive ouverte pluridisciplinaire **HAL**, est destinée au dépôt et à la diffusion de documents scientifiques de niveau recherche, publiés ou non, émanant des établissements d'enseignement et de recherche français ou étrangers, des laboratoires publics ou privés.

Université de Bordeaux  
Collège des Sciences de la Santé  
UFR des Sciences Odontologiques

Année : 2017

N° : 89

Thèse pour l'obtention du  
DIPLOME d'ETAT de DOCTEUR en CHIRURGIE DENTAIRE

Présentée et soutenue publiquement

Par Marion LOUISE

Née le 11 Novembre 1991 à Evry

Le 6 décembre 2017

**Les pathologies bucco-dentaires chez les  
grands félins : analyse de la prise en charge  
au sein des parcs zoologiques français**

Directeur de thèse :

Dr Odile LAVIOLE

Membres du jury

Président	Mme Caroline BERTRAND	Professeur des Universités
Directeur	Mme Odile LAVIOLE	Maître de Conférences des Universités
Rapporteur	Mme Olivia KEROUREDAN	Assistant Hospitalo-Universitaire
Assesseur	M. Jean-Christophe COUTANT	Maître de Conférences des Universités
Assesseur	Mme Séverine DESCAZEAUX	Assistant Hospitalo-Universitaire

# UNIVERSITE DE BORDEAUX

MAJ  
25/09/2017

**Président** M. TUNON DE LARA Manuel  
**Directeur de Collège des Sciences de la Santé** M. PELLEGRIN Jean-Luc

## COLLEGE DES SCIENCES DE LA SANTE UNITE DE FORMATION ET DE RECHERCHE DES SCIENCES ODONTOLOGIQUES

**Directrice** Mme BERTRAND Caroline 58-01  
**Directrice Adjointe – Chargée de la Formation initiale** Mme ORIEZ-PONS Dominique 58-01  
**Directeur Adjoint – Chargé de la Recherche** M. FRICAIN Jean-Christophe 57-01  
**Directeur Adjoint – Chargé des Relations Internationales** M. LASSERRE Jean-François 58-01

### ENSEIGNANTS DE L'UFR

#### PROFESSEURS DES UNIVERSITES

Mme Caroline	BERTRAND	Prothèses	58-01
Mme Marie-José	BOILEAU	Orthopédie dento-faciale	56-01
M. Sylvain	CATROS	Chirurgie orale	57-01
Mme Véronique	DUPUIS	Prothèses	58-01
M. Bruno	ELLA NGUEMA	Fonction-dysfonction, imagerie, biomatériaux	58-01
M. Jean-Christophe	FRICAIN	Chirurgie orale	57-01

#### MAITRES DE CONFERENCES DES UNIVERSITES

Mme Elise	ARRIVÉ	Prévention, épidémiologie, économie de la santé, odontologie légale	56-02
Mme Cécile	BADET	Biologie orale	57-01
M. Etienne	BARDINET	Orthopédie dento-faciale	56-01
M. Michel	BARTALA	Prothèses	58-01
M. Cédric	BAZERT	Orthopédie dento-faciale	56-01
M. Christophe	BOU	Prévention, épidémiologie, économie de la santé, odontologie légale	56-02
Mme Sylvie	BRUNET	Chirurgie orale	57-01
M. Stéphane	CHAPENOIRE	Fonction-dysfonction, imagerie, biomatériaux	58-01
M. Jacques	COLAT PARROS	Fonction-dysfonction, imagerie, biomatériaux	58-01
M. Jean-Christophe	COUTANT	Fonction-dysfonction, imagerie, biomatériaux	58-01
M. François	DARQUE	Orthopédie dento-faciale	56-01
M. François	DE BRONDEAU	Orthopédie dento-faciale	56-01
M. Yves	DELBOS	Odontologie pédiatrique	56-01
M. Raphael	DEVILLARD	Dentisterie restauratrice, endodontie	58-01
M. Emmanuel	D'INCAU	Prothèses	58-01
M. Dominique	GILLET	Dentisterie restauratrice, endodontie	58-01
M. Jean-François	LASSERRE	Prothèses	58-01
M. Yves	LAUVERJAT	Parodontologie	57-01
Mme Odile	LAVIOLE	Prothèses	58-01
M. Jean-Marie	MARTEAU	Chirurgie orale	57-01
Mme Javotte	NANCY	Odontologie pédiatrique	56-01
M. Adrien	NAVEAU	Prothèses	58-01
Mme Dominique	ORIEZ	Dentisterie restauratrice, endodontie	58-01

M.	Jean-François	PELI	Dentisterie restauratrice, endodontie	58-01
M.	Philippe	POISSON	Prévention, épidémiologie, économie de la santé, odontologie légale	56-02
M.	Patrick	ROUAS	Odontologie pédiatrique	56-01
M.	Johan	SAMOT	Biologie orale	57-01
Mme	Maud	SAMPEUR	Orthopédie dento-faciale	56-01
M.	Cyril	SEDARAT	Parodontologie	57-01
Mme	Noélie	THEBAUD	Biologie orale	57-01
M.	Eric	VACHEY	Dentisterie restauratrice, endodontie	58-01

### **ASSISTANTS**

Mme	Audrey	AUSSEL	Fonction-dysfonction, imagerie, biomatériaux	58-01
M.	Wallid	BOUJEMAA AZZI	Dentisterie restauratrice, endodontie	58-01
Melle	Camille	BOULÉ-MONTPEZAT	Odontologie pédiatrique	56-01
Melle	Anaïs	CAVARÉ	Orthopédie dento-faciale	56-01
M.	Hubert	CHAUVEAU	Dentisterie restauratrice, endodontie	58-01
M.	Mathieu	CONTREPOIS	Prothèses	58-01
M.	Jean-Baptiste	CULOT	Fonction-dysfonction, imagerie, biomatériaux	58-01
Mme	Clarisse	DE OLIVEIRA	Orthopédie dento-faciale	56-01
M.	Cédric	FALLA	Prévention, épidémiologie, économie de la santé, odontologie légale	56-02
Mme	Mathilde	FENELON	Chirurgie orale	57-01
Mme	Elsa	GAROT	Odontologie pédiatrique	56-01
Mme	Agathe	GREMARE	Biologie orale	57-01
Mme	Olivia	KEROUREDAN	Dentisterie restauratrice, endodontie	58-01
M.	Adrien	LASTRADE	Prothèses	58-01
M.	Alexandre	MARILLAS	Dentisterie restauratrice, endodontie	58-01
M.	Emmanuel	MASSON-REGNAULT	Chirurgie orale	57-01
Mme	Marie	MÉDIO	Orthopédie dento-faciale	56-01
Mme	Meryem	MESFIOUI	Parodontologie	57-01
Mme	Darrène	NGUYEN	Biologie orale	57-01
M.	Ali	NOUREDDINE	Prothèses	58-01
Mme	Chloé	PELOURDE	Orthopédie dento-faciale	56-01
M.	Antoine	PEPELUT	Parodontologie	57-01
Mme	Charlotte	RAGUENEAU	Prothèses	58-01
Mme	Noëlla	RAJONSON	Prévention, épidémiologie, économie de la santé, odontologie légale	56-02
M.	Clément	RIVES	Dentisterie restauratrice, endodontie	58-01
M.	Thibaut	ROULLAND	Prothèses	58-01
M.	François	ROUZÉ L'ALZIT	Prothèses	58-01
Mme	Audrey	SAY LIANG FAT	Prévention, épidémiologie, économie de la santé, odontologie légale	56-02

# Remerciements

## A notre Présidente de thèse

Madame le Professeur Caroline BERTRAND

Professeur des Universités – Praticien Hospitalier

Directrice de l'UFR des Sciences Odontologiques

Sous-section Prothèse 58-01

*Je vous remercie sincèrement d'avoir accepté la présidence de mon jury de thèse. Je vous remercie également pour tous les précieux enseignements que vous m'avez délivrés durant ma formation.*

*Veillez trouver ici, Madame, l'assurance de mon admiration et de mon profond respect.*

## A notre Directeur de thèse

Madame le Docteur Odile LAVIOLE

Maître de Conférences des Universités – Praticien Hospitalier

Sous-section Prothèse – 58-01

*Je vous remercie pour votre aide et vos précieux conseils et votre rigueur dans la réalisation de ce travail. Je vous remercie infiniment pour tous vos enseignements pratiques et théoriques. Je vous remercie infiniment pour tout le savoir que vous m'avez donné lors de mes années cliniques à Xavier Arnozan qui me serviront dans ma pratique professionnelle.*

*Veillez trouver ici, Madame, l'expression de mon respect le plus profond.*

## A notre Rapporteur de thèse

Madame le Docteur Olivia KEROUREDAN

Assistant Hospitalo-Universitaire

Sous-section Dentisterie restauratrice – Endodontie 58-01

*Je vous remercie d'avoir accepté d'être le rapporteur de cette thèse. Merci pour votre disponibilité ainsi que d'avoir consacré votre temps à la relecture de ce travail.*

*Veillez trouver ici, Madame, mon respect le plus profond.*

## A notre Assesseur

Monsieur le Docteur COUTANT Jean-Christophe

Maître de Conférences des Universités – Praticien Hospitalier

Sous-section Fonction-dysfonction, Imagerie, Biomatériaux 58-01

*Merci d'avoir accepté de prendre place au sein de mon jury de thèse. Je vous remercie infiniment pour tous vos enseignements pratiques et théoriques. Je vous remercie infiniment pour tout le savoir que vous m'avez donné lors de mes années cliniques à Xavier Arnozan.*

*Veillez trouver ici, Monsieur, mon respect le plus profond.*

## A notre Assesseur

Madame le Docteur DESCAZEAUX Séverine

Assistant Hospitalo-Universitaire

Sous-section Dentisterie restauratrice – Endodontie 58-01

*Merci beaucoup Séverine de faire parti de mon jury de thèse. On en avait parlé il y a longtemps quand l'assistantat n'était alors qu'un projet, voilà maintenant chose faite. Nous avons partagé beaucoup de choses ensemble durant ces années d'études, que ce soit en cours ou à l'hôpital. Je suis donc très honorée que mon travail soit la première thèse à laquelle tu assistes en tant que membre du jury, et j'espère que tu en garderas un bon souvenir. Je te souhaite une très belle carrière d'assistante.*

*Avec toute mon amitié.*

## **Merci :**

Aux parcs et à leurs vétérinaires ayant participé à ce travail : Zoo de Pessac, Zoo du bassin d'Arcachon, Bioparc, Parc des Félines, African Safari, la Ménagerie du jardin des plantes, la réserve Sigean et au zoo de CERZA.

Un merci tout particulier aux vétérinaires : Florine Popelin-Wedlarski, Jérôme Catinaud, Olivier Gauthier et Isabelle Druet pour leur aide et les informations qu'ils m'ont fournis qui m'ont beaucoup servis pour réaliser ce travail.

## A ma famille :

**Maman**, je te remercie pour tout l'amour que tu m'as donné durant mon enfance, grâce à toi je suis devenue celle que je suis aujourd'hui. Je suis chanceuse de t'avoir eu comme mère. J'aurai tant aimé que tu puisses assister à ce moment de ma vie, j'espère que de là où tu es tu es fière de moi.

**Papa**, je te remercie pour tout ce que tu m'apportes depuis que je suis petite. Merci pour ton amour, ton aide et tes conseils. Je sais que je pourrai toujours compter sur toi. J'espère te rendre fier.

**Thomas**, grand frère, patate, ça n'a pas toujours été le grand amour entre nous, je me souviens particulièrement des batailles de pistolet à billes... Mais, on a quand même passé des bons moments ensemble: bataille d'eau, entraînement de basket, session rollers, etc. J'ai aimé grandir avec toi, merci d'être là.

**Mamie Anna**, ma petite mamie, je pense que je ne pourrai jamais assez te remercier pour tous ce que tu as fait pour moi. Merci pour t'être occupée de moi, de m'avoir soutenu, de m'avoir réconforté, de m'avoir écouté et d'avoir cru en moi. C'est aussi grâce à toi que j'en suis là aujourd'hui. PS : Merci pour nos concours de corde à sauter

**Papi Robert**, tu es parti trop tôt, je pense que tu aurais heureux de voir que mon travail a fini par payer. Je te remercie pour tout ce que tu m'as apporté. Merci pour tous ces moments de rire qu'on a partagé : en voiture quand tu me laissais tenir le volant et qu'on essayait de ne pas écraser de pingouin(e) ; au verre de Tariquet à midi et à tous ces moments à ne rien faire mais ensemble.

**Mamie Jeanine et Pépère**, je vous remercie pour tous ces bons moments que l'on a partagé ensemble lors de mes vacances normandes. Merci pour tout votre amour.

**A toute ma famille**, à mes oncles Michel et Patrick (oui ça va !) ; à Nadine : merci pour l'aide que tu m'as apporté dans mon travail (oui Patrick tu m'as aidé aussi) ; à mes cousins et cousines Aurélie, Coralie, Fabrice, Bastien, Corentin et à Florian parti trop tôt lui aussi; à Nadège, ma super marraine et à tous les autres membres de ma grande famille : merci d'être présent

## A mes amis :

**Thomas**, notre aventure a commencé en 4<sup>e</sup> année et va continuer pendant longtemps encore j'espère. Grâce à toi j'apprends et grandis de jour en jour, tu m'as contaminé sur beaucoup de choses (tout remettre en question, regarder 1000 avis avant d'acheter quelque chose, etc.). Tu es mon confident et mon meilleur ami. Merci de me supporter, même lors de mes crises de rangement (car oui tout est mieux que travailler la thèse), de me faire rire et ce même quand ça ne va pas. Merci pour ton soutien et ton amour.

**Charlotte**, aka crapaud, il s'en est passé des choses depuis cette fameuse nuit, assise sur la route d'un camping à se dire, dans un état de conscience douteuse, « toi je t'aime bien ». Il y a eu des moments de révisions intenses « ça veut dire quoi ATCD ? », des tas de soirées déguisées, des moments d'échanges et de confidences. Des rires et des larmes aussi parfois. Etre binômes à XA a été une super expérience. Je suis chanceuse d'avoir trouvé en toi une personne qui me ressemble autant, avec qui je partage mes points de vue. Merci pour tout ce que tu m'apportes et pour simplement être là pour moi.



**Marion**, Marion brune, citrouille, il y a tellement de choses à dire... On a commencé au primaire/collège à simplement un bonjour de temps en temps, puis à faire les 400 coups ensemble au lycée, devenir inséparable, tant partager avec ta famille qui m'a accueilli, vivre ensemble, entrer ensemble dans la vie étudiante, réviser notre concours, le louper (merci Fable), le réussir ensuite et continuer à se suivre en dentaire et vivre des nouvelles expériences. Sans toi, toutes ces années n'auraient pas été les mêmes. Merci pour tous ces moments partagés ensemble.

**Audrey**, ma dody, ma première grande amie, qu'est-ce qu'on en a fait des choses ensemble, des vertes et des pas mûres ^^ Elle en a eu du courage Mme Fajernes en cours d'espagnol. Même si on ne se voit pas souvent, dès qu'on se retrouve c'est comme si on s'était quittée hier. J'ai beaucoup de chance d'avoir ce genre de relation avec toi, et j'espère ne jamais la perdre. Je te remercie d'être dans ma vie, et merci à ta famille qui m'a donné tant d'affection.

**Maud**, merci pour ces bons moments : à subir ensemble, se partager nos plus belles têtes sur snapchat, à se faire de bons petits restos et apéros (#rosépamp), rire et partager toute les deux.

**Mathilde et Séverine**, j'ai passé avec vous des vacances inoubliables, merci pour ces moments sur les parkings de Norvège, les trancheuses à pain, le salami, les allers-retours Copenhague-Malmö. Et puis pour toutes ces soirées dentaires, tous les quizz et les saucissons du Dick, pour nos pauses à XA... Merci Mathilde pour ta bonne humeur, ton humour et pour m'avoir coupé la gencive. Merci Séverine pour être ma complice nourriture, pour les M&M's, pour le Dr Pepper, et pour les bébés chats.

**Aux garçons, Florian, Daniel et Jesse**, une fine équipe de bras cassés, j'ai commencé à vous connaître en tant qu'ami de Thomas mais peu à peu vous êtes aussi devenus mes amis. Merci pour toutes nos blagues, nos rires, nos conversations sérieuses, parfois, et pour tout le reste à venir.

**A mes amis dentaires**, Barbara, Morgane, Témo, Marion, Clément, Clémence, Sylvain (Mr punch coco), Antoine, Mélissa et tous les autres, merci pour ces soirées ensemble, pour nos entraides en TP et pour ce super voyage promo.

Les pathologies bucco-dentaires chez les  
grands félins : analyse de la prise en charge au  
sein des parcs zoologiques français

## Table des matières :

<b>INTRODUCTION</b> .....	<b>12</b>
<b>PREMIERE PARTIE : DENTITION ET PATHOLOGIES RENCONTREES</b> .....	<b>13</b>
1 TAXONOMIE .....	13
2 DENTITIO .....	13
2.1 <i>Formule dentaire et codification</i> .....	14
2.2 <i>Forme et fonction</i> .....	16
2.3 <i>Occlusion</i> .....	17
3 PATHOLOGIES RENCONTREES .....	17
3.1 <i>Maladie parodontale</i> .....	18
3.1.1 De la gingivite à la parodontite agressive .....	18
3.1.2 Diagnostic : l'examen clinique .....	18
3.1.3 Epidémiologie et causes favorisantes .....	19
3.1.4 Conséquences cliniques .....	20
3.2 <i>Résorptions dentaires</i> .....	21
3.2.1 Classification .....	21
3.2.2 Epidémiologie .....	22
3.2.3 Diagnostic .....	23
3.3 <i>Traumatologie</i> .....	23
3.3.1 Traumatismes dentaires .....	23
3.3.1.1 Classification .....	24
3.3.1.2 Conséquences cliniques .....	24
3.3.2 Traumatismes maxillo-faciaux .....	25
3.3.2.1 Fractures maxillaires .....	25
3.3.2.2 Fractures mandibulaires .....	25
3.4 <i>Affections pulpaires</i> .....	25
3.4.1 Etiologie .....	25
<b>DEUXIEME PARTIE : THERAPEUTIQUES ET PRISE EN CHARGE DE L'ANIMAL</b> .....	<b>27</b>
4 INSTRUMENTATION .....	27
4.1 <i>Instrumentation rotative</i> .....	28
5 RADIOGRAPHIE .....	28
6 ANESTHESIE .....	29
6.1 <i>Evaluation et gestion de la douleur</i> .....	29
6.2 <i>L'anesthésie générale</i> .....	30
6.2.1 Application chez les félins .....	31
6.3 <i>L'anesthésie loco-régionale (ALR)</i> .....	31
7 THERAPEUTIQUES .....	32
7.1 <i>Médication</i> .....	32
7.1.1 Antibioprophylaxie .....	33
7.1.2 Antibiothérapie curative .....	33
7.2 <i>Traitements de la maladie parodontale</i> .....	34
7.2.1 Le choix de l'alimentation .....	34
7.2.2 Détartrage .....	34
7.3 <i>Traitements des résorptions dentaires</i> .....	37
7.4 <i>Traitements des traumatismes dentaires</i> .....	37
7.5 <i>Traitements restaurateurs</i> .....	38
7.5.1 Restauration directe .....	38
7.5.1.1 Restauration directe avec ancrage .....	40
7.5.2 Restauration indirecte : la couronne dentaire .....	40
7.5.2.1 Choix du type de couronne .....	40
7.5.2.2 Préparation de la dent .....	41
7.5.2.3 Empreinte .....	41
7.5.2.4 Mise en bouche .....	43
7.6 <i>Traitements endodontiques</i> .....	44

7.6.1	Pulpotomie .....	44
7.6.2	Pulpectomie .....	45
7.6.2.1	Mise en forme canalaire.....	46
7.6.2.1.1	Cavité d'accès .....	46
7.6.2.1.2	Préparation canalaire .....	46
7.6.2.1.3	Désinfection .....	46
7.6.2.1.4	Obturation.....	47
7.7	<i>L'avulsion dentaire</i> .....	48
8	CAS CLINIQUES .....	49
<b>TROISIEME PARTIE : ANALYSE DE LA PRISE EN CHARGE BUCCO-DENTAIRE DES FELINS EN CAPTIVITE .....</b>		<b>54</b>
9	OBJECTIF DE L'ETUDE.....	54
10	MATERIEL ET METHODE .....	54
10.1	<i>Schéma de l'étude</i> .....	54
10.2	<i>Echantillon de l'étude</i> .....	54
10.3	<i>Le questionnaire</i> .....	54
10.4	<i>Recueil des données</i> .....	54
11	RESULTATS .....	55
11.1	<i>Profil des structures</i> .....	55
11.2	<i>Dépistage et nature des pathologies dentaires</i> .....	56
11.3	<i>Traitement</i> .....	57
12	DISCUSSION .....	57
<b>CONCLUSION.....</b>		<b>59</b>
<b>ANNEXES .....</b>		<b>61</b>
<b>BIBLIOGRAPHIE .....</b>		<b>63</b>

## Introduction

---

Les animaux ont toujours passionné l'être humain. C'est dans cette optique que celui-ci a commencé à les mettre en captivité dans des parcs afin de pouvoir les observer. On recense, à l'heure actuelle, environ 300 parcs zoologiques rien qu'en France.

A l'origine, ces structures n'avaient pour seul but de divertir mais à notre époque la sensibilisation envers la cause animale et les connaissances acquises sur les différentes espèces ayant beaucoup évolué, il existe maintenant quatre buts distincts au sein de ces structures : le divertissement, la recherche, la conservation des espèces menacées grâce à un programme de reproduction et l'éducation auprès du public.

Face à cela, il est primordial pour les parcs zoologiques de garder leurs pensionnaires en bonne santé le plus longtemps possible.(1)

Or, l'une des conséquences de l'augmentation de la durée de vie des animaux est l'apparition de nouvelles pathologies liées en partie au vieillissement. Certaines de ces pathologies se trouvent être d'ordre bucco-dentaire.

De nombreux articles traitant de la dentisterie vétérinaire existent mais ceux-ci se focalisent essentiellement sur les animaux de compagnie. Or l'attention portée aux soins dentaires des animaux sauvages s'est considérablement développée en partie grâce à l'amélioration des connaissances sur le sujet et à l'amélioration des techniques d'anesthésie qui rend possible de plus en plus de soins. (2)

La santé bucco-dentaire est maintenant considérée comme un élément important participant à la bonne santé générale de l'animal. Il a été reconnu qu'une meilleure détection des pathologies bucco-dentaires permet d'en diminuer la prévalence ainsi que celle des décès liés à la captivité. (2)

En effet si l'animal développe une pathologie dentaire, son comportement va se modifier d'un point de vue comportemental, social et alimentaire.

Les vétérinaires reconnaissent maintenant la valeur de la prévention et de la prise en charge rapide des urgences bucco-dentaires.

De précédentes études ont montré que les soins dentaires en parcs zoologiques étaient le plus souvent prodigués aux carnivores et primates. (2) Chez les carnivores, chaque dent remplit une fonction spécifique et elles jouent toutes un rôle décisif dans la prédation.

Afin de limiter notre étude, nous nous focaliserons principalement sur les soins dentaires prodigués aux carnivores et principalement aux grands félins.

L'objectif de ce travail est dans un premier temps, après une rapide description de la famille des félins et de ses caractéristiques dentaires, d'étudier les pathologies bucco-dentaires les plus souvent rencontrées chez ces espèces.

Puis dans une seconde partie, nous exposerons les différents traitements et protocoles de prise en charge existants pour ces pathologies.

Enfin dans une troisième partie, nous réaliserons une analyse de questionnaires envoyés aux vétérinaires de différentes structures d'accueil de grands félins.

### 1 Taxonomie

La taxonomie est une branche de la biologie ayant pour but de décrire les organismes vivants afin de les regrouper en taxons pour les classer en différentes familles.

Les félins constituent une famille de l'ordre des carnivores, elle-même divisée en sous-familles. Il n'y a pas à ce jour de classification officiellement reconnue et, il existe des opinions divergentes concernant la répartition de ces sous-familles. En effet les classifications sont sujettes à modification au vu de l'évolution des connaissances.

Pour cette raison, nous décrirons seulement la classification utilisée par les plus récentes publications et reconnue par différents organismes tel que l'ITS (Système Intégré d'Information Taxonomique) et la liste rouge de l'IUCN (Union Internationale pour la Conservation de la Nature)

La famille des félins est ainsi divisée en deux sous-familles :<sup>(3)(4)</sup>

- les ***Felinae*** regroupant principalement les félins de petite taille comme le chat, le lynx, le caracal et le guépard.
- les ***Pantherinae*** regroupant principalement les félins de grande taille comme le lion, le tigre, la panthère, le jaguar, etc.

Le guépard était anciennement classé dans la sous-famille des ***Acinonychinae*** et en constituait l'unique espèce. Mais des études ADN ont montré que le guépard est moléculairement proche du puma et du jaguaroni (ou chat loutre). Pour cette raison la sous-famille ***Acinonychinae*** a été abandonnée et le guépard a été placé dans la sous-famille des ***Felinae***.

Historiquement les ***Pantherinae*** constituent la première branche évolutive des félins ayant divergé de l'ancêtre commun. <sup>(4)</sup> L'une des particularités de cette sous-famille est la présence d'un ligament partiellement ossifié de l'os hyoïde, qui permet de rugir mais pas de ronronner. Cette caractéristique n'existe pas dans la sous-famille des ***Felinae***, où le ligament est totalement ossifié, ces individus ne peuvent que ronronner et pas rugir.<sup>(5)</sup>

### 2 Dentition

Tous les félins possèdent un crâne à la morphologie quasi identique, seules les proportions changent. Ce crâne, plus court que chez le reste des carnivores, possède une mâchoire raccourcie avec moins de dents. Cette forme ne permet que des mouvements verticaux de la mâchoire, la force de morsure est donc considérablement augmentée.

Les structures dentaires et parodontales chez les animaux sont identiques à celles de l'Homme. Les dents se composent ainsi d'une couronne, partie visible en bouche, et d'une à trois racines dans l'os. On note la présence, en surface, d'émail au niveau de la couronne et de ciment au niveau de la racine. La zone de transition entre couronne et racine correspond à la jonction amélo-cémentaire ou collet de la dent. Sous cette couche, se trouve dentine et pulpe dentaire, structure vasculo-nerveuse de la dent, lui conférant sa vitalité et sa sensibilité.

Le parodonte, lui, se compose de l'os alvéolaire (de même nature que chez l'Homme) entourant la racine et relié à celle-ci par le ligament alvéolo-dentaire. <sup>(6)</sup>

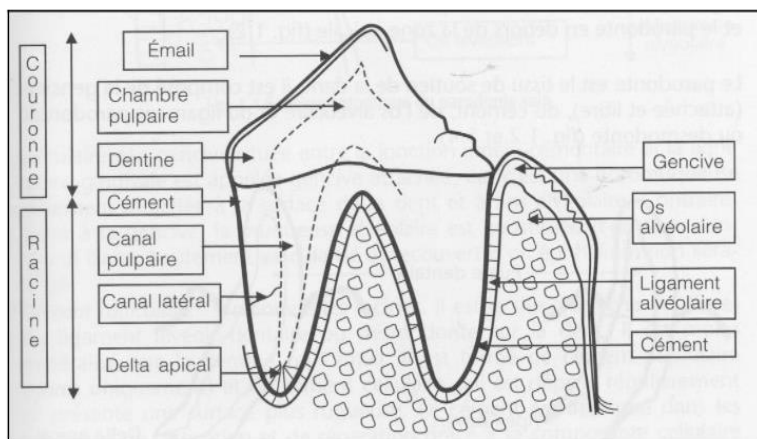


Figure 1 : Anatomie de la dent et du parodonte (6)

## 2.1 Formule dentaire et codification

Les carnivores sont des animaux diphodontes. Leur dentition passe par une étape de dents déciduales ou temporaires avant la mise en place de la denture adulte définitive (dents permanentes). Ils sont également hétérodontes c'est-à-dire que chaque dent a une fonction bien définie.

Les félins possèdent une dentition temporaire de 26 dents et une dentition permanente de 28 à 30 dents selon les espèces, ces variations se faisant principalement au niveau de la région prémolaire. La denture lactéale ne diffère de la denture définitive que par son absence de molaire (Fig 3). (6,7)

On dénombre, par hémi-arcade, trois incisives, une canine, trois prémolaires au maxillaire, deux à la mandibule, et une molaire. On peut ainsi écrire la formule dentaire permanente (maxillaire/mandibule) ainsi :

**I : 3/3**  
**C : 1/1**  
**PM : 3/2**  
**M : 1/1**

Afin de faciliter l'échange entre praticiens, des nomenclatures existent pour identifier les dents. Ces systèmes sont calqués sur ceux utilisés chez l'Homme.

Le système anatomique utilise les termes maxillaire / mandibulaire ; incisive / canine / prémolaire / molaire.

*Par exemple : troisième incisive mandibulaire droite*

Il existe également le système dit Triadan modifié qui attribue un numéro propre à chaque dent en tenant compte de sa position sur l'arcade par rapport au centre inter-incisif. Ce système peut être utilisé pour toutes les espèces.

En raison d'un nombre de dents plus important chez les animaux que chez l'être humain, les dents animales sont identifiées par un nombre à trois chiffres (deux chiffres pour les dents humaines).

Le premier correspond au quadrant 1, 2, 3, 4 pour la denture permanente, 5, 6, 7, 8 pour la denture temporaire.

Le deuxième et troisième chiffre correspondent à la position de la dent sur le quadrant, allant de 01 à 11 selon les espèces.

Pour les félins les diastèmes sont laissés dans la numérotation, ils sont considérés comme des dents absentes. (6,7)

Ainsi la première prémolaire maxillaire après la canine est notée 206 et non 205, elle est aussi appelée PM2 (pour deuxième prémolaire). Les deux prémolaires mandibulaires droites après la canine sont notées 407 et 408 ou PM3 et PM4

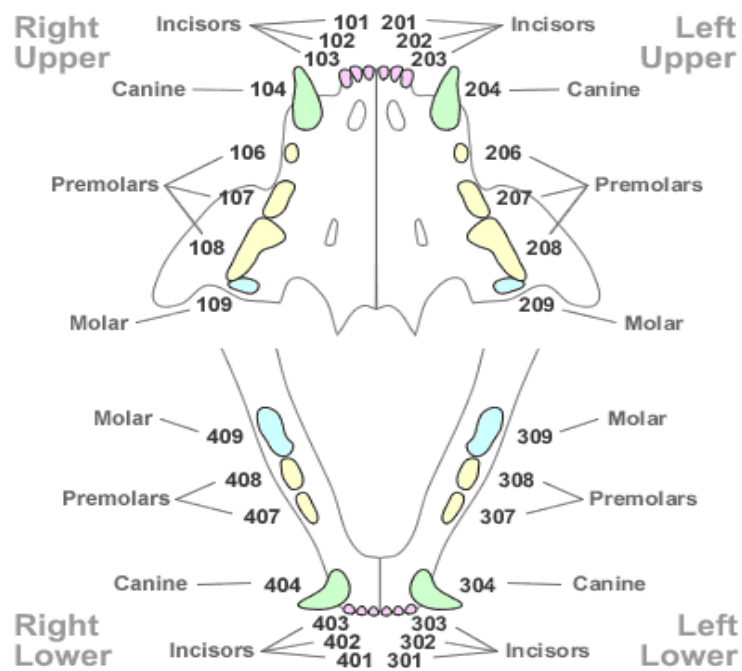


Figure 2 : Formule dentaire féline (<http://www.rvc.ac.uk/review/dentistry/basics/triadan/other.html>)

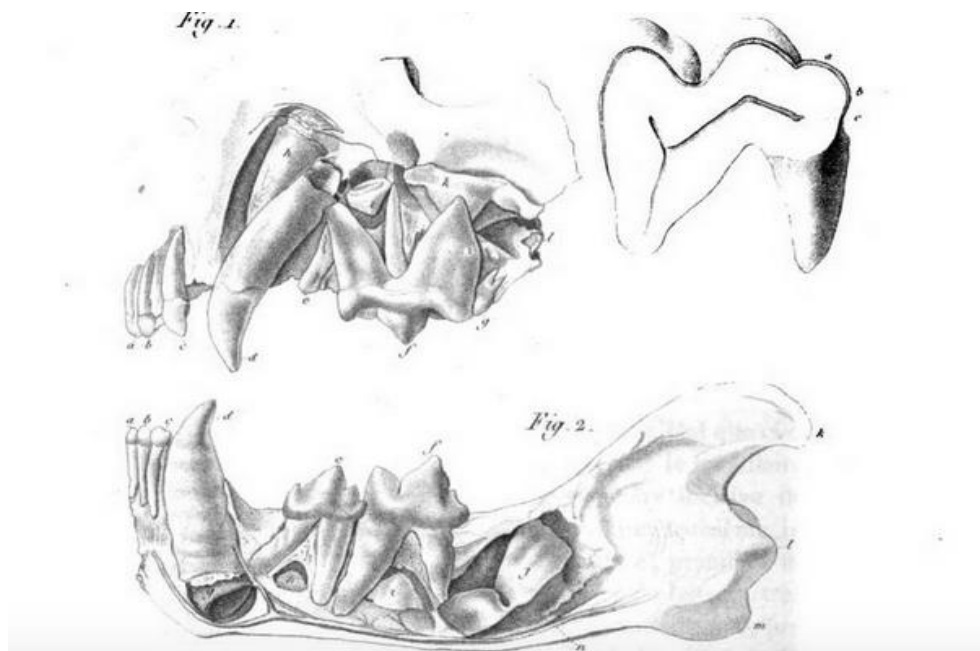


Figure 3 : Face externe des mâchoires maxillaires et mandibulaires d'un jeune lion de 6 mois avec mise en évidence des dentures temporaires et définitives (Fig1 et 2) et coupe de la molaire inférieure d'un lion adulte (8)



## 2.2 Forme et fonction

En raison d'un régime alimentaire strictement carnivore, les dents des félins se sont hautement spécialisées. Ainsi chaque dent remplit une fonction spécifique. (9)

Les incisives, petites, conoïdes et monoradiculées, sont préhensibles et coupantes et servent à arracher la chair des os.(7) Leur volume augmente de la centrale vers la latérale.(8)

Les canines sont les dents les plus spécialisées de la dentition féline. Elles sont longues, coniques avec une racine, elles ont pour rôle de saisir et tuer les proies.

Il semblerait que les différences morphologiques des canines entre espèces de félins seraient dues aux différents types de proie qu'elles chassent, ainsi qu'à leurs techniques de chasse. A titre d'exemple, généralement le lion étouffe ses proies, le tigre les attaque derrière la nuque, le léopard à la gorge et le jaguar broie le crâne. (9,10)

Les prémolaires ont une couronne allongée et tranchante (dents sécodontes) possédant trois cuspidés alignées et, une à trois racines dans la plupart des cas. La première prémolaire maxillaire (PM2) est toujours très petite et visiblement sans usage.

La première molaire mandibulaire possède une couronne à deux cuspidés alignées ainsi que deux racines.

La molaire maxillaire ou tuberculeuse est une dent ovoïde, atrophiée, se situant en arrière de la face interne de la cuspide postérieure de PM 4, et pouvant faire défaut chez l'adulte.(8) Chez certaines espèces elle n'est même jamais rencontrée.

Les carnassières (PM3 max et M1 mand) ont pour unique rôle de broyer la chair. Leur forme pointue et allongée leur permet d'agir comme une paire de ciseaux.

Dents maxillaires	IC 1	IC 2	IC3	C	PM2	PM3	PM4	M1
Longueur totale (mm)	12	26	41	105	21	39	41	/
Longueur extra-osseuse (mm)	8	11	19	54	7	16	20	/

Tableau 1 : Longueur moyenne des dents maxillaires d'un lion adulte (8)

Dents mandibulaires	IC 1	IC 2	IC 3	C	PM 3	PM 4	M 1
Longueur totale (mm)	17	24	40	85	39	42	42
Longueur extra-osseuse (mm)	6	8	12	45	11	19	21

Tableau 2 : Longueur moyenne des dents mandibulaires d'un lion adulte (8)

### 2.3 Occlusion

Les incisives ont un articulé en ciseaux : les incisives mandibulaires sont en contact avec les faces palatines des incisives maxillaires.

La canine inférieure vient se loger dans l'espace inter-dentaire existant entre l'incisive latérale et la canine maxillaire, sans être en contact avec son antagoniste.

Les prémolaires maxillaires et mandibulaires sont en occlusion en quinconces (occlusion une dent/deux dents). Les prémolaires mandibulaires sont situées en avant des prémolaires maxillaires dans le plan vertical, avec donc nécessité de diastèmes entre les dents d'une même arcade. Les pointes cuspidiennes de ces dents se situent au centre de l'espace inter-dentaire antagoniste.

Les carnassières, elles, ont un articulé en ciseaux. La carnassière inférieure (M1) est disposée lingualement par rapport à la carnassière supérieure (PM4) (6,7)

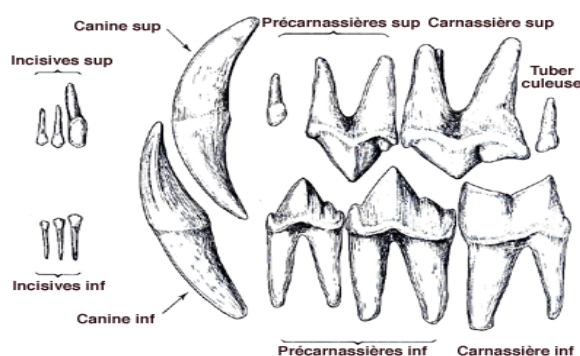


Figure 4 : Dentition féline et illustration de l'occlusion prémolo-molaire en quinconce. (© vetopsy.fr)

### 3 Pathologies rencontrées

Il existe chez l'animal les mêmes pathologies bucco-dentaires que chez l'Homme. Cependant l'une des caractéristiques des carnivores est qu'ils sont peu touchés par la maladie carieuse (considérée même comme quasi inexistante chez le chat). Les carnivores ont la particularité de posséder un pH salivaire plus alcalin, d'être dépourvu d'amylase salivaire (donc la digestion de l'amidon et des sucres lents ne se fait pas) et de n'être, par leur alimentation, que rarement en contact avec des sucres fermentescibles. Tous ces critères, ajoutés à la forme de leurs dents coniques et donc peu rétentive, créent un environnement défavorable au développement d'une flore cariogène.(7)

*NB : il n'y a que très peu d'études sur l'incidence des pathologies buccales chez les grands félins, la majorité ne concerne essentiellement que les chats. Les pourcentages trouvés ne sont donc pas forcément les mêmes pour les grands félins.*

### 3.1 Maladie parodontale

#### 3.1.1 De la gingivite à la parodontite agressive

La maladie parodontale est une maladie inflammatoire de la cavité buccale due aux bactéries de la plaque dentaire se développant au détriment des tissus de soutien de la dent. Cela commence en général par une inflammation des gencives, on parle de gingivite, et peut évoluer jusqu'à la destruction du parodonte (gencive, ligament parodontal, cément, os alvéolaire), on parle alors de parodontite.

#### ❖ Formes cliniques de la maladie parodontale (7)(6)

Il existe différentes manifestations de la maladie parodontale. Celles-ci dépendent du stade d'évolution de la maladie mais également de la réponse locale de l'individu à l'agression bactérienne. On distingue :

- **La gingivite** : forme la plus modérée de la maladie, elle correspond à une inflammation de la gencive, sans perte d'attache. Elle est réversible après mise en place de mesure d'hygiène.
- **La parodontite chronique** : destruction progressive du support de la dent (attache épithéliale, ligament, os) résultant de l'inflammation des tissus de soutien de la dent. Elle est associée à la formation de poches parodontales et/ou récessions gingivales. La perte d'attache est lente mais peut se faire sous la forme de brèves périodes de destruction rapide suivie par une période de latence.
- **La parodontite agressive** : destruction rapide du parodonte (perte d'attache et destruction osseuse). Cette forme peut être rencontrée chez le chat.
- **La parodontite associée à une maladie systémique** : peut survenir à tout âge, chez l'animal. Elle peut être associée à une atteinte virale (*ex* : FIV), organique (*ex* : *insuffisance rénale*) ou métabolique (*ex* : *hyperparathyroïdie*).
- **La gingivite/parodontite ulcéro-nécrotique** : caractérisée par une nécrose des tissus gingivaux, ligament et os. Cette forme est souvent observée chez des individus immunodéprimés.

#### 3.1.2 Diagnostic : l'examen clinique

Afin de pouvoir apprécier l'état de santé parodontal un examen complet est nécessaire, celui-ci passant par l'évaluation de plusieurs critères : l'aspect gingival, la présence de plaque/tartre, le sondage parodontal, le déchaussement des dents, la mobilité dentaire...

Cet examen, chez notre population ciblée, se réalise lors d'une anesthésie générale. Même si cette anesthésie est réalisée pour un acte non dentaire, le praticien doit profiter de celle-ci pour réaliser un bilan complet de l'animal, incluant l'examen buccal.

L'examen commence par l'analyse de la gencive (saine ou inflammée) et la présence ou non de plaque, ces critères pouvant être observés à l'œil nu ou avec l'aide d'un révélateur de plaque dentaire.

L'inflammation gingivale peut être évaluée grâce à l'indice gingival : (11)

- 0 : normal= gencive rosée sans gonflement
- 1 : légère inflammation= faible changement de couleur gingivale + oedème, pas de saignement au sondage
- 2 : inflammation moyenne : gencive rouge gonflée, saignement au sondage
- 3 : inflammation sévère : gonflement et couleur très marquée, ulcération, saignement spontané

L'indice de plaque, lui, est fonction du taux de surface dentaire recouvert de plaque dentaire. Il peut être considéré comme léger, modéré ou important.

#### ❖ L'examen instrumental

Afin d'avoir une idée plus précise de l'état de santé parodontale, l'utilisation d'instruments de sondage est nécessaire pour compléter l'examen visuel. (cf chapitre instrumentation)

Le sondage parodontal est un examen important lors du contrôle parodontal. Il permet d'objectiver :

- **la profondeur de poche** de chaque dent (distance entre l'attache épithéliale et la jonction amélo-cémentaire) afin de rechercher d'éventuelles perte d'attache et/ou osseuse ; la mesure d'un sondage sur dent saine doit être inférieur ou égal à 0,5mm. Toute mesure supérieure doit être consignée. (12)
- **la furcation**, zone inter-radulaire des dents pluriradiculées, cette zone est normalement occupée par l'os alvéolaire et non sondable physiologiquement. Le sondage d'une furcation est donc le signe d'une destruction osseuse.

On dénombre trois stades d'atteinte de furcation :

- Stade 1 : la sonde pénètre moins d'1/3 de la largeur de la dent.
- Stade 2 : la sonde pénètre 2/3 de la largeur de la dent.
- Stade 3 : la sonde pénètre de part et d'autre la dent.

Enfin la mobilité dentaire est fonction de la destruction ligamentaire et osseuse. Elle est évaluée en mobilisant la dent grâce à une sonde ou au doigt. On distingue les degrés de mobilisation suivant :

- Classe 0 : mobilité physiologique
- Classe 1 : mobilité latérale de 1mm environ
- Classe 2 : mobilité latérale de 1 à 2mm
- Classe 3 : mobilité latérale de plus de 2mm ou mobilité verticale

#### ❖ Examen radiologique

L'examen clinique doit toujours être complété par des radiographies lorsqu'une perte d'attache a été détectée. Les signes radiologiques de la maladie parodontale sont un élargissement du ligament parodontal, une discontinuité de la lamina dura et une perte osseuse (verticale ou horizontale). L'examen radiologique permet également de mettre en évidence des lésions de résorption dentaire (pouvant résulter de l'inflammation chronique autour des racines), ainsi que des atteintes endodontiques associées ou non à l'extension apicale de la maladie.

### 3.1.3 Epidémiologie et causes favorisantes

Les félins sont particulièrement touchés par la maladie parodontale, 56 à 73% des chats seraient sujets à l'inflammation gingivale.

Une étude sur les chats a montré qu'environ 31% des dents présentaient des signes de perte osseuse ainsi qu'une atteinte de la furcation dans 18% des dents pluriradiculées. (12) Une autre étude menée sur 147 chats a montré que radiologiquement seulement 28% de l'échantillon présentaient un os sain. (13)

Il apparaît que ces destructions osseuses sont plus fréquemment localisées en région prémolaire (77%). De plus, du fait de leur anatomie et de l'absence de tronc dentaire, les carnassières sont prédisposées à l'atteinte de furcation. (12)

Il n'existe cependant pas à ce jour, d'études épidémiologiques sur l'incidence de cette pathologie chez les grands félins.

Il existe plusieurs causes favorisant l'apparition ou l'aggravation de la maladie parodontale : (6)

- Alimentation et mastication : la consistance de l'alimentation jouerait un rôle dans l'accumulation de plaque et tartre dentaire. Plusieurs études ont montré qu'une alimentation fibreuse et abrasive, stimulant la mastication, est bénéfique pour la santé parodontale, réduisant l'accumulation de plaque et tartre (14) alors qu'une alimentation molle est associée à une plus forte fréquence et sévérité de la maladie.(15) De plus, une supplémentation à base d'os semble bénéfique pour une bonne santé parodontale car celle-ci stimule l'activité masticatoire.
- Trouble de l'occlusion : la persistance de dents lactéales ou l'encombrement dentaire crée une zone de rétention pour la plaque dentaire. L'absence de dent sur l'arcade, naturellement ou suite à une extraction, favorise aussi l'accumulation de plaque sur la dent antagoniste du fait de la perte d'activité masticatoire qu'elle entraîne.
- Maladie systémique : modifie la réponse immunitaire de l'animal le rendant plus sensible à l'agression bactérienne.
- Age : l'incidence de la maladie augmenterait avec l'âge et aurait tendance à s'aggraver à l'âge adulte lorsque celle-ci est déjà présente. (15)
- Variation individuelle/résistance naturelle : le développement de la maladie étant lié à la réaction de défense de l'hôte, chaque animal n'est pas égal, certains seront plus sensibles que d'autres.
- Variations anatomiques : Les variations anatomiques dentaires, radiculaires ainsi que celles de l'espace inter-dentaire sont un facteur prédisposant à la destruction osseuse. Ainsi les canines et carnassières sont plus susceptibles d'être touchées par l'inflammation.(12)  
Il semble également qu'un espace inter-dentaire > 2,5mm est plus souvent associé à une perte verticale et qu'un espace inter-dentaire < 2,5mm est associé à une perte horizontale.(12) La perte osseuse horizontale est, selon plusieurs études, le type de destruction osseuse la plus souvent rencontrée.

### 3.1.4 Conséquences cliniques

Dans des cas avancés de destruction osseuse, la parodontite peut, chez le chat, provoquer secondairement des risques de fractures mandibulaires et des risques de communications oro-nasales avec risque d'infection nasale secondaire.(6) De plus, bien que localisée au niveau de la cavité buccale une maladie parodontale non prise en charge peut entraîner des pathologies secondaires par le passage des bactéries dans la circulation générale, au niveau des reins, du foie ainsi que des problèmes cardiovasculaires, respiratoires ou articulaires, etc.(15)

La maladie parodontale regroupe donc un grand nombre de pathologies pouvant aller de symptômes bénins à d'autres plus grave. Un diagnostic précis et méticuleux est donc primordial pour définir du bon traitement.

## 3.2 Résorptions dentaires

Cette pathologie résulte de la dégénération du ligament parodontal entourant chaque dent ainsi que du remplacement de la racine par de l'os dentaire et ce par le biais d'un odontoclaste

Les résorptions radiculaires sont considérées comme étant douloureuses pour l'animal, lui causant de l'inconfort, la perte de poids et anorexie ainsi que la perte des dents.

*NB : tout comme les maladies parodontales, les études sur ce sujet ne concernent que les félins domestiques.*

### 3.2.1 Classification

Il existe deux grands types de résorptions : (7)

- **Résorption interne** : le point de départ se situe au niveau de la cavité pulpaire, lié à l'inflammation pulpaire. On la rencontre souvent en endodontie associée à des maladies de la pulpe. Elles sont transitoires ou évolutives.
- **Résorption externe** : peut avoir des formes, localisations et origines diverses. Il existe une grande prévalence de cette forme chez les félins.

Les résorptions dentaires félines peuvent être classées en stades cliniques, reflétant l'extension de la lésion au niveau de la dent, et en types, reflétant l'aspect radiologie des lésions.

Il existe 5 stades d'évolutions des résorptions : (7)

- **Stade 1** : légère perte de tissus durs (cément ou cément+ émail)
- **Stade 2** : perte modérée des tissus durs avec perte de dentine ne s'étendant pas jusqu'à la pulpe.
- **Stade 3** : perte importante des tissus durs avec perte de dentine s'étendant à la pulpe. L'intégrité de la dent est principalement conservée.
- **Stade 4** : perte considérable des tissus durs avec perte dentinaire s'étendant à la pulpe. L'intégrité de la dent est principalement perdue. Soit la couronne et la racine sont touchées de la même façon, soit la couronne est plus touchée que la racine, soit la racine est plus touchée que la couronne.
- **Stade 5** : seules les zones radio-opaques irrégulières montrent la présence de tissus dentaires résiduels, la gencive les recouvre complètement.

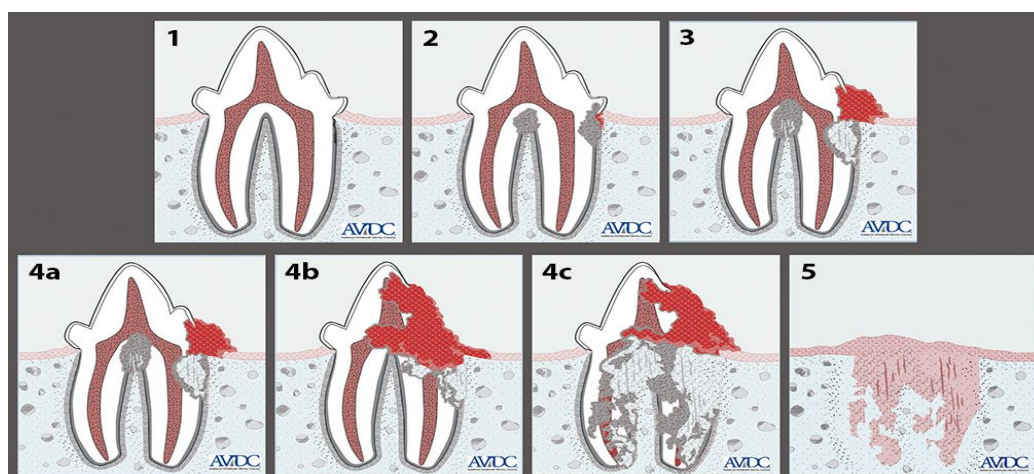


Figure 5 : Les différents stades cliniques de résorption (© AVDC ®)

Il existe trois types de résorption radiculaire : (12,16,17)

- **Type 1** : largeur du ligament parodontal normal, radio-densité similaire à dent saine.
- **Type 2** : disparition du ligament parodontal et remplacement de la racine par l'os alvéolaire
- **Type 3** : association du type 1 et 2 sur la même dent

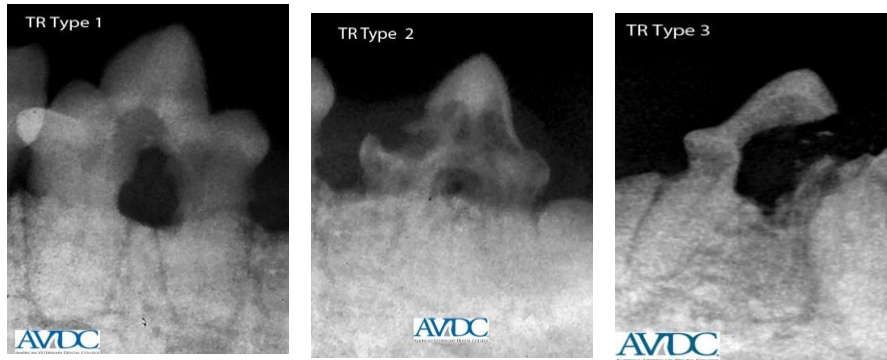


Figure 6 : les différents types de résorptions (© AVDC ®)

### 3.2.2 Epidémiologie

La prévalence élevée de cette pathologie chez le félin suggère, comme pour les parodontites, qu'il existerait des facteurs prédisposants. Cependant chez les espèces sauvages cette prévalence reste inférieure à celle des espèces domestiques. (18)

Divers facteurs pouvant influencer l'apparition de résorptions dentaires ont été répertoriés bien que l'étiologie principale reste inconnue.

Parmi ces différents facteurs on recense :

- l'inflammation orale chronique
- les différents stades de parodontites
- les maladies systémiques, endocriniennes, métaboliques
- les antécédents de traumatismes dentaires etc.

L'incidence des résorptions et leur gravité augmenteraient avec l'âge, ce facteur serait donc à prendre en compte. Or l'âge à proprement dit ne serait pas un facteur de risque. Ce serait plutôt l'apparition des maladies qui l'accompagne (maladie métabolique, endocrinienne, etc.).

Enfin de nombreux facteurs cités précédemment ne sont pas déclencheurs de résorptions s'ils ne sont pas associés à d'autres facteurs comme l'âge et l'inflammation gingivale. (19)

Chez les félins, les parodontopathies sont fréquemment associées à des signes de résorptions radiculaires. Les résorptions de type 1 seraient 8 fois plus souvent associées à une maladie parodontale que le type 2. (12)

De plus, il semble que le type 2 soit plus souvent rencontré de façon généralisée dans la dentition et le type 1 soit, quant à lui, retrouvé de façon plus localisé. (12,16)

Enfin, toutes les dents peuvent être touchées par ce phénomène mais certaines semblent plus touchées que d'autres.

Au maxillaire il apparaît que ce sont PM2, PM3 et PM4 les plus touchées et PM3 et M1 à la mandibule.

Au contraire, les canines, M1 maxillaire et PM4 mandibulaire semblent plus épargnées par cette pathologie. (16)

### 3.2.3 Diagnostic

Dans le cadre du dépistage, la prise de clichés radiologiques des PM3 mandibulaires droite et gauche permettrait avec une fiabilité de 90% d'exclure la présence de lésions de résorptions si ces deux dents en sont exemptes.

Les résorptions sont, le plus souvent, rencontrées sur les faces vestibulaires des dents. Lorsqu'elles touchent la couronne, des lésions peuvent être visibles au niveau du collet ou de la zone de furcation. La lésion n'est pas directement visible car elle est comblée par du tissu de granulation (gencive rouge saignant facilement au toucher). C'est donc la colonisation secondaire bactérienne des lésions de résorption qui permet le diagnostic clinique.(18)

Cette perte de substance expose la dentine et provoque une réaction douloureuse. Cette réaction peut prendre la forme, dans de rares cas, de tremblements mandibulaires, apparaissant chez l'animal vigile et anesthésié, lors du toucher ou sondage instrumental.

Les lésions sur les canines sont très différentes de celles rencontrées au niveau des prémolaires. Elles ne touchent le plus souvent que la racine de la dent et ne deviennent visibles que très tardivement. Elles prennent alors, au maxillaire, l'aspect d'une tuméfaction de la crête alvéolaire, donnant un aspect boursoufflé de consistance dure. Elles peuvent également être accompagnées de poches parodontales profondes voire d'extrusion ou de mobilité dentaire. A la mandibule, la couronne peut sembler intacte alors que la majeure partie de la couronne a disparu.

Cependant, dans 50% des cas, on ne peut détecter des lésions de résorption qu'à l'aide de radiographies dentaires d'où l'importance de compléter son examen clinique par la radiographie. L'examen radiologique permet de visualiser la densité de la racine dentaire, cependant au niveau maxillaire les dents sont plus difficiles à analyser du fait de la superposition du processus zygomatique sur la radiographie. Il est important de noter que les premiers signes de résorption dentaire ne sont pas radio-identifiables. Lorsque des signes sont visibles, ils peuvent prendre différents aspects, soit de radio-transparence au niveau des racines et/ou couronnes, soit un aspect mixte radio-transparences/radio-opacités donnant un aspect « mité » de la dent, soit un aspect radio-opaque de remplacement par l'os alvéolaire de la dent.

Enfin, lors de la détection de résorption, il est impératif de bien faire le diagnostic différentiel entre résorption interne et résorption externe, une erreur de diagnostic entraînant un traitement inadapté.  
(16,17)

## 3.3 Traumatologie

### 3.3.1 Traumatismes dentaires

Un traumatisme dentaire, que ce soit au niveau de la dent (couronne/ racine) ou au niveau du support dentaire (ligament/os alvéolaire), est le résultat direct de l'application d'une force excessive sur les dents. Il peut être causé par des altercations avec d'autres animaux, par un contact brutal avec un objet dur ou durant la mastication. La sévérité du traumatisme est le reflet de l'importance et du type de force administrée lors du choc. Les dents les plus fréquemment fracturées chez les félins sont les canines.(20)



### 3.3.1.1 Classification

Il existe, pour l'Homme, une classification des différents types de traumatismes dentaires (localisation, atteinte pulpaire, type de déplacement) qui est utilisée chez l'animal, une telle classification n'existant pas en dentisterie vétérinaire. (20)

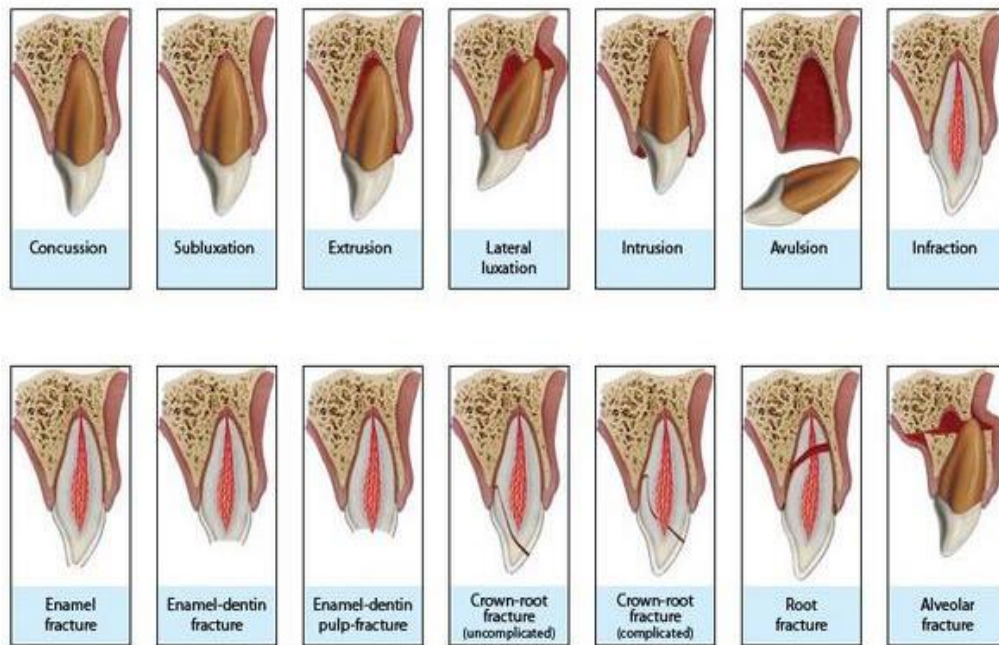


Figure 7 : Classification des différents traumatismes dentaires (20)

### 3.3.1.2 Conséquences cliniques

Les conséquences d'une dent ayant subi un traumatisme ne sont pas les mêmes selon son type et sa localisation. (6,7)

Lors d'un traumatisme alvéolo-dentaire (concussion, luxation, intrusion, expulsion) on peut noter soit :

- Cicatrisation complète du ligament alvéolaire et légère résorption de surface.
- Cicatrisation avec ankylose et résorption de remplacement. Si le traumatisme initial est faible, l'ankylose sera limitée. Si le traumatisme initial est important la dent sera progressivement résorbée et remplacée par de l'os.
- Résorption inflammatoire, on note de large zone de résorption, la dent devient alors mobile voir perdue (le plus souvent lors intrusion et expulsion)

Une fracture coronaire entraîne une perte de substance qui, selon son importance, peut compromettre la solidité de celle-ci. Une fracture corono-radiculaire, elle, compromet la survie de la dent si le trait de fracture s'étend sous la gencive.

Lorsqu'il y a atteinte pulpaire, il faut considérer qu'une pulpe exposée est une pulpe infectée et qu'en absence de traitement, cette infection va évoluer vers une nécrose pulpaire et une infection chronique.

### 3.3.2 Traumatismes maxillo-faciaux

#### 3.3.2.1 Fractures maxillaires

- **Fracture maxillo-nasale** : fait suite à un polytraumatisme (accident, morsure par un autre animal, etc.). Le rétablissement de la fonction respiratoire, dans ce cas, prime sur toutes autres fractures. Le plus souvent on note une fracture de l'os nasal, du maxillaire et du palais. Le traitement consiste alors à :
  - suturer les tissus mous
  - réduire la fracture en réalignant les os afin de reconstituer l'occlusion initiale
  - réaliser une contention (chirurgical non sanglant/ sanglant) afin de stabiliser les arcades dentaires. (6,7)
- **Fentes palatines** : rencontrées principalement chez le chat défenestré, ce n'est donc a priori pas un cas de figure rencontré chez les grands félins cela ne sera donc pas développé.  
*NB : chez l'homme les fentes palatines sont d'origine génétique et non pas traumatique comme pour l'animal.*

#### 3.3.2.2 Fractures mandibulaires

Pour ces fractures le rétablissement de l'occlusion prime sur la réduction de la fracture d'un point de vue purement anatomique. Le non-respect de l'occlusion initiale va créer une fermeture buccale incorrecte et donc l'apparition de forces anormales s'exerçant sur les mâchoires, ce qui aura pour conséquence une perturbation de la cicatrisation.

Le respect des tissus mous lors du traitement est primordial du fait du rôle prépondérant de la vascularisation dans la cicatrisation.

D'un point de vue dentaire, il faut situer le trait de fracture par rapport aux dents, celui-ci pouvant être localisé en région dentée. Dans ce cas, sont à prendre en considération l'état de la dent (atteinte parodontale) et le trajet de la fracture (s'il suit la racine jusqu'à l'apex ou s'éloigne avant).

Ces indices serviront de critères décisionnels, à savoir extraction ou conservation, avec ou sans traitement endodontique. De nombreux échecs de traitement sont dus à la présence d'une racine infectée.(6,7)

### 3.4 Affections pulpaires

#### 3.4.1 Etiologie

La maladie carieuse étant une pathologie pratiquement inexistante chez les félins, la quasi-totalité des affections pulpaires sont d'origine traumatique. Toute agression va provoquer une inflammation pulpaire plus ou moins importante. Cette inflammation peut résulter d'un traumatisme avec ou sans exposition pulpaire.(6,7)

**Sans exposition pulpaire** : l'usure dentaire, l'abrasion (contact dent-objet (os, grillage)), l'attrition (contact entre dents), provoquent une agression pulpaire limitée, la dent va réagir en produisant une dentine de réparation ou dentine tertiaire qui protège la pulpe des agressions thermiques/ chimiques et donc conserve la vitalité.

Or, lors de luxations dentaires (concussion, luxation), une hémorragie peut se produire, on note alors une coloration de la couronne, signe d'une pulpite irréversible voir nécrose.

**Avec exposition pulpaire** : lors de traumatismes avec effraction pulpaire, les bactéries pénètrent instantanément la chambre pulpaire, ce qui provoque une réaction inflammatoire (pulpite) d'abord

limitée au site d'effraction, puis s'étendant rapidement à l'ensemble de la pulpe en absence de traitement.

Lors d'un traumatisme avec effraction pulpaire, un traitement endodontique doit obligatoirement être réalisé. Un traitement antibiotique ne pouvant en aucun cas résoudre le problème d'infection pulpaire de façon pérenne.

En fonction de l'ancienneté et du type de traumatisme, deux types de traitements existent : ceux sur pulpe vitale ayant pour but conserver la vitalité, et ceux sur pulpe infectée ou nécrosée ayant pour but d'éliminer l'infection.

Le passage à la chronicité de l'inflammation pulpaire s'accompagne d'une infection au niveau péri-apical (os, ligament, cément), qui s'accompagne de signes douloureux chez l'être humain. Chez l'animal cette phase passe le plus souvent inaperçue, celui-ci ne pouvant verbaliser sa douleur, même si l'arrêt de l'alimentation peut faire suspecter ce type de problème.

A ce stade, si la pathologie est détectée et traitée (endodontie) on obtient la guérison. Si la pathologie n'est pas détectée, on risque alors l'aggravation de celle-ci (kyste, abcès dentaire, cellulite). Ces formes suppurées correspondent à une symptomatologie visible. (6,7)

Les pathologies bucco-dentaires rencontrées chez les grands félins sont donc diverses et variées, elles nécessitent une bonne connaissance odontologique de la part du vétérinaire afin de poser un diagnostic correct et de choisir la prise en charge.

### 4 Instrumentation

De façon générale, les instruments utilisés sont les mêmes qu'en dentisterie humaine. Quelques adaptations sont parfois nécessaires du fait des variations anatomiques.(6,7,21) On retrouve :

- **Instrumentation à visée diagnostique**

Elle est utilisée lors de l'examen dentaire pour la recherche des différentes pathologies (maladie parodontale, résorption, effraction pulpaire). Les instruments utilisés sont la sonde exploratrice (sonde n°17 et n°23), permettant de rechercher les anomalies à la surface de la dent, et, une sonde parodontale, sonde à bout mousse graduée, permettant de quantifier d'éventuelles pertes d'attaches.

- **Instrumentation parodontale**

Elle a pour fonction l'élimination du tartre supra et sous-gingival. Elle comprend une instrumentation manuelle, excavateurs et curettes permettant l'élimination du tartre supra et sous-gingival, ainsi qu'une instrumentation mécanisée, détartreur et inserts fragmentant le tartre par effet de vibration ce qui facilite son élimination. A noter, qu'il soit manuel ou mécanisé, le débridement supra et sous-gingival reste très opérateur-dépendant.

- **Instrumentation endodontique**

Un traitement endodontique nécessite l'utilisation de plusieurs instruments endodontiques. Ces instruments sont les mêmes que pour la dentisterie humaine mais ils peuvent exister à des longueurs plus longues, spécifiques à un usage vétérinaire. Ces longueurs restent, parfois, insuffisantes pour un usage chez les grands félins (tableau 1 et 2).

L'instrumentation manuelle comprend :

- Les tire-nerfs : sert à extirper la pulpe dentaire. Il est introduit dans le canal sans forcer, une rotation de 180° permet d'engager la pulpe avant de la retirer. On en trouve jusqu'à des longueurs de 120 mm et diamètre 70/100<sup>e</sup> mm.
- Les limes de Kerr (lime K) : sert au cathétérisme et à la mise en forme canalaire. On en trouve jusqu'à des longueurs de 120mm et diamètre 80/100<sup>e</sup> mm.
- Les limes de Hedström (lime H) : sert à l'élargissement canalaire. Elles s'utilisent après une lime K de même diamètre. On en trouve jusqu'à des longueurs de 120mm et diamètre 90/100<sup>e</sup> mm.
- Les fouloirs/condenseur à gutta : sert à la compaction latérale et/ou verticale des cônes de gutta. On en trouve jusqu'à des longueurs de 120mm et diamètre 120-140/100<sup>e</sup> mm.

Matériaux utilisés pour l'obturation canalaire :

- Les cônes de papier : servent à assécher le canal avant l'obturation. On en trouve jusqu'à des longueurs de 60 mm et diamètre 120-140/100<sup>e</sup> mm.
- Les cônes de gutta percha : dérivés du caoutchouc, ils servent à assurer l'obturation tridimensionnelle du canal dentaire grâce à sa plasticité lors de la compaction. Existe également en différents diamètres et longueurs. On en trouve jusqu'à des longueurs de 60mm et diamètre 120-140/100<sup>e</sup> mm.
- Le ciment de scellement canalaire : sert à enduire les parois canales pour faire le lien entre les cônes de gutta et la dent. Il doit être utilisé en faible quantité car des variations dimensionnelles peuvent apparaître dans le temps, le rendant moins étanche. Le ciment de scellement doit répondre à certaines exigences : il doit avoir une action antimicrobienne, doit

faciliter l'insertion de la gutta, doit combler les irrégularités dentinaires, doit être biocompatible et doit créer un joint hermétique. Il existe plusieurs familles de ciments endodontiques (ciment à base d'oxyde de zinc-eugénol (ZOE), ciment à base d'hydroxyde de calcium, ciment à base de résine, ciment à base de verre ionomère) mais aucun n'est idéal, ils possèdent tous des avantages et inconvénients. Le ciment ZOE reste l'un des ciments les plus fréquemment utilisés.(22)

- **Instrumentation de chirurgie**

Ce sont tous les instruments servant à réaliser les avulsions dentaires, lambeaux muqueux, chirurgie osseuse et sutures.

On retrouve:

- Les syndesmotomes : sert à détacher la gencive de la surface de la dent
- Les élévateurs/luxateurs : s'utilisent comme un levier afin d'écarter la racine de la paroi alvéolaire pour mobiliser la dent.
- Les daviers : en forme de pince, sert à saisir la dent luxée par la couronne afin de l'extraire de son alvéole.
- Bistouris et lame (n°15 et 11) : pour la réalisation de l'incision du lambeau
- Décolleur (de Molt ou kit spécifique vétérinaire) : pour élever le lambeau.
- Curettes/ limes ou ciseaux à os/pince gouge : sert au remodelage osseux suite à l'extraction ou chirurgie maxillo-faciale.
- Fils de suture : quasi-exclusivement résorbable, de petit diamètre (4-0 ou 5-0), les fils les plus utilisés sont le Vicryl rapide et le Monocryl et Monocryl plus.

#### 4.1 Instrumentation rotative

Pour tailler, couper les surfaces dentaires lors de traitements restaurateurs ou d'actes de chirurgie dentaire, l'utilisation de systèmes mécaniques est indispensable.

L'équipement doit alors se composer d'une unit dentaire, pouvant exister sous forme portative, où se branche turbines et micromoteurs. Turbine et contre-angle, tournent à des vitesses différentes, en fonction de l'acte à réaliser l'une ou l'autre sont préférées. On va utiliser avec celles-ci des fraises dentaires, de différentes formes et diamètres selon le travail à réaliser (fraise boule, fraise fissure, fraise diamantée, fraise en carbure de tungstène, etc.). (6,7,21)

*NB : Dans les catalogues d'instrumentation vétérinaire, on trouve la majorité de ces instruments au détail ou en kits, que ce soit les sondes pour l'examen clinique et les instruments pour les avulsions. Certains proposent également tout le matériel pour les détartrages, pour la restauration (turbine, contre-angle et différents types de fraises) ainsi que des units dentaires. Cependant ces catalogues français semblent incomplets, on ne retrouve pas tout le matériel nécessaire, notamment concernant l'instrumentation endodontique (on trouve les cônes de gutta et pointes papiers mais pas de limes, tire-nerfs, condenseurs), et la restauration (on trouve le produit de mordantage mais pas l'adhésif ni le composite dentaire). Cela oblige donc les vétérinaires à se fournir en partie chez les fournisseurs dentaires ainsi que chez certains fournisseurs étrangers.*

## 5 Radiographie

La radiographie est un acte complémentaire indispensable à l'art dentaire. Le vétérinaire, comme tous professionnels utilisant des rayonnements ionisants, est soumis aux principes de radioprotection visant à assurer la protection du public et du personnel.

Il existe deux méthodes pour réaliser une radiographie dentaire chez les animaux. La méthode utilisant une cassette radiographique sur laquelle la tête du sujet est posée (technique extra-orale). Cette technique a l'inconvénient d'être responsable de superpositions anatomiques pouvant rendre difficile l'interprétation. Elle est cependant utile lorsque l'ouverture buccale de l'animal ne permet pas d'utiliser la deuxième technique de radiographie dentaire, à savoir l'utilisation de films radiographiques ou capteurs numériques, positionnés en bouche au contact des structures dentaires à étudier. C'est la technique utilisée en dentisterie humaine. Celle-ci peut être utilisée chez les carnivores, leurs cavités buccales s'ouvrant largement.

## 6 Anesthésie

*« L'anesthésie correspond à la perte totale de sensibilité de tout ou une partie du corps. Cet état peut être obtenu en étant accompagné d'une perte de conscience et on parle alors d'anesthésie générale. »<sup>(23)</sup>*

Afin d'assurer le bien-être de l'animal, avant, pendant et après une opération, la douleur de l'animal doit être évaluée en permanence. Cette gestion est multimodale, c'est-à-dire qu'en complément de l'anesthésie générale, des anesthésies loco-régionales et des analgésiques sont administrés. Ce contrôle de la douleur préventif et per-opératoire permet de diminuer les doses d'anesthésiants, minimisant ainsi leurs effets secondaires.

### 6.1 Evaluation et gestion de la douleur

La gestion de la douleur est un défi primordial pour le vétérinaire. Son évaluation reste complexe et nécessite une bonne connaissance de l'animal.

Evaluer de la douleur permet son dépistage, sa quantification (intensité) et guide les décisions thérapeutiques.

En médecine humaine il existe des échelles d'autoévaluation de la douleur, où le patient pouvant communiquer, va lui-même quantifier son niveau de douleur. Il existe également des échelles d'hétéro-évaluations, une personne extérieure juge de l'intensité de la douleur par l'observation de la modification de différents critères.

C'est cette échelle qui est utilisée en dentisterie vétérinaire. Le praticien va évaluer différents critères comportementaux, biologiques, physiologiques tels que le changement de posture/d'attitude, la façon de se mouvoir, l'expression faciale, l'apparence, l'interaction, les vocalisations, la fréquence respiratoire/cardiaque, etc.

A la suite de cela, on obtient un score (de 0 à 27) permettant de situer le palier de douleur de l'animal (I, II, III pour faible, modéré, sévère) et de choisir le traitement antalgique approprié (opioïde à dose faible ou élevé avec ou sans AINS). Ce système est aussi utile pour évaluer la réponse aux traitements effectués et les douleurs post-opératoire.<sup>(24)</sup>

Il est admis que lorsque l'animal ressent une douleur vive, celle-ci provoque une manifestation comportementale (ex : vocalisation).

Lors d'une chirurgie on peut prévoir l'intensité de la douleur et donc adapter l'antalgique administré. Le protocole d'analgésie peut être mis en place préventivement et poursuivi après l'intervention durant quelques heures voire quelques jours. L'utilisation d'analgésiques peut également faire partie du protocole lors de l'intervention car certaines molécules utilisées pour l'induction ne présentent peu ou pas de propriétés analgésiques.

Cette gestion de la douleur pré, per et post-opératoire assure une guérison plus rapide de l'animal et évite les comportements d'auto-mutilations.<sup>(25)</sup>

Il est admis que les actes dentaires peu invasifs tels que le détartrage provoquent une douleur d'intensité légère alors qu'une extraction dentaire provoque une douleur modérée à sévère.(24)

*NB : Il aurait été intéressant dans notre travail de parler du seuil de douleur chez les animaux afin de pouvoir faire une comparaison avec l'Homme. Et, également savoir s'il existe une différence entre les espèces. Malheureusement il semble qu'il n'y ait pas, à ce jour, d'étude à ce sujet dans la littérature.*

## 6.2 L'anesthésie générale

Il est important de considérer l'état de santé de l'animal avant la mise en place d'un anesthésie générale afin d'éviter tous risques lors de l'intervention. L'anesthésie générale est un acte sûr mais pas sans risque et ce, même chez l'animal en bonne santé (risque de dépression respiratoire et cardiaque : hypotension/bradycardie/arrêt cardiaque).(7)

L'anatomie et le principe de l'anesthésie sont identiques entre les félins exotiques et les chats domestiques. La seule différence concerne les précautions particulières relatives à la prise en charge des grands félins (niveau d'agressivité).(25)

L'anesthésie générale comprend quatre étapes : la prémédication, l'induction, l'entretien et le réveil.(23)

La prémédication a pour but de séduer/tranquilliser l'animal de façon à diminuer son stress, son agitation, elle induit une myorelaxation, permet de diminuer la quantité d'anesthésique général administré, permet d'obtenir une analgésie préventive et permet une induction et un réveil plus calme pour l'animal. C'est une étape importante mais souvent négligée. Les agents utilisés sont les benzodiazépines administrées par voie orale ou bien les phénothiazines et les anticholinergiques, par voie intra musculaire (IM). Le niveau de sédation et les molécules utilisées doivent être adaptés à l'acte réalisé (notion de palier de la douleur) et aux caractéristiques de l'animal (âge, état de santé) afin d'éviter tous risques (risque de vomissements, risques cardiaques, respiratoires, hypothermie, etc.).(23)  
(25)

Pour l'induction, il existe de nombreuses combinaisons d'agents anesthésiants utilisés pour l'immobilisation des félins exotiques, le choix de l'anesthésiant va se faire en fonction de l'expérience du vétérinaire, de l'espèce animale, etc. Néanmoins, la plupart des protocoles d'anesthésies comprennent un dissociatif (kétamine, tiletamine) avec soit un  $\alpha 2$  antagoniste, un benzodiazépine, un opioïde soit une combinaison de ces derniers.

L'induction peut se réaliser par injection ou par inhalation.

L'anesthésie par injection chez les félins captifs peut se faire à l'aide de fléchettes ou bien par injection à la main. L'injection par fléchette se fait communément au niveau des muscles du membre postérieur et quelques fois au niveau de l'épaule chez les grands félins. L'induction peut également se faire en plaçant l'animal dans une cage pour l'immobiliser, à partir de là le vétérinaire peut faire l'injection à la main en IM ou directement en intraveineuse (IV).(26,27)(25)

L'anesthésie par inhalation (ou gazeuse) est recommandée lors d'intervention longue (supérieure à 45min) car elle permet de contrôler le degré et la durée d'anesthésie tout en contrôlant la respiration. Cette anesthésie utilise un mélange oxygène-anesthésique administré par voie pulmonaire. Il existe différentes molécules mais la seule commercialisée en France est l'isoflurane (composé halogéné contenant des atomes chlore et fluor).

Quelque soit le mode d'induction choisi, le dosage doit être le plus précis possible afin d'éviter le réveil de l'animal en cours d'opération et tout risque de surdosage.(21)

Pour évaluer la profondeur de l'anesthésie, le vétérinaire peut évaluer le tonus musculaire de l'animal, par exemple au niveau de la joue. Si celui-ci n'est pas présent l'anesthésie est alors trop profonde. En parallèle, l'animal est placé sous monitoring afin de contrôler en permanence ses constantes (fréquence cardiaque, respiratoire, température corporelle, etc.).

Lors d'un soin dentaire, l'animal doit dans tous les cas être intubé. En effet, une grande quantité d'eau vaporisée est relâchée par l'instrumentation et peut se diffuser dans les voies respiratoires. Cette eau peut également entraîner une hypothermie de l'animal.

*Exemple du puma : température corporelle 38,0-39,0° ; fréquence cardiaque 55 à 65 battements/min ; fréquence respiratoire 18 à 22 cycles/min.(27)*

### 6.2.1 Application chez les félins

Les félins sont fréquemment sujets aux vomissements lors de l'anesthésie, un jeûne est donc recommandé allant de 12-24h pour les petits félins voir 48h pour les grands félins.(27)

Selon les espèces, les molécules injectées vont différer. Les mélanges kétamine- $\alpha 2$  antagoniste et tilétamine-zolazépan- $\alpha 2$  antagoniste montrent les meilleurs résultats chez les grands félins. Cependant les guépards et tigres ont tendance à convulser sous kétamine. De nombreux cas mortels chez le tigre sont aussi répertoriés lors d'utilisation du mélange tilétamine-zolazépan.(27)  
Le choix des molécules utilisées est donc très important pour éviter tous risques de complication.

### 6.3 L'anesthésie loco-régionale (ALR)

L'anesthésie locorégionale a pour rôle d'endormir tout un bloc dentaire en injectant le produit en contact des branches nerveuses ou de leurs prolongements. Elle permet de réduire le besoin en anesthésiant systémique et d'apporter une certaine analgésie et anesthésie sur une zone précise. Cependant cette anesthésie ne semble pas être utilisée systématiquement que ce soit lors d'un acte d'endodontie ou de chirurgie. Son utilisation semble donc opérateur dépendant.

La sensibilité des dents est assurée par deux branches du nerf trijumeau : le nerf maxillaire et le nerf mandibulaire. Le choix de l'anesthésique est fonction de la rapidité et de la durée d'action voulues. Les molécules utilisées en dentisterie vétérinaire sont la lidocaïne (la plus utilisée), bupivacaïne, ropivacaïne, et mepivacaïne avec ou sans vasoconstricteur (adrénaline).(7)

Un surdosage ou un passage accidentel du produit dans la circulation sanguine peut entraîner des complications vasculaires identiques à l'anesthésie générale. Il est donc nécessaire de connaître la dose toxique pour chaque animal (en fonction du poids) et vérifier que le produit anesthésiant n'est pas injecté dans un vaisseau (test d'aspiration avant injection). Généralement sont injectés entre 1 et 3 mL d'anesthésiques.(25)

Il existe différentes techniques d'ALR chacune ayant une voie d'accès et une zone d'anesthésie différente. Nous ne décrivons ici que les deux techniques principales (une pour chaque arcade), les plus efficaces, reproductibles et sûres.(6,25)

- **Technique pour la mandibule : Bloc mandibulaire**

Elle peut être réalisée par voie intra ou extra-orale, le but étant d'anesthésier le nerf alvéolaire inférieur en injectant au niveau du foramen mandibulaire (face médiale de la mandibule à mi-distance d'une ligne imaginaire tracée entre l'angle de la mandibule et la dernière molaire mandibulaire). Le foramen est repéré en palpant la muqueuse avec un doigt en regard de la molaire. L'aiguille est insérée en regard de celui-ci, directement sous la muqueuse en intra-oral, et, verticalement et perpendiculairement au corps de la mandibule en extra-oral.  
La technique intra-orale est facilement réalisable chez un animal ayant une grande ouverture buccale. Ce bloc permet d'anesthésier toutes les dents d'une hém arcade (du côté où est pratiquée l'injection).



*NB : le bloc mentonnier est une autre technique d'ALR mandibulaire mais la zone anesthésiée est plus restreinte (tout sauf molaire) et ne semble pas aussi fiable.*

- **Technique pour le maxillaire : bloc maxillaire**

Elle peut être réalisée par voie extra ou intra-orale, la technique extra-orale étant la plus conseillée car plus sûre (risque de léser le globe oculaire en intra-orale).

Pour cette technique il faut repérer le cantus latéral de l'oeil, reculer caudalement. A ce niveau l'arcade zygomatique est palpée et l'aiguille insérée perpendiculairement entre la partie caudale du maxillaire et le bord rostral de la branche montante mandibulaire jusqu'à buter sur l'os. L'aiguille est reculée légèrement en arrière puis le produit injecté. On obtient l'anesthésie du palais, des muqueuses ainsi que de toutes les dents maxillaires

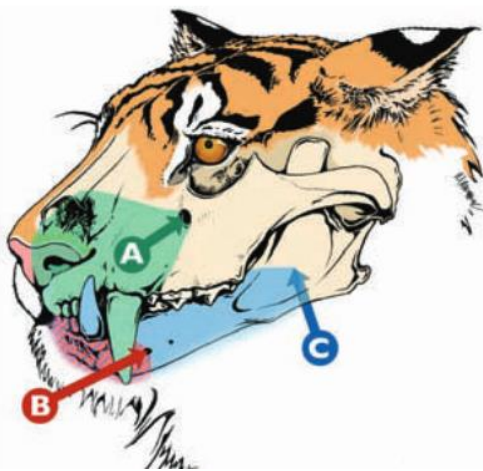


Figure 8 : Dessin représentant la localisation des blocs d'anesthésies locales.

A : bloc infra orbitaire ; B : bloc alvéolaire inférieur ; C : bloc mandibulaire  
(25)

## 7 Thérapeutiques

Il n'existe à ce jour pratiquement pas de bibliographie traitant spécifiquement des thérapeutiques dentaires chez les grands félins, la majorité des études utilisées sont réalisées chez le chat domestique. Les thérapeutiques développées dans cette partie sont donc les traitements idéaux réalisés chez nos animaux de compagnie et étant, dans une certaine mesure, extrapolables aux animaux des parcs zoologiques.

### 7.1 Médication

L'utilisation de médicament, tels que les antibiotiques, lors d'affection de la cavité orale se révèle être très utile au praticien. Attention toutefois à ne pas les prescrire à tort afin d'éviter d'engendrer des résistances.

Il existe deux indications principales à l'utilisation d'antibiotiques, soit dans un but préventif (antibioprophylaxie), soit lorsque l'infection est déclarée, pour augmenter l'efficacité du traitement, ou parce que l'infection est accompagnée d'une atteinte générale (antibiothérapie curative).(7)

### 7.1.1 Antibioprophylaxie

L'antibioprophylaxie permet, lors d'une immunodéficience du patient, de prévenir le développement d'une infection à distance (infection focale) par le passage des bactéries dans la circulation générale lors d'une intervention.

A noter que l'utilisation d'antibiotique en prévention n'est pas indiquée dans la majorité des cas lorsque le sujet est sain.

On peut néanmoins citer quelques indications où leurs usages peuvent être utiles comme lors : (6,7)

- amputation coronaire avec exposition pulpaire
- chirurgie parodontale avec greffe osseuse et membrane (lors de pose d'implants chez le chat et le chien)
- chirurgie osseuse (dent incluse, kyste...)
- fracture ouverte des mâchoires
- chirurgie oncologique
- toute intervention massive chez l'animal immuno-déprimé ou susceptible de l'être
- plaie traumatique récente
- cardiopathie cyanogène congénitale, cardiopathie valvulaire chez l'animal débilité et/ou âgé.

Une forte quantité d'antibiotique doit être présente dans l'organisme lors de l'intervention. Pour cela on réalise une injection d'antibiotique de deux fois la dose thérapeutique. Généralement il s'agit d'une injection unique mais lorsque l'intervention dure plus de 3 heures, il est possible de réaliser une seconde injection.

Une fois l'intervention finie, il n'est plus nécessaire d'administrer d'antibiotique.

Les antibiotiques les plus fréquemment donnés en prévention sont l'amoxicilline, amoxicilline + acide clavulanique, cephalixin.

### 7.1.2 Antibiothérapie curative

L'antibiotique donné de façon curative est indiqué lors d'infection bucco-dentaire afin d'améliorer l'efficacité du traitement, de diminuer les signes cliniques et d'apporter un confort à l'animal.

Ils sont indiqués en cas de : (6,7)

- lésions profondes des tissus mous
- stomatites
- ostéomyélite
- fracture osseuse infectée
- traumatismes alvéolo-dentaires (lors de réimplantation de la dent, diminue le risque de résorption radiculaire)
- atteinte endodontique aiguë
- certaines affections parodontales (parodontite agressive, ulcéro-nécrotique)
- tout traitement chez l'animal immuno-déprimé

L'indication en endodontie correspond à la cellulite qui signe l'incapacité du système immunitaire à se défendre. L'administration se fait avant et après le traitement dentaire afin de permettre à l'animal d'avoir un certain confort de vie.

La pathologie parodontale est l'affection où les antibiotiques sont les plus largement et les plus mal utilisés pouvant de ce fait, engendrer des résistances futures. Il est donc primordial d'évaluer le rapport bénéfice/risque avant toute prescription.

Le choix de l'antibiotique doit tenir compte des germes bactériens impliqués, de sa biodisponibilité, de son champ d'action et des éventuels effets secondaires.

Dans la plupart des cas, la durée de prescription doit être la plus courte possible, environ 5 jours. En cas d'infection odontogène les antibiotiques sont donnés jusqu'à disparition des symptômes locaux ou généraux. Lors de parodontites ulcéreuses ou ulcéro-nécrotiques, au vu de l'impossibilité de mettre en place des soins locaux chez l'animal, la prescription d'antibiotiques est de 2 à 3 semaines.

Les antibiotiques les plus utilisés sont l'amoxicilline + acide clavulanique, la clindamycine, la doxycycline, le métronidazole + spiramycine et la pradofloxacin.

## 7.2 Traitements de la maladie parodontale

Le but premier de tout traitement parodontal est l'élimination de la plaque bactérienne et du tartre dentaire. La première étape du traitement est la mise en place de protocole visant à améliorer l'hygiène buccale complétée par un débridement des surfaces dentaires en première intention. Tous les critères vu précédemment sont alors à prendre en compte (mobilité, furcation, profondeur de poches, etc.) afin de décider du meilleur traitement pour chaque dent.

### 7.2.1 Le choix de l'alimentation

Nous avons vu que la texture de l'alimentation choisie joue un rôle dans l'accumulation de plaque et tartre sur les surfaces dentaires. Une alimentation fibreuse/abrasive stimulant ainsi la mastication serait bénéfique à une bonne santé parodontale. (14)

Une étude réalisée sur un échantillon de 8 tigres de Sibérie captifs a montré qu'une supplémentation, deux fois par semaine, à base d'os de bovidés avait une action favorable sur le statut parodontal réduisant même dans certains cas la profondeur de poche dentaire.(1,15)

Ainsi pour les simples cas de gingivites simples (réversible), choisir une alimentation adaptée semblerait suffisant pour empêcher l'apparition de cette pathologie.(14) Cependant, si malgré le fait que ce protocole soit déjà en place, l'animal montre des signes d'atteintes parodontales, d'autres traitements sont alors à envisager.

La meilleure méthode d'élimination de la plaque dentaire reste celle du brossage dentaire mais ceci est malheureusement impossible à mettre en place chez ces espèces.

### 7.2.2 Détartrage

Le détartrage permet l'élimination du tartre de la surface des dents. Il peut se faire de façon manuelle (curettes) ou mécanisé (détartreur+ inserts). Dans tous les cas une irrigation doit être réalisée durant l'acte afin d'éliminer tout débris et éviter tout échauffement de la pulpe (détartrage mécanisé).

Une fois l'animal anesthésié puis intubé afin d'éviter le passage de débris dans les voies aériennes (des compresses peuvent être mis en fond de gorge en complément), un rinçage de la cavité buccale est réalisé avec de la chlorhexidine à 0,12%.

Lors du détartrage supra gingival, les gros dépôts de tartres peuvent être cassés à l'aide d'un davier. Si le détartrage se fait à l'aide d'insert, il doit être appliqué tangentiellement à la dent sans pression excessive et ne doit pas être en contact plus de 15s en continu sur la dent sous risque d'échauffement, et ce malgré l'irrigation.(28)

Le détartrage sous gingival peut, lui aussi, se faire de façon manuelle avec des curettes de Gracey ou universelle (insérées jusqu'au fond de la poche parallèlement à la racine) ou de façon mécanisée (insert spéciaux).

Chaque détartrage doit être suivi d'un polissage des surfaces dentaires pour éliminer toutes micro-rainures provoquées par le détartrage, favorisant la rétention de plaque. Ce polissage se fait à l'aide d'une pâte légèrement abrasive et d'une cupule à polir sur contre-angle (1000-3000 tours/min, pas plus de 15s sur la dent).(28,29)

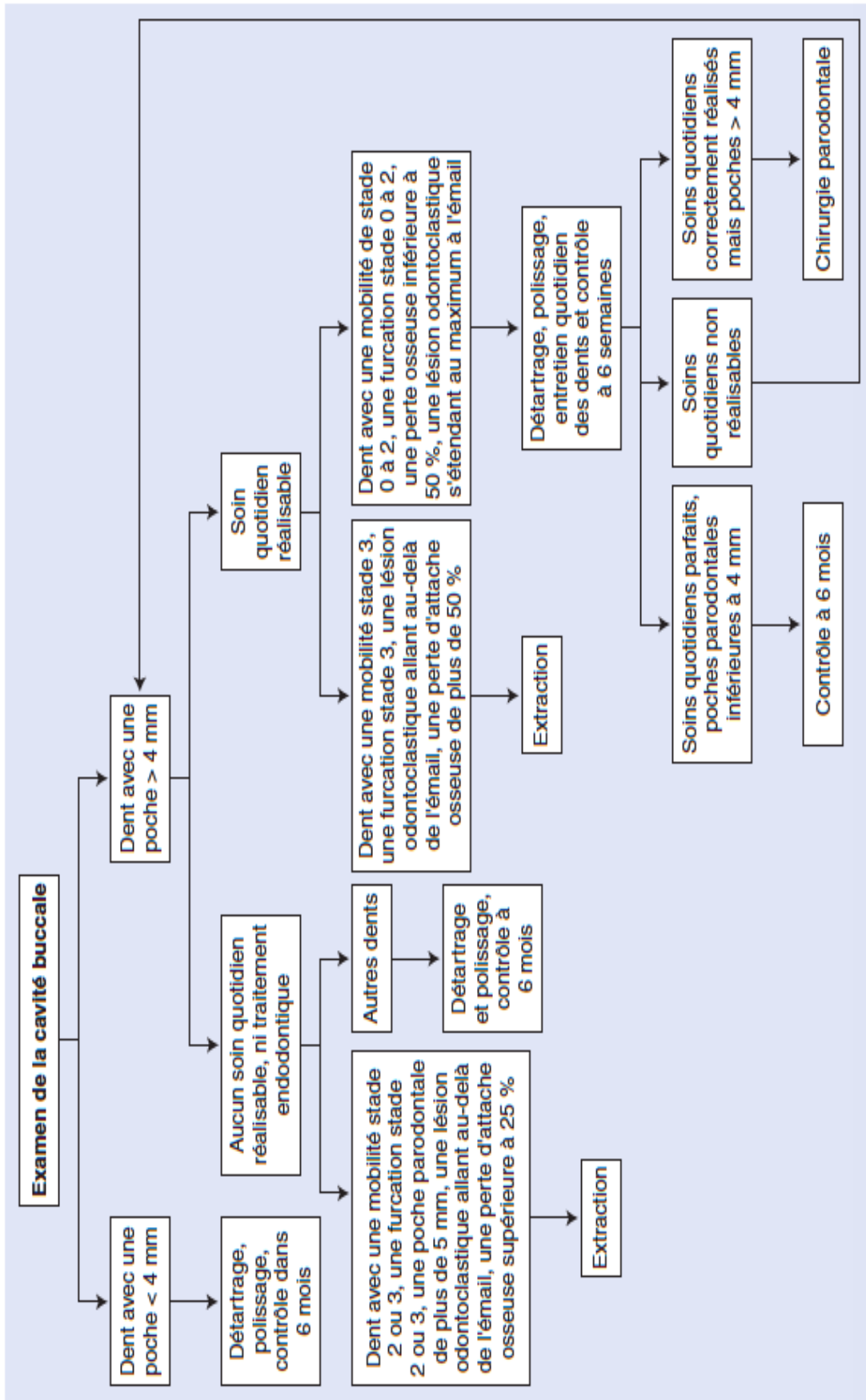
C'est une fois le détartrage réalisé que le bilan parodontal est fait (mobilité, atteinte furcation, profondeur de poche, résorption, lyse osseuse, etc.)

En fonction du degré d'atteinte de chaque dent, le praticien décide de sa conservation ou non sur l'arcade.

*NB : Attention, lors d'une hyperplasie gingivale la mesure de profondeur de poche est majorée.*

Idéalement, suite au traitement, une phase de réévaluation est nécessaire pour faire le point sur l'évolution de la pathologie.(28) Cependant la mise en place d'un suivi thérapeutique chez ses espèces est rarement réalisée (obligation de ré-anesthésier l'animal, coût, etc.). Il est donc possible que le choix du vétérinaire s'oriente alors vers une prise en charge moins conservatrice.

Figure 9 : Arbre décisionnel (28)



### 7.3 Traitements des résorptions dentaires

Il n'existe pas à ce jour de traitements restaurateurs efficaces pour traiter ce genre de pathologie. Dans la plupart des cas les lésions de résorptions sont en regard de l'os alvéolaire, il semble donc recommandé pour les lésions de type 2, d'extraire la dent causale d'autant plus si celle-ci est associée à une atteinte parodontale.

Dans des cas de résorptions trop avancées, seul l'amputation coronaire sera réalisée afin d'éviter un traumatisme excessif à l'os lors de l'extraction des racines. Après ce type de traitement un contrôle radio doit être mis en place afin de surveiller l'évolution de la racine dentaire.(17)

Les lésions peu avancées, stade 1 ou 2, exclusivement supra-gingival et sans problème parodontal associé, peuvent faire éventuellement l'objet de soins conservateurs (polissage, vernis fluoré), voir d'abstention thérapeutique avec mise en place d'une surveillance radiologique régulière pour contrôler de l'absence d'inflammation associée au processus de résorption en cours.(7,30)

### 7.4 Traitements des traumatismes dentaires

Nous avons vu précédemment qu'il existe différents types de traumatismes dentaires, tous n'ayant pas les mêmes conséquences pour la dent. Le pronostic et le traitement choisi dépendent de la lésion initiale, de l'âge de l'animal et de l'ancienneté de la fracture.(6,7,31)

**Concussion et subluxation** : la mobilité dentaire va diminuer naturellement avec la cicatrisation du ligament, si la dent n'est pas soumise à des forces trop importantes durant 3-4 semaines. Une alimentation molle doit être mise en place, ainsi que l'absence de toutes activités buccales (jouet, os...).

Plus tard une coloration de la couronne peut apparaître, si celle-ci persiste, une biopulpectomie est alors à prévoir.

**Luxation partielle** : la dent doit être replacée le plus rapidement possible dans son alvéole (sous anesthésie générale), le site ne doit pas être débridé, seuls les fragments osseux à nu sont enlevés. Puis mise en place d'une contention durant 3-4 semaines.

**Intrusion** : la dent doit être le plus rapidement possible replacée chirurgicalement dans son alvéole, puis stabilisée par une contention durant 4-6 semaines.

Dans le cas d'une canine maxillaire, l'enfoncement dans la cavité nasale provoque la section du système vasculo-nerveux aboutissant, sur dent mature à apex fermé, à une nécrose pulpaire.

Une dévitalisation avec obturation temporaire à l'hydroxyde de calcium doit être effectuée dans les 10 jours suivant l'événement pour stopper le processus de résorption. L'obturation définitive sera réalisée ultérieurement.

**Extrusion** : plus vite la dent est réimplantée dans l'alvéole meilleur est le pronostic de survie. La dent doit être réimplantée sous pression digitale, puis stabilisée par une contention pendant 4-6 semaines. Le traitement endodontique de la dent sera réalisé 10 jours après.

*NB: Les meilleurs résultats se font lorsque la dent est réimplantée moins de 30 min après son expulsion. Après 2h le risque de résorption augmente. La dent expulsée doit être conservée dans du lait ou sérum physiologique (voir salive pour l'Homme), elle doit être manipulée le moins possible et tenue par la couronne lorsque cela ne peut être évité. De plus, si la dent récupérée est souillée, il faut au mieux la rincer avec du sérum physiologique mais ne surtout ne pas froter la racine.*

Lors d'une luxation ou extrusion, un traitement systémique d'antibiotiques et d'analgésiques doit être mis en place pour réduire le risque de résorption et d'infection pulpaire. La nécrose pulpaire secondaire étant fréquente pour ces traumatismes.

Une alimentation molle doit être mise en place, ainsi que l'absence de toutes activités buccales (jouet, os...) pour n'importe quel type de traumatisme.

**Fracture amélaire/amélo-dentinaire sans effraction pulpaire :** un traitement restaurateur sera effectué pour réparer la perte de substance.

**Fracture amélo-dentinaire avec effraction pulpaire :** l'effraction pulpaire provoquant une contamination de la pulpe, un traitement endodontique devra être effectué.

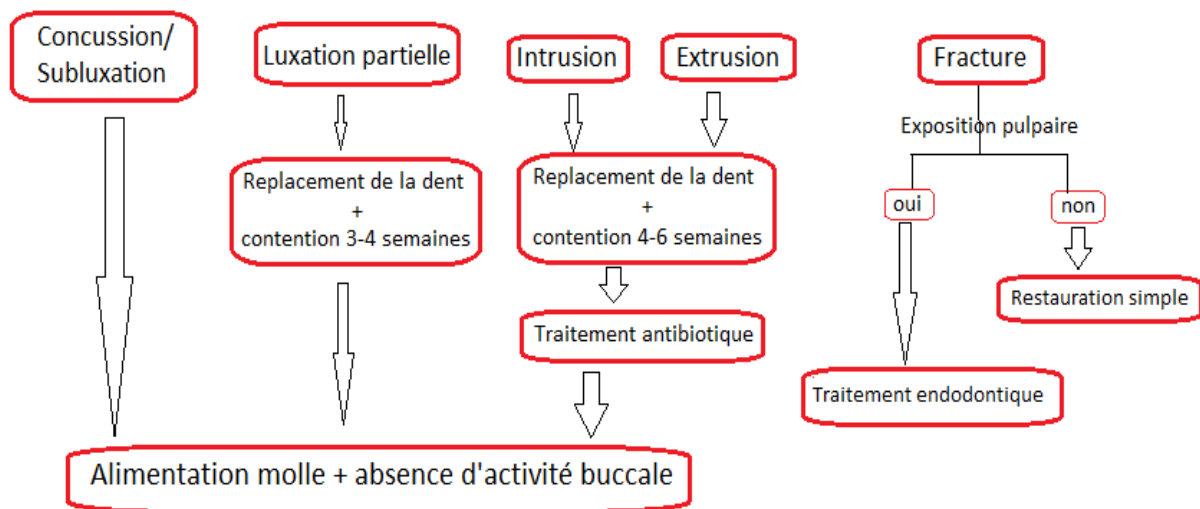


Figure 10: Arbre décisionnel face à un traumatisme dentaire

Comme nous l'avons mentionné précédemment, ceci correspond à la prise en charge idéale lors de traumatisme. Chez les grands félins une prise en charge rapide de ce genre de pathologie est quasi impossible, les intrusions et extrusions ne peuvent donc pas être traitées à temps. De plus, la plupart du temps les traumatismes dentaires sont découverts fortuitement (lors d'une AG, inspection de l'animal par les soigneurs) et seules les fractures amélo-dentinaires sont prises en charge.

## 7.5 Traitements restaurateurs

Les traitements restaurateurs ont pour but de réparer tout ou une partie de la structure dentaire afin d'en rétablir et renforcer la fonction.

Ces traitements sont mis en place lors d'une perte de substance : fracture dentaire, carie (considérée comme inexistante chez les félins), et font toujours suite à un traitement endodontique. En fonction de la perte de substance, on décidera de réaliser une restauration directe ou indirecte.

### 7.5.1 Restauration directe

Le grand avantage de cette technique est qu'elle se réalise lors d'une séance unique, ce qui évite donc l'anesthésie générale répétée de l'animal : c'est donc la technique à privilégier si possible.

Il existe différents types de matériaux de restauration à la disposition du praticien : (7,30,32)

**L'amalgame** : matériau historique mais rétention mécanique obligeant un délabrement supplémentaire de la dent. Son utilisation en dentisterie vétérinaire est délaissée car les dents sont étroites et coniques et elle entraîne une diminution de la résistance de la dent.

**Les résines composites** : rétention adhésive (approche conservatrice), bonnes propriétés mécaniques, esthétiques (plusieurs teintes disponibles), faible tolérance à l'humidité (salive/eau/sang), contraction de prise importante.

La mise en œuvre se fait en milieu sec par incrémentation de 2mm maximum pour limiter la contraction de prise.

La mise en œuvre d'un composite dentaire requiert plusieurs étapes : mordantage ou etching à l'acide orthophosphorique (élimination smear layer, ouverture tubullis dentinaires), rinçage, primer puis adhésif (création couche hybride permettant l'interface dent/composite) et le composite.

Il existe différents systèmes d'adhésifs : les systèmes M&R (mordantage et rinçage), et les systèmes SAM (auto-mordantage). Leur usage doit respecter les recommandations des fabricants.

Le système le plus référencé dans les articles de dentisterie vétérinaire sont les systèmes MR2 (acide puis primer + adhésif combinés).

- Protocole composite:
  - nettoyage et/ou détartrage de la surface dentaire
  - application de l'acide
  - rinçage 20s puis séchage sans dessécher
  - application primer/adhésif
  - élimination des excès (air) puis photo-polymérisation 10 s
  - Mise en place du matériau : incrémentation maximum 2mm suivi à chaque fois d'une photo-polymérisation 30s.
  - Finition : élimination des excès (surfaces lisse, continuité dent matériau) + polissage.

*NB : Du fait de sa faible tolérance à l'humidité, la restauration par composite dentaire devrait être mise en place dans un champ isolé (digue et aspiration). Cependant la mise en place d'un champ opératoire est plutôt rare pour les animaux de compagnie, et nous supposons, au vu de la littérature, qu'elle n'est pas utilisée chez les animaux de zoo. De plus son utilisation supposerait des outils (digue, cadre à digue, crampons) adaptés à la taille des mâchoires de ces espèces.*

**Les ciments verres ionomères avec ou sans adjonction de résine (CVI/CVIMAR)** : meilleure tolérance à l'humidité, contraction de prise moindre des propriétés mécaniques inférieures aux composites.

Utilisation d'un acide acrylique recommandé 10s (augmente pouvoir adhésion) mais pas besoin d'appliquer un adhésif. Mise en place en excès puis élimination après la prise du matériau.

Les CVI, à cause de leurs faibles propriétés mécaniques, ne peuvent être soumis à des forces occlusales trop importantes (face occlusale et canine), ils peuvent cependant être associés à un composite en tant que fond de cavité (leur contraction de prise plus faible agressant moins la pulpe que le composite), ou lors de technique « sandwich » (CVI injecté en cervical puis recouvert de composite à partir du point de contact).

Ils sont également indiqués lorsqu'un milieu sec ne peut être obtenu (limite de préparation juxta/sous-gingivale, digue impossible à mettre en place) et lors de restaurations cervicales.

Le fond de cavité peut également se réaliser par coiffage à base d'hydroxyde de calcium ou MTA peut être mis en place en fond de cavité, avant la restauration.



### 7.5.1.1 Restauration directe avec ancrage

Le vétérinaire peut ajouter à sa reconstitution un ancrage afin d'en augmenter la rétention et stabilité. L'ancrage peut se faire par tenon inséré dans une racine, lorsque la dent est traitée endodontiquement, ou faire appel à des pins dentinaires vissés après réalisation d'un pré-trou à la fraise. Ils peuvent être utilisés sur dent vitale lorsque la cavité est peu rétentive ou bien en complément d'une autre technique.

### 7.5.2 Restauration indirecte : la couronne dentaire

De manière générale, le recours à la restauration indirecte n'est souvent pas nécessaire, elle s'avère cependant utile lorsque la réhabilitation de la fonction dentaire est primordiale et que la perte de substance est trop importante pour être restaurée par méthode directe (perte de la moitié de la couronne). De plus, suite à un traitement endodontique, la restauration indirecte apporte une étanchéité supérieure que la restauration directe, ce qui diminue le risque de récurrence endodontique.

Une couronne dentaire est un dispositif prothétique venant englober la surface externe d'une dent dans le but de restaurer son volume et sa fonction. En dentisterie vétérinaire, les couronnes réalisées sont le plus souvent en métal car l'aspect mécanique de la restauration est privilégié au détriment de l'esthétique.

Sa mise en œuvre nécessite la réalisation de la pièce prothétique en laboratoire ce qui oblige le vétérinaire à travailler en deux temps : une séance taille/empreinte de la dent et une séance pour la mise en bouche.

En fonction du volume dentaire à restaurer, le vétérinaire peut soit choisir d'utiliser une couronne simple qui englobe simplement la partie externe de la dent, soit choisir d'y ajouter un ancrage radiculaire (sur dent préalablement traitée endodontiquement) afin d'augmenter la rétention de la future couronne.

L'ancrage peut être dissocié ou non de la couronne, on parle alors de couronne type Richmond lorsque le tenon est soudé à la couronne, et d'inlay core lorsque le tenon est séparé de la couronne. L'ancrage peut également se faire par reconstitution coronaire directe avec tenon, la reconstitution est alors partielle, elle ne vise qu'à augmenter la hauteur du moignon pour obtenir une plus grande surface de collage/scellement. Cette technique semble cependant peu adaptée à un usage vétérinaire. (33)

#### 7.5.2.1 Choix du type de couronne

Une étude française en 2005<sup>(33)</sup> réalisée sur un groupe de chiens militaires, fréquemment sujets aux fractures de leurs canines dans le cadre de leur travail de défense, a comparé le succès des différents types de restaurations afin de dégager un concept d'utilisation pour chaque technique, leur but étant de restaurer la fonction canine et l'équilibre occlusal afin de prévenir l'apparition de futures fractures. Ils sont arrivés à la conclusion que la restauration par méthode directe n'était pas indiquée lorsque la perte de substance est importante (plus de la moitié du volume de la couronne). Lorsque la canine était restaurée de toute sa hauteur ou que la hauteur du moignon était très réduite, la reconstitution par inlay-core était recommandée, et lorsque la hauteur restaurée ne dépasse pas les 2/3 de la hauteur totale, la couronne Richmond montrait de bons résultats.

*NB : Il est à noter que ces recommandations sont basées sur une étude faite chez le chien. Or, la force masticatoire du chien, pouvant atteindre 160 kg/cm<sup>2</sup> chez certaines espèces, reste bien inférieure à celle des grands félins, celle du lion par exemple, qui n'est pas la plus élevée, peut atteindre 425 kg/cm<sup>2</sup>.*

### 7.5.2.2 Préparation de la dent

Lorsque la solution prothétique a été choisie, le praticien doit préparer la surface restante de la dent afin que celle-ci puisse recevoir la future couronne. Le praticien utilise des fraises boules et des fraises à congé pour la préparation.

Plusieurs critères sont à respecter pour obtenir une restauration pérenne : (34-36)

- il faut au minimum 1/3 de la dent restante (3-8mm) pour avoir un support suffisant. Plus la surface restante est importante, meilleure sera la rétention.
- la préparation doit englober l'intégralité de la dent et respecter sa forme
- les parois doivent être mises de dépouille, on doit avoir une convergence des parois de 5-14° pour avoir une bonne rétention et résistance
- la limite de préparation doit être en supra-gingival (1-2mm au-dessus de la gencive) pour diminuer les phénomènes d'inflammation.

*NB : Comme précédemment, ces critères n'ont pas été étudiés chez les espèces de grands félins, il est possible que la surface de rétention nécessaire doive être augmentée lors de la préparation de la dent*

Pour repérer les contres-dépouilles le praticien peut s'aider d'une sonde placée sur la dent afin de se rendre compte de l'orientation des parois, et d'un miroir pour observer la dent en vue occlusale. Si une partie de la limite marginale n'est pas visible il y a alors une contre-dépouille à ce niveau.

Une fois le praticien satisfait de sa préparation, la surface dentaire doit être polie afin d'obtenir une surface lisse aux bords arrondis et une limite nette dépourvue d'irrégularités.

En cas d'ancrage radiculaire, la partie interne de la dent doit elle aussi faire l'objet d'une préparation. Le canal dentaire doit être désobturé sur quelques millimètres à l'aide d'un foret calibré afin de dégager de l'espace au futur tenon. Cette désobturation doit conserver une certaine quantité de gutta-percha en apical afin de ne pas mettre en péril l'étanchéité de celle-ci. Elle doit également tenir compte de l'anatomie radiculaire, le futur tenon devant rester dans l'axe du canal et s'arrêter avant une courbure de la racine pour éviter tout risque de fracture.

### 7.5.2.3 Empreinte

Pour la réalisation de l'empreinte le praticien utilise un porte-empreinte dont la taille est adaptée à l'arcade (l'intégralité des tissus enregistrés doit être soutenue) et d'un matériau d'enregistrement. Il existe dans le commerce des portes-empreintes, de différentes tailles, adaptés aux arcades des chiens et des chats. Certains d'entre eux peuvent, éventuellement, être utilisables chez certaines des espèces de félins exotiques. Mais, dans l'ensemble, pour les grands félins, la réalisation d'un porte-empreinte individuel sera indispensable.

Il existe différentes familles de matériaux d'empreintes : les matériaux rigides utilisés en dentisterie humaine pour les cas de patients édentés (plâtre, pâte oxyde de zinc-eugénol, les thermoplastiques) et les matériaux élastiques (hydrocolloïdes et élastomère de silicone/ polysulfure/ polyéther). Les matériaux utilisés pour les empreintes de prothèse fixée sont les hydrocolloïdes (alginate), les silicones et polyéthers.(37)

Hydrocolloïdes	Silicones	Polyéthers
Reproductivité des détails -	Reproductivité des détails +	Reproductivité des détails +
Propriétés mécaniques -	Propriétés mécaniques +	Propriétés mécaniques +
Temps de prise : 3-4min	Temps de prise: 3-7 min	Temps de prise: 4-5 min
Empreinte antagoniste	Empreinte PF	Empreinte PF

Tableau 3 : Comparatif des différentes caractéristiques des matériaux d’empreinte

Les plus référencés en dentisterie vétérinaire sont les silicones. Ils présentent l’avantage d’être faciles à manipuler et d’exister en différentes viscosités (light/régular/putty) permettant d’adapter le matériau en fonction de la finesse de reproduction souhaitée. Plus la viscosité est faible plus le matériau va enregistrer les détails.

Protocole de l’empreinte dite double mélange « wash technique » : (36,37)

Ce protocole est calqué sur les techniques odontologiques humaines

- Choix du porte empreinte
- Empreinte de l’arcade au silicone putty : mélange manuel de la même quantité base + catalyser (sous forme de pâte), mise en place sur le porte empreinte puis insertion passive. L’empreinte est retirée avant la prise complète du matériau afin de pouvoir élargir la zone de la couronne afin de dégager de l’espace pour le silicone light.
- Elimination des éventuels débris de silicone sur la dent préparée
- Injection du silicone light en regard de la préparation (en pistolet) en commençant au niveau de la limite marginale puis en remontant en occlusal. Le silicone doit fuser dans le sulcus afin d’avoir l’enregistrement correct de la limite marginale. Le praticien peut alternativement utiliser la seringue à air et la pression digitale pour pousser le light dans le sulcus.
- Injection du light dans l’empreinte au silicone putty en regard de toutes les dents enregistrées. Insertion passive du porte empreinte jusqu’à prise complète du light.
- Empreinte de l’arcade antagoniste à l’alginate pour l’occlusion
- Décontamination des empreintes

Dans le cadre d’une réhabilitation avec ancrage, le vétérinaire doit également enregistrer la partie interne de la dent. Pour cela, le matériau d’empreinte doit être injecté dans le canal dentaire et suivi de l’insertion d’un tenon calibré au foret utilisé lors de la désobturation. Le tenon, de préférence métallique, est inséré dans le canal lors de l’empreinte au silicone putty puis enduit de silicone light au moment de l’empreinte de rebasage.(33)

Une fois l’empreinte réalisée, le vétérinaire met en place une couronne provisoire sur la dent pour la protéger et éviter d’altérer la préparation. Elle peut être réalisée en résine ou composite provisoire, injectés dans une empreinte au silicone putty prise avant préparation de la dent. Pour cette technique la dent doit être préalablement vaselinée afin de faciliter le retrait de la couronne. La couronne obtenue est ensuite scellée provisoirement sur la dent.

L’autre technique utilisée consiste à monter le composite directement sur la dent sans passer par l’étape d’empreinte.

Pour enlever la couronne provisoire, le vétérinaire peut utiliser une pince à clamper (saisir la couronne et réaliser des mouvements de rotation) ou bien utiliser une fraise diamantée pour couper en deux la couronne dans le sens de la hauteur permettant l’insertion d’un instrument plat afin de faire un mouvement de levier. Une fois enlevée, tous les résidus de ciment doivent être éliminés avant la mise en place de la couronne définitive.(38)

#### 7.5.2.4 Mise en bouche

Avant de mettre en place la couronne, quelques tests de contrôle doivent être faits : contrôle de l'aspect de la couronne, elle doit être parfaitement lisse pour éviter la rétention de plaque ; contrôle de l'adaptation à la limite marginale, aucun hiatus ne doit exister (contrôle avec une sonde), contrôle du point de contact (s'il existe) afin d'éviter tout risque de bourrage alimentaire entraînant de futurs problèmes inflammatoires, et enfin contrôle de l'occlusion, la couronne ne doit pas gêner l'occlusion normale de l'animal.(35)

En cas de suroclusion de légères retouches peuvent être effectuées, couronne à la main, suivi du polissage. Si la retouche est trop importante, ou si les critères précédents ne sont pas satisfaisants, la couronne est retournée au prothésiste pour correction.

Une fois les tests effectués, la couronne est scellée le plus souvent à l'aide de ciment à base résine (recommandée chez l'animal pour sa force d'adhésion importante), les excès doivent ensuite être éliminés (car ils favorisent inflammation gingivale et accumulation de plaque).(35)

Par la suite, une attention particulière doit être apporté aux couronnes dentaires pour favoriser leur survie. Chez les animaux domestiques, il est recommandé au propriétaire de brosser les couronnes dentaires de son animal pour limiter l'accumulation de plaque et tartre dentaire. Pour les animaux sauvages les conseils d'hygiène vus précédemment doivent être appliqués. A noter que lors d'un détartrage par ultrason, seule la partie de l'émail au niveau de la limite prothétique doit être détartrée.(35)

En dentisterie humaine, une avancée majeure dans la technique de réalisation des couronnes dentaire a été la CFAO permettant de concevoir et d'usiner la couronne en cabinet permettant sa mise en bouche le même jour que sa préparation. Cette technique présente un intérêt en dentisterie vétérinaire permettant d'anesthésier l'animal qu'une seule fois.

Le 15 avril 2014, le zoo Ree Park Safari au Danemark a fait appel au système CAD/CAM de Cerec pour restaurer une canine mandibulaire fracturée d'une lionne âgée de 12 ans, Naomi. Cette technique a permis de restaurer la dent en une séance et donc d'éviter à Naomi de subir une seconde intervention. Le praticien a d'abord réalisé la préparation externe de la dent, puis l'empreinte optique réalisée, le traitement endodontique a été exécuté durant le temps d'usinage de la couronne permettant d'optimiser le temps de travail, un lion âgé ne pouvant être anesthésié plus de deux ou trois heures.(39)



Figures 12 et 13 : Traitement canalair par le vétérinaire Jens Ruhnau et simulation de la couronne  
(© Niels Dencker et Jannich Hegelund)

## 7.6 Traitements endodontiques

L'endodontie est l'éviction totale (pulpectomie) ou partielle (pulpotomie) du système vasculo-nerveux dentaire (pulpe). Ce traitement permet le maintien de la fonction dentaire tout en endiguant les processus inflammatoires, infectieux et algiques.

### 7.6.1 Pulpotomie

Lors d'une pulpotomie seule la partie camérale de la pulpe dentaire est enlevée. Ce traitement permet ainsi la conservation de la vitalité dentaire, préconisé pour des dents immatures ou permanentes jeunes (n'ayant pas fini son apexogénèse) ayant subi un traumatisme avec exposition pulpaire.

Lorsqu'il est réalisé avec succès, il permet la fin de la croissance de la dent et la fermeture des apex des racines.

Le temps d'exposition pulpaire, suite au traumatisme, est un facteur influençant la réussite du traitement. En effet, des études ont montrés que le taux de survie de la pulpe dentaire, après traitement, diminue de moitié quand le laps de temps entre le traumatisme et la réalisation de la pulpotomie est supérieur à 7 jours (41%).

C'est lorsque le traitement est réalisé dans les 48h qu'il y a le plus de chance de succès (entre 88 et 94%). (40) Cependant la probabilité d'intervention rapide en dentisterie vétérinaire reste faible.

- Protocole : (40-42)
  - Administration d'une médication pré-opératoire
  - Radiographie pré-opératoire pour évaluer la maturité de la dent, sa forme et les caractéristiques de la pathologie
  - Nettoyage de la surface dentaire et désinfection de la cavité orale à l'aide d'une solution antiseptique à 0,12% de Chlorhexidine
  - Anesthésie loco régionale en complément de l'anesthésie générale
  - Isolation de la dent du reste de la cavité orale afin de prévenir tout risque de contamination bactérienne durant l'intervention
  - Eviction de la pulpe camérale sur un minimum de 5 mm à l'aide d'une fraise diamantée sur turbine avec irrigation afin d'éviter un traumatisme thermique sur le reste de la pulpe.
  - Réalisation de l'hémostase locale à l'aide de coton stérile, compression pendant 1 à 2 minutes pour l'obtention d'un caillot sanguin à l'entrée des racines.

Si l'hémostase n'est pas obtenue, on réalise à nouveau une éviction pulpaire plus en profondeur afin d'avoir un tissu moins enflammé. Si malgré cela l'hémostase n'est toujours pas obtenue, cela signe d'une inflammation pulpaire trop importante inadéquate à ce type de traitement. Il faut alors réadapter le traitement par la réalisation soit d'une pulpectomie soit de l'avulsion de la dent.

- Mise en place du matériau de coiffage pulpaire qui engendrera la création d'un pont dentinaire entre la pulpe et les matériaux, permettant la cicatrisation pulpaire.

Le matériau de référence pour le coiffage pulpaire est l'hydroxyde de calcium, foulé sur 1 mm environ en contact de la pulpe saine, mais ce matériau adhère mal à la dentine et au composite.

Cependant l'usage de l'hydroxyde de calcium pour le coiffage pulpaire est aujourd'hui controversé à cause de sa forte solubilité et sa faible biocompatibilité. Il est donc parfois délaissé au profit de nouveaux matériaux tel que le MTA (mineral trioxyde aggregate) qui montre une efficacité supérieure à la formation de nouvelle dentine à court terme, il possède également une meilleure biocompatibilité et une meilleure adhésion que l'hydroxyde de calcium. Cependant à long terme il n'existe pas, entre les deux, de différences significatives de leur efficacité à la création du pont dentinaire.

- Mise en place du matériau de restauration coronaire, utilisation du composite ou de CVI voir des deux (technique sandwich).
- Radiographie finale post-opératoire

En parallèle à l'intervention, un traitement antibiotique commencé le jour de l'intervention et suivi durant 7 jours est réalisé afin de prévenir tout risque d'infection.

Par la suite des radiographies de contrôle permettront d'évaluer le succès de la pulpotomie (épaisseur du pont dentinaire, fermeture des apex).

Parfois, malgré l'intervention, la vitalité dentaire est perdue, cela peut être dû à l'intervention elle-même (technique opérateur dépendant) mais également à la sévérité de l'inflammation pulpaire sous-estimée au moment du traitement.

Dans certains cas, en dépit de l'échec du traitement, la vitalité pulpaire a pu être conservée suffisamment longtemps pour permettre la fin de l'apexogénèse et donc permet la réalisation d'une pulpectomie.

A noter que l'extraction dentaire semble être le meilleur choix si le praticien n'a pas les connaissances et le matériel adéquat.

*NB : L'inconvénient du MTA est son temps de prise d'une vingtaine de minutes. En dentisterie humaine, la biodentine lui est parfois préféré. Elle possède les mêmes indications que le MTA mais bénéficie d'un temps de prise plus court (12 à 15 minutes), or ce matériau n'est pas référencé dans la littérature vétérinaire.*

## 7.6.2 Pulpectomie

La pulpectomie consiste à l'exérèse totale du tissu vasculo-nerveux dentaire (partie camérale+ partie radiculaire).

Cependant malgré les progrès de cette technique dans la pratique vétérinaire, certains instruments restent inadaptés à certaines longueurs. Nous avons vu précédemment qu'il existe des instruments de préparation canalaire pouvant aller à des longueurs de 120mm et d'un diamètre de 90/100 mm, mais cela oblige les vétérinaires de se fournir chez des fournisseurs d'autres pays.

*A titre d'exemple une canine chez un jeune tigre possède un canal dentaire d'environ 90mm de long et d'un diamètre de 15mm.(43)*

Le traitement comprend trois étapes clés pouvant chacune influencer sa réussite : (22,44)

- la mise en forme canalaire
- la désinfection
- l'obturation

Comme pour la pulpotomie, ces étapes doivent être précédées d'une évaluation radiographique permettant d'apprécier la forme et la longueur canalaire, d'une désinfection et d'une anesthésie loco-régionale.

L'usage d'antibiotiques n'est pas nécessaire lors d'une pulpectomie, il est cependant conseillé en cas de cellulite associée.(7)

### 7.6.2.1 Mise en forme canalaire

#### 7.6.2.1.1 Cavité d'accès

Sa réalisation se fait à l'aide d'une fraise montée sur turbine ou contre angle à grande vitesse et sous irrigation. Elle doit être la plus petite possible afin de respecter les structures dentaires et de ne pas délabrer plus que nécessaire la dent.

Sa localisation doit permettre un accès au canal dentaire le plus rectiligne possible dans le but de diminuer les contraintes lors du passage des instruments risquant de provoquer des fractures instrumentales.(22)

Pour les incisives, la cavité d'accès se réalise sur la face vestibulaire.

Pour les canines, la cavité d'accès se réalise à 2 mm du collet au niveau de la face mésio-vestibulaire.

Pour les dents bi-radiculées, la cavité d'accès se réalise sur la face vestibulaire en regard de chaque racine soit deux cavités.

Pour les carnassières maxillaires PM4 (trois racines), les cavités d'accès se réalisent sur la face vestibulaire de la cuspside distale de la couronne dentaire et sur la face vestibulaire de la racine mésio-vestibulaire permettant l'accès à la racine mésio-palatine et mésio-vestibulaire.

*NB : en dentisterie humaine les cavités d'accès se réalisent sur les faces palatines et linguales pour les incisives et canines, et sur les faces occlusales pour les prémolaires et molaires.*

#### 7.6.2.1.2 Préparation canalaire

Cette étape est réalisée en concomitance avec la désinfection, ce qui permet un travail plus efficace des instruments. Elle a pour but l'élimination de toute la pulpe vivante ou nécrotique et de la boue dentinaire.

Cette préparation se réalise en plusieurs temps : (22,44)

- Cathétérisme : utilisation d'une lime à faible diamètre (maximum 15) jusqu'à la longueur estimée (radio pré-opératoire) afin de rechercher d'éventuelles calcification, sténose (rétrécissement) et d'apprécier la morphologie canalaire.
- Elargissement des 2/3 coronaires : diminue les frictions lors du travail apical, permet une meilleure diffusion de l'irrigant.
- Elargissement du 1/3 apical : détermination radiologique de la LT avec lime en place jusqu'à l'apex. Cette longueur est ensuite reportée sur tous les instruments afin de respecter l'intégrité de l'apex.
- Radio maître-cône en place avant obturation pour vérifier que celui-ci atteint jusqu'à la LT

#### 7.6.2.1.3 Désinfection

La désinfection du canal dentaire s'effectue en même temps que la préparation, l'action mécanique améliorant l'efficacité de l'irrigant.

L'hypochlorite de sodium (NaClO) à une concentration supérieure à 2,5% reste l'irrigant de choix. Il possède une action dissolvante sur les tissus nécrosés et un fort pouvoir antiseptique. Au vu de son effet sur les tissus, l'hypochlorite possède un pouvoir cytotoxique pouvant entraîner des réactions douloureuses. Les muqueuses dentaires doivent alors être protégées pour éviter tous risques de brûlure chimique (isolation de la dent) et l'injection du produit doit se réaliser sans pression excessive qui

pousserait le produit au-delà de l'apex.(22,45) Or nous avons vu précédemment que l'isolation dentaire n'est pas réalisable, reste alors au vétérinaire d'injecter le produit avec toutes les précautions nécessaires.

L'irrigant doit être renouvelé fréquemment car celui-ci perd ses propriétés lorsqu'il entre en contact avec des tissus organiques. On recommande d'utiliser un volume de 20 mL/canal pour assurer une désinfection efficace.(22)

La chlorexidine à 0,2-2% peut être utilisée parfois à la place de l'hypochlorite de sodium, ce produit se révèle cependant moins efficace mais se trouve être une bonne alternative lorsque l'aspect cytotoxique de l'hypochlorite ne peut être occulté (allergie, apex ouvert ou perforé).(22)

Une fois l'irrigation à l'hypochlorite de sodium terminée, il est recommandé de réaliser un rinçage canalaire à l'EDTA (éthylène diamine tétraacétique) à 10-17% afin d'éliminer la boue dentinaire résiduelle. Ce rinçage doit être effectué pendant 3 min puis doit être rincé à nouveau à l'hypochlorite de sodium.(22,46)

Il existe sur le marché un autre produit de désinfection dont des études ont montré une efficacité supérieure, lorsqu'il est associé à l'hypochlorite de sodium, que le mélange NaClO+ EDTA : le MTAD (mélange de tétracycline, acide citrique et détergent).(22,46)

#### 7.6.2.1.4 Obturation

L'obturation endodontique idéale doit être étanche, hermétique, intégrer les ramifications du delta apical ainsi que les canaux latéraux et ce dans les trois plans de l'espace afin d'éviter le passage bactérien de la cavité orale ou du parodonte vers la dent.

- Principe de l'obturation : (22,44,47)

Une fois la désinfection finale effectuée, les canaux doivent être séchés avant l'obturation grâce à des pointes de papiers insérées jusqu'à la LT, idéalement de diamètres correspondant au dernier instrument utilisé. La dernière pointe de papier doit être exempt de toutes traces d'humidités et de sang. L'obturation a proprement dit peut ensuite être réalisée, suivie d'une radio post opératoire pour apprécier la qualité du traitement.

Il existe de nombreuses techniques d'obturation sur le marché, techniques d'obturations à froid, à chaud voire combinées, chacune ayant ses avantages et ses inconvénients. Le choix de la technique se fera en fonction des connaissances du praticien, de son expérience et de ses exigences.

Les techniques à froid (mono-cône, compaction latérale à froid), techniques historiques, sont aujourd'hui encore largement utilisées. La technique mono-cône ne permet cependant pas une obturation dans les trois dimensions, le cône de gutta étant inséré dans le canal sans aucune compaction. La technique de compaction latérale à froid, elle, permet une obturation dans les trois dimensions mais s'avère être chronophage et consommatrice de cônes de gutta.

D'autres techniques ont été mise en place afin d'obtenir une obturation optimale tout en gagnant en temps de travail. Ce sont des techniques combinées (compaction à froid du tiers apical puis thermo compaction ou injection de gutta dans la partie coronaire), techniques de compaction à chaud, de cônes de gutta chauffés avant insertion et d'injection de gutta chaude (Sytsem B, Quick-fil, Thermafil, Obtura II, Ultrafil 3D, etc.)

Chacun de ces systèmes comportent également ses avantages et ses inconvénients tels que le risque de fracture d'instruments si la courbure canalaire est mal appréhendée, le risque d'extrusion de gutta dans le péri apex, un coût élevé, etc.



A noter tout de même que toutes utilisent de la gutta-percha et un ciment endodontique.

En cas d'échec du traitement endodontique (apparition ou récurrence d'une infection péri-apicale), le praticien peut choisir de réaliser un retraitement endodontique (RTE) ou l'avulsion de la dent.

Les traitements endodontiques sont des traitements complexes soumis à des protocoles stricts dont chaque étape peut influencer la réussite du traitement.

Ces traitements étant très opérateur-dépendant, le praticien doit s'informer des dernières données acquises par la science, respecter les différents temps opératoires ainsi que les recommandations des fabricants. Des contrôles radiologiques sont obligatoires pour apprécier la qualité du traitement (radio pré-opératoire, per-opératoire et post-opératoire).

Le traitement endodontique doit ensuite être suivi d'une restauration afin d'assurer l'étanchéité du traitement dans la portion coronaire de la dent.

## 7.7 L'avulsion dentaire

Comme mentionné précédemment, l'extraction dentaire peut être indiquée pour toutes les pathologies rencontrées (parodontie, endodontie, traumatisme) en première ou seconde intention.

Une bonne connaissance des techniques de chirurgie orale est importante, une intervention réalisée de manière efficace diminue le temps d'intervention, ce qui est toujours bénéfique.

Le plateau technique en vue d'une avulsion comprend : syndesmotome, scalpel et lame de bistouri, élévateurs, davier adaptés à la dent, curettes et aiguille et fil de suture résorbable.

Le protocole de l'intervention va différer selon la dent à extraire, on distingue l'avulsion dite simple et l'avulsion chirurgicale (lambeau, séparation de racines, alvéolectomie). L'avulsion simple s'applique aux dents mono-radiculaires de petites tailles soit toutes les incisives, P2 et M1 maxillaires.

- Extraction simple (7)

Les étapes de l'extraction simple sont la syndesmotomie pour rompre l'attache épithéliale, la mobilisation de la dent par un élévateur/luxateur. Lorsqu'elle est suffisamment mobile, la dent est saisie avec un davier avec lequel le praticien réalise des mouvements de bascule et de rotation afin de terminer la mobilisation et extraire la dent.

L'alvéole est ensuite curetée puis irriguée à la chlorexidine afin d'éliminer tout débris et/ou os infecté délétère à la cicatrisation.

En fonction de la taille de l'alvéole et/ou de l'état pathologique de l'animal, le praticien peut suturer l'alvéole (fil résorbable) pour éviter que des débris ne viennent s'y loger et réduire le risque hémorragique.

- Extraction de la canine (48,49)

Possédant une racine unique de taille importante, l'avulsion de la canine comprend un temps chirurgical afin d'en simplifier l'acte et diminuer le temps de travail.

Un lambeau mucopériosté est réalisé avec incisions de décharges mésiale et distale à l'aide d'un bistouri et d'une lame n°15. Ce lambeau est ensuite décollé (decolteur de Molt) afin de mettre en évidence la racine.

Le praticien réalise alors une alvéolectomie (fraise boule sur turbine) sur 1/3 voir 1/2 de la racine pour faciliter son extraction.

Les étapes de mobilisation, avulsion, curetage sont ensuite exécutées. Les éventuels pics osseux peuvent être adoucis à la fraise boule, puis le lambeau est tracté coronairement afin de suturer de l'alvéole de manière hermétique.

- Extraction d'une dent pluri-radiculée (50,51)

Cette extraction comprend exactement les mêmes étapes que pour la canine (lambeau, alvéolectomie, élévation curetage, sutures). La seule variation est qu'une fois le lambeau décollé, le praticien va réaliser une alvéolectomie à minima afin de seulement exposer la zone de furcation. Une fois cette zone repérée, le praticien va couper la dent en deux à ce niveau pour séparer les racines. Cette étape rend l'acte beaucoup plus simple car le praticien se retrouve alors à extraire 2 ou 3 « dents » mono radiculées.

## 8 Cas cliniques

### Cas n°1 : Traitement prothétique sur un jaguar sauvage (10)

Une jeune femelle jaguar, sauvage, de 3-4 ans capturée et amenée au Chetumal Zoo (Mexique) présentait à son arrivée une fracture dentaire avec exposition pulpaire au niveau de la canine maxillaire droite (104).

L'objectif de l'intervention a été de soigner l'animal le plus rapidement possible, l'animal ne pouvant être déplacé pour le soin et devant être relâché dans une réserve.

Un traitement endodontique suivi d'une restauration indirecte a été choisi, le tout devant être réalisé en une séance. Pour cela, la réalisation prothétique a dû être effectuée avant l'intervention sur l'animal.

Pour travailler le prothésiste s'est appuyé sur des photographies de la dentition d'un jaguar et d'une canine de lion qu'il a remodelé afin de correspondre au dimension d'une canine de jaguar.

A partir de là, il a réalisé une couronne avec tenon en or évidée à deux endroits pour recevoir des pins dentinaires TMS, la couronne a été faite de façon à avoir un diamètre légèrement plus petit que le diamètre de la dent.

Lors de l'intervention, une fois l'animal anesthésié, le vétérinaire a réalisé le traitement endodontique de la canine. Le canal a été préparé jusqu'au diamètre 90, irrigué à l'hypochlorite de sodium, séché puis obturé à la gutta percha par technique de condensation latérale à froid.

Par la suite, les bords de la dent ont été arrondis de façon à avoir une surface plane et horizontale. Le canal dentaire a ensuite été désobturé sur 1,7 cm et la couronne essayée afin de contrôler son adaptation.

L'occlusion a été retouchée ainsi que le diamètre de la couronne afin d'obtenir un sous contour de 1mm.

Puis deux pins dentinaires TMS .021 ont été placés en regard de la couronne, et quatre autres supplémentaires (deux vestibulaires et deux linguaux) au niveau de la zone de sous contour. Puis des encoches ont été réalisées sur la couronne en regard des pins externes afin qu'ils viennent s'ancrer dans celle-ci.

Une fois la couronne scellée, la zone de sous contour ainsi qu'une partie de la couronne ont été recouverte de composite afin que le joint couronne/dent et les pins externe soient eux aussi recouverts de composite.

Le traitement ayant été fait en une séance, la couronne a été réalisée en or plutôt qu'en métal non-précieux afin de permettre des ajustements durant la séance. Les pins dentinaires ont été ajoutés pour augmenter la rétention et éviter les mouvements de rotation.

Des questions peuvent se poser quant à la survie à long terme de cette restauration, une couronne cerclant l'intégralité de la dent étant l'idéal. De plus l'utilisation d'un composite dentaire sujet à l'abrasion pourrait engendrer la perte des pins dentinaires.

Enfin l'hypothèse que l'animal soit tué pour récupérer la valeur de l'or utilisé n'est pas à exclure.

## Cas n°2 : Traitement endodontique sur un tigre (43)

Une jeune femelle tigre de Sibérie de 30 mois, d'approximativement 130 kg, transférée du zoo d'Helsinki à celui de Copenhague, présentait à son arrivée une tuméfaction ainsi qu'une lésion suppurante sur la face en regard d'une canine maxillaire (côté non précisé mais on suppose d'après le diagnostic que la lésion était du côté gauche).

Les habitudes d'alimentation ont été évaluées comme étant normales. Un traitement par antibiotiques a été prescrit ce qui a permis la disparition des signes cliniques. Durant cette période des lésions type fractures ont pu être observées sur les deux canines maxillaires.

Une première anesthésie a été réalisée pour établir un diagnostic, on note :

- présence d'une fracture oblique avec exposition pulpaire sur la canine maxillaire droite 104
- présence d'une fracture transverse (perte de 5-10 mm de hauteur coronaire) avec exposition pulpaire et nécrose de la canine maxillaire gauche 204

Les deux dents ne présentaient pas d'autres problèmes dentaires (lésions apicales, résorptions, parodontie, etc.)

Protocole anesthésie : injection par fléchette d'un mélange de: 250,0 mg de tiletamine et zolazepam, 100,0 mg de kétamine, 30,0 mg de xylazine et 50,0 mg de butophanol. Puis supplémentation de 20,0 mg de propfol en IV, suivi par l'intubation de l'animal 30 min après l'induction. L'entretien fut réalisé par inhalation d'isoflurane et oxygène.

Deux semaines après le diagnostic, l'animal a été ré-anesthésié et une pulpotomie faite sur 104.

Lors d'une troisième anesthésie, la 204 a été traitée par pulpectomie. Une cavité d'accès de 10mm a été effectuée, avec une fraise diamantée cylindrique de 1,4 mm, sur la face mésio-vestibulaire à 1cm de la gencive.

La pulpe était d'aspect nécrosée, l'intérieur du canal a été nettoyé à l'aide d'un élévateur à périoste modifié et d'une curette d'oreille à usage canin. L'intérieur du canal irrigué en alternant hypochlorite de sodium à 0,5% et une solution saline stérile, injectées en utilisant un cathéter urinaire canin.

Le canal a ensuite été rincé et séché avec d'écouvillons stériles. Des traces de sang ont été notés sur le dernier écouvillon, de l'hydroxyde de calcium a donc été mis dans la portion apicale du canal (toujours en utilisant un écouvillon) puis le canal rempli par 8mL de ciment oxyde de zinc-eugénol grâce à un cathéter puis obturé par des sticks de gutta.

Les sticks ont été ramollis dans de l'eau bouillante puis séchés et enfin condensés verticalement et latéralement par des plugger/spreader sur mesure.

Les bords de la cavité d'accès et de la fracture ont été biseautés et ont ensuite été comblés par un matériau de restauration type composite.

Le pronostic pour la 204 est bon mais il est réservé pour la 104 du fait du temps d'exposition pulpaire avant la mise en place du traitement. Malheureusement aucun suivi dentaire n'a pas pu être mis en place. Le zoo ne souhaitant ré-anesthésier l'animal que si nécessaire.

Dans les deux ans qui ont suivi l'intervention aucune modification alimentaire et comportementale n'a été remarquée par les soigneurs, cependant cette évaluation ne semble pas suffisante à la détection d'éventuelles complications.

### Cas n° 3 : Fracture dentaire sur Panthera uncia (panthère des neiges) du Parc des Félines (Seine-et-Marne)

Lors de la tournée des animaux, l'équipe a remarqué chez l'animal la présence d'une fracture dentaire sur canine droite (localisation maxillaire/mandibulaire non précisée).

L'animal venant d'être transféré dans le parc, la fracture était donc déjà présente lors de son arrivée.

Le traumatisme correspondait à une perte de substance d'environ la moitié de la hauteur de la couronne avec exposition pulpaire sans modification de teinte de la dent.

Une antibiothérapie préventive à base de spiramycine et métronidazole a été prescrite pour prévenir tout risque d'infection lié à l'exposition pulpaire.

La dent a été traitée par pulpectomie suivie d'une restauration directe.

Ce type de restauration a été choisi plutôt qu'une restauration indirecte au vu du risque de récurrence de ce genre de lésions, les fractures dentaires étant une affection classique chez les grands félins.

### Cas n°4: Avulsion dentaire sur panthère des neiges du Bioparc (Doué la Fontaine)

Animal présentant un abcès chronique en région mandibulaire gauche avec comme signes cliniques une tuméfaction des tissus adipeux sous-cutanés en périphérie de la mandibule gauche, sans collection liquidienne délimitable, et absence d'adénopathies.

L'animal a subi une analyse radiologique par scanner qui a montré :

- la présence d'un abcès dentaire apical médialement à la canine mandibulaire gauche (304) associée à une fistule à ce niveau
- une ostéomyélite modérée à marquée de l'ensemble de la branche horizontale mandibulaire gauche
- un deuxième abcès apical de petite taille est noté entre les racines de PM4 mandibulaire gauche (ou 308)
- une sinusite frontale droite.

Le traitement a consisté en l'avulsion de la canine et d'une biopsie du tissu sous-jacents, car il y avait suspicion d'un début de processus tumoral : l'analyse a révélé un tissu inflammatoire mais non tumoral.

Malheureusement un mois et demi après l'intervention l'animal est décédé d'une broncho pneumonie. Le lien avec l'intervention dentaire n'a pas été établi (déglutition normale, à l'autopsie la fistule était refermée malgré la persistance d'une légère plaie, tissu gingival d'aspect sain).

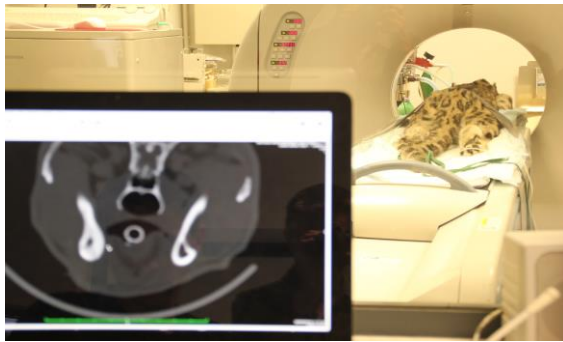
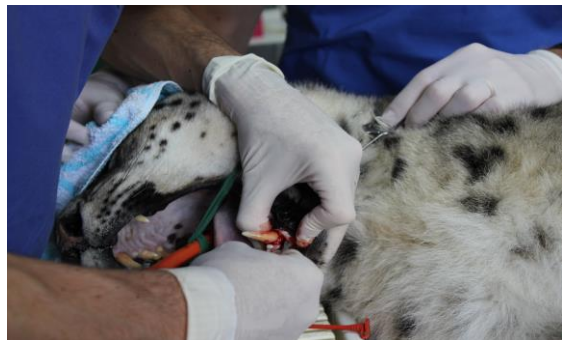
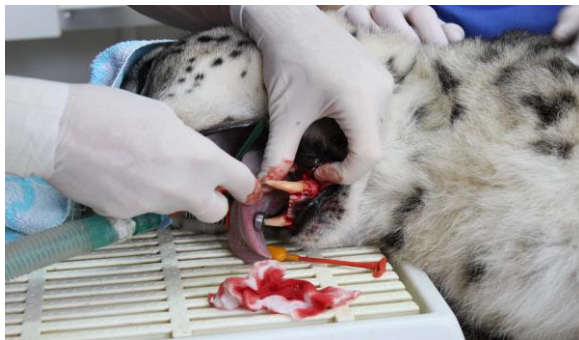
Figure 14 : réalisation du scanner (© Bioparc Doué la Fontaine)



Figures 15 et 16 : Avulsion de la canine mandibulaire gauche (© Bioparc Doué la Fontaine)

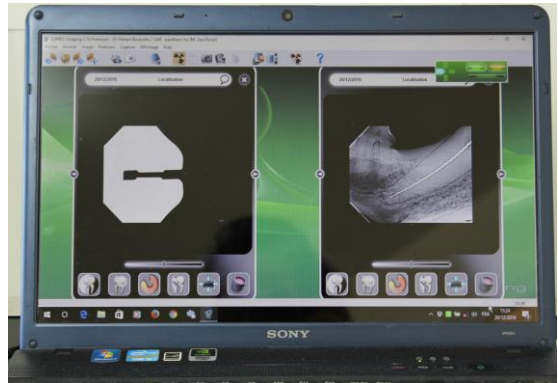
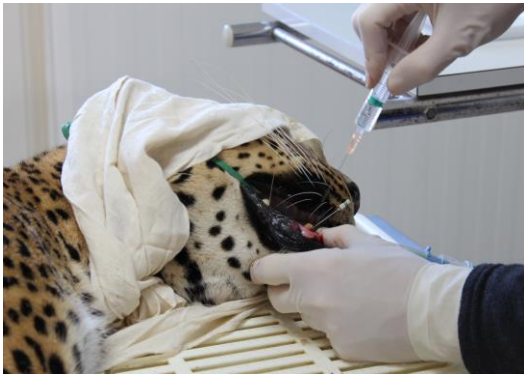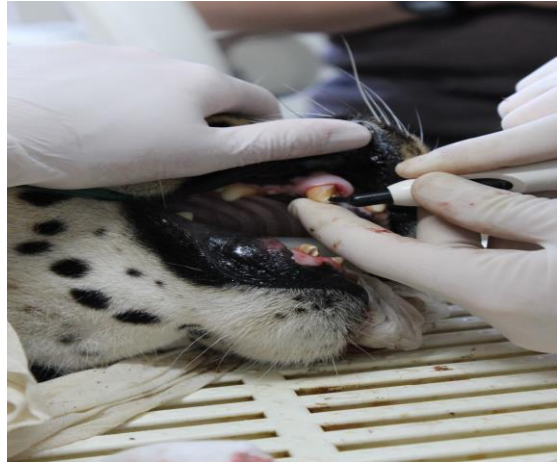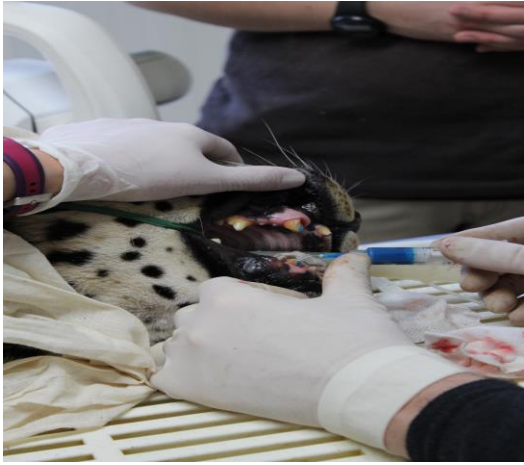#### Cas n°5 : Fracture dentaire sur panthère de Ceylan du Bioparc (Doué la Fontaine)

Détection par les soigneurs d'une fracture dentaire, après anesthésie de l'animal et bilan dentaire il s'est avéré que les quatre canines étaient fracturées.

Au vu des photos transmises, il semblerait que la canine mandibulaire droite (404) a été traitée endodontiquement suivi d'un traitement restaurateur direct par composite dentaire.

La canine maxillaire droite (104) aurait, elle-aussi, bénéficié d'un traitement restaurateur direct par composite dentaire mais nous ne savons pas si un traitement endodontique l'a précédé.

Nous n'avons également pas d'information concernant les caractéristiques des différentes fractures, ni du traitement ou de l'absence de traitement des canines maxillaire et mandibulaire gauche (204 et 304).



Figures 17, 18, 19, 20 : Traitement endodontique et restauration (© Bioparc Doué la Fontaine)

### 9 Objectif de l'étude

Cette enquête n'avait pas pour but d'être quantitative avec pour objectif final une analyse statistique, car cela aurait nécessité un grand nombre de réponses incompatible avec le nombre de structures accueillant des fauves en France et même dans les pays limitrophes.

L'objectif principal de cette enquête a été d'évaluer les modalités de la prise en charge des animaux souffrant de problèmes dentaires au sein des parcs zoologiques.

Les objectifs secondaires ont été d'analyser si ces structures étaient ou avaient été confrontées à ces pathologies et quelle en avait été la nature.

Enfin, à partir des réponses obtenues et des éventuels commentaires formulés, ce travail se proposait d'évaluer les besoins en formation ou moyens des équipes soignantes.

### 10 Matériel et méthode

#### 10.1 Schéma de l'étude

Pour cette étude, un questionnaire a été réalisé et envoyé aux équipes soignantes des différents parcs zoologiques de France.

#### 10.2 Echantillon de l'étude

Ont été inclus les parcs zoologiques comptant parmi leurs pensionnaires un certain nombre d'espèces de grands félins. Les petites structures ne possédant qu'un ou deux pensionnaires ont été exclues de l'étude.

#### 10.3 Le questionnaire

Le document a été conçu sous forme de PDF modifiable comprenant 12 questions dont 9 questions à réponses fermées et 3 questions à réponses ouvertes.

Le questionnaire s'est articulé en trois parties :

- La première permettant de connaître le profil des structures (nombre de grands félins)
- La deuxième axée sur les problèmes bucco-dentaires
- La troisième permettant aux personnes interrogées de fournir des commentaires sur le questionnaire et sur les moyens humains et techniques de leur structure.

#### 10.4 Recueil des données

La prise de contact s'est déroulée en deux temps : dans un premier temps l'administration des structures a été contactée, expliquant la démarche du travail afin d'être mis en relation avec le vétérinaire/équipe soignante de la structure.

Le deuxième temps a été la prise de contact directe avec le vétérinaire/équipe soignante, réexpliquant la démarche et fournissant le questionnaire.

## 11 Résultats

Sur les 20 parcs zoologiques contactés, seulement 8 ont répondu au questionnaire, il s'agit :

- de la ménagerie du jardin des plantes de Paris
- du zoo du bassin d'Arcachon
- du zoo de CERZA à Hermival-les-Vaux (Normandie)
- de la réserve africaine de Sigean
- du Bioparc Doué la fontaine
- du Parc des félins en Seine-et-Marne
- du zoo de Pessac
- de l'African safari à Plaisance-du-Touch (près de Toulouse)

6 n'ont jamais donnés suite et 6 ont refusés de participer à l'enquête pour diverses raisons.

### 11.1 Profil des structures

Malgré le faible nombre de participant, on obtient un échantillon plutôt varié. Le nombre de grands félins au sein des structures participantes varient d'une dizaine à une centaine.

Les espèces les plus représentées sont les lions d'Afrique, les tigres, les guépards, les panthères (panthères des neiges, du Sri Lanka, etc.).

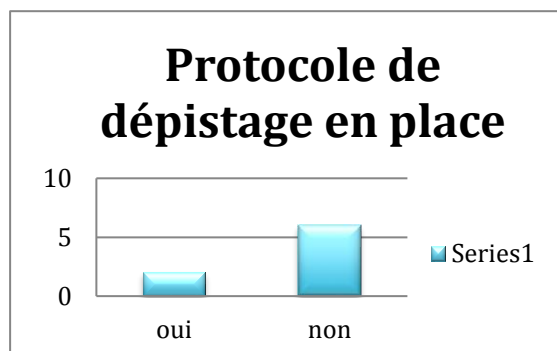
Structure	Nombre de pensionnaires	Espèces présentes
Ménagerie du jardin des plantes	10	Panthères (plusieurs sous espèces) ; caracal ; chat de Pallas
Zoo du bassin d'Arcachon	41	Panthères (plusieurs sous espèces) ; jaguar ; guépard ; tigre ; lion ; lynx ; ocelot ; several
Zoo de CERZA	22	Panthère du sri lanka ; lion ; tigre ; guépard
Réserve africaine de Sigean	23	Lion ; guépard
Bioparc	13	Lion ; guépard ; tigre ; panthères (plusieurs sous espèces)
Parc des félins	Non communiqué	Lions (plusieurs sous espèces) ; jaguar ; léopard ; panthères (plusieurs sous espèces) ; lynx (plusieurs sous espèces) ; etc.
Zoo de Pessac	9	Lion ; tigre ; jaguar ; lynx ; chat pêcheur
African safari	9	Jaguar, lion ; panthères (plusieurs sous espèces) ; tigre

Tableau 4 : Profil des structures ayant répondu au questionnaire.



## 11.2 Dépistage et nature des pathologies dentaires

Sur les huit parcs zoologiques, seulement deux ont répondu effectuer un examen général incluant un contrôle bucco-dentaire lors de l'anesthésie générale de l'animal. L'une des deux structures a précisé que cet examen ne correspondait qu'à un examen visuel (état des gencives, tartre, état dentaire).



Graphique 1: Existence de protocole de dépistage

Pour cette étude, afin d'avoir une meilleure idée de la fréquence de problèmes bucco-dentaires chez les grands félins, il a été demandé aux vétérinaires le nombre de cas qu'ils avaient eu durant ces deux dernières années.

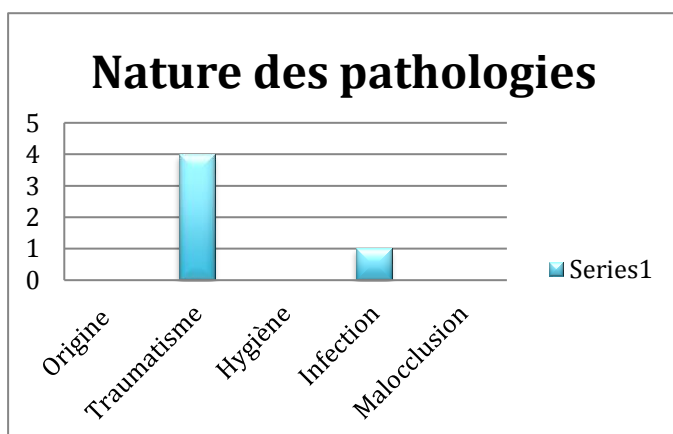
On recense cinq cas répartis dans quatre des huit parcs zoologiques, les quatre autres n'ayant jamais été confrontés à ces pathologies durant ces deux dernières années.

Les espèces concernées sont : panthère (sous espèce non précisée), panthère unica, panthère des neiges, panthère Ceylan et jaguar

Une des structures nous a cependant précisé avoir connu des cas plus antérieurs de pathologies dentaires chez des lions (fêlure et expulsion d'un croc, les deux ayant fait l'objet d'une abstention thérapeutique).

Pour ces cinq cas, quatre ont été dépistés par les soigneurs lors de l'alimentation ou bien lors de l'inspection quotidienne de l'animal dans son box. Un cas a été détecté lors d'une anesthésie générale de l'animal en raison d'un abcès chronique au niveau de la mâchoire.

Concernant la nature de ces pathologies, quatre sont d'origine traumatique (fracture des crocs) et une d'origine infectieuse.



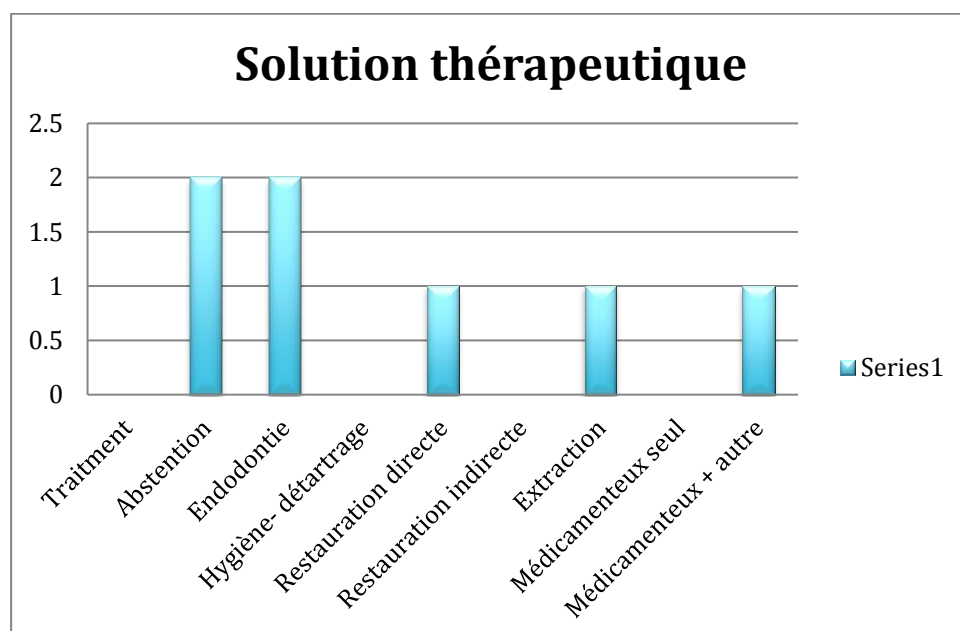
Graphique 2: Nature des pathologies bucco-dentaires

### 11.3 Traitement

Suite à ces questions, il a été demandé quels traitements avaient été prodigués (abstention, médicamenteux seul ou en association, endodontie, restauration directe/indirecte, avulsion) et par qui (soigneur, vétérinaire de la structure, vétérinaire spécialisé).

Pour deux cas l'abstention thérapeutique a été choisie ; un cas a fait l'objet d'un traitement endodontique en association avec un traitement médicamenteux (cas clinique n° 3) ; un cas a fait l'objet d'un traitement chirurgical (cas clinique n°4) ; et pour un autre cas, des traitements endodontiques et restaurateurs ont été réalisés (cas clinique n°5).

Sur les quatre structures concernées, la prise en charge a été effectuée pour deux d'entre elles par les vétérinaires de la structure, deux autres ont fait appel à un vétérinaire spécialisé. Il s'avère que ce sont les traitements endodontiques et chirurgicaux qui ont été effectués par un vétérinaire spécialisé et que les cas où le vétérinaire de la structure a géré la prise en charge sont les cas d'abstention thérapeutique.



Graphique 3: Solutions thérapeutiques

## 12 Discussion

L'objectif de ce travail était de savoir s'il existe à ce jour des protocoles pour la prise en charge des pathologies bucco-dentaires des grands félins.

Nous avons pu dégager les grandes lignes des traitements possibles selon les pathologies. Cependant les traitements décrits sont d'ordre général et non orientés spécifiquement sur les espèces choisies dans ce travail.

En effet, nous avons trouvé beaucoup d'articles traitant des pathologies bucco-dentaires chez le chat et le chien. Les articles spécifiques aux grands félins trouvés étaient le plus souvent des cas cliniques.

Aucune information n'a été trouvée concernant la fréquence des problèmes dentaires chez ces espèces. Il semble que cette fréquence soit plus élevée chez le chat domestique que chez les espèces sauvages. Mais, nous ne pouvons quantifier l'importance de cette différence puisque le nombre de félins domestiques est extrêmement élevé, ni s'il en existe une entre grands félins vivant en captivité et

## grands félins sauvages

En analysant les réponses obtenues grâce aux questionnaires envoyés, il est tout de même possible de mettre en évidence plusieurs choses :

- la première est que le dépistage des pathologies dentaires n'est pas très répandu au sein des parcs zoologiques, la plupart du temps la découverte est fortuite (observation visuelle du soigneur ou changement de comportement de l'animal).

L'une des structures (Bioparc Doué la fontaine) ayant eu des cas de pathologies dentaires chez leurs animaux, nous a précisé que grâce à la venue d'un vétérinaire spécialisé et de discussion avec celui-ci, l'équipe soignante a pu être un peu plus sensibilisée sur ce point.

Cela laisse donc supposer qu'une formation des soigneurs aux pathologies dentaires et à leurs conséquences pourrait permettre une meilleure détection de ces pathologies.

- La deuxième observation que l'on peut tirer de ces résultats est que l'incidence de pathologie bucco-dentaire chez les grands félins semble faible. Il faut cependant considérer l'hypothèse qu'avec un dépistage systématique, ce nombre pourrait évoluer. On remarque également que sur les quatre cas recensés, trois concernent des espèces de panthères, ce qui ne permet pas d'établir à ce jour un lien causal du fait du peu de réponses obtenues
- La troisième analyse que l'on peut faire concernant la nature des pathologies rencontrées est qu'elles sont majoritairement d'ordre traumatique. On peut donc se demander si la vie en captivité n'influence pas sur ce résultat, l'animal étant en contact avec des structures dures comme les barreaux d'une cage, il peut s'y cogner par accident ou lors d'une période de stress comme lors d'un transport. Cependant, aucune comparaison avec les pathologies existant chez les animaux en liberté dans leur milieu sauvage ne peut être faite.

Concernant le traitement de ces pathologies, on constate que lorsque le traumatisme est mineur (absence d'exposition pulpaire) et que l'animal ne semble pas inconfortable, l'abstention thérapeutique est le plus souvent choisie.

Enfin, dans les cas où un traitement est mis en place, celui-ci a systématiquement fait appel à un vétérinaire spécialisé.

Malheureusement, nous ne pouvons pas comparer ces résultats avec les données issues de la littérature, à cause du faible nombre d'étude sur le sujet. La seule comparaison que l'on peut faire concerne les traumatismes dentaires. Au vu de nos cas cliniques, il semble bien que les canines soient les dents les plus touchées.

Cependant, cette étude, bien que n'étant pas une étude statistique, présente tout de même plusieurs biais :

- Le premier est un biais de sélection car les petites structures ont été exclues de l'échantillon.
- Le deuxième biais concerne le faible nombre de réponses obtenues. Nous pouvons nous demander si un plus grand nombre de réponses aurait modifié les résultats concernant la fréquence et la nature des pathologies dentaires rencontrées. On peut également se demander la raison pour laquelle certaines des structures ont carrément refusées de participer et d'autres n'ont pas donné suite : peut-être ne sont-elles pas sensibilisées sur les pathologies bucco-dentaires ou ne s'en préoccupent pas et donc ne se sont pas senties concerné par cette étude.
- Enfin, il est aussi possible que parmi les structures ayant participé et n'ayant jamais recensé de cas de pathologies bucco-dentaires, que cette absence de cas soit due à un manque de

formation sur le sujet. Il est en effet possible que des animaux aient été atteints mais que cela n'ait jamais été diagnostiqué. Il pourrait être intéressant de mettre en place une sensibilisation systématique des soigneurs et vétérinaires des structures zoologiques afin de permettre une meilleure détection de ces pathologies

## Conclusion

---

Grâce à la littérature et au questionnaire, nous avons maintenant une idée plus précise du déroulement de la prise en charge de ces pathologies au sein de ces structures.

Notre travail nous a permis de voir que les espèces de grands félins sont sujettes aux mêmes pathologies dentaires que l'Homme, à l'exception de la maladie carieuse, et que les traitements et outils thérapeutiques sont les mêmes qu'en dentisterie humaine avec un certain degré d'adaptation. En effet, nous avons pu remarquer que les traitements dentaires chez les grands félins utilisent les techniques de dentisterie féline et canine qui sont, elles-mêmes, une application des techniques de dentisterie humaine.

Ensuite, concernant la prise en charge, nous avons constaté que la première étape de tout traitement, la détection, est réalisée par le soigneur qui informe le vétérinaire d'un éventuel problème. Or à cause d'un manque de sensibilisation et souvent de l'absence d'examens de dépistage, cette détection est retardée. Une fois le problème détecté, le vétérinaire doit faire un examen clinique pour connaître la nature du problème, cet examen est souvent réalisé lors d'une première anesthésie de l'animal. Puis lorsque l'animal nécessite un traitement celui-ci doit être géré de façon optimal afin de limiter le nombre de séance nécessaire, l'animal ne pouvant être anesthésié de manière répétée. Enfin il semble qu'un suivi clinique de la pathologie soit rarement mis en place.

Nous avons également mis en évidence qu'il existe un certain nombre de protocoles pour la prise en charge de ces pathologies mais que ceux-ci sont des protocoles idéaux « théoriques » pouvant, au mieux, être mis en place dans le cadre d'un exercice de ville mais difficilement applicable à un exercice zoologique.

En effet, nous avons vu par exemple que dans les cas de traumatologie, le facteur temps joue un rôle prépondérant sur le traitement choisi, cependant la prise en charge chez les grands félins, ou plus généralement chez les animaux des parcs zoologiques, ne peut se faire aussi rapidement que chez l'Homme. La plupart de temps la découverte de la pathologie se faisant de manière fortuite. De plus, il n'existe pas de guide de décision lors d'une perte de substance pouvant guider le praticien sur le type de restauration à choisir.

Le choix et la réalisation de ces traitements dépendent en grande partie des connaissances du praticien et du matériel à disposition. Un vétérinaire ne maîtrisant pas les techniques d'endodontie préférera par exemple extraire la dent causale.

De plus l'instrumentation de dentisterie vétérinaire utilise dans la majorité des cas l'instrumentation dentaire humaine néanmoins celle-ci, dans le cadre des traitements endodontiques est très peu adaptée à un usage vétérinaire chez ces grands félins. En effet nous avons vu qu'il existe quelques instruments à des longueurs et diamètres élevés mais que cela oblige le vétérinaire à se fournir auprès de fournisseurs étrangers.

Les questionnaires envoyés nous ont permis d'avoir une idée plus précise de la prise en charge sur

le terrain. Nous avons pu nous rendre compte que très peu de structures sont sensibilisées au dépistage des pathologies dentaires retardant ainsi la mise en place du traitement, et que la plupart du temps les pathologies rencontrées avaient pour origine un traumatisme.

Enfin cette étude nous a également permis de savoir que lorsqu'un traitement doit être mis en place, un vétérinaire spécialisé est généralement appelé sur la structure afin de le réaliser. Cependant faire appel à un vétérinaire extérieur augmente le laps de temps avant le début du traitement, il pourrait être intéressant d'avoir un vétérinaire ayant des connaissances en dentisterie au sein de ces structures, cela permettrait une prise en charge plus rapide des soins.

Face à cette constatation, nous pouvons nous interroger sur le niveau de connaissance des vétérinaires sur les pathologies bucco-dentaires et leurs soins, à la fin de leurs études. Actuellement la formation initiale des futurs vétérinaires s'articule en 5 années d'études (la 5ème année étant une année d'approfondissement) à la fin desquelles l'étudiant doit présenter une thèse d'exercice.

Au sein de l'école nationale vétérinaire de Nantes (Oniris), qui possède à l'heure actuelle la formation la plus complète dans ce domaine des quatre écoles vétérinaires françaises, l'étudiant lors de sa 1<sup>er</sup>, 2<sup>e</sup> et 3<sup>e</sup> année (tronc commun) a une très rapide formation théorique (3h) sur les techniques d'examen, la maladie parodontale et les avulsions simples. A partir de sa 4<sup>e</sup> année et jusqu'à la fin de sa 5<sup>e</sup> année, en plus de sa formation théorique (traumatologies, fractures et traitement, endodontie, restauration, cancérologie maxillo-faciale, avulsions complexe, etc.), l'étudiant commence sa formation clinique qui comprend une formation aux soins dentaires (2x15 jrs /an), détartrage et avulsions simples.

Suite à cela, l'étudiant peut choisir de réaliser une formation complémentaire voir une spécialisation. La formation complémentaire (seulement proposée à l'école vétérinaire Oniris) ne permet pas d'obtenir le statut de vétérinaire spécialiste en dentisterie/stomatologie. La seule formation le permettant est celle fournie par le collège européen de dentisterie vétérinaire (EVDC) qui correspond à un résidanat à temps plein de trois ans.

On comprend alors pourquoi dans nos réponses au questionnaire, les soins nécessitent la venue d'un vétérinaire spécialisé (spécialiste ou formation complémentaire). A l'heure actuelle, en France, on ne compte seulement que trois praticiens spécialistes en dentisterie.

Pour terminer, il pourrait être intéressant, lors de travaux futurs, de réaliser une étude pour évaluer le niveau de connaissances des vétérinaires par rapport aux soins dentaires (de ville ou autre) à l'aide de questionnaires ciblés sur les pathologies les plus fréquentes et leurs signes cliniques ainsi que de concevoir des plaquettes informatives/diagnostiques/thérapeutiques à l'attention des vétérinaires afin de les aider dans leur pratique quotidienne.

## Annexes

---

### Annexe 1 : le questionnaire

LOUISE Marion (étudiante en 6<sup>e</sup> année d'odontologie à Bordeaux)

A l'attention du vétérinaire de la structure

*Ce questionnaire est à visée analytique dans le cadre d'une thèse ayant pour but de décrire les différents protocoles de prise en charge des pathologies bucco-dentaires chez les fauves.*

*Plusieurs réponses sont possibles selon les questions.*

Nom de la structure :

### **Questionnaire dentaire**

---

- Quelles espèces de félins possédez-vous ?

- Combien il y en a t'il? Combien de chaque espèce ?

- Existe t-il, au sein de votre structure, des protocoles de dépistage /contrôles dentaires chez ces animaux ?

Oui

Non

Si oui, lesquels en quelques lignes :

- Avez-vous déjà été confronté à des problèmes dentaires chez des animaux ?

Oui

Non

- Chez quelles espèces ?

- Combien de cas avez vous eu durant ces deux dernières années ?

○ Quelle était l'origine de ces problèmes ?

Alimentaire et hygiène

Infection

Traumatisme

Malocclusion

Autres :

○ De quelle nature ont été les traitements réalisés ?

Médicamenteux uniquement

Hygiène/ détartrage

Extraction dentaire

Traitement endodontique (dévitalisation de la dent)

Restauration directe (composite dentaire, amalgame, CVI)

Restauration indirecte (couronne dentaire)

Médicamenteux en association avec les actes cités précédemment

Abstention thérapeutique

○ A qui avez vous fait appel pour la prise en charge de ces soins ?

Soigneur habituel de l'animal

Vétérinaire de la structure

Vétérinaire spécialisé

Dentiste

○ Avez vous des précisions/ commentaires à apporter concernant les soins, la prise en charge par l'équipe soignante, des points au sein de votre structure à améliorer (matériels, formation), etc.. ?

Merci pour votre participation

## Bibliographie

---

1. Haberstroh LI, Ullrey DE, Sikarski JG, Richter NA, Colmery BH, Myers TD. Diet and Oral Health in Captive Amur Tigers (*Panthera tigris altaica*). *J Zoo Anim Med.* 1984; 15(4):142.
2. Glatt SE, Francl KE, Scheels JL. A survey of current dental problems and treatments of zoo animals. *Int Zoo Yearb.* avril 2008; 42(1):206-13.
3. Wilson DE, Reeder DM. *Mammal Species of the World: A Taxonomic and Geographic Reference.* JHU Press; 2005. 2201 p.
4. Johnson WE, Eizirik E, Pecon-Slattery J, Murphy WJ, Antunes A, Teeling E, et al. The late Miocene radiation of modern Felidae: a genetic assessment. *Science.* 6 janv 2006; 311(5757):73-7.
5. Weissengruber GE, Forstenpointner G, Petzhold S, Zacha C, Kneissl S. Anatomical Peculiarities of the Vocal Tract in Felids. In: Endo H, Frey R, éditeurs. *Anatomical Imaging.* Springer Japan; 2008. p. 15-21.
6. Hennet P. *Dentisterie et chirurgie maxillo-faciale canine et féline.* Issy-Les-Moulineaux: Elsevier Masson; 2006. 184 p.
7. Hennet P, Boutoille F. *Guide pratique de stomatologie et dentisterie vétérinaire.* MED'COM. 2013. 320 p.
8. Rousseau LFE, Belin A, Werner JC. *Anatomie comparée du système dentaire chez l'homme et chez les principaux animaux / [Internet].* A Paris : Chez A. Belin; 1827. 402 p. Disponible sur: <https://www.biodiversitylibrary.org/bibliography/138979>
9. Dayan T, Tchernov E, Simberloff D, Yom-Tov Y. Tooth size: function and coevolution in canivore guilds. In: *Structure, Function and Evolution of Teeth.* Freund Publishing House Ltd.; 1992. p. 215-22.
10. Peter PE. Prosthodontic Treatment of a Wild Jaguar. *J Vet Dent.* 2010; 27(2):104-6.
11. Eubanks DL. Periodontal Disease Assessment. *J Vet Dent.* 2010; 27(1):58-60.
12. Girard N, Servet E, Biourge V, Hennet P. Periodontal Health Status in a Colony of 109 Cats. *J Vet Dent.* 2009; 26(3):147-55.
13. Lommer DMJ, Verstraete FJM. Radiographic patterns of periodontitis in cats: 147 cases (1998–1999). 2001.
14. Ingham KE, Gorrel C, Bierer TL. Effect of a Dental Chew on Dental Substrates and Gingivitis in Cats. *J Vet Dent.* 2002; 19(4):201-4.



15. Watson A. Diet and periodontal disease in dogs and cats. *Aust Vet J.* 1994; 71(10):313-8.
16. Girard N, Servet E, Biourge V, Hennet P. Feline Tooth Resorption in a Colony of 109 Cats. *J Vet Dent.* 2008; 25(3):166- 74.
17. Mihaljevic S-Y, Kernmaier A, Mertens-Jentsch S. Radiographic Changes Associated with Tooth Resorption Type 2 in Cats. *J Vet Dent.* Spring 2012; 29(1):20- 6.
18. Roux P, Berger M, Stich H, Schawalder P. Oral Examination and Radiographic Evaluation of the Dentition in Wild Cats from Namibia. *J Vet Dent.* 2009; 26(1):16- 22.
19. Mestrinho LA, Runhau J, Bragança M, Niza MMRE. Risk Assessment of Feline Tooth Resorption: A Portuguese Clinical Case Control Study. *J Vet Dent.* 2013; 30(2):78- 83.
20. Soukup JW, Hetzel S, Paul A. Classification and Epidemiology of Traumatic Dentoalveolar Injuries in Dogs and Cats: 959 Injuries in 660 Patient Visits (2004-2012). *J Vet Dent.* 2015; 32(1):6- 14.
21. Eisenmenger E, Zeltner K. *Precis de Dentisterie Veterinaire.* Maisons-Alfort France: Point Vétérinaire; 1990.
22. Girard N. Endodontie vétérinaire. *EMC-Vétérinaire.* 2013; 10(2):1-13 [Article OD 0400].
23. Junot S, Benredouane K. Anesthésie intraveineuse et tranquillisation. *EM-Vétérinaire (Elsevier Masson SAS Paris).* 2007; Anesthésie-Réanimation:11p.
24. Maynard P. Douleur. *Encycl Med Chir (Elsevier, Paris), Encyclopédie Vétérinaire (Editions Scientifiques et Médicales Elsevier SAS, Paris, tous droits réservés), Anesthésie-Réanimation, 0700, 2002, 18p.*
25. West G, Heard D, Caulkett N. Zoo Animal and Wildlife Immobilization and Anesthesia. Blackwell Publ [Internet]. 2007 [cité 29 août 2017]; Disponible sur: <http://www.ncbi.nlm.nih.gov/pmc/articles/PMC2871358/>
26. Desbois C. Anesthésie volatile et circuits. *EMC (Elsevier Masson SAS Paris), Vétérinaire.* 2010; Anesthésie-Réanimation, 0200.
27. Wardzynski C. Etude de la contention des mammifères en parcs zoologiques des années 50 à nos jours [Thèse doctorat]. 2004.
28. Dufour P. Maladie parodontale, prévention et traitement. *EMC - Vétérinaire* 2013; 10(1):1-13 [Article OD 0100].
29. Fichtel T, Crha M, Langerová E, Biberauer G, Ín MV. Observations on the effects of scaling and polishing methods on enamel. *J Vet Dent.* 2008; 25(4):231–235.

30. Girard N. Techniques reconstitutives. EMC-Vétérinaire. 2008; 1-9 [Article 0500].
31. Gracis M. Treatment of Alveolo-Dental Trauma (Dental Luxation and Avulsion) and Other Dental Emergencies. World Small Anim Vet Assoc World Congr Proc. 2015;
32. Domnick ED. Use of Composite Restoration Materials. J Vet Dent. Winter 2014; 31(4):280-8.
33. Ulmer P, Lamour T, Magnan S, Quain C, Ginesta J. Reconstitution prothétique de crocs fracturés chez le chien militaire. Bull Académie Vét Fr ISSN 0001-4192 2005 Vol 158 N° 2 Pp 111-124 [Internet]. 2005; Disponible sur: <http://documents.irevues.inist.fr/handle/2042/47759>
34. Soukup JW. Crown Preparation Design: An Evidence-Based Review. J Vet Dent. 2013; 30(4):214-9.
35. Crowder SE. Care of Metal Crown Restorations. J Vet Dent. 2010; 27(3):191-6.
36. Coffman CR. Tooth Preparation and Impression for Full Metal Crown Restoration. J Vet Dent. 2007; 24(1):59-65.
37. Perry R. Dental Impression Materials. J Vet Dent. 2013; 30(2):116-24.
38. Carle D, Shope B, Ogradnick D. Temporary Crowns. J Vet Dent. Spring 2013; 30(1):34-8.
39. CEREC OnlineThe Lion Crown [Internet]. Disponible sur: <https://www.cereconline.com/crown-for-the-queen-of-the-jungle>
40. Clarke DE. Vital Pulp Therapy for Complicated Crown Fracture of Permanent Canine Teeth in Dogs: A Three-Year Retrospective Study. J Vet Dent. sept 2001; 18(3):117-21.
41. Bellows J. Feline Dentistry: Oral Assessment, Treatment, and Preventative Care. John Wiley & Sons; 2011. 552 p.
42. Niemiec BA. Assessment of Vital Pulp Therapy for Nine Complicated Crown Fractures and Fifty-four Crown Reductions in Dogs and Cats. J Vet Dent. sept 2001; 18(3):122-5.
43. Kortegaard HE, Qvist J, Nielsen CG, Eriksen T. Endodontic Treatment of a Tiger. J Vet Dent. 2003; 20(3):149-53.
44. Girard N, Southerden P, Hennet P. Root canal treatment in dogs and cats. J Vet Dent. 2006; 23(3):148-160.
45. Boisseau J. Les irrigants en endodontie: Données actuelles [Thèse doctorat]. Nancy-Metz; 2010.

46. Dakkak J, Benkirane I, Karami M, El Ouazzani A. Désinfection endodontique : Principes et méthodologie. *Courr Dent Portail Form Dent Contin Francoph.* 2013;
47. Camut G. Les ciments endodontique: le point en 2016 [Thèse doctorat]. Nantes; 2016.
48. Fitch PF. Surgical Extraction of the Maxillary Canine Tooth. *J Vet Dent.* 2003; 20(1):55-8.
49. Ulbricht RD, Marretta SM, Klippert LS. Surgical Extraction of a Fractured, Non-Vital Deciduous Tooth in a Tiger. *J Vet Dent.* 2003; 20(4):209-12.
50. Schein H. Surgical Extraction of the Maxillary Fourth Premolar Tooth in the Dog. *J Vet Dent.* 2002; 19(4):231-3.
51. Smith MM. Extraction of Teeth in the Mandibular Quadrant of the Cat. *J Vet Dent.* 2008; 25(1):70-4.

Vu, Le Président du Jury,  
Date, Signature :

Vu, la Directrice de l'UFR des Sciences Odontologiques,  
Date, Signature :

Vu, le Président de l'Université de Bordeaux,  
Date, Signature :

**Marion LOUISE**

Le 6 décembre 2017

Thèse pour l'obtention du DIPLOME d'ETAT de DOCTEUR en CHIRURGIE DENTAIRE

**Discipline :** Pathologie Buccale

## **Les pathologies bucco-dentaires chez les grands félins : analyse de la prise en charge au sein des parcs zoologiques français**

### **Résumé :**

**Introduction :** La santé bucco-dentaire est considérée comme un élément important participant à la bonne santé générale de l'animal. Il a été reconnu qu'une meilleure détection des pathologies bucco-dentaires permet d'en diminuer la prévalence ainsi que celle des décès liés à la captivité. Le sujet est cependant peu traité dans la littérature, notamment chez les espèces de grands félins. Le but de ce travail était de mettre en évidence les modalités de la prise en charge des différentes pathologies bucco-dentaires touchant ces espèces.

**Matériels et méthodes :** Une revue bibliographique et des questionnaires envoyés au vétérinaire de différents parcs zoologiques de France ont été réalisés.

**Résultats :** La littérature a montré qu'il existe des traitements « idéaux » qui, en pratique, ne peuvent pas forcément être envisageables chez les espèces de grands félins. Les questionnaires, quant à eux, ont montré que, le plus souvent, les pathologies rencontrées sont d'ordre traumatique et, lorsqu'un traitement est mis en place, un vétérinaire spécialisé est appelé pour le réaliser.

**Discussion :** Il existe, à ce jour, un manque de bibliographie spécifique à la prise en charge chez ces espèces, ainsi qu'un manque de sensibilisation des équipes soignantes aux pathologies bucco-dentaires. Face à ces lacunes une prise en charge optimale n'est parfois pas possible.

**Mots-clés :** Grands félins ; Pathologies bucco-dentaires ; Traitements ; Prise en charge ; Zoologique

## **Oral diseases in large cats: analysis of health care in French zoos**

### **Summary :**

**Introduction :** Oral health is considered as an important factor in the maintenance of a good health for the animal. It is known that a better identification of oral diseases help in reducing its prevalence, as well as captivity-related death. There are few articles treating this topic in scientific literature, particularly related to big cats. The aim of our work was to summarise the ways of treating different oral diseases affecting these species.

**Material and methods :** Evidence based literature and a survey sent to veterinary surgeons from various zoos in France were realized.

**Results :** Literature showed the existence of 'ideal' treatment plans which in real life do not really apply to big cats. Our surveys sent showed that, most often, the problems met by the surgeons were trauma-related and when a treatment is set up, a specialised surgeon is called in.

**Discussion :** There is today a lack of information specific to the health care among big cats. We also noticed a lack of staff awareness in the health team in regards to oral diseases. Faced with these shortcomings, optimal care is sometimes not possible.

**Key words :** Big cats ; Oral diseases ; Treatments ; Medical care ; Zoologic

UFR des Sciences Odontologiques  
16-20 Cours de la Marne  
33082 BORDEAUX CEDEX