



**HAL**  
open science

# Les facettes céramiques par CFAO en méthode directe et indirecte : indications et protocoles

Angélique Chauvin

► **To cite this version:**

Angélique Chauvin. Les facettes céramiques par CFAO en méthode directe et indirecte : indications et protocoles. Chirurgie. 2017. dumas-01671680

**HAL Id: dumas-01671680**

**<https://dumas.ccsd.cnrs.fr/dumas-01671680>**

Submitted on 22 Dec 2017

**HAL** is a multi-disciplinary open access archive for the deposit and dissemination of scientific research documents, whether they are published or not. The documents may come from teaching and research institutions in France or abroad, or from public or private research centers.

L'archive ouverte pluridisciplinaire **HAL**, est destinée au dépôt et à la diffusion de documents scientifiques de niveau recherche, publiés ou non, émanant des établissements d'enseignement et de recherche français ou étrangers, des laboratoires publics ou privés.

Universités de Bordeaux  
Collège des Sciences de la Santé  
UFR des Sciences Odontologiques

Année 2017

N° 90

Thèse pour l'obtention du

DIPLOME d'ETAT de DOCTEUR EN CHIRURGIE DENTAIRE

Présentée et soutenue publiquement

Par Angélique CHAUVIN

Née le 20 avril 1991 à ANGERS

Le 22 décembre 2017

**Les facettes céramiques par CFAO en méthode directe et indirecte : indications et protocoles**

Directeur de thèse

Dr Odile LAVIOLE

Membres du Jury

Président	Mme V. DUPUIS	Professeur des Universités
Directeur	Mme O. LAVIOLE	Maître de Conférences des Universités
Rapporteur	Mme C. RAGUENEAU	Assistant Hospitalo-Universitaire
Assesseur	Mme M.C BADET	Maître de Conférences des Universités
Assesseur	Mme S. DESCAZEAUX	Assistant Hospitalo-Universitaire

# UNIVERSITE DE BORDEAUX

MAJ  
25/09/2017

**Président** M. TUNON DE LARA Manuel  
**Directeur de Collège des Sciences de la Santé** M. PELLEGRIN Jean-Luc

## COLLEGE DES SCIENCES DE LA SANTE UNITE DE FORMATION ET DE RECHERCHE DES SCIENCES ODONTOLOGIQUES

<b>Directrice</b>	Mme BERTRAND Caroline	58-01
<b>Directrice Adjointe – Chargée de la Formation initiale</b>	Mme ORIEZ-PONS Dominique	58-01
<b>Directeur Adjoint – Chargé de la Recherche</b>	M. FRICAIN Jean-Christophe	57-01
<b>Directeur Adjoint – Chargé des Relations Internationales</b>	M. LASSERRE Jean-François	58-01

### ENSEIGNANTS DE L'UFR

#### PROFESSEURS DES UNIVERSITES

Mme Caroline	BERTRAND	Prothèses	58-01
Mme Marie-José	BOILEAU	Orthopédie dento-faciale	56-01
M. Sylvain	CATROS	Chirurgie orale	57-01
Mme Véronique	DUPUIS	Prothèses	58-01
M. Bruno	ELLA NGUEMA	Fonction-dysfonction, imagerie, biomatériaux	58-01
M. Jean-Christophe	FRICAIN	Chirurgie orale	57-01

#### MAITRES DE CONFERENCES DES UNIVERSITES

Mme Elise	ARRIVÉ	Prévention, épidémiologie, économie de la santé, odontologie légale	56-02
Mme Cécile	BADET	Biologie orale	57-01
M. Etienne	BARDINET	Orthopédie dento-faciale	56-01
M. Michel	BARTALA	Prothèses	58-01
M. Cédric	BAZERT	Orthopédie dento-faciale	56-01
M. Christophe	BOU	Prévention, épidémiologie, économie de la santé, odontologie légale	56-02
Mme Sylvie	BRUNET	Chirurgie orale	57-01
M. Stéphane	CHAPENOIRE	Fonction-dysfonction, imagerie, biomatériaux	58-01
M. Jacques	COLAT PARROS	Fonction-dysfonction, imagerie, biomatériaux	58-01
M. Jean-Christophe	COUTANT	Fonction-dysfonction, imagerie, biomatériaux	58-01
M. François	DARQUE	Orthopédie dento-faciale	56-01
M. François	DE BRONDEAU	Orthopédie dento-faciale	56-01
M. Yves	DELBOS	Odontologie pédiatrique	56-01
M. Raphael	DEVILLARD	Dentisterie restauratrice, endodontie	58-01
M. Emmanuel	D'INCAU	Prothèses	58-01
M. Dominique	GILLET	Dentisterie restauratrice, endodontie	58-01
M. Jean-François	LASSERRE	Prothèses	58-01
M. Yves	LAUVERJAT	Parodontologie	57-01
Mme Odile	LAVIOLE	Prothèses	58-01
M. Jean-Marie	MARTEAU	Chirurgie orale	57-01
Mme Javotte	NANCY	Odontologie pédiatrique	56-01
M. Adrien	NAVEAU	Prothèses	58-01
Mme Dominique	ORIEZ	Dentisterie restauratrice, endodontie	58-01

M.	Jean-François	PELI	Dentisterie restauratrice, endodontie	58-01
M.	Philippe	POISSON	Prévention, épidémiologie, économie de la santé, odontologie légale	56-02
M.	Patrick	ROUAS	Odontologie pédiatrique	56-01
M.	Johan	SAMOT	Biologie orale	57-01
Mme	Maud	SAMPEUR	Orthopédie dento-faciale	56-01
M.	Cyril	SEDARAT	Parodontologie	57-01
Mme	Noélie	THEBAUD	Biologie orale	57-01
M.	Eric	VACHEY	Dentisterie restauratrice, endodontie	58-01

### **ASSISTANTS**

Mme	Audrey	AUSSEL	Fonction-dysfonction, imagerie, biomatériaux	58-01
M.	Wallid	BOUJEMAA AZZI	Dentisterie restauratrice, endodontie	58-01
Melle	Camille	BOULÉ-MONTPEZAT	Odontologie pédiatrique	56-01
Melle	Anaïs	CAVARÉ	Orthopédie dento-faciale	56-01
M.	Hubert	CHAUVEAU	Dentisterie restauratrice, endodontie	58-01
M.	Mathieu	CONTREPOIS	Prothèses	58-01
M.	Jean-Baptiste	CULOT	Fonction-dysfonction, imagerie, biomatériaux	58-01
Mme	Clarisse	DE OLIVEIRA	Orthopédie dento-faciale	56-01
M.	Cédric	FALLA	Prévention, épidémiologie, économie de la santé, odontologie légale	56-02
Mme	Mathilde	FENELON	Chirurgie orale	57-01
Mme	Elsa	GAROT	Odontologie pédiatrique	56-01
Mme	Agathe	GREMARE	Biologie orale	57-01
Mme	Olivia	KEROUREDAN	Dentisterie restauratrice, endodontie	58-01
M.	Adrien	LASTRADE	Prothèses	58-01
M.	Alexandre	MARILLAS	Dentisterie restauratrice, endodontie	58-01
M.	Emmanuel	MASSON-REGNAULT	Chirurgie orale	57-01
Mme	Marie	MÉDIO	Orthopédie dento-faciale	56-01
Mme	Meryem	MESFIOUI	Parodontologie	57-01
Mme	Darrène	NGUYEN	Biologie orale	57-01
M.	Ali	NOUREDDINE	Prothèses	58-01
Mme	Chloé	PELOURDE	Orthopédie dento-faciale	56-01
M.	Antoine	PEPELUT	Parodontologie	57-01
Mme	Charlotte	RAGUENEAU	Prothèses	58-01
Mme	Noëlla	RAJONSON	Prévention, épidémiologie, économie de la santé, odontologie légale	56-02
M.	Clément	RIVES	Dentisterie restauratrice, endodontie	58-01
M.	Thibaut	ROULLAND	Prothèses	58-01
M.	François	ROUZÉ L'ALZIT	Prothèses	58-01
Mme	Audrey	SAY LIANG FAT	Prévention, épidémiologie, économie de la santé, odontologie légale	56-02

## À notre Présidente de thèse

Madame le Professeur Veronique DUPUIS

Professeur des Universités – Praticien Hospitalier

Sous section Prothèse dentaire 58-01

*C'est un réel honneur de vous avoir comme présidente de ce jury de thèse. Je vous remercie pour votre enthousiasme et votre disponibilité, ainsi que pour les enseignements que vous m'avez délivrés durant ma formation.*

*Veillez trouver dans ce travail le témoignage de ma reconnaissance et de mon profond respect.*

## À notre Directeur de thèse

Madame le Docteur Odile LAVIOLE

Maître de Conférences des Universités – Praticien Hospitalier

Sous section Prothèse dentaire 58-01

*Je vous remercie sincèrement d'avoir accepté de diriger cette thèse. Je vous remercie pour votre aide, votre temps et surtout pour ces trois années cliniques durant lesquelles vous m'avez énormément appris.*

*Veillez trouver dans ce travail l'expression de ma plus grande gratitude et de mon respect.*

## À notre Rapporteur de thèse

Madame le Docteur Charlotte RAGUENEAU

Ex Assistant Hospitalo-Universitaire

Sous-section Prothèse dentaire 57-01

*Je vous remercie d'avoir accepté de corriger ce travail. Je vous remercie pour votre aide et votre disponibilité.*

*Veillez trouver ici l'expression de ma reconnaissance.*

## À notre Assesseur

Madame le Docteur Cécile BADET

Maître de Conférences des Universités – Praticien Hospitalier

Sous-section Biologie orale 57-01

*Je vous remercie d'avoir accepté de participer à ce jury de thèse. Je vous remercie infiniment pour votre disponibilité et votre gentillesse, ainsi que pour tous vos enseignements au cours de ces trois années de clinique.*

*Acceptez mes remerciements les plus sincères et toute ma reconnaissance.*

## À notre Assesseur

Madame le Docteur Severine DESCAZEUX

Assistant Hospitalo-Universitaire

Sous-section Dentisterie restauratrice, endodontie 58-01

*Ca me touche beaucoup que tu ais accepté de siéger dans ce jury avec autant d'enthousiasme.*

*Que de chemin parcouru depuis la P2! J'ai passé d'excellents moments à tes coté, que ce soit en TP ou durant ces deux dernières années à Xavier Arnozan.*

*Je pense que tu feras une super assistante hospitalo-universitaire et je suis honorée que tu puisses, aujourd'hui, juger mon travail.*

A ma famille, à mes amis de la fac, et à ceux de longue date !



## Table des matières

<b>Introduction.....</b>	<b>11</b>
<b>1. Les facettes céramiques.....</b>	<b>13</b>
1.1. Indications .....	13
1.1.1. Anomalies de teinte .....	13
1.1.2. Perte de structure de la dent .....	18
1.1.3. Anomalies de forme .....	22
1.2. Contre-indications .....	24
1.2.2. Hygiène .....	24
1.2.3. Surface d'émail insuffisante et/ou de mauvaise qualité .....	24
1.2.4. Quantité de tissu résiduel insuffisante.....	26
1.2.5. Parafonctions .....	26
1.2.6. Malpositions trop importantes.....	26
1.2.7. Rapports inter-arcade atypiques .....	27
1.2.8. Dyschromie trop soutenue.....	27
1.3. Avantages (8).....	27
1.3.2. Préparations à minima .....	27
1.3.3. respect des points de contact .....	28
1.3.4. Santé gingivale .....	28
1.3.5. Esthétique .....	28
1.3.6. Pérennité.....	28
1.3.7. Adhésion.....	28
1.4. Contraintes.....	29
1.4.2. Critères de préparation .....	29
1.4.3. Protocole strict.....	29
1.4.4. Esthétique .....	29
1.4.5. Pérennité.....	29
1.4.6. Coût.....	30
<b>2. Protocole clinique de réalisation des facettes par CFAO .....</b>	<b>31</b>
<b>2.1. Principes de la CFAO.....</b>	<b>31</b>
2.1.1. Organigramme des étapes .....	31
2.1.2. La CFAO en technique directe ou « chair-side » .....	32

2.1.3. La CFAO en technique semi-directe .....	34
2.1.4. La CFAO en technique indirecte.....	34
<b>2.2. Céramiques usinables .....</b>	<b>35</b>
2.2.1. Classification et propriétés des céramiques (43–46) .....	36
2.2.2. Céramiques utilisables pour les facettes.....	40
<b>2.3. Séquences thérapeutiques.....</b>	<b>43</b>
2.3.1. Plan de traitement et décision thérapeutique (57,58) .....	43
2.3.2. Préparation (7) .....	46
2.3.3. Teinte.....	48
2.3.4. Empreinte .....	49
2.3.5. CAO .....	51
2.3.6. Usinage.....	53
2.3.7. Maquillage.....	56
2.3.8. Essayage .....	59
2.3.9. Collage .....	60
<b>3. Comparaison des deux techniques : directe et indirecte et schéma didactique.....</b>	<b>63</b>
3.1. En fonction de l’indication .....	63
3.1.1. Dyschromie sévère .....	63
3.1.2. Anomalie de forme.....	63
3.1.3. Demande esthétique .....	63
3.1.4. Matériau utilisé et usinage.....	64
3.1.5. Urgence de la situation.....	65
3.1.6. Importance de la préparation et situation des limites .....	66
3.2. Empreinte numérique versus empreinte conventionnelle .....	67
3.2.1. Précision .....	67
3.2.2. Visualisation directe de la préparation .....	67
3.2.3. Diminution du nombre d’étapes intermédiaires .....	68
3.2.4. Ergonomie .....	68
3.3. Coût .....	69
3.4. Ergonomie .....	70
3.4.1. En CFAO directe, au cabinet.....	70

3.4.2. En CFAO indirecte, au laboratoire.....	70
3.5. Satisfaction des intervenants .....	71
3.5.1. Technique directe .....	71
3.5.2. Technique indirecte .....	71
3.6. Schéma didactique.....	72
<b>Conclusion .....</b>	<b>73</b>
<b>Bibliographie .....</b>	<b>74</b>
<b>Table des figures: .....</b>	<b>79</b>

# Introduction

Les facettes en céramique ne sont pas une thérapeutique récente. Elles étaient déjà utilisées, dès les années 30, par les acteurs hollywoodiens le temps du tournage seulement, manque de rétention oblige.

La technique n'a eu de cesse de s'améliorer jusqu'à faire des facettes une thérapeutique sûre, pérenne et intégrée à l'arsenal thérapeutique du chirurgien-dentiste.

Mais l'évolution se poursuit puisque la révolution numérique a permis l'émergence de nouvelles techniques qui s'affranchissent des limites inhérentes à la chaîne traditionnelle (détourage, déformations lors des coulées, application d'un vernis d'espacement, etc).

Actuellement la Conception et Fabrication Assistée par Ordinateur (CFAO) permet l'usinage, dans un grand nombre de matériaux, de pièces prothétiques très fines alliant esthétique et résistance.

Les restaurations usinées ont d'abord été éprouvées, pendant plus de dix ans, dans les secteurs postérieurs avec les inlays-onlays. Devant le taux de réussite de ces derniers, l'usinage des restaurations antérieures, notamment des facettes, s'est développé.

Face à une même situation clinique, le praticien se voit offrir la possibilité soit :

- de réaliser la facette sans l'outil numérique avec une empreinte et une fabrication traditionnelles : **méthode classique**

- de réaliser une empreinte traditionnelle et de déléguer la conception et l'usinage au laboratoire : **méthode indirecte**.

- de réaliser la facette en **méthode directe**, en une séance au cabinet.

Il existe une quatrième alternative : la **méthode semi-directe** qui consiste à réaliser l'empreinte optique et à l'envoyer au laboratoire pour les phases de conception et d'usinage. Cette technique ne sera pas détaillée dans cet ouvrage.

Quelle que soit la technique choisie, le respect de protocoles parfaitement codifiés permettra d'obtenir des taux de succès élevés à moyen et long terme.

L'objectif de ce travail est de synthétiser les indications de chaque technique dans un arbre décisionnel afin d'aider le praticien dans son choix.

Il s'agira dans un premier temps d'étudier les indications et les contre-indications des facettes en céramiques ainsi que leurs avantages et leurs inconvénients.

Après un rappel sur la CFAO et les céramiques, nous étudierons dans la deuxième partie, les protocoles de la réalisation de facettes céramiques en CFAO, pour les techniques directe et indirecte.

Enfin nous verrons dans quels cas les facettes peuvent être réalisées au cabinet, et ceux pour lesquels le savoir-faire du prothésiste sera indispensable.

# 1. Les facettes céramiques

## 1.1. Indications

### 1.1.1. Anomalies de teinte

Bien que performants, les traitements chimiques internes ou externes ne peuvent résoudre toutes les anomalies de couleur.

Lorsque les dyschromies sont très importantes ou associées à d'autres anomalies (forme, position, perte de tissu..) il est souvent préférable de recourir aux techniques prothétiques.

#### 1.1.1.1. Traumatismes de la dent lactéale

Les lésions infectieuses péri-apicales ainsi que les traumatismes de la dent temporaire peuvent endommager l'émail de la dent succédanée. Le défaut peut être linéaire, punctiforme ou en nappe, avec généralement, une couleur plus foncée que le reste de l'émail.(1)

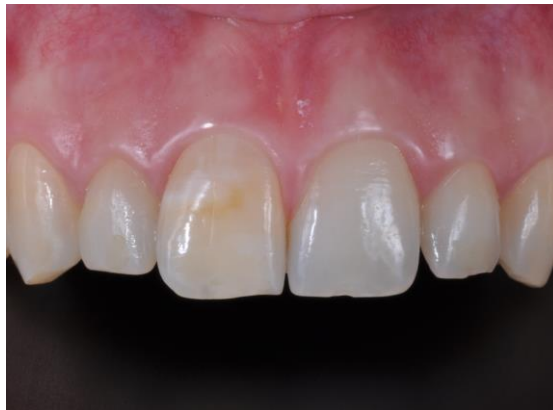

Figure 1: défaut en nappe, après trauma sur la 51 (cas clinique personnel)

#### 1.1.1.2. Colorations médicamenteuses

Les tétracyclines sont des antibiotiques à large spectre dont les molécules s'incorporent sur la dentine et l'émail des dents en formation.

Leur prise doit être évitée durant la grossesse, avant le 4ème mois et chez l'enfant avant 8 ans sous peine de provoquer des colorations (*allant du jaune au brun*) irréversibles.

L'intensité et la surface de l'atteinte sont fonction de la nature de la tétracycline, de sa posologie, du moment de son administration ainsi que de sa durée.

Le traitement sera corrélé au degré d'atteinte, tout en respectant le gradient thérapeutique. (2,3)

Degrés	1 <sup>er</sup> degré	2 <sup>e</sup> degré	3 <sup>e</sup> degré	4 <sup>e</sup> degré
Type de coloration	Légère Uniforme Sans bandes	Moyenne Uniforme Sans bandes	Forte Irrégulière Avec bandes	Très forte Avec bandes et plages irrégulières
Couleur	Jaune-marron clair Peu saturée	Jaune-marron clair Gris léger Assez saturée	Gris-marron Bleu-violet Très saturée	Gris foncé à marron ou violet foncé Très saturée
Traitement chimique	Possible Excellent résultat	Possible Bon résultat	Difficile Résultat moyen	Impossible Mauvais résultat
Traitement prothétique	Inutile	Inutile	Possible	Obligatoire

Figure 2: classification de Boksmann et Jordan des colorations dues à la tétracycline (ETIENNE ; 2013)

### 1.1.1.3. Fluorose

A dose thérapeutique, le fluor durcit l'émail dentaire. En revanche un excès de fluor entre le 4<sup>ème</sup> mois de grossesse et chez l'enfant avant 8 ans provoque une altération de la matrice amélaire qui perturbe la maturation de l'émail. (4)

La fluorose se caractérise par des taches blanchâtres crémeuses opaques symétriques diffuses avec des degrés d'atteinte variable allant du simple voile blanchâtre à des colorations brunes très saturées avec atteinte de la qualité de l'email.

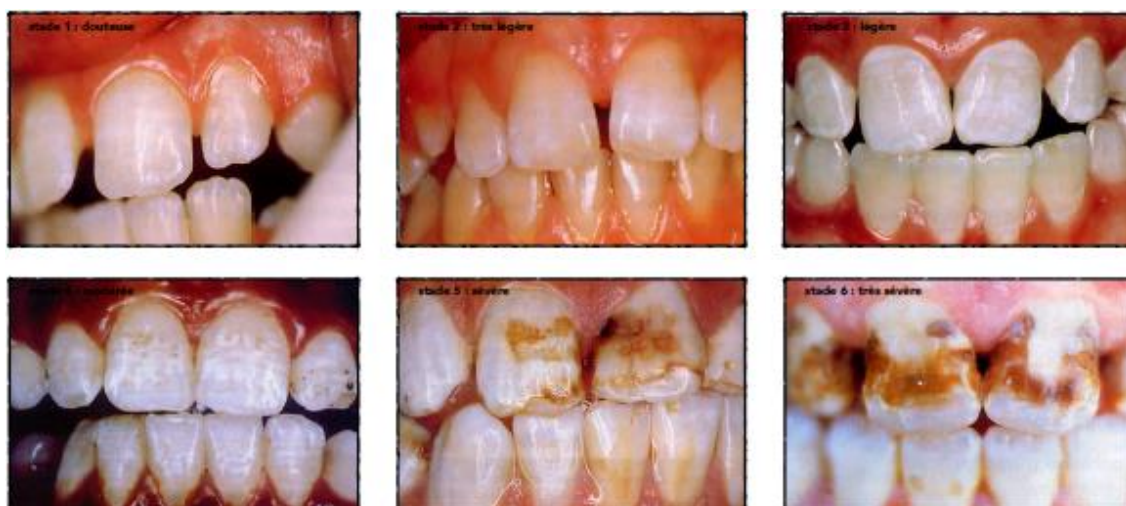

Figure 3 : Droz D et Fraysse C. Degrés de fluorose dentaire (Inf. Dent 1997 ;47 : 1887-1891)

Les fluoroses superficielles peuvent être traitées par micro-abrasion. L'émail superficiel est sélectivement abrasé à l'aide de brosettes montées sur des instruments rotatifs avec un mélange d'acide et de particules abrasives.

L'emploi de la technique aboutit à une perte d'épaisseur d'émail évaluée par les études in vitro entre 25 et 200µm.(5)

Cette technique est donc limitée aux dyschromies ancrées à moins de 200µm de profondeur dans l'émail. (6)

Dans les cas les plus sévères, des traitements prothétiques devront être entrepris.

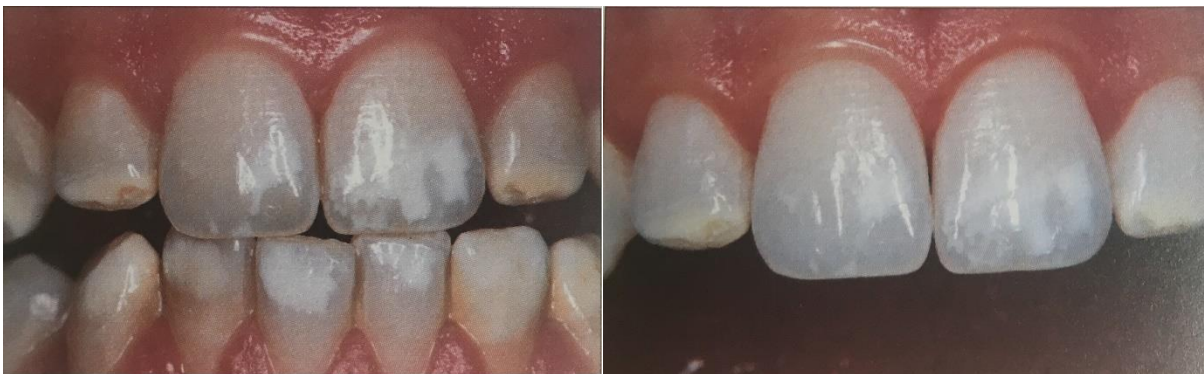Pour une quantité d'émail résiduelle supérieure à 50%, on pourra envisager la mise en place de facettes dentaires.

#### 1.1.1.4. Dents vitales réfractaires au blanchiment

Selon Magne et Belser « Le choix doit d'abord se porter sur les protocoles les plus simples : traitements chimiques et composites directs» (7)

L'indication de techniques plus sophistiquées telles le recouvrement par facettes collées ou par couronnes se posera lors de dyschromies trop importantes ou lorsqu'elles seront associées à des anomalies de formes et/ou de position.

On peut citer les cas de colorations liées aux tétracyclines de grade 3 et 4 ou encore de fluoroses résistantes à la combinaison des techniques de micro-abrasion et d'éclaircissement externe. (8,9)



**Figure 4: Persistence de dyschromies après éclaircissement externe (FAUCHER ; 2001)**

Le caractère esthétique des facettes est directement lié à leur finesse ainsi qu'à leur translucidité.

La lumière traversant la céramique, le substrat naturel sous-jacent influe sur l'apparence extérieure.

Un substrat sombre donnera une restauration finale plus terne et tirant sur le gris.

*Le résultat sera donc fonction du compromis entre l'épaisseur de la préparation et celle de la céramique nécessaire pour masquer la dyschromie*



Augmenter l'épaisseur de préparation permettra d'avoir une facette plus épaisse et donc plus opaque, masquant mieux la coloration mais se fera au détriment de la translucidité, garante du naturel de la restauration.

Ainsi la céramique doit être choisie en fonction d'un cahier des charges inhérent à la situation clinique.

Il est souvent intéressant de combiner les méthodes d'éclaircissement avec les restaurations adhésives pour éclaircir la teinte de base et limiter l'épaisseur de préparation et faciliter le travail du céramiste. (8)

C'est un compromis peu mutilant qui permet une économie tissulaire et qui offre un meilleur rendu esthétique.

Après l'éclaircissement, une phase de temporisation est nécessaire avant de passer à la restauration céramique.

La cause principale est la diminution d'adhérence de l'email induite par le peroxyde d'hydrogène.

Deux semaines sont nécessaires à l'élimination totale de ces résidus.

Dans une moindre mesure la teinte obtenue peut légèrement se modifier aux contact des colorants alimentaires.(7,8,10)

#### 1.1.1.5. Dents dépulpées réfractaires au blanchiment

Il est courant de voir une dent mortifiée se colorer quelques années après le traitement endodontique.

Plusieurs raisons expliquent ceci :

- après la pulpectomie, les globules rouges initialement contenus dans la pulpe peuvent infiltrer les fibrilles de dentine.

L'hémoglobine qu'ils contiennent dégénère (*comme dans un hématome*) en donnant des composés colorés foncés responsables de reflets grisâtres ou verdâtres.

- les produits de corrosion issus de restaurations métalliques et de certains produits endodontiques (ciments d'obturation canalair, Gutta percha...) peuvent diffuser dans les tubuli dentinaires et colorer l'organe dentaire (8)
- le manque d'étanchéité des restaurations coronaires est responsable, outre la percolation bactérienne, du passage d'agents chromogènes dans la structure de la dent

Un protocole d'éclaircissement interne par mise en place d'une pâte oxydante (perborate sodium et eau distillée) dans la chambre pulpaire est réalisé en première intention suivant le gradient thérapeutique.

La solution est changée chaque semaine jusqu'à obtention de la teinte souhaitée.

Malgré tout, les récurrences sont fréquentes (11,12) et en vieillissant la dent traitée aura à nouveau, une teinte un peu plus différenciée que celle des dents adjacentes.

Dans le respect du gradient thérapeutique, la pose d'une facette peut être envisagée après résurgence de la dyschromie.

## 1.1.2. Perte de structure de la dent

### 1.1.2.1. Fracture coronaire

En raison de leur position exposée dans l'arcade dentaire, les incisives supérieures sont les dents les plus souvent atteintes lors des traumatismes dentaires. Le préjudice est alors esthétique, fonctionnel et phonétique.

La restauration par facettes permet le maintien de la vitalité pulpaire malgré le délabrement.

En revanche, l'augmentation de la perte tissulaire est corrélée à une augmentation du risque de fracture de la facette.(13)

Chez l'enfant, une restauration collée directe sera préférée en première intention. (7)

Le choix de la restauration prothétique définitive se posera une fois les tissus parodontaux matures.

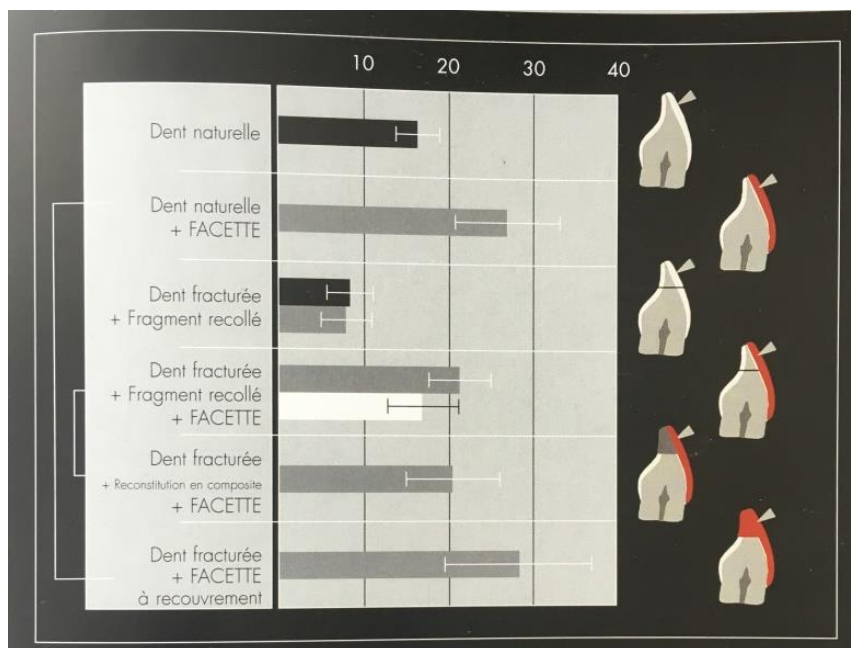


Figure 5 : Charge à la rupture (MPa) (MAGNE. 2003)

Selon certaines études la solidité des dents restaurées par facettes après fracture serait supérieure à celle de dents intactes. (14,15)

Ce schéma compare la solidité d'incisives naturelles et d'incisives restaurées selon différentes modalités.

Les dents restaurées par facette sans ou avec recouvrement incisif présentent une meilleure résistance à la fracture qu'une dent fracturée dont le fragment a été recollé ou même qu'une dent naturelle.

### 1.1.2.2. Les usures

L'usure dentaire peut être de nature :

- Mécanique : attrition, abrasion et abfraction
- Chimique : érosion

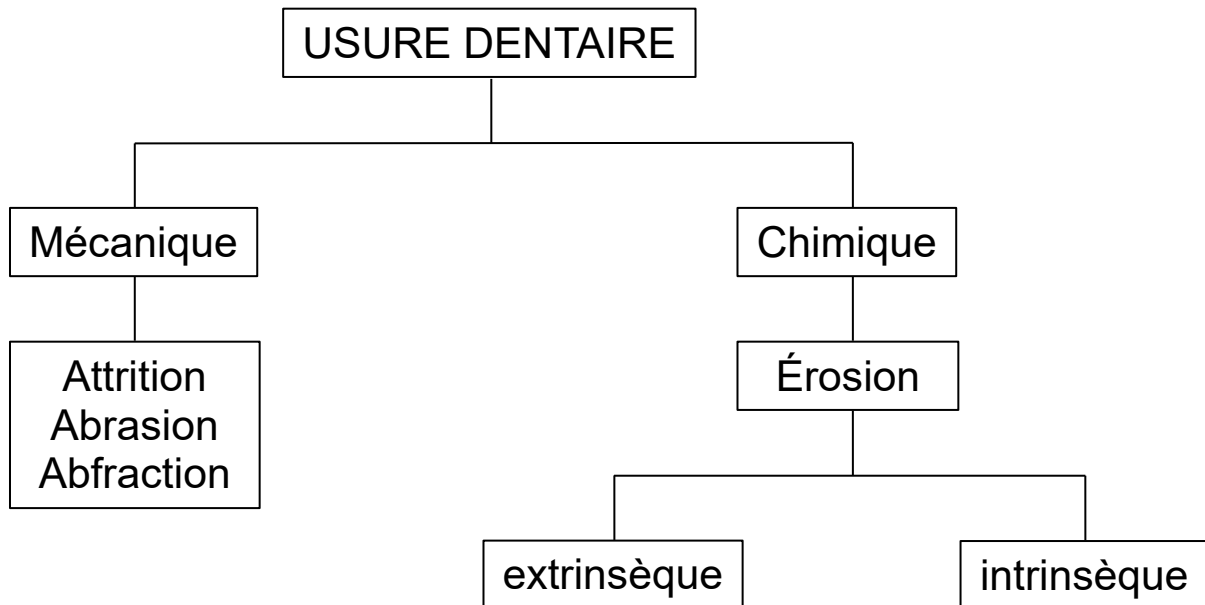


Figure 7 : Usure dentaire, issu d'un document de cours (Dr D'Incau)

**L'abrasion dentaire** est un processus d'usure physique à trois corps, résultant d'une action mécanique par friction ou frottement répété d'un corps étranger sur les tissus durs de la dent, sans aucun rapport avec l'occlusion.

**L'érosion dentaire** résulte d'un processus chimique de dissolution acide par des acides d'origine intrinsèque ou extrinsèque (et non d'origine bactérienne) au niveau des surfaces dentaires. (16)

L'usure dentaire est fréquente et son origine multifactorielle.

On retrouvera parmi les causes les plus fréquentes d'érosion :

- habitudes alimentaires déséquilibrées (consommation importante d'aliments/boissons acides)
- production d'acide intrinsèque (boulimie, reflux gastro-œsophagien, hernie hiatale)
- hypo- ou asialie

### Conséquences :

- diminution de l'épaisseur de l'email avec exposition progressive de plages dentinaires
- dyscolorations des surfaces dentinaires exposées
- perte de l'anatomie de la dent et des repères occlusaux : impact sur la fonction et l'esthétique (perte des embrasures, modification de la ligne du sourire)
- migrations dentaires compensatoires avec des impacts sur l'occlusion et l'esthétique
- sensibilités pulpaire
- risque carieux augmenté

Le traitement prothétique sera fonction de la sévérité de la perte tissulaire(17)

Même si l'utilisation de résine composite a démontré son potentiel dans le cas de perte tissulaire modérée, les facettes céramiques semblent plus indiquées dans le secteur esthétique.(18)

La diminution caractéristique de la couche d'email d'une dent usée est responsable d'une plus grande flexibilité de la couronne. C'est pourquoi une dent usée subit des contraintes plus importantes qu'une dent qui ne l'est pas. La restitution du volume dentaire de la dent émoussée renforce cette dernière en permettant une meilleure absorption des contraintes.

Dans le cas d'érosion n'atteignant que l'email, le collage reste optimal puisque la qualité de la liaison adhésive de l'email érodé est similaire à celle de l'email sain.

A contrario, le collage sur de la dentine érodée est déconseillé car cette dernière est encore moins favorable à la pénétration de l'adhésif que la dentine saine.(19,20)

#### 1.1.2.3. Malformations généralisées congénitales : amélogénèses imparfaites (4,21)

La jonction amélo-dentinaire joue un rôle de barrière au transfert des contraintes qui va empêcher la propagation des fissures dans la dentine. Les restaurations adhésives collées ne peuvent être utilisées comme thérapeutique qu'à la seule condition que la jonction amélo-dentinaire soit préservée.

L'amélogénèse imparfaite est d'origine génétique. Elle constitue un groupe d'anomalies du développement affectant la structure et l'apparence clinique de l'email des dents lactéales et définitives.

L'altération de l'émail peut être :

- Quantitative : diminution de l'épaisseur de la couche d'émail. C'est la forme hypoplasique
- Qualitative : épaisseur normale et défauts de structure. Ce sont les formes hypominéralisées et hypomatures

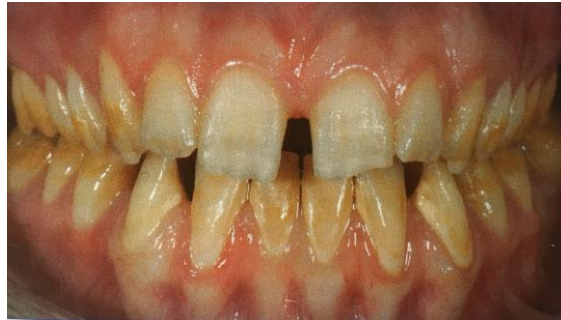

Figure 8: Amélogénèse imparfaite hypoplasique (ANCKENMANN, ETIENNE ; 2016)

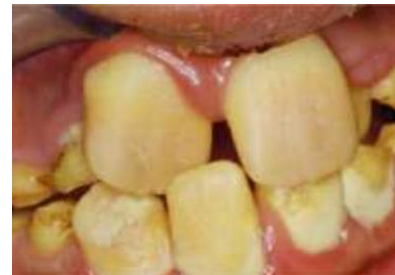
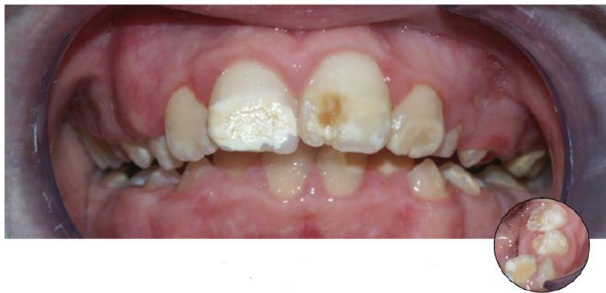
Figure 9: Amélogénèses imparfaites hypomature et hypominéralisée (DELBOS; 2014)

Ces trois formes peuvent être traitées par des restaurations esthétiques en céramique collées, partielles (facettes) ou périphériques (couronnes) selon la gravité de l'atteinte amélaire.

Les formes hypominéralisées, et surtout, hypomatures compromettent la qualité de l'adhésion.(22)

Afin de limiter les échecs, les protocoles de collage doivent être adaptés au type d'atteinte.

Un rinçage à l'hypochlorite de sodium à 5% durant une minute après mordantage et avant application d'adhésif permet de potentialiser le collage sur un émail hypocalcifié.

En revanche il est à éviter dans les formes hypomatures car il détruit beaucoup d'émail insuffisamment soutenu.(23,24)

### 1.1.3. Anomalies de forme

#### 1.1.3.1. Dents conoïdes

C'est une anomalie d'origine génétique se caractérisant par une diminution du diamètre mesio-distal de la dent mais avec une racine normale.

Les incisives latérales sont plus fréquemment concernées par cette malformation.

Le sourire est d'autant moins esthétique que la limite cervicale d'une dent conoïde est souvent plus coronaire marquant une cassure dans l'alignement des bords libres.

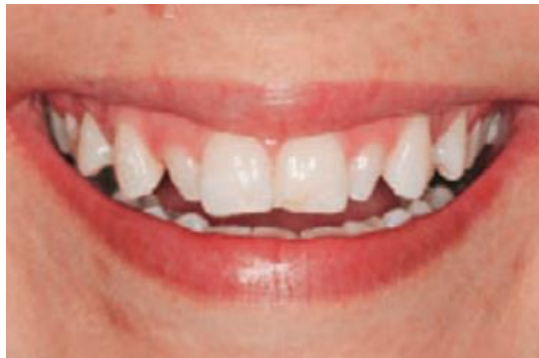

Figure 10: incisives latérales conoïdes (PENA, VIOTTI; 2009)

La correction par facette nécessite peu voire pas de préparation. (4)(25)

#### 1.1.3.2. Fermeture de diastèmes et des triangles noirs interdentaires

Les diastèmes inter-incisifs sont une singularité du sourire relativement fréquente.

Et si la plupart des porteurs de diastèmes y sont attachés, il est aisé de résoudre ce problème esthétique, chez ceux qui le perçoivent comme tel.

Les fermetures de diastème se font principalement pour des raisons esthétiques et/ou psychologiques plutôt que fonctionnelles.

Les triangles noirs sont quant à eux liés à une perte partielle des tissus parodontaux, consécutifs à un traitement orthodontique ou à une atteinte parodontale.

La mise en place de résine composite peut résoudre un défaut isolé mais la gestion simultanée de la couleur, de la forme, du profil d'émergence ainsi que de la limite cervicale doit être envisagée de manière globale en technique indirecte.

Les facettes céramiques peuvent venir compenser la perte de papilles avec un système d'ailettes proximales sous réserve de préparations spécifiques (limites intra-sulculaires, préparation de la face proximale, utilisation de céramique plus saturée au niveau inter-dentaire) (7)

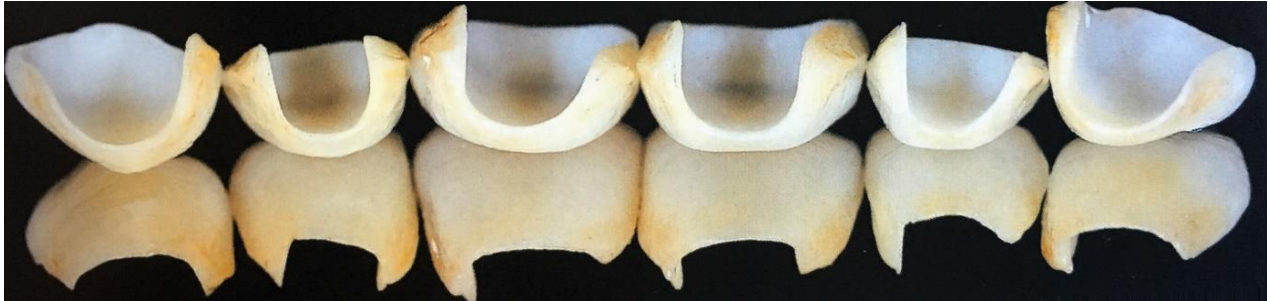


Figure 11: des ailettes proximales compenseront la perte de papilles (MAGNE ; 2003)

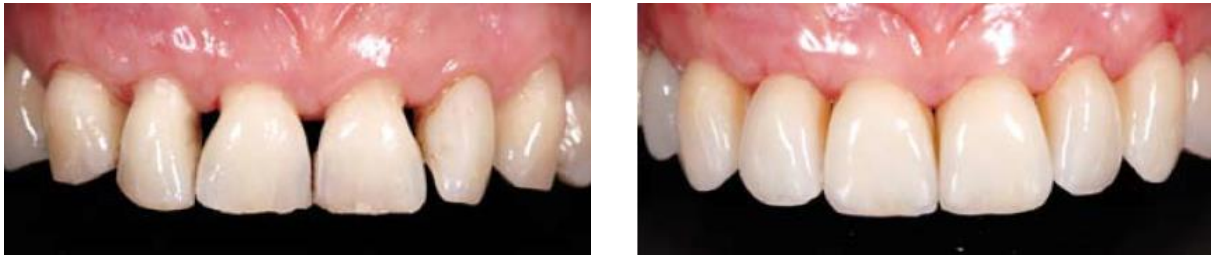

Figure 12 : Fermeture d'espaces interdentaires consécutifs à une parodontite par facettes à ailettes proximales (LASSERRE; 2010)

### 1.1.3.3. Allongement de bord libre

La diminution de la hauteur des dents est un processus physiologique appelé attrition auquel peuvent s'ajouter des processus pathologiques tel le bruxisme.

Elle résulte des contacts répétés qu'entretiennent les dents entre elles lors de la fonction.

Ainsi, avec l'âge, la taille des incisives tend à diminuer.

La restauration de la hauteur des dents antérieures et le regain de la prééminence des incisives centrales peut contribuer à rajeunir le sourire patient.

Avant toute thérapeutique, l'analyse occlusale est indispensable afin d'écartier toutes parafonctions pouvant contre indiquer une restauration par restaurations adhésives collées, et pour assurer un guidage antérieur fonctionnel.



#### 1.1.3.4. Malpositions légères

Cette indication est controversée car elle va à l'encontre du principe d'économie tissulaire.

La correction de légères malpositions par facettes peut être proposée s'il existe d'autres anomalies concomitantes et face à des patients refusant catégoriquement d'envisager un traitement orthodontique. (26)

## 1.2. Contre-indications

### 1.2.2. Hygiène

Une hygiène maîtrisée est un pré requis indispensable quel que soit le traitement prothétique envisagé.

Une attention particulière sera portée à l'élimination des problèmes parodontaux existants et à leurs cicatrisation afin d'assurer à la facette une limite prothétique saine.

### 1.2.3. Surface d'émail insuffisante et/ou de mauvaise qualité

De nombreux facteurs peuvent être responsables d'une altération de la matrice amélaire : hérédité, troubles nutritionnels, traitement systémique pendant la grossesse ou encore intoxication au fluor.

A l'instar de l'amelogenèse imparfaite, la dentinogénèse imparfaite est héréditaire, affecte les dentures temporaires et définitives et présente des formes et des degrés variables.

Les dents présentent des couronnes en bulbe, des racines grêles aux canaux oblitérés.

Leur coloration varie du bleu clair au brun foncé.

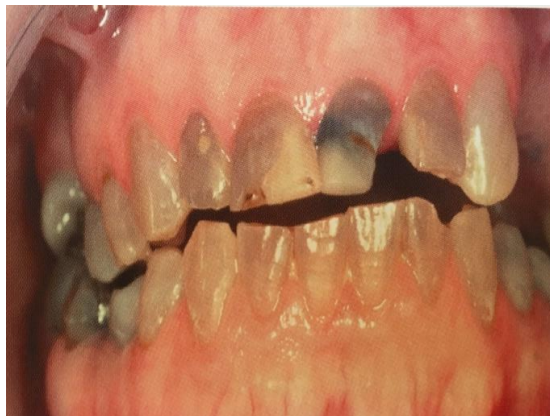

Figure 13 : dentinogénèse imparfaite (PIETTE, GOLDBERG; 2012)

Bien que l'émail ne soit pas atteint, il s'écaille rapidement à cause d'une jonction amélo-dentinaire déficiente.

De telles altérations entraînent des états de surface, après mordantage, de moindre qualité, une pénétration réduite de l'adhésif et, en conséquence l'échec du collage adhésif, soit à court, soit à long terme.

Et si de nos jours les progrès du collage permettent une fiabilité et une longévité de nos restaurations adhésives collées, il est important de souligner la diminution de l'efficacité du collage conjointement à celle de la quantité d'émail résiduel.

Pour plusieurs raisons, la dentine n'est pas un substrat de collage idéal et doit être évitée.

Tout d'abord, la dentine déminéralisée ne peut être que partiellement infiltrée par les monomères (27)

Ensuite les monomères parvenus à infiltrer la dentine sont mal répartis à cause du réseau de collagène qui fait office de filtre sélectif : Les monomères à poids moléculaire élevé et à caractère hydrophobe ne pénètrent que superficiellement la matrice protéique, tandis que les monomères hydrophiles à bas poids moléculaire (type HEMA) constituent l'essentiel de la zone d'infiltration profonde. (28)

La conséquence directe de cette mauvaise répartition est l'imprégnation du collagène par une résine de mauvaise qualité, peu polymérisée et propice à la dégradation.

Le collagène qui n'est plus protégé par une gaine de résine peut à son tour être le siège de dégradations par l'action protéolytique d'enzymes d'origine bactérienne, salivaire, voire endogènes. (29)

Pour ces motifs, les dysplasies de l'émail (dentinogénèses imparfaites, amélogénèses imparfaites sévères, fluoroses sévères et hypominéralisations molaires incisive sévères) contrent-indique une réhabilitation par facettes.

Les traitements s'orienteront alors vers des restaurations périphériques, plus invasives mais plus durables.

#### 1.2.4. Quantité de tissu résiduel insuffisante

Une perte de substance trop importante est une contre-indication à la fois pour le collage et pour la résistance mécanique. (13)

La présence d'obturations trop étendues contre indique la réalisation de facette car la préparation doit rester minime.

D'autant plus que d'un point de vue mécanique c'est le substrat le plus rigide qui absorbe les contraintes :

Ainsi c'est l'email qui les absorbe dans l'alliance céramique + email, ce qui est l'idéal.

Mais la céramique se retrouve en première ligne dans le duo céramique + dentine et céramique + composite et est plus exposée à la fracture.

D'autre part, le collage est moins efficace sur la dentine. Une limite de préparation située dans la dentine facilitera l'infiltration du joint entraînant dyscolorations et décollement de la facette.

Selon plusieurs études, les taux de survie à long terme sont significativement augmentés lorsque les préparations sont amélaire (30)

#### 1.2.5. Parafonctions

Le bruxisme et l'onychophagie induisent des contraintes mécaniques fortes et répétées, engendrant un risque de décollement ou de fracture de la facette céramique huit fois supérieur.(31)

Dans ces cas de figure, les couronnes se présentent comme une alternative plus pérenne.

Le port d'une gouttière nocturne de protection des facettes peut être envisagé si les contraintes sont raisonnables.

#### 1.2.6. Malpositions trop importantes

Les facettes ne peuvent en aucun cas se substituer à un traitement orthodontique pour corriger d'importantes malpositions.

En revanche, orthodontie et facettes pourront être complémentaires dans la gestion de certaines anomalies comme l'agénésie des latérales par exemple.

### 1.2.7. Rapports inter-arcade atypiques

A l'instar des parafonctions, les schémas occlusaux entraînant trop de forces tels le bout à bout incisif, l'inversé d'articulé et la supraclusion antérieure demeurent des contre-indications aux facettes.(32)

### 1.2.8. Dyschromie trop soutenue

La luminosité et la couleur finale d'une restauration céramo-céramique sont dépendantes du substrat dentaire sous-jacent. Plus la coloration dentaire est importante, plus la facette doit être épaisse.

L'épaisseur maximale d'une facette céramique collée est de 0.5 à 0.6mm. Pour cette épaisseur, on peut obtenir une correction d'une à deux teintes.

## 1.3. Avantages (8)

### 1.3.2. Préparations à minima

La facette peut traiter un problème esthétique sans être aussi invasive qu'une pose de couronne, ce qui est mieux accepté par le patient.

L'alèsement minime de tissus durs permet de maintenir la vitalité, d'éviter le risque d'hypersensibilités postopératoires, de nécroses pulpaire.

Dès lors que ceci est possible, la limite cervicale est supra gingivale : lorsque le joint céramique dent ne risque pas d'être visible, qu'il n'y a pas de caries ou d'obturations pré existantes à ce niveau.

Cela présente plusieurs avantages :

- facile à nettoyer
- limite dans l'émail
- pas de risque de récession
- facilite le protocole opératoire (mise en place du champ opératoire et empreinte facilitées)

### 1.3.3. respect des points de contact

Il n'est pas rare que les points de contact soient défailants lors de l'essayage d'une couronne en raison de l'expansion de la céramique à la cuisson.

D'autre part, lors de la mise en place d'une couronne, le point de contact inter-proximal peut se situer quelques dixièmes de millimètres au-dessus ou en dessous du point de contact initial. Avec pour conséquences une gêne pour le patient, voire des tassements alimentaires.

La préparation pelliculaire de la facette évite ces écueils.

### 1.3.4. Santé gingivale

La limite supra gingivale permet un accès au brossage aisé.

La céramique présente une excellente biocompatibilité (pas d'allergie, de corrosion), ainsi qu'une faible affinité pour la plaque.

### 1.3.5. Esthétique

La céramique possède un potentiel esthétique inégalé par les autres matériaux.

Les facettes céramiques possèdent l'énorme avantage de présenter une limite cervicale indécélable.

La question de la visibilité du joint ne se pose pas comme c'est le cas pour les céramo-métalliques (qui peut se voir par transparence même quand la limite est enfouie).

### 1.3.6. Pérennité

Une fois collées, les facettes céramiques ont une grande résistance.

La céramique est stable dans le temps et ne change pas de teinte.

De nombreuses études ont montré des taux de succès supérieurs à 90% après plusieurs années. (33–35)

### 1.3.7. Adhésion

La préparation amélaire permet d'obtenir un collage optimal, avec des valeurs d'adhésion très fortes.

Elle garantit un joint étanche contrairement à un collage sur dentine ou ciment.

## 1.4. Contraintes

### 1.4.2. Critères de préparation

La préparation n'est en elle-même pas compliquée. La difficulté réside dans l'analyse rigoureuse de la situation clinique. Le praticien doit évaluer l'épaisseur de préparation nécessaire permettant l'esthétique et la résistance de la restauration ; la position de la limite cervicale, la nécessité ou non de préparer les espaces inter proximaux, la réalisation ou non d'un retour palatin.

### 1.4.3. Protocole strict

La facette n'a pas de rétention mécanique propre. L'étape de collage revêt une importance capitale et doit être opérée dans des conditions optimales : isolement parfait de la préparation vis-à-vis de la salive, des fluides gingivaux, de l'air expiré.

### 1.4.4. Esthétique

La réalisation de facettes céramiques exige une extrême rigueur dans le choix de la teinte et de la forme afin de se fondre harmonieusement avec le reste de la dentition.

Il est d'ailleurs plus difficile de restaurer une incisive centrale unitaire que de refaire les deux.

### 1.4.5. Pérennité

Les taux de survie rapportés dans la littérature sont excellents.

Mais l'expérience du praticien, la forme de la préparation, le système adhésif utilisé, l'exposition dentinaire éventuelle sont autant de facteurs qui peuvent affecter ces résultats.

Plusieurs études rétrospectives ont évalué l'influence de ces facteurs sur la pérennité des facettes en céramique. (36–38)

Il en ressort que les échecs les plus fréquents sont le décollement et la fracture.

Les préparations présentant des plages de dentine exposées, sont les principales sources de ces échecs. Si la limite marginale est placée dans la dentine, des dyscolorations marginales peuvent, également, être observées.

La forme des limites proximales, leurs situations ou non dans l'émail, influencent la qualité du joint de collage. Quand l'exposition de dentine est inévitable, il est indispensable de conserver le plus d'émail possible durant la préparation pour garantir un collage efficace.(39)

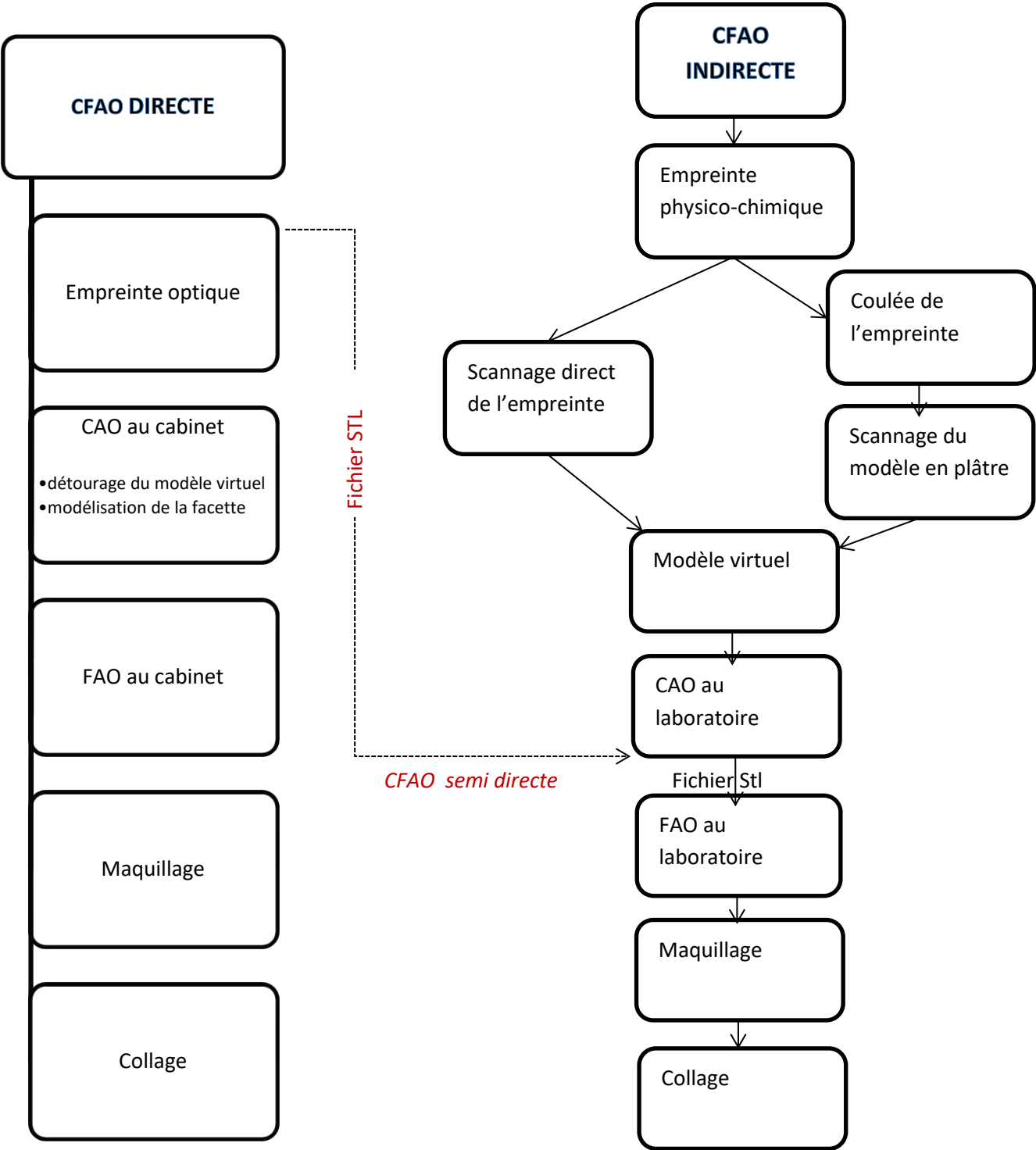
#### 1.4.6. Coût

Les facettes sont onéreuses et ne sont pas remboursées par la Sécurité sociale.

# 2. Protocole clinique de réalisation des facettes par CFAO

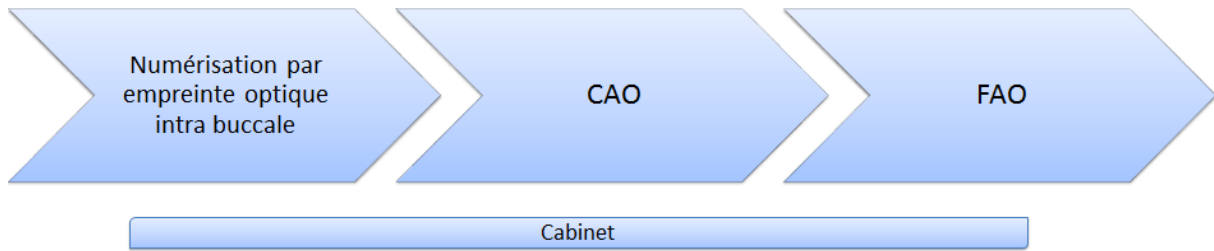
## 2.1. Principes de la CFAO

### 2.1.1. Organigramme des étapes





### 2.1.2. La CFAO en technique directe ou « chair-side »



La CFAO en technique directe permet la réalisation de toutes les étapes au sein du cabinet dentaire : l'enregistrement de la préparation, la modélisation de la restauration et son usinage. Elles sont idéalement réalisées au cours de la même séance.

En chairside, le matériel se présente sous la forme d'une unité de prise d'empreinte optique, disposant d'un ordinateur pour la gestion de la CAO. La phase de FAO est gérée par une machine-outils de taille modeste.

#### 2.1.2.1. Le système Cerec de Sirona

Le Cerec est lancé en 1987 par le groupe Sirona, et signifie « chairside electronic restoration economic crown », c'est-à-dire « système de fabrication de couronnes électronique, économique réalisé au fauteuil ».

Il est composé de deux unités mobiles :

- L'unité d'acquisition d'images : la camera intra buccale
- L'unité d'usinage

L'omnicam, camera intra buccale la plus récente chez Sirona (2012) fonctionne sans poudre, acquière les données en continu et fournit des acquisitions 3D en couleur.

Après avoir scanné la dent à restaurer, son antagoniste et les arcades en occlusion, l'opérateur peut réaliser la conception de la future restauration à l'aide du logiciel dont la version la plus récente est actuellement la 4.4.

La modélisation terminée, l'unité d'usinage confectionne la pièce définie.

3 unités d'usinage sont disponibles :

- Cerec MC, au cabinet. Bloc de 20mm maximum : pour des restaurations unitaires seulement
- Cerec MC X, au cabinet. Bloc 40 mm maximum : permet de réaliser également des bridges et des piliers.

- Cerec MC XL, au cabinet et au laboratoire. Bloc de 85mm maximum : Permet d'usiner des restaurations de grandes étendues, dans des matériaux variés (plastiques, céramiques, métalliques) tels des bridges de plus de 4 éléments, des barres de jonction etc.

#### 2.1.2.2. Le système Carestream

La caméra Carestream 3600 sortie en 2016, s'inscrit dans un flux numérique total de logiciel Kodak comprenant la caméra, le logiciel de conception CS restore, et également un cone-beam. Ces informations peuvent être envoyées vers la machine-outil d'usinage CS 3000 pour l'usinage de pièces prothétiques de petite dimension (inlay, onlay, facettes et couronnes).

La numérisation se fait en couleur et sans poudrage. Elle possède deux embouts interchangeables à orientation différente : un embout standard et un à orientation latérale, plus petits, pour les zones plus difficiles d'accès. Ces embouts sont autoclavables jusqu'à 20 fois et sont actuellement les plus petits du marché.

La caméra se connecte en USB sur n'importe quel ordinateur pourvu qu'il soit équipé du logiciel correspondant. Ainsi, la caméra peut être déplacée d'un poste à l'autre dans le cadre d'une utilisation partagée en cabinet de groupe.

Le poids de la Carestream 3600 (326g) et sa prise main de type stylo permettent à l'opérateur une orientation simple et sans mouvement contraignant du poignet. La numérisation se fait en continu mais peut être stoppée pour être reprise ensuite.

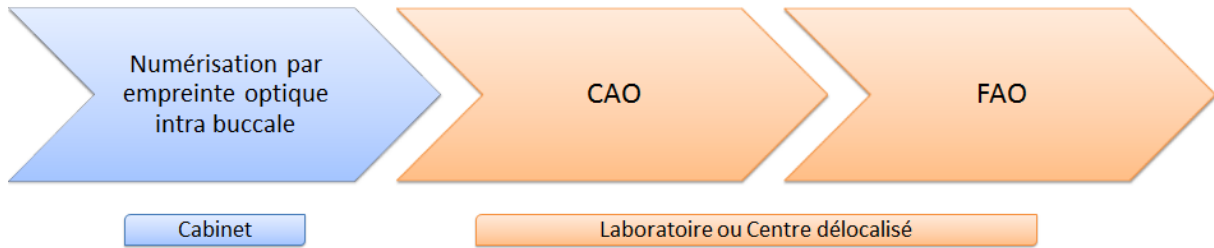
Une fois la numérisation terminée on peut zoomer, modifier l'orientation et procéder à la conception de la prothèse avec le logiciel CS restore. Le logiciel automatise la plupart des étapes de la modélisation et reconnaît de façon intuitive tous les éléments de la numérisation. Il repère et trace la limite cervicale et met en relief les contre-dépouilles.

Une fois la modélisation de la pièce validée, le fichier est transmis à la machine-outil CS 3000 pour y être usiné.

L'usineuse CS 3000 fonctionne avec quatre axes et une fraise unique, qui doit être changée tous les dix usinages selon le constructeur.

*D'autres marques (charlydental®, planmeca®, Roland DWX-4®, Système LYRA® proposent aussi de petites usineuses ouvertes venant compléter un système d'empreinte optique).*

### 2.1.3. La CFAO en technique semi-directe



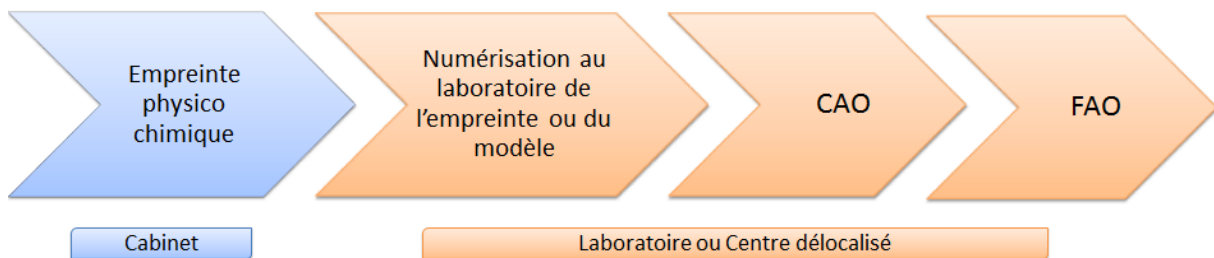
Dans ce système de CFAO, l'unité d'usinage n'est pas dans le cabinet dentaire. Le praticien réalise l'empreinte numérique et enregistre les informations nécessaires pour la réalisation de la prothèse (dents adjacentes, dents antagonistes, occlusion). Ces données numériques sont envoyées au laboratoire de prothèse (ou dans un centre d'usinage) qui réalisera la modélisation 3D et l'usinage de la restauration.

Les différents composants de la chaîne de CFAO fonctionnent avec un fichier Stl qui est un format de fichier neutre pouvant être lu par n'importe quel système quelle que soit sa marque.

On parle de système « ouvert ».

Cela permet au logiciel de CFAO et à l'unité d'usinage de traiter des empreintes optiques issues de différents systèmes (Apollo DI de Sirona, True Definition Scanner de 3M, Trios de 3shape, Itero de Cadent etc.).

### 2.1.4. La CFAO en technique indirecte



En CFAO indirecte, le praticien réalise une empreinte classique physico-chimique, la transmet au prothésiste, qui réalise l'acquisition numérique des données.

La conception assistée par ordinateur est réalisée au laboratoire.

En technique indirecte, comme en semi-directe, la fabrication peut avoir lieu :

- par procédé soustractif (everest®, cerec inlab®, cercon®)

Qui permet d'usiner des blocs de matériaux par enlèvement de matière, selon le même dispositif que l'usineuse de cabinet. Ces machines-outils sont plus ou moins complexes en fonction du nombre de moteurs et donc d'axes de déplacement. Les usineuses de cabinet en compte généralement trois contre quatre à cinq pour celles destinés aux laboratoires.

-par procédé additif (Procera<sup>®</sup>, Wol-ceram<sup>®</sup>) (40)

Il s'agit de machines qui consistent à réaliser la pièce prothétique par ajout de matière. La représentation 3D de la pièce va être fractionnée en couches successives correspondant aux futures couches de matériau qui seront ajoutées.

Des machines et des technologies différentes (imprimantes 3D, stéréolithographie, microfusion) sont utilisées en fonction du matériau à usiner.

Actuellement, ces technologies subissent de multiples essais cliniques, notamment pour favoriser l'utilisation des céramiques selon ces procédés encore impossibles aujourd'hui.(41)

## 2.2. Céramiques usinables

De nos jours, l'ensemble des céramiques conventionnelles peut être utilisé en CFAO, ce sont des céramiques feldspathiques, vitrocéramiques, infiltrées. En revanche, la réciproque n'est pas vraie : les céramiques polycristallines (zircone et alumine) et les céramiques hybrides (céramiques poreuses renforcées par injection de polymères) ne sont accessibles que par usinage.

L'usinabilité d'un matériau est son aptitude à être facilement usiné, sur de faibles épaisseurs, sans se fracturer, en respectant la forme géométrique modélisée au départ, tout en conservant un état de surface satisfaisant.

Actuellement, en comparaison à d'autres matériaux (comme les composites ou les matériaux hybrides) l'usinabilité des céramiques n'est pas excellente car elles entraînent une usure prématurée des outils et ne sont pas exemptes de défaut (écaillage de surfaces, fissures).(42)

### 2.2.1. Classification et propriétés des céramiques (43–46)

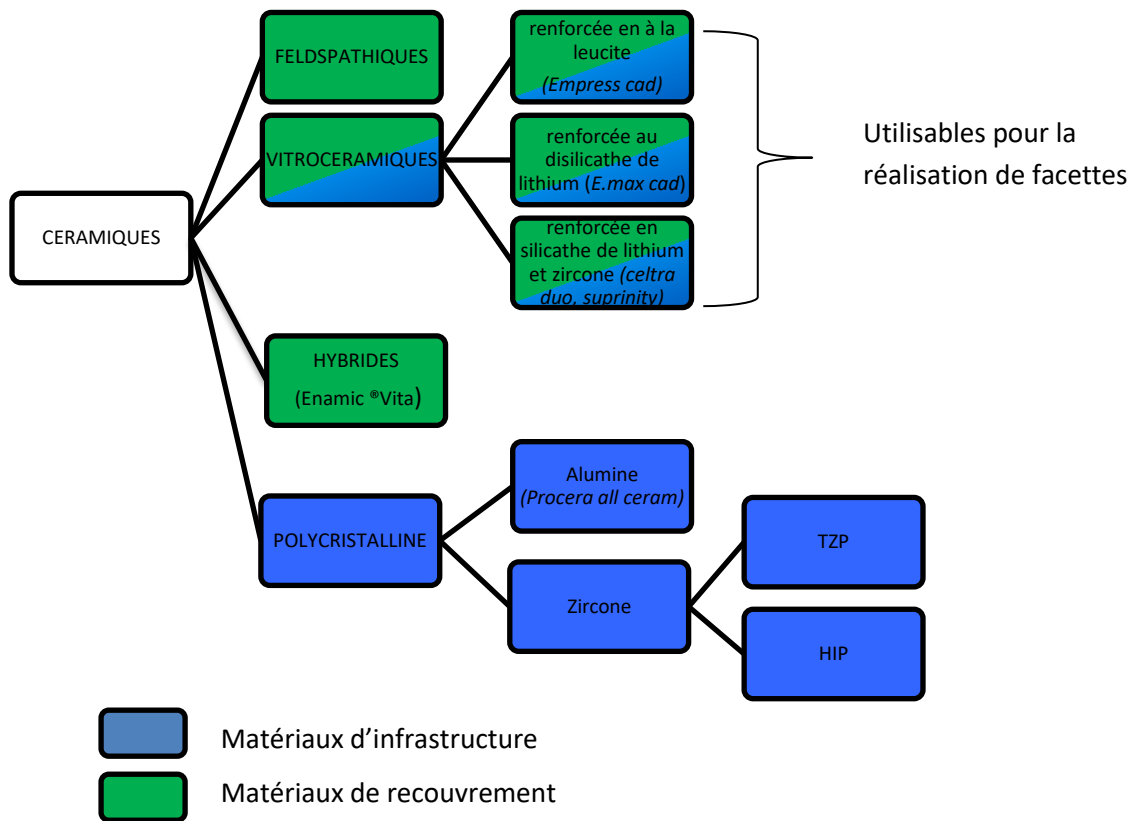


Figure 14: Céramiques accessibles par CFAO : utilisations et exemples de blocs commerciaux

Matériau céramique		Offre commerciale	Flexion (MPa)	Tenacité (MPa.v <sub>m</sub> )	Propriétés optiques	Aptitude Au collage	Indication pour facette	
Feldspathique		Vitablocs® Mark II Vitablocs® triluxe	90	1.5	+++	+++	oui	
Vitrocéramique	renforcée à la leucite	IPS Empress Cad®	160	1.3	De + à +++	+++	oui	
	renforcée en disilicate de lithium	IPS e.max Cad®	350	2.6	De + à +++	+++	oui	
	renforcée en silicate de lithium et zircon	Celtra duo® Suprinity®	420 210	2.2 2	++	++	oui	
Hybride		Vita enamic®	150	1.5	++	+++	oui	
Polycristalline	Alumine	Procera® All ceram	687	5.4	+	-	Chape devant être stratifiée	
	Zircone	TZP		>1200	15	+/-	-	non
		HIP			>800		7	-

Figure 15 : Comparaison des différents types de céramiques pour la réalisation de facettes

	VITREUSES					CRISTALLINES		
	Feldspathique enrichie					Alumineuse		Zircone
	Stratifiée		Pressée/Coulée, CFAO			Barbotine (infiltrée)	CFAO	CFAO
	Fluoroapatite	Leucite	Leucite	Disilicate de lithium	Silicate de lithium et dioxyde de zirconium	Alumine pure ou dopée à l'oxyde de zirconium	Alumine pure ou dopée à l'oxyde de zirconium	Zircone préfritée TZP
	IPS d.SIGN® Ivoclar  IPS e.max® Ceram Ivoclar	IPS InLine® Ivoclar  Vita VM® Vita	IPS Empress Esthetic® Ivoclar  IPS Empress® CAD Ivoclar  Mark II® Vita	IPS e.max® Press Ivoclar  IPS e.max® CAD Ivoclar	Suprinity® Vita  Celtra® Dentsply	In Ceram® Alumina Vita  In Ceram® Zirconia Vita	Procera® Alumina Nobel  In Ceram® Alumina Vita	IPS e.max® ZIRCAD Ivoclar  Lava® 3M ESPE
<b>Flexion</b> MPa	120		105(50,1) 137(42,1)	330(1) 344 (42)		500 400 (42)	700	1000
<b>E</b> GPa			26-32 (50) 57 (42)	60 (1) 80 (42)		< 210 (42)		<200 (42)
<b>Dureté</b> GPa			6,5 (42)	6 (42)		<13 (42)		
<b>Ténacité</b> MPa√m			1 (42) 2 (1)	2,3(42) 2(1)		<3,7 (42)		<4,5 (42)
<b>Aptitude au collage</b>	+ ←							-

Figure 16 : Céramiques, classification et propriétés mécaniques (thèse A. Carrère 2015 (47))

Les **céramiques vitrocéramiques renforcées en leucite** (empress® CAD) et les **céramiques feldspathiques** (Vitablocs® Mark II, triluxe...) possèdent des propriétés mécaniques équivalentes entre elles, (même si d'une manière générale, les céramiques feldspathiques sont plus translucides que les vitrocéramiques renforcées).

Ces céramiques ont des qualités esthétiques excellentes notamment au niveau de la translucidité. En revanche leur résistance mécanique plus faible doit être compensée par une adhésion plutôt qu'un scellement. Leur résistance n'est acceptable que lorsque le matériau présente une épaisseur suffisante et que le protocole d'adhésion est respecté. (48)

Elles trouvent encore leurs indications dans la réalisation de restaurations partielles collées postérieures (inlay-onlay) car elles sont rapidement usinées et ne nécessitent pas de cristallisations secondaires comme le disilicate (49)

- Les blocs de **céramiques au disilicate de lithium** (e.max CAD®) sont considérés comme une évolution des céramiques renforcées à la leucite. Ils présentent des propriétés optiques similaires aux céramiques feldspathiques mais avec des propriétés mécaniques supérieures.

Ces blocs enrichis en disilicate de lithium ont les meilleures propriétés mécaniques après les céramiques poly cristallines. Ils permettent de conserver une très bonne résistance à la fracture avec des épaisseurs minimales de matériau ou en présence de fonction occlusale majorée. (50)

- Les **céramiques renforcés en silicate de lithium et zircon** (Suprinity®, Celtra duo®) sont exclusivement disponible par CFAO. Leur composition cristalline plus fine que les céramiques à base de cristaux de disilicate de lithium facilite l'usinage et le polissage et diminue l'effet abrasif antagoniste.(51)

- Les **céramiques polycristalline** (alumine et zircon) sont de loin les plus résistantes mais aussi les moins esthétiques, et les plus délicates à coller.

- Dernières arrivées sur le marché, les **céramiques hybrides** (enamic® Vita) possèdent une matrice minérale poreuse en céramique renforcée par une résine d'infiltration. L'avantage de la céramique hybride est d'avoir un module d'élasticité proche de celui de la dentine, ce qui en fait un matériau élastique qui peut amortir les contraintes occlusales et réduire le risque de fractures.

Néanmoins, ses propriétés optiques sont en deçà de celles des céramiques feldspathiques et vitrocéramiques.



## 2.2.2. Céramiques utilisables pour les facettes

Le bio mimétisme et la longévité de la restauration vont dépendre en grande partie du matériau.

Il doit pour cela répondre à de nombreux impératifs : excellentes propriétés optiques, biocompatibilité, absence de rétention de plaque, résistance à l'usure et à la fracture, capacité à être collé, pérennité et tout cela pour une faible épaisseur (0,4 à 0,8 mm).

Les propriétés des céramiques varient en fonction de leur composition. Aussi le praticien doit choisir un matériau en adéquation à la situation clinique (dyschromie importante, facteurs occlusaux défavorables, etc.)

Les céramiques feldspathiques sont très esthétiques mais sont à éviter en cas de contexte para-fonctionnel (bruxomanie, onychophagie) et/ou en présence d'un support très coloré. Elles sont constituées majoritairement de cristaux de silice ; ce qui en fait des céramiques très translucides et relativement fragiles.

Les vitrocéramiques enrichies en disilicate de lithium, ont été inventées pour pallier ce problème. L'ajout de dioxyde de lithium permet d'améliorer sensiblement la résistance à la fracture tout en conservant d'excellentes propriétés optiques. Ce sont, actuellement, les plus utilisées pour la réalisation de facettes esthétiques.(52,53)

L'amélioration des propriétés mécaniques, des céramiques enrichies en disilicate de lithium renforcé, au détriment de son aptitude au collage et de sa translucidité, ne lui permet pas d'éclipser les vitrocéramiques enrichies en disilicate de lithium. De plus, ces matériaux récents ne bénéficient pas encore d'une expérience clinique validant leur indication pour la réalisation de facette.

La zircone, trop opaque et inapte au collage, n'est pas recommandée pour l'usinage de facettes.

Pour chaque type de céramique, il existe plusieurs tailles de blocs, différents degrés de translucidité et certains blocs proposent des dégradés de teinte (Vitablocs®Mark II, Vitablocs® triluxe).

Cependant, des études récentes ont montré que les blocs polychromatiques sont moins résistants en flexion que les blocs monochromatiques (54,55)

Des études supplémentaires sont nécessaires pour expliquer la raison de ces résistances plus faibles des blocs polychromatiques et prouver leur longévité sur le long terme.

Il y a, pour les cas de para-fonctions, une alternative récente avec les matériaux « hybrides » (blocs Enamic® de chez Vita).

Ce sont des blocs qui possèdent une matrice minérale poreuse en céramique renforcée par une résine d'infiltration.

Leur module d'élasticité semble présenter un avantage puisqu'il se situe entre ceux de l'émail et de la dentine, ce qui a pour conséquence une déformation sous la contrainte semblable à celle des tissus dentaires (54). Ces critères offrent la possibilité d'utiliser ce type de matériaux en présence de parafunctions.

Cette propriété garantit également une grande résistance mécanique et un meilleur comportement à l'usinage. (56)

Néanmoins, ses propriétés optiques sont inférieures à celles des céramiques feldspathiques et vitrocéramiques. Et de plus sa faible dureté et son module d'élasticité inférieurs à ceux des céramiques peuvent laisser supposer une érosion précoce.

D'autres études sont nécessaires pour valider le caractère esthétique ainsi que la pérennité de ce matériau pour la réalisation de facettes.

Céramiques usinables	
Offre commerciale	Indications de facettes
<b>Vitrocéramique enrichie en feldspaths :</b> Mark II, Trilux et RealLife (Vita), Cerec Blocs (Sirona)	Sur dent non dyschromiée, sans parafunctions
<b>Vitrocéramique enrichie en silicate de lithium et zircon :</b> Celtra Duo (Dentsply), Suprinity (Vita)	
<b>Vitrocéramique enrichie en disilicate de lithium :</b> e.max CAD (Ivoclar Vivadent)	Sur dent dyschromiée, ou non, sans parafunctions. Sélection de la translucidité du bloc en fonction de la dyschromie
<b>Vitrocéramique enrichie en leucite :</b> Empress CAD (Ivoclar Vivadent)	
<b>Matériaux hybrides</b> Enamic (Vita)	Facette dans un contexte parafunctionnel
<b>Alumine :</b> Procera AllCeram (Nobel) InCoris Al (Sirona) In-Ceram AL (Vita)	Contre indiqué
<b>Zircon :</b> Cercon, Lava, InCoris ZI et TZI (Sirona), ZirCAD (Ivoclar), BeCe CAD Zircon (Bego), Aadv Zr (GC), ZirLux FC et ST	

Figure 17 : Principales offres commerciales de céramiques et leurs indications (D'après Attal, 2014 (42)).

Ces indications sont à temporer car la qualité des céramiques est en constante évolution, notamment au niveau des propriétés optiques.

## 2.3. Séquences thérapeutiques

### 2.3.1. Plan de traitement et décision thérapeutique (57,58)

#### 2.3.1.1. Analyse esthétique préopératoire

Le clinicien doit avoir une vision globale des problèmes esthétiques impliqués dans l'arcade maxillaire du patient. L'analyse esthétique du visage, du sourire mais aussi des rapports gingivo-dentaires permet de relever les divergences entre les caractéristiques physiques du patient et celles jugées idéales (visage symétrique, coïncidence des bords incisifs avec la lèvre inférieure lors du sourire, incisives centrales plus larges de 2 à 3 mm que les latérales etc).

Elle doit être systématique car elle permet d'optimiser le projet esthétique, d'en anticiper les limites et d'en informer le patient.

Selon Magne et Belser, l'analyse esthétique préopératoire comprend l'analyse de 14 critères fondamentaux :

- |                                       |  |
|---------------------------------------|--|
| 1. Santé gingivale                    | 8. Eléments de base de la forme dentaire |
| 2. Fermeture de l'embrasure gingivale | 9. Caractérisation de la dent            |
| 3. Les axes dentaires                 | 10. Etat de surface                      |
| 4. Zénith du contour gingival         | 11. Couleur                              |
| 5. Equilibre des festons gingivaux    | 12. Configuration des bords incisifs     |
| 6. Niveau du contact inter dentaire   | 13. Ligne de la lèvre inférieure         |
| 7. Dimensions relatives des dents     | 14. Symétrie du sourire                  |

Le White Score et le Pink Score décrits par le Professeur Belser, ont également leur intérêt dans cette analyse préopératoire puisque ce sont des outils permettant d'évaluer objectivement les restaurations en zone esthétiques.(59)

Le pink esthetic score (PES) est basé sur 5 variables :

1. Papille mésiale
2. Papille distale
3. Courbure de la muqueuse
4. Hauteur de la muqueuse
5. Couleur et texture des tissus mous

Le white esthetic score (WES) évalue la restauration

1. Forme générale
2. Lignes de plus grand contour et volume de la couronne clinique
3. Teinte
4. Texture de surface
5. Translucidité et caractérisations

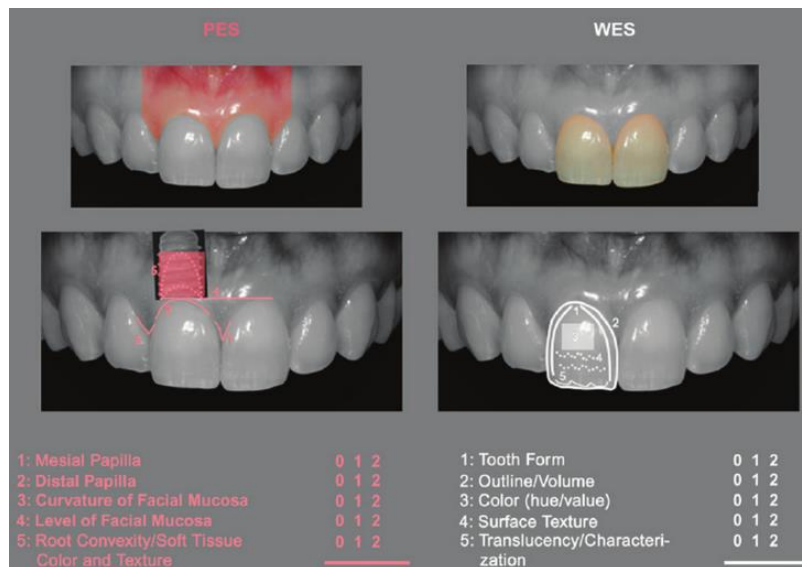


Figure 18: Guide d'utilisation du PES/WES (BELSER)

Si les conditions gingivales de la dent restaurée ne sont pas identiques à celles de la controlatérale (non alignement des collets par exemple), la restauration peut être inesthétique, et ce malgré une forme, une caractérisation et une teinte idéales. Cet examen préalable permet d'anticiper les chirurgies parodontales qui peuvent être nécessaires.

C'est d'ailleurs pourquoi il est plus aisé de réaliser plusieurs facettes qui permettront de recréer une unicité esthétique plutôt que de réaliser une seule facette devant s'intégrer à une situation initiale.

### 2.3.1.2. Projet esthétique

A partir de l'analyse esthétique, un projet esthétique peut être élaboré afin de préfigurer la future réhabilitation.

En fonction de la situation clinique, ce projet esthétique peut être un simple composite disposé sur la dent non préparé ou un mock up issu du wax up destiné à être gardé en bouche plusieurs jours.

Le projet esthétique (composite ou mock up) peut être scanné par empreinte optique et intégré au logiciel de CAO pour servir de référence à la restauration d'usage.

Ce projet esthétique peut également être matérialisé par un Wax up virtuel 2D à partir d'une photographie du patient grâce à des logiciels de simulation (GPS digital smile design®, smile design pro®). Le patient voit en direct l'aspect final de la restauration, ce qui en fait un outil de communication intéressant.(60,61)

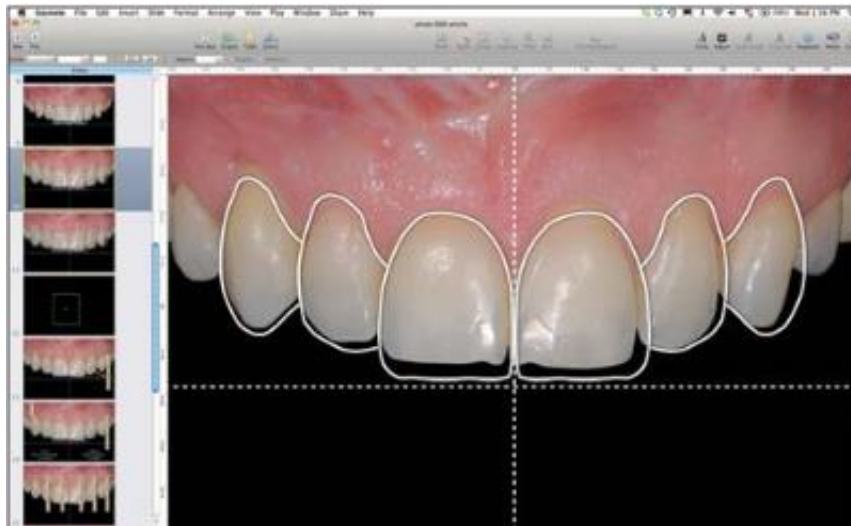


Figure 19 : interface du digital smile design montrant la relation entre la situation initiale et la situation idéale (61)

Le transfert du wax up 2D à une maquette de travail 3D réalisée avec une caméra optique est possible sous réserve que le logiciel de CAO soit « ouvert ».

Depuis 2013, par souci de simplification, les fabricants ont intégré dans leur logiciel de CAO une fonction de simulation (smile design de sirona®, smile composer®).

Une photo du patient est superposée à l'empreinte optique et permet de réaliser la conception en tenant compte du sourire.(62)Nonobstant ces logiciels sont encore limités d'un point de vue fonctionnel par leur absence de prise en compte de la gestion du guide antérieur ou de la désocclusion canine.

### 2.3.2. Préparation (7)

L'étendue de la préparation dépend de la perte tissulaire initiale, du projet prothétique (fermeture de diastème, présence d'anciennes restaurations, fracture coronaire etc.) et du matériau choisi.

La préparation doit également tenir compte des possibilités d'usinage : les angles trop vifs ne peuvent être usinés et des épaisseurs minimales sont requises pour limiter le risque de fracture, faciliter la conception informatique et permettre une anatomie convenable.

Plusieurs études s'accordent à dire qu'il faut éviter de placer la limite de la restauration au niveau de la concavité palatine car celle-ci est soumise à d'importantes forces de tractions. (7,63)

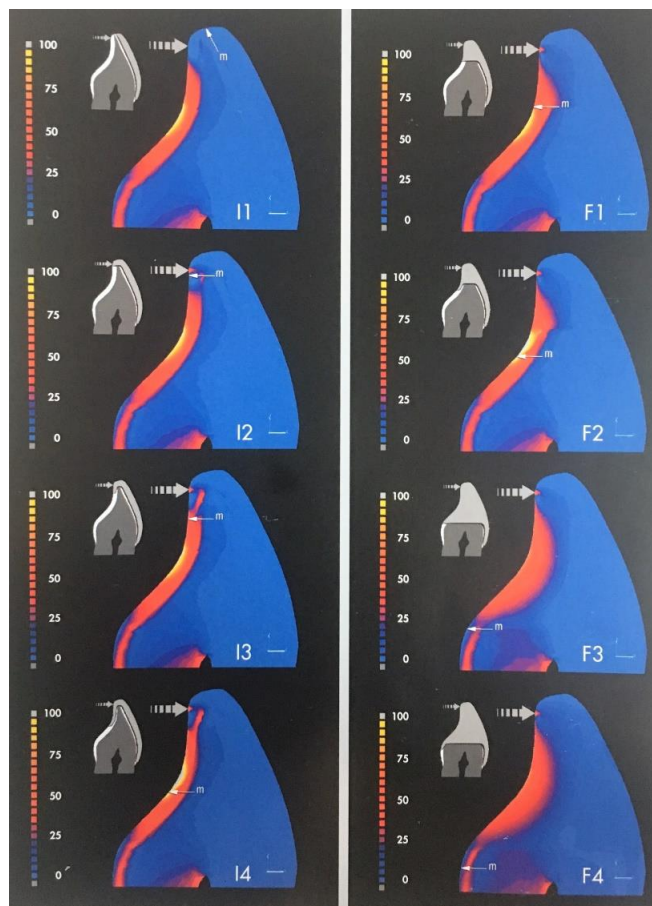


Figure 20: Répartition des contraintes en fonction de l'anatomie de la restauration (MAGNE; 2003)

Sur ce schéma de Magne et Belser (7), les flèches épaisses représentent la localisation et la direction de la charge, les flèches fines montrent la localisation du bord de la facette (m). Les contraintes sont exprimées en MPa et sont croissantes du bleu au gris.

La situation du bord est très favorable pour I1, I2, F3 et F4 ; moins favorable pour I3 et F1.

Elle est néfaste pour I4 et F2 où les contraintes dans la cavité palatine y dépassent 100 MPa.

Dans les cas où il n'est pas possible d'éviter de placer la marge palatine au niveau de la concavité (dans les cas d'érosion ou de fracture du tiers incisal moyen par exemple), il est recommandé d'effectuer un bord plat plutôt qu'un minicongé sous peine de générer un bord de céramique fin dans un secteur soumis à d'importantes contraintes. (7,64,65)

En pratique, on distingue trois formes de facettes céramiques :

- Type 1 : Facette avec réduction classique de la couche d'émail, purement vestibulaire
- Type 2 : Facette avec réduction du bord libre sans retour palatin (Butt margin)
- Type 3 : Facette avec réduction du bord libre et retour palatin (incisal overlap)

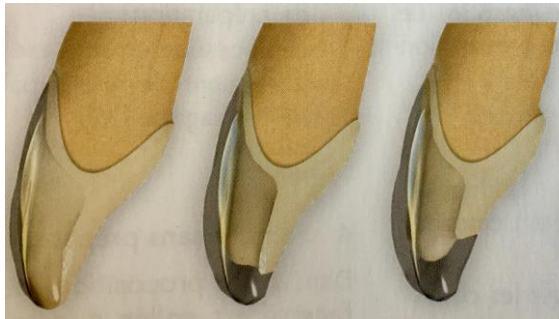

Figure 21: facette vestibulaire, à butt margin, avec retour palatin (ANCKENMANN, ETIENNE 2016)

La préparation peut être réalisée de trois manières :

-à main levée. C'est une technique qui demande une grande expérience car très opérateur dépendante.

-par « pénétration contrôlée » à travers le mock up grâce à des fraises limitant l'enfoncement. Elle permet de fraiser seulement l'excédent d'émail nécessaire à la mise en place de la facette.

-par « préparation assistée par guidage » : technique utilisant des fraises spécifiquement conçues pour réaliser des préparations constantes et reproductibles répondant aux critères de la CFAO.



## Etapes pour la préparation d'une facette en céramique :

-préparations proximales

-mise en place d'un cordonnet déflecteur pour améliorer la visibilité de la limite dento prothétiques et protéger la gencive marginale. La limite est généralement supra ou juxta gingivale pour éviter une inflammation du parodonte, faciliter l'hygiène et simplifier le protocole opératoire lors du collage.

-réduction vestibulaire

-contrôle de la profondeur et de l'homothétie de la réduction avec la clé en silicone issue du mock-up.

-réduction du bord libre, en évitant de placer la limite au niveau de la concavité palatine, soumise à de fortes contraintes.

- suppression des angles vifs et polissage pour faciliter la conception informatique et surtout permettre l'usinage).

A la fin de la préparation, et avant l'empreinte, il est préconisé de réaliser l'hybridation dentinaire immédiate, plus efficace sur une dentine fraîchement coupée. Cela permet d'augmenter le potentiel d'adhésion de l'adhésif et d'éviter sensibilités et infiltrations bactériennes.

### 2.3.3. Teinte

La prise de teinte se fait sous une source de lumière stable et équivalente à la lumière du jour, scialytique éteint.

On choisira, dans un premier temps, la luminosité puis la saturation et enfin la teinte.

Si le moignon est dyschromié, on enregistrera également sa teinte afin que le prothésiste opte pour un bloc de céramique avec un pouvoir masquant suffisant. Il existe pour cela des teintiers de moignons qui permettent de faire la correspondance entre la teinte du moignon et celle souhaitée pour la facette.

Des systèmes électroniques de prise de teinte peuvent aider à la prise de teinte.

Ces appareillages permettent de prendre, de communiquer, de reproduire et de contrôler la teinte déterminée.

Toutefois, la couleur d'une dent ne doit pas être réduite à la triade « luminosité/saturation/teinte »: l'opalescence, la fluorescence, les caractérisations ainsi que l'état de surface sont des éléments nécessaires pour un résultat naturel.

Ces instruments doivent rester un complément à la photographie et à la fiche laboratoire élaborée par le praticien et non s'y substituer.

## 2.3.4. Empreinte

### 2.3.4.1. Technique indirecte : empreinte conventionnelle

La préparation est séchée et un fil de rétraction gingivale est placé dans le sulcus pour une meilleure lisibilité de la limite.

L'empreinte des préparations est réalisée avec un vinylpolysiloxane ou un matériau polyéther (permadyne ou impregum), seuls matériaux ayant une finesse d'enregistrement et une résistance à la rupture suffisantes.

Si elles sont jugées satisfaisantes les empreintes sont décontaminées et envoyées au laboratoire.

10 minutes sont nécessaires pour réaliser les deux empreintes, en fonction des temps de prise inhérent à chaque matériau.

### 2.3.4.2. technique directe : empreinte optique

L'empreinte optique permet d'obtenir une image tridimensionnelle des structures bucco-dentaires.

Un grand nombre de caméras intra-buccales sont disponibles sur le marché. La précision d'enregistrement est similaire pour les modèles d'une même génération. Elles vont se différencier par leur mode d'enregistrement, la nécessité ou non de poudrage, leur ergonomie, la taille et la forme de l'embout intra-buccal, la génération ou non d'images en couleur etc. (66)

Certains dispositifs nécessitent l'application d'une fine couche de poudre mate à la surface des structures à enregistrer. Le logiciel prend en compte cette épaisseur lors de l'enregistrement des surfaces. Cette étape supplémentaire nécessite un apprentissage : quantité de poudre, homogénéité du poudrage. En effet, un manque de poudrage peut empêcher la numérisation de surface tandis qu'un excès va fausser l'empreinte. (67)

Les systèmes sans poudrage nécessitent quant à eux un séchage minutieux et peuvent parfois présenter des difficultés lors d'enregistrement de surfaces très brillantes (couronnes coulées, couronnes céramo-métalliques).

L'évolution tend vers des acquisitions sans poudrage préalable.

La réalisation d'une empreinte optique intra orale répond aux mêmes exigences et conditions de réalisation que l'empreinte physico-chimique. Elle n'enregistre que les structures visibles et ne peut pas défléchir les tissus, comme le font les matériaux utilisés lors d'une empreinte physico chimique.

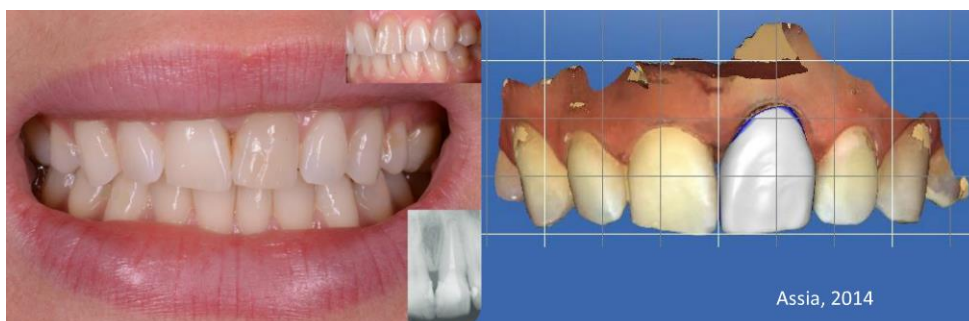Une technique d'accès au sulcus appropriée (cordonnets rétracteurs, solution astringente, pâte de déflexion ou provisoire) permettra l'enregistrement de la limite des préparations juxta ou infra-gingivales.

L'opérateur doit enregistrer :

- la zone incluant la préparation et les dents adjacentes
- l'arcade antagoniste
- la position d'intercuspidie maximal par « scannage » vestibulaire des arcades dentaires en occlusion

Les caméras les plus récentes sont désormais capables de scanner une arcade complète en quelques dizaines de secondes.

Les informations sont transmises à l'ordinateur où la représentation numérique du modèle apparaît à l'écran. Cela permet de vérifier la préparation et éventuellement de la retoucher si nécessaire.



**Figure 22 : empreinte optique de la 21 mortifiée avant préparation (CAZIER ; 2017)**

### 2.3.5. CAO

La conception assistée par ordinateur est une proposition que fait le logiciel à la modélisation de la dent préparée ; elle va permettre de proposer une reconstruction de la partie manquante de ladite dent. (68)

#### 2.3.5.1. Au cabinet

Avant de réaliser la conception proprement dite, une phase de paramétrage de la maquette numérique est nécessaire.

Le logiciel va traiter l'image : il sélectionne les points intéressants parmi tous ceux enregistrés, et élimine les données redondantes. L'étape est invisible pour l'opérateur et cela évite un fichier « lourd » qui ralentirait le programme. Puis, le logiciel va automatiquement déterminer les limites de la préparation, ainsi que la ligne de plus grand contour. Mais le praticien peut corriger manuellement, point par point, cette limite.

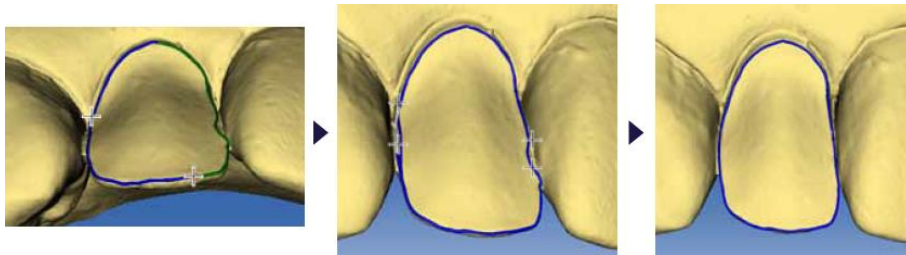


Figure 23 : détermination automatique de la limite par le logiciel et correction par le praticien

Le praticien sélectionne « facettes » dans le menu et choisit le programme de conception parmi :

- base de données morphologiques qui comprend des propositions de restaurations correspondant aux caractéristiques anatomiques de la dent à reconstruire.

- copie de dents préexistantes. Ce programme permet de reproduire la forme de la dent avant sa préparation, ou du mock-up, ou encore de reproduire la forme de sa controlatérale par effet miroir.

- reconstruction informatique. Un modèle « biogénérique » est défini pour chaque catégorie de dents avec des points de caractérisation communs entre elles. Ainsi lors de la conception, ces points seront reproduits et le reste de l'anatomie sera établi par mise en relation de ces points. Ce programme est surtout utilisé pour les reconstructions intéressant des faces occlusales et n'a que peu d'intérêt pour la CAO d'une facette.

Le logiciel va proposer une forme et une longueur de facette en harmonie avec les dents adjacentes : l'orientation de la facette et la largeur des embrasures cervicales sont définies en fonction de la distance inter-dentaire.

La restauration peut être déplacée dans les trois sens de l'espace et l'opérateur peut remodeler informatiquement cette proposition initiale. À l'aide des outils de design informatique, il peut modifier la position de la ligne de plus grand contour, la position du bord libre, la position ainsi que la force des points de contact, ou encore l'épaisseur de céramique.

L'outil « rendu des incisives », plus spécifique, est très utile dans le cas de restauration antérieure. Il propose de texturiser la face vestibulaire en y intégrant lignes de croissance ou mamelons.

Une fois la conception terminée, la restauration peut être usinée.(69,70)

#### 2.3.5.2. Au laboratoire

Dans le système indirect, les empreintes ont été réalisées de manière conventionnelle.

Le prothésiste scanne les modèles en plâtre issus des empreintes.

Les modèles maxillaires et mandibulaires sont également scannés en occlusion pour pouvoir modéliser la relation intermaxillaire.

Certain logiciels permettent d'éviter l'étape de la coulée en scannant directement les empreintes.

Les logiciels de CAO de laboratoire ont le même principe de fonctionnement qu'en chairside mais sont plus complexes.

### 2.3.6. Usinage

Une fois la CAO réalisée, le logiciel de FAO va piloter, à partir des données informatiques de la CAO, une machine-outil, matérialisant le projet prothétique dans un matériau choisi. Avant de lancer l'usinage, il faut d'abord déterminer la position de la restauration dans le bloc (l'étape est d'autant plus importante pour un bloc à dégradés de teinte).




Figure 24 : Orientation de la position de la facette dans le bloc

Puis l'opérateur choisit l'emplacement du point de séparation qui devra être coupé et poli à la fin de l'usinage. Il doit être positionné sur une surface externe sans contact occlusal ni proximal pour garantir la position et l'intensité optimale du contact inter dentaire. Ainsi, il est généralement placé sur la face vestibulaire.(71)

La tige d'usinage doit être sectionnée à distance de la facette puis utilisée progressivement afin d'éviter tout écaillage.(72)

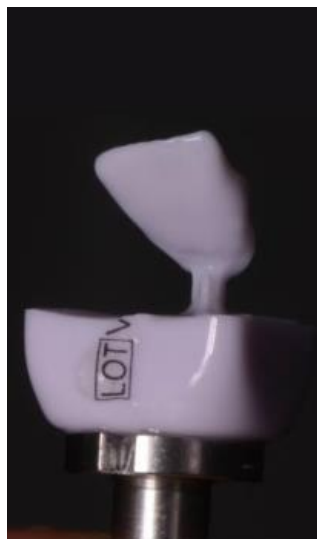

Figure 25 : Facette en E.max sur 21 à la sortie de l'usinage (CAZIER; 2017)

La précision de la pièce usinée dépend à la fois de la capacité du logiciel de FAO mais aussi du nombre d'axe de la machine-outil.

Le logiciel gère le trajet des outils en fonction de la forme et du volume de la pièce à fabriquer tandis que le degré de sophistication de la pièce augmente avec le nombre d'axes.

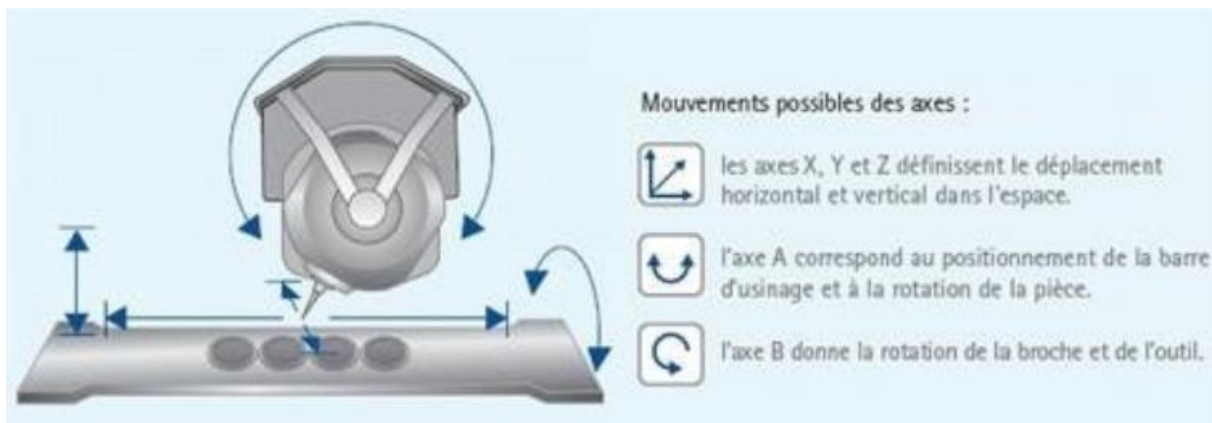

Figure 26 : Exemple de mouvements sur 5 axes sur la machine Everest de Kavo® (72)

Les usineuses de cabinet en possèdent généralement 3 : la pièce à usiner peut se déplacer par rapport à l'outil selon les trois sens de l'espace :


- l'axe X est celui des déplacements latéraux (droite/gauche)
- l'axe Y est celui du déplacement d'avancement (avant/arrière)
- l'axe Z est celui du déplacement vertical (haut/bas).

-l'axe A est celui de la rotation du plateau portant les pièces en cours d'usinage, ce qui permet de les faire pivoter de 420°

-l'axe B est celui de la rotation de la broche porte outil (pivotement de 240°)

Le principal avantage de l'usinage à 5 axes est que le positionnement de la fraise par rapport à la pièce à usiner est toujours optimal du fait des mouvements de pivotement que permet cette technique.

La vitesse de coupe est également mieux respectée et les vibrations moindres qu'avec une usineuse à trois axes. Cela se traduit par une meilleure qualité de surface de la pièce, par une moindre usure des outils de coupe et par des temps d'usinage plus courts. (73)



**Figure 27 : Différentes unités d'usinage destinées au cabinet: successivement, Lyra, Planmeca, Cerec, Carestream (DESCAMPS, FAGES ; 2016)**



**Figure 28 : Trois machines d'établi: DWX-50 de Roland (A); InLab MC X5 de Sirona (B); Zenotec T1 de Wieland (C) (DESCAMPS et coll. ; 2016)**

Généralement les machines trois axes sont suffisantes pour usiner des facettes. Les machines à 4 ou 5 axes permettent d'étendre l'usinage à la fabrication de piliers et de suprastructures complexes.

Alghazzawi et al. (2012) montrent que le design des préparations pour facettes réalisées en CFAO (type 1,2 ou 3) n'influence pas le taux de fracture pour les céramiques zircons ou feldspathiques.(74)

Après la phase d'usinage, un maquillage et un glaçage sont ensuite nécessaires pour caractériser la facette.



### 2.3.7. Maquillage

La caractérisation est l'étape finale de la réalisation de la facette. Elle vient apporter les derniers détails qui rendront la restauration indécélable parmi les dents naturelles.

Le maquillage revêt une importance d'autant plus primordiale qu'il améliore les propriétés mécaniques de la pièce car la glazure vient « colmater » les défauts de surface liés à l'usinage. (47)

Cette caractérisation peut être réalisée au cabinet ou au laboratoire :

#### 2.3.7.1. Technique de maquillage de surface, au cabinet ou au laboratoire

La facette est conçue « monobloc » et maquillée grâce à des colorants, qui seront fixés par cuisson.

Avant tout, l'opérateur gratte la face vestibulaire pour imiter la micro-géographie des dents adjacentes. Dans un second temps, il applique des colorants pour créer les effets de translucidité et d'opalescence.

Cela implique de maquiller la prothèse sur un substrat de céramique qui n'a pas toujours sa teinte de masse définitive (couleur bleutée des blocs IPS e-max® CAD, couleur transparente et mate des blocs VITA Suprinity®). Il est toutefois possible de suivre le même protocole en ayant réalisé la cuisson de cristallisation au préalable, le temps nécessaire s'en trouvant allongé, mais le maquillage facilité.

Il demeure difficile de choisir la bonne translucidité en fonction du substrat sous-jacent ou du mode de jonction.(72)

Les blocs pour CFAO directe sont généralement disponibles en 2 translucidités pour chaque teinte :

- HT (High Translucency)
- LT (Low Translucency)

Certaines marques proposent également des blocs MO (moyenne opacité), HO (haute opacité) et Multi (dégradé progressif de la teinte).

Le choix de la translucidité se fera en fonction :

- De la coloration du moignon sous-jacent : Préférer un bloc LT sur dent (légèrement dyschromiée et MO voire HO sur une dent dont la dyschromie est marquée.
- Des dents collatérales : Préférer LT si les dents sont des coiffes ceramo-métalliques, HT si les dents collatérales sont intacts
- De la caractérisation nécessaire : Préférer LT si des effets sont recherchés car le maquillage est plus visible sur les blocs LT
- Des préférences et habitudes du praticien

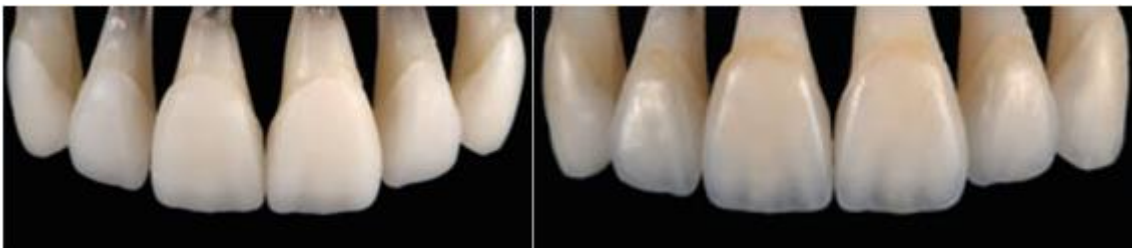


Figure 29 : avant et après maquillage de surface (GUREL; 2014)

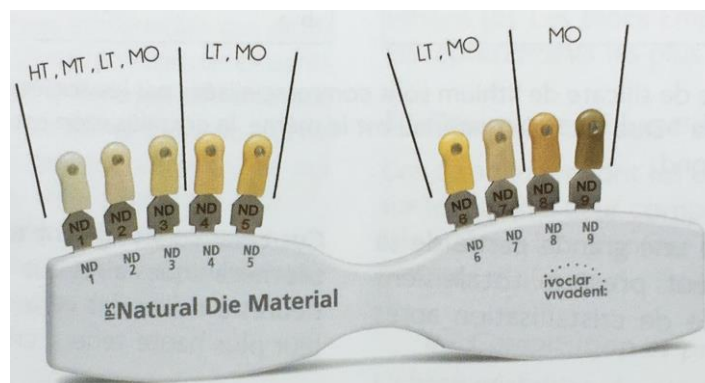


Figure 30 : Teintier « natural die » aidant au choix de la translucidité du bloc (ANCKENMANN, ETIENNE; 2016)

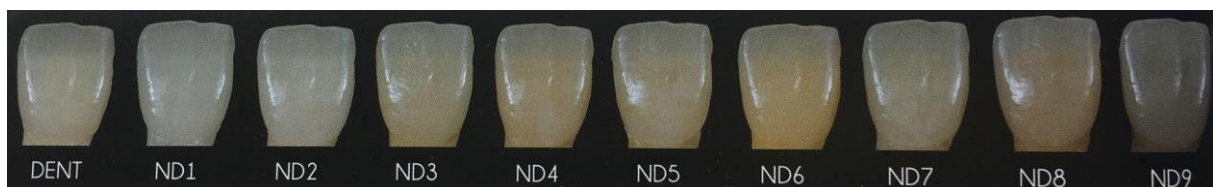


Figure 31 : Réalisation en Emax HT et placée sur des dies de couleurs différentes (ANCKENMANN, ETIENNE ; 2016)

### 2.3.7.2. Technique de stratification, au laboratoire

Elle se réalise en deux temps : d'abord l'usinage de l'infrastructure renforcée suivi de sa stratification par une céramique cosmétique choisie selon la teinte finale souhaitée.

Cette technique est plus complexe qu'une caractérisation de surface et est généralement réalisée par le technicien de laboratoire.

La première étape de la stratification est l'apposition d'une couche de connexion sur l'infrastructure, nécessaire à une bonne liaison entre la céramique usinée et la céramique cosmétique.

Le prothésiste doit prendre en compte la réduction de cuisson de la céramique, de l'ordre de 10 à 15% : c'est pourquoi il travaille au-dessus du volume réel de la dent pour compenser cette perte.

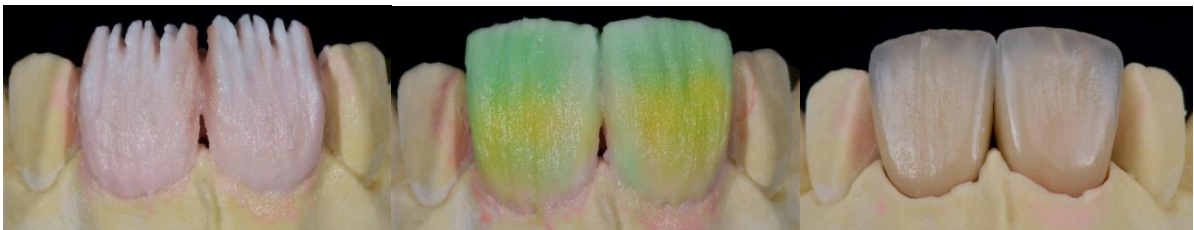Différents apports successifs de céramiques sont apportés : des masses émail, des masses opalescentes et des masses effets qui viendront caractériser la dent.

Une cuisson de stabilisation est effectuée. Si besoin une autre stratification est réalisée.

Le prothésiste travaille les états de surfaces, en façonnant de légers sillons pour marquer les lignes de croissance, créer de petites irrégularités qui réfléchiront la lumière etc.

Des colorants de surface peuvent être également ajoutés selon l'effet recherché.

A la fin de la caractérisation, le prothésiste procède à la cuisson de glaçage qui va fermer les porosités de la céramique et lui donner un aspect lisse et brillant. (75)



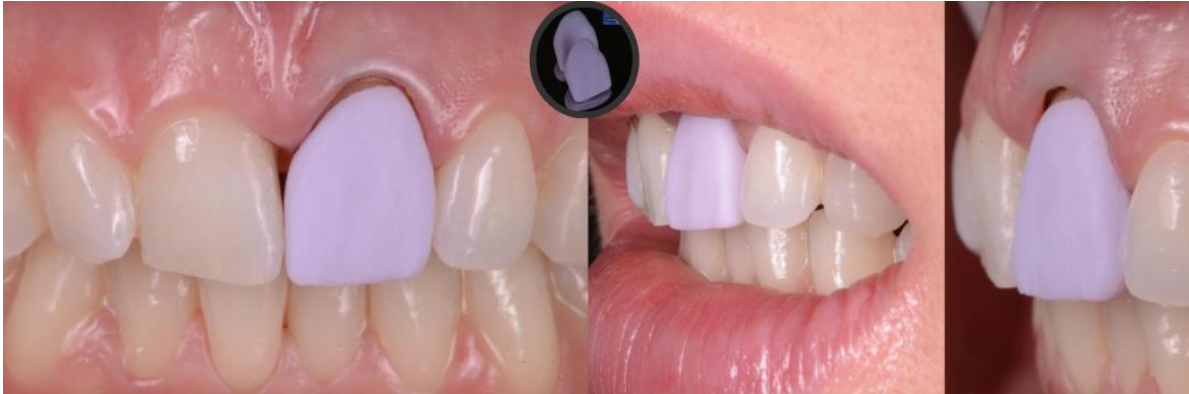**Figure 32 : Stratification de 11 et 21 (Rizzo)**

Quelle que soit la technique, le choix du bloc reste primordial dans le succès de la restauration : le maquillage ne peut résoudre un mauvais choix de teinte.

### 2.3.8. Essayage

L'étape d'essayage consiste à vérifier à la fois l'adaptation mécanique et esthétique des facettes mais aussi à choisir la teinte du composite de collage. En effet, le composite peut faire varier la teinte de la restauration finale par transparence.

Dans le cas de restaurations directes, les facettes peuvent être essayées avant l'étape de maquillage afin de vérifier leur intégration au niveau de la forme. Si nécessaire un nouvel usinage sera réalisé.



**Figure 33 : Vérification de l'adaptation marginale de la forme avant maquillage (CAZIER; 2017)**

Dans le cas de restaurations indirectes les restaurations sont contrôlées sur le modèle en plâtre avant d'être essayées en bouche.

Les préparations sont nettoyées et les facettes sont garnies de pâte d'essai « try-in paste » puis essayées séparément. L'opérateur vérifie leur adaptation à l'aide d'une sonde ainsi que leur mimétisme.

Les facettes sont ensuite essayées toutes ensemble pour vérifier leurs rapports proximaux et être soumises à la validation esthétique par le patient.

Une fois l'essayage clinique validé, les facettes vont pouvoir être collées.

### 2.3.9. Collage

Les préparations pour facettes n'offrent que très peu de rétention. C'est pourquoi le collage est un des critères prépondérants pour la pérennité des facettes.

De plus la céramique est fragile, mais se comporte différemment une fois collée. En pénétrant au sein des irrégularités de la céramique, la colle peut inhiber la propagation de ses fissures.

L'interface de colle entre la dent et la facette devient une zone d'amortissement qui rend l'ensemble dent-facette plus résistant à la fracture et à la fatigue au sein de l'environnement buccal. (76)

Le protocole doit être rigoureux et systématisé.

Le docteur Lasserre a proposé un protocole standard en 27 étapes pour le collage d'une facette :

## Collage d'une facette en céramique en 27 étapes cliniques (77)

### **I. PREALABLE**

1. Enlever les résidus de ciment provisoire sur la dent
2. Mise en place d'un cordonnet rétracteur
3. Essai pour réglage des points de contact proximaux
4. Essaie esthétique de couleur avec une pate hydrosoluble ou « try in paste »
5. Nettoyage à l'alcool ou micro sablage à l'alumine (30µm)
6. Mise en place de la digue

### **II. TRAITEMENT DE LA CERAMIQUE**

7. Mordançage à l'acide fluorhydrique 9% pendant 1min 30 (céramique feldspathique) ou 20 secondes (céramique E. max)
8. Neutralisation au bicarbonate de sodium
9. Nettoyage des carbonates à l'acide orthophosphorique
10. Séchage
11. Application d'un silane pendant 1 minute
12. Chauffer le silane
13. Application d'un adhésif de 4ème génération (M&R2 ou M&R3)
14. Mise de la facette à l'abri de la lumière

### **III. TRAITEMENT DE LA DENT**

15. Mordançage à l'acide orthophosphorique à 35% de la dent 30 pendant 30 secondes
16. Rinçage et séchage
17. Application d'un adhésif de principe 4ème génération

#### **IV. COLLAGE**

19. Préparation de la colle composite bisGMA dual ou photo polymérisable
20. Mise en place de la facette garnie de colle
21. Elimination des excès au pinceau imprégné de bonding avant polymérisation
22. Mise en place de l'oxyguard (gel de glycérine) sur le joint
23. Polymérisation de 45 secondes par face
24. Retrait de la digue et du cordonnet

#### **V. FINITION**

25. Correction de l'occlusion statique et dynamique
26. Finition cervicale des excès de colle et polissage du joint
27. Finition du joint proximal au strip métallique diamanté

Une fois assemblé, le complexe facette-dent préparée est aussi résistant qu'une dent saine.

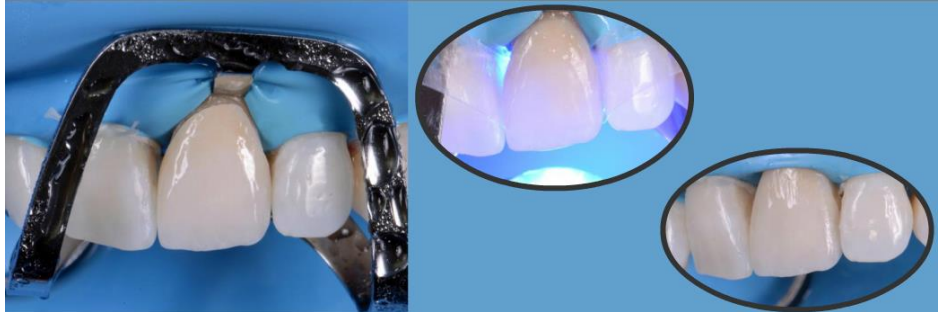

Figure 34 : Collage de la facette sous champ opératoire (CAZIER; 2017)

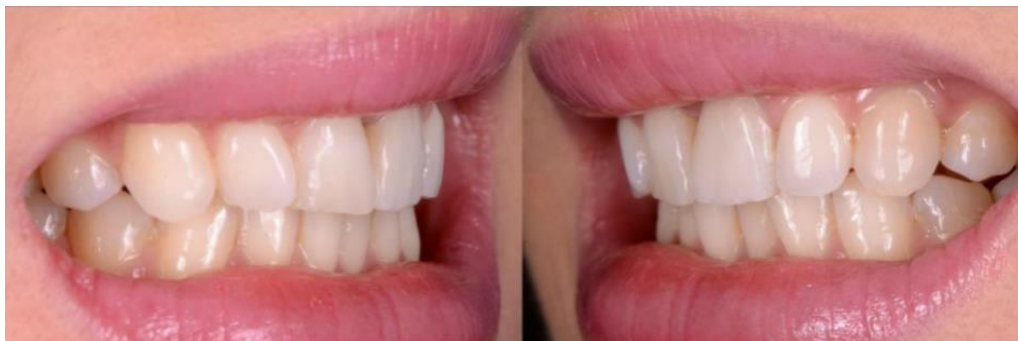

Figure 35 : Résultat final, après collage de la 21 (CAZIER; 2017)

## 3. Comparaison des deux techniques : directe et indirecte et schéma didactique

### 3.1. En fonction de l'indication

#### 3.1.1. Dyschromie sévère

Une restauration monobloc ne peut à la fois masquer la dyschromie et jouer sur les effets de translucidité.

**Dans les cas extrêmes de dyscolorations** une stratification dans la masse sur une chape de céramique opaque par le prothésiste est préconisée.

#### 3.1.2. Anomalie de forme

Si elle est isolée, l'anomalie de forme pourra être corrigée en technique directe ou indirecte sans avantage particulier pour l'une ou l'autre.

En revanche, dans le cas **d'anomalies multiples**, la **technique indirecte sera à privilégier** car cela nécessite une prise en charge globale et des échanges avec le prothésiste : wax up, gestion de l'espace disponible et des provisoires. De plus, l'augmentation du nombre de paramètres à prendre en compte pour la réussite de la thérapeutique restauratrice nous oriente vers la technique indirecte qui permet plus de contrôles (validation du wax up, passage par un jeu de provisoire).

#### 3.1.3. Demande esthétique

Il y a quelques années, le caractère monochromatique et le manque de diversités des blocs étaient des doléances récurrentes. Aujourd'hui, il existe une multitude de teintes et de translucidités différentes ainsi que des blocs polychromatiques avec d'excellents résultats esthétiques.

Le praticien a l'avantage de pouvoir choisir le bloc en le plaçant directement au niveau de la dent à restaurer.

La **technique directe** est parfaitement adaptée pour les cas de restauration par **facette unitaire** en présence de **dents adjacentes peu caractérisées** ou dans la réalisation de plusieurs facettes simultanées où le risque de ne pas « se fondre dans le décor » est moindre.



Dans le cas d'une **facette isolée** et d'autant plus en présence de **dents adjacentes très caractérisées**, il est préférable de faire intervenir **l'expertise du prothésiste** pour obtenir une intégration esthétique optimale.

Lorsque la teinte ou encore la forme sont difficiles à reproduire, l'étape de CAO et de maquillage s'en trouvent rallongées. Il vaut mieux dans ces cas-là, déléguer à son laboratoire.

De manière générale, tout porte à croire qu'il est raisonnable d'utiliser la CFAO directe dans les situations simples, et de confier la réalisation de cas plus complexes à l'expérience du prothésiste.

### 3.1.4. Matériau utilisé et usinage

Quelle que soit la technique utilisée (CFAO directe, indirecte ou technique traditionnelle), le choix aujourd'hui très large de matériaux n'est plus un critère d'exclusion d'un moyen par rapport à un autre et dépend de la situation clinique et des habitudes du clinicien.

Seules les céramiques polycristallines (zircone et alumine) ne sont pas accessibles en CFAO directe. Elles ne sont utilisables qu'en CFAO avec étape de laboratoire, mais elles ne sont pas utilisées pour la réalisation de facettes.

Les premières machines destinées aux dentistes étaient plus didactiques et fermées pour permettre l'automatisation et la simplification des opérations. Cela impliquait que dentistes et prothésistes devaient posséder des machines d'une même marque pour pouvoir échanger des données.

Cela tend à disparaître car face au plébiscite des prothésistes dentaires pour les systèmes ouverts, les fournisseurs ont ouvert leurs systèmes de fabrication pour permettre la libre circulation des données d'un cabinet, à un laboratoire, à un centre d'usinage...

La légèreté de ces usineuses de cabinet (43kg pour l'usineuse Cerec MC) les rend soumises aux vibrations générées durant l'usinage et aux vibrations environnementales (par exemple, le passage d'un camion).

Ces vibrations peuvent causer la casse de la facette en cours d'usinage si l'épaisseur de celle-ci est très réduite.

Il est donc important de caler parfaitement la machine sur un plan de travail lié au mur.

Ce problème ne se pose pas avec les usineuses de gros calibres des laboratoires et des centres d'usinage dont le poids limite les vibrations, et qui sont équipées de bâtis en fonte ou en granit.

La plupart des centres d'usinage sont équipés d'un changeur automatique d'outil, qui mesure les jauges outils au laser permettant une précision de 8µm contre 25µm pour l'usineuse cerec inlab MCXL de Sirona par exemple.(78)

Une étude de septembre 2016 a montré une meilleure précision d'adaptation marginale des pièces usinées avec une machine à cinq axes, comparativement à une trois axes : **l'usineuse de laboratoire sera plus précise.**

En conclusion, l'exactitude de la prothèse et de l'intégration de surface sont meilleures avec une production externalisée. Cependant l'usinage en cabinet permet de réaliser la restauration en un seul rendez-vous.

### 3.1.5. Urgence de la situation

**La technique directe permet la réalisation de la prothèse en une séance.**

Par exemple, dans le cas d'un trauma avec fracture d'une incisive, la dent est préparée, l'empreinte réalisée et la pièce usinée en suivant. L'esthétique et la fonction sont rétablies en une heure.

L'intérêt est de reconstituer la dent fracturée en une séance unique, sans gestion de provisoires, sans temporisation, ce qui permet un collage dans des conditions optimales : sur une dentine fraîchement sectionnée et non polluée.

L'idéal est d'optimiser la séance avec un soin annexe pendant l'usinage de la facette, ou bien de faire attendre le patient en salle d'attente pour recevoir le suivant.

Cela nécessite une réorganisation du planning.

L'absence d'inter-séance et l'enchaînement de la préparation et du collage de la reconstruction ont fait apparaître des taux de sensibilités post-opératoires non négligeables. Cependant, les études ont montré que ces sensibilités disparaissent totalement après quelques jours à quelques semaines. La CFAO directe ne semble pas avoir d'impact sur l'intégrité pulpaire.

### 3.1.6. Importance de la préparation et situation des limites

A l'instar d'une dent très caractérisée, la CAO d'un grand nombre d'éléments est chronophage. Devant le taux horaire du cabinet dentaire, il apparaît plus avantageux, de déléguer la CAO et l'usinage de préparations multiples à son prothésiste.

Au-delà de 4 éléments, la méthode indirecte est à privilégier. (79)

A la différence des matériaux utilisés lors d'une empreinte physico-chimique, les caméras n'enregistrent que les structures visibles.

De même, un parodonte inflammatoire influence aussi la numérisation car celle-ci est très sensible aux fluides. La présence de sang, de salive ou de fluides sulculaires est enregistrée par la caméra et peut compromettre le résultat prothétique (24). D'où l'importance d'un environnement parfaitement sain, encore plus qu'en prothèse fixe conventionnelle.

#### 3.1.6.1. Limites cervicales supra-gingivales

Il s'agit de la situation la plus fréquente dans la réalisation de facettes. Une hémostase et un assèchement de la préparation à l'aide de solution chimique ou de pâte de déflection à viscosité faible sont réalisés. Nous privilégierons une empreinte optique intra-buccale à l'aide d'un scanner intra-oral afin de numériser directement la préparation dentaire pour permettre une CFAO directe ou semi-directe.

#### 3.1.6.2. Limites juxta-gingivales ou légèrement infra-gingivales ( $\leq 0,2$ mm)

En situation de limites cervicales juxta ou légèrement infra-gingivales : une légère déflection sera nécessaire en plus de l'hémostase et de l'assèchement afin d'éverser la gencive et permettre le passage du faisceau lumineux.

Ce type de limite permet l'obtention d'une empreinte optique de qualité à condition de maîtriser les techniques de mise en condition gingivale.

#### 3.1.6.3. Limites très infra-gingivales ( $> 0,2$ mm)

Dans cette situation, il est impossible de numériser directement les limites de préparation à l'aide d'une caméra optique intra-buccale. Nous préférons réaliser une empreinte conventionnelle.

## 3.2. Empreinte numérique versus empreinte conventionnelle

### 3.2.1. Précision

Les erreurs fréquentes liées aux empreintes conventionnelles telles que les limites manquantes, la présence de tirage, le manque de cohésion entre les matériaux d'empreintes double viscosité sont évitées lors de l'empreinte optique.

Une étude montre que les modèles numériques les plus précis proviennent de la numérisation directe suivie par la numérisation de l'empreinte classique et enfin du modèle en plâtre. (80)

Une étude parue en 2017, a démontré que les adaptations marginales et internes des restaurations sont meilleures quand l'empreinte est prise avec un système numérique par rapport à une empreinte conventionnelle.(81)

Le défi en termes de précision pour les scanner intra-oraux est la numérisation d'arcade complète. En effet, l'accumulation des données informatiques due à l'augmentation de la surface de la zone de scannage diminue la précision globale de l'empreinte numérique. De ce fait, plus la surface de numérisation s'étend, plus la précision moyenne se détériore.(82)

### 3.2.2. Visualisation directe de la préparation

La qualité de l'empreinte dépend directement du respect des principes de préparations : les limites de finitions doivent être visibles et précises.

La préparation est réalisée en respectant les impératifs spécifiques aux matériaux de restauration. La caméra optique permet de visualiser directement notre préparation sur l'ordinateur, avec la possibilité de zoomer et de l'orienter dans l'espace. Cela nous permet de corriger immédiatement les imperfections (contre dépouille, limite incertaine, bec d'email...).

### 3.2.3. Diminution du nombre d'étapes intermédiaires

L'empreinte optique permet la suppression de nombreuses étapes de laboratoire, potentiellement sources d'erreurs, telles que : (83)

- La désinfection et décontamination des empreintes
- La coulée, le fractionnement, le détournage
- L'application uniforme d'un vernis d'espacement.
- Les déformations de la maquette en cire durant ses manipulations.
- Les étapes de coulée et de refroidissement.
- Les aléas de température, de stockage ou encore de transport

L'empreinte numérique est inaltérable et son traitement par informatique est simplifié, ce qui limite tout risque d'erreur humaine. Sa conservation est illimitée dans le temps, ce qui permet de refaire le travail sans refaire l'empreinte en cas de problème.

### 3.2.4. Ergonomie

L'empreinte optique a la capacité d'être acquise progressivement, corrigée et améliorée jusqu'à l'obtention du résultat optimal souhaité.

L'empreinte optique apporterait un meilleur confort que l'empreinte physico-chimique, d'autant plus pour un patient ayant des réflexes nauséux.

Néanmoins, toutes les caméras ne sont pas équivalentes en termes de volume ; et l'encombrement de la tête de la caméra peut être un frein à l'empreinte d'une préparation postérieure chez un patient avec une ouverture buccale limitée. Ce n'est jamais généralement pas un souci au niveau antérieur.

Les données numériques issues de l'empreinte optique sont archivées en dossiers informatiques, ce qui occasionne un gain de place dans le cabinet.

### 3.3. Coût

L'investissement initial est conséquent. En effet, une caméra intra-buccale coûte aujourd'hui entre 25 000 à 40 000€, un système complet de CFAO directe au cabinet vaut de 75 000 à 120 000€ en fonction du type d'usineuse choisie (valeurs issues du catalogue Henry Schein 2017).

A cela il faut rajouter des frais annexes :

- Mises à jour logicielles payantes
- Maintenance matérielle
- Consommables (blocs céramiques, remplacement des fraises usinages tous les 10 à 25 cycles, produits d'entretien de l'usineuse, électricité, eau).

C'est pourquoi il est nécessaire d'évaluer au préalable les coûts et les recettes engendrées par cet investissement, et le nombre d'unités minimum nécessaires pour le rembourser.

Plusieurs articles s'accordent à dire qu'en dessous de 30 éléments par mois, le cabinet n'est pas gagnant car le coût par unité est le même que celui facturé par le prothésiste (voire plus) pour un rendu esthétique moindre. (84,85)

Le prix élevé des machines rend l'investissement risqué et difficile à amortir, chez la plupart des laboratoires de prothèses dentaires de par leur taille et donc leur volume de production.

Afin d'y remédier, les prothésistes dentaires peuvent mutualiser leurs équipements. Cela permet à des laboratoires, même de petite taille, de travailler avec des outils de CAO/FAO.

Il serait intéressant de pouvoir comparer le coût de réalisation d'une facette au cabinet dentaire (en y incluant le coût du matériel, le coût du temps du plateau technique mais aussi de l'investissement initial ou les couts de maintenance) avec celui d'une facette réalisée par le prothésiste.

## 3.4. Ergonomie

### 3.4.1. En CFAO directe, au cabinet

- pas besoin de désinfecter les empreintes
- pas besoin de stock de porte-empreintes ou de silicone
- pas de problème de stockage ni de péremption des empreintes
- pas besoin de prendre l'empreinte complète de l'arcade antagoniste
- suppression de la phase de temporisation pouvant affecter le collage (86)
- plus de multiplication de séances, d'essayage et d'anesthésies répétées
  
- L'absence de matériel et matériaux d'empreinte à préparer permet à l'assistante un réel travail à quatre mains avec le chirurgien-dentiste.
- traçabilité facilité
- planning optimisé
- gain de temps pour le cabinet

La numérisation intra-orale à l'aide de caméra intra-buccale ne permet pas de gérer tous les cas prothétiques. En effet, lorsque le traitement nécessite un montage sur articulateur et l'utilisation d'un arc facial, la CFAO indirecte reste obligatoire.

### 3.4.2. En CFAO indirecte, au laboratoire

- suppression de la coulée des modèles
- pas besoin de stock de plâtre ou d'articulateur
- meilleure communication dentiste-prothésiste grâce à la possibilité de dialoguer sur la même image à distance
- suppression du coût du coursier
- réduction des délais
- gain de temps pour le laboratoire

## 3.5. Satisfaction des intervenants

### 3.5.1. Technique directe

La réalisation de la prothèse directement au cabinet donne une image high-tech et plus hygiénique au cabinet mais elle est plus exigeante car le praticien est responsable de la prothèse de A à Z.

Elle impose des connaissances pointues tant au niveau des propriétés mécaniques des matériaux que des caractéristiques optiques de la dent.

La courbe d'apprentissage peut être plus ou moins longue.

A terme, il est gratifiant pour le praticien d'être l'acteur, de la préparation à la pose de la prothèse, et l'aspect technologique apporte un côté ludique à la pratique quotidienne.

C'est cet aspect ludique et pédagogique qu'apprécient particulièrement les patients. La compréhension et la communication s'en trouvent améliorées, renforçant un peu plus la relation patient-praticien.

Les assistantes qui y sont formées peuvent maquiller les pièces usinées.

Cela valorise leur rôle au sein du cabinet et elles y trouvent généralement beaucoup de plaisir.

### 3.5.2. Technique indirecte

La CFAO permet d'accroître la compétitivité du laboratoire. L'investissement est compensé par des bénéfices en termes de délai, de qualité et de coût.

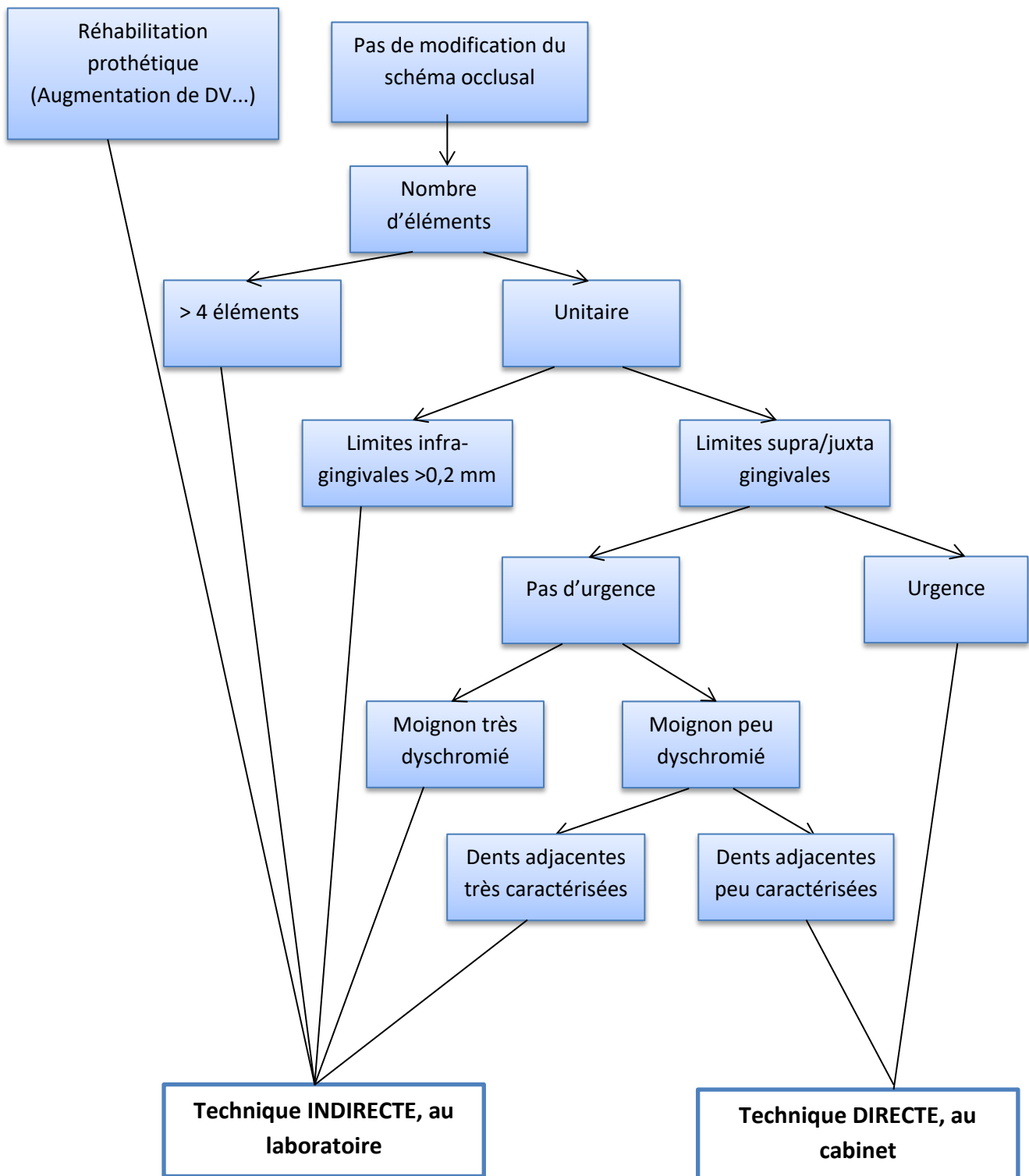
Les fichiers numériques stockés permettent de refaire le travail en cas de besoin sans repasser par toutes les étapes d'enregistrement, conception....

L'intervention du technicien de laboratoire est précieuse chaque fois que l'impératif esthétique est prépondérant, ce qui est le cas le plus fréquent ; caractérisations, nuances chromatiques subtiles ne peuvent être obtenues en méthode directe.

La technique indirecte a également le double avantage de maintenir l'activité du prothésiste tout en se déchargeant du travail long et fastidieux que peut représenter la conception de la facette.



### 3.6. Schéma didactique



## Conclusion

Les facettes en céramique constituent un traitement de choix pour les dents antérieures présentant des altérations de forme ou de couleur. Il appartient au clinicien d'en identifier les indications et les contre-indications.

La CFAO dentaire n'a eu de cesse de se développer et d'élargir ses champs d'action. C'est pourquoi les restaurations céramiques par CFAO bénéficient aujourd'hui d'un certain recul clinique et représentent, certainement, l'avenir des restaurations prothétiques.

Mais nombreux sont les praticiens, détenteurs de systèmes de CFAO, réticents à l'idée de réaliser eux même la conception et l'usinage d'une facette en céramique. Pourtant, une fois les indications cliniques clairement identifiées, les étapes s'enchaînent selon des protocoles établis et codifiés.

L'intervention du prothésiste par le biais de l'informatique lors de la CAO ou, manuelle, dans les cas de stratification, demeure encore indispensable pour les cas les plus compliqués.

Investir dans un système de CFAO n'est pas à la portée de tous les cabinets et doit être murement réfléchi car les conséquences sont de plusieurs ordres : financier, organisationnel et relationnel.

L'alternative de la technique semi directe peut être intéressante car elle permet un investissement modéré de la part du chirurgien-dentiste. Les fichiers numériques limitent les risques d'erreur et les pertes d'information. La communication s'en trouve améliorée et les délais de réalisation de la prothèse raccourcis.

Le recours à ces innovations dans les réalisations prothétiques, quelles qu'elles soient, semble inévitable et l'on peut se demander si l'empreinte physico-chimique aura encore sa place dans les années à venir.

# Bibliographie

1. Bloch-zupan A. Les amélogénèses imparfaites. *Clinic (Paris)*. 2010;31:512-6.
2. Lasserre J, Lafargue H. Allegorie de la forme, integration biologique, couleur et forme, quel est le critère le plus important dans nos restaurations ceramiques ? *Réal Clin*. 2010;(4):253-62.
3. Sabek M. Dentisterie esthétique et obligations du chirurgien-dentiste. *Information dentaire*. no. 1/2. 2007;29-30.
4. Piette E. La dent normale et pathologique. Bruxelles: De Boeck université; 2001.
5. Franco LM, Machado LS, Salomão FM, Dos Santos PH, Briso ALF, Sundfeld RH. Surface effects after a combination of dental bleaching and enamel microabrasion: An in vitro and in situ study. *Dent Mater J*. 2016;35(1):13-20.
6. Minoux M, Serfaty R. Micro-abrasion amélaire : techniques et précautions. *Le fil dentaire*. 2013.
7. Magne P. Restaurations adhésives en céramique sur dents antérieures : approche biomimétique. Paris: Quintessence International; 2003.
8. Faucher A-J. Les dyschromies dentaires : de l'éclaircissement aux facettes céramiques. Paris: Ed. CdP; 2001.
9. Jain N, Gupta A, Shrivastava V, Mahajan S, Mishra R, Sharma A. Integrating techniques to re-establish dentogingival esthetics. *Int J Esthet Dent*. 2014;9(4):526-35.
10. Tirlet G, Attal J-P. Le gradient thérapeutique : un concept médical pour les traitements esthétiques. *Information dentaire*. 2009;2561-8.
11. Burrows S. A review of the efficacy of tooth bleaching. *Dent Update*. 2009;36(9):537-8.
12. Decup F, Marczak E. L'état « dent dépulpée » données essentielles. *Réal Clin*. 2011;22(1):5-13.
13. Étienne O. Les facettes en céramique. Rueil Malmaison: Éditions CdP; 2013.
14. Andreasen FM, Flügge E, Daugaard-Jensen J, Munksgaard EC. Treatment of crown fractured incisors with laminate veneer restorations. An experimental study. *Dent Traumatol*. 1992;8(1):30-5.
15. Andreasen FM, Daugaard-Jensen J, Munksgaard EC. Reinforcement of bonded crown fractured incisors with porcelain veneers. *Dent Traumatol*. 1991;7(2):78-83.
16. Lasfargues J-J. Odontologie conservatrice et restauratrice. Tome 1, Une approche médicale globale. Paris: Éditions CdP; 2009.
17. Dietschi D, Argente A. A Comprehensive and Conservative Approach for the Restoration of Abrasion and Erosion. Part I: Concepts and Clinical Rationale for Early Intervention Using Adhesive Techniques. *Eur J Esthet Dent*. 2011;6(1):20-33.
18. Peumans M. Clinical Performance of Direct and Indirect Adhesive Restorations. *J Cosmet Dent*. 2015;31(1):110-27.

19. Wang L, Casas-Apayco LC, Hipólito AC, Dreibi VM, Giacomini MC, Bim Júnior O, et al. Effect of simulated intraoral erosion and/or abrasion effects on etch-and-rinse bonding to enamel. *Am J Dent.* 2014;27(1):29-34.
20. Ganss C. Les restaurations adhésives sur surfaces dentaires érodées. *Quintessence Int.* 2016;10(3).
21. Crawford PJ, Aldred M, Bloch-Zupan A. Amelogenesis imperfecta. *Orphanet J Rare Dis.* 2007;2:17.
22. Sa Y, Liang S, Ma X, Lu S, Wang Z, Jiang T, et al. Compositional, structural and mechanical comparisons of normal enamel and hypomaturation enamel. *Acta Biomater.* 2014;10(12):5169-77.
23. Pugach MK, Ozer F, Li Y, Sheth K, Beasley R, Resnick A, et al. The use of mouse models to investigate shear bond strength in amelogenesis imperfecta. *J Dent Res.* 2011;90(11):1352-7.
24. Saroğlu I, Aras S, Oztaş D. Effect of deproteinization on composite bond strength in hypocalcified amelogenesis imperfecta. *Oral Dis.* 2006;12(3):305-8.
25. Pena CE, Viotti RG, Dias WR, Santucci E, Rodrigues JA, Reis AF. Esthetic Rehabilitation of Anterior Conoid Teeth: Comprehensive Approach for Improved and Predictable Results. *Eur J Esthet Dent.* 2009;4(3):210-24.
26. Etienne O. Facettes ceramiques : protocole esthétique dans le cas d'une dysharmonie dento-maxillaire. *Alpha Omega news.* 2008;
27. Armstrong SR, Keller JC, Boyer DB. Mode of failure in the dentin-adhesive resin-resin composite bonded joint as determined by strength-based and fracture-based mechanical testing. *Dent Mater Off Publ Acad Dent Mater.* 2001;17(3):201-10.
28. Spencer P, Wang Y. Adhesive phase separation at the dentin interface under wet bonding conditions. *J Biomed Mater Res.* 2002;62(3):447-56.
29. Pashley DH, Tay FR, Yiu C, Hashimoto M, Breschi L, Carvalho RM, et al. Collagen degradation by host-derived enzymes during aging. *J Dent Res.* 2004;83(3):216-21.
30. Gurel G, Sesma N, Calamita MA, Coachman C, Morimoto S. Influence of Enamel Preservation on Failure Rates of Porcelain Laminate Veneers. *Int J Periodontics Restorative Dent.* 2013;33(1):30-9.
31. Beier US, Kapferer I, Burtscher D, Dumfahrt H. Clinical Performance of Porcelain Laminate Veneers for Up to 20 Years. *Int J Prosthodont.* 2012;25(1):79-86.
32. Castelnuovo J. Les facettes ceramiques : critères de fiabilité. *Odontostomatologie.* 2008;37:287-315.
33. Fraedani M, Redemagni M, Corrado M. Porcelain laminate veneers: 6- to 12-year clinical evaluation--a retrospective study. *Int J Periodontics Restorative Dent.* 2005;(1):9-17.
34. Aykor A, Ozel E. Five-year clinical evaluation of 300 teeth restored with porcelain laminate veneers using total-etch and a modified self-etch adhesive system. *Oper Dent.* 2009;34(5):516-23.

35. D'Arcangelo C, Angelis FD, Vadini M, D'Amario M. Clinical evaluation on porcelain laminate veneers bonded with light-cured composite: results up to 7 years. *Clin Oral Investig*. 2012;16(4):1071-9.
36. Gurel G, Sesma N, Calamita MA, Coachman C, Morimoto S. Influence of Enamel Preservation on Failure Rates of Porcelain Laminate Veneers. *Int J Periodontics Restorative Dent*. 2013;33(1):30-9.
37. Öztürk E, Bolay Ş. Survival of Porcelain Laminate Veneers with Different Degrees of Dentin Exposure: 2-year Clinical Results. *J Adhes Dent*. 2014;16(5):481-9.
38. Çöttert HS, DüNDAR M, Öztürk B. The Effect of Various Preparation Designs on the Survival of Porcelain Laminate Veneers. *J Adhes Dent*. 2009;11(5):405-11.
39. Öztürk E, Bolay Ş, Hickel R, Ilie N. Shear bond strength of porcelain laminate veneers to enamel, dentine and enamel–dentine complex bonded with different adhesive luting systems. *J Dent*. 2013;41(2):97-105.
40. CNIF. Le guide de la CFAO dentaire. 2009; Disponible sur: [http://www.unppd.org/cnifpd/Guide\\_CFAO.pdf](http://www.unppd.org/cnifpd/Guide_CFAO.pdf)
41. van Noort R. The future of dental devices is digital. *Dent Mater*. 2012;28(1):3-12.
42. Attal J pierre, Marniquet S, Tapie laurent, Fron chabouis H. Les matériaux usinables en dentisterie restauratrice et en prothèse fixée. *Inf Dent*. 2014;(20-21).
43. Belli R, Geinzer E, Muschweck A, Petschelt A, Lohbauer U. Mechanical fatigue degradation of ceramics versus resin composites for dental restorations. *Dent Mater Off Publ Acad Dent Mater*. 2014;30(4):424-32.
44. SAMAMA Y. Identifier les indications des CCC et des CCM : mode d'emploi. In SOP asso; 2009.
45. Heffernan MJ, Aquilino SA, Diaz-Arnold AM, Haselton DR, Stanford CM, Vargas MA. Relative translucency of six all-ceramic systems. Part II: core and veneer materials. *J Prosthet Dent*. 2002;88(1):10-5.
46. Albakry M, Guazzato M, Swain MV. Fracture toughness and hardness evaluation of three pressable all-ceramic dental materials. *J Dent*. 2003;31(3):181-8.
47. Carrère A. Apport des blocs de céramique hybride Enamic Vita dans une réhabilitation totale chez un bruxomane sévère : présentation d'un cas clinique. 2015.
48. Perelmuter S, Duret F, Lelievre F, Lecardonnel A, Cheron R. La prothèse céramo-céramique par CFAO. *Quintessence international*; 2009.
49. Li RWK, Chow TW, Matinlinna JP. Ceramic dental biomaterials and CAD/CAM technology: state of the art. *J Prosthodont Res*. 2014;58(4):208-16.
50. ProCAD. Ivoclar Vivadent. 2002;21.
51. Anckenmann L, Etienne O. Restaurations esthétiques en céramiques collées. *CdP*. 2016. (JPIO).
52. Zine B, Habib R. Computational study of structural, elastic and electronic properties of lithium disilicate glass-ceramic. *Journal of the Mechanical Behavior of Biomedical Materials*. 2014;

53. Vijan K. Veneer Ceramics: Properties of newer Lithium Disilicate Materials. *Clin Dent* 0974-3979. 2016;10(1):8-12.
54. Vichi A, Sedda M. Flexural resistance of Cerec CAD/CAM system ceramic blocks. Part 1: Chairside materials. *Am J Dent*. 2013;(26):255-9.
55. Lin W-S, Ercoli C, Feng C, Morton D. The Effect of Core Material, Veneering Porcelain, and Fabrication Technique on the Biaxial Flexural Strength and Weibull Analysis of Selected Dental Ceramics. *J Prosthodont*. 2012;21(5):353-62.
56. Dirxen C, Blunck U, Preissner S. Clinical Performance of a New Biomimetic Double Network Material. *The open dentistry journal*. 2013;118-22.
57. Faucher A. *Le guide esthétique*. Quintessence International. 2003.
58. Fradeani M. *Réhabilitation esthétique en prothèse fixée. Volume 1, Analyse esthétique : une approche systématique du traitement prothétique*. Paris: Quintessence International; 2006.
59. Belser UC, Grütter L, Vailati F, Bornstein MM, Weber H-P, Buser D. Outcome Evaluation of Early Placed Maxillary Anterior Single-Tooth Implants Using Objective Esthetic Criteria: A Cross-Sectional, Retrospective Study in 45 Patients With a 2- to 4-Year Follow-Up Using Pink and White Esthetic Scores. *J Periodontol*. 2008;80(1):140-51.
60. trushkowsky R, Montalvo D, David steven. Digital Smile Design concept delineates the final potential result of crown lengthening and porcelain veneers to correct a gummy smile. *Int J Esthet Dent*. 2016;11(3).
61. Coachman C, Calamita marcelo. Digital Smile Design: A Tool for Treatment Planning and communication in Esthetic Dentistry. *Quintessence Dent Technol*. 2012;1-9.
62. Lin W-S, Harris BT, Phasuk K, Llop DR, Morton D. Integrating a facial scan, virtual smile design, and 3D virtual patient for treatment with CAD-CAM ceramic veneers: A clinical report. *J Prosthet Dent*. 2017;
63. Akoğlu B, Gemalmaz D. Fracture Resistance of Ceramic Veneers with Different Preparation Designs. *J Prosthodont*. 2011;20(5):380-4.
64. Schmidt KK, Chiayabutr Y, Phillips KM, Kois JC. Influence of preparation design and existing condition of tooth structure on load to failure of ceramic laminate veneers. *J Prosthet Dent*. 2011;105(6):374-82.
65. Castelnovo J, Tjan AHL, Phillips K, Nicholls JI, Kois JC. Fracture load and mode of failure of ceramic veneers with different preparations. *J Prosthet Dent*. 2000;83(2):171-80.
66. Cazier S, Moussaly C. Descriptif des différents systèmes d’empreinte optique. *Rev Odonto Stomatol*. 2013;(42):107-18.
67. Jae-Hong Kim, Ki-Baek Kim, Sa-Hak Kim, Woong-Chul Kim, Hae-Young Kim, Ji-Hwan Kim. Quantitative evaluation of common errors in digital impression obtained by using an LED blue light in-office CAD/CAM system. *Quintessence Int*. 2015;46(5):401-7.
68. Descamps F, Fages M. *La CFAO en odontologie*. CdP. 2016.
69. Landwerlin O. Les facettes céramique en 5 étapes numériques. *CAD/CAM*. 2013;(1):16.

70. Cerec 4.0 : guide pratique. Sirona;
71. Sirona. Cerec SW. Manuel utilisateur [Internet]. Disponible sur: <https://www.dentsplysirona.com/fr-fr>
72. Levitte B, Brousseau J. Technique de maquillage en CFAO directe. Le fil dentaire. 2015.
73. Bosch G, Ender A, Mehl A. A 3-dimensional accuracy analysis of chairside CAD/CAM milling processes. J Prosthet Dent. déc 2014;112(6):1425-31.
74. Alghazzawi TF, Lemons J, Liu P-R, Essig ME, Janowski GM. The failure load of CAD/CAM generated zirconia and glass-ceramic laminate veneers with different preparation designs. J Prosthet Dent. 2012;108(6):386-93.
75. GODOY-SENTIES A. Stratification avec céramique dans le secteur antérieur : Rapport de cas. Strat Prothétique. 2014;14(4).
76. Akgungor G, Akkayan B, Gaucher H. Influence of ceramic thickness and polymerization mode of a resin luting agent on early bond strength and durability with a lithium disilicate-based ceramic system. J Prosthet Dent. 2005;94(3):234-41.
77. Lasserre J. Collage d'une facette en céramique en 27 étapes cliniques. Document de cours; 2014.
78. Tapie L, Lebon N, Mawussi B, Fron Chabouis H, Duret F, Attal J-P. Understanding dental CAD/CAM for restorations--the digital workflow from a mechanical engineering viewpoint. Int J Comput Dent. 2015;18(1):21-44.
79. Cazier S. La gestion des facettes céramique en CFAO directe. Webinar; 2017.
80. Güth J-F, Keul C, Stimmelmayer M, Beuer F, Edelhoff D. Accuracy of digital models obtained by direct and indirect data capturing. Clin Oral Investig. 2013;17(4):1201-8.
81. Rödiger M, Heinitz A, Bürgers R, Rinke S. Fitting accuracy of zirconia single crowns produced via digital and conventional impressions : a clinical comparative study. Clin Oral Investig. 2017;21(2):579-87.
82. Sans E. Justesse et précision des modèles de travail issus de l'empreinte optique. [Thèse d'exercice]. 2015.
83. Manfred K. Prise d'empreinte intrabuccale : les ensembles de données numériques pourront être collectés partout. CAD/CAM. 2012;2.
84. Guillaume A. CAD CAM au cabinet: tout ce que vous devez savoir. Technol Dent. 2015;(348):7.
85. Jeannin V, Bousquet P. 3M-Lava-Cos. Le fil dentaire. 2011;38-42.
86. Bennasar B, Raynal J, Fages M. Approche de l'esthétique en CFAO directe. Le fil dentaire. 2015.

## Table des figures:

Figure 1: défaut en nappe, après trauma sur la 51 (cas clinique personnel) .....	13
Figure 2: classification de Boksman et Jordan des colorations dues à la tétracycline (ETIENNE ; 2013) .....	14
Figure 3 : Droz D et Fraysse C. Degrés de fluorose dentaire (Inf. Dent 1997 ;47 : 1887-1891) .....	14
Figure 4: Persistance de dyschromies après éclaircissement externe (FAUCHER ; 2001) .....	15
Figure 5 : Charge à la rupture (MPa) (MAGNE. 2003) .....	18
Figure 6 : Charge à la rupture (MPa) (MAGNE. 2003) .....	18
Figure 7 : Usure dentaire, issu d'un document de cours (Dr D'Incau) .....	19
Figure 8: Amélogénèse imparfaite hypoplasique (ANCKENMANN, ETIENNE ; 2016) .....	21
Figure 9: Amélogénèses imparfaites hypomature et hypominéralisée (DELBOS; 2014) .....	21
Figure 10: incisives latérales conoïdes (PENA, VIOTTI; 2009) .....	22
Figure 11: des ailettes proximales compenseront la perte de papilles (MAGNE ; 2003) .....	23
Figure 12 : Fermeture d'espaces interdentaires consécutifs à une parodontite par facettes à ailettes proximales (LASSERRE; 2010) .....	23
Figure 13 : dentinogénèse imparfaite (PIETTE, GOLDBERG; 2012) .....	24
Figure 14: Céramiques accessibles par CFAO : utilisations et exemples de blocs commerciaux.....	36
Figure 15 : Comparaison des différents types de céramiques pour la réalisation de facettes.....	37
Figure 16 : Céramiques, classification et propriétés mécaniques (thèse A. Carrère 2015 (47)).....	38
Figure 17 : Principales offres commerciales de céramiques et leurs indications (D'après Attal, 2014 (42)). .....	42
Figure 18: Guide d'utilisation du PES/WES (BELSER).....	44
Figure 19 : interface du digital smile design montrant la relation entre la situation initiale et la situation idéale (61).....	45
Figure 20: Répartition des contraintes en fonction de l'anatomie de la restauration (MAGNE; 2003)	46
Figure 21: facette vestibulaire, à butt margin, avec retour palatin (ANCKENMANN, ETIENNE 2016)..	47
Figure 22 : empreinte optique de la 21 mortifiée avant préparation (CAZIER ; 2017) .....	50
Figure 23 : détermination automatique de la limite par le logiciel et correction par le praticien.....	51
Figure 24 : Orientation de la position de la facette dans le bloc .....	53
Figure 25 : Facette en E.max sur 21 à la sortie de l'usinage (CAZIER; 2017).....	53
Figure 26 : Exemple de mouvements sur 5 axes sur la machine Everest de Kavo® (72) .....	54
Figure 27 : Différentes unités d'usinage destinées au cabinet: successivement, Lyra, Planmeca, Cerec, Carestream (DESCAMPS, FAGES ; 2016).....	55
Figure 28 : Trois machines d'établi: DWX-50 de Roland (A); InLab MC X5 de Sirona (B); Zenotec T1 de Wieland (C) (DESCAMPS et coll. ; 2016) .....	55
Figure 29 : avant et après maquillage de surface (GUREL; 2014) .....	57
Figure 30 : Teintier « natural die » aidant au choix de la translucidité du bloc (ANCKENMANN, ETIENNE; 2016).....	57
Figure 31 : Réalisation en Emax HT et placée sur des dies de couleurs différentes ((ANCKENMANN, ETIENNE ; 2016).....	57
Figure 32 : Stratification de 11 et 21 (Rizzo) .....	58
Figure 33 : Vérification de l'adaptation marginale de la forme avant maquillage (CAZIER; 2017) .....	59
Figure 34 : Collage de la facette sous champ opératoire (CAZIER; 2017) .....	62
Figure 35 : Résultat final, après collage de la 21 (CAZIER; 2017) .....	62



*Les figures qui illustrent cette thèse ont fait l'objet d'une demande d'autorisation de reproduction auprès des docteurs Stephane Cazier, Yves Delbos et Jean-François Lasserre ainsi qu'aux éditeurs suivants :*

- *Information Dentaire*
- *De Boeck supérieur*
- *Stratégie prothétique*
- *Quintessence International*
- *Edition Cdp*

E-mail envoyé aux différents éditeurs

Bonjour,

Je me permets de vous écrire pour vous demander l'autorisation d'utiliser les photos ci-jointes, issues de l'ouvrage "... " écrit par ..., dans la rédaction de ma these d'exercice intitulée "Les facettes céramiques par CFAO en méthode directe et indirecte: indications et protocoles ».

Dans l'espoir d'une réponse favorable, je vous prie d'agréer l'expression de mes sentiments distingués.

Angélique Chauvin

**Discipline** : Prothèse dentaire

## **Les facettes céramiques par CFAO en technique directe et indirecte: Indications et Protocoles**

### **Résumé** :

La réalisation de facettes est parfois considérée, à tort, comme une thérapeutique difficile réservée à une élite. Or de plus en plus de patients sont demandeurs de traitements esthétiques, couplé à un coût tissulaire minime. Parallèlement la conception et fabrication assistée par ordinateur (CFAO) a connu un tel essor qu'il est aujourd'hui possible de réaliser des facettes en une séance unique, au fauteuil.

La réalisation de facettes en céramique, de surcroit par CFAO, se doit d'être intégrée à l'arsenal thérapeutique du praticien. Il est alors crucial de mettre en évidence les indications de chaque technique, directe et indirecte dans le cadre de la réalisation de facettes en céramique.

Un diagramme est proposé pour simplifier le choix de la technique en fonction des différents critères à prendre en compte.

**Mots-clés** : Facette, CFAO, CFAO au cabinet, Céramique, Adhésion

## **Ceramic veneers in CFAO with direct and indirect technique: Indications and Protocols**

### **Summary** :

Veneer realization is sometimes considered as a difficult therapeutic, reserved for an elite.

Nevertheless more and more patients want cosmetic treatments, coupled with minimal tissue costs.

At the same time, CAD / CAM has grown so much that it's, now, possible to produce chairside's veneers in a single visit.

Ceramic veneers' realization, moreover by CFAO, must be integrated into the dentist's therapeutic arsenal. It is then crucial to highlight indications of each technique, direct and indirect, in the context of the production of ceramic veneers.

A diagram is proposed to simplify the choice of the technique according to different criteria.

**Key-words** : Laminate veneer, CAD-CAM, Chairside CAD-CAM, Porcelain, Bonding

Université de Bordeaux – Collège des Sciences de la Santé

UFR des Sciences Odontologiques

16-20 cours de la Marne

33082 BORDEAUX CEDEX

Vu, Le Président du Jury,

Date, Signature :

Vu, la Directrice de l'UFR des Sciences Odontologiques,

Date, Signature :

Vu, le Président de l'Université de Bordeaux,

Date, Signature :

## Collège des Sciences de la Santé

### UFR des Sciences Odontologiques

# Serment

En présence de mes Maîtres et de mes condisciples, je promets et je jure d'être fidèle aux lois de l'honneur et de la probité dans l'exercice de l'art dentaire.

Je donnerai mes soins gratuits à l'indigent et n'exigerai jamais un honoraire au-dessus de mon travail. Ma langue taira les secrets qui me seront confiés. Admis à l'intérieur des maisons, mes yeux ne verront pas ce qui s'y passe.

Mes connaissances et mon état ne serviront ni à diffuser des propos non avérés, ni à corrompre les mœurs, ni à favoriser le crime.

Je ne permettrai pas que des conditions de croyance, de nation et de race viennent s'interposer entre mon devoir et mon patient.

Je promets et je jure de conformer strictement ma conduite professionnelle aux principes et aux règles prescrites par le code de déontologie.

Si je remplis ce serment sans l'enfreindre, qu'il me soit donné de jouir heureusement de la vie et de ma profession, honorée à jamais parmi les hommes. Si je le viole et que je me parjure, puissé-je avoir un sort contraire.



