



HAL
open science

L'usage de la CFAO pour la réalisation de prothèses provisoires fixées

Adrien Lugagne Delpon

► **To cite this version:**

Adrien Lugagne Delpon. L'usage de la CFAO pour la réalisation de prothèses provisoires fixées. Chirurgie. 2017. dumas-01671731

HAL Id: dumas-01671731

<https://dumas.ccsd.cnrs.fr/dumas-01671731v1>

Submitted on 22 Dec 2017

HAL is a multi-disciplinary open access archive for the deposit and dissemination of scientific research documents, whether they are published or not. The documents may come from teaching and research institutions in France or abroad, or from public or private research centers.

L'archive ouverte pluridisciplinaire **HAL**, est destinée au dépôt et à la diffusion de documents scientifiques de niveau recherche, publiés ou non, émanant des établissements d'enseignement et de recherche français ou étrangers, des laboratoires publics ou privés.

Université de Bordeaux
Collège des Sciences de la Santé
UFR des Sciences Odontologiques

Année 2017

N° 93

Thèse pour l'obtention du
DIPLOME d'ETAT de DOCTEUR EN CHIRURGIE DENTAIRE

Présentée et soutenue publiquement

Par Adrien LUGAGNE DELPON

Né(e) le 02 Janvier 1991 à Saint Denis de la Réunion

Le 21 Décembre 2017

**L'USAGE DE LA CFAO POUR LA REALISATION DE
PROTHESES PROVISOIRES FIXEES**

Directeur de thèse

Docteur Odile LAVIOLE

Membres du Jury

Président	Mme V. DUPUIS	Professeur des Universités
Directeur	Mme O. LAVIOLE	Maître de Conférences des Universités
Rapporteur	M. M. CONTREPOIS	Ancien Assistant Hospitalo-Universitaire
Assesseur	Mme D. ORIEZ	Maître de Conférences des Universités
Assesseur	M. A. POPELUT	Assistant Hospitalo-Universitaire

UNIVERSITE DE BORDEAUX

Président M. TUNON DE LARA Manuel
Directeur de Collège des Sciences de la Santé M. PELLEGRIN Jean-Luc

COLLEGE DES SCIENCES DE LA SANTE

UNITE DE FORMATION ET DE RECHERCHE DES SCIENCES ODONTOLOGIQUES

Directrice Mme BERTRAND Caroline 58-01
Directrice Adjointe – Chargée de la Formation Mme ORIEZ-PONS Dominique 58-01 *initiale*
Directeur Adjoint – Chargé de la Recherche M. FRICAIN Jean-Christophe 57-01
Directeur Adjoint – Chargé des Relations Internationales M. LASSERRE Jean-François 58-01

ENSEIGNANTS DE L'UFR

PROFESSEURS DES UNIVERSITES

Mme Caroline	BERTRAND	Prothèses	58-01
Mme Marie-José	BOILEAU	Orthopédie dento-faciale	56-01
M. Sylvain	CATROS	Chirurgie orale	57-01
Mme Véronique	DUPUIS	Prothèses	58-01
M. Bruno	ELLA NGUEMA	Fonction-dysfonction, imagerie, biomatériaux	58-01
M. Jean-Christophe	FRICAIN	Chirurgie orale	57-01

MAITRES DE CONFERENCES DES UNIVERSITES

Mme Elise légal 56-02	ARRIVÉ	Prévention, épidémiologie, économie de la santé, odontologie	
Mme Cécile	BADET	Biologie orale	57-01
M. Etienne	BARDINET	Orthopédie dento-faciale	56-01
M. Michel	BARTALA	Prothèses	58-01
M. Cédric	BAZERT	Orthopédie dento-faciale	56-01
M. Christophe légal 56-02	BOU	Prévention, épidémiologie, économie de la santé, odontologie	
Mme Sylvie	BRUNET	Chirurgie orale	57-01
M. Stéphane	CHAPENOIRE	Fonction-dysfonction, imagerie, biomatériaux	58-01
M. Jacques	COLAT PARRROS	Fonction-dysfonction, imagerie, biomatériaux	58-01
M. Jean-Christophe	COUTANT	Fonction-dysfonction, imagerie, biomatériaux	58-01
M. François	DARQUE	Orthopédie dento-faciale	56-01
M. François	DE BRONDEAU	Orthopédie dento-faciale	56-01
M. Yves	DELBOS	Odontologie pédiatrique	56-01
M. Raphael	DEVILLARD	Dentisterie restauratrice, endodontie	58-01
M. Emmanuel	D'INCAU	Prothèses	58-01
M. Dominique	GILLET	Dentisterie restauratrice, endodontie	58-01
M. Jean-François	LASSERRE	Prothèses	58-01
M. Yves	LAUVERJAT	Parodontologie	57-01
Mme Odile	LAVIOLE	Prothèses	58-01

M.	Jean-Marie	MARTEAU	Chirurgie orale	57-01
Mme	Javotte	NANCY	Odontologie pédiatrique	56-01
M.	Adrien	NAVEAU	Prothèses	58-01
Mme	Dominique	ORIEZ	Dentisterie restauratrice, endodontie	58-01
M.	Jean-François	PELI	Dentisterie restauratrice, endodontie	58-01
M.	Philippe légal 56-02	POISSON	Prévention, épidémiologie, économie de la santé, odontologie	
M.	Patrick	ROUAS	Odontologie pédiatrique	56-01
M.	Johan	SAMOT	Biologie orale	57-01
Mme	Maud	SAMPEUR	Orthopédie dento-faciale	56-01
M.	Cyril	SEDARAT	Parodontologie	57-01
Mme	Noélie	THEBAUD	Biologie orale	57-01
M.	Eric	VACHEY	Dentisterie restauratrice, endodontie	58-01

ASSISTANTS

Mme	Audrey	AUSSEL	Fonction-dysfonction, imagerie, biomatériaux	58-01
M.	Wallid	BOUJEMAA AZZI	Dentisterie restauratrice, endodontie	58-01
Melle	Camille	BOULÉ-MONTPEZAT	Odontologie pédiatrique	56-01
Melle	Anaïs	CAVARÉ	Orthopédie dento-faciale	56-01
M.	Hubert	CHAUVEAU	Dentisterie restauratrice, endodontie	58-01
M.	Mathieu	CONTREPOIS	Prothèses	58-01
M.	Jean-Baptiste	CULOT	Fonction-dysfonction, imagerie, biomatériaux	58-01
Mme	Clarisse	DE OLIVEIRA	Orthopédie dento-faciale	56-01
M.	Cédric légal 56-02	FALLA	Prévention, épidémiologie, économie de la santé, odontologie	
Mme	Mathilde	FENELON	Chirurgie orale	57-01
Mme	Elsa	GAROT	Odontologie pédiatrique	56-01
Mme	Agathe	GREMARE	Biologie orale	57-01
Mme	Olivia	KEROUREDAN	Dentisterie restauratrice, endodontie	58-01
M.	Adrien	LASTRADE	Prothèses	58-01
M.	Alexandre	MARILLAS	Dentisterie restauratrice, endodontie	58-01
M.	Emmanuel	MASSON-REGNAULT	Chirurgie orale	57-01
Mme	Marie	MÉDIO	Orthopédie dento-faciale	56-01
Mme	Meryem	MESFIOUI	Parodontologie	57-01
Mme	Darrène	NGUYEN	Biologie orale	57-01
M.	Ali	NOUREDDINE	Prothèses	58-01
Mme	Chloé	PELOURDE	Orthopédie dento-faciale	56-01
M.	Antoine	PEPELUT	Parodontologie	57-01
Mme	Charlotte	RAGUENEAU	Prothèses	58-01
Mme	Noëlla légal 56-02	RAJONSON	Prévention, épidémiologie, économie de la santé, odontologie	
M.	Clément	RIVES	Dentisterie restauratrice, endodontie	58-01
M.	Thibaut	ROULLAND	Prothèses	58-01
M.	François	ROUZÉ L'ALZIT	Prothèses	58-01
Mme	Audrey légal 56-02	SAY LIANG FAT	Prévention, épidémiologie, économie de la santé, odontologie	

À notre Présidente de thèse

Madame le Professeur Véronique DUPUIS

Professeur des Universités – Praticien Hospitalier

Sous-section Prothèses 58-01

C'est un réel honneur de vous avoir comme présidente de ce jury. J'ai beaucoup apprécié travailler à vos côtés durant mes vacances hospitalières. Veuillez trouver dans ce travail le témoignage de toute ma reconnaissance pour l'enseignement que vous m'avez apporté et de mon plus grand respect.

À notre Directeur de thèse

Madame le docteur Odile LAVIOLE

Maître de conférences des Universités – Praticien Hospitalier

Sous-section Prothèse 58-01

*Je vous remercie sincèrement d'avoir accepté de diriger et superviser l'ensemble de cette thèse. Merci d'avoir su m'accompagner avec patience, justesse et sympathie, afin de rendre possible ce travail dont je l'espère, vous serez fière.
Pour l'ensemble des connaissances que vous m'avez transmises lors de votre enseignement exigeant, juste et toujours bienveillant, j'espère que vous trouverez dans ce travail l'expression de ma sincère gratitude et de ma profonde estime.*

À notre Rapporteur de thèse

Monsieur le Docteur Mathieu CONTREPOIS

Ancien Assistant Hospitalo-Universitaire

Merci d'avoir accepté de contribuer à ce travail et d'être mon rapporteur. Je vous remercie d'avoir donné de votre temps et de m'avoir conseillé avec justesse et précision. Soyez assuré de ma profonde reconnaissance.

À notre Assesseur

Madame le Docteur Dominique ORIEZ-PONS

Maîtres de conférences des Universités – Praticien Hospitalier

Directrice Adjointe – Chargée de la Formation

Sous-section Dentisterie restauratrice, endodontie 58-01

Merci de me faire l'honneur de votre présence dans ce jury. Je vous remercie pour votre enseignement et votre sympathie, qui m'a beaucoup appris tout au long de ce cursus. Merci de juger ce travail. J'espère que vous y verrez le témoignage de toute ma gratitude et de mon profond respect.

À notre Assesseur

Monsieur le Docteur Antoine POPELUT

Assistant Hospitalo-Universitaire

Sous-section parodontologie 57-01

*Je vous remercie très sincèrement d'avoir accepté de siéger à mon jury.
Puissez-vous trouver ici l'expression de mes sentiments les plus respectueux et de ma
profonde reconnaissance.*

À ma famille :

À mes parents, merci pour la confiance et le soutien que vous m'avez apporté tout au long de ce travail, de mes études mais surtout tout au long de ma vie. Une pensée particulière pour mon année de p1, que je n'aurai pas pu réussir sans vos encouragements dans les bons comme dans les mauvais moments, les « room service » de maman, les conseils toujours avisés de Papa, etc... Merci pour l'éducation, les valeurs et les principes que vous m'avez transmis. Merci pour tous ces voyages fabuleux en famille ! Je n'ai jamais manqué de rien grâce à vous. Merci pour votre amour, je vous dédie ce travail.

À mes grands-parents Lénou Et Doudou, les meilleurs qu'on puisse avoir ! Vous avez participé à une grande partie de mon éducation et je vous en remercie infiniment. Grâce à vos efforts depuis tant d'année nous avons Marennes qui est bien plus qu'une simple habitation, mais bien le berceau de mes meilleurs souvenirs de jeunesse, et surtout un lieu de réunification familiale qui perdurera ! Je suis ravi et honoré que vous ayez fait le déplacement pour ce grand soir, merci de représenter la famille !

À ma sœur Delphine, dont je ferais bien de m'inspirer plus souvent, que j'admire pour son sens des responsabilités, du travail bien fait ! J'essaie d'appliquer ça pour 2018. Et surtout merci pour ton sens de la famille qui compte énormément.

À mon frère Edouard, que je regrette de voir si rarement. Mais même si 10 000 km nous séparent on se retrouve chaque fois comme si on ne s'était pas quitté, la complicité intacte.

À mon cousin Tim, que je considère comme un frère, toujours à me faire découvrir des trucs dans lesquels je n'aurai jamais mis les pieds tout seul ! Hâte des prochains moments avec toi.

À mon oncle Didier, que j'admire au travers de son âme d'aventurier, jamais à cours d'idée et d'activité pour nous régaler. On sait de qui ton fils tient cette même qualité.

À Marion, ma chérie, dont j'ai mis la patience à rude épreuve pour ce travail. Merci de ton soutien sans faille, de la tendresse et de la bonne humeur que tu m'apportes au quotidien. J'ai trop de souvenirs merveilleux à tes côtés, vivement la fin de ton internat qu'on en construise de nouveaux. Merci à tes parents, Serge et Marie-Hélène qui m'ont accueillie à bras ouvert dans ta famille, je n'aurai pas pu demander mieux ! Par-dessus tout merci pour ton amour. Je t'aime.

À mes amis :

À mes colocs parfaits, merci pour ces cinq années dans notre appart de rêve. Fab, tes monologues magiques de débriefs de soirées en haut de l'escalier. Jordy tes monologues magiques devant fifa quand tu te faisais rincer. Je ne sais pas comment les manettes marchent encore. Ça aurait pu durer 10 ans je ne m'en serai pas lassé. Merci.

À mes colocs de cœur, Antoine et Lolo, le plus grand regret de mes études qu'on ait pas pu construire la fameuse mezzanine dans le salon pour faire vos chambres. Merci pour ces weekends de rêve pendant toute la D1. Shashoutte t'étais pas là à chaque fois, mais t'es venu faire coloc à Clermont donc tu mérites ta place ici.

À tous les potes de promo, la coloc de la cave momo zac pedro et clem, Uto mon bonobo, Timo ma meilleure copine, Yean et Viandey le duo de l'enfer, les basques, bubu, attard, benj, pargod, PE, keke, juju le patron de promo, pablo, les filles au top, fiona, cossex, nadège, maga, noemie, boule, roro, axelle, clara, anne, marie, laura, anne-laure, marion... J'oublie sûrement du monde y'en a trop, merci pour l'apogée de ces années d'études au voyage promo, on ne refera jamais mieux.

À mes potes de fac, Alex mon grand frère de dentaire, merci pour tous tes conseils toujours au top, sans ta thèse en modèle j'aurai mis 3 ans. Il me tarde cette collab/coloc. Anne-so prépare toi au meilleur et au pire...

Vivi, la roule, Cricri, Vio, Tom, Camille, je suis trop content que ma copine ait des potes comme vous, je me régale à me greffer à vos retrouvailles à chaque fois. Vivement les prochaines !

Alix, toutes ces heures passées au street, de trop bons moments, tellement d'objectif encore !

Crockett, meilleur reporter snapchat des soirées d'anthologies ! Go big or go home.

Enzo merci pour les sessions de Guitar Hero, de ton aide en p1 et de ton accueil quand je suis arrivé en p2 à Bordeaux, je ne l'oublie pas.

À mes potes d'enfance, Arthur, Amaury, Quentin, Alban, Alice vous êtes ma famille, ça compte tellement pour moi d'avoir grandi à vos côtés. On a tellement de souvenirs que je pourrais en faire une thèse, on s'est tellement marré et c'est pas fini. Merci à vos parents, Thierry et Henriette, Armel et Agnès, pour leur gentillesse, leur présence, mais aussi leur patience... mes parents d'adoption !

À mes potes de la run, Adèle, Antho, gros B, jéjé, karoo, Roxanne, Ariane. Sans oublier ceux qui sont arrivé un peu plus tard, mon Roro, Pen, Julia, Alison, Laure, Loic, Clem, Hugo, Taytay, Samir !

À mes potes de clermont, Vivien et Cindy, Antoine, Remy, Elsa, Cecile, JD, Jerem, Courteuc, Cesar.

Table des matières

Introduction	10
1 Matériaux pour couronnes provisoires réalisées par CFAO	11
1.1 Les différents matériaux	12
1.1.1 Le Polyméthylmetacrylate (PMMA)	12
1.1.2 Les résines composites	12
1.1.3 Les polymères haute performance	13
1.2 Panel et propriétés des blocs disponibles	14
1.2.1 Bloc PMMA	14
1.2.2 Bloc PMMA renforcé par fibre de verre	16
1.2.3 Bloc résine composite	17
1.2.4 Bloc polymère haut performance	19
1.3 Comparaison des différents matériaux utilisé en CFAO	22
1.3.1 Tableau récapitulatif des données constructeur	22
1.3.2 Résistance à la flexion	22
1.3.3 Solubilité dans l'eau	23
1.3.4 État de surface	23
1.3.5 Résistance à l'abrasion	24
1.3.6 Bilan global de ces matériaux	24
1.4 Différents modes de CFAO [26]	24
1.4.1 Indirecte	25
1.4.2 Semi Directe	25
1.4.3 Directe	26
1.5 La fabrication soustractive	26
1.5.1 Différents systèmes	26
1.5.2 Limites d'usinage	28
2 Apport de la CFAO pour les prothèses provisoires fixées	31
2.1 Apport dans l'ergonomie de travail	31
2.1.1 L'empreinte optique	31
2.1.2 Conception virtuelle	34
2.1.3 Le format numérique	43
2.2 Comparaison des paramètres techniques	44
2.2.1 Précision	44
2.2.2 Stabilité des matériaux	45

2.2.3	Propriétés mécaniques	47
2.2.4	Esthétique	49
2.2.5	Analyse Générale.....	49
2.3	Nouvelle perspective de traitement : Reconstitution globale des usures sévères par une approche à minima.....	50
2.3.1	Description.....	50
2.3.2	Protocole.....	50
2.3.3	Intérêt.....	53
3	Prothèse provisoire fixe implantoportée et CFAO	54
3.1	Technique d’empreinte	54
3.1.1	Technique d’empreinte par « Scanbody »	54
3.1.2	Technique utilisant les piliers de cicatrisation encode	56
3.1.3	Réflexion	57
3.2	Gestion précoce du profil d’émergence	58
3.2.1	Caractéristique du profil d’émergence	58
3.2.2	Principe de la mise en esthétique immédiate.....	59
3.2.3	Guidage par provisoire du profil d’émergence.....	59
3.2.4	Reflexion	66
3.3	Apport de la prothèse provisoire numérique lors d’extraction et implantation immédiate	66
3.3.1	Copie du profil d’émergence naturel en zone esthétique grâce aux provisoires par CFAO [93].....	66
3.3.2	Pilier de cicatrisation anatomique postérieur[94].....	67
3.4	Mise en charge immédiate plurale	68
3.4.1	Description d’un cas d’utilisation d’un provisoire décliné en guide chirurgicale[100]	69
3.5	Illustration par un cas clinique.....	71
	Discussion	74
	Conclusion.....	76
	Bibliographie	77

Introduction

Longtemps considérée comme un « traitement accessoire », la prothèse provisoire est une étape incontournable d'un plan de traitement qu'il s'agisse d'une reconstitution prothétique unitaire ou plurale, simple ou complexe. Au-delà du rôle esthétique auquel certains la limitent souvent, elle se doit d'assurer plusieurs fonctions indispensables à une temporisation optimale, telles que la restauration des fonctions occlusales, la protection de l'organe dentaire et la préservation du parodonte marginal. [1] Elle prépare donc le site concerné (mise en condition tissulaire, fonctionnelle et esthétique), mais aussi le patient à l'intégration psychologique de la future prothèse. [2]

La réalisation d'une prothèse provisoire se doit de respecter différents critères de conception, qu'elle soit faite au laboratoire de prothèse de manière indirecte ou bien au fauteuil en technique directe. Cette restauration doit allier l'utilisation de matériaux biocompatibles et aisément modifiables, une bonne adaptation cervicale et occlusale, le respect des embrasures et des points de contacts, un état de surface poli et lisse.[1]

Depuis l'entrée de la dentisterie dans l'ère numérique grâce aux travaux de Francois Duret dans les années 70, la CFAO (conception et fabrication assisté par ordinateur) ne cesse d'évoluer et de se démocratiser. En plus de l'existence de plus d'une douzaine de système pour le cabinet dentaire, on estimait en 2011 le taux de laboratoires équipés à 15% contre 60% en 2014.[3] En phase avec les concepts de dentisterie moderne tels que l'économie tissulaire, la biomimétique, la dentisterie adhésive, la biocompatibilité, ainsi que les attentes esthétiques des patients, la CFAO offre des solutions adaptées à de multiples indications.[4] S'utilisant de 3 manières différentes, directe, semi directe ou indirecte, elle a permis de gagner en précision et reproductibilité. Elle produit ainsi des prothèses fixées mieux adaptées, diminuant la morbidité des dents piliers. [5]

Après ce constat, il est intéressant de se demander quelles sont les possibilités de réalisation et la pertinence d'utilisation de cet outil pour la fabrication de prothèses provisoires, autant sur dent naturelle que sur implant.

Dans ce cadre, après avoir passé en revue les différents modes et matériaux permettant la réalisation de prothèses provisoires par CFAO, cette thèse va tenter de mettre en évidence l'apport d'une telle technique par rapport aux techniques conventionnelles, et l'intérêt de son utilisation en implantologie. L'usage des méthodes de CFAO par addition demeurant encore restreint, nous nous limiterons au procédé de CFAO par soustraction.

1 Matériaux pour couronnes provisoires réalisées par CFAO

Les matériaux utilisés dans la conception de prothèses provisoires ont sensiblement évolué depuis leur apparition, dans les années 1940 avec le PMMA (PolyMethylMéthacrylate), en passant par les PEMA (PolyEthylMéthacrylate) puis l'arrivée des matériaux composites pour provisoire en 1980. Cette évolution dans le but de toujours mieux respecter un cahier des charges précis, à la fois sur le plan fonctionnel et esthétique.[6]

Burns et coll. ont proposé une liste non limitative [7]:

- Réponse aux impératifs esthétiques.
- Bonne adaptation marginale.
- Stabilité des teintes dans le temps.
- Biocompatibilité (absence d'irritation de la pulpe et du parodonte).
- Facilité de mise en œuvre et d'usinage.
- Possibilité de modification par adjonction ou soustraction.
- Résistance adéquate aux contraintes mécaniques et à l'usure.
- Compatibilité avec les autres matériaux dentaires.
- Faible conductivité thermique.
- Stabilité et résistance dans le temps.
- Absence de porosité.
- Prix de revient compatible avec les conditions d'exercice actuelles.

Avec le développement de la CFAO, nous sommes face à un bouleversement concernant les biomatériaux utilisables en dentisterie restauratrice et en prothèse. En effet, la plupart des matériaux déjà connus peuvent être mis en forme par usinage, avec des caractéristiques forcément un peu différentes.

Lorsque l'on parle de CFAO par soustraction, la notion d'usinabilité fait son apparition et peut être définie comme « l'aptitude de la matière d'une pièce à subir une opération d'enlèvement de matière. » [8] Elle se caractérise par trois composantes :

- L'aptitude de l'outil d'usinage à supporter les contraintes liées à l'enlèvement de matière sans se dégrader trop rapidement
- Que les conditions d'usinage soient réalisables par les outils disponibles
- L'obtention d'une bonne intégrité de la surface usinée

1.1 Les différents matériaux

1.1.1 Le Polyméthylmetacrylate (PMMA)

Le polyméthacrylate de méthyle souvent abrégé en PMMA, est un polymère thermoplastique transparent obtenu par polyaddition dont le monomère est le méthacrylate de méthyle (MMA). En 1931, Otto Röhm fabrique du MMA, qui, polymérisé, produit du PMMA. Le MMA devient intéressant pour la dentisterie en 1936, lorsque le prothésiste dentaire Gottfried Roth mélange du PMMA réduit en poudre avec du monomère MMA, qui dissout le PMMA, et les fait polymériser sous pression en les exposant à la chaleur. Ce procédé permit de réduire fortement la rétraction provoquée par la polymérisation et d'utiliser pour la première fois le PMMA comme matériau pour les prothèses.

C'est une résine non chargée qui fait partie du groupe des résines acryliques. Dans son usage traditionnel, elle se retrouve sous forme de poudre (monomère) /liquide (polymère) dont le mélange induit une chimopolymérisation (auto-polymérisation). L'avantage de cette résine est son faible coût, sa facilité d'utilisation et des propriétés mécaniques élevées avec notamment une très bonne résistance aux fractures. Mais il existe de nombreux inconvénients. D'une part, la polymérisation n'est jamais complète et laisse toujours un résidu libre de monomère qui présente une certaine toxicité pour la pulpe et les tissus parodontaux. D'autre part, la polymérisation s'accompagne d'une élévation de température, ainsi que d'une contraction qui rend souvent indispensable un rebasage.[6]

La CFAO utilisant un mode de mise en forme par soustraction permet d'usiner des prothèses dans un bloc polymérisé dans des conditions optimales. Le matériau est donc stable, supprimant ainsi les principaux inconvénients, à savoir le relargage de monomère, l'exothermie et la contraction de prise, tout en profitant des bonnes propriétés mécaniques du PMMA.

1.1.2 Les résines composites

À partir des années 80, est apparu un nouveau type de matériaux, des résines chargées à base de composite bis-acrylique constituées d'une matrice organique et d'une matrice inorganique, ayant pour monomère une matrice Bisphénol-AGlycidyl Méthacrylate (Bis-GMA) : les matériaux composites pour couronne provisoire. Il s'agit en fait de composites ayant un taux de charge plus faible que ceux utilisés en odontologie conservatrice. Les versions mélangées manuellement ont été complétées par les systèmes en cartouche auto-mélangeuse au début des années 1990 assurant une manipulation simple, propre et rapide. Celles-ci ont été développées pour pallier les faiblesses vues précédemment des résines acryliques, à savoir l'exothermie de réaction, la contraction de prise et le relargage de monomère. [9] Cependant le rebasage est plus délicat et nécessite un composite fluide photopolymérisable. Ces résines ont différents moyens de polymérisation : chimopolymérisable, photopolymérisable ou thermopolymérisable.

Le développement de la CFAO a amené à la création d'un matériaux stable usinable sous forme de bloc composite pour la fabrication de pièces prothétiques indirectes type facette, inlay, onlay

et couronne mais aussi de prothèse provisoire. Les propriétés mécaniques des composites et leur longévité ainsi que leur biocompatibilité ont été augmentée par la mise au point de nouvelles techniques (Polymérisation plus photonique mais thermique sous haute pression ce qui augmente le taux de conversion des monomères et donc la biocompatibilité[10], nouvelle génération de blocs composites formée d'un réseau de vitrocéramique frittée secondairement infiltré par des monomères).

1.1.3 Les polymères haute performance

Ces nouveaux matériaux sont regroupés dans la famille des Polyaryléthercétone (PAEK) qui sont des thermoplastiques à hautes performances présentant une grande résistance, une bonne rigidité ainsi qu'une excellente résistance à l'hydrolyse, le tout sur une vaste plage de températures les rendant aptes à des applications même sous des contraintes extrêmes. Lors de la mise en œuvre de polymères thermoplastiques, la transformation consiste à une mise en forme du matériau sans transformation chimique (par pressée ou par CFAO), il en découle un matériau qui ne présente ni porosité ni monomère résiduel. Ces matériaux thermoplastiques semi-cristallins ont été développés pour des usages médicaux. Ils comprennent en particulier le polyetheretherketone (PEEK) et le polyetherketoneketone (PEKK), qui sont renforcés par des charges (par exemple en céramique) pour l'usage en prothèse dentaire. Ils sont depuis peu proposés pour la réalisation d'infrastructures prothétiques sur pilier dentaire ou implantaire. Ils pourraient même être utilisés pour réaliser des châssis de prothèse adjointe. [11]

Les caractéristiques des polymères hautes performances sont :

- Module d'élasticité proche de celle de l'os et de la dentine,
- Résistance à la pression, à la torsion, à la fatigue,
- Stabilité dimensionnelle,
- Résistance à l'usure et à l'abrasion,
- Stérilisable,
- Non cytotoxique,
- Radio-opaque.

Leur utilisation en prothèse dentaire est donc possible pour des armatures de couronnes et de bridge, aussi bien dento-portées qu'implanto-portées, d'usage ou provisoire.

Les données scientifiques sérieuses étant encore peu nombreuses et ces matériaux ne disposant pas d'un grand recul clinique, ils ne seront donc pas traités dans les parties suivantes de cette thèse.

1.2 Panel et propriétés des blocs disponibles

1.2.1 Bloc PMMA

1.2.1.1 Ivoclar Telio CAD

Le bloc Telio CAD est un bloc fabriqué par la société Ivoclar constitué de PMMA et utilisé autant dans les restaurations unitaires que plurales par CFAO. Il permet une utilisation en technique directe au fauteuil ou indirecte au laboratoire de prothèse, compatible avec le système CEREC, et CEREC InLab, ainsi que Nobel Procera. Le temps maximum conseillé en bouche est de 12 mois.

Il se décline en 6 blocs de teintes différentes afin de répondre au mieux aux exigences esthétiques, ainsi qu'en deux tailles différentes de blocs, permettant de réaliser des restaurations allant jusqu'à 4 éléments. Dans le cadre de restaurations de plus grande étendue, Ivoclar propose des disques de PMMA « Telio CAD for Zenotec » pouvant accueillir une arcade complète solidarisée, ou plusieurs éléments distincts.

Dans le cadre des restaurations implantaire, il se décline en bloc pré perforé « Telio CAD Abutement Solution » permettant l'usinage de pilier provisoire ou couronnes hybrides transitoire. [12]

Données du fabricant

Avantages :

- *Stabilité de teinte durable et fluorescence proche du naturel*
- *Disponibles en 6 teintes (BL3, A1, A2, A3, A3.5 et B1)*
- *Disponibles en 2 tailles (B40L, B55)*
- *Excellente homogénéité du matériau grâce à son processus de fabrication industrielle*
- *Les restaurations provisoires sont facilement reproductibles*

Indications :

- *Couronnes provisoires antérieures et postérieures*
- *Bridges provisoires antérieurs et postérieurs avec 2 éléments intermédiaires maximum*
- *Restaurations provisoires sur implants*
- *Modèle pour les restaurations permanentes*
- *Restaurations visant à traiter des pathologies de l'ATM et à réaliser des ajustements occlusaux*

Épaisseur du matériau	TELIO CAD
Épaisseurs minimales	
occlusal	1,5 mm
circulaire	0,8 mm
Surface des connexions de bridges antérieurs	
avec 1 pontic	min. 12 mm ²
avec 2 pontics	min. 12 mm ²
Surface des connexions de bridges postérieurs	
avec 1 pontic	min. 12 mm ²
avec 2 pontics	min. 16 mm ²

Illustration 1 : Épaisseur de matériaux avec le TELIO CAD[13]

Propriétés techniques : [13]

- *Résistance à la flexion* : 130 ± 10 MPa
- *Module d'élasticité* : 3200 ± 300 MPa
- *Dureté de pénétration* : 190 ± 5
- *Dureté Vickers* : 190 ± 5
- *Absorption d'eau* : < 28 µg/mm³
- *Solubilité dans l'eau* : < 0.6 µg/mm³
- *Composition* : 99,5% PMMA et < 1% Pigments

1.2.1.2 Merz Dental : ArtBloc Temp

ArtBloc Temp est un bloc de polymère hautement réticulé interpénétré de PMMA, appelé le OMP-N (Réseau de polymère organique modifié). Il ne contient pas de composant inorganique, ce qui lui confère une grande résistance à la plaque et une bonne résistance à la flexion de plus de 90 MPa. Merz Dental nous donne le choix entre 16 teinte Vita classique et 4 teinte Bleach, sur bloc opaque ou translucide. Il n'y a pas de bloc pré perforé pour ma fabrication de pilier provisoire ou de couronnes hybride. [14]

ArtBloc Temp est compatible avec le CEREC et le CEREC InLab.

Données du fabricant

Avantages:

- *Pas de composant inorganique*
- *Haute biocompatibilité en faisant un choix optimal pour la gestion des tissus mous*
- *Homogénéité et polymère hautement réticulé*
- *Stabilité colorimétrique*
- *Haute élasticité lui conférant une bonne résistance à la flexio*

Indications :

- *Couronne unitaire*
- *Restauration partielle*
- *Bridge*
- *Restauration immédiate sur implant*

Propriétés techniques :

- *Résistance a la flexion* : 93 MPa
- *Module d'élasticité* : 2680 MPa
- *Dureté de pénétration* : NR
- *Dureté Vickers* : NR
- *Absorption d'eau* : correspond à la norme EN ISO 10477 Résines pour couronnes et bridges
- *Solubilité dans l'eau* : correspond à la norme EN ISO 10477 Résines pour couronnes et bridges
- *Composition* : OMP-N, sans composant inorganique

1.2.2 Bloc PMMA renforcé par fibre de verre

1.2.2.1 Kavø Everest C-Temp

Le système Everest fait appel à une résine polymère possédant de hautes performances grâce à son renfort par de la fibre de verre, indiquée pour la confection de chapes et d'armatures de bridge dont l'étendue peut aller jusqu'à 14 éléments. Ces lingotins conçus pour le système Kavø® portent le nom commercial : C-Temp®. Ils sont caractérisés par une grande résistance mécanique, ainsi qu'une faible solubilité dans un milieu aqueux. On peut les utiliser dans le cadre de couronnes provisoires longues durées dans les zones antérieures ainsi que pour les zones postérieures de la cavité buccale. Ils sont également indiqués dans le cadre de bridges provisoires d'une portée limite de 60mm. La durée de port maximale de ces couronnes ou bridges est de 12 mois. [15]

Données du fabricant

Avantages :

- *Faible solubilité*
- *Excellente durée de vie (jusqu'à 12 mois)*
- *Resistance a la flexion élevée*
- *Bridge jusqu'à 14 éléments*

Indications :

- *Couronne unitaire provisoire*
- *Bridge provisoire*
- *Restauration immédiate sur implant*

Propriétés techniques :

- *Résistance à la flexion* : 450 MPa
- *Module d'élasticité* : 2000 MPa
- *Absorption d'eau* : 9,6 µg/cm³
- *Solubilité dans l'eau* : 0,55 µg/cm³

1.2.3 Bloc résine composite

On distingue 2 principaux types de résines qualifiées de composite en CFAO. Un premier qui se rapproche le plus de la composition des matériaux composites traditionnels, à savoir une résine polyacrylique micro chargé (Vita CAD Temp). Le deuxième type est une résine infiltrée de céramique, plus résistant mais avec une moins bonne usinabilité (Lava™ Ultimate de chez 3M, Ceramill Comp de chez Amman Girrbach). Seul le premier a pour indication la réalisation de prothèses provisoires.

1.2.3.1 Vita CAD Temp

Les blocs de composite VITA CAD-Temp se composent d'un polymère acrylate réticulé, à haut poids moléculaire, homogène et sans fibre, microchargé. Ce matériau est appelé MRP (microfiller reinforced polyacrylic). Il ne contient pas de méthacrylate de méthyle, est très homogène et se caractérise par une excellente résistance à l'abrasion. VITA CAD-Temp sert à fabriquer des bridges transitoires jusqu'à deux éléments intermédiaires, entièrement ou partiellement anatomiques qui pourront séjourner en bouche jusqu'à 3 ans.

Les matériaux sont proposés en version monochrome (monoColor) ou quadrichrome (multiColor), pour le secteur esthétique. Il est possible de trouver des disques pour des restaurations de plus grandes étendues, bien que le plus grand bloc (CT-55) permet d'aller jusqu'à 7 éléments. [16], [17]

Données du fabricant

Avantages :

- Bonne pérennité (jusqu'à 3 ans en bouche) et résistance à l'abrasion
- Rendu chromatique naturel grâce à de bonnes propriétés optiques
- Fabrication rentable de provisoires en CFAO
- Composite sans méthacrylate de méthyle et donc aucune irritation gingivale ou pulpaire liée aux monomères résiduels.
- Très grande résistance à l'abrasion.
- Aucune affinité à la plaque.
- Stabilité chromatique et esthétique durables.
- Translucidité et opalescence naturelles.

Indications :

- Couronne et bridge antérieur
- Couronne et bridge postérieur
- Gabarit de forage

Propriété technique :

- Résistance à la flexion : >80 MPa
- *Module d'élasticité* : environ 2800 MPa
- *Absorption d'eau* : correspond à la norme EN ISO 10477 Résines pour couronnes et bridges
- *Solubilité dans l'eau* : correspond à la norme EN ISO 10477 Résines pour couronnes et bridges
- *Teneur en charge inorganique* : 14% (en poids)

1.2.4 Bloc polymère haut performance

1.2.4.1 Ceramill PEEK de Amann Girrbach

Ceramill PEEK est un polymère haute performance à base de polyetheretherketone permettant la fabrication de prothèse dentaire amovible ou fixée. Il est spécialement développé pour son utilisation par technique CFAO. Il se présente sous forme de disque à usiner. Etant donné son utilisation en prothèse d'usage ou en implantologie, nous supposons qu'il n'a pas de durée maximum de port en bouche. [18]

Données du fabricant

Avantages :

- Haute résistance à l'usure, à l'abrasion et à la corrosion
- Module d'élasticité proche de celle de l'os permettant d'obtenir une résistance élevée tout en conservant la même flexibilité
- La combinaison d'une résistance élevée et d'un faible poids permet d'obtenir un excellent confort de port
- Exempt de métal et biocompatible - idéal pour les patients présentant des allergies aux métaux

Indications :

- Couronnes et bridges (de 3 éléments au maximum)
- Travaux secondaires et télescopiques
- Travaux sur attachements
- Supra-constructions vissées sur implants

Propriétés techniques :

- *Résistance à la flexion* : 170 MPa
- *Densité* : 1,3 g/ml
- *Couleur* : Gris /Brun
- *Solubilité dans l'eau* : insoluble
- *Point de fusion* : 343 °C
- *Module de flexion* : 4 GPa
- *Composition* : Polyétheréthercétone: 100%

1.2.4.2 BioHPP de Bredent

BioHPP est un matériau de haute performance partiellement cristallin, thermoplastique et résistant aux hautes températures, à base de PEEK chargé de microparticules anorganiques et liés qui présentent un diamètre de $< 0,5 \mu\text{m}$. Bredent a affiné le matériau de base par l'apport de céramique permettant d'associer rigidité et bonnes propriétés de polissage.

Bredent met en avant le fait que par ses charges micro-céramiques liées, BioHPP, à l'inverse d'un PEEK pur, peut être revêtu d'un revêtement cosmétique, il est plus rigide, plus stable, plus résistant à la fracture, se laisse mieux polir et bien mieux usiner (CAO / FAO). Le matériau étant stable, les retouches sont faciles et rapides à réaliser et n'influencent pas la qualité du matériau (meulage et polissage). [19]

Données du fabricant

Avantages :[20]

- Se prête de façon optimale au revêtement cosmétique
- Semi-rigide comme des tissus osseux sains
- Bonne résistance à la fracture permettant des intermédiaires allant jusqu'à 16mm
- Facilité et tolérance de mise en œuvre
- Biocompatible et sans métal
- Pas d'affinité à la plaque dentaire

Indications :

- Couronne unitaire, bridge et bridge collée
- Couronne et bridge sur implant
- Pilier implantaire
- Suprastructure en prothèse adjointe

Propriétés techniques :

- *Résistance à la flexion* : 180-185 MPa
- *Module d'élasticité* : 4.200 - 4.800 MPa
- *Densité* : 1.4 g/ml
- *Couleur* : Blanc
- *Solubilité dans l'eau* : $< 0,03 \mu\text{g}/\text{mm}^3$
- *Module de flexion* : 4 GPa
- *Composition* : Polyétheréthercétone: 80% / Charge céramique 20%

1.2.4.3 Pekkton ivory de Cendres et métaux

Pekkton® ivory est un polymère à hautes performances obtenu à partir du matériau brut PEKK, à l'avant-garde des matériaux PAEK au sommet de la pyramide des polymères. Contrairement au PEEK, le PEKK peut se présenter et se mettre en œuvre sous une structure aussi bien amorphe que cristalline, ce qui le rend particulièrement intéressant selon le type d'application. La structure des monomères de base est différente. Le rapport cétone/éther donne des propriétés mécaniques et physiques différentes. La structure des polymères est aussi différente et donne des résultats différents en terme de résistance, rigidité, température de fusion et comportement à l'état fondu. [21]

Il se présente sous forme de disque à usiner. Si ce matériaux n'est pas recouvert (par résine, composite ou céramique) dans une zone soumise à des contraintes occlusales, la durée de port maximale en bouche est de 12 mois

Avantages (selon le fabricant) :

- Polissage supérieur, plus facile et plus rapide que le PEEK
- Surface plus belle et plus compacte, ce qui limite la tendance à la colonisation par les bactéries
- Risque moindre d'écaillage
- Les autres avantages sont les mêmes que pour les PEEK vu précédemment.

Indications :

- Couronne unitaire, bridge et bridge collée
- Couronne et bridge sur implant
- Pilier implantaire
- Suprastructure en prothèse adjointe

Propriétés techniques :

- *Résistance à la flexion* : 200 MPa
- *Module d'élasticité* : 5100 MPa
- *Couleur* : Gris
- *Température de fusion* : 363°
- *Solubilité dans l'eau* : < 0,2 µg/mm³
- *Module de flexion* : 5 GPa

1.3 Comparaison des différents matériaux utilisé en CFAO

Nous allons confronter ces différents matériaux. Il existe plusieurs études comparatives traitant des propriétés des matériaux destinés à la CFAO, mais plus rares sont celle ciblant les matériaux consacrés à la fabrication de prothèse provisoire. Nous allons réaliser une synthèse de celles-ci.

1.3.1 Tableau récapitulatif des données constructeur

Ci-dessous, un tableau regroupant les données techniques des matériaux fournies par les constructeur :

	PMMA		PMMA fibre de verre	Résine composite	Polymère haute performance		
	Telio CAD	Artbloc Temp	Everest C-Temp	VITA CAD temp	Ceramill PEEK	BioHPP	Pekkton Ivory
Resistance a la Flexion (MPa)	130 ± 10	93	450	>80	170	180-185	200
Module d'élasticité (MPa)	3200 ± 300	2680	2000	2800	4000	4.200 - 4.800	5100
Solubilité dans l'eau (µg/mm ³)	< 0.6	ISO10477	0,55	ISO10477	Insoluble	< 0,03	< 0,2

Tableau 1 : Comparaison des matériaux provisoires utilisables en CFAO selon les paramètres fabricants [13]–[21]

Commenté [ALd1]: « Annonce tes figures dans le texte » : Vous voulez dire les introduire par une phrase ?

1.3.2 Résistance à la flexion

On remarque en mettant en comparaison les données constructeurs de ces matériaux que la résine composite bis-acrylique possède la résistance à la flexion la plus basse, suivi des matériaux PMMA, puis des polymères hautes performances pour être dominé par le PMMA renforcé par fibre de verre. Ces résultats sont confirmés (à l'exception du PMMA renforcé qui n'est pas traité) par une étude de 2016 réalisé par Abdullah AO sur la résistance à la flexion in vitro, en réalisant des couronnes en PMMA, composite et PEEK sur une prémolaire d'un fantôme test. [22]

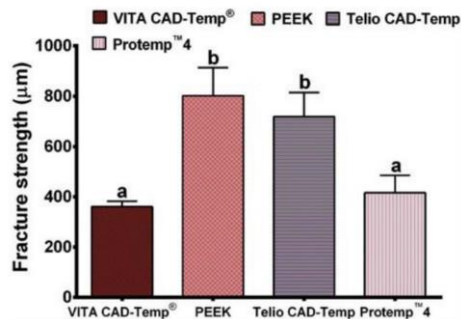


Illustration 2 : Tableau des valeurs des forces de fractures des différents matériaux.[22]

1.3.3 Solubilité dans l'eau

Nous n'avons pas toutes les données fournies par les constructeurs concernant la solubilité dans l'eau. Dans certains cas (Vita CAD, ArtBlock Temp), ils indiquent simplement qu'ils respectent la norme ISO 10477, qui établit une classification des produits à base de polymères pour couronnes et ponts, et spécifie les exigences qui leur sont applicables. On remarque cependant que les polymères haute performance semblent être les moins solubles dans l'eau.

Anja Liebermann a réalisé une étude en 2016 de plusieurs caractéristiques de matériaux en fonction du milieu auquel ils sont exposés, dont la solubilité dans l'eau. [23] Il en résulte que le bloc de PEEK est le moins soluble, suivi de près par le bloc de composite Vita CAD. Les blocs de PMMA ont une solubilité dans l'eau plus importante.

1.3.4 État de surface

L'état de surface des matériaux est essentiel. En effet, il va jouer un rôle au niveau esthétique mais également au niveau parodontal puisqu'un bon état de surface sera beaucoup moins rétenteur de plaque qu'une surface rugueuse.

Le bloc de PEEK (Dentopeek) et Telio CAD Temp ont des valeurs sensiblement égales (respectivement 0,034 et 0,034 µm) suivi par le bloc de Vita CAD temp (0,040µm) [23] Peu d'études comparent l'état de surface des blocs de CFAO à indication provisoire entre eux. Cependant, dans l'expérimentation de Anja Liebermann en 2016, on retrouve des mesures de l'état de surface de différents matériaux après 90 jours de stockage dans la salive. Il est déterminé que le bloc de PEEK (Dentopeek) et Telio CAD ont des valeurs sensiblement égales (respectivement 0,034 et 0,034 µm) suivi par le bloc de composite Bis-acrylique Vita CAD temp (0,040µm) [23]

1.3.5 Résistance à l'abrasion

L'étude de Timea Wimmer montre une meilleure résistance à l'abrasion pour le PEEK uniquement lors de forces latérales. Sinon, il n'y a pas de différence significative entre PEEK, PMMA et matériaux composites. Tous les matériaux respectent l'antagoniste. [24]

1.3.6 Bilan global de ces matériaux

Il apparaît d'après ces études que les polymères haute performance (PEEK et PAEK) ont de meilleures propriétés mécaniques que leurs concurrents. Cependant, les propriétés esthétiques ne permettent pas de les utiliser tel quel et ces polymères nécessiteront un protocole d'adhésion pour ajout de résine cosmétique. [19] De plus, leur prix plus élevé les rend moins abordable, d'autant plus pour des restaurations provisoires. De par leur prix, leur mise en œuvre plus complexe et leurs excellentes propriétés mécaniques, ces matériaux semblent plus adaptés à une utilisation en prothèse d'usage.

Les blocs de PMMA semblent avoir des propriétés mécaniques supérieures à la résine composite bis-acrylique. Mais ces résultats sont à nuancer, en effet d'après l'étude de Jiajing Yao de 2014, le matériau composite est plus stable que son concurrent une fois exposé de manière prolongée à l'eau. [25] Ceci explique la durée de port en bouche maximale de 3 ans du Vita CAD Temp contre 12 mois pour le Telio CAD. Ainsi le matériau composite bis-acrylique sera plus adapté à une restauration provisoire de longue durée.

1.4 Different modes de CFAO [26]

La chaîne numérique est classiquement présentée sous forme de 3 maillons consécutifs, la numérisation, la conception (CAO) et la fabrication (FAO). Un des avantages de la CFAO est que ses différentes étapes peuvent être gérées indépendamment, laissant au praticien le choix de son degré d'implication dans la chaîne prothétique selon l'indication, ses compétences et ses moyens.

Que ce soit pour les prothèses définitives comme pour les prothèses provisoires, la chaîne de réalisation par CFAO s'articule de 3 façons différentes : indirecte, semi directe ou directe.

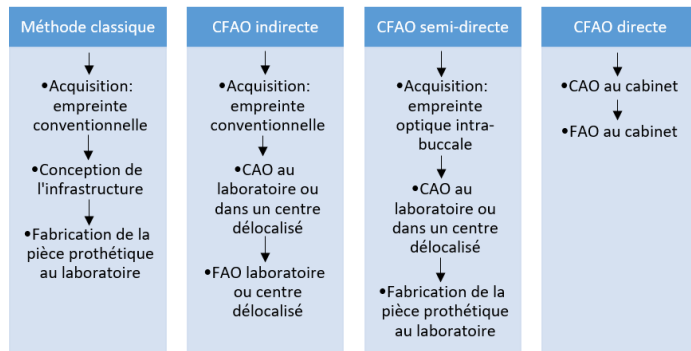


Illustration 3 : Comparatif entre les différentes méthodes de CFAO (directe, semi directe et indirecte) et la méthode classique [27]

Commenté [ALd2]: Schéma refait

1.4.1 Indirecte

En méthode indirecte, la CFAO n'intervient qu'au laboratoire de prothèse, les techniques d'acquisitions au cabinet dentaire étant traditionnelles. L'empreinte est physico-chimique, puis envoyée au laboratoire de prothèse où elle sera soit coulée puis scannée, soit directement scannée, afin de rentrer dans la chaîne numérique et permettre une CAO et une FAO.

Le passage par le laboratoire fait que cette technique s'appliquera surtout pour la réalisation de provisoires de seconde génération, bien qu'il soit possible de réaliser des provisoires de première génération à partir de préparation à minima sur le modèle coulé, impliquant un rebasage en bouche. Elle permet au praticien d'utiliser la précision de la FAO ainsi que d'avoir accès aux matériaux usinables et leurs propriétés, sans être équipé d'unité de CFAO.

1.4.2 Semi Directe

Comme lors de la technique indirecte, la conception et fabrication de la prothèse se feront au laboratoire de prothèse lors du mode de production semi directe, mais le dentiste se charge du premier maillon de la chaîne numérique, la numérisation grâce à une caméra intra-orale. Le maître modèle virtuel obtenu est envoyé au prothésiste pour les étapes de CAO et FAO.

Pour la réalisation de prothèses provisoires, ce mode de production confère les mêmes avantages et possibilités que la méthode indirecte vue précédemment, tout en s'affranchissant des erreurs liées aux empreintes physico-chimique et à leurs délais de transport.

1.4.3 Directe

Dans le cadre d'une production directe, l'ensemble de la chaîne numérique est implanté au cabinet dentaire. Le praticien dispose donc en plus de la caméra intra-orale, du logiciel permettant la CAO et la FAO, ainsi que de l'usineuse. La totalité des étapes se font au sein du cabinet dentaire.

L'avantage certain lors de restaurations temporaires est de pouvoir proposer des provisoires de première génération grâce à la réalisation en une séance unique, que ce soit des prothèses de courte ou de longue durée. Le praticien maîtrise la conception et la fabrication des éléments prothétiques et est acteur décisionnaire du design de ses prothèses. Avoir le patient sur place est un atout non négligeable concernant la prise de teinte et le maquillage de la prothèse. Enfin le confort de l'empreinte optique et de la séance unique est indéniable pour les patients. Cependant lors de restauration temporaire complexe, il peut être judicieux de se reposer sur le savoir-faire du prothésiste, et de passer sur une chaîne de production semi-directe. De plus, les unités d'usinage disponibles en cabinet dentaire ne gèrent pas forcément la production d'éléments prothétiques de grande étendue.

1.5 La fabrication soustractive

La FAO par soustraction en odontologie est une technique de mise en forme par usure et/ou coupe de matières de natures diverses, à l'aide de fraiseuses contrôlées par informatique.

1.5.1 Différents systèmes

Ces machines-outils sont plus ou moins complexes selon les mouvements qu'elles peuvent réaliser. L'usinage de la pièce peut se faire selon trois, quatre ou cinq axes [28]:

- Les machines trois axes sont suffisantes pour usiner des couronnes, des chapes et des bridges. Le nombre d'éléments d'un bridge dépend du bloc à usiner supporté par la machine.
Elles permettent également d'usiner des barres à sens d'insertion simple.
- Les machines quatre axes permettent d'étendre l'usinage à la fabrication des piliers.
- Les machines cinq axes sont nécessaires pour usiner des suprastructures complexes, telles que des barres à directions divergentes ou pour l'usinage simultané d'une série de pilier

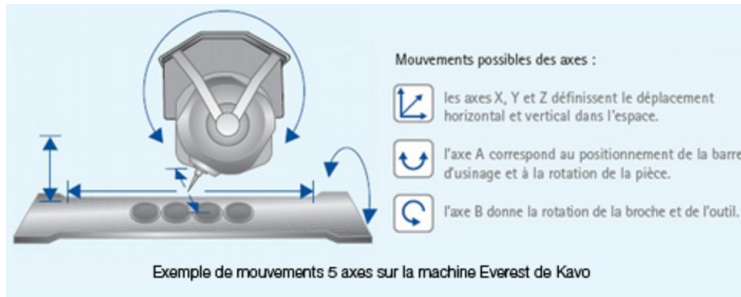

Illustration 4 : Les 5 axes d'usinages[28]

On distingue trois formats de machine-outil [3]:

Les unités d'usinages destinées au cabinet dentaire, qui sont compactes et travaillent généralement sur 3 axes. Elles acceptent l'utilisation de matériaux sous forme de bloc et peuvent disposer d'un ou de deux moteurs, ce qui fera varier la durée moyenne d'usinage. Plus un praticien s'habitue à travailler en CFAO directe, plus la notion de temp devient importante. La vitesse d'usinage dépend aussi du type et du nombre de pièce à usiner, ainsi que de l'usinabilité du matériau utilisé.

Les machines d'établi, destinées aux laboratoires, disposent en général de 4 ou 5 axes permettant des restaurations plus complexes. Elles travaillent dans des galettes de matériaux permettant l'usinage d'une trentaine d'élément pour prothèse fixée en une fois. Certaines peuvent même travailler des matériaux dit « durs » (métaux, zircone HIP).

Enfin, les stations d'usinages, encore plus volumineuse, sont utilisées dans des centres de productions. Elles sont basées sur le même principe que les machines d'établi mais disposent d'une capacité de production bien plus élevées. Tous les types d'éléments sont fabriqués par ces machines et dans tous les matériaux.

1.5.2 Limites d'usinage

1.5.2.1 En fonction du nombre d'axes

Les parcours 3 axes sont suffisants tant que la pièce n'est pas trop profonde par rapport au diamètre de l'outil. Si la pièce est très profonde et présente des cavités étroites, l'utilisation d'un simple parcours 3 axes n'est pas suffisante pour réaliser la finition complète de la pièce. En particulier si l'usinage se fait sur des matériaux durs, l'utilisation d'outils longs entraînent une mauvaise qualité des surfaces à cause des vibrations engendrées, et des temps d'usinage longs.[29]

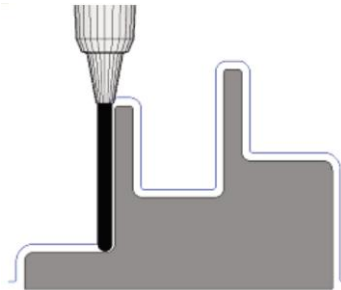


Illustration 5: Parcours d'une fraise montée sur 3 axes. Utilisation d'une fraise longue soumise à plus de vibration, et avec des angles de coupes non optimaux.[29]

Contrairement à l'usinage 3 axes, la technique 5 axes est parfaitement adaptée aux pièces profondes et aux matériaux durs avec lesquels elle garantit un niveau de précision élevé grâce à l'utilisation d'outils d'usinage plus courts. Les 2 axes de rotations en plus apportent des possibilités d'angulations plus grandes, permettant à l'outil court un accès à des zones qu'un système en 3 axes ne pourrait pas atteindre, ou alors atteindre qu'à l'aide d'un outil long et en travaillant avec des angles peu adaptés à l'usinage. La vitesse d'usinage est également plus grande, tandis que les vibrations d'outils sont réduites.

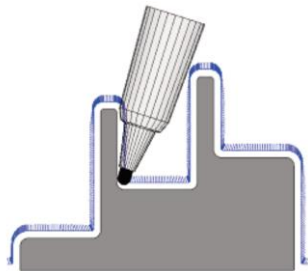


Illustration 6: Parcours d'une fraise monté sur 5 axes.[29]

L'usinage en 4 axes permet un usinage des mêmes pièces que la technique 5 axes, mais de manière moins adaptée (augmentation de la durée de travail, usinage non continu). De plus, d'après une étude de 2014 comparant des usinages 4 axes et 5 axes, on détermine une précision de l'ordre de 15 μm pour celles comportant 5 axes contre 61 à 96 μm pour les 4 axes.[30] Un plus grand nombre d'axe permet plus de précision d'usinage, lié à la possibilité d'utiliser des fraises plus courtes soumises à moins de vibrations.

1.5.2.2 Limite d'usinage en odontologie

L'usinabilité du matériau joue un rôle primordial dans la qualité d'usinage. Plus un matériau est dur, plus l'usinage peut être soumis à du « hard-machining » [31]: du fait de la dureté du matériau travaillé, des vibrations importantes peuvent survenir au sein de la pièce prothétique et des fraises lors de l'usinage, provoquant de légères déformations. Ainsi d'après l'étude d'Örtorp et al. Les déformations sont plus importantes pour les chapes directement usinées dans le métal que pour celles produites à partir de cire usinée à cause du « hard-machining ».[32] On constate une usure plus rapide des fraises d'usinage avec des matériaux durs pouvant entraîner une sous-préparation des pièces prothétiques, notamment au niveau de l'intrados, et donc un défaut d'adaptation.[33]




Illustration 7 : Sous préparation de la pièces prothétique lié à l'usure de la fraise d'usinage[33]

La réalisation de certains reliefs n'est parfois pas accessible à la plus petite fraise de la machine-outil (1 mm de diamètre pour le CEREC avec la « Finisher 10 ») et peut donc être source d'erreurs. Si l'on souhaite utiliser une fraise de diamètre inférieur il faut que le logiciel soit capable de compenser la position de l'axe ; on parle de « drill compensation »

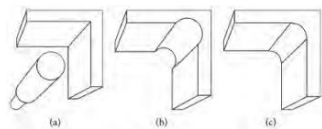


Illustration 8 : Si les angles sont trop vifs pour le diamètre de la fraise, on peut avoir des sur-préparation (b) ou des sous-préparation (c)[31]

Nous pouvons conclure qu'il est important, dans le cadre de la CFAO, de s'intéresser à l'usinabilité du matériau que l'on veut utiliser, de choisir nos outils en fonction des réalisations, de veiller sur l'état d'usure des fraises, et avant tout qu'il est primordial d'adapter nos préparations à l'usinage. Ce dernier point peut être assuré par la préparation assisté par guidage (PAG), qui consiste à utiliser des fraises calibrées et pensées pour les préparations à destination de la CFAO.

La prochaine illustration récapitule le champ d'application des usineuses en fonction du nombre d'axe sur lesquelles elles fonctionnent.

TECHNIQUES de fabrication	Usinage			Fabrication additive		
	3 axes	4 axes	5 axes	imp. 3D	stéréo.	micro-fusion
Waxup						
Couronnes, chapes, briges	XX	XX	XX	XXX	XXX	
Inlays/Onlays	XX	XX	XX	XX	XX	
Implantologie (moignons, piliers...)		XX	XX	X	X	
Barres sur implants		X	X	X	X	
Châssis métalliques (amovibles)				XXX	XXX	
Composants orthopédiques				XXX	XX	
Zircone						
Couronnes, chapes, briges	XXX	XXX	XXX			
Inlays/Onlays	XXX	XXX	XXX			
Implantologie (moignons, piliers...)		X	X			
Barres sur implants		X	XXX			
Cobalt-Chrome						
Couronnes, chapes, briges	XX	XX	XX			XXX
Implantologie (moignons, piliers...)		XX	XXX			X
Barres sur implants		X	XXX			X
Châssis métalliques (amovibles)						XX
Titane						
Couronnes, chapes, briges	XXX	XXX	XXX			X
Implantologie (moignons, piliers...)		XX	XXX			X
Barres sur implants		X	XXX			X
Châssis métalliques (amovibles)						X

Illustration 9: Champ d'application de chaque technologie[28]

2 Apport de la CFAO pour les prothèses provisoires fixées

Nous avons précédemment vu et comparé différents matériaux utilisables en CFAO pour la fabrication de prothèses provisoires. Dans cette partie nous allons confronter les techniques traditionnelles à la conception et fabrication par ordinateur des prothèses provisoires, afin de mettre en évidence les apports ainsi que les limites de cette technique.

2.1 Apport dans l'ergonomie de travail

Quel que soit la chaîne de réalisation utilisée pour la CFAO, cette dernière se décompose en trois phases nécessitant trois unités :

La phase de saisie des informations réalisée par l'unité d'acquisition.

La phase de conception assistée par ordinateur réalisé par un logiciel de CAO.

La phase de fabrication assistée par ordinateur réalisé par un logiciel de FAO et une unité d'usinage.

Excepté ses matériaux qui lui sont spécifiques, la prothèse provisoire réalisée par CFAO profite des mêmes outils inhérents à la CFAO pour prothèse d'usage.

2.1.1 L'empreinte optique

Cette phase de saisie des informations regroupe l'acquisition et la numérisation des informations permettant un enregistrement précis des dents et de leur environnement gingival.

Elle consiste à transférer les informations tridimensionnelles d'un objet en données numériques. La numérisation de ces données se fait via un récepteur fonctionnant par méthode ondulatoire (les caméras optiques), et un convertisseur qui assure la conversion des données analogiques en données numériques.

Lors d'une empreinte optique, plusieurs clichés vont être réalisés puis superposés par le logiciel grâce à leurs zones communes, et mis bout à bout par concaténation.[34] Il faut réaliser l'empreinte de la zone à reconstituer ainsi que de l'antagoniste, et aussi un cliché de la zone en OIM afin que le logiciel de CAO puisse par la suite confronter les modèles et déterminer l'occlusion.

2.1.1.1 Exactitude

Pour pouvoir comparer la qualité de l’empreinte optique à celle de l’empreinte physico-chimique utilisée lors de la réalisation de prothèse provisoire, on parlera d’exactitude plutôt que de précision. L’exactitude est la concomitance de deux concepts : la fidélité et la justesse.[35]

-La fidélité est la capacité à enregistrer la même valeur lors de l’acquisition répétée d’un même objet.

-La justesse et la capacité à mesurer la valeur réelle de cet objet.

Une mesure peut être fidèle sans forcément être juste, et inversement. Une mesure fidèle et juste sera exact.

Il existe de nombreuses études dans la littérature comparant l’exactitude de ces deux techniques d’empreintes, mais on peut leur reprocher pour la plupart d’évaluer un élément fini, ce qui objective l’exactitude de l’ensemble de la chaîne de réalisation. Plus rare sont les études s’intéressant à la phase d’acquisition de manière isolée, car cela nécessite la comparaison avec une mesure de référence effectuée le plus généralement elle aussi avec un scanner optique.

Ainsi à première vue, si l’on évalue l’ensemble de la chaîne prothétique, l’empreinte optique permet de s’affranchir des nombreuses erreurs liées à la manipulation du matériau d’empreinte (tirage, température, temps de prise), à la déformation de l’empreinte lors du laps de temps précédent sa coulée, et encore à la coulée du plâtre. Bugugnani et Landez avaient déterminé plus de 41 causes d’erreurs pour les empreintes conventionnelles[36]. Pour le Pr François Duret, « elle seule permet de casser la chaîne des imprécisions ». De plus, la lecture optique est aujourd’hui la mesure la plus précise, jusqu’à 15 micron contre 20 microns au mieux pour un alginate parfaitement réalisé, qui ne conservera pas cette précision plus d’une heure, même dans un milieu saturé d’humidité[37], [38].

Cependant, les résultats ressortant de ces études sont très contrastés[39]–[43]. De grandes variations de mesures peuvent apparaître quel que soit le type d’empreinte, dues à différents paramètres tel que la taille de la zone à scanner (plus elle est grande, plus il y a d’erreur), la technique de scannage, la morphologie des dents à enregistrer, le type de matériau utilisé etc... Ces conclusions font qu’il n’existe pas de consensus actuel concernant l’exactitude de l’empreinte optique intra-orale. Il semble que pour l’enregistrement intra-orale d’arcades complètes, la technique d’empreinte numérique n’atteint pas la précision de la technique conventionnelle la plus fiable, en particulier lorsque l’on a un nombre important de préparations, mais pour des réhabilitations unitaires ou de petite étendue, les techniques d’empreintes numériques sont généralement supérieures aux techniques conventionnelles.

2.1.1.2 Ergonomie de la prise d’empreinte

C'est une empreinte ergonomique qui simplifie le travail de l'équipe en supprimant la manipulation de matériau et les temps de prises de ces derniers, permettant un gain de temps avec en moyenne 2 à 5 minutes de temps d'acquisition en fonction des cas, et qui risque de se raccourcir d'avantage avec l'amélioration des systèmes optiques[44]. De plus, en cas d'erreur, seul un scan de la zone mal enregistrée est nécessaire, évitant au praticien de refaire un protocole complet comme c'est le cas avec une empreinte physico chimique.

Lors de la réalisation de provisoires de première génération en méthode indirecte, une empreinte des dents non préparées est envoyé au laboratoire afin de réaliser la restauration. Les préparations se feront dans la séance suivante, puis un rebasage des provisoires sera réalisé afin d'assurer leur adaptation. Lors de la réalisation des restaurations définitives, on a la possibilité de réutiliser le scan initial. Il suffit de gommer les zones modifiées, en l'occurrence les dents préparées, et d'effectuer un scan sélectif de la zone. En procédant ainsi, on réduit la durée de la séance nécessaire pour l'empreinte au fauteuil tout en ne se concentrant que sur l'empreinte des dents préparées.

La visualisation des empreintes sur l'écran de l'unité d'acquisition permet au praticien de contrôler la qualité de ses préparations et de les reprendre si besoin est. Pour la même raison, il est plus facile d'évaluer la qualité de son empreinte. Le praticien travail en regardant son écran, ce qui améliore sa posture et limite les angles morts liés à la vision directe en bouche.

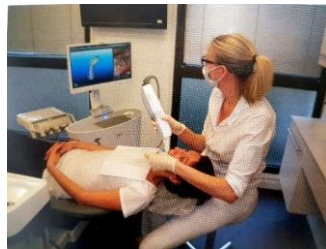

Illustration 10: Prise d'empreinte optique par le praticien [3]

Elle permet se passer des matériaux se traduisant par une économie financière en termes de consommable, bien que l'unité d'acquisition reste onéreuse à l'achat. L'information n'étant pas transmise par un support physique, elle n'est plus un vecteur de transmission bactérienne entre cabinet et laboratoire de prothèse.

Il est indéniable que ce gain de temps et l'absence de matériau en bouche augmentent considérablement le confort du patient.

2.1.1.3 Limite

Outre l'investissement de base, l'empreinte numérique n'est pas facilement applicable à tous les cas. La technologie optique montre ses limites lors de saignements ou de flux salivaires importants qui empêchent l'enregistrement de certaines zones par opacité ou par brillance. La gestion de l'accès au sulcus particulièrement lors de la présence d'une gencive proliférante exige une maîtrise parfaite de la mise en condition tissulaire afin que les limites cervicales soient visibles et puissent être enregistrés par la caméra optique. [45]

2.1.2 Conception virtuelle

C'est la phase de conception de la prothèse. En plus d'être une étape cruciale qui valide la qualité de la préparation et de l'empreinte optique, elle permet une grande manœuvrabilité dans la conception de la prothèse grâce à de nombreux outils numériques mis à disposition du praticien ou du prothésiste.

Le fichier obtenu par la phase d'acquisition est traité par le logiciel de CAO et un modèle numérique 3D est affiché à l'écran. Il peut alors être manipulé par translation, zoom, rotation et retravaillé par détournement, création de modèle prothétique unitaire etc... Certains fabricants améliorent même la visualisation du modèle en intégrant une possibilité d'observation en 3D, par un principe similaire à l'industrie du cinéma. Une fois le modèle optimisé et les limites de préparations défini, l'opérateur peut commencer l'élaboration de la future prothèse.

La morphologie de la dent (ou des plusieurs dents) peut être obtenu par différentes techniques [3]:

- La méthode la plus courante consiste à utiliser une base de données morphologiques correspondant aux caractéristiques structurelles générales de la dent à reconstruire.
- Il est possible d'utiliser une copie des dents existantes. Soit dans le cas où la dent à restaurer présente une morphologie correcte (carie proximale), ou alors par inversion de la dent controlatérale.
- Enfin la reconstruction informatique permet grâce à un algorithme de recréer les dents en fonction de la morphologie des dents adjacentes.

Une fois la morphologie déterminée, les points de contact et l'occlusion sont gérés automatiquement. Dans le cas où le résultat final obtenu n'est pas satisfaisant, le logiciel de CAO met à disposition un ensemble d'outil virtuel 3D permettant des modifications. On peut ainsi retoucher la morphologie de la reconstitution. L'intensité des points de contact étant représentée par un code couleur, il est possible de l'augmenter ou de la diminuer, que ce soit avec les dents antagonistes ou adjacentes.

Comme nous l'avons précédemment vu, les différentes chaînes de CFAO utilisables permettent de réaliser la conception par le praticien, qui peut aussi décider de la déléguer au prothésiste afin de profiter de son savoir-faire lors de cas plus complexe.

2.1.2.1 La conception de prothèse provisoire

Plusieurs possibilités de conception s'offrent à nous lors de la réalisation de provisoires.

- Dent préparées

Dans le cas de CFAO directe ou de provisoire de seconde génération, la prothèse provisoire peut être conçue à partir l'empreinte des préparations étant déjà réalisée. Elle est conçue de la même manière qu'une couronne d'usage et sera parfaitement ajustée à la préparation enregistrée.

- Dents non préparées

Lors de provisoires de première génération en chaîne indirecte, les préparations ne sont pas encore réalisées.

Il est possible pour le prothésiste de réaliser manuellement les préparations à minima sur un modèle physique (issue de la stéréolithographie ou d'une coulée conventionnelle) et de le scanner pour continuer sur une conception numérique. Mais il est aussi possible, via le logiciel de conception, de réaliser sur le modèle numérique une réduction homothétique des dents pour simuler une préparation à minima. La prothèse sera ensuite rebasée en bouche avec une clé de repositionnement pour s'adapter aux préparations finales tout en respectant le positionnement choisi lors de la conception.

Le logiciel de conception 3shape propose un outil dédié à la conception de prothèses provisoires. Ce dernier permet, après conception de la morphologie et de l'axe du provisoire, de réaliser une réduction homothétique de la dent existante sur le modèle de la prothèse provisoire conçue.

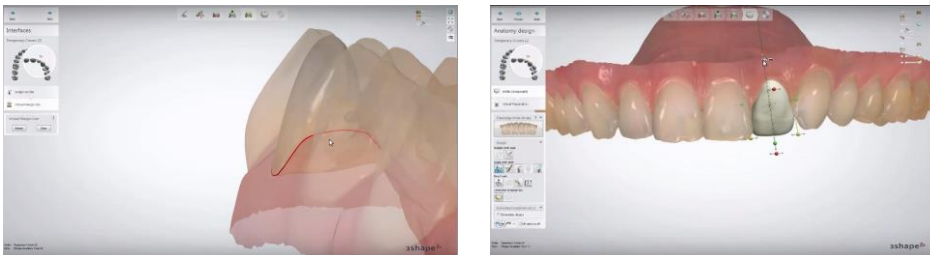


Illustration 11 : Détermination de la limite marginale, de la morphologie et de l'axe d'insertion de la future prothèse[46]

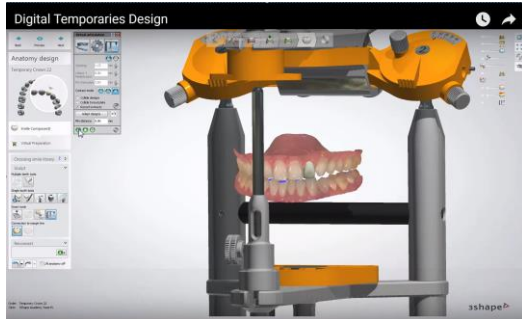


Illustration 12 : Test de l'occlusion dynamique sur articulateur virtuel[46]

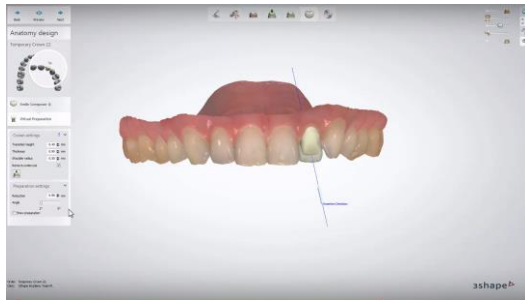


Illustration 13 : Réduction homothétique sur modèle du provisoire pour simuler une préparation à minima. La valeur de réduction est modifiable.[46]

Lors de la séance des préparations périphériques, il est possible que les provisoires soient usinées dans un bloc de résine transparent, et servent de guide de préparation. Repositionnées dans une clé de référence en silicone, elles permettent de contrôler l'homothétie des préparations. [47]

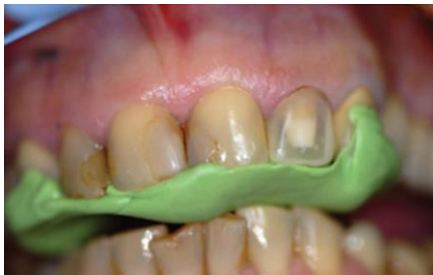

Illustration 14: Couronne provisoire servant de guide de préparation[47]

2.1.2.2 Conception par copie d'un modèle existant

Lors de cas plus complexes, des cires diagnostiques (wax-up) peuvent être réalisées pour guider le projet prothétique. Elles améliorent la communication entre patient, praticien et prothésiste. Un essayage en bouche peut être réalisé grâce à un mock-up. Les prothèses provisoires vont être réalisées sur le modèle du wax up.

Pour cela, il est possible de réaliser un wax-up conventionnel, avec montage des modèles physiques sur articulateur, avant sa reproduction en prothèse provisoire. Le mock up est réalisé en bouche à l'aide d'une gouttière thermoformée sur le modèle du wax-up. Mais ils peuvent aussi être réalisés numériquement.

- Le wax up et mock up numérique




Illustration 15 : Technique conventionnelle et technique numérique[48]

Dans le cas où les déterminants de l'occlusion ont pu être enregistré numériquement (arc facial numérique) ou que l'enregistrement de l'articulé suffit, un wax-up virtuel est généré par le logiciel de conception en tenant compte des critères imposés (épaisseur minimum de matériau, limite cervicale, etc...) et de l'environnement du cas (antagoniste, occlusion, etc...). La morphologie est obtenue à partir d'une librairie, puis retouchée virtuellement pour obtenir un résultat personnalisé.

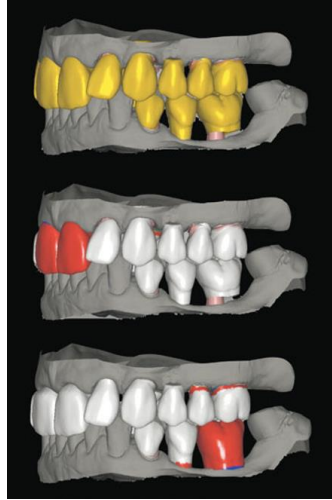


Illustration 16 : Wax up virtuel[48]

Il est possible de créer plusieurs variations du wax up afin de proposer un plus large éventail de solution. Le wax up peut être envoyé au patient par mail afin d'avoir son premier avis sans même qu'il ait à se déplacer.[48]

Le mock up peut être fabriqué par usinage dans un bloc de résine temporaire, mais aussi par impression 3D grâce à l'utilisation de photopolymère biocompatible, avec des coût moindre que l'usinage. L'imprimante 3D imprime simultanément les différentes versions du mock up à essayer en bouche.




Illustration 17 : Production de mock up de plusieurs variantes du rendu final.[48]

La capacité à produire plusieurs rendus du traitement final permet d'augmenter la prévisibilité du traitement, de mieux satisfaire le patient et de passer à l'étape de réalisation des prothèses provisoires plus sereinement.

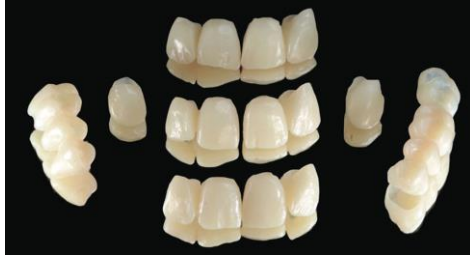

Illustration 18 : Versions possible du rendu final[48]

Après validation, la création des provisoires par reproductibilité du wax-up est possible avec une conservation fidèle du projet tout au long des réalisations cliniques grâce au numérique.

- Reproductibilité des modèles

Une fois validé en bouche par un mock-up, le logiciel de CAO permet son exact reproduction en prothèse provisoire. Si le wax up a été réalisé numériquement, il suffira de l'utiliser en copie biogénérique lors de la conception des provisoires. Cependant, la technique de réalisation conventionnelle d'un wax up reste la plus répandue de nos jours. Dans ce cas, il faudra procéder à un « double scannage » : sont enregistrés d'une part les dents préparées en bouche ou sur modèle en plâtre et d'autre part le wax up. Ainsi, par ce double scannage, le logiciel est capable de procéder à l'usinage interne et externe des couronnes, de façon unitaire ou solidarisée selon la taille des éléments prothétiques et celle du bloc utilisé. Il est ainsi possible de réaliser des prothèses provisoires de première ou de seconde génération en copiant une morphologie via un scannage. [49]

Ce principe de reproductibilité peut aussi s'appliquer à partir pour la conception de la prothèse définitive en utilisant comme modèle la restauration provisoire. La technique du double scannage assure une copie plus précise de la restauration temporaire que par une technique de fabrication par copie conventionnelle.[50] Enfin, lorsque la restauration provisoire à été conçu par CFAO, il suffit de réutiliser ce fichier en copie biogénérique pour créer la prothèse définitive, ce qui rend cette étape encore plus rapide et plus précise en se passant d'un scannage pouvant être source d'erreur. Ainsi le design de l'élément provisoire peut être utilisé avec le matériaux désiré pour répliquer en prothèse définitive un résultat esthétique et fonctionnel testé en bouche à moyen ou long terme, et accepté par le patient et le praticien.[51]

- Illustration du double scannage par un cas clinique

Lors d'une réalisation de prothèse provisoire de première intention par le laboratoire, les préparations finales n'étant pas encore réalisées en bouche, les dents sont préparées à minima par le prothésiste et le wax up conventionnel est réalisé par-dessus.

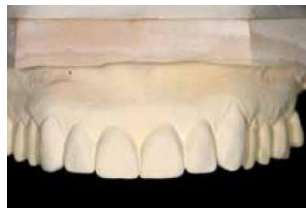

Illustration 19: Wax up enduit de spray pour scannage[49]

Une fois le wax up validé au cabinet, le prothésiste le scan puis ébouillante le modèle afin de retirer toute la cire et d'avoir accès aux préparations à minima, scannées à leur tour. C'est le double scannage donnant deux images brutes converties en deux images informatisées et superposées l'une sur l'autre.

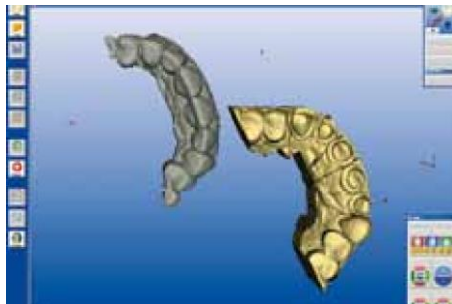

Illustration 20: Image informatisée des deux modèles scannés qui sont superposables.[49]

La conception validée, l'usinage peut avoir lieu. Il est possible de procéder à un usinage individuel dent par dent ou à un usinage avec des dents solidarisées dans la limite de la taille des blocs en résine. Il se fait en quelque minute du fait de la faible résistance des blocs de matériaux pour provisoire (bonne usinabilité).

Un rebasage en bouche de la pièce prothétique sera alors nécessaire afin d'adapter l'intrados aux préparations finales. Il est impératif de repositionner parfaitement ces couronnes telles qu'elles ont été élaborées depuis le départ. Pour cela, une fois les couronnes provisoires terminées sur le modèle de travail, le laboratoire confectionne une clef de transfert en silicone très rigide qui vient englober les couronnes qui doit venir s'indenter sur les dents postérieures ou se reposer sur la voute palatine en cas de réhabilitation complète pour donner un repère de positionnement.

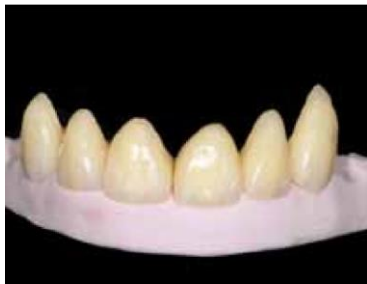

Illustration 21: Clef de repositionnement en silicone[49]

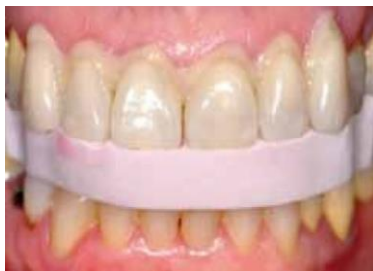

Illustration 22: Rebasage de l'intrados de la pièce prothétique[49]

2.1.3 Le format numérique

2.1.3.1 Stockage et disponibilité

La pérennité des acquisitions et conceptions réalisées est garantie par le fichier numérique, inaltérable par définition. Le stockage est extrêmement facile, contrairement à des modèles physiques de par leur volume, ou à des empreintes physico-chimiques due à leur déformation temporelle. À l'inverse des techniques conventionnelles, l'outil numérique permet de conserver une copie de la prothèse, ce qui évite une nouvelle conception. Ceci peut s'avérer très utile lors de la période de temporisation où les fractures et retouches sont plus fréquentes. Il suffit simplement dans ces cas de ré-usiner le fichier, en gardant une possibilité de modifications pré-usinage dans le but de l'améliorer ou de corriger l'étiologie de problèmes rencontrés.

2.1.3.2 Interaction prothésiste et praticien

La communication entre le praticien et le prothésiste est transformé par la CFAO. L'empreinte optique, étant immuable, n'est pas discutable. L'échange du fichier numérique est instantané via internet. Il peut être complété de macrophotographies avec échantillon de teinte, de fichiers d'informations colorimétrique par spectrophotométrie, ou encore de photographies faciales dans le but de compléter les informations dont le prothésiste peut avoir besoin pour la réalisation de la prothèse.

Des outils de simulation du sourire existent fonctionnant à l'aide de nombreux clichés photo-portait du patient entrain de sourire. Ce sont de nouveaux moyens de communiquer, de proposer, d'écouter et de partager avec le prothésiste comme avec le patient.

L'inaltérabilité du fichier numérique et sa rapidité d'échange permet une grande modularité de la chaîne de réalisation de la prothèse en fonction des besoins : directe, semi directe et indirecte comme nous l'avons vu précédemment. Une nouvelle approche fait son apparition, celle de la CFAO directe déléguée[52]. Elle consiste à faire réaliser la conception par le prothésiste en directe de la séance clinique. Une fois terminé, ce-dernier renvoie le fichier au praticien qui l'usine avec son propre système de CFAO. Cette solution présente de nombreux avantages comme la présence du patient permettant une rectification directe en cas de problème de préparation ou d'empreinte, le praticien se libère le temps de conception pour effectuer un acte en parallèle, il bénéficie de l'expertise du prothésiste ou encore le fait que cette technique permet de diminuer énormément les coûts de la prothèse. Cependant, elle nécessite une organisation importante pour synchroniser le rendez-vous du patient avec la disponibilité du prothésiste.

2.2 Comparaison des paramètres techniques.

Après avoir confronté les techniques traditionnelles aux techniques par CFAO, nous allons analyser ce qu'il ressort de la littérature concernant les propriétés des matériaux inhérent à chaque technique.

2.2.1 Précision

2.2.1.1 Adaptation marginale

D'après l'étude Jiaying Yao de 2014 portant sur l'adaptation marginale de 4 matériaux pour provisoire avant et après exposition à des cycles thermiques, on observe que les matériaux pour CFAO sont supérieurs aux résines traditionnelles. En effet, le Telio CAD et Vita CAD Temp démontrent tous les deux une meilleure adaptation marginale avant et après cycles thermiques comparé aux prothèses provisoires issues des résines Structur 2 et Protemp 4, réalisées pour cette expérience à partir de moules en silicone et selon le protocole de la notice du constructeur. De plus, on remarque une bien meilleure stabilité des matériaux pour CFAO, avec un ajustage qui n'est pratiquement pas modifié après application des cycles, alors que les résines traditionnelles subissent une augmentation significative des valeurs mesurées. [25]

Commenté [ALd3]: « Comment sont réalisées les pro au fauteuil – rebasage – dire protocole ? »
Ok, j'ai rajouté ça. L'article précise moule en silicone et respect des conditions d'utilisations de la notice du constructeur.

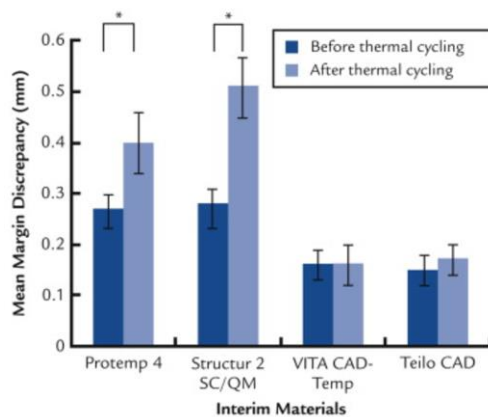


Illustration 23: Comparaison des écarts entre les marges de 4 types de matériaux pour provisoire avant et après cycles thermiques. * Indique une différence significative entre 2 groupes. [25]

2.2.1.2 Ajustage de l'intrados

En plus de confirmer que l'adaptation marginale est supérieure pour les matériaux pour CFAO, Adil Othman ABDULLAH démontre au travers de son étude qu'ils sont aussi plus ajustés au niveau de l'intrados. [22] Cependant les mesures ont été prises directement après fabrication des couronnes, il aurait été intéressant de voir l'influence de la température sur l'ajustement interne de ces matériaux.

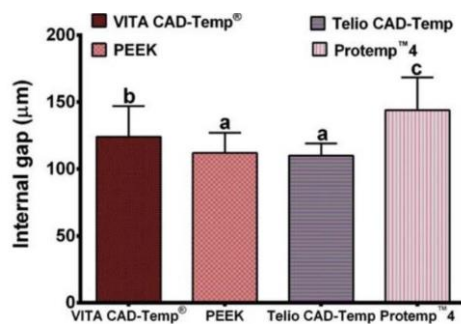


Illustration 24: Tableau des valeurs de l'ajustement interne des couronnes pour chaque groupe de matériaux. Si la lettre est la même il n'y a pas de différence significative. Si la lettre est différente, il y a une différence significative. [22]

2.2.2 Stabilité des matériaux

2.2.2.1 Relargage monomérique

Lors de restaurations provisoires, les matériaux utilisés relarguent des monomères du fait d'une polymérisation non complète. En dessous d'un certain taux de polymérisation, la quantité de monomères alors plus élevée devient cytotoxique et peut entraîner une inflammation gingivale, ou venir interagir avec le contexte cicatriciel souvent présent dans ce genre de thérapeutique. La littérature à ce sujet explique que le taux de polymérisation est plus élevé pour les résines chargées (composite) que les résines non chargées (PMMA) et qu'il dépend de manière décisive de sa méthode de polymérisation. [53] Ainsi une résine auto-polymérisable relâche plus de monomère qu'une résine photopolymérisable.[54] L'expérimentation de Ye RR datant de 2008 démontre que les résines provisoires auto-polymérisables testées en technique directe présentent une cytotoxicité, et qu'il faut les éviter dans la fabrication de prothèses.[55]

Nous n'avons pas trouvé d'étude comparative sur le relargage monomérique entre les résines pour CFAO et les résines conventionnelles pour provisoire en utilisation directe, cependant Patricia-Anca Steinmassl les compare en utilisation indirecte, avec une polymérisation optimale

pour les résines conventionnelles. Il en découle que les matériaux destinés à la CFAO comme les résines conventionnelles ne relâchent qu'une quantité infime de monomères.[56] Dans une étude réalisée en mars 2017 sur la toxicité des matériaux provisoires, on remarque que la majeure partie des monomère relargués le sont pendant la phase de polymérisation. De plus d'après les tests effectués, il est démontré que les résines pour CFAO ne sont pas cytotoxiques. [57] Donc les blocs pour CFAO, étant polymérisés dans des conditions optimales ont une meilleure biocompatibilité que les résines chémo-polymérisable, surtout utilisées en technique directe.

2.2.2.2 Stabilité colorimétrique

Un des rôles des restaurations provisoires est d'offrir une esthétique satisfaisante. D'autant plus lorsque celles-ci sont destinées à une réhabilitation sur le long terme, elles doivent être capables de maintenir leurs teintes dans le temps. Les restaurations provisoires conventionnelles en PMMA ont une faible stabilité colorimétrique due à une surface assez poreuse qui retient facilement les colorants et se teinte. [58]

En se basant sur une étude comparative de 2015, les blocs de résines montrent une bonne stabilité colorimétrique permettant leur utilisation pour des restaurations provisoires à long terme, bien meilleures que celle des résines classiques. [59] D'après Mohammad M. Rayyan, la composition de ces résines et la polymérisation optimisée sont susceptibles de participer grandement à ce résultat.

2.2.2.3 Absorption d'eau

L'absorption d'eau par des matériaux peut modifier leurs propriétés physiques comme leur dureté ou leur stabilité. Les molécules d'eau pénètrent dans les espaces entre les chaînes de polymères et les écartent. Réagissant comme un plastique, les chaînes de polymères deviennent plus mobiles ce qui réduit la résistance à la fracture. [25]

Toujours d'après l'expérimentation faite par Rayyan, les résines manuelles ont une absorption d'eau significativement plus élevée que les résines pour CFAO. [59] Cependant une expérimentation incluant le Telio CAD, Vita CAD Temp et le Protemp 4 (bis-acrylique), qui sont des matériaux souvent représentés dans le marché des résines provisoires, indique que le Protemp 4 a une absorption moindre que les 2 blocs pour CFAO. [23] Le seul consensus actuel est que l'absorption d'eau augmente avec la durée d'exposition.

2.2.3 Propriétés mécaniques

2.2.3.1 Résistance fracture

Beaucoup d'études comparatives récentes ont pour sujet la résistance à la fracture des matériaux pour prothèse provisoire. La plupart se rejoignent quant à la supériorité des matériaux pour provisoire par CFAO sur ce point.[25], [59] L'étude de Bogna Stawarczyk de 2012 confirme ces résultats même lorsque ces matériaux sont soumis au vieillissement in vitro. [60]

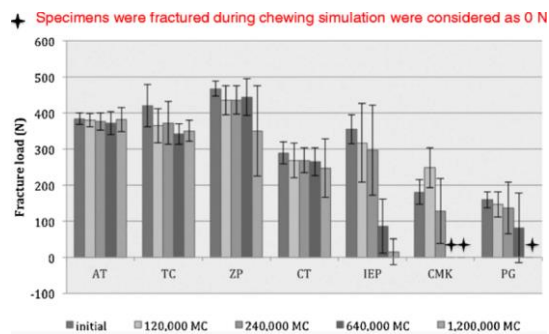


Illustration 25: Valeur de la résistance à la fracture après plusieurs cycles masticatoire (MC). AT, TC, ZP et CT groupe CFAO. IEP et CMK groupe conventionnel. PG céramique.

Cependant ce n'est pas toujours vrai en fonction du matériau choisi. Le bloc composite Vita CAD temp, souvent représenté dans différentes expérimentations, possède une résistance à la fracture similaire ou inférieure à certaines résines conventionnelles. [22]

Enfin, il est intéressant de citer l'expérimentation de Vanessa ALT en 2011 qui met en confrontation des bridges 3 éléments obtenus par CFAO et par technique d'iso moulage, fabriqués à partir du même matériau. Pour cela, ils ont créé des moules de silicone afin de créer des blocs de CFAO à partir de Luxatemp AM plus (DMG) et de Trim (BOSWORTH). Ces résines sont mélangées et polymérisées à l'intérieur du moule selon les indications constructeurs, à 37°C, puis stockées une semaine avant l'usinage. Il est mis en évidence que les bridges usinés ont une résistance à la fracture supérieure aux bridges obtenus par iso-moulage. [61] La CFAO permet donc d'optimiser la résistance à la fracture des matériaux, grâce à une polymérisation dans des conditions optimales ainsi qu'une mise en forme une fois le matériau stabilisé.

2.2.3.2 Résistance Abrasion

Une seconde étude de Bogna Stawarczyk montre une meilleure résistance à l'abrasion des résines destinées à la CFAO que celles conventionnelles, avec le Telio CAD se rapprochant d'un indice d'usure de matériaux céramique.[62] De plus toutes les résines provisoires destinées à la CFAO respectent l'email antagoniste lors de la mastication.[24], [62] On peut donc en conclure une meilleure stabilité occlusale de ces résines sans altération de l'email.

2.2.3.3 État de surface

Comme nous l'avons évoqué dans la première partie, l'état de surface a son importance dans la biocompatibilité d'un matériau. Plus la surface d'un matériau est poreuse (dès 0,2µm), plus sa capacité à retenir des bactéries au travers de la plaque dentaire est grande .[63] De plus, le confort du patient est altéré à partir d'une porosité de 0,3µm, seuil à partir duquel la langue peut sentir l'aspect de surface rugueux.

Nous n'avons pas trouvé d'étude comparative confrontant directement l'état de surface des résines pour CFAO et pour usage conventionnel. Dans les différentes études de la littérature, on retrouve que les matériaux classiques pour provisoire ont un état de surface non acceptable en prenant comme limite la rugosité de rétention de plaque (0.2µm), particulièrement les PMMA, et qui s'aggrave avec le brossage. [64], [65] et [66] En ce qui concerne les résines destinées à l'usinage, on retrouve dans une expérimentation réalisé en 2013 d'excellentes valeurs directement après polissage, mais qui se dégradent énormément au brossage, passant au-dessus du seuil de rétention de la plaque dentaire. [67]

Materials	Polished	t-test	Brushed
	Mean (SD)	P-value	Mean (SD)
Roughness (R_a, µm)			
EN	0.012 (0.0008) ^{ab}	0.002	0.187 (0.013) ^{ab}
IN	0.026 (0.003) ^b	0.039	0.025 (0.004) ^a
EX	0.005 (0.001) ^a	0.007	0.007 (0.0005) ^a
EC	0.007 (0.0003) ^a	0.396	0.038 (0.050) ^a
VM	0.009 (0.0005) ^a	0.002	0.013 (0.0007) ^a
VE	0.027 (0.009) ^b	0.089	0.050 (0.007) ^a
LU	0.025 (0.003) ^b	0.03	0.050 (0.006) ^a
FI	0.02 (0.004) ^b	0.005	0.057 (0.006) ^a
EP	0.034 (0.0009) ^{bc}	0.006	0.092 (0.008) ^a
TC	0.008 (0.0006) ^a	0.004	0.322 (0.034) ^b
CA	0.04 (0.002) ^c	0.062	0.364 (0.148) ^b

Illustration 26: Valeurs mesurées (en µm) de la rugosité du Telio CAD (TC) et CAD temp (CT).

2.2.4 Esthétique

L'esthétique est un des rôles des réhabilitations provisoires. Nous n'allons pas ici nous étendre sur les possibilités de maquillages qui sont les mêmes en fonction des différentes résines et dont le résultat et principalement praticien dépendant, mais sur les propriétés esthétiques intrinsèques aux matériaux utilisés.

Pour cela, l'étude J-F GÜTH publiée en 2013 compare la translucidité et la fluorescence de 5 matériaux provisoire à utilisation manuelle et 11 blocs de résines provisoires pour CFAO, en prenant comme référence une céramiques (VITA Mark II), réputée pour ses excellentes propriétés esthétiques. Il est mis en évidence des résultats très divergeant au sein du groupe CFAO, comme au sein du groupe conventionnel. Ainsi, la translucidité est plus élevée pour les PMMA dont la structure est la plus pure, alors que les PMMA ayant une base modifiée (réticulation moléculaire, organiquement modifié) transmettent le moins bien la lumière. Concernant la fluorescence, elle varie pour chaque matériau sans que l'étude puisse en déterminer la cause exacte. [68]

La technique de mise en forme ne semble pas avoir d'influence sur ces 2 caractéristiques, qui sont plutôt liées à la composition du matériau. Dans le cadre des PMMA, une polymérisation optimale peut amener à une structure plus pure à condition que la composition du matériau le soit aussi, dans le cas contraire la transmission de lumière restera moins bonne. En conclusion il convient de choisir les matériaux individuellement en fonction des propriétés esthétiques recherchées, en prenant compte de l'aspect mécanique pour trouver le compromis nécessaire à chaque cas clinique.

2.2.5 Analyse Générale

Après analyse d'une partie de la littérature et en se limitant à certaines propriétés, il apparaît d'après ces différentes études que les matériaux provisoires pour CFAO tendent vers une supériorité de leurs caractéristiques en comparaison aux matériaux conventionnels. Ceci semble principalement lié à leur stabilité qui est due, non à une composition particulière, mais à une polymérisation optimale dans des conditions précises. L'influence de la qualité de la polymérisation est souligné dans l'article de Vanessa ALT vue précédemment, en montrant qu'une même résine manuelle, polymérisée de manière optimale et mise en forme par CFAO détient des propriétés bien supérieures que lors de son utilisation conventionnel en technique directe.[61]

Une expérimentation sur plus de 2 ans a suivi l'évolution de 45 prothèses réalisés sur 27 patients en Vita CAD Temp, seul bloc ayant une indication de port en bouche aussi longue. Le taux de survie de ces prothèses étant de 90,4% avec un taux de non complication de 88,3% démontrent qu'une technique de CFAO pour fabrication de provisoire est totalement adaptée pour du transitoire au long terme. [69]

L'utilisation de résines exprimant leur meilleur potentiel a été rendu possible grâce à l'usinage, nous permettant une mise en forme dans un matériau déjà stable qui ne subit plus de modification de ses propriétés, et nous affranchissant des aléas de la polymérisation.

2.3 Nouvelle perspective de traitement : Reconstitution globale des usures sévères par une approche à minima

2.3.1 Description

Cette approche des cas complexes liés à une usure sévère des structures dentaires permet un traitement à minima, sans aucune préparation grâce à l'outil de CFAO et aux propriétés de ses matériaux provisoires.

L'usure dentaire est un problème grandissant et, dans le futur, le nombre de patients présentant une perte de substance sévère va augmenter. Cette usure est multifactorielle (durée de vie plus longue, brossage agressif, facteurs environnementaux et comportementaux...) et peut entraîner une diminution de la dimension verticale d'occlusion (DVO), et sur le long terme affecter l'esthétique, la phonation, la mastication et le système neuromusculaire du patient.

La réhabilitation complexe représente un challenge particulier pour praticien et prothésiste, particulièrement lorsqu'il y a modification de la DVO. L'utilisation d'une prothèse provisoire permet aux cliniciens d'évaluer l'objectif du traitement au-delà d'une certaine période et d'augmenter la prédictibilité du traitement définitif.

2.3.2 Protocole

Le protocole décrit du traitement par CFAO d'un cas de perte de substance dentaire sévère est issu de l'article de JF GUTH datant 2012. [70]

On observe un état initial présentant une sévère perte de structure dentaire due à un cas de boulimie et accentuée par un bruxisme. Il y a une perte de DVO, un aspect esthétique très mauvais et de nombreuse reconstitution jugée médiocre en place.

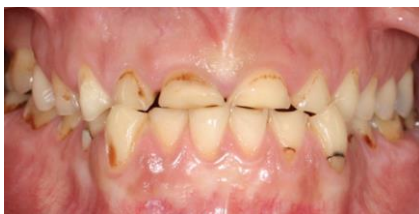

Illustration 27: Etat buccal initial du patient [70]

Le praticien va commencer par effectuer les soins conservateurs nécessaires et reprendre les anciennes restaurations jugées insatisfaisantes. Il s'assurera qu'il n'y ait pas de contres dépouilles liées à des caries cervicales ou à la morphologie des anciennes restaurations. Une fois l'étape conservatrice terminée, une empreinte bi maxillaire et un enregistrement à l'arc facial sont réalisés. Ainsi une analyse précise de l'occlusion peut être faite en laboratoire, une nouvelle DVO augmentée de 7mm à la tige de l'articulateur est définie et un wax-up complet avec gouttières sont réalisés par le prothésiste.

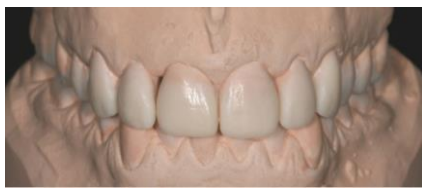

Illustration 28: Wax-up réalisé après analyse fonctionnelle. [70]

Un essai esthétique et fonctionnel est fait afin de tester la nouvelle DVO et la morphologie du wax up. Pour cela, un mock up est réalisé en iso moulage à l'aide des gouttières et d'une résine provisoire.

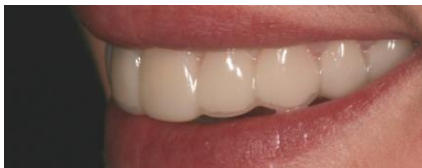

Illustration 29: Réalisation du mock up par injection de résine à l'aide d'une gouttière. [70]

Une fois le wax up validé, l'augmentation de la DVO va se faire par étape afin que le patient s'y habitue progressivement. Ceci va être rendu possible par l'utilisation de 3 gouttière augmentant la DVO de manière croissante (3, 5 et 7mm) que le patient va porter le plus souvent possible durant 9 mois (3 mois par gouttière). Une fois ce temps écoulé, le patient tolère sa nouvelle DVO.

Les restaurations provisoires peuvent être réalisées. Aucune préparation n'est effectuée dans le but d'éviter une perte de structure supplémentaire. Ceci est rendu possible grâce à la précision de la CFAO et aux propriétés des résines provisoires autorisant des épaisseurs de paroi extrêmement fine, supprimant ainsi la réalisation de congés.

Deux empreintes haut et bas sont prises en utilisant un matériaux polyéther (Impregum, 3M ESPE) et l'accès au sulcus est assuré par la technique des doubles cordonnets. Les modèles issus de ces empreintes seront numérisés au laboratoire, et la relation intermaxillaire transférée

Commenté [ALd4]: « Ca m'étonnerait que ça soit l'épaisseur générale de la gouttière » :
En effet, valeur de l'élévation de la DVO

a l'aide de la dernière gouttière d'occlusion de 7mm, scindé en deux permettant un enregistrement sectoriel de l'occlusion.

La restauration provisoire est une copie du wax-up dont la conception est obtenue par la technique du double scannage.

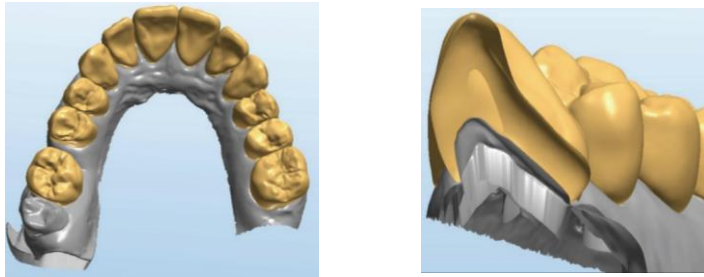


Illustration 30: Conception de la prothèse provisoire, issue de la double numérisation des dents et du wax-up. [70]

Les restaurations sont conçues et usinées avec le système Cara (Heraeus Kulzer, Hanau, Germany) et le matériau utilisé est le « Cara PMMA Provisional » de chez Heraeus Kulzer.

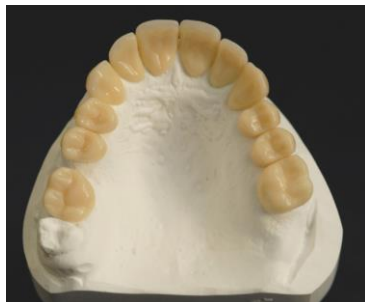

Illustration 31: Restauration provisoire usinée et placée sur le modèle d'étude [70]

Les restaurations sont mises en place en montage croisé en réutilisant la gouttière d'occlusion séparée en deux afin de s'assurer du maintien de l'occlusion définie au laboratoire. Elles sont collées au Variolink II.

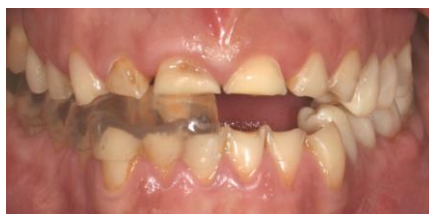

Illustration 32 : Montage croisé à l'aide de la dernière gouttière occlusale de 7mm [70]

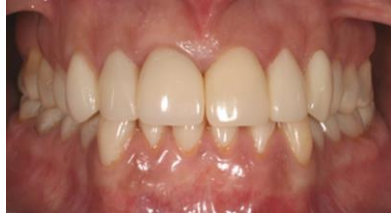

Illustration 33: Résultat final [70]

2.3.3 Intérêt

En étendant la phase de provisoire, cette approche permet d'améliorer la prévisibilité du traitement définitif et de diminuer significativement les risques liés à ces thérapeutiques complexes. Comme nous l'avons vu, les matériaux provisoires pour CFAO peuvent rester en bouche entre 1 et 3 ans. Il est ainsi possible d'évaluer sur le long terme la position de la lèvre, la ligne du sourire, la nouvelle fonction occlusale ainsi que l'adaptation à la nouvelle DVO. Bien qu'il soit courant de faire une analyse fonctionnelle, un wax-up puis un provisoire basé sur l'analyse occlusale, les techniques conventionnelles demandent une préparation des dents, nécessaire à la rétention et à la résistance du matériel. Les propriétés des résines provisoires pour CFAO couplées à l'usinage permettent des épaisseurs de paroi extrêmement fine allant jusqu'à 0,3mm sans risque de fracture. En ajoutant la bonne aptitude de ces matériaux au collage et la maîtrise actuelle des techniques d'adhésions, il est réalisé une approche non invasive et beaucoup plus conservatrice dans un contexte connaissant déjà une perte de structure dentaire sévère.

Mais bien que les épaisseurs de paroi de la restauration soient extrêmement fines, l'absence de préparations entraîne un léger sur contour, obligeant à positionner ses limites en supra gingivale pour éviter une quelconque atteinte du parodonte.

L'avantage de la CFAO est la capacité de reproduire à l'identique le wax-up (validé en bouche par le mock-up) en une restauration temporaire usinée. Le wax-up peut être scanné et copié sur les préparations dentaires enregistrées, grâce au logiciel de conception. Ceci évite une perte de temps significative d'ajustement occlusale au fauteuil souvent présente lors des techniques manuelles en iso-moulage avec des résines duales.

Cependant lors du traitement de ce cas, seule la relation centrée pouvait être enregistré grâce à la CFAO, qui n'était pas capable de reproduire les diductions latérales. Depuis, certains constructeurs ont ajouté à leur logiciel de conception un articulateur numérique permettant de définir les valeurs réelles des déterminants de l'occlusion. Mais dans le cas de ce genre de situations complexes, il est indispensable de réaliser une véritable analyse occlusale, avec un arc facial en plus de l'articulateur. Ceci nous oblige à passer par des étapes intermédiaires de montages traditionnels sur articulateurs. Néanmoins, des sociétés travaillent actuellement sur des arcs faciaux virtuels reliés au cone-beam permettant une mesure des différents paramètres de l'occlusion de manière virtuelle. On peut imaginer que dans un futur proche cette étape sera entièrement prise en charge par le logiciel de CFAO et qu'il sera possible de restaurer des cas complexe sans casser la chaîne numérique.

3 Prothèse provisoire fixe implantoportée et CFAO

La prothèse provisoire ayant pour objectifs principaux de restaurer esthétique et fonction ainsi que l'aménagement tissulaire péri-implantaire, son adaptation et la qualité de son matériau sont primordiales pour remplir ces rôles. En quoi la CFAO peut-elle améliorer (ou pas) la réalisation de ce type de prothèse ?

3.1 Technique d'empreinte

Le but de toute prise d'empreinte d'implant est de transférer avec précision la position de l'implant sur un maître-modèle et de reproduire conformément à la réalité les structures péri-implantaires ainsi que la muqueuse. Il est impossible d'obtenir une empreinte de l'implant en raison de sa position complètement enfouie. Pour ce faire, lors de la prise d'empreinte conventionnelle d'implants, un pilier de transfert est positionné et emporté dans le matériau d'empreinte durci. En CFAO, en lieu et place des piliers de transfert, on utilise des « corps de scannage » (scanbody) à visser dans l'implant. Ils sont numérisables et reproduisent la position de l'implant, comme les piliers de transfert conventionnels le font.[71]

Il existe actuellement deux techniques permettant la prise d'empreinte optique de l'implant.

3.1.1 Technique d'empreinte par « Scanbody »

Il existe différents types de scanbodies sur le marché en fonction de l'implant utilisé et du système choisi pour l'acquisition des données.[72]–[74]



Illustration 34 :
Scanbody
Camlog



Illustration 35 :
Capuchon scanbody
sirona pour Bluecam
(gauche) et Omnicam
(droite)



Illustration 33 :
Scanbody
Straumann

Ils sont positionnés sur l'implant et scannés. Lors du scannage, le logiciel reconnaît le profil de surface du corps de scannage qui est propre au type d'implant utilisé. Ainsi les informations sur l'implant posé sont connues (type, position) et le logiciel génère une structure d'implant à la position correspondante sur la maquette numérique 3D.

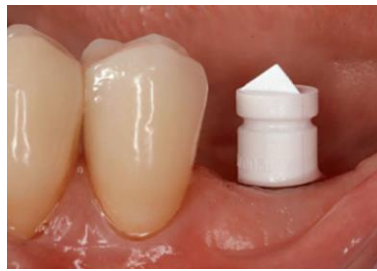

Illustration 36 : Scanbody sirona en place[71]

D'après une étude de Lee et al. menée en 2014, la technique d'enregistrement optique de l'implant par utilisation de scanbody présente une exactitude similaire à la technique conventionnelle, excepté dans les zones anatomiques secondaires comme les sillons occlusales où la technique numérique est un peu moins fiable.[40] Cependant, les deux techniques présentent des erreurs quant à la position verticale de l'analogue dans le modèle physique. Elles semblent être liées au manque de précision de la procédure de placement du transfert dans l'empreinte pour la coulée du modèle en plâtre, et de la réplique d'implant pour le modèle usiné lors d'empreinte extra-buccale.

Il semble aussi que le scanbody ait une meilleure adaptation sur l'analogue d'implant que sur l'implant lui-même. Cependant, ceci serait due aux tolérances de production des implants et analogues pouvant aller jusqu'à 15 μ m (légères variations lors de la production en usine), ainsi qu'à un poudrage plus précis lors des mesures en extra-buccal grâce à un spray plus fin mais non utilisable en bouche (couche de 10 μ m contre 100 μ m pour les spray buccaux).[75]

Il faut noter que les variations dimensionnelles évoquées par ces deux études restent cependant inférieures à la limite de tolérance déterminé en 1997 dans une étude de Ma et al. concernant l'exactitude du positionnement d'un analogue par rapport à l'implant dont il est issu.[76]

Enfin, une étude évalue l'exactitude d'une empreinte numérique de cinq implants chez un patient édenté et conclue qu'elle est similaire à une empreinte conventionnelle par technique ouverte et supérieure à la technique fermée. De plus, l'angulation des implants peut varier jusqu'à 15° sans affecter l'exactitude de l'empreinte 3D.[77]

Commenté [ALd5]: « Pas clair, explique mieux » :
Les résultats de l'étude mesurés seraient dus à la variation dimensionnelle qu'il peut y avoir entre 2 fabrication d'implant, et aussi à l'utilisation d'un poudrage plus fin lors de leurs mesures que le poudrage utilisé en bouche.
Du coup pas très significatif, à supprimer ?

3.1.2 Technique utilisant les piliers de cicatrisation encode

Les piliers Encode sont des piliers de cicatrisations scannables brevetés et développés par Biomet 3i. Ce sont à la fois des piliers de cicatrisation et des transferts pour l’empreinte optique. Leur surface présente des indentations et des dépressions qui donnent des informations lors du scannage sur la position de l’implant, le diamètre de la plate-forme, l’alignement hexagonal et le type de connexion.[71]



Illustration 37 : Façonneurs gingivaux BellaTek® Encode® [71]

Ils sont compatibles avec les systèmes d’enregistrement optique 3M™ Lava™ C.O.S., 3M™ True Definition, Align iTero™, Sirona CEREC Bluecam et Sirona CEREC Omnicam, mais ne peuvent être mis en place que sur les implants constructeurs 3i. [78]

La prise d’empreinte peut être numérique, mais aussi physico-chimique, les indentations étant enregistrées puis lues après la coulée de l’empreinte. L’avantage est que le pilier de cicatrisation ne sera retiré qu’une seule fois, lors de la mise en place de la restauration.

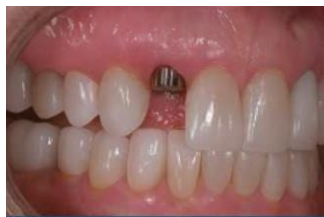

Illustration 38 : Vue vestibulaire de la vis de cicatrisation BellaTek Encode en place. [78]

Lors de la prise d’empreinte numérique, les informations enregistrées sont envoyées au centre d’usinage pour la réalisation du pilier. La couronne peut ensuite être réalisée au laboratoire du praticien, soit à partir d’un modèle virtuel du pilier, soit à partir d’un modèle créé par stéréolithographie.

Si la prise d’empreinte est conventionnelle, les modèles en plâtre ainsi qu’un mordant sont envoyés au centre d’usinage. La conception et fabrication du pilier est faite à partir d’un scannage indirect de ces modèles, puis un analogue de l’implant est inséré dans le modèle en plâtre grâce à la technologie Robocast. Le pilier est ensuite placé sur l’analogue et envoyé au laboratoire du praticien pour la réalisation de la couronne.

D’après plusieurs études, ce système d’empreinte serait moins précis que les techniques conventionnelles, principalement lors de son utilisation à partir d’une empreinte conventionnelle. [79]–[81] Il semble que ces imprécisions soient dues au protocole de scannage ainsi qu’au placement de l’analogue dans le modèle en plâtre avec la technique Robocast. Cependant, les distorsions de la position et de l’axe restent minimes et permettent à l’empreinte optique par Encode d’être cliniquement acceptable pour la réalisation de couronne unitaire implanto-portée.

3.1.3 Réflexion

Avec la méthode d’empreinte conventionnelle, la fabrication du pilier/couronne directement après la pose de l’implant est problématique. En effet le matériau d’empreinte peut provoquer une irritation de la zone opérée et non cicatrisée, et la précision de l’empreinte peut être altérée par le saignement.[82] Pour ces situations, l’empreinte numérique peut être une alternative intéressante en implantologie, évitant tout contact avec l’implant et le site opératoire. Cependant, les limites inhérentes à la prise d’empreinte optique ne permettent pas d’enregistrer correctement la situation gingivale sans une gestion correcte des tissus mous (hémostase, architecture des tissus correcte après lambeau).

3.2 Gestion précoce du profil d'émergence

Le succès fonctionnel et esthétique en implantologie est parfois difficile à obtenir, car dépendant de nombreux paramètres.

3.2.1 Caractéristique du profil d'émergence

Le profil d'émergence est une structure complexe, tridimensionnelle, en particulier dans le secteur antérieur. C'est la portion prothétique trans-gingivale d'un pilier implantaire ou d'une prothèse implanto-portée permettant la transition de la section circulaire de l'implant vers la section triangulaire ou quadrangulaire d'une dent. [83]

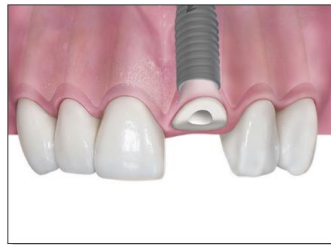

Illustration 39 : Vue transmuqueuse du profil d'émergence d'une incisive centrale implanto-portée[83]

La personnalisation du profil d'émergence permet un modelage ainsi qu'un soutien optimal des tissus mous.

Le succès esthétique de la gestion des tissus mous peut être évalué grâce à un indice décrit par Fürhauser R et coll en 2005, le « pink esthetic score » qui comporte sept points.[84] Trois d'entre eux sont en rapport avec l'aménagement des tissus mous au moment de l'acte chirurgical :

- La convexité alvéolaire
- La couleur
- La texture des tissus mous

Les quatre autres points résultent du volume osseux disponible et du travail sur le profil d'émergence lors de la phase de temporisation :

- La présence de la papille mésiale
- La présence de la papille distale
- L'alignement des collets
- Le contour gingival

Un profil d'émergence idéal est également important pour la santé des tissus péri-implantaires car il favorise l'auto-nettoyage et le contrôle de plaque.[85]

3.2.2 Principe de la mise en esthétique immédiate

La mise en charge d'un implant peut se faire avec des temps différents en fonction des cas cliniques. On distingue [86] :

- La mise en charge conventionnelle, lorsque la prothèse est mise en place plus de 2 mois après l'implantation.
- La mise en charge précoce, lorsque la prothèse est mise en place entre 1 semaine et 2 mois après l'implantation.
- La mise en charge immédiate, lorsque la prothèse est mise en place moins de d'une semaine après l'implantation.

Lors d'une mise en esthétique immédiate, le patient bénéficie d'un traitement qui permet de rétablir rapidement ses besoins esthétiques de manière fixe. Elle se caractérise par l'absence de contacts occlusaux, que ce soit en occlusion statique ou dynamique, afin de favoriser l'ostéointégration.

En plus du rôle esthétique pour le patient, la mise en esthétique immédiate va permettre de guider précocement la maturation gingivale en mettant en place immédiatement après la pose de l'implant une prothèse provisoire présentant un profil d'émergence idéal.[83]

La pose d'un implant unitaire dans le secteur esthétique, suivie d'une mise en esthétique immédiate, présente un taux de succès satisfaisant, allant de 96 à 99 % selon la littérature dès lors que les indications et critères de choix sont respectés :[86], [87]

- Une bonne stabilité primaire (entre 20 et 45N de torque lors de l'insertion)
- Absence de contre-indication locale ou systémique (large défaut osseux, nécessité d'un comblement sinusien, parafonction)
- Ratio bénéfice/risque positif

3.2.3 Guidage par provisoire du profil d'émergence

3.2.3.1 Enregistrement des tissus mous

Afin de simplifier la procédure de gestion du profil d'émergence par provisoire, en CFAO la prise d'empreinte optique complète (agoniste, antagoniste et mordu) peut avoir lieu lors de la phase de préparation de l'acte chirurgicale, en préopératoire. De cette manière, pour le scan intra-opératoire, seule la région pertinente autour du site implantaire est effacée sur le scan initial puis numérisée. Cela permet de gagner du temps et s'avère moins stressant pour le patient comme pour le praticien.[82]

Lorsqu'un lambeau est réalisé pour la pose de l'implant, la fermeture du site opératoire est réalisée une fois le pilier de scannage vissé. L'empreinte optique peut ensuite être réalisée. Cependant, l'enregistrement des tissus mous environnants peut-être compliqué en raison des

Commenté [ALd6]: « Référence STP car pas ce que j'ai appris »
Je me suis basé sur l'article de Gallucci « Consensus Statements and Clinical Recommendations for Implant Loading Protocols » de 2014.
En recommençant mes recherches je me suis rendu compte qu'il y a plusieurs consensus différent, notamment celui de Cochrane (immédiat =moins de 48h / précoce = 48h a 3 mois / Conventioennel = 3mois et plus)
Peut-être il y en a-t-il un plus reconnu que d'autre ?

modifications provoquées par la pose chirurgicale et il n'est pas toujours possible d'enregistrer les tissus mous à proximité immédiate de l'implant à cause notamment de l'œdème et du saignement lié à la réalisation du lambeau, complexifiant la conception du profil d'émergence provisoire

Afin de pallier à ce problème, une technique chirurgicale « flap less » peut être réalisée pour la pose de l'implant. Cette procédure ne nécessite aucune incision, mais seulement un poinçonnage de la muqueuse et diminue ainsi les modifications de la muqueuse dans la zone implantaire. L'enregistrement des tissus et la conception du design du profil d'émergence sera beaucoup plus aisée, la gestion des tissus mous sera ainsi facilitée. La technique flap less a cependant des inconvénients chirurgicaux qui la contre indique dans de nombreux cas.

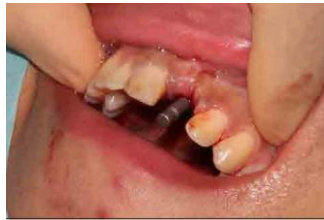

Illustration 40 : Site opératoire après poinçonnage de la muqueuse, jauge de vérification en place [83]

- Jumelage des données implantaires et prothétiques

La pose d'un implant quelle que soit la technique est beaucoup plus prédictible grâce à la réalisation d'un guide chirurgical, permettant la pose « pilotée » de l'implant. La planification implantaire peut aujourd'hui se faire sur le modèle de la future prothèse grâce au jumelage des données prothétiques (fichier STL) et radiographiques (fichier DICOM). Un examen CBCT est réalisé, puis les empreintes optiques et le wax-up virtuel sont fusionnés par une technique de « corrélation de point » (*point section-correlation*) dans le logiciel de planification implantaire. La superposition du wax-up permet de trouver la position idéale de l'implant. Une fois la planification effectuée virtuellement, un guide chirurgical adapté est réalisé pour réduire le risque d'erreur lors de la pose, et permet entre autre de se passer d'un lambeau d'accès.

Cette procédure offre d'excellents résultats lors du scan des tissus environnant, et assure ainsi un gestion des tissus mous optimale par la restauration provisoire.[82] Une telle planification implantaire permet la conception et fabrication de la provisoire en pré-opératoire sur le modèle du wax-up.

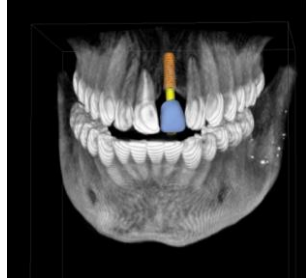


Illustration 41 : Planification implantaire [83]

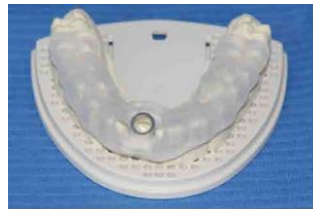

Illustration 42 : Guide chirurgical usiné [83]

3.2.3.2 Conception et fabrication de la couronne

La conception de la couronne provisoire peut être effectuée en quelques minutes sur la base des données de numérisation. Il existe deux options de conception de superstructure implantaire.

L'approche conventionnelle qui est un design en deux parties composé du pilier et de la couronne. Le pilier, transvissé à l'implant, a sa partie supérieure qui a la forme de la dent préparée. La couronne « classique » va venir si s'y sceller.

L'approche par couronne monobloc, qui recrée la couronne et le profil d'émergence en une seule pièce prothétique. C'est la couronne hybride. L'un des avantages de ce design, outre la facilité de fabrication, réside dans la suppression du joint de collage qui est un facteur potentiel de risque d'irritation.

Commenté [ALd7]: « Es-tu sur ? moi je ne pense pas »
Je parlais du principe qu'un joint de collage pilier/couronne est toujours une étape de plus à gérer, pouvant amener à des péri-implantites si excès non supprimé, ou à la création d'un espace propice à la rétention bactérienne.
Le joint ti-base/couronne hybride est lui géré en extra-buccal, diminuant les risques.
Qu'en pensez-vous ?

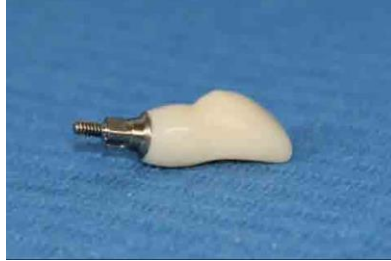

Illustration 43 : Couronne hybride réalisée en à partir d'un bloc Têlio préperforé puis collé sur TiBase.[88]

Le logiciel de CAO nous donne le choix d'utiliser la technique voulue (option « split » CEREC par exemple). Il fait une proposition de restauration en prenant en compte l'axe souhaité ainsi que la morphologie des dents voisines. Il est aussi possible de faire une copie en miroir de la dent controlatérale, ou encore une conception biogénérique. La proposition peut être corrigée à l'aide des différents outils numériques afin d'ajuster les morphologies ou de supprimer tous contacts occlusaux.

Dans le cas où le site implanté a subi de nombreuses modifications liées à la chirurgie, il est possible de superposer l'enregistrement virtuel initial au maître modèle afin de déterminer avec précision l'anatomie gingivale péri-implantaire. Il sera ainsi plus facile de modéliser un profil d'émergence optimisé.[88]

L'état de surface obtenu par usinage est qualitativement supérieur à ce que l'on peut obtenir avec les techniques classiques utilisant des piliers provisoires et de la résine auto polymérisée en bouche. La cicatrisation des tissus mous après la pose de l'implant est alors optimale.[83]

L'utilisation de bloc de PMMA pré perforé facilite l'usinage et la future mise en place sur implant. La couronne ou pilier provisoire est usinée autour de ce puit de transvissage qui détermine l'axe d'insertion de la restauration. C'est dans ce puit que vient se connecter une embase titane dont la bonne position, déterminée lors de la conception, est assurée par un ergot présent sur l'embase qui vient s'insérer dans une encoche sur le bloc pré-percé.



Illustration 44 : Couronne usinée avec puit pré percé et encoche de positionnement[88]



Illustration 45 : Embase titane TiBase de Sirone, avec ergot détrompeur[88]

La restauration est collée à l'embase titane en suivant un protocole d'adhésion rigoureux : L'embase est vissée à un manche de préhension à l'aide d'une vis longue de laboratoire. La surface de contact est sablée à l'alumine (50 μ m) et traité à l'aide d'un agent de liaison. Un agent de couplage spécifique au bloc de PMMA est appliqué pendant 30 sec dans l'intrados de la couronne provisoire pour permettre son collage, puis photopolymérisé. Enfin le collage à l'aide d'une colle composite peut avoir lieu. Les pièces sont maintenues sous pression. Une fois le collage terminé, un polissage du col transgingival est effectué afin d'enlever les excès de matériaux avant la mise en bouche.

3.2.3.3 Design du profil d'émergence

La transformation des tissus mous dépendra du design du profil d'émergence. En fonction de sa forme, l'impact sur la modélisation des tissus sera différent.

Le profil d'émergence dépend de l'espace d'édentement, et donc du design de la couronne. Il est donc judicieux de concevoir d'abord la morphologie coronaire idéale pour ensuite concevoir le profil d'émergence.

La zone sous gingivale peut être convexe, rectiligne ou concave. Cette forme va influencer sur plusieurs éléments[89]:

- La position du bord gingival
- Forme du bord gingival
- Papille interdentaire
- Architecture gingival
- Profil vestibulaire de l'alvéole
- Teinte de la gencive

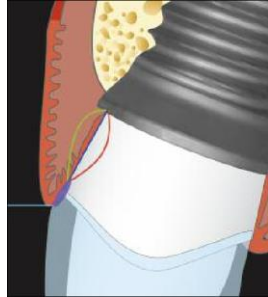


Illustration 46 : Profil jaune convexe, bleu rectiligne et rouge concave.[89]

- Position du bord gingival

La position du bord gingival détermine la longueur coronaire. Il sera déplacé légèrement en apical si le profil d'émergence est sur-contouré et convexe, ou que sa position est trop vestibulaire. On obtiendra l'effet inverse pour une sous préparation du profil, ou un pilier trop lingual.

Cependant, la position du bord gingival dépend principalement de la forme de la limite cervicale de la couronne.

- Forme de la papille

La forme de la papille dépend de la largeur de l'espace interproximale, de l'emplacement des points de contacts et d'un soutien suffisant des tissus mous par le pilier. En augmentant légèrement la convexité du profil d'émergence, une légère pression est exercée sur la papille, augmentant son soutien et pouvant provoquer une augmentation de celle-ci de 0.5 à 1mm



Illustration 47 : Augmentation de la hauteur de la papille distale par l'ajout d'une convexité au niveau du profil d'émergence.[89]

- Architecture gingivale

Le feston gingival est déterminé par la position du bord gingival, la papille inter dentaire et surtout la forme de la dent. Une forme de dent optimale avec un niveau du bord gingival bien maîtrisé permet d'obtenir un contour gingival festonné.

- Profil vestibulaire

Le profil vestibulaire de l'alvéole dépend surtout de la préparation du site par des comblements osseux ou des greffes de tissus. Cependant, les défauts mineurs peuvent être corrigés par un léger sur-contour du profil d'émergence.

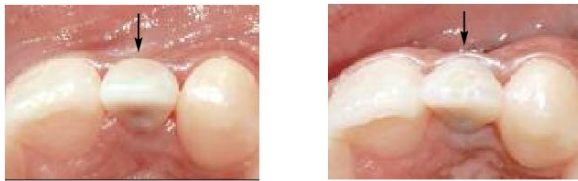

Illustration 48 :À gauche défaut mineur du profil vestibulaire, à droite le défaut est corrigé par un léger sur contour du profil d'émergence[89]

- Épaississement des tissus mous

L'étroitesse du pilier en transgingival, particulièrement sous l'émergence du collet de la dent, permet d'épaissir les tissus mous avoisinants et par ce biais pourrait influencer leur stabilité. En effet, un design concave favorise la formation d'un anneau épithélio-conjonctif qui enserre la base du pilier et constitue un logement et un ancrage mécanique pour ces tissus. Ce design concave se prolonge en suivant le profil d'émergence de la couronne et est limité par la position idéale du collet de la dent à remplacer.

Il peut donc être judicieux lors de la phase de cicatrisation, lorsque l'on a peu de tissu, de donner au profil d'émergence une morphologie plutôt concave afin de favoriser la formation de tissus mous de soutien. Une fois la phase de cicatrisation passée, on peut modifier le pilier de manière à modeler le tissu mou obtenu de manière idéale.[89]

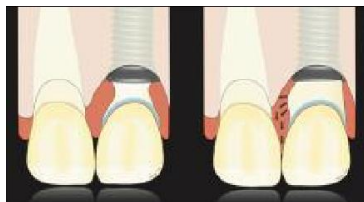

Illustration 49 : Profil concave pendant la cicatrisation pour la création de tissu de soutien (à gauche) et profil convexe pour le soutien et la surélévation de la papille après cicatrisation des tissus mous (à droite)[89]

3.2.4 Reflexion

La réalisation d'un design approprié de la restauration provisoire au moment de sa pose permet de véritablement guider les tissus dans leur position idéale. Cette approche simple ne nécessite pas d'ajustement progressif du design de la restauration temporaire, ni de technique d'empreinte sophistiquée permettant d'enregistrer le profil gingival obtenu péniblement lors de la phase transitoire. Cependant cette stratégie n'est possible qu'en présence d'un volume tissulaire suffisant, c'est-à-dire lorsque l'approche chirurgicale préalable a permis de manière préventive de préserver ou d'optimiser les tissus mous environnants.[90]

Biologiquement, cette approche est idéale : c'est le concept du « one abutment-one time » avec un pilier provisoire qui est mis en place parfaitement designé. Cela évite les inconvénients liés à l'adaptation d'un pilier provisoire ou d'une couronne provisoire standard au fauteuil.

Les outils d'analyse virtuelle permettent d'aller plus loin dans la chirurgie guidée associée à la planification prothétique grâce au jumelage des données. Il est possible de réaliser sur la base du wax-up et du scanner, avant la pose de l'implant, un pilier ou une couronne hybride idéal individualisé suivant les critères de modélisation du profil d'émergence. Dans les cas où la planification n'est pas possible, les systèmes de conception et de fabrication assistées par ordinateur utilisés au cabinet permettent de réaliser directement après la pose de l'implant une empreinte optique et une restauration provisoire adaptée en quelques minutes.

Commenté [ALd8]: « Je trouve que c'est confus dans ce paragraphe : entre pilier provisoire et définitif » : En effet, j'ai re précisé « provisoire » du coup pour qu'il soit clair que je ne parle que de pilier provisoire.

3.3 Apport de la prothèse provisoire numérique lors d'extraction et implantation immédiate

La mise en place d'implants immédiatement après extraction est aujourd'hui une technique validée scientifiquement car elle présente des taux de survie similaire aux techniques conventionnelles, autant en zone esthétique [91] qu'en secteur postérieur[92].

3.3.1 Copie du profil d'émergence naturel en zone esthétique grâce aux provisoires par CFAO [93]

Lors de cas avec présence en zone esthétique d'une dent dont l'extraction est prévue (trauma, mobilité, résorption), la copie de son anatomie coronaire et radulaire, particulièrement de sa zone trans-gingivale, peut grandement simplifier la gestion des tissus mous par la future prothèse et assurer un « pink esthetic score » élevé. En pré-opératoire l'empreinte optique de la zone et de la dent concernées, ainsi qu'un examen CBCT sont réalisés. Le jumelage de ces données (fusion des fichier DICOM et STL par corrélation de point) permet au technicien de laboratoire de répliquer le profil d'émergence naturel de la dent existante sur la couronne

provisoire hybride en PMMA, en plus d'effectuer une planification implantaire complète (analyse des tissus mous et durs, choix de la position et de l'émergence implantaire etc..).

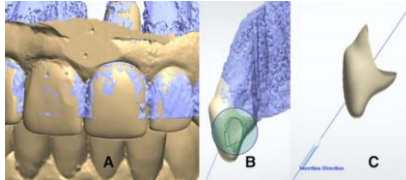


Illustration 50 :A, vue unique du fichier DICOM et STL fusionnés. B, vue latéral de la prothèse provisoire hybride. C, couronne provisoire hybride isolée avec axe d'insertion implantaire.[93]

L'extraction atraumatique de la dent est réalisée, ayant pour but de ne pas léser l'architecture existante des tissus mous. L'implant, mis en place de manière pilotée pour de ne pas modifier les tissus mous et avec une bonne stabilité primaire, est mis en esthétique immédiatement avec la couronne provisoire hybride transvissée.

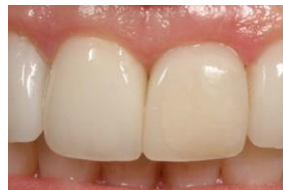

Illustration 51 : Provisoire 21 en place 48 heures après l'extraction[93]

La préservation et la réplique du profil d'émergence naturel nous offre la possibilité de maintenir une architecture gingivale saine, naturelle et d'augmenter la prédictibilité du résultat esthétique.

3.3.2 Pilier de cicatrisation anatomique postérieur[94]

Lors de l'implantation immédiatement après extraction, le facteur essentiel de la réussite est la stabilisation, qu'elle soit obtenue apicalement ou latéralement par les parois. Le protocole conventionnel est de combler l'espace peri-implantaire avec un matériau xénogénique. En postérieur, en plus de l'obtention de la stabilité primaire, un autre défi est de réaliser une fermeture primaire du site d'extraction aux dimensions significativement supérieures à celles de la vis de cicatrisation. De manière conventionnelle, elle s'obtient par remodelage des tissus mou, avec utilisation ou non de membranes biologiques, ce qui perturbe l'architecture gingivale et rend l'intervention plus invasive et moins prédictible.

Le pilier anatomique ou SSA (sealing surgical abutement) est fabriqué par CFAO et a pour but la fermeture du site alvéolaire ainsi que de guider le profil d'émergence implantaire idéal. Il

peut se prévoir avant l'intervention de la même manière que l'on réplique le profil d'émergence d'une dent existante comme décrit précédemment (fusion des fichiers DICOM et STL pour effectuer la conception sur le modèle de la dent présente), ou alors se concevoir au cours de l'intervention chirurgicale.

Dans ce deuxième cas, on réalise deux empreintes optiques, pré-opératoire puis post-opératoire avec scanbody en place. On récupère donc fidèlement les informations du contour de la zone transmuqueuse de la dent extraite, qui combinées aux informations de position de l'implant, sont transférées à l'identique au pilier SSA.

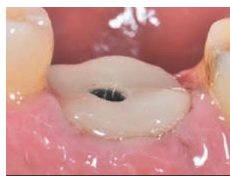

Illustration 52 : Pilier SSA permettant une fermeture de l'alvéole d'extraction[94]

Cette technique intervient sur l'aspect chirurgical ainsi que prothétique. C'est une approche chirurgicale micro-invasive (pas de lambeau, pas d'incision, pas de suture et pas de membrane) qui maintient le caillot sanguin et le matériau de comblement alvéolaire, favorable au processus de régénération osseuse. D'un point de vue prothétique, le transfert immédiat du profil d'émergence naturel par le pilier SSA assure une continuité biologique entre les phases chirurgicales et restauratrices, facilitant en aval le travail prothétique.[95]

3.4 Mise en charge immédiate plurale

Pour permettre l'ostéo intégration, les premières recommandations de Brånemark étaient de ne pas mettre en charge les implants pendant une période de 3 à 4 mois à la mandibule et de 6 à 8 mois au maxillaire[96]. Plus récemment, il a été démontré qu'on obtenait des succès similaires avec une mise en charge immédiate en respectant certaines conditions clinique [97]. On arrive à ces résultats lorsque les implants sont liés entre eux par l'armature rigide de la restauration, diminuant ainsi les micromouvements, de la présence d'une bonne stabilité primaire au moment de la pose des implants et d'une répartition des charges occlusales contrôlées sur la restauration provisoire lors de la période d'ostéo-intégration.

La planification implantaire par jumelage des données d'imagerie et de prothèse est une grande avancée. Elle permet d'obtenir des résultats prévisibles avec un haut taux de succès et un meilleur confort pour le patient.[98]

Gallucci GO et coll ont étudié l'influence de la mise en charge immédiate au maxillaire sur le profil d'émergence, et ont mis en évidence un meilleur modelage muqueux avec la mise en charge immédiate autour des dents provisoires, avec la présence de papilles plus prononcées[99].

Le provisoire par CFAO est le garant de l'exacte reproductibilité du projet implantaire initial. Cette restauration provisoire est identique au wax up à partir duquel est issue la planification implantaire, ce qui facilite ainsi la mise en charge immédiate lors du temps chirurgical, et validant la fidélité de position des implants à la planification initiale.

3.4.1 Description d'un cas d'utilisation d'un provisoire décliné en guide chirurgicale[100]

Dans le cas où la planification implantaire digitale n'est pas possible ou nécessaire, il est possible d'utiliser la prothèse provisoire élaborée sur le modèle du wax-up, et déclinée en guide chirurgical afin d'assister le geste opératoire.

Le technicien de laboratoire va réaliser à partir d'un montage esthétique virtuel une modélisation du futur bridge provisoire, ensuite usiné en monobloc dans un disque de PMMA. Il est ensuite transformé en guide chirurgical par la réalisation d'une large gouttière au niveau des faces occlusales, tout en laissant quelques ponts de résine afin de le maintenir rigide. Une plaque palatine est créée par ajout de résine transparente, permettant le bon repositionnement du guide par pression muqueuse.

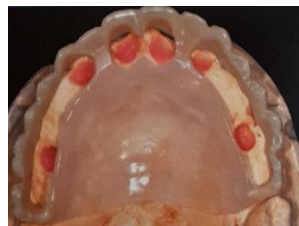

Illustration 53 : Bridge provisoire en PMMA décliné en guide chirurgical. [100]

Lors de l'acte chirurgical, le remplacement correct du guide retranscrit la future position du bridge, et rend possible la visualisation du futur axe des dents. De cette manière, il permet le positionnement précis du point d'impact ainsi que la gestion de l'émergence implantaire et l'enregistrement du rapport intermaxillaire.

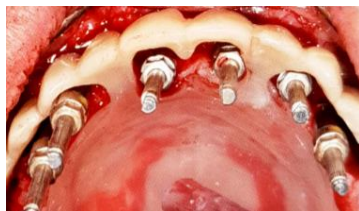


Illustration 54 : Validation de l'émergence des 6 implants mis en place. [100]

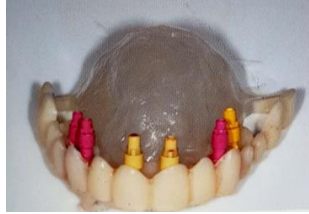

Illustration 55 : transferts solidarisés au guide.[100]

Le guide en PMMA est fourni au laboratoire qui va concevoir la prothèse provisoire pendant que le patient reste en salle de repos. Une attention particulière est apportée au profil d'émergence.

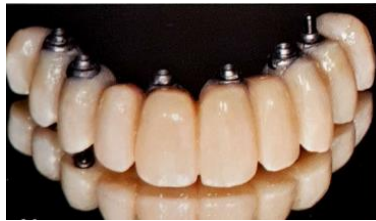

Illustration 56 :Prothèse provisoire finale.[100]

Ce protocole de mise en charge immédiate par CFAO chez un édenté total a pour intérêt d'utiliser un seul et même dispositif servant de guide chirurgical, de dispositif d'enregistrement de la dimension verticale et du rapport intermaxillaire, et enfin de bridge provisoire transvissé. La CFAO apporte une précision numérique, une résistance grâce au matériaux d'usinage, un gain de temps et de confort non négligeable, une meilleure qualité de cicatrisation et de gestion des tissus mous pour un meilleur rendu esthétique ainsi qu'un meilleur accès à l'hygiène pour le patient.

3.5 Illustration par un cas clinique

Ce protocole présente une technique utilisant la CFAO pour une élaboration partielle de la prothèse provisoire.

Le secteur incisif mandibulaire est non conservable, il est décidé de réaliser un bridge 4 éléments sur deux implants en 42 et 32.

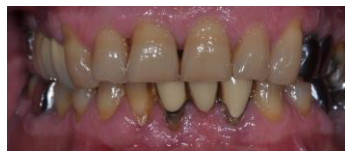

Illustration 57 : Situation initiale. (Courtoisie du Dr ROUSSET)

Une empreinte optique de la zone à restaurer est réalisée en situation initiale. Les extractions des dents non conservables sont réalisées numériquement sur le logiciel ExoCAD afin de pouvoir concevoir la prothèse provisoire.

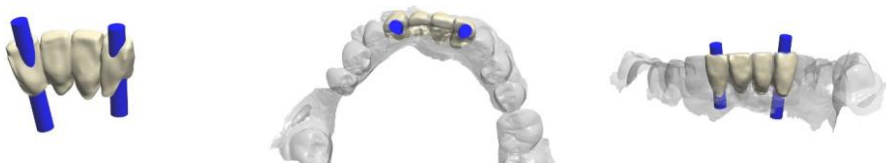

Illustration 58 : Conception numérique. (Courtoisie du Dr ROUSSET)

Une coque à adapter en bouche ayant la morphologie voulue est conçue, puis usinée dans un disque Tempomill Vario de PMMA.



Illustration 59 : Coque fabriquée par CFAO. (Courtoisie du Dr ROUSSET)

Les extractions et l'implantation immédiate sont réalisées, la coque servant de guide pour la gestion de l'axe implantaire.

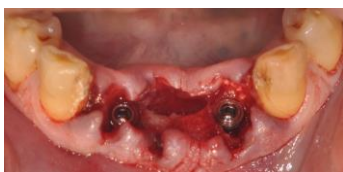

Illustration 60 : Extraction et implantation immédiate. (Courtoisie du Dr ROUSSET)

Les piliers provisoires (Thommen medical TM) sont vissés aux implants.

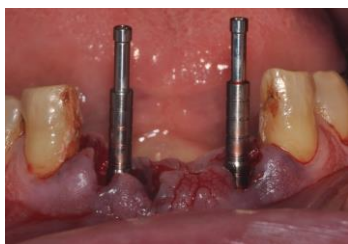

Illustration 61 : Système Thomenn medical TM de piliers provisoires. (Courtoisie du Dr ROUSSET)

La coque est insérée sur les piliers provisoires et fixée dans la position voulue à l'aide d'une résine et des ergos rétentifs prévus sur les piliers. Les piliers sont dévissés, et le tout est donné au prothésiste (le laboratoire est sur place ce qui est un confort de travail certain), qui s'occupe de la finition résine de la prothèse provisoire.

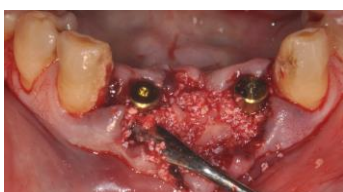

Illustration 62 : Comblement osseux. (Courtoisie du Dr ROUSSET)

Pendant le temps de travail du prothésiste, le praticien s'occupe du comblement osseux et de la fermeture du site opératoire.

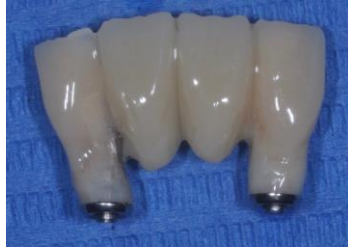

Illustration 63 : Coque rebasée et retouchée par prothésiste. (Courtoisie du Dr ROUSSET)

La prothèse provisoire finie est insérée en bouche.

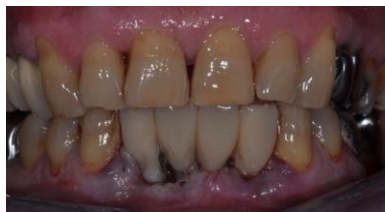

Illustration 64 : bridge provisoire en place. (Courtoisie du Dr ROUSSET)

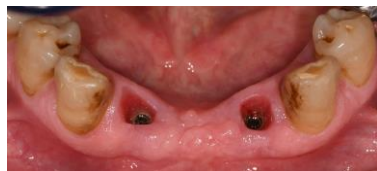

Illustration 65 : Site après cicatrisation. (Courtoisie du Dr ROUSSET)

Cette technique est une variante possible de l'utilisation de la CFAO, permettant un contrôle précis de la morphologie occlusale, de l'angulation implantaire ainsi que l'utilisation d'un matériau aux propriétés physiques optimales en situation coronaire.

Discussion

La technique conventionnelle de fabrication de prothèses provisoires par laboratoire a fait ses preuves, contrairement à la méthode directe qui par son manque de précision et la médiocre qualité de ses matériaux n'est que peu cliniquement acceptable sur du moyen et long terme. Cependant, le nombre d'étapes dans ces techniques est important, augmentant le risque d'erreur, le temps de réalisation et se répercutant au final sur le temps et le confort de traitement.

Dans l'idéal, la fabrication de prothèse provisoire par CFAO permet un gain de temps et une diminution de l'effort considérable. La fabrication soustractive nous offre la possibilité d'une mise en forme précise dans un matériau stable créé de manière industrielle sous des conditions optimales.

Son utilisation semble extrêmement pertinente en usage directe pour des restaurations de petites à moyennes étendue. Elle permet une mise sous provisoire instantanée, adaptée avec des matériaux de qualité bien supérieure aux résines auto-polymérisables utilisées au fauteuil. Lors de cas plus complexes, les études ne montrent pas de supériorité significative des propriétés de ces matériaux face à la réalisation conventionnelle de restaurations provisoires au laboratoire, mais l'ergonomie de travail, pour le praticien le prothésiste ainsi que le patient, est grandement améliorée.

En effet, ceci est dû aux avantages inhérents à la CFAO : l'empreinte optique, rapide et sans matériau, est appréciée par le patient ainsi que par le praticien après une période d'adaptation. L'information enregistrée est stable, non discutable, avec un envoi instantané au prothésiste. Seule la conception sera traitée par le technicien de laboratoire, la fabrication étant déléguée à l'unité d'usinage. La modularité de la chaîne numérique permet de s'adapter à de nombreux cas de figures (directe, directe déléguée, semi directe ou indirecte). La communication envers le patient et le prothésiste est simplifiée. En cas de problème, le fichier informatique conservé permet de refaire la prothèse sans repasser par les étapes précédentes.

Lors de phases provisoires, une fois l'aspect fonctionnel de la restauration déterminé, l'attente esthétique peut varier en fonction des patients. Les coûts de production abordables et la rapidité de fabrication offerts par la CFAO permettent l'essayage en bouche de plusieurs rendus alternatifs à celui de la conception initiale sur le plan esthétique.

La précision de la CFAO couplée à la qualité de ses matériaux provisoires amène de nouvelles perspectives de traitements, comme la gestion des usures sévères par une approche à minima, la réalisation de piliers de cicatrisation anatomique directe (SSA) lors d'implantation immédiate, ou une simplification de la gestion précoce du profil d'émergence par l'utilisation de couronne provisoire hybride.

Cependant, les limites de l'empreinte optique (empreinte d'arcade complète, présence de fluide, incapacité d'enregistrer la dépression tissulaire) empêchent de se passer complètement de l'empreinte physico-chimique. La digitalisation au laboratoire d'une empreinte conventionnelle est souvent nécessaire, ne nous affranchissant pas des erreurs liées à la déformation du matériau d'empreinte ou à la coulée en plâtre. De la même manière, l'enregistrement des déterminants

de l'occlusion de façon numérique reste au stade presque expérimental, obligeant à passer par certaines étapes conventionnelles (montage sur articulateur)

La CFAO nécessite un changement radical des habitudes de travail, avec une plus grosse quantité de travail en amont, dans le but d'en gagner en aval. L'investissement initial reste très important, pour des outils ne pouvant pas répondre à toutes les situations pour le moment.

Conclusion

La conception et fabrication de restaurations provisoires par CFAO permettent d'optimiser leurs qualités, au niveau de la pérennité, de la précision d'adaptation et des paramètres techniques offerts par les matériaux. Elle ouvre même de nouvelles possibilités de traitement tout en améliorant l'ergonomie de travail. Actuellement, l'inconvénient majeur est lié au fait qu'une chaîne numérique ininterrompue n'est pas encore accessible aux cabinets dentaires. Son utilisation résulte souvent en un compromis d'utilisation des techniques conventionnelles et numériques.

Malgré tout, l'évolution rapide des techniques CFAO laisse entrevoir un futur avec l'intégration totale des étapes de provisoires au sein du plan de traitement numérique.

Bibliographie

- [1] L. Assila, L. E. Figuiqui, H. Soualhi, et A. E. Yamani, « La prothèse provisoire fixée par technique directe : une solution d'urgence », *Actual. Odonto-Stomatol.*, n° 269, p. 10- 15, sept. 2014.
- [2] R. E. Ouali, H. Soualhi, L. Assila, et A. E. Yamani, « Intérêt des prothèses provisoires dans la restauration du guide antérieur. À propos d'un cas clinique », *Actual. Odonto-Stomatol.*, n° 254, p. 171- 180, juin 2011.
- [3] F. Descamp et M. Fages, *La CFAO en odontologie. Les bases, les principes et les systèmes*. CdP, 2016.
- [4] C. Moussaly et J. Chieze, « Place de la CFAO directe dans la dentisterie moderne », *Inf. Dent.*, vol. 51, p. 28- 31, sept. 2010.
- [5] R. Hosmalin, « Conception, réalisation de prothèse fixée par CFAO indirecte », Thèse d'Exercice, Université de Nice Sophia Antipolis, 2015.
- [6] F. Graux et P. Dupas, *La prothèse fixée transitoire*, Edition CDP. Edition CDP, 2000.
- [7] D. R. Burns, D. A. Beck, et S. K. Nelson, « A review of selected dental literature on contemporary provisional fixed prosthodontic treatment: report of the Committee on Research in Fixed Prosthodontics of the Academy of Fixed Prosthodontics », *J. Prosthet. Dent.*, vol. 90, n° 5, p. 474- 497, nov. 2003.
- [8] S. Marniquet, J.-P. Attal, L. Tapie, et H. Fron Chabuis, « Les matériaux usinables en dentisterie restauratrice et en prothèse fixée Guide pratique synthétique », *Inf. Dent.*, n° 20, mai 2014.
- [9] P.-O. Naud, « Occlusion et prothèses fixées provisoires », Thèse d'Exercice, Université de Nantes, 2010.
- [10] J.-F. Nguyen, V. Migonney, N. D. Ruse, et M. Sadoun, « Properties of experimental urethane dimethacrylate-based dental resin composite blocks obtained via thermopolymerization under high pressure », *Dent. Mater. Off. Publ. Acad. Dent. Mater.*, vol. 29, n° 5, p. 535- 541, mai 2013.
- [11] « Polymères à haute performance ». [En ligne]. Disponible sur: <http://www.cmsa.ch/fr/Medical/Mat%C3%A9riaux/Polym%C3%A8res-%C3%A0-haute-performance>. [Consulté le: 05-mars-2017].
- [12] « Ivoclar Vivadent Blocs Telio ». [En ligne]. Disponible sur: <http://www.ivoclarvivadent.fr/fr/telio-cad/telio-cad>. [Consulté le: 08-févr-2017].
- [13] Ivoclar, « Scientific Documentation Telio CAD ». [En ligne]. Disponible sur: <http://www.ivoclarvivadent.fr/fr/p/tous/telio-cad/telio-cad>. [Consulté le: 02-août-2017].
- [14] « MERZ DENTAL ArtBloc Temp ». [En ligne]. Disponible sur: <http://en.merzdental.de/content/242.php?PHPSESSID=1c91a337ba2b2a23e1bb7ac53dfccdc>. [Consulté le: 19-avr-2017].
- [15] « Matériaux, clinique et CFAO dentaire ». [En ligne]. Disponible sur: https://www.lefildentaire.com/images/stories/Clinique/Matriel/lfd63_peliss.pdf. [Consulté le: 26-oct-2016].
- [16] « CAD-Temp multiColor », *VITA Zahnfabrik*. [En ligne]. Disponible sur: <https://www.vita-zahnfabrik.com/fr/VITA-CAD-Temp-multiColor-25331.html>. [Consulté le: 08-févr-2017].
- [17] A. Baltzer et V. Kaufmann-Jinoian, « VITA CAD-Temp for inLab and Cerec 3D », *Int. J. Comput. Dent.*, vol. 10, n° 1, p. 99- 103, janv. 2007.
- [18] « Ceramill PEEK ». [En ligne]. Disponible sur: <https://www.amanngirrbach.com/fr/produits/materiaux-cadcam/resine/ceramill-peek/>. [Consulté le: 19-avr-2017].

- [19] P. Zoidis et I. Papathanasiou, « Modified PEEK resin-bonded fixed dental prosthesis as an interim restoration after implant placement », *J. Prosthet. Dent.*, vol. 116, n° 5, p. 637- 641, nov. 2016.
- [20] « bredent Catalogue BioHPP ». [En ligne]. Disponible sur: <http://www.bredent.com/fr/bredent/catalog/>. [Consulté le: 07-mars-2017].
- [21] « Pekkton Ivory de Cendre et Metaux ». [En ligne]. Disponible sur: <http://www.cmsa.ch/en/Dental/Products-and-Services/Pekkton#Pekkton@ivory>. [Consulté le: 19-avr-2017].
- [22] A. O. Abdullah, E. A. Tsitrou, et S. Pollington, « Comparative in vitro evaluation of CAD/CAM vs conventional provisional crowns », *J. Appl. Oral Sci. Rev. FOB*, vol. 24, n° 3, p. 258- 263, juin 2016.
- [23] A. Liebermann *et al.*, « Physicomechanical characterization of polyetheretherketone and current esthetic dental CAD/CAM polymers after aging in different storage media », *J. Prosthet. Dent.*, vol. 115, n° 3, p. 321- 328.e2, mars 2016.
- [24] T. Wimmer, A. M. S. Huffmann, M. Eichberger, P. R. Schmidlin, et B. Stawarczyk, « Two-body wear rate of PEEK, CAD/CAM resin composite and PMMA: Effect of specimen geometries, antagonist materials and test set-up configuration », *Dent. Mater.*, vol. 32, n° 6, p. e127- e136, juin 2016.
- [25] J. Yao, J. Li, Y. Wang, et H. Huang, « Comparison of the flexural strength and marginal accuracy of traditional and CAD/CAM interim materials before and after thermal cycling », *J. Prosthet. Dent.*, vol. 112, n° 3, p. 649- 657, sept. 2014.
- [26] L. TAPIE, N. LEBON, et J.-P. ATTAL, « La chaîne numérique en CFAO dentaire en prothèse conjointe. Structuration de la chaîne de production », *Réal. Clin.*, vol. 26, n° 4, p. 263- 273, déc. 2015.
- [27] A. Soenen, « La CFAO semi-directe principes et indication », in *La CFAO appliquée*, Espace ID, 2014, p. 21- 27.
- [28] « GUIDE DE LA CFAO DENTAIRE ». [En ligne]. Disponible sur: <http://www.cnifpd.fr/guidecfao/fabrication.html>. [Consulté le: 05-juin-2017].
- [29] R. Endl et J. Jaje, « Usinage 5 axes : les défis des systèmes de FAO et des utilisateurs ». [En ligne]. Disponible sur: <http://www.worknc.fr/white-papers>. [Consulté le: 07-juin-2017].
- [30] G. Bosch, A. Ender, et A. Mehl, « A 3-dimensional accuracy analysis of chairside CAD/CAM milling processes », *J. Prosthet. Dent.*, vol. 112, n° 6, p. 1425- 1431, déc. 2014.
- [31] J. Abduo, K. Lyons, et M. Bennamoun, « Trends in computer-aided manufacturing in prosthodontics: a review of the available streams », *Int. J. Dent.*, vol. 2014, p. 783948, 2014.
- [32] A. Örtorp, D. Jönsson, A. Mouhsen, et P. Vult von Steyern, « The fit of cobalt-chromium three-unit fixed dental prostheses fabricated with four different techniques: a comparative in vitro study », *Dent. Mater. Off. Publ. Acad. Dent. Mater.*, vol. 27, n° 4, p. 356- 363, avr. 2011.
- [33] G. M. de Araújo, D. G. B. de França, J. P. Silva Neto, et G. A. S. Barbosa, « Passivity of conventional and CAD/CAM fabricated implant frameworks », *Braz. Dent. J.*, vol. 26, n° 3, p. 277- 283, juin 2015.
- [34] C. Moussaly, J.-P. Attal, et S. Cazier, « L’empreinte optique », *Entret. Bichat*, 2010.
- [35] « ISO 5725-1:1994 - Exactitude (justesse et fidélité) des résultats et méthodes de mesure -- Partie 1: Principes généraux et définitions ». [En ligne]. Disponible sur: <https://www.iso.org/fr/standard/11833.html>. [Consulté le: 21-mai-2017].
- [36] R. Bugugnani et C. Landez, *Les empreintes en prothèse conjointe*, Les Cahiers de Prothèse. 1979.

- [37] F. Duret, B. Pelissier, et B. Duret, « Peut-on envisager de faire des empreintes optiques en bouche? », *Strat. Prothétique*, vol. 1, p. 67- 74, 2005.
- [38] C. F. Marcinak, F. A. Young, R. A. Draughn, et W. R. Flemming, « Linear dimensional changes in elastic impression materials », *J. Dent. Res.*, vol. 59, n° 7, p. 1152- 1155, juill. 1980.
- [39] A. Ender et A. Mehl, « Accuracy of complete-arch dental impressions: A new method of measuring trueness and precision », *J. Prosthet. Dent.*, vol. 109, n° 2, p. 121- 128, févr. 2013.
- [40] P. Seelbach, C. Brueckel, et B. Wöstmann, « Accuracy of digital and conventional impression techniques and workflow », *Clin. Oral Investig.*, vol. 17, n° 7, p. 1759- 1764, sept. 2013.
- [41] M. Boeddinghaus, E. S. Breloer, P. Rehmann, et B. Wöstmann, « Accuracy of single-tooth restorations based on intraoral digital and conventional impressions in patients », *Clin. Oral Investig.*, vol. 19, n° 8, p. 2027- 2034, nov. 2015.
- [42] P. Ahlholm, K. Sipilä, P. Vallittu, M. Jakonen, et U. Kotiranta, « Digital Versus Conventional Impressions in Fixed Prosthodontics: A Review », *J. Prosthodont. Off. J. Am. Coll. Prosthodont.*, vol. 00, p. 1- 7, août 2016.
- [43] A. Ender et A. Mehl, « In-vitro evaluation of the accuracy of conventional and digital methods of obtaining full-arch dental impressions », *Quintessence Int. Berl. Ger. 1985*, vol. 46, n° 1, p. 9- 17, janv. 2015.
- [44] F. Duret, B. Pelissier, et M. Fages, « Empreintes optiques et perspectives d'avenir », *Strat. Prothétique*, vol. 4, p. 239- 247, 2010.
- [45] A. Soenen, J.-P. Pia, et E. D'incay, « Empreintes conventionnelles versus empreintes optiques pour restaurations céramo-céramiques. », *Inf. Dent.*, n° 29, sept. 2015.
- [46] 3shape, « 3shape Digital Temporaries Design ». [En ligne]. Disponible sur: <http://www.3shape.com/knowledge-center/videos#myModal>.
- [47] J.-L. Ménager, « Diagnostic virtuel via la prise d'empreinte optique », *LE FIL DENTAIRE*, 19-nov-2015. [En ligne]. Disponible sur: <https://www.lefildentaire.com/articles/clinique/esthetique/diagnostic-virtuel-via-la-prise-d-empreinte-optique-etre-a-l-ecoute-totale-de-ses-patients/>. [Consulté le: 20-juin-2017].
- [48] M. Sancho-Puchades, V. Fehmer, C. Hämmerle, et I. Sailer, « Advanced smile diagnostics using CAD/CAM mock-ups », *Int. J. Esthet. Dent.*, vol. 10, n° 3, p. 374- 391, 2015.
- [49] J. RICHELME, J. CASU, et P. VERMEULEN, « Du projet esthétique à la confirmation par des provisoires. Quelles méthodologies? », *Strat. Prothétique*, vol. 12, n° 3, p. 187- 197, 2011.
- [50] T. Mino *et al.*, « In silico comparison of the reproducibility of full-arch implant provisional restorations to final restoration between a 3D Scan/CAD/CAM technique and the conventional method », *J. Prosthodont. Res.*, vol. 59, n° 2, p. 152- 158, avr. 2015.
- [51] W.-S. Lin, B. T. Harris, E. Ozdemir, et D. Morton, « Maxillary rehabilitation with a CAD/CAM-fabricated, long-term interim and anatomic contour definitive prosthesis with a digital workflow: A clinical report », *J. Prosthet. Dent.*, vol. 110, n° 1, p. 1- 7, juill. 2013.
- [52] E. BERGER et C. MOUSSALY, « Intéraction numérique: une nouvelle façon de communiquer entre praticiens et prothésistes », *Réal. Clin.*, vol. 26, n° 4, p. 294- 303, déc. 2015.
- [53] S.-H. Kim et D. C. Watts, « Degree of conversion of bis-acrylic based provisional crown and fixed partial denture materials », *J. Korean Acad. Prosthodont.*, vol. 46, n° 6, p. 639- 643, déc. 2008.

- [54] J. H. Jorge, E. T. Giampaolo, A. L. Machado, et C. E. Vergani, « Cytotoxicity of denture base acrylic resins: a literature review », *J. Prosthet. Dent.*, vol. 90, n° 2, p. 190- 193, août 2003.
- [55] R.-R. Ye, Q.-P. Shen, et G.-Y. Qiao, « Cytotoxicity of three kinds of temporary crown and bridge materials on mouse fibroblasts in vitro », *Shanghai Kou Qiang Yi Xue Shanghai J. Stomatol.*, vol. 17, n° 3, p. 308- 312, juin 2008.
- [56] P.-A. Steinmassl *et al.*, « Do CAD/CAM dentures really release less monomer than conventional dentures? », *Clin. Oral Investig.*, oct. 2016.
- [57] J.-H. Lee, S.-K. Jun, H.-J. Moon, et H.-H. Lee, « Cytotoxicity and proinflammatory cytokine expression induced by interim resin materials in primary cultured human dental pulp cells », *J. Prosthet. Dent.*, vol. 118, n° 4, p. 524- 534, mars 2017.
- [58] R. Scotti, S. C. Mascellani, et F. Forniti, « The in vitro color stability of acrylic resins for provisional restorations », *Int. J. Prosthodont.*, vol. 10, n° 2, p. 164- 168, avr. 1997.
- [59] M. M. Rayyan, M. Aboushelib, N. M. Sayed, A. Ibrahim, et R. Jimbo, « Comparison of interim restorations fabricated by CAD/CAM with those fabricated manually », *J. Prosthet. Dent.*, vol. 114, n° 3, p. 414- 419, sept. 2015.
- [60] B. Stawarczyk, A. Ender, A. Trottmann, M. Özcan, J. Fischer, et C. H. F. Hämmerle, « Load-bearing capacity of CAD/CAM milled polymeric three-unit fixed dental prostheses: effect of aging regimens », *Clin. Oral Investig.*, vol. 16, n° 6, p. 1669- 1677, déc. 2012.
- [61] V. Alt, M. Hannig, B. Wöstmann, et M. Balkenhol, « Fracture strength of temporary fixed partial dentures: CAD/CAM versus directly fabricated restorations », *Dent. Mater.*, vol. 27, n° 4, p. 339- 347, avr. 2011.
- [62] B. Stawarczyk, M. Özcan, A. Trottmann, F. Schmutz, M. Roos, et C. Hämmerle, « Two-body wear rate of CAD/CAM resin blocks and their enamel antagonists », *J. Prosthet. Dent.*, vol. 109, n° 5, p. 325- 332, mai 2013.
- [63] W. Teughels, N. Van Assche, I. Sliepen, et M. Quirynen, « Effect of material characteristics and/or surface topography on biofilm development », *Clin. Oral Implants Res.*, vol. 17 Suppl 2, p. 68- 81, oct. 2006.
- [64] A. Köroğlu, O. Sahin, D. Ö. Dede, et B. Yilmaz, « Effect of different surface treatment methods on the surface roughness and color stability of interim prosthodontic materials », *J. Prosthet. Dent.*, vol. 115, n° 4, p. 447- 455, avr. 2016.
- [65] D. Şen, G. Göller, et H. İşsever, « The effect of two polishing pastes on the surface roughness of bis-acryl composite and methacrylate-based resins », *J. Prosthet. Dent.*, vol. 88, n° 5, p. 527- 532, nov. 2002.
- [66] M. Santos, S. Soo, et H. Petridis, « The effect of Parylene coating on the surface roughness of PMMA after brushing », *J. Dent.*, vol. 41, n° 9, p. 802- 808, sept. 2013.
- [67] W. H. Mörmann, B. Stawarczyk, A. Ender, B. Sener, T. Attin, et A. Mehl, « Wear characteristics of current aesthetic dental restorative CAD/CAM materials: Two-body wear, gloss retention, roughness and Martens hardness », *J. Mech. Behav. Biomed. Mater.*, vol. 20, p. 113- 125, avr. 2013.
- [68] J.-F. Güth, T. Zuch, S. Zwinge, J. Engels, M. Stimmelmayer, et D. Edelhoff, « Optical properties of manually and CAD/CAM-fabricated polymers », *Dent. Mater. J.*, vol. 32, n° 6, p. 865- 871, 2013.
- [69] F. Huettig, A. Prutscher, C. Goldammer, C. A. Kreutzer, et H. Weber, « First clinical experiences with CAD/CAM-fabricated PMMA-based fixed dental prostheses as long-term temporaries », *Clin. Oral Investig.*, vol. 20, n° 1, p. 161- 168, janv. 2016.
- [70] J.-F. Güth, J. S. Almeida E Silva, M. Ramberger, F. Beuer, et D. Edelhoff, « Treatment concept with CAD/CAM-fabricated high-density polymer temporary

- restorations », *J. Esthet. Restor. Dent. Off. Publ. Am. Acad. Esthet. Dent. Al*, vol. 24, n° 5, p. 310- 318, oct. 2012.
- [71] D. Mahl, F. Glenz, et C. P. Marinello, « [Digital implant impression taking - an overview] », *Swiss Dent. J.*, vol. 124, n° 2, p. 165- 186, 2014.
- [72] « Scanbody (Camlog) | Lexicon », *CamlogConnect*. [En ligne]. Disponible sur: <https://www.camlogconnect.com/lexicon/definition/scanbody-camlog>. [Consulté le: 28-juin-2017].
- [73] « Sirona Scanbody ». [En ligne]. Disponible sur: <https://www1.dentsplysirona.com/en-us/products/cad-cam/dental-lab/cad-cam-materials/implantology.html>. [Consulté le: 28-juin-2017].
- [74] « Straumann Scanbody ». [En ligne]. Disponible sur: <https://mystraumann.com>. [Consulté le: 28-juin-2017].
- [75] M. Stimmelmayer, J.-F. Güth, K. Erdelt, D. Edelhoff, et F. Beuer, « Digital evaluation of the reproducibility of implant scanbody fit—an in vitro study », *Clin. Oral Investig.*, vol. 16, n° 3, p. 851 - 856, juin 2012.
- [76] T. Ma, J. I. Nicholls, et J. E. Rubenstein, « Tolerance measurements of various implant components », *Int. J. Oral Maxillofac. Implants*, vol. 12, n° 3, p. 371 - 375, juin 1997.
- [77] P. Papaspyridakos, G. O. Gallucci, C.-J. Chen, S. Hanssen, I. Naert, et B. Vandenberghe, « Digital versus conventional implant impressions for edentulous patients: accuracy outcomes », *Clin. Oral Implants Res.*, vol. 27, n° 4, p. 465 - 472, avr. 2016.
- [78] « Encode Biomet 3i ». [En ligne]. Disponible sur: <http://biomet3i.fr>. [Consulté le: 28-juin-2017].
- [79] K. J. Howell, E. A. McGlumphy, C. Drago, et G. Knapik, « Comparison of the accuracy of Biomet 3i Encode Robocast Technology and conventional implant impression techniques », *Int. J. Oral Maxillofac. Implants*, vol. 28, n° 1, p. 228 - 240, févr. 2013.
- [80] K. Al-Abdullah, R. Zandparsa, M. Finkelman, et H. Hirayama, « An in vitro comparison of the accuracy of implant impressions with coded healing abutments and different implant angulations », *J. Prosthet. Dent.*, vol. 110, n° 2, p. 90 - 100, août 2013.
- [81] S. D. Ng, K. B. Tan, K. H. Teoh, A. C. Cheng, et J. I. Nicholls, « Three-dimensional accuracy of a digitally coded healing abutment implant impression system », *Int. J. Oral Maxillofac. Implants*, vol. 29, n° 4, p. 927 - 936, août 2014.
- [82] A. Kurbad, « Provisional polymer-based CAD/CAM implant superstructures », *Int. J. Comput. Dent.*, vol. 17, n° 3, p. 239 - 251, 2014.
- [83] T. CASAS, H. LEHECHO, et A. HOORNAERT, « Gestion précoce du profil d'émergence en implantologie », *TITANE*, vol. 13, n° 1, p. 15 - 20, mars 2016.
- [84] R. Fürhauser, D. Florescu, T. Benesch, R. Haas, G. Mailath, et G. Watzek, « Evaluation of soft tissue around single-tooth implant crowns: the pink esthetic score », *Clin. Oral Implants Res.*, vol. 16, n° 6, p. 639 - 644, déc. 2005.
- [85] V. Bennani et C.-A. Baudoin, *Esthétique et profil d'émergence en Implantologie*, CdP. 2000.
- [86] G. O. Gallucci *et al.*, « Consensus Statements and Clinical Recommendations for Implant Loading Protocols », *Int. J. Oral Maxillofac. Implants*, vol. 29, p. 287 - 290, janv. 2014.
- [87] L. F. Cooper *et al.*, « Immediate provisionalization of dental implants placed in healed alveolar ridges and extraction sockets: a 5-year prospective evaluation », *Int. J. Oral Maxillofac. Implants*, vol. 29, n° 3, p. 709 - 717, juin 2014.
- [88] M. L. TRAN, N. BOUTIN, et P. NGUYEN VAN DUONG, « Apport de la CFAO directe dans la mise en esthétique immédiate en implantologie : un nouveau concept numérique. », *Réal. Clin.*, vol. 26, n° 4, p. 313 - 321, déc. 2015.

- [89] H. Su, O. González-Martín, A. Weisgold, et E. Lee, « Considerations of Implant Abutment and Crown Contour: Critical Contour and Subcritical Contour », *Int. J. Periodontics Restorative Dent.*, vol. 30, n° 4, p. 334- 343, juill. 2010.
- [90] « Gestion implantaire de l'édentement unitaire dans le secteur esthétique : une approche visant à optimiser les tissus Partie II : aspects prothétiques », *Information Dentaire*. [En ligne]. Disponible sur: http://_65430983298_1_1364266800.id.elteg.net/011025-23029-Gestion-implantaire-de-l-edentement-unitaire-dans-le-secteur-esthetique-une-approche-visant-a-optimiser-lestissus-PartieII-aspects-prothetiques.html. [Consulté le: 03-juill-2017].
- [91] K. W. Slagter, L. den Hartog, N. A. Bakker, A. Vissink, H. J. A. Meijer, et G. M. Raghoebar, « Immediate placement of dental implants in the esthetic zone: a systematic review and pooled analysis », *J. Periodontol.*, vol. 85, n° 7, p. e241-250, juill. 2014.
- [92] M. A. Atieh, A. G. T. Payne, W. J. Duncan, R. K. de Silva, et M. P. Cullinan, « Immediate placement or immediate restoration/loading of single implants for molar tooth replacement: a systematic review and meta-analysis », *Int. J. Oral Maxillofac. Implants*, vol. 25, n° 2, p. 401- 415, avr. 2010.
- [93] D. Vafiadis, G. Goldstein, D. Garber, A. Lambrakos, et B. Kowalski, « Immediate Implant Placement of a Single Central Incisor Using a CAD/CAM Crown-Root Form Technique: Provisional to Final Restoration », *J. Esthet. Restor. Dent. Off. Publ. Am. Acad. Esthet. Dent. Al.*, vol. 29, n° 1, p. 13- 21, févr. 2017.
- [94] G. Finelle et A. Popelut, « Protocole d'extraction implantation immédiate: intérêt de l'utilisation de piliers de cicatrisation anatomique conçus par CFAO (Pilier SSA) », *J. Parodontol. Implantol. Orale*, vol. 35, n° 4, p. 311- 321, 2016.
- [95] G. Finelle et A. Popelut, « Pilier de cicatrisation anatomique par CFAO directe (SSA) pour la réhabilitation molaire par traitement d'extraction et implantation immédiate. », *Titane*, vol. 13, n° 4, p. 283- 288, déc. 2016.
- [96] P. I. Brånemark *et al.*, « Osseointegrated implants in the treatment of the edentulous jaw. Experience from a 10-year period », *Scand. J. Plast. Reconstr. Surg. Suppl.*, vol. 16, p. 1- 132, 1977.
- [97] C. E. Misch *et al.*, « Workshop guidelines on immediate loading in implant dentistry. November 7, 2003 », *J. Oral Implantol.*, vol. 30, n° 5, p. 283- 288, 2004.
- [98] I. Laleman, L. Bernard, M. Vercruyssen, R. Jacobs, M. M. Bornstein, et M. Quirynen, « Guided Implant Surgery in the Edentulous Maxilla: A Systematic Review », *Int. J. Oral Maxillofac. Implants*, vol. 31 Suppl, p. s103-117, 2016.
- [99] G. O. Gallucci, A. Mavropoulos, J.-P. Bernard, et U. C. Belser, « Influence of immediate implant loading on peri-implant soft tissue morphology in the edentulous maxilla », *Int. J. Oral Maxillofac. Implants*, vol. 22, n° 4, p. 595- 602, août 2007.
- [100] A. Popelut, G. Anduze, J. Coyssi, T. Clément, et S. Le Van, « Apport de la CFAO dans la mise en charge immédiate d'un édenté complet », *Inf. Dent.*, n° 29, p. 82- 89, sept. 2014.

Les figures qui illustrent cette thèse ont fait l'objet d'une demande d'autorisation de reproduction auprès des éditeurs suivants :

- Cahier De Prothèse
- Information Dentaire
- The Journal of Prosthetic Dentistry (ELSEVIER)

Vu, Le Président du Jury,

Date, Signature :

Vu, la Directrice de l'UFR des Sciences Odontologiques,

Date, Signature :

Vu, le Président de l'Université de Bordeaux,

Date, Signature :

Collège des Sciences de la Santé

UFR des Sciences Odontologiques

En présence de mes Maîtres et de mes condisciples, je promets et je jure d'être fidèle aux lois de l'honneur et de la probité dans l'exercice de l'art dentaire.

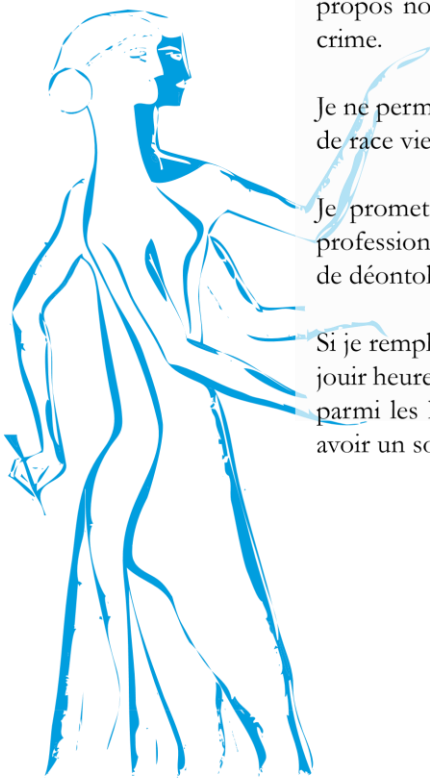
Je donnerai mes soins gratuits à l'indigent et n'exigerai jamais un honoraire au-dessus de mon travail. Ma langue taira les secrets qui me seront confiés. Admis à l'intérieur des maisons, mes yeux ne verront pas ce qui s'y passe.

Mes connaissances et mon état ne serviront ni à diffuser des propos non avérés, ni à corrompre les mœurs, ni à favoriser le crime.

Je ne permettrai pas que des conditions de croyance, de nation et de race viennent s'interposer entre mon devoir et mon patient.

Je promets et je jure de conformer strictement ma conduite professionnelle aux principes et aux règles prescrites par le code de déontologie.

Si je remplis ce serment sans l'enfreindre, qu'il me soit donné de jouir heureusement de la vie et de ma profession, honoré à jamais parmi les hommes. Si je le viole et que je me parjure, puissé-je avoir un sort contraire.



Adrien LUGAGNE DELPON, le 21 Décembre 2017
Thèse pour l'obtention du DIPLÔME d'ETAT de DOCTEUR en CHIRURGIE DENTAIRE 2017-n°93

Prothèse

**L'USAGE DE LA CFAO POUR LA REALISATION DE
PROTHESES PROVISOIRES FIXEES**

Résumé

Les restaurations provisoires sont une étape incontournable de la thérapeutique prothétique, tant d'un point de vue fonctionnel et biologique qu'esthétique et psychologique. L'évolution et la démocratisation des systèmes de CFAO permet d'étendre son utilisation à la réalisation de telles prothèses. La CFAO offre de très bon résultat dans la fabrication de prothèses provisoires fixées, assurant la prédictibilité du plan de traitement, améliorant l'ergonomie de travail et amenant des perspectives intéressantes de traitement en implantologie, particulièrement lors de la mise en charge immédiate. Cependant, les limites inhérentes à la chaîne numérique ne permettent pas encore de se passer complètement des techniques de réalisation traditionnelle, mais ouvrent sur les évolutions futures d'une telle technique.

Mots-Clés

CFAO direct/indirecte, prothèse dentaire provisoire, implant, restauration temporaire, mise en charge implantaire immédiate

**USE OF CAD/CAM FOR INTERIM FIXED PROSTHESIS
PRODUCTION**

Summary

Interim prosthesis are an unavoidable step of a rehabilitation, from a functional, biological, aesthetic and psychological point of view. CAD/CAM evolution and democratization allow its use in the fabrication of such prosthesis. CAD/CAM offers good results in fabrication of interim fixed prosthesis, providing predictability of a rehabilitation, enhancing work ergonomics and add interesting works perspectives for implantology, especially for immediate loading technique. However, limits related to digital workflow do not allow to fully dispensing with more traditional techniques, but could lead to future developments and evolutions.

Key-words

CAD-CAM direct/indirect, interim dental prosthesis, implant, temporary restoration, immediate dental implant loading

Université de Bordeaux – Collège des Sciences de la Santé
UFR des Sciences Odontologiques
16-20 Cours de la Marne
33082 BORDEAUX CEDEX