



**HAL**  
open science

# La reconstruction par lambeau libre de Fibula : réhabilitation implanto-prothétique : revue de littérature et étude clinique

Camille Landric

## ► To cite this version:

Camille Landric. La reconstruction par lambeau libre de Fibula : réhabilitation implanto-prothétique : revue de littérature et étude clinique. Chirurgie. 2016. dumas-01694328

**HAL Id: dumas-01694328**

**<https://dumas.ccsd.cnrs.fr/dumas-01694328>**

Submitted on 27 Jan 2018

**HAL** is a multi-disciplinary open access archive for the deposit and dissemination of scientific research documents, whether they are published or not. The documents may come from teaching and research institutions in France or abroad, or from public or private research centers.

L'archive ouverte pluridisciplinaire **HAL**, est destinée au dépôt et à la diffusion de documents scientifiques de niveau recherche, publiés ou non, émanant des établissements d'enseignement et de recherche français ou étrangers, des laboratoires publics ou privés.

Université de Bordeaux  
Collège des Sciences de la Santé  
UFR des Sciences Odontologiques

Année 2016

N° 44

Thèse pour l'obtention du  
DIPLOME d'ETAT de DOCTEUR EN CHIRURGIE DENTAIRE

**LA RECONSTRUCTION PAR LAMBEAU LIBRE DE FIBULA:  
REHABILITATION IMPLANTO-PROTHETIQUE**  
REVUE DE LA LITTERATURE ET ETUDE CLINIQUE

Présentée et soutenue publiquement

Par Camille LANDRIC  
Née le 08 juillet 1988 à Narbonne

Membres du Jury

Président M. le Professeur Jean-Christophe FRICAIN  
Directeur Mme le Professeur Claire MAJOUFRE-LEFEBVRE  
Rapporteur M. le Docteur Sylvain CATROS  
Assesseur M. le Dr Jean-Marie MARTEAU  
Invité M. le Dr Mathieu BONDAZ



# UNIVERSITE DE BORDEAUX

MAJ 01/11/2015

**Président** M. TUNON DE LARA Manuel  
**Directeur de Collège des Sciences de la Santé** M. PELLEGRIN Jean-Luc

## COLLEGE DES SCIENCES DE LA SANTE UNITE DE FORMATION ET DE RECHERCHE DES SCIENCES ODONTOLOGIQUES

**Directrice** Mme BERTRAND Caroline 58-02  
**Directrice Adjointe – Chargée de la Formation initiale** Mme ORIEZ-PONS Dominique 58-01  
**Directeur Adjoint – Chargé de la Recherche** M. FRICAIN Jean-Christophe 57-02  
**Directeur Adjoint – Chargé des Relations Internationales** M. LASSERRE Jean-François 58-02

### ENSEIGNANTS DE L'UFR

#### PROFESSEURS DES UNIVERSITES

Mme Caroline BERTRAND Prothèse dentaire 58-02  
Mme Marie-José BOILEAU Orthopédie dento-faciale 56-02  
Mme Véronique DUPUIS Prothèse dentaire 58-02  
M. Jean-Christophe FRICAIN Chirurgie buccale – Pathologie et thérapeutique 57-02

#### MAITRES DE CONFERENCES DES UNIVERSITES

Mme Elise ARRIVÉ Prévention épidémiologie – Economie de la santé – Odontologie légale 56-03  
Mme Cécile BADET Sciences biologiques 57-03  
M. Etienne BARDINET Orthopédie dento-faciale 56-02  
M. Michel BARTALA Prothèse dentaire 58-02  
M. Cédric BAZERT Orthopédie dento-faciale 56-02  
M. Christophe BOU Prévention épidémiologie – Economie de la santé – Odontologie légale 56-03  
Mme Sylvie BRUNET Chirurgie buccale – Pathologie et thérapeutique 57-02  
M. Sylvain CATROS Chirurgie buccale – Pathologie et thérapeutique 57-02  
M. Stéphane CHAPENOIRE Sciences anatomiques et physiologiques 58-03  
M. Jacques COLAT PARROS Sciences anatomiques et physiologiques 58-03  
M. Jean-Christophe COUTANT Sciences anatomiques et physiologiques 58-03  
M. François DARQUE Orthopédie dento-faciale 56-02  
M. François DE BRONDEAU Orthopédie dento-faciale 56-02  
M. Yves DELBOS Odontologie pédiatrique 56-01  
M. Raphael DEVILLARD Odontologie conservatrice- Endodontie 58-01  
M. Emmanuel D'INCAU Prothèse dentaire 58-02  
M. Bruno ELLA NGUEMA Sciences anatomiques et physiologiques 58-03  
M. Dominique GILLET Odontologie conservatrice – Endodontie 58-01  
M. Jean-François LASSERRE Prothèse dentaire 58-02  
M. Yves LAUVERJAT Parodontologie 57-01  
Mme Odile LAVIOLE Prothèse dentaire 58-02  
M. Jean-Marie MARTEAU Chirurgie buccale – Pathologie et thérapeutique 57-02  
Mme Javotte NANCY Odontologie pédiatrique 56-01  
M. Adrien NAVEAU Prothèse dentaire 58-02  
Mme Dominique ORIEZ Odontologie conservatrice – Endodontie 58-01  
M. Jean-François PELI Odontologie conservatrice – Endodontie 58-01

M.	Philippe	POISSON	Prévention épidémiologie – Economie de la santé – Odontologie légale	56-03
M.	Patrick	ROUAS	Odontologie pédiatrique	56-01
M.	Johan	SAMOT	Sciences biologiques	57-03
Mme	Maud	SAMPEUR	Orthopédie dento-faciale	56-02
M.	Cyril	SEDARAT	Parodontologie	57-01
Mme	Noélie	THEBAUD	Sciences biologiques	57-03
M.	Eric	VACHEY	Odontologie conservatrice – Endodontie	58-01

#### **ASSISTANTS**

Mme	Audrey	AUSSEL	Sciences biologiques	57-03
M.	Wallid	BOUJEMAA AZZI	Odontologie conservatrice – Endodontie	58-01
M.	Julien	BROTHIER	Prothèse dentaire	58-02
M.	Mathieu	CONTREPOIS	Prothèse dentaire	58-02
Mme	Clarisse	DE OLIVEIRA	Orthopédie dento-faciale	56-02
M.	Cédric	FALLA	Prévention épidémiologie – Economie de la santé – Odontologie légale	56-03
M.	Guillaume	FENOUL	Odontologie conservatrice – Endodontie	58-01
Mme	Elsa	GAROT	Odontologie pédiatrique	56-01
M.	Nicolas	GLOCK	Sciences anatomiques et physiologiques	58-03
Mme	Sandrine	GROS	Orthopédie dento-faciale	56-02
Mme	Olivia	KEROUREDAN	Odontologie conservatrice – Endodontie	58-01
Mme	Alice	LE NIR	Sciences anatomiques et physiologiques	58-03
Mme	Karine	LEVET	Prévention épidémiologie – Economie de la santé – Odontologie légale	56-03
M.	Alexandre	MARILLAS	Odontologie conservatrice – Endodontie	58-01
Mme	Marie	MÉDIO	Orthopédie dento-faciale	56-02
Mme	Darrène	NGUYEN	Sciences biologiques	57-03
M.	Ali	NOUREDDINE	Prothèse dentaire	58-02
Mme	Chloé	PELOURDE	Orthopédie dento-faciale	56-02
Mme	Candice	PEYRAUD	Odontologie pédiatrique	56-01
M.	Jean-Philippe	PIA	Prothèse dentaire	58-02
M.	Mathieu	PITZ	Parodontologie	57-01
Mme	Charlotte	RAGUENEAU	Prothèse dentaire	58-02
M.	Clément	RIVES	Odontologie conservatrice – Endodontie	58-01
M.	François	ROUZÉ L'ALZIT	Prothèse dentaire	58-02
M.	François	VIGOUROUX	Parodontologie	57-01
			Chirurgie buccale – Pathologie et thérapeutique	57-02
			Chirurgie buccale – Pathologie et thérapeutique	57-02

## REMERCIEMENTS

A notre président de thèse,

Monsieur le Professeur Jean-Christophe FRICAIN

Professeur des Universités – Praticien Hospitalier  
Directeur de Recherche

*Nous vous remercions pour l'honneur que vous nous faites en présidant notre thèse. Merci de nous avoir donné la définition des mots « exigence » et « savoir ».*

*Pour votre écoute et votre implication dans la formation des internes de DESCO, veuillez recevoir l'expression de ma plus sincère gratitude.*

A notre directrice de thèse,

Madame le Professeur Claire MAJOUFRE-LEFEBVRE

Professeur des Universités – Praticien Hospitalier  
Chef de service de Chirurgie Maxillo-faciale

*Je vous remercie pour la confiance que vous m'avez accordée tout au long de mon internat. Votre excellence chirurgicale est un modèle.*

*Je suis honorée du sujet que vous m'avez confié et j'espère à travers ce travail, ne pas vous décevoir.*

A notre jury de thèse et rapporteur,

Monsieur le Docteur Sylvain CATROS

Maitre de Conférence des Universités – Praticien Hospitalier

*Je ne te remercierai jamais assez d'avoir accepté de juger ce travail, pour ta disponibilité et tes conseils avisés.*

*Ton humilité, ta logique et ton enseignement de l'implantologie ont été d'une grande inspiration pour moi.*

*Reçois ici l'expression de toute ma reconnaissance.*



A notre jury de thèse et assesseur,

Monsieur le Docteur Jean Marie MARTEAU

Maitre de Conférence des Universités - Praticien Hospitalier

*Je vous remercie d'avoir accepté de siéger dans ce jury.*

*Votre bienveillance et votre amour de la pédagogie rendent agréable le PQR. J'ai beaucoup appris au cours des interventions à vos cotés. Vous êtes un enseignant précieux.*

*Soyez assuré mon plus grand respect.*

A notre invité,

Monsieur le Docteur Mathieu BONDAZ

*Tu es probablement le chirurgien que j'ai le plus assisté. Ce que je vais retenir le plus de toi c'est ta rigueur. Ton niveau d'exigence est impalpable. Tu pousses chaque interne à donner le meilleur. Ta présence dans mon jury est un honneur et je t'en remercie.*

Enfin un grand merci à

Madame le Docteur Hélène Palmade et l'équipe du laboratoire de prothèse, tout particulièrement Lionel

*Vous êtes des équilibristes de la prothèse, vous savez jongler avec la cire et les chirurgiens ! J'ai énormément appris à vos côtés ; merci de m'avoir toujours accueillie dans votre labo avec le sourire sans jamais perdre patience face mes questions et mes photos !*

*Je vous souhaite le meilleur.*

*A celui qui nous a tout donné,*

*A ces femmes qui m'ont inspirées et le font encore,*

*A mon frère,*

*A Toi,*

*Je vous dédie cette thèse.*

*A mes co-internes, chefs et assistants,*

*Pour votre patience, votre impatience, pour les rires, les pleurs, les poom-clacs, les chorées, les karaokés, les plus grands événements et les moins avouables, les frérots d'armes, les blombasses, les Tic & Tac, pour les « 50 nuances d'internes », pour les piscines à l'internat nocturnes, les dej', les colocs de l'amour, les soirées, le sang, l'alcool, la cohésion sans faille...*

*Pour avoir été là: MERCI.*

*A ma famille et mes Amis,*

*vous qui êtes venus de loin, qui partagez ma folle vie, mes incertitudes, mes ombres, et mes « lumières », MERCI de croire en mes rêves et de me donner confiance en moi. La pudeur me retient de vous dire mes plus profondes pensées. Elles sont déjà écrites. J'espère ne jamais vous décevoir.*

*Votre Camillou, Cam's, Cardine, Camillette, Blub, Latrik, Camille.*

*En fait PS : Didou je t'aime,*

*je ne serai jamais aussi humble, respectée, humaine et brillante que toi ;*

*Mon objectif sera simplement d'être à la hauteur.*

# Table des matières

<b>Introduction</b> .....	<b>1</b>
<b>1 Rappel sur nos connaissances</b> .....	<b>2</b>
<b>1.1. Etiologies des pertes de substance mandibulaire (PDSM)</b> .....	<b>2</b>
1.1.1 Les tumeurs malignes .....	2
1.1.2 Les tumeurs bénignes .....	2
1.1.3 Les ostéoradionécroses.....	2
1.1.4 Les ostéochimionécroses.....	3
1.1.5 Les Traumatismes .....	3
<b>1.2 Principe du greffon micro anastomosé de fibula</b> .....	<b>4</b>
<b>1.3 Chirurgie d'exérèse et reconstruction par LLF</b> .....	<b>5</b>
<b>1.4 Stratégie implantaire</b> .....	<b>9</b>
1.4.1 Succès et survie : fibula vs mandibule.....	10
1.4.2 Le délai d'implantation.....	12
• Implantation « post irradiation » .....	12
• Implantation « pré irradiation » .....	14
• La reconstruction / implantation immédiate : .....	15
1.4.3 La dose d'irradiation .....	16
1.4.4 La préparation du site implantaire.....	17
<b>1.5 Stratégie prothétique :</b> .....	<b>17</b>
1.5.1 Choix du type de prothèse.....	17
1.5.1.1 Prothèse amovible supra- implantaire ou PASI .....	18
• L'attachement Locator .....	18
• L'attachement barre.....	19
1.5.1.2 Prothèse fixe implanto-portée.....	19
1.5.2 Bilan pré chirurgical .....	19
• Anamnèse .....	20
• Bilan clinique .....	20
• Bilan radiologique.....	21
1.5.3 La chirurgie implantaire .....	21
1.5.4 La mise en charge .....	22
1.5.5 La maintenance.....	22
1.5.6 Le coût .....	23

<b>2 Etudes de cas de réhabilitations orales.....</b>	<b>24</b>
<b>2.1 Cas cliniques .....</b>	<b>24</b>
2.1.1 Cas n°1.....	24
2.1.2 Cas n° 2.....	25
2.1.3 Cas n° 3.....	30
2.1.4 Cas n° 4.....	31
<b>2.2 Matériel et méthodes.....</b>	<b>32</b>
2.2.1 Matériel.....	32
2.2.2 Méthode.....	35
<b>2.3 Résultats.....</b>	<b>37</b>
2.3.1 Délai entre reconstruction (+radiothérapie) et la pose des implants .....	37
2.3.2 Délai de mise en charge.....	37
2.3.3 Taux de succès et taux de survie implantaire .....	38
2.3.4 Nombre de séances pour réaliser la prothèse .....	38
2.3.5 Critères de satisfaction esthétique et fonctionnel de la prothèse .....	38
2.3.6 Choix du type de prothèse.....	38
<b>2.4 Discussion.....</b>	<b>39</b>
2.4.1 Le nombre de patient inclus.....	39
2.4.2 La prothèse.....	39
2.4.3 Émergence des piliers prothétique et tissus mous.....	41
2.4.4 L'axe implantaire .....	42
2.4.5 La fibula : intérêt et limites.....	44
• La distraction osseuse verticale .....	45
• La reconstruction par technique double barre .....	46
2.4.6 Le décalage des bases osseuse .....	47
• Modélisation 3D pré chirurgicale .....	47
• Le guide de coupe stéréo lithographique .....	48
2.4.7 La satisfaction du patient .....	48
<b>Conclusion.....</b>	<b>49</b>
<b>Bibliographie .....</b>	<b>51</b>

## Introduction

D'après l'Institut National du Cancer, en 2015, 14706 nouveaux cas de cancer des voies aérodigestives supérieures (VADS) ont été recensés en France métropolitaine, dont 72% survenus chez l'homme. <sup>1</sup>

La reconstruction par **lambeau libre de fibula (LLF)** est le gold standard en cas de mandibulectomies interruptrices <sup>2</sup>. Cette technique restaure des défauts de continuité mandibulaire, permet de restaurer le support architectural, préserve les contours faciaux et les relations occlusales. <sup>3</sup>

L'avènement de l'implantologie a permis d'atteindre la finalité de cette reconstruction : **rendre la fonction masticatoire**, phonatrice et esthétique. Le rapport du plan cancer de 2014-2019 décrète « la **prise en charge financière par la Sécurité Sociale des implants** support de prothèse dentaires et maxillo faciales dans la réhabilitation des patients pour des cancer de la cavité buccale, des maxillaires ou des tissus attenants. »

La littérature est abondante sur l'ostéointégration sur LLF <sup>4</sup> mais beaucoup moins quant à la difficulté de réaliser la prothèse implanto portée.

**L'objectif de ce travail de thèse est de répondre à la question QUAND et COMMENT réaliser la réhabilitation orale ;** Pour illustrer cette problématique nous présenterons les résultats des réhabilitations orales après reconstruction par lambeau libre de fibula, à partir de l'expérience du service de Chirurgie Maxillo Faciale de Bordeaux de 2008 à 2016.

# 1 Rappel sur nos connaissances

## 1.1. Etiologies des pertes de substance mandibulaire (PDSM)

### 1.1.1 Les tumeurs malignes

Elles représentent **l'essentiel des étiologies des PDSM** dans les pays développés. Le tabac, principal facteur de risque et la consommation alcoolique souvent associée sont les causes de nombreuses autres affections en particulier vasculaires qui peuvent compliquer la prise en charge du patient. <sup>5</sup> Le carcinome épidermoïde est la forme histologique la plus fréquente. L'exérèse de la lésion nécessite des marges carcinologiques entraînant parfois une **mandibulectomie interruptrice**.

### 1.1.2 Les tumeurs bénignes

Les améloblastomes étendus, voire récidivant représentent l'étiologie la plus fréquente et leur exérèse nécessite des marges osseuses « carcinologiques » de 1,5 cm. La reconstruction par lambeau de fibula est, sauf cas particulier, toujours indiqué. <sup>5</sup> Bien que compte tenu de l'absence de radiothérapie post-opératoire, l'alternative d'une greffe osseuse standard peut être proposée.

### 1.1.3 Les ostéoradionécroses

L'ostéoradionécrose (ORN) est un effet secondaire redouté de la radiothérapie cervico faciale. L'ORN est causée par une **hypoxie, une hypo vascularisation et une diminution des cellules osseuses** <sup>6</sup>. L'incidence de l'ostéoradionécrose mandibulaire varie dans la littérature entre 0,4% et 56%. <sup>7</sup> L'avulsion dentaire après radiothérapie est un facteur de risque surajouté qui fait l'objet de recommandation de bonnes pratique<sup>8</sup>. La prise en charge des lésions osseuses post-radique est en première intention, conservatrice (protocole PENTOCLO) <sup>9</sup> et les données de la littérature montrent des résultats encourageant concernant la cicatrisation. La reconstruction par LLF est

réservée aux patients présentant une ostéonécrose sévère ou persistante malgré un traitement médical bien conduit, et chez qui il existe un risque de fracture spontanée de la mandibule. Une préparation par des séances de caisson d'oxygénothérapie hyperbare est proposée par certaines équipes. <sup>7</sup>

#### ***1.1.4 Les ostéochimionécroses***

La nécrose osseuse des maxillaires est un effet secondaire redouté des traitements par bisphosphonates (BP) ou d'autres molécules telles que le denosumab (XGEVA®), le sunitinib et bevacizumab (molécules anti-angiogéniques). L'incidence de l'ONM chez les patients traités par des BP IV pour des affections malignes est estimée entre **1% et 10%**. L'incidence de l'ONM chez les patients traités par BP oraux pour des affections bénignes reste faible, entre 0,001% et 0,10%. <sup>10</sup>. Leurs prise en charge fait l'objet de recommandations de bonnes pratiques <sup>8 10</sup>. En présence **d'importants segments d'os nécrosé ou d'une fracture pathologique**, une chirurgie associant une résection segmentaire de la mandibule et une reconstruction par lambeau osseux micro vascularisé (*fibula*) peut être proposée.

#### ***1.1.5 Les Traumatismes***

En traumatologie maxillo-faciale, l'incidence des fractures de la mandibule est de 50%. Des PDSM complexes ou pluritissulaires peuvent être provoquées en cas de traumatismes **balistique** consécutifs à une tentative d'autolyse, **d'Accident de la Voie Publique** (AVP) à haute cinétique ou une agression. Un fixateur externe ou une plaque est posée en urgence. La reconstruction par LLF sera réalisée secondairement pour combler le défaut osseux.<sup>11</sup>

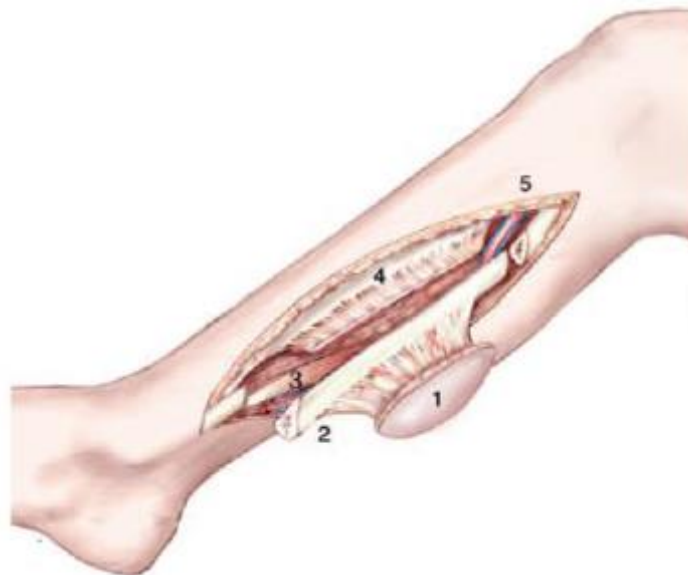

## 1.2 Principe du greffon micro anastomosé de fibula

**Le principe du LLF est de prélever de l'os afin de reconstruire un défaut mandibulaire. Pour que ce lambeau soit viable il doit être vascularisée par 1 artère et 2 veines qui sont prélevées avec le péroné.**

La greffe par lambeau libre de fibula est utilisée dans la chirurgie de reconstruction des os longs depuis 1973. La première reconstruction de la mandibule utilisant une greffe fibulaire libre a été publié en 1989 par Hidalgo .

L' **indication** de lambeau de fibula, est une perte de substance osseuse mandibulaire **supérieure à 8 cm**. La longueur de l'os qui **peut être prélevée est de 25 cm** et peut être ostéotomisée **en 2 à 4 fragments conservant leur vitalité** . D'autres structures tissulaires telles que la peau , le fascia , les muscles, peuvent être prélevés avec l'os. <sup>12</sup>. L'indépendance dans l'espace est triple et comprend l'os de péroné , les téguments (palette cutanée) et le pédicule vasculaire . Le pédicule vasculaire comprend l'artère péronière issue du tronc tibio péronier et ses 2 veines satellites. Ils sont anastomosés sur les vaisseaux du cou. Ces greffes libres améliorent la qualité de survie et donnent **un bon résultat morphologique, fonctionnel et esthétique** .<sup>13</sup>




*Figure 1 : Prélèvement d'un lambeau composite de péroné; Bozes et coll. Elsevier Masson SAS. Tout droits réservés.*

Selon Serra et coll. <sup>14</sup>, ces lambeaux **supportent très bien la radiothérapie** ainsi que la chimiothérapie.

Les contres indications à la reconstruction par LLP sont une arthrose congénitale et une altération des vaisseaux des membres inférieurs. <sup>16</sup>; L'athérosclérose constitue un des principaux obstacles au prélèvement du greffon , c'est pourquoi il est réalisé en **bilan pré-opératoire un echo-doppler des membres inférieurs ou un angioscanner**. <sup>17</sup>

La tranche de section du corps mandibulaire est plutôt ovoïde, celle de la fibula plutôt triangulaire. **La fibula à un diamètre moyen de 13 mm** (11-15 cm). Selon Frodel et coll. <sup>15</sup> l'épaisseur de corticale est de **3 à 4 mm**. Le **bord antérieur de la fibula forme la future crête alvéolaire** et sa **face latérale forme la face endobuccale**.

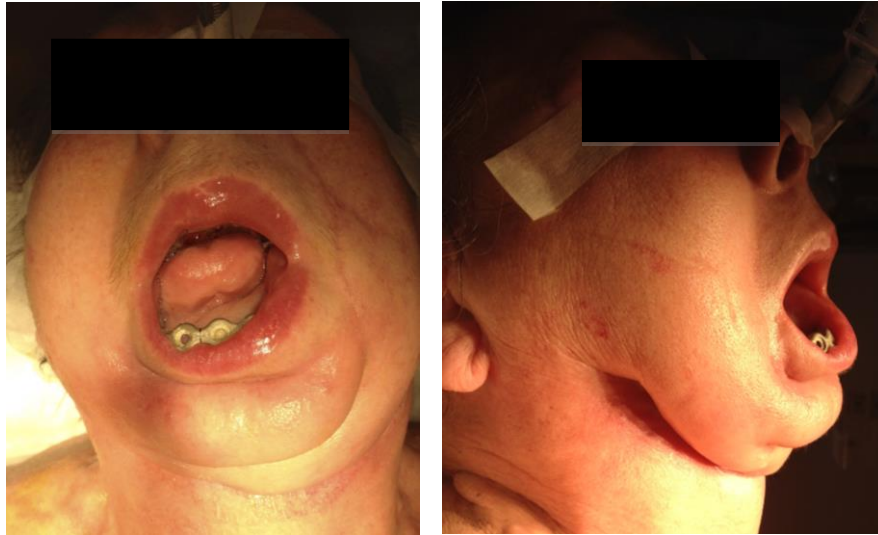


*Figure 2 Section diaphysaire de fibula: forme triangulaire et épaisse corticale*

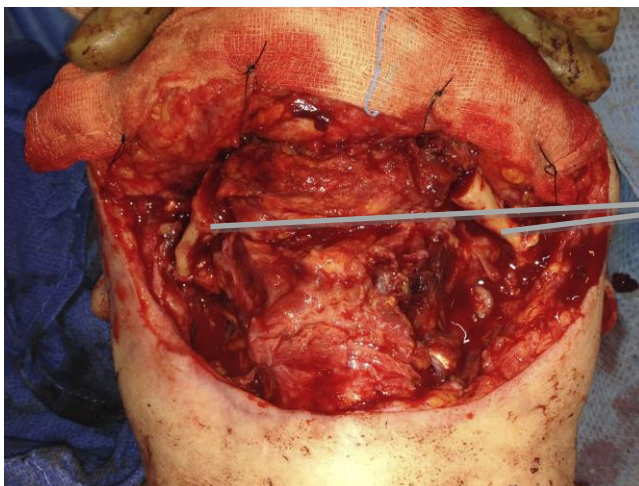
### 1.3 Chirurgie d'exérèse et reconstruction par LLP

En préopératoire, l'extension osseuse à réséquer est mesurée sur le scanner incluant 2 cm de marges chirurgicales. Cette mesure est reportée sur le péroné en peropératoire, réalisant un prélèvement sur mesure. <sup>18</sup>

La chirurgie se déroule en **double équipe** quand cela est possible. Le premier chirurgien réalise l'exérèse de la lésion mandibulaire ou la dépose de la plaque de reconstruction transitoire. Un abord cervical est réalisé afin de préparer les vaisseaux receveurs et de réaliser si nécessaire, un évidement ganglionnaire (lésions cancéreuses).



*Figure 3 : Patiente ayant bénéficié d'une mandibulectomie interromptrice avec exposition de la plaque d'ostéosynthèse*

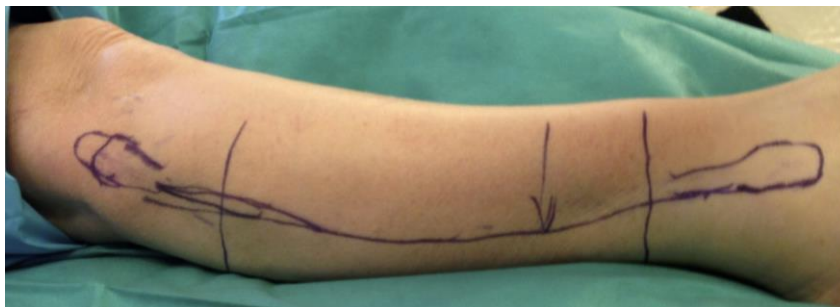

Branches montantes  
de la mandibule

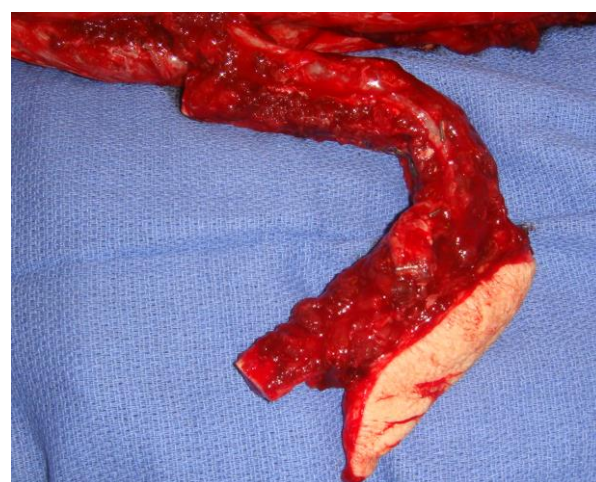
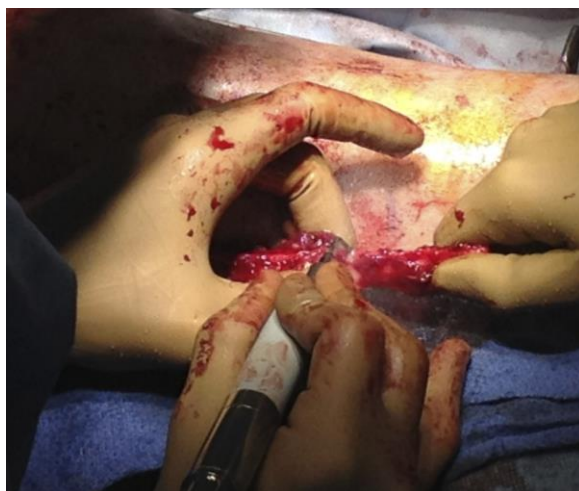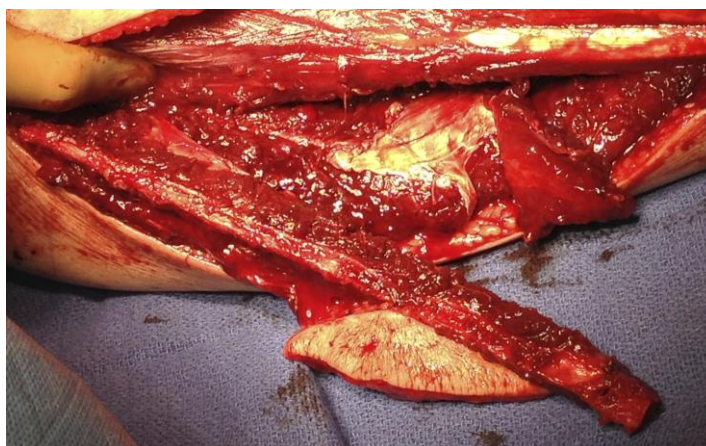
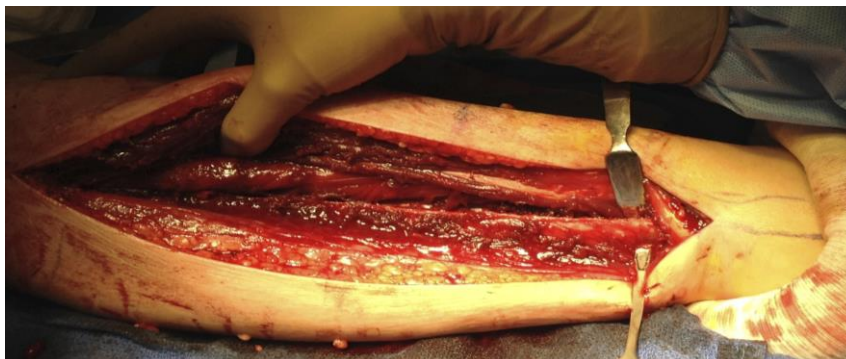
*Figure 4 : Abord par cervicotomie, dépose de la plaque d'ostéosynthèse, visualisation des 2 branches montante de la mandibule. Perte de substance des branches horizontales et de la symphyse.*

En parallèle, le second chirurgien réalise le prélèvement du péroné avec le pédicule vasculaire et la palette cutanée. La palette cutanée servira à restaurer la perte de substance tissulaire intra ou extra-orale. **La perfusion vasculaire du lambeau est contrôlée grâce a sa coloration.** La fibula prélevée servira à la reconstruction de la portion osseuse manquante.





*Figure 5 : Dessin cutané du péroné. Les traits verticaux repèrent les limites épiphysaires nécessaire à la fonction articulaire du genou et de la cheville. La flèche verticale marque la position du pédicule vasculaire*



*Figure 6 : Dissection et autonomisation du lambeau de péroné avec sa palette cutané, Ostéotomie au piezotome sur le péroné encore vascularisé*

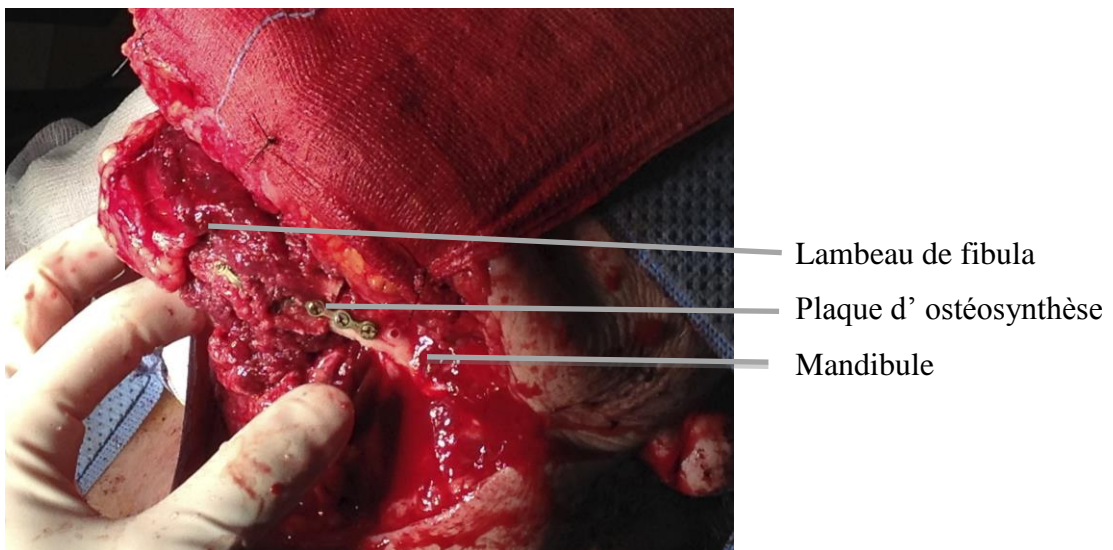
Des **ostéotomies** sont réalisées le cas échéant à la scie droite ou au piezotome sur le péroné, avant qu'il soit sevré. Elles sont en lieu des futurs angles para symphysaire et goniale. Le point le plus important selon Hidalgo est d'obtenir une courbure superposable au segment mandibulaire réséqué, en pratiquant autant d'ostéotomies que nécessaire en se fondant sur un examen radiologique simple (scanner pré- opératoire) ou sur la pièce opératoire.

Le **lambeau est sevré** puis transposé sur le site receveur.

La **palette cutanée** est suturée.

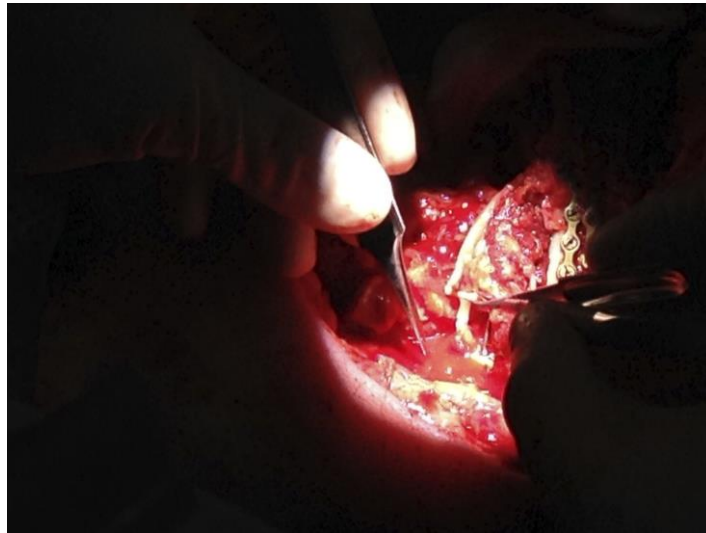
La greffe est **ostéosynthésée** sur le site receveur avec des mini-plaques ou pour certaines équipes avec une large plaque de reconstruction soigneusement modelée.

L'ostéosynthèse des fragments de péroné à la mandibule peut être réalisée à partir de toutes les faces osseuses du moment que le pédicule du lambeau n'est pas vrillé ou étiré. L'intérêt de cette liberté de position du péroné est de pouvoir orienter une future crête pour la pose des implants.



*Figure 7 : Ostéosynthèse du lambeau de péroné à la branche mandibulaire gauche*

Le dernier temps est le **temps microchirurgical**. **Sous microscope chirurgical, l'artère fibulaire** est anastomosée sur l'artère receveuse (artère faciale, thyroïdienne supérieure le plus fréquemment). **Les veines** sont anastomosées sur le tronc thyro-linguo-facial, la veine jugulaire externe ou la veine jugulaire antérieure. Dans la majorité des cas le pédicule est suffisamment long (6 à 7 cm habituellement) pour ne pas nécessiter de pontage.



*Figure 8 : Anastomoses des éléments vasculaires du lambeau sur les vaisseaux du cou*

Le plan sous cutané et cutané sont refermés sur 1 ou 2 redons aspiratifs.

La **vitalité du lambeau** en post opératoire est évaluée de façon pluriquotidienne par l'étude de sa coloration, du pouls cutané et éventuellement à l'aide de l'échographie doppler.

#### 1.4 Stratégie implantaire

**La reconstruction mandibulaire** à comme **finalité la réhabilitation dentaire**. Après une reconstruction chirurgicale, les prothèses amovibles sont généralement **instables (absence de dents piliers, de sillon pelvi lingual, défaut de volume de crêtes osseuses excès de palette cutanée, xérostomie post radique, fragilité des tissus mous endobuccaux)** qui engendrent des zones de frottement et altèrent par conséquent la fonction masticatoire.

Face à cette problématique, l'implantologie orale joue un rôle clé dans

l'amélioration de la **qualité de vie** des patients.

Rendu possible grâce aux progrès des matériaux implantables, des techniques opératoires, la compréhension, des concepts biologiques , **l'ostéointégration est possible sur fibula même irradiée.**

**La stratégie implantaire repose sur le délai d'implantation et la dose de rayons.**

#### *1.4.1 Succès et survie : fibula vs mandibule*

Le **succès de l'ostéointégration** repose sur quatre critères <sup>38 39</sup>:

- un implant isolé et indépendant doit être cliniquement immobile,
- la radiographie ne doit montrer aucune zone radio claire autour de l'implant,
- la perte osseuse verticale annuelle doit être inférieure à 1,5 mm la première année, et comprise entre 0,1 et 0,2 mm les années suivantes.
- il doit y avoir une absence de signes et symptômes persistants et/ou irréversibles tels que la douleur, les infections...

L'évaluation du niveau osseux péri-implantaire nécessite des clichés rétro alvéolaires. L'inconvénient demeure que ces clichés ne donnent accès qu'à des informations en deux dimensions. Dans tous les cas, on parle de succès si la perte osseuse péri implantaire est inférieure à 1,5 mm la première année, et comprise entre 0,1 et 0,2 mm les années suivantes.

Auteurs	Type d'étude	Effectifs		Radio thérapie	Taux de succès implantaire Os péroné	Taux de succès implantaire Os natif	Niveau de preuve
		Patients	Implants				
McGhee et coll. <sup>40</sup>	Rétrospective	6	26	NC	100% (12 mois)	83% (12 mois)	2
Gurlek et coll. <sup>41</sup>	Rétrospective	20	71	NC	91,5% (7 ans)	81,81% (7 ans)	4
Bodard et coll. <sup>42</sup>	Rétrospective	23	68	60,8%	80% (27 mois)	⊗	3
Foster et coll. <sup>43</sup>	prospective	22	104	45% et 11%	99% (36 mois)	82% (36 mois)	2
Barrowman et coll. <sup>44</sup>	Rétrospective	31	80	46%	71,4% (15 ans)	100% (15 ans)	3

**Figure 9 Synthèse de la littérature sur le taux de succès implantaire dans l'os de péroné VS os mandibulaire.**

McGhee et coll.<sup>40</sup> ont réalisés une reconstruction / implantation immédiate chez 6 patients. Ces patients ont reçu une radiothérapie d'une dose égale ou supérieure à 50 Gy. La survie implantaire était de 100% dans les greffons osseux contre 83% dans l'os natif mandibulaire.

Gurlek et coll.<sup>41</sup> rapportent un taux de succès implantaire de 91,5% sur des lambeaux de fibula micro anastomosés, et, aucune différence n'était à noter entre des implants mise en place sur la mandibule native et ceux sur le lambeau.

Dans leur série au Centre Léon Bérard, Bodard<sup>42</sup> et coll rapportent un taux de succès implantaire de 80% sur péroné dont 60,8% ont bénéficié de radiothérapie. Le délai de mise en charge était de 7,6 mois avec 27,5 mois de recul.

Foster et coll.<sup>43</sup> rapportent dans leur analyse un taux de succès de 99% sur de grandes séries et avec un recul de 50 mois.

Barrowman et coll.<sup>44</sup> dans une étude australienne menée sur 15 ans, montre que sur 110 implants posés (sur os maxillaire, mandibulaire, lambeau libre de péroné et greffe iliaque confondus) sur 31 patients, seulement 5 ont été perdus. 100% des échecs



étaient en terrain irradié.

#### ***1.4.2 Le délai d'implantation***

On parlera d'implantation « post irradiation», « pré irradiation» ou « Immédiate ».

- ***Implantation « post irradiation »***



Colella et coll. ont réalisés une analyse de la littérature, de 1990 à 2006, sur les implants dentaires et radiothérapie <sup>19</sup>. Ils ont observés des **délais de 1 à 36 mois** entre la fin de la radiothérapie et la pose des implants sur péroné. Ils concluent qu'il n'y avait **aucune différence significative du taux de succès entre ces délais**. Niimi et coll. <sup>20</sup> suggèrent un intervalle entre **6 et 24 mois après la radiothérapie, où il existe un phénomène de néo angiogenèse active** (maximal à 9 mois) pouvant favoriser l'ostéointégration.

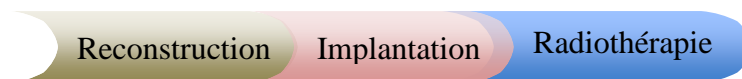Auteurs	Type d'étude	Effectifs		Dose d'irradiation	Délai irradiation/implantation	HBO	Taux de succès implantaire en site irradié (années de recul)	Niveau de preuve
		Patients	Implants en site irradiés/implants total					
Salinas et coll <sup>4</sup>	Rétrospective	44	57/117	60 Gy	4 à 108 mois	Oui	83% (3 ans)	4
August et coll <sup>21</sup>	Rétrospective	18	NC/40	54-75 Gy	44,5 mois	Oui	60% (1-48 mois)	4
Jacobsen et coll <sup>22</sup>	Rétrospective	33	13/140	50-73 Gy	17 mois	Non	38% (5 ans)	4
Colella et coll <sup>23</sup>	Revue littérature	NC	672	50-70 Gy	1 à 36 mois	NC	95,53%	4
Claudy et coll <sup>24</sup>	Revue littérature	NC	NC	>50 Gy	6 à 12 mois	NC	NC	4
Mancha de la Plata et coll <sup>25</sup>	Rétrospective	30	39/225	50-70 Gy	33 mois	Oui	89% (5 ans)	2
Ferrari et coll <sup>26</sup>	Prospective	14	23/62	45-65 Gy	9,5 mois	Non	82,61% (10 ans)	2
Granström et coll <sup>27</sup>	Contrôlée	30	289/378	50-70 Gy	NC	Oui 142/289	92,6% (5 ans)	2

*Figure 10 : synthèse de la littérature sur les délais et les doses d'irradiation avant implantation (NC: non communiqué) (travail de thèse Dr Bray.)*

D'après cette synthèse le **délai moyen d'implantation après irradiation semble être de 18 mois**. Roumanas et coll<sup>28</sup> proposent la pose des implants en différé car elle **faciliterait une meilleure position de l'implant**. Le délai d'implantation après la radiothérapie ne fait partie d'aucun consensus à ce jour en raison du manque de preuves scientifiques. Dans la majorité des cas, le placement de l'implant a été retardé de 4 à 6 mois pour permettre la guérison du site d'ostéotomie. Toutefois, sachant que la plupart des récurrences tumorales se produisent dans les **18 premiers mois** suivant les traitements

anticancéreux, il est plus prudent de **passer ce délai d'un an avant l'insertion implantaire.**

• *Implantation « pré irradiation »*



Auteurs	Type d'étude	Effectifs		Délai reconstruction / implantation	Délai implantation / irradiation	Mise en charge	Taux de succès implantaire toute étude confondue	Niveau de preuve
		Patient	Implant					
Korfage et coll*	Prospective	50	195	NC	6 semaines	9 mois	83 % (5 ans)	4
Shepers et coll*	Rétrospective	48	139	NC	6 semaines	9 mois	97 % (8 ans)	4
Schoen et coll*	Prospective	50	140	NC	6 semaines	9 mois	97 % (2 ans)	2
Shiegnitz et coll	Méta-analyse	NC	NC	NC	NC	NC	83% (34-100)	1

*Figure 11 : Synthèse de la littérature sur l'implantation pré irradiation*

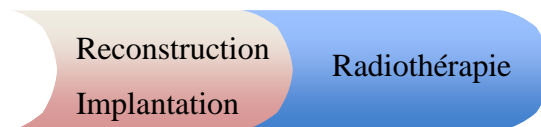Schiegnitz et coll<sup>29</sup> ont réalisés une méta analyse basée sur des articles traitant de l'implantation pré-radiothérapie, entre 2007 et 2013. Dans leurs résultats peu d'auteurs réalisent l'implantation sur péroné avant la radiothérapie et aucun ne communique les délais entre la reconstruction et l'implantation avant radiothérapie.

Un délai de **5 à 6 semaines entre l'implantation et la radiothérapie doit être respecté afin de ne pas interférer avec la phase de cicatrisation primaire.** L'inconvénient majeur est sur le plan carcinologique, la radiothérapie doit commencer en général 4 à 6 semaines post opératoire afin de contrôler la maladie. Or, une étape

chirurgicale supplémentaire et ses complications **compromettent ce délai et donc le pronostic vital.**

Le seul moyen de respecter un délai de 5 à 6 semaines entre la pose d'implants et les rayons est de réaliser une implantation immédiate.

- *La reconstruction / implantation immédiate :*



L'avantage de cette technique est quelle semble diminuer le risque d'ostéoradionécrose, limiter le nombre d'interventions chirurgicales et éviter les conditions de limitation d'ouverture buccale post radique. <sup>4 29 30</sup>

L'inconvénient principal est que l'on implante dans un greffon en phase aigue de cicatrisation, avec un potentiel de cicatrisation nécessaire à la fois sur les sites d'ostéotomies et d'ostéointégration; La thrombose du pédicule vasculaire (rare) peut entraîner la perte du lambeau et donc des implants. Enfin la pose des implants à main levée en même temps que la reconstruction, correspond peu au schéma prothétique idéal.

L'indication principale concerne les reconstructions de petite portée ainsi que les pathologies non tumorales, tumorales de faible grade, ostéomyélites et les traumatismes balistiques, donc **sans radiothérapie.**

Auteurs	Type d'étude	Effectifs		Délai irradiation	Mise en charge	Taux de succès implantaire en site irradié (années de recul)	Niveau de preuve
		Patients	Implants				
Urken et coll <sup>31</sup>	Rétrospective	9	24	NC	4 mois	100%	2
Chan et coll <sup>32</sup>	Rétrospective	17	69	NC	NC	65% (6-80 mois)	2
Urken et coll <sup>33*</sup>	Rétrospective	201	360	6 semaines	NC	92% (8 ans)	4

**Figure 12 : Synthèse de la littérature sur la reconstruction /implantation immédiate. \*Implants sur lambeau iliaque, de fibula ou de scapula.**

Urken<sup>31</sup> en 1989 était le premier à reporter la réhabilitation dentaire par implantation immédiate chez 9 patients reconstruits par micro chirurgie avec 100% de succès selon les critères d' Albrektsson. Chan<sup>32</sup> et al reportent une survie de 65% avec 69 implants posés chez 17 patients et un suivi entre 6 et 80 mois. Dans la seconde étude d'Urken<sup>33</sup> en 1998, 360 implants ont été posés entre 1989 et 1997 avec une survie globale de 92%. Tous les échecs (29/360) étaient dans le groupe irradié.

### **1.4.3 La dose d'irradiation**

Les patients atteints de cancer de la cavité buccale reçoivent en général une radiothérapie conventionnelle de 50 à 65 Gy cumulée en 6 à 7 semaines, à raison de 5 séances par semaine. Certains auteurs montrent que le taux de survie implantaire est plus élevé de manière significative dans le péroné non irradié que irradié<sup>22</sup> et que le taux de survie implantaire serait meilleur de manière significative dans la mandibule irradiée que dans la péroné irradié<sup>29 34</sup>

#### ***1.4.4 La préparation du site implantaire***

Afin de limiter la perte des implants dans l'os irradié, certains auteurs préconise une oxygénothérapie hyperbare préventive (HBO).<sup>35</sup> Elle permettrait d'augmenter la pression en oxygène dans l'os ischémique et stimuler l'angiogenèse.<sup>4 36</sup>

### **1.5 Stratégie prothétique :**

**La stratégie prothétique repose sur le choix du type de prothèse, une chirurgie implantaire bien menée, un délai de mise en charge et la maintenance**

**Le type de prothèse GUIDE la chirurgie implantaire.**

Que ce soit en implantologie conventionnelle ou en implantologie sur péroné, c'est probablement la **notion** la plus importante et qui **détermine le succès prothétique**. L'axe, la forme, le volume des dents et de la gencive vont permettre d'orienter les implants et de les positionner dans le « couloir » prothétique. Un implant posé doit avoir pour finalité la position de la prothèse ou il ne sert à rien...

#### ***1.5.1 Choix du type de prothèse***

Les critères décisionnels du **choix du type de prothèse** sont complexes. On ne peut s'extraire de la première étape qui réunit le patient, le praticien prothésiste et le chirurgien. Une première discussion permet de formuler la demande du patient et d'envisager les réponses thérapeutiques possibles. La principale raison de l'implantation est l'instabilité d'une prothèse amovible.

Smolka et coll<sup>3</sup> propose de déterminer la réhabilitation prothétique en fonction du défaut mandibulaire et du nombre d'ostéotomies.

Classe I : pas d'ostéotomie → prothèse amovible conventionnelle

Classe II : une ostéotomie → prothèse fixe implanto portée

Classe III et IV : 2 ostéotomies et plus → prothèse amovible supra – implantaire.

Quelque soit le type de reconstruction, la réalisation de montage directeur avec des wax **up** de diagnostic, suivi d'un **guide radiologique et chirurgical** est fortement

recommandé. Il permettra de planifier la **position et l'angulation des implants**. La **prothèse provisoire du patient sert également à cette planification**

#### **1.5.1.1 Prothèse amovible supra- implantaire ou PASI**

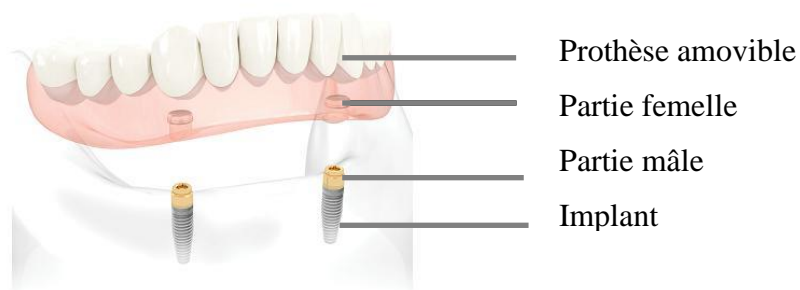
Il s'agit d'une prothèse adjointe (mobile) partielle ou complète stabilisée par des attachements. L'une des parties de l'attachement est fixée sur l'implant l'autre partie est placée sous la prothèse. Cette prothèse va donc être connectée aux implants par l'intermédiaire de barres de cavaliers ou de type bouton-pression. <sup>37</sup>. **Elle nécessite au moins deux implants posés en zone para symphysaire**. C'est une solution prothétique simple, avec un excellent rapport bénéfices/risques permettant le suivi carcinologique.

##### **• L'attachement Locator**

Ce système type bouton/pression est fréquemment utilisé car il s'adapte sur de nombreux systèmes implantaires.

Ce système présente de nombreux avantages :

- une hauteur minimale de 3,2 mm
- une possibilité de divergence jusqu'à 40° entre deux implants
- différentes hauteurs de piliers (partie mâle)
- un remplacement aisé des caoutchoucs (partie femelle)



**Figure 13 Attachement Locator : Système de bouton/ pression. Parties « mâle » dorées se vissant sur l'implant, parties « femelle » collées dans l'intrados de la prothèse.**

- *L'attachement barre*

Il est composé d'une « barre proprement dite » transvissée aux implants, et une partie femelle nommée « cavaliers » incluse dans l'intrados prothétique.

### *1.5.1.2 Prothèse fixe implanto-portée*

La réalisation de prothèses fixées dans le cadre de la réhabilitation implanto-prothétique après cancérologie des VADS est beaucoup plus rare. En général, l'environnement buccal est plat, les appuis ostéomuqueux rendant la réhabilitation très difficile. Cette technique est donc adaptée dans le comblement d'un édentement latéral postérieur libre afin d'éviter un stellite. Le résultat esthétique et le confort sont en général satisfaisants pour le patient. En revanche, il existe des inconvénients : la difficulté de suivi carcinologique, le décalage inter-arcade et la hauteur prothétique entraînant des contraintes mécaniques inhabituelle sur les systèmes implantaires et prothétiques. L'espace inter dentaire doit permettre le le nettoyage et dans certains être espacé de la gencive afin de ne pas créer de réaction inflammatoire sur les tissus irradiés.

Comme l'on rapporté certains auteurs <sup>45</sup> la majorité des complications se déroulent pendant la première année après la mise en charge de la prothèse. Katsoulis montre que la probabilité de rencontrer un problème prothétique est de 70% la première année. Il n'y a **pas de différence entre les PASI et les prothèses fixes** <sup>46</sup>.

### *1.5.2 Bilan pré chirurgical*

Il comprend l'anamnèse, un examen clinique exo et endo buccal soigneux.



- *Anamnèse*

Chez le patient ayant des antécédents de cancer des voies aéro digestives supérieures (VADS), des paramètres spécifiques sont à prendre en compte en plus des critères standards (hygiène, sevrage alcool tabagique, participation au suivi) :

- la motivation du patient et sa demande (alimentation, esthétique, élocution).
- le pronostic du patient : des consultations de contrôle ainsi que des suivis ORL sont indispensables pour avoir l'aval médical.
- le type et la localisation de la lésion initiale.
- la classification TNM.
- le type de chirurgie.
- si radiothérapie : le type, la dose, le fractionnement, les champs, la date de fin.
- si chimiothérapie ou non.
- si bisphosphonates par voie intraveineuse : dans ce cas, la pose d'implant est contre- indiquée.
- la présence d'une pathologie concomitante.

- *Bilan clinique*

Se compose classiquement par l'examen exobuccal (ATM, ouverture buccale, étude des étages de la face et symétrie) et endobuccal standard (occlusion, parodonte, crête édentés, étude esthétique). Chez les sujets âgés, l'état général et la capacité d'assurer une bonne hygiène dentaire doit être pris en compte afin d'éviter le sur traitement et interventions complexes.

Chez les patients suivis pour cancer, ce bilan doit prendre en compte:

- la présence éventuelle d'un trismus, l'absence de radionécrose, d'adénopathies, de sensibilités labio mentonnières, la qualité des rapports intermaxillaires ainsi que le degré de mobilité de la langue
- le niveau d'hyposialie
- la réalisation de la prophylaxie des gouttières fluorées sur les dents restantes
- le nombre et la valeur intrinsèque des dents restantes, la qualité de la gencive attachée, la hauteur vestibulaire et notamment la présence ou non de vestibule et de sillon pelviglosse

-la présence de brides fibreuses ou d'un lambeau (épais, mobile, follicules pileux...).

- *Bilan radiologique*

Il est généralement réalisé un panoramique dentaire et une imagerie tridimensionnelle soit cone-beam soit scanner. Le but premier est d'évaluer le volume, la densité du greffon et de l'os natif (absence d'ostéoradionécrose), ainsi que les structures de voisinage.

L'utilisation d'un guide radiologique, dans la mesure du possible, associé à tous ces examens s'avère très utile pour visualiser l'emplacement désiré des implants.

Tous ces résultats sont à confronter ensuite avec le projet implantaire et prothétique final.

### *1.5.3 La chirurgie implantaire*

La pose d'implants sur péroné présente des spécificités. Une anesthésie générale est recommandée afin d'éviter utilisation **d'anesthésique locaux qui aggrave l'ischémie tissulaire locale.**

L'incision se fait en avant de la palette afin d'éviter l'artère perforante qui la vascularise. Le pointage se fait à la fraise boule. Les forages sont orientés vers les cuspidés palatines des dents antagonistes maxillaires si elles sont présentes. Les indicateurs d'axes contrôlent le **parallélisme**. Les forages se font à l'aide de **forêts « corticaux »**, plus agressif à la coupe, disponibles dans l'accastillage Dentsply. La corticale est très dure et plus épaisse que celle de la mandibule. Le **temps de forage est plus long** et la **force exercée est importante**. L'implantation en terrain irradié, nécessite d'utiliser une **irrigation abondante**, afin d'éviter l'échauffement osseux. L'épaisse corticale non évasée résiste et l'insertion de l'implant au contre angle s'arrête souvent en supra osseux. au niveau du col. Le **couple de serrage** est très souvent au dessus de **60 N.cm-1**. La vis de couverture permet de laisser l'implant en nourrice et s'ostéointégrer. Il est indispensable de poursuivre une antibiothérapie à large spectre en

peropératoire (une dizaine de jours environs).

#### ***1.5.4 La mise en charge***

Le deuxième temps chirurgical ou « **réouverture** » se fait sous anesthésie locale ou générale si la **palette doit être désépaissie**. La vis de couverture est enlevée et mis en place le **pilier de cicatrisation** qui permettra au dentiste de commencer le travail de prothèse.

**La mise en fonction** des implants (mise en place de la prothèse sur implants) est préférable **plus de six mois après l'irradiation** avec une fenêtre thérapeutique entre trois et 24 mois. Chez le patient irradié, la mise en charge immédiate est contre indiquée du fait des perturbations du remodelage osseux dues à la radiothérapie. Il est préférable en effet, d'agir en **deux temps chirurgicaux** avec une mise en nourrice plus longue. Le pouvoir de cicatrisation osseux (pouvoir ostéogénique) varie dans les semaines qui suivent la radiothérapie. La période des **six semaines après radiothérapie est délétère**. Durant les mois suivants, une régénération cellulaire et une augmentation du pouvoir ostéogénique sont observées.

#### ***1.5.5 La maintenance***

Une fois le traitement achevé, des **contrôles périodiques** réguliers sont nécessaires. Le praticien doit alors évaluer le **niveau osseux et les tissus mous péri-implantaires**, la supra structure prothétique, l'occlusion et l'hygiène du patient. Le contrôle de l'hygiène buccale doit être rigoureux.

L'accumulation de **plaque bactérienne** peut dans certains cas entrainer des péri-implantites. L'éducation de l'hygiène buccale comprend un jet dentaire, le passage de brossettes inter dentaires enfin le passage de fil autour des piliers implantaires accessibles.

**L'évaluation des tissus mous péri-implantaires** se fait en appréciant la qualité de la gencive autour des implants. **On recherchera un anneau gingival rose pale, éversé autour du pilier, signe du bonne adaptation entre la palette et le pilier prothétique**. Les bourgeons inflammatoires quant à eux sont à repérer rapidement, ils saignent,

empêche le port de l'appareil, sont souvent dus à une intolérance de la palette par rapport à la résine. Une **gencive attachée abondante est de meilleur pronostic qu'une muqueuse alvéolaire ou d'un tissu cutané de la palette.**

Un sondage peut ensuite être réalisé pour repérer une éventuelle perte d'attache. **L'évaluation de la supra structure prothétique** comprend la vérification de l'occlusion et du vissage de la prothèse.

L'occlusion est vérifiée classiquement au papier articulé. Dans le cas où une prothèse fixée est mobile, un revissage est réalisé à l'aide d'un tournevis ou d'une clé dynamométrique après avoir déposé la prothèse. Une **surcharge occlusale ou l'absence d'adaptation passive peuvent provoquer des pertes osseuses, des fractures de piliers**, de vis et plus rarement d'implants. En cas de bruxisme, le port d'une gouttière occlusale est recommandée.

En conclusion, des **contrôles sont recommandés deux fois par an les 3 premières années, puis une fois par an les années suivantes**, afin de pouvoir intercepter au plus tôt les déséquilibres occlusaux, les descellements silencieux ou les pratiques à risques (brossage défaillant, etc.). **On peut se demander dans quelle mesure les critères de succès implantaire et prothétique (Albrektson) sont cliniquement valables, dans un paradigme biologique différent qu'est celui de la prothèse sur implant dans les fibula.**

### ***1.5.6 Le coût***

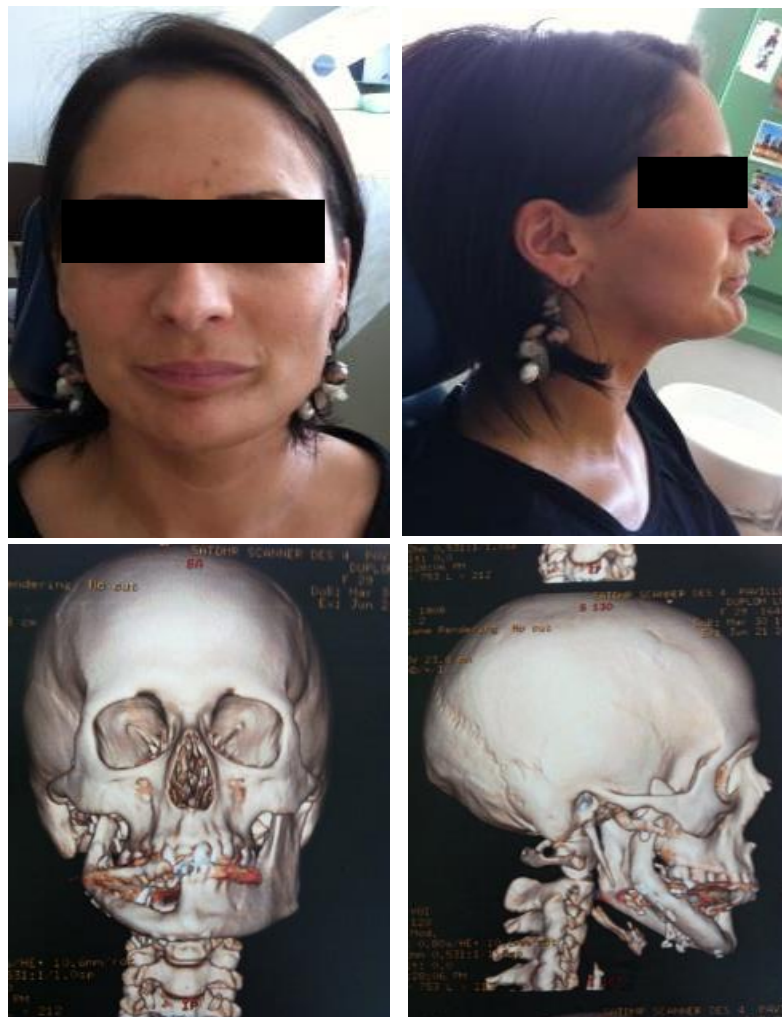Dans le cadre du récent décret du plan cancer, sur la prise en charge des implants dentaires chez les patients ayant un cancer de la cavité buccale, le patient doit remplir certains critères. En effet, chez le patient édenté, 2 implants à la mandibule et 4 au maxillaire peuvent être remboursés si une prothèse amovible ne peut être stabilisée avec les dents résiduelles.

## 2 Etudes de cas de réhabilitations orales

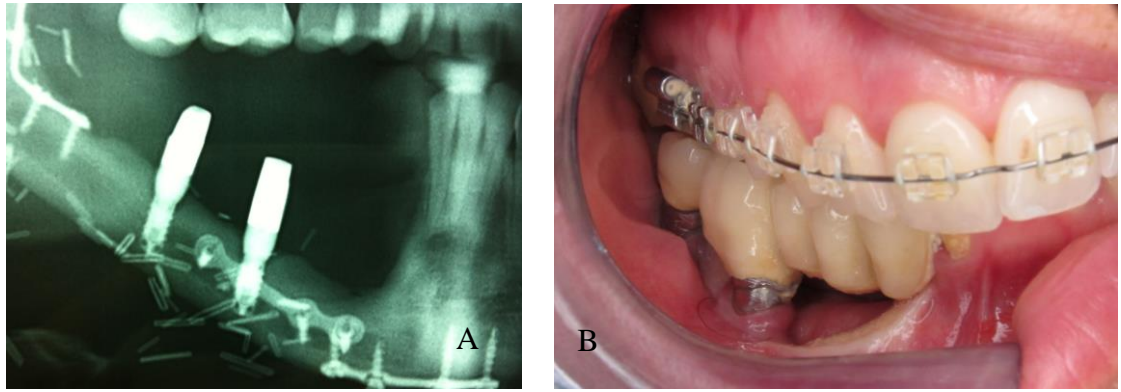
Les nombreuses réhabilitations prothétiques réalisées dans le service de Chirurgie Maxillo-faciale de Bordeaux ont soulevé des différences de résultats prothétiques entre les patients. La chirurgie ne permettant pas de rétablir *ad integrum* les structures anatomiques, l'obtention d'une prothèse stable et fonctionnelle selon les procédés conventionnels semble compromise. Est-il possible d'extrapoler nos connaissances en implantologie conventionnelle à la reconstruction par LLP ?

### 2.1 Cas cliniques

#### 2.1.1 Cas n°1



**Figure 14** Reconstruction branche montante et horizontale mandibulaire droite par LLP : Aspect face et profil. Scanner post opératoire en reconstruction 3D

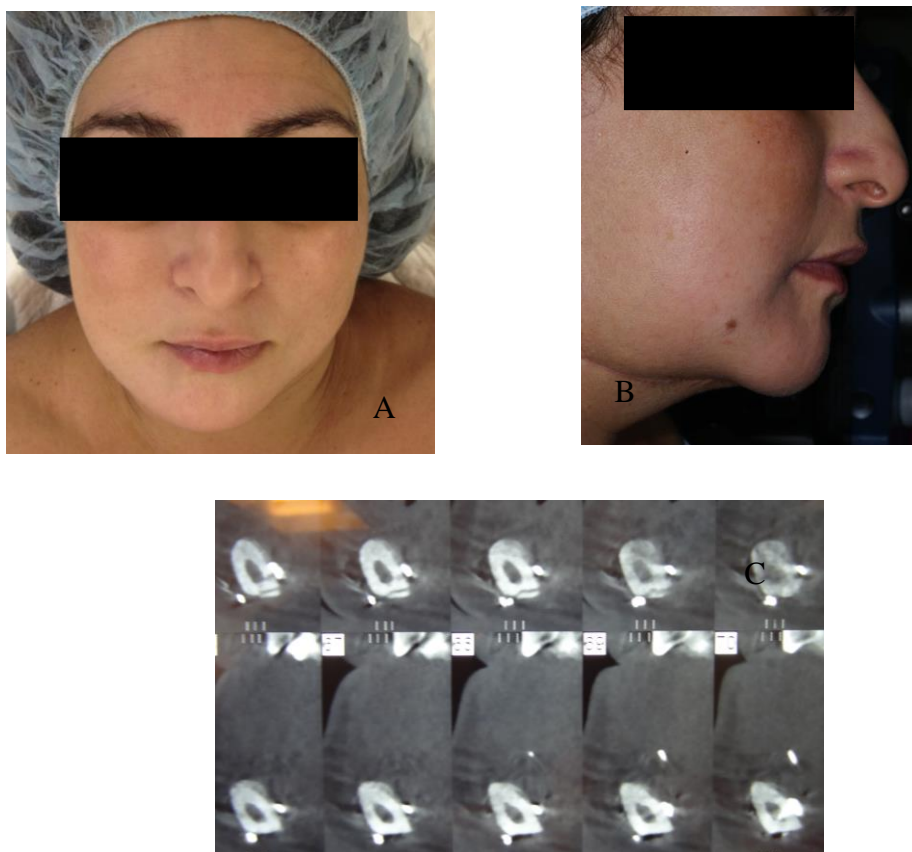

**Figure 15 : Phase prothétique A. Radiographie postopératoire avec piliers de cicatrisation. B. Mise en charge des implants avec un bridge en cantilever. Le bridge et la limite prothétique sont espacés de la gencive pour un meilleur accès à l'hygiène.**

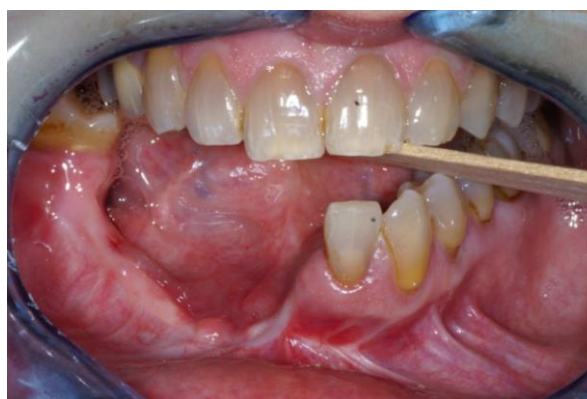### **2.1.2 Cas n° 2**

Femme de 47 ans atteinte d'un améloblastome s'étendant de la dent 46 à la 33. Elle a bénéficié d'une mandibulectomie interromptrice avec greffe de péroné, réhabilitée par une prothèse fixe implanto portée.

**Figure 16 Panoramique dentaire mettant en évidence une large image radio-transparente mandibulaire d'améloblastome. Panoramique post opératoire après reconstruction par péroné.**

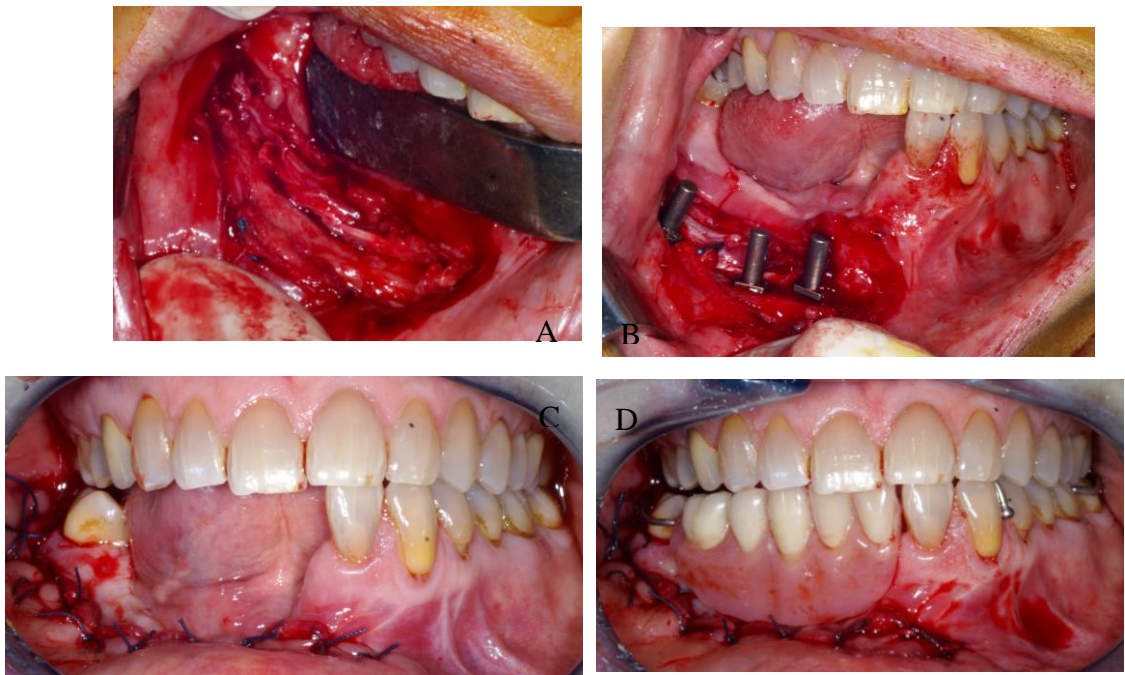


**Figure 17 : Reconstruction branche horizontale mandibulaire droite par LLP : A et B. Aspect face et profil 1 an post opératoire. Scanner pré implantaire mettant en évidence l'épaisseur corticale du péroné et l'étroitesse du volume osseux**

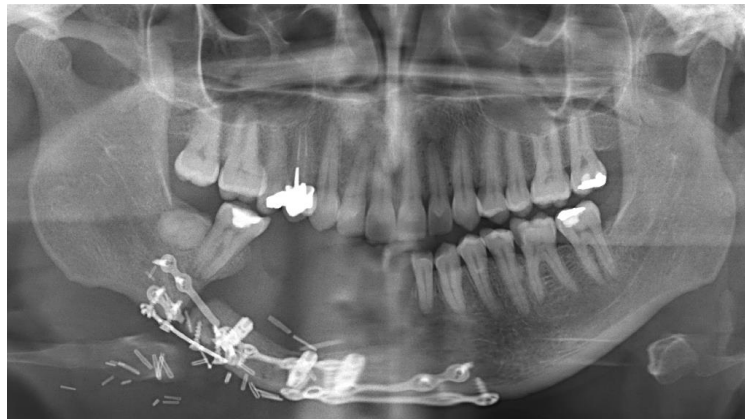


**Figure 18 : Etat endobuccal pré implantaire. (A noter le défaut osseux vertical et l'absence de gencive kératinisée dans le secteur à implanter)**



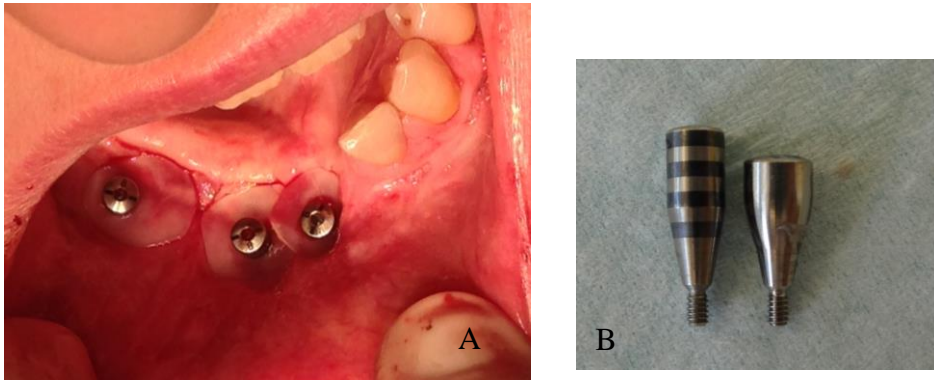


*Figure 19 : Chirurgie implantaire. A :Dégagement de la greffe de péroné. B :Mise en place des repères positionnels dans les puits de forages. A noter le décalage transversal entre l'arcade dentaire et le péroné. C : Fermeture muqueuse. D. Mise en place de l'appareil amovible.*

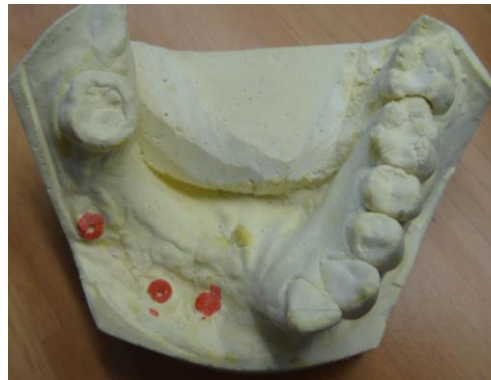

*Figure 20 panoramique dentaire après la pose des 3 implants dans le péroné*

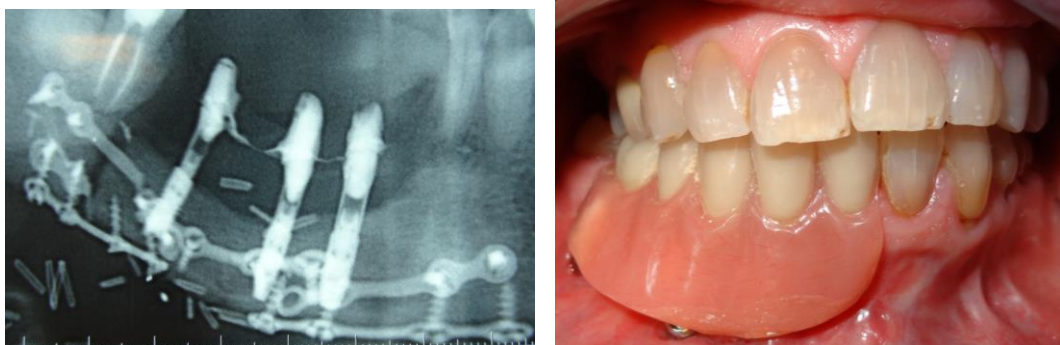




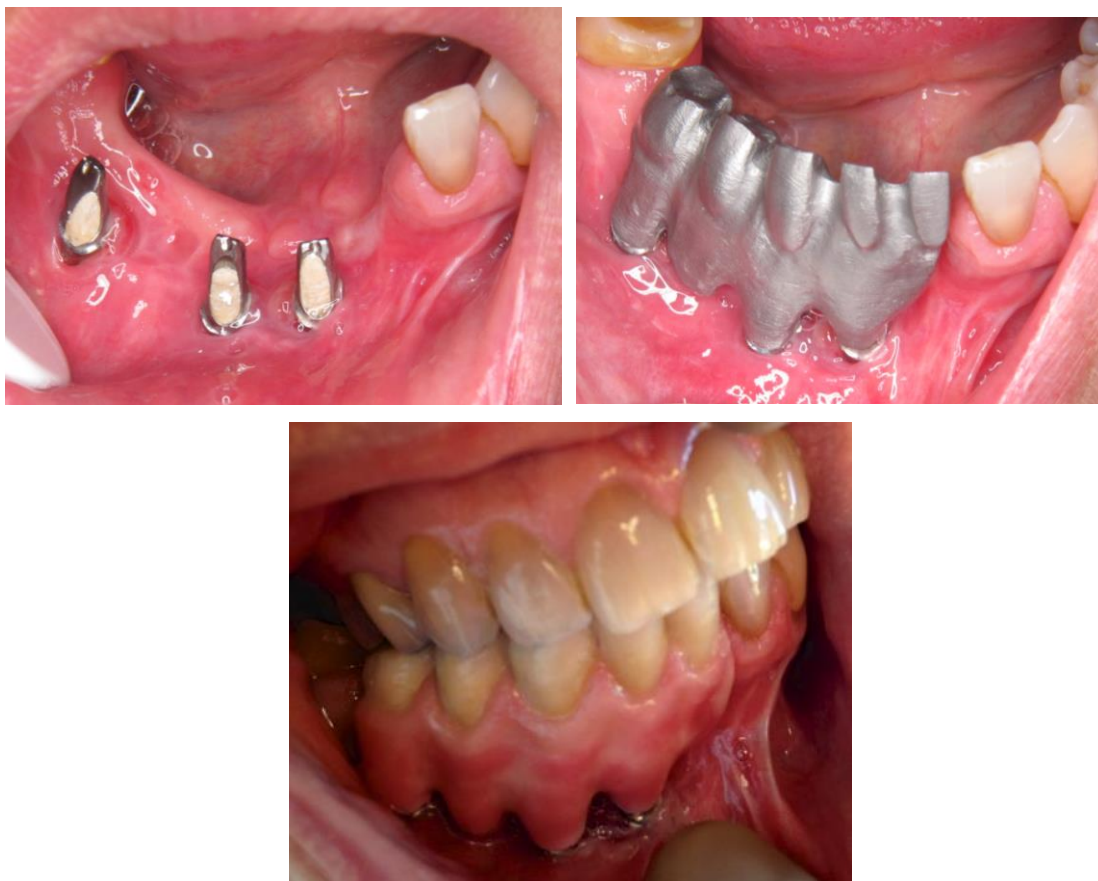**Figure 21** Deuxième temps chirurgical implantaire A : Réouverture implantaire 6 mois après la pose. B : Vis de cicatrisation la plus haute de Dentsply implant® utilisée sur péroné et vis standard.



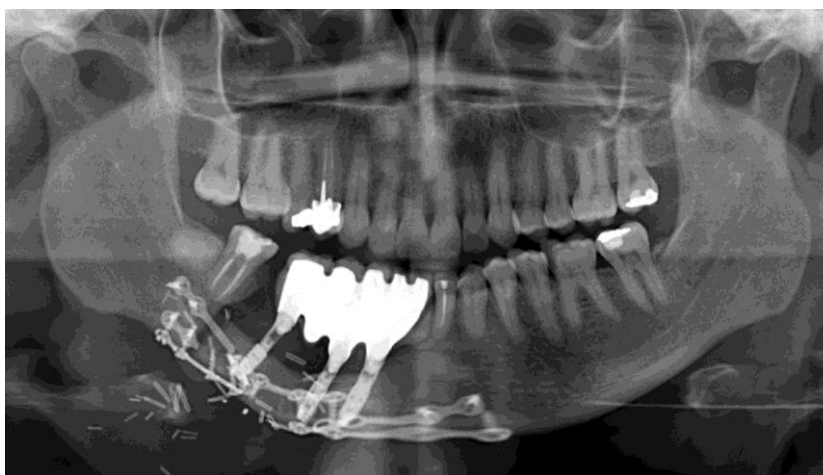
**Figure 22** Empreinte plâtre sur les transferts d'empreintes. Marquage en rouge des transfert en dehors du couloir dentaire.



**Figure 23** : Mise en charge avec une prothèse fixe transitoire.

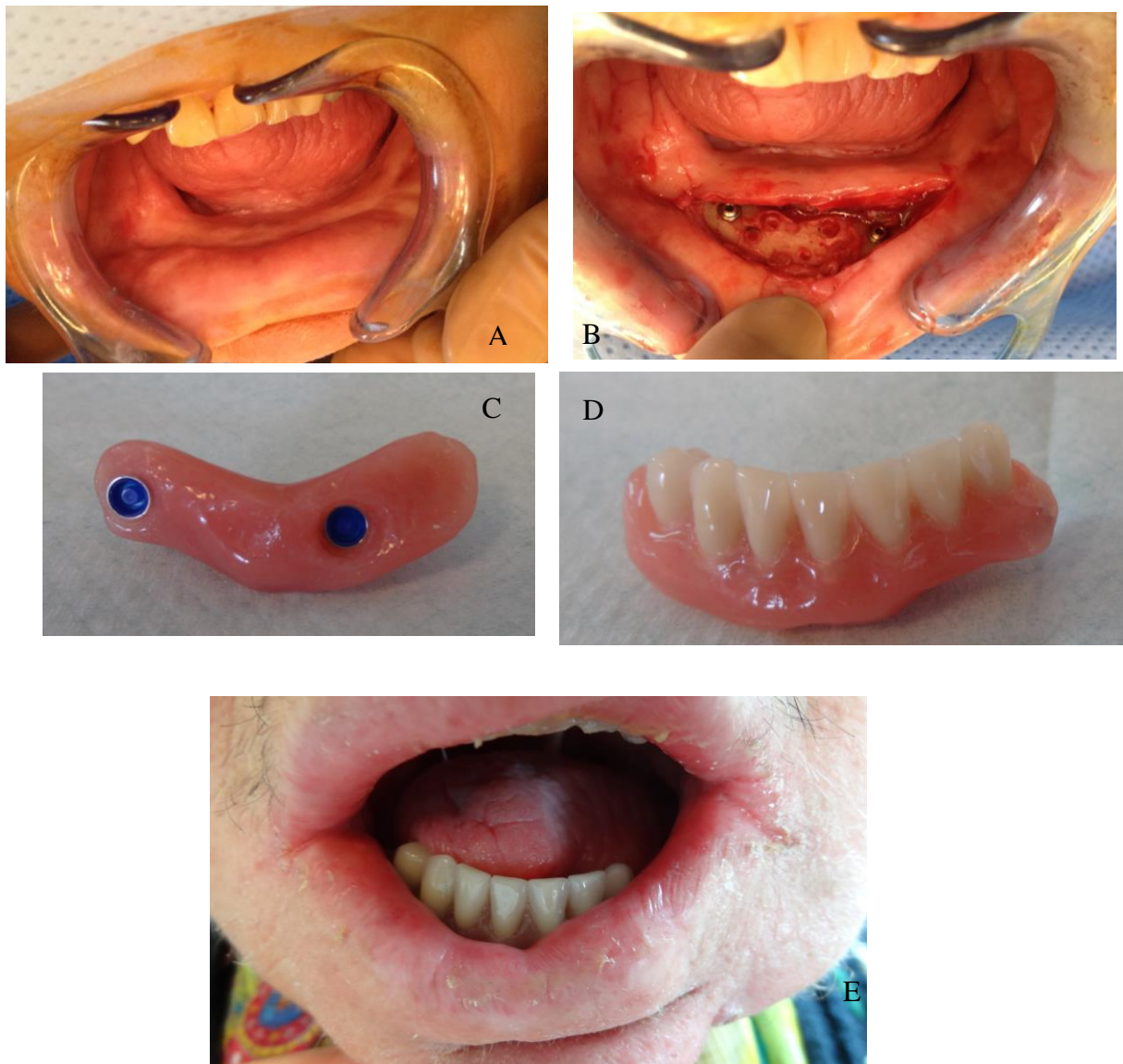


*Figure 24 : Essayages prothétiques des piliers, de l'armature et de la céramique.*



*Figure 25 : Panoramique de contrôle 1 mois après la mise en charge définitive*

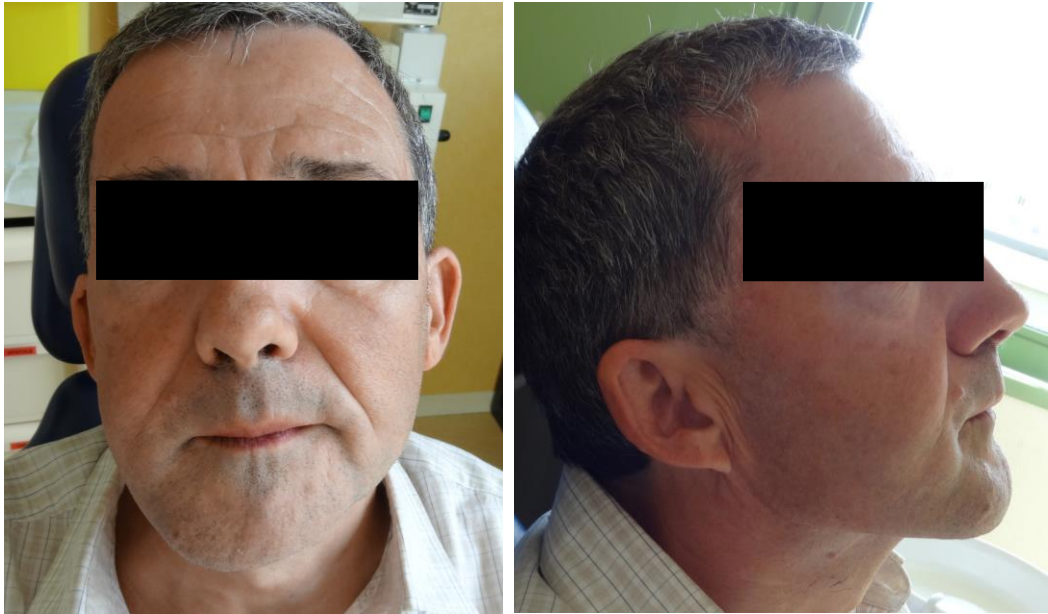### 2.1.3 Cas n° 3



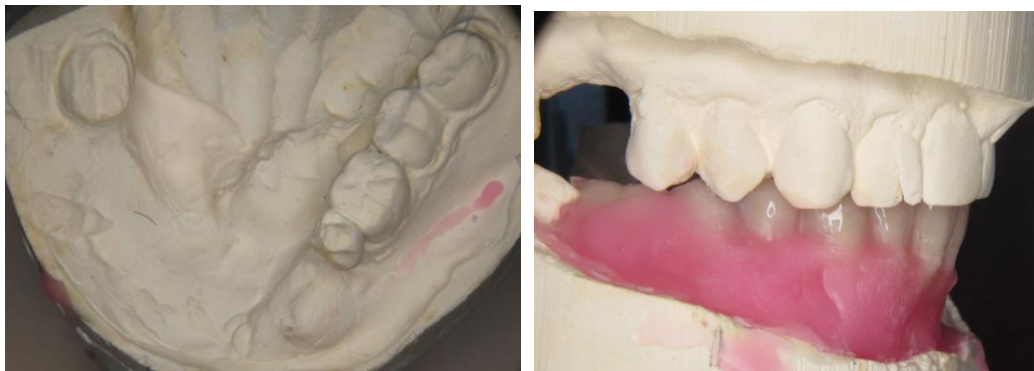
*Figure 26 Reconstruction symphysaire et branche horizontale par péroné A, B : Etat endobuccal pré implantaire et pose de 2 implants parasymphysaires sur péroné. C, D Intra et extrados prothétique de l'appareil amovible stabilisé par un système d'attache Locator. E Mise en charge prothétique.*



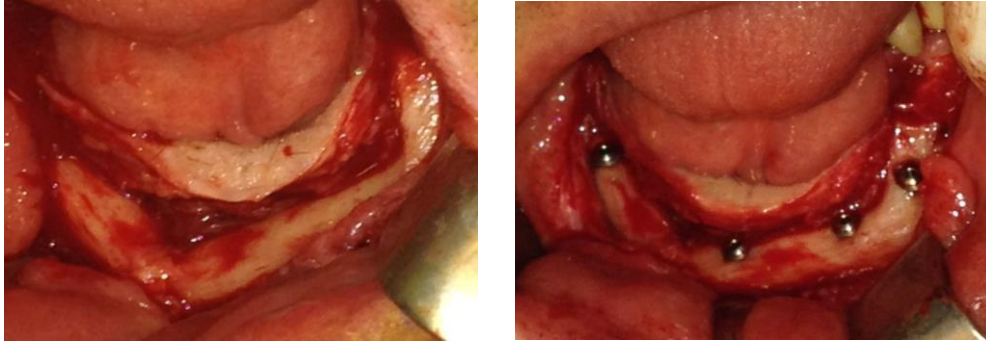
**2.1.4 Cas n° 4**



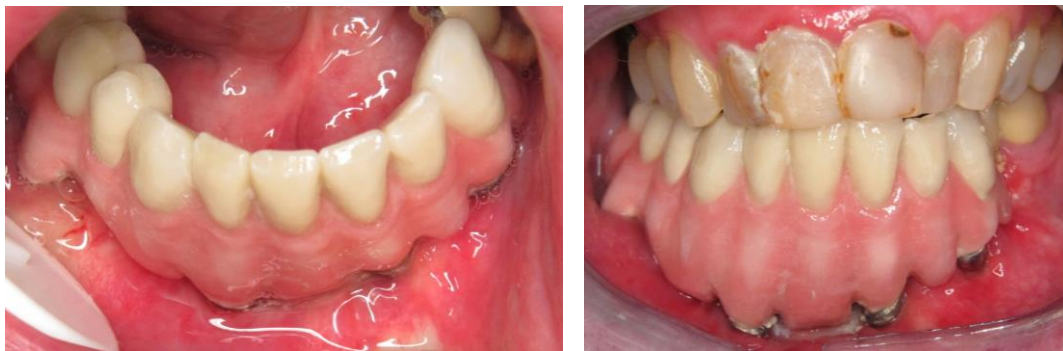**Figure 27 Reconstruction mandibulaire branche horizontale gauche, droite, et symphyse par LLP : Face, Profil.**



**Figure 28 Projet prothétique pré implantaire.**



*Figure 29 Chirurgie implantaire 9 mois après reconstruction : Dégagement du péroné, et pose de 4 implants.*



*Figure 30 Vue endobuccale prothèse fixe implanto-portée. (A noter l'orientation prothétique pour compenser le décalage osseux)*

## 2.2 Matériel et méthodes

Etude rétrospective mono centrique patients opérés dans le service de chirurgie maxillo-faciale du CHU de bordeaux de 2008 à 2016.

### 2.2.1 Matériel

Les critères d'**inclusion** sont : les patients ayant bénéficiés d'une greffe par lambeau libre de péroné suite à une mandibulectomie interromptrice, irradiés ou non. Seuls les implants posés sur péroné sont inclus.

Les critères d'**exclusion** sont une récurrence ou non contrôle carcinologique.

Les critères de **non inclusion** sont

- un refus de réhabilitation implanto-porté
- impossibilité financières
- mauvaise hygiène bucco dentaire
- tabagisme actif

Les **critères de jugement** de succès et survie implantaire sont les critères d'Albrektsson<sup>47</sup>. **Les critères de jugement de réhabilitation orale sont répertoriés sur une fiche de suivi personnalisée, remplie lors d'un entretien individuel ou téléphonique.** Nous avons mis aussi en avant un critère de jugement que nous ne retrouvons pas dans la littérature : le **nombre de séances de la prise d'empreinte a la mise en fonction de la prothèse.** C'est le critère qui nous paraît le plus objectif pour mettre en évidence la difficulté d'adapter une réhabilitation orale à une néo mandibule greffée. Le choix de l'échelle visuelle du **critère de satisfaction esthétique et fonctionnel** est modifié après le recueil de données en échelle numérique: 0 Non satisfait, 1 Satisfait, 2 très satisfait. (Déjà décrit par Chiapasco al. COIR 2008<sup>48</sup>)

## Fiche de suivi personnalisée

(cases cochées si OUI)

Nom : \_\_\_\_\_ Prénom : \_\_\_\_\_

Date de naissance :    /    /

Diagnostic :

**Date de la chirurgie de reconstruction:**    /    /

Radiothérapie

**Date de la chirurgie implantaire :**    /    /

Délai d'implantation **post rx** :   \_\_ mois

Délai d'implantation **post reconstruction** :   \_\_ mois

Nombres d'implants **sur le péroné** :

### Critères d'évaluations

?

#### Pour le chirurgien maxillo-facial

- Satisfaction de la reconstruction fonctionnelle
- Satisfaction de la reconstruction esthétique
- Pose des implants dans l'axe idéal prothétique

#### Critères de succès implantaire (Critères d'Albrektson)

- Absence de douleur
- Absence de suppuration et d'infection,
- Absence de mobilité,
- Absence de radioclarité péri implantaire
- Résorption alvéolaire <1,5mm la première année de mise en fonction
- Résorption alvéolaire <0,2mm les années suivante

#### Pour le chirurgien dentiste

- Implant utilisable prothétiquement : axe implantaire correct
- Quantité de gencive kératinisée suffisante
- Les bases osseuses permettent un concept occlusal fonctionnel dans la classe squelettique du patient avant reconstruction.

?

?





volume osseux, la position des vis, des plaques d'ostéosynthèses et de contrôler la qualité de la cicatrisation osseuse. La **pose d'implant est réalisée sous anesthésie générale** avec une irrigation abondante, par le chirurgien maxillo facial qui a effectué la reconstruction. Une antibiothérapie est réalisée (amoxicilline + clavulanique 1g x 3) pendant 8 jours. Les vis d'ostéosynthèse interférant avec le forage implantaire sont retirées. Dans certains cas, l'intégralité du matériel est déposé. Les implants sont enfouis selon une **technique en 2 temps**, ce qui nécessitera une réouverture chirurgicale afin de mettre en place les vis de cicatrisation. Les implants posés sont des Dentsply Implants®. Chez 2 patients dont la pose avait été effectuée il y a quelques années. La réouverture se fait sous anesthésie locale. Les vis de cicatrisation permettent au chirurgien dentiste d'accéder à l'implant pour commencer le travail de prothèse. Le chirurgien dentiste réalise la prothèse en étroite collaboration avec le prothésiste dentaire du service. Tous les patients ont bénéficiés d'un pilier prothétique en titane usiné sur mesure, Atlantis®. Le contrôle de la réhabilitation prothétique est réalisé 6 semaines après la pose. La maintenance se fait par un suivi régulier.

8 patients inclus, 22 implants posés dans le lambeau de fibula

- 3 patients irradiés, 5 non irradiés
- Types de prothèse : 6 fixées, 2 amovibles stabilisées

## 2.3 Résultats

	Effectifs		Type prothèse	Radio thérapie	Délai reconstruction / implantation	Délai mise en charge	Taux de succès	Taux de survie	Recul Mise en charge
	Patient	Implant							
1	BonSa	3	F	Non	6 mois	3 mois	77 %	100%	2 ans
2	LouCh	3	F	Non	16 mois	4 mois	77%	100%	2 ans
3	DupLu	2	F	Non	19 mois	4 mois	100%	100%	8 ans
4	PavFr	2	A	Oui	29 mois	3 mois	50%	50%	2 ans
5	BerSe	3	F	Non	14 mois	4 mois	100%	100%	4 mois
6	MouMi	2	A	Oui	24 mois	4 mois	100%	100%	5 mois
7	ChaGe	4	F	Oui	5 ans ½	5 mois	50%	75%	6 an ½
8	PelChr	3	F	Non	2 ans	10 ans	77%	100%	7 ans

*Figure 32 Récapitulatif du recueil de donnée. A: Prothèse amovible; F: Prothèse fixe.*

### 2.3.1 Délai entre reconstruction (+radiothérapie) et la pose des implants

Tous les patients qui ont bénéficié d'une radiothérapie ont eu une pose d'**implant différée**. Le délai était en moyenne de **24 mois** (6-66). Il permet un délai de contrôle chirurgical, de surveillance carcinologique, et limite le risque d'ostéoradionécrose secondaire à la pose d'implant. Le patient n° 7 avait été perdu de vue ce qui explique ce délai de prise en charge.

### 2.3.2 Délai de mise en charge

Le délai entre la pose de l'implant et la mise en charge était en moyenne de **4 mois**. Ce délai permet l'ostéointégration de l'implant. Le patient n° 8 à été perdu de vue 10 ans ce qui explique ce délai de prise en charge. 1 patient à nécessité la mise en place des vis de cicatrisation sous anesthésie générale car la palette cutanée à été désépaissie

dans le même temps.

### ***2.3.3 Taux de succès et taux de survie implantaire***

Le taux de **succès implantaire moyen était de 78,8%**. Le taux de **survie moyen était de 90 %**. 1 implant n'a pas été mis en charge du fait d'un axe inutilisable au niveau prothétique. Chez de nombreux patients, des bourgeons muqueux se sont formés autour des piliers. 1 échec précoce (<6 mois dans certains articles, *avant la mise en charge* dans d'autres articles) et 1 échec après mise en charge ont été relevés.

### ***2.3.4 Nombre de séances pour réaliser la prothèse***

Le nombre moyen de séances nécessaires à la réalisation de la prothèse sur péroné était de **10 par rapport à 4 en prothèse implantaire conventionnelle**. Cette différence est due à de nombreuses phases de prothèse transitoire pour la gestion de l'inflammation sous prothétique (empreintes Ire, validation du projet prothétique, maquette en cire, enregistrement du rapport entre les 2 arcades, choix de teinte, correction du concept occlusal, une empreinte avec les piliers de transfert, essai des piliers prothétiques, essai de l'armature puis mise en fonction, phases de transitoire).

### ***2.3.5 Critères de satisfaction esthétique et fonctionnel de la prothèse***

Sur le plan esthétique 100 % des patients était satisfait.

Sur le plan fonctionnel (occlusion, confort, hygiène) 75% était satisfait.

Cependant il était difficile pour les patients de dissocier « inconfort » fonctionnel de la non acceptation de leur état physique (séquelles chirurgicales...).

### ***2.3.6 Choix du type de prothèse***

2 patients sur 8 ont bénéficié d'une prothèse amovible contre 6 fixes. Le choix du type

de prothèse c'est fait en fonction de la taille et position de la résection, et de la dextérité des patients (nécessaire a au passage des brossettes et maintien de l'hygiène).

L'indication du type de prothèse s'est faite **au cas par cas**. La **maintenance à été privilégiée**. En général **les patients avec une édentation totale, difficulté de maintenance (Syndrome de Parkinson, Korsakoff...)** indiquait plutôt une **prothèse amovible**. Les patients ayant reçu une résection courte, avec des dents résiduelles, une bonne hygiène et dextérité indiquait une **prothèse fixe**.

## 2.4 Discussion

### 2.4.1 Le nombre de patient inclus

Notre étude ne comporte que 8 patients réhabilités, actuellement 2 sont en cours de prothèse et 1 en planification implantaire. Malgré les nombreux patients opérés par an dans le service, tous n'ont pas d'implants. Nous avons réellement développé le programme d'implants sur péroné depuis 2014 (« prise en charge considérée comme un retard majeur »<sup>49</sup>). Les cas de patients implantés avant sont exceptionnels. 2 patients opérés avaient été perdus de vue après la reconstruction et 2 après la pose d'implants . Les patients sont opérés dans plus de la moitié des cas pour des tumeurs de type T4 et certains sont décédés.

De plus la précarité financière de la grande majorité des patients, limite les possibilités de réhabilitation. Le 4ème plan cancer permet le remboursement par la sécurité sociale de 2 implants mandibulaires, si et seulement si, les dents résiduelles ne permettent pas la stabilité d'une prothèse et le reste du traitement est à leur charge. Enfin, le défaut d'hygiène de certains malades ou les comorbidités associées (syndrome de parkinson, de Korsakoff) limitent les possibilités de ré interventions.

### 2.4.2 La prothèse

Le type de prothèse dépend du nombre de dents restantes, de la taille de la résection de l'anatomie du greffon, du nombre d'implants, de l'occlusion et de l'habileté du patient a assurer la maintenance<sup>50 51</sup>. Peu de données permettent d'orienter

le choix prothétique. Certains auteurs préconisent les **prothèses fixées** sur des lambeaux courts et des **prothèses adjointes** sur des lambeaux longs <sup>52</sup>. Les données de la littérature sont **en accord avec les réhabilitations réalisées dans le service**. Les patients présentant des **édentements totaux ou dépassant la ligne médiane ont bénéficié de système amovible**. Les mêmes auteurs notent que les prothèses antérieures sont plus délicates à réaliser : le challenge esthétique est compliqué par un rideau labial marqué et une absence de vestibule <sup>52</sup>.

La **prothèse fixée** a l'avantage d'une bonne stimulation osseuse et d'un meilleur confort. Mais elle nécessite plus d'implants, elle complique la surveillance carcinologique et elle est difficile à faire lorsque la limitation d'ouverture buccale est importante. Son taux de succès implantaire avec prothèse fixée est compris entre 96 et 100 % pour Branemark et coll. <sup>53</sup> Il semble qu'un système de **prothèse transvissée et non scellée** facilite la maintenance. Il est fréquent de devoir déposer des couronnes et des bridges pour des raisons de fractures de céramique ou de pièces prothétiques. Le système transvissé a aussi un avantage quant à la surveillance carcinologique. Enfin il évite la présence de ciment de scellement qui est un des premiers facteurs de risque de péri implantite.

La **prothèse amovible** constitue une solution confortable pour le patient avec une dextérité médiocre, nécessite moins d'implants, la surveillance carcinologique est facile, elle permet de compenser partiellement le décalage vertical crestal <sup>51</sup>. Pour certains auteurs, ce rapport couronne-implant n'influence pas la survie implantaire à long terme <sup>54</sup>. Le taux de succès implantaire avec prothèse amovible est compris entre 89 et 100 % pour Branemark et coll.<sup>53</sup>

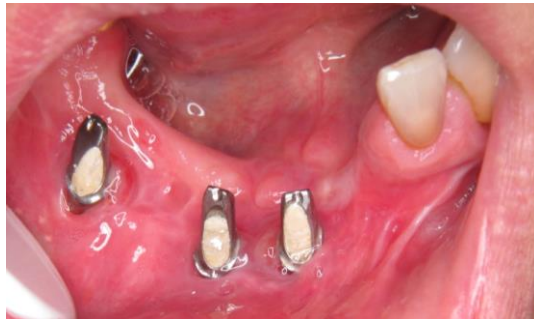Le taux de succès n'est pas significativement différents entre prothèse amovible et fixe.

53

Les éléments de **transferts d'empreintes** du commerce ainsi que les piliers Locator® ont des limites de dimension. Le fait de désépaissir la palette cutanée pendant la phase de réouverture permet d'utiliser les plus grandes tailles de vis de cicatrisation et transferts d'empreintes disponibles du système implantaire Dentsply®. Nous pouvons nous demander si nous pourrions réaliser des transferts d'empreinte ainsi que des piliers Locator sur mesure (calcinables par exemple). L'utilisation d'un autre système implantaire avec un accastillage prothétique plus varié est aussi envisageable.

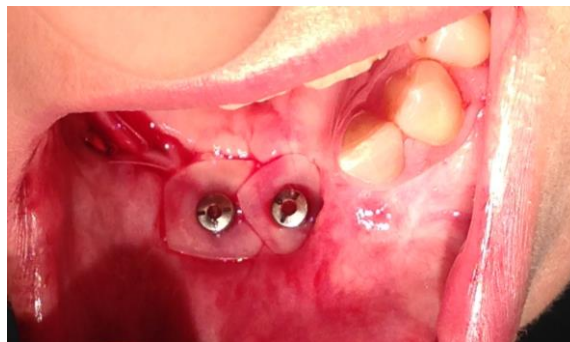### 2.4.3 Émergence des piliers prothétique et tissus mous

En implantologie conventionnelle les fibres de conjonctif viennent former un long épithélium de jonction au niveau du col implantaire avec un espace biologique autour de 2 mm. La présence de ce **pseudo épithélium de jonction** quant le pilier **émerge de la palette** n'est pas décrite dans la littérature. L'absence de gencive kératinisée expose plus facilement, comme en implantologie conventionnelle, à une atteinte bactérienne du col de l'implant ; avec un pronostic péjoratif si l'hygiène n'est pas rigoureuse.



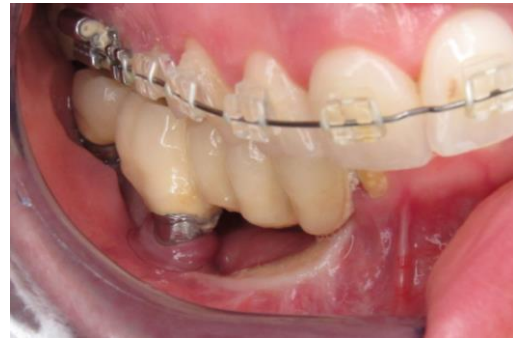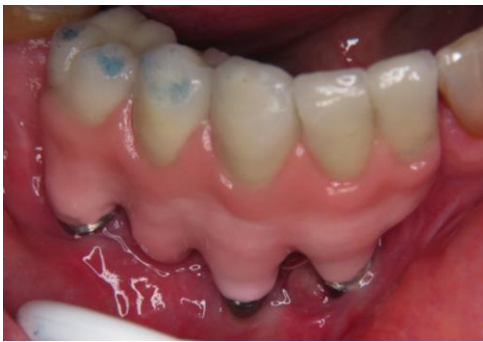*Figure 33 Emergence des piliers dans la muqueuse libre. L'absence de gencive kératinisée expose plus facilement le col implantaire à la contamination bactérienne.*

Certaines techniques ont été entreprises comme l'excision de la palette cutanée au col de l'implant, on la mise en place d'un joint siliconé autour de la vis de cicatrisation afin de refouler la muqueuse et faciliter l'empreinte. L'excision tend à modifier la qualité tissulaire autour du col mais les résultats retrouvés dans la littérature sont inconstants. La mise en place d'un joint de silicone n'apporte aucun bénéfice sur le profil d'émergence tissulaire autour du col.



*Figure 34 Insertion d'un joint de silicone autour du pilier de cicatrisation. Aucun bénéfice sur les tissus ou la prothèse n'a été observé.*

Comme décrit par certains auteurs <sup>5556</sup> à court et moyen terme nous avons vu des bourgeons muqueux inflammatoires apparaître autour des piliers. Il semble que la résine acrylique des prothèses provisoires aggrave ce phénomène. Nous avons privilégié les



maté  
riau  
x  
céra  
miq  
ues  
et

espacé des tissus **pour limiter**

**l'irritation.**

A B

*Figure 35 A :Essayage du bridge céramique après le port d'une prothèse provisoire en résine. Présence d'un bourgeon inflammatoire en arrière du pilier antérieur. B : Prothèse espacée et col muqueux sain autour du pilier.*

La greffe de gencive  
kératinisée dans les

réhabilitations orales sur péroné est une préparation pré prothétique simple et reste la seule solution pérenne. <sup>57 58</sup> Elle est citée mais il n'existe pas de publication concernant la technique ni les résultats.

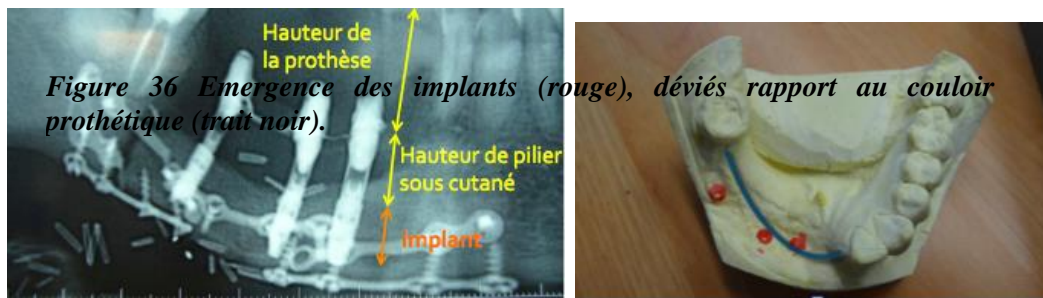
#### **2.4.4 L'axe implantaire**

Il est difficile de dégager des recommandations particulières quant à la mise en condition mandibulaire (oxygénothérapie hyperbare) et au protocole d'implantation. Les risques d'échecs restent réels mais ne sont pas correctement évalués.

Le **taux de succès** retrouvé dans la littérature est de 80 % <sup>59</sup> à 99 % <sup>60</sup> ; ce taux est principalement influencé par l'association ou non de la chirurgie avec la radiothérapie (et les doses de celle-ci). Le taux de succès de cette série est à nuancer, dans la mesure

où elle ne présente qu'un petit nombre de cas et d'implants et que le recul pour certains patients est encore faible.

Le rapport implant clinique (orange) / couronne clinique (jaune) est défavorable : l'espace prothétique est plus important à reconstruire, et est dévié par rapport à l'os de péroné.

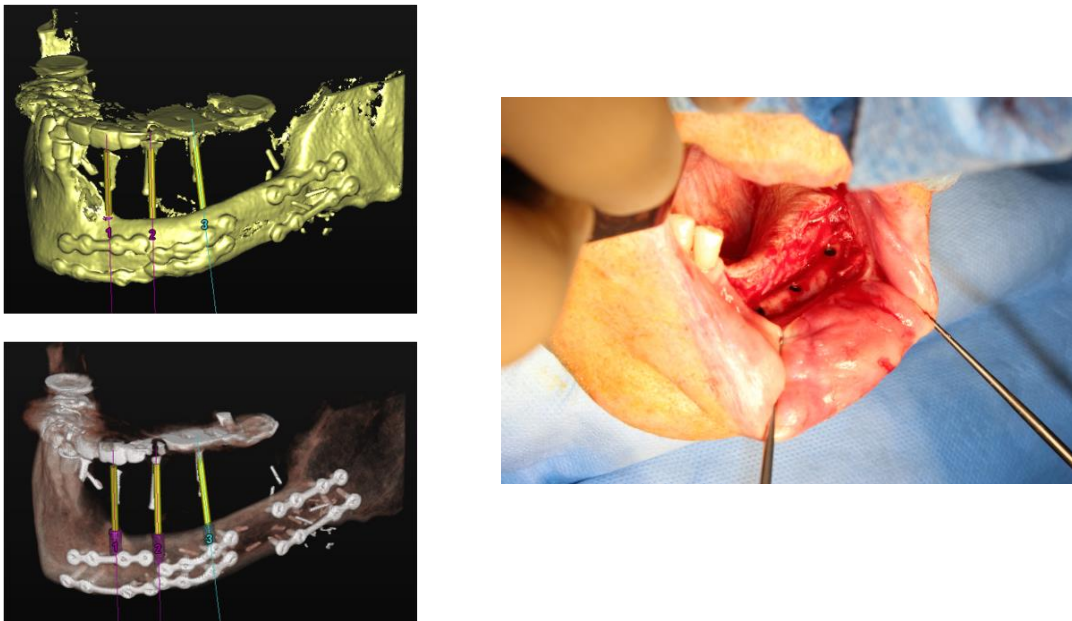


Simplement par le fait que que le péroné reconstruise le contour esthétique du visage (os basal), les implants sont dans une position latérale par rapport au couloir prothétique. Les **piliers angulés** sont fréquemment utilisés en implantologie conventionnelle. Ils permettent de « récupérer » les erreurs d'axes. Une divergence  $>20^\circ$  entraîne une contrainte biomécanique avec majoration du **risque de fractures des pièces prothétiques**. Ce risque diminue d'autant que la répartition des forces sur plusieurs implants est importante. Le **problème d'axe implantaire est récurrent dans la littérature**. Les 37 implants sur LLP d'Iizuka étaient ostéointégrés, mais seulement 62,2 % étaient exploitables<sup>52</sup>. 4 implants de Chan sont restés en couvertures à cause d'une position inadéquante ou d'une inclinaison qui présentait des incompatibilités avec le montage prothétique.<sup>32</sup> Nous retrouvons ces chiffres dans notre étude car **2 implants sur 22 n'ont pu être mis en charge** à cause de leur position inexploitable prothétiquement. Cet écueil est dû au **choix de l'axe implantaire non guidé par la**



**prothèse mais par la quantité d'os disponible et à une chirurgie à main levée sans repères dentaires antagonistes.**

Afin de guider un positionnement implantaire idéal et guidé par prothèse, les techniques d'**Implantologie Assistée par Ordinateur (IAO)** sont de plus en plus décrites dans la littérature. Actuellement à l'essai dans le service, le logiciel de planification et de chirurgie guidée **Simplant**® semble être un outil intéressant à la pose des implants dans l'axe prothétique optimal. Les systèmes de planification implantaire également utilisés sont le logiciel de planification implantaire 3D PositDental® et le guide chirurgical PositGuide®<sup>61</sup>. Ils apportent un réel avantage pour la facilité de réalisation de la prothèse.



*Figure 37 Patient n°6, planification de chirurgie guidée avec le logiciel Simplant, chirurgie implantaire respectant une position et un axe idéal.*

#### **2.4.5 La fibula : intérêt et limites**

D'après Taylor et coll. , la fibula possède plusieurs avantages :

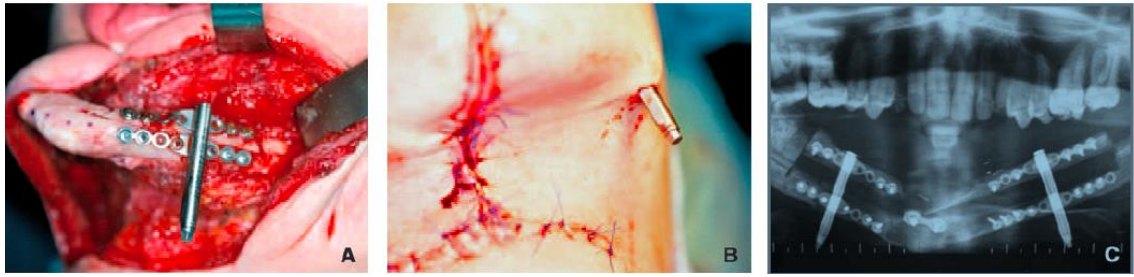- résistance mécanique a la torsion
- longueur d'os suffisante pour tout type restaurations
- liberté de positionnement dans les 3 plans de l'espace

Pour la mandibule, le greffon micro anastomosé constitue un site correct pour placer des implants. Il présente une résorption osseuse similaire à celle d'une mandibule normale (0,2 mm pour 2 ans ) <sup>62</sup> et **possède sa propre vascularisation**, ce qui lui confère la propriété d' être **implanté même après radiothérapie** <sup>63</sup>. Par ailleurs, Serra<sup>14</sup> a montré que si la radiothérapie a lieu avant la greffe, la vascularisation et les cellules osseuses du greffon ne sont pas altérées.

L'os de fibula est étroit et cortical. L'examen morphologique et morphométrique de 80 fibulas sur cadavres montre un maximum de section fibulaire de 13,1 mm et le maximum d'épaisseur de corticale de 4,1 mm <sup>64</sup>. La portion coronaire du lambeau de fibula suit une inclinaison buccale par conséquence l'implant endo-osseux suit la direction de l'os <sup>65</sup>. Frodel et coll <sup>15</sup> reporte que le lambeau de crête iliaque et de fibula ont des dimensions adéquates au placement d'implants de 10 mm de long avec pour avantage un ancrage bicortical. 52% des fibulas ont un volume osseux adéquat pour 4 implants de 10 mm de long <sup>49</sup>. Cependant la **limitation de hauteur verticale** va altérer la restauration prothétique idéale.<sup>67</sup> Afin de retrouver un **volume osseux vertical suffisant**, certains auteurs décrivent des techniques dont certaines de **Chirurgie Assistée par Ordinateur (CAO)**:

- *La distraction osseuse verticale*

Elle permet une augmentation osseuse secondaire après la greffe de péroné. Elle nécessite un temps chirurgical supplémentaire avec ostéotomie longitudinale dans le péroné mise en place d'un dispositif de distraction a vérin, activable par l'équipe soignante ou le patient lui même. <sup>46 69 70 71</sup> L'activation se fait selon un rythme habituel de 1 mm par jour en fonction de la tolérance.

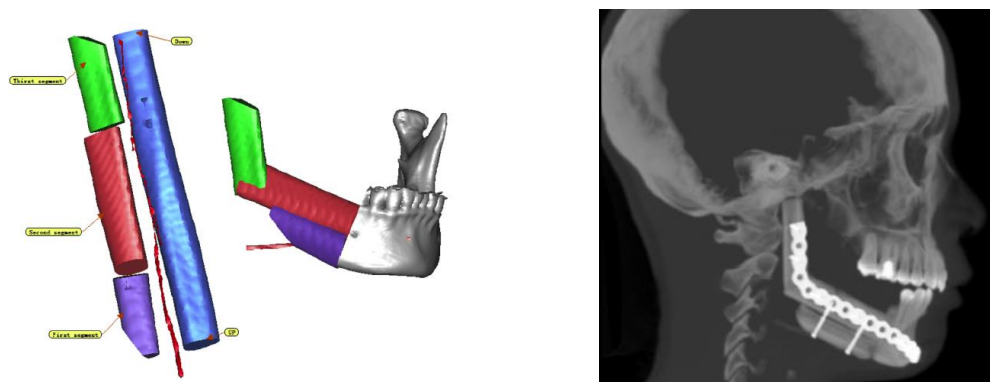


**Figure 38** A. mise en place du distracteur. B. Le mécanisme de distraction percutané. C. Panoramique dentaire en fin de distraction verticale. Gain de hauteur significatif autorisant la mise en place d'implants dentaires. (Reconstruction mandibulaire des pertes de substances acquises. 2008 Elsevier Masson (Tout droit réservés).

Il semble raisonnable de **limiter l'indication aux patients non irradiés** pour des raisons de souffrance tissulaires, de risque d'exposition osseuse et de matériel. Cette méthode semble obsolète car la morbidité de la technique (risque infectieux majeur) est importante et nécessite des interventions pour la pose et la dépose du matériel.

- *La reconstruction par technique double barre*

Le lambeau de fibula en double barre corrige le décalage vertical entre les crêtes fibulaire et alvéolaire <sup>45 72 67 72</sup>. L'implantation au travers des quatre corticales est possible. Wang et coll. ainsi que Zheng et coll.<sup>73</sup> réalisent le montage en double barre en y associant une technique de simulation pré opératoire. Le logiciel utilisé est SimPlant Pro-software (version 11.04). La simulation permet la fabrication d'un modèle individuel (stéréo lithographique) qui sera utilisé pendant la chirurgie. La méthode permet d'atteindre une **hauteur « alvéolaire » et des contours du visage satisfaisants** avec des complications mineures chez tous les patients.



**Figure 39** Planification 3D et résultat radiologique post opératoire utilisant la technique double barre. Noter le respect de la continuité de l'os basal ainsi que le gain osseux vertical.

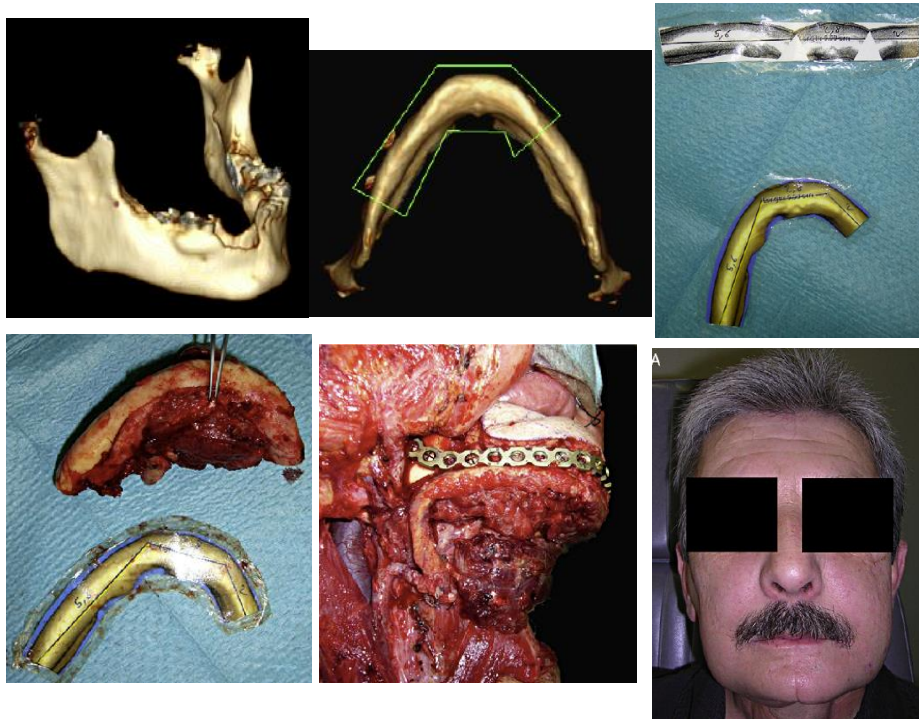
#### 2.4.6 Le décalage des bases osseuse

La reconstruction entraîne un décalage des bases osseuse dans les 3 sens de l'espace (**dévi**ation du point menton, **hyper** ou **hypo** divergence du profil, **prognathie** par excès de matière de reconstruction). L'espace prothétique disponible est souvent réduit dans les secteurs postérieurs. Il devient difficile d'obtenir l'accès à l'implant le plus distal. De plus le lambeau de péroné redéfinit les **contours esthétiques du visage, donc est plutôt latéral, et correspond rarement à la position du volume osseux nécessaire pour les implants.**

Afin de parfaire la **morphologie néo mandibulaire la plus proche de l'état initial**, 2 principales techniques sont décrites dans la littérature :

- *Modélisation 3D pré chirurgicale*

Dans leur étude, Albert et coll <sup>74</sup> utilisent le logiciel de modélisation 3D **Osirix®**. Celui ci, à partir du scanner pré-opératoire, permet de réaliser une modélisation de la perte de substance mandibulaire. Il indique le segment à réséquer et permet de déterminer le nombre et la position des ostéotomies.



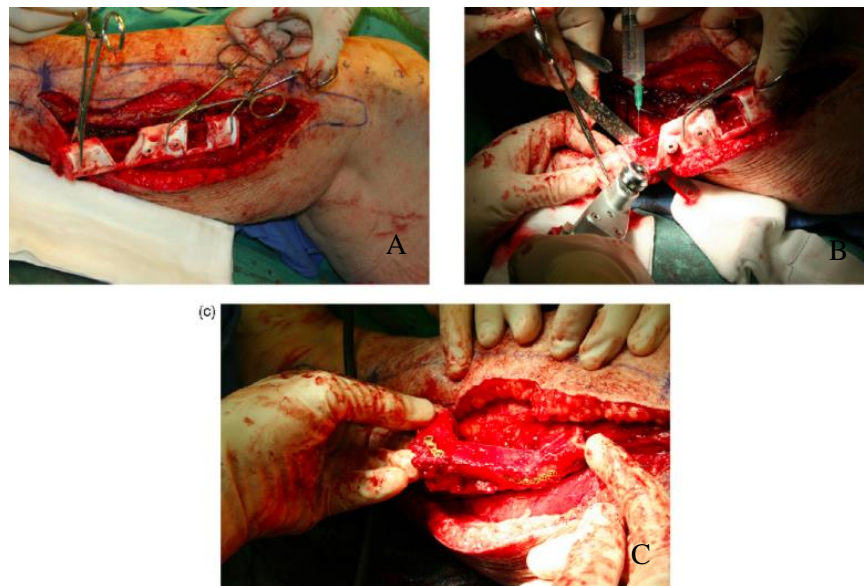
*Figure 40 Résection virtuelle de la lésion. Impression papier utilisée comme modèle morphologique au péroné.*

**Nous avons utilisé ce logiciel chez 3 patients. Cette technique manque de précision, mais est utile car le logiciel est gratuit, le seul coût est celui de l'impression papier et du film transparent stérile.**

Dans son étude, Zheng <sup>73</sup> prégalbe les plaques d'ostéosynthèses sur un modèle stéréolithographique. Modèle réalisé après résection virtuelle. Cette technique donne de bon résultats tant d'un point de vue **esthétique qu'occlusal**.

- *Le guide de coupe stéréo lithographique*

Cette technologie facilite la précision et donne une morphologie du visage proche de celle du patient. Le guide est particulièrement utile si la reconstruction par LLP est effectuée peu fréquemment. <sup>75 76</sup> Le problème principal reste le cout très élevé de se techniques.



**Figure 41 A. Guide in situ pendant l'opération B. La scie est guidée pendant l'ostéotomie C. Les ostéotomies et l'ostéosynthèse sont réalisées <sup>76</sup>**

#### **2.4.7 La satisfaction du patient**

La réhabilitation permet une amélioration significative de qualité de vie, du coefficient masticatoire succès et la perception de soi. Malgré la qualité des reconstructions chirurgicales et prothétiques, il est difficile pour les patients de



s'extraire de cette image de « mutilé ». Les trismus post radique restent fréquents et limitent l'ouverture buccale.

Le cout des implants et de la prothèse reste un frein. La prise en charge par la sécurité sociale ne concerne que certaines réhabilitations (quatre implants maxillaire et/ou deux implants mandibulaire au maximum si les dents résiduelles ne peuvent permettre une stabilisation prothétique suffisante). La sécurité sociale souhaite que la prescription implantaire relève d'une **réunion de concertation pluridisciplinaire** associant un chirurgien maxillo-facial, un radiothérapeute et un stomatologue ou dentiste. Dans les autres cas font ils font l'objet de devis comme tout traitement implantaire standard.

## **Conclusion**

Réaliser un environnement pérenne à la prothèse sur implant dans la reconstruction par lambeau libre de péroné constitue un défi. Les technologies numériques de planification 3D permettent de simuler l'intervention chirurgicale sur des modèles tridimensionnels physiques ou virtuels, créés à partir de l'imagerie du patient. Elles permettent également la fabrication, par procédé d'imprimerie tridimensionnelle ou d'usinage, d'outils physiques facilitant la chirurgie et deviennent des outils incontournables.

**En conclusion, nous pouvons proposer un protocole de prise en charge idéal :**

Chez les patients reconstruits **ne nécessitant pas de radiothérapie** ou avec édentement partiel:

1. Projet prothétique validé par le patient, privilégier la céramique transvissée
2. Reconstruction-implantation immédiate (favoriser le double barre planifié en CAO)
3. 6 mois après : Deuxième temps chirurgical (greffe de gencive kératinisée + vis de cicatrisation)

4. 6 semaines après : Etapes de prothèse standard jusqu'à mise en charge
5. Maintenance tous les 3 mois puis bi annuel.

Chez les patients reconstruits nécessitant de la **radiothérapie** ou avec **édentement complet**:

1. **Reconstruction** avec un outil de planification pré opératoire en technique double barre (CAO)
2. 6 semaines après : Début de la **radiothérapie**
3. **Projet** prothétique validé par le patient, privilégier une **prothèse amovible** avec peu d'appui muqueux ou sans contraintes traumatiques.
4. 9 mois après la radiothérapie : **Chirurgie implantaire** (enfoui)
6. 4 mois après : Deuxième temps chirurgical (**mise en place du pilier de cicatrisation + greffe de gencive** kératinisée +/- dégraissage de la palette)
5. 6 semaines après : Etapes de **prothèse** standard jusqu'à mise en charge
6. **Maintenance** tous les 3 mois puis bi annuel

## Bibliographie

1. INCa. Les cancers en France. Edition 2014. (2015).
2. Thiele, O. C., Seeberger, R., Engel, M., Freier, K. & Hoffmann, J. Development of the clinical use of distant flaps for head and neck reconstruction. *J. Cranio-Maxillofac. Surg.* **42**, 79–83 (2014).
3. Bodard, A.-G. *et al.* Dental implants and free fibula flap: 23 patients. *Rev. Stomatol. Chir. Maxillofac.* **112**, e1–e4 (2011).
4. Salinas, T. J., Desa, V. P., Katsnelson, A. & Miloro, M. Clinical Evaluation of Implants in Radiated Fibula Flaps. *J. Oral Maxillofac. Surg.* **68**, 524–529 (2010).
5. Reconstruction chirurgicale des pertes de substances mandibulaires acquises.pdf.
6. Marx, R. E. Osteoradionecrosis: a new concept of its pathophysiology. *J. Oral Maxillofac. Surg. Off. J. Am. Assoc. Oral Maxillofac. Surg.* **41**, 283–288 (1983).
7. Jereczek-Fossa, B. A. & Orecchia, R. Radiotherapy-induced mandibular bone complications. *Cancer Treat. Rev.* **28**, 65–74 (2002).
8. Société Française de Chirurgie Orale. Prise en charge des foyers infectieux bucco-dentaires. (2015).
9. Robard, L., Louis, M.-Y., Blanchard, D., Babin, E. & Delanian, S. Medical treatment of osteoradionecrosis of the mandible by PENTOCLO: preliminary results. *Eur. Ann. Otorhinolaryngol. Head Neck Dis.* **131**, 333–338 (2014).
10. Société française de stomatologie et de chirurgie maxillofaciale et chirurgie orale. Recommandations implantologie et bisphosphonates. (2013).
11. Rocca, A., Paoli, J. R., Leonetti, G., Lenzi, E. & de Montera, A. M. [Gunshot injuries of the face. Clinical observations in 21 cases]. *Ann. Chir. Plast. Esthét.* **43**,



- 125–131 (1998).
12. Germain, M. A. *et al.* [Mandibular reconstruction using free vascularized fibula transplant]. *Chir. Mém. Académie Chir.* **117**, 445–453 (1991).
  13. Bozec, A. *et al.* [Mandibular reconstruction with osseous free flaps: functional results]. *Ann. Oto-Laryngol. Chir. Cervico Faciale Bull. Société Oto-Laryngol. Hôp. Paris* **124**, 16–24 (2007).
  14. Serra, J. M., Paloma, V., Mesa, F. & Ballesteros, A. The vascularized fibula graft in mandibular reconstruction. *J. Oral Maxillofac. Surg. Off. J. Am. Assoc. Oral Maxillofac. Surg.* **49**, 244–250 (1991).
  15. Frodel, J. L., Jr *et al.* Osseointegrated implants: a comparative study of bone thickness in four vascularized bone flaps. *Plast. Reconstr. Surg.* **92**, 449–455; discussion 456–458 (1993).
  16. Cariou, J. L. [The peroneal or fibular free flaps. Surgical anatomy, operative procedures and indications]. *Ann. Chir. Plast. Esthét.* **45**, 219–271 (2000).
  17. Nao, E.-E. M. *et al.* La chirurgie reconstructive cervicofaciale par lambeaux libres chez le sujet âgé. *Ann. Fr. Oto-Rhino-Laryngol. Pathol. Cervico-Faciale* **128**, 61–65 (2011).
  18. Hidalgo, D. A. Aesthetic improvements in free-flap mandible reconstruction. *Plast. Reconstr. Surg.* **88**, 574–585; discussion 586–587 (1991).
  19. Colella, G., Cannavale, R., Pentenero, M. & Gandolfo, S. Oral implants in irradiated patients: a systematic review. *Int. J. Oral Maxillofac. Implants* **22**, 616–622 (2007).
  20. Niimi, A., Ueda, M., Keller, E. E. & Worthington, P. Experience with osseointegrated implants placed in irradiated tissues in Japan and the United States. *Int. J. Oral Maxillofac. Implants* **13**, 407–411 (1998).

21. August, M., Bast, B., Jackson, M. & Perrott, D. Use of the fixed mandibular implant in oral cancer patients: a retrospective study. *J. Oral Maxillofac. Surg. Off. J. Am. Assoc. Oral Maxillofac. Surg.* **56**, 297–301 (1998).
22. Jacobsen, C. *et al.* Is mandibular reconstruction using vascularized fibula flaps and dental implants a reasonable treatment? *Clin. Implant Dent. Relat. Res.* **16**, 419–428 (2014).
23. Colella, G., Cannavale, R., Pentenero, M. & Gandolfo, S. Oral implants in irradiated patients: a systematic review. *Int. J. Oral Maxillofac. Implants* **22**, 616–622 (2007).
24. Claudy, M. P. *et al.* Time Interval after Radiotherapy and Dental Implant Failure: Systematic Review of Observational Studies and Meta-Analysis: Radiotherapy and Dental Implant Failure. *Clin. Implant Dent. Relat. Res.* **17**, 402–411 (2015).
25. Mancha de la Plata, M. *et al.* Osseointegrated implant rehabilitation of irradiated oral cancer patients. *J. Oral Maxillofac. Surg. Off. J. Am. Assoc. Oral Maxillofac. Surg.* **70**, 1052–1063 (2012).
26. Ferrari, S. *et al.* Rehabilitation with endosseous implants in fibula free-flap mandibular reconstruction: a case series of up to 10 years. *J. Cranio-Maxillo-fac. Surg. Off. Publ. Eur. Assoc. Cranio-Maxillo-fac. Surg.* **41**, 172–178 (2013).
27. Granström, G., Tjellström, A. & Brånemark, P. I. Osseointegrated implants in irradiated bone: a case-controlled study using adjunctive hyperbaric oxygen therapy. *J. Oral Maxillofac. Surg. Off. J. Am. Assoc. Oral Maxillofac. Surg.* **57**, 493–499 (1999).
28. Roumanas, E. D. *et al.* Reconstructed mandibular defects: fibula free flaps and osseointegrated implants. *Plast. Reconstr. Surg.* **99**, 356–365 (1997).
29. Schiegnitz, E., Al-Nawas, B., Kämmerer, P. W. & Grötz, K. A. Oral rehabilitation

- with dental implants in irradiated patients: a meta-analysis on implant survival. *Clin. Oral Investig.* **18**, 687–698 (2014).
30. Sclaroff, A., Haughey, B., Gay, W. D. & Paniello, R. Immediate mandibular reconstruction and placement of dental implants. At the time of ablative surgery. *Oral Surg. Oral Med. Oral Pathol.* **78**, 711–717 (1994).
31. Urken, M. L. *et al.* Primary placement of osseointegrated implants in microvascular mandibular reconstruction. *Otolaryngol.--Head Neck Surg. Off. J. Am. Acad. Otolaryngol.-Head Neck Surg.* **101**, 56–73 (1989).
32. Chan, M. F., Hayter, J. P., Cawood, J. I. & Howell, R. A. Oral rehabilitation with implant-retained prostheses following ablative surgery and reconstruction with free flaps. *Int. J. Oral Maxillofac. Implants* **12**, 820–827 (1997).
33. Urken, M. L. *et al.* Oromandibular reconstruction using microvascular composite flaps: report of 210 cases. *Arch. Otolaryngol. Head Neck Surg.* **124**, 46–55 (1998).
34. Weischer, T. & Mohr, C. Ten-year experience in oral implant rehabilitation of cancer patients: treatment concept and proposed criteria for success. *Int. J. Oral Maxillofac. Implants* **14**, 521–528 (1999).
35. Barber, H. D., Seckinger, R. J., Hayden, R. E. & Weinstein, G. S. Evaluation of osseointegration of endosseous implants in radiated, vascularized fibula flaps to the mandible: a pilot study. *J. Oral Maxillofac. Surg. Off. J. Am. Assoc. Oral Maxillofac. Surg.* **53**, 640–644; discussion 644–645 (1995).
36. Smolka, K. *et al.* Fibula free flap reconstruction of the mandible in cancer patients: evaluation of a combined surgical and prosthodontic treatment concept. *Oral Oncol.* **44**, 571–581 (2008).
37. BALDONI M. Réhabilitation prothétique sur des implants ostéo-intégrés dans l'os soumis à radiothérapie : protocoles thérapeutiques. *Le Chir. Dent. Fr.*, 1995 p.53–60

38. Albrektsson, T., Zarb, G., Worthington, P. & Eriksson, A. R. The long-term efficacy of currently used dental implants: a review and proposed criteria of success. *Int J Oral Maxillofac Implants* **1**, 11–25 (1986).
39. Karthik, K., Sivakumar, Sivaraj & Thangaswamy, V. Evaluation of implant success: A review of past and present concepts. *J. Pharm. Bioallied Sci.* **5**, 117 (2013).
40. McGhee, M. A., Stern, S. J., Callan, D., Shewmake, K. & Smith, T. Osseointegrated implants in the head and neck cancer patient. *Head Neck* **19**, 659–665 (1997).
41. Gürlek, A., Miller, M. J., Jacob, R. F., Lively, J. A. & Schusterman, M. A. Functional results of dental restoration with osseointegrated implants after mandible reconstruction. *Plast. Reconstr. Surg.* **101**, 650–655; discussion 656–659 (1998).
42. Bodard, A.-G. *et al.* Implants dentaires et lambeau de fibula microanastomosé: 23 patients. *Rev. Stomatol. Chir. Maxillofac.* **109**, 363–366 (2008).
43. Foster, R. D., Anthony, J. P., Sharma, A. & Pogrel, M. A. Vascularized bone flaps versus nonvascularized bone grafts for mandibular reconstruction: an outcome analysis of primary bony union and endosseous implant success. *Head Neck* **21**, 66–71 (1999).
44. Barrowman, R. A., Wilson, P. R. & Wiesenfeld, D. Oral rehabilitation with dental implants after cancer treatment. *Aust. Dent. J.* **56**, 160–165 (2011).
45. Walton, J. N. & MacEntee, M. I. Problems with prostheses on implants: a retrospective study. *J. Prosthet. Dent.* **71**, 283–288 (1994).
46. Katsoulis, J., Brunner, A. & Mericske-Stern, R. Maintenance of implant-supported maxillary prostheses: a 2-year controlled clinical trial. *Int. J. Oral Maxillofac. Implants* **26**, 648–656 (2011).

47. Albrektsson, T., Zarb, G., Worthington, P. & Eriksson, A. R. The long-term efficacy of currently used dental implants: a review and proposed criteria of success. *Int. J. Oral Maxillofac. Implants* **1**, 11–25 (1986).
48. Chiapasco, M., Colletti, G., Romeo, E., Zaniboni, M. & Brusati, R. Long-term results of mandibular reconstruction with autogenous bone grafts and oral implants after tumor resection. *Clin. Oral Implants Res.* **19**, 1074–1080 (2008).
49. e-cancer.fr. Rapport du plan cancer 2014-2019.
50. Kovács, A. F. Influence of the prosthetic restoration modality on bone loss around dental implants placed in vascularized iliac bone grafts for mandibular reconstruction. *Otolaryngol.--Head Neck Surg. Off. J. Am. Acad. Otolaryngol.-Head Neck Surg.* **123**, 598–602 (2000).
51. Brogniez, V., Lejuste, P., Pecheur, A. & Reychler, H. Dental prosthetic reconstruction of osseointegrated implants placed in irradiated bone. *Int. J. Oral Maxillofac. Implants* **13**, 506–512 (1998).
52. Iizuka, T. *et al.* Oral rehabilitation after mandibular reconstruction using an osteocutaneous fibula free flap with endosseous implants. Factors affecting the functional outcome in patients with oral cancer. *Clin. Oral Implants Res.* **16**, 69–79 (2005).
53. Bränemark PI, Zarb GA & Albrektsson T. *Prothèses ostéointégrées*. (Cdp, 1988).
54. Kramer, F.-J., Dempf, R. & Bremer, B. Efficacy of dental implants placed into fibula-free flaps for orofacial reconstruction. *Clin. Oral Implants Res.* **16**, 80–88 (2005).
55. Ciocca, L., Corinaldesi, G., Marchetti, C. & Scotti, R. Gingival hyperplasia around implants in the maxilla and jaw reconstructed by fibula free flap. *Int. J. Oral Maxillofac. Surg.* **37**, 478–480 (2008).

56. Deepak Kademani & Paul Tiwana. *Atlas of Oral & Maxillofacial surgery*.
57. Shaw, R. J. *et al.* Oral rehabilitation after treatment for head and neck malignancy. *Head Neck* **27**, 459–470 (2005).
58. Werkmeister, R., Szulczewski, D., Walteros-Benz, P. & Joos, U. Rehabilitation with dental implants of oral cancer patients. *J. Cranio-Maxillo-fac. Surg. Off. Publ. Eur. Assoc. Cranio-Maxillo-fac. Surg.* **27**, 38–41 (1999).
59. Esser, E. & Wagner, W. Dental implants following radical oral cancer surgery and adjuvant radiotherapy. *Int. J. Oral Maxillofac. Implants* **12**, 552–557 (1997).
60. Cheung, L. K. & Leung, A. C. F. Dental implants in reconstructed jaws: implant longevity and peri-implant tissue outcomes. *J. Oral Maxillofac. Surg. Off. J. Am. Assoc. Oral Maxillofac. Surg.* **61**, 1263–1274 (2003).
61. Lhermusier.E (Nom), Pronost.X, Lopez.R, Boutault.F & Jalbert.F. Evaluation de la fiabilité de la planification implantaire. 3D PositDental® et du guide chirurgical PositGuide®. *Société Fr. Chir. Maxillo-Faciale Stomatol. 49ième Congrès Versailles*
62. Aldegheri, A. *et al.* [Dental rehabilitation using osseointegrated implants: treatment of oro-maxillo-facial cancer. A preliminary study of 7 cases]. *Rev. Stomatol. Chir. Maxillofac.* **97**, 108–116 (1996).
63. Brogniez, V., Lejuste, P., Pecheur, A. & Reychler, H. Dental prosthetic reconstruction of osseointegrated implants placed in irradiated bone. *Int. J. Oral Maxillofac. Implants* **13**, 506–512 (1998).
64. Matsuura, M., Ohno, K., Michi, K., Egawa, K. & Takiguchi, R. Clinicoanatomic examination of the fibula: anatomic basis for dental implant placement. *Int. J. Oral Maxillofac. Implants* **14**, 879–884 (1999).
65. Khatami, A. H., Toljanic, J. A. & Kleinman, A. Mandibular reconstruction with vascularized fibula flap and osseointegrated implants: a clinical report. *J. Oral*

*Implantol.* **36**, 385–390 (2010).

66. Klesper, B., Wahn, J. & Koebke, J. Comparisons of bone volumes and densities relating to osseointegrated implants in microvascularly reconstructed mandibles: a study of cadaveric radius and fibula bones. *J. Cranio-Maxillo-fac. Surg. Off. Publ. Eur. Assoc. Cranio-Maxillo-fac. Surg.* **28**, 110–115 (2000).
67. Bähr, W., Stoll, P. & Wächter, R. Use of the ‘double barrel’ free vascularized fibula in mandibular reconstruction. *J. Oral Maxillofac. Surg. Off. J. Am. Assoc. Oral Maxillofac. Surg.* **56**, 38–44 (1998).
68. Reconstruction chirurgicale des pertes de substances mandibulaires acquises.pdf.
69. Levin, L., Carrasco, L., Kazemi, A. & Chalian, A. Enhancement of the fibula free flap by alveolar distraction for dental implant restoration: report of a case. *Facial Plast. Surg. FPS* **19**, 87–94 (2003).
70. Klesper, B., Lazar, F., Siessegger, M., Hidding, J. & Zöller, J. E. Vertical distraction osteogenesis of fibula transplants for mandibular reconstruction--a preliminary study. *J. Cranio-Maxillo-fac. Surg. Off. Publ. Eur. Assoc. Cranio-Maxillo-fac. Surg.* **30**, 280–285 (2002).
71. Marchetti, C., Degidi, M., Scarano, A. & Piattelli, A. Vertical distraction osteogenesis of fibular free flap in mandibular prosthetic rehabilitation: a case report. *Int. J. Periodontics Restorative Dent.* **22**, 251–257 (2002).
72. Ruhin, B., Menard, P., Ceccaldi, J., Dichamp, J. & Bertrand, J.-C. [Double-barrel fibular free flap for mandibular reconstruction: beneficial alternative for dental implanted rehabilitation (5 cases)]. *Rev. Stomatol. Chir. Maxillofac.* **107**, 338–344; discussion 345–346 (2006).
73. Wang, W. H., Zhu, J., Deng, J. Y., Xia, B. & Xu, B. Three-dimensional virtual technology in reconstruction of mandibular defect including condyle using double-

barrel vascularized fibula flap. *J. Cranio-Maxillo-fac. Surg. Off. Publ. Eur. Assoc. Cranio-Maxillo-fac. Surg.* **41**, 417–422 (2013).

74. Zheng, G. *et al.* Mandible reconstruction assisted by preoperative virtual surgical simulation. *Oral Surg. Oral Med. Oral Pathol. Oral Radiol.* **113**, 604–611 (2012).
75. Albert, S. *et al.* Reconstruction mandibulaire par lambeau microanastomosé de fibula. Modélisation radiologique préopératoire par le logiciel Osirix®. *Ann. Chir. Plast. Esthét.* **56**, 494–503 (2011).
76. Antony, A. K., Chen, W. F., Kolokythas, A., Weimer, K. A. & Cohen, M. N. Use of virtual surgery and stereolithography-guided osteotomy for mandibular reconstruction with the free fibula. *Plast. Reconstr. Surg.* **128**, 1080–1084 (2011).
77. Leiggener, C., Messo, E., Thor, A., Zeilhofer, H.-F. & Hirsch, J.-M. A selective laser sintering guide for transferring a virtual plan to real time surgery in composite mandibular reconstruction with free fibula osseous flaps. *Int. J. Oral Maxillofac. Surg.* **38**, 187–192 (2009).