



HAL
open science

Dégénérescence maculaire liée à l'âge et traitement par injections d'anti-VEGF : suivi sur 18 mois

Sarah Trenti

► **To cite this version:**

Sarah Trenti. Dégénérescence maculaire liée à l'âge et traitement par injections d'anti-VEGF : suivi sur 18 mois. Médecine humaine et pathologie. 2017. dumas-01697482

HAL Id: dumas-01697482

<https://dumas.ccsd.cnrs.fr/dumas-01697482>

Submitted on 19 Mar 2018

HAL is a multi-disciplinary open access archive for the deposit and dissemination of scientific research documents, whether they are published or not. The documents may come from teaching and research institutions in France or abroad, or from public or private research centers.

L'archive ouverte pluridisciplinaire **HAL**, est destinée au dépôt et à la diffusion de documents scientifiques de niveau recherche, publiés ou non, émanant des établissements d'enseignement et de recherche français ou étrangers, des laboratoires publics ou privés.



**UFR DE MÉDECINE
ET PROFESSIONS PARAMÉDICALES**

Université Clermont Auvergne

Certificat de capacité d'orthoptiste, mémoire de fin d'études
Mme Brigitte Ekpe, directrice de l'école d'orthoptie de Clermont-Ferrand

**DEGENERESCENCE MACULAIRE LIEE A L'AGE
& TRAITEMENT PAR INJECTIONS D'ANTI-VEGF:
SUIVI SUR 18 MOIS**

Sarah TRENTI
Promotion 2014-2017
UFR de médecine et professions paramédicales
Université Clermont Auvergne
Clermont-Ferrand



**DEGENERESCENCE MACULAIRE LIEE A L'AGE
& TRAITEMENT PAR INJECTIONS D'ANTI-VEGF :
SUIVI SUR 18 MOIS**

Dr. Isabelle SILLAIRE, maître de mémoire

REMERCIEMENTS

A Madame le Dr. Isabelle **SILLAIRE**, ophtalmologiste au CHU de Clermont-Ferrand et maître de mémoire, pour sa disponibilité, ses conseils et son aide précieuse à l'élaboration de ce mémoire

A Madame le Dr. Eve **ROUSSEAU**, ophtalmologiste au CHU de Clermont Ferrand, pour sa participation à ce mémoire et pour le partage des dossiers médicaux de sa consultation

A Madame Brigitte **EKPE**, directrice de l'école d'orthoptie de Clermont-Ferrand, pour sa prévenance, son écoute et sa bonne humeur constante

A Madame le Dr. Hélène **DALENS**, ophtalmologiste pédiatrique et ancienne directrice de l'école d'orthoptie de Clermont-Ferrand, pour la qualité de ses enseignements

A Monsieur le Pr. Frédéric **CHIAMBARETTA**, chef du Service d'Ophtalmologie du CHU de Clermont-Ferrand, pour le partage de ses nombreuses connaissances

A Madame Michèle **NEYRIAL**, pour son éternelle bienveillance, la richesse de son savoir et la passion contagieuse qu'elle porte envers notre métier d'orthoptiste

A l'ensemble des orthoptistes du CHU de Clermont Ferrand : Sylvie **MICHEL**, Coralie **COLLA**, Céline **FERRIER**, Laurent **PARIS**, Jean-Jacques **MARCELLIER**, Nathalie **MONNEYRON**, Hélène **GRELEWIEZ**, Constance **PELTIER**, Camille **ADAMKIEWICZ**, Hélène **DESQUIENS**, Diane **ARDUINI** et Florie **MOSNIER**. Merci pour votre accueil, votre partage précieux de connaissances et votre pédagogie lors des différents stages réalisés au sein du service

A l'ensemble des ophtalmologistes du service, actuels comme anciens: Dr **COUTU**, Dr **JOUBERT**, Dr **BONS**, Dr **BOSC**, Dr **REBIKA S.** Dr **REBIKA H.** Dr **SABADEL**, Dr **BOCCARD**, Dr **NEZZAR**, Dr **DANIEL**, Dr **BONNIN**, Dr **GUERIN**, Dr **JEREMIE**, Dr **PAULON**, Dr **FARGUETTE** ainsi qu'à tous leurs internes pour leurs enseignements riches, et leur disponibilité

A Madame Carole **COUTURIER**, pour son humour, son énergie et son aide indispensable à la recherche des dossiers

A l'ensemble du personnel du service ophtalmologique du CHU de Clermont-Ferrand, infirmières, secrétaires, aides-soignantes pour leur accueil chaleureux

A mes camarades de promotion : Rachel **FERRUS**, Amandine **FOURNIER**, Jérémy **PODHORSKY**, Manon **POIGNANT**, Margaux **DERBOGHOSSIAN**, Marine **GINESTE**, Cindy **JOURDAN**, Sara **BOUDLET**, Claire **MOREL**, Paola **BOUVARD**, Sixtine **COLMANT** et Amandine **FRAISSE** pour ces trois belles années passées à vos côtés.

Et tout particulièrement à Soumayyah **HAMED**, mon éternel binôme, une chance de t'avoir rencontrée.

A l'ensemble des élèves de l'école d'orthoptie, pour leur soutien, leur bonne humeur et tous ces moments passés ensemble

A tous les orthoptistes que j'ai croisés sur ma route pendant ces années d'études :
Romain et Cécile **SPINAZZOLA**, Éric **KAROUTCHI**, Hélène **PERIN**, Agnès **BAILLIF**, Anysia **GREGORIS**, Muriel **HAMZALIAN**, Isabelle **CARRE**, Béatrice **MESSY**, Régine **GANOT**, Amaël **LE BIGOT**, Emmanuelle **PARIS** et Marine **BERDAGUE** pour le partage de leur expérience et leur amour du métier

A Christophe **MERCIER**, Juliette **DENNEMONT**, Emeline **HOARAU**, Eva **TAYLLAMIN**, François-Xavier **BENARD**, Nathalie **LUCAS** et tout spécialement à Thomas **PAYET** sans qui rien ne serait pareil aujourd'hui.

Enfin, à mes parents et à ma sœur, à qui je dois tout, pour leur amour inconditionnel et leur soutien sans limite. Un immense merci.

TABLE DES MATIERES

I. RAPPELS/PRE-REQUIS	12
A) Approche générale et anatomie macroscopique de la rétine.....	13
B) Structures microscopiques et anatomie fonctionnelle	16
1) Photorécepteurs	16
a- Cônes	17
b- Bâtonnets	18
2) Phototransduction	18
C) Rétine centrale.....	18
D) Vascularisation.....	19
1) Vascularisation artérielle	19
2) Vascularisation veineuse	20
II. DEGENERESCENCE MACULAIRE LIEE A L'AGE (DMLA)	21
A) Définition	22
1) Maculopathie liée à l'âge.....	22
2) DMLA atrophique	22
3) DMLA exsudative	23
B) Physiopathologie.....	23
C) Epidémiologie/étiologie	23
1) Prévalence	24
2) Incidence.....	24
3) Facteurs de risque.....	24
a- Facteurs démographiques.....	24
b- Facteurs personnels et liés à l'environnement	25
c- Facteurs héréditaires	26
d- Facteurs de risques hypothétiques et controversés.....	26
D) Diagnostics différentiels	27
1) De la maculopathie liée à l'âge.....	27
2) De la forme « sèche »	28
3) De la forme « humide »	28

III. ASPECTS CLINIQUES ET FONCTIONNELS	31
A) Signes fonctionnels	32
B) Diagnostic/signes cliniques	33
1) Mesure de l'acuité visuelle (AV)	33
2) Examen du fond d'œil (FO)	33
3) Examens complémentaires et interprétation	34
a- La Tomographie à Cohérence Optique (OCT)	34
b- L'angiographie à la fluorescéine	36
c- L'angiographie au vert d'indocyanine	38
d- L'angio-OCT	39
C) Suivi et prise en charge	39
IV. TRAITEMENTS DE LA DMLA EXSUDATIVE.....	41
A) Les premiers traitements utilisés.....	42
1) La photocoagulation au laser	42
a- La photocoagulation directe	42
b- La photocoagulation périfovéale	42
2) La thérapie photodynamique	43
B) Les traitements anti-angiogéniques, traitements de référence.....	43
1) Protocole.....	44
2) Stratégies et schémas de traitement.....	45
a- Pro Re Nata (PRN).....	46
b- Treat & Extend (T&E)	47
c- Observe & Plan	47
d- Schéma thérapeutique fixe	47
V. ETUDE CLINIQUE.....	48
A) Objectif.....	49
B) Matériel et méthode.....	49
1) Sélection des patients.....	49
2) Critères analysés	49
a- Au moment du diagnostic	49
b- Au cours des 18 mois	50
C) Résultats.....	51
1) Description de l'échantillon.....	51
2) Résultats au moment du diagnostic (T0).....	51

3) Suivi sur 18 mois	53
a- Stratégie et mode de traitement	53
b- Evolution des signes cliniques.....	55
c- Atteinte de l'œil controlatéral.....	55
d- Evolution de l'Acuité Visuelle (AV).....	56
D) Discussion	60
1) Discussion – méthode d'examen.....	60
a- Angiographie	60
b- OCT.....	60
c- Mesure d'AV	60
2) Discussion – stratégie de traitement utilisée	61
3) Discussion – comparaison avec la littérature, autres études cliniques	62
4) Discussion – proposition.....	63
a- Proposition de schéma de traitement	64
b- Limites de l'étude.....	66
VI. CONCLUSION	67

RESUME

OBJECTIF: étudier de manière objective l'évolution de l'acuité visuelle (AV) dans le cadre de la DMLA exsudative traitée exclusivement par injections intravitréennes (IVT) d'anti-VEGF sur une période de 18 mois, à compter du jour du diagnostic.

METHODE: 41 patients atteints de DMLA exsudative et pris en charge au sein du service ophtalmologique du CHU Gabriel-Montpied pendant une période supérieure ou égale à 18 mois, et présentant une angiographie diagnostique marquant le début du traitement, ont été retenus pour l'étude. Nous avons tout particulièrement étudié l'évolution de l'AV (critère principal), au travers 4 mesures significatives, à savoir : au moment du diagnostic (AV1), après la phase d'induction de trois injections (AV2), la meilleure AV mesurée au cours de la période de 18 mois (AV3) et l'AV recueillie à la fin des 18 mois (AV4).

Nous nous sommes parallèlement intéressés aux principaux signes de DMLA rencontrés au moment du diagnostic (T0) ainsi qu'à la persistance et/ou récurrence de décollement séreux rétinien, décollement de l'épithélium pigmentaire, épaississements rétiens (incluant kystes/œdèmes rétiens) malgré le traitement ; présence de métamorphopsies, apparition d'hémorragies intravitréennes et/ou atteinte de l'œil controlatéral pendant la période de l'étude. L'unique critère d'exclusion de notre étude est l'utilisation, en combiné des IVT ou en isolé, d'un autre moyen de traitement, au préalable et/ou au cours des 18 mois, tel que la thérapie photodynamique.

RESULTATS: la stratégie utilisée est la « Pro Re Nata » (PRN) dans le cas des 41 patients de l'étude; le Lucentis® et l'Eylea® sont les deux produits d'injection essentiellement retrouvés, avec un intervalle de temps moyen de 5 mois entre deux injections.

Concernant l'évolution de l'AV, on note une stabilisation de la vision dans 56.1% des cas, et une amélioration franche (supérieure à un gain de 2 lignes d'AV sur l'échelle de Monoyer) chez 34.15% des patients en comparant les mesures AV1 et AV4. En considérant que le traitement est efficace lorsque l'AV est améliorée ou stabilisée, le taux de réussite est ainsi de 85%.

En comparant AV1 et AV3, le gain moyen d'AV maximal obtenu grâce aux injections est de 2/10ème en VL et les patients passent en moyenne de P5 à P3 en VP (échelle Parinaud).

Cependant, on observe une persistance des phénomènes exsudatifs trouvés à T0, et les récurrences restent fréquentes malgré le traitement et la durée de la prise en charge.

Par ailleurs, la stratégie utilisée (PRN) s'avère très stricte et implique de fortes contraintes thérapeutiques et psychologiques pour les patients comme pour les ophtalmologistes.

CONCLUSION: le taux de réussite du traitement relativement haut trouvé en fin d'étude (85%) nous démontre l'indéniable efficacité des anti-VEGF sur l'AV sur une période de 18 mois.

Les autres études cliniques de la littérature restent unanimes, les injections d'anti-VEGF demeurent la référence dans le traitement de la DMLA exsudative.

Néanmoins, ils sont à ce jour, incapables de stopper définitivement l'activité néovasculaire, et leur effet reste donc limité dans le temps. Une stratégie de traitement plus souple et personnalisée telle que la « Know & Treat » permettrait de réduire le nombre de contrôles ophtalmologiques (mensuels avec la PRN) sans impacter sur l'efficacité des injections.

Mots clés: DMLA exsudative, injections intravitréennes, anti-VEGF, acuité visuelle

ABSTRACT

PURPOSE: to objectively evaluate the evolution of visual acuity in the case of wet Age-Related Macular Degeneration (AMD) only treated by intravitreal injections of anti-VEGF agents for 18 months from the day of the diagnosis.

METHODS: 41 patients with wet AMD monitored in the ophthalmology unit of Gabriel-Montpied Hospital during a period equal or superior to 18 months and who underwent an angiography and an Optical Coherence Tomography (OCT) at the time of their baseline examination, were included in the study.

We mainly studied the evolution of visual acuity (main measure) through four significant measures: at the baseline (AV1), after the induction phase of three intravitreal injections (AV2), the best visual acuity measured along the 18 months (AV3) and the last measurement of visual acuity at 18 months.

At the same time, we listed several signs of wet AMD (increased retinal thickness, retinal detachment, pigmentary epithelium detachment) encountered at the baseline and later found during exams despite the treatment; and specified the presence of metamorphopsia, intravitreal bleeding and contralateral damage.

The use of another treatment in the past and/or at the time of our period of study (photodynamic therapy) was used to exclude individuals from participation in our clinical trial.

RESULTS: in our study, the strategy used for all patients is called “Pro Re Nata” (PRN); Lucentis® and Eylea® are the two main injection products with an average time of 5 months between two injections.

By comparing AV1 and AV4, we can observe an increase of visual acuity, corresponding to a gain of more than 2 lines of visual acuity on the Monoyer chart (34.15%) and mostly, a maintenance of vision (56.1%). Assuming that the treatment is efficient when the vision is improved or stabilized, the success rate is 85%.

By comparing AV1 and AV3, the average gain of visual acuity is around 2 lines for distance vision and patients can overall read from Jager 5 to Jager 2 for near vision.

However, we notice a clear persistence of the clinical signs of wet AMD found at the baseline examination and relapses are common despite the treatment.

In addition, the monitoring is very strict for both patients and ophthalmologists.

CONCLUSION: the high success rate found at the end of our study (85%) shows the absolute efficiency of anti-VEGF factors for a period of 18 months.

The others clinical trials on the subject are unanimous: intravitreal injections of anti-VEGF agents remain the reference treatment for wet AMD.

But it is still impossible to completely avoid relapses by interrupting neovascular activity at this day; and the benefits of the treatment seem to have a fixed period of time.

A more flexible and personal treatment strategy, such as Know & Treat would reduce the high number of ophthalmologic controls (once per month with PRN) without affecting the treatment’s efficiency.

Key words: wet macular degeneration, intravitreal injections, anti-VEGF agents, visual acuity

ABREVIATIONS

DMLA = Dégénérescence Maculaire Liée à l'Age
MLA = Maculopathie Liée à l'Age
AFO = Académie Française d'Ophtalmologie
OMS = Organisation Mondiale de la Santé
IVT = Injection IntraVitréenne
VEGF = Vascular Endothelial Growth Factor
GO = Globe Oculaire
NO = Nerf Optique
EP = Epithélium Pigmentaire
MLE = Membrane Limitante Externe
MLI = Membrane Limitante Interne
ZAC = Zone Avasculaire Centrale
IMC = Indice de Masse Corporelle
CRSC = Chorioretinopathie Séreuse Centrale
AV = Acuité Visuelle
VL = Vision de Loin
VP = Vision de Près
P = Parinaud
BAV = Baisse d'Acuité Visuelle
M+ = Métamorphopsies
CLD = Compte Les Doigts
VBLM = Voit Bouger La Main
ETDRS = Early Treatment Diabetic Retinopathy Study
FO = Fond d'Œil
DSR = Décollement Séreux Rétinien
DEP = Décollement de l'Epithélium Pigmentaire
OM = Œdème Maculaire
OCT = Tomographie à Cohérence Optique
PDT = Thérapie PhotoDynamique
AMM = Autorisation de Mise sur le Marché
PRN = Pro Re Nata
T&E = Treat & Extend
K&T = Know & Treat

INTRODUCTION

La dégénérescence maculaire liée à l'âge (DMLA) est une maladie dégénérative de la rétine, et plus particulièrement du centre de la rétine : la macula.

Constituant aujourd'hui un véritable problème de santé publique, c'est une affection silencieusement progressive mais dangereuse pour l'intégrité de la fonction visuelle, qui touche à l'heure actuelle plus d'1,5 million de personnes en France.

En effet, elle représente la première cause de malvoyance après 50 ans dans les pays développés, et le nombre d'individus concernés augmente chaque année.

Selon une étude récente de l'Académie Française d'Ophtalmologie (AFO), le nombre de personnes atteintes de DMLA devrait doubler entre 2000 et 2020.

Il existe des campagnes de prévention insistant sur l'importance des bilans de contrôle ophtalmologique à partir d'un certain âge et dès l'apparition de gênes visuelles inhabituelles.

Un diagnostic précoce permettra une meilleure prise en charge, et un traitement adapté pourra alors prévenir la perte de la vision centrale en ralentissant l'évolution de la maladie.

Actuellement, le traitement de référence reste les injections intravitréennes d'anti-VEGF. Commercialisés à partir de l'année 2006 (instauration du Macugen® en Janvier 2006, du Lucentis® en Janvier 2007 par Novartis et de l'Eylea® en Novembre 2012 par Bayer), ces anti-facteurs de croissance ont révolutionné le traitement de la DMLA exsudative, remplaçant ainsi la photocoagulation au laser et de la thérapie photodynamique.

Bien qu'il n'existe malheureusement aucun moyen de soigner complètement la DMLA à ce jour, les anti-VEGF ont démontré leur efficacité pour limiter son évolution, évitant des répercussions fonctionnelles irréversibles.

Dans ce mémoire, nous allons en premier lieu aborder l'anatomie de la rétine et son fonctionnement, pour passer ensuite à la définition théorique et clinique de la maladie afin de déboucher sur les traitements actuels ainsi que sur mon étude clinique illustrant l'évolution de la pathologie traitée exclusivement par injections intravitréennes d'anti-VEGF, à travers l'évolution de l'acuité visuelle au cours des 18 premiers mois de prise en charge, à compter du jour du diagnostic.

PARTIE THEORIQUE
I. RAPPELS / PRE-REQUIS

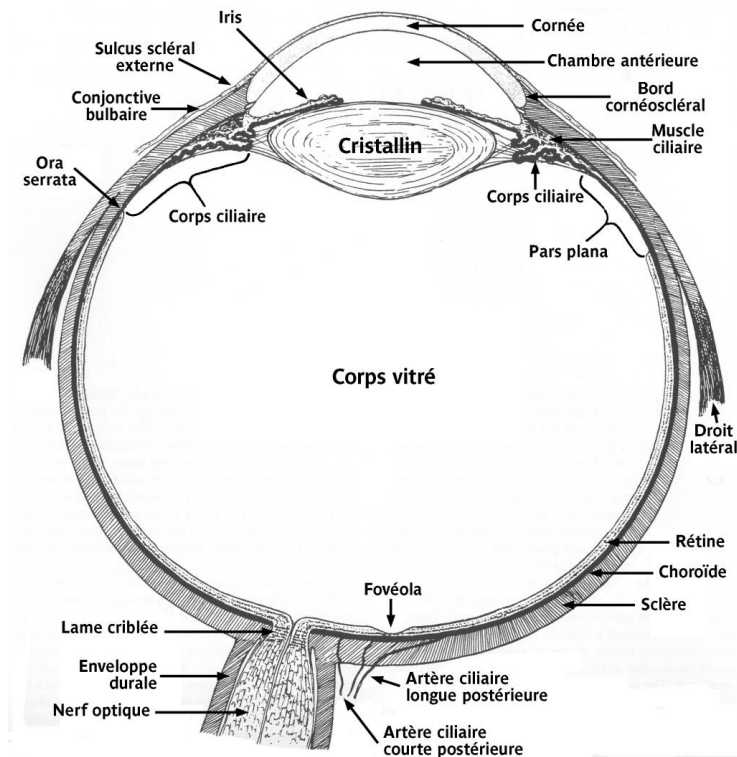
Pour pouvoir assimiler correctement le mécanisme de la DMLA, il est nécessaire de comprendre le fonctionnement de la rétine et d'aborder de manière globale sa vascularisation.

Dans le cadre de ce mémoire, nous insisterons en particulier sur les 30 degrés de la rétine centrale, concernés par la DMLA.

A) APPROCHE GENERALE ET ANATOMIE MACROSCOPIQUE DE LA RETINE

La rétine est une fine membrane neurosensorielle tapissant la partie interne de l'œil de l'ora serrata au nerf optique. Plus en avant, elle se prolonge sur le corps ciliaire et l'iris mais cette partie ne comporte pas de propriétés photoréceptrices.

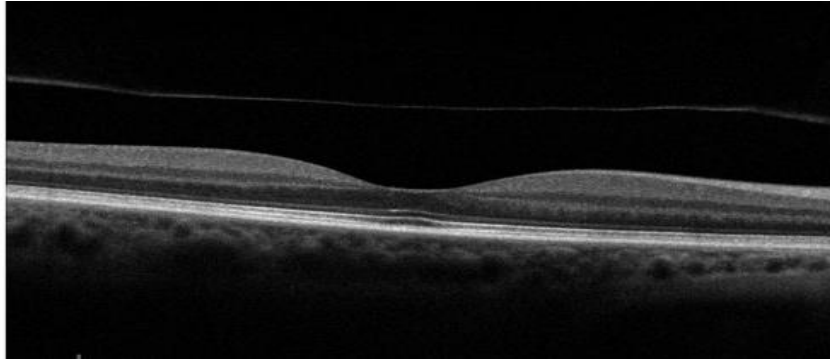
C'est l'endroit où se terminent les rayons lumineux de l'environnement, après avoir traversé les milieux transparents de l'œil (humeur aqueuse, cristallin et corps vitré).



Ce fin tissu de coloration rose orangé, transparent et bien vascularisé, est solidaire de la choroïde et du corps vitré par l'intermédiaire de l'épithélium pigmentaire (situé en arrière de la rétine) et de la hyaloïde postérieure (située en avant).

Le vitré adhère fortement à la rétine par le biais de points d'accroche tels que la papille, l'extrême périphérie, la macula et le long des grands axes vasculaires.

On observe que l'épaisseur de la rétine varie en fonction de la zone rétinienne observée. En effet, on relève deux grandes zones : la rétine centrale et la rétine périphérique. L'épaisseur de la rétine diminuera du centre vers la périphérie allant de 400 (microns) à 100 microns environ (ora serrata).



Cliché OCT normal

Néanmoins, comme observé ci-dessus, la fovéola (zone de dépression fovéale) est la zone la plus fine de la rétine (130 microns) entourée par le clivus, zone la plus épaisse (400 microns). Cet ensemble constitue la fovéa, partie centrale rétinienne.

Le principal rôle de la rétine est de transformer les afférences lumineuses en un signal nerveux afin de le transmettre au système nerveux central grâce au mécanisme de la phototransduction.

Pour se faire, elle est organisée en dix couches, dont l'une d'entre elles est composée de cellules spécialisées, appelées photorécepteurs, permettant la réception et l'encodage du signal visuel.

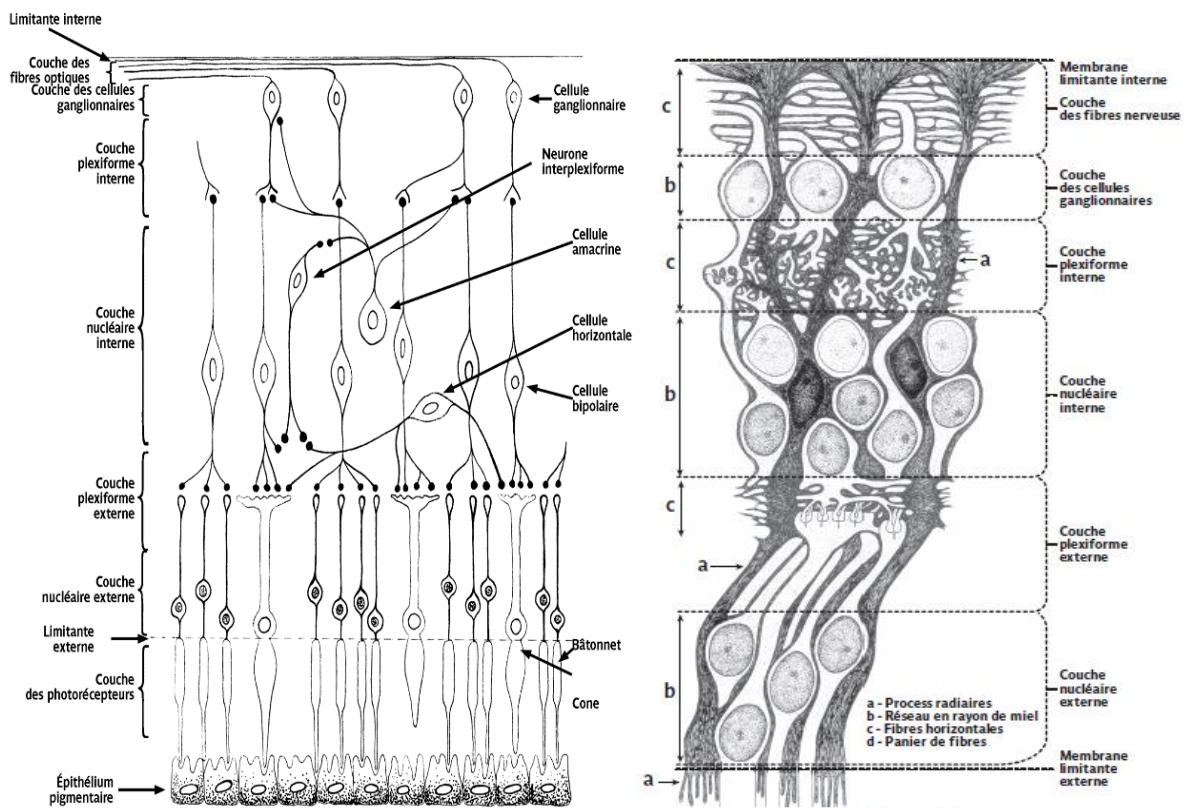


Fig 3. Structure de la rétine.

Sur le schéma ci-dessus, on observe de l'extérieur vers l'intérieur :

- **L'épithélium pigmentaire**

Pigmenté grâce aux grains de mélanine, il a un rôle d'écran, d'échange passif et actif, de phagocytose des articles externes des photorécepteurs et il est directement impliqué dans le métabolisme de la vitamine A.

C'est la couche en contact avec la membrane de Bruch, qui la sépare de la choroïde.

- **La couche des photorécepteurs**

Contenant les articles externes des photorécepteurs, elle constitue la partie photosensible et réceptrice de la rétine.

- **La membrane limitante externe**

Ce n'est pas une vraie membrane, elle est située à la jonction des expansions externes et internes des photorécepteurs. C'est une zone d'adhérence entre articles internes et cellules de Müller, qui sont des cellules gliales facilitant le transfert des métabolites aux neurones rétiniens.

- **La couche nucléaire externe**

Elle est constituée par les expansions internes des photorécepteurs et par quelques corps cellulaires des cellules de Müller.

- **La couche plexiforme externe**

C'est une zone de synapse entre les photorécepteurs et les cellules bipolaires, dont le principal rôle est de transmettre le message des photorécepteurs aux cellules ganglionnaires.

Elle contient les prolongements cytoplasmiques des cellules de Müller et des cellules horizontales qui, comme les amacrines, sont des cellules d'association modulant la transmission du message visuel.

- **La couche nucléaire interne (absente au niveau de la fovéa)**

Elle contient les noyaux des cellules bipolaires, amacrines, horizontales et cellules de Müller.

- **La couche plexiforme interne (absente au niveau de la fovéa)**

C'est la zone de synapse entre cellules bipolaires et cellules ganglionnaires ainsi qu'entre cellules amacrines et cellules ganglionnaires.

- **La couche des cellules ganglionnaires (absente au niveau de la fovéa)**

Cette couche contient les somas des cellules ganglionnaires, éléments cérébraux projetés à la périphérie qui transforment le signal électrique en potentiel d'action.

- **La couche des fibres optiques (absente au niveau de la fovéa)**

Elle est constituée des axones (environ 1,2 millions) non myélinisés des cellules ganglionnaires qui se regroupent pour converger vers la papille et constituer ainsi le nerf optique où la myélinisation des axones aura lieu.

Elle contient également les vaisseaux artériels et veineux de la rétine.

- **La membrane limitante interne**

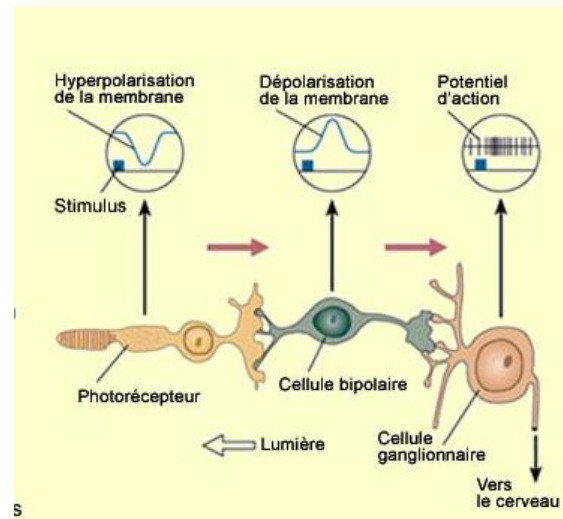
Véritable membrane, c'est la partie la plus externe de la rétine.

L'absence des couches internes, de la couche des cellules ganglionnaires et de la couche des fibres optiques explique la minceur de la fovéa par rapport au reste de la rétine.

B) STRUCTURES MICROSCOPIQUES ET ANATOMIE FONCTIONNELLE

A la réception du message, on rencontre un circuit sensoriel principal : un photorécepteur, une cellule bipolaire et une cellule ganglionnaire connectés entre eux pour transmettre le message visuel au cortex occipital via le nerf optique.

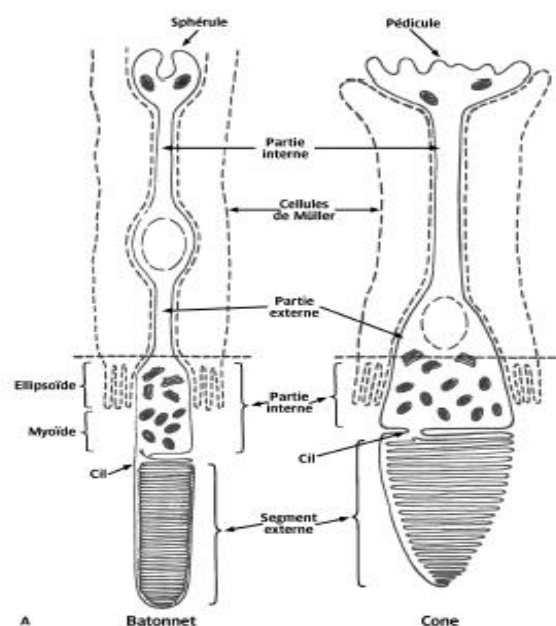
C'est l'étage premier de la perception visuelle précédant celui de la transmission (nerf optique) et celui de l'intégration corticale (cortex visuel).



1) Les photorécepteurs

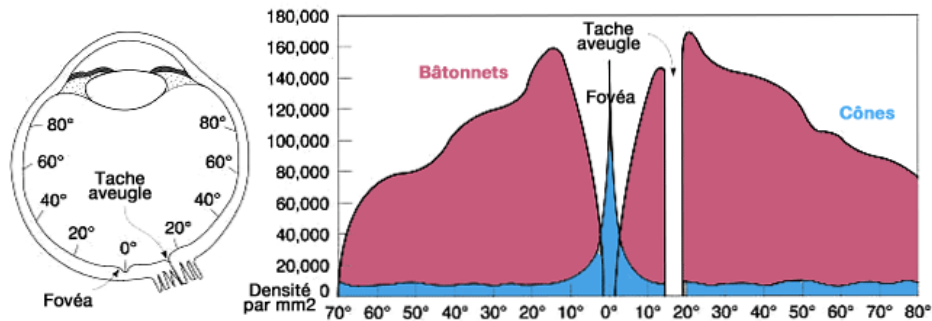
Par définition, un photorécepteur est une cellule aux propriétés photosensibles, capables de convertir l'énergie lumineuse en un signal neurochimique grâce à la phototransduction.

On peut observer deux types de photorécepteurs : les cônes et les bâtonnets, répartis différemment selon leur localisation rétinienne.



En effet, le nombre de cônes sera maximal au niveau de la région maculaire, et leur nombre diminuera en allant vers la périphérie.

A l'inverse, les bâtonnets seront plus nombreux que les cônes en périphérie et inexistant à l'extrême centre.



Situés dans la couche des photorécepteurs, les 7 millions de cônes et les 120 millions de bâtonnets transmettront leur message visuel aux cellules ganglionnaires, par l'intermédiaire des cellules bipolaires, jusqu'au cortex visuel où il y aura intégration de ce message.

La réception du message par ces cellules spécialisées se fait grâce à leur segment externe, partie photosensible contenant le rétinol, molécule dérivée de la vitamine A, qui se combine à des protéines, nommées opsines, caractérisant quatre types de pigments différents.

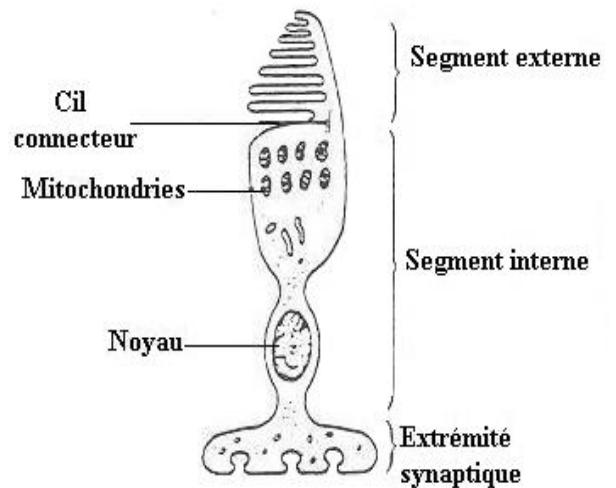
Pour se renouveler en permanence, leur article externe est en relation avec l'épithélium pigmentaire, responsable de l'équilibre entre leur phagocytose et leur renouvellement.

a- Les cônes

D'un point de vue fonctionnel, les cônes seront sollicités pour la vision dite « diurne » ou vision « photopique ».

Ils sont spécialisés dans la vision centrale, de haute résolution pour une acuité visuelle optimale, et dans la vision des couleurs.

Le pigment permettant la phototransduction et contenu dans le segment externe est appelé iodopsine.



Ces cellules de forme conique, présentes en grande majorité au centre de la rétine (150 000 par mm² soit environ 4 à 7 millions), sont de trois types, sensibles à différentes radiations de longueurs d'onde comprises entre 400 et 700nm (spectre de la lumière visible).

Ainsi, on observe selon les spectres d'absorption:

- Cônes à opsine S sensibles à la lumière bleue (420nm)
- Cônes à opsine M sensibles à la lumière verte (530nm)
- Cônes à opsine L sensibles à la lumière rouge (565nm)

b- Les bâtonnets

Contrairement aux cônes, les bâtonnets seront sollicités lors de la vision « scotopique » ou vision de nuit.

Absents de la fovéa, ils sont responsables de la vision périphérique et sont sensibles au mouvement.

Ils réagiront ainsi à de faibles intensités lumineuses, avec une perception achromatique de basse résolution grâce au pigment qu'ils contiennent : la rhodopsine, avec une sensibilité maximale dans le vert (510nm).

Ils donnent ainsi une impression générale du champ visuel avec peu d'acuité visuelle.

Ils tiennent leur nom de leur forme approximativement cylindrique, et sont au nombre total de 92 à 100 millions environ (95% des photorécepteurs) ; leur concentration maximale est observée en périphérie.

2) La phototransduction

La phototransduction, ou transduction visuelle, constitue l'ensemble des processus impliqués dans la conversion du signal lumineux en message nerveux, réalisé au niveau des disques des photorécepteurs.

Elle est activée par la lumière et commence par la transformation du rétinol 11-cis (lié à l'opsine) en forme trans (lorsqu'il absorbe les photons et se détache de l'opsine), c'est l'isomérisation de son groupement chromophore.

Se produit ensuite deux étapes :

- L'étape photochimique
- L'étape électrophysiologique

Afin d'être de nouveau réactive aux photons, la molécule de rétinol utilisée est régénérée au niveau de l'épithélium pigmentaire (c'est le cycle rétinol).

Ainsi, le rétinol est provisoirement transféré depuis le photorécepteur vers l'épithélium pigmentaire sous-jacent.

C) LA RETINE CENTRALE

Par rétine centrale, on considère les 30 degrés centraux, ou un champ circulaire de 6mm de diamètre.

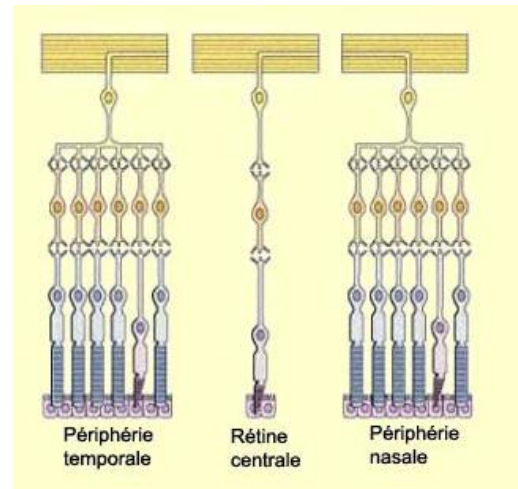
Comme rappelé précédemment, la fovéa étant exclusivement constituée de cônes, son altération entraînera donc une altération de l'acuité visuelle.

La zone fovéale correspond en effet à la zone du champ visuel où l'acuité et la précision sont maximales.

Son pouvoir de haute résolution est expliqué par le fait qu'un seul cône est connecté à une seule cellule ganglionnaire par l'intermédiaire d'une seule cellule bipolaire.

En effet, dans d'autres zones de la rétine périphérique, plusieurs photorécepteurs sont connectés à une même et unique cellule ganglionnaire permettant l'amplification du message et sa vitesse de transmission au détriment de la résolution spatiale.

Les champs récepteurs, qui sont des zones de la rétine activées lors d'une stimulation suffisante, seront donc plus larges en périphérie qu'au centre.



De plus, grâce à la faible épaisseur de la fovéa, les cônes recevront une quantité majorée de lumière qu'ils pourront retransmettre plus directement aux cellules ganglionnaires.

Le centre de la région maculaire correspond au point de fixation ; de ce fait, la dégradation de l'image par effet de dispersion par les milieux oculaires sera à son minimum.

L'intégrité de la rétine centrale est donc nécessaire pour une bonne acuité visuelle.

D) VASCULARISATION

1) La vascularisation dite « artérielle »

La rétine reçoit son apport sanguin par un double système :

- la choriocapillaire, un réseau de capillaires provenant des artères ciliaires courtes postérieures, qui vascularise les couches externes (et celles notamment des photorécepteurs).

Cette vascularisation se fait par le biais de capillaires choroïdiens qui nourrissent la rétine par diffusion, à travers la membrane de Bruch.

Ce réseau joue un rôle primordial dans la vascularisation fovéolaire.


- Le système d'artères intra-rétiniennes, provenant des branches de l'artère centrale de la rétine (dérivant primitivement de la carotide interne), qui vascularise les couches internes de la rétine.

Classiquement, l'artère centrale de la rétine se divise, après son émergence du nerf optique, en deux branches supérieures qui se divisent elles-mêmes pour donner 4 branches principales (2 artères temporales, supérieures et inférieures puis 2 artères nasales, supérieures et inférieures).

Émerge ensuite de ces quatre branches, un réseau d'artérioles et de capillaires continu qui quadrille la rétine dans son ensemble et assure sa bonne vascularisation.

Il faut noter que ce quadrillage artériel épargne la fovéa : en effet, il existe une zone avasculaire centrale (ZAC) de 400 microns de diamètre.

La fovéa est exclusivement vascularisée par le système de la choriocapillaire.



2) La vascularisation veineuse

Le drainage de la rétine est assuré principalement par la veine centrale de la rétine. La vascularisation veineuse se présente sous la forme de petites veinules (veines de petit diamètre) qui se réunissent de façon centripète de l'ora serrata vers la papille. Ces veinules vont ainsi se rassembler pour former des veines de plus en plus importantes qui se drainent dans 4 troncs : les veines temporales supérieures et inférieures puis les veines nasales supérieures et intérieures. L'intersection des deux veines supérieures forme la veine supérieure et celle des deux veines inférieures, la veine inférieure. Enfin, ces deux troncs se réunissent pour former la veine centrale de la rétine au niveau de la papille. Elle quittera ensuite le nerf optique avant de pénétrer le sinus caverneux soit de manière isolée soit en se jetant dans la veine ophtalmique supérieure ou parfois dans la moyenne.

PARTIE THEORIQUE

II. DEGENERESCENCE MACULAIRE LIEE A L'AGE (DMLA)

A) DEFINITION

Par définition, la Dégénérescence Maculaire Liée à l'Age (DMLA) est une affection dégénérative de la macula, entraînant une atteinte des cônes et par conséquent, une perte progressive de la vision centrale.

Elle n'est pas simplement illustrée par un vieillissement prématuré mais par un vieillissement maculaire associé à des anomalies pathologiques supplémentaires.

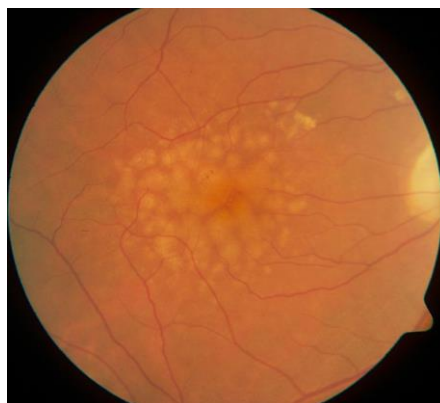Il s'agit d'une maladie chronique et progressive et on peut observer trois types distincts de DMLA, dont une forme précoce et deux formes évolutives.

En effet, il existe des stades précoces sans retentissement fonctionnel et des stades tardifs pouvant être responsables d'altérations visuelles sévères.

1) La maculopathie liée à l'âge

La maculopathie liée à l'âge constitue la forme la plus précoce de la maladie, ainsi que la forme la plus fréquente.

C'est un vieillissement maculaire prématuré, caractérisé par la présence de drüsens dans la couche cuticulaire de la membrane de Bruch et/ou l'existence d'altération de l'épithélium pigmentaire. Ces drüsens, dépôts de matériel amorphe sous forme de tâches jaunâtres, sont le fait de l'accumulation de résidus de la phagocytose des photorécepteurs par l'épithélium pigmentaire.



On en distingue plusieurs formes mais les plus fréquentes sont les drüsens miliaires, au contour net et de diamètre inférieur à 65 microns, visibles à l'examen du fond d'œil de par leur aspect blanc jaunâtre.

On appelle drüsens séreux, la fusion d'amas de forme polycyclique de grande taille et de contours flous qui augmentent alors le risque d'apparition de néovaisseaux.

La maculopathie liée à l'âge pourra progresser et évoluer ensuite en DMLA sèche ou humide.

2) DMLA atrophique

La DMLA sèche, ou atrophique, est la forme la plus commune de la maladie, constituant 90% des cas.

Histologiquement, elle est caractérisée par l'altération de l'épithélium pigmentaire entraînant la perte progressive des cônes par mort prématurée ainsi que la disparition de la choriocapillaire sous-jacente et par conséquent, l'amincissement de la macula consécutif à l'évolution des drüsens.

Son évolution est lente et inexorable, conduisant à l'atrophie de l'épithélium pigmentaire à terme, et à une extension des lésions qui vont englober la fovéa.

Il n'existe pas de traitement pour cette forme de la maladie à l'heure actuelle.

3) DMLA exsudative

La DMLA humide, appelée encore exsudative ou néovasculaire, est la forme la plus grave de la maladie nécessitant une prise en charge immédiate.

Elle est caractérisée par l'apparition de néovaisseaux, petits vaisseaux sanguins anormaux, qui se développent de manière anarchique envahissant la région maculaire.

Ces néovaisseaux issus de la choroïde, siège sous-jacent de la rétine, vont alors se répandre sous l'épithélium pigmentaire et/ou le franchir.

A terme, ces néovaisseaux choroïdiens pourront former un œdème intrarétinien, des hémorragies et un décollement maculaire exsudatif.

En l'absence de traitement, ils pourront engendrer une détérioration et la destruction irréversible des cônes photosensibles.

B) PHYSIOPATHOLOGIE

La physiopathologie de la DMLA, polyfactorielle et très complexe, n'est pas exactement établie à l'heure actuelle.

La différence entre les sujets présentant un vieillissement maculaire physiologique lié à l'âge et ceux souffrant de la maladie serait la présence d'une altération pathologique de l'épithélium pigmentaire, caractérisée par la capacité moindre à épurer les déchets phagocytaire produits par les photorécepteurs.

Consécutifs à ces dysfonctionnements métaboliques, les drüsens seraient responsables de l'altération des échanges entre choriocapillaire et épithélium pigmentaire aboutissant à une disparition précoce et progressive de l'épithélium pigmentaire avec apparition de plages atrophiques précédant la disparition des photorécepteurs et l'atrophie de la choriocapillaire.

Néanmoins, chez des sujets prédisposés, certains facteurs liés à l'environnement seraient susceptibles d'accélérer le processus et de précipiter l'évolution vers la DMLA.

C) EPIDEMIOLOGIE / ETIOLOGIE

Les études épidémiologiques sur la DMLA se sont multipliées ces dernières années, elles permettent de contribuer activement au développement des moyens thérapeutiques, voire préventifs.

L'épidémiologie de la DMLA comporte 3 aspects distincts :

- Sa fréquence selon l'âge, le sexe et le groupe ethnique
- Son histoire naturelle et son risque d'aggravation
- Son importance comme facteur de malvoyance

La DMLA constitue la première cause de malvoyance après l'âge de 50 ans dans les pays industrialisés.

Les facteurs environnementaux, les facteurs liés au mode de vie et les facteurs génétiques jouent un rôle important sur l'incidence et la prévalence de la maladie, ainsi que sur le développement des formes cliniques plus ou moins graves.

1) Prévalence

L'OMS classe la DMLA au troisième rang des causes de cécité légale dans le monde, derrière la cataracte (39,1%) et le glaucome (10,1%) et 30 millions de personnes dans le monde sont touchées.

En France, elle concerne 8% de la population soit 1,5 million de français (600 000 MLA et 900 000 DMLA), et pourrait atteindre les 2,25 millions en 2030.

A l'échelle mondiale, c'est la troisième cause de déficience visuelle et on peut voir qu'elle représente 7,1% des causes de cécité.

Pour rappel, une personne malvoyante est une personne dont l'acuité visuelle du meilleur œil mesurée avec correction optique adéquate est inférieure ou égale à 3/10^{ème}.

Selon trois études fondamentales réalisées vers les années 80 (la Framingham Eye Study, la National Health and Nutrition Examination Survey, et Gisborne Study), la prévalence globale de la DMLA dans une population générale de pays industrialisés pouvait être évaluée à un chiffre moyen de 8%, chiffre probablement augmenté depuis.

Cette prévalence augmente selon plusieurs facteurs de risque.

2) Incidence

L'incidence de la DMLA est particulièrement mal connue.

Cependant, de récentes études de l'Académie Française d'Ophtalmologie (AFO) tendent à indiquer que le nombre de cas pourrait doubler entre les années 2000 et 2020, compte tenu de la croissance de l'espérance de vie et du vieillissement global de la population.

3) Facteurs de risque

Les facteurs de risque de la DMLA sont nombreux et pour certains d'entre eux, hypothétiques et parfois controversés.

Nous pouvons les classer en plusieurs catégories : les facteurs démographiques, personnels, liés à l'environnement, héréditaires et les facteurs actuellement controversés.

a- Facteurs démographiques

- Age

Comme son nom l'indique, le facteur de risque essentiel lié à l'apparition de la maladie serait l'âge. Il est retrouvé dans toutes les études comme étant étroitement lié au développement de l'affection.

En effet, ce risque augmente de manière exponentielle avec le vieillissement du sujet.

Sa prévalence augmente brutalement après 65 ans : elle passe de 1,6 % chez les patients les plus jeunes à 28% pour des patients de plus de 75 ans.

La répartition de la population française atteinte de DMLA par tranche d'âge en 2013 était la suivante : 1% de la population âgée de 50 à 55 ans, 10 à 12% de 55 à 65 ans, 15 à 20% de 65 à 75 ans et 25 à 30% de la population âgée de plus de 75 ans.

Ces chiffres sont assez significatifs pour indiscutablement considérer l'âge comme le facteur de risque principal de la DMLA, à tel point qu'il fait partie de la dénomination même de la maladie.

- Sexe

Le risque de survenue de la DMLA serait plus élevé chez les femmes que chez les hommes selon la Framingham Eye Study. Cependant, ce constat ne fait pas l'unanimité, car nous considérons à l'heure actuelle que cette observation est erronée par le fait de l'espérance de vie plus longue des femmes par rapport aux hommes ; les deux sexes seraient alors exposés de manière équivalente.

La notion de prédominance féminine semble donc être artificielle.

- Groupe ethnique

L'influence du groupe ethnique sur la survenue de la DMLA est encore à ce jour discutée et les résultats issus de différentes études divergent.

Selon l'étude MESA, entre 45 et 85 ans, la maladie varie selon l'origine ethnique de 2,4% chez les sujets mélanodermes à 4,2% chez les hispaniques, 4,6% chez les asiatiques et 5,4% chez les sujets caucasiens.

Cependant, d'après une autre étude, la NHANESIII, il n'a été retrouvé aucune différence significative entre ces mêmes populations.

Cette différence entre les deux études laisse à penser que l'origine ethnique n'aurait pas d'impact sur la fréquence d'apparition de la maladie mais que derrière cela, l'environnement et les habitudes de vie des populations en auraient probablement.

b- Facteurs personnels et liés à l'environnement

- Tabagisme

Actuellement, le tabagisme constitue le facteur de risque le plus communément associé à l'apparition de la DMLA.

La plupart des études, anciennes comme actuelles, démontre un risque 3 fois supérieur de développer la maladie chez les fumeurs comparé aux non-fumeurs (risque pouvant être jusqu'à 5 fois supérieur chez les grands fumeurs).

Il a aussi été mis en évidence dans la littérature, une corrélation conséquente entre la durée ainsi que la quantité de cigarettes consommées par jour et l'augmentation du risque.

Les fumeurs seraient également touchés de manière plus précoce avec une gravité de l'atteinte augmentée ; et les personnes ayant arrêté de fumer verraient leur risque diminuer, bien que toujours supérieur à la norme.

- Présence d'une MLA

L'existence préalable d'une MLA constitue un risque élevé d'évolution vers une forme évoluée de la maladie (à savoir, DMLA exsudative ou atrophique). Bien que cette forme précoce et asymptomatique puisse ne jamais évoluer et rester stable pendant des années, le risque de survenue d'une DMLA atrophique est de 80% et celui de l'évolution vers la forme exsudative est de 20%.

- Surpoids

La surcharge pondérale, entraînant entre autres des dépôts, tel que le cholestérol dans les vaisseaux sanguins, accroît le risque de développer une DMLA.

Selon l'étude POLA, les individus avec un IMC élevé (supérieur à 30) auraient un risque 20 fois plus élevé que la normale de développer la maladie.

- Alimentation

Le mode d'alimentation peut influencer sur le risque de développer la maladie.

La DMLA pourrait être prévenue, en partie, par une alimentation équilibrée et riche en acides gras. De plus, chez des sujets présentant un stade précoce de la maladie, le risque d'évolution vers des formes plus graves pourrait être diminué par une supplémentation vitaminique.

En effet, une grande étude américaine publiée en 2001 (AREDS) montre que la prise d'antioxydants (vitamines C, E) et de certains minéraux tels que le zinc ou le sélénium, permettrait de diminuer de 25% le risque d'évolution de la maladie vers des formes sévères, chez des sujets atteints de maculopathie.

Par ailleurs, une alimentation riche en pigments maculaires (zéaxanthine, lutéine) pourrait exercer un effet protecteur sur la rétine par un effet d'absorption de certaines longueurs d'ondes lumineuses.

c- Facteurs héréditaires

Les facteurs héréditaires jouent un rôle important dans la DMLA.

A l'heure actuelle, deux principaux gènes sont considérés comme étant en relation directe avec la prévalence de la maladie : les gènes CFH et ARMS2.

Les variants à risques sont fréquents dans la population générale, ils représentent des facteurs forts de prédisposition.

Il est probable que ces deux gènes n'influenceraient pas uniquement l'apparition de la maladie mais aussi son évolution vers certaines formes cliniques plus ou moins graves et la réponse du sujet aux moyens thérapeutiques et curatifs mis en œuvre.

Bien que la certitude familiale soit difficile à obtenir, il semblerait que les antécédents familiaux joueraient en rôle dans l'apparition de la maladie : jusqu'à multiplier le risque par 3 lorsqu'un des parents ou l'un des frères et sœurs est atteint.

Cette hypothèse s'est avérée statistiquement significative (Hyman, 1983) et aucune autre étude n'a prouvé le contraire à ce jour.

d- Facteurs de risques hypothétiques et controversés

Compte tenu du caractère complexe et cliniquement hétérogène de cette maladie multifactorielle, et des divers facteurs environnementaux et personnels pouvant entrer en compte, de nombreux autres facteurs de risque ont été mis en évidence depuis des années. Cependant, à travers plusieurs études contradictoires, ils restent actuellement controversés.

Les facteurs suivants pourraient potentiellement avoir un lien avec l'apparition de la DMLA :

- Couleur de l'iris
- Hypermétropie
- Consommation d'alcool
- Hypertension artérielle
- Diabète
- Taux de cholestérol
- Sédentarité
- Exposition à la lumière bleue

NB. Conseils de vie et facteurs maîtrisables pouvant potentiellement réduire le risque de la survenue de DMLA :

- Vivre sans fumée
- Manger sainement
- Faire de l'activité physique
- Maîtriser la tension artérielle
- Maintenir un poids de santé
- Protéger les yeux des rayons ultraviolets
- Prendre des suppléments de vitamines

D) DIAGNOSTICS DIFFERENTIELS

1) Diagnostics différentielles de la MLA

Les drüsens peuvent être rencontrés dans d'autres contextes que dans celui de la MLA.

- Drüsen du sujet jeune

A la différence des drüsens typiquement retrouvés dans le cadre de la MLA, ceux du sujet jeune existent sous 3 formes particulières (selon leur aspect angiographique) : les drüsens cuticulaires, les drüsens dominants et les drüsens colloïdes, à transmission dominante.

Les plus fréquents sont liés à la malattia leventienese.

- Dystrophie pseudo-vitelliforme de l'adulte

C'est une affection fréquemment retrouvée après l'âge de 50 ans et elle peut être héréditaire (maladie autosomale dominante).

Elle est caractérisée par un dépôt de matériel souvent unique et arrondi, à l'aspect de « jaune d'œuf sur le plat », similaire à l'aspect précoce de la dystrophie vitelliforme de Best, avec laquelle elle a souvent été confondue.

Son évolution tend vers l'atrophie maculaire ou plus rarement, vers la néovascularisation.

- Dystrophie réticulée

C'est une dystrophie également retrouvée à partir de 50 ans.

Elle est caractérisée par des dépôts pigmentés orange organisés en réseau linéaire associés à des dépôts de matériel inhomogène.

Comme précédemment, elles évoluent plus fréquemment vers des plages atrophiques que vers l'apparition de néovaisseaux sous-rétiniens.

- Drüsen cuticulaire

Cette forme de drüsen se rencontre habituellement entre 40 et 60 ans, et son diagnostic ne pose pas de problème.

Ils se caractérisent sous la forme de taches blanches disséminées et regroupées entre elles. Elle évolue vers la constitution d'un matériel pseudo-vitellin, pouvant alors simuler une néovascularisation.

2) Diagnostiques différentiels de la DMLA atrophique

L'atrophie de l'épithélium pigmentaire et de la choriocapillaire sous-jacente n'est pas un phénomène spécifique de la DMLA ; beaucoup d'autres affections acquises ou congénitales peuvent développer ces mêmes processus.

- Dystrophie maculaire

Le terme de « dystrophie maculaire » désigne le terme évolutif des différentes maladies rétiniennes.

La DMLA atrophique n'est pas la seule pathologie entraînant une atrophie maculaire.

Toutes les dystrophies maculaires peuvent, à un stade évolutif, déboucher sur une atrophie de la région maculaire.

Quelques exemple d'affections concernées : la maladie de Stargardt, la maladie de Best, la dystrophie des cônes (pour les formes chroniques) ou encore la chorioretinite séreuse centrale, les traumatismes maculaires (pour les formes acquises).

- Diabète mitochondrial

Le diabète mitochondrial, ou « diabète avec surdité de transmission maternelle », est une affection mitochondriale transmise par la mère, caractérisée par l'association d'un diabète, d'une surdité et d'une atrophie maculaire.

Ces lésions atrophiques retrouvées à l'examen associées à des migrations de pigments, peuvent simuler une DMLA.

3) Diagnostiques différentiels de la DMLA exsudative

Ici, c'est la présence d'une néovascularisation qui pourrait porter à confusion.

En effet, la présence de néovaisseaux n'est pas retrouvée uniquement dans le cadre de la DMLA exsudative mais dans celui de très nombreuses maladies rétiniennes.

Toutes les affections touchant le chorioretine ou le nerf optique peuvent se compliquer par l'apparition de néovaisseaux.

Les syndromes maculaires, peuvent être décrits dans plusieurs cas, autres que celui de la DMLA. C'est à partir de cette description que se fait l'investigation différentielle.

- Choriorétinopathie séreuse centrale (CRSC)

Il existe plusieurs formes de CRSC, c'est une affection qui touche exclusivement des sujets jeunes, contrairement à la DMLA.

Elle est due à la présence de liquide sous-rétinien qui à terme, va soulever la neuro-rétine.

La confusion entre CRSC et DMLA exsudative est surtout retrouvée à l'angiographie, c'est l'OCT qui permettra le diagnostic différentiel : contrairement, à la DMLA, la CRSC ne présentera pas d'altération de l'épithélium pigmentaire et se caractérise à l'angiographie par un point de fuite au niveau maculaire.

- Les néovaisseaux du fort myope

La myopie forte (supérieure à -6D) constitue la première cause de néovascularisation chez le sujet de moins de 50 ans. Après la DMLA, c'est la deuxième cause de complications néovasculaires choroïdiennes.

L'évolution spontanée des néovaisseaux myopiques est défavorable, avec constitution fréquente d'une tâche de Fuchs.

- Epithéliopathie en plaques

C'est une pathologie inflammatoire choriorétinienne rare se présentant essentiellement chez les sujets jeunes. Elle se caractérise au fond d'œil par des lésions blanchâtres mal limitées et profondes prédominant au pôle postérieur et peut se compliquer de décollement séreux rétinien ou de néovascularisation choroïdienne. La physiopathologie est mal connue, une atteinte primitive inflammatoire de la rétine ou de la choroïde sont les deux principales hypothèses. L'atteinte est souvent bilatérale, avec une évolution favorable et peu de récurrences.

- Néovaisseaux idiopathiques du sujet jeune

Il s'agit de l'apparition brutale de néovaisseaux choroïdiens chez un sujet jeune.

En effet, cette affection rare, contrairement à la DMLA, peut dans certains cas toucher des personnes d'une vingtaine d'année. Elle constitue une urgence ophtalmologique, et se traduit par l'apparition de métamorphopsies et d'une baisse d'acuité visuelle.

Son origine n'est pas connue à ce jour, et il est fréquent que cette poussée de néovaisseaux ne se manifeste que par un unique épisode sans récurrence.

- Néovaisseaux associés aux stries angioïdes

Les stries angioïdes sont des lésions rares du fond d'œil, à l'aspect sombre et aux tracés sinueux caractéristiques, qui divergent à partir de la papille. Ce sont des craquelures de la membrane de Bruch, qui sont dues à des anomalies des fibres élastiques dans lesquelles on constate un dépôt de calcium.

A terme, c'est la rupture de la membrane de Bruch qui va entraîner l'émergence et le passage de néovaisseaux choroïdiens qui vont soulever la rétine et provoquer de nombreuses complications (formation de décollement séreux du neuro-épithélium, prolifération de néovaisseaux fragiles, hémorragies intravitréennes).

Il existe également des formes particulières de DMLA, frontières entre diagnostic différentiels et tableaux cliniques dérivés :

- DMLA pseudo-vitelliforme

Ce sont des dépôts de matériels, associés à des drüsens cuticulaires.

Comme dit précédemment, ces drüsens apparaissent sous la forme de taches blanches, regroupées les unes à côtés des autres, et c'est leur nombre extrêmement élevé qui va tendre à provoquer une accumulation d'un matériel vitellin central.

Bien que l'évolution se fasse plus en faveur de plages atrophiques, cette association pourra plus rarement aboutir à une néovascularisation choroïdienne.

- Vasculopathie polypoïdale choroïdienne

Par définition, la vasculopathie polypoïdale choroïdienne est une prolifération vasculaire anormale provenant de la choroïde, qui peut conduire à une exsudation séreuse et une hémorragie récidivante.

L'évolution est souvent défavorable, mais certains cas peuvent rester stables et se présenter sous la forme de lésions bénignes pendant des années.

PARTIE THEORIQUE

III. ASPECTS CLINIQUES ET FONCTIONNELS

En clinique, le diagnostic de la DMLA et son typage se réalisent afin d'évaluer la conduite à tenir, ainsi que les moyens thérapeutiques/préventifs à mettre en place. Etant donné le caractère évolutif de l'affection, son diagnostic doit être précoce et une bonne prise en charge sera importante pour améliorer la qualité de vie du patient. En effet, elle peut déboucher sur d'importantes répercussions fonctionnelles et évoluer vers des formes sévères aux conséquences irréversibles.

A) SIGNES FONCTIONNELS

Les signes fonctionnels de la DMLA apparaissent à un stade avancé ; comme dit précédemment, la MLA est asymptomatique. La MLA pourra donc être détectée fortuitement, à l'occasion d'un contrôle ophtalmologique de routine, incluant un fond d'œil. Dans le cas de formes avancées, les premiers signes d'alerte seront très vite ressentis par le patient, et plus ou moins aisés à objectiver :

- Les métamorphopsies (une perception déformée des lignes droites ou des images, en général la plus commune des plaintes rencontrées et dues à un œdème maculaire)
- Un ou plusieurs scotomes (des zones de l'espace perçues par le patient comme des tâches sombres, grisées ou noires)
- Une baisse de vision, en particulier en vision de près, non améliorée par le port de correction optique adaptée

L'association de ces trois signes fonctionnels constitue un syndrome maculaire.

Ce syndrome peut s'associer à des degrés divers à une diminution de la perception des contrastes, d'une modification de la vision des couleurs, de sensation d'éblouissement et/ou de gêne en vision de nuit.

Il existe également un test de dépistage simple et rapide, que le patient peut réaliser lui-même, permettant d'objectiver les métamorphopsies et/ou de se rendre compte de l'évolution de la maladie en l'effectuant quotidiennement.

Il s'agit de la grille d'Amsler.

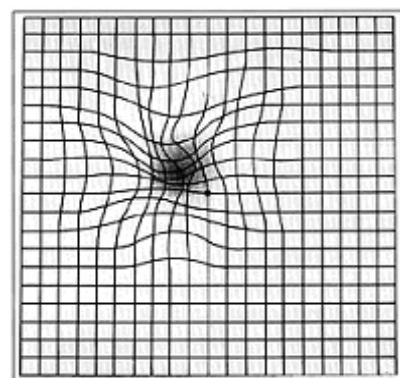

Le patient doit se positionner de préférence dans une pièce bien éclairée, et doit fixer le point central, à environ 33cm de la grille avec sa correction optique.

L'examen se fait en monoculaire, en cachant un œil après l'autre.

Réponse normale : le quadrillage est uniforme, et toutes les lignes sont perçues droites.

Réponse anormale : quelques zones du quadrillage peuvent être perçues comme grisées ou embrouillées, les lignes droites semblent ondulées/déformées, et il peut exister certaines zones aveugles ou tâches complètement noires dans certaines zones de la grille.

Dans ce cas, un rendez-vous immédiat (sous les 48 heures) chez un ophtalmologue est nécessaire.



B) DIAGNOSTIC/SIGNES CLINIQUES

Pour diagnostiquer la DMLA, la première étape est la vérification de l'acuité visuelle de près comme de loin avec une correction optique adéquate, puis dans un second temps, de réaliser un fond d'œil et des examens complémentaires.

1) Mesure de l'Acuité Visuelle (AV)

Dans le cas de la DMLA confirmé, le patient se plaindra en premier d'une baisse d'acuité visuelle.

Il est nécessaire de mesurer l'AV avec une correction optique optimale si il existe des troubles de la réfraction, en monoculaire, en vision de loin comme en vision de près.

Les échelles les plus fréquemment utilisées sont l'échelle de Monoyer pour la vision de loin, et l'échelle de Parinaud pour la vision de près (dans le cadre d'études cliniques, c'est l'échelle ETDRS qui sera préférentiellement utilisée, car elle permet une mesure précise sous forme de score, même pour les acuités visuelles les plus basses).

Une baisse d'AV en vision de près et/ou des métamorphopsies ressenties par le patient pendant la lecture du texte sont évocatrices et doivent impérativement être prises en compte.

2) L'examen du Fond d'Œil (FO)

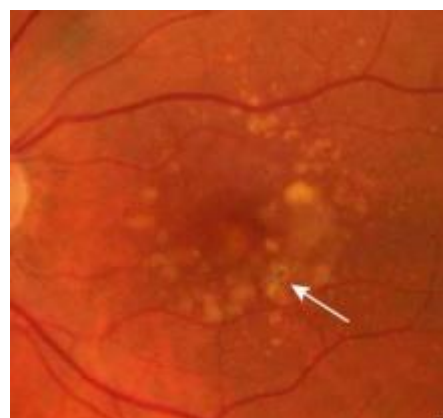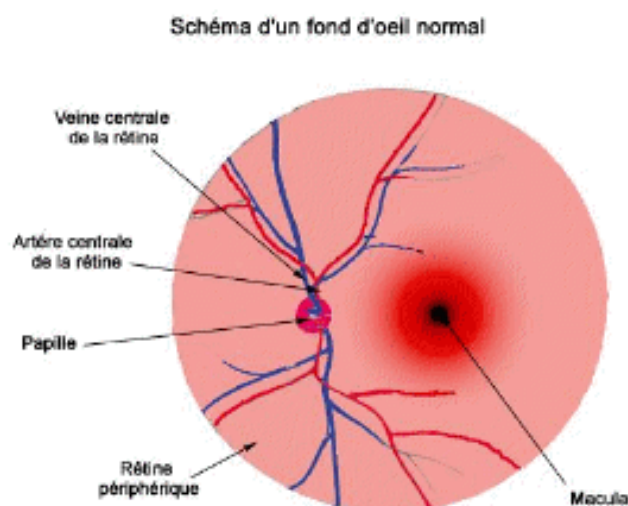
L'examen biomicroscopique du fond d'œil effectué avec une lampe à fente et à l'aide d'un verre sans contact, après dilatation pupillaire, permet la recherche de drusens, de zones d'atrophie de l'épithélium pigmentaire et/ou d'hémorragies, d'exsudats profonds, d'œdèmes maculaires, de décollements exsudatifs de la macula.

Il permettra une vue d'ensemble sur la papille optique, sur l'intégralité de la rétine, et notamment de la macula.

Il constitue une étape initiale nécessaire pour orienter l'examen.

- Maculopathie liée à l'âge

Au fond d'œil, les principaux signes évocateurs d'une MLA directement visibles au fond d'œil sont les drusens, apparaissant sous forme de taches jaunâtres autour de la macula.

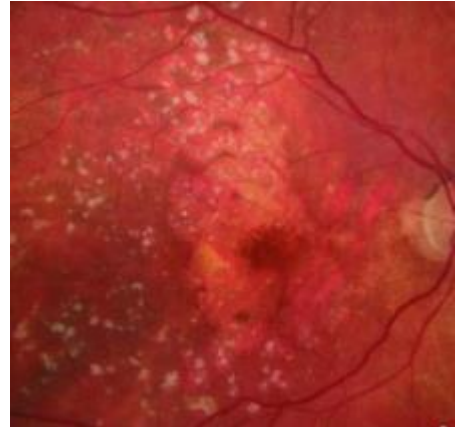


Ici, on observe des drusens séreux, et des altérations visibles de l'épithélium pigmentaire.

- DMLA atrophique

Au fond d'œil, elle est caractérisée par la présence de plages atrophiques, résultant de l'atrophie progressive des couches de l'épithélium pigmentaire et des photorécepteurs.

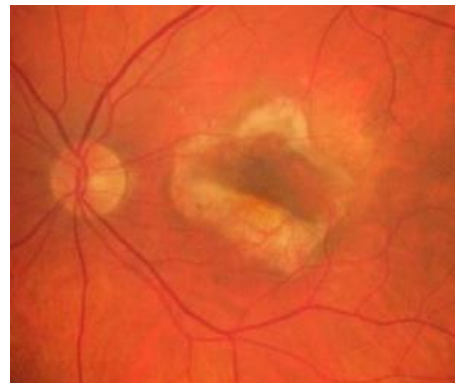
Elle doit être évoquée en présence de zones pâles à bords bien définis, et/ou de visibilité de gros vaisseaux choroïdiens.



Ici, une large zone centrale d'atrophie

- DMLA exsudative

Evoquée en présence de décollement séreux rétinien (DSR), lésion néovasculaire visible (de couleur gris-verte), décollement de l'épithélium pigmentaire (DEP), d'hémorragies sous-rétiniennes, exsudats, tissu glial.



Il s'agit ici d'un stade très avancé de DMLA humide, avec fibrose au niveau de la macula.

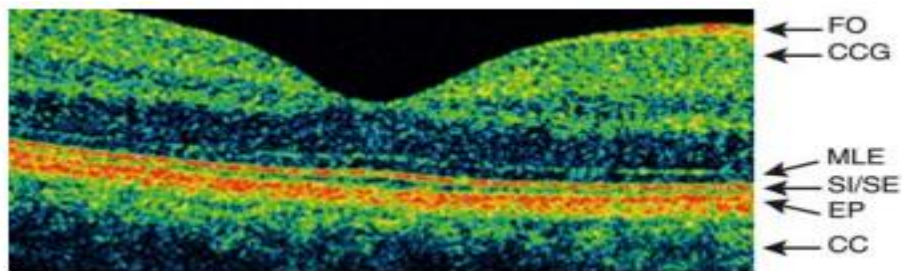
3) Examens complémentaires et interprétation

a- La Tomographie à Cohérence Optique (OCT)

A la suite du FO, l'OCT est un examen primordial pour le diagnostic et le suivi de la DMLA.

Il sera aussi utilisé dans le but d'exclure certains diagnostics différentiels.

C'est un examen rapide et ne nécessitant pas de dilatation pupillaire ; il permet de visualiser l'ensemble des couches rétiniennes et les éventuels néovaisseaux choroïdiens mais surtout leurs conséquences tels que les phénomènes exsudatifs, décollement séreux rétiniens (DSR), les épaissements rétiniens de type kyste, œdèmes maculaires.



Coupe OCT normale avec dépression fovéale physiologique

Fo : fibres optiques ; CGL : couches des cellules ganglionnaires ; MLE : membrane limitante externe ; SI/SE : jonction entre segments externes et internes des photorécepteurs ; EP : épithélium pigmentaire ; CC : choriocapillaire

- Clichés OCT d'une DMLA atrophique

Dans le cas d'un examen du fond d'œil évocateur de DMLA sèche, un OCT sera réalisé dans le but de rechercher un amincissement rétinien et une disparition des photorécepteurs.

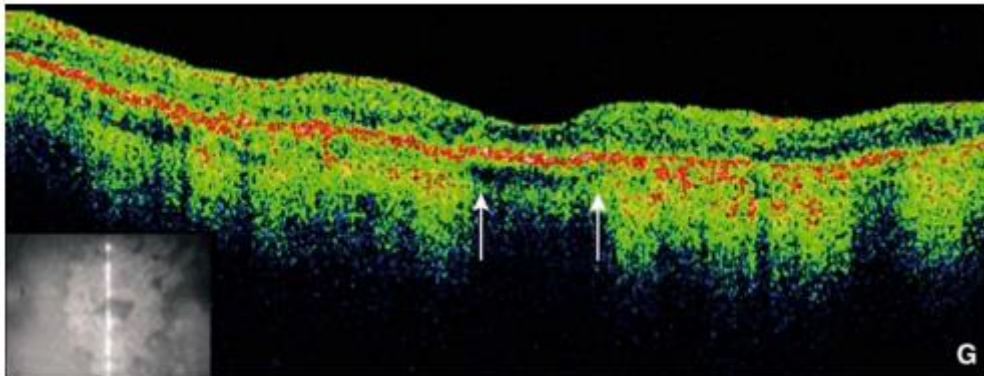


Image OCT de DMLA atrophique
Hyper-réflexivité postérieure correspondant à l'atrophie et conservation de dépression fovéale (flèches)
La rétine neurosensorielle est globalement amincie.

- Clichés OCT d'une DMLA exsudative

Après avoir émis l'hypothèse d'une DMLA humide au fond d'œil, l'OCT sera systématique pour affirmer la maladie et exclure les diagnostics différentiels.

Dans le cas de cette forme de DMLA, l'intérêt de l'OCT sera de repérer les décollements séreux rétiniens (DSR), les décollements de l'épithélium pigmentaire (DEP), les épaisissements rétiniens (kystes, œdèmes maculaires).

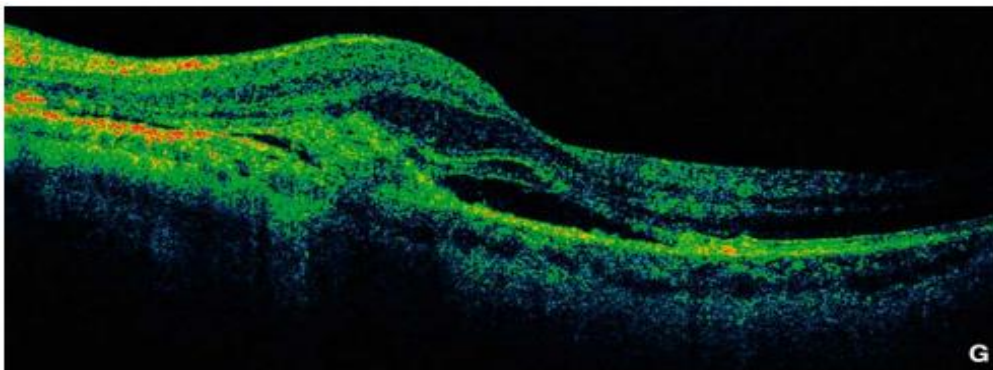
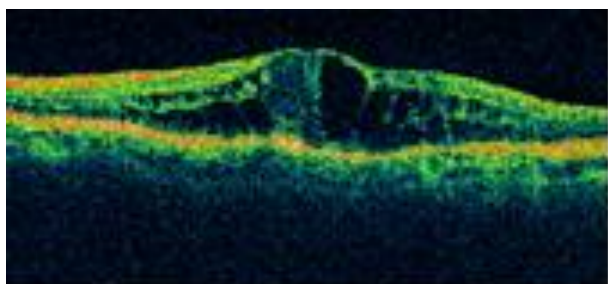


Image OCT d'une DMLA exsudative
On peut y observer un décollement séreux rétinien et la dépression fovéale partiellement effacée
La néodéformation hyper-réflexive située en avant du plan de l'EP correspond au site des néovaisseaux

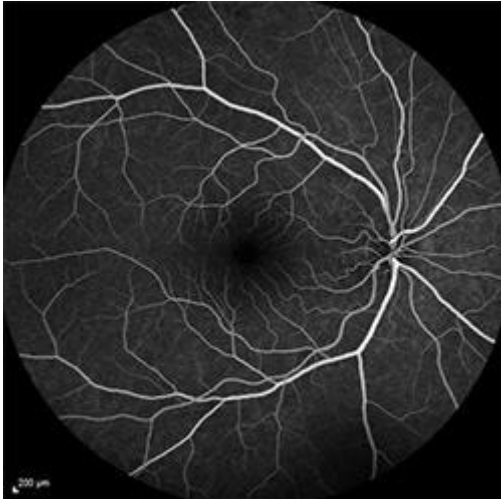Image OCT d'un œdème maculaire dans le cadre d'une DMLA exsudative



b- L'angiographie à la fluorescéine

L'angiographie reste un examen fortement utilisé dans le cadre du diagnostic de la DMLA. Elle étudie la vascularisation rétinienne, mais ne permet pas une exploration complète de la choroïde. Elle est néanmoins capable de mettre en évidence les néovaisseaux choroïdiens peu profonds et bien définis.

Elle comporte des clichés en couleur du pôle postérieur, et des photographies en lumière verte, rouge, bleue et en autofluorescence avant l'injection du colorant dans une veine du bras que nous pourrions voir se propager au sein de la vascularisation rétinienne :

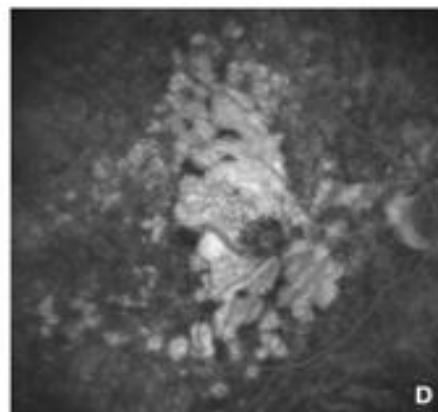
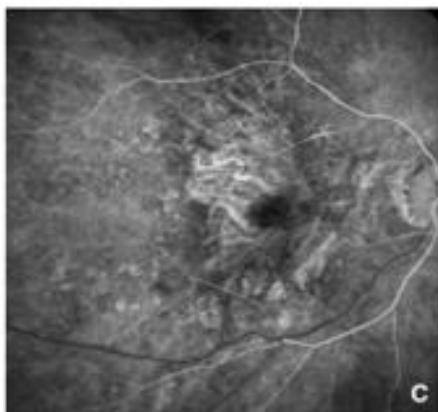


Angiographie à la fluorescéine normale avec mise en évidence de la vascularisation rétinienne et zone avasculaire centrale.

- Angiographie à la fluorescéine dans le cadre d'une DMLA atrophique

L'angiographie n'est pas indispensable dans le cadre d'une DMLA sèche.

Il n'existe pas de traitement efficace pour cette forme de la maladie.



C : Angiographie à la fluorescéine, temps veineux lamineux. Hypofluorescence des vaisseaux choroïdiens rendus visibles du fait de la disparition de l'EP et de la choriocapillaire.

D : Angiographie à la fluorescéine, temps tardifs.

- Angiographie à la fluorescéine dans le cadre d'une DMLA exsudative

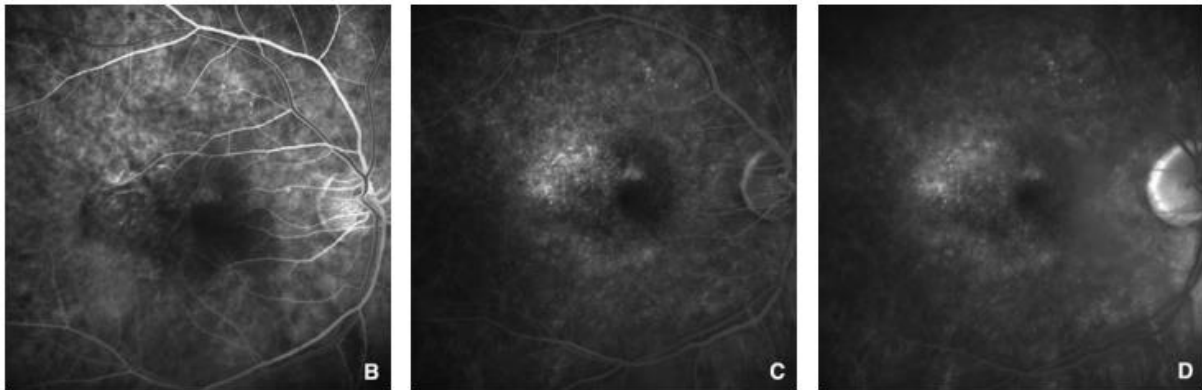
En cas de DMLA exsudative, l'angiographie à la fluorescéine sera utile pour déterminer la nature des néovaisseaux.

En effet, on en distingue trois grands types :

- Les néovaisseaux occultes désignent les néovaisseaux qui n'ont pas traversé l'épithélium pigmentaires ; ils sont mal définis par l'angiographie à la fluorescéine.
- Les néovaisseaux visibles, au contraire, ont franchi l'épithélium pigmentaire et sont mis en évidence par la fluorescéine.
- Les néovaisseaux mixtes, à la fois occultes et mixtes.

Avant l'existence du traitement par injections intravitréennes, cet examen était indispensable car il permettait la détection et la localisation des néovaisseaux, préalablement nécessaires pour le traitement par photocoagulation au laser.

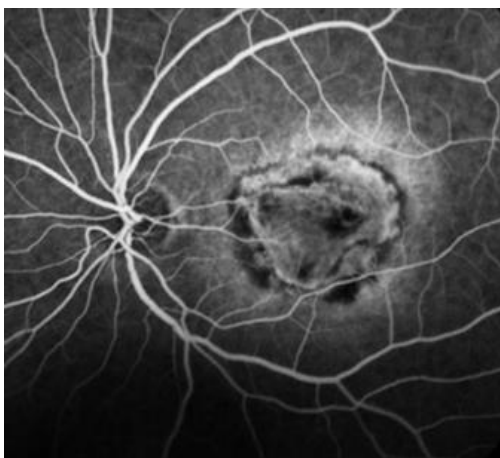
Aujourd'hui, quel que soit le type de néovaisseaux retrouvé, la stratégie de traitement par injections d'anti-VEGF restera inchangée.



B : Temps précoce dans le cadre de néovaisseaux occultes

C : Temps moyens, hypofluorescence ponctuelle et mal définie

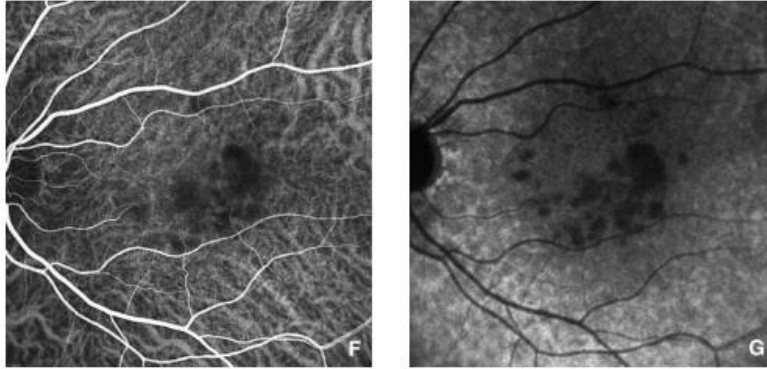
D : Temps tardif, diffusion modérée du colorant avec de petits points hypofluorescents



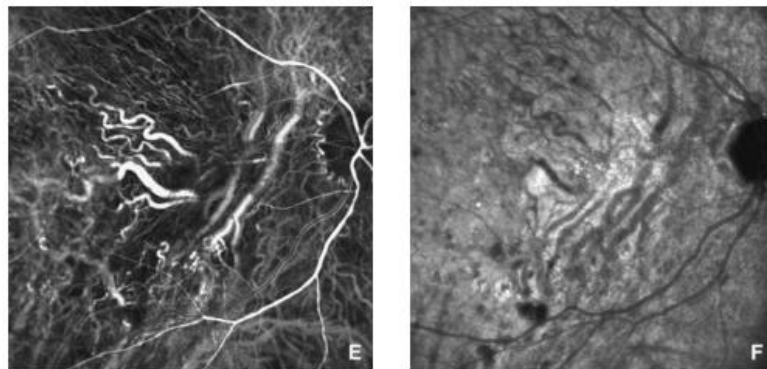
Exemple de cliché angiographique de DMLA exsudative avancée

c- Angiographie infrarouge au vert d'indocyanine

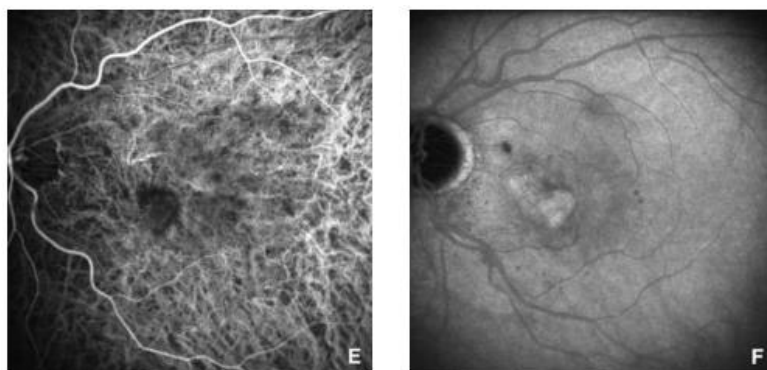
En complément, c'est l'angiographie en infrarouge au vert d'indocyanine qui permettra une bonne exploration de la choroïde et qui sera donc utilisée pour l'étude des néovaisseaux choroïdiens plus profonds ou en cas de doute sur la présence de néovaisseaux occultes, lésions polypoïdales, anastomoses chorioretiniennes. Elle est rarement pratiquée aujourd'hui.



Angiographie au vert d'indocyanine dans le cadre de drüsens séreux confluents
On observe une hypofluorescence précoce (F) des drüsens qui persiste aux temps tardifs (G)



Angiographie au vert d'indocyanine dans le cadre d'une DMLA atrophique
Temps veineux laminaires (E) et temps tardifs (F)
On peut analyser la circulation choroïdienne au niveau de la zone d'atrophie, où elle présente une densité diminuée.



Angiographie au vert d'indocyanine dans le cas de néovaisseaux mixtes
Temps précoce (E), phase d'inversion (F)

d- L'Angio-OCT

L'angio-OCT est une nouvelle technique non-invasive permettant d'avoir une visualisation de la microvascularisation choroiidienne et rétinienne. En effet, elle permet une vue claire sur tous les vaisseaux, sans nécessité d'injection intraveineuse de colorant de contraste.

Elle peut alors rapidement mettre en évidence les néovaisseaux et le mouvement du flux sanguin. Dans le cadre de la DMLA exsudative, ce nouvel examen permettra de visualiser les néovaisseaux classiques et occultes.

A l'avenir, il pourra devenir l'examen de référence pour le diagnostic ainsi que pour le suivi des patients atteints de DMLA exsudative.

C) SUIVI ET PRISE EN CHARGE

Une fois le diagnostic défini et quelle que soit la forme de DMLA retrouvée, une prise en charge immédiate et un suivi régulier s'imposent.

En effet, étant une maladie chronique et évolutive, les personnes atteintes par la DMLA devront être suivies toute leur vie et revoir régulièrement leur ophtalmologue qui jugera de sa progression même si la vision paraît stabilisée. La fréquence des visites de contrôle sera définie par le médecin, en fonction de la stratégie de traitement adoptée.

Parallèlement, il est recommandé au patient de réaliser une « auto-surveillance » quotidienne à l'aide de la grille d'Amsler et de consulter immédiatement dans le cas d'une baisse de vision et/ou de métamorphopsies.

- Maculopathie liée à l'âge

La MLA est asymptomatique et diagnostiquée de manière fortuite la plupart du temps. Cependant, une surveillance rigoureuse est nécessaire car il est possible que cette forme précoce évolue vers des stades avancés plus ou moins rapidement.

Il n'existe malheureusement pas de moyens concrets pour éviter l'évolution de la maladie. Néanmoins, certaines méthodes pourraient contribuer à réduire le risque de développer une DMLA consécutive : un traitement associant antioxydants et supplémentation vitaminique (vitamine E, vitamine C, Oméga 3, pigments maculaires selon diverses études). L'arrêt du tabac, le port de lunettes de soleil, et une alimentation saine pourraient aussi y contribuer.

- DMLA atrophique

Il n'existe aucun traitement médical pour la forme sèche de la DMLA, l'évolution se ferait inexorablement vers l'apparition d'un scotome central. Néanmoins, des compléments vitaminiques et une bonne alimentation pourraient aider à ralentir l'évolution de la maladie. Les contrôles sont néanmoins indispensables pour juger de l'évolution de l'atrophie car une DMLA atrophique peut évoluer vers une forme exsudative.

Si la baisse de vision est sévère, il peut être proposé au patient une rééducation basse vision reposant sur une équipe pluridisciplinaire (ophtalmologiste, orthoptiste, opticien, médecin traitant et selon les cas, ergothérapeute, instructeur en locomotion, psychologue...) au sein d'un établissement spécialisé en basse vision.

La rééducation orthoptique et/ou différentes aides visuelles lui permettront d'améliorer au mieux sa qualité de vie et de maintenir son autonomie en développant de manière optimale ses capacités fonctionnelles.

La rééducation orthoptique a pour but :

- D'apprendre au patient à se servir des zones indemnes de la rétine (rétine périphérique généralement intacte)
- De proposer au patient toutes les aides visuelles disponibles avec l'aide d'un opticien spécialisé dans l'équipement basse vision.

Elle permettra une réadaptation visuelle, qui apprendra au patient à mieux vivre avec la maladie.

Beaucoup d'équipes cherchent actuellement un traitement ; des essais thérapeutiques sur de nouveaux médicaments sont en cours.

- DMLA exsudative

C'est la seule forme de la maladie à avoir bénéficié de plusieurs traitements.

Elle ne se soigne pas, mais elle se traite.

En effet, aucun traitement ne pourra guérir complètement la DMLA humide mais il existe différents moyens de freiner son évolution de manière efficace, voire d'améliorer la vision :

- La photocoagulation au laser
- La photothérapie dynamique (PDT)
- Les traitements anti-angiogéniques

La photocoagulation au laser et la photothérapie dynamique étaient des techniques utilisées avant l'existence des anti-VEGF. Les injections intravitréennes d'anti-VEGF sont la référence dans le traitement de la DMLA exsudative à ce jour.

Nous développerons ces propos dans la partie suivante, en insistant sur le traitement par injections d'anti-angiogéniques, objet de notre étude clinique.

PARTIE THEORIQUE

IV. TRAITEMENTS DE LA DMLA EXSUDATIVE

La DMLA exsudative peut conduire à la perte de la vision centrale en quelques mois voire quelques années.

Différentes méthodes thérapeutiques permettent de ralentir son évolution.

Tous ces traitements ont pour but de détruire les néovaisseaux caractéristiques de la DMLA exsudative, empêchant ainsi leur progression.

A) LES PREMIERS TRAITEMENTS UTILISES

1) La photocoagulation au laser

La photocoagulation au laser fut le premier traitement utilisé dans le cadre de la DMLA exsudative.

On en distingue plusieurs types :

- La photocoagulation directe
- La photocoagulation périfovéale

a- La photocoagulation directe

Indication: cette technique était utilisée lorsque les néovaisseaux n'avaient pas encore progressé jusqu'à la zone sous-fovéale pour ne pas risquer de détruire les photorécepteurs maculaires au laser.

Principe: brûler les néovaisseaux, avant qu'ils n'atteignent la macula à l'aide d'un microscope doté d'un laser et d'un verre de contact.

Les néovaisseaux étaient ainsi scellés avec le laser thermique à haute densité ; densité suffisante pour permettre une coagulation, soit l'occlusion immédiate et définitive, en théorie, des vaisseaux anormaux.

Evolution et suivi: un suivi strict était nécessaire.

Une évolution favorable correspondait à la résorption rapide du syndrome maculaire, et à la disparition du décollement séreux rétinien.

La surveillance post-laser visait à vérifier l'absence de persistance des néovaisseaux et l'absence de récurrence.

Effets indésirables: la formation de cicatrices était inévitable, même sur le tissu sain et pouvait alors réduire la vision. De plus, après la photocoagulation, les récurrences restaient très fréquentes.

b- La photocoagulation périfovéale

Indication: utilisée en cas de néovaisseaux rétrofovéolaires.

Principe: il s'agit ici d'un « barrage » au laser autour des néovaisseaux afin d'éviter leur prolifération.

Suivi: identique à la photocoagulation directe, la surveillance post-laser est obligatoire.

Par ailleurs, il n'y a pas de possibilité d'améliorer l'AV.

2) La thérapie photodynamique (PDT)

Le deuxième traitement à avoir été disponible sur le marché pour ralentir l'évolution de la DMLA exsudative fut la thérapie photodynamique.

Indication: elle était utilisée principalement en cas de DMLA exsudative avec néovascularisation choroïdienne rétrofovéolaire à prédominance visible (plus de 50% des néovaisseaux visibles). Aujourd'hui elle peut être utilisée en plus des anti-VEGF, en cas d'échec du traitement mais son utilisation reste rare.

Principe: la PDT se déroule en deux étapes. La première consiste à injecter par intraveineuse un photosensibilisant, la verteporfine (Visudyne®). C'est ce photosensibilisant qui va se fixer électivement sur la paroi des néovaisseaux. Dans un second temps, il va être activé par une lumière proche de l'infrarouge (690nm) par un phénomène de photo-irradiation, permettant d'obtenir l'oblitération des néovaisseaux sans risque d'altérer les structures rétiniennes sus-jacentes.

Evolution et suivi: plusieurs séances sont généralement nécessaires.

La thérapie peut être répétée à trois mois d'intervalle, accompagnée de réévaluation et d'examens de suivi (mesure d'acuité visuelle, fond d'œil, OCT, angiographie à la fluorescéine). Elle permet de réduire le risque de perte d'acuité visuelle, mais son amélioration reste exceptionnelle. Le vrai intérêt de ce traitement est la sélectivité des néovaisseaux sans lésion de la rétine sensorielle.

Effets indésirables: la PDT peut provoquer une atrophie chorioretinienne, responsable de scotomes et d'une baisse de vision.

B) TRAITEMENTS ANTI-ANGIOGENIQUES, TRAITEMENT DE REFERENCE

Les traitements anti-angiogéniques (anti-VEGF) constituent aujourd'hui le traitement de référence de la DMLA exsudative.

Les deux premiers produits mis sur le marché étaient le Macugen®, anti-VEGF spécifique des VEGF-A et le Lucentis®, non spécifique.

Commercialisés par les laboratoires Novartis, le Lucentis® et l'Eylea® sont actuellement les deux produits ayant l'autorisation de mise sur le marché (AMM) pour la DMLA néovasculaire, donc remboursés à 100%.

Dès le diagnostic de la DMLA exsudative posé, il est recommandé de débiter le traitement le plus précocement possible, dans les 10 jours qui suivent, quelle que soit l'AV de départ : elle constitue une urgence ophtalmologique.

Indication: les injections d'anti-VEGF sont indiquées en première intention dans le cadre de DMLA humide mais il existe des contre-indications telles que la présence d'une hypersensibilité à la substance active utilisée, d'une infection oculaire ou péri-oculaire ou d'une inflammation intraoculaire active sévère.

Principe: les anti-VEGF (anti-facteur de croissance de l'endothélium vasculaire) visent à inhiber le facteur de croissance des cellules endothéliales appelé VEGF (et en particulier le VEGF-A, facteur majeur du développement de néovaisseaux choroïdiens).

Aujourd'hui, les deux produits principaux disponibles sur le marché sont le Lucentis® (ranizibumab) commercialisé par les laboratoires Novartis et l'Eylea® (aflibercept) par Bayer. Ils sont administrés par voie intraoculaire (injections intravitréennes ou IVT) pour agir de manière efficace sur le développement et la croissance des vaisseaux anormaux.

L'intervention se réalise au sein d'une salle d'IVT en externe, dans un hôpital, une clinique ou un cabinet médical par un ophtalmologiste expérimenté.

Généralement, un seul œil reçoit l'injection, rarement les deux à la fois.

Evolution et suivi: les IVT ne nécessitent pas de contrôle immédiat ; le patient est informé des effets post-IVT et peut consulter à tout moment en cas de complications. Le patient est en général convoqué un mois après l'injection, selon la stratégie de traitement mise en place.

On observe souvent une stabilisation de l'AV, voire une amélioration.

Effets indésirables: le principal incident rencontré après une injection intravitréenne est l'hémorragie sous-conjonctivale, qui se résorbe généralement en quelques jours. Différents effets indésirables devant être notifiés peuvent également apparaître tels que : des douleurs oculaires, des sensations de malaise, de l'hypertonie, des hémorragies et des infections oculaires. Ces risques sont prévenus par un traitement antibiotique post-opératoire.

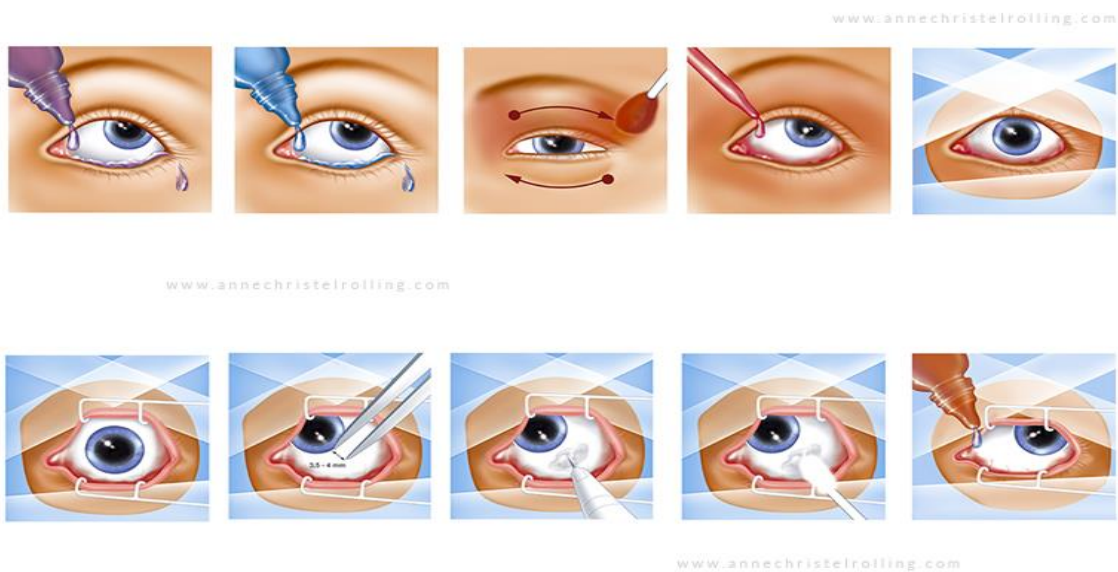
1) Protocole

La durée de l'intervention est très brève, l'injection en elle-même ne dure que quelques secondes.

Dans un premier temps, le patient est vêtu d'une blouse propre, d'une charlotte et de surchaussures, et une première goutte d'anesthésiant lui est alors administré. L'ophtalmologiste devra lui aussi se vêtir d'une blouse propre, d'une charlotte en plus d'un masque et de gants stériles pendant toute la procédure.

Le patient est ensuite placé sur une table d'opération inclinée, et certains préconisent l'utilisation facultative d'un ruban adhésif hypoallergénique sur le front pour éviter les mouvements inutiles.

Un second collyre anesthésiant est instillé au patient, l'oxybuprocaine®, et son visage est nettoyé à l'aide de la providone iodée. Sa paupière, sa joue et son front sont donc badigeonnés de bétadine cutanée, et les culs de sacs inférieurs comme supérieurs sont rincés par de la bétadine oculaire. Le médecin met en place un champ stérile sur le visage du patient ainsi qu'un blépharostat stérile pour éviter les contacts entre l'aiguille et le bord libre des paupières.



Après cette préparation minutieuse indispensable pour réduire au maximum le risque infectieux commun à tout acte chirurgical, l'aiguille est purgée et le chirurgien peut procéder à l'injection.

Le médecin demande au patient de regarder en bas et vers son nez pour pouvoir mesurer une distance de 4mm entre le limbe et l'endroit où il va introduire l'aiguille. Il injecte enfin jusqu'à la garde à travers la conjonctive et la sclère, perpendiculairement à la paroi en direction du centre du globe oculaire. L'injection de l'anti-VEGF se pratique lentement, puis l'aiguille est retirée délicatement.

Pour finir, le médecin vérifie la perception lumineuse du patient.

La peau du patient pourra alors être nettoyée et sa cornée rincée avec du sérum physiologique avant l'administration d'une goutte d'antibiotique local.

2) Stratégie et schéma de traitement

Bien que l'efficacité des anti-VEGF ne soit plus à démontrer, leurs règles d'utilisation restent encore aujourd'hui l'objet de débats.

Dans un premier temps, tous les schémas de traitement ont en commun une phase d'attaque, ou phase d'induction, composée de trois injections réalisées à un mois d'écart chacune (3mois – 3 injections).

Après ces trois mois d'induction, il existe plusieurs stratégies de traitement qui diffèrent de par la fréquence des IVT et des contrôles ophtalmologiques.

Les visites ophtalmologiques comprendront toujours une mesure de l'acuité visuelle, un fond d'œil ainsi qu'un OCT.

a- La stratégie « Pro Re Nata »

Ce schéma repose, comme les autres, sur la phase d'induction de 3 mois après le diagnostic, suivi d'une surveillance mensuelle avec contrôle de l'AV, du FO, d'un OCT maculaire et plus rarement d'une angiographie à la fluorescéine si nécessaire.

Elle nécessite donc une bonne compliance des patients, qui sont amenés à consulter une fois par mois, et une bonne organisation des consultations ophtalmologiques, qui ne cessent de se densifier.

En fonction des résultats des examens complémentaires, le médecin pourra alors préciser le besoin ou non d'une nouvelle injection.

Le retraitement sera recommandé en cas de :

- Baisse d'acuité visuelle significative (au minimum 5 lettres sur l'échelle ETDRS)
- Apparition d'une hémorragie rétinienne au FO
- Réapparition ou persistance d'une exsudation sous ou intra-rétinienne
- Augmentation de l'épaisseur rétinienne de plus de 100 microns (kyste, œdème maculaire)
- Toute augmentation qualitative de la quantité de fluide détectée à l'OCT
- Détection de néovaisseaux visibles à l'angiographie à la fluorescéine

Les interventions se feront toujours à un mois d'intervalle minimum.

Après plusieurs mois de traitement, on note fréquemment une stabilisation de la vision, voire une amélioration.

Contrairement aux autres stratégies, la PRN traite le patient après l'arrivée de la récurrence.

C'est cette stratégie qui est utilisée dans le cadre de notre étude clinique et c'est le schéma de traitement conseillé par l'AMM du Lucentis®, premier produit mis sur le marché, ce qui explique que la PRN est la stratégie la plus fréquemment utilisée à ce jour :

LUCENTIS est un traitement de première intention dans le traitement de la baisse d'acuité visuelle due à la DMLA exsudative rétrofovéolaire.

La HAS recommande de pratiquer une injection par mois pendant 3 mois consécutifs (intervalle entre 2 injections \geq 4 semaines) complétée par une phase de suivi durant laquelle il est recommandé d'effectuer toutes les 4 semaines :

- une mesure de l'acuité visuelle par ETDRS ;
- un examen du fond d'œil et/ou rétinographies ;
- une tomographie en cohérence optique.

Une angiographie à la fluorescéine peut être réalisée si nécessaire.

Après les 3 premières injections, il est recommandé de refaire une injection de ranibizumab dans les cas suivants :

- persistance de signes d'activité de la lésion néovasculaire, avec ou sans baisse d'acuité visuelle ;
- la lésion continue à répondre aux traitements répétés ;
- pas de contre-indication à la poursuite du traitement.

Au cours de la phase de suivi, une nouvelle injection peut être proposée en l'absence de signes d'activité néovasculaire si les tentatives précédentes de suspendre le traitement ou d'allonger l'intervalle de réinjection ont conduit à des récurrences néovasculaires.

Extrait « recommandations thérapeutiques » de l'AMM du Lucentis®.

b- La stratégie « Treat & Extend »

Cette stratégie « T&E » vise à définir pour chaque patient le délai le plus long d'efficacité de l'IVT avant la survenue d'une récurrence.

Dans ce cas de figure, le moment d'injection ne sera pas fixe, mais se fera en fonction du délai de récurrences observé lors des contrôles ophtalmologiques, le but étant de traiter avant l'apparition d'une éventuelle récurrence.

Dans un premier temps, on traite le patient tous les mois jusqu'à disparition de l'exsudation. Lorsque la rétine redeviendra sèche, on rallonge l'intervalle de 2 semaines en passant de 4 à 6 semaines.

Si lors d'un contrôle, le patient ne montre pas de signe de récurrence, alors le patient bénéficie d'une nouvelle IVT et l'intervalle entre la visite suivante sera rallongé de deux semaines (8 semaines).

Si à 8 semaines, il ne présente toujours aucun signe de récurrence, le patient bénéficie d'une autre IVT et l'intervalle augmente de deux semaines (10 semaines).

Lorsque l'on constate une récurrence, on aura pu définir le délai d'efficacité du traitement, et on diminuera l'intervalle trouvé de deux semaines, revenant au délai précédent (8 semaines).

A terme, il permet de trouver l'intervalle de temps entre deux récurrences, et de traiter le patient juste avant afin de maintenir durablement une rétine sèche.

L'intervalle restera variable en fonction des récurrences.

Il s'agit d'une stratégie personnalisée qui prévient de la récurrence et elle permettra de réduire le nombre de visites en maintenant un objectif visuel favorable.

c- La stratégie « Observe & Plan »

Cette stratégie repose également sur l'estimation de l'intervalle de temps entre deux récurrences.

Après la phase d'induction, le délai de surveillance sera allongé de deux semaines si aucune récurrence n'est observée (l'intervalle passe de 4 à 6 semaines).

Une fois que l'intervalle de récurrence est trouvé, on le réduit de deux semaines pour pouvoir injecter à ce rythme. Ainsi, on prévient la récurrence en traitant avant qu'elle n'apparaisse.

Le délai entre deux IVT restera fixe et n'excèdera jamais 3 mois.

De même que la stratégie T&E, « Observe & Plan » est une stratégie personnalisée pour patient et permet de réduire le nombre de visites.

d- Schéma thérapeutique fixe, dit « pro-actif »

Ici, après la phase d'induction, l'injection sera réalisée de manière systématique et l'intervalle des visites sera fixe et indifférente des récurrences.

Elle se fait en fonction des protocoles fixes des anti-VEGF, proposés par leur laboratoire et détaillés dans leur AMM.

Par exemple, pour l'Eylea®, l'injection se fera selon un schéma bimestriel : 1 IVT tous les deux mois pendant 2 ans (2Q8). Pour le Lucentis®, l'injection se fera de manière fixe tous les mois pendant 2 ans.

De plus, des visites de suivi comprenant mesure de l'AV, OCT et examen du FO, sont prévues avant chaque IVT.

Ce schéma de traitement est rarement utilisé de ce jour, car le risque de « surtraitement » est à craindre.

PARTIE CLINIQUE

V. ETUDE CLINIQUE

**SUIVI SOUS 18 MOIS DE PATIENTS ATTEINTS DE DMLA
EXSUDATIVE ET TRAITES PAR INJECTIONS
D'ANTI-VEGF**

A) OBJECTIF

Le but de mon étude clinique est d'analyser l'évolution de l'acuité visuelle des patients pendant 18 mois à partir du début de prise en charge d'une DMLA exsudative traitée exclusivement par injections d'anti-VEGF.

C'est une étude rétrospective, de type « vraie vie » portant sur l'évolution de la vision du patient (critère principal) et sur les protocoles de traitements utilisés (Pro Re Nata/Treat & Extend, différents anti-VEGF utilisés, modalités de retraitement).

B) MATERIELS ET METHODES

1) Sélection des patient

La sélection des patients a été réalisée dans les consultations du Dr Isabelle SILLAIRE et du Dr Eve ROUSSEAU au sein du service ophtalmologique du CHU Gabriel-Montpied, à Clermont-Ferrand.

Avec leur aide, j'ai récolté les dossiers médicaux en fonction de la date de prise en charge des patients. Le critère de sélection principal était donc la durée de la prise en charge qui devait être supérieure ou égale à 18 mois, pour permettre mon suivi.

Tous les patients sélectionnés présentent une angiographie et un OCT de départ.

Le seul critère d'exclusion était la combinaison de plusieurs traitements ; les patients ayant eu recours à un autre moyen de traitement que les injections intravitréennes, à savoir la thérapie photodynamique, au cours des 18 premiers mois de leur prise en charge (en combiné) ou préalablement, ont été exclus de l'étude.

2) Critères analysés

a- Au moment du diagnostic (J0)

Dans un premier temps nous nous sommes intéressés au moment de la prise en charge et aux moyens diagnostiques mis en œuvre pour déceler la maladie.

A J0, c'est-à-dire au moment du diagnostic, nous avons énuméré et classé les critères suivants :

- Les informations relatives au patient (âge, sexe)
- La raison de consultation (baisse de vision, métamorphopsies, scotome...)
- L'acuité visuelle corrigée des deux yeux en vision de près et vision de loin
- Le caractère monoculaire ou binoculaire de l'atteinte
- Les éventuels signes précoces de la maladie sur l'œil controlatéral (drüsens)
- Les signes caractéristiques de la DMLA exsudative retrouvés sur l'œil atteint au fond d'œil (hémorragies, altération de l'épithélium pigmentaire, signes d'atrophie, drüsens), à l'OCT (détachement séreux rétinien, épaissements rétiens comprenant kyste/œdème, détachement de l'épithélium pigmentaire) et l'aspect angiographique des néovaisseaux (occultes, visibles ou mixtes)

Si le patient commence sa prise en charge en présentant une atteinte bilatérale, nous nous intéresserons à l'œil ayant le mieux répondu au traitement.

b- Au cours des 18 mois

Puis, dans un second temps, nous avons observé l'évolution et/ou la persistance des signes cliniques et fonctionnels de la néovascularisation au cours des 18 mois de traitement.

Ainsi, les informations suivantes ont été notifiées et/ou quantifiées :

- La stratégie proposée
- L'anti-VEGF utilisé
- Le changement potentiel de produit au cours de la prise en charge
- Le nombre total d'IVT sur 18 mois
- La fréquence moyenne des IVT par tranche de 6 mois
- L'intervalle de temps moyenne entre deux IVT
- Les raisons de retraitement (persistance de phénomènes exsudatifs, baisse d'acuité visuelle, hémorragies intravitréennes)

Parallèlement, nous avons recueilli quatre mesures d'acuité visuelle corrigée significatives :

- AV au moment de la phase de diagnostic, avant la première IVT (AV1)
- AV après la phase d'induction de 3 injections, soit 3 mois après le début du traitement (AV2)
- La meilleure AV recueillie sur le période d'étude (AV3)
- La dernière AV mesurée, au bout des 18 mois de traitement (AV4)

Nous nous intéresserons également, à titre indicatif, à la dernière mesure d'acuité visuelle mesurée du patient, même si elle dépasse l'intervalle des 18 mois afin d'avoir une idée de l'évolution de l'AV sur le long terme.

Le critère principal de l'étude reste néanmoins l'évolution de l'AV au cours des 18 mois après la première injection d'anti-VEGF.

Les informations ont été recensées à l'aide du tableau-type suivant :

NOM Prénom Date de naissance Sexe	<u>Diagnostic J0</u> FO = hémorragie ? OCT = DEP/DSR/épaississement rétinien Angio = visibles/occultes/mixtes	<u>Stratégie</u> Nbr IVT total Nbr/6mois + produit	<u>Evolution</u> Raison de retraitement / Changement de produit ?	AV1 (M0)	AV2 (M3)	AV3 (max)	AV4 (M18)

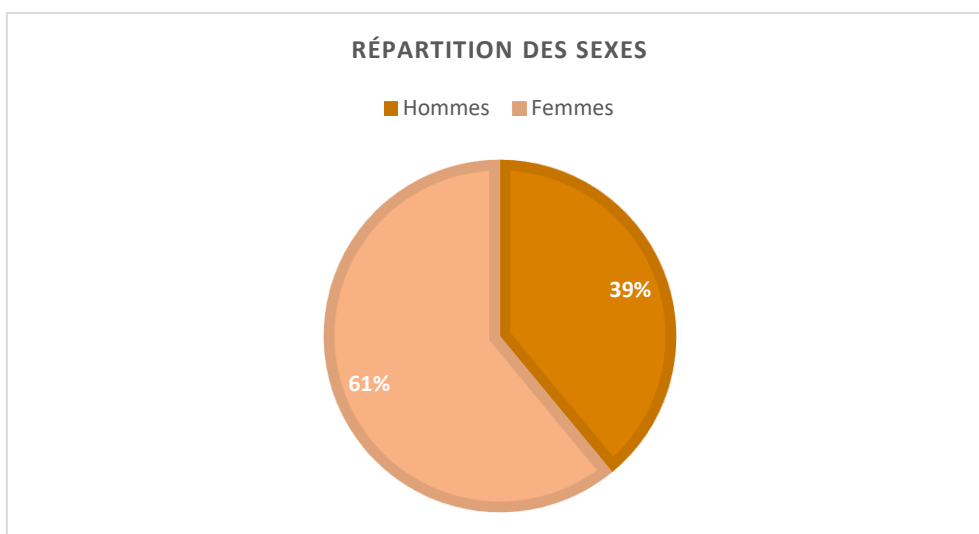
B) RESULTATS

1) Description de l'échantillon

A l'aide des critères de sélection prédéfinis, nous avons pu recueillir les données contenues dans les dossiers de 41 patients suivis au CHU Gabriel-Montpied de Clermont-Ferrand [Annexe 1].

La période de prise en charge s'étend de 2008 à 2017 ; ces patients sont encore en cours de traitement actuellement. L'âge des sujets varie de 59 à 94 ans et la moyenne d'âge est de 82 ans dans notre échantillon.

La répartition des sexes est illustrée par le schéma ci-dessous :



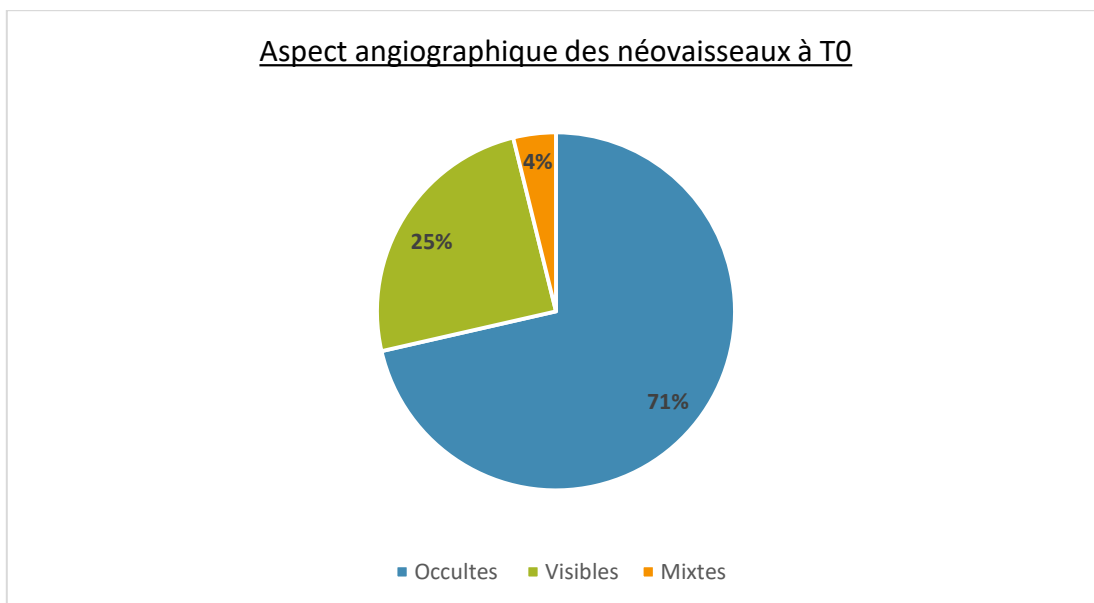
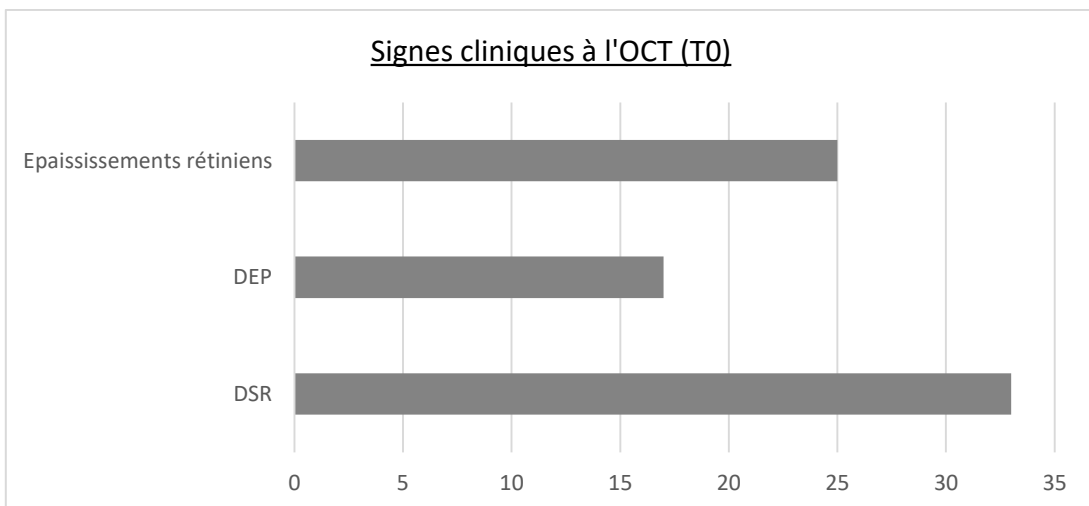
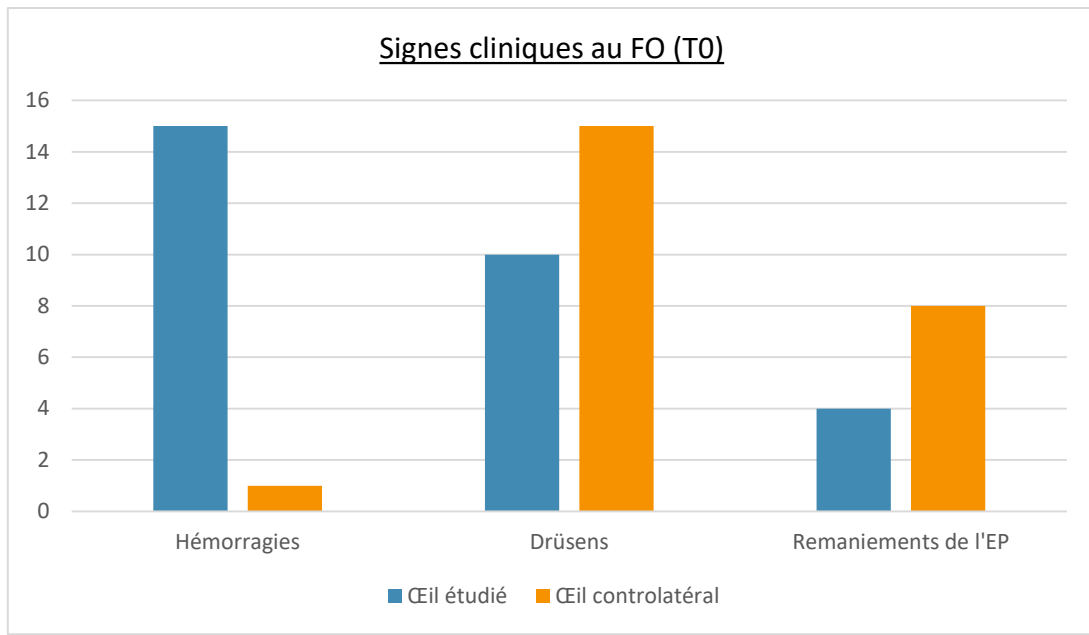
Sur l'unique critère d'exclusion, à savoir l'utilisation en combiné ou au préalable d'un autre moyen de traitement que celui des injections d'anti-VEGF, un seul dossier a été exclu de l'étude, sur les 42 sélectionnés au départ. En effet, il s'agit du seul à avoir bénéficié de la thérapie photodynamique, en complément des injections intravitréennes.

2) Au moment du diagnostic (T0)

Parmi les 18 dossiers dans lesquels les signes fonctionnels de départ sont précisés, la principale raison de consultation retrouvée avant le diagnostic de la DMLA exsudative est une BAV brutale du côté de l'œil atteint, décrite dans 94.44% des cas ; des scotomes centraux ont été décrits dans 22,22% des cas, des métamorphopsies dans 44.44%.

Sur les 41 patients, 8 ont les deux yeux atteints par la DMLA au moment du diagnostic et vont donc bénéficier d'un traitement bilatéral (19.51%). D'un autre côté, on dénombre 3 monophthalmes (dont 2 à cause d'une DMLA non traitée).

A T0, les 41 patients de l'échantillon ont pratiqué un examen du FO, une angiographie à la fluorescéine et un OCT avant d'être diagnostiqués comme atteints de DMLA exsudative. Plusieurs signes de la maladie ont été retrouvés à l'issue de ces examens, à des degrés divers que nous allons détailler à l'aide des graphiques suivants. Ces signes pouvaient être présents de manière isolée ou en combiné.



3) Evolution sur 18 mois

a- Stratégie et mode de traitement

Les 41 patients suivis dans le cadre de l'étude ont tous bénéficié de la stratégie « Pro Re Nata » (PRN). Il s'agit de la stratégie préférentiellement utilisée au CHU Gabriel-Montpied. Pour rappel, après une phase d'induction de trois injections pendant les 3 premiers mois de prise en charge, le patient est convoqué pour un contrôle ophtalmologique comprenant une mesure d'AV, un OCT et un examen du FO tous les mois. A l'issue de ces examens, l'ophtalmologiste prendra la décision de retraiter ou non avec une nouvelle injection d'anti-VEGF. La stratégie PRN implique donc 18 contrôles ophtalmologiques durant 18 mois.

Produit d'injection

Sur les 41 dossiers étudiés, 3 (7.32%) ont changé de produit d'injection au cours de leur prise en charge, passant du Lucentis® à l'Eylea®, à cause de la persistance du DSR malgré le traitement.

Dans le cas des 38 autres patients, on a visiblement utilisé préférentiellement le Lucentis® (86.84% des cas) que l'Eylea® (7.89%) ou que le Macugen® (5.26%) en première intention. Nous remarquons également que les deux patients traités par Macugen®, ont été pris en charge avant 2010 et qu'après cette année, les deux seuls produits injectés sont le Lucentis® et l'Eylea®.

Fréquence des injections

En excluant les 2 patients n'ayant pas eu recours à d'autres injections que celles de la phase d'induction, la fréquence moyenne des IVT est de l'ordre de 8 injections au cours des 18 mois de prise en charge.

ANALYSE DES FREQUENCES D'IVT PAR TRANCHE DE 6 MOIS				
	SEMESTRE 1	SEMESTRE 2	SEMESTRE 3	Moyenne semestrielle par patient
Patient 1	4	3	0	2,33
Patient 2	4	1	0	1,67
Patient 3	3	1	0	1,33
Patient 4	4	2	3	3,00
Patient 5	4	1	4	3,00
Patient 6	6	3	3	4,00
Patient 7	4	4	2	3,33
Patient 8	3	1	0	1,33
Patient 9	4	2	1	2,33
Patient 10	4	3	1	2,67

Patient 11	5	2	2	3,00
Patient 12	4	2	1	2,33
Patient 13	4	3	2	3,00
Patient 14	4	1	1	2,00
Patient 15	4	2	2	2,67
Patient 16	4	3	3	3,33
Patient 17	4	2	3	3,00
Patient 18	4	0	0	1,33
Patient 19	4	0	1	1,67
Patient 20	3	2	3	2,67
Patient 21	4	0	2	2,00
Patient 22	5	2	3	3,33
Patient 23	4	3	4	3,67
Patient 24	4	3	3	3,33
Patient 26	3	2	3	2,67
Patient 27	5	2	2	3,00
Patient 28	3	1	3	2,33
Patient 29	4	2	2	2,67
Patient 30	3	4	6	4,33
Patient 31	4	2	3	3,00
Patient 32	4	3	1	2,67
Patient 33	4	3	2	3,00
Patient 34	4	2	3	3,00
Patient 35	4	0	0	1,33
Patient 37	5	1	1	2,33
Patient 38	3	1	3	2,33
Patient 39	4	5	3	4,00
Patient 40	4	0	3	2,33
Patient 41	5	2	1	2,67
Moyenne par semestre	4,00	1,95	2,05	2,67

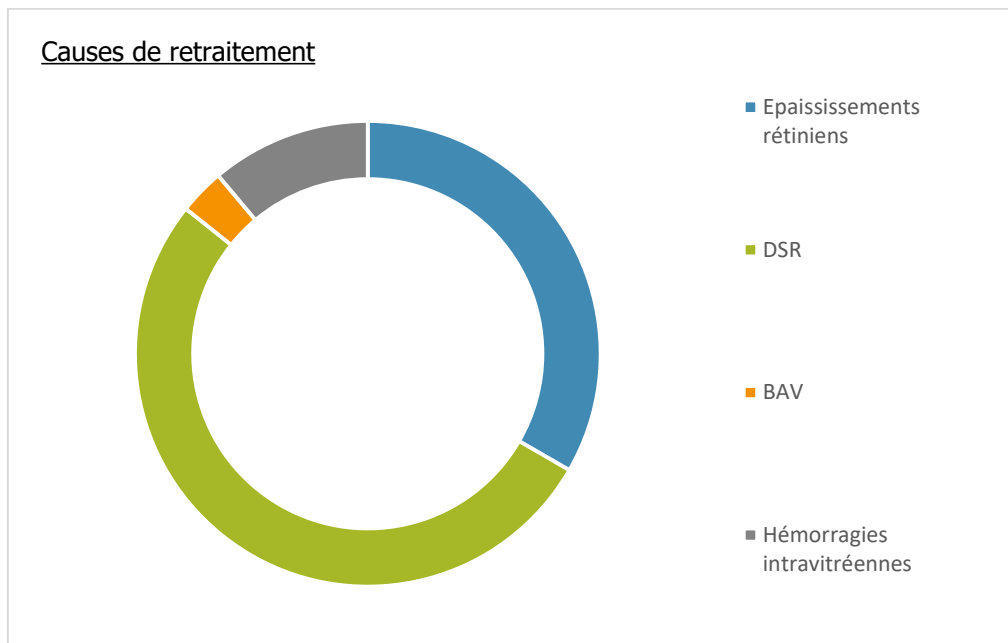
Calculé par tranche de 6 mois, le nombre d'IVT est en moyenne de 4 le premier semestre, d'1,95 le deuxième et de 2,05 le troisième.

La moyenne d'IVT élevée du premier semestre s'explique par l'inclusion de la phase d'induction dans les calculs.

Ainsi, le nombre moyen d'IVT des trois semestres réunis est de 2,67.

L'intervalle de temps moyen entre deux injections est d'environ 5 mois.

b- Evolution des signes cliniques [Annexe 2]



En excluant les 2 patients n'ayant pas eu d'autres injections que celles de la phase d'induction, la reprise et/ou persistance de DSR a été décrite dans 84.62% des cas de retraitement.

D'ailleurs, parmi les 33 patients présentant un DSR à T0, 31 d'entre eux, soit 93.94%, ont été retraités à cause de la persistance et/ou la reprise de ce DSR ; et 4 patients sans DSR à T0 en ont présenté un par la suite.

La récurrence et/ou persistance de DSR constitue ainsi l'indication la plus fréquente de réinjection, après les épaissements réiniens (53%), les hémorragies intravitréennes (17,94%) et les sentiments de BAV (5,13%).

Par ailleurs, bien que qu'il ne constitue pas une raison de retraitement s'il est présent de manière isolée, on note la présence d'un DEP dans 20.51% des cas.

c- Atteinte de l'œil controlatéral

Parmi les 33 patients présentant une atteinte monoculaire à T0, 9 ont développé une DMLA exsudative sur l'œil controlatéral dans les mois/années qui ont suivi le début de leur prise en charge ; et 5 d'entre eux ont été diagnostiqués pendant la période de notre étude (entre T0 et M18).

Ces 5 patients représentent 15.16% des cas.

Les contrôles ophtalmologiques permettent aussi la surveillance de l'œil controlatéral, qui présente un risque accru de développer une DMLA exsudative.

d- Evolution de l'Acuité Visuelle (AV)

PATIENT (n°)	AV1	AV2	AV3	AV4	AV finale
1	6/10 P2	9/10 P2	9/10 P2	2/10 P8	CLD <P14
2	1/10 P14	CLD <P14	1/10 P14	CLD <P14	1/10 P14
3	6/10 P4	8/10 P2	10/10 P2	10/10 P3	9/10 P2
4	6/10 P2	5/10 P3	7/10 P2	5/10 P2	8/10 P2
5	3/10 P6	3/10 P4	3/10 P4	1.6/10 P10	3.2/10 P6
6	6/10 P3	8/10 P2	10/10 P2	6/10 P2	8/10 P2
7	5/10 P2	5/10 P4	5/10 P4	2/10 P10	1/10 P20
8	CLD <P14	CLD <P14	CLD <P14	CLD <P14	CLD <P14
9	1.6/10 P10	2.5/10 P6	5/10 P4	5/10 P4	5/10 P4
10	3/10 P6	2/10 P6	3/10 P6	VBLM <P14	CLD P14
11	3/10 P6	5/10 P4	7/10 P2	6/10 P2	2.5/10 P4
12	2/10 P8	2.5/10 P6	3.2/10 P5	1.6/10 P6	1.25/10 P10
13	3.2/10 P2	4/10 P2	6/10 P2	5/10 P2	5/10 P2
14	CLD P14	1/10 <P14	1/10 P14	1/10 P14	1/10 <P14
15	6/10 P2	8/10 P2	10/10 P2	4/10 P2	7/10 P2
16	5/10 P3	5/10 P2	5/10 P2	5/10 P2	2.5/10 P2
17	1.5/10 P6	1.6/10 P5	1.6/10 P5	1/10 <P14	1/10 <P14
18	CLD <P14	1/10 P14	2/10 P10	2/10 P10	5/10 P10
19	CLD <P14	0.5/10 <P14	0.5/10 <P14	CLD <P14	CLD <P14
20	1/10 P10	1.6/10 P8	2/10 P8	1.6/10 P8	2/10 P8
21	5/10 P2	6.3/10 P2	6.3/10 P2	5/10 P2	4/10 P2
22	8/10 P2	5/10 P2	8/10 P2	6/10 P2	2.5/10 P2
23	5/10 P2	8/10 P2	8/10 P2	3/10 P2	CLD <P14
24	5/10 P4	3.2/10 P2	3.2/10 P2	2/10 P3	CLD <P14
25	VBLM <P14	CLD P10	1/10 P6	CLD P10	1/10 P14
26	3/10 P4	4/10 P3	5/10 P2	2.5/10 P8	4/10 P6
27	CLD <P14	2/10 P10	5/10 P5	4/10 P4	2/10 P5
28	0.5/10 P14	CLD P14	0.8/10 P14	CLD <P14	CLD <P14
29	4/10 P5	2/10 P10	8/10 P2	5/10 P2	CLD <P14
30	4/10 P6	4/10 P2	8/10 P2	6.3/10 P2	5/10 P2
31	2/10 P14	4/10 P3	6.3/10 P3	5/10 P3	1/10 P14
32	8/10 P2	6.3/10 P2	8/10 P2	7/10 P2	5/10 P2
33	1.6/10 <P14	2/10 P14	5/10 P5	5/10 P8	5/10 P5
34	2/10 <P14	CLD <P14	2/10 <P14	CLD <P14	1/10 P10
35	2/10 P6	4/10 P3	6.3/10 P2	6.3/10 P2	6.3/10 P2
36	3/10 P5	4/10 P10	8/10 P2	3/10 P6	7/10 P2
37	6/10 P2	4/10 P2	6/10 P2	4/10 P2	8/10 P2
38	1/10 P5	2.5/10 P2	5/10 P3	5/10 P3	1/10 P10
39	1/10 <P14	2/10 <P14	5/10 P2	4/10 P3	7/10 P2
40	1.6/10 P8	3/10 P2	5/10 P2	5/10 P2	1.6/10 P10
41	5/10 P4	4/10 P4	7/10 P2	6.3/10 P2	6.3/10 P2

Tableau illustrant l'évolution de l'AV pendant 18 mois au travers 4 mesures significatives.

AV1 = AV à T0, avant injection M0

AV2 = AV après la phase d'induction M3

AV3 = la meilleure AV mesurée au cours des 18 mois de prise en charge M3

AV4 = AV mesurée à M18

AV finale = dernière AV recueillie à ce jour (en dehors des 18 mois)

A l'aide du tableau ci-dessus, nous avons, dans un premier temps, comparé les mesures AV1 et AV4 pour juger de l'évolution de l'AV en 18 mois.

Pour cela, les informations ont été classées selon le modèle suivant :

- **Amélioration** = évolution favorable de l'AV supérieure à un gain de 2 lignes d'AV
- **Stabilisation** = évolution inférieure ou égale à 2 lignes d'AV
- **Echec** = évolution défavorable de l'AV supérieure à une perte de 2 lignes d'AV

Ainsi, parmi les 41 patients de l'étude, on dénombre 14 améliorations (34.15%), 23 stabilisations de l'AV (56.1%) et 4 échecs (9.76%).

Cependant, nous excluons des 23 stabilisations, 2 patients qui présentaient une AV1 de CLD à T0, et qui n'ont présenté aucune évolution durant les 18 mois de l'étude, jusqu'à la mesure de l'AVfinale (AVfinale = CLD). Ces patients ont donc été exclus du pourcentage de réussite, considérant qu'ils avaient été traités de manière trop tardive pour que leurs résultats soient jugés pertinents.

En considérant que le traitement est efficace lorsque la vision est stabilisée ou améliorée, les injections d'anti-VEGF ont été bénéfiques dans le cas de 35 patients sur 41.

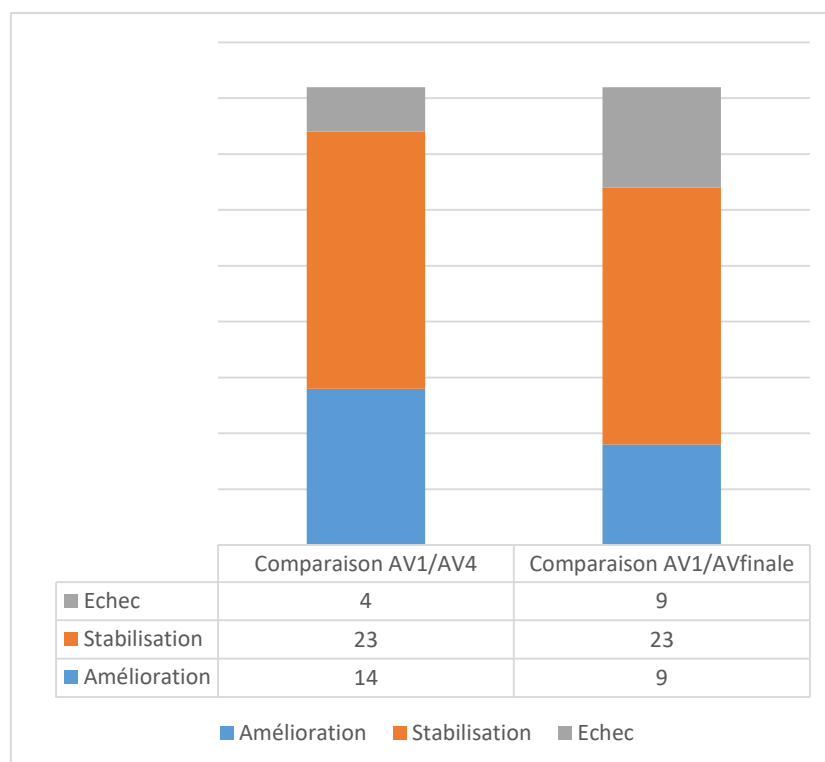
Dans notre étude, le taux de réussite du traitement par IVT est ainsi de 85%.

Les améliorations franches de l'AV sont observées dans 34% des cas.

Dans un second temps, à titre indicatif pour juger de l'efficacité du traitement sur le long terme, nous avons comparé les mesures AV1 et AVfinale selon un modèle identique.

Cette fois, nous notons 9 améliorations franches (21.95%), 23 stabilisations (56.09%) et 9 échecs (21.95%).

Le taux de réussite devient donc égal à 73.17% sur le long terme avec autant d'améliorations franches que d'échecs.



Nous avons choisi un intervalle de stabilisation relativement large, pour réduire les biais liés aux conditions d'examens, et à la fatigabilité du patient et à la présence éventuelle d'une récurrence au moment du recueil et c'est cet intervalle que nous retiendrons.

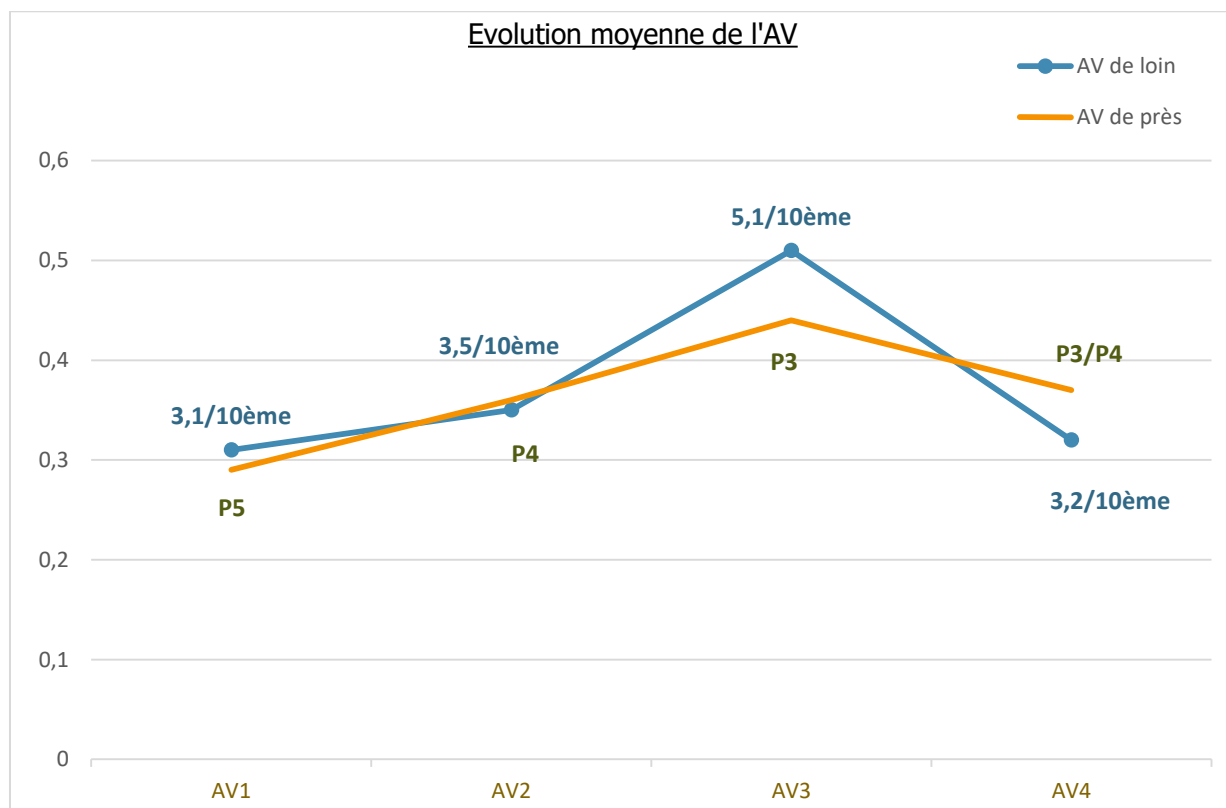
Si nous réduisons cet intervalle tel que :

- Amélioration = gain de plus d'une ligne d'AV
- Stabilisation = évolution de plus ou de moins d'une ligne d'AV
- Echec = perte de plus d'une ligne d'AV,

Alors nous obtenons les résultats suivants :

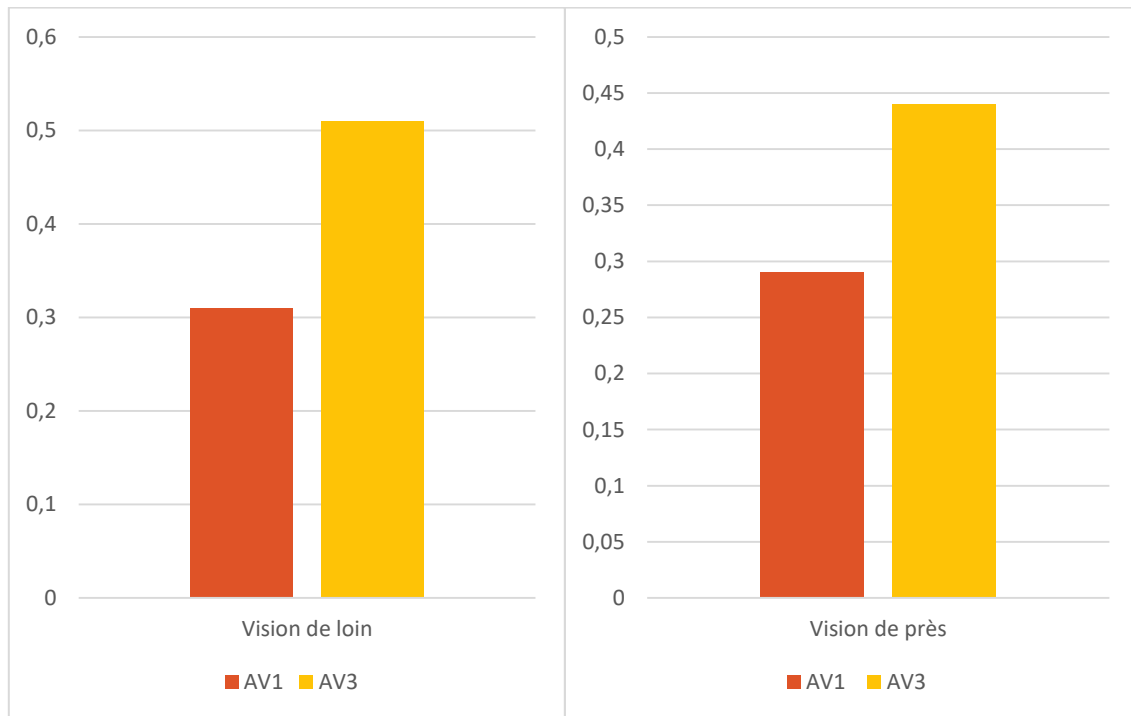
En comparant AV1 et AV4, on note 15 améliorations (36.59%), 16 stabilisations (39.02%) et 10 échecs (24.39) ; soit un taux de réussite égal à 70.73%.

En comparant ensuite AV1 et AVfinale, on obtient 13 améliorations (31.71%), 19 stabilisations (46.34%) et 9 échecs (21.95%) ; soit un taux de réussite de 73.17% sur le long terme.



Cependant, les mesures de l'AV ayant été prises à un moment précis, sans tenir compte d'une possible récurrence et/ou évènement extérieur concomitants, pourraient fausser les résultats chez un certain nombre de patients : c'est le cas du patient n°29 qui voit son AV effondrée entre AV4 et AVfinale pour cause de démence (maladie d'Alzheimer) rendant le recueil de l'AV difficile ; et des patients n°15 et 26 présentant une AV faussée à cause de la survenue d'une cataracte (leur AV remontera après la chirurgie).

AV3 n'indique pas l'efficacité du traitement dans le temps, mais elle reste la mesure la plus significative pour juger de son effet indéniablement positif et de son impact sur l'AV ; en effet, elle atteste de la meilleure AV atteinte par le patient au cours des 18 mois de prise en charge.



Ainsi, en comparant les valeurs de AV1 et AV3, on observe que le gain moyen d'AV en VL est de 2/10^{ème} environ et qu'en VP, les patients passent globalement de P5 à P3. De plus, nous avons observé que l'AV maximale retrouvée en 18 mois correspondait, dans le cas de 8 patients sur 39 (en excluant les deux patients traités trop tardivement), à AV2, mesurée après la phase d'induction (20.51% des cas).

D) DISCUSSION

Notre étude clinique nous a permis de nous poser des questions sur la prise en charge et le traitement des patients atteints de DMLA exsudative au sein du CHU Gabriel-Montpied.

1) Discussion - Méthode d'examen

a- Angiographie

Nous pouvons soulever la question de la nécessité de l'angiographie à la fluorescéine au moment du diagnostic.

A eux seuls, l'OCT et l'étude du FO permettent de suspecter et d'affirmer la DMLA dans la plupart des cas. Cependant, en cas de doute sur la présence de néovaisseaux, elle reste nécessaire. L'angiographie à la fluorescéine et/ou au vert d'indocyanine permettent également de trancher en cas de doute sur les diagnostics différentiels.

Quel que soit le résultat des clichés angiographiques et l'aspect des néovaisseaux, le traitement restera inchangé ; elle peut être utile en cas de doute sur la présence de néovascularisation mais elle est encore systématique aujourd'hui.

A l'heure actuelle, l'angiographie à la fluorescéine reste le critère médico-légal nécessaire avant de débiter un traitement par injections d'anti-VEGF.

Elle pourra à l'avenir laisser place à l'angio-OCT qui permettrait une visualisation suffisamment précise des néovaisseaux.

b- OCT

Nous avons pu voir que l'OCT représente l'examen de référence dans le cadre de la DMLA exsudative aussi bien au moment du diagnostic que pendant le suivi.

Il est indispensable à chaque visite ophtalmologique, et permet l'étude de l'évolution de la maladie et la détection des signes exsudatifs.

En effet, l'OCT permet de mettre en évidence les DSR, qui constituent la première indication de retraitement, les DEP et les épaissements rétiniens, ainsi que la présence de néovaisseaux dans certains cas.

c- Mesure de l'AV

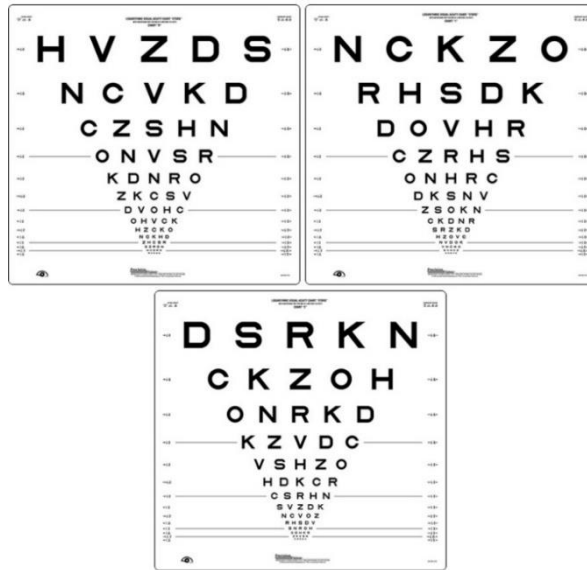Concernant la mesure de l'AV, nous nous sommes intéressés aux moyens de recueil utilisés dans la littérature.

Dans la plupart des études cliniques publiées à ce jour, lorsque l'on étudie l'évolution de l'AV, ou que l'on cherche à la quantifier, c'est l'échelle ETDRS (Early Treatment Diabetic Retinopathy Study) qui est utilisée.

L'échelle ETDRS est en effet la référence dans la mesure de l'AV dans la DMLA.

Elle est composée de 3 échelles : la première pour la mesure de la réfraction du patient, la seconde pour tester son œil droit et la dernière pour son œil gauche.

Son principal intérêt est la possibilité de quantifier l'AV sous forme de score, utile pour juger des gains et/ou des pertes de vision, aussi minimes soient-ils.



Echelle ETDRS

Dans le cas de notre étude clinique, le recueil de l'AV a été réalisé avec une échelle classique de type Monoyer.

L'utilisation de cette échelle entraîne des biais dans notre étude ; les résultats peuvent varier du fait des conditions de recueils différentes d'une mesure à l'autre (éclairage de la salle d'examen, luminance du test, fatigabilité du patient, imprécision).

L'échelle ETDRS permettrait donc un suivi des patients standardisé, plus rigoureux avec une quantification précise de l'AV sous forme de score, et pourrait être bénéfique lors des contrôles ophtalmologiques mensuels.

2) Discussion - Stratégie de traitement utilisée

Le schéma de traitement utilisé dans notre étude clinique est la stratégie PRN. L'étude de l'évolution de l'AV montre une efficacité indéniable du traitement (AV3). En effet, les anti-VEGF permettent dans la majorité des cas une stabilisation de l'AV.

Devant 56% de stabilisation de la vision dans notre échantillon, nous pouvons déduire l'importance d'une prise en charge précoce. En effet, moins l'AV sera touchée par la DMLA au moment du diagnostic, plus elle aura de chance de se stabiliser grâce aux injections. Nous avons pu voir que pour les deux patients présentant une AV à CLD à T0, les bénéfices du traitement restent moindres, et l'AV ne varie plus pendant les 18 mois de notre étude, et jusqu'à AVfinale.

Nous avons observé que le taux de réussite du traitement était de 85% sur une période de 18 mois ; lorsque nous nous basons sur la dernière AV mesurée (AVfinale) pour avoir une idée de l'efficacité des injections sur le long terme, ce taux devient égal à 73.17%. Cette différence entre ces deux taux de réussite nous amène à nous poser la question d'une période d'efficacité limitée du traitement, liée à une éventuelle accoutumance sur le long terme.

D'un autre côté, on remarque que les récurrences sont nombreuses, et que l'efficacité des IVT reste ponctuelle. En effet, nous avons pu observer que les récurrences étaient fréquentes voire systématiques, et que la fréquence de leur apparition était indifférente du nombre d'IVT déjà réalisées ou du nombre d'année de prise en charge.

De plus, la méthode utilisée PRN nécessite une forte observance de la part des patients, contraints à consulter tous les mois et nécessite une disponibilité accrue des ophtalmologistes, aux consultations déjà surchargées.

Aujourd'hui, deux problèmes majeurs se posent :

- L'augmentation du nombre de patients touchés par la DMLA exsudative chaque année (1,5 millions de français touchés aujourd'hui et ce chiffre tend à doubler d'ici 2020 selon l'OMS)
- La diminution du nombre d'ophtalmologistes (on estime que le nombre actuel devrait diminuer de 44% d'ici 2020)

Un changement de méthode pourrait ainsi être bénéfique, pour éviter l'engorgement des consultations ophtalmologiques sans cesse grandissant, et les contraintes thérapeutiques vécues par les patients.

3) Discussion – comparaison avec la littérature, autres études cliniques.

Produit d'injection ?

L'étude GEFAL (2012) nous renseigne sur l'efficacité de l'Avastin® (ranibizumab), par rapport à celle du Lucentis® (bevacizumab).

Dans le traitement de la DMLA exsudative, le produit le plus utilisé est le Lucentis®, l'Avastin® n'ayant jamais été autorisé dans le traitement de la DMLA exsudative en France.

Cependant, l'Avastin® serait aussi performant que le Lucentis®, et bien moins coûteux.

D'autre part, il nécessiterait également moins d'injections, diminuant ainsi le risque de surtraitement de manière globale.

Compte tenu du nombre d'IVT important au cours d'une prise en charge de DMLA exsudative, le coût pour l'Assurance Maladie n'est pas négligeable (à hauteur de plusieurs centaines de milliers d'euro par an).

Les éventuels effets secondaires du Bevacizumab restent controversés à ce jour et il n'a toujours pas d'AMM malgré cette étude ; c'est pourquoi le Ranibizumab reste le produit d'injections le plus fréquemment rencontré.

Stratégie d'injection ?

L'étude PRONTO a démontré une variabilité interindividuelle de réponses cliniques aux injections d'anti-VEGF (intervalle de retraitement très variable selon les patients).

En effet, les schémas de traitement fixes entraînent un risque de surtraitement, qui est moindre lorsque l'on injecte selon une stratégie de type PRN.

Les résultats de cette étude montrent que l'efficacité des anti-VEGF est similaire, même en réduisant le nombre d'IVT.

C'est le principal avantage retentissant après l'étude PRONTO ; l'inconvénient reste la nécessité des contrôles ophtalmologiques mensuels et à vie.

4) Discussion – proposition

Un assouplissement de la stratégie et du schéma de traitement semble être nécessaire actuellement pour réduire les problèmes associés aux contrôles ophtalmologiques mensuels. La stratégie devrait ainsi se personnaliser en fonction de chaque patient et des schémas évolutifs dans le temps devraient améliorer la prise en charge.

Le Dr S.Y. Cohen (conférence d'angiographie de Créteil tenue le 27 Mai 2013) propose un schéma de traitement par Lucentis® évolutif dans le temps : en commençant par la phase d'induction des 3 IVT initiales, puis de la PRN pendant 6 à 9 mois avec un suivi strict pour finir avec un assouplissement des consultations avec un relais de la stratégie T&E (détermination d'un intervalle de temps plus long entre deux consultations).

Plusieurs études cliniques comparant et/ou analysant les différents schémas de traitement utilisés avec leurs avantages/inconvénients ont été publiées à ce jour. Nous en avons retenues certaines d'entre elles:

- **Une étude clinique intitulée « *two-year outcomes of « treat and extend » intravitreal therapy for neovascular age-related macular degeneration* » a été menée en 2015.** [1]

Elle illustre l'évolution de l'AV et nous renseigne sur le nombre de contrôles ophtalmologiques et d'injections intravitréennes de Lucentis® chez des patients exclusivement traités avec la T&E pendant une période de 2 ans. Les résultats de cette étude démontrent une AV améliorée dans la grande majorité des cas et des injections/contrôles ophtalmologiques de moins en moins fréquents au fil des mois (en particulier durant la deuxième année où l'on observe parallèlement une hausse encore plus significative de la vision).

En suivant ce schéma de traitement T&E, les patients ont eu en moyenne 14,8 visites ophtalmologiques en 24 mois ; contre les 18 en 18 mois qu'impose notre stratégie PRN avec une évolution de l'AV quasi-similaire.

- **Une autre étude clinique comparative intitulée « *the clinical effectiveness of Ranibizumab treat and extend regimen in nAMD : systematic review and network meta-analysis* » a été publiée en 2017.** [2]

Elle compare l'efficacité d'un traitement par Lucentis® par stratégie Treat & Extend et celle des schémas de posologie approuvés du Lucentis®(PRN) et de l'Eylea en se basant sur l'évolution de l'AV (échelle ETDRS).

Cette étude nous démontre que les différences entre le gain d'AV obtenu par la méthode Treat & Extend et celui obtenu par les protocoles de l'AMM restent minimales ; toutes les doses de Lucentis ou d'Eylea présenteraient une efficacité similaire et les différences entre les options de traitement ne seraient pas significatives.

En effet, la comparaison entre le schéma PRN ou T&E pour le Lucentis suggère que le bénéfice du traitement est apporté au patient de manière équivalente, quelle que soit la stratégie utilisée. L'étude laisse donc penser que limiter les contrôles ophtalmologiques en passant d'un schéma thérapeutique PRN à T&E n'impacterait en rien sur les bienfaits des injections.

- **Etude clinique « *Switching from Pro Re Nata to Treat And Extend regimen improves visual acuity in patients with neovascular age-related macular degeneration* » (2017). [3]**

Il s'agit ici d'une étude clinique portée sur l'évolution de l'AV (échelle ETDRS) et de l'épaisseur de la rétine centrale à travers un changement de stratégie de traitement : les patients étaient initialement traités par PRN avec du Lucentis, de l'Eylea ou de l'Avastin et sont passés en Treat & Extend.

Avant le changement de schéma de traitement, en PRN, les patients ont reçu en moyenne 13.8 injections en 44 mois, et une AV améliorée a été observée dans 24% des cas.

Après le changement, en T&E, les injections sont passées au nombre de 6.1 en moyenne en 8 mois avec un taux d'amélioration de l'AV de 57%. La proportion de patients avec un gain d'AV égal ou supérieur à 0.2 était plus élevée à la suite de la T&E.

D'après cette étude clinique, la T&E, en plus de diminuer les contraintes des visites ophtalmologiques mensuelles, améliorerait considérablement les résultats des injections sur l'AV. Néanmoins, nous nous interrogeons ici sur les résultats de la phase T&E ; auraient-ils été similaires s'ils n'avaient pas été précédés d'une PRN ?

a- Proposition de schéma de traitement

Pour rappel, le schéma T&E s'illustre par le modèle thérapeutique suivant :

- La phase d'induction 3 mois – 3 injections, commune à toutes les stratégies
- La phase TREAT = on traite mensuellement par IVT jusqu'à disparition de l'exsudation
- La phase EXTEND = si pas de récurrence observée, on rallonge l'intervalle entre deux contrôles de 2 semaines et on répète l'opération jusqu'à l'arrivée d'une récurrence qui déterminera la durée d'efficacité de l'injection propre à chaque patient.
Dans ce cas, on revient à l'intervalle précédent et on injecte à ce rythme.

Etant donné les résultats des études cliniques publiées à ce jour, nous pouvons penser qu'une stratégie de traitement T&E pourrait s'ajouter à une PRN de départ : en comptant une phase d'induction de 3 mois – 3 injections conservée suivie de quelques mois de PRN et terminée par une phase de T&E, permettant la mise en place d'un intervalle de visites de plus en plus long et adapté à chaque patient.

En fonction des cas, nous pourrions alterner les stratégies en fonction des réponses interindividuelles au traitement et adopter un schéma de traitement évolutif.

A l'heure actuelle, un assouplissement des stratégies de traitement semble primordial.

La variabilité interindividuelle des réponses aux injections d'anti-VEGF entraîne une nécessité de personnalisation de la stratégie de traitement.

Plusieurs études ont mis en évidence de nombreux facteurs pouvant être incriminés dans cette variabilité de la réponse thérapeutique tels que l'âge, le phénotype de la lésion néovasculaire, sa taille, sa durée d'évolution, la présence de fibrose ou d'atrophie, l'AV initiale ou encore le profil génotypique des patients ; on a également identifié les patients « réceptifs » en classant les « bons » et les mauvais » répondeurs au traitement.

Il n'existe donc aucun protocole unique pouvant satisfaire l'ensemble de la patientèle atteinte de DMLA exsudative ; et des protocoles personnalisés semblent être nécessaires pour améliorer les résultats des injections au cas par cas.

Stratégie « Know & Treat »

De récentes publications traitent le sujet et proposent de nouveaux schémas de traitement : c'est le cas d'un texte paru en 2017 dans le Journal Français d'Ophtalmologie, qui propose une nouvelle stratégie de traitement évolutive nommée « Know & Treat ».

Elle se compose de 3 phases :

1) Une phase d'induction 3 mois – 3 injections

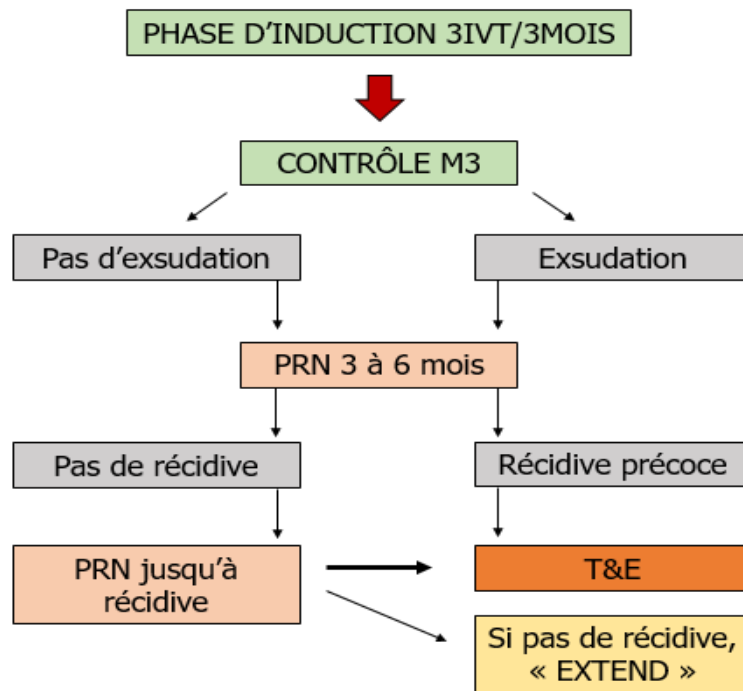
Il s'agit de conserver cette phase d'induction, car les études MARINA et ANCHOR ont démontré qu'elle permet de gagner rapidement de l'AV avec peu d'évolution par la suite. Elle constitue une phase d'attaque indispensable pour juger de la réceptivité du patient face aux injections d'anti-VEGF.

2) Une période de surveillance de type PRN pendant quelques mois.

Cette phase de surveillance permet une première estimation de l'intervalle entre deux récurrences. De nombreuses études ont souligné une grande variabilité interindividuelle de ces intervalles de récurrence, ce qui encourage le maintien d'une PRN pendant au moins 6 mois. En fonction de la réponse du patient, elle peut durer de 3 à 6 mois au total (9 mois en comptant la phase d'induction de 3 mois).

3) Une phase de maintenance personnalisée de type T&E.

Après familiarisation avec le patient et ses récurrences, la stratégie T&E permet alors de un traitement par anticipation de la récurrence ; le patient sera alors traité avant la survenue de signes exsudatifs. D'après de récentes études citées précédemment, le passage de la PRN à la T&E permettrait d'obtenir une amélioration des résultats fonctionnels et anatomiques, au prix d'un nombre plus important d'injections mais avec moins de visites de surveillance.



A terme, il s'agit d'adapter la stratégie de traitement par rapport au patient et à ses récurrences. Cela permettrait de mettre en place une phase d'attaque, une phase de familiarisation afin de pré-visualiser le profil réceptif du patient, et une phase d'entretien plus souple et personnalisée pour aboutir à un intervalle plus long entre les visites, diminuant le nombre de contrôles ophtalmologiques (charge globale de suivi diminuée) sans réduire les bénéfices du traitement.

D'après la dernière étude clinique citée, le passage d'une PRN à une stratégie T&E pourrait même améliorer considérablement les bienfaits des injections.

b- Limites de l'étude

Notre étude clinique présente certaines limites.

C'est une étude rétrospective, de faible puissance, et soumise à plusieurs biais :

- Population hétérogène
- Faible envergure de l'échantillon
- Absence de critères prédéfinis concernant l'AV initiale (AV1)
- AV mesurée sans protocole standardisé (échelle Monoyer)
- Pathologies générales/événements extérieurs non pris en compte (cataracte, démence, observance).
- AV mesurée à un moment T (sans considérer une éventuelle récurrence au moment du recueil)

Les résultats restent néanmoins assez tranchés et majoritaires pour être significatifs.

Nous en concluons l'efficacité du traitement et la nécessité d'aménager la prise en charge en modulant la stratégie utilisée pour limiter la surcharge inévitable des consultations ophtalmologiques et les inconvénients organisationnels et psychologiques de la patientèle.

CONCLUSION

Notre étude démontre, comme celles de la littérature, que les injections d'anti-VEGF sont indéniablement efficaces dans le cadre de la DMLA exsudative.

Nous avons mis en évidence l'évolution favorable de l'AV sur une période de 18 mois.

Malgré les limites de l'étude, nous avons pu affirmer que les IVT permettent la stabilisation, voire l'amélioration de l'AV dans la grande majorité de notre échantillon : en considérant que le traitement est efficace lorsque la vision est améliorée ou stabilisée, le taux de réussite est alors de 85% avec 34.15% d'améliorations franches et une grande majorité de stabilisations (56.1%).

En étudiant AV3, les injections peuvent faire gagner en moyenne 2 lignes d'AV en VL (échelle Monoyer) ; et en VP, les patients passent globalement de P5 à P3.

Une prise en charge précoce de la maladie est indispensable pour l'efficacité optimale du traitement ; l'AV initiale (AV1) étant, dans la majorité des cas, stabilisée.

Nous avons pu mettre en évidence l'efficacité du traitement sur une période de 18 mois, et notre questionnement se porte sur les stratégies et les méthodes de prise en charge au sein du CHU Gabriel-Montpied de Clermont-Ferrand, et la possibilité de les assouplir afin de réduire les contraintes qu'entraînent les contrôles ophtalmologiques mensuels.

En effet, deux problèmes majeurs se posent à l'heure actuelle : l'augmentation du nombre de personnes atteintes de DMLA exsudative chaque année (1,5 millions de français actuellement et ce nombre tend à doubler d'ici 2020), et la diminution du nombre d'ophtalmologique (qui devrait baisser de 40% en 2020 selon de récentes estimations).

La solution résiderait dans le passage vers un schéma de traitement plus souple qui limiterait alors les contraintes thérapeutiques et psychologiques des patients et la surcharge des consultations ophtalmologiques sans impacter sur les bénéfices des injections.

Aussi, en raison de la variabilité interindividuelle des réponses aux anti-VEGF, la stratégie de traitement se doit d'être adaptée, et personnalisée en fonction de chaque patient.

Avec une stratégie telle que la « Know & Treat » qui combine la PRN et la « Treat & Extend », la prise en charge serait personnalisée en fonction de chaque patient et les visites de surveillance seraient diminuées, au prix d'un nombre plus important d'injections.

Concernant la méthode d'examen au CHU Gabriel-Montpied, l'utilisation de l'échelle ETDRS pour la mesure de l'AV lors de chaque contrôle ophtalmologique semble indispensable pour la rigueur et la précision du suivi des patients.

Actuellement, on considère que les anti-VEGF restent la référence dans le traitement de la DMLA exsudative, permettant de préserver significativement la vision et de limiter l'évolution de la maladie sous réserve d'une prise en charge précoce et adaptée ; malgré leur incapacité à inactiver complètement l'activité néovasculaire.

A l'avenir, nous sommes pour un réaménagement de leur protocole d'administration.

ANNEXES

NOM Prénom DDN Sexe	Diagnostic FO OCT = DEP/DSR/épaississement Angio = visibles/occultes/mixtes	Stratégie Nbr IVT + produit /6mois	Raison de retraitement / Changement de produit ?	AV1 (avant 1ere IVT)	AV2 (M3)	AV3 (meilleure)	AV4 (M18)
1 Féminin 93ans PEC 09/2011 à 03/2013	FO : /Hémorragie OCT : /épaississement Angio : /occultes 0 SF dossier	PRN Lucentis IVT x 7 (4-3-0)	- Epaissement - Hémorragies Intervalle max : 4m OD atteint 01/2013	6/10 P2	9/10 P2	9/10 P2 (AV2)	2/10 P2 AVF : CLD <P14
2 Féminin 87ans PEC 09/2014 à 06/2016	FO : /Hémorragie OCT : /épaississement Angio : /occultes ODG atteint (OG étudié)	PRN Lucentis IVT x 5 (4-1-0)	- Hémorragie Intervalle max ? TTT tardif	1/10 P14	CLD <P14	(AV1)	CLD <P14 AVF : 1/10 <P14
3 Féminin 91ans PEC 09/2014 à 03/2016	FO : drüsens ODG OCT : /DEP + DSR Angio : /occultes ODG atteints (OG étudié)	PRN Lucentis IVT x 4 (3-1-0)	- Reprise DSR Intervalle max : 6m	6/10 P4	8/10 P2	10/10 P2	10/10 P3 AVF : 9/10 P2
4 Féminin 69ans PEC 06/2014 à 12/2015	FO : drüsens /remaniement EP OCT : /épaississement + DEP+DSR Angio : /occultes SF : BAV + M	PRN Eylea IVT x 9 (4-2-3)	- DSR OD OK Intervalle max : 3m	6/10 P2	5/10 P3	7/10 P2	5/10 P4 AVF : 8/10 P2
5 Féminin 81ans PEC 01/2015 à 07/2016	FO : drüsens/atrophie EP OCT : DEP+DSR/ Angio : occultes/ SF : BAV	PRN Eylea IVT x 9 (4-1-4)	- Reprise DSR OG OK Intervalle max : 4m	3/10 P6	3/10 P4	AV2	1,6/10 P10 AVF : 3,2/10 P6
6 Masculin 70ans PEC 07/2014 à 01/2016	FO : drüsens ODG OCT : /DSR Angio : /occultes SF : BAV	PRN Lucentis IVT x12 (6-3-3)	- DSR Changement EYLEA à la 5 ^{ème} IVT Intervalle max : 3m	6/10 P3	8/10 P2	10/10 P2	6/10 P2 AVF : 8/10 P2

NOM Prénom DDN Sexe	Diagnostic FO OCT = DEP/DSR/épaississement Angio = visibles/occultes/mixtes	Stratégie Nbr IVT + produit /6mois	Raison de retraitement / Changement de produit ?	AV1 (avant 1ere IVT)	AV2 (M3)	AV3 (meilleure)	AV4 (M18)
7 Masculin 72ans PEC 07/2014 à 02/2016	FO : drüsens ODG OCT : /DEP+DSR Angio : /visibles 0 SF	PRN Lucentis IVT x 10 (4-4-2)	- Epaississement - DSR OD OK Intervalle max : 4m	5/10 P2	5/10 P4	AV2	2/10 P10 AVF : 1/10 P20
8 Féminin 92ans PEC 02/2012 à 08/2013	FO : remaniement EP /hémorragies OCT : /épaississement+ DSR+ DEP Angio : /visibles SF : M	PRN Lucentis IVT x 4 (3-1-0)	- Epaississement Intervalle max : stade trop avancé OD atteint 04/2016	CLD <P14	CLD <P14	CLD <P14	CLD <P14 AVF : CLD <P14
9 Féminin 94ans PEC 03/2009 à 09/2010	FO : Hémorragies ODG OCT : /épaississement + DSR Angio : /occultes ODG atteints (OG étudié)	PRN Lucentis IVT x7 (4-2-1)	- DSR - Epaississement Intervalle max : 3m	1,6/10 P10	2,5/10 P6	AV4	5/10 P4 AVF : 5/10 P4
10 Masculin 84ans PEC 05/2010 à 11/2011	FO : drüsens ODG OCT : /DEP+DSR Angio : /occultes SF : BAV + scotome	PRN Macugen IVT x8 (4-3-1)	- DSR - Epaississement Intervalle max : 6m OD atteint 01/2011	3/10 P6	2/10 P6	AV1	VBLM <P14 AVF : CLD P14
11 Masculin 84ans PEC 11/2013 à 05/2015	FO : drüsens/remaniement EP OCT : /DSR + épaississement Angio : /mixtes	PRN Lucentis IVT x 9 (5-2-2)	- DSR - Epaississement OD OK Intervalle max : 4mois	3/10 P6	5/10 P4	7/10 P2	6/10 P2 AVF : 2,5/10 P4
12 Féminin 76ans PEC 05/2014 à 11/2015	FO : hémorragie/drüsens OCT : DSR + DEP +épaississement/ Angio : occultes/	PRN Lucentis IVT x 7 (4-2-1)	- DSR - Hémorragie Intervalle max : 4m	2/10 P8	2,5/10 P6	3-2/10 P5	1.6/10 P6 AVF : 1.25/10 P10

NOM Prénom DDN Sexe	Diagnostic FO OCT = DEP/DSR/épaississement Angio = visibles/occulites/mixtes	Stratégie Nbr IVT + produit	Raison de retraitement / Changement de produit ?	AV1 (avant 1ere IVT)	AV2 (M3)	AV3 (meilleure)	AV4 (M18)
13 Masculin 76ans PEC 03/2014 à 09/2015	FO : RAS OCT : /DSR + épaississement Angio : /mixtes	PRN Lucentis puis Eylea IVT x9 (4-3-2)	- DSR - Epaissement Intervalle max : 3m OD amblyope	3.2/10 P2	4/10 P2	6/10 P2	5/10 P2 AVf : 5/10 P2
14 Masculin 67ans PEC 12/2014 à 06/2016	FO : /drüsens OCT : /épaississement Angio : /occulites Monophthalmie OG (OD DMILA)	PRN Lucentis IVT x6 (4-1-1)	- DSR Intervalle max : 10m	CLD P14	1/10 <P14	1/10 P14	1/10 P14 AVf : 1/10 <P14
15 Féminin 75ans PEC 09/2013 à 03/2015	FO : RAS/drüsens OCT : DSR/ Angio : visibles/	PRN Lucentis IVT x8 (4-2-2)	- DSR Intervalle max : 4m	6/10 P2	8/10 P2	10/10 P2	4/10 P2 KT ODG AVf : 7/10 P2
16 Féminin 91ans PEC 10/2013 à 04/2015	FO : RAS OCT : /DSR Angio : /occulites Monophthalmie OG	PRN Lucentis IVT x 10 (4-3-3)	- DSR Intervalle max : 3m	5/10 P3	5/10 P2	AV2	5/10 P2 AVf : 2.5/10 P2
PATIENT EXCLU CAR THERAPIE PHOTODYNAMIQUE AU PREALABLE ODG							
17 Masculin 67ans PEC 08/2015 à 02/2017	FO : drüsens/RAS OCT : /DSR + DEP + épaississement Angio : /occulites	PRN Eylea IVT x 9 (4-2-3)	- DSR - Epaissement - BAV Intervalle max : 3m OD OK	1.5/10 P6	1.6/10 P5	AV2	1/10 <P14 AVf : 1/10 <P14

NOM Prénom DDN Sexe	Diagnostic FO OCT = DEP/DSR/épaississement Angio = visibles/ocultes/mixtes	Stratégie Nbr IVT + produit	Raison de retraitement / Changement de produit ?	AV1 (avant 1ere IVT)	AV2 (M3)	AV3 (meilleure)	AV4 (M18)
18 Féminin 87ans PEC 12/2013 à 06/2015	FO : Hémorragie/atrophie EP OCT : DSR+ épaississement/ Angio : occultes/ SF : BAV + Scotome	PRN Lucentis IVT x4 (4-0-0)	- DSR KT OD ! Intervalle max ? OG atteint 09/2015	CLD <P14	1/10 P14	AV4	2/10 P10 AVF : 5/10 P10
19 Masculin 86ans PEC 08/2014 à 02/2016	FO : altération EP/RAS OCT : /épaississement Angio : /mixtes SF : BAV	PRN Lucentis IVT x5 (4-0-1)	- Epaississement Intervalle max : 11m OD atteint 09/2015	CLD <P14	0.5/10 <P14	AV2	CLD <P14 AVF : CLD <P14
20 Masculin 78ans PEC 04/2009 à 10/2010	FO : RAS OCT : /DSR Angio : /visibles SF : BAV	PRN Macugen IVT x8 (3-2-3)	- DSR Intervalle max : 4m OD OK	1/10 P10	1,6/10 P6	2/10 P8	1,6/10 P8 AVF : 4/10 P2
21 Féminin 85ans PEC 04/2012 à 10/2013	FO : hémorragie/ OCT : DEP/ Angio : occultes/ SF : BAV M	PRN Lucentis IVT x6 (4-0-2)	- Epaississement - Hémorragie - DSR Monophtalme OD Intervalle max : 7m	5/10 P2	6.3/10 P2	AV2	5/10 P2 AVF : 4/10 P2
22 Masculin 90ans PEC 08/2011 à 02/2013	FO : /remaniement EP OCT : DSR ODG Angio : /ocultes ODG atteints (OG étudié) SF : BAV M	PRN Lucentis IVT x10 (5-2-3)	- DSR Intervalle max : 3m	8/10 P2	5/10 P2	8/10 P2	6/10 P2 AVF : 4/10 P2
23 Féminin 88ans PEC 07/2013 à 01/2015	FO : drüsens ODG OCT : épaississement/ Angio : visibles/ SF : BAV M	PRN Lucentis IVT x11 (4-3-4)	- BAV - DSR Intervalle max : 3m OG OK	5/10 P2	8/10 P2	AV2	3/10 P2 AVF : <1/10 <P14

NOM Prénom DDN Sexe	Diagnostic FO OCT = DEP/DSR/épaississement Angio = visibles/ocultes/mixtes	Stratégie Nbr IVT + produit	Raison de retraitement / Changement de produit ?	AV1 (avant 1ere IVT)	AV2 (M3)	AV3 (meilleure)	AV4 (M18)
24 Masculin 84ans PEC 07/2012 à 01/2014	FO : drüsens ODG OCT : /épaississement + DEP + DSR Angio : /ocultes	PRN Lucentis IVT x10 (4-3-3)	- Epaissement - DSR - Hémorragie - BAV Intervalle max : 4m	5/10 P4 OD atteint 04/2014	3.2/10 P2	AV2	2/10 P3 AVF : CLD <P14
25 Féminin 92ans PEC 07/2011 à 01/2013	FO : /hémorragie ++ OCT : /épaississement Angio : hématome maculaire	PRN Lucentis Induction puis arrêt	Trop tardif	VBLM <P14	CLD P10	1/10 P16	CLD P10 AVF : 1/10 <P14
26 Féminin 85ans PEC 03/2014 à 09/2015	FO : RAS OCT : épaississement + DSR/ Angio : visibles/ Monophtalme OD SF : BAV	PRN Lucentis IVT x8 (3-2-3)	- Epaissement - DSR Intervalle max : 4m	3/10 P4	4/10 P3	5/10 P2	2.5/10 P8 AVF : 4/10 P6 Op KT 2016
27 Féminin 86ans PEC 06/2013 à 12/2014	FO : hémorragie/drüsens + altérations EP OCT : DSR + épaississement/ Angio : mixtes/	PRN Lucentis IVT x9 (5-2-2)	- Hémorragie - Epaissement Intervalle max : 6m OG OK	0.5/10 <P14	2/10 P10	5/10 P5	4/10 P4 AVF : 2/10 P5 KT
28 Masculin 89ans PEC 07/2014 à 02/2016	FO : hémorragie/ OCT : DSR + épaississement/ Angio : occultes/	PRN Lucentis IVT x7 (3-1-3)	- Epaissement - DSR Intervalle max : 3m OG atteint 10/2014	0.5/10 P14	<1/10 <P14	0.8/10 P14	<1/10 <P14 AVF : CLD <P14
29 Féminin 90ans PEC 10/2009 à 04/2011]	FO : drüsens/hémorragie OCT : /DSR + épaississement Angio : /mixtes SF : BAV	PRN Lucentis IVT x8 (4-2-2)	- Epaissement - DSR Intervalle : 3m OD OK	4/10 P5	2/10 P10	8/10 P2	5/10 P2 AVF : CLD <P14 DEMENCE

NOM Prénom DDN Sexe	Diagnostic FO OCT = DEP/DSR/épaississement Angio = visibles/ocultes/mixtes	Stratégie Nbr IVT + produit	Raison de retraitement / Changement de produit ?	AV1 (avant 1ere IVT)	AV2 (M3)	AV3 (meilleure)	AV4 (M18)
30 Féminin 71ans PEC 07/2013 à 01/2015	FO : RAS OCT : /épaississement + DSR Angio : /visibles SF : BAV	PRN Lucentis puis Eylea IVT x 13 (3-4-6)	- DSR Intervalle max : 4m OD OK	4/10 P6	4/10 P2	8/10 P2	6.3/10 P2 AVF : 5/10 P2
31 Féminin 92ans PEC 08/2008 à 27/03/2010	FO : hémorragie/ OCT : DSR + DEP / Angio : occultes/ SF : scotome, BAV, M	PRN Lucentis IVT x 9 (4-2-3)	- DSR Intervalle max : 5m OG atteint 02/2013	2/10 P14	4/10 P3	6.3/10 P3	5/10 P3 AVF : 1/10 P14
32 Masculin 73ans PEC 09/2012 à 03/2014	FO : /hémorragie OCT : /DEP Angio : /ocultes SF : BAV, M	PRN Lucentis IVT x 8 (4-3-1)	- DSR - Epaissement Intervalle max : 3m OD OK	8/10 P2	6.3/10 P2	8/10 P2	7/10 P2 AVF : 5/10 P2
33 Féminin 59 ans PEC 07/2015 à 01/2017	FO : RAS OCT : /DSR + épaississement Angio : /ocultes SF : BAV, M	PRN Lucentis IVT x 9 (4-3-2)	- DSR - Hémorragie Intervalle max : 2m OD OK	1.6/10 <P14	2/10 P14	5/10 P5	5/10 P8 AVF : 5/10 P5
34 Féminin 94ans PEC 08/2010 à 02/2012	FO : remaniement EP/RAS OCT : /DSR Angio : /mixtes SF : BAV, scotome	PRN Lucentis IVT x 9 (4-2-3)	- DSR Intervalle max : 3m OD OK	2/10 <P14	CLD <P14	AV1	CLD <P14 AVF : 1/10 P10
35 Féminin 92ans PEC 10/2010 à 04/2012	FO : RAS OCT : /DSR + épaississement Angio : /ocultes ODG atteints (OG étudié)	PRN Lucentis IVT x 4 (4-0-0)	- DSR Intervalle ?	2/10 P6	4/10 P3 KT OG OPEREE	AV4	6.3/10 P2 AVF : 6.3/10 P2

NOM Prénom DDN Sexe	Diagnostic FO OCT = DEP/DSR/épaississement Angio = visibles/ocultes/mixtes	Stratégie Nbr IVT + produit	Raison de retraitement / Changement de produit ?	AV1 (avant 1ere IVT)	AV2 (M3)	AV3 (meilleure)	AV4 (M18)
36 Féminin 89ans PEC 12/2014 à 06/2016	FO : RAS OCT : DSR + épaississement/ FO : occultes/ ODG atteints (OD étudié)	PRN Lucentis IVT x 3 (3-0-0)	Stop après induction	3/10 P5	4/10 P10	8/10 P2	3/10 P6 AVF : 7/10 P2
37 Féminin 78ans PEC 07/2009 à 01/2011	FO : RAS OCT : DSR + épaississement/ Angio : visibles/ SF : BAV, M	PRN Lucentis IVT x7 (5-1-1)	- DSR - Epaississement Intervalle max : 9m OG OK	6/10 P2	4/10 P2	6/10 P2	4/10 P2 AVF : 8/10 P2
38 Masculin 90ans PEC03/2008 à 09/2009	FO : RAS OCT : /DSR + DEP + épaississement Angio : /ocultes ODG atteints (OG étudié)	PRN Lucentis IVT x7 (3-1-3)	- Epaississement - DSR Intervalle max 8 mois	1/10 P5	2.5/10 P2	AV4	5/10 P3 AVF : 1/10 P10
39 Féminin 76ans PEC 01/2012 à 06/2013	FO : drüsens/hémorragie OCT : /DEP + DSR Angio : /visibles	PRN Lucentis IVT x12 (4-5-3)	- DSR - Epaississement Intervalle max : 3m OD atteint 05/2012	1/10 <P14	2/10 <P14	5/10 P2	4/10 P3 AVF : 7/10 P2
40 Masculin 85ans PEC 11/2009 à 05/2011	FO : drüsens/drüsens + hémorragie OCT : /DEP + DSR Angio : /ocultes ODG atteints (OG étudié)	PRN Lucentis IVT x7 (4-0-3)	- DSR - Epaississement Intervalle max : 9m OD perdu (DMLA)	1.6/10 P8	3/10 P2	5/10 P2	5/10 P2 AVF : 1.6/10 P10
41 Masculin 74ans PEC 08/2015 à 01/2017	FO : RAS/ remaniement EP OCT : DEP+ DSR/ Angio : occultes/ SF : BAV, M	PRN Lucentis puis Eylea IVT x 8 (5-2-1)	- DSR Intervalle max : 3m OG OK	5/10 P4	4/10 P3	7/10 P2	6.3/10 P2 AVF : 6.3/10

[Annexe 1] : tableaux de recueil

PATIENTS (n°)	Signes cliniques retrouvés à l'OCT et au FO à l'instant T0	Raisons de retraitement
1	Epaississements réiniens Hémorragies intravitréennes	Epaississements réiniens Hémorragies intravitréennes
2	Epaississements réiniens Hémorragies intravitréennes	Hémorragies intravitréennes
3	DEP DSR	DSR
4	Epaississements réiniens DEP DSR	DSR
5	Epaississements réiniens DEP DSR	DSR
6	DSR	DSR
7	DEP DSR	Epaississements réiniens DSR
8	Epaississements réiniens DEP DSR Hémorragies intravitréennes	Epaississements réiniens
9	Epaississements réiniens DSR Hémorragies intravitréennes	Epaississements réiniens DSR
10	DEP DSR	Epaississements réiniens DEP DSR
11	Epaississements réiniens DSR	Epaississements réiniens DSR
12	Epaississements réiniens DEP DSR Hémorragies intravitréennes	DSR Hémorragies intravitréennes
13	Epaississements réiniens DSR	Epaississements réiniens DEP DSR
14	Epaississements réiniens	DSR
15	DSR	DSR
16	DSR	DSR
17	Epaississements réiniens DEP DSR	Epaississements réiniens DSR
18	Epaississements réiniens DSR Hémorragies intravitréennes	DSR
19	Epaississements réiniens	Epaississements réiniens

20	DSR	DSR
21	DEP Hémorragies intravitréennes	Epaississements réiniens DSR Hémorragies intravitréennes
22	DSR	DSR
23	Epaississements réiniens	BAV Epaississements réiniens DSR
24	Epaississements réiniens DEP DSR	BAV Epaississements réiniens DSR Hémorragies intravitréennes
25	Epaississements réiniens Hémorragies intravitréennes	Pas de retraitement
26	Epaississements réiniens DSR	Epaississements réiniens DSR
27	Epaississements réiniens DSR Hémorragies intravitréennes	Epaississements réiniens DSR Hémorragies intravitréennes
28	Epaississements réiniens DSR Hémorragies intravitréennes	Epaississements réiniens
29	Epaississements réiniens DSR	Epaississements réiniens DSR
30	Epaississements réiniens DSR	DEP DSR
31	DEP DSR Hémorragies intravitréennes	DEP DSR
32	DEP Hémorragies intravitréennes	Epaississements réiniens DEP DSR
33	Epaississements réiniens DSR	DSR Hémorragies intravitréennes
34	DSR	DSR
35	Epaississements réiniens DSR	DSR
36	Epaississements réiniens DSR	Pas de retraitement
37	DEP DSR	Epaississements réiniens DEP DSR
38	Epaississements réiniens DEP DSR	Epaississements réiniens DSR
39	DEP DSR Hémorragies intravitréennes	Epaississements réiniens DEP DSR
40	DEP DSR Hémorragies intravitréennes	Epaississements réiniens DEP DSR
41	DEP DSR	DSR

[Annexe 2] : tableau illustrant le lien entre les signes cliniques retrouvés à T0 et les raisons de retraitement.

BIBLIOGRAPHIE

- Cohen SY, Souied E, Quentel G. *Dégénérescence Maculaire Liée à l'Age (DMLA)/Myopie et néovascularisation choroïdienne*. Paris : Lavoisier ; 2014.
- Coscas G. *Dégénérescences Maculaires Acquisées Liées à l'Age et Néovaisseaux Sous-Rétiniens*. Paris : Masson ; 1991.
- Coscas F. *La DMLA en images*. Paris : JBH Santé ; 2015.
- Cohen SY, Souied E, Querques G, et al. *Les Images Clés en Angio-OCT*. Novartis ; 2015.
- Atmani K, Le Tien V, Levezuel N et al. Dégénérescence Maculaire Liée à l'Age. Paris : EMC (Elsevier Masson SAS) ; Ophthalmologie, 21-249-A-20 ; 2009.
- Santallier Martine. *Anatomie de l'œil : la rétine* [Internet]. 2013 [cité le 27 Septembre 2016]. Disponible sur : http://www.fnro.net/ophtalmologie/Anatomie/AnatOE_Retine/AnatOE_Retine.html
- Wikipédia. *Rétine* [Internet]. 2017 [cité le 87 Octobre 2016]. Disponible sur : <https://fr.wikipedia.org/wiki/R%C3%A9tine>
- Jauzein Françoise. *Rétine centrale et périphérique* [Internet]. 2010 [cité le 27 Septembre 2016]. Disponible sur : http://acces.ens-lyon.fr/acces/ressources/neurosciences/vision/comprendre/de_visu/soutien_scientifique_devisu/retine-centrale-et-retine-peripherique
- Wikipédia. *Fovéa* [Internet]. 2017 [cité le 16 Septembre 2016]. Disponible sur : <https://fr.wikipedia.org/wiki/Fov%C3%A9a>
- Wikipédia. *Cônes (photorécepteur)* [Internet]. 2017 [cité le 27 Septembre 2016]. Disponible sur : [https://fr.wikipedia.org/wiki/C%C3%B4ne_\(photor%C3%A9cepteur\)](https://fr.wikipedia.org/wiki/C%C3%B4ne_(photor%C3%A9cepteur))
- Pole Vision. *La physiologie de la phototransduction rétinienne* [Internet]. 2015 [cité le 8 Novembre 2016]. Disponible sur : http://polevision.fr/Physiologie_oeil_normal_la_phototransduction_ophtalmologie_Centre_Pole_Vision_Lyon.php
- Centre Ophtalmologique de Mougins. *DMLA* [Internet]. 2016 [cité le 30 Octobre 2016]. Disponible sur : <http://www.ophtalmo-mougins.com/DMLA-degenerescence-maculaire-liee-a-l-age.html>
- Wikipédia. *Dégénérescence Maculaire Liée à l'Age* [Internet]. 2016 [cité le 23 Novembre 2016]. Disponible sur : https://fr.wikipedia.org/wiki/D%C3%A9g%C3%A9n%C3%A9s_cence_maculaire_li%C3%A9e_%C3%A0_l'%C3%A2ge
- Chevreaud Olivier. *Appel à la collaboration pour la recherche clinique sur la DMLA* [Internet]. 2014 [cité le 1^{er} Décembre 2016]. Disponible sur : <http://www.creteilophtalmo.fr/2014/appel-a-collaboration-pour-la-recherche-clinique-sur-la-dmla/>
- Hélios Ophtalmologie. *La Dégénérescence Maculaire Liée à l'Age* [Internet]. 2016 [cité le 1^{er} Décembre 2016]. Disponible sur : <http://www.ophtalmologie-helios.com/fr/pathologie-traitement-ophtalmologique.asp?id=10&lien=DMLA>
- Le comité éditorial. *La Dégénérescence Maculaire Liée à l'Age : DMLA* [Internet]. 2014 [cité le 14 Juillet 2016]. Disponible sur : <http://www.guide-vue.fr/la-sante-de-vos-yeux/pathologies-adultes/degenerescence-maculaire-liee-a-l-age>

- HAS. *Dégénérescence Maculaire Liée à l'Age : prise en charge diagnostique et thérapeutique* [Internet]. 2012 [cité le 26 Novembre 2016]. Disponible sur : http://www.has-sante.fr/portail/upload/docs/application/pdf/2012-09/09r09_argu_dmla.pdf
- Smartfiche. *Déficit Maculaire Lié à l'Age* [Internet]. 2014 [cité le 1^{er} Décembre 2016]. Disponible sur : <http://smartfiches.fr/ophtalmologie/item-127-deficit-neuro-sensoriel-chez-sujet-age/deficit-maculaire-lie-age-dmla>
- Rétine Gallien. *Diagnostic et Traitement de la Dégénérescence Maculaire Liée à l'Age* [Internet]. 2017 [cité le 1^{er} Décembre 2016]. Disponible sur : <http://www.retinegallien.com/degenerescence-maculaire.php>
- Novartis France. *DMLA, les examens pour poser le diagnostic* [Internet]. 2014 [cité le 27 Novembre 2016]. Disponible sur : <http://www.dmlainfo.fr/vous-avez-plus-de-50-ans/examens-diagnostic-dmla/>
- Wikipédia. *Drüsens* [Internet]. 2016 [cité le 9 Juillet 2016]. Disponible sur : <http://www.dmlainfo.fr/vous-avez-plus-de-50-ans/examens-diagnostic-dmla/>
- Clinique de L'Union. *Angiographie* [Internet]. 2011 [cité le 1^{er} Décembre 2016]. Disponible sur : <http://ophtalmologie-union.fr/Angiographie-38.php>
- OCTMD. *Getting started with OCT* [Internet]. 2017 [cité le 1^{er} Décembre 2016]. Disponible sur : <http://www.octmd.org/>
- INCA. *Test d'Amsler* [Internet]. 2016 [cité le 1^{er} Décembre 2016]. Disponible sur : <http://www.cnib.ca/fr/vos-yeux/maladies-oculaires/dmla/diagnostiquer/test-Amsler/pages/default.aspx>
- Quinze-Vingts. *Facteurs de Risques de la DMLA* [Internet]. 2009 [cité le 25 Février 2017]. Disponible sur : https://www.quinze-vingts.fr/maladies_de_l_oeil/dmla/facteurs_de_risque
- SNOF. *Vaisseaux Choroïdiens Idiopathiques du Jeune* [Internet]. 2016 [cité le 28 Janvier 2017]. Disponible sur : <http://www.snof.org/encyclopedie/n%C3%A9ovaisseaux-choro%C3%AFdiens-idiopathiques-du-jeune>
- SNOF. *Stries angioïdes* [Internet]. 2016 [cité le 28 Janvier 2017]. Disponible sur : <http://www.snof.org/encyclopedie/stris-angioides>
- HAS. *Dégénérescence Maculaire Liée à l'Age : prise en charge diagnostique et thérapeutique* [Internet]. 2012 [cité le 1^{er} Décembre 2016]. Disponible sur : http://www.has-sante.fr/portail/upload/docs/application/pdf/2012-12/reco2 clics_degenerescence_maculaire_liee_a_lage_prise_en_charge_diagnostique_et_therapeutique_2012-12-10_15-25-41_878.pdf
- Benzerroug Mounir. *Les néovaisseaux choroïdiens compliquant la Myopie Forte* [Internet]. 2012 [cité le 28 Janvier 2017]. Disponible sur : <http://www.amiform.com/web/dpc-en-ligne/myopie-forte/les-ovaisseaux-choro-diens-compliquant-myopie-forte.pdf>
- Teyssot N, Bodaghi B, Cassoux N et al. *Epithéliopathies en plaques, choroïdites serpiginieuses et multifocales : analyse étiologique et prise en charge thérapeutique* [En ligne]. 2006 [cité le 28 Janvier 2017] ; 29(5) ; 510-518. Disponible sur : <http://www.em-consulte.com/showarticlefile/113232/index.pdf>

- Revues Générales. *DMLA et anti-VEGF : qui traiter en proactif ? Qui traiter en proactif ?* [Internet]. 2014 [cité le 28 Janvier 2017]. Disponible sur : <http://www.realites-cardiologiques.com/wp-content/uploads/2014/06/Beaufrere.pdf>
- Uzzan Joël. *Le VEGF TRAP : Algorithmes de traitement* [Internet]. 2013 [cité le 26 Janvier 2016]. Disponible sur : <http://www.sudretine.org/2013/wp-content/uploads/2013/06/UZZAN-Monaco-Utilisation-du-Trap-a.pdf>
- Université Libre de Bruxelles. *Les œdèmes maculaires cystoïdes (OMC)*. Bruxelles, 304, 71-76 ; 2007.
- Dr Zanlonghi. *L'échelle ETDRS* [Internet]. 2002 [cité le 04 Mars 2017]. Disponible sur : <http://www.ophtalmo.net/bv/Doc/2002-6150-XZ-ETDRS.pdf>
- Pr Kodjikian. *Ranibizumab versus Bevacizumab for Neovascular Age-Related Macular Degeneration : Results from the GEFAL Noninferiority Randomized Trial*. GEFAL, Groupe d'Etude Français Avastin versus Lucentis. 2013 ; 120 :2300-2309.
- Pr Souied, Sikorav A. *Anti-VEGF : 7 années d'expérience*. Conférence d'angiographie de Créteil : 2013 [cité le 12 Mars 2017].
- HAS. *Fiche d'information thérapeutique : LUCENTIS* [Internet] 2012 [cité le 21 Mars 2017]. Disponible sur : http://www.has-sante.fr/portail/upload/docs/application/pdf/2013-01/lucentis_fit_21112012.pdf
- SFO. *Journal Français d'Ophtalmologie*. 3^{ème} éd. Paris : Masson ; 2017

[1] Arnold J., Campain A, Berthelmes D. et al. *Two-years outcomes of « Treat and Extend » Intravitreal Therapy for Neovascular Age-Related Macular Degeneration*. *Ophthalmology* [en ligne]. 2015 [cité le 21 Mars 2017] ; 122(6) : 1212-1219. Disponible sur : [http://www.aaojournal.org/article/S0161-6420\(15\)00124-4/abstract](http://www.aaojournal.org/article/S0161-6420(15)00124-4/abstract)

[2] Danyvil A., Glanville J., McCool R. et al. *The Clinical Effectiveness of Ranibizumab Treat and Extend Regimen in nAMD : Systematic Review and Network Meta-Analysis* [en ligne]. 2017 [cité le 24 Mars 2017] ; 34(3) : 611-619. Disponible sur : <https://www.ncbi.nlm.nih.gov/pubmed/28188433#comments>

[3] Kvannli L., Krohn J. *Switching from pro re nata to treat and extend regimen improves visual acuity in patients with neovascular age-related macular degeneration* [en ligne]. 2017 [cité le 24 Mars 2017]. Disponible sur : <https://www.ncbi.nlm.nih.gov/pubmed/28139082>

