



**HAL**  
open science

# Implantologie : document pédagogique pour la formation initiale

Édouard Millac

► **To cite this version:**

Édouard Millac. Implantologie : document pédagogique pour la formation initiale. Médecine humaine et pathologie. 2018. dumas-01702361

**HAL Id: dumas-01702361**

**<https://dumas.ccsd.cnrs.fr/dumas-01702361>**

Submitted on 6 Feb 2018

**HAL** is a multi-disciplinary open access archive for the deposit and dissemination of scientific research documents, whether they are published or not. The documents may come from teaching and research institutions in France or abroad, or from public or private research centers.

L'archive ouverte pluridisciplinaire **HAL**, est destinée au dépôt et à la diffusion de documents scientifiques de niveau recherche, publiés ou non, émanant des établissements d'enseignement et de recherche français ou étrangers, des laboratoires publics ou privés.

UNIVERSITÉ NICE-SOPHIA ANTIPOLIS  
FACULTÉ DE CHIRURGIE DENTAIRE  
24 Avenue des Diables Bleus, 06357 Nice Cedex 04

**IMPLANTOLOGIE :  
DOCUMENT PEDAGOGIQUE POUR LA  
FORMATION INITIALE**

Années 2018

Thèse n°42571804

**THÈSE**

Présentée et publiquement soutenue devant  
la Faculté de Chirurgie Dentaire de Nice  
Le 01/02/2018 Par

**Monsieur Edouard MILLAC**

Né(e) le 16/03/1991 à Cherbourg  
Pour obtenir le grade de :

**DOCTEUR EN CHIRURGIE DENTAIRE (Diplôme d'État)**

---

Examineurs :

Madame le Professeur LUPI-PEGURIER Laurence  
Monsieur le Docteur LAPLANCHE Olivier  
Monsieur le Docteur ALLARD Yves  
Monsieur le Docteur GANDJIZADEH GHOUCHANI Payam

Présidente du jury  
Directeur de Thèse  
Assesseur  
Assesseur

---

## CORPS ENSEIGNANT

### 56<sup>ème</sup> section : DEVELOPPEMENT, CROISSANCE ET PREVENTION

#### **Sous-section 01 : ODONTOLOGIE PEDIATRIQUE ET ORTHOPEDIE DENTO-FACIALE**

Professeur des Universités : Mme MANIERE-EZVAN Armelle  
Professeur des Universités : Mme MULLER-BOLLA Michèle  
Maître de Conférences des Universités : Mme JOSEPH Clara  
Assistant Hospitalier Universitaire : M. BUSSON Floriant  
Assistant Hospitalier Universitaire : Mme PIERRE Audrey  
Assistante Associée-Praticien Associé : Mme OUEISS Arlette

#### **Sous-section 02 : PREVENTION, EPIDEMIOLOGIE, ECONOMIE DE LA SANTE, ODONTOLOGIE LEGALE**

Professeur des Universités : Mme LUPI-PEGURIER Laurence  
Assistant Hospitalier Universitaire : Mme SOSTHE Anne Laure  
Assistant Hospitalier Universitaire : Mme BORSA Leslie

### 57<sup>ème</sup> section : CHIRURGIE ORALE ; PARODONTOLOGIE ; BIOLOGIE ORALE

#### **Sous-section 01 : CHIRURGIE ORALE ; PARODONTOLOGIE ; BIOLOGIE ORALE**

Professeur des Universités : Mme PRECHEUR-SABLAYROLLES Isabelle  
Professeur Associé des Universités : Mme MERIGO Elisabetta  
Maître de Conférences des Universités : M. COCHAIS Patrice  
Maître de Conférences des Universités : Mme DRIDI Sophie Myriam  
Maître de Conférences des Universités : Mme RAYBAUD Hélène  
Maître de Conférences des Universités : M. SAVOLDELLI Charles  
Maître de Conférences des Universités : Mme VINCENT-BUGNAS Séverine  
Maître de Conférences des Universités : Mme VOHA Christine  
Assistant Hospitalier Universitaire : M. BORIE Gwenaél  
Assistant Hospitalier Universitaire : M. CHARBIT Mathieu  
Assistant Hospitalier Universitaire : M. PAUL Adrien

### 58<sup>ème</sup> section : REHABILITATION ORALE

#### **Sous-section 01 : REHABILITATION ORALE**

Professeur des Universités : Mme BERTRAND Marie-France  
Professeur des Universités : M. BOLLA Marc  
Professeur des Universités : Mme LASSAUZAY Claire  
Professeur des Universités : M. MAHLER Patrick  
Professeur des Universités : M. MEDIONI Etienne  
Professeur Emérite : M. ROCCA Jean-Paul  
Maître de Conférences des Universités : M. ALLARD Yves  
Maître de Conférences des Universités : Mme BRULAT-BOUCHARD Nathalie  
Maître de Conférences Associé des Universités : M. CEINOS Romain  
Maître de Conférences des Universités : Mme EHRMANN Elodie  
Maître de Conférences des Universités : M. LAPLANCHE Olivier  
Maître de Conférences des Universités : M. LEFORESTIER Eric  
Maître de Conférences des Universités : Mme POUYSSEUR-ROUGIER Valérie  
Assistant Hospitalier Universitaire : Mme AZAN Cindy  
Assistant Hospitalier Universitaire : Mme CERETTI Léonor  
Assistant Hospitalier Universitaire : Mme DEMARTY Laure  
Assistant Hospitalier Universitaire : Mme DUVERNEUIL Laura  
Assistant Hospitalier Universitaire : M. GANDJIZADEH GHOUCHANI Mir-Payam  
Assistant Hospitalier Universitaire : M. MORKOWSKI-GEMMI Thomas  
Assistant Hospitalier Universitaire : M. PARNOT Maximilien  
Assistant Hospitalier Universitaire : Mme PETITTI-MASSIERA Marine

## **Remerciements :**

**A Madame le Professeur LUPI-PEGURIER Laurence**

Docteur en Chirurgie Dentaire

Responsable de la sous-section « prévention, Epidémiologie de la Santé, Odontologie légale »

Maître de conférence des universités

Praticien hospitalier

*Vous me faites l'honneur de présider le jury de cette thèse.  
Je vous remercie de l'attention que vous m'avez portée lors de mes études.  
Pour votre gentillesse et votre disponibilité à l'égard des étudiants,  
veuillez trouver ici toute ma reconnaissance  
et mes sentiments les plus respectueux.*

**A Monsieur le Docteur LAPLANCHE Olivier**  
Docteur en Chirurgie Dentaire  
Maître de conférences des universités  
Praticien hospitalier

*Vous m'avez fait le plaisir de diriger ce travail.  
Vos enseignements ainsi que votre sens de la pédagogie  
et le partage de vos connaissances en prothèse  
m'ont permis d'évoluer dans ce domaine.  
Je vous prie d'accepter mes sincères remerciements.*

**A Monsieur le Docteur ALLARD Yves**  
Docteur en Chirurgie Dentaire  
Maîtres de conférences des universités  
Praticien hospitalier

*Vous avez accepté spontanément de faire partie de ce jury,  
et j'en suis honoré.  
J'espère être à la hauteur de vos attentes  
et vous remercie pour votre enseignement.  
Recevez ici l'expression de mon profond respect.*

**A Monsieur le Docteur GANDJIZADEH GHOUCHANI Payam**  
Docteur en Chirurgie Dentaire  
Assistant hospitalo-universitaire

*Monsieur, vous me faites l'honneur de siéger dans ce jury.  
Je garderai en mémoire votre disponibilité  
ainsi que votre sympathie lors des stages hospitaliers.  
Veuillez trouver ici ma profonde gratitude.*

*Je dédie cette thèse à ma famille, à ma bien aimée, à mes amis et à mes proches.*



## Table des matières

### Introduction

#### **CHAPITRE I : LES PROTHESES IMPLANTAIRES**

<b>I-1 <u>Traitement de l'édentement unitaire</u></b>	p.14
<b>I-1-1 Par Prothèse scellée</b>	p.14
<b>I-1-2 Par Prothèse transvissée en « direct implant »</b>	p. 15
<b>I-2 <u>Traitement de l'édentement partiel</u></b>	p. 15
<b>I-2-1 Par Prothèse scellée</b>	p. 15
<b>I-2-2 Par Prothèse transvissée en direct implant</b>	p. 15
<b>I-2-3 Par Prothèse transvissée sur piliers coniques</b>	p. 16
<b>I-3 <u>Traitement de l'édentement complet</u></b>	p. 16
<b>I-3-1 Par prothèse fixée</b>	p. 16
I-3-1-1 Par prothèse transvissée en direct implant	p. 16
I-3-1-2 Par prothèse transvissée sur piliers coniques	p. 16
I-3-1-3 Par prothèse fixée scellée	p. 16
<b>I-3-2 Par Prothèse amovible supra implantaire</b>	p. 16

#### **CHAPITRE II : DONNEES FONDAMENTALES**

<b>II-1 <u>Matériel implantaire et prothétique</u></b>	p. 21
<b>II-1-1 L'implant</b>	p. 21
II-1-1-1 Les différentes parties de l'implant	p. 21
II-1-1-2 Forme implantaire	p. 22
II-1-1-3 Diamètre implantaire	p. 23
II-1-1-4 Biomatériaux	p. 23
II-1-1-5 Etat de surface	p. 24
II-1-1-6 Connexion implantaire	p. 25
II-1-1-7 Indexation	p. 27
<b>II-1-2 Accastillage prothétique</b>	p. 27
<b>II-1-3 Piliers Implantaires</b>	p. 29
II-1-3-1 Définition	p. 29
II-1-3-2 Impératifs	p. 30
II-1-3-3 Les différents types de piliers	p. 31
<b>II-1-4 Particularités biomécaniques des prothèses implanto-portées</b>	p. 35
II-1-4-1 Occlusion en prothèse implantaire	p. 36
II-1-4-2 Passivité des armatures en prothèse implantaire	p. 39
II-1-4-3 Assemblage des prothèses implanto-portée	p. 40
II-1-4-3-1 Le scellement	p. 40
II-1-4-3-2 Le vissage	p. 40
II-1-4-3-3 Scellé ou vissé ?	p. 42
<b>II-2 <u>Anatomie, histologie, physiologie des tissus péri-implantaire</u></b>	p. 43
<b>II-2-1 Anatomies des zones implantables et obstacles anatomiques</b>	p. 43
<b>II-2-2 Vascularisation et innervation</b>	p. 44
II-2-2-1 Au maxillaire	p. 44
II-2-2-2 A la mandibule	p. 45
<b>II-2-3 Environnement osseux</b>	p. 46
II-2-3-1 Histologie osseuse	p. 46
II-2-3-2 Interface os/implant et ostéointégration	p. 47
<b>II-2-3 Environnement fibro-muqueux</b>	p. 48
II-2-3-1 Caractéristiques	p. 48
II-2-3-2 Physiologie de la muqueuse péri-implantaire	p. 50
II-2-3-3 Physiopathologie : la péri-implantite	p. 50

## **CHAPITRE III : ETAPES DE LA REALISATION IMPLANTAIRE**

<b>III-1 <u>Indication et contre-indications implantaire</u></b>	p. 52
<b>III-1-1 Indications implantaire</b>	p. 52
<b>III-1-2 Contre-indications implantaire</b>	p. 52
<b>III-2 <u>Analyse pré-implantaire</u></b>	p. 55
<b>III-2-1 Anamnèse médicales et examen clinique</b>	p. 55
<b>III-2-2 Examen radiographique</b>	p. 55
III-2-2-1 Radiographie panoramique	p. 55
III-2-2-3 Bilan long cône	p. 55
III-2-2-3 Analyse volumétrique tomодensitométrique	p. 55
<b>III-2-3 Etude clinique du projet</b>	p. 55
<b>III-3 <u>Plan de traitement général</u></b>	p. 60
<b>III-4 <u>Phase chirurgicale</u></b>	p. 65
<b>III-4-1 Conditions de réalisation implantaire</b>	p. 65
<b>III-4-2 Mise en place chirurgicale des implants</b>	p. 67
<b>III-4-3 Positionnement tridimensionnel de l'implant</b>	p. 70
III-4-3-1 Dans le sens mésio-distal	p. 70
III-4-3-2 Dans le sens vestibulo-lingual	p. 70
III-4-3-3 Dans le sens corono-apical	p. 71
<b>III-4-4 Traitement des insuffisances osseuses des maxillaires</b>	p. 71
<b>III-4-5 Implants courts</b>	p. 74
<b>III-4-6 Un temps ou deux temps chirurgicaux ?</b>	p. 74
III-4-6-1 Protocole en deux temps chirurgicaux	p. 74
III-4-6-2 Protocole en un temps chirurgical	p. 75
III-4-6-3 Comparaisons et indications	p. 75
<b>III-5 <u>Phase prothétique</u></b>	p. 77
<b>III-5-1 L'empreinte en prothèse sur implants</b>	p. 78
III-5-1-1 Les buts de l'empreinte	p. 78
III-5-1-2 Les techniques d'empreinte en prothèse sur implants	p. 78
III-5-1-3 Les critères de choix des différentes techniques	p. 79
III-5-1-4 Tableaux récapitulatifs des indications et contre-indications des différentes techniques	p. 80
III-5-1-5 Les matériaux d'empreinte et critères de choix	p. 80
III-5-1-6 Éviter les erreurs	p. 81
III-5-1-7 Les erreurs et problèmes	p. 81
<b>III-5-2 Le choix du pilier prothétique</b>	p. 82
<b>III-5-3 Essayages prothétiques</b>	p. 82
<b>III-5-4 Validation de l'occlusion</b>	p. 83
<b>III-5-5 Assemblage des prothèses implanto-portée</b>	p. 83
III-5-5-1 Le scellement	p. 83
III-5-5-2 Le vissage	p. 84
<b>III-5-6 Le numérique en prothèse implantaire</b>	p. 84
III-5-6-1 La conception assistée par ordinateur (CAO)	p. 84
III-5-6-2 La fabrication assistée par ordinateur (FAO)	p. 84
<b>III-6 <u>Maintenance en implantologie</u></b>	p. 85
<b>III-6-1 La fréquence des séances de maintenance</b>	p. 85
<b>III-6-2 Analyser la santé des tissus péri-implantaire</b>	p. 86
<b>III-6-3 Maintenir la santé des tissus péri-implantaire</b>	p. 87

## **CHAPITRE IV : COMPLICATIONS ET ECHECS EN IMPLANTOLOGIE**

<b><u>IV-1 Complications per-opératoires</u></b>	p. 89
IV-1-1 Complications vasculaires	p. 89
IV-1-2 Complications nerveuses	p. 90
IV-1-3 Complications techniques	p. 90
IV-1-4 Complications infectieuses	p. 91
IV-1-5 Complications sinusiennes	p. 91
IV-1-6 Complications muqueuses	p. 92
<b><u>IV-2 Complications tardives et échecs implantaires</u></b>	p. 92
IV-2-1 Complications et échecs biologiques	p. 92
IV-2-2 Complications et échecs esthétiques	p. 93
IV-2-3 Complications et échecs fonctionnels	p. 93
IV-2-4 Complications et échecs mécaniques	p. 94
<b><u>Conclusion</u></b>	p. 95

## **Introduction :**

Le développement de l'implantologie moderne a permis l'intégration de cette thérapeutique dans les traitements de l'édentement, en complétant sa rétention (cas des prothèses amovibles) ou en permettant sa rétention.

Elle consiste en le remplacement de la racine dentaire absente par un artifice prothétique mis en place dans l'axe de la crête alvéolaire , complété , généralement dans un second temps, par un dispositif de remplacement de la ou des dents (prothèse implantaire).

Elle est basée sur le principe de l'ostéo-intégration (Brånemark, 1977) (1) qui permettra d'assurer la stabilité mécanique et biologique de cette fausse racine,.

L'implantologie, discipline relativement récente, a considérablement évolué depuis ses débuts (1980 Brånemark/1981 Belser) sur les plans conceptuels , matériels et techniques : elle est totalement intégrée à la pratique clinique de la dentisterie moderne et donc au socle de connaissance acquis par les jeunes chirurgiens-dentistes à la fin de leur formation initiale (Sanz, 2009) (2)(3).

Ce travail a pour objectif de regrouper les informations nécessaires aux étudiants pour comprendre et débiter l'implantologie dans le cadre de leur formation initiale à partir de la 5<sup>ème</sup> année d'étude.

Une situation clinique illustrée , à la fin de cette introduction , montre la liste des connaissances cliniques et fondamentales qui président à la réalisation du traitement implantaire le plus simple et donne un fil conducteur pour la lecture de cet ouvrage.

Un premier chapitre présente les solutions prothétiques envisageables en implantologie pour le traitement de l'édentement unitaire, partiel et complet.



Un second chapitre rappelle les aspects fondamentaux (matériel et matériau implantaire, environnement osseux et muqueux).


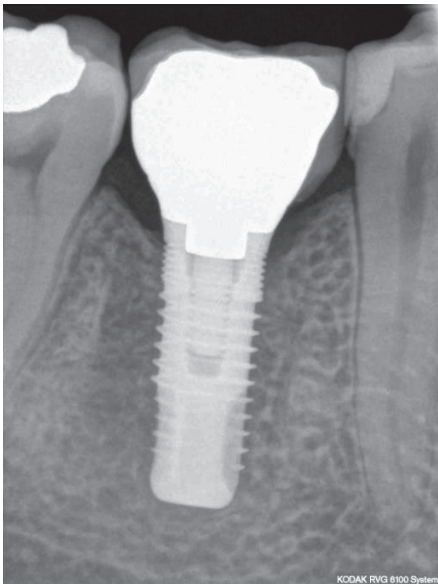

Un troisième chapitre détaille la succession d'actes cliniques de la prise en charge implanto-prothétique, du diagnostic à l'assemblage et à la maintenance.

Un quatrième synthétise les différentes complications rencontrées en implantologie, immédiates et à plus ou moins long terme, chirurgicales et prothétiques.

Dans cette situation clinique d'édentement d'une dent (46), il est possible de poser l'indication d'un traitement implantaire.

Voici les questions cliniques et fondamentales que tout étudiant en odontologie peut se poser lors de la réalisation d'un tel cas. Nous essayerons d'y répondre au fur et à mesure de ce travail.

Illustration	Questions cliniques ou théoriques	Référence
	<p>Quelles sont les possibilités prothétique en implantologie ?</p> <p>Dans quel type d'os planter ?</p> <p>Comment fonctionne le processus d'ostéointégration ?</p> <p>Quelles sont les différences entre un implant et une dent ?</p> <p>Quels sont les obstacles anatomiques à éviter ?</p>	<p>Chapitre I</p> <p>Chapitre II</p>
	<p>Quelles sont les indications et contre-indication au traitement implantaire ?</p> <p>Quels sont les délais à respecter entre l'extraction et la pose de l'implant ?</p> <p>Comment réaliser l'analyse pré-implantaire ?</p> <p>Comment planifier le traitement implantaire ?</p>	<p>Chapitre III</p>

	<p>Comment réaliser la mise en place chirurgicale des implants ?</p> <p>Comment positionner l'implant dans les trois dimensions de l'espace ?</p> <p>Quel protocole chirurgical utiliser ?</p> <p>Comment gérer une insuffisance osseuse ?</p>	<p>Chapitre III</p>
	<p>Comment réaliser l'empreinte implantaire ?</p> <p>Quel pilier prothétique choisir ?</p> <p>Quels essayages prothétique réaliser ?</p> <p>Comment assembler les prothèse implanto-portée ?</p>	<p>Chapitre III</p>
	<p>Quel occlusion choisir en implantologie ?</p> <p>Quelle maintenance entreprendre en implantologie ?</p> <p>Quels sont les complications et échecs en implantologie ?</p>	<p>Chapitre III</p> <p>Chapitre IV</p>

*Fig 1 : Exemple clinique de traitement implantaire, illustrant par quelques exemples les questions cliniques ou théoriques qui se posent ainsi que les connaissances nécessaires*

## **CHAPITRE I : LES PROTHESES IMPLANTAIRES**

Le recours à l'implantologie en pratique quotidienne conduit, à une modification des techniques et des moyens mis en œuvre mais aussi à des stratégies de prise en charge prothétique. En effet, la prothèse implantaire est caractérisée par :

- un très bon pronostic à long terme (souvent supérieur à la prothèse sur dents naturelles) (4) (5)
- une plus grande difficulté d'évolution du traitement par rapport à la prothèse partielle amovible qui permet des adjonctions à moyen et longs termes de dents non stratégiques
- une grande susceptibilité vis-à-vis de l'environnement biologique (péri-implantites)
- une grande susceptibilité vis-à-vis des contraintes fonctionnelles (fractures prothétiques et implantaires)

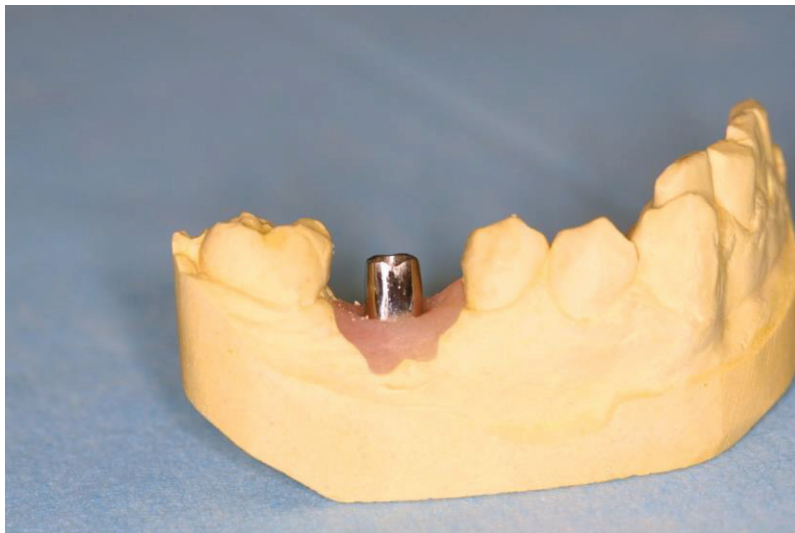Ceci influence les plans de traitement en faveur d'une prise en charge globale comprenant diagnostic général et vision prospective à long terme : Il est essentiel de s'assurer de l'adéquation du projet implantaire avec l'évolution prévisible de la denture du patient. (6)

Généralement, en fonction du type d'édentement, différentes possibilités de reconstruction prothétique faisant appel à l'implantologie peuvent être envisagées pour l'édentement total et l'édentement partiel.

### **I-1 Traitement de l'édentement unitaire**

#### **I-1-1 Par Prothèse scellée**

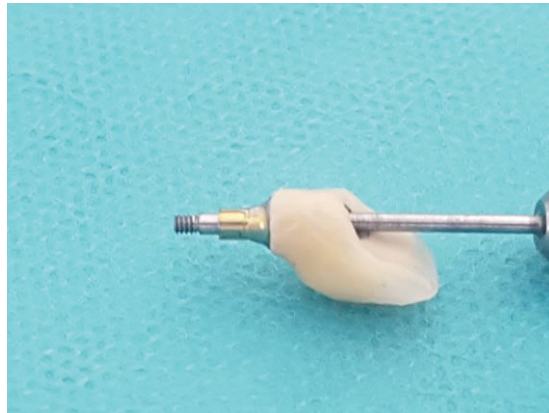
Un implant remplace la partie radiculaire de la dent absente et un pilier est vissé ou transvissé sur l'implant (III-5-2). La coiffe prothétique est scellée sur le pilier qui répond aux principes biomécaniques de la prothèse scellée (insertion, rétention, stabilisation).



*Fig. 2 : situation clinique de traitement de l'édentement unitaire par prothèse scellée sur pilier (ici pilier standard fraisé transvissé)*

### **I-1-2 Par Prothèse transvissée en « direct implant »**

Un implant remplace la partie radulaire et la coiffe prothétique est transvissée directement sur l'implant, elle présente alors un puit d'accès à la vis de fixation.



*Fig. 3 : Exemple clinique d'une coiffe unitaire en direct implant.*

### **I-2 Traitement de l'édentement partiel**

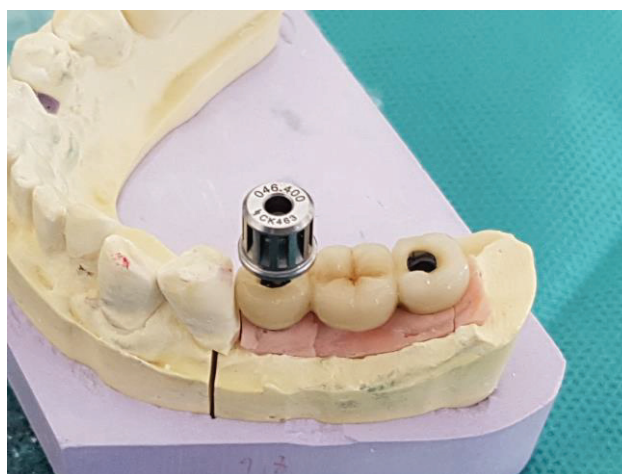Plusieurs implants sont nécessaire pour servir de support à un bridge : leur nombre est variable selon les impératifs prothétiques, fonctionnels et osseux.

#### **I-2-1 Par Prothèse scellée**

Les piliers sont vissés ou transvissés sur les implants : ils répondent aux principes biomécaniques de la prothèse scellée (axe d'insertion unique notamment) : le bridge est scellé sur les piliers comme en prothèse dento-portée.

#### **I-2-2 Par Prothèse transvissée en direct implant**

Elle répond aux même principes que la prothèse unitaire en direct implant mais est exceptionnelle : la divergence fréquente des implants (liée aux conditions anatomiques qui créent des impératifs d'axe ou de position) ne permet pas un axe d'insertion unique imposé par la prothèse plurale.



*Fig. 4 : Bridge de 3 éléments en direct implant sur son moulage.*



### **I-2-3 Par Prothèse transvissée sur piliers coniques**

Afin de permettre un axe d'insertion unique, des «mini» piliers, coniques, qui peuvent être droits ou angulés (II-1-3) sont transvissés ou vissés sur les implants. Ils offrent une connectique externe passive au bridge à infrastructure métallique et revêtement cosmétique qui sera transvissé sur ces piliers : il n'existe plus d'impératif de rétention puisque l'assemblage est obtenu par vissage.

## **I-3 Traitement de l'édentement complet**

### **I-3-1 Par prothèse fixée**

#### **I-3-1-1 Par prothèse transvissée en direct implant**

Elle correspond à la méthode d'origine de Brånemark qui a évolué depuis en élargissant ses indications : 4 à 5 implants symphysaires permettant de placer une prothèse transvissée en direct implant (implants à connectique externe) composée d'une armature métallique, recouverte de résine (fausse gencive) et de dents de prothèse amovible («prothèse sur pilotis»), avec un cantilever qui ne doit pas dépasser 15 mm (il existe des règles de calcul plus précises).

Ce système prothétique est plus difficile à utiliser au maxillaire, la position des implants la visibilité des jonctions implanto-prothétiques et les éventuels problèmes phonétiques, sont des facteurs limitant ses indications.

#### **I-3-1-2 Par prothèse transvissée sur piliers coniques**

Elle reprend le même principe que le bridge dit «de Brånemark» mais, est utilisable sur des implants à connectique interne par adjonction de «mini» piliers coniques dont la conicité, voire l'angulation permettent de compenser les axes implantaires.

#### **I-3-1-3 Par prothèse fixée scellée**

Elle reprend le même principe que pour l'édentement partiel.

Elle nécessite un nombre d'implant important (minimum 6 à la mandibule et 8 au maxillaire).

### **I-3-2 Par Prothèse amovible supra implantaire**

Les PACSI (prothèses amovibles complètes supra-implantaires) sont des prothèses amovibles complètes conventionnelles qui bénéficient d'un complément de rétention et de stabilisation par boutons pression ou cavaliers sur barre de conjonction.

Depuis la conférence de McGill de 2002 (7), la PACSI à appui muqueux est considérée comme le traitement minimum acceptable pour compenser l'édentement total mandibulaire. Les prothèses partielles amovibles peuvent également bénéficier de ce complément de stabilisation mais il existe un manque de preuve scientifique et de recul suffisant.

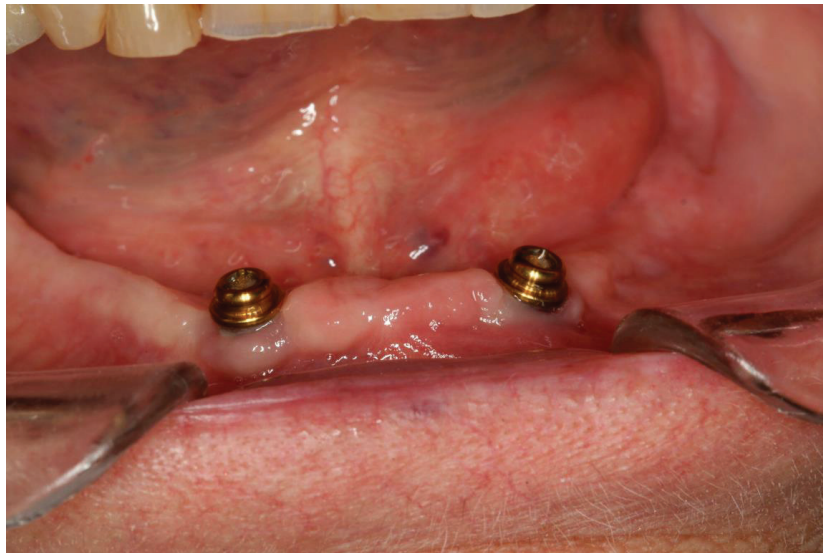Les composants prothétiques utilisés sont similaires à ceux des systèmes sur dents naturelles :

- **Boutons pression :**

On distingue les attachement sphériques (Le système classique d'attachement axial de type O-Ring est universellement répandu dans toutes les marques d'implants) et les attachements cylindriques (de type Locator®).

Il est composé d'une partie mâle vissée dans l'implant (avec hauteur transgingivale variable, à déterminer cliniquement dans une séance préalable) et d'une partie femelle dans l'intrados de la prothèse (fixée au laboratoire ou par le clinicien). La partie mâle est généralement fixée directement sur l'implant par rotation (pilier vissé).

Inspirés de ce principe, de nombreux systèmes de connexion existent, développés par des fabricants d'implants ou d'attachements de précision (Syncone® de Friadent ; Locator® de Zest Anchors, Locator® Anchor, etc...)



*Fig. 5 : Exemple clinique de deux attachements pour PACSI de type locator*


- **Barre de jonction et cavaliers :**

Ce système de rétention se compose d'une barre qui relie deux suprastructures transvissées sur des piliers transgingivaux (ou en « direct implant » pour les connectique externes) en titane mis en place au préalable, et de cavaliers dans l'intrados de la prothèse amovible.

Les piliers transgingivaux coniques permettent de corriger les axes des implants pour autoriser la mise en place d'une pièce unique (la barre de jonction).

La passivité de l'adaptation des composants prothétiques est impérative.

Les contraintes générées par une suprastructure prothétique non passive fait partie des causes d'échecs mécaniques fréquemment rencontrés.



*Fig. 6 : Exemple clinique d'une barre de jonction pour PACSI*

Les contraintes sont plus importantes avec les composants prothétiques vissés sur plusieurs éléments, le vissage ayant une capacité de mise en tension importante des suprastructures prothétiques plurales.

La conséquence est prothétique : insertion incomplète et risque biologique à l'interface, mécanique par dévissage des vis prothétiques puis biomécanique : des forces orthodontiques s'exercent sur les implants.

Solutions prothétiques implantaires		Avantages	Inconvénients	
<b>EDENTEMENT PARTIEL</b>	<b>Prothèse implanto-portée SCELLEE</b>	<b>Pilier monobloc</b>	<ul style="list-style-type: none"> <li>• Résultat esthétique satisfaisant</li> <li>• Conception similaire à la prothèse conventionnelle, quelques spécificités mises à part</li> <li>• Compensation possible des axes implantaires grâce aux différents types de piliers utilisables</li> <li>• Morphologie occlusale identique à celle de la prothèse conventionnelle</li> <li>• Grande liberté pour l'anatomie du pilier (piliers anatomiques)</li> </ul>	<ul style="list-style-type: none"> <li>• Isostatisme difficile à contrôler</li> <li>• Compromis fixité/démontabilité difficile à trouver, en général obtenu par l'utilisation de scellement provisoires</li> <li>• Difficultés à éliminer le ciment de scellement dans certaines situations</li> </ul>
		<b>Pilier usiné</b>		
		<b>Pilier anatomique</b>		
	<b>Prothèse implanto-portée VISSEE</b>	<b>Directement sur implant</b>	<ul style="list-style-type: none"> <li>• légère compensation des axes implantaires divergents</li> <li>• Insertion facile</li> <li>• Contrôle rigoureux de l'isostatisme (toujours la même position)</li> <li>• Démontage aisé</li> <li>• Faible hauteur prothétique nécessaire</li> <li>• Connexion par l'intermédiaire de pièce usinées</li> <li>• Absence de ciment de scellement</li> </ul>	<ul style="list-style-type: none"> <li>• Esthétique approximative dans la région cervicale</li> <li>• Présence des puits d'accès au vis → esthétique médiocre → fragilisation de la partie cosmétique occlusale → résistance moindre au dévissage (les couples de serrage sont moins importants à l'étage prothétique d'environ 10 Ncm)</li> </ul>
<b>Pilier transgingival</b>		<ul style="list-style-type: none"> <li>• Utilisation du titane : homogénéité avec l'implant et biocompatibilité</li> <li>• Précision de l'ajustage des pièces usinées</li> <li>• Conicité qui rend la correction possible des axes implantaires divergents en prothèse plurale</li> <li>• Insertion et contrôle de l'anisostatisme faciles</li> <li>• Mise en place précoce favorisant la maturation des tissus péri-implantaires</li> </ul>	<ul style="list-style-type: none"> <li>• Esthétique approximative dans la région cervicale</li> <li>• Présence des puits d'accès au vis → esthétique médiocre → fragilisation de la partie cosmétique occlusale → résistance moindre au dévissage</li> <li>• Multiplication des étages prothétiques qui nécessite plus de hauteur prothétique et majore les risques de dévissage</li> <li>• Utilisation d'un pilier corrigeant un axe implantaire défavorable pas toujours possible</li> </ul>	

<b>EDENTEMENT TOTAL</b>	<b><i>Prothèse fixée complète implanto-portée</i></b>	<ul style="list-style-type: none"> <li>• Esthétique proche du naturel</li> <li>• Excellent confort pour le patient, encombrement moindre</li> <li>• Maintenance proche de celle des dents naturelles</li> <li>• Excellente adaptation psychologique de la prothèse</li> <li>• Rétablissement optimal des capacités masticatoires</li> </ul>	<ul style="list-style-type: none"> <li>• Soutien des tissus mous difficile à gérer</li> <li>• Problème esthétique si le patient découvre</li> <li>• Problème phonétique (fuite d'air)</li> <li>• Impossibilité de gérer un décalage interarcade important</li> <li>• Coût initial important</li> </ul>
	<b><i>Prothèse fixée complète sur pilotis</i></b>	<ul style="list-style-type: none"> <li>• Confort satisfaisant pour le patient</li> <li>• Palais dégagé</li> <li>• Prothèse démontable par le praticien</li> <li>• Compense la perte des tissus mous et osseux</li> </ul>	<ul style="list-style-type: none"> <li>• Contrôle de plaque parfois difficile</li> <li>• Problème phonétique difficile à prévoir</li> <li>• Résultat esthétique non satisfaisant en présence d'un sourire gingival (fausse gencive ou visibilité des piliers)</li> </ul>
	<b><i>Prothèse amovible complète supra-implantaire</i></b>	<ul style="list-style-type: none"> <li>• Améliore la stabilité et la rétention de la PAC</li> <li>• Tolérance de la PAC acquise</li> <li>• Hygiène et entretien plus aisés qu'une prothèse fixée</li> <li>• Augmentation de l'efficacité masticatoire par rapport à une PAC</li> <li>• Diminution de la résorption des crêtes</li> <li>• Obtention d'un résultat esthétique satisfaisant en présence d'un sourire gingival</li> <li>• Contrôle du profil et du soutien des lèvres aisé</li> <li>• Décalage inter-arcade plus facile à gérer</li> </ul>	<ul style="list-style-type: none"> <li>• Maintenance contraignante en termes de temps et de coût pour le patient comme pour le praticien</li> <li>• Différence de comportement des surfaces d'appui nécessitant une précision d'enregistrement accrue</li> <li>• Favorise l'apparition d'une flore anaérobie génératrice d'une quantité plus importante de péri-implantites que dans les traitements par prothèses fixées</li> </ul>

*Fig. 7 : Tableau récapitulatif des différentes solutions prothétiques implantaires et de leurs avantages et inconvénients*

Il existe un grand nombre de traitements prothétiques implantaires aux situations cliniques d'édentement. Chacune présentant des avantages et inconvénients, des procédures et des technicités différentes que le clinicien devra maîtriser pour apporter la solution la plus adaptée à son patient.

## **CHAPITRE II : DONNEES FONDAMENTALES**

Les spécificités de l'implantologie sont liées à la fois à l'utilisation d'un matériel prothétique particulier (II-1) et aux conditions cliniques (générales et locales) pour permettre l'implantologie chez un patient donné (II-2).

Ce chapitre rappelle les caractéristiques fondamentales de l'implant lui-même, de l'accastillage prothétique et des possibilités prothétiques implantaires.

La connaissance des diverses structures et obstacles anatomiques semblent indispensable pour mener à bien toute chirurgie.

### **II-1 Matériel implantaire et prothétique**

L'implant est une racine prothétique insérée axialement dans l'os alvéolaire lors d'une chirurgie osseuse et gingivale, stabilisé par vissage dans l'os et dont la morphologie et l'état de surface vont permettre son ostéo-intégration.

Il présente dans sa partie cervicale une morphologie particulière qui va permettre la connexion de différentes pièces réunies sous le terme d'accastillage prothétique.

#### **II-1-1 L'implant (8)**

Tous les systèmes implantaires sont classiquement constitués de deux parties :

- une partie endo-osseuse, nommé implant
- une partie émergeant dans la cavité buccale, appelée pilier. Le pilier est relié à l'implant par un système mécanique appelé connectique.

Dans chaque cas, le choix de l'implant et de son pilier doit répondre de manière optimale au cahier des charges chirurgical et prothétique.

##### **II-1-1-1 Les différentes parties de l'implant**

Précédant l'implantologie «moderne», différentes formes d'implants ont existé telles que lames, cylindres, disques, ou vis.

Désormais ce sont les implants en forme de vis, axiaux, qui se sont imposés avec de nombreuses variations morphologiques ou d'état de surface qui présentent chacune des avantages et inconvénients, constituant autant de critères de choix et qu'il convient de développer.

L'implant peut être divisé en trois parties de coronaire à apical : le col, le corps et l'apex.



*Fig. 8 : Schéma d'un implant autotaraudant, à macro filet asymétrique sur le corps de l'implant, apex arrondi, micro filetage au niveau cortical*

- **Corps de l'implant :** Le corps est la partie la plus étendue de l'implant situé entre le col et l'apex. Il est en général de forme cylindrique ou conique. Le corps comprend les spires qui vont assurer la stabilité primaire de l'implant et jouent un rôle dans la dispersion des forces (Hansson 1999, Shin et al. 2006) (9) (10). La géométrie de l'implant est variable dans la forme (symétrique ou asymétrique), la taille (plus ou moins grande par rapport au diamètre du corps de l'implant), l'angulation et le pas de la vis (espacement entre chaque spire). Ces caractéristiques peuvent évoluer le long de la hauteur de l'implant pour varier l'effet de coupe et celui de compression. Plus le pas de vis diminue, plus le temps nécessaire au vissage augmente (Davaranpanah et al. 2005) (11). Pour diminuer cette étape le filetage peut être simple, double ou triple. L'espacement entre les spires et une cannelure facilitent l'échappement des copeaux d'os et réduisent l'échauffement.
- **Col de l'implant :** Le col est la partie de l'implant qui réalise la connexion avec le pilier (II-1-1-6). Son positionnement au niveau de la crête osseuse (« bone level », le col présente alors un état de surface préparé) ou au niveau gingival (« tissue level », le col présente alors un état de surface lisse) est une caractéristique importante qui modifie les procédures chirurgicales (2 temps ou 1 temps, voir III-4-6), la morphologie et l'état de surface (II-1-1-5) et les possibilités prothétiques. Le col peut être droit ou évasé, étroit ou large, à conicité inversée, permettant ou non « platform switching » (diamètre du pilier < diamètre de l'implant).
- **Apex de l'implant :** L'apex prolonge et termine le corps de l'implant. Cette partie peut être active (implant auto-taraudant) ou passive, plate ou arrondie, présenter des spires ou non, être perforée, être compressive ou contenir un « réservoir ».

### **II-1-1-2 Forme implantaire**

Afin de répondre au mieux à la demande fonctionnelle et esthétique du patient, trois grands types d'implants se sont démarqués : Les implants cylindriques, coniques et coniques autoforant.

- **Les implants cylindriques :** Cette forme permet une marge de manœuvre appréciable lors du forage et du positionnement de l'implant sans porter de préjudice à la stabilité primaire. En effet, il est possible de moduler l'enfoncement apico-cronaire de l'implant sans modifier la profondeur de la logette. Ce type d'implant est indiqué pour les sites guéris de qualité osseuse normale ou dense.
- **Les implants coniques :** Cette forme présente plusieurs avantages. D'une part son volume conique s'inscrit plus facilement dans une crête concave ou entre deux racines convergentes. D'autre part sa conicité apicale permet d'augmenter la stabilité primaire par compression de l'os spongieux sans compression corticale. Cependant, la tolérance à l'erreur lors du placement est faible par rapport à l'implant cylindrique : en effet, un positionnement plus coronaire de l'implant conique, c'est à dire un vissage incomplet, ne lui donne pas toute sa stabilité primaire. Ce type d'implant est indiqué pour les sites post-extractionnels car il occupe convenablement le volume laissé disponible par les dents extraites, ou dans des sites guéris de moindre qualité osseuse.

- **Les implants coniques autoforant** : Cette forme induit une double condensation osseuse dans les sens horizontal et vertical. Dans le sens horizontal grâce à son diamètre progressif et vertical grâce à l'épaisseur variable des spires.  
Ce type d'implant possède donc un torque d'insertion élevé, c'est à dire une stabilité primaire importante, même dans un os de faible densité. Il offre également la possibilité de changer d'axe d'insertion en cours de pose.  
Cet implant polyvalent est ainsi indiqué dans tous les sites, post-extractionnels ou cicatrisés, du maxillaire ou de la mandibule.

### **II-1-1-3 Diamètre implantaire**

De façon simplifiée, on peut décrire trois catégories de diamètres implantaires :

- les implants de diamètre standard (+/- 4 mm, variable selon les marques) pour les incisives maxillaires, prémolaires et éventuellement les canines.
- les implants de diamètre réduit (+/- 3 mm) pour les incisives mandibulaires et certaines incisives latérales maxillaires.
- les implants de gros diamètre de (> 5 mm) pour les molaires et éventuellement canines.

Le choix du diamètre implantaire se fera en fonction des paramètres suivants par ordre d'importance :

- volume osseux résiduel
- espace disponible dans le sens mésio-distal et vestibulo-lingual
- espace prothétique disponible
- facteurs biomécaniques
- profil d'émergence prothétique et anatomie de la dent à remplacer

### **II-1-1-4 Biomatériaux (8)**

Les implants dentaires sont principalement fabriqués à partir de biomatériaux métalliques.

Les métaux les plus connus pour leur biocompatibilité sont :

- le titane commercialement pur (Ti cp, grade 1 à 4)
- les alliages de titane (Ti grade 5, TiZr)
- le tantale (Ta)
- le zirconium (Zr) (à ne pas confondre avec la zircone qui est la céramique, c'est à dire l'oxyde  $ZrO_2$ , élaborée à partir du zirconium métallique)

La résistance élevée à la corrosion de ces métaux au contact des fluides physiologiques, et donc leur excellente biocompatibilité, provient de la couche d'oxyde dense et stable qui les recouvre.

Le titane dit commercialement pur (ou cp) comporte des impuretés ou éléments sous la forme de traces, de l'ordre de 1% (N, C, H, Fe et O). Il existe 4 grades de titane cp qui se distinguent par leur teneur en impuretés. Plus le grade est important, plus la teneur en oxygène est forte.

La présence d'élément-traces augmente les propriétés mécaniques. Ainsi, la résistance à la rupture du titane de grade 2 (0,25% d'O) est de 345 MPa, elle passe à 550 MPa pour le titane de grade 4 (0,5% d'O).

L'utilisation de l'alliage de titane dit de grade 5 avec 90% de titane, 6% d'aluminium et 4% de vanadium permet d'augmenter la résistance à la rupture jusque 1000 MPa. Cet alliage est largement utilisé, en clinique, en implantologie dentaire ou orthopédique et ne présente pas de contre-indication connue (Brunette et al., 2001).



Certains titanes cp sont soumis à des traitements qui permettent d'augmenter encore leurs propriétés mécaniques pour tendre vers celles de l'alliage grade 5. En implantologie dentaire, ce sont les titanes de grade 4 et 5 qui sont les plus utilisés en fonction du degré de pureté ou de la résistance mécanique recherchés.

La recherche porte actuellement sur différents matériaux ( céramiques, tantaes, alliages de titane et de zirconium....) susceptibles d'améliorer les qualités biologiques ou mécaniques de ces biomatériaux : ils ne sont pas développés dans ce travail.

<b>Biomateriaux</b>	<b>Avantages</b>	<b>Inconvénients</b>
<b>Titane grade IV</b> (99% titane)	Pureté du métal Biocompatibilité	Propriétés mécaniques plus faible que grade V
<b>Titane grade V</b> (90% titane, 6% aluminium, 4% vanadium)	Propriété mécanique plus importante que grade IV	Biocompatibilité à long terme (présence d'aluminium)
<b>Zirconium</b>	Esthétique	Propriétés mécaniques faibles
<b>Tantale</b>	Biocompatibilité	Manque de recul clinique

Fig. 9 : Tableau récapitulatif des caractéristiques des biomatériaux implantables

#### **II-1-1-5 Etat de surface**

L'état de surface de l'implant est une caractéristique essentielle d'un implant car l'état de surface joue un rôle essentiel dans l'ostéo-intégration.

Différents états de surface existent, avec des propriétés variables ainsi que des revêtements différents. Il sont obtenus par des procédures de traitement des surfaces implantaires endo-osseuses qui ont pour objectif d'améliorer la performance clinique (Albrektsson et al. 2012) (12). On distingue :

- **Les surfaces usinées** : L'aspect est relativement lisse avec des rugosités variant entre 0,53 et 0,84  $\mu\text{m}$  (Wennerberg et Albrektsson, 2000) (13) selon les conditions d'usinage. C'est l'état de surface avec lequel les études initiales de l'équipe suédoise ont été élaborées entre les années 60 et 80.
- **Les surfaces traitées par addition** : Les surfaces rugueuses sont le résultat d'un revêtement obtenu par plasma-spray de titane ou d'hydroxyapatite. Ce traitement était réalisé dans les années 1980-2000, mais il a cédé sa place aux procédés chimiques de mordantage et donc par soustraction. La rugosité du plasma-spray de titane varie entre 2,1 (Wennerberg et al. 1993) (14) et 3,1  $\mu\text{m}$  (Buser et al. 1998) (15). Pour le plasma-spray d'hydroxyapatite, le Ra varie entre 1,59-2,94  $\mu\text{m}$  (Wennerberg et al. 1993) (14), selon les conditions de traitement.
- **Les surfaces traitées par soustraction** :
  - **Sablage** : Le sablage consiste à bombarder la surface du titane à l'aide de particules très dures. Celles-ci créent des rugosités en impactant la surface. Le sablage est classiquement réalisé à l'alumine, mais il peut aussi être réalisé à l'oxyde de titane ou à partir de particules de céramique telles que le phosphate tricalcique. La rugosité de surface dépend du matériau et de la taille des particules de sable. Le Ra des surfaces sablées à l'oxyde de titane varie de 1,05 (Godfredsen, 2000) (16) à 1,09  $\mu\text{m}$  (Wennerberg, 2000) (13).

- **Mordançage** : Le mordançage consiste à corroder violemment la surface du titane à l'aide d'acides forts. L'attaque du titane ne progresse pas uniformément, elle crée des pores irréguliers, propices à la croissance osseuse et à l'ancrage micromécanique. L'attaque chimique peut être précédée ou non d'un sablage. La rugosité de surface est différente selon qu'un sablage préalable a eu lieu ou non. Sans sablage, le Ra des surfaces mordancées est de 0,4 à 1,09  $\mu\text{m}$ . Avec sablage, il varie de 1,44 à 2  $\mu\text{m}$  (Wenneberg et Albrektsson, 2000, Buser et al. 1998) (13) (15).
- **Oxydation anodique** : Le principe est d'oxyder fortement la surface des implants en titane. Cela fait croître une couche épaisse d'oxyde  $\text{TiO}_2$ . Au-delà d'une certaine épaisseur, la couche d'oxyde croît de manière irrégulière, une rugosité se développe sous la forme de cratères de 1 à 2  $\mu\text{m}$  de hauteur sur quelques microns de largeur. La croissance de la couche est réalisée en immergeant les implants dans un bain oxydant et en les soumettant à un courant où ils peuvent jouer le rôle d'anode. Le Ra des surfaces soumises à l'oxydation anodique varie entre 1,35-2,0  $\mu\text{m}$  (Sul et al. 2006, Albrektsson et Wennerberg, 2004) (17) (18).

Ces différents états de surface jouent un rôle dans l'ostéointégration des implants, car les implants rugueux ou poreux présentent une réaction osseuse de type trabéculatation, qui favorise l'ostéointégration par rapport aux surfaces usinées.

Cependant, l'augmentation des rugosités devient un inconvénient en cas d'exposition de cette surface (cratérisation, perte osseuse) et favorise alors le développement des péri-implantites par la présence de défauts microscopiques qui empêchent l'élimination correcte des bactéries lors d'un nettoyage professionnel. (19)

### **II-1-1-6 Connexion implantaire**

La connexion implantaire ou connectique est un emboîtement entre une pièce male et une pièce femelle reliant le pilier et l'implant :

- Quand la forme femelle se situe au niveau du pilier prothétique, la connexion est dite externe.
- Quand la forme femelle se situe au niveau de l'implant, la connexion est dite interne.

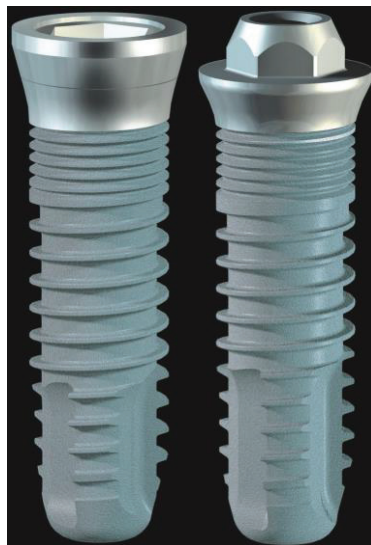

Fig. 10 : Image de deux implants à connectique interne et externe

Les connexions se classent en deux grandes familles : passive et active. Au sein de chaque famille, on distingue à nouveau les connexions externes des connexions internes en fonction de la localisation, sur l'implant ou sur le pilier, des parties mâles et femelle.

- **Connexions passives** : elles sont constituées d'un dispositif géométrique (hexagone, octogone, créneaux, cames...) et d'une vis. L'assemblage et le maintien des composants sont assurés par la vis seule. Aucune force n'est développée à l'interface des parties mâle et femelle.  
Leur utilisation en clinique est simple car le positionnement et l'orientation des piliers se fait de manière précise et reproductible entre la clinique et le laboratoire. Cependant la vis constitue le plus souvent le maillon faible de l'ensemble.
- **Connexions actives** : il s'agit d'un mécanisme d'interférence relevant du principe du cône morse, c'est à dire la mise en place en force d'un cône mâle dans un cône femelle. L'union des deux pièces est assurée par la pression et la friction développées entre elles à leur interface.  
Elles opposent un verrouillage aux déplacements et permettent de protéger la vis du pilier contre les dévissages et les flexions néfastes. Cependant leur utilisation en clinique est plus difficile car si la rotation relative des cônes offre une infinité de positions, le repositionnement entre le laboratoire et la clinique s'en trouve compliqué.

Ces deux types de connexion ont permis l'apparition et le développement des connexions « hybrides » qui allient le cône des connexions actives aux artifices géométriques (hexagones, octogones...) des connexions passives, tirant ainsi partie de la sécurité mécanique des actives et de la simplicité des passives. (20)

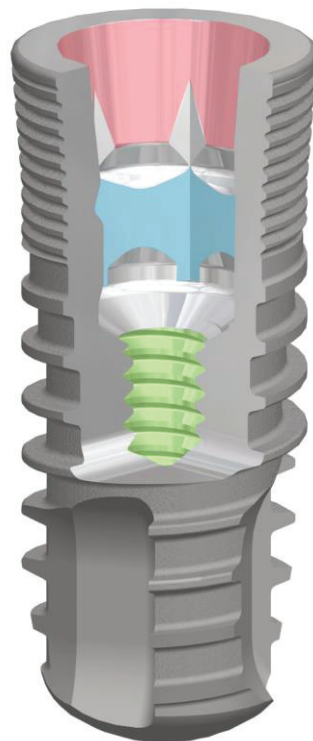


Fig. 11 : Schéma d'un implant montrant les «3 étages» : indexation, cône morse et pas de vis fréquemment rencontrés dans les connectique implantaire en 2018

### **II-1-1-7 Indexation**

L'indexation en prothèse implantaire est le système mécanique qui permet le positionnement précis et reproductible de l'accastillage prothétique dans l'implant.

Ce système mécanique, quand il existe, est souvent le système de connexion anti-rotationnel lui-même ou le système d'entraînement pour le vissage de l'implant dans l'os de la mâchoire.

Sur les connectiques implantaires actuelles (2017) la tendance est d'utiliser la connectique passive comme indexation.





Il existe différents systèmes :

- ***Système sans indexation*** : Le pilier dans l'implant peut avoir une infinité de positions sur 360° car il n'existe aucun repère mécanique empêchant la rotation permettant un repositionnement. Dans ce cas de figure il est nécessaire d'utiliser une clef de repositionnement.
  
- ***Indexation polygonale*** :
  - La connexion anti-rotationnelle est le système d'indexation, que ce soit en connexion externe ou interne.
  - L'indexation est indépendante de l'anti-rotationnelle sur les connexions de type conique.
  
- ***Indexation à créneaux*** :
  - L'indexation est la connexion anti-rotationnelle.
  - Indexation indépendante de la connexion anti-rotationnelle.

### **II-1-2 Accastillage prothétique**

On appelle accastillage l'ensemble des pièces utilisées lors de la réalisation prothétique. Par extension on évoquera dans ce chapitre tous les éléments qui se connectent même si ils n'ont pas une visée directement prothétique.

Le tableau suivant énumère, par ordre chronologique d'utilisation, l'ensemble de ces pièces en expliquant leur fonction :

ACCASTILLAGE PROTHETIQUE	ROLE	ILLUSTRATION
<p style="text-align: center;"><b>TROUSSE IMPLANTAIRE</b> (trousse chirurgicale)</p>	<ul style="list-style-type: none"> <li>• <b>Foret pilote</b> : instrument rotatif servant à réaliser un avant-trou pour le site d'ostéotomie de l'implant</li> <li>• <b>Taraud implantaire</b> : instrument utilisé pour la préparation du pas de vis dans le site d'ostéotomie de l'implant</li> <li>• <b>Porte-implant</b> : permet de manipuler l'implant sans risques de détériorations ou de contaminations</li> <li>• <b>Implants</b> : Monobloc ou en 2 pièces, diamètre et longueur variables</li> </ul>	
<p style="text-align: center;"><b>TOURNEVIS</b></p>	<p><b>Clé, tournevis et contre-angle dynamométrique</b> : permet le vissage de l'implant au torque correspondant</p>	
<p style="text-align: center;"><b>VIS</b> (diamètre, forme et hauteur variables)</p>	<ul style="list-style-type: none"> <li>• <b>Vis de couverture</b> (Technique en deux temps chirurgicaux) : permet la mise en nourrice de l'implant et empêche la croissance des tissus à l'intérieur de ce dernier</li> <li>• <b>Vis de cicatrisation</b> : Technique en un temps chirurgical) : permet de guider la cicatrisation de la gencive et de préparer l'émergence de la couronne</li> <li>• <b>Vis du pilier</b> : maintien le pilier et l'implant</li> <li>• <b>Vis de prothèse</b> : maintien la couronne et le pilier</li> </ul>	
<p style="text-align: center;"><b>PILIER</b> (diamètre et hauteur transgingivale variables, angulé ou droit)</p>	<ul style="list-style-type: none"> <li>• <b>Pilier pour prothèse vissée</b> : direct implant, pilier conique</li> <li>• <b>Pilier pour prothèse scellée</b> : piliers modifiables ou non modifiables, piliers anatomiques</li> <li>• <b>Pilier pour PACSI</b> : bouton pression, barre de jonction et cavalier</li> </ul>	





<p><b>TRANSFERT</b></p>	<p>Permet le placement précis de l'analogue d'implant ou du pilier dans l'empreinte</p>	
<p><b>MATERIEL A EMPREINTE</b></p>	<p>Porte empreinte adapté, matériaux d'empreinte (plâtre, polyéther ou silicone)</p>	
<p><b>ANALOGUE</b> (d'implant ou de pilier)</p>	<p>Permet de reproduire une réplique de l'implant ou du pilier sur le modèle en plâtre</p>	
<p><b>PROVISOIRE</b></p>	<ul style="list-style-type: none"> <li>• Méthode directe : cupule pour provisoire, résine, kit de polissage</li> <li>• Méthode indirecte : provisoire réalisé en amont par le laboratoire</li> <li>• Matériaux d'assemblage : colle, scellement provisoire ou vis</li> </ul>	

Fig. 12 : Tableau récapitulatif des pièces d'accastillages et de leur rôle.

### **II-1-3 Piliers Implantaires**

Les piliers implantaires font partie de l'accastillage prothétique mais nécessitent à eux seul un chapitre en raison de leur importance dans la réussite du traitement prothétique et de la multiplicité des critères de choix et des variantes.

#### **II-1-3-1 Définition**

Le pilier implantaire permet de réaliser la jonction entre l'implant et la prothèse implantaire. Il comprend plusieurs parties, par exemple pour un implant en «bone level» à connectique interne :

- **une partie connectique** qui s'insère dans l'implant, par l'intermédiaire d'un cône morse et d'une vis, qui assurera la mise en tension du cône morse et l'assemblage, à laquelle peut s'ajouter un crénelage ( dispositif anti rotationnel), le plus souvent hexagonal ou octogonal
- **une partie transgingivale** qui permet de placer verticalement la limite prothétique au niveau gingival et qui, pour certains type de piliers, forme les tissus gingivaux supra-implantaires
- **une partie coronaire** qui assurera la fixation prothétique par scellement ou par trans-vissage



Fig. 13 : Schéma d'un pilier pour implant à connectique interne

### II-1-3-2 Impératifs

Le pilier prothétique implantaire doit répondre à un certain nombre d'impératifs :

- **Prothétiques** : le pilier sert de jonction entre l'implant et la prothèse implant-portée. Il permet également de compenser des orientations implantaires différentes de la racine de la dent en rapport avec une couronne dentaire. On distingue globalement deux types de pilier : ceux pour prothèse scellée (ils ont alors les mêmes impératifs de morphologie que les préparations corono-périphériques sur dents naturelles) et ceux pour prothèse transvissée (ils sont alors plus courts, la rétention étant due à la vis).
- **Muqueux** : Pour les implants dits en « bone level », le pilier comporte une partie transgingivale qui assure la stabilité du manchon fibreux, première barrière contre le bio film, donne la morphologie infra prothétique (profil d'émergence) et positionne la limite cervicale prothétique à distance de la crête osseuse. La hauteur de cette partie transgingivale est un des critères de choix du pilier.
- **Mécaniques** : Le pilier doit répartir les forces de façon harmonieuse entraînant ainsi un blocage plus fort de l'assemblage prothétique. Il doit également répondre à des impératifs biomécaniques, il doit pouvoir résister à l'ensemble des contraintes occlusales subies, et tissulaires, et être biocompatible. C'est pourquoi les matériaux utilisés sont généralement le titane (grade 4 ou 5) et la zircone. (8)  
Il doit également empêcher la rotation de la prothèse (système anti rotationnel au niveau coronaire) ou sa propre rotation sur l'implant (système antirotationnel au niveau connectique).

A propos du switching platform : son principe est celui d'un diamètre sous dimensionné du pilier par rapport à l'implant : un espace biologique horizontal est alors créé (par rapport à l'espace biologique vertical habituel).

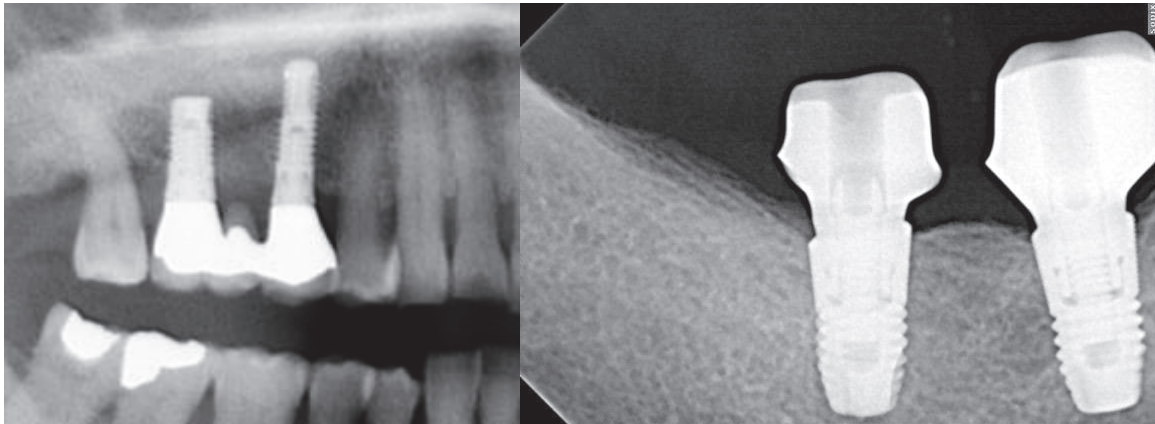


Fig. 14 : Comparaison d'une plateforme de connexion conventionnelle et d'une Switching platform sur un cliché radiologique

Des études semblent actuellement évoquer une meilleure santé des tissus péri-implantaire avec la **platform-switching** : la lyse osseuse péri-implantaire, après la mise en fonction d'un implant, est ainsi limitée dans le sens vertical et horizontal. (21) (22) (23)

Une multitude de composants prothétiques permet une adaptation prothétique optimisée pour la réalisation de prothèses fixées transvissées ou scellées, ou de prothèses amovibles stabilisées sur implants, et ce quel que soit le type de connexion choisie. (20)

### II-1-3-3 Les différents types de piliers

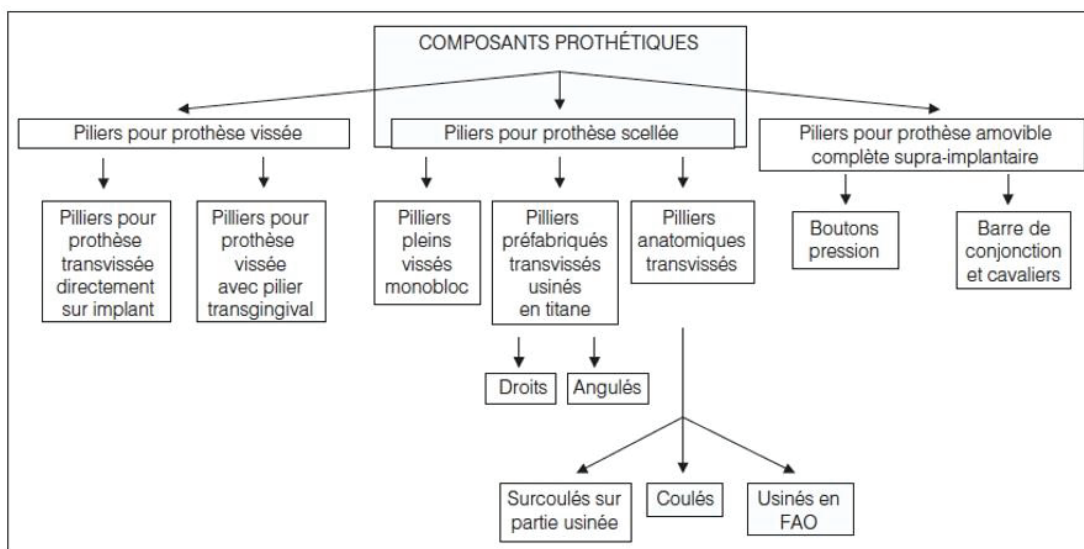


Fig. 15 : Organigramme des différents composants prothétiques d'après G. Toque, O. Laplanche, JR. Ettore, C. Zerbib



Classiquement, on distingue deux grandes catégories de pilier (24):

- **Piliers pour prothèse scellée** : Le principe de la prothèse implantaire scellée est de connecter sur l'implant un pilier prothétique dont la forme répond aux principes généraux des préparations corono-périphériques sur dents naturelles, et de sceller un élément prothétique (couronne ou bridge) sur celui-ci. Une fois le pilier prothétique connecté à l'implant, il s'apparente à un pilier dentaire. Le praticien travaille donc avec une technique plus "habituelle", plus proche de celle sur dents naturelles. Le pilier doit donc répondre aux critères habituels des préparations corono-périphériques (PCP) : rétention, stabilisation et sustentation. Il existe différents type de piliers pour prothèse scellée :

- **Piliers standards non modifiables (cylindriques)** : Ils sont généralement en titane et ont par construction, une hauteur transgingivale et coronaire ainsi qu'une morphologie connues.

Ils sont le plus souvent vissés par rotation sur eux même (piliers monoblocs), soit plus rarement transvissés avec une indexation. Ils présentent un méplat anti-rotationnel sur l'extrados qui s'opposera à la rotation de la coiffe unitaire.

Ils sont indiqués plus particulièrement pour la prothèse unitaire (ils disposent au niveau coronaire alors d'un système anti-rotationnel) dans les secteurs postérieurs, ou, si les axes implantaires sont suffisamment parallèles, en prothèse plurale de petite étendue. Ils représentent une simplification technique intéressante, mais sont, toutefois, d'une indication limitée.

Ils ne peuvent être retouchés car ils sont insérés et torqués dès le début de la phase prothétique. Ils restent en place jusqu'à l'assemblage de la dent prothétique d'usage, de préférence surmontés pendant l'inter-séance d'une coiffe de protection ou d'un provisoire scellé.

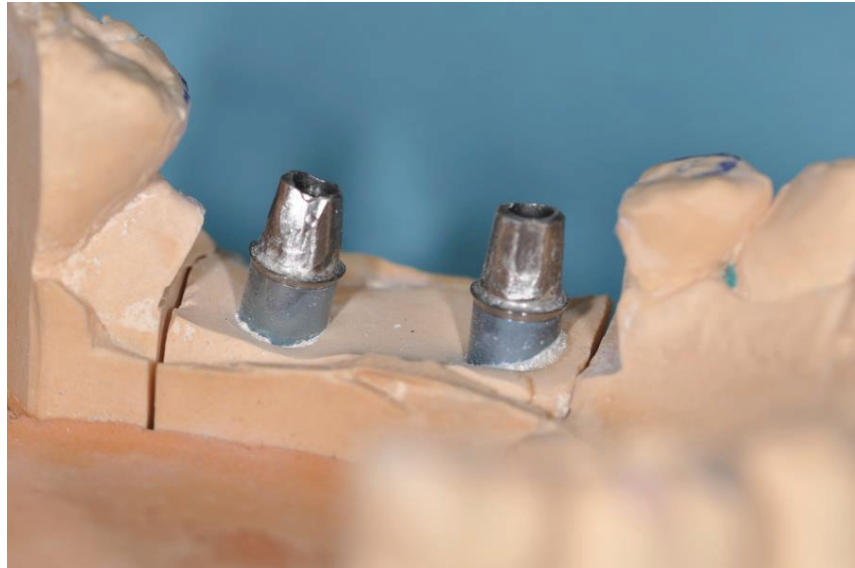
Il font l'objet d'une empreinte en direct pilier (III-5-1). La prise d'empreinte nécessite des transferts spécifiques adaptés et clipsés. Ils ont un rendu esthétique moins satisfaisant (limite cervicale plane et standard, sans galbe gingival).

Ils sont donc indiqués uniquement pour la prothèse scellée unitaire des secteurs postérieurs non esthétique.

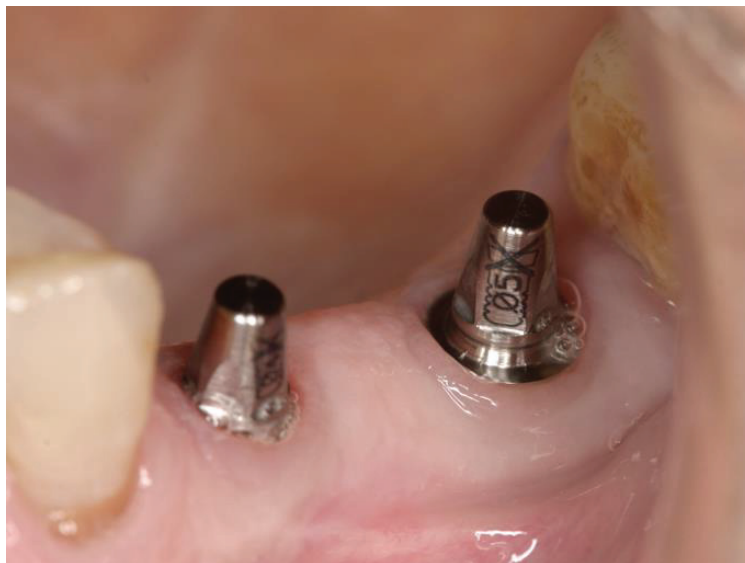

Fig. 16 : Vue clinique d'un Pilier standard non modifiable

- **Piliers standards modifiables** : Ils ont une morphologie standard et sont modifiables par soustraction au laboratoire pour la partie coronaire supra-cervicale, mais sont non modifiables au niveau transgingival. Ils sont donc moins esthétiques car ils ne permettent pas toujours un soutien des tissus péri-implantaire et un profil d'émergence optimisés. Ils sont indiqués pour les prothèses scellées unitaires ou partielles dans les secteurs postérieurs non esthétiques. Ils peuvent être droit ou angulés pour rattraper un axe implantaire non fonctionnel



*Fig. 17 : Vue clinique d'un Pilier standard modifiable déjà modifié*

- **Piliers anatomiques usinés** : Ils proviennent des procédés de C.F.A.O. (Conception et Fabrication Assistée par Ordinateur) et sont usinés spécifiquement pour chaque patient dans la partie coronaire mais aussi transgingivale. Ils conviendront parfaitement pour les secteurs esthétiques car le col du pilier pourra être modelé de façon optimale afin d'une part, soutenir les tissus mous péri-implantaires, et d'autre part, permettre l'enfouissement de la limite cervicale en fonction du niveau muqueux, en respectant le feston gingival . Ils sont donc indiqués pour les prothèses scellées unitaires ou partielles dans les secteurs antérieurs ou lorsque le soutien gingival est essentiel.



*Fig. 18 : Vue clinique d'un Pilier anatomique usiné*



Fig. 19 : Détail de piliers anatomiques usinés, observer la morphologie transgingivale

- **Piliers pour prothèse trans-vissée** : Le principe de la prothèse vissée est de trans-visser une couronne ou un bridge, soit directement sur l'implant, soit par l'intermédiaire d'un pilier droit ou angulé.
  - **Pièce prothétique pour « direct implant »** : parler de pilier est un abus de langage car la prothèse et le pilier ne font plus qu'un. Il n'y a donc pas véritablement de pilier mais une pièce prothétique de connexion à l'implant qui peut être calcifiable (elle sera alors coulée après adjonction de l'infrastructure de la coiffe elle-même) ou en or (elle sera alors surcoulée).  
Ces « piliers » pour prothèse transvissée monobloc sont particulièrement indiqués si la hauteur occlusale prothétiquement utilisable (HOPU) est trop faible pour permettre les différents étages d'une prothèse transvissée traditionnelle. Elle présente des avantages de coût également en réduisant le nombre de pièces prothétiques.

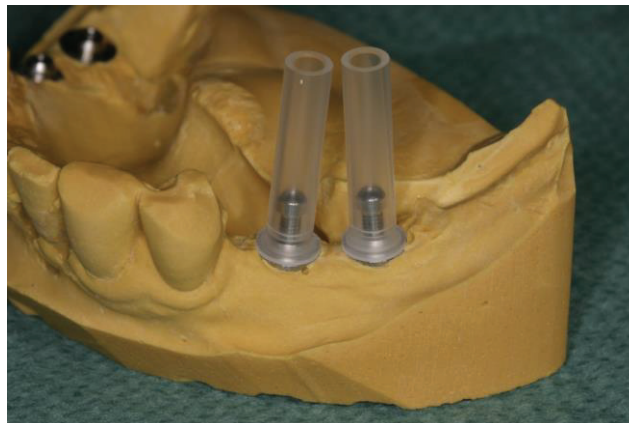

Fig. 20 : Vue clinique d'une pièce prothétique calcifiable

- **Pilier conique** : c'est un « mini » pilier, qui sert de support à une prothèse transvissée. L'assemblage entre la prothèse et le pilier étant dû à la vis, il n'y a pas d'impératif morphologique de rétention par friction et oppositions de parois. Le pilier est donc court (réduisant ainsi la hauteur nécessaire) et conique (facilitant ainsi l'insertion prothétique même sur des implants très divergents).  
Le pilier conique peut être droit ou angulé.  
Le pilier droit a un col de même hauteur sur toute sa circonférence. Il est toujours symétrique quelle que soit sa position. Un dispositif anti rotationnel y est ajouté (crénelage sur l'extrados) pour une utilisation en prothèse unitaire.  
Le pilier angulé a un col présentant des hauteurs différentes selon les faces et permet de rattraper les axes implantaires au-delà de 20°.



Fig. 21 : Schéma en 3D d'un pilier conique droit et d'un pilier conique angulé

Le choix du pilier se fera en fonction de différents éléments (matériau, forme, exigences esthétiques) mais surtout en fonction du type de prothèse envisagée :

	<b>Morphologie de l'embase</b>	<b>Morphologie coronaire</b>	<b>Prothèse</b>	<b>Indications</b>
<b><i>Piliers usinés</i></b>	Anatomique	Anatomique	Scellée	Unitaires et plurales
<b><i>Piliers standards modifiables</i></b>	Semi-anatomique	Anatomique	Scellée	Unitaires et plurales
<b><i>Piliers standards non modifiables</i></b>	Cylindrique	Cylindrique	Scellée	Unitaires
<b><i>Piliers standards coniques</i></b>	Cylindrique	Cône	Transvissée	Plurales

Fig. 22 : Tableau récapitulatif des différents types de piliers d'après R. Noharet, B. Cannas, L. Gillot

#### **II-1-4 Particularités biomécaniques des prothèses implanto-portées**

Les particularités du comportement biomécanique des implants font partie des aspects fondamentaux qui vont modifier les attitudes cliniques par rapport à la prothèse conventionnelle : Les objectifs fonctionnels de la prothèse sur implant sont identiques à ceux de la prothèse conventionnelle : assurer les fonctions manducatrices et les fonctions occlusales, répartir les contraintes pour assurer pérennité de la denture, résister de façon pérenne aux agressions biologiques et mécaniques. (25)

Cependant dent et implant ne fonctionnent pas de manière identique. La grande différence réside dans le fait que les dents sont reliées à l'os par l'intermédiaire du ligament parodontal (effet amortisseur), alors que les implants sont reliés directement à l'os, ils sont ankylosés. (26)

<b>Comparaison dent/implant pour certaines caractéristiques (Kim et coll. 2005 modifié)</b>		
<b>CARACTERISTIQUE</b>	<b>DENT</b>	<b>IMPLANT</b>
<b>Type de connexion</b>	Ligament alvéolo-dentaire	Ostéointégration ou ankylose fonctionnelle
<b>Proprioception</b>	Mécanorécepteur du desmodonte	Ostéoperception
<b>Seuil de perception</b>	Elevé (seuil à 20 $\mu\text{m}$ )	Bas (seuil de 40 $\mu\text{m}$ à 100 $\mu\text{m}$ )
<b>Mobilité axiale</b>	25-100 $\mu\text{m}$	3-5 $\mu\text{m}$
<b>Différentes phases de mouvement</b>	Première : non linéaire et complexe Seconde : linéaire et élastique	Linéaire et élastique
<b>Enveloppe de mouvement (Schulte 1995)</b>	Première : mouvement immédiat Secondaires : mouvement graduel	Mouvement graduel
<b>Pivot des forces latérales</b>	Tiers apical de la dent	Os crestral
<b>Caractéristiques des contraintes</b>	La fonction absorbe les chocs	Concentration des contraintes au niveau de l'os crestral
<b>Signes de la surcharge</b>	Elargissement ligamentaire Mobilité dentaire Facettes d'usure	Perte de vis ou fracture de vis Fracture de pilier ou de prothèse Perte osseuse Fracture d'implant (Zarb et Schmitt)

(22)

*Fig. 23 : Comparaison dent/implant pour certaines caractéristiques d'après O. Laplanche, G. Duminil, E. Leforestier*

Ces différences essentielles vont avoir deux incidences cliniques :

- des spécificités dans l'organisation et la création de l'occlusion sur les prothèses implantaire
- la recherche systématique d'une passivité des armatures prothétiques.

#### **II-1-4-1 Occlusion en prothèse implantaire**

Les implants ostéointégrés n'ayant pas de récepteurs parodontaux, auront une plus grande susceptibilité que les dents aux surcharges occlusales, à cause de leur faible perception de celles-ci, et de la faible adaptabilité de l'ensemble os-implant. À moyen terme, une bonne partie des échecs et des complications implantaire est due à ce comportement biomécanique différent face à l'application des contraintes occlusales ou fonctionnelles. (26)

**Les étapes de la stratégie occlusale sont les suivantes : (25)**

**(1) Diagnostic occlusal et manducateur :**

Dépistages des anomalies de fonctionnement de l'appareil manducateur , de l'occlusion, des parafunctions éventuelles, facteurs d'instabilité occlusale et de majoration des contraintes manducatrices exercées sur les prothèses implantaires.

**(2) Thérapeutique initiale occlusodontique :**

Normalisation des structures et des fonctions occlusales, du fonctionnement de l'appareil manducateur, des parafunctions.

**(3) Prospective prothétique :**

Définition d'un plan de traitement occlusal et prothétique adapté, harmonisation entre les structures osseuses et les fonctions occlusales, utilisation de maquette prospective, planification implantaire intégrant les contraintes occlusales (augmentation du nombre de piliers implantaires pour les édentements distaux, ou en cas de parafunction...)

**(4) Transfert des données prospectives sur le projet implantaire :** utilisation de guides radiologiques

**(5) Mise en œuvre du projet implantaire :** utilisation de guide chirurgicaux

**(6) Choix de la position de référence et enregistrement de l'occlusion :**

Il n'existe pas de spécificités dans le choix de la position de référence en prothèse implantaire. Les règles conventionnelles doivent s'appliquer :

- intégration à l'occlusion d'intercuspidie maximale (OIM) si elle est validée (5 couples de dents cuspidées en occlusion dans une position mandibulaire en harmonie avec les structures ostéoarticulaires et neuromusculaires, décalage OIM/Relation Centrée strictement sagittal et inférieur à 2 mm)
- correction préalable éventuelle de l'OIM (équilibre occlusale, traitements prothétiques préalables...)
- création d'une nouvelle occlusion en relation centrée si l'OIM n'est pas physiologique, ou n'est pas maintenue pendant le traitement (perte de dent piliers, perte de calage occlusal...)

En préservant davantage les structures dentaires, l'implantologie permet de conserver les références occlusales. L'OIM est donc plus fréquemment conservable, mais il est impératif de la valider.

L'enregistrement de l'occlusion ne se différencie pas de l'enregistrement en prothèse conventionnelle, en dehors de spécificités matérielles qui peuvent permettre d'optimiser la précision de l'enregistrement dans les secteurs édentés (pilier comme support d'occlusion).

**(7) Choix des piliers :**

Optimiser la position de la face occlusale tout en respectant les axes implantaires.

### **(8) Choix du concept occlusal :**

Prescriptions occlusales en prothèse sur implant (selon Klineberg) :

- Contacts simultanés en OIM et Relation Centrée (avec une aire de liberté en RC)
- Réduction des cantilevers par rapport à l'implant le plus distal
- Guide antérieur sans contact occlusal postérieur en propulsion et diduction
- Absence de contact sur les cantilevers en OIM, ORC et lors des mouvements excentrés
- Espace d'innocclusion évalué au Schimstock (10 µm) en occlusion forcée
- Guide latéral organisé en fonction de groupe en antagoniste de dents naturelles ou prothétique
- Guide latéral organisé en occlusion lingualisée, en antagoniste d'une prothèse amovible complète
- Coiffe sur implant unitaire équilibrée avec un espace d'innocclusion d'environ 10 µm

Les concepts occlusaux en prothèse implantaire selon Kim et coll. :

- Arcade complète réhabilitée en prothèse fixée sur implants
  - Contacts harmonieusement répartis
  - Créer une légère infraclusion sur les cantilevers (100 µm)
- Prothèse amovible supra-implantaire (PACSI)
  - Contacts harmonieusement répartis
- Prothèse unitaire sur implants
  - Contacts légers en OIM forcée
  - Absence de contact en occlusion
  - Contacts centrés
  - Pas de contacts excentrés
- Prothèse plurale sur implant
  - Contacts centrés sur les faces occlusales
  - Tables occlusales réduites
  - Pentes cuspidiennes faibles
  - Cantilever minimum
  - Occlusion croisée si nécessaire
  - Connexion rigide avec dent naturelle lorsqu'il y a exigence biomécanique

### **(9) Choix de la morphologie occlusale :**

Prescriptions occlusales en prothèse sur implant selon Klineberg :

- Inclinaison cuspidienne réduite
- Fosse occlusale large
- Table occlusale étroite
- Cuspide porteuse antagoniste en occlusion dans la fosse centrale pour générer des contraintes axiales sur l'implant.

### **(10) Maintenance occlusale :**

Compte tenu de l'absence d'adaptation structurelle des prothèses implanto-portées (absence de migrations orthodontiques adaptatives), une maintenance occlusale spécifique est nécessaire. Elle varie évidemment selon le contexte et la stabilité dentaire environnante (stabilité d'arcade, stabilité parodontale, etc.).

En réhabilitation implantaire partielle, les mouvements orthodontiques du reste de la denture conduisent à des défauts d'équilibre occlusal.

En réhabilitation complète, les facteurs d'usure par attrition et les migrations antagonistes, rendent nécessaires les contrôles et équilibrations.

Deux phases peuvent être distinguées :

- phase 1 : contrôle de l'intégration occlusale et fonctionnelle (trimestrielle pendant 1 an)
- phase 2 : maintenance occlusale proprement (semestrielle, à vie)

Cette maintenance consiste en un contrôle de l'occlusion selon la méthodologie décrite ci-dessus, suivi si besoin d'une équilibration occlusale en OIM et en diduction selon les procédés décrits ci-dessus.

#### **II-1-4-2 Passivité des armatures en prothèse implantaire**

***En prothèse dentaire dento-portée***, la laxité ligamentaire et les possibilités de migrations orthodontiques mineures jouent le rôle de facteur de compensation des inadaptations prothétiques mineures : une contraintes importantes sur une dent pilier provoquera une mobilisation (50 à 80 microns) de la dent pilier et une facilitation de l'insertion prothétique, sans conséquences néfastes pour la structure prothétique ou les organes dentaires.

***En prothèse implanto-portée***, il n'existe aucune adaptation ligamentaire :

- en prothèse scellée, une inadaptation prothétique empêche l'armature de s'insérer totalement et génère un hiatus, visible cliniquement ou radiologiquement, et qui imposera le refaire l'empreinte.
- en prothèse transvissée, la force d'enfoncement liée à la vis peut forcer l'adaptation prothétique et emmagasiner des contraintes élastiques.

La non passivité de l'armature peut provoquer :

- la fracture de cette dernière
- la fracture de la vis du pilier ou de la vis de prothèse (force de « dévissage »)
- la fracture de la céramique
- la fracture de l'implant
- un défaut d'ostéo-intégration (Worthington et al, 1987) (27)

La passivité des armatures est donc une des clés du succès en implantologie.

L'absence de passivité de l'armature peut provenir :

- d'un défaut d'empreinte : il faut valider l'empreinte par une clé en plâtre sur le modèle de travail puis en bouche. L'absence de fissure ou de fracture témoigne de la passivité de la clé.
- d'un défaut de réalisation : l'armature doit être essayée sur le modèle de travail puis en bouche. Pour cela, il faut objectiver le vissage passif à arrêt net ainsi que son adaptation sur les radiographies rétroalvéolaires.



### **II-1-4-3 Assemblage des prothèses implanto-portée (28) (29)**

Les prothèses implanto-portées sont assemblées par scellement ou par vissage.

#### **II-1-4-3-1 Le scellement**

Le scellement est employé pour l'assemblage des suprastructures prothétiques sur les piliers implantaires prévus à cet effet.

Les prothèses scellées implanto-portées répondent aux mêmes impératifs biomécaniques que les prothèses dento-portées :

- **Rétention / stabilisation** : La forme de l'infrastructure (pilier implantaire) doit avoir une dépouille idéalement de 10 à 20°. Au-delà, la stabilisation et la rétention de la suprastructure (prothèse implantaire) ne sont plus assurées. La hauteur et la surface développée du pilier constituent un facteur de rétention complémentaire.
- **L'état de surface des pièces à assembler** joue un rôle essentiel dans le scellement. La rugosité d'une surface permet de créer un ancrage micromécanique du ciment de scellement, il augmente la surface développée et diminue l'énergie de surface de la pièce prothétique, ce qui permet un meilleur mouillage de la surface par le ciment de scellement.

Plusieurs facteurs sont contraignants :

- **La hauteur occlusale prothétiquement utilisable** (HOPU) qui limite la hauteur de l'infrastructure
- **L'axe du pilier**, qui, compte tenu du vissage de l'infrastructure, peut imposer la perte complète d'une paroi axiale, ce qui est une particularité des piliers implantaires.
- **Résistance** : L'épaisseur des parois restantes du pilier doit être conforme aux propriétés mécaniques des matériaux utilisés, au risque d'une fracture avec ou sans déformation, selon l'infrastructure.

#### **II-1-4-3-2 Le vissage**

Le vissage est employé soit pour fixer un pilier sur l'implant, soit pour fixer la suprastructure sur l'implant lui-même, soit sur un pilier prévu à cet effet.

A l'heure actuelle, la quasi-totalité des connexions implantaires met en jeu une vis de pilier afin d'appliquer un **couple de serrage** (ou **torque**) à l'interface implant/pilier dont l'unité est le Newton par centimètre (N/cm).

Le couple va permettre dans un premier temps de faire avancer les spires de la vis dans ses contreparties (pas de vis du pilier). Ensuite, une fois le contact atteint, le couple va entraîner un allongement de la vis, mettant ainsi la tige et les spires sous tension (**forces de traction**, vers le haut sur la Fig. 24). Celles-ci vont avoir tendance à reprendre leur forme d'origine à cause de leur élasticité, et donc à se raccourcir formant le serrage (**forces de compression**, vers le bas sur la Fig. 24).

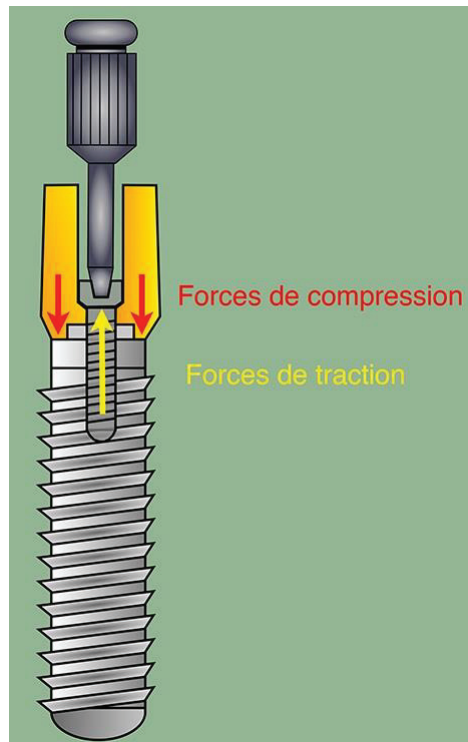


Fig. 24 : Anatomie de l'interface de vissage implantaire d'après G. Gardon-Mollard

Le serrage, pour être efficace et contrôlé, ne doit pas se faire à la main. Il est indispensable d'utiliser une clé dynamométrique ou bien un contre-angle dynamométrique.

Le couple appliqué induit avec quelle « force » le serrage va se faire. C'est ce que l'on appelle la **précharge**. Elle correspond à la force qui devra être fournie pour séparer les différents composants.

A l'inverse de ces forces de « vissage », il existe des forces de « **dévissage** ». Le dévissage survient lorsque ces dernières sont supérieures aux premières, c'est-à-dire lorsque les contraintes extérieures subies par la prothèse sont supérieures ou égales à la force qui maintient les deux pièces vissées l'une à l'autre.

Cliniquement, le danger pour les pièces implantaires vissées vient des **forces fonctionnelles ou para-fonctionnelles transversales**, c'est-à-dire ne s'exerçant pas dans le grand axe de l'implant. Les contraintes transversales provoquent une déformation et une usure du filetage de la vis. En conséquence, le jeu entre les pièces augmente progressivement et une contrainte par fatigue apparaît. Les dévissages intempestifs sont le prélude des fractures de vis. Les forces de dévissage proviennent aussi d'armatures prothétiques non passives (II-1-4-2).

La contrainte de serrage doit être supérieure aux forces de « dévissage » et inférieure à la valeur de résistance en traction susceptible de provoquer la fracture de la vis.

Gratton et coll. ont montré que des couples de serrage inférieurs à 20 Ncm n'étaient pas suffisants pour éviter des micromouvements entre un hexagone externe et un pilier prothétique. (30)

De même, pour Siamos et coll., un couple de serrage supérieur à 30 Ncm est bénéfique pour la pérennité du vissage.(31)

Le type de pilier prothétique et le matériau dont il est constitué semblent également jouer un rôle dans l'obtention d'une contrainte optimale de serrage.

Les recommandations du fabricant doivent être impérativement respectées par le praticien.

### II-1-4-3-3 Scellé ou vissé ? (20) (32)

Le principe de la prothèse implantaire scellée est de sceller un élément prothétique (couronne ou bridge) sur un pilier prothétique vissé ou transvissé sur l'implant.

Le principe de la prothèse vissée est de visser une couronne ou un bridge soit directement sur l'implant soit par l'intermédiaire d'un pilier droit ou angulé.

- **Avantages et inconvénients de la prothèse vissée :**

	<b>Avantages</b>	<b>Inconvénients</b>
<b><i>Prothèse transvissée directement sur implant</i></b>	<ul style="list-style-type: none"> <li>• Légère compensation des axes implantaires divergents</li> <li>• Insertion facile</li> <li>• Contrôle rigoureux de l'isostatisme</li> <li>• Démontage aisé</li> <li>• Faible hauteur prothétique nécessaire</li> <li>• Connexion par l'intermédiaire de pièce usinées</li> <li>• Absence de ciment de scellement</li> </ul>	<ul style="list-style-type: none"> <li>• Esthétique approximative dans la région cervicale</li> <li>• Présence des puits d'accès au vis → esthétique médiocre</li> <li>→ fragilisation de la partie cosmétique occlusale</li> <li>→ résistance moindre au dévissage (les couples de serrage sont moins importants à l'étage prothétique d'environ 10 Ncm)</li> </ul>
<b><i>Prothèse vissée avec pilier transgingival</i></b>	<ul style="list-style-type: none"> <li>• Utilisation du titane : homogénéité avec l'implant et biocompatibilité</li> <li>• Précision de l'ajustage des pièces usinées</li> <li>• Conicité qui rend la correction possible des axes implantaires divergents en prothèse plurale</li> <li>• Insertion et contrôle de l'anisostatisme faciles</li> <li>• Mise en place précoce favorisant la maturation des tissus péri-implantaires</li> </ul>	<ul style="list-style-type: none"> <li>• Esthétique approximative dans la région cervicale</li> <li>• Présence des puits d'accès au vis → esthétique médiocre</li> <li>→ fragilisation de la partie cosmétique occlusale</li> <li>→ résistance moindre au dévissage</li> <li>• Multiplication des étages prothétiques qui nécessite plus de hauteur prothétique et majore les risques de dévissage</li> <li>• Utilisation d'un pilier corrigeant un axe implantaire défavorable pas toujours possible</li> </ul>

Fig. 25 : Tableau des avantages et inconvénients de la prothèse vissée d'après G. Toque, O. Laplanche, JR. Ettore, C. Zerbib

- **Avantages et inconvénients de la prothèse scellée :**

Avantages	Inconvénients
<ul style="list-style-type: none"> <li>• Résultat esthétique satisfaisant</li> <li>• Conception similaire à la prothèse conventionnelle, quelques spécificités mises à part</li> <li>• Compensation possible des axes implantaires grâce aux différents types de piliers utilisables</li> <li>• Morphologie occlusale identique à celle de la prothèse conventionnelle</li> <li>• Grande liberté pour l'anatomie du pilier (piliers anatomiques)</li> </ul>	<ul style="list-style-type: none"> <li>• Isostatisme difficile à contrôler</li> <li>• Compromis fixité/démontabilité difficile à trouver, en général obtenu par l'utilisation de scellement provisoires</li> <li>• Difficultés à éliminer le ciment de scellement dans certaines situations</li> </ul>

Fig. 26 : Tableau des avantages et inconvénients de la prothèse scellée d'après G. Toque, O. Laplanche, JR. Ettore, C. Zerbib

Le choix d'une par rapport à l'autre se fera en fonction de la situation clinique, des possibilités qu'offre le système implantaire avec lequel on travaille et des préférences du praticien. Il est important de signaler que les deux techniques donnent de bons résultats identiques à moyen et à long terme.

## **II-2 Anatomie, histologie, physiologie des tissus péri-implantaire**

Les implants dentaires sont endo-osseux et nécessitent une phase chirurgicale dite d'implantation qui impose de bonnes connaissances de l'anatomie des sites implantables et de leurs limites (les obstacles anatomiques) mais aussi de la physiologie osseuse et gingivale.

### **II-2-1 Anatomies des zones implantables et obstacles anatomiques**

#### ***Le maxillaire :***

- Est l'os le plus volumineux de la face. Il est creusé d'une cavité, le sinus maxillaire, et s'articule avec tous les autres os de la face
- Constitue la paroi latérale des fosses nasales, le plancher des cavités orbitaires ainsi que la paroi supérieure de la cavité buccale
- Sa partie inférieure détermine l'arcade dentaire supérieure
- De forme pyramidale triangulaire, cet os complexe présente :
  - Trois faces : une face supérieure ou orbitaire, une face postéro-externe ou ptérygo-maxillaire, une face antéro-latérale ou jugale ;
  - Une base interne qui porte l'apophyse palatine et forme la paroi latérale des fosses nasales ;
  - Un sommet externe tronqué.

#### ***La mandibule :***

- Est un os impair et symétrique. Elle compose l'étage inférieur de la face ;
- C'est le seul os mobile de la face
- Elle comprend un corps et deux branches montantes :
  - Le corps présente deux faces (une face externe qui contient les trous mentonniers et une face interne où s'étalent les apophyses géni ainsi que la ligne mylo-hyoïdienne) et deux bords (un bord supérieur siège des alvéoles dentaires et un bord inférieur très corticalisé).

- Les branches montantes présentent deux faces (externe, où se situe l'insertion du muscle masséter au niveau de son angle, et interne, qui contient l'orifice d'entrée du canal dentaire ainsi que les insertions du muscle ptérygoïdien médial) et quatre bords (antérieur, où se trouve l'insertion du muscle buccinateur ; postérieur ; supérieur, composé du processus condyloïde et coronoïde ; et inférieur)

L'imagerie diagnostique (III-2-2) doit préciser quelles sont les limites de la zone implantable, notamment en raison de la présence d'obstacles anatomiques à éviter :

- **Obstacles maxillaires :**
  - **Le canal incisif**, situé dans la partie antérieure de la suture intermaxillaire, en arrière des incisives.
  - **Les fosses nasales** limitent en hauteur l'implantation en secteur incisif.
  - **La fosse canine**, qui oblige à orienter l'implant en direction palatine pour éviter une effraction de la table osseuse maxillaire.
  - **Le sinus maxillaire**, qui voit son volume augmenter avec l'âge et avec la perte des dents sous-jacentes.
  - **Le foramen grand palatin**, situé en palatin des deuxièmes molaires, qui oblige à éviter des décollements excessifs de la muqueuse palatine pouvant léser le paquet vasculo-nerveux.
- **Obstacles mandibulaires :**
  - **Le canal alvéolaire inférieur**, qui part du foramen mandibulaire (branche montante) pour arriver au foramen mentonnier (branche horizontale). L'apparition d'un signe de Vincent (paresthésie labio-mentonnaire) peut signer un forage ou la mise en place d'un implant empiétant sur le canal alvéolaire inférieur.
  - **Le foramen mentonnier**, au niveau de la face latérale du corps mandibulaire. Il est habituellement orienté en haut, en dehors et en arrière. Il peut constituer un piège car le trajet canalaire peut être rétrograde, s'étendant sur plusieurs millimètres en avant du foramen mentonnier.
  - **Le nerf incisif**, qui chemine en avant du foramen mentonnier dans le canal incisif.
  - **L'artère submentale**, située à la face interne, voit souvent ses branches terminales pénétrer dans la symphyse mandibulaire. (33)

## **II-2-2 Vascularisation et innervation (8)**

### **II-2-2-1 Au maxillaire**

Au maxillaire, la vascularisation dépend de plusieurs branches de l'artère maxillaire :

- **l'artère infra-orbitaire** (IA) qui assure la vascularisation de la face supérieure orbitaire et de la face antérieure du maxillaire et dents antérieurs
- **l'artère alvéolaire postérieure et supérieure**, qui assure la vascularisation de la face postérieure du maxillaire et des dents postérieurs.
- **l'artère grande palatine**, branche de l'artère palatine descendante, qui assure la vascularisation de la partie postérieure de la muqueuse palatine
- **l'artère naso-palatine**, branche de l'artère sphéno-palatine, qui vascularise la partie antérieure de la muqueuse palatine.

Le nerf maxillaire, deuxième branche du nerf trijumeau (V2), assure l'innervation sensitive de la face. Il est issu du ganglion trigéminal du nerf trijumeau. Il passe par le foramen rond de la base du crâne puis, dans la fosse ptérygo-palatine, il donne :

- **Le nerf zygomatique** qui assure l'innervation sensitive des pommettes.
- **Le nerf ptérygo-palatin** qui assure l'innervation sensitive du voile du palais et de la partie postérieure du palais dur.
- **Les rameaux alvéolaires supérieurs et postérieurs** qui assurent l'innervation sensitive des molaires supérieurs.
- **Les rameaux alvéolaires supérieurs et antérieurs** qui assurent l'innervation sensitive des dents antérieurs maxillaires.
- **Le nerf infra-orbitaire**, branche terminale du nerf maxillaire, qui donne des rameaux sensitifs destinés à la paupière inférieure, à la joue, au nez et à la lèvre supérieure.

#### **II-2-2-2 A la mandibule**

A la mandibule, la vascularisation est assurée par un réseau externe périosté et un réseau interne endo-osseux.

- **Le réseau vasculaire externe** est formé par :
  - **l'artère faciale** qui assure la vascularisation de la région submandibulaire et de la joue.
  - **l'artère submentale**, qui provient de l'artère faciale, assure la vascularisation de la face inférieure de la mandibule dans la région antérieure.
  - **l'artère sublinguale**, qui provient de l'artère linguale, vascularise la partie antérieur du plancher buccal
  - **les artères massétérique et ptérygoïdienne**, branches de l'artère maxillaire, ainsi que **l'artère mylo-hyoïdienne**, branche de l'artère alvéolaire inférieure.
- **Le réseau vasculaire interne** est assuré par **l'artère alvéolaire inférieure** qui est une branche de l'artère maxillaire. Située dans le canal mandibulaire, l'artère alvéolaire inférieure va donner des rameaux destinés à chaque apex dentaire. L'artère se divise ensuite en **artère incisive** qui assure la vascularisation des canines et incisives inférieures, et en **artère mentonnière** qui sort par le foramen mentonnier pour vasculariser la région submentale.

Le nerf alvéolaire inférieur, branche terminale du nerf mandibulaire (V3), assure l'innervation sensitive de la mandibule et des dents mandibulaires. Il passe par le foramen ovale puis, dans la fosse infra-temporale, il donne :

- trois nerfs moteurs destinés au muscle temporal d'arrière en avant :
  - le nerf temporal profond postérieur
  - le nerf temporal profond moyen
  - le nerf temporal profond antérieur
- ainsi que deux rameaux terminaux sensitifs:
  - le **nerf lingual** qui assure la sensibilité de la langue.
  - le **nerf alvéolaire inférieur**, qui pénètre dans le canal mandibulaire pour assurer l'innervation sensitive des dents postérieurs mandibulaires. Le nerf se divise, en regard des prémolaires, en **nerf incisif** qui assure l'innervation sensitive des canines et incisives inférieurs, et en **nerf mentonnier** qui sort par le foramen mentonnier pour assurer la sensibilité de la lèvre inférieur et du menton.

## **II-2-3 Environnement osseux**

### **II-2-3-1 Histologie osseuse**

L'architecture de l'os s'organise en quatre compartiments. On distingue de l'extérieur vers l'intérieur :

- **le périoste** (enveloppe externe) : composé d'une couche externe fibreuse jouant un rôle d'encapsulation, sans intervention dans l'ostéogenèse, et d'une couche interne ou couche ostéogène d'Ollier, comprenant des cellules endothéliales vasculaires, des pré-ostéoblastes et des ostéoblastes.
- **l'os cortical** (os compact) : formé par la juxtaposition d'ostéons, dans lesquels les lamelles osseuses sont disposées de façon concentrique autour d'un canal appelé « canal de Havers », où circulent les vaisseaux. Les canaux de Havers sont reliés entre eux par des canaux transversaux, les canaux de Volkmann.
- **l'endoste** : constitué d'une fine couche de tissu conjonctif contenant des cellules ostéoprogénitrices et des cellules bordantes.
- **l'os spongieux** (os trabéculaire) : constitué d'un réseau tridimensionnel de travées osseuses riches en cellules conjonctives adipeuses et en éléments sanguins. (34)

Le tissu osseux contient quatre types de cellules qui assurent les différentes phases au cours du remodelage osseux :

- **les ostéoblastes**, responsables de la production de la matrice osseuse
- **les ostéoclastes**, qui contrôlent l'homéostasie du calcium en résorbant le tissu osseux. On les retrouve au niveau des sites actifs de remaniement osseux.
- **les ostéocytes**, qui s'entourent de matrice minéralisée. Ils participent au maintien de la matrice osseuse et contribuent à l'homéostasie de la calcémie.
- **les cellules bordantes**, impliquées dans l'ostéogenèse. (34)

Les os du maxillaire sont formés de deux types d'os :

- **l'os basal**, constitutif du corps des mâchoires, il ne se développe que durant la période de croissance. Il détermine la largeur et le volume des mâchoires.
- **l'os alvéolaire**, qui entoure les racines. Il naît, vit et meurt avec la dent dont il dépend entièrement. Il conserve un potentiel de croissance durant toute la vie. Il se remanie constamment sous l'effet des forces transmises à la dent via le ligament. (35)

Pendant l'enfance, la croissance et le remodelage osseux coexistent, alors que chez l'adulte, seul le remodelage persiste. **Tout au long de la vie, l'os est le siège de remaniements permanents.** Ce processus, qui permet de préserver les propriétés biomécaniques du tissu osseux, débute par une phase d'activation des ostéoclastes qui conduit à la résorption osseuse. Après une phase de transition conduisant au recrutement des cellules ostéoprogénitrices, une nouvelle matrice se forme puis se minéralise. **Une séquence de remodelage dure en moyenne entre 4 et 6 mois.** (34)

La réponse osseuse autour d'un implant est différente selon qu'elle a lieu dans l'os cortical ou dans l'os spongieux, car les environnements osseux ou cellulaires sont distincts. La classification de Lekholm et Zarb (1985) (36), basée sur la distribution entre tissu osseux cortical et spongieux, permet de catégoriser les différentes qualités d'os rencontrées lors du placement des implants :

- **Os de type I** : os dense composé principalement d'os compact. La partie d'os spongieux est quasiment inexistante.
- **Os de type II** : composé d'une partie d'os cortical et d'une partie d'os spongieux.
- **Os de type III** : la partie corticale est fine et la partie spongieuse est consistante.
- **Os de type IV** : la corticale est quasiment inexistante et la partie spongieuse est très réduite.

Cependant, cette classification est peu appropriée cliniquement, c'est pourquoi on préférera celle de Trisi et Rao (1999) (37) :

- **Os dense** : le clinicien ne sent pas la délimitation sensible entre une partie corticale et une partie spongieuse
- **Os normal** : le clinicien sent nettement le passage de la corticale à un os moins résistant
- **Os de faible densité** : la corticale et la partie spongieuse offrent peu de résistance, elles sont facilement passées. (8)

### II-2-3-2 Interface os/implant et ostéointégration

A l'origine, Brånemark définit l'ostéointégration comme une « une apposition osseuse directe sur la surface implantaire sans interposition de tissu fibreux » (1977) (1). Plus tard, en 1985 (38), cette définition s'est modifiée en «une jonction anatomique et fonctionnelle directe entre l'os vivant remanié et la surface de l'implant mis en charge» (39).

L'ostéointégration des implants dentaires se déroule en deux phases :

- **La stabilisation primaire** est une phase d'ancrage mécanique de l'implant dans le site préparé. Elle va dépendre essentiellement de la qualité de l'os et de son volume disponible, de la technique chirurgicale et de la morphologie implantaire, surtout dans un os de densité faible (d'où l'importance de connaître la typologie osseuse). En effet cette stabilité primaire est un facteur déterminant pour l'ostéointégration. Elle est obtenue essentiellement par la portion implantaire au contact des tables osseuses corticales. L'os cortical offre un meilleur ancrage primaire que l'os spongieux. Le maxillaire présentant souvent une corticale externe fine, il est plus difficile d'y obtenir une stabilité primaire. Cependant, dans un os peu dense, elle peut quand même être obtenue en sous préparant le site.
- **La stabilisation secondaire** qui est caractérisée par la formation d'une cohésion biologique entre le tissu osseux et l'implant. Si un os spongieux faiblement trabéculisé assure plus difficilement la stabilité primaire, les réactions d'ostéointégration qui mènent à la stabilité secondaire sont plus rapides que pour un os compact fortement corticalisé.

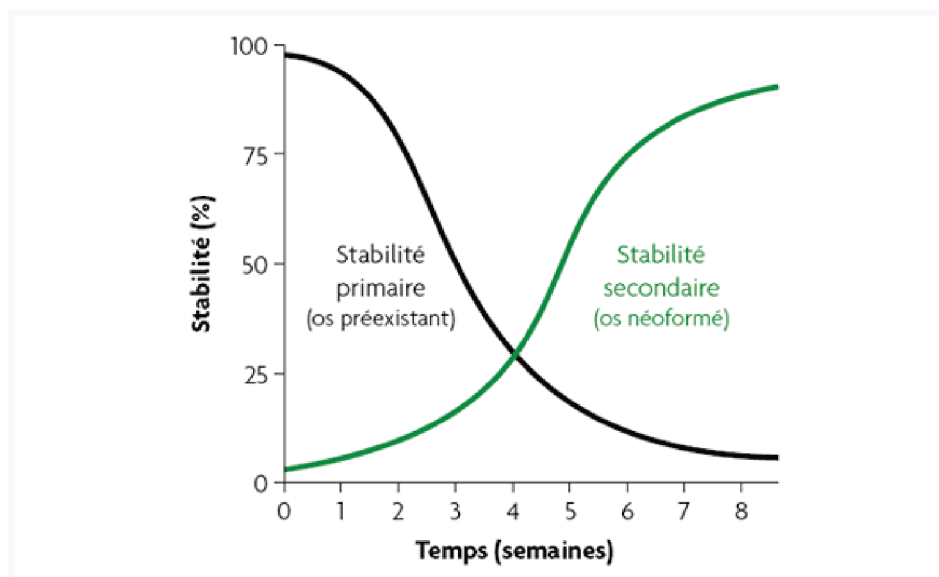


Fig. 27 : Stabilité primaire et secondaire des implants après chirurgie d'après M. Davarpanah



L'ostéointégration conditionne la réussite d'un implant. Albrektsson, Zarb, Worthington et Eriksson ont défini en 1986 **les critères de succès d'un implant** (40) :

- L'implant doit rester immobile quand il est testé cliniquement.
- L'absence de zones radio-claires autour de l'implant doit être évidente sur un cliché rétro-alvéolaire de bonne qualité, présentant une définition suffisante.
- La perte osseuse doit être inférieure à 0,2 mm entre deux examens espacés d'un an, après la perte survenant au cours de la première année de mise en fonction de l'implant, au plus égale à 1,5 mm.
- De nombreux signes cliniques subjectifs et objectifs persistants et/ou irréversibles doivent être absents : douleur, infection, nécrose tissulaire, paresthésie ou anesthésie de la zone implantée, communication bucco-sinusienne ou bucco-nasale, effraction du canal dentaire inférieur.
- Le taux de réussite à 5 ans doit être de 85 % et de 80% à 10 ans pour parler de technique à succès, en fonction des critères précédemment définis.

Les micromouvements à l'interface os-implant doivent être minimisés à fin d'augmenter les chances de succès (41) :

- **Facteurs permettant d'optimiser la stabilité primaire des implants :**
  - Bonne qualité osseuse
  - Morphologie implantaire appropriée
  - Sous-préparation du lit implantaire
  - Forage apical de l'alvéole d'extraction (3-5mm)
- **Facteurs permettant de minimiser les contraintes exercées sur les implants :**
  - Augmenter le nombre d'implants
  - Mieux distribuer les implants
  - Mettre en sous-occlusion
  - Utiliser un implant à surface rugueuse
  - Orienter les forces dans l'axe implantaire
  - Solidariser les implants

## **II-2-3 Environnement fibro-muqueux**

### **II-2-3-1 Caractéristiques** (8)

Le comportement de la muqueuse péri-implantaire dépend de la qualité des tissus mous et de l'importance de l'enfouissement de l'implant (Berglundh et al., 1991 et 1994; Listgarten et al., 1991) (42) (43). A la fin de la période de cicatrisation, l'interface tissu mou/implant est constituée de trois zones bien délimitées : le sulcus, l'attache épithéliale et l'attache conjonctive.

- **Attache épithéliale :**

L'épithélium sulculaire est une extension non kératinisée de l'épithélium buccal, sa structure est similaire à celle de l'épithélium sulculaire parodontal. Il diminue en épaisseur en direction apical. La profondeur moyenne de sondage dans ce sulcus est de 2mm, les mesures peuvent atteindre 3 à 4mm sans témoigner d'une situation pathologique.

L'épithélium de jonction est en contact étroit avec la surface implantaire. Cette barrière biologique joue un rôle majeur dans la pérennité de l'implant. Sa hauteur est de l'ordre de 1 à 2 mm. Les cellules les plus apicales sont situées de 1 à 1,5 mm coronairement à l'os crestal. Les cellules épithéliales ont la capacité d'adhérer aux biomatériaux inertes comme le titane et la céramique au moyen d'hémi-desmosomes et d'une lame basale, tout comme pour la surface dentaire.

- **Attache conjonctive :**

Du tissu conjonctif s'interpose toujours entre le sommet de la crête osseuse et la portion apicale de l'épithélium. Quelle que soit la surface, usinée, rugueuse ou recouverte d'un matériau bioactif, les fibres de collagène sont parallèle à l'axe de l'implant contrairement aux fibres d'une dent qui s'insèrent perpendiculairement à l'os cretal au niveau du périoste. Des fibres circulaires sont également retrouvées, elles participent au sceau de la jonction.

Cette attache conjonctive est donc juste adhérente à la surface implantaire ou au composant prothétique transgingival. Lors du scellement d'une couronne ou d'un bridge, l'excès de ciment sous pression risque de décoller l'attache épithéliale et surtout conjonctive. On retrouve alors du ciment entre l'implant ou le composant prothétique et cet espace biologique. Ceci a pour conséquence soit la formation d'une poche dans le cas d'une gencive épaisse, soit d'une récession gingivale en cas de gencive fine. Une attention toute particulière doit donc être apportée lors du scellement d'un composant prothétique sur implant, car le risque d'une fusée de ciment dans l'espace biologique est loin d'être négligeable.

- **Vascularisation :**

La vascularisation de la muqueuse péri-implantaire dérive des vaisseaux périostés. Elle est moins développée qu'autour d'une dent car cette dernière bénéficie de la vascularisation issue du ligament alvéolo-dentaire.

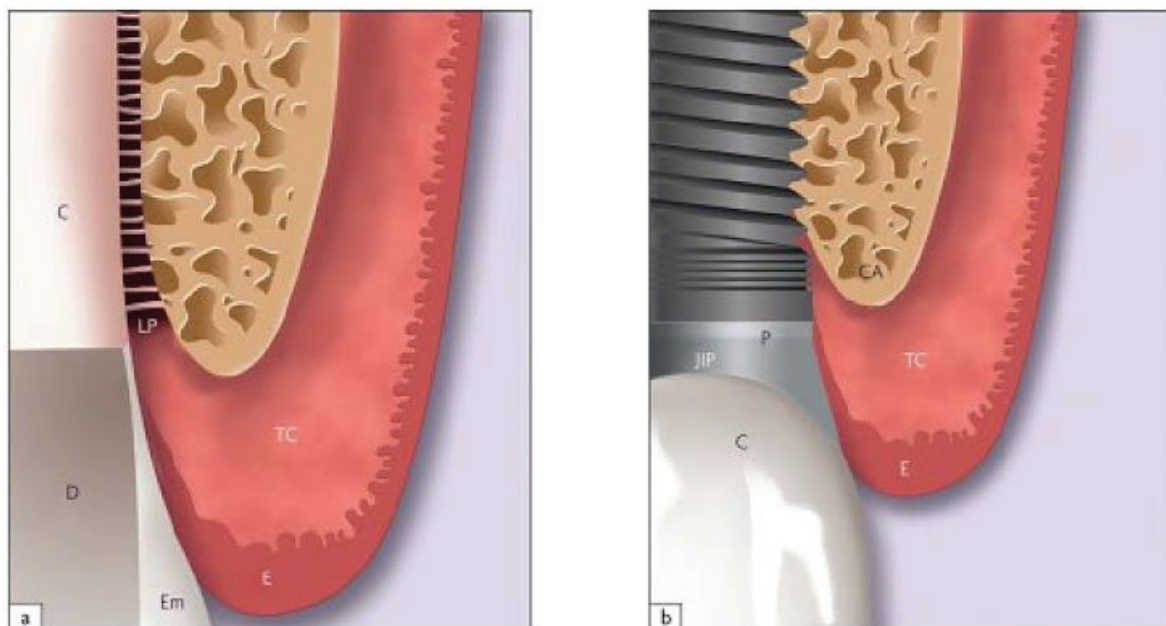


Fig. 28 : Organisation de la jonction muco-épithéliale d'une dent et d'un implant d'après M. Davarpanah

a) dent naturelle (C: ciment, LP: ligament, JAC: jonction amélo-cémentaire, D: dentine, Em; email, TC: tissu conjonctif)

b) implant (I : implant, JIP : jonction implant-pilier, P : pilier, C : couronne).

### **II-2-3-2 Physiologie de la muqueuse péri-implantaire (8)**

La réponse tissulaire à l'agression bactérienne est similaire mais non identique au niveau de la gencive et de la muqueuse péri-implantaire. La plaque dentaire colonise la surface implantaire et se développe de la même manière qu'à la surface de la dent. Elle entraîne une migration des leucocytes vers l'épithélium de jonction et la formation d'un infiltrat cellulaire inflammatoire.

Le potentiel de défense autour d'un implant serait moins important. Le nombre de fibroblaste est diminué, les vaisseaux sanguins apicaux à la jonction épithéliale sont absents et la disposition des fibres de collagène (en plus grand nombre) est parallèle à la surface implantaire. L'interface muqueuse/implant, bien que vulnérable, empêche la contamination directe de l'implant par le milieu buccal.

Une contamination indirecte a cependant lieu. L'infiltration transite au travers des vis des piliers mais aussi, dans une moindre mesure, au travers de l'attache. Sa présence pourrait expliquer la lyse osseuse en forme de cratérisation de 1 à 1,5 mm au cours des premiers mois de mise en fonction (Hermann et al., 2001) (44). Il est donc nécessaire de serrer à la clé dynamométrique les vis de pilier prothétique et les piliers de cicatrisation (II-1-4-3-2).

La profondeur des poches au sondage est en moyenne de 2 mm au niveau du sulcus péri-implantaire sain. Elle est de 0,7 mm au niveau du sulcus gingivo-dentaire sain (Ericsson et al. 1993) (45). Cliniquement, une moindre résistance des tissus est constatée au sondage parodontal, de par un déplacement latéral des tissus mous péri-implantaires. Plus la muqueuse péri-implantaire est épaisse, plus la profondeur des poches est importante. Le saignement associé au sondage n'indique pas systématiquement une situation pathologique. Il peut être lié à la faible résistance de l'attache muqueuse péri-implantaire.

### **II-2-3-3 Physiopathologie : la péri-implantite**

**La mucosite** est une lésion initiale du parodonte superficiel. Elle correspond à une inflammation réversible de la muqueuse péri-implantaire suite à une agression bactérienne.

Cliniquement, elle s'identifie par la présence d'une rougeur, un œdème, une inflammation tissulaire, une présence de plaque et l'existence d'un saignement au sondage. Non traitées, la mucosite amène à l'apparition de destructions plus sévères et irréversibles, atteignant le parodonte profond, et aboutissant à la péri-implantite.

**La péri-implantite** se définit comme une inflammation de la muqueuse péri-implantaire, associée à une perte osseuse péri-implantaire (Sixième conférence de consensus Européenne de Parodontologie, 2008) (46).

Cliniquement, la lésion muqueuse est accompagnée d'une poche profonde avec saignement et/ou suppuration et perte d'os marginal.

D'après Mombelli et al, la prévalence de la péri-implantite à 5-10 ans serait de 10 % des implants et 20 % des patients (47). La mucosite péri-implantaire semble toucher environ 50 % des sites implantaires et 80 % des patients. Une prévalence plus élevée a été enregistrée pour les fumeurs (48).

L'étiologie primaire de la péri-implantite est le facteur bactérien à moyen et long terme (49). Ainsi, l'utilisation d'une thérapeutique antimicrobienne autour d'un implant atteint d'une péri-implantite entraîne une amélioration de son statut clinique. Selon Renvert et al., la majorité des complications biologiques qui apparaissent autour des implants ostéointégrés sont associées à une colonisation bactérienne chez un sujet à risque (50).

Plusieurs facteurs de risque pouvant être associés à l'apparition et à l'évolution de la péri-implantite ont été identifiés (51) :

- Facteurs de risques généraux : antécédents de mucosite, antécédents de parodontite, facteurs systémiques (diabète, dyslipidémie, trouble de l'immunité), prédispositions génétiques, facteurs environnementaux (tabac, alcool)
- Facteurs de risques locaux : rétention de plaque, fusée de ciment, gencive kératinisée de faible hauteur, état de surface implantaire, anatomie péri-implantaire (espace biologique)
- Facteurs aggravants : surcharge occlusale

## CHAPITRE III : ETAPES DE LA REALISATION IMPLANTAIRE

### III-1 Indication et contre-indications implantaire (52)

#### III-1-1 Indications implantaire

L'implant dentaire a des indications variées :

- **En prothèse fixée :**
  - Edentement unitaire avec des dents adjacentes saines
  - Demande d'une thérapeutique conservatrice
  - Edentement postérieur libre rendant impossible une restauration fixée
  - Absence de pilier dentaire pour réaliser une prothèse fixée
- **En prothèse amovible :**
  - Refus psychologique de port d'une prothèse adjointe
  - Habitudes parafunctionnelles qui compromettent la stabilité d'une prothèse adjointe
  - Manque de rétention d'une prothèse adjointe
  - Instabilité d'une prothèse adjointe
  - Inconfort fonctionnel avec les prothèses adjointes
- **En ODF :**
  - Agénésies dentaires
  - Apport d'un ancrage orthodontique pour réaliser des mouvements au niveau d'une même arcade, des mouvements inter-arcades, des mouvements des bases osseuses.

#### III-1-2 Contre-indications implantaire

Comme pour toute intervention de chirurgie buccale, la prévention des complications per-opératoires commence par un interrogatoire méticuleux permettant d'évaluer si le patient est « à risques ».

Le risque peut être médical, infectieux, hémorragique, fonctionnel, biomécanique ou esthétique. Les contre-indications de la chirurgie implantaire sont identiques à celles de toute chirurgie buccale ne présentant pas un caractère urgent.

**Les contre-indications absolues sont :**

- **Cardiopathies à risque et à haut risque d'endocardite infectieuse** (conférence de consensus du 27 mars 1992, Paris) (53). Rappelons que les cardiopathies à haut risque sont constituées des prothèses valvulaires aortiques ou mitrales, les cardiopathies congénitales cyanogènes et les antécédents d'endocardite infectieuse ; les cardiopathies à risque sont les valvulopathies aortiques ou mitrales, les cardiomyopathies obstructives.
- **Infarctus récent.**
- **Insuffisance cardiaque sévère.**
- **Déficits immunitaires congénitaux et acquis (SIDA)**
- **Patients traités par immunosuppresseur ou corticoïdes au long cours.**
- **Affections nécessitant ou devant nécessiter une transplantation d'organe.**
- **Cancers en évolutions.**
- **Affection du métabolisme osseux :** ostéomalacie, maladie de Paget, ostéogénèse imparfaite.

- **Age** : l'âge avancé n'est pas une CI aux implants dentaires mais il convient de s'assurer de l'état général du patient, de sa dextérité manuelle, de son aptitude mentale à recevoir des implants. Par contre, chez l'enfant ou l'adolescent, les différentes études montrent que l'implant se comporte comme une dent ankylosée et ne suit pas la croissance verticale des maxillaires (Johansson, Paimqvist, Sxenson, 1994) (54). Il est donc impératif d'attendre la fin de la croissance des maxillaires avant d'envisager une thérapeutique implantaire chez l'adolescent.

**Les contre-indications générales relatives sont :**

- **Diabète** : il augmente le risque d'altération de la cicatrisation et d'infection postopératoire (Roberts, Simmons ; Garetto, De Castro 1992) (55). Chez le diabétique insulino-dépendant (type 1) mal équilibré la cicatrisation est plus fréquemment altérée et les complications infectieuses majorées. Toutefois si le patient est correctement contrôlé et qu'une antibioprophylaxie est réalisée, il n'existe pas de risque opératoire particulier.
- **Grossesse.**
- **Insuffisance coronarienne, angor.**
- **Traitements anticoagulants** : Ces patients devront être traités avec les précautions habituelles. Avant toute intervention, il est recommandé de consulter le thérapeute concerné afin de continuer, d'arrêter ou de modifier le traitement.
- **Maladies auto immunes** : Lupus, Polyarthrite rhumatoïde, Sclérodermie...Les corticoïdes administrés au long cours ont été associés à une altération de la cicatrisation et à un risque infectieux post-opératoire augmenté. Ils peuvent également perturber le métabolisme osseux. L'asepsie devra être rigoureuse et une antibioprophylaxie sera nécessaire.
- **Séropositivité** : Si la pose d'implants représente une CI formelle pour les patients présentant un stade SIDA déclaré, pour les patients présentant des signes d'immunodépression, en particulier ceux dont les LT4 sont abaissés, la pose d'implants est à discuter et il faut mesurer le rapport bénéfice/risque.
- **Tabagisme important** : le tabac est considéré comme un facteur d'échec implantaire. Les gros fumeurs présentent un risque accru d'altération de la cicatrisation et du métabolisme osseux. (Bain, Moy 1993 ; Debruyn, Callaert 1994) (56) (57)
- **Maladies psychiatriques, troubles psychologiques** : Certaines affections psychiatriques peuvent représenter une CI à la chirurgie implantaire. Il faut citer les syndromes psychotiques tels que la paranoïa ou la schizophrénie, les troubles de la personnalité et les désordres neurologiques, la démence présénile. Il est également très important de détecter les patients ayant des demandes esthétiques irréalistes. Plus la demande esthétique est élevée plus le patient doit être coopératif et parfaitement conscient de la difficulté, des contraintes et de la durée du traitement.
- **Toxicomanes, éthylisme** : On évitera des traitements qui nécessitent une maintenance rigoureuse à long terme. Ces drogues altèrent de plus les processus de cicatrisation.
- **Irradiation cervico-faciale** : Le danger essentiel est l'ostéoradionécrose. L'irradiation entraîne des effets secondaires précoces sur les tissus et des effets tardifs sur le métabolisme osseux. La vascularisation osseuse est altérée même après une radiothérapie unique à faible dose. La susceptibilité à l'infection est augmentée. La cicatrisation est altérée en particulier au niveau de l'os mandibulaire du fait de sa structure composite et

de sa moindre vascularisation. La pose d'implants devra s'effectuer avec un protocole d'asepsie rigoureux, de préférence sous anesthésie générale (pour éviter l'emploi des vasoconstricteurs) et en collaboration étroite avec l'équipe ayant pratiqué la radiothérapie.

**Les contre-indications locales sont :**

- **Dermatoses buccales** : les candidoses, eczémas, lichens plans, leucoplasies, érosions doivent être traitées avant la pose d'implant.
- **Maladies parodontales** : Les pathogènes parodontaux présents au niveau des dents naturelles peuvent coloniser le sulcus péri-implantaire (Malmstrom, Fritz, Timmis, Van Dyke 1990) (58). Le risque d'apparition d'infections péri-implantaires est plus élevé chez les patients atteints de parodontite, en particulier pour les formes agressives. Il faudra donc assainir le parodonte et stabiliser la maladie avant d'envisager un traitement implantaire.
- **Bruxisme** : Un patient bruxomane ou ayant perdu ses dents naturelles par fracture doit être considéré comme étant à risque important. L'intensité des forces développées pendant la mastication ainsi que les habitudes parafunctionnelles peuvent avoir des répercussions importantes sur la stabilité des composants implantaires. Ce risque est amplifié si les forces occlusales ne sont pas distribuées dans l'axe de l'implant. Une thérapie initiale occlusodentique doit alors être indiquée.
- **Volumes osseux limites et proximité des structures anatomiques** : Au maxillaire, en présence d'une résorption importante, la proximité des fosses nasales et des sinus peut limiter voire contre-indiquer la mise en place d'implants. A la mandibule, les structures anatomiques à éviter sont le foramen mentonnier et le canal mandibulaire. Toutes ces structures doivent être laissées à une distance de 2 mm du forage.  
Le manque de volume osseux pour l'implant et ses distances de sécurité, peuvent être une limitation à l'implantologie, du moins en première intention. En effet, les progrès des traitements de surface implantaire augmentent la fixité primaire et permettent d'utiliser des implants de plus en plus courts. De plus, l'amélioration des techniques de greffes osseuses et de comblement de sinus, permettent des modifications tissulaires d'augmentation des volumes osseux.
- **Occlusion défavorable** : L'absence de calage postérieur ou de guide incisif doit être corrigée avant d'envisager une thérapie implantaire ceci afin de répartir harmonieusement les contacts occlusaux. Il faut également une distance intermaxillaire ou une distance crête arcade antagoniste suffisante pour aménager un espace prothétique adéquate (6 mm semblent un minimum). Enfin une ouverture buccale limitée peut contre indiquer la mise en place d'implants dans les secteurs postérieurs.
- **Présence de lésions osseuses avoisinantes** : lésions parodontales et endodontiques des dents adjacentes, présence de granulomes et de kystes péri-apicaux, pathologies sinusiennes, dents incluses.
- **Hygiène bucco-dentaire déficiente ou négligée.**

Après l'interrogatoire médical, un bilan sanguin pré-opératoire est souvent recommandé. Les patients sous anticoagulants ou présentant des anomalies de la crase sanguine seront traités avec les mesures de prévention habituelles.

### **III-2 Analyse pré-implantaire**

Le bilan pré-implantaire comporte différentes phases telles que, l'écoute du patient, le questionnaire médical, l'examen clinique et le projet prothétique. L'examen du site implantaire est une étape importante qui doit mettre en évidence différents états cliniques anatomiques, physiologiques ou pathologiques qui peuvent influencer le traitement implantaire. L'observation du site implantaire se fait sur plusieurs critères :

- l'occlusion
- l'espace disponible au niveau coronaire dans les trois dimensions
- le parodonte
- le volume osseux
- les particularités liées au site à implanter, antérieur ou postérieur.

Avant tout traitement implantaire, le patient doit être pris en charge pour l'enseignement de l'hygiène et du contrôle de plaque. Cet enseignement doit exister dans tous les cas, y compris chez le patient sain afin de maintenir une flore propice à la conservation de l'ostéo-intégration. (59)

#### **III-2-1 Anamnèse médicales et examen clinique**

L'entretien clinique avec le patient doit préciser l'état civil, les raisons qui l'ont amené à consulter et les motifs de consultation ainsi que l'état général du patient.

Pour l'état civil, le rapport de l'ANAES cite comme indispensables les données administratives suivantes :

- numéro de consultant (moyen d'identifier le praticien)
- nom, prénom, sexe, date et lieu de naissance
- adresse complète, téléphone personnel, numéro de sécurité sociale
- date du premier soin ou rendez-vous
- coordonnées des correspondants, du tuteur, curateur ou tiers-payeur
- titre civil du patient (M., Mme, Mlle), profession, téléphone professionnel
- nom et prénom de l'assuré, codification de l'organisme de remboursement pour la part obligatoire, codification de l'assurance complémentaire
- date du dernier soin ou rendez-vous

L'examen clinique comporte deux parties : un examen exobuccal et un examen endobuccal. (8)

#### ***(1) Examen exobuccal :***

- ***Ouverture buccale et Articulations temporo-mandibulaires :***

La chirurgie implantaire, notamment dans les secteurs postérieurs, nécessite une ouverture normale de 4 à 6 cm (passage de l'ancillaire, nécessité de respecter l'axe choisi, etc...)

La palpation des articulations temporo-mandibulaires peut mettre en évidence une gêne, une douleur, un trismus, une déviation du trajet d'ouverture et de fermeture buccale, des craquements ou claquements.

Le traitement de ces affections doit être intégré au plan de traitement global. Certaines pathologies de l'ATM limitant l'ouverture buccale peuvent contre-indiquer la mise en place d'implants mais aussi une réalisation prothétique avant thérapeutique occlusodontique.



- **Parties molles :**

L'examen visuel de la face et du cou permet de mettre en évidence des déformations ou des colorations anormales des téguments (érythème, ecchymoses, dépigmentation...).

L'ensemble de la chaîne ganglionnaire cervico-faciale doit être palpée (ganglions sous-mentonniers, submandibulaires, jugulo-carotidiens, de la chaîne spinale, pré-auriculaires, rétro-auriculaires, occipitaux et faciaux) à la recherche d'adénopathies ou d'indurations.

Les glandes salivaires doivent également être palpées et les muscles masticateurs examinés. Une contracture musculaire importante peut évoquer des troubles occlusaux ou articulaires.

- **Symétrie faciale :**

L'évaluation de la symétrie faciale s'effectue par rapport aux plans vertical et horizontal. La ligne médiane (glabellle, pointe du nez, milieu du menton) divise le visage en deux hémifaces, droite et gauche. La ligne inter-pupillaire est en générale parallèle à la ligne bi-sourcilière et bi-commissurale.

- **Profil du visage :**

L'analyse du profil s'effectue en évaluant l'angle formé par les lignes joignant la glabellle, le point sous-nasal et le pogonion (point le plus bas et le plus antérieur du menton).

Lorsque l'angle est d'environ 170°, le profil est considéré comme normal. Une rétroposition du pogonion conduit à un angle plus faible, le profil est convexe. Une antéro-position marque un profil concave.

- **Harmonie des différents étages de la face :**

La face est divisée en trois étages distincts, normalement de hauteurs égales :

- l'étage supérieur, délimité par la ligne des cheveux et la ligne sourcilière.
- l'étage moyen, délimité par la ligne sourcilière et la ligne inter-ailaire du nez.
- L'étage inférieur, séparé en deux parties par la ligne commissurale dans un rapport 1/3 - 2/3 et délimité par la ligne inter-ailaire du nez et la tangente à la pointe du menton.

- **Dimension verticale :**

L'étage inférieur de la face définit la dimension verticale d'occlusion (DVO). Tout affaiblissement de la DVO doit être rétabli afin d'harmoniser à nouveau les rapports des différents étages de la face, la tonicité musculaire ainsi que la forme générale du visage.

- **Morphologie des lèvres :**

Les lèvres peuvent être épaisses, moyennes ou fines. Le volume de la lèvre inférieure est souvent le double de celui de la lèvre supérieure.

La recherche d'éventuelles lésions labiales au niveau des versants cutané et muqueux sera effectuée (chéilites angulaires, ulcérations, lésions traumatiques, perlèches...)

- **Sourire :**

La ligne du sourire peut être basse, haute ou normale. Le sourire est dit gingival quand il expose une hauteur de gencive supérieure à 3mm. Une ligne de sourire est dite idéale quand le sourire découvre complètement les dents ainsi que 1mm de gencive.

La présence d'un sourire gingival est un élément d'alerte très important en implantologie du secteur antérieur.

Face à un édentement antérieur, une analyse esthétique détaillée du sourire du patient est à effectuer afin d'obtenir le meilleur résultat esthétique (axe et position des émergences, visibilité des piliers, longueur des dents liée à la résorption alvéolaire, etc...). L'implantologie du secteur antérieur est particulièrement délicate et nécessite des compétences multidisciplinaires très poussées.

## **(2) Examen endobuccal :**

### **• Bilan parodontal :**

L'examen parodontal permet d'évaluer :

- l'état des tissus de soutien des dents résiduelles
- l'inflammation gingivale
- les pertes d'attache
- l'importance de l'alvéolyse

D'après Roos Jansacker et coll. (60), il apparaît que les individus susceptibles à la parodontite sont plus exposés aux destructions péri-implantaires d'origine infectieuse. La mise en évidence d'une historique de parodontite est donc essentielle, et la prise en charge d'une parodontite existante tout autant.

Les moyens diagnostiques sont :

- l'indice de plaque dentaire
- l'indice d'inflammation gingivale
- l'indice de saignement
- les mesures de profondeur des poches
- les mesures des récessions gingivales
- les mobilités dentaires
- un bilan radiographique long cône

### **• Analyse occlusale :**

Les rapports entre les dents maxillaires et mandibulaires sont à évaluer en statique et en dynamique :

- la classification d'Angle détermine la relation entre les arcades dans le sens antéro-postérieur.
- le plan occlusal, vu de face, est parallèle aux repères horizontaux (lignes bipupillaire et bicommissurale). De profil, il est parallèle au plan de Camper passant par le bord supérieur du tragus de l'oreille et le bord inférieur de l'aile du nez (Fradeani, 2004) (61). Une inclinaison du plan d'occlusal par rapport à ces lignes de référence devra être prise en compte car elle altère l'harmonie faciale.

Les mouvements de latéralité permettent d'évaluer les contacts du côté travaillant et non travaillant et de déterminer la présence d'une fonction groupe ou d'une fonction canine. L'occlusion en inter-cuspidation maximale (OIM) et l'occlusion en relation centrée (ORC) permettent de mettre en évidence des contacts dento-dentaires prématurés. Dans le secteur antérieur, le recouvrement et le surplomb sont mesurés et la désocclusion en propulsion doit être évaluée.

L'étude des facettes d'usures indique une para-fonction (bruxisme). Le montage sur articulateur des modèles d'empreinte du patient permet une étude plus minutieuse de l'occlusion.

- **Examen prothétique**

Cet examen permet d'évaluer :

- les prothèses fixées et amovibles portées par le patient ainsi que leurs adaptations
- l'espace prothétique résiduel
- le choix prothétique pour aménager l'espace disponible
- la phonation

L'espace prothétique peut être :

- trop faible, en général au niveau des sites édentés de longue date
- trop important, en général en regard des zones sous-sinusiennes ou après un traumatisme facial antérieur

L'aménagement de ces espaces est réalisé à l'aide de techniques prothétiques et/ou chirurgicales (fausses gencive, greffe osseuses).

- **Evaluation esthétique**

L'édentement est évalué suivant :

- la ligne du sourire
- la forme de l'arcade
- la qualité et la quantité des tissus mous
- la ligne des collets des dents adjacentes
- le rapport avec les dents antagonistes
- le soutien des lèvres

Cette évaluation est toujours confrontée à la demande esthétique du patient. Elle peut grandement varier d'un patient à l'autre.

### **III-2-2 Examen radiographique**

Un bilan radiographique complet permet d'évaluer le volume osseux disponible ainsi que la qualité osseuse des sites à implanter. Pour prendre une décision thérapeutique, différents examens radiologiques sont nécessaires :

#### **III-2-2-1 Radiographie panoramique**

Le cliché panoramique dentaire permet de visualiser les maxillaires et les arcades dentaires incluant les articulations temporo-mandibulaires et les sinus maxillaires.

Il met en évidence :

- les différentes pathologies dentaires et osseuses
- la hauteur osseuse disponible
- les rapports entre le site édenté et les obstacles anatomiques

#### **III-2-2-3 Bilan long cône**

La qualité de la radiographie rétroalvéolaire est meilleure, elle est plus précise que celle de la radiographie panoramique pour autant que le cliché soit perpendiculaire aux sites observés.

Le bilan long cône est indiqué chez l'édenté partiel pour préciser le diagnostic :

- Parodontal
- Endodontique
- Prothétique

### **III-2-2-3 Analyse volumétrique tomодensitométrique**

Cet examen comprend le scanner (CT scan, computerized tomography scanner) ainsi que le cone beam (CBCT, cone beam computerized tomography) couplé à un logiciel d'imagerie 3D ou à un logiciel de simulation informatique dans le cadre de l'implantologie assistée par ordinateur.

Ces examens sont plus irradiants que les précédents, cependant, ils fournissent des informations volumiques supplémentaires. Ils permettent notamment :

- d'obtenir des renseignements sur les rapports tridimensionnels entretenus entre les différents d'une région donnée
- de visualiser dynamiquement ces rapports sous forme de coupes ou de reconstructions tridimensionnelles
- de simuler la mise en place d'implants avec des logiciels ad hoc
- de préparer à une chirurgie guidée à l'aide d'un guide stéréolithographique (Davarpanah et al., 2010) (62)

L'analyse dynamique des différents plans permet :

- de mesurer le volume osseux disponible dans les plans corono-apical et vestibulo-lingual
- de mettre en évidence les rapports avec les structures anatomiques
- d'évaluer la qualité osseuse résiduelle
- de considérer les divers obstacles anatomiques que sont : le canal palatin antérieur, le plancher des fosses nasales, le sinus maxillaire, le nerf mentonnier, le nerf alvéolaire inférieur, les dents adjacentes, les dents incluses ou odontomes
- de déterminer la présence de pathologies sinusiennes
- de repérer la présence éventuelle de lésions osseuses avoisinantes telles que : des lésions parodontales et endodontiques des dents adjacentes, des granulomes et kystes péri-apicaux

Pour tirer parti efficacement de cet examen radiologique tri dimensionnel la réalisation de guide radiologique est impérative.

### **III-2-3 Etude clinique du projet**

L'étude pré-implantaire est fondée sur une analyse précise des données cliniques et radiologiques. Son but est de :

- procéder à l'évaluation du volume et de la qualité du site osseux
- sélectionner le type, le nombre et le diamètre des implants
- prévisualiser le positionnement des implants ainsi que le résultat prothétique

C'est le projet prothétique qui dicte la position des implants.

Cette étude inclut :

- **Les photographies du patient :** Il est recommandé de faire des photographies exobuccales et endobuccales avant le traitement afin :
  - d'enregistrer les caractéristiques esthétiques du patient
  - de réaliser des comparaisons durant les différentes phases thérapeutiques
- **les modèles d'étude et montage sur articulateur :** Les modèles d'étude montés sur articulateur permettent l'analyse :
  - de l'occlusion
  - du rapport inter-arcades
  - de l'espace prothétique disponible
  - des interférences et prématurités
  - des pathologies occlusales
- **la cire ajoutée de diagnostic et les montages directeurs :** Ils permettent de :
  - déterminer la position idéale des implants
  - prévisualiser le résultat esthétique et prothétique
- **les prothèses provisoires de diagnostic :** La prothèse provisoire de diagnostic permet de transposer en bouche les informations apportées au laboratoire pendant l'étape de la cire diagnostic. Elle permet une prévisualisation :
  - du support labial
  - de la dimension verticale
  - de la position des collets
  - de la localisation et des formes des futures couronnes cliniques

### **III-3 Plan de traitement général (63)**

L'organisation d'un traitement prothétique implanto-porté par le chirurgien-dentiste nécessite des bases scientifiques solides et une planification structurée qui doit pouvoir s'appliquer à la plupart des situations.

- **1<sup>ère</sup> étape : Entretien et examens préliminaires**

Ecoute

Informations

Communication

Examen exobuccal

Examen endobuccal

Radiographies

Empreintes d'études

Photos

- **2<sup>ème</sup> étape : Analyse, informations et prise de décision**

Choix thérapeutique, intégrant les alternatives thérapeutiques prothétiques non implantaires.

Poser l'indication d'un traitement implantaire est un acte essentiel qui doit prendre en considération les besoins prothétiques du patient ainsi qu'une analyse diagnostique et pronostic très poussée, permettant d'assurer l'adéquation du projet prothétique à la situation clinique du patient et à son devenir probable.

- Edentement total
  - Prothèse fixée complète implanto-portée
  - Prothèse fixée complète sur pilotis
  - Prothèse amovible complète supra-implantaire
- Edentement partiel
  - Prothèse implanto-portée scellée
  - Prothèse implanto-portée transvissée

Evaluation financière, établissement d'un devis, exposé du projet au patient et recueil de son consentement éclairé.

Organisation du traitement

Planification des étapes thérapeutiques

- **3<sup>ème</sup> étape : Préparation initiale et temporisation**

Rétablissement de la santé dentaire, parodontale et ostéo-muqueuse

Chirurgie d'aménagement tissulaire

<b>Délais à respecter entre extraction et pose de l'implant</b>		
<b>Situation clinique initiale</b>	<b>Extraction dentaire (To)</b>	<b>Pose de l'implant</b>
Dents infectées (infection aigüe) Suspicion de perte de la table osseuse vestibulaire Dents larges sur toute leur longueur (certaines canines, molaires) Dents positionnées très en dehors de la crête osseuse	Extraction, curetage Pas de matériau de comblement	Après au moins 4 à 6 mois de cicatrisation Dans les secteurs esthétiques, possibilité de traiter le défaut péri-implantaire à ce stade
Dents saines (dent fracturée, cariées, etc...) Racines plus courtes que la longueur supposée de l'implant Image apicale de petite taille sans manifestation clinique	Extraction, curetage de l'alvéole	Après 3 mois Possibilité d'implanter immédiatement dans certains cas

Fig. 29 : Délais à respecter entre extraction et pose de l'implant d'après F. Decup, F. Renouard

- **4<sup>ème</sup> étape : Réévaluation, faisabilité implantaire, choix de traitement, radiologie spécifique, planification implantaire**

Montage directeur prothétique

Réalisation d'un guide radiologique

Réalisation d'imagerie 3D et analyse

Planification implantaire (consiste à définir la position implantaire en 3D en tenant compte des obstacles anatomiques et de la position implantaire idéale)

- 5<sup>ème</sup> étape : Phase chirurgicale

Protocole opératoire  
 Délai de cicatrisation

<b>Déroulement de la phase chirurgicale en fonction du projet prothétique</b>				
<b>Chirurgie en 2 temps avec phase provisoire</b>	<b>Chirurgie en 2 temps sans phase provisoire secteur postérieur</b>	<b>1 temps chirurgical avec phase provisoire</b>	<b>1 temps chirurgical sans phase provisoire secteur postérieur</b>	<b>Mise en charge immédiate</b>
Durée totale du traitement à partir de la pose de l'implant 6 à 10 mois	Durée totale du traitement à partir de la pose de l'implant 4 à 8 mois	Durée totale du traitement à partir de la pose de l'implant 3 à 9 mois	Durée totale du traitement à partir de la pose de l'implant 3 à 7 mois	0 à 5 jours jusqu'à la pose de la prothèse provisoire 3 à 7 mois pour la pose de la prothèse d'usage
Pose de l'implant	Pose de l'implant	Pose de l'implant + Pilier de cicatrisation	Pose de l'implant + Pilier de cicatrisation	Pose de l'implant + Prothèse transitoire
Ostéointégration 2 à 6 mois	Ostéointégration 2 à 6 mois	Ostéointégration et cicatrisation gingivale 2 à 6 mois		
Chirurgie d'accès à l'implant et pose du pilier de cicatrisation 1 mois de cicatrisation gingivale	Chirurgie d'accès à l'implant et pose du pilier de cicatrisation 1 mois de cicatrisation gingivale	Si nécessaire, Empreinte pour pose prothèse provisoire sur implant 2 mois de cicatrisation gingivale	Ostéointégration et cicatrisation gingivale 2 à 6 mois	Ostéointégration et cicatrisation gingivale 2 à 6 mois
Si nécessaire, Empreinte pour pose prothèse provisoire sur implant 2 mois de cicatrisation gingivale				
Etapas prothétiques 1 mois de l'empreinte à la pose				

Fig. 30 : Tableau du déroulement de la phase chirurgicale en fonction du projet prothétique d'après A. El Khoder, V. Seguela, A. Soenen

- **6<sup>ème</sup> étape : Phase prothétique**

Exemple pour une couronne implanto-portée sur pilier anatomique :

- Contrôle de l'ostéointégration et de l'environnement gingival , validation du choix initial du type de prothèse
- Empreintes implantaire et antagonistes puis enregistrement des relation intermaxillaires ( différé si maquette d'occlusion nécessaire), choix de la couleur de la chape si chape zircon
- Essai prothétique du pilier anatomique et de la chape, sélection de la couleur
- Essai prothétique de la coiffe et validation/modifications
- Equilibration Occlusale
- Mise en place du pilier , torqué à la valeur indiquée par le fabricant
- Assemblage de la coiffe sur l'implant

<b>Organisation des étapes prothétiques en fonction du type de prothèse réalisée</b>			
<b>Restaurations scellées</b>	<b>Restaurations transvissées</b>	<b>Restaurations amovibles</b>	
Empreintes	Mise en place des piliers intermédiaires	Modification d'une prothèse existante	Réalisation d'une nouvelle prothèse
Préparation et essayage des piliers	Empreintes	Modification de la prothèse	Empreinte implantaire + Empreinte pour prothèse amovible
Essayage de l'armature		Vissage des parties mâles des attachements sur implants	Essayage esthétique et fonctionnel + Essayage de la barre
Essayage de la prothèse		Solidarisation des parties femelles sur la prothèse amovible	Polymérisation de la prothèse
Vissage des piliers Scellement de la prothèse	Vissage définitif de la prothèse		Vissage de la barre Solidarisation des cavalier à la prothèse

*Fig. 31 : Tableau des étapes prothétiques en fonction du type de prothèse réalisée d'après A. El Khoder, V. Seguela, A. Soenen*

- **7<sup>ème</sup> étape : Etapes de contrôles et de Maintenance**

Court terme : équilibration occlusale

Moyen terme : équilibration et hygiène

Long terme : idem + suivi de l'ostéointégration



• **Tableau récapitulatif des étapes du traitement implantaire :**

<b>Etapes principales</b>	<b>Sous-etapes</b>	<b>Variantes</b>	
<b>Diagnostic pré-implantaire</b>	Profil psychologique du patient	Capacité à supporter les contraintes per et post opératoires d'un traitement implantaire	
	Evaluation des Risques systémiques	Trouble du système cardiovasculaire, nerveux, endocrinien, sanguine, respiratoire, gastro-intestinal, rénal et urinaire, peau et muqueuses, irradiation cervico-faciale, atteinte de la motricité, maladies immunitaires	
	Evaluation des Risques locaux	Dermatoses buccales, maladies parodontales, bruxisme, volumes osseux limite, occlusion défavorable, hygiène défavorable après l'examen clinique et radiologique	
	Examen clinique	Examen exo-buccal	
		Examen endo-buccal	
		Bilan radiographique	
		Examen pré-prothétique	
Examen tridimensionnel tomodensitrométrie	Scanner		
	Cone beam		
Projet thérapeutique global			
<b>Decision thérapeutique et étude du projet prothétique implantaire</b>	Planification pré-implantaire	Détermination du Nombre, diamètre et longueur des implants et des techniques chirurgicales	
	Edentement total	Prothèse amovible complète supra-implantaire	
		Prothèse totale sur pilotis	
		Bridge complet implanto-porté	
	Edentement partiel	Antérieur : analyse esthétique	
		Postérieur	
	Edentement unitaire		
Guide implantaire	Guide préparé au laboratoire de prothèse		
	Guide fabricant		
	Guide stéréolithographique		
	Guide en résine obtenu par imprimante 3D		
<b>Protocoles chirurgicaux</b>	Plateau technique	Préparation de la salle d'intervention, du patient, des aides-opérateurs, du chirurgien et du matériel	
	Anesthésie	Anesthésie locale ou locorégionale	
		Anesthésie locale avec sédation consciente	
		Anesthésie générale	
	Protocole de mise en place de l'implant	Protocole en 1 temps chirurgical	
		Protocole en 2 temps chirurgicaux	

<b>Protocoles prothétiques</b>	Phase de temporisation	Par prothèse amovible
		Par prothèse fixée dento-portée
		Par mise en charge immédiate
	Mise en charge immédiate	
	Prothèse d'usage	Prise d'empreinte
		Prothèses scellées
		Prothèses vissées
PACSI		
<b>Maintenance</b>	Maintenance du patient	Maintenance post-chirurgicale et à long terme
	Maintenance professionnelle	
<b>Complications</b>	Per-opératoire	
	Tardives	

Fig. 32 : Tableau récapitulatif : les étapes du traitement implantaire

### III-4 Phase chirurgicale

#### III-4-1 Conditions de réalisation implantaire (64)

##### **Traitement du matériel biomédical et chirurgical :**

Il faut privilégier le niveau maximum de sécurité avec l'utilisation de dispositifs, soit à usage unique, soit pouvant être stérilisés.

La procédure de stérilisation nécessite des opérations préliminaires que sont le démontage, la pré-désinfection, le rinçage, le nettoyage et le conditionnement. La stérilisation s'effectue à la vapeur d'eau nécessitant une température de 134°C maintenue pendant 18 minutes.

##### **Salle d'intervention : organisation et préparation préopératoire**

La salle d'intervention doit permettre un nettoyage facile, reproductible et une gestuelle respectant les règles d'asepsie. Elle peut être spécifique à ce type d'intervention et permettre ainsi une meilleure planification des interventions et un confort accru d'organisation, ou adaptée si le cabinet répond aux critères définis en termes d'aménagement et d'asepsie.

Différents types d'eau sont nécessaires selon les utilisations :

- une eau filtrée pour le lavage chirurgical des mains
- une eau stérile pour l'irrigation chirurgicale
- des eaux techniques pour les différents appareils : autoclaves, machines à laver...
- une eau potable pour les autres utilisations

Un traitement spécifique de l'air n'est pas nécessaire mais la maîtrise de ces trois paramètres (renouvellement d'air, désinfection des surfaces, circulation des intervenants) permet de contrôler l'air de la salle d'intervention.

##### **Préparation et mise en place des différents acteurs**

Le protocole de préparation d'un patient avant chirurgie implantaire comporte cinq étapes :

- la désinfection buccale avec un bain de bouche à base d'iode ou de biguanide
- l'habillage avec une blouse non stérile, des surchaussures et une charlotte
- l'installation du patient dans la salle d'intervention
- l'antisepsie cutanée avec un antiseptique alcoolique
- le drapage du patient avec des champs de type chirurgical et stérile

Mise en place d'une antibiothérapie prophylactique : celle-ci est souvent discutée mais une méta-analyse Cochrane, portant sur seulement quatre essais cliniques, conclut qu'il y a quelques preuves que l'administration de 2 g d'amoxicilline une heure avant l'intervention réduirait significativement le risque d'échec implantaire. Cependant, on ne sait pas si l'antibiothérapie postopératoire est utile et quel est le meilleur antibiotique (Esposito et coll. 2010) (65).

Le protocole de préparation du praticien et assistants opératoires avant une chirurgie implantaire comporte quatre étapes :

- le port d'une tenue spécifique non stérile comportant une tunique et un pantalon de soins
- le port de sabots, d'un masque chirurgical, d'une charlotte ou cagoule et de lunettes ou loupes
- le lavage chirurgical des mains ou le traitement de désinfection chirurgicale par friction
- le port d'une blouse ou casaque stérile et des gants chirurgicaux

### ***Plateau technique***

La table de chirurgie, recouverte d'un champ stérile, reçoit les instruments de chirurgie. La trousse chirurgicale comprend les habituels instruments de chirurgie buccale : (33)

- seringue anesthésique
- miroir
- manche(s) de bistouri
- décolleurs
- écarteurs (lames malléables)
- précelles et précelles à œillet
- porte-aiguille
- ciseaux
- canule d'aspiration (Yankauer) et tuyau stérile

Une deuxième table devra recevoir :

- le moteur d'implantologie
- un stock d'implants (comprenant les diamètres supérieur et inférieur et au moins la longueur inférieure à celle envisagée) et l'accastillage implantaire nécessaire

### ***Procédures postopératoires***

L'intervention terminée, le praticien et les assistants doivent réaliser :

- le nettoyage de la salle d'intervention
- le traitement du matériel chirurgical, biomédical et des déchets
- mettre en œuvre l'ensemble des procédures de traçabilité

### ***Techniques chirurgicales spécifiques :***

Les techniques de régénération osseuse guidée sont fréquemment employées et ne nécessitent pas d'adaptation particulière au plateau technique décrit.

L'expansion de crêtes osseuses, les techniques utilisant les ostéotomes comme les ostéotomies de Summers, le rehaussement de plancher sinusien avec utilisation d'un matériau de prélèvement osseux intra-oral ou d'un matériaux de substitution osseuse et les autogreffes osseuse peuvent se réaliser dans des salle d'intervention spécifiques ou adaptées ou au sein du bloc opératoire.

En revanche, les ostéotomies maxillo-faciales ou les autogreffes osseuses avec prélèvement extra-oral ou prélèvement intra-oral de volume important nécessitent l'utilisation d'un bloc opératoire.

### **III-4-2 Mise en place chirurgicale des implants**

#### ***Incision :***

Les incisions sont généralement crestales pour débiter, complétées par des incisions sulculaires et des contre-incisions vestibulaires pour donner de la souplesse aux lambeaux. Les incisions décalées ou en épaisseur partielle ne font pas partie des techniques recommandées pour un débutant.

Comme en chirurgie buccale, une incision nette, obtenue par un passage unique du bistouri, est à rechercher. L'inexpérience doit faire privilégier des lambeaux suffisamment décollés pour permettre d'observer les tables osseuses.

La chirurgie sans lambeau (flapless) présente l'avantage de ne pas exposer les tissus osseux mais ne permet pas une bonne visibilité du site opératoire : elle est donc à proscrire pour le débutant.

#### ***Ostéotomie :***

En présence d'une crête fine ou plus coronaire que la limite osseuse des dents adjacentes, une plastie osseuse peut être nécessaire : elle est réalisée à l'aide d'une fraise boule en carbure de tungstène (023 ou 030) montée sur pièce à main pour un meilleur contrôle.

#### ***Forage:***

Le forage qui consiste à « percer » le tissu osseux jusqu'à la longueur pré-déterminée puis à aléser au diamètre nécessaire pour l'implant à placer, suit strictement la séquence préconisée par le fabricant.

Un débutant a intérêt à choisir des forets présentant une butée de profondeur, qui lui garantissent de ne pas dépasser la longueur de forage souhaitée et lui évitent de léser un obstacle anatomique en profondeur. L'utilisation de jauges de parallélisme après le passage des premiers forets permet de contrôler l'axe du forage avant de poursuivre l'ostéotomie.

En cas d'utilisation d'un implant auto-taroudant, le taroudage est une étape optionnelle, mais il reste recommandé dans l'os de type I d'après la classification de Lekholm et Zarb (1985) (36). À l'inverse, il peut faire perdre la stabilité primaire d'un implant s'il est utilisé dans un os peu corticalisé (type III ou IV).

#### ***Mise en place de l'implant :***

Le déballage de l'implant ne s'effectue qu'à la fin de l'alésage. Il doit se faire de manière aseptique et si un deuxième aide opératoire ne peut être présent, le chirurgien ou l'aide se charge de cette phase mais doit ensuite changer ses gants stériles.

La mise en place de l'implant peut se faire à l'aide soit d'un tournevis (au maxillaire), soit d'une clef à cliquet, soit d'un contre-angle. Dans les deux derniers cas, il est souhaitable de disposer d'un moyen de mesure du couple appliqué à l'implant. La stabilité primaire de l'implant doit être obtenue dans tous les cas, toute mobilité de celui-ci se traduisant par un défaut de cicatrisation osseuse.

#### ***Fermeture de l'implant :***

L'inexpérience contre-indiquant les techniques de mise en charge immédiate, le corps de l'implant est refermé par une vis qui peut être soit une vis de couverture (technique en deux temps), soit une vis ou pilier de cicatrisation (dont la hauteur est fonction de l'épaisseur de la gencive) émergeant dans la cavité buccale (technique en un temps). Pour le débutant, les vis avec un profil d'émergence évasé doivent faire l'objet d'une vérification radiologique de leur positionnement.

#### ***Aménagements gingivaux et suture :***

La suture commence par les éventuelles contre-incisions, suivant les principes habituels de la chirurgie buccale, pour ne pas décaler les berges du lambeau. La réalisation de points simples, en O, est recommandée, surtout en cas d'utilisation de fils résorbables.

***Radiographie de contrôle :***

Une radiographie de contrôle postopératoire permet de vérifier le bon positionnement spatial de l'implant par rapport aux structures anatomiques environnantes. L'ajustage de la vis de couverture ou de cicatrisation est vérifié et le niveau initial de l'os est objectivé, il servira de référence pour le suivi radiologique.

***Période postopératoire :***

Le patient quitte le cabinet avec une ordonnance postopératoire qui comprend un antibiotique, éventuellement un anti-inflammatoire, un antalgique et un bain de bouche. Cette ordonnance doit impérativement comporter la mention NR (non remboursable), selon les directives des caisses d'assurance maladie.

- Antibiotique : La prescription d'un antibiotique permet, selon les données publiées, de diminuer la survenue de complications postopératoires. L'amoxicilline (Clamoxyl) ou une association spiramycine/métronidazole (Birodogyl) sont les prescriptions les plus fréquentes. L'absence d'allergie connue doit être vérifiée.
- Anti-inflammatoires : Les anti-inflammatoires ne sont pas indispensables après une pose d'implants simple, sans complications, dont les suites opératoires sont identiques à celles d'une extraction simple. En cas de chirurgie longue, un anti-inflammatoire non stéroïdien (acide tiaprofénique (Surgam) ou nifluminiq (Nifluril)) peut être indiqué. L'efficacité du traitement anti-inflammatoire est accentuée si le traitement débute 48 heures avant la chirurgie.
- Antalgiques : Le paracétamol (Doliprane, Efferalgan), éventuellement associé à la codéine (Codoliprane, Efferalgan codéiné), est prescrit en première intention après les chirurgies simples.
- Bains de bouche : Les bains de bouche à base de chlorhexidine sont recommandés, comme pour toute chirurgie buccale, à partir du lendemain de l'intervention.

Un document écrit, reprenant les conseils postopératoires et expliquant la conduite à tenir en cas de complication, est remis au patient. Les numéros de téléphone à appeler en cas d'urgence doivent également figurer sur ce document.

***Suivi postopératoire :***

Un appel téléphonique, 24 heures après l'intervention, par le chirurgien ou l'assistante est toujours favorablement accueilli par l'opéré. Cela permet de connaître la qualité de ses suites opératoires initiales, de calmer d'éventuelles inquiétudes ou de répondre à des interrogations. Des contrôles de cicatrisation sont programmés, pour déposer les points de suture s'ils ne sont pas résorbables au bout de 10 jours environ, puis de façon intermédiaire avant le deuxième temps chirurgical. (33)

<b>Tableau récapitulatif des étapes de la phase chirurgicale</b>		
<b>Abord chirurgical du site</b>	Avec lambeau	Incisions : Horizontale, marginale, de décharge Forme du lambeau : « en livre ouvert », trapézoïdal, triangulaire, rectangulaire
	Sans lambeau	Examen radiologique Palpation de la crête alvéolaire Sondage osseux
<b>Préparation du site implantaire</b>	1) Evaluation de l'anatomie de la crête alvéolaire	Crête étroite -> ostéoplastie
	2) Forage du lit implantaire	1) Franchissement de la corticale osseuse
		2) Forage en profondeur et détermination de sa longueur
		3) Elargissement du forage
	4) Evasement cervical	
<b>Taroudage</b>	Implants autotaraudants (15 à 20 tr/min)	
	Avec taraud (50 tr/min)	
<b>Mise en place de l'implant</b>	Avec contre-angle Sans irrigation 25 tr/min (12 tr/min si os dense)	
<b>Optimisation et évaluation de la stabilité primaire de l'implant</b>	Mesure de la stabilité primaire à l'aide du torque d'insertion	
	Détermination de la stabilité à l'aide du Périotest	
	Mesure de la stabilité primaire à l'aide du torque de l'Osstell	
<b>Protocole chirurgical</b>	Chirurgie en 1 temps	Pilier de cicatrisation
	Chirurgie en 2 temps	Vis de couverture
<b>Repositionnement du lambeau</b>	Site nettoyé au sérum physiologique Pression digitale de 1 à 2 minutes Repositionnement passif du lambeau pour cicatrisation de 1 <sup>ère</sup> intention	
<b>Suture</b>	Résorbable ou non résorbable Monofilament ou multibrins Naturel ou synthétique	
<b>Radiographie post-opératoire</b>	Vérification de la position de l'implant et de l'ajustage de la vis de couverture ou du pilier de cicatrisation	
<b>Chirurgie du second temps</b> (uniquement pour le protocole en 2 temps chirurgicaux)	1) dégagement de la tête d'implant 2) Mise en place du pilier de cicatrisation transgingival	Sans lambeau avec emporte-pièce ou incision semi-circulaire en direction lingual
		Avec lambeau, pour créer ou renforcer des papilles, faire une augmentation de gencive attachée, faire une greffe de tissu conjonctif

Fig. 33 : Tableau récapitulatif : Les étapes de la phase chirurgicale

### III-4-3 Positionnement tridimensionnel de l'implant

Un volume osseux minimal dans les trois plans de l'espace est nécessaire pour envisager la mise en place d'un implant osseux à fin de minimiser les risques de complications et d'échecs. Ces distances minimales ont été évaluées lors de la planification 3D utilisant la radiologie en 3 Dimension, s'assurant ainsi de la faisabilité du traitement projeté.

#### III-4-3-1 Dans le sens méso-distal

De manière générale, la distance à respecter :

- entre un implant et une dent est supérieure ou égale à 1,5 mm (66)
- entre deux implants est supérieur ou égale à 3mm ( $>1,5 \text{ mm} \times 2$ ) (67)

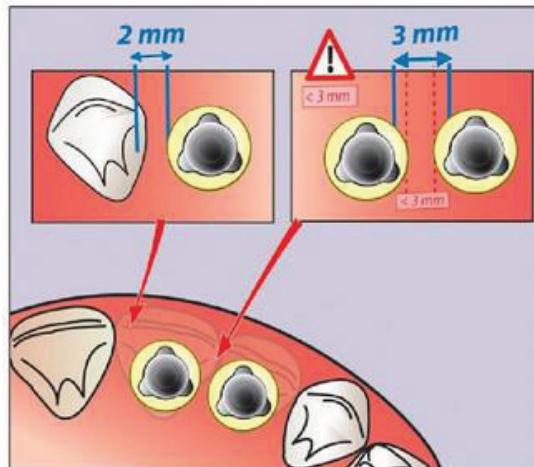


Fig. 34 : Positionnement de l'implant dans le sens méso-distal d'après M. Davarpanah

#### III-4-3-2 Dans le sens vestibulo-lingual

De manière générale, lorsque le site est guéri et sans exigence esthétique, un espace d'au moins 1mm avec les tables vestibulaires et linguales est nécessaire.

Dans des sites esthétiques ou post-extractionnels, il est nécessaire d'anticiper une lyse osseuse péri-implantaire en forme de cratérisation. L'épaisseur de la lamelle vestibulaire doit alors être supérieur ou égale à 2 mm. (8)

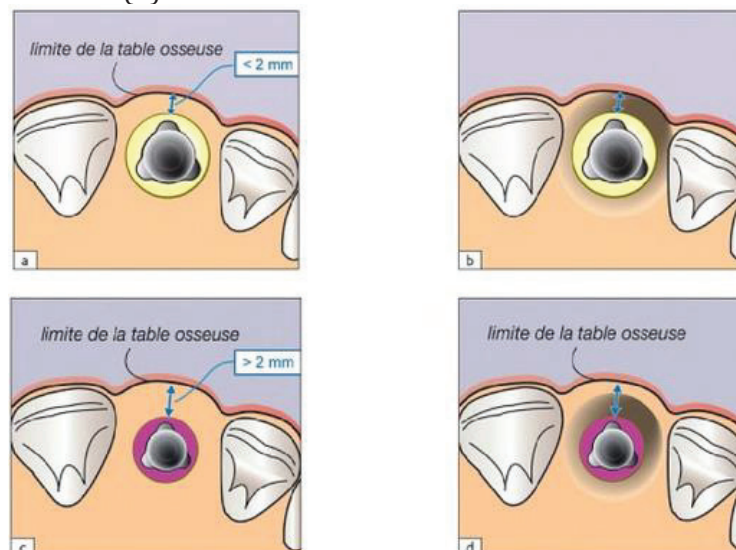


Fig 35 : Positionnement de l'implant dans le sens vestibulo-lingual d'après M. Davarpanah

### **III-4-3-3 Dans le sens corono-apical**

Au maxillaire, la hauteur osseuse résiduelle nécessaire à l'implantation est égale à la longueur de l'implant. Une pénétration de 1 à 2 mm dans le sinus est tolérée (Nedir et al., 2004 ; Davarpanah et al., 2011) (68) (69) sans effraction de la membrane sinusienne. Si une effraction de cette membrane survient (complication immédiate), une thérapeutique doit être mise en œuvre.

A la mandibule, il est indispensable de respecter une distance de sécurité de 2 mm au-dessus du canal mandibulaire. Rappelons également que dans ce canal, l'artère alvéolaire inférieure est généralement située au-dessus du nerf alvéolaire inférieur. C'est pourquoi, en cas d'effraction du toit du foramen mandibulaire, on considère généralement qu'un saignement précède la lésion du nerf. (8)

### **III-4-4 Traitement des insuffisances osseuses des maxillaires**

Les insuffisances osseuses des maxillaires sont de composition variable (insuffisance de volume osseux, rapports intermaxillaires défavorables, déficits osseux mixtes transversaux et verticaux). Ces pertes de substances osseuses rendent irréalisables une mise en place d'implants traditionnels tant d'un point de vue fonctionnel qu'esthétique. La correction des déficits osseux maxillaire ou mandibulaire est habituellement employée pour rétablir la morphologie osseuse même si l'utilisation d'implant courts est de plus en plus discuté.

Les techniques réparatrices généralement décrites font appel aux modalités thérapeutiques suivantes :

- ***l'ostéo-induction*** dont l'efficacité résulte de la combinaison d'éléments cellulaires vivants avec des facteurs de croissance spécifiques pour régénérer un volume osseux significatif d'une perte de substance osseuse. Les greffes osseuses autogènes, considérées comme une référence pour leurs capacités ostéogéniques, suivent un protocole parfaitement établi. Les facteurs de croissance tissulaire (BMP, TGF $\beta$ , PDGF, etc...), dont le mécanisme régulant leur activité reste encore peu clarifié, sont également ostéo-inducteurs et ont démontré la différenciation de cellules mésenchymateuses en ostéoblastes.
- ***l'ostéo-conduction*** dont le mécanisme général incorpore dans le site traité une charpente ostéo-conductrice (substituts osseux et biomatériaux en bloc massif ou sous forme particulière) qui participe à une néoformation osseuse. La vascularisation et l'invasion cellulaire de la charpente provoquent une cascade de réactions qui stimule la formation d'os à la surface des particules. Dans le même temps de l'apposition osseuse, une résorption progressive du biomatériau est nécessaire.
- ***la régénération osseuse guidée***, au moyen de laquelle une barrière membranaire empêche la migration des cellules conjonctives vers le substitut osseux. L'os autogène ou ses substituts sont graduellement remplacés par de l'os néoformé. Longtemps réservée à la reconstruction de déficits osseux localisés, la régénération osseuse guidée est une alternative aux greffes osseuses pour réhabiliter des défauts osseux étendus dans le sens transversal ou vertical, sous réserve de suivre un protocole opératoire rigoureux.
- ***l'ostéotomie segmentaire*** rétablit un défaut osseux vertical par translation d'un segment osseux édenté séparé de l'os basal. Le protocole opératoire accorde en moyenne une rectification verticale de 5 mm (selon l'élasticité des tissus mous) en comparaison à un greffon d'apposition qui relève la crête alvéolaire en moyenne de 3,7 mm. Les rapports d'occlusion sont normalisés lors de la réalisation de la prothèse implanto-portée.



La prise en charge en pratique conventionnelle rassemble les stratégies reconstructrices suivante : (70)

Déficit osseux	Traitement
<i>Insuffisance osseuse transversale</i>	<ul style="list-style-type: none"> <li>• Greffon d'apposition :               <ul style="list-style-type: none"> <li>- autogène</li> <li>- allogénique</li> </ul> </li> <li>• Régénération osseuse guidée</li> </ul>
<i>Insuffisance osseuse verticale</i>	<ul style="list-style-type: none"> <li>• Greffon d'apposition :               <ul style="list-style-type: none"> <li>- autogène</li> <li>- allogénique</li> </ul> </li> <li>• Régénération osseuse guidée</li> <li>• Ostéotomie segmentaire</li> <li>• Comblement du sinus maxillaire :               <ul style="list-style-type: none"> <li>- bloc osseux autogène ou allogénique</li> <li>- particules osseuses autogènes ou allogéniques</li> <li>- xénogreffe</li> <li>- substitut osseux synthétique</li> </ul> </li> </ul>

*Fig. 36 : Tableau des stratégies reconstructives en pratique conventionnelle d'après A. Seban, P. Bonnaud*

Aucune de ces techniques ne peut être validée avec certitude comme présentant un pronostic équivalent à une procédure classique. Il appartient au praticien de juger de la pertinence de telle ou telle indication en fonction de chaque cas.

Il faut cependant rappeler avec vigueur que les implants ne sont jamais, en termes de prothèse dentaire, une obligation. Leurs échecs peuvent être lourds de conséquence en termes biologiques, psychologiques et économiques. Les prothèses fixées sur dents ou amovibles, au-delà de leurs inconvénients, peuvent constituer des solutions grandement préférables. (4)

Concernant les matériaux de greffe, les études statistiques, très hétérogènes, ne confirment pas la supériorité d'un substitut à l'os autogène sur un autre. Les greffes osseuses autogènes, les allogreffes, les xénogreffes ou encore les substituts alloplastiques donnent des résultats positifs en permettant une régénération osseuse plus rapide pour l'os autogène que pour les autres matériaux.

<b>Matériaux</b>	<b>Avantage</b>	<b>Inconvénients</b>
<b>Os autogène</b>	<ul style="list-style-type: none"> <li>- Pouvoir ostéogénique et ostéoinducteur (blocs corticospongieux avec une cellularité importante)</li> <li>- Faible taux de résorption (pour les greffons d'origine membranaire)</li> <li>- Revascularisation et consolidation rapide du greffon</li> </ul>	<ul style="list-style-type: none"> <li>- Quantité limitée (pour les prélèvements intra-oraux)</li> <li>- Deux sites opératoires requis</li> <li>- Complications liées aux sites de prélèvement (lésion d'un obstacle anatomique, morbidité du site)</li> <li>- Technique accessible à des praticiens spécialisés</li> <li>- Résorption imprévisible</li> </ul>
<b>Allogreffe</b>	<ul style="list-style-type: none"> <li>- Greffon disponible en quantité non limitée</li> <li>- Logettes intertrabéculaires libres facilitant l'ostéoconduction</li> <li>- Facilité de conservation</li> <li>- Un seul site opératoire</li> <li>- Totalement résorbable après néoformation osseuse</li> <li>- Forme et taille standardisées des blocs corticospongieux et des particules</li> <li>- Manipulation aisée pour obtenir une configuration prédéfinie pour les blocs corticospongieux</li> </ul>	<ul style="list-style-type: none"> <li>- Risque minime de transmission d'un agent pathogène (aucun cas relaté à ce jour après sécurisation microbiologique)</li> <li>- Risque minime d'une réaction immunologique</li> <li>- Propriétés mécaniques variables selon le traitement et l'origine</li> </ul>
<b>Xénogreffe</b>	<ul style="list-style-type: none"> <li>- Greffon disponible en quantité non limitée</li> <li>- Structure poreuse facilitant l'ostéoinduction</li> <li>- Facilité de conservation</li> <li>- Un seul site opératoire</li> </ul>	<ul style="list-style-type: none"> <li>- Risque minime de transmission d'un agent pathogène (ESB)</li> <li>- Partiellement résorbable après néoformation osseuse</li> <li>- Risque minime d'une réaction immunologique (procédé de purification tendant à faire disparaître toute antigénicité)</li> </ul>
<b>Matériau alloplastique</b>	<ul style="list-style-type: none"> <li>- Greffon disponible en quantité non limitée</li> <li>- Un seul site opératoire</li> <li>- Aucun risque de transmission d'un agent pathogène</li> <li>- Pas de risque immunologique</li> <li>- Les matériaux à base de phosphate tricalcique sont : <ul style="list-style-type: none"> <li>- bio-actifs (leurs macroporosités facilitent l'ostéoconduction)</li> <li>- biodégradables</li> </ul> </li> </ul>	<ul style="list-style-type: none"> <li>- Nombreuses variétés avec des propriétés mécaniques et biologiques très diverses :</li> <li>- les matériaux tricalcium phosphate présentent une biodégradation variable (résorption lente ou non résorbable) selon leurs compositions</li> <li>- les matériaux à base d'alumine sont : bio-inertes (aucune conduction de la formation osseuse) et non résorbables</li> <li>- Fragilité des blocs alloplastiques en zone de contrainte</li> </ul>

Fig. 37 : Tableau des avantages et inconvénients des matériaux de greffe d'après A. Seban, P. Bonnaud

Aucun des matériaux précités n'est employé systématiquement. Le chirurgien pose l'indication en fonction de l'étendue de la reconstruction, en appréciant les avantages et les inconvénients de chacun de ces matériaux. (70)

### **III-4-5 Implants courts**

La mise en place d'implants courts (inférieurs à 10 mm) a longtemps montré un taux d'échecs important. Selon Misch et al. (71), les complications s'expliquent par la plus grande hauteur des couronnes prothétiques, par des forces occlusales plus importantes dans les secteurs postérieurs et par une plus faible densité osseuse, notamment au maxillaire.

Une approche biomécanique ayant pour but de diminuer les contraintes à l'interface os/implant permettrait désormais d'obtenir un taux de succès identique à celui obtenu avec des implants de longueur supérieure à 10 mm.

Les charges appliquées sur les implants peuvent être réduites :

- en éliminant les contacts dans les mouvements de diduction et en privilégiant la protection canine ou la fonction de groupe
- en évitant les porte-à-faux au niveau des reconstructions prothétiques (pas d'extension)
- en augmentant le nombre des implants
- en augmentant leur diamètre
- en utilisant des implants à surface rugueuse
- en reliant les implants entre eux par une structure prothétique rigide

Une telle approche permet de résoudre de nombreuses difficultés, néanmoins, le recours à des techniques d'augmentation du volume osseux peut s'avérer indispensable notamment dans les secteurs sous-sinusiens.

Les greffes osseuses pour les résorptions mandibulaires très avancées ne semblent pas justifiées car elles entraînent plus de complications chirurgicales que la mise en place d'implants courts. La question se pose dans le secteur sous-sinusien où la densité osseuse est généralement faible (os de type III ou IV). Les procédures chirurgicales qui président à l'augmentation du volume osseux intra-sinusien sont bien codifiées et permettent de mettre en place des implants de longueur standard avec un taux de succès de 96%, à condition d'avoir recours à des praticiens aguerris pour ce type d'intervention. (72)

### **III-4-6 Un temps ou deux temps chirurgicaux ? (5) (8)**

#### **III-4-6-1 Protocole en deux temps chirurgicaux**

Le protocole en deux temps chirurgicaux implique généralement l'usage d'implants composés de deux parties : l'implant vis qui vient au contact du tissu osseux (« bone level ») et le pilier prothétique qui est au contact de la gencive.

Le premier temps chirurgical consiste à :

- Soulever un lambeau
- Poser un implant
- Adjoindre une vis de couverture
- Rabattre le lambeau pour enfouir l'implant sous la gencive et l'isoler de la cavité buccale.

La seconde chirurgie est entreprise au terme d'une cicatrisation de 2 à 6 mois, à l'abri de toute contamination bactérienne et de sollicitations biomécaniques. Elle consiste à :

- Localiser l'implant et le dégager de toute repousse osseuse
- Visser un pilier de cicatrisation transgingival
- Suturer les tissus mous autour du pilier de cicatrisation pour permettre le début de la cicatrisation gingivale

La cicatrisation gingivale et sa maturation s'étendent sur une période de 6 à 8 semaines. Le pilier de cicatrisation est alors dévissé pour entreprendre les étapes prothétiques (empreinte et fabrication de la prothèse provisoire ou d'usage).

### **III-4-6-2 Protocole en un temps chirurgical**

Le protocole en un temps chirurgical est originellement réalisé avec des implants en une pièce (implant à col transgingival). C'est-à-dire que l'implant et son col en une pièce sont au contact des tissus durs et de la gencive (« tissue level »). Cependant ce protocole peut aussi s'appliquer à des implants de deux pièces prévus pour un protocole en deux temps chirurgicaux, mais posés selon un protocole en un temps chirurgical (pilier de cicatrisation à la place de la vis de couverture lors du 1<sup>er</sup> temps chirurgical).

Les étapes sont les suivantes :

- Soulever un lambeau crestal
- Poser un implant à col transgingival (« tissue level ») et sa vis de cicatrisation, ou un implant au niveau crestal (« bone level ») avec pilier de cicatrisation transgingival
- Suturer le lambeau autour du col de l'implant transgingival ou du pilier de cicatrisation

La cicatrisation est transgingivale, ouverte sur la cavité buccale. Elle n'est pas à l'abri des forces exercées par la langue et les joues. Au terme de la cicatrisation osseuse, la vis de cicatrisation (pour un implant en une pièce = implant à col transgingival) ou le pilier de cicatrisation (pour un implant en deux pièces) est dévissé pour entreprendre les étapes prothétiques.

Les dimensions du piliers de cicatrisations doivent :

- Assurer le soutien des tissus mous
- Ne pas empêcher une suture sans tension des tissus mous

Le choix du pilier de cicatrisation se fait en fonction de :

- **Sa hauteur** : elle doit dépasser la gencive marginale d'au moins 1 mm pour empêcher une croissance tissulaire au-dessus du pilier.
- **Son diamètre à la base** : il coïncide habituellement avec celui du col de l'implant sauf dans le cas du platform-switching (diamètre à la base du pilier inférieur à celui du col de l'implant)
- **Son diamètre au sommet** :
  - Dans un premier temps : légèrement plus étroit que le profil d'émergence de la dent à remplacer afin de lui donner de l'épaisseur
  - Dans un second temps : plus large afin de repousser les tissus mous vers l'extérieur et transformer le volume crée en hauteur pour les papilles

### **III-4-6-3 Comparaisons et indications**

Les réponses des tissus durs et mous ne sont pas affectées par le protocole chirurgical choisi :

- Les nombreuses études animales ayant comparé la pose des implants en un ou deux temps concluent que l'ostéo-intégration est identique pour les deux protocoles (Gotfredsen et al, 1992 ; Levy et al, 1996 ; Ericsson et al, 1996 ; Abrahamsson et al, 1999) (73) (74) (75) (76).
- De nombreuses études ont montré que la formation d'un espace biologique sain était indépendante du type de protocole suivi (Schroeder et al, 1981 ; Abrahamsson et al, 1996 ; Hermann et al, 2001) (77) (78) (44). Cependant, le type d'implant (une pièce transgingival ou deux pièces) semble avoir une action sur la dimension de l'espace biologique et la distribution de ses composantes (Hermann et al, 2001) (44). Pour les implants transgingivaux en une pièce, la jonction épithéliale est plus longue et la gencive marginale est plus apicale. Pour les implants en deux pièces, l'existence d'une jonction implant-pilier en position juxta-crestal ou sous-crestal provoque une migration apicale de l'attache épithéliale, une persistance de tissu conjonctif inflammatoire au niveau de la jonction implant-pilier et induit une lyse osseuse verticale.

- D'après une méta-analyse comparant les deux protocoles (Boioli et al, 2001) (79), les taux de succès cliniques à long terme ne diffèrent pas selon le protocole chirurgical.

Le protocole en un temps est le protocole standard par défaut car :

- Il ne nécessite qu'une seule chirurgie
- Il permet de contrôler l'ostéo-intégration durant la phase de cicatrisation
- La cicatrisation des tissus durs et mous est concomitante

Cependant, certaines situations spécifiques requièrent l'application d'un protocole en deux temps :

- Stabilité primaire déficiente
- Environnement biomécanique spécifique :
  - Parafonction (bruxisme...)
  - Anomalies occlusales (supraclusion...)
  - Hyperfonctionnement musculaire
  - Insertion musculaire à proximité immédiate de l'implant
  - Port, durant la phase de temporisation, d'une prothèse amovible qu'il n'est pas possible de suffisamment éviter.
- Hygiène insuffisante, traitement parodontaux non réalisés
- Exigences esthétiques lorsque :
  - Le positionnement des tissus mous à l'issue de la phase de cicatrisation est difficile à anticiper avec précision.
  - Un surplus de tissu mou sera nécessaire pour améliorer le résultat esthétique. Il peut être obtenu par un effet de « tente », en plaçant un pilier de cicatrisation enfoui au lieu d'une vis de cicatrisation.
  - La gencive présente un déficit en quantité et qualité. L'enfouissement permet de recréer de meilleures conditions préparatoires à une augmentation ultérieure du volume des tissus mous, par greffe osseuse ou de tissu conjonctif.
  - On notera toutefois qu'un protocole en un temps avec des implants en deux pièces permet aussi de travailler le profil d'émergence des tissus mous dès la cicatrisation (piliers de cicatrisation évasés...) et de mettre en place une période de cicatrisation suffisamment longue pour obtenir une maturation des tissus mous avant la phase prothétique.
- Augmentation tissulaire prévue. En effet, une exposition précoce peut avoir des conséquences sur le volume osseux régénéré. Cependant, un protocole de semi-enfouissement avec placement d'un pilier de cicatrisation est aussi envisageable dans le cas d'une régénération osseuse et d'une pose de l'implant simultanées lorsque l'hygiène buccale est satisfaisante.

protocole chirurgical	avantages	indications	contre-indications
<b>Protocole en 1 temps chirurgical</b>	<ul style="list-style-type: none"> <li>• Intervention chirurgicale unique (confort du patient, diminution des coûts thérapeutiques)</li> <li>• Cicatrisation muqueuse pendant la période d'ostéo-intégration</li> <li>• Diminution du temps global du traitement implantaire</li> </ul>	<ul style="list-style-type: none"> <li>• Bon contrôle de plaque</li> <li>• Bonne stabilité primaire</li> <li>• Prothèse transitoire non compressive</li> <li>• Région postérieure non esthétique</li> </ul>	<ul style="list-style-type: none"> <li>• Zone esthétique difficile complexe</li> <li>• Patient avec mauvaise hygiène</li> <li>• Nécessité d'aménagements tissulaires osseux ou muqueux</li> <li>• Faible stabilité implantaire initiale</li> </ul>
<b>Protocole en 2 temps chirurgicaux</b>	<ul style="list-style-type: none"> <li>• Meilleure protection contre l'infection bactérienne</li> <li>• Minimise les contraintes biomécaniques à l'interface os/implant</li> </ul>	<ul style="list-style-type: none"> <li>• En association avec une technique de régénération osseuse ou greffe osseuse</li> <li>• Patient fumeur</li> <li>• Faible stabilité primaire</li> <li>• Etat général altéré</li> <li>• Temporisation à l'aide d'une prothèse adjointe</li> <li>• Secteur antérieur (surtout pour un biotype fin)</li> </ul>	<ul style="list-style-type: none"> <li>• Nécessité d'une réhabilitation rapide</li> <li>• Protocole de mise en charge immédiate</li> <li>• Situation favorable pour le protocole en 1 temps</li> </ul>

Fig. 38 : Tableau récapitulatif des protocoles de mise en place de l'implant d'après M. Davarpanah

### III-5 Phase prothétique

Les contrôles post-chirurgicaux permettent de suivre l'évolution de la cicatrisation et, pour le dernier d'entre eux, de lancer le début de la phase prothétique.

Ces contrôles successifs prennent en compte :

- les critères de l'ostéointégration définis par Albrektsson et al. (40) :
  - absence de mobilité clinique d'un implant isolé et non relié,
  - absence d'image radio-claire périimplantaire,
  - perte osseuse verticale inférieure à 0,2 mm/an après la mise en fonction des implants (et inférieure à 1,5 mm la première année de mise en fonction),
  - absence de signes et symptômes irréversibles (douleur, infection, neuropathie, paresthésie ou effraction du canal mandibulaire) ;
- la stabilité des implants. Une percussion douce avec un instrument dur mais non métallique doit émettre un son clair. Une absence totale de mobilité et de sensibilité à la pression, une muqueuse péri-implantaire rose et ferme sont les signes d'une intégration correcte ;
- l'image radiologique du site implanté, qui montre l'ostéointégration, l'absence de zone radio-claire périphérique et de cratérisation péri-implantaire.

La sélection, le choix et la commande du matériel nécessaire font partie de la spécificité de la prothèse sur implants, qui demande à la fois une bonne connaissance des dispositifs et une vision claire du protocole prothétique (II-1).

L'organisation des catalogues des différents fournisseurs (tableaux synthétiques) facilite la tâche mais il est nécessaire de connaître les grands principes avant de passer du temps à les consulter dans la phase d'apprentissage.

Si l'expérience permet souvent de commander dès le début du traitement l'ensemble des pièces nécessaires (transferts d'empreinte, répliques d'implants ou de piliers de laboratoire, piliers, chapes calcinables, cupules pour élément provisoire...), le débutant a intérêt à scinder sa commande en deux :

- pièces pour empreinte (transferts) et moulage de travail (répliques d'implant)
- choix et commande des piliers et des accessoires (chapes calcinables, vis de prothèse) (6)

### **III-5-1 L'empreinte en prothèse sur implants** (80) (81)

#### **III-5-1-1 Les buts de l'empreinte**

En prothèse fixée sur dent naturelle, l'empreinte consiste à enregistrer la morphologie du support prothétique et son environnement dentaire et muqueux.

En prothèse implantaire portée, la morphologie du support est connue, et le laboratoire utilisera une réplique (d'implant ou de pilier) de ce support. L'empreinte est donc une empreinte de position et d'environnement, utilisant un transfert d'empreinte qui positionne la réplique par rapport à l'environnement implantaire.

Les objectifs sont donc :

**Enregistrer** : La position des implants ou des piliers pour obtenir l'adaptation passive de l'armature :

- la position de l'implant par rapport aux dents et structures voisines dans les 3 plans de l'espace (environnement parodontal, profil d'émergence...)
- l'angulation de l'implant
- l'indexation de l'implant lorsqu'il y a lieu

**Transférer** : ces informations sur le modèle de travail par l'utilisation du transfert, de la réplique et d'un silicone figurant la fausse gencive.

#### **III-5-1-2 Les techniques d'empreinte en prothèse sur implants**

Il existe deux types d'empreintes en prothèse sur implants :

- ***l'empreinte de la position de l'implant = direct-implant*** : on obtient un maître modèle avec des analogues d'implants,
- ***l'empreinte du pilier implantaire*** qui se rapproche de la situation de la prothèse fixée conventionnelle : on obtient un maître modèle avec des analogues de piliers.

Que ce soit en direct-implant ou sur piliers, le clinicien a à sa disposition plusieurs techniques que l'on peut classer comme ceci :

**Les techniques directes** : l'empreinte emmène le transfert lors de sa désinsertion et l'analogue y est repositionné avant coulée de l'empreinte

- **Le Snap'on** : Technique utilisant un transfert clipsé sur l'implant ou le pilier, qui est emmené par l'empreinte une fois réticulée. L'analogue est positionné dans le transfert avant coulée de l'empreinte
- **Le Pickup** : Technique utilisant un transfert transvissé dont la vis dépasse du porte empreinte qui est fenestré ( technique dite « à ciel ouvert », et qui nécessite le dévissage avant désinsertion). C'est la technique fournissant la plus grande précision selon une revue récente de la littérature (82).

**Les techniques indirectes** : le transfert reste en position sur l'implant lors du retrait de l'empreinte. Il est ensuite dévissé et repositionné dans l'empreinte.

- **Le Twist Lock ou Pop'in** : Technique utilisant des transferts transvissés repositionnables dans un porte-empreinte fermé.

Chacune de ces techniques nécessite un transfert spécifique. La technique pickup permet également la réalisation d'empreinte dite anatomique, qui permet l'enregistrement de l'environnement gingival qui a été modélisé préalablement par une prothèse provisoire.

### **III-5-1-3 Les critères de choix des différentes techniques**

**L'ouverture buccale** : Les empreintes Pickup, nécessitant l'utilisation d'un tournevis pour l'insertion et la désinsertion de l'empreinte, seront contre-indiquées dans les cas d'ouverture buccale limitée ou d'accès difficile (dents postérieures).

**Le réflexe nauséux** : L'empreinte chez un patient nauséux doit pouvoir être désinsérée de façon rapide, ce qui contre-indique les techniques où l'empreinte est transvissée (Pickup). On indiquera chez ces patients des techniques d'empreinte Snap'on.

**Les axes implantaires** :

- si les implants sont parallèles, la désinsertion de transferts Pickup ou Snaon direct implant ou sur piliers est aisée,
- si les implants ont une divergence de plus de 8°, les forces nécessaires à la désinsertion de l'empreinte entraînent une contrainte génératrice d'imprécision sur l'empreinte. Une empreinte en technique indirecte sera donc impossible si les axes implantaires sont trop divergents,
- les différents systèmes implantaires employant des connectiques différentes : internes ou externes, indexées ou non indexées. Il convient de prendre connaissance de ces paramètres avant l'empreinte, car ceci influe sur la difficulté de désinsertion.

**Le nombre d'implants** : Plus il y a d'implants, plus l'imprécision est grande et plus le risque d'erreur est important. Or, c'est justement dans cette situation qu'une grande précision est nécessaire pour la réalisation d'armatures de grande portée passives. Classiquement deux situations :

- de 1 à 3 implants : les techniques d'empreinte sont équivalentes en termes de précision et le praticien s'appuiera sur d'autres critères pour son choix,
- > 3 implants : la nécessité d'une clé de validation de l'empreinte oriente le choix vers une technique Pickup. En effet, cette technique permet le contrôle radiographique du bon positionnement des transferts avant l'empreinte, et le prothésiste dispose des transferts pour la réalisation d'une clé de validation en plâtre (clé de Sheffield).



**Position verticale de l'implant par rapport à la gencive ou profondeur d'enfouissement :** C'est un des paramètres qui influencent le plus le choix du type de transfert. En effet, le praticien n'a aucun contrôle visuel sur le positionnement d'un transfert sur un implant profondément enfoui.

- En situation d'implants profondément enfouis ( $\geq 2$  mm), le praticien s'orientera donc vers une technique Pickup où la sensation de vissage progressif permettra de contrer la résistance du tissu gingival, alors que la radio-opacité du transfert métallique permettra un contrôle radiographique.
- Au-delà de 4 mm, une extension apicale des transferts est nécessaire.

**La mise en charge :** La mise en charge immédiate est une technique de plus en plus utilisée. Elle augmente néanmoins le temps opératoire, et donc la pénibilité de l'intervention pour le patient. Bien souvent, c'est au moment de l'empreinte que le patient est fatigué, l'ouverture buccale devient de plus en plus faible, les manipulations en bouche de plus en plus difficiles. Il est donc intéressant d'utiliser des techniques d'empreinte Snapon qui offrent une rapidité d'exécution et une précision satisfaisante.

#### **III-5-1-4 Tableaux récapitulatifs des indications et contre-indications des différentes techniques**

Techniques d'empreintes	Techniques DIRECTES			Technique INDIRECTE
	Snap On sur piliers et direct implant	Pickup sur piliers	Pickup direct implant	Pop'in direct implant
<b>Ouverture buccale</b>	Faible	Importante	Importante	Faible
<b>Réflexe nauséeux</b>	Oui	Non	Non	Oui
<b>Axes implantaires</b>	Divergence > 15° possible	Divergence > 15°	Divergence < 15°	Divergence < 15°
<b>Nombre d'implants</b>	Maximum	Maximum	Maximum	Maximum
<b>Position verticale de l'implant par rapport à la gencive</b>	Juxta ou légèrement infra gingival	Infra gingival profond	Infra gingival profond	Infra gingival profond
<b>Mise en charge</b>	Immédiate	Immédiate	Immédiate	Retardée

Fig. 39 : Tableaux récapitulatifs des indications et contre-indications des différentes techniques d'empreinte d'après Y. Benhamou, Y. Allard, Y. Charbit, P. Mahler

#### **III-5-1-5 Les matériaux d'empreinte et critères de choix**

En prothèse sur implants, le matériau à empreinte idéal doit avoir une fluidité suffisante pour imprimer les structures péri-implantaires, tout en ayant une stabilité dimensionnelle excellente et une rigidité suffisante.

**Le plâtre :** Peu décrit dans les publications, utilisable uniquement dans les cas d'édentement complet à cause de sa grande rigidité, il offre une stabilité dimensionnelle et une précision excellentes.

**Les élastomères :** VPS (Vinylpolysiloxane) et Polyéther

Ils ont supplanté le plâtre ces dernières années, grâce à leurs performances et à leur facilité d'utilisation. Leur élasticité permet une utilisation très large, depuis les cas d'édentements encastés jusqu'aux édentements complets.

- **Les polyéthers :** Par leur facilité d'utilisation et leur rigidité après la prise, ils constituent des matériaux très fiables offrant d'excellents résultats. Les viscosités medium ou heavy peuvent être utilisées avec les mêmes résultats. Les contre-indications sont : atteinte parodontale modérée à sévère des dents, présence de bridges et couronnes avec piliers fragiles mécaniquement, implants divergents. Les risques d'avulsion ou de descellement d'une couronne pendant l'empreinte existent. Le comblement des contre-dépouilles (intermédiaires de bridges, embrasures) avec une cire basse fusion est indispensable pour limiter les contraintes sur l'empreinte.
- **Les silicones :** Les silicones utilisés sont des silicones réticulant par addition. La technique utilisant les silicones en double mélange est la seule valable, la Wash Technic étant proscrite en implantologie et sans intérêt. Les silicones sont particulièrement indiqués en cas de divergence des implants, ils offrent de meilleurs résultats que les polyéthers.

### **III-5-1-6 Éviter les erreurs**

A chaque étape il faut valider la méthode :

- Choix du porte-empreinte : toujours individuel adapté parfaitement et fabriqué au moins 24 heures avant (évite la déformation de la résine) éventuellement fenestré
- Choix du matériau
- Mise en place des transferts ou paniers et contrôles clinique et radiographique en cas de doute sur le positionnement
- Préparation des arcades dentaires à l'empreinte (nettoyage, comblement des contre-dépouilles à la cire, séchage éventuel)
- Injection de matériau à empreinte fluide au contact de la gencive
- Mise en place du porte-empreinte garni de matériau en phase plastique
- Mise en évidence des vis de transferts d'implants lors de l'empreinte fenestrée
- Attendre la prise du matériau jusqu'à sa phase élastique
- Dévissage des vis de transferts d'implants jusqu'au clic caractéristique lors de l'empreinte Pickup
- Désinsertion unidirectionnelle d'un seul mouvement de l'empreinte
- Contrôle de la présence de tous les transferts Pickup dans l'empreinte
- Contrôle de l'absence de matériau à empreinte dans l'intrados des transferts
- Contrôle de l'absence de mobilité des transferts
- Contrôle de l'absence de bulles, tirage
- Mise en place des analogues d'implants et envoi au laboratoire

### **III-5-1-7 Les erreurs et problèmes**

Ils peuvent survenir lors de :

- La préparation pour la prise d'empreinte (transfert ou panier mal positionné),
- La prise de l'empreinte : mauvais choix du matériau à empreinte, mauvais choix du porte-empreinte, mauvaise technique, mauvais centrage,
- La désinsertion de l'empreinte (déchirement, transfert reste sur l'implant, mobilité du transfert dans l'empreinte),
- La préparation de l'empreinte pour le laboratoire (vissage de l'analogue qui fait bouger le transfert), coulée avec un matériau non compatible (résine époxy sur Impregum®), oubli de l'isolant silicone,
- Contrôle et validation du maître modèle (= clé de Sheffield).

Les empreintes de plus de 3 implants doivent être validées avec une clé en plâtre fabriquée sur le modèle de travail grâce à des transferts Pickup. Le prothésiste doit ménager des zones de fragilité entre les transferts dans cette clé.

Le vissage progressif de la clé en bouche va permettre de valider le modèle de travail :

- Si la clé ne se casse pas ou ne se fissure pas : le modèle est identique à la situation en bouche donc validation pour fabrication de l'armature,
- Si la clé casse ou se fissure pendant le vissage, c'est qu'il y a une différence entre la situation en bouche et le modèle. On fait alors une empreinte tertiaire : collage à la colle cyanoacrylate de la clé vissée en bouche et sur-empreinte avec un matériau heavy. Le prothésiste pourra alors repositionner les analogues et travailler sur un modèle validé de façon directe.

### **III-5-2 Le choix du pilier prothétique**

Le choix du pilier implantaire est fonction bien évidemment de critères extrinsèques : marque et type de l'implant, connectique implantaire et taille de la plateforme, type de prothèse réalisée. Mais aussi de critères intrinsèques qui sont les suivants :

- **Hauteur transgingivale** dans les implants en bone level : elle est mesurée pour amener la jonction pilier/prothèse au niveau gingival (infra, juxta ou supra selon les situations cliniques). Cette mesure est réalisée à la sonde parodontale, avec un instrument spécifique gradué ou encore par des marques situées sur la vis de cicatrisation.
- **Angulation du pilier** : pour amener la face occlusale dans une situation optimale, le choix d'un pilier angulé peut être nécessaire : les angulations varient de 0 à 20°, généralement de 5 en 5 mais ceci est variable selon les marques.
- **Hauteur coronaire** : évaluée par mesure de la distance entre la limite cervicale et l'antagoniste, en laissant la place disponible aux matériaux prothétiques.

### **III-5-3 Essayages prothétiques**

Les essayages prothétiques suivent une séquence précise (exemple pour une coiffe scellée sur pilier transvissé) :

- Dépose de la vis de cicatrisation
- Mise en place du pilier (une clé de position peut faciliter cette étape) avec désinfection préalable (bétadine verte ou chlorexidine)
- Contrôle radiologique du positionnement du pilier
- Contrôle de la position de la limite cervicale du pilier
- Mise en place de la couronne prothétique
- Contrôle de la position de la couronne prothétique : contact proximaux non forcés (contrôle au fil de soie et marquage au papier d'occlusion vertical si besoin de modification)
- Contrôle visuel et tactile (sonde des limites cervicales)
- Contrôle de la morphologie coronaire
- Contrôles occlusaux (voir ci-dessous)

### **III-5-4 Validation de l'occlusion (25)**

#### **• *Intégration occlusale en OIM***

En OIM non forcée, l'intégration occlusale est validée au papier d'occlusion : des contacts harmonieux, identiques avec et sans la nouvelle prothèse. Celle-ci présente un contact occlusal identique. Ce contact occlusal est ensuite réduit très légèrement (fraise à polir la céramique) dans le but de supprimer une trentaine de microns correspondant au jeu desmodontal des dents adjacentes.

Contrôle en OIM non forcée, la couronne implanto-portée présente alors une infime sous-occlusion, validée au Schimstock : une bandelette d'aluminium de vingt microns d'épaisseur est interposée entre les faces occlusales en OIM légère : tractée légèrement en direction vestibulaire. Contrôle en occlusion forcée : l'intégration occlusale est validée au papier d'occlusion : des contacts adjacents harmonieux, identiques avec et sans la nouvelle prothèse, celle-ci présente un contact occlusal identique.

En prothèse plurale de grande étendue, le concept doit bien entendu être différent, les dents naturelles ne sont plus en mesure de « protéger » les implants en occlusion non forcée. Il est donc nécessaire d'établir des contacts harmonieusement répartis en ayant intégré, dès la planification, la notion d'une contrainte majorée (augmentation de piliers implantaires...).

#### **• *Intégration occlusale dans les mouvements excentrés***

L'objectif est d'équilibrer en fonction du concept occlusal choisi. Lorsque cela est possible, il faut privilégier le guide antérieur sur dent naturelle combinant aspects mécaniques de désocclusion postérieure, et neurophysiologiques de proprioception et d'optimisation des contraintes. La désocclusion postérieure est matérialisée par l'utilisation de Schimstock et visuellement.

### **III-5-5 Assemblage des prothèses implanto-portée (83) (29)**

Les prothèses implanto-portées sont assemblées par scellement ou par vissage.

#### **III-5-5-1 Le scellement**

Les aspects fondamentaux ont été développés dans le chapitre II-1-4-3-1.

L'utilisation d'un matériau d'assemblage répond aux mêmes exigences que pour la prothèse scellée : forme rétentives et stabilisatrices de l'infrastructure, friction des parois.

Lorsqu'un assemblage à caractère réversible est souhaité, des ciments de scellements provisoires comme le TempBond® sont utilisés.

Dans le cas contraire, pour un assemblage dit « définitif » ou lorsque la rétention mécanique est faible, les ciments verres ionomères (CVI), particulièrement indiqués pour le scellement des couronnes céramo-céramiques, sont recommandés. Les ciments oxyphosphates de zinc peuvent aussi être utilisés. Afin de faciliter le descellement pour accéder à la vis de l'infrastructure, des encoches de descellement peuvent être adjointes aux suprastructures métalliques.

### **III-5-5-2 Le vissage**

Comme expliqué dans les aspects fondamentaux (II-1-4-3-2), il est nécessaire d'utiliser un protocole de serrage clinique très précis :

- Contrôle de l'adaptation des pièces (clinique et radiologique) après immobilisation par un couple manuel
- Torque de serrage délivré à la clé dynamométrique à la valeur préconisée par le fabricant
- Attente 10 minutes (phénomène de relaxation de la vis)
- Torque de serrage délivré à nouveau à la clé dynamométrique à la même valeur préconisée par le fabricant : on constate une petite rotation supplémentaire
- Protection de la vis par un matériau permettant la réintervention et évitant l'intégration de ciment de scellement de la suprastructure (si prothèse scellée sur transvissé) : les matériaux d'obturation les plus utilisés sont la gutta (en batônnets larges) et le téflon (en bande), qui sont foulés dans le puit d'accès à la vis

### **III-5-6 Le numérique en prothèse implantaire (32)**

Le numérique a largement contribué à modifier et à faire évoluer le quotidien des praticiens et surtout des prothésistes. À l'heure actuelle, presque tous les matériaux couramment utilisés en prothèse, à savoir les céramiques, les métaux et les résines, sont accessibles à la CFAO.

#### **III-5-6-1 La conception assistée par ordinateur (CAO)**

Le point de départ d'une CAO est un système de numérisation qui transforme un élément physique (dent ou implant en bouche, modèle en plâtre) en données numériques exploitables dans un logiciel informatique. Cette numérisation se réalise par un scannage optique ou mécanique.

À partir de ces données de base, le prothésiste peut alors réaliser de manière complètement virtuelle un pilier implantaire ou une armature. Cette conception complètement informatisée requiert de la part du prothésiste une certaine expérience, mais ouvre un panel de possibilités très grand.

Dans le cadre de l'utilisation du numérique au laboratoire dentaire, la CAO est une option. L'autre est de concevoir les éléments prothétiques en cire ou résine et ensuite de les scanner. Une fois ces éléments numérisés, ils peuvent être fabriqués à partir de ces données, c'est la fabrication assistée par ordinateur (FAO). La CAO et la FAO sont donc deux choses différentes qui peuvent être associées ou dissociées.

#### **III-5-6-2 La fabrication assistée par ordinateur (FAO)**

On distingue trois types de FAO en fonction du site de production :

- **Production au fauteuil** : C'est ce qu'on appelle aussi la CFAO directe. Une empreinte numérique remplace l'empreinte traditionnelle. La CAO et la FAO sont réalisées directement au cabinet dentaire (exemple : Cerec®). Cette technique évite de devoir passer par le laboratoire et permet de diminuer le temps de réalisation d'un travail prothétique. Elle nécessite cependant un investissement financier de départ et une utilisation régulière pour être rentabilisée.
- **Production au laboratoire de prothèse** : C'est le laboratoire qui investit dans une unité de production (exemple : Cercon®). À cette unité de production sont liés un système de numérisation et un logiciel informatique. L'investissement financier et la maintenance peuvent donc être très lourds pour le laboratoire. Surtout s'il travaille avec plusieurs systèmes.

- **Production dans un centre de fabrication industrielle :** L'usinage de la pièce prothétique est délocalisé du laboratoire dentaire (exemple : Procera®, Etkon®). Le principal avantage est que le laboratoire ne doit pas investir financièrement dans l'achat d'une unité de production et ne doit pas en assurer la maintenance. La numérisation des données nécessaires à la fabrication de la prothèse peut être réalisée dans ce centre de fabrication industrielle ou au laboratoire. Ceci nécessite alors de sa part l'acquisition d'un scanner et d'un logiciel informatique. Dans les deux cas, c'est le technicien qui garde la main sur la conception de la prothèse. Cette production industrielle est souvent synonyme de qualité de production.

Le point commun entre ces trois sites de production est probablement le type d'usinage. En effet, la plupart des systèmes de fabrication reposent sur le principe d'un usinage par soustraction. En partant des données numérisées de la prothèse souhaitée, une machine-outil travaille un volume de matériau par soustraction pour aboutir à la pièce conçue initialement.

Dans le domaine des métaux dentaires, cette technique permet d'éviter une grande partie des problèmes liés à la métallurgie. Elle permet de créer des infrastructures passives et très précises. En prothèse implantaire, la FAO concerne essentiellement les piliers et les armatures unitaires ou plurales (scellées ou vissées). Les principaux matériaux utilisés sont le titane, le Cr-CO et la zircone. Une fabrication industrielle semble être un principe de précaution en termes de qualité finale du matériau.

### **III-6 Maintenance en implantologie (84) (85)**

La maintenance parodontale et péri-implantaire a comme objectif d'assurer à long terme la pérennité de nos traitements, de prévenir les réactions inflammatoires, les pertes d'attaches et les récurrences de la maladie parodontale (Axelsson et coll.) (86).

#### **III-6-1 La fréquence des séances de maintenance**

Elle dépend des facteurs de risque du patient qui sont, pour Heitz-Mayfield (87), l'hygiène buccale, les antécédents des maladies parodontales et le tabagisme.

Pour Axelsson et coll. (88), la fréquence des maintenances doit être 2 à 4 fois par an.

- **Hygiène buccale :** Une hygiène buccale inadaptée constitue un risque important dans le développement d'une affection péri-implantaire.
- **Antécédents de la maladie parodontale :** D'après Roos Jansacker et coll. (60), il apparaît que les individus susceptibles à la parodontite sont plus exposés aux destructions péri-implantaires d'origine infectieuse. Pour Pjetursson et coll. (89), les poches résiduelles supérieures ou égales à 5 mm à la fin du traitement actif représentent un risque significatif de développement d'une péri-implantite.
- **Tabagisme :** Les patients fumeurs sont plus susceptibles de développer une péri-implantite.
- **Etat de santé général :** Tenir compte des pathologies d'ordre général notamment les maladies ou traitements immunosuppresseurs, le diabète non équilibré, polyarthrite rhumatoïde etc...

### **III-6-2 Analyser la santé des tissus péri-implantaire**

D'après Zitzmann et coll. :

- **La mucosite** est décrite comme la présence d'une inflammation de la muqueuse autour d'un implant en fonction sans perte du support osseux.
- **La péri-implantite** est caractérisée par la présence d'une inflammation de la muqueuse autour d'un implant en fonction ainsi que par la perte du support osseux.

La prise en charge précoce de toute réaction inflammatoire péri-implantaire permettra d'en limiter la progression car la mucosite péri-implantaire précède systématiquement la péri-implantite.

Lors des visites de suivi, le diagnostic de ces complications péri-implantaires repose sur le relevé de plusieurs indices (Heitz-Mayfield 2008 et Todescan et coll. 2012) (90) (91) en utilisant comme outils de mesure :

- **Les tissus mous** : L'aspect visuel de la muqueuse est important : on notera la rougeur, l'altération de la forme du contour, sa consistance, l'absence de tissus kératinisés et la présence de fistules (Lindhe et coll. 2008). (92)
- **Le relevé de plaque** : Il est important de retenir les valeurs de plaque enregistrées à chaque séance afin d'adapter les techniques d'hygiène (indices de plaque de O'Leary, de Lindquist ou de Mombelli). (93) (94) (95)
- **Le sondage et le saignement au sondage** : Le sondage, à l'aide d'une sonde graduée en métal ou en plastique avec une pression légère, permet de diagnostiquer les maladies parodontales et péri-implantaires. L'augmentation de la profondeur de poche au sondage peut être associée à une perte d'attache et à une perte osseuse péri-implantaire (Lang et coll. 1994 et Schou et coll. 2002) (96) (97). L'existence d'un saignement au sondage n'est pas un signe sensible pour prédire la perte d'attache, en revanche l'absence de saignement au sondage est un signe spécifique de stabilité des tissus péri-implantaire (Jepsen et coll. 1996). (98)
- **La suppuration** : La présence de pus est le signe d'une lésion infectieuse et d'un état avancé de l'inflammation péri-implantaire.
- **Le niveau osseux** : Il est nécessaire de référencer radiographiquement le niveau osseux immédiatement après la mise en place de l'implant et de la prothèse, ceci permettra une interprétation plus aisée des niveaux osseux proximaux lors du suivi (Lindhe et coll. 2008)(92). Par ailleurs, un remodelage du niveau osseux coronaire de 1,5 mm est observé la première année suivi de 0,1 mm les années suivantes pour les implants lisses avec connexion type hexagone externe (Adell et coll. 1981) (99). Ce remodelage semble plus réduit sur les implants intégrant des microspires et une connexion autorisant une « platform switching » (Lazzara et coll. 2006, Canullo et coll. 2011). (100) (101)
- **La mobilité** : Il est nécessaire d'identifier les causes générant cet état. Si cette mobilité se situe au niveau des composants prothétiques, les réparations peuvent être possible. En revanche, si elle est située au niveau de l'ostéo-intégration de l'implant, elle aboutit à sa dépose (Humphrey et coll. 2006). (102)
- **L'occlusion** : La proprioception péri-implantaire ou osséoperception possède un seuil de perception très bas, 40 à 100  $\mu\text{m}$ , comparativement à celle de la dent, 20  $\mu\text{m}$  (Kim et coll. 2005) (103). Pour Zarb et Schmitt (1996) (104) les surcharges occlusales sont génératrices de perte de vis, de fracture de vis, de fracture de piliers ou de prothèse, de perte osseuse et de fracture d'implant.

### **III-6-3 Maintenir la santé des tissus péri-implantaire**

Les deux acteurs principaux et complémentaires sont le patient et le praticien :

#### ***Nettoyage quotidien du patient :***

- Remotiver le patient et revoir la technique de brossage quotidien notamment au niveau des zones difficiles d'accès.
- Brossage quotidien, 2 à 3 fois par jour avec une brosse manuelle souple ou électrique pour éliminer le biofilm.
- Utilisation de brossettes interdentaires ou du fil dentaire pour le nettoyage des espaces interdentaires. Les brosettes doivent avoir une taille suffisante de sorte à pouvoir éliminer par friction le biofilm interdentaire.
- Utilisation de brossettes monotouffe.
- Utilisation du stimulateur gingival pour l'élimination de la plaque au niveau du sulcus.
- Prévenir le patient de ne pas arrêter le brossage en cas d'éventuels saignements, signe d'inflammation.

#### ***Nettoyage professionnel :***

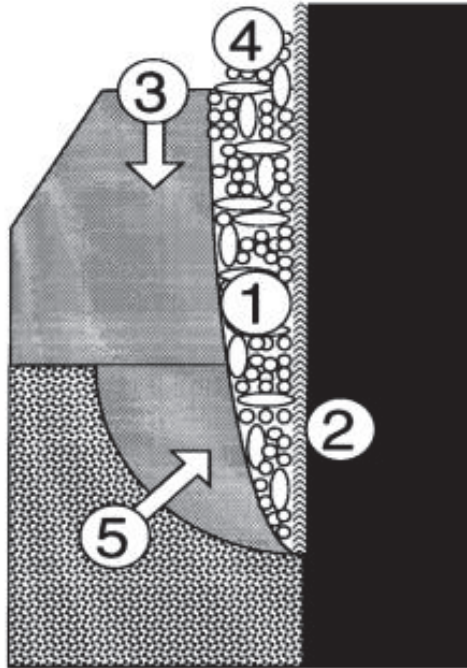
- Elimination du tartre et du biofilm tout en préservant l'état de surface implantaire par le praticien.
- Débridement des surfaces dentaires et implantaire grâce aux inserts en plastique montés sur ultrasons (attention au débris dus à l'usure de l'instrument).
- Curetage et surfaçage avec les curettes de Gracey devant être plastifiées (attention au débris dus à l'usure de l'instrument)
- L'irrigation avec bain de bouche à 0,2% de chlorhexidine est efficace sur la réduction de plaque et de l'inflammation gingivale (Geursolley et coll.) (105)
- L'aéropolisseur avec bicarbonate de sodium ou du sodium hydrocarbonate (Scwarz et coll.) (106) pour la réduction des endotoxines et du biofilm.
- La thérapie photodynamique (laser) est une méthode efficace pour réduire la concentration bactérienne sur les surfaces implantaire (Marotti et coll.) (107)
- Polissage avec des cupules ou brossettes et la pâte à polir.
- Maintenance occlusale : contrôle trimestriel la première année et annuel par la suite de l'intégration occlusale et fonctionnelle, suivi si besoin d'une équilibration en OIM et en diduction (Laplanche et coll. 2012) (25)

Le traitement de la péri-implantite aura pour but l'élimination de l'infection péri-implantaire, afin d'obtenir une cicatrisation muqueuse et une régénération des défauts osseux (108). Il sera possible d'obtenir une ré-ostéointégration de l'implant. (109) (110)

Les étapes du traitement péri-implantaire sont les mêmes que celles du traitement des maladies parodontales. Il se décompose en 4 temps, suivant cet ordre chronologique (111) :

- ***Une phase étiologique anti-infectieuse*** : elle consiste à rétablir l'hygiène bucco-dentaire, à réaliser un nettoyage supra-gingival et donc une diminution de la charge bactérienne, une adaptation de la structure prothétique pour faciliter l'hygiène, et enfin un débridement de la surface implantaire. Cette étape permet au praticien d'évaluer la réponse initiale des tissus mais aussi la coopération du patient.
- ***Une phase correctrice chirurgicale*** : La levée d'un lambeau permet un accès à ciel ouvert pour éliminer le tissu de granulation, débrider la lésion, réaliser une désinfection et décontaminer la surface implantaire. C'est l'étape essentielle pour le traitement de la péri-implantite. Cela permet la visualisation du défaut osseux.
- ***Une phase régénératrice si nécessaire*** : La régénération est guidée par un comblement osseux.
- ***Une phase de maintenance ou de soutien*** : elle vise à éliminer, ou limiter au maximum, les facteurs de risques et nécessitera une maintenance rigoureuse et régulière.





*Fig. 40 : Schéma montrant les cinq aspects pris en compte dans le traitement de la péri-implantite d'après A. Monbelli*

- (1) L'élimination des bactéries dans la poche péri-implantaire.*
- (2) La décontamination et le conditionnement de la surface de l'implant.*
- (3) La réduction ou l'élimination des sites qui ne peuvent pas être conservés sans plaque dentaire par des procédés d'hygiène buccale.*
- (4) La mise en place d'un contrôle efficace de la plaque pour empêcher la réinfection des poches résiduelles.*
- (5) La régénération de l'os.*

Selon le consensus européen de 2008 (46) :

- Le traitement étiologique non chirurgical est suffisant dans le traitement de la mucosite péri-implantaire.
- Dans le cas d'une péri-implantite, le traitement étiologique non chirurgical ne suffit pas. Une étape chirurgicale secondaire est nécessaire. Cette étape peut être associée ou non à des techniques régénératives.

## **CHAPITRE IV : COMPLICATIONS ET ECHECS EN IMPLANTOLOGIE** (112)

De nombreuses études ont confirmé l'excellent pronostic à long terme des implants dentaires avec un taux de succès allant de 78 à 100% (Adell et coll. 1981, 1990 ; Albrektsson et coll. 1988 ; Engquist et coll. 1998) (99) (113) (114) (115).

Cependant, quelle que soit sa fiabilité, toute intervention chirurgicale présente un risque de complications ou d'échec. Tout implant déposé est considéré comme un échec, la complication étant le plus souvent temporaire et réversible.

### **IV-1 Complications per-opératoires**

Les complications per-opératoires sont soit vasculaires soit nerveuses, liées à un problème de technique chirurgicale ou infectieuse.

#### **IV-1-1 Complications vasculaires**

Les hémorragies per-opératoires sont le plus souvent dues à un angle ou un tracé inappropriés des incisions. En particulier un saignement plus important est fréquent lorsque les incisions sont placées loin dans le vestibule. Il vaudrait mieux les tracer proches de la ligne muco-gingivale.

Les hémorragies artérielles sont le plus souvent rencontrées lors de la préparation osseuse du site implantaire. L'hémostase est assurée par la mise en place rapide de l'implant. Cependant des artères plus importantes peuvent être lésées :

- A la mandibule, ce sont les artères :
  - sublinguale, en dedans de la symphyse mentonnière
  - mylo-hyoïdienne sous la ligne oblique interne
  - dentaire inférieure.
- Au maxillaire, ce sont les artères:
  - palatine antérieure au niveau du canal palatin antérieur
  - dentaires moyennes dans le pilier canin
  - rarement la palatine descendante au niveau de la tubérosité

La prévention des hémorragies repose sur une bonne connaissance de l'anatomie (II-2-1) et sur une technique opératoire appropriée (III-4-2). Une dissection large permet, dans les zones dangereuses, la visualisation du danger potentiel.

Les autres complications vasculaires sont les rares hémorragies postopératoires (Mason et coll. 1990; Laboda 1990; Ten Bruggenkate et coll. 1993). (116) (117) (118)

#### **IV-1-2 Complications nerveuses**

Les risques nerveux sont essentiellement rencontrés à la mandibule. L'atteinte du canal mandibulaire peut être responsable de troubles sensitifs à type d'anesthésie ou d'hypoesthésie et de paresthésies dans le territoire concerné.

Le risque de lésion du nerf dentaire inférieur doit être constamment à l'esprit lors de toute intervention au niveau des secteurs postérieurs. Il est souvent conseillé de maintenir une distance de sécurité de 2 mm. Le contact avec le nerf dentaire inférieur est généralement douloureux même chez un patient parfaitement anesthésié. Devant un tel signe ou même en cas de simple doute, un contrôle radiographique doit être effectué immédiatement.

Les suites opératoires de la chirurgie implantaire sont peu douloureuses. Une prise d'antalgique modéré est le plus souvent suffisante. Des douleurs aiguës en postopératoire doivent faire suspecter:

- soit un traumatisme osseux excessif lors de la préparation du site et souvent un début d'infection
- soit une manipulation traumatique des tissus mous (nécrose tissulaire, désunion de la plaie)
- soit l'effraction du ligament parodontal d'une dent adjacente

Le contrôle radiographique confirme le diagnostic. L'atteinte partielle ou totale du nerf dentaire inférieur entraîne des troubles de la sensibilité loco-régionale (hypo ou anesthésie de la lèvre inférieure ou du menton). Les dysesthésies du nerf dentaire inférieur peuvent être insupportables pour le patient. Le tableau clinique peut être celui de douleurs subaiguës ou chroniques diffuses indépendantes de la mise en charge des implants. Devant un trouble sensitif, une nouvelle analyse radiographique (avec scanner si possible) doit être demandée. En cas de compression du canal, l'implant sera déplacé coronairement ou retiré.

Les troubles sensitifs peuvent régresser en quelques mois (Upton et coll., 1987) (119).

#### **IV-1-3 Complications techniques**

La déglutition d'un instrument ou de l'implant n'entraîne pas le plus souvent de problèmes majeurs. Des contrôles radiographiques devront cependant être réalisés jusqu'à l'expulsion de l'objet, Par contre l'inhalation d'un instrument est à considérer comme une urgence médicale, le patient devant être adressé dans un service d'urgence.

La complication technique per-opératoire la plus fréquemment retrouvée est la mauvaise stabilité primaire de l'implant, elle survient souvent dans un os de densité faible ou lors d'un évasement crestal trop important (Zarb et coll., 1990) (120).

Pour éviter d'altérer la cicatrisation osseuse, il faut contrôler l'échauffement à plusieurs niveaux :

- L'instrumentation utilisée : Elle doit être parfaitement calibrée, sur-taillée car d'une plus grande efficacité de coupe, posséder des rainures d'évacuation des copeaux osseux. Elle doit être en carbure de tungstène ou en titane. L'idéal serait de ne l'utiliser que pour le forage du lit d'un seul implant mais à l'heure actuelle le remplacement des forets semble devoir être fait tous les dix implants environ.
- La vitesse de rotation : Eriksson et coll. (1986) (121) ont constatés qu'avec une irrigation externe et une vitesse de forage de 1500 à 2000 trs/mn pendant 18 secondes, la température moyenne était proche de 29,20C. En utilisant une vitesse de rotation pour le taraudage de 15 trs/mn on obtient au maximum 33°C. Dans les deux cas, nous sommes loin des 47°C critiques.
- Le fraisage: Il doit se réaliser "par virgules", c'est-à-dire par petites touches exercées avec des temps d'application brefs, et ne dépassant pas 700 à 800 trs/mn.
- Le refroidissement : Il est préconisé une irrigation constante et abondante avec du sérum physiologique.

#### **IV-1-4 Complications infectieuses**

Le respect du protocole chirurgical visant à maintenir l'asepsie, tout au long de l'intervention permet de réduire le risque infectieux. La couverture antibiotique systématique rend plus rare toute surinfection chirurgicale. Cependant, la bouche est un milieu septique. Des micro-organismes pathogènes peuvent contaminer la surface de l'implant et être parfois à l'origine d'une infection localisée pouvant compromettre l'ostéo-intégration.

Cette flore microbienne doit être réduite préalablement par un assainissement parodontal. L'utilisation de bains de bouche à 0,2 % de chlorhexidine en préopératoire réduit de façon importante le nombre des micro-organismes (Geursolley et coll.) (105).

Les problèmes rencontrés lors de la mise en place d'implant ne sont parfois diagnostiqués que lors du deuxième temps opératoire (Zarb et coll., 1990) (120). Les problèmes infectieux postopératoires sont très rares en implantologie du fait de l'antibiothérapie systématique pré et postopératoire.

Une infection peut toutefois être secondaire à une contamination per-opératoire ou encore à un oubli ou une mauvaise résorption des sutures. Toute surinfection peut compromettre l'ostéo-intégration et parfois entraîner la perte de l'implant.

#### **IV-1-5 Complications sinusiennes**

La mise en place d'implants au contact de la membrane sinusienne est une technique couramment utilisée. Dans un sinus sain, une pénétration de l'implant à minima (moins de 2 mm) est asymptomatique si les conditions d'asepsie sont respectées.

Les complications sinusiennes rapportées sont rares. Il s'agit essentiellement de sinusites, d'hémosinus, d'intrusion intra-sinusienne partielle ou totale de l'implant et de fistules ou communication bucco-sinusiennes (Quiney et Coll., 1990 ; Regev et coll, 1995). (122) (123)

Fréquemment, un volume osseux sous-sinusal insuffisant contre-indique l'utilisation des implants endo-osseux. Cependant, des techniques chirurgicales comme les élévations et les comblements sinusiens ont pour but d'envisager la mise en place d'implants (III-4-4). Ces techniques mal conduites peuvent interférer avec l'intégrité anatomique des sinus et leur physiologie.

#### **IV-1-6 Complications muqueuses**

L'inflammation postopératoire est une réaction physiologique. Elle est variable pour chacun selon la nature de l'acte chirurgical. La disparition d'un œdème important ou surtout d'hématomes, peut demander 7 à 20 jours pour disparaître totalement (Tulasne et Riachi, 1991) (124). Leur prévention passe par une manipulation délicate des tissus mous et surtout l'application pendant le premier jour d'une poche de glace en regard de la région opérée.

Des tissus mous peu épais ou fragiles, une fermeture incorrecte du site opératoire, une résorption osseuse crestale excessive ou un enfouissement insuffisant favorisent l'exposition de la vis de couverture.

La fermeture doit être envisagée si l'exposition survient dans les semaines qui suivent la mise en place des implants (Adell et coll., 1981) (99). Pour Zarb et coll. (1990) (120). L'exposition de la vis de couverture dans les 6 premières semaines peut compromettre l'obtention de l'ostéo-intégration.

En postopératoire immédiat, toute compression ou traumatisme des tissus mous par des prothèses fixées ou adjointes doit être évité. Le port de prothèses adjointes est formellement déconseillé pendant les 2 ou 3 premières semaines après l'intervention. Ultérieurement, un rebasage précis et contrôlé permettra d'éviter la survenue de ces complications.

Adell et coll. (1981) (99) rapportent trois types de complications au niveau des tissus mous pendant la période d'ostéo-intégration :

- les perforations gingivales précoces (4,6 %)
- les hyperplasies gingivales (6,7 %)
- les fistules (1,5 %).

Ces complications seront traitées par des interventions ponctuelles associées à une hygiène buccale rigoureuse.

#### **IV-2 Complications tardives et échecs implantaires**

##### **IV-2-1 Complications et échecs biologiques**

###### ***Concernant le tissus osseux :***

Les critères de succès sont ceux d'Albrektsson et coll. (1986) (40). La non ostéo-intégration de l'implant peut se traduire par une mobilité, une douleur ou une perte osseuse péri-implantaire importante.

Les taux d'échecs très variables rapportés, s'expliquent par une appréciation très différente selon les auteurs, des complications et échecs implantaires. Le diagnostic étiologique de l'absence d'ostéo-intégration est souvent difficile à réaliser:

- contamination bactérienne,
- qualité ou quantité osseuse insuffisante,
- chirurgie traumatique (Adell et coll., 1981) (99)
- présence de forces de compression excessives sur l'implant pendant la période de cicatrisation osseuse (Albtektsson, 1988 ; Zarb et coll., 1990) (120)

Une densité osseuse insuffisante est un facteur défavorable pour l'obtention et la pérennité de l'ostéo-intégration.

### **Concernant les tissus mous :**

Lorsque le contrôle de plaque est déficient, une inflammation qualifiée de mucosite implantaire s'installe. La présence d'une perte osseuse associée est le signe d'une péri-implantite (II-2-3-3). Cette perte osseuse péri-implantaire peut être à l'origine de la perte secondaire d'implant (Rosenberg et coll. 1991) (125).

Chez l'édenté partiel, l'accumulation de plaque sur les implants est en moyenne inférieure de 15 à 40 % par rapport aux dents naturelles (Quirynen et coll, 1991) (126). La présence de spirochètes et une forte concentration de bâtonnets Gram (-) (*Pintermedia*, *Fusobacterium* s.p) est observée autour des poches péri-implantaires (Mombelli et van Oosten, 1987) (127).

La présence de gencive kératinisée et attachée est souhaitable en bordure des implants. En effet, ses fonctions principales étant d'empêcher un effondrement des tissus autour de l'émergence de l'implant pouvant entraîner un déficit esthétique et fonctionnel, de faciliter la prise d'empreintes, d'avoir une hauteur et une épaisseur adéquate de gencive pour protéger l'implant et le sillon péri-implantaire, de permettre une sertissure et une attache conjonctive ferme autour de l'implant pour protéger celui-ci des infection et éviter qu'elles ne se propagent en direction apicale et elle permet de faciliter la maintenance. (128) (129)

Les techniques de brossage et l'importance d'une maintenance rigoureuse doivent être précisées aux patients édentés totaux. Ces patients ont en effet perdu toute habitude de brossage.

#### **IV-2-2 Complications et échecs esthétiques**

La prévision du résultat esthétique final est une des clés du succès thérapeutique bien qu'elle soit très subjective. L'analyse du profil psychologique du patient est importante.

Le succès esthétique dépend du respect de la forme, de la longueur et de la teinte des dents. On évaluera également le soutien des lèvres, la ligne du sourire, l'harmonie des collets et l'aspect de la gencive marginale.

Les difficultés esthétiques se rencontrent essentiellement au maxillaire. Le choix de l'option prothétique dépend du degré de résorption du maxillaire (greffe, fausse gencive, etc...). La perte ou l'absence d'une papille interdentaire peut être ressentie comme un échec si le patient n'a pas été prévenu.

#### **IV-2-3 Complications et échecs fonctionnels**

Les échecs fonctionnels sont en rapport avec les troubles de la phonation, de la position linguale ou dus à des rétentions alimentaires (Lundqvist et coll., 1992). (130)

Une prononciation difficile de certaines lettres en particulier du « S » et « T » est fréquente avec les bridges implanto-portés maxillaires (Lundqvist et coll, 1992) (130). C'est une fuite d'air qui se réalise entre la prothèse et le palais, elle peut créer des difficultés phonétiques majeures. Cependant, une période d'adaptation phonétique de 3 mois est le plus souvent suffisante. Pour certains patients des modifications prothétiques sont nécessaires. Une meilleure adaptation de la structure prothétique au palais améliore les problèmes de phonation.

Au niveau mandibulaire, les prothèses implanto-portées sont dans la grande majorité des cas bien tolérées.

#### **IV-2-4 Complications et échecs mécaniques**

Les surcharges occlusales, les infrastructures prothétiques non passives, un rapport couronne clinique implant inapproprié peuvent être à l'origine de complications prothétiques allant jusqu'à l'échec de l'implant avec perte de l'ostéo-intégration.

Pour Baumgarten et Chiche (1995) (131), le respect de la passivité de l'infrastructure prothétique est le paramètre mécanique le plus important. Le schéma occlusal, le dessin prothétique et le nombre d'implants sont des critères également à considérer pour réduire le taux de complication prothétique.

Selon Goodacre (2003) (132), les complications mécaniques en prothèse sur implant sont du plus fréquent au plus rare :

- Perte de rétention ou d'ajustement sur PACSI
- Perte d'élément cosmétique en résine
- Rebasage de PACSI
- Fracture d'attachement sur PACSI
- Perte d'élément cosmétique en céramique
- Fracture de PACSI
- Fracture de la prothèse antagoniste
- Fracture de base en résine
- Perte de vis de prothétique
- Perte de vis de pilier
- Fracture de vis prothétique
- Fracture d'infrastructure prothétique
- Fracture de vis de pilier
- Fractures d'implants

### **Conclusion :**

L'implantologie a changé de façon radicale la pratique de la chirurgie dentaire. Les traitements prothétiques classiques doivent aujourd'hui impérativement être comparés avec la prothèse implantoportée en bénéfice/risque pour le patient.

Il est donc fondamental que les omnipraticiens puissent maîtriser la conception et la réalisation des prothèses implantoportées.

Les taux de succès en prothèse implantaire sont très élevés lorsque les règles fondamentales sont respectées. Cette technique doit donc être intégrée comme un moyen de traitement fiable parmi d'autres, au sein de toute activité d'omnipraticien.

Un traitement bien conduit passe obligatoirement par une étude prothétique pré-implantaire minutieuse. La mise en place chirurgicale des implants ne constitue qu'une étape du traitement. La position des implants doit permettre la réalisation de la prothèse dans des conditions adéquates pour la fonction et l'esthétique. Les étapes cliniques sont simples pour la grande majorité des situations d'édentement.

Cependant, cela implique pour les praticiens l'acquisition des connaissances nécessaires par une formation de qualité appropriée.



## **Bibliographie :**

- (1) Brånemark PI, Hansson BO, Adell R, Breine U, Lindström J, Hallén O, Ohman A. - Scand J Plast Reconstr Surg Suppl. 1977;16:1-132 - Osseointegrated implants in the treatment of the edentulous jaw. Experience from a 10-year period.
- (2) M. Sanz, L. Saphira - Competencies in implant therapy for the dental graduate. Appropriate educational methods- European Journal of Dental Education, 2009
- (3) N. P. Lang, H. De Bruyn - The rationale for the introduction of implant dentistry into the dental curriculum - European Journal of Dental Education, 2009 -
- (4) G. Giroit - La prothèse dentaire sur implants : données cliniques validées – Réalités cliniques 2011. Vol. 22 n° 2
- (5) M. Blanquart, C. Dagonne, I. Jazouli, V. Jaumet - Bilan des thérapeutiques implantaire actuelles – Réalités cliniques 2012 Vol 23, n°1
- (6) O. Laplanche, G. Duminil, T. Texier, D. Serre - La prothèse fixée sur implants : Séquences cliniques spécifiques – Les cahiers de prothèse n° 140 décembre 2007
- (7) Feine JS, Carlsson GE, Awad MA, Chehade A, Duncan WJ, Gizani S, Head T, Heydecke G, Lund JP, MacEntee M, Mericske-Stern R, Mojon P, Morais JA, Naert I, A Payne AGT, Penrod J, Stoker GT, Tawse-Smith A, Taylor TD, Thomason JM, Thomson WM, Wismeijer D. - The McGill consensus statement on over-dentures. Mandibular two-implant overdentures as first choice standard of care for edentulous patients. Gerodontology. 2002
- (8) M. Davarpanah, S. Szmukler-Moncler, Ph. Rajzbaum, K. Davarpanah, G. Demurashvili - Manuel d'implantologie Clinique – 3e édition – édition Cdp 2012
- (9) Hansson S. - The implant neck : smooth or provided with retention elements. A biomechanical approach - Clin Oral Implants Res. 1999 Oct
- (10) Shin YK<sup>1</sup>, Han CH, Heo SJ, Kim S, Chun HJ - Radiographic evaluation of marginal bone level around implants with different neck designs after 1 year - 2006
- (11) Davarpanah M, Jakubowicz-Kohen B, Caraman M – Vers un nouveau type de connexions internes – Implant, 2005 ; Vol 11 N°4 : 275- 284.
- (12) Albrektsson T., Donos N. - Implant survival and complications. The Third EAO consensus conference – Clin Oral Implants Res, 2012 Oct
- (13) Wennerberg A, Albrektsson T. - Suggested guidelines for the topographic evaluation of implant surfaces - Int J Oral Maxillofac Implants.2000
- (14) Wennerberg A, Albrektsson T, Andersson B. - Design and surface characteristics of 13 commercially available oral implant systems - Int J Oral Maxillofac Implants. 1993
- (15) Schenk RK, Lussi A, Higginbottom FL, Buser D. - Bone response to unloaded and loaded titanium implants with a sandblasted and acid-etched surface : a histometric study in the canine mandible - J Biomed Mater Res. 1998
- (16) Godfredsen, K., Berglundh, T. & Lindhe J. - Anchorage of titanium implants with different surface characteristics: an experimental study in rabbits - (2000) Clinical Implant Dentistry & Related
- (17) Sul YT, Jeong Y, Johansson C, Albrektsson T. - Oxidized, bioactive implants are rapidly and strongly integrated in bone. Clin Oral Implants Res. 2006
- (18) Albrektsson T, Wennerberg A. - Oral implant surfaces : review focusing on clinical knowledge of different surfaces. Int J Prosthodont. 2004
- (19) J. Abitbol, P. Cherfane - Etats de surface et péri-implantite – Le fil dentaire n°85 – Septembre 2013
- (20) G. Toque, O. Laplanche, J-R. Ettore, C. Zerbib - Composants prothétiques et connexions en prothèse sur implants – Les cahiers de prothèse n°140 décembre 2007
- (21) X. Rodriguez-Ciurana, X. Vela-Nebot, M. Segala, JL. Calvo, J. Cambra, V. Mendez, DP. Tarnow - The effect of interimplant distance on the height of the interimplant bone crest when using platform-switched implants – Int J Periodontics Restorative Dent. 2009
- (22) X. Rodriguez, X. Vela, JL. Calvo, J. Nart, CF. Stappert - Effect of platform switching on collagen fiber orientation and bone resorption around dental implants : a preliminary histologic animal study – Int J Oral Maxillofac Implants. 2012

- (23) Alvaro Navajas Acedo, Jaime Jiménez Garcia - Arrangement of peri-implant connective tissue fibers around platform-switching implants with conical abutments and its relationship to the underlying bone : a Human histologic study – Borg Bcn 2016
- (24) R. Noharet, B. Cannas, L. Gillot - Piliers implantaires : anticiper le choix – L'information dentaire n°20 – 19 mai 2010
- (25) O. Laplanche, G. Duminil, E. Leforestier - Occlusion en prothèse implantaire – L'information dentaire n° 32 – 2012
- (26) P. Mariani, P. Margossian, G. Laborde - Choix d'un concept occlusal en implantologie – Stratégie prothétique février 2008 – vol 8 n° 1
- (27) Worthington P, Bolender CL, Taylor TD. -Int J Oral Maxillofac Implants. 1987 - The Swedish system of osseointegrated implants: problems and complications encountered during a 4-year trial period.
- (28) JC. Gimonet - Quelle place réserver à l'implantologie dans la thérapeutique prothétique ? – Cahier de prothèse n° 140 décembre 2007
- (29) O. Fromentin, R. Popelut - Comprendre et contrôler le vissage en prothèse implantaire -- Alternatives prothétiques 2005 - n° 28
- (30) Gratton DG, Aquilino SA, Stanford CM. Micromotion and dynamic fatigue properties of the dental implant-abutment interface. J Prosthet Dent.,2001
- (31) Siamos G, Winkler S, Boberick KG. The Relationship Between Implant - Preload and Screw Loosening on Implant-supported protheses. J Oral Implantology, 2002
- (32) M. Lamy - Prothèse implantaire fixe scellée et vissée à l'heure du numérique – L'information dentaire – Mars 2011 n° 12
- (33) P. Russe, P. Missika - Débuter en implantologie : la phase chirurgicale – Les cahiers de prothèse n°140 décembre 2007
- (34) G. Princ, T. Piral, JF. Gaudy, E. Henriot, M. Moret, B. Salmon - Chirurgie osseuse préimplantaire – éditions Cdp, 2013
- (35) E. Vereeck - Pratikadent – editions Luigi Castelli, 2007
- (36) Lekholm U, Zarb GA. In: Patient selection and preparation. Tissue integrated prostheses: osseointegration in clinical dentistry. Branemark PI, Zarb GA, Albrektsson T, editor. Chicago: Quintessence Publishing Company; 1985. p. 199–209.
- (37) Trisi P, Rao W Clin - Oral Implants Res. 1999 Feb; Bone classification: clinical-histomorphometric comparison.
- (38) Smith GC - Aust Prosthodont Soc Bull. 1985 Dec; Surgical principles of the Brånemark osseointegration implant system.
- (39) Albrektsson T, Johansson C. Osteoinduction, osteoconduction and osseointegration. Eur Spine J. 2001 Oct
- (40) Albrektsson T, Zarb G, Worthington P, Eriksson AR - Int J Oral Maxillofac Implants. 1986 - The long-term efficacy of currently used dental implants: a review and proposed criteria of success.
- (41) M. Davarpanah, S. Szmukler-Moncler - Théorie et pratique de la mise en charge immédiate – Quintessence international 2007
- (42) Berglundh T, Lindhe J, Ericsson I, Marinello CP, Liljenberg B, Thomsen P - The soft tissue barrier at implants and teeth. Clin Oral Implants Res. 1991
- (43) Listgarten MA, Lang NP, Schroeder HE, Schroeder A - Periodontal tissues and their counterparts around endosseous implants..Clin Oral Implants Res. 1991
- (44) Hermann JS, Buser D, Schenk RK, Schoolfield JD, Cochran DL. Biological Width around one- and two-piece titanium implants. Clin Oral Implants Res. déc 2001
- (45) Ericsson I<sup>1</sup>, Lindhe J - J Clin Periodontol. 1993 – Probing depth at implants and teeth. An experimental study in the dog.
- (46) Lindhe J, Meyle J, Group D of European Workshop on Periodontology. Peri-implant diseases: Consensus Report of the Sixth European Workshop on Periodontology. J Clin Periodontol. 2008
- (47) Mombelli A, Müller N, Cionca N. The epidemiology of peri-implantitis. Clin Oral Implants Res. 2012

- (48) Atieh MA, Alsabeeha NHM, Faggion CM, Duncan WJ. The frequency of peri-implant diseases: a systematic review and meta-analysis. *J Periodontol.* 2013
- (49) Toijanic JA, Ward CB, Gewerth ME, Banakis ML. A longitudinal clinical comparison of plaque-induced inflammation between gingival and peri-implant soft tissues in the maxilla. *J Periodontol.* 2001 Sep
- (50) Renvert S, Roos-Jansåker A-M, Lindahl C, Renvert H, Rutger Persson G. Infection at titanium implants with or without a clinical diagnosis of inflammation. *Clin Oral Implants Res.* 2007
- (51) Rocchietta I, Nisand D. A review assessing the quality of reporting of risk factor research in implant dentistry using smoking, diabetes and periodontitis and implant loss as an outcome: critical aspects in design and outcome assessment. *J Clin Periodontol.* 2012
- (52) [http://ancien.odonto.univ-rennes1.fr/old\\_site/qip126.htm](http://ancien.odonto.univ-rennes1.fr/old_site/qip126.htm) (Université de Rennes 1 - Faculté d'odontologie - Question d'internat en parodontologie – Question n° 126 Indications et contre-indications implantaire)
- (53) Cinquieme conference de consensus en thérapeutique anti-infectieuse prophylaxie de l'endocardite infectieuse 27 mars 1992 - Paris sous l'égide de la Société de Pathologie Infectieuse de Langue Française (SPILF) avec la collaboration de la Société Française de Cardiologie (SFC)
- (54) Johansson G, Pamqvist S, Svenson B : Effects of early placement of a single tooth implant. A case report. *Clin Oral Implants Res.* 1994
- (55) Roberts WE, Simmons KE, Garetto LP, De Castro RA : Bone physiology and metabolism in dental implantology: risk factors for osteoporosis and other metabolic bone diseases. *Implant Dent.* 1992
- (56) Bain CA, Moy PK : The association between the failure of dental implants and cigarette smoking. *Int J Oral Maxillofac Implants.* 1993
- (57) De Bruyn H, Collaert B: The effect of smoking on early implant failure. *Clin Oral Implants Res.* 1994
- (58) Malmstrom HS, Fritz ME, Timmis DP, Van Dyke TE : Osseo-integrated implant treatment of a patient with rapidly progressive periodontitis. A case report. *J Periodontol.* 1990
- (59) P. Boghanim, S. Armand, P. Campan, LP. Gayraud, L. Gineste, O. Le Gac - Observation du site implantaire : conséquences cliniques – Stratégie prothétique avril 2008 – vol 8, n° 2
- (60) Roos Jansacker AM, Renvert H, Lindahl C, Renvert S. Nine to fourteen year follow up of implant treatment, Part III : factors associated with peri implant lesions. *Journal of clinical periodontology* 2006
- (61) Fradeani, Mauro - *Esthetic Rehabilitation in Fixed Prosthodontics, Volume 1 Esthetic Analysis: A Systematic Approach to Prosthetic Treatment* - 2004
- (62) Davarpanah M., Szmukler-Moncler S., Davarpanah K., Rajzbaum P. – *Implantologie assistée par ordinateur* – Edition CdP 2011
- (63) Decup F., Renouard F. - *Planification générale d'un traitement prothétique implanto-porté – Réalités cliniques vol. 20 n°1* 2009
- (64) Bodin T., Fanelli G., Pocholle P., Ramdine J. - *Conditions de réalisation des actes d'implantologie orale : environnement technique* – Haute Autorité de santé / Service évaluation des actes professionnels – Juillet 2008
- (65) G. Girot - *La prothèse dentaire sur implants : données cliniques validées – Réalités cliniques* 2011. Vol. 22 n° 2
- (66) Touati B., *L'implant et son positionnement, Titane*, HS Sept 2009
- (67) DP. Tarnow, SC. Cho, SS. Wallace - The effect of inter-implant distance on the height of inter-implant bone crest – *J Periodontol.* 2000
- (68) Nedir R<sup>1</sup>, Bischof M, Briaux JM, Beyer S, Szmukler-Moncler S, Bernard JP. - *Clin Oral Implants Res.* 2004 - A 7-year life table analysis from a prospective study on ITI implants with special emphasis on the use of short implants. Results from a private practice.
- (69) Davarpanah M., Szmukler-Moncler S., Davarpanah K., Rajzbaum P. – *Implantologie assistée par ordinateur* – Edition CdP 2011

- (70) A. Seban, P. Bonnaud - Pratique clinique des greffes osseuses et implants – édition Masson 2012
- (71) Misch CE<sup>1</sup>, Steingra J, Barboza E, Misch-Dietsh F, Cianciola LJ, Kazor C - J Periodontol. 2006 - Short dental implants in posterior partial edentulism: a multicenter retrospective 6-year case series study.
- (72) JC. Gimonet - Quelle place réserver à l'implantologie dans la thérapeutique prothétique ? - Cahier de prothèse n° 140 décembre 2007
- (73) Gotfredsen K<sup>1</sup>, Nimb L, Hjørting-Hansen E, Jensen JS, Holmén A - Clin Oral Implants Res. 1992 - Histomorphometric and removal torque analysis for TiO<sub>2</sub>-blasted titanium implants. An experimental study on dogs.
- (74) Levy D, Deporter DA, Pilliar RM, Watson PA, Valiquette N - Initial healing in the dog of submerged versus non-submerged porous-coated endosseous dental implants..Clin Oral Implants Res. 1996
- (75) Ericsson I, Nilner K, Klinge B, Glantz PO - Radiographical and histological characteristics of submerged and nonsubmerged titanium implants. An experimental study in the Labrador dog..Clin Oral Implants Res. 1996
- (76) Abrahamsson I, Berglundh T, Moon IS, Lindhe J - Peri-implant tissues at submerged and non-submerged titanium implants. J Clin Periodontol. 1999
- (77) Schroeder A, van der Zypen E, Stich H, Sutter F - The reactions of bone, connective tissue, and epithelium to endosteal implants with titanium-sprayed surfaces. J Maxillofac Surg. 1981
- (78) Abrahamsson I<sup>1</sup>, Berglundh T, Wennström J, Lindhe J - Clin Oral Implants Res. 1996 - The peri-implant hard and soft tissues at different implant systems. A comparative study in the dog
- (79) Boioli LT<sup>1</sup>, Penaud J, Miller N - Clin Oral Implants Res. 2001 - A meta-analytic, quantitative assessment of osseointegration establishment and evolution of submerged and non-submerged endosseous titanium oral implants.
- (80) JP. Blanchard - Les techniques d'empreintes implantaire, de l'empreinte unitaire à l'empreinte complète - L'information dentaire n° 32 - 2012
- (81) Y. Benhamou, Y. Allard, Y. Charbit, P. Mahler - La prise d'empreintes en prothèse sur implants : problèmes et erreurs - Stratégie prothétique septembre-octobre 2010 - vol 10, n° 4
- (82) Lee YJ, Heo SJ, Koak JY, Kim SK. - Accuracy of different impression techniques for internal-connection implants - Int J Oral Maxillofac Implants. 2009
- (83) O. Fromentin, B. Tavernier - Assemblage des prothèses implanto-portées - L'information dentaire n° 32 - 2012
- (84) S. Hassaneyn - Maintenance en implantologie - Le fil dentaire n° 95 - 2014
- (85) B. Sojod, T. Majid Abillama - La maintenance péri-implantaire - Le fil dentaire octobre 2013
- (86) Axelsson P, Lindhe J - J Clin Periodontol. 1981 - The significance of maintenance care in the treatment of periodontal disease.
- (87) Heitz-Mayfield LJ, Needleman I, Salvi GE, Pjetursson BE - Int J Oral Maxillofac Implants. 2014 - Consensus statements and clinical recommendations for prevention and management of biologic and technical implant complications.
- (88) Axelsson P, Lindhe J - J Clin Periodontol. 1981 - The significance of maintenance care in the treatment of periodontal disease.
- (89) Pjetursson BE, Helbling C, Weber H.P, Matuliene G, Salvi GE, Brägger U, Schmidin K, Zwahlen M, Lang NP. Péri implantitis susceptibility as it relates to periodontal therapy and supportive care. Chir Oral Implants : Res 2012
- (90) Heitz-Mayfield LJA. Péri implant diseases : diagnosis and risk indicators. J. Chir. Periodontal. 2008
- (91) Todescan S, Lavigne S, Kelekis-Cholakakis A - J Can Dent Assoc. 2012 - Guidance for the maintenance care of dental implants: clinical review.
- (92) Lindhe J<sup>1</sup>, Meyle J - J Clin Periodontol. 2008 - Peri-implant diseases: Consensus Report of the Sixth European Workshop on Periodontology

- (93) O'Leary TJ, Drake RB, Naylor JE. The plaque control record. *J Periodontol.* 1972
- (94) Lindquist LW, Rocker B, Carlsson GE. Bone resorption around fixtures in edentulous patients treated with mandibular fixed tissue-integrated prostheses. *J Prosthet Dent* 1988
- (95) Mombelli A, Van Oosten MAC, Schürch E, Lang NP. The microbiota associated with successful or failing osseointegrated titanium implants. *Oral Microbiol Immunol* 1987
- (96) Lang NP<sup>1</sup>, Wetzel AC, Stich H, Caffesse RG - *Clin Oral Implants Res.* 1994 - Histologic probe penetration in healthy and inflamed peri-implant tissues.
- (97) Schou S<sup>1</sup>, Holmstrup P, Stoltze K, Hjørting-Hansen E, Fiehn NE, Skovgaard LT - *Clin Oral Implants Res.* 2002 - Probing around implants and teeth with healthy or inflamed peri-implant mucosa/gingiva. A histologic comparison in cynomolgus monkeys (*Macaca fascicularis*).
- (98) Jepsen S<sup>1</sup>, Rühling A, Jepsen K, Ohlenbusch B, Albers HK - *Clin Oral Implants Res.* 1996 - Progressive peri-implantitis. Incidence and prediction of peri-implant attachment loss.
- (99) Adell R, Lekholm U, Rockler B, Brånemark PI. A 15-year study of osseointegrated implants in the treatment of the edentulous jaw. *Int J Oral Surg.* 1981
- (100) Lazzara RJ, Porter SS - *Int J Periodontics Restorative Dent.* 2006 - Platform switching: a new concept in implant dentistry for controlling postrestorative crestal bone levels.
- (101) Canullo L<sup>1</sup>, Pace F, Coelho P, Sciubba E, Vozza I - *Med Oral Patol Oral Cir Bucal.* 2011 - The influence of platform switching on the biomechanical aspects of the implant-abutment system. A three dimensional finite element study.
- (102) Humphrey S - *Dent Clin North Am.* 2006 - Implant maintenance.
- (103) Kim Y, Oh TJ, Misch CE, Wang HL. Occlusal considerations in implant therapy: clinical guidelines with biomechanical rationale. *Clin Oral Implants*, 2005.
- (104) Zarb GA<sup>1</sup>, Schmitt A - *J Am Dent Assoc.* 1996 - The edentulous predicament : A prospective study of the effectiveness of implant-supported fixed prostheses.
- (105) Gunsolley JC - *J Dent.* 2010 - Clinical efficacy of antimicrobial mouthrinses
- (106) Schwarz F<sup>1</sup>, Ferrari D, Popovski K, Hartig B, Becker J - *J Biomed Mater Res B Appl Biomater.* 2009 - Influence of different air-abrasive powders on cell viability at biologically contaminated titanium dental implants surfaces.
- (107) Marotti J<sup>1</sup>, Tortamano P, Cai S, Ribeiro MS, Franco JE, de Campos TT - *Lasers Med Sci.* 2013 - Decontamination of dental implant surfaces by means of photodynamic therapy.
- (108) Claffey N, Clarke E, Polyzois I, Renvert S. Surgical treatment of peri-implantitis. *J Clin Periodontol.* 2008
- (109) Renvert S, Polyzois I, Maguire R. Re-osseointegration on previously contaminated surfaces: a systematic review. *Clin Oral Implants Res.* 2009
- (110) Persson LG, Berglundh T, Lindhe J, Sennerby L. Re-osseointegration after treatment of peri-implantitis at different implant surfaces. An experimental study in the dog. *Clin Oral Implants Res.* 2001
- (111) Giovannoli J-L, Renvert S, Benqué E-P. *Péri-implantites.* Paris, France: Quintessence international, 2012
- (112) Perisse J., Denis JA., Delikan I., Nguyen PU - *Les complications implantaïres – La lettre de la stomatologie*
- (113) Adell R<sup>1</sup>, Eriksson B, Lekholm U, Brånemark PI, Jemt T - *Int J Oral Maxillofac Implants.* 1990 - Long-term follow-up study of osseointegrated implants in the treatment of totally edentulous jaws.
- (114) Albrektsson T<sup>1</sup>, Dahl E, Enbom L, Engevall S, Engquist B, Eriksson AR, Feldmann G, Freiberg N, Glantz PO, Kjellman O, et al. - *J Periodontol.* 1988 - Osseointegrated oral implants. A Swedish multicenter study of 8139 consecutively inserted Nobelpharma implants.
- (115) *Int J Oral Maxillofac Implants.* 1998 Mar-Apr;13(2):253-62.
- (116) Mason M., Tripplet G., Alfonso W. - Life-threatening hemorrhage from placement of a dental implant. *JOMS* 1990
- (117) Laboda G. - Life-threatening hemorrhage after placement of an endosseous implant: report of case. *JADA* 1990

- (118) Ten Bruggengate C., Krekeler G., Kraaijenhagen. Hemorrhage of the floor of the mouth resulting from lingual perforation during implant placement: a clinical report. JOMI 1993
- (119) Upton LG, Rajvanakarn M, Hayward JR - J Oral Maxillofac Surg. 1987 - Evaluation of the regenerative capacity of the inferior alveolar nerve following surgical trauma.
- (120) Zarb GA<sup>1</sup>, Albertsson T - Cah Prothese. 1990 - Criteria for determining clinical success with osseointegrated dental implants.
- (121) Eriksson RA, Adell R - J Oral Maxillofac Surg. 1986 - Temperatures during drilling for the placement of implants using the osseointegration technique.
- (122) Quiney RE, Brimble E, Hodge M - Maxillary sinusitis from dental osseointegrated implants. J Laryngol Otol. 1990
- (123) Regev E<sup>1</sup>, Smith RA, Perrott DH, Pogrel MA - Int J Oral Maxillofac Implants. 1995 - Maxillary sinus complications related to endosseous implants.
- (124) Tulasne JF, Riachi F - J Parodontol. 1991 - Dental implant complications
- (125) Rosenberg ES<sup>1</sup>, Torosian JP, Slots J - Clin Oral Implants Res. 1991 - Microbial differences in 2 clinically distinct types of failures of osseointegrated implants.
- (126) Quirynen M<sup>1</sup>, Naert I, van Steenberghe D, Teerlinck J, Dekeyser C, Theuniers G - J Clin Periodontol. 1991 - Periodontal aspects of osseointegrated fixtures supporting an overdenture. A 4-year retrospective study.
- (127) Mombelli A, van Oosten MA, Schurch E Jr, Land NP - Oral Microbiol Immunol. 1987 - The microbiota associated with successful or failing osseointegrated titanium implants.
- (128) Ono Y. , Nevins M. , Cappetta E. G. The need for keratinized tissue for implant. Chicago Quintessence Publishing CO; 1998
- (129) Wennstrom J. L. , Bengazi F. , Lekholm U. The influence of the masticatory mucosa on the peri-implant soft tissue condition. Clin Oral Implants Res. 1994
- (130) Lundqvist S<sup>1</sup>, Haraldson T - Scand J Dent Res. 1992 - Oral function in patients wearing fixed prosthesis on osseointegrated implants in the maxilla: 3-year follow-up study.
- (131) Baumgarten HS<sup>1</sup>, Chiche GJ - Compend Contin Educ Dent. 1995 - Diagnosis and evaluation of complications and failures associated with osseointegrated implants.
- (132) Goodacre CJ<sup>1</sup>, Bernal G, Rungcharassaeng K, Kan JY - J Prosthet Dent. 2003 - Clinical complications with implants and implant prostheses.

## *Serment d'Hippocrate*

*En présence des Maîtres de cette Faculté, de mes chers condisciples, devant l'effigie d'Hippocrate,*

*Je promets et je jure, au nom de l'Être Suprême, d'être fidèle aux lois de l'Honneur et de la probité dans l'exercice de La Médecine Dentaire.*

*Je donnerai mes soins gratuits à l'indigent et n'exigerai jamais un salaire au-dessus de mon travail, je ne participerai à aucun partage clandestin d'honoraires.*

*Admis dans l'intérieur des maisons, mes yeux ne verront pas ce qui se passe, ma langue taira les secrets qui me seront confiés et mon état ne servira pas à corrompre les mœurs ni à favoriser le crime.*

*Je ne permettrai pas que des considérations de religion, de nation, de race, de parti ou de classe sociale viennent s'interposer entre mon Devoir et mon patient.*

*Je garderai le respect absolu de la vie humaine dès sa conception.*

*Même sous la menace, je n'admettrai pas de faire usage de mes connaissances médicales contre les lois de l'Humanité.*

*Respectueux et reconnaissant envers les Maîtres, je rendrai à leurs enfants l'instruction que j'ai reçue de leurs pères.*

*Que les hommes m'accordent leur estime si je suis fidèle à mes promesses,*

*Que je sois couvert d'opprobre et méprisé de mes confrères si j'y manque.*

## Approbation – Improbation

Les opinions émises par les dissertations présentées, doivent être considérées comme propres à leurs auteurs, sans aucune approbation ou improbation de la Faculté de Chirurgie dentaire (1).

Lu et approuvé,

Vu,  
Nice, le

Le Président du jury,

Le Doyen de la Faculté de  
Chirurgie Dentaire de l'UNS

Professeur

Professeur Laurence LUPI

(1) Les exemplaires destinés à la bibliothèque doivent être obligatoirement signés par le Doyen et par le Président du Jury.



**Edouard MILLAC**

**IMPLANTOLOGIE :  
DOCUMENT PEDAGOGIQUE POUR LA  
FORMATION INITIALE**

**Thèse** : Chirurgie Dentaire, Nice, 2018, n°42571804

**Directeur de thèse** : Docteur Olivier LAPLANCHE

**Mots-clés** : Implantologie; Débuter; Initiation; Bases fondamentales; Prothèse implanto-portée

**Résumé:**

Ce travail a pour objectif de regrouper les informations nécessaires aux étudiants pour comprendre et débiter l'implantologie dans le cadre de leur formation initiale à partir de la 5<sup>ème</sup> année d'étude.

Un premier chapitre présente les solutions prothétiques envisageables en implantologie pour le traitement de l'édentement unitaire, partiel et complet.

Un second chapitre rappelle les aspects fondamentaux (matériel et matériau implantaire, environnement osseux et muqueux).

Un troisième chapitre détaille la succession d'actes cliniques de la prise en charge implanto-prothétique, du diagnostic à l'assemblage et à la maintenance.

Un quatrième synthétise les différentes complications rencontrées en implantologie, immédiates et à plus ou moins long terme, chirurgicales et prothétiques.