HAL
open science

Les applications cliniques de la tomographie volumétrique numérisée à faisceau conique dans les atteintes de furcation

Audrey Berdah

To cite this version:

Audrey Berdah. Les applications cliniques de la tomographie volumétrique numérisée à faisceau conique dans les atteintes de furcation. Sciences du Vivant [q-bio]. 2017. dumas-01707120

HAL Id: dumas-01707120

https://dumas.ccsd.cnrs.fr/dumas-01707120

Submitted on 12 Feb 2018

HAL is a multi-disciplinary open access archive for the deposit and dissemination of scientific research documents, whether they are published or not. The documents may come from teaching and research institutions in France or abroad, or from public or private research centers.

L'archive ouverte pluridisciplinaire **HAL**, est destinée au dépôt et à la diffusion de documents scientifiques de niveau recherche, publiés ou non, émanant des établissements d'enseignement et de recherche français ou étrangers, des laboratoires publics ou privés.

Distributed under a Creative Commons Attribution - NonCommercial - NoDerivatives 4.0 International License

UNIVERSITE PARIS DIDEROT - PARIS 7

FACULTE DE CHIRURGIE DENTAIRE
5, Rue Garancière 75006 PARIS

Année 2017 Thèse N°:

N° attribué par la bibliothèque :

THESE pour le DIPLOME D'ETAT DE DOCTEUR

en CHIRURGIE DENTAIRE

présentée et soutenue publiquement le 29 mars 2017

par **BERDAH Audrey**

LES APPLICATIONS CLINIQUES DE LA TOMOGRAPHIE VOLUMETRIQUE NUMERISEE A FAISCEAU CONIQUE DANS LES ATTEINTES DE FURCATION

Directeur de these: Mme le Professeur Fani ANAGNOSTOU

JURY

Mme le Professeur Fani ANAGNOSTOU	Président
M le Docteur Pascal COLLIN	Assesseur
Mme le Docteur Julianne ISAAC	Assesseur
M. le Docteur Grégoire KUHN	Assesseur
M. le Docteur Benjamin POMES	Assesseur
Mme le Docteur Katherine SEMENNIKOVA	Assesseur

U N I V E R S I T E P A R I S D I D E R O T – P A R I S 7

Présidente de l'Université :	Mme la Professeure Christine CLERICI
Doyen de l'U.F.R. d'Odontologie :	M. le Professeur Robert GARCIA
Directrice Générale des Services :	Madame Pascale SAINT-CYR

J U R Y

Mme le Professeur Fani ANAGNOSTOU	Président
M. le Docteur Pascal COLLIN	Assesseur
Mme le Docteur Julianne ISAAC	Assesseur
M. le Docteur Grégoire KUHN	Assesseur
M. le Docteur Benjamin POMES	Assesseur
Mme le Docteur Katherine SEMENNIKOVA	Assesseur

Mme le Professeur Fani ANAGNOSTOU Docteur en Chirurgie Dentaire
Diplôme de Doctorat
Professeur des Universités - Praticien Hospitalier

Pour l'honneur que vous me faites d'être à la présidence de ce jury ainsi que pour l'honneur que vous m'avez fait de bien vouloir diriger ce travail, pour votre bienveillance, votre compétence, vos conseils avisés, et votre attention.
Veuillez trouver l'expression de ma profonde reconnaissance ainsi que mes sincères remerciements.

M. le Docteur Pascal COLLIN Docteur en Chirurgie Dentaire
Diplôme d'Etat en Odontologie
Maître de Conférences des Universités - Praticien Hospitalier

Pour l'honneur que vous me faites de siéger à ce jury, veuillez trouver ici le témoignage de mon profond respect et de ma respectueuse considération.

Mme le Docteur Juliane ISAAC Docteur en Biologie
Maître de Conférences des Universités Associée

Pour l'honneur que vous me faites de siéger à ce jury, veuillez trouver ici le témoignage de mon profond respect et de ma respectueuse considération.

M. le Docteur Grégoire KUHN Docteur en Chirurgie Dentaire
Diplôme de Doctorat
Maître de Conférences des Universités - Praticien Hospitalier

Pour l'honneur que vous me faites de siéger à ce jury, veuillez trouver ici le témoignage de mon profond respect et de ma respectueuse considération.

M. le Docteur Benjamin POMES Docteur en Chirurgie Dentaire
Assistant Hospitalo-Universitaire

Pour l'honneur que vous me faites de siéger à ce jury, veuillez trouver ici le témoignage de mon profond respect et de ma respectueuse considération.

Mme le Docteur Katherine SEMENNIKOVA Docteur en Chirurgie Dentaire
Assistante Hospitalo-Universitaire

Pour l'honneur que vous me faites de siéger à ce jury, veuillez trouver ici le témoignage de mon profond respect et de ma respectueuse considération.

Table des Matières :

Abréviations……...2

1. Introduction…….3

2. Principes fondamentaux de la Tomographie Volumétrique Numérisée à Faisceau Conique…….....4

2.1 Histoire et évolution…….4

2.2 Techniques d'acquisition d'imagerie ……..5

2.3 Applications de la Tomographie Volumétrique Numérisée à Faisceau Conique en odontologie ……..10

2.4 Avantages et limites de la Tomographie Volumétrique Numérisée à Faisceau Conique par rapport aux autres radiographies……..15

3. Rappels : Parodonte et Maladies parodontales…….18

3.1 Anatomie du parodonte……..18

3.1.1 La gencive ……19

3.1.2 Le ligament alvéolo-dentaire ou desmodonte ……..19

3.1.3 Le cément…….....20

3.1.4 L'os alvéolaire……..20

3.2 La maladie parodontale……..21

3.2.1 Les gingivites ……...23

3.2.2 Les parodontites ……...23

3.3 Caractéristiques et particularités des défauts osseux lors de la maladie parodontale ……...24

3.3.1 Les récessions ……24

3.3.2 Les poches parodontales ……....26

3.3.3 Les atteintes de furcation ……...26

3.3.4 Thérapeutiques de traitement des atteintes de furcation ……....33

4. Analyse bibliographique des applications de la Tomographie Volumétrique Numérisée à Faisceau Conique en parodontologie dans le diagnostic et le traitement des atteintes de furcations ……38

4.1 Diagnostic des furcations ……..39

4.1.1 Etudes expérimentales ……...39

4.1.2 Etudes cliniques …….....46

4.2 Biométrie des furcations ……....50

4.3 Décisions thérapeutiques ……..58

5. Conclusion ……..65

6. Bibliographie……...67

7. Index des illustrations ……71

Dernière page de la Thèse ……73

ABREVIATIONS :

3D : Trois dimensions

2D : Deux dimensions

ATM : Articulation temporo-mandibulaire

CBCT : Tomographie volumétrique numérisée à faisceau conique

CCD : Capteur photoélectrique

CMOS : Capteur composé de photodiodes

CT : Tomodensitométrie classique

FOV : Champ de vision

HD : Haute définition

IRM : Imagerie par résonnance magnétique

OPT : Orthopantomogramme

PPD : Profondeur de poche

1.Introduction

En parodontologie, l'évaluation de l'état des dents et de l'os alvéolaire se fait en grande partie grâce aux modalités d'imagerie en deux dimensions traditionnelles telles que la radiographie périapicale, la technique bilan long cône et la radiographie panoramique. Bien que ces techniques soient très utiles et causent une exposition au rayonnement moindre, elles ne peuvent pas toujours déterminer l'architecture tridimensionnelle des défauts osseux.

Par conséquent, un système d'imagerie qui donnerait une vision en trois dimensions sans distorsion de la dent et de ses structures environnantes est essentiel pour améliorer le diagnostic. Une lésion parodontale bien diagnostiquée justifie un traitement approprié.

Dans le domaine médical, l'imagerie 3D en utilisant la tomodensitométrie est disponible depuis de nombreuses années, mais en odontologie, son application est limitée aux cas de traumatismes en chirurgie maxillo-faciale et au diagnostic des maladies de la tête et du cou. L'utilisation systématique de la tomodensitométrie classique (CT) n'est pas acceptée en raison de son coût, du rayonnement excessif et plus généralement de sa disponibilité. Au cours des dernières années, une nouvelle technologie de tomodensitométrie à faisceau conique, le CBCT, est désormais disponible dans les cabinets dentaires et les hôpitaux. Il est moins couteux, moins encombrant et génère de plus faibles doses de rayonnements X (cinq fois moins que la CT). Les nouvelles machines CBCT sont comparables en taille aux machines panoramiques.

Le CBCT offre une acquisition rapide et précise d'images pouvant être visualisées avec une excellente résolution et restructurées en trois dimensions dans n'importe quel plan. Aujourd'hui, la numérisation des images CBCT est devenue précieuse en implantologie et en parodontologie. Dans cette thèse, nous parlerons donc, après des rappels sur la technique d'imagerie du CBCT, sur les tissus du parodonte et les maladies parodontales, des applications du CBCT en parodontologie dans le diagnostic et le traitement de atteintes de furcations.

2. Principes fondamentaux de la Tomographie Volumétrique Numérisée à Faisceau Conique

2.1 Histoire et évolution des techniques radiographiques

L'imagerie en deux dimensions est une projection du faisceau conique de rayons X. Un faisceau de rayons X homogène traverse la structure anatomique, il y est ainsi absorbé. Son rayonnement émergeant vient taper contre un récepteur numérique (ou argentique), ce qui va révéler son image latente : c'est *le procédé de RONTGEN*.

La projection de cette structure en trois dimensions est traduite par une image en deux dimensions. La projection de l'image dépend de la place du foyer ainsi que du récepteur. L'imagerie sectionnelle restitue des images en 3D et fourni le volume de l'objet examiné. La tomographie est un système de radiographie qui donne des images en coupes selon un plan vertical, horizontal et oblique pour détailler des structures anatomiques.

Le français André BOCAGE invente la technique d'imagerie sectionnelle la plus ancienne et sa réalisation est concrétisée par l'italien Alessandro VALLEBONA. En 1922, le brevet de cette technique, dite sectionnelle, qui discrimine plan par plan des structures anatomiques complexes est déposé.

Le développement de la tomodensitométrie à rayons X se fait dans les années 1960.

Le premier scanner crânien est réalisé à Londres dans les années 1970. En 1972, G.N HOUNSFIELD avec CORMACK crée un scanner dans lequel les données numériques sont traitées par ordinateur. Après leur reconstruction, les images en coupes permettent de réaliser une image en trois dimensions. Ce procédé va leur valoir le prix Nobel de 1979. A cette époque, la durée d'acquisition d'une coupe était de 5 minutes.

Ce système repose sur le théorème de RADON de 1917, c'est-à-dire le fait de reproduire une fonction réelle à deux variables (une image) à partir de ses projections selon des droites concourantes.

Le développement de la tomodensitométrie hélicoïdale n'arrive qu'en 1989, il s'agit de la 4ème génération de scanner. Cette méthode d'imagerie est constituée d'un tube et d'une couronne de détecteurs. Le tube est en rotation et la durée d'acquisition d'une coupe est à présent d'une seconde. Le scanner à deux barrettes arrive en 1922. Le principe même du scanner multibarrettes est celui où plusieurs détecteurs en action gravitent autour du patient lors d'une rotation du tube à rayons X. Au fil des années, le nombre de barrettes va augmenter. En 2005, le scanner à double tube se distingue, il est constitué de deux sources de rayons X à angles droits dans lequel 64 barrettes sont utilisées et on peut acquérir une coupe en 75 ms.

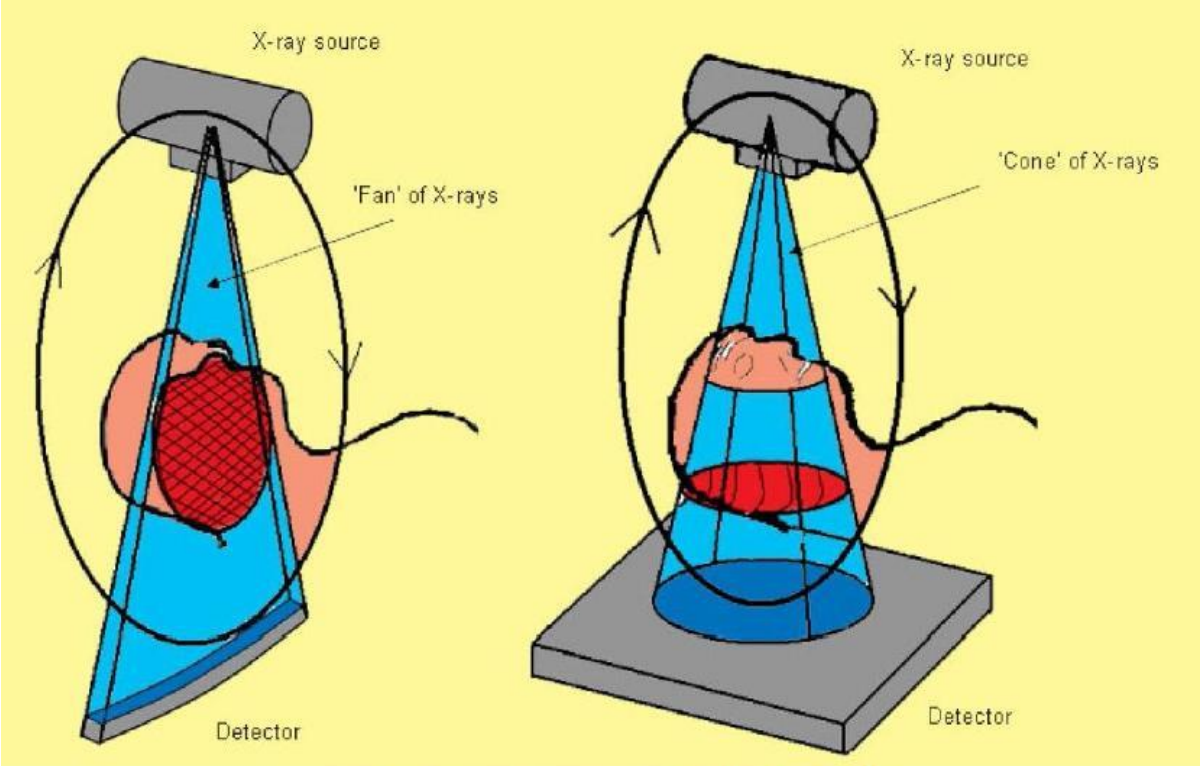

Comparaison du rayon mince de la tomodensitométrie avec le faisceau conique du Cone Beam du CBCT (1)

http://www.sedentexct.eu/content/technical-description-cbct

Ensuite, l'imagerie sectionnelle se renouvèle et développe la tomographie volumique à faisceau conique (CBCT). Le premier appareil CBCT apparait en 1990 : c'est le New Tom QRDVT 9000r. Le CBCT se base sur l'acquisition d'un volume et permet de réaliser des reconstructions en trois dimensions : le CBCT travaille avec un faisceau ouvert en forme de cône ce qui permet en une seule révolution de balayer l'ensemble du volume à radiographier (HAS 2009)

2.2 Techniques d'acquisition d'imagerie

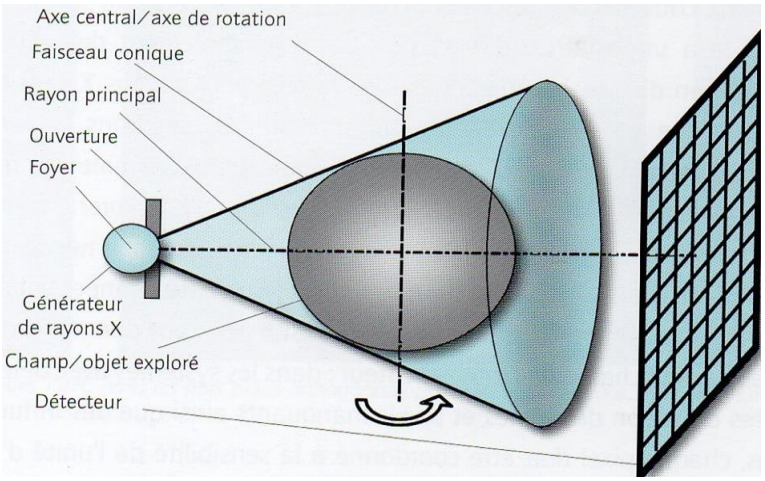

Représentation schématique de la géométrie et des composants du système CBCT (2)
NEUGEBAUER,ZOLLER 2014

Ce système comprend un générateur de rayon x qui émet le faisceau conique, un détecteur plan, et un système informatique qui traitera par la suite les images. Le patient se place en décubitus dorsal ou en position assise soit debout avec un repose menton. Aucune préparation n'est requise si ce n'est qu'il faut retirer les piercings, les boucles d'oreille, les lunettes et autre objets métalliques présents dans le champ.

La technique d'acquisition est fondée sur l'émission pulsée du faisceau conique ouvert provenant d'un générateur de rayons X, passant à travers l'objet à explorer. Il sera ensuite analysé après atténuation par un système de détection. Le tube à rayons X et l'aire des détecteurs sont opposés, solidaires et alignés. Ces derniers réalisent une unique rotation autour du patient qui peut être complète (180 à 360 degrés) et qui suffit à balayer l'ensemble du volume à radiographier et à acquérir les données brutes.

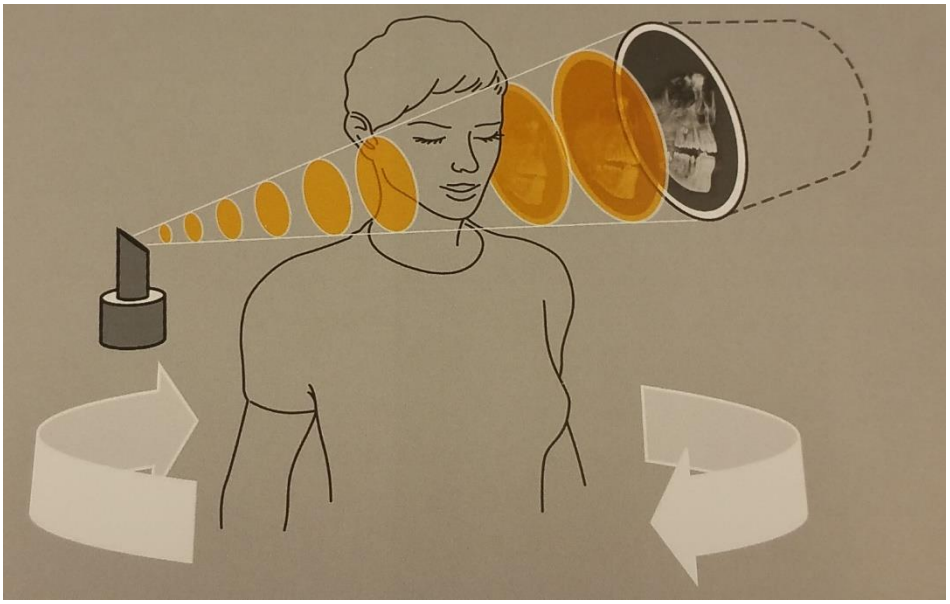

Géométrie du faisceau conique d'un système cône beam dentaire (3)

NEUGEBAUER ,ZOLLER 2014

Ces éléments sont ensuite transmis à des consoles secondaires, par un serveur pour reproduire l'objet, selon ses pixels et réaliser les différentes reconstructions dans tous les plans de l'espace. Le traitement informatique de l'ensemble des images acquises pour chaque coupe par des algorithmes de reconstruction permet d'apprécier l'atténuation du faisceau de rayons X effectuée dans chaque voxel.

Grâce à ces logiciels utilisant les algorithmes, l'image est obtenue en trois dimensions lors de la conversion des pixels en voxels. L'unité de volume utilisée est dénommée voxel car c'est un pixel en trois dimensions. Il est isotrope et a une forme de parallélépipède rectangle caractérisé par les dimensions de ses arrêtes.

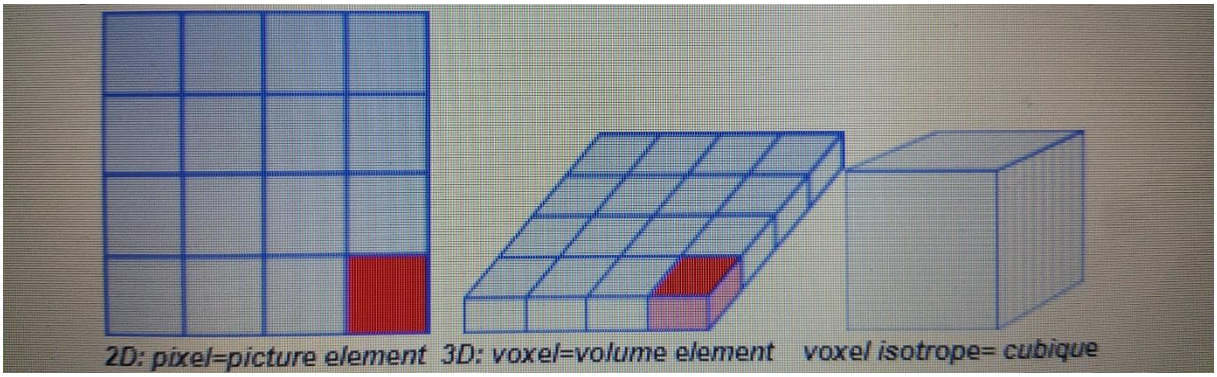

Pixel et Voxel (4)
http://www.dentalespace.com/dentiste/sites/fiches/202BSnpmHU4sQZdXBWEy3Gr/6600257056c178b1c8b27082b040f313.pdf

A 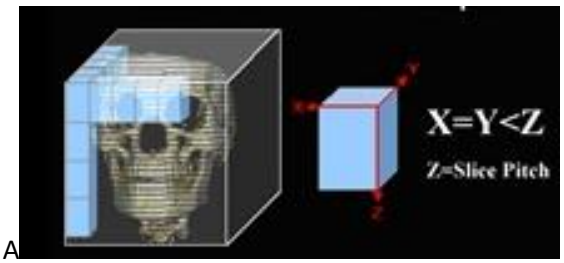

B 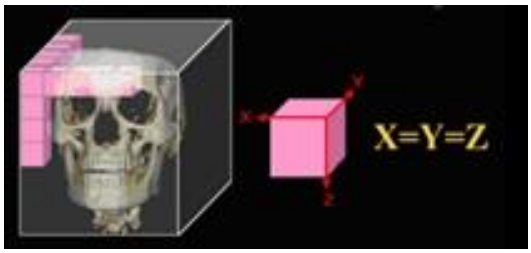

A voxel anisotrope de la Tomographie médicale B voxel isotrope du Cone beam (5)
http://www.curvebeam.com

Les images en trois dimensions acquises des coupes peuvent être explorées sur les plans axiaux, sagittaux et frontaux. Une étude récente de KAMBUROGLU et al., en 2015, évalue la précision des images obtenues par un CBCT à différentes tailles de voxels pour la détection de l'atteinte de la furcation. Les images ont été acquises avec le système CBCT Kodak avec trois tailles de voxels différents : 0,076 mm, 0,100 mm et 0,200 mm.

Dans la plupart des unités, il est possible de déterminer la taille de voxel avant l'acquisition de l'image. On doit, par conséquent et en général, augmenter le temps d'irradiation et la dose pour diminuer le bruit de fond car il survient lors de l'utilisation de plus petits voxels. Le bruit de fond ; c'est l'imprécision statistique de l'évaluation du coefficient d'atténuation d'une partie d'une image, due à une oscillation statistique de l'affluence de photons. Le bruit a différentes origines, comme dans toute machine utilisant des rayons X : bruit quantique, bruit électronique, bruit des détecteurs. Le rapport signal/bruit est perfectionné en fonction de certains paramètres (exemple : le champ de vision, le temps d'acquisition, l'épaisseur de coupe, la taille du pixel).

L'analyse des images CBCT avec de petits champs de vision fixes, mais avec des tailles de voxel qui varient entre 0,76 mm et 0,2 mm n'a pas révélé de différences significatives dans la détection de l'atteinte de la furcation parodontale. Dans cette étude, le CBCT a fourni des informations utiles pour le diagnostic de l'atteinte de la furcation et des lésions pouvant être évaluées en coronale, axiale et sagittale. Les vues sagittales, en particulier, ont été très utiles dans la détection de l'atteinte de la furcation.

Le système de CBCT choisi pour cette étude, avec un champ de vision restreint et avec tous les voxels des tailles inférieures à 0,3 mm, peut être considéré comme un moyen efficace dans l'évaluation de l'atteinte de furcation lorsque des informations plus concrètes ne peuvent pas

être obtenues par la radiographie clinique à 2D.
Les résultats de cette étude soulignent l'importance du choix de la taille de voxel qui nécessite moins d'exposition aux rayonnements pour minimiser le bruit de fond, au moins en ce qui concerne le diagnostic de l'atteinte de la furcation.

En outre, l'exposition est réduite de 50% (0,0037 mGy) si un balayage sur 180 degrés est effectué au lieu de 360 degrés. Les différents systèmes se différencient par certaines caractéristiques :

- La définition ou résolution spatiale
- La résolution en densité ou en contraste
- Le rapport signal / bruit
- Contrôle automatique de l'exposition
- Durée d'exposition
- Type de source de rayons X
- La dosimétrie
- Le champ d'exploration

(BELLAICHE 2007)



Les précurseurs NewTom™ et 3D Accuitomo™ (6) CAVEZIAN, PASQUET 2012

CONE BEAM	Taille du foyer en mm	Emission rayon x	Récepteur	FOV / volume cm	Voxel / pixel mm
3D Accuitomo™ Morita	0,5	Continue	Capteur plan	4x4 à 17 x12	0,250-0,1250- 0, 080
Veraviewspocs™ 2D/3D Morita	0,5	Continue	CMOS (OPT) / Capteur plan	4x4 à 8x8 max	0,125-0,080
New Tom VGi™ Quantitative Radiology	0,3	Pulsée	Capteur plan	7,5 x12/15x16	0,250-0,125-0,150-0,100-0,075
Newton 5G™ Quantitative Radiology	0,3 selon mode	Pulsée	Capteur plan	18x16/6x6 selon le mode standard ou zoom (HD)	0,30/0,15 selon le mode
I Cat™ Imaging Sciences	0,5	Pulsée	Capteur plan	20x25	0,120-0,400
Galileos Sirona™	0,5	Pulsée	CCD/ampli	15x15	0,150-0,300
ProMax 3D™ Planmeca	0,5	Pulsée	Capteur plan	4x5 – 8x8	0,160
Scanora 3D™	0,45		CMOS Capteur plan	60x60/130x145	0,150-0,350
CB mercuray™ Hitachi	-	Continue	CCD/ampli	25x15/25x30	0,180-0,380
Illuma Imtec 3M™	0, 3		Capteur plan	24,4 x 19,5	0,090 0,400
Kodak 9500 3D™	0,7	Pulsée	CMOS Capteur plan	9x15/18,4x20,6	0,300-0,076
Gendex GXCB 500™	0,5	Pulsée	Capteur plan	2x8-14x8	0,125-400
Vatech e-Woo Master™	0,5	Pulsée	Capteur plan	16x7/20x19	0,200-0,640

Caractéristiques techniques des différents appareils Cone Beam (7) CAVEZIAN, PASQUET 2012

2.3 Applications de la Tomographie Volumétrique Numérisée à Faisceau Conique en odontologie

SITUATION CLINIQUE	EXAMEN CLINIQUE HABITUEL	INTERET DE L'EXAMEN CBCT	NIVEAU DE PREUVE	A SUIVRE
Implantologie : localisation du N.A.I Visualisation des sinus maxillaires	Radiographie panoramique Tomodensitométrie	> <	+++ +	×
Avulsion des DDS en rapport étroit avec le N.A.I	Radiographie panoramique Tomodensitométrie	>	+++	×
Thérapeutique en pédodontie	Radiographie rétro-alvéolaire panoramique Tomodensitométrie	Indéterminé	+++	×
Traitement des dents surnuméraires	Radiographie panoramique Tomodensitométrie	< Pour des cas isolés > si les éléments sont multiples	+++	×
Odontologie conservatrice	Radiographie rétro-alvéolaire Panoramique	< Pour les caries Proximales < Pous les lésions périapicales	+++	×
Troubles de l'ATM	Radiographie panoramique Tomographie de profil Tomodensitométrie IRM	> Si la pathologie est d'origine osseuse < Si le ménisque est la cause de la pathologie	+++	×
Parodontologie	Radiographie rétro-alvéolaire Panoramique	< Pour l'observation du ligament parodontal > Pour l'observation des lésions dans le sens vestibulo-linguales	+++	×
Dépistage et différenciation des tumeurs	Radiographie panoramique Tomodensitométrie Scintigraphie Echographie IRM	<	+	×
Examen de l'ostéonécrose maxillaire et mandibulaire	Radiographie panoramique Tomodensitométrie	>	+	×
ODF et chirurgie orthognatique	Radiographie panoramique Téléradiographie de profil	>	+	×

> : *Supérieur*
< : *Inférieur*
\+ : *faible (risque important de biais au cours des études)*
++ : *peu significatif (risque modéré de biais au cours des études)*
+++ : *bon (faible risque de biais au cours des études)*

Tableau de synthèse des différentes utilisations du CBCT en odontologie (8) GERBAUD 2009

Le CBCT a une résolution spatiale et une fiabilité équivalente au scanner pour explorer l'os, les dents, identifier les défauts osseux et les corps étrangers, mais ne permet pas la mesure réelle des densités. La dose délivrée par les appareils CBCT est inférieure à celle du scanner mais demeure significativement plus élevée que celle de la radiographie dentaire conventionnelle, panoramique et intra orale. Les doses peuvent considérablement varier de 1,5 à 12 par rapport au scanner et de 4 à 42 par rapport à la radiographie panoramique selon les appareils utilisés, grand ou petit champ. Elles peuvent varier aussi selon le volume exploré et les paramètres techniques par exemple les doses sont réduites si le champ est réduit et les paramètres abaissés (HAS 2009).

En Parodontologie, le CBCT semble présenter un intérêt dans des cas sélectionnés pour le bilan pré-chirurgical, dans le traitement des atteintes de furcations des molaires maxillaires ce qui améliorerait la prise en charge et le pronostic. Le CBCT pourrait même se substituer à l'avenir à l'examen long cône pour le bilan parodontal.

Plusieurs principes fondamentaux en vue d'un examen CBCT doivent être respectés :

- Justification et optimisation : démontrer la réelle nécessité de l'examen avec des bénéfices plus importants que les risques et une dose d'exposition la plus faible possible
- Respect des règles de radioprotection
- Formation initiale nécessaire adéquate et continue après qualification (HAS 2009)

Source	Dose efficace µSV
Panoramique dentaire numérique	15-20
Status long cone 21 poses numériques	100
Dentascanner non optimisé	600-1300
Dentascanner optimisé	60-210
Cone Beam	20-600

Dosimétrie et cone beam (9) DENTAL TRIBUNE 2013

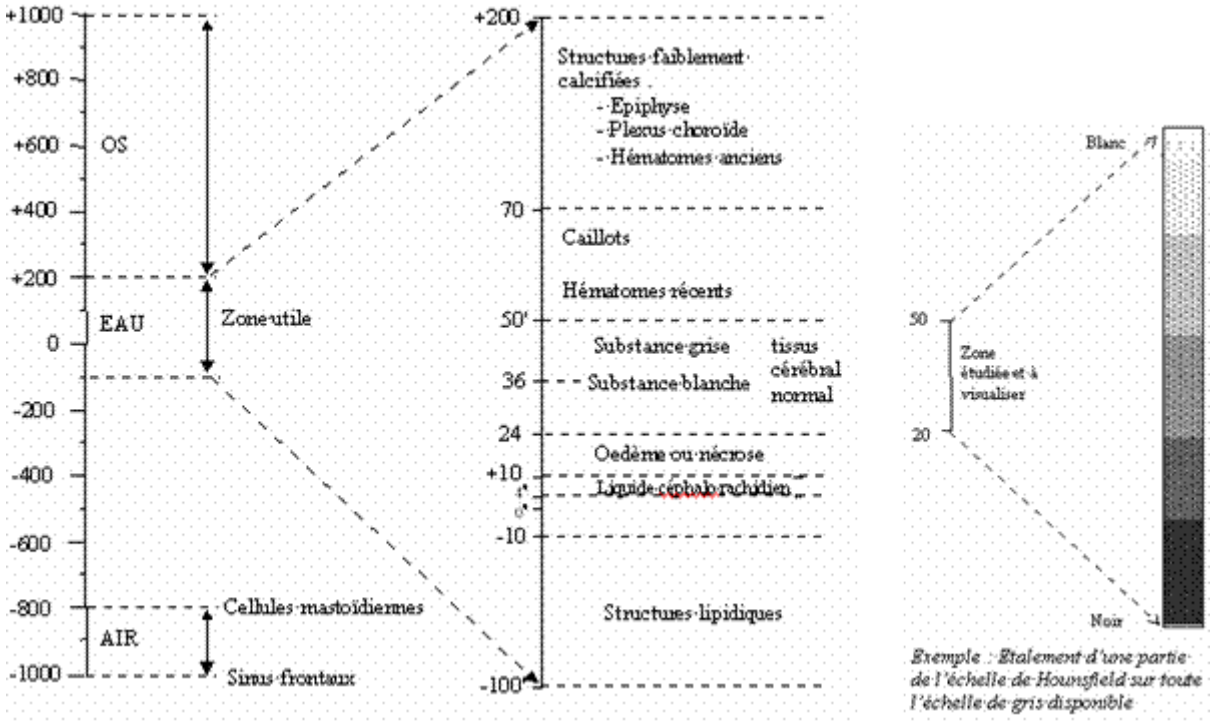

Echelle d'absorption de Hounsfield au niveau du crane (10)
http://www.utc.fr/~mastermq/public/publications/qualite_et_biomedical/UTC/master_mts/2004-2005/projets/reconstruction3d/trois.html

La dose efficace rapportée pour l'unité de CBCT utilisée dans une étude sur les différentes tailles de voxel en 2015 est dans la plage comprise entre 19 et 40 Sv. Ceci est plus élevé que les doses efficaces de radiographie périapicale prise avec un film E-vitesse à collimation rectangulaire collimation ronde. La dose la plus élevée a été enregistrée en utilisant le balayage de la tête pleine, et la dose la plus faible en utilisant le balayage de résolution standard du maxillaire. Pour le protocole de balayage à haute résolution, la dose efficace se trouve être d'environ deux fois celle de la résolution standard.Par conséquent, le mode de résolution plus élevé avec des tailles de voxel plus petites ne devrait être utilisé qu'en cas d'absolue nécessité (KAMBUROGLU et al 2015).

Les CBCT offrent des avantages évidents en parodontie. Toutefois, cette modalité doit être utilisée en tenant compte de la nécessité et du potentiel danger l'examen. **Les doses de**

rayonnement comparatifs devraient être mis en balance avec les avantages de diagnostic dans le choix de la modalité d'imagerie appropriée à des fins spécifiques.

Les améliorations futures de l'imagerie CBCT peut être devraient se traduire par de nouveaux systèmes avec une meilleure capacité de diagnostic et de plus faibles doses efficaces.

L'Association Européenne de Radiologie Dento-Maxillo-Faciale a diffusé vingt principes de base (recommandations principales) pour une bonne maitrise de cette technologie (www.sedentexct.eu/content/basic-principles-use-dental-cone-beam-ct) et qui pourraient servir comme base pour les directives nationales à travers l'Europe, comme la France (Tomographie volumique à faisceau conique de la face, Rapport d'Evaluation, Haute Autorité de Santé, 2009, www.has-sante.fr): (Dental Tribune Édition Française, Décembre 2013/Janvier 2014)

1. Les examens CBCT ne doivent pas être effectués sans avoir au préalable réalisé l'historique du patient et un examen clinique.

2. Les examens CBCT doivent être justifiés pour chaque patient, afin de démontrer que les bénéfices l'emportent sur les risques.

3. Les examens CBCT doivent potentiellement apporter des informations utiles à la prise en charge du patient.

4. Il n'est pas souhaitable que les examens CBCT soient répétés en routine, sans qu'une nouvelle évaluation bénéfice/risque soit réalisée.

5. En adressant son patient à un autre praticien pour un examen CBCT, le dentiste référent doit fournir suffisamment d'informations cliniques (issues de l'historique du patient et de l'examen clinique) afin de permettre au praticien réalisant l'examen CBCT d'appliquer la procédure de justification.

6. Les examens CBCT doivent seulement être réalisés quand la question pour laquelle l'imagerie est requise ne peut obtenir de réponse adéquate par une radiographie dentaire conventionnelle (traditionnelle) moins irradiante.

7. Les examens CBCT doivent faire l'objet d'une analyse clinique approfondie portant sur l'ensemble des données d'imagerie.

8. Quand il est probable que l'étude des tissus mous sera requise pour l'évaluation radiologique du patient, l'examen d'imagerie approprié sera le scanner médical conventionnel ou l'IRM plutôt que le CBCT.

9. L'équipement CBCT devrait offrir un choix varié de volumes d'exploration et l'examen doit utiliser le volume le plus petit compatible avec la situation clinique si cela permet une dose d'irradiation moindre du patient.

10. Quand l'équipement CBCT offre un choix varié de résolutions, il convient d'utiliser une résolution compatible avec un diagnostic adéquat et une dose minimale.

11. Un programme d'assurance qualité doit être établi et mis en œuvre pour chaque installation CBCT, incluant des procédures de contrôle de l'équipement, des techniques et de la qualité des examens.

12. Des aides au positionnement précis et à la stabilité du patient doivent toujours être utilisées.

13. Toute nouvelle installation d'équipement CBCT doit subir un examen critique et des tests de contrôle détaillés avant usage afin d'assurer une radioprotection optimale du personnel, du public et du patient.

14. Les équipements CBCT doivent subir des tests de routine réguliers afin de s'assurer que la radioprotection du personnel et des patients ne s'est pas détériorée.

15. Pour la radioprotection du personnel utilisant le matériel CBCT, les recommandations détaillées dans la section 6 du document radioprotection 136 de la commission européenne, doivent être suivies.

16. Les utilisateurs d'un équipement CBCT doivent avoir reçu une formation théorique et pratique adéquate pour la pratique radiologique et une compétence suffisante en radioprotection.

17. Une formation continue est nécessaire après qualification, particulièrement quand un nouveau matériel ou de nouvelles techniques sont adoptés.

18. Les chirurgiens-dentistes responsables d'un équipement CBCT qui n'ont pas reçu préalablement de formation adéquate théorique et pratique doivent subir une période additionnelle de formation théorique et pratique validée par une institution académique (université ou équivalent). Quand une qualification nationale de spécialité en radiologie dento-maxillo-faciale existe, la conception et la délivrance de programmes de formation en CBCT doivent impliquer un radiologue spécialisé en radiologie dento-maxillo-faciale.

19. Pour les images CBCT des dents, de leurs tissus de soutien, de la mandibule et du maxillaire jusqu'au plancher nasal (soit champs de vue 8×8 ou inférieurs), l'évaluation clinique (« commentaire radiologique ») doit être réalisée par un radiologue spécialisé en radiologie dento-maxillo-faciale ou si ce n'est pas possible, par un chirurgien-dentiste correctement formé.

20. Pour des petits champs de vue non dentaires (par exemple os temporal) et pour toute image CBCT craniofaciale (champs de vue s'étendant au-delà des dents, de leur tissu de

soutien, de la mandibule, incluant l'ATM, et du maxillaire jusqu'au plancher nasal), l'évaluation clinique (« commentaire radiologique ») doit être réalisée par un radiologue spécialisé en dento-maxillo-facial ou par un radiologue clinicien (radiologue médical).

Il est donc évident que depuis le début de son introduction dans les premiers cabinets dentaires, parcourir une formation professionnelle en imagerie CBCT est primordiale avant de pouvoir utiliser et analyser ce genre d'images tridimensionnelles.

Cette formation –comme décrite dans les directives européennes- doit comporter un volet théorique et un volet pratique. Le programme doit tout d'abord se consacrer aux prescripteurs (le clinicien qui envoie le patient pour un CBCT et qui reçoit les images), et en deuxième partie sur l'utilisateur CBCT (celui qui est responsable des prises d'images CBCT).

Il doit aborder des sujets comme la théorie technique sur le CBCT, la radioprotection et la radiophysique du CBCT, la justification et l'optimisation des paramètres, l'analyse de l'image tridimensionnelle et son interprétation, la dosimétrie et les risques associés à ce genre d'examens.

Ainsi, en Belgique, l'Agence Fédérale de Contrôle Nucléaire (AFCN), s'est basée sur ces directives européennes et celles du Conseil Supérieure de la Santé (CSS) pour établir des critères auxquels cette formation CBCT doit être un programme qui doit être constituer d'un module théorique de deux jours et pratique de trois jours, avec une évaluation finale.

2.4 Avantages et limites de la Tomographie Volumétrique Numérisée à Faisceau Conique par rapport aux autres radiographies

Le tableau suivant présente les caractéristiques du CBCT, les radiographies conventionnelles et la tomodensitométrie médicale

CBCT	Tomodensitométrie classique	Imagerie conventionnelle
2D et 3D	2D et 3D	2D
Images transversales et volumétriques	Images transversales et volumétriques	Superpositions
Acquisition en nombre fini de projections 2D	Acquisition par TDM	Acquisition numérique ou film
Eliminations des difformités	Eliminations des difformités	Distorsion et grossissement
Encombrant	Encombrant	Non encombrant
Cout supérieur	Cout supérieur	Moindre cout
Dose efficace 20 – 600	Dentascanner non optimisé 600-1300 / dentascanner optimisé 60 – 210	Dose efficace 15 -20 panoramique / long cone 100
Bonne résolution spatiale	Bonne résolution de contraste	Bonne résolution de contraste
Carence pour affichage des tissus mous	Bonne visualisation des tissus mous	Bonne visualisation des tissus mous
Rotation unique	Coupe par coupe	Sans rotation
Voxel isotrope	Voxel anisotrope	Pixel

Tableau de comparaison des caractéristiques du CBCT, de la tomodensitométrie et de la radiographie conventionnelle (11)

D'après MOHAN et al., en 2011 du journal of indian society of periodontology, et le site http://imageriemedicale.fr/examens/imagerie-dentaire/cone-beam/questions reponses/avantages/, les avantages et les inconvénients par rapport aux radiographies conventionnelles et au scanner sont décrits dans le tableau ci-après :

	Radiographie conventionnelle	Scanner
Avantages par rapport	Images multi planaires axiales, frontales et sagittales reconstruites sans grossissement ni déformation Combinaison image 2D et 3D **Précision des défauts parodontaux et intra osseux**	1 seule rotation Rapidité de balayage et d'acquisition de l'image Collimation du faisceau de rayons permettant de minimiser la dose de rayonnement **Dose de rayonnement inférieur avec un plus petit espace d'exploration** **Dosimétrie basse pour les enfants** Coût moindre Position assise et debout possible dans la plupart des appareils évitant un affaissement des tissus en décubitus Encombrement réduit Possibilité d'analyser 1 ou les 2 maxillaires lors de l'examen Meilleure résolution spatiale Meilleure analyse des petites structures Réduire le champ d'exposition en le limitant à la zone à évaluer (une arcade, ou quelques dents…) et de ce fait, de moins exposer les organes radiosensibles
Inconvénients par rapport	Résolution de contraste faible **Images moins précises sur les tissus mous et le ligament parodontal** **Coût plus élevé** Encombrement plus important **Dose plus importante** Coût d'acquisition et frais de maintenance Formation requise Manque de disponibilité Artefacts métalliques donc difficulté à visualiser la zone même du côté opposé de l'image Les artefacts de durcissement du faisceau peuvent imiter la maladie Pas un examen de première intention Manque de recul	Images moins précises sur les tissus mous et le ligament parodontal Rayonnement de dispersion plus élevé Artefacts cinétiques possibles avec des patients instables

Tableau de comparaison des avantages et limites du CBCT par rapport à la radiographie 2D et au scanner (12)

En conclusion, bien que le CBCT soit une technologie prometteuse pour le diagnostic parodontal et pour établir un plan de traitement, ses doses de rayonnement efficaces sont encore élevées par rapport à celles de l'imagerie panoramique et intra-orale conventionnelle (THILANDER-KLANG & HELMROT 2010, BATISTA et al,2012). Comme toutes les autres procédures de radiologie diagnostique, le CBCT expose au rayonnement les organes et tissus sensibles dans la région de la tête et du cou, bien que la dose de CBCT varie sensiblement en fonction de l'appareil, le champ de vue et les facteurs de la technique choisie (LUDLOW et al, 2006). Le CBCT offrent des avantages probants quand la radiographie bidimensionnelle arrive à ses limites.

3. Rappels : Parodonte et Maladie Parodontale

3.1 Anatomie du parodonte :

Le parodonte est un organe dont la mission est de maintenir les dents solidement et durablement attachées aux maxillaires et de les mettre en relation avec le reste de l'organisme. Il est constitué par l'ensemble de quatre tissus :

• La gencive : unité fonctionnelle comprenant le tissu conjonctif gingival recouvert de l'épithélium

• Le desmodonte ou ligament alvéolo-dentaire,

• Le cément,

• L'os alvéolaire (CHARON 2009)

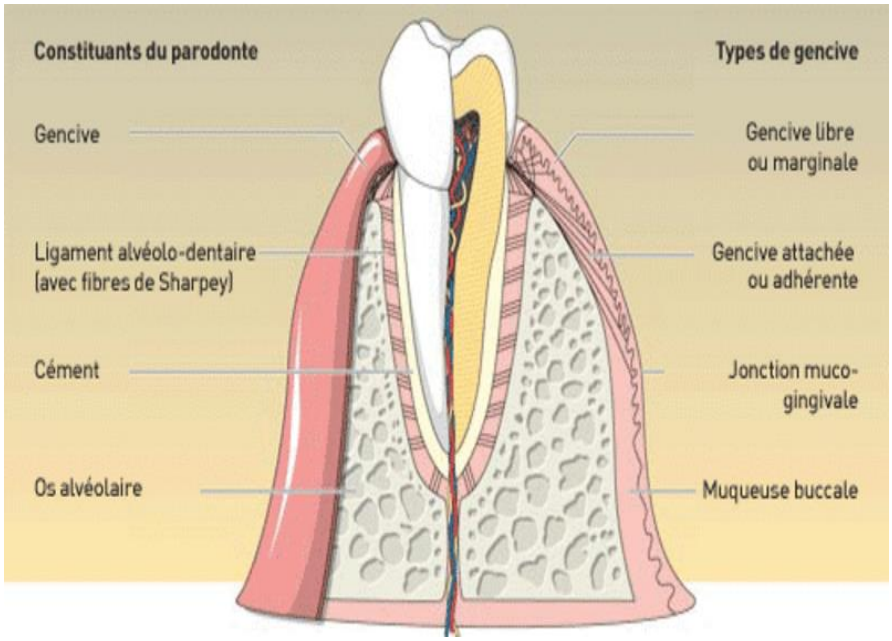

Constituants du parodonte (13) http://www.medeco.de/fr/stomatologie/parodontologie/parodonte/

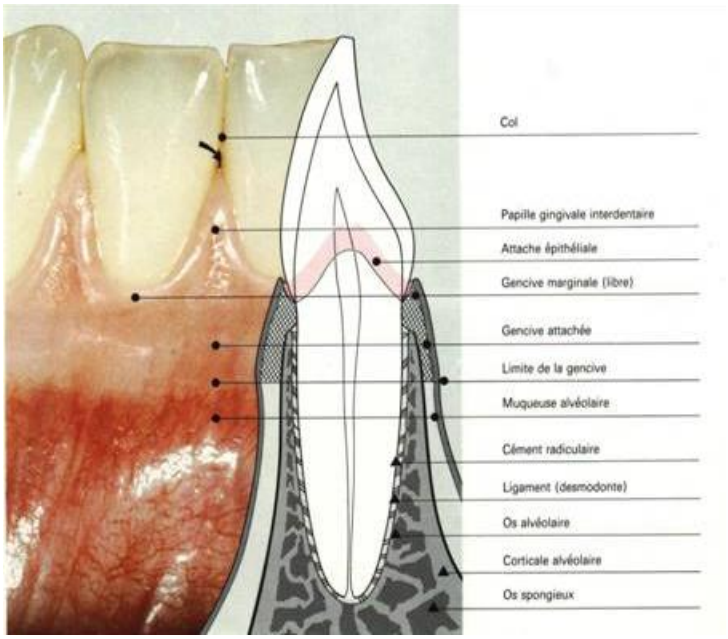

Le parodonte (14) WOLF, RATEITSCHAK 2005

3.1.1 La gencive :

La gencive est la partie « périphérique » du parodonte. Elle protège le parodonte profond. Cliniquement, elle a un aspect rose, ferme, piquetée en peau d'orange avec un contour festonné. Histologiquement, elle possède une composante épithéliale et une composante conjonctive, le chorion, séparées par une membrane basale.
(BERCY, TENENBAUM**,** 1996)

Anatomiquement, la gencive recouvre l'os alvéolaire, débute au niveau de la ligne muco gingivale et se termine au collet de la dent ou elle forme, avec l'épithélium jonctionnel, l'attache épithéliale.
On distingue :

- La gencive libre ou marginale : elle encercle la dent en suivant une ligne parallèle à la jonction amélo cémentaire,
- Le sillon gingivo dentaire appelé sulcus (0 et 4 mm) au fond duquel se trouve l'attache épithéliale,
- La gencive interdentaire ou papille inter dentaire, de forme triangulaire située dans l'espace entre chaque dent,
- La gencive attachée solidaire de l'os alvéolaire et du cément,
- La muqueuse alvéolaire : la gencive se termine au niveau de la jonction muco gingivale et se prolonge par le plancher buccal et au niveau vestibulaire par la muqueuse alvéolaire recouvrant la face interne des joues et des lèvres.

Aspects cliniques de la gencive saine (15) Forme pyramidale des papilles interdentaires qui remplissent la totalité des embrasures dentaires lorsqu'il existe un point de contact CHARON 2009

3.1.2 Le ligament alvéolo dentaire ou desmodonte :

Le ligament alvéolo-dentaire ou desmodonte relie le cément à l'alvéole osseuse en s'étendant entre la partie interne de l'alvéole dentaire et le cément. Sa largeur varie de 0,15 à 0,4 mm. Des fibroblastes, de la matrice extracellulaire et des éléments fibrillaires à direction horizontale, oblique ou verticale le façonnent. (BERCY, TENENBAUM**,** 1996).

Il exerce quatre fonctions principales :

-Amortir les forces auxquelles la dent est soumise

-Renseigner les structures nerveuses et les transmettre aux muscles

-Participer à la cicatrisation des tissus parodontaux

-Prévenir la migration de l'épithélium gingival le long de la racine

Sa suppression entraine une ankylose et/ou résorption radiculaire.

3.1.3 Le cément :

Le cément est un tissu conjonctif dur, minéralisé et avasculaire. Il recouvre la racine dentaire et permet l'ancrage des fibres du desmodonte. Il participe à l'ancrage de la dent par l'intermédiaire du ligament alvéolo dentaire. D'un point de vue histologique, on distingue un cément acellulaire et un cément cellulaire, qui peut être afibrillaire ou fibrillaire.

3.1.4 L'os alvéolaire :

Il est en continuité avec l'os basal maxillaire et mandibulaire. Il maintient la dent dans son alvéole et sa présence dépend de la dent car il se développe avec sa formation lors de l'éruption de la dent et se résorbe largement à la perte de celle-ci. Les alvéoles sont tapissées par l'os alvéolaire. Ce dernier comprend une corticale externe, un os spongieux médian et une corticale alvéolaire interne que l'on appelle aussi lame cribiforme ou lamina dura. L'os alvéolaire comme tout tissu osseux est un tissu conjonctif calcifié. Il est en permanence en remaniement sous l'influence de l'éruption, de l'occlusion, et des traitements d'orthopédie dento- facial éventuels. Il s'adapte ainsi aux conditions environnementales (BERCY, TENENBAUM**,** 1996)

Coupe transversale d'une alvéole dentaire (16) CHARON 2009

3.2 La maladie parodontale

Le parodonte sain est caractérisé par une gencive saine qui a un aspect rose pâle, saumon ou corail, piquetée en peau d'orange et fermement attachée aux structures sous - jacentes

Les maladies parodontales sont des processus pathologiques affectant les tissus de soutien de la dent (parodonte). Les processus pathologiques peuvent atteindre le parodonte superficiel (la gencive) ; on parle alors de gingivites.

Lorsque le parodonte profond (cément, desmodonte, os alvéolaire) est aussi atteint, on parle de parodontites.

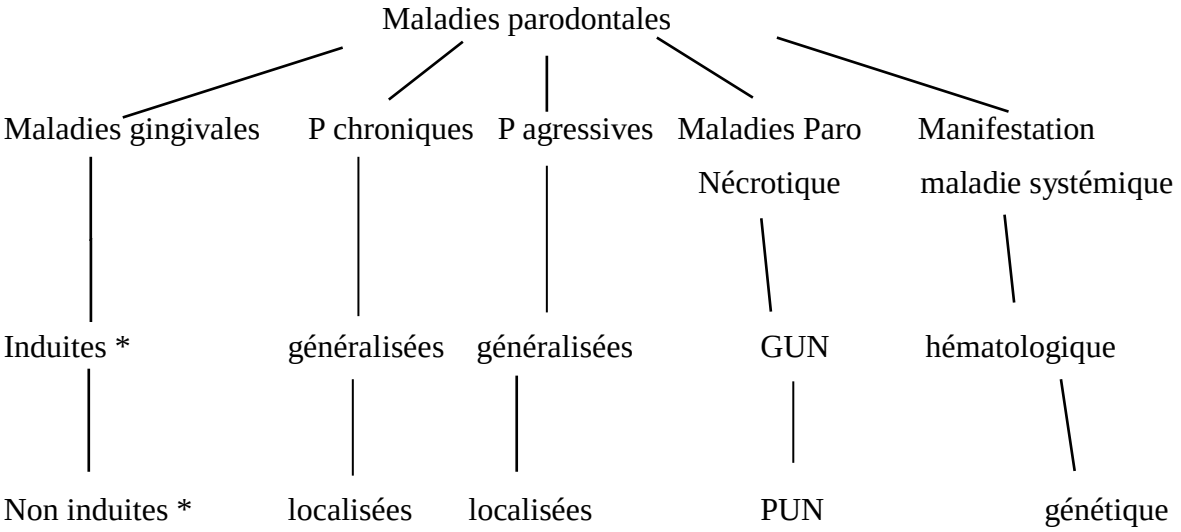

* par la plaque

Classification des maladies parodontales (17) (Armitage Gc,1999)

<u>Maladies gingivales dues à la plaque :</u>

Gingivite due exclusivement à la plaque

Gingivite modifiée par des facteurs systémiques

Gingivite et hyperplasie d'origine médicamenteuses

Gingivite modifiée par la malnutrition

<u>Maladies gingivales non induites par la plaque :</u>

Maladies gingivales par étiologie bactérienne spécifiques

Maladies gingivales d'origine virale

Maladies gingivales d'origine mycotique

Maladies gingivales d'origine génétique

Manifestations gingivales de maladies systémiques

Lésions traumatiques chimiques et thermiques

Réaction à des corps étrangers

Autres

Parodontite chronique

Localisée

Généralisée

Parodontite agressive

Localisée

Généralisée

Maladies parodontales nécrosantes

Gingivite ulcéro nécrotique (GUN)

Parodontite ulcéro nécrotique (PUN)

Maladie parodontale comme manifestation de maladie systémique

Maladie hématologique

Troubles génétiques

Autres maladies

Abcès parodontal

Lésions Endo Paro

Malformations ou déformations et conditions acquises

Facteurs favorisant d'origine dentaire

Problèmes mucogingivaux des zones dentées

Problèmes mucogingivaux des zones édentées

Traumatisme occlusal

Les gingivites et les parodontites forment un groupe de maladies multifactorielles hétérogènes aux étiologies et pathogénies, même si elles se traduisent toutes par des altérations ou des destructions plus ou moins sévères et rapides localisées ou généralisées des tissus parodontaux.

Les maladies parodontales sont pour l'essentiel des pathologies infectieuses. Si l'état sain se traduit par une cohabitation harmonieuse de la flore microbienne et des tissus parodontaux, des altérations quantitatives et qualitatives de cette flore sont susceptibles d'induire des gingivites et des parodontites (BERCY, TENENBAUM**,** 1996).

Il y a deux grandes catégories : les gingivites avec l'absence de perte d'attache décelable et les parodontites avec la présence de perte d'attache.

(Perte d'attache = profondeur de la poche + récessions gingivale)

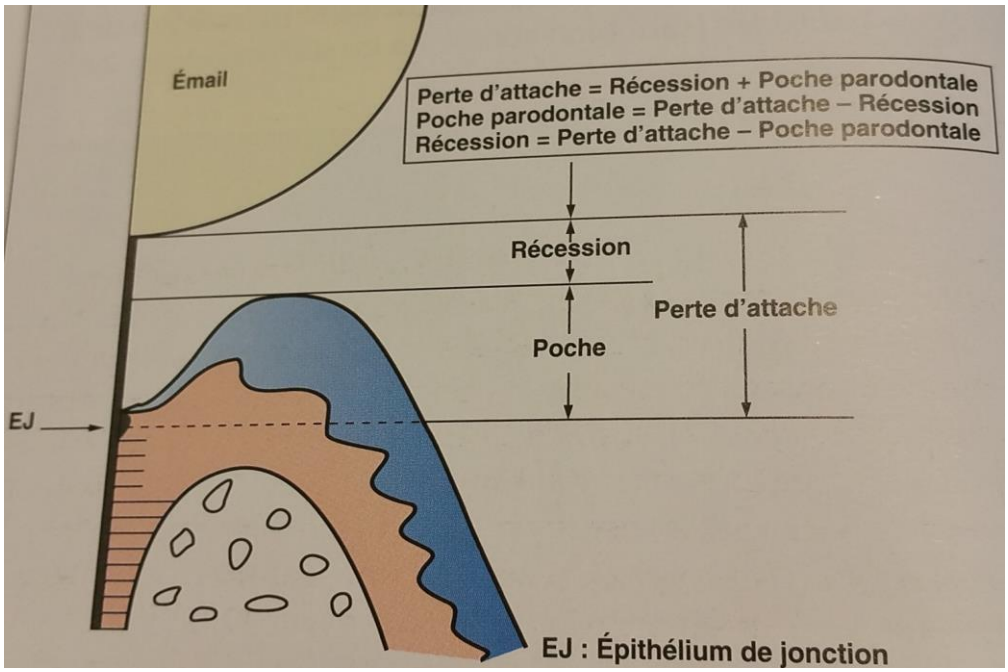

Lésions parodontales (18) CHARON 2009

3.2.1 Les Gingivites

Les gingivites représentent la pathologie la plus répandue. Elle peut être localisée ou généralisée. Les maladies gingivales sont des processus inflammatoires qui n'affectent que le parodonte superficiel sans atteindre et/ou détruire les structures parodontales profondes (os alvéolaire, desmodonte, cément). Les signes cliniques suivants peuvent être observés dans la gingivite : changement de forme, de texture et de couleur, inflammation, œdème, saignement (au brossage, spontané et/ou au sondage), prurit gingival (JAOUI 2011).

3.2.2 Les Parodontites

Au niveau marginal, on a les mêmes caractéristiques que la gingivite. Toutes les parodontites partagent une caractéristique commune : la présence de perte d'attache avec ou sans formation de poches parodontales et une perte osseuse avec migration de l'épithélium de jonction le long de la surface radiculaire.

Elles sont classées par rapport à leur :

- Etendue : - localisée : inférieure ou égal à 30 % des sites atteints par la perte d'attache
  - généralisée : supérieure à 30% des sites atteints par la perte d'attache
- Sévérité : - légère : 1 à 2 mm de perte d'attache
  - modérée : 3 à 4 mm de perte d'attache
  - sévère : supérieure à 5 mm de perte d'attache (Armitage Gc, 1999)

Les Moyens de diagnostic des maladies parodontales :

L'évaluation clinique :

- Inflammation visuelle (variable qualitative) : en fonction de la couleur, de la forme, de la texture, les saignements spontanés ou provoqués avec indice de saignement, le contrôle de la plaque, tests de mobilité.
- Sondage (variable quantitative) : se fait à l'aide d'une sonde parodontale qui s'insère le long de la racine en gardant son contact. La pression exercée est légère (de l'ordre de 20 g) car la sonde ne doit pas dépasser l'attache épithéliale. Cet examen permet de mettre en évidence la profondeur de poche ainsi que la perte d'attache. On inscrit les valeurs sur un *charting* parodontale

L'évaluation radiographique : la radiographie permet la visualisation de la lamina dura, l'espace desmodontal, la morphologie de la crête osseuse, la distance entre la jonction amélo cémentaire et la crête osseuse, la perte osseuse, la longueur de la racine avec la hauteur d'os, l'ouverture des furcations et les lésions associées (fracture, lésions endodontiques etc)

3.3 Caractéristiques et particularités des défauts osseux lors de la maladie parodontale

3.3.1 Les récessions :

La récession gingivale est une entité clinique qui fait partie des troubles anatomiques mucogingivaux. Cette lésion parodontale spécifique consiste en une dénudation de la surface radiculaire consécutive à la migration apicale du bord tissulaire marginal.

Cette transformation superficielle est associée à une perte ou une absence de l'os alvéolaire vestibulaire sans que le pronostic parodontal de la dent soit réellement affecté (aucun caractère infectieux, pas de mobilité dentaire). La surface radiculaire exposée a pour conséquence l'hypersensibilité thermique, la gêne au contact et l'allongement de la partie visible de la dent (ROMAGNA-GENON, GENON 2001). Elle apparaît sur presque toute la largeur de la surface vestibulaire de la dent ou plus rarement sous forme de fente étroite, avec épaississements fibreux, réactionnels et non inflammatoire de la gencive attachée résiduelle. (WOLF, RATEITSCHAK 2005)

On peut reconnaitre 4 facteurs étiologiques majeurs :

- L'inflammation gingivale avec présence de plaque dentaire bactérienne

- Le brossage excessif traumatisant

- Certaines situations anatomiques (positions dentaires très vestibulées, freins volumineux, rapports occlusaux en bout à bout ou inversés)

- traumatismes divers (crochets de prothèses amovibles, obturations débordantes… etc) (ROMAGNA-GENON, GENON 2001).

Elles peuvent être localisées ou généralisées et reconnaissables à l'examen visuel mais une analyse doit être précisée pour établir un plan de traitement notamment au niveau de mesures exactes.

On doit distinguer une récession « classique » d'une récession due à une parodontite associée non traitée ou traitée. Elle se mesure de la jonction amélo cémentaire à la gencive marginale

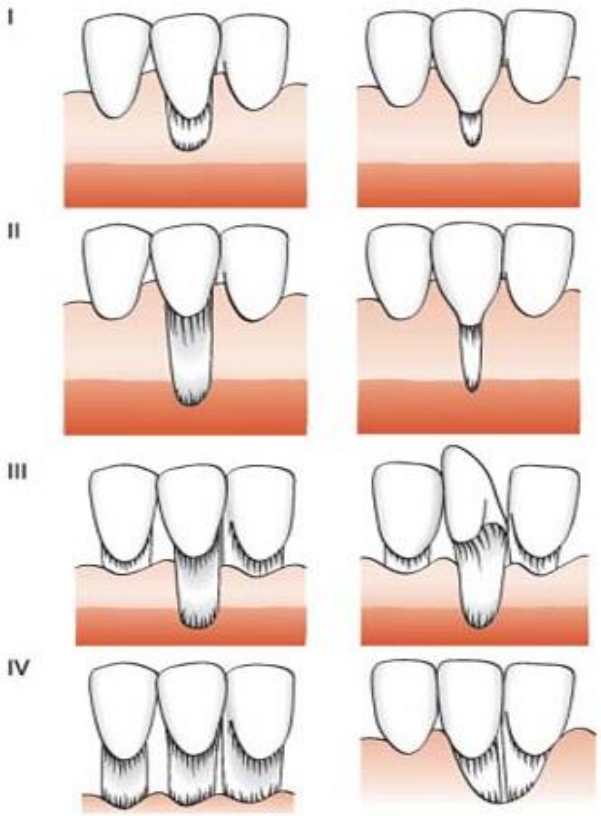

Classification de MILLER en 1985 (19)
https://sites.google.com/site/wannapongnote/periodontic/furcation_involvement

Classe I : Récession classique localisée sur la face vestibulaire, étroite ou large, avec des papilles intègres, les défauts n'atteignant pas la ligne muco gingivale.

Classe II : Récession classique localisées sur la face vestibulaire étroite ou larges qui s'étendent au-delà de la ligne muco gingivale jusque dans la muqueuse alvéolaire, les papilles sont en majeure partie conservées.

Les deux premières classes correspondent aux récessions gingivales

Classe III : Récession larges qui s'étendent au-delà de la ligne muco gingivale dans la muqueuse alvéolaire, une perte des papilles peut se produire en raison de retraits ou de mal positions.

Classe IV : Récession avec perte des tissus parodontaux durs et mous autour de la dent.

Les deux dernières classes correspondent en fait à des situations de rétraction parodontale.

3.3.2 Poches parodontales :

Des poches sans perte d'attache se forme déjà à la gingivite sous la forme de pseudopoches. Une véritable poche correspond à une perte d'attache avec une migration apicale de l'attache épithéliale associée à une destruction du ligament parodontal et l'os alvéolaire.

Il existe la poche supra alvéolaire avec perte osseuse horizontale, et la poche infra alvéolaire avec perte osseuse verticale. La perte osseuse semble dépendre de l'épaisseur du septum ou de l'os vestibulaire et lingual.

Dans le cas de poche infra osseuse le défaut osseux peut être : - à trois parois c'est-à-dire une paroi dentaire et 3 parois osseuses

- à deux parois en forme de cratère c'est-à-dire 2 parois dentaires et 2 parois osseuses (une vestibulaire et une linguale)

- à 1 paroi, c'est-à-dire deux parois dentaires et une paroi osseuse (vestibulaire ou linguale)

La poche combinée avec le défaut qui entoure la dent c'est-à-dire une destruction en forme de clé.

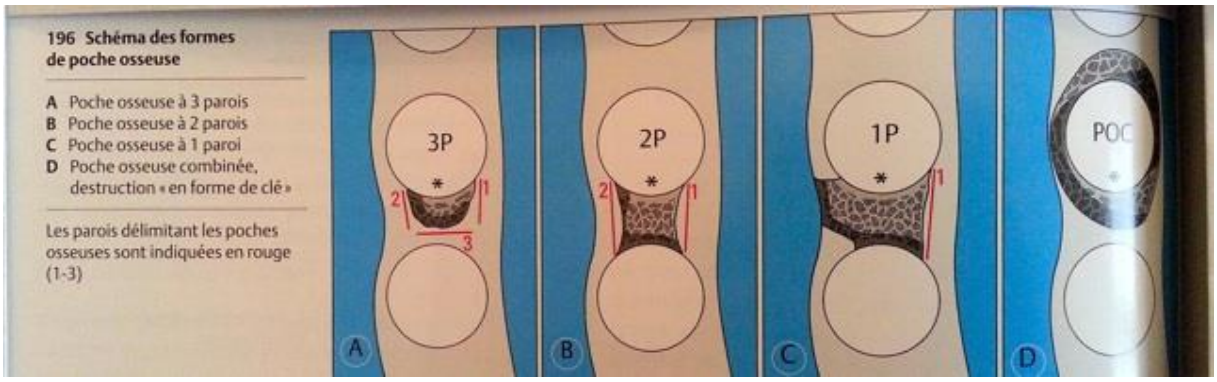

Formes des poches osseuses (20)

WOLF, RATEITSCHAK 2005

Quand la perte osseuse se trouve au niveau des dents pluri radiculées, elle peut entrainer l'exposition de la zone de furcation.

3.3.3 L'Atteinte de furcation

La furcation est l'espace situé entre les racines des dents pluri radiculées maxillaires et mandibulaires. Elle est limitée à sa base par une ligne passant par les apex et coronairement par le toit de la furcation. L'atteinte de furcation correspond à la résorption des tissus qui emplissent normalement cette zone. Cette lésion parodontale est une zone difficile d'accès et nécessite des instruments et une technique adéquate pour la diagnostiquer et la débrider.

Le processus de l'atteinte de furcation commence par un élargissement de l'espace desmodontal avec un exsudat inflammatoire et la prolifération de l'épithélium jonctionnel dans la zone de la furcation à partir de la poche parodontale adjacente.

La destruction peut être traduite en une perte osseuse horizontale ou à des défauts angulaires. Le nouvel espace de furcation découvert devient alors un site de plaque et de rétention de tartre. Les entrées présentent souvent des crêtes, convexités et concavités qui sont trop petites pour l'instrumentation adéquate ou au nettoyage par le patient.

Par conséquent, les molaires maxillaires et mandibulaires avec atteinte de furcation ont un risque accru de perte supplémentaire d'attache avec un pronostic à long terme compromis. (DARBY et al., 2015)

De ce fait, son diagnostic n'est pas évident et a besoin d'être précis pour avoir un plan de traitement adapté à chaque degré d'atteinte de furcation.

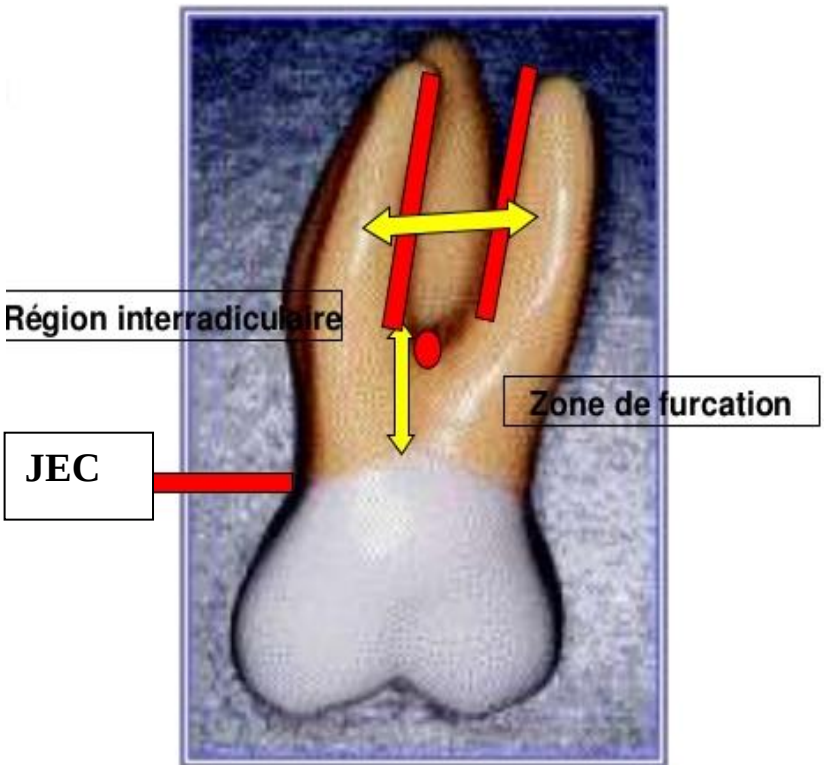

La Furcation (21)

http://fr.slideshare.net/AbdeldjalilGadra/lesion-interradiculaires

L'étiologie d'une lésion inter radiculaire peut être bactérienne : la plaque est la première cause des atteintes de furcation (CHARON 2010), endodontiques / endo parodontal : le diagnostic différentiel se fait grâce au sondage et au test de vitalité pulpaire. Si le test de vitalité pulpaire répond positivement, la lésion est d'origine parodontale donc il faut effectuer un traitement parodontal. Si le test de vitalité pulpaire répond négativement, la lésion a une origine endodontique et parodontale alors un traitement endodontique et parodontal seront nécessaires.

Plusieurs classifications des atteintes de furcation ont été proposées au cours du temps

En 1968, HEINS et CANTER ont donné trois caractéristiques :

- L'entrée
- Le nombre de murs osseux
- Le degré d'exposition

Il s'établit donc trois classes :

- Naissant
- Partiel
- Total

La Classification de GLICKMAN, en 1974, repose sur l'importance de la destruction du parodonte

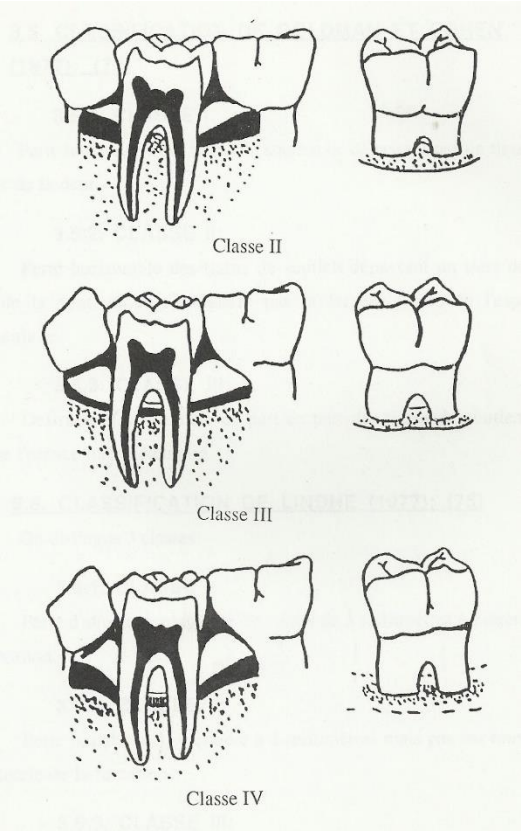

Classification de GLICKMAN (22)
GLICKMAN, CARRENZA 1987

Il existe donc 4 classes :

- Classe I

Cette lésion atteint le desmodonte au niveau de la furcation, sans examen clinique ou radiographique de la perte osseuse.

- Classe II

On constate une alvéolyse au niveau d'une ou plusieurs faces de la furcation. Les structures parodontales restent inaltérées, de ce fait la pénétration de la sonde de Nabers dans l'atteinte de la furcation est limitée.

- Classe III

La gravité de la lésion se manifeste par une destruction osseuse inter-radiculaire entrainant le passage total de la sonde dans la direction vestibulo-linguale ou mésio distale.

- Classe IV

La furcation est ouverte, ainsi la sonde passe aisément.

Selon la classification de **LINDHE HAMP ET NYMAN, en** 1975, qui est aujourd'hui la plus utilisée, c'est la mesure horizontale de l'atteinte

Classe I : Une perte d'attache horizontale se situant en dessous de 3 mm

Classe II : Une perte d'attache supérieure à 3 mm sans traverser la largeur totale de la furcation

Classe III : Une destruction horizontale de part en part

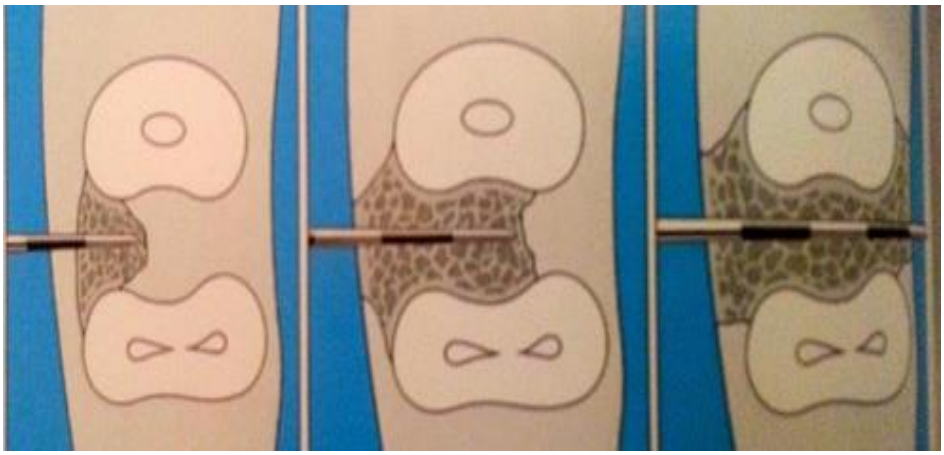

Classification de LINDHE HAMP ET NYMAN (23)

http://www.implants-dentaires-chirurgie-protheses.fr/Parodontites.html

TARNOW ET FLETCHER en 1984 proposent une sous classification appréciant la perte d'os verticale inter radiculaire à partir de la furcation : c'est une mesure verticale à partir du toit de la furcation

A : profondeur verticale de 1 à 3 mm

B : profondeur verticale de 4 à 6 mm

C : profondeur verticale de 7 mm ou plus

Le diagnostic de l'atteinte est généralement basé sur la profondeur de sondage de poche, du niveau d'attache, de l'entrée de la furcation et sur les radiographies périapicales (PIHLSTROM 2001).

Le sondage est effectué à l'aide d'une sonde de Nabers qui est introduite sans force dans la furcation dentaire, d'abord sur la face vestibulaire et ensuite palatine ou linguale. L'avantage d'utiliser cette sonde est la possibilité d'atteindre les furcations mésiales et distales des molaires maxillaires en raison de la bifurcation ou trifurcation des molaires.

On effectue le plus souvent des bilans long cône lors de l'examen radiographique qui représente un complément d'information indispensable au diagnostic et au choix de la thérapie.

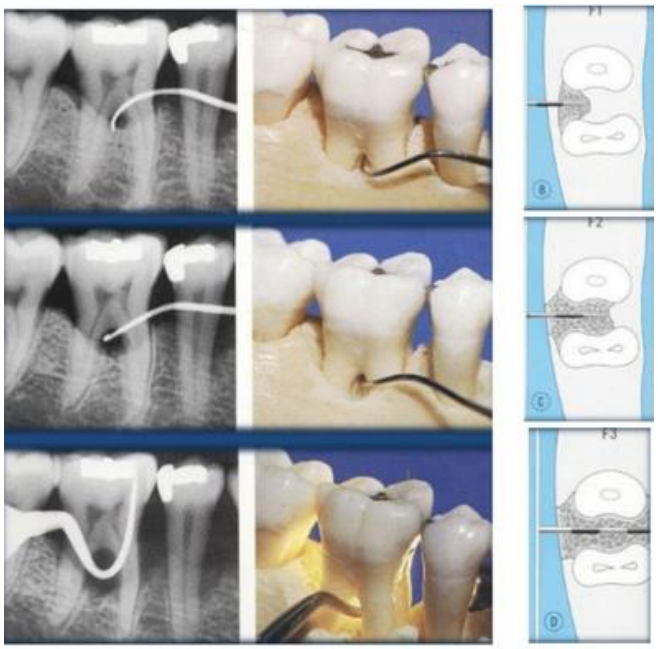

Examen des furcations mandibulaires (24)

http://www.implants-dentaires-chirurgie-protheses.fr/Parodontites.html

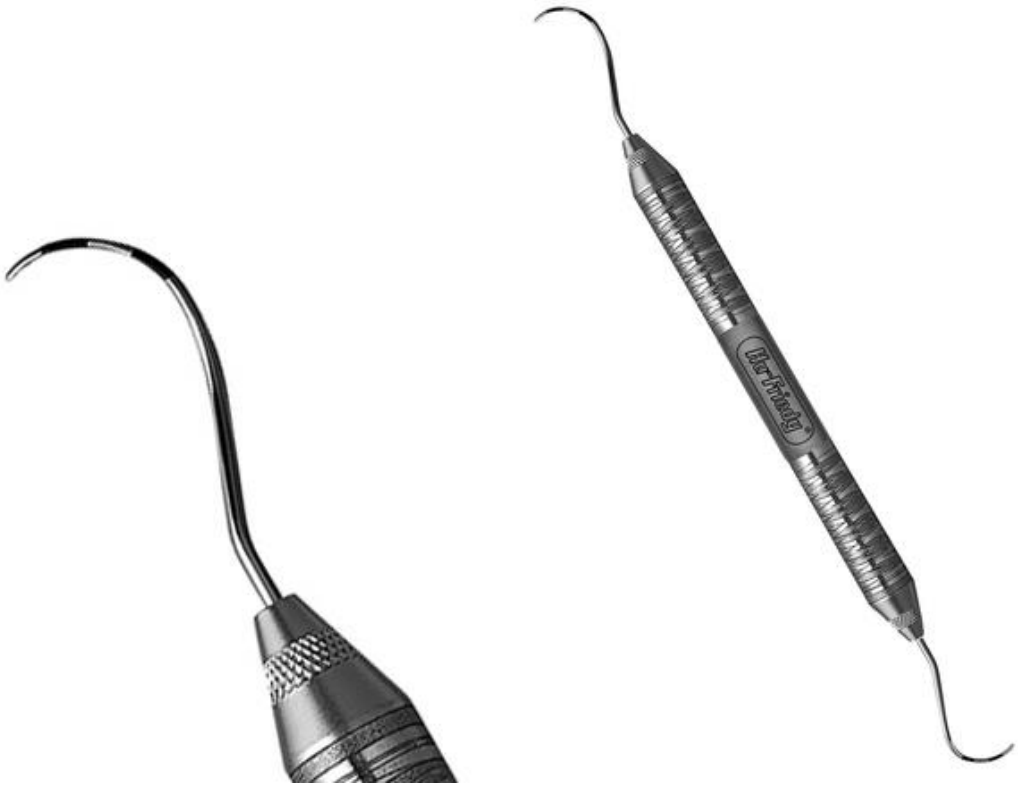

Sonde de Nabers (25)

http://www.praxisinstruments.fr/sonde-a-furcations-coloree-2n-de-nabers-hu-friedy,fr,4,HUPQ2N6.cfm

Des facteurs locaux et anatomiques, en présence de la plaque dentaire peuvent favoriser cette perte d'attache dans cette zone. On relève trois zones de furcation pour les premières molaires maxillaires qui sont vestibulaire, mésiale et distale.

Les premières molaires mandibulaires possèdent une zone de furcation qui est en vestibulo-linguale.

Les molaires maxillaires sont plus touchées par les atteintes de furcation que les molaires mandibulaires (entre 25 et 72% pour les molaires maxillaires et entre 16 et 49,6% pour les molaires mandibulaires)(BROCHERY et al., 2008). Les faces distales des premières molaires maxillaires sont en général les plus atteintes (TAL et LEMMER, 1982) avec les faces vestibulaires des molaires mandibulaires (Mac FALL, 1982).

- **L'Anatomie des racines** : La divergence des racines est à considérer même si de longues racines apportent un meilleur ancrage. Cette dernière influence la quantité d'os de l'espace inter-radiculaire. La nature de cet os a une incidence sur la résistance du parodonte face à l'attaque bactérienne.

Pour les premières molaires mandibulaires, la divergence des racines est de l'ordre de 30 degrés mais il existe de grandes variations (BROCHERY et al., 2008).

De plus, le degré de séparation des racines décroit avec les molaires. Ces caractéristiques vont nous orienter pour nos choix thérapeutiques. Par exemple, une dent présentant des racines très divergentes supportera davantage un traitement tel que la tunnélisation ou l'hémisection.

- **Le tronc radiculaire** est la partie entre la jonction amélo-cémentaire en coronaire et le plancher de la zone de furcation en apical. Sa mesure est nécessaire dans le choix de la thérapeutique la plus adéquate : Plus il est bas et plus l'ancrage des racines est meilleur, plus il est haut avec une largeur suffisante, plus la furcation pourra être surfacée convenablement.

- **L'entrée de furcation** : La localisation et le diamètre d'entrée de furcation varient selon les molaires.

Au maxillaire, par rapport à la jonction amélo-cémentaire, une moyenne de 3 mm en mésial, 3,5 mm en vestibulaire et 5 mm en distal est constatée. À la mandibule, on remarque une moyenne de 4 mm en lingual, 3 mm en vestibulaire.

Plus les entrées sont apicales, moins elles sont exposées à l'agression bactérienne.

Pour ce qui est de la largeur, à la mandibule on observe en moyenne un diamètre supérieur à 0,75 mm en vestibulaire, un diamètre inférieur à 0,75 mm en lingual.

Au maxillaire, l'entrée de la furcation est plus étroite sur les faces vestibulaires que sur les faces distales et mésiales. Dans les cas où l'entrée est étroite, les bactéries y prolifèrent plus facilement et l'accès au nettoyage y est plus difficile (BROCHERY et al., 2008).

- **Les perles d'émail** : Les perles d'émail sont des anomalies d'origine embryologique qui se placent à la jonction amélo-cémentaire. Dans 29% des cas, elles touchent les faces vestibulaires des molaires mandibulaires et dans 17% des cas, les molaires maxillaires (MASTERS et HOSKINS, 1964).

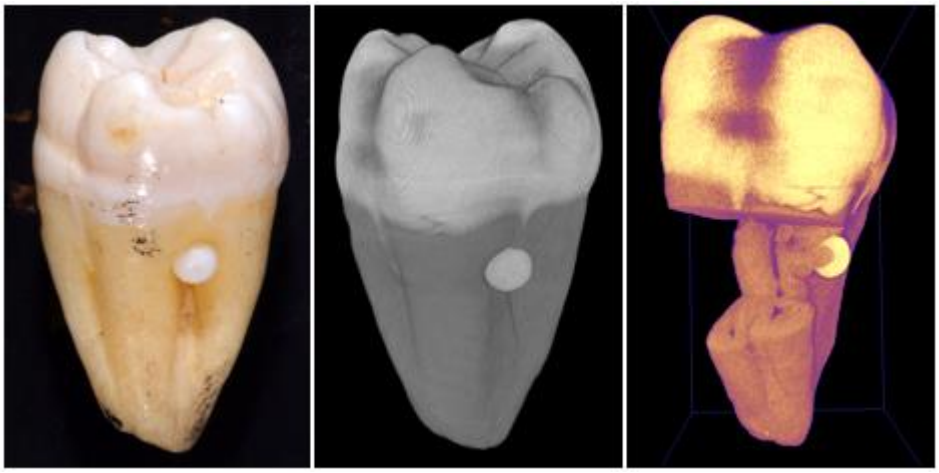

Perles d'émail (26)

http://www.dentistry.bham.ac.uk/medicalimaging/page3.asp

Ces anomalies provoquent une attache conjonctive de moins bonne qualité car elle n'est pas sur l'émail ce qui peut entrainer une poche parodontale et donc à une atteinte de furcation (MATTOUT et MORA, 2002).

Une étude a démontré l'implication de ces projections d'émail dans l'atteinte de furcation. On peut les considérer comme un facteur local anatomique favorisant (HOU et TSAI, 1987). Une étude plus récente, a évalué la prévalence des projections d'émail et son impact sur les atteintes de la furcation dans les molaires mandibulaires dans la population coréenne. Au total, 982 dents en 425 patients ont été analysées avec l'aide d'images CBCT. Le taux de prévalence global des projections d'émail était de 76% (71% et 27% sur les faces vestibulaire et linguale, respectivement). Il y avait une corrélation statistiquement significative, mais très faible entre les projections d'émail et le degré de l'atteinte de furcation sur les surfaces buccales et linguales. Leur tendance à « provoquer » des atteintes de furcations ne semblait pas être décisif (LIM et al. 2016).

Par contre, elles compliquent la thérapeutique et augmentent le risque de récidive.

- **La structure osseuse** : L'épaisseur et le niveau du rebord osseux en regard de la furcation influence la décision thérapeutique comme la forme de la poche parodontale (AUBERT et PIEAUD, 2009). De plus, les parois dentaires sont des surfaces avasculaires. La vascularisation est primordiale pour entrainer la cicatrisation. Le nombre de murs osseux, qui sont sources de cellules et de vaisseaux, sera déterminant dans le choix du traitement de l'atteinte de furcation.

- **Soins inadaptés :** Parfois, des soins effectués peuvent être néfastes pour le parodonte. Cela constitue des zones de rétention de plaque. On peut même retrouver du matériau dans la furcation (CALAS-BENNSAR et al, 2005). Par exemple, des obturations sans matrice, une avulsion de dents de sagesse traumatique, crochet d'une prothèse amovible, couronnes mal adaptées peuvent léser le parodonte, entrainer des inflammations locales et exposer la zone de furcation.

- **Les appareils orthodontiques** sont un facteur supplémentaire de rétention de plaque car il y a une difficulté de réaliser un brossage optimal. Les traitements orthodontiques doivent être entrepris sur un parodonte sain et stabilisé. Les forces exercées ne doivent jamais être excessives sinon elles peuvent engendrer des lésions parodontales importantes (CALAS BENNSAR et al., 2005).

3.3.4 Thérapeutiques de traitement des atteintes de furcation :

Selon **WALTER et al., 2011**, les options de traitement vont d'une approche moins invasive à une approche très invasive :

(1) *Débridement, plasties gingivales, coronoplasties, osteoplasties* : Les sites avec des profondeurs de poche résiduelle de 5 mm devrait avoir un traitement non chirurgical. Les sites avec des profondeurs de poche résiduelle supérieure ou égale à 6 mm nécessitent une thérapie supplémentaire afin de prévenir la perte d'attachement ou même la perte des dents au cours de soins parodontaux de soutien.

(2*) Tunnelisation :* La tunnelisation est indiquée lorsque le degré de séparation des racines permet une ouverture de la région interradiculaire. Alternativement, la séparation de racine est réalisée en particulier sur les dents avec des canaux radiculaires traités avec une couronne réduite nécessitant des prothèses conjointes et restaurations.

(3) *Hémisection ou séparation radiculaires*

(4) *l'Amputation (résection) radiculaire*

(5) *l'Extraction* de l'ensemble de la dent.

Les molaires, en particulier, répondent de manière moins favorable au traitement parodontal non chirurgicale que les dents mono radiculées.

Des molaires avec une atteinte de furcation résiduelle de classe II et / ou III, qui ne sont pas accessibles au nettoyage par les patients, l'hygiène buccale personnelle et le saignement au sondage exigent une thérapie chirurgicale supplémentaire. En particulier, si des restaurations étendues sont prévues, d'autres facteurs doivent être pris en considération avant de lancer la chirurgie parodontale pour déterminer si les molaires atteintes ou endommagées peuvent être restaurées avec un pronostic favorable

Le traitement chirurgical vise à : (1) améliorer le surfaçage et le détartrage dans les zones non accessibles pendant la thérapie initiale non chirurgicale

(2) éliminer l'inflammation résiduelle et arrêter la progression de la maladie parodontale

(3) établir un environnement propice à une alimentation adéquate et un contrôle de la plaque sur le long terme,

(4) régénérer les tissus parodontaux, à savoir, établir une fixation du parodonte

<u>Thérapies Resectrices ou non Resectrices :</u>

1) Un débridement avec un volet ouvert améliore le nettoyage professionnel et se trouve être le plus efficace, quand il est combiné avec une gingivectomie ou un lambeau de repositionnement apical.

Le but est de réduire ou d'éliminer la poche, et ainsi maintenir au moins 3 mm de gencive kératinisée. L'élargissement et la furcation peu profonde soumise par odontoplastie crée un meilleur accès pour le contrôle de plaque et la maintenance. Cependant, l'élimination excessive de la dent par odontoplastie se traduit souvent par une hypersensibilité et des dommages pulpaires et peut augmenter le risque de lésions carieuses radiculaires.

2) Si l'atteinte des furcations des molaires maxillaires sont avancées (classe II ou III), une tunnelisation dans les trois racines peut être réalisée, sans interférer avec l'intégrité pulpaire ou la couronne dentaire. La procédure de tunnel a toutefois certaines limites dans les molaires

maxillaires, car plusieurs conditions préalables doivent être requises (un accès clair à deux voies pour toutes les entrées, une bonne répartition des racines, un tronc radiculaire court avec une entrée haute de furcation et de longues racines).

Afin de permettre une éventuelle odontoplastie de l'entrée, le plancher de la chambre ne doit pas être près du toit de la furcation et le patient doit avoir un faible indice carieux et être en mesure de contrôler sa plaque. La tunelisation est toujours combinée avec un lambeau repositionné apicalement pour assurer l'élimination de la poche.

3) Au lieu de la tunnelisation, la séparation des racines est indiquée dans les molaires avec un traitement endodontique, avec un plancher pulpaire à proximité de la bifurcation, et / ou avec une substance coronaire réduite nécessitant des restaurations et des couronnes ultérieures.

4) Selon le degré de destruction de la dent, la forme et le contour de la molaire, une amputation d'une racine ou une trisection est recommandée. Au cours de l'amputation de la racine, la couronne clinique est maintenue et il n'y a que la racine affectée qui est retirée. Pour la procédure de trisection, les racines affectées sont extraites, ainsi que la partie de la couronne clinique (la racine distale des premières molaires maxillaires est amputée le plus souvent, le plus probablement lié à une perte d'attache avancée avec atteinte de la furcation distale associée).

En effet, le diagnostic supplémentaire des mesures CBCT doit faciliter une planification de traitement chirurgicale précise, avec une décision claire sur les interventions resectrices nécessaires et des racines qui devrait être gardées. Comme la détection précise de l'atteinte de la furcation et l'évaluation de la morphologie des racines sont des éléments importants pour le diagnostic, le CBCT devient indispensable pour le choix de traitement comme pour la prise de décision du traitement endodontique préopératoire, et peut même conduire à la décision de ne pas faire la chirurgie planifiée (WALTER et al., 2009).

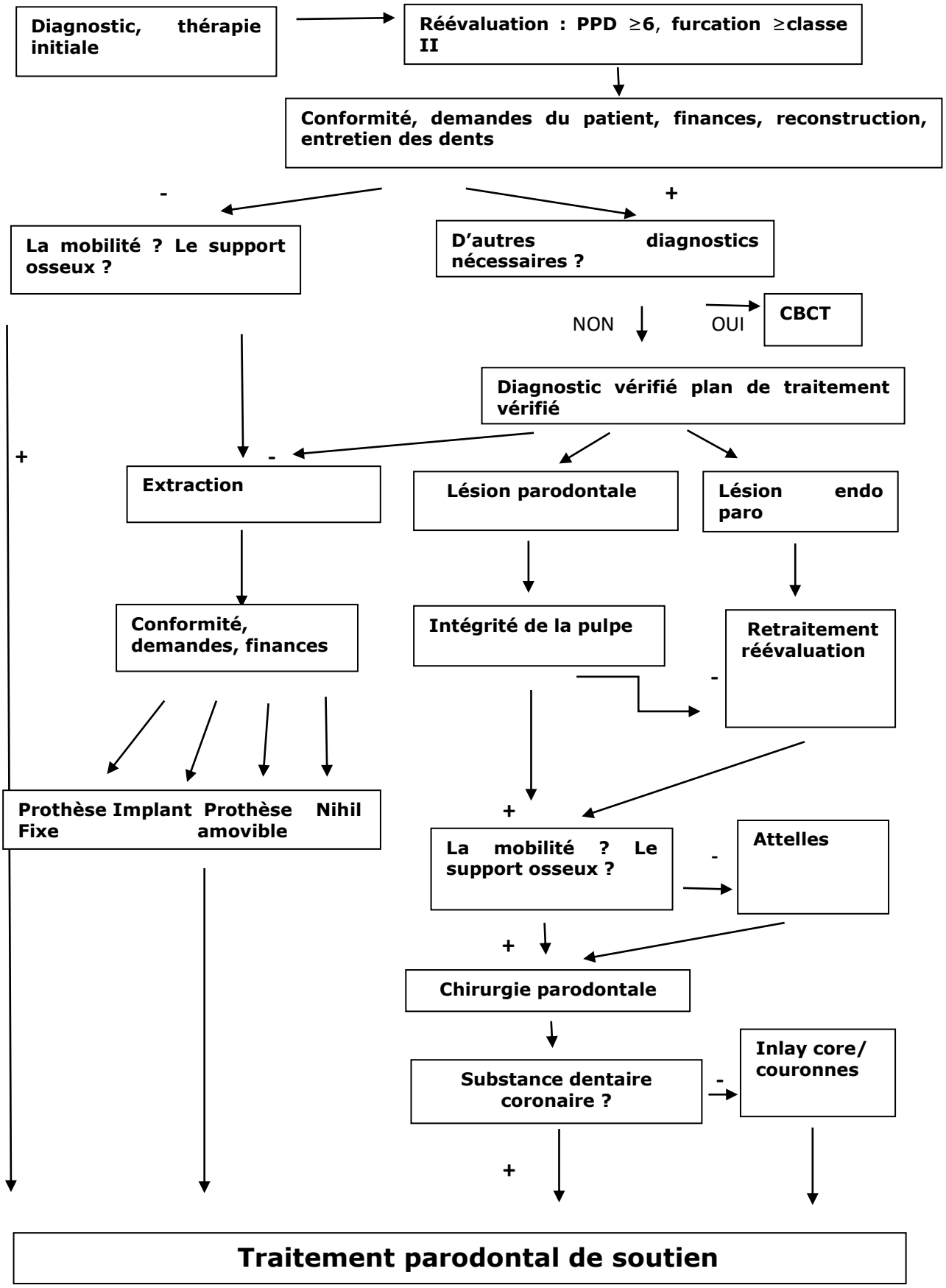

Prise de décision pour les molaires maxillaires avec atteinte de furcation (27) WALTER et al., 2011

Thérapies régénératrices :

La régénération du parodonte peut être obtenue par Régénération Tissulaire Guidée, en utilisant des membranes. Dans les atteintes de furcation des molaires maxillaires, l'utilisation de membranes offre cependant une amélioration très limitée des conditions cliniques et ne présente que sur les lésions vestibulaires. Bien que les procédures appliquées dans des molaires maxillaires soient incapables de résoudre les caractéristiques des atteintes de furcation de classe III, les chances de succès dans les atteintes de furcation de classe II sont supérieures en raison de la surface ostéogénique plus grande, d'un meilleur soutien, d'une vascularisation des greffes, et d'une meilleure accessibilité à des techniques de traitement, en particulier en vestibulaire. Le gain d'attachement horizontal stable était démontré sur une période de suivi de 10 ans dans les classes II des atteintes de furcation de molaires maxillaires et mandibulaires traitées avec régénération tissulaire guidée, tandis que les gains initiaux d'attache verticaux ont diminué.

Selon une revue systématique (JEPSEN et al., 2002), le résultat de la fermeture complète de la classe II d'atteinte de furcation après le placement des membranes reste imprévisible.

Plus récemment, des protéines dérivées de la matrice de l'émail (EMD) ont été introduites pour la chirurgie régénérative parodontale, visant à l'induction de processus de régénération des tissus parodontaux, similaires au développement embryonnaire humain. Une première étude sur des animaux a indiqué que EMD ont le potentiel pour induire la régénération de cément acellulaire et la nouvelle formation du parodonte avec l'insertion de fibres.

Cliniquement, un taux de conversion de classe II vers une classe I d'atteinte de furcations a été obtenue avec l'application de EMD dans un défaut de furcation proximal par rapport au débridement seul (WALTER et al., 2011). Des données à long terme sont cependant inexistantes, et la pertinence clinique de cette légère amélioration reste discutable.

L'extraction de la molaire maxillaire avec atteinte de furcation est l'option finale qui est très probablement recommandée si la molaire est :

- la dent terminale dans l'arcade et qu'elle n'a pas de dents antagonistes

- la première molaire avec deuxième prémolaire et la deuxième molaire adjacente, chacune avec assez d'os pour soutenir une prothèse dentaire fixe (ou la pose d'implants)

- Une dent pilier seule en distale qui présente une mobilité croissante.

En outre, des molaires avec une atteinte de furcation et une perte importante d'os proximal avec les dents adjacentes doivent être extraites pour préserver la santé du parodonte des dents voisines surtout si elles feraient de bons piliers prothétiques. Ces indications sont des généralités et ne sont pas toujours applicables à des situations spécifiques. De nombreux facteurs doivent être pris en considération, y compris l'importance de la dent ou des dents en question.

Dans le cas contraire, les implants sont indiqués pour remplacer les molaires manquantes, particulièrement dans la position de la première molaire, sous réserve que l'os (la quantité et la qualité) soit suffisant. Le taux accru d'-échec des implants dans le maxillaire postérieur, en particulier des implants avec des surfaces lisses, a été lié à la qualité de l'os très spongieux (type IV) présent fréquemment dans ce site. La hauteur de l'os alvéolaire dans la région maxillaire est souvent réduite en raison de la résorption verticale de la crête et l'augmentation verticale de l'os au niveau du sinus maxillaire.

En conclusion, pour le traitement des atteintes de furcations de :

Classe I, sont indiqués : Détartrage, surfaçage radiculaire, Plastie gingivale, Osteoplastie, coronoplastie

Classe II, sont indiqués : des greffes et substitut des greffes osseuses, Régénération Tissulaire Guidée, et dans certains cas,

des traitements soustractifs : la tunnélisation, l'hémisection, l'amputation radiculaire

Classe III sont indiqués : des Traitements soustractifs,
la tunnélisation,
l'hémisection ou séparation radiculaire
l'amputation radiculaire,

L'extraction et la mise en place d'implant.

4. Analyse bibliographique des applications de la Tomographie Volumétrique Numérisée à Faisceau Conique en parodontologie dans le diagnostic et le traitement des atteintes des furcations.

Les zones de furcationprésentent un défi pour le succès du traitement parodontal. L'efficacité du traitement parodontal des dents pluri radiculées avec atteinte de furcation est réduite quel que soit le traitement et les modalités utilisées (KAMBUROGLU et al., 2015).

Le diagnostic de l'atteinte de la furcation est généralement basé sur le sondage de la poche, la perte d'attache, le sondage au niveau de la furcation et les radiographies périapicales (PIHLSTROM 2001). Le diagnostic précis de la perte osseuse est un élément important pour établir le traitement approprié parmi les différentes options thérapeutiques qui varient d'une approche moins invasive comme le débridement, une plastie gingivale, une coronoplastie, une osteoplastie ou la tunnelisation, à des approches plus invasives comme l'hémisection ou séparation radiculaire, l'amputation (résection) radiculaire ou même jusqu'à l'extraction de la dent.

Le diagnostic d'une atteinte de la furcation utilisant uniquement les radiographies intra orales et la panoramique peut être difficile en raison de l'inconvénient inhérent des techniques radiographiques en 2D dû à la superposition des structures adjacentes et des problèmes de géométrie de projection. Les modalités supplémentaires pour le diagnostic des atteintes de furcation sont alors nécessaires (VANDENBERGHE et al., 2011).

Les radiographies 2D ont une spécificité élevée mais une sensibilité faible, pour le dépistage de l'atteinte de furcation. Le dépistage d'une atteinte de furcation à un stade initial par une radiographie intra-orale est particulièrement limité et dépend des différentes angulations horizontales utilisées (HISHIKAWA 2010).

De plus, comme le degré de l'atteinte de furcation sert souvent de facteur pronostique (DARBY et al., 2015) et détermine le choix du plan de traitement définitif, l'évaluation précise du défaut est particulièrement importante (DARBY et al., 2015).

L'intérêt de l'utilisation du CBCT est basé sur le fait qu'il fournit des images de résolution submillimétrique précise et fiable dans toutes les dimensions spatiales. Il offre aussi la possibilité de recueillir des données à des résolutions plus élevées et de générer des données en 3D à la fois à un coût moindre et avec de plus faibles doses absorbées que la tomographie conventionnelle (ITO et al., 2001). MISCH et al., en 2006 ont rapporté que le CBCT est aussi précis que des mesures directes à l'aide d'une sonde parodontale et aussi fiable que les radiographies périapicales pour les zones interdentaires. Par contre, NOUJEIM et al., en 2009, ont créé des lésions parodontales de différentes profondeurs dans des hémi mandibules humaines et les ont analysées en utilisant la radiographie intra - orale et le CBCT. Ils ont constaté que le CBCT était plus précis dans la détection des défauts que la radiographie conventionnelle.

4.1 Diagnostic des furcations

4.1.1Etudes expérimentales

Différentes études ont été réalisées chez l'animal ou ex vivo chez l'homme afin d'évaluer la capacité du CBCT à diagnostiquer une atteinte de furcation.

Equipes	Année	Matériel méthode	Résultats
Chez l'animal			
UMETSUBO et al	2012	15 mandibules de porcs 2 radiologues	Précision du CBCT de 78 à 88 % pour déterminer le stade précoce de l'atteinte de furcation
BRAUN et al	2014	5 segments de mandibules de porcs 15 dentistes	Meilleure précision pour l'atteinte de furcation de classe II
BAYAT et al	2016	80 défauts parodontaux Mandibule de mouton	Meilleure précision pour l'atteinte de furcation la classe I

Tableau d'études expérimentales chez l'animal (28)

Equipes	Année	Matériel méthode	Résultats
Chez l'homme			
VANDERBERGH et al	2008	Crânes humains	Capacité à détecter 100% des défauts
ZHONG et al	2010	Mandibules humaines	Meilleure précision pour l'atteinte de la furcation de la classe II pour le CBCT
BAGIS et al	2015	12 crânes humains 35 défauts parodontaux	Diagnostic correct des défauts parodontaux de 78% à 95% par le CBCT

Tableau d'études *ex vivo* chez l'homme (29)

UMETSUBO et al., en 2012 ont étudié l'apport du CBCT à diagnostiquer des atteintes de furcation à un stade précoce sur des mandibules de porcs.

Le but de cette étude était de définir la reproductibilité, la sensibilité et la spécificité du CBCT à détecter l'atteinte d'une furcation à un stade précoce. Les auteurs ont utilisé quinze mandibules de porcs avec des deuxièmes molaires intactes et des zones corticales adjacentes conservées.

Des lésions simulées ont été créées dans la zone de la furcation des dents en appliquant l'acide perchlorique à 70% jusqu'à quatre sites possibles (vestibulaire et linguale et cotés droit et gauche) de chaque mandibule, pour un total de 60 sites.

Les images CBCT ont été acquises avec un seul appareil (i-CAT ® New Generation, Imaging Sciences International, Hatfield, États - Unis), en utilisant le protocole d'acquisition suivant :

- Taille du voxel : 0,2 mm,
- Temps d'acquisition : 26,9 s,
- Tension du tube : 120 kV,
- Courant du filament : 5 mA,
- FOV : 6 × 16 cm.

Les résultats ont été interprétés à l'aveugle par deux radiologues expérimentés. Lors du stade précoce de l'atteinte, les cavités ont été petites avec des bords irréguliers. La difficulté à détecter des lésions à ce stade entre la radiographie intra - orale et le CBCT était semblable.

Dans les simulations présentées dans cette étude, le but était d'explorer dans quelle mesure des informations complémentaires obtenues par des images CBCT pouvaient influer sur le traitement parodontal.

La perte osseuse créée ressemble à la lésion causée par l'inflammation qui est plus profonde et difficilement détectable cliniquement. Ils ont également simulé une situation dans laquelle le CBCT pouvait détecter une résorption osseuse de façon précoce pour permettre la suppression de la cause de l'inflammation et la reprise du cycle physiologique, permettant ainsi la formation osseuse. Les lésions créées dans cette étude étaient plus petites que celles décrites dans les études précédentes, dans le but de simuler un stade initial de la résorption osseuse. L'atteinte de la furcation a également été évaluée au niveau de dents sans lésions.

Les images CBCT ont montré des niveaux élevés de précision, allant de 78% à 88%. Les variations des valeurs Kappa pour accord intra- et inter-observateur (0,41 au 0,59) ont été considérées comme modérées.

Même si le stade précoce d'une atteinte de furcation n'est pas considéré comme une indication majeure pour effectuer un CBCT, les changements détectés dans la zone de la furcation des molaires chez les patients traités pour d'autres raisons devraient néanmoins être signalés. **D'après les résultats de cette étude, le CBCT peut être considéré comme une méthode fiable et précise pour dépister l'atteinte de furcation à un stade précoce.**

En 2014, BRAUN et al., ont comparé lors de leur étude la valeur diagnostique respective des radiographies de défauts osseux en utilisant des radiographies 2D et des radiographies en 3D utilisant le CBCT.

Des défauts osseux parodontaux ont été préparés sur cinq segments mandibulaires (de 10 à 15 cm long), avec cinq dents par mandibule de porcs âgés de 3 mois. Les défauts ont été réalisés à l'aide de fraises sphériques et cylindriques (pièces à main et contre angle).

Le diagnostic du type et de l'étendue des défauts osseux a été établi à partir de radiographies par quinze dentistes. Par la suite, le type et l'étendue de défauts osseux ont aussi été évalués chirurgicalement. En moyenne, le diagnostic des défauts intra-osseux était plus précis de 21% avec l'aide de la 3D, de 25% pour les déhiscences et de 33% pour les fenestrations en utilisant la projection 3D plutôt que la radiographie en 2D. Le pourcentage de diagnostic correct à l'aide des projections tridimensionnelles était très élevé (environ 70 à > 99%). Pour les atteintes de furcation, il est de 94,8 %. Cependant, dans le cas des atteintes de furcation de classe I et II avec l'absence d'un mur infra osseux, les résultats CBCT n'étaient pas meilleurs que les projections 2D. Ces résultats ont clairement montré que les défauts étaient très souvent non diagnostiqués et donc non détectés. Cela pourrait être due à l'anatomie de la mandibule utilisée.

	Atteinte de furcation		**Atteinte de furcation Classe 1**		**Atteinte de furcation Classe 2**		**Atteinte de furcation Classe 3**	
	2D	**3D**	**2D**	**3D**	**2D**	**3D**	**2D**	**3D**
Vrai Positif	75,6%	94,8%	48,9%	48,9%	11,7%	71,7%	93, 3%	90%
Faux positif	20,7%	5,2%	44,4 %	51,1%	80%	28,3%	0%	10%
Positivement Questionnable	3,7%	0%	6,7%	0%	8,3%	0%	6,7%	0%
Vrai négatif	85,9%	95,6%	70%	85,6%	69,3%	73,3%	91,4%	97,1%
Faux négatif	6,7 %	4,4%	22,2%	14,4%	24%	26,7%	1,9%	2,9%
Négativement Questionnable	7,4 %	0%	7,8%	0%	6,7%	0%	6,7%	0%

Evaluation du diagnostic de l'atteinte de furcation (30) BRAUN et al 2014

En outre, le CBCT permettait de dépister avec plus de précision l'atteinte de furcation de classe II. L'analyse statistique pour les atteintes de furcation de classe I n'a montré aucune différence significative entre les projections 3D et les radiographies 2D (p = 0,053).

Le diagnostic de la classe II de l'atteinte de furcation a été statistiquement significatif avec le CBCT (P<0,001). **En observant les résultats de l'atteinte de furcation de classe III, les radiographies périapicales montrent de meilleurs résultats que la projection 3D (deux dimensions 93,3%, trois dimensions 90%).**

Néanmoins, il est à noter que le CBCT utilisé dans cette étude comportait un intensificateur d'image avec une résolution isotrope maximale de 150 um. Actuellement, la résolution maximale pour un CBCT est de 76 um. Il est donc possible que la précision puisse varier pour identifier les défauts parodontaux avec différentes machines de CBCT.

Les résultats de cette étude indiquent qu'un diagnostic plus précis des défauts parodontaux est possible grâce à la 3D. En particulier, dans l'orientation vestibulaire, les défauts peuvent être détectés plus précisément. **Les auteurs concluent que le CBCT offre une alternative avantageuse de la radiographie conventionnelle péri apicale numérique tout en tenant compte d'une plus grande exposition au rayonnement.**

En 2016, BAYAT et son équipe évalue aussi la valeur diagnostique du CBCT et de la radiographie intraorale numérique pour la détection des défauts parodontaux chez le mouton.

Dans cette étude *in vitro*, 80 défauts parodontaux, y compris des atteintes de furcation de classe I, II et III et les défauts intra-osseux avec une, deux, ou trois parois et des déhiscences ont été créés artificiellement au niveau d'une mandibule de mouton. Des parodontistes ont évalué les images pour caractériser le type des défauts. Les résultats ont été comparés aux photographies des défauts créés.

Les images CBCT étaient significativement supérieures aux radiographies numériques pour la détection de l'atteinte de furcation de la classe I, Aucune différence significative n'a été notée entre CBCT et radiographie numérique pour la détection des atteintes de furcation de classe II et III.

D'après cette étude, le CBCT était donc supérieur à la radiographie numérique intra-orale pour la détection de l'atteinte de furcation de la classe I, les déhiscences et les fenestrations

Certains auteurs ont évalué aussi l'apport du CBCT sur des mandibules humaines *ex vivo*.

VANDERBERGH et al., en 2008, ont évalué la précision diagnostique de la radiographie intra-orale numérique et celle du CBCT pour déterminer la perte osseuse parodontale sur des crânes humains. Dans cette étude, le « gold standard » était les mesures directes de la perte osseuse. Quand la distance de la jonction amelocémentaire à la crête alvéolaire a été mesurée, 80% des cas a montré une différence de mesure de 0,5 mm par le CBCT par rapport au gold standard, contre 63% pour les radiographies intra -orales. **L'efficacité du CBCT était supérieure pour évaluer les atteintes de furcation et** l**es défauts osseux en cratère.** Avec la radiographie 2D, le dépistage des défauts en cratères et des atteintes de la furcation n'a pas pu se faire dans 29% et 44% de cas, respectivement, mais **avec le CBCT, le dépistage pour les deux types de lésions était de 100%.**
Néanmoins, **la radiographie intra-orale a été significativement meilleure pour l'évaluation du contraste, de la qualité de l'os, et la délimitation de lamina dura.**

En 2010, ZHONG et al ont effectué une étude pour évaluer la précision du CBCT à mesurer des atteintes de furcation de classe II mandibulaires.

Des mesures ont été effectuées par le CBCT sur vingt molaires avec des atteintes de furcation de classe II sur des mandibules sèches. Le choix de huit paramètres a été fait pour décrire avec exactitude chaque atteinte de furcation de classe II. Les dimensions des défauts verticaux, celles des défauts horizontaux et celles des entrées de furcation ont été enregistrées. Les résultats ont été comparés avec les données correspondantes obtenues par le sondage et la radiographie périapicale.

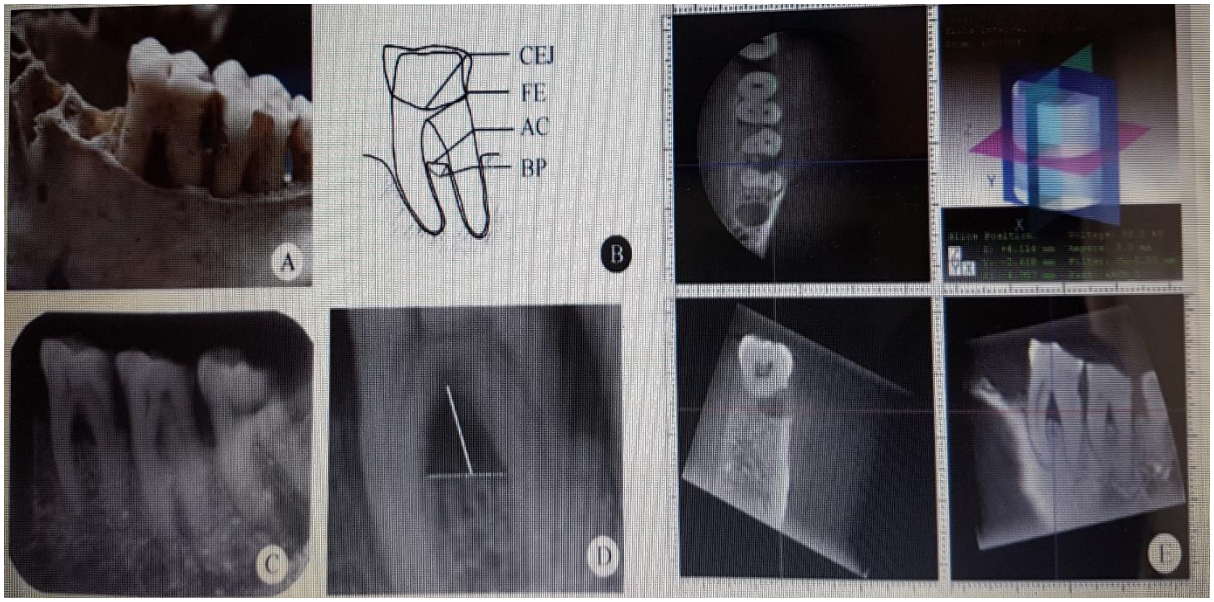

Examen clinique du sondage (A, B), les radiographies périapicales (C,D) et les images CBCT (E) (31) ZHONG et al., 2010.

	Sondage	**Radiographie périapicale**	**CBCT**
CEJ-AC	4.25 ± 1.49		4.17 ± 1.47
FE-AC	3.26 ± 1.15		3.05 ± 1.04*
CEJ-BP	4.71 ± 2.03		4.80 ± 1.90
FE-BP	2.75 ± 1.18	2.56 ± 1.09*	2.51 ± 1.26*
AC-DH	4.74 ± 1.58		4.75 ± 1.57
FE-DH	2.45 ± 1.32		2.10 ± 1.34*
TS-DH	3.70 ± 1.54		3.66 ± 1.49
ID	1.70 ± 0.80	1.76 ± 0.70	1.67 ± 0.74

Tableau de mesures des atteintes de furcations au sondage, radiographie périapicale et CBCT (32)

CEJ : jonction amélocémentaire, FE : entrée de la furcation, BP : fond de la poche, AC : crête alvéolaire, DH : le site le plus profond de défaut osseux horizontal, TH : surface de la dent, ID : dimension interradiculaire du niveau de la crête alvéolaire. **P<0,01* comparé au sondage

ZHONG et al. 2010

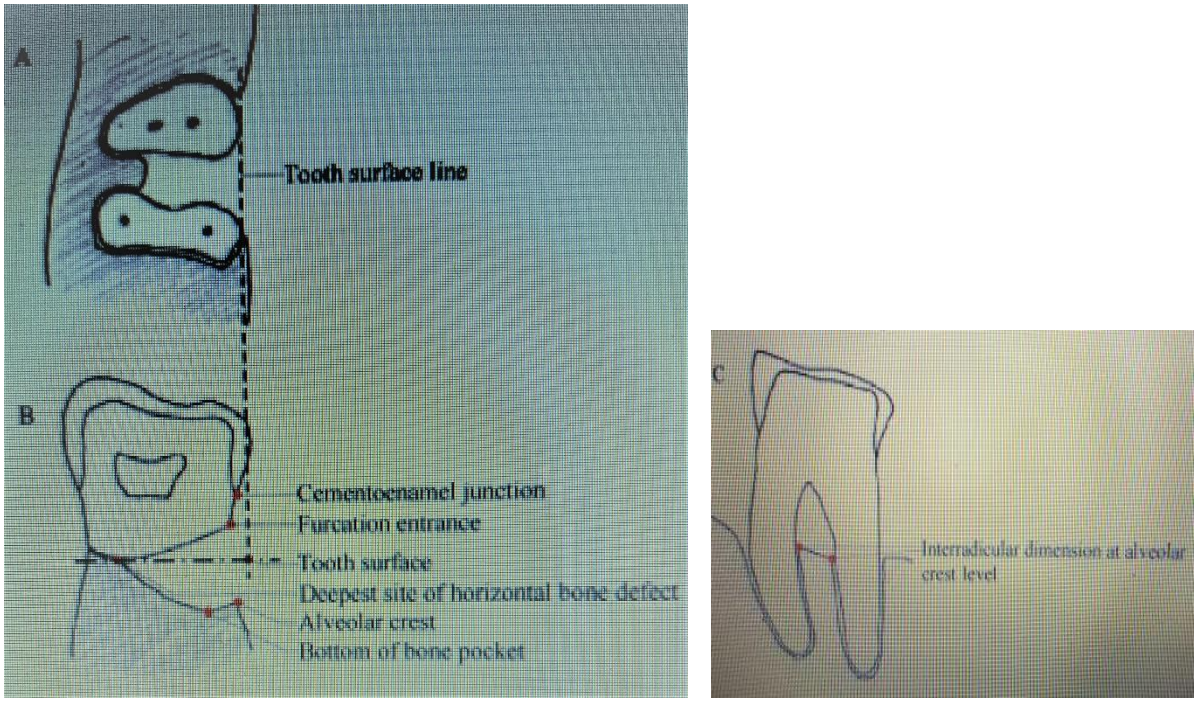

Détermination des points de mesure pour le CBCT sur les différents plans axial, frontal et sagittale (33) ZHONG et al. 2010

La localisation de l'entrée de la furcation présentait des différences. Les radiographies périapicales n'ont pas pu détecter deux des vingt entrées de furcation, et seulement deux des huit paramètres pouvaient être mesurés sur les radiographies périapicales : qui sont la mesure de l'entrée de la furcation jusqu'au fond de la poche osseuse et la dimension interradiculaire du niveau de la crête alvéolaire (FE-BP et ID). Pour cinq des huit paramètres, aucune différence significative n'a été trouvée entre les données obtenues par le CBCT et les mesures de sondage (P > 0,05). Seules les distances de l'entrée de furcation à la crête alvéolaire, de l'entrée de la furcation jusqu'au fond de la poche, et ensuite jusqu'au site le plus profond du défaut osseux horizontal étaient inférieures à celles sondées directement (P <0,05), mais les différences sont inférieures à 0,5 mm (0,21, 0,24, 0,35 mm, respectivement pour FE-AC, FE-BP, FE-DH)

Les auteurs ont rapporté que d'après cette étude *in vitro* toutes les atteintes de furcation pourraient être correctement classés par le CBCT. Le CBCT pourrait fournir des images 3D précises et détaillées des atteintes de furcations de classe II.

Plus récemment, **BAGIS et al., en 2015,** ont comparé la précision diagnostique du CBCT avec celle de la radiographie intra orale numérique pour détecter les défauts parodontaux. Dans cette étude ont été utilisés 12 crânes humains pour créer 35 défauts artificiels. Des déhiscences, atteintes de furcations, et fenestrations ont été réalisées au niveau des dents antérieures, des prémolaires et des molaires séparément à l'aide de fraise au hasard sur les cranes secs.

- 3D : CBCT Planmeca Promax
- 2D : Plaques aux phosphores photostimulables
- Tension 96 kV

- Courant 12 mA
- Voxel de 0.100 mm3
- Tranches de1024x1024 pixels
- Résolution de l'image 2048 × 2560
- FOV 5 cm x5cm

Dans cette étude, les valeurs kappa pour les accords inter observateurs et intra observateur dans le diagnostic des atteintes de furcation allaient de 0,69 à 0,90 ce qui représente de très bons résultats.

Les pourcentages de diagnostic correct des différents défauts parodontaux par le CBCT allaient de 78% à 95% (79,20% à 89,10% pour le vrai positif et 75,70% à 95,30% pour le vrai négatif). Le pourcentage de faux positif évalué par la radiographie bidimensionnelle est considérablement élevé en ce qui concerne l'atteinte de furcation (82,2%).

	Déhiscences : 2D	**CBCT**	**Fenestration : 2D**	**CBCT**	**Atteinte de furcation : 2D**	**CBCT**
Vrai positif	46,8%	78,2%	25,7%	89,1%	15,3%	79,2%
Faux positif	41,2%	21,8%	62,9%	8,14%	82,2%	15,4%
Doute sur le positif	12%	0%	11,4%	2,76%	2,5%	5,4%
Vrai négatif	86,4%	93,4%	85,2%	95,3%	62,9%	75,7%
Faux négatif	9,4%	54%	1,8%	1,20%	30,1%	18,2%
Doute sur le négatif	4,2%	1,2%	13%	3,5%	7%	6,1%

Evaluation des défauts parodontaux (34) BAGIS et al. 2015

En conclusion, sur la base de ces résultats, le **CBCT a la plus haute sensibilité de précision de diagnostic pour dépister des défauts parodontaux en particulier pour les atteintes de furcation parmi les différentes modalités radiographiques utilisées dans cette étude.**
Néanmoins, ces données doivent être complétées par d'autres études, qui utilisent d'autres champs de vision et différentes tailles de voxel. Le champ de vision 8x8 est le plus significatif pour détecter les défauts parodontaux en accord avec des études antérieures.
Du point de vue de la protection contre les rayonnements, la précision diagnostique du CBCT doit aussi améliorer les résultats du traitement. Selon les auteurs, sans un tel avantage, cette technique ne devrait pas être recommandée.

En conclusion, d'après les résultats de l'ensemble de ces études *in vitro* et *ex vivo*, le CBCT est décrit comme la radiographie la plus précise et la plus sensible pour diagnostiquer des atteintes de furcations. Il va nous aider à détecter les stades précoces pour pouvoir anticiper la progression de la maladie parodontale chez les patients. Dans ces études, la radiographie en 2D n'a parfois pas pu nous renseigner sur des mesures nécessaires et indispensables à l'examen des furcations et nous a par moment induit en erreur en révélant des défauts là où il n'en existait pas. Malgré tout, ces études ne reflètent pas tout à fait la réalité car nous savons que le parodonte est constamment en remaniement et que mêmes si les lésions créées sont simulées comme étant le plus proche

de la lésion réelle, le diagnostic des atteintes de furcation sur des éléments cliniques ne sera pas forcément le même. On peut conclure tout de même que les informations rendues par ces études nous prouvent que cet examen est une réelle alternative à la radiographie conventionnelle en particulier pour les classe I et II des atteintes de furcations, plus compliquées à diagnostiquer.

4.1.2 Etudes cliniques :

La précision diagnostique de CBCT a fait aussi l'objet des études cliniques récentes.

Equipe	Année	Matériel /méthodes	Résultats
WALTER et al	2010	15 patients 25 molaires maxillaires	84 % des résultats CBCT confirmés par les mesures per opératoires ;11 sites (14,7%) ont été sous-estimés 1 site (1,3 %) sur estimé
DARBY et al	2015	27 patients, 154 sites d'atteintes de furcation Comparaison sondage clinique avec images CBCT	22% des mesures de sondage et les mesures CBCT étaient en accord. 58 % des enregistrements cliniques des défauts de furcation étaient surestimés, et 20% ont été Sous - estimés par rapport à l'analyse des images CBCT.
CIMBALJEVIC et al	2015	15 patients 174 furcations (38 molaires maxillaires et 30 molaires mandibulaires) Comparaison sondage et images CBCT	L'atteinte de la furcation est plus détectée en utilisant le CBCT avec un accord de 46,9 % Sous-estimation du CBCT dans 14,7% des cas et sur estimation 1, 3% comparé à l'évaluation per opératoire.

Tableau des études *in vivo* (35)

WALTER et al., en 2010, ont comparé les images CBCT avec des mesures de l'atteinte de la furcation prises lors de la chirurgie. Les images CBCT ont montré avec précision la perte de tissus parodontaux et le classement des atteintes de furcation des molaires maxillaires (la

précision pour le dépistage des atteintes de furcation se situaient entre 78% et 88%).

Dans l'ensemble, 84% des données CBCT ont été confirmées par les résultats obtenus en per opératoire. Alors que 14,7% ont été sous - estimées (CBCT <valeur chirurgicale), les données CBCT ont conduit à une surestimation de 1,3% par rapport à l'analyse per opératoire.

L'intervalle de confiance est de 95%. L'accord entre les mesures per opératoire et les données CBCT est le plus fort pour le diagnostic de l'atteinte de furcation disto palatine. **Les auteurs ont conclu que le CBCT était capable de faire une bonne estimation des mesures et une classification correcte de l'atteinte des furcations, avec une visualisation exacte de la morphologie des racines (proximité des racines adjacentes, fusion des racines)**.

Plus récemment, **DARBY et al., en 2015,** ont comparé des mesures cliniques avec des mesures obtenues sur des images CBCT pour diagnostiquer des atteintes de furcation.

- Appareil Platinum i-CAT de Imaging Sciences,
- L'épaisseur de la tranche est de 1 mm,
- La taille de voxel est de 0,2 mm
- La tension du tube est de 120 kV
- Le courant atteint 20,7 mA.s-1
- Le temps d'acquisition est de 14,7s

Les mesures de l'atteinte de furcation, obtenues à partir de dossiers cliniques, ont été comparées aux images CBCT des mêmes dents pour déterminer le degré de divergence entre le classement des atteintes de furcation par le CBCT et le classement des atteintes de furcation en clinique.

Sur les 154 sites analysés, 22% des mesures de sondage et des mesures CBCT étaient en accord. **58 % des enregistrements cliniques des atteintes de furcation étaient surestimés, et 20% ont été sous - estimés par rapport à l'analyse CBCT.**

Il y a un certain nombre de facteurs à considérer lors de l'interprétation des résultats. La précision du sondage est dépendante de divers éléments tels que la technique de l'opérateur, l'angulation de la sonde, la force utilisée, l'accès difficile à la zone de furcation ou l'incapacité du patient à ouvrir la bouche (GIBBS et al., 1988). De plus, les auteurs ont dû exclure certains fichiers en raison du manque d'enregistrements des atteintes de furcations. Certains fichiers enregistrés ont été exclus de l'étude car il n'a pas été possible de déterminer si le praticien n'avait pas vu d'atteinte de la furcation ou si elle avait été évaluée au stade 0.

Dans la majorité des dossiers, il y avait un intervalle de moins d'un an entre les images CBCT et le *charting* parodontal. Cependant, dans huit dossiers, l'intervalle est de plus de 1 an. Il est possible d'avoir des divergences dans les résultats en raison de changements osseux qui ont pu avoir lieu pendant ce lapse de temps.

L'erreur dans le diagnostic peut provenir du sondage clinique en utilisant une angulation verticale plutôt qu'horizontale. De ce fait, le praticien peut marquer la concavité de la furcation plutôt que la furcation elle-même. Les concavités sur les surfaces radiculaires peuvent être confondues avec l'atteinte de la furcation qui conduit alors à un diagnostic erroné ou une surestimation de l'atteinte.

Le fait de disposer des images CBCT pour la détection de l'atteinte de furcation peut être avantageux car le praticien a une vision limitée de la morphologie des racines pendant l'examen clinique. Bien que la manière la plus précise pour évaluer l'atteinte de furcation soit son observation lors de la chirurgie, l'image 3D d'une dent facilite l'évaluation du défaut et le plan de traitement de l'atteinte de furcation**.**

Il devrait être noté **qu'une concavité de racine ou une rainure diagnostiquées comme ayant une atteinte de furcation est toujours bénéfique pour le succès du traitement parodontal parce que son diagnostic peut mettre en évidence la zone qui a besoin d'un débridement approfondi.**

Cette étude a montré que l'utilisation d'images CBCT existantes est bénéfique au diagnostic des atteintes de furcation**.** Néanmoins**,** d'après les auteurs, la nécessité de CBCT doit être pleinement **justifiée** et ne doit pas être utilisée comme une base jusqu'à ce que la dose de rayonnement soit diminuée de manière significative.

En conclusion, le diagnostic clinique de l'atteinte de furcation peut être à la fois sur et sous - estimé par rapport à l'analyse des images CBCT. **La sur- ou sous - estimation de l'atteinte va influencer le pronostic des dents pluri radiculées et entraîner un traitement inapproprié. Les cliniciens doivent toujours appliquer le principe de la ALARA (As Low As Reasonably Achievable / Aussi bas que raisonnablement possible) pour protéger les patients.**

En 2015, CIMBALJEVIC et al., ont comparé le sondage clinique et les images CBCT pour le diagnostic des atteintes de la furcation chez des patients avec une parodontite sévère généralisée. L'étude portait sur 15 patients atteints d'une parodontite chronique généralisée. Il y avait 174 furcations, sur les molaires sondées en 3 sites au maxillaire et 2 sites en mandibulaire avec une sonde de Nabers.

Pour l'étude a été utilisé - un appareil SCANORA 3Dx Soredex,

- FOV de 80 x 100 mm
- Voxel de 0,25 mm,
- Tension du tube de 90kv
- Courant de 10 Ma
- La durée du balayage de 2,4secondes
- Logiciel OnDEMAND3D CYBERMED

Les évaluations ont été effectuées deux fois à quatre semaines d'intervalles. L'accord entre observateur était de 0,94. La résolution était de 1,280 x 1,024 et les coupes de 1mm.

Le CBCT révélait plus fréquemment l'atteinte de la furcation dans les sites examinés que le sondage avec la sonde de Nabers. L'atteinte de la furcation a été détectée plus fréquemment en utilisant le CBCT avec un accord de 46,9 %. Dans 24 % des cas, le sondage de la perte osseuse a été confirmé par les images en CBCT mais dans 43% le sondage sous estimait les résultats obtenus par CBCT.

L'atteinte de la furcation a été détectée avec les images CBCT à 26% en disto palatin, à 39,5% en vestibulaire, à 44,7% en mésiopalatin.
La plus grande différence entre les mesures du sondage et les images CBCT est observée en vestibulaire des molaires mandibulaires (63 % des atteintes ont été imagées en CBCT mais pas sondées cliniquement) alors que c'est la région la plus accessible au sondage ce

qui montre que l'accessibilité ne garantit pas toujours un meilleur diagnostic de l'atteinte de furcation.

Néanmoins, l'examen clinique a été fait six semaines après la thérapeutique initiale. La discrète perte d'attache pourrait être masquée par la présence d'une attache d'un long épithélium. La non détection d'une lésion précoce de l'atteinte de furcation peut être due aussi au fait que l'entrée de la furcation n'était pas bien localisée. La forme et les dimensions de l'entrée de la furcation ont un impact sur l'exactitude du diagnostic de l'atteinte de la furcation. D'ailleurs, BOWER a montré que 81% ont une entrée inférieure à 1 mm et 58% à 0,75mm.

Dans cette étude, **le CBCT a sous-évalué 14,7% et surévalué 1,3% des cas d'atteinte des furcations comparées à l'évaluation en per opératoire.**

Dans une étude antérieure, **QIAO et al., en 2014** avait reporté des résultats similaires dans 17,6% des cas. L'accord entre la détection des atteintes de furcation en CBCT et l'observation en per opératoire était approximativement de 20% ce qui est compatible avec les résultats de l'étude de CIMBALJEVIC et al. Pour l'évaluation de l'atteinte de la furcation, un FOV de 50x50 doit être utilisé ce qui réduit la dose. Cette information est importante car la sur estimation de la présence d'une furcation s à partir d'images CBCT peut conduire à des « sur diagnostic » et par conséquent à des « sur traitement ».A l'inverse, la sous-estimation des atteintes de furcation conduit au manque d'une thérapie appropriée ce qui permet la progression de la maladie.

Cette étude conclut que **le CBCT peut être une aide pour l'évaluation préopératoire de la sévérité et de la morphologie des atteintes de furcation ainsi que pour l'optimisation du plan de traitement chirurgical.** En l'absence de précision diagnostique de l'atteinte, la chirurgie peut révéler une forme de défaut inattendu ce qui conduit à changer le plan de traitement et causer des coûts financiers non anticipés.

En conclusion de ces études in vivo, Le CBCT apporte un gain d'informations non négligeables pour le diagnostic des atteintes de furcation. En clinique, couplé à l'examen radiographique 2D, on utilise le sondage pour diagnostiquer les atteintes de furcation. Mais cette méthode implique une bonne maitrise de la technique par l'opérateur et dépend de nombreux facteurs, tels que l'accès plus ou moins limité à l'entrée de la furcation ou plus simplement l'ouverture de la bouche du patient. Le praticien travaille à l'aveugle, il n'a pas de visibilité sur la morphologie des racines ce qui conduit donc parfois à des erreurs. De plus, la bonne accessibilité au sondage ne garantit pas non plus un meilleur diagnostic. Le CBCT se présente donc pour révéler les défauts les plus difficiles à détecter.

La précision du diagnostic est primordiale car il engendre le choix de la thérapeutique. Si on surestime le défaut, on engage des traitements trop invasifs pour le patient et si, au contraire, on le sous-estime, on laisse la maladie parodontale progresser car la thérapeutique ne sera pas adaptée au degré d'atteinte réel du patient. Par la suite, la chirurgie peut révéler un degré et une forme de défaut inattendue. Le praticien ne peut pas se permettre d'effectuer de tels impairs pour l'examen clinique de ses patients. Il faut mettre tout en œuvre pour trouver le bon diagnostic et le choix de la thérapeutique qui conviendra au mieux aux patients. C'est là que le CBCT a donc sa place dans le diagnostic des atteintes de furcations car il permet d'éviter ces questions. Il faut toutefois tenir compte de la balance bénéfice /risque et des principes de radioprotection. Le CBCT ne doit pas être utilisé comme un examen de première intention et sa nécessité doit être pleinement justifiée.

4.2 Biométrie des furcations

Le CBCT « décrit » la morphologie des défauts intra osseux dans les trois plans de l'espace (sagittale, axiale, coronale) et permet de visualiser les défauts interdentaires, les défauts vestibulaires et linguales, les atteintes de furcation, les déhiscences et fenestration. Il aide au diagnostic et aux évaluations de traitement de la parodontite. Il est utilisé pour évaluer les résultats post-opératoires de la thérapie parodontale régénératrice, et peut également être utilisé comme une nouvelle méthode d'imagerie volumétrique pour mesurer la densité de l'os alvéolaire, en particulier pour évaluer la guérison après la greffe (SONGA VM et al., 2014).

Equipes	Année	Matériel méthode	Résultats
FEIJO et al	2012	6 patients 8 molaires maxillaires 72 mesures	Le CBCT peut reproduire les mesures cliniques des défauts osseux
QIAO et al	2014	15 patients (parodontite chronique généralisée) 51 entrées de furcations	Confirmation à 82,4% des données CBCT, sous-estimation du CBCT de 11,8% et surestimation de 5,9% Informations supplémentaires sur la morphologie et la sévérité
ZHU et al	2016	21 molaires, 39 atteintes de furcations Comparaison sondage et CBCT	17,9% ont été confirmés par le CBCT. Reproductibilité élevée par rapport au sondage, plus d'informations fournies par le CBCT

Tableau des études sur la biométrie des furcations (36)

FEIJO et al., 2012, ont évalué la précision des mesures du CBCT des défauts osseux horizontaux. Ils ont mesuré les défauts parodontaux de huit molaires maxillaires pendant la chirurgie et ont comparé les résultats avec les données prises à partir d'images CBCT. **Les résultats ont montré que l'examen CBCT reproduit avec précision les mesures cliniques de la perte osseuse horizontale surtout en vestibulaire et en palatin où la différence est significative.**

Deux ans après, **en 2014 QIAO et al.,** ont étudié la précision du CBCT dans l'évaluation de l'atteinte de la furcation dans les molaires maxillaires, chez quinze patients, atteints d'une parodontite chronique généralisée. La thérapeutique initiale, (l'enseignement de

l'hygiène orale, le détartrage et le surfaçage radiculaire avec des appareils à ultrasons et une instrumentation manuelle) ainsi qu'un ajustement occlusal ont été réalisés. Les réévaluations ont été effectuées à 3 et à 6 mois après le traitement initial.

La chirurgie parodontale a été envisagée pour les patients avec au moins une molaire maxillaire ayant une profondeur de sondage de poche ≥ à 6 mm et une atteinte de furcation à un stade avancé, définie comme une perte horizontale inter-radiculaire des tissus parodontaux de classe II (HAMP et al., 1975).

Dans cette étude, 51 entrées de furcation ont été incluses.

- Le système d'imagerie à haute résolution 3D Accuitomo 60 (J. Morita, Kyoto, Japon)
- Les mesures pré chirurgicales ont été faites à l'aide d'une sonde de Nabers en trois sites et classées selon la classification Hamp et al.
- Volumes cylindriques de 4x4 et 6x6 cm
- Paramètres de la gamme 74-90 kV et 5-8 mA
- Taille de voxel de 0,125 × 0,125 × 0,125 mm.
- L'épaisseur de la coupe a été fixée à 0,5 mm moniteur Viewsonic VA703b 19 (Viewsonic, Walnut, CA, USA)
- Résolution d'écran de 1280 × 1024 pixels

Les mesures lors de la chirurgie ont été prises avec une sonde courbe de Nabers (PQ2N; HU-Friedy), marquée à intervalles de 3 mm, et une sonde parodontale de 15 mm (PCPUNC-15; HU-Friedy) sous anesthésie locale, au niveau des défauts débridés.

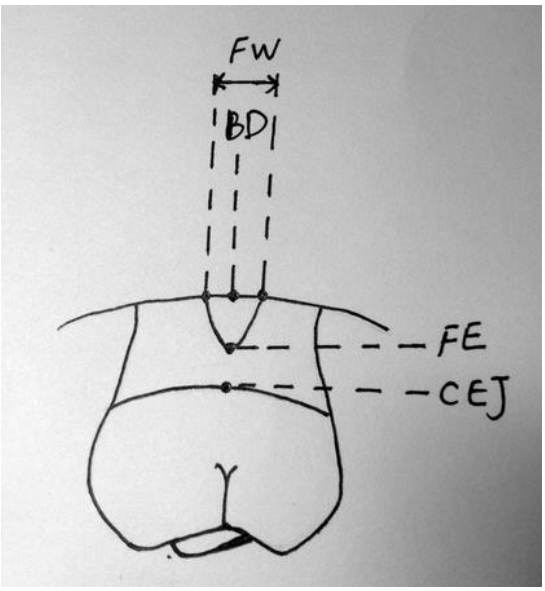

Un diagramme schématique des mesures chirurgicales de la furcation pour cette étude. FE : entrée de la furcation, BD : la base du défaut ; CEJ : la jonction amélocémentaire; FW : la largeur de l'entrée de la furcation (37) QIAO et al 2014

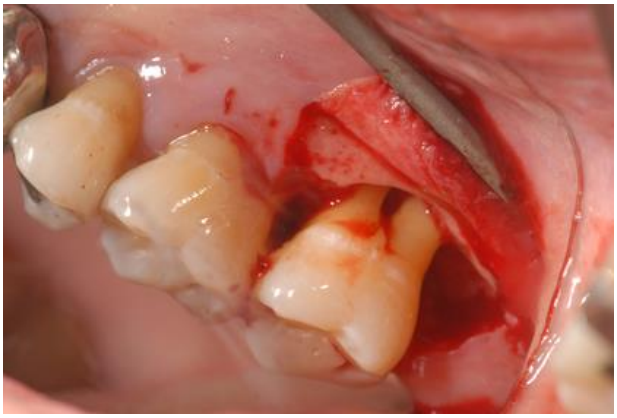

Photographie de la furcation d'une molaire maxillaire (38) QIAO et al 2014

L'intervalle de confiance (IC) est de 95 % et selon la nomenclature à six niveaux (LANDIS et KOCH 1977), les valeurs de kappa entre 0,81 et 0,92 sont considérées comme un accord presque parfait.

Le CBCT a été réalisé au niveau des molaires maxillaires avec des profondeur des poches ≥ à 6 mm et une atteinte de furcation avancée, ensuite les images CBCT ont été analysées. Un lambeau d'assainissement a été réalisé au niveau des sites des molaires maxillaires. Des mesures ont été réalisées au niveau des atteintes de furcation lors de la chirurgie, et ensuite ont été corrélées avec les données obtenues avec le CBCT.

Les mesures enregistrées au cours de la chirurgie ont confirmé dans 82,4% des cas les données obtenues lors des images CBCT, avec un kappa pondéré de 0,917 (IC à 95% : 0,681 à 1,0), ce qui indique un degré de précision élevé. Toutefois, seulement 21,6% des données pré-chirurgicales obtenues par le sondage ont été totalement compatibles avec les évaluations intra-chirurgicales des atteintes de furcations. Les données CBCT ont sous-estimé les mesures des atteintes de furcations au niveau des molaires maxillaires dans 11,8% des cas (les valeurs CBCT étant inférieures aux valeurs des mesures obtenues lors de la chirurgie). Le CBCT a surestimé les mesures des atteintes de furcation dans 5,9% des cas (les valeurs CBCT étant supérieures aux valeurs des mesures obtenues lors de la chirurgie). Le sondage pré-chirurgicale a sous-estimé les mesures des atteintes de furcation dans 4,1% des cas et a surestimé les mesures des atteintes de furcation dans 33,3% des cas.

Les classifications obtenues par le CBCT et intra chirurgicales ont été le plus en accord dans les entrées de furcation vestibulaires (k : 0,96) ainsi que dans les entrées de furcation distopalatine (k : 0,94). Les classifications pré chirurgicales obtenues par le sondage et intra chirurgicales ont été les plus compatibles pour les entrées de furcation vestibulaires (k :0,40) ainsi que pour les entrées de furcation mésiopalatine (k : 0,34).

Sites des furcations	Tous les sites	Vestibulaire	Mesiopalatin	Distopalatin
κ(CBCT)	0,917	0,96	0,88	0,94
Pourcentage d'accord complet (%)	82,4	89,4	80,0	87,5
κ (pré-opératoire)	0,375	0,40	0,34	0,24
Pourcentage d'accord complet	21 ,6	31,6	18,8	12,5

Accord entre les classifications des atteintes de furcation pré-chirurgicales, du CBCT et intra-chirurgicales dans différents endroits (39) QIAO et al., 2014

Parmi les quatre paramètres testés (l'anatomie de la racine, la morphologie de la racine, la longueur moyenne du tronc de la racine et la largeur de l'entrée de la furcation) révélés par le CBCT, deux des paramètres étaient compatibles avec leurs valeurs intra-chirurgicales respectives ($p > 0,05$). La longueur du tronc radiculaire révélée par les données CBCT est de 3,56±1,17mm ce qui est proche de la mesure prise en per opératoire estimée à 3,54±1,04 mm ($p>0,05$). La perte osseuse horizontale et la perte osseuse verticale ont été sous - estimées par le CBCT par rapport à leurs classifications intra-chirurgicale respectifs ($p \leq 0,05$).

	Mesures CBCT en mm	**Mesures intra chirurgicales en mm**	***P***
BL-H	2,11±1,08	2,48±1,13	0,01[a]
BL-V	4,05±1,73	4,41±1,62	0,03[a]
RT	3,56±1,17	3,54±1,04	0,75
FW	1,39±0,75	1,41±0,88	0,13

Tableau de comparaison des mesures CBCT et intra chirurgicales (40) BL-H perte osseuse horizontale, BL-V perte osseuse verticale, RT longueur du tronc radiculaire, FW largeur de l'entrée de furcation, a= p≤0,05. QIAO et al, 2014

Cette étude a démontré que l'évaluation CBCT des atteintes de furcations des molaires maxillaires est en fort accord avec celle des mesures obtenues lors de la chirurgie parodontale. Ainsi le CBCT semble offrir un avantage significatif par rapport aux évaluations classiques en clinique. En outre, les données CBCT génèrent des informations pertinentes sur la forme de la furcation et le degré de l'atteinte qui ne peuvent actuellement être obtenues au cours d'un examen clinique classique. Les résultats démontrent par ailleurs que le CBCT fournit des informations supplémentaires substantielles de la morphologie des racines et de la perte osseuse au niveau des molaires maxillaires. En plus du degré de l'atteinte de furcation, cette étude a vérifié l'exactitude des CBCT sur les mesures 3D des niveaux d'atteintes de furcation de l'os *in vivo*. Les données CBCT peuvent donc fournir plus de preuves pour le diagnostic parodontale et la planification du traitement.

Radiographie péri apicale de la région de la première molaire mandibulaire (41) MOHAN et al., 2011

Images CBCT de la première molaire mandibulaire montrant le défaut osseux marginal et l'évaluation avec précision de la perte osseuse. (42) Dans le coin supérieur droit, une image 3D basée sur les données des volumes radiographiques MOHAN et al, 2011

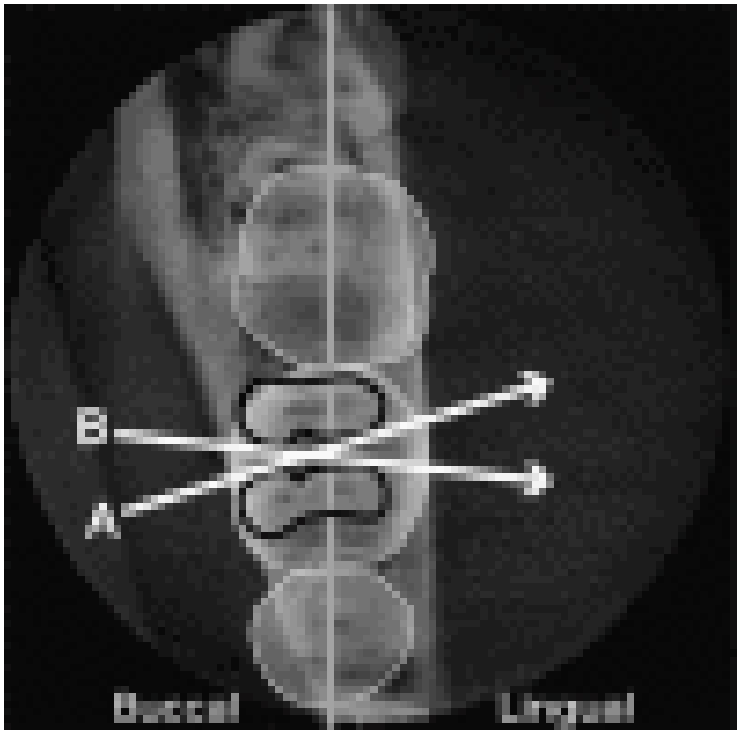

Image CBCT pour examiner la relation géométrique entre les racines et les zones de furcation des premières molaires mandibulaires (43) MOHAN et al., 2011

En 2016, **ZHU et al.,** ont évalué la reproductibilité de quatre paramètres pour l'atteinte de furcation des molaires maxillaires par le CBCT. Le but de cette étude a été d'introduire des méthodes linéaires et une classification relative des atteintes de furcation des molaires maxillaires dans l'imagerie CBCT et d'évaluer la reproductibilité de ces mesures.

Le sondage de trente-neuf sites comportant des atteintes de furcation de classe II a été effectué sur 21 molaires maxillaires. Ensuite, le degré des atteintes de furcation a été défini selon la perte horizontale dans ces sites (classification de GLICKMAN) ; voir page 28) sur la base de données obtenues avec CBCT. Dans ces échantillons, quatre paramètres ont été mesurés. Les paramètres qui ont été inclus étaient : la perte horizontale de l'os au niveau de l'entrée de la furcation (HBL), la perte maximale osseuse horizontale (HBL-max), la perte maximale osseuse verticale (VBL-max) et la longueur du tronc de la racine (RT). La reproductibilité des mesures a été évaluée.

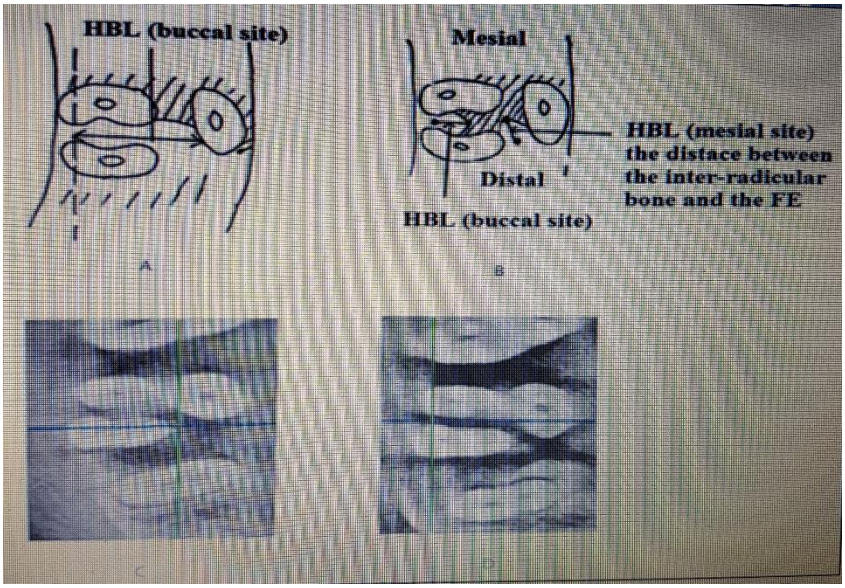

Mesures de HBL (44) ZHU et al., 2016

A) HBL au niveau de l'entrée de la furcation dans le plan Z B) HBL au niveau de l'entrée de la furcation pour la classe III dans les sites vestibulaires. HBL est la distance entre l'entrée de la furcation et la racine palatine C) et D) Images correspondante aux images dans le plan Z du CBCT pour la figure ci-dessous, le point de croisement des axes est l'entrée de la furcation.

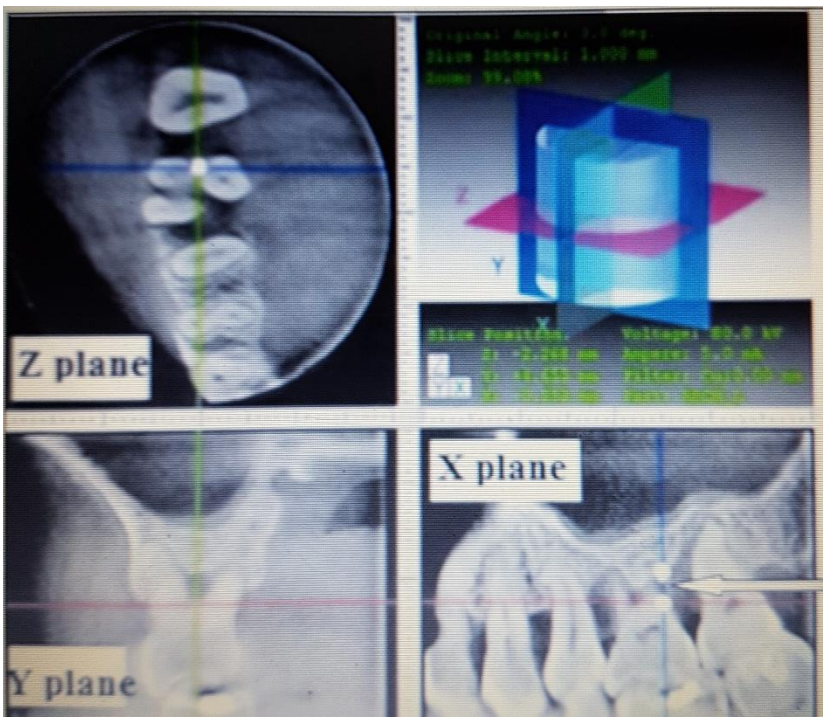

VBL-max des furcations distales : la distance entre les 2 points sur l'image du plan X (45)

ZHU et al., 2016

Parmi les trente-neuf sites qui, selon le sondage, présentaient une atteinte de furcation de classe II, seulement 17,9% (7 sites) ont été confirmés comme classe II par le CBCT. Les sites en disto palatins ont montré une faible concordance des résultats entre le sondage clinique et les données CBCT (10%). Dans 46,2% des cas (18 sites), le défaut était de part en part, 15,4% des cas (6 sites) des racines fusionnées et 20,5% (8 sites) des cas étaient des classes I dans les résultats des images CBCT.

L'accord intra observateur pour les quatre paramètres a été élevé, avec des coefficients de corrélation intraclasse (ICC) de 0,960 pour HBL, 0,992 pour HBL-max, 0,987 pour VBL-max et 0,983 pour la RT. Les paramètres de mesures proposés dans l'étude ont montré une reproductibilité élevée. Les paramètres développés dans la présente étude pourraient être appliqués non seulement pour refléter l'étendue de l'atteinte de la furcation, mais aussi évaluer le résultat du traitement des atteintes de furcation. D'après cette étude, les images CBCT fournissent plus de détails dans l'évaluation de l'atteinte de furcation des molaires maxillaires.

En conclusion, d'après les résultats de ces études cliniques, le CBCT permet de préciser l'anatomie des atteintes de furcations. En effet, le sondage et l'observation clinique de la zone traitée lors de l'intervention chirurgicale sont les méthodes les plus précises pour le diagnostic des maladies parodontales. L'exploration chirurgicale donne une description réelle pour le diagnostic de divers défauts osseux. Toutefois, en raison du caractère invasif de cette technique et les complications post-chirurgicales, les praticiens et les patients préfèrent éviter cette approche (GOODARZI POUR et al., 2015).

La précision des mesures du CBCT est sans équivoque quand cela concerne les entrées de furcation vestibulaires et distopalatines. La mesure prise par le CBCT de la longueur du tronc radiculaire et de l'entrée de la furcation sont les plus proches de la réalité. Ces informations sont très importantes pour la suite du traitement parodontale. Le CBCT est donc un examen adapté pour l'évaluation de la biométrie des furcations. Il indique de façon claire le degré et l'étendue de l'atteinte sans avoir à effectuer d'actes chirurgicaux ce qui est un réel avantage pour le praticien et le patient.

4.3 Décisions thérapeutiques et plan de traitement

Les images CBCT en 3D révèlent le support osseux entourant chaque racine des molaires maxillaires, la fusion et/ou la proximité des racines (WALTER et al., 2009). Celui-ci a été validé *in vivo* pour l'évaluation des molaires maxillaires avec atteinte de furcation. Les données à partir des images CBCT se sont révélées être précises, évaluent la perte de l'os alvéolaire et permettent de classer le degré de l'atteinte de la furcation des molaires maxillaires (WALTER et al., 2010).

Le CBCT peut être utile dans l'évaluation des contours de l'os alvéolaire et les défauts en 3D, en particulier les atteintes de furcation et les défauts intra - osseux, dans lesquels la morphologie des défauts influence directement le plan du traitement et le pronostic (AH DU BOIS 2012).

Equipes	Année	Matériel/méthode	Résultats
WALTER et al	2009	12 patients 66 furcations Comparaison entre sondage clinique, radiographie périapicale et le CBCT	Atteinte de furcation confirmée à 27%, Surestimé à 29%, Sous-estimé à 44% par le CBCT par rapport aux mesures cliniques et radiographiques. Découvertes incidentes de 5 fusions, 10 proximités radiculaires et 9 lésions endo paro Différences de recommandations thérapeutiques : traitement non invasif : 59%, Traitement invasif : 82%
WALTER et al	2012	15 patients 22 molaires avec atteinte de furcation	Réduction globale des coûts et du temps Plan de traitement plus adapté
SONGA VM et al	2014	1 patient diagnostic clinique et radiographique 2D puis 3D	Meilleur diagnostic de l'atteinte de furcation à l'aide du CBCT Choix du traitement approprié
WALTER et al	2016	Comparaison sondage et chirurgie avec CBCT sur des séries de cas de 2009 à 2014	Avantage significatif du CBCT quand des traitements invasifs doivent être entrepris et aide au plan de traitement

Tableau des études sur les décisions thérapeutiques et plan de traitement (46)

Les défauts de forme d'entonnoir ne peuvent pas être détectés et la perte de la corticale osseuse vestibulaire ne peut être diagnostiquée convenablement avec des techniques radiologiques en 2D (MISH et al., 2006).

L'image obtenue avec le CBCT, combinée à la profondeur de poche, grâce au sondage clinique, à la perte d'attache, et le niveau d'os alvéolaire, peut optimiser notre capacité de déterminer le résultat après un traitement parodontal, sans l'utilisation d'une procédure de réentrée chirurgicale.

La réentrée chirurgicale est la meilleure façon d'objectiver la présence ou l'absence de murs osseux après le traitement. Avec la radiographie conventionnelle, généralement, on sous-estime la perte osseuse réelle, même lorsque des images de haute qualité sont produites (SONGA VM et al., 2014).

WALTER et al., en 2009, montre l'intérêt d'utiliser le CBCT pour évaluer l'atteinte de la furcation dans les molaires maxillaires et la prise de décision de traitement. Le CBCT a été réalisé dans la zone des molaires maxillaires avec atteinte de furcation et des profondeurs de poche importantes chez douze patients atteints de parodontite chronique généralisée. Les recommandations de traitement fondées sur les examens cliniques et les radiographies péri-apicales ont été corrélées aux données provenant d'images CBCT. Les auteurs ont utilisé la classification de HAMP et al., pour classer les atteintes de furcation.

Le degré des atteintes de furcation déterminé sur des paramètres cliniques a été confirmé dans 27% des sites, tandis que dans 29% des cas, il a été surestimé et dans 44% des cas, il a été révélé sous-estimé par les analyses des données CBCT. Parmi les classes I et II, 25% ont été sous-estimés, parmi les classes II et II-III, la sous-estimation était de 75%, alors que tous les sites avec des classes III ont été confirmés par le CBCT. Parmi les recommandations de traitement (BOWER 1979, AL SHAMMARI 2001),la moins invasive ou la plus invasive a été sélectionnée, des écarts entre les plans de traitements déterminé par l'examen clinique par rapport à l'examen CBCT se présentent dans 59% jusqu'à 82% des cas. Cette étude conclut que les images CBCT des molaires maxillaires fournissent des informations détaillées sur le degré d'atteinte de furcation et peut servir de base fiable pour être en mesure d'établir un plan de traitement adéquate.

Quelques années après, en 2012, **WALTER et al.** ont évalué l'avantage financier de l'utilisation du CBCT pour établir l'options de traitement adéquate des molaires maxillaires, y compris la chirurgie parodontale et l'extraction suivie du placement d'un implant.

En général, un outil clinique nouveau doit être validé à la fois par des cliniciens et par le point de vue des patients. Il est évident que les restrictions financières peuvent empêcher d'avancer dans les procédures de traitement chez de nombreux patients atteints de parodontite, et l'attention devrait être centrée sur le patient dans les essais cliniques pour assurer une répartition appropriée des ressources (BRÄGGER et al., 2005). Récemment, des analyses économiques en matière de diagnostic parodontale et / ou de techniques de traitement ont reçu de plus en plus d'attention (HIGASHI et al., 2002, PRETZL 2009) et il est devenu évident qu'il y a une nécessité d'une évaluation critique y compris de l'imagerie CBCT, à partir de la perspective du patient.

Le but donc de cette étude, en utilisant 22 molaires avec des atteintes de furcation, était d'analyser le potentiel des avantages financiers (estimé en France suisse CHF) et d'économie de temps (en minutes) que pourrait avoir le CBCT en ce qui concerne la prise de décision thérapeutique dans la région maxillaire postérieure.

- Système 3D Accuitomo 60, XYZ (J. Morita, Kyoto, Japon)
- Volumes cylindriques 4 9 4 cm à
- Logiciel i-Dixel-3DX (J. Morita)

Le traitement indiqué selon le diagnostic basé sur les images CBCT a été considéré comme le plus « approprié » et il a été supposé qu'un plan de traitement basé uniquement sur le diagnostic clinique va probablement être modifié au cours la chirurgie.

Par contre, la chirurgie parodontale qui a été effectuée selon l'examen CBCT n'a pas exigé des modifications lors de la chirurgie (WALTER et al., 2010).

Si un plan de traitement est basé sur la radiographie classique et doit être altéré lors de la chirurgie parodontale (en l'absence d'un CBCT), les modifications devraient augmenter ou

diminuer le coût et le temps nécessaire de traitement supplémentaire en exercice dans certains cas.

Par exemple, en se basant sur la radiographie périapicale concernant une molaire maxillaire, il était indiqué l'hémisection de la racine palatine et le traitement endodontique des canaux radiculaires d'au moins deux racines avant la chirurgie parodontale. En se basant sur les images CBCT, un lambeau repositionné apicalement avec débridement est indiqué, et le traitement des canaux radiculaires a été considéré comme un traitement excessif entraînant des coûts inutiles et du temps perdu (125,3 min).

Il n'y avait cependant aucune différence dans la réduction des coûts en utilisant les images CBCT pour les options de traitement les moins invasives entre les molaires. Pour les options les plus invasives, la réduction des coûts a été plus importante pour la deuxième molaire que pour la première molaire, de même pour la réduction de temps de traitement global.

En conclusion, les données de cette étude préliminaire en Suisse démontrent que **les décisions de traitement en se basant sur l'examen CBCT pour les molaires maxillaires peuvent conduire à une réduction globale des coûts de traitement et de temps par rapport aux décisions de traitement d'après un examen radiologique 2D et un diagnostic essentiellement clinique.**

Dans l'ensemble, les coûts et le temps pour un CBCT ont été compensés et justifiés dans environ 60% des cas, tandis qu'un avantage financier substantiel a été atteint dans 43% des cas.

Dans un cas clinique, datant de **2014, et exposé par SONGA VM et al.**, un patient de 21 ans se plaint de douleurs sur la première molaire mandibulaire gauche

Le traitement endodontique date de 5 mois. A l'Examen clinique, on constate une mobilité de grade I, une poche de 10mm en disto vestibulaire. Sa thérapie initiale est achevée,

Image de l'examen clinique du patient et radiographie péri apicale de la 36 (47)
SONGA VM et al., 2014

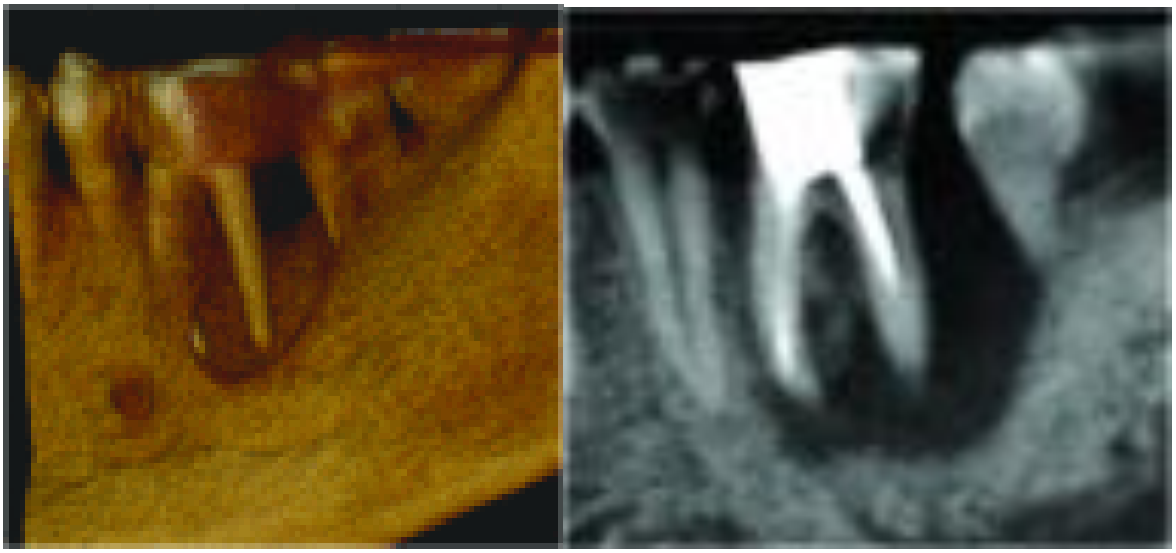

Images CBCT de la 36 en 3D (48) SONGA VM et al., 2014

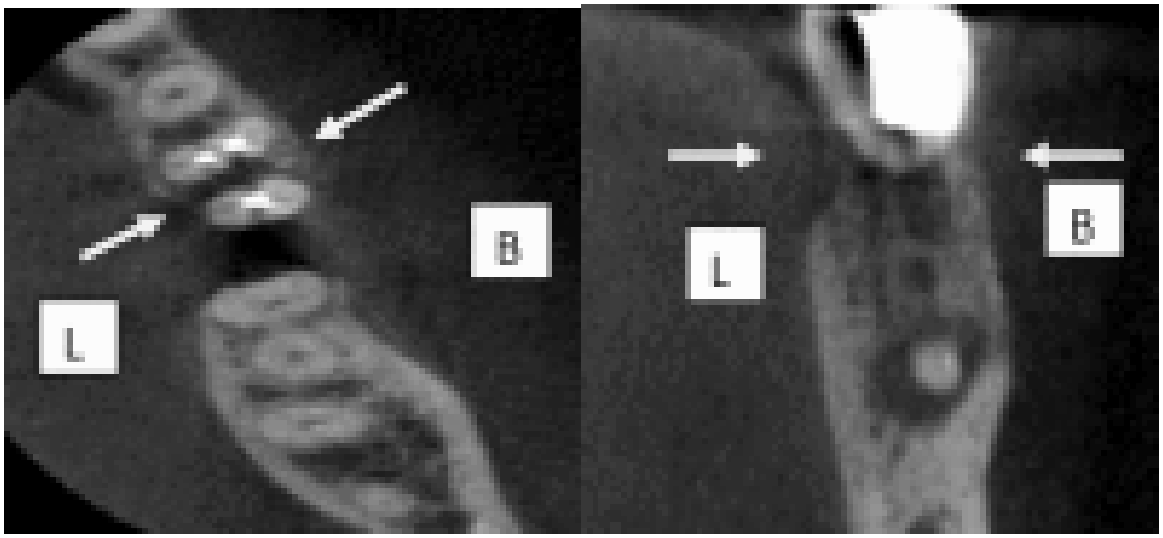

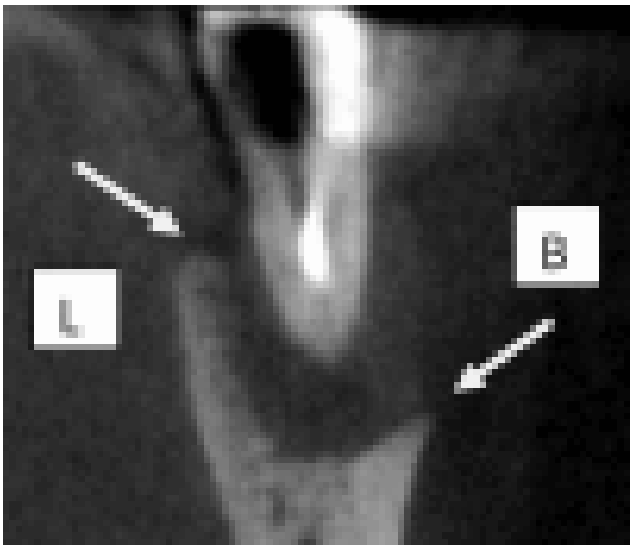

Images CBCT de la 36 en coupe coronale, axiale et frontale (49) SONGA VM et al., 2014

Sur la radiographie périapicale, le traitement radiculaire est associé à une image radioclaire sur la racine distale, une perte de la hauteur osseuse proximale mais il n'y a aucun détail dans le sens vestibulo-lingual.

Les images CBCT, en plan axiale, montrent qu'il y a une radioclarté distale et en plan coronale, une destruction partielle de la hauteur osseuse linguale et une destruction complète de la corticale vestibulaire. L'image en plan frontale indique une radioclarté de la racine distale ainsi qu'entre les racines. D 'après les images CBCT, une atteinte de la furcation de classe II est diagnostiquée avec une perte osseuse importante car il ne reste seulement que la partie linguale de l'os. L'hémisection est indiquée.

Il était difficile de diagnostiquer l'atteinte de furcation gauche sur la radiographie périapicale. La destruction de la plaque vestibulaire ne peut être distinguée de celle de la plaque linguale dans les radiographies périapicales.

Les images numériques de plus peuvent être stockées facilement dans les mémoires informatiques. Les données des patients peuvent être facilement reconstruites pour un affichage à tout moment de tous les plans. **Cette caractéristique de tomographie assistée par ordinateur permet donc de réduire l'exposition aux radiations du patient. Elle permet aussi d'examiner les images du patient longitudinalement.**

Les procédures de réentrée fournissent des informations sur la morphologie et les dimensions définitives du défaut intra-osseux avant et après une technique chirurgicale régénératrice.

Cependant, le temps de 6 à 12 mois de ré entrée peut-être ne suffit pas parce que l'os peut ne pas être complètement reformé en huit mois et que le processus de maturation de l'os peut prendre jusqu'à deux ans.

L'image obtenue avec le CBCT, combiné à diverses techniques peut augmenter notre capacité d'évaluer le résultat du traitement, sans l'utilisation d'une réentrée chirurgicale (WALTER et al., 2010).

En 2016, WALTER et al., dans leur revue systématique, visent à identifier les indications de l'utilisation du CBCT en ce qui concerne le diagnostic parodontal et le plan du traitement dans certaines situations cliniques. Les auteurs vont inclure et comparer sept études. Les cas ont été publiés de l'année 2009 à l'année 2014.

Le degré d'atteinte de la furcation obtenu par le sondage parodontal ou par l'assainissement intra chirurgical a été comparé au degré estimé par les images CBCT.
Les mesures préopératoires estimées par le sondage ont été confirmées dans 22% ou 27% des cas par le CBCT, tandis que 29% ou 58% ont été surestimées c'est-à-dire que la valeur CBCT est inférieure à la valeur trouvée lors du sondage et 20% ou 44% ont révélé une sous-estimation ce qui équivaut à dire que la valeur trouvée sur les données CBCT était supérieure à la valeur trouvée lors du sondage.

Les données CBCT ont été confirmées par les mesures intra chirurgicales à 82,4% ou 84%.
Il y avait des différences significatives entre les mesures effectuées sur les images CBCT et les images sur les radiographies périapicales en ce qui concerne la distance entre la jonction amélocémentaire et la crête alvéolaire (CEJ à AC).
L'évaluation CBCT de la hauteur de la crête alvéolaire (CEJ à AC) et de la profondeur du défaut (CEJ à BD) étaient inférieurs à 2 mm par rapport aux résultats chirurgicaux dans 94% à 100% des cas et dans 91% à 94% des cas, respectivement.
Il est évident que la précision de l'atteinte de la furcation et l'évaluation de la morphologie des

racines affectent le diagnostic et sont par conséquent essentielles pour le choix du traitement, le pronostic de la dent, et les procédures de maintenance.

Le CBCT permet d'établir un traitement chirurgical grâce à une décision claire, telles que le choix des racines qui doivent être conservées. Le fait d'employer cet outil radiographique pour le plan de traitement des molaires maxillaires avec atteinte de la furcation peut aider au diagnostic clinique et permet d'éviter les chirurgies redondantes et les interventions endodontiques. Bien que les données disponibles semblent limitées pour indiquer que, le CBCT est le procédé le plus précis pour déterminer la morphologie des défauts intra osseux, on doit l'utiliser pour préciser le choix thérapeutique dans certains cas cliniques. En outre, le CBCT peut aussi représenter une alternative réaliste à la chirurgie et les radiographies périapicales pour évaluer les résultats de la thérapie parodontale.

En conclusion, d'après les résultats de ces études, le CBCT présente un intérêt manifeste en ce qui concerne le choix du traitement. En effet, L'examen clinique et radiographique nous permet de dresser un plan de traitement qui doit être le plus adapté à la situation clinique du patient. Le praticien ensuite fait le choix du traitement le plus adéquate et propose les différentes alternatives au patient. S'il s'avère que ce choix est erroné, cela va conduire à un changement dans le plan de traitement. Ces modifications vont être pénibles pour le praticien mais surtout pour le patient qui voit sa durée de traitement se rallonger. De plus, cela va engendrer des coûts supplémentaires pour le patient. Ces situations peuvent être malheureusement présentes. Les écarts de choix de traitement entre les décisions thérapeutiques basées sur l'examen CBCT et les décisions thérapeutiques basées sur l'examen clinique avec la radiographie 2D sont parfois très importants. Dans ces études, les valeurs de ces écarts sont souvent de plus de la moitié ce qui n'est pas concevable pour la réalisation d'un bon traitement. Le CBCT vient donc nous donner une certaine sérénité dans notre approche thérapeutique car il va confirmer ou infirmer nos choix.

5. Conclusion

La gestion du défaut parodontal n'est pas simple pour le praticien. En effet, l'inflammation prolongée des tissus parodontaux conduit à une perte d'attache et à une destruction de l'os alvéolaire. Le diagnostic des maladies parodontales doit prendre en compte les signes et les symptômes cliniques. Les radiographies en deux dimensions que l'on utilise le plus souvent aujourd'hui sont des outils de diagnostic précieux en complément de l'examen clinique pour évaluer la destruction osseuse. Pour le diagnostic des atteintes de la furcation, la radiographie conventionnelle atteint ses limites. Avec l'utilisation de la radiographie en 3D, nous pouvons lever certaines interrogations et acquérir des images plus proches de la réalité. Le CBCT permet en une seule rotation autour du patient de balayer toute la zone maxillo-faciale. Les images obtenues avec le CBCT peuvent être stockées informatiquement et visualisées dans tous les plans de l'espace. Le praticien peut les reprendre et les regarder à sa guise en changeant même certains paramètres pour avoir plus de clarté. Ainsi le patient n'est pas soumis à plusieurs clichés radiographiques, il évite alors une irradiation trop importante.

Malgré tout, le CBCT n'est pas encore très pertinent pour l'évaluation des tissus mous et la mesure de l'espace desmodontal. Les artefacts sont aussi une de ces limites. Le CBCT se révèle être la radiographie la plus sensible, la plus reproductible et la plus précise pour le diagnostic de l'atteinte des furcations. Même si l'indication n'est pas présente, le stade précoce de la lésion de la furcation peut être détecté beaucoup plus précisément qu'avec une radiographie classique.

Les évaluations du degré d'atteinte des furcations par le CBCT sont meilleures lorsqu'il s'agit d'atteintes de classe I et de classe II. Les évaluations du degré d'atteintes restent équivalentes à la radiographie en deux dimensions quand il s'agit de défauts de classe III.

Un bon diagnostic se fait grâce à une estimation claire des mesures de l'atteinte. Cela est d'autant plus important que la décision de la thérapeutique est dépendante de l'examen clinique et radiographique du patient. Le sondage clinique peut parfois induire en erreur car de nombreux facteurs influencent sa bonne pratique. On peut surestimer certains défauts ce qui conduirait à des « sur traitements » mais on peut aussi sous-estimer les défauts ce qui impliquerait une progression continue de la maladie parodontale.

Le praticien peut donc compter sur les mesures CBCT qui sont très proches des mesures prises par la technique chirurgicale. Les mesures de la longueur du tronc radiculaire ainsi que de l'entrée de la furcation sont les plus compatibles avec les mesures trouvées en per opératoire. La précision atteint son paroxysme pour les mesures des entrées vestibulaires et distopalatines. Le système CBCT est donc fiable pour reproduire la morphologie des atteintes de furcation.

Ces informations induisent une prise de décision pour effectuer un plan de traitement adapté à chaque patient. L'exploration chirurgicale permet de constater cliniquement les défauts osseux et permettent de délibérer sur les différents choix de traitement. Comme c'est un acte invasif, les praticiens et les patients essayent de plus en plus de l'éviter. C'est dans ce cas particulier que le CBCT peut être avantageux. Avant d'avoir recours à la technique du CBCT, le clinicien doit bien sûr considérer le gain d'avoir plus d'informations avec cette technique.

Quand le plan de traitement est effectué sans l'aide de la technique d'imagerie CBCT, on peut avoir recours à des changements au cours de la thérapeutique. Pour ne pas avoir de surprise au

cours de la chirurgie, par exemple en découvrant un degré ou une atteinte avec une forme de défaut imprévisible, il est recommandé de faire un examen CBCT au préalable pour définir le plan de traitement dans les cas où le traitement chirurgical est nécessaire. De plus, les changements fortuits occasionnent des coûts additionnels et des traitements plus longs pour le praticien et le patient. Il est donc clair que le CBCT a un rôle à jouer dans la gestion du défaut parodontal complexe, qui représente l'atteinte d'une furcation, pour lequel la chirurgie est une option de traitement.

Malgré une littérature grandissante sur le CBCT, il n'y a pas encore de ligne directrice sur la nécessité et l'utilisation du CBCT pour la planification du traitement des atteintes de furcation. Par conséquent, sa nécessité doit être justifiée et soumise aux principes de radioprotection. Le CBCT ne doit pas être considéré comme un examen de base tant que les doses de rayonnement sont élevées. Les cliniciens doivent bien sur appliquer le principe de la ALARA (As Low As Reasonably Achievable / Aussi bas que raisonnablement possible) pour préserver les patients. Le CBCT peut aussi remplacer la réentrée chirurgicale en fournissant des images 3D et des mesures presque équivalentes à des mesures chirurgicales directes. L'évaluation CBCT des résultats des thérapies de régénération parodontale et des greffes osseuses se trouve être précise et fiable.

A l'avenir, la technique CBCT pourrait se substituer à l'examen du bilan long cône si de nouveaux appareils CBCT provoquant moins d'expositions aux rayonnements apparaissent.

6. Bibliographie

1.Abadie B, Quel est l'intérêt de la tomographie à faisceau conique dans le diagnostic et le pronostic des maladies parodontales ? Thèse d'exercice : chirurgie dentaire, Université de Toulouse, 2013

2.AH du Bois , Kardachi B, Bartold PM.Is there a role for the use of volumetric cone beam computed tomography in periodontics? Aust Dent J. 2012 Mar ;57 Suppl 1:103-8.

3.Al-Shammari KF, Kazor CE, Wang HL Molar root anatomy and management of furcation defects. J Clin Periodontol 2001 28 :730-740

4.Armittage Gc. Development of a classification system for periodontal diseases and conditions. Annals of Periodontology 1999 ; 4 1-6

5.Bagis N, Kolsuz ME, Kursun S, Orhan K. Comparison of intraoral radiography and cone-beam computed tomography for the detection of periodontal defects: an in vitro study. BMC Oral Health. 2015 May 28;15:64.

6.Bayat S, Talaeipour AR, Sarlati F. Detection of simulated periodontal defects using cone-beam CT and digital intraoral radiography. Dentomaxillofac Radiol. 2016 May 18 :20160030

7.Bellaiche N, scanner et tomographie à faisceau conique quelle méthode d'imagerie choisir en odontostomatologie ? nov 2007 n°27, le fil dentaire http://www.lefildentaire.com/images/flippingbook/27/fil_27.pdf

8.Bercy P., Tenenbaum H.**,** Parodontologie Du diagnostic à la pratique**,**1996, DE BOECK supérieur

9.Bower RC. Furcation morphology relative to periodontal treatment. Furcation entrance architecture. J Periodontal 1979 50 :23-27

10.Brägger U, Pasquali L, Rylander H, Carnes D, Kornman K. Computer-assisted densitometric image analysis in periodontal radiography. Journal of clinical periodontology 2005 15 (1) : 27 -37

11.Braun X, Ritter L, Jervøe-Storm PM, Frentzen M. Diagnostic accuracy of CBCT for periodontal lesions. Clin Oral Investig. 2014 May ;18(4) :1229-36.

12.Brochery B, Rosec P, De Monck D'Uzer O. Spécificité parodontale des molaires les lésions inter-radiculaires. Réalités Cliniques 2008 ; 19(4) : 10141021

13.Calas-Bennsar I, Bousquet P, Jame O, OrtiV, Gibert P. Examen clinique des parodontites. EMC (Elsevier SAS, Paris), Odontologie, 2005 ; 23-442-A-10

14.Cavézian R., Pasquet G., Cone beam : Imagerie diagnostique en odontostomatologie: Principes, résultats et perspectives, 2012, Elsevier Masson

15.Charon J.**,** Parodontie médicale, Innovations cliniques,2009 (2ème édition**),** JPIO

16.Cimbaljevic MM, Spin-Neto RR, Miletic VJ, Jankovic SM, Aleksic ZM, Nikolic-Jakoba NS, Clinical and CBCT-based diagnosis of furcation involvement in patients with severe periodontitis. Quintessence Int. 2015 Nov-Dec ;46(10) :863-70.

17.Darby I, Sanelli M, Shan S, Silver J, Singh A, Soedjono M, Ngo L. Comparison of clinical and cone beam computed tomography measurements to diagnose furcationinvolvement. Int J Dent Hyg. 2015 Nov;13(4):241-5.

18.Feijo CV, Lucena JG, Kurita LM, Pereira SL. Evaluation of cone beam computed tomography in the detection of horizontal periodontal bone defects: an in vivo study. Int J Periodontics Restorative Dent. 2012 Oct ;32(5): e162-8.

19.Gerbaud F. « cone beam » : principes de fonctionnement, intérêts et limites dans la pratique odontologique, Thèse d'exercice : chirurgie dentaire, Université de Nantes, 2009

20. Glickman I, Carranza F, Azzi R. la parodontologie clinique selon Glickman, Ed CDP 1987

21.Goodarzi Pour D, Romoozi E, Soleimani Shayesteh Y. Accuracy of Cone Beam computed Tomography for detection of bone loss. J Dent (Tehran). 2015 Jul ;12(7) :513-23.

22.Harroch D, Réactualisation des traitements de furcations atteintes par la parodontite, Thèse d'exercice : chirurgie dentaire, Université de Lorraine, 2014

23.Haute Autorité de Santé, tomographie volumique a faisceau conique de la face (cone beam computerized tomography) rapport d'évaluation technologique décembre 2009 http://www.hassante.fr/portail/upload/docs/application/pdf/200912/rapport_cone_beam_version_finale_2009-12-28_17-27-28_610.pdf

24.Hishikawa T, Izumi M, Naitoh M, Furukawa M, Yoshinari N, Kawase H et al. (2010) The effect of horizontal X-ray beam angulation on the detection of furcation defects of mandibular first molars in intraoral radiography. Dentomaxillofac Radiol. 2010 Feb ;39(2):85-90.

25.Jaoui L. Classification des maladies parodontales, Propositions thérapeutiques n°31 mars 2008 Le fil dentaire https://www.lefildentaire.com/images/stories/articles2/clinic-step-by-step-classification-maladies-paro/clinic-step-by-step-classification-maladies-paro.pdf

26.Kamburoğlu K, Ereş G, Akgün C, Yeta EN, Gülen O, Karacaoĝlu F.Effect of voxel size on accuracy of cone beam computed tomography-aided assessment of periodontal furcation involvement. Oral Surg Oral Med Oral Pathol Oral Radiol. 2015 Nov ;120(5):644-50.

27. Landis J. R., Koch G. G. An application of hierarchical kappa-type statistics in the assessment among multiple observers. Biometrics 33,1977, 363–374.

28.Lim HC, Jeon SK, Cha JK, Lee JS, Choi SH, Jung UW. Prevalence of Cervical Enamel Projection and Its Impact on Furcation Involvement in Mandibular Molars: A Cone-Beam Computed Tomography Study in Koreans. Anat Rec (Hoboken). 2016 Mar ;299(3):379-84.

29.Mattout C, Mora F. Les lésions interradiculaires. 2002, Information dentaire 13: 831-839

30. Masters Dh, Hoskins Sw. Projections of cervical enamel into molar furcations. Journal of Periodontology 1964 ; 33: 49-53

31.Misch Ka, Yi E, Sarment Dp. Accuracy of cone Beam computed tomographyfor periodontal defect mesurements. J Periodontol 2006 77 :1261-1266

32.Mohan R, Singh A, Gundappa M. Three-dimensional imaging in periodontal diagnosis - Utilization of cone beam computed tomography. J Indian Soc Periodontol. 2011 Jan ;15(1):11-7.

33.Neugebauer J., Zoller J., Cone Beam, Imagerie dentaire et maxillofaciale. Principes, diagnostic et plan de traitement, 2014, Quintessence Internationale

34.Noujeim M, Prihoda T, Langlais R, Nummikoski P. Evaluation of high-resolution cone beam computed tomography in the detection of simulated interradicular bone lesions. Dentomaxillofac Radiol. 2009 Mar ;38(3):156-62.

35.Pihlstrom B. Periodontal risk assessment, diagnosis and treatment planning. Periodontology 2000, fev 2001 Volume 25,137–58

36.Qiao J, Wang S, Duan J, Zhang Y, Qiu Y, Sun C, Liu D. The accuracy of cone-beam computed tomography in assessing maxillary molar furcation involvement. J Clin Periodontol. 2014 Mar ;41(3):269-74.

37.Romagna-Genon Ch., Genon P**.,** Esthétique et parodontie : les clés du succès**,** 2001**,** JPIO

38.Songa VM, Jampani ND, Babu V, Buggapati L, Mittapally S. Accuracy of cone beam computed tomography in diagnosis and treatment planning of periodontal bone defects: a case report. J Clin Diagn Res. 2014 Dec ;8(12): ZD23-5.

39.Umetsubo OS, Gaia BF, Costa FF, Cavalcanti MG. Detection of simulated incipient furcation involvement by CBCT: an in vitro study using pig mandibles. Braz Oral Res. 2012 Jul-Aug ;26(4) :341-7.

40.Vandenberghe B, Jacobs R, Yang J.Diagnostic validity (or acuity) of 2D CCD versus 3D CBCT-images for assessing periodontal breakdown. Oral Surg Oral Med Oral Pathol Oral Radiol Endod. 2007 Sep;104(3):395-401. Epub 2007 Jul 5.

41.Vandenberghe B, Jacobs R, Yang J. Detection of periodontal bone loss using digital intraoral and cone beam computed tomography ima ges : an in vitro assessment of bony and/or infrabony defects. Dentomaxillofac Radiol. 2008 Jul;37(5):252-60.

42.Vandenberghe B, Bosmans H, Yang J, Jacobs R. A comprehensive in vitro study of image accuracy and quality for periodontal diagnosis. Part 2 : the influence of intra-oral image receptor on periodontal measurements. Clin Oral Investig. 2011 Aug ;15(4):551-62.

43.Vandenberghe B, Corpas L, Bosmans H, Yang J, Jacobs R. A comprehensive in vitro study of image accuracy and quality for periodontal diagnosis. Part 1 : the influence of X-ray generator on periodontal measurements using conventional and digital receptors. Clin Oral Investig. 2011 Aug ;15(4):537-49.

44.Vandenberghe B. Le Cone Beam CT : évolution et révolution. Centre d'Imagerie Orale Avancée, Bruxelles, Belgique (www.advimago.be) La Lettre de la Stomatologie N° 53 – Mars 2012 https://www.chirurgiens-dentistes-en-france.fr/content/le-cone-beam-ct-évolution-et-révolution

45.Walter, C., Kaner, D., Berndt, D. C., Weiger, R. and Zitzmann, N. U. Three-dimensional imaging as a pre-operative tool in decision making for furcation surgery. Journal of Clinical Periodontology, 36: 250–257.

46.Walter C, Weiger R, Zitzmann NU. Accuracy of three-dimensional imaging in assessing maxillary molar furcation involvement. J Clin Periodontol. 2010 May ;37(5):436-41.

47.Walter C, Weiger R, Zitzmann NU. Periodontal surgery in furcation-involved maxillary molars revisited--an introduction of guidelines for comprehensive treatment. Clin Oral Investig. 2011 Feb ;15(1):9-20. doi: 10.1007/s00784-010-0431-9. Epub 2010 Jun 23.

48.Walter C., Weiger, R., Dietrich, T., Lang, N. P. and Zitzmann, N. U. Does three-dimensional imaging offer a financial benefit for treating maxillary molars with furcation involvement? – A pilot clinical case series. Clin. Oral Impl. Res., 23: 351–358.

49.Walter C, Schmidt JC, Dula K, Sculean A. Cone beam computed tomography (CBCT) for diagnosis and treatment planning in periodontology: A systematic review. Quintessence Int. 2016 Jan ;47(1):25-37.

50.Wolf Herbert F., Rateitschak Edith M et Klaus H., parodontologie, 2005 (3eme edition) Elsevier / Masson

51.Zhong JS, OuYang XY, Liu DG, Cao CF. Evaluation of the in vitro quantitative measurement of II degree furcation involvements in mandibular molars by cone-beam computed tomography. [Article in Chinese] Beijing Da Xue Xue Bao. 2010 Feb 18;42(1):41-5.

52.Zhu J, Ouyang XY. Assessing Maxillary Molar Furcation Involvement by Cone Beam Computed Tomography. Chin J Dent Res. 2016 ; 19 (3) : 145-151

7.Index des Illustrations :

1.Comparaison du rayon mince de la tomodensitométrie avec le faisceau conique Cone Beam du CBCT
2.Représentation schématique de la géométrie et des composants du système CBCT
3.Géométrie du faisceau conique d'un système Cone Beam dentaire
4.Pixel et Voxel
5.Voxel anisotrope de la Tomographie médicale et voxel isotrope du cone beam
6.Les précurseurs NewTom™ et 3D Accuitomo™
7.Caractéristiques techniques des différents appareils Cone Beam
8.Tableau de synthèse des différentes utilisations du CBCT en odontologie
9.Dosimétrie et Cone Beam
10.Echelle d'absorption de Hounsfield au niveau du crane
11.Tableau de comparaison des caractéristiques du CBCT, de la tomodensitométrie et de la radiographie conventionnelle
12.Tableau de comparaison des avantages et limites du CBCT par rapport à la radiographie 2D et au scanner
13.Constituants du parodonte
14.Le parodonte
15.Aspects cliniques de la gencive saine.
16.Coupe transversale d'une alvéole dentaire
17.Classification des maladies parodontales
18.Lésions parodontales
19.Classification de MILLER en 1985
20.Forme des poches osseuses
21.La Furcation
22.Classification de GLICKMAN
23.Classification LINDHE, HAMP et NYMAN
24.Examen des furcations
25.Sonde de Nabers
26.Perles d'émail
27.Prise de décision pour les molaires maxillaires avec atteinte de furcation
28.Tableau d'études expérimentales chez l'animal
29.Tableau d'études ex vivo chez l'homme
30.Evaluation du diagnostic de l'atteinte de furcation
31.Examen clinique du sondage, les radiographies périapicales et images CBCT
32.Tableau de mesures des atteintes de furcations au sondage, radiographie périapicale et CBCT
33.Détermination des points de mesures pour le CBCT sur les trois plans
34.Evaluation des défauts parodontaux
35.Tableau des études in vivo
36.Tableau des études sur la biométrie des furcations
37.Diagramme schématique des mesures chirurgicales de la furcation
38.Photographie de la furcation d'une molaire maxillaire
39.Accord entre les classifications des atteintes de furcation pré-chirurgicales, du CBCT et intra-chirurgicales dans différents endroits
40.Tableau de comparaison des mesures CBCT et intra chirurgicales
41.Radiographie péri apicale de la région d'une première molaire mandibulaire
42.Images CBCT d'une première molaire mandibulaire
43.Images CBCT de la relation géométrique entre les racines et la furcation

44.Mesures de HBL
45.VBL-max des furcations distales
46.Tableau des études sur les décisions thérapeutiques et plan de traitement
47.Image de l’examen clinique du patient et radiographie péri apicale de la 36
48.Images CBCT de la 36 en 3D
49.Images CBCT de la 36 en coupe coronale, axiale et frontale

Les opinions émises dans les dissertations présentées doivent être considérées comme propres à leurs auteurs, sans aucune approbation ni improbation de la Faculté de Chirurgie Dentaire

BERDAH Audrey. Les applications cliniques de la tomographie volumétrique numérisée à faisceau conique dans les atteintes de la furcation. 2017. 73 p. : ill., graph., tabl. Réf. Biblio. : p67 à p70

Sous la direction de : ***Pr Fani ANAGNOSTOU***

Th : Chir Dent. : Paris 7 : année 2017

RESUME :

Au cours des dernières décennies, l'imagerie conventionnelle telle que la technique du bilan long cône a été largement utilisée en odontologie, notamment en parodontologie.
En effet, la radiographie conventionnelle bidimensionnelle a longtemps apporté satisfaction pour évaluer l'environnement dentaire et osseux.
Cependant, le fait d'accéder à la troisième dimension, qui nous manque tant avec l'imagerie bidimensionnelle, nous conforte et nous offre une aide diagnostic non négligeable.
La Tomographie Volumétrique Numérisée à Faisceau Conique, communément appelé Cone Beam ou CBCT, permet d'obtenir des images tridimensionnelles à moindre coût et à une dose de radiations délivrée inférieure au technique de tomodensitométrie conventionnelle. Le principe est tel que la Tomographie Volumétrique Numérisée à Faisceau Conique travaille avec un faisceau ouvert et conique, ce qui lui permet en une seule révolution de balayer l'ensemble du volume à radiographier.
En parodontologie, la Tomographie Volumétrique Numérisée à Faisceau Conique peut être utilisée pour la description des détails morphologiques de la structure osseuse, la mesure biométrique des défauts intra-osseux pour isoler les déhiscences, fenestrations et kystes parodontaux ainsi que pour évaluer les atteintes de la furcation des molaires.
Dans un premier temps, nous évoquerons les principes fondamentaux de la Tomographie Volumétrique Numérisée à Faisceau Conique en rappelant la technique d'imagerie, son application, ses avantages et ses limites.
Ensuite, nous rappellerons l'anatomie du parodonte ainsi que les caractéristiques de la maladie parodontale.
Nous poursuivrons par l'analyse bibliographique des applications de la Tomographie Volumétrique Numérisée à Faisceau Conique en parodontologie dans les atteintes de la furcation, sa comparaison avec les autres techniques d'imagerie conventionnelle grâce aux études cliniques et expérimentales pour l'évaluation biométrique, le diagnostic et le plan du traitement.

TITRE en anglais :
Clinical applications of cone beam computed tomography in furcation defects

---

DISCIPLINE : PARODONTOLOGIE

MOTS-CLES Français : Tomodensitométrie à faisceau conique (FMeSH) anomalies de furcation (FMeSH) imagerie tridimensionnelle (FmeSH)

MOTS-CLES Anglais : cone beam computed tomography (MeSH) furcation defects (MeSH) imaging, three-dimensional (MeSH)