



HAL
open science

**Aspect IRM de la poche rectale postérieure après
exérèse discoïde d'un nodule rectal d'endométriose
profonde, et évaluation de son retentissement
fonctionnel digestif**

Perrine d'Avout

► **To cite this version:**

Perrine d'Avout. Aspect IRM de la poche rectale postérieure après exérèse discoïde d'un nodule rectal d'endométriose profonde, et évaluation de son retentissement fonctionnel digestif. Médecine humaine et pathologie. 2017. dumas-01707775

HAL Id: dumas-01707775

<https://dumas.ccsd.cnrs.fr/dumas-01707775v1>

Submitted on 13 Feb 2018

HAL is a multi-disciplinary open access archive for the deposit and dissemination of scientific research documents, whether they are published or not. The documents may come from teaching and research institutions in France or abroad, or from public or private research centers.

L'archive ouverte pluridisciplinaire **HAL**, est destinée au dépôt et à la diffusion de documents scientifiques de niveau recherche, publiés ou non, émanant des établissements d'enseignement et de recherche français ou étrangers, des laboratoires publics ou privés.

FACULTÉ MIXTE DE MÉDECINE ET DE PHARMACIE DE ROUEN

ANNÉE UNIVERSITAIRE 2017-2018

**THÈSE POUR LE DOCTORAT
EN MÉDECINE**

(Diplôme d'état)

Par

Perrine D'AVOUT

Née le 3 août 1988 à Amiens

Présentée et soutenue publiquement le 22 Décembre 2017

**ASPECT IRM DE LA POCHE RECTALE
POSTÉRIEURE APRÈS EXÉRÈSE DISCOÏDE D'UN
NODULE RECTAL D'ENDOMÉTRIOSE PROFONDE,
ET ÉVALUATION DE SON RETENTISSEMENT
FONCTIONNEL DIGESTIF**

Président du jury :

Monsieur le Professeur Jean-Nicolas DACHER

Directrice de thèse :

Madame le Docteur Marta LEMPICKA

Membres du jury :

Monsieur le Professeur Horace ROMAN

Madame le Professeur Céline SAVOYE-COLLET

Monsieur le Professeur Jean-Jacques TUECH

ANNEE UNIVERSITAIRE 2017 – 2018

U.F.R. DE MEDECINE ET DE-PHARMACIE DE ROUEN

DOYEN : **Professeur Pierre FREGER**

ASSESEURS : **Professeur Michel GUERBET**

Professeur Benoit VEBER

Professeur Pascal JOLY

Professeur Stéphane MARRET

I – MEDECINE

PROFESSEURS DES UNIVERSITES – PRATICIENS HOSPITALIERS

Mr Frédéric ANSELME	HCN	Cardiologie
Mme Isabelle AUQUIT AUCKBUR	HCN	Chirurgie plastique
Mr Fabrice BAUER	HCN	Cardiologie
Mme Soumeya BEKRI	HCN	Biochimie et biologie moléculaire
Mr Ygal BENHAMOU	HCN	Médecine interne
Mr Jacques BENICHOU	HCN	Bio statistiques et informatique médicale
Mme Lamia BOUCHRA	Havre	Pneumologie
Mr Olivier BOYER	UFR	Immunologie
Mr François CARON	HCN	Maladies infectieuses et tropicales
Mr Philippe CHASSAGNE (détachement)	HCN	Médecine interne (gériatrie)
Mr Vincent COMPERE	HCN	Anesthésiologie et réanimation chirurgicale
Mr Jean-Nicolas CORNU	HCN	Urologie
Mr Antoine CUVELIER	HB	Pneumologie
Mr Pierre CZERNICHOW (surnombre)	HCH	Epidémiologie, économie de la santé
Mr Jean-Nicolas DACHER	HCN	Radiologie et imagerie médicale
Mr Stéfan DARMONI	HCN	Informatique médicale et techniques communication
Mr Pierre DECHELOTTE	HCN	Nutrition
Mr Stephane DERREY	HCN	Neurochirurgie
Mr Frédéric DI FIORE	CB	Cancérologie

Mr Fabien DOGUET	HCN	Chirurgie Cardio Vasculaire
Mr Jean DOUCET	SJ	Thérapeutique - Médecine interne et gériatrie
Mr Bernard DUBRAY	CB	Radiothérapie
Mr Philippe DUCROTTE	HCN	Hépto-gastro-entérologie
Mr Frank DUJARDIN	HCN	Chirurgie orthopédique - Traumatologique
Mr Fabrice DUPARC	HCN	Anatomie, chirurgie orthopédique et traumatologique
Mr Eric DURAND	HCN	Cardiologie
Mr Bertrand DUREUIL	HCN	Anesthésiologie et réanimation chirurgicale
Mme Hélène ELTCHANINOFF	HCN	Cardiologie
Mr Thierry FREBOURG	UFR	Génétique
Mr Pierre FREGER	HCN	Anatomie - Neurochirurgie
Mr Jean François GEHANNO	HCN	Médecine et santé au travail
Mr Emmanuel GERARDIN	HCN	Imagerie médicale
Mme Priscille GERARDIN	HCN	Pédopsychiatrie
Mr Michel GODIN (<i>surnombre</i>)	HB	Néphrologie
M. Guillaume GOURCEROL	HCN	Physiologie
Mr Dominique GUERROT	HCN	Néphrologie
Mr Olivier GUILLIN	HCN	Psychiatrie Adultes
Mr Didier HANNEQUIN	HCN	Neurologie
Mr Fabrice JARDIN	CB	Hématologie
Mr Luc-Marie JOLY	HCN	Médecine d'urgence
Mr Pascal JOLY	HCN	Dermato - Vénérologie
Mme Annie LAQUERRIERE	HCN	Anatomie et cytologie pathologiques
Mr Vincent LAUDENBACH	HCN	Anesthésie et réanimation chirurgicale
Mr Joël LECHEVALLIER	HCN	Chirurgie infantile
Mr Hervé LEFEBVRE	HB	Endocrinologie et maladies métaboliques
Mr Thierry LEQUERRE	HB	Rhumatologie
Mme Anne-Marie LEROI	HCN	Physiologie
Mr Hervé LEVESQUE	HB	Médecine interne
Mme Agnès LIARD-ZMUDA	HCN	Chirurgie Infantile
Mr Pierre Yves LITZLER	HCN	Chirurgie cardiaque
Mr Bertrand MACE	HCN	Histologie, embryologie, cytogénétique
M. David MALTETE	HCN	Neurologie

Mr Christophe MARGUET	HCN	Pédiatrie
Mme Isabelle MARIE	HB	Médecine interne
Mr Jean-Paul MARIE	HCN	Oto-rhino-laryngologie
Mr Loïc MARPEAU	HCN	Gynécologie - Obstétrique
Mr Stéphane MARRET	HCN	Pédiatrie
Mme Véronique MERLE	HCN	Epidémiologie
Mr Pierre MICHEL	HCN	Hépto-gastro-entérologie
Mr Benoit MISSET	HCN	Réanimation Médicale
Mr Jean-François MUIR (surnombre)	HB	Pneumologie
Mr Marc MURAINÉ	HCN	Ophthalmologie
Mr Philippe MUSETTE	HCN	Dermatologie - Vénérologie
Mr Christophe PEILLON	HCN	Chirurgie générale
Mr Christian PFISTER	HCN	Urologie
Mr Jean-Christophe PLANTIER	HCN	Bactériologie - Virologie
Mr Didier PLISSONNIER	HCN	Chirurgie vasculaire
Mr Gaëtan PREVOST	HCN	Endocrinologie
Mr Bernard PROUST	HCN	Médecine légale
Mr Jean-Christophe RICHARD (<i>détachement</i>)	HCN	Réanimation médicale – Médecine d’urgence
Mr Vincent RICHARD	UFR	Pharmacologie
Mme Nathalie RIVES	HCN	Biologie du développement et de la reproduction
Mr Horace ROMAN	HCN	Gynécologie - Obstétrique
Mr Jean-Christophe SABOURIN	HCN	Anatomie - Pathologie
Mr Guillaume SAVOYE	HCN	Hépto-gastrologie
Mme Céline SAVOYE-COLLET	HCN	Imagerie médicale
Mme Pascale SCHNEIDER	HCN	Pédiatrie
Mme Fabienne TAMION	HCN	Thérapeutique
Mr Luc THIBERVILLE	HCN	Pneumologie
Mr Christian THUILLEZ	HB	Pharmacologie
Mr Hervé TILLY	CB	Hématologie et transfusion
Mr Gilles TOURNEL	HCN	Médecine Légale
Mr Olivier TROST	HCN	Chirurgie Maxillo-Faciale
Mr Jean-Jacques TUECH	HCN	Chirurgie digestive
Mr Jean-Pierre VANNIER (surnombre)	HCN	Pédiatrie génétique

Mr Benoît VEBER	HCN	Anesthésiologie - Réanimation chirurgicale
Mr Pierre VERA	CB	Biophysique et traitement de l'image
Mr Eric VERIN	CRMPR	Médecine physique et de réadaptation
Mr Eric VERSPYCK	HCN	Gynécologie obstétrique
Mr Olivier VITTECOQ	HB	Rhumatologie
Mr Jacques WEBER	HCN	Physiologie

MAITRES DE CONFERENCES DES UNIVERSITES – PRATICIENS HOSPITALIERS

Mme Noëlle BARBIER-FREBOURG	HCN	Bactériologie – Virologie
Mme Carole BRASSE LAGNEL	HCN	Biochimie
Mme Valérie BRIDOUX HUYBRECHTS	HCN	Chirurgie Vasculaire
Mr Gérard BUCHONNET	HCN	Hématologie
Mme Mireille CASTANET	HCN	Pédiatrie
Mme Nathalie CHASTAN	HCN	Physiologie
Mme Sophie CLAEYSSENS	HCN	Biochimie et biologie moléculaire
Mr Moïse COEFFIER	HCN	Nutrition
Mr Manuel ETIENNE	HCN	Maladies infectieuses et tropicales
Mr Serge JACQUOT	UFR	Immunologie
Mr Joël LADNER	HCN	Epidémiologie, économie de la santé
Mr Jean-Baptiste LATOUCHE	UFR	Biologie cellulaire
Mr Thomas MOUREZ	HCN	Bactériologie
Mme Muriel QUILLARD	HCN	Biochimie et biologie moléculaire
Mme Laetitia ROLLIN	NCN	Médecine du travail
Mr Vincent RICHARD	UFR	Pharmacologie
Mr Mathieu SALAUN	HCN	Pneumologie
Mme Pascale SAUGIER-VEBER	HCN	Génétique
Mme Anne-Claire TOBENAS-DUJARDIN	HCN	Anatomie
Mr David WALLON	HCN	Neurologie

PROFESSEUR AGREGE OU CERTIFIE

Mme Dominique LANIEZ	UFR	Anglais
Mr Thierry WABLE	UFR	Communication

II - PHARMACIE

PROFESSEURS

Mr Thierry BESSON	Chimie Thérapeutique
Mr Jean-Jacques BONNET	Pharmacologie
Mr Roland CAPRON (PU-PH)	Biophysique
Mr Jean COSTENTIN (Professeur émérite)	Pharmacologie
Mme Isabelle DUBUS	Biochimie
Mr Loïc FAVENNEC (PU-PH)	Parasitologie
Mr Jean Pierre GOULLE	Toxicologie
Mr Michel GUERBET	Toxicologie
Mme Isabelle LEROUX - NICOLLET	Physiologie
Mme Christelle MONTEIL	Toxicologie
Mme Martine PESTEL-CARON (PU-PH)	Microbiologie
Mme Elisabeth SEGUIN	Pharmacognosie
Mr Rémi VARIN (PU-PH)	Pharmacie clinique
Mr Jean-Marie VAUGEOIS	Pharmacologie
Mr Philippe VERITE	Chimie analytique

MAITRES DE CONFERENCES

Mme Cécile BARBOT	Chimie Générale et Minérale
Mr Jérémy BELLIEN (MCU-PH)	Pharmacologie
Mr Frédéric BOUNOURE	Pharmacie Galénique
Mr Abdeslam CHAGRAOUI	Physiologie
Mme Camille CHARBONNIER (LE CLEZIO)	Statistiques
Mme Elizabeth CHOSSON	Botanique
Mme Marie Catherine CONCE-CHEMTOB	Législation pharmaceutique et économie de la santé
Mme Cécile CORBIERE	Biochimie
Mr Eric DITTMAR	Biophysique
Mme Nathalie DOURMAP	Pharmacologie
Mme Isabelle DUBUC	Pharmacologie
Mme Dominique DUTERTE-BOUCHER	Pharmacologie

Mr Abdelhakim ELOMRI	Pharmacognosie
Mr François ESTOUR	Chimie Organique
Mr Gilles GARGALA (MCU-PH)	Parasitologie
Mme Najla GHARBI	Chimie analytique
Mme Marie-Laure GROULT	Botanique
Mr Hervé HUE	Biophysique et mathématiques
Mme Laetitia LE GOFF	Parasitologie - Immunologie
Mme Hong LU	Biologie
Mme Marine MALLETER	Toxicologie
Mme Sabine MENAGER	Chimie organique
Mme Tiphaine ROGEZ-FLORENT	Chimie Analytique
Mr Mohamed SKIBA	Pharmacie galénique
Mme Malika SKIBA	Pharmacie galénique
Mme Christine THARASSE	Chimie thérapeutique
Mr Frédéric ZIEGLER	Biochimie

PROFESSEURS ASSOCIES

Mme Cécile GUERARD-DETUNCQ	Pharmacie officinale
Mr Jean-François HOUIVET	Pharmacie officinal

PROFESSEUR CERTIFIE

Mme Mathilde GUERIN	Anglais
----------------------------	---------

ASSISTANT HOSPITALO-UNIVERSITAIRE

Mme Sandrine DAHYOT	Bactériologie
----------------------------	---------------

ATTACHES TEMPORAIRES D'ENSEIGNEMENT ET DE RECHERCHE

Mr Souleymane ABDOUL-AZIZE	Biochimie
Mme Hanane GASMI	Galénique
Mme Caroline LAUGEL	Chimie Organique
Mr Romy RAZAKANDRAINIBE	Parasitologie

LISTE DES RESPONSABLES DES DISCIPLINES PHARMACEUTIQUES

Mme Cécile BARBOT	Chimie Générale et minérale
Mr Thierry BESSON	Chimie thérapeutique
Mr Roland CAPRON	Biophysique
Mme Marie-Catherine CONCE-CHEMTOB	Législation et économie de la santé
Mme Elisabeth CHOSSON	Botanique
Mr Jean-Jacques BONNET	Pharmacodynamie
Mme Isabelle DUBUS	Biochimie
Mr Loïc FAVENNEC	Parasitologie
Mr Michel GUERBET	Toxicologie
Mr François ESTOUR	Chimie organique
Mme Isabelle LEROUX-NICOLLET	Physiologie
Mme Martine PESTEL-CARON	Microbiologie
Mme Elisabeth SEGUIN	Pharmacognosie
Mr Mohamed SKIBA	Pharmacie galénique
Mr Rémi VARIN	Pharmacie clinique
Mr Philippe VERITE	Chimie analytique

III – MEDECINE GENERALE

PROFESSEUR

Mr Jean-Loup **HERMIL** UFR Médecine générale

PROFESSEURS ASSOCIES A MI-TEMPS

Mr Emmanuel **LEFEBVRE** UFR Médecine Générale

Mme Elisabeth **MAUVIARD** UFR Médecine générale

Mr Philippe **NGUYEN THANH** UFR Médecine générale

MAITRE DE CONFERENCES ASSOCIE A MI-TEMPS

Mr Pascal **BOULET** UFR Médecine générale

Mr Emmanuel **HAZARD** UFR Médecine générale

Mme Lucille **PELLERIN** UFR Médecine générale

Mme Yveline **SEVRIN** UFR Médecine générale

ENSEIGNANTS MONO-APPARTENANTS

PROFESSEURS

Mr Serguei FETISSOV (med)	Physiologie (ADEN)
Mr Paul MULDER (phar)	Sciences du Médicament
Mme Su RUAN (med)	Génie Informatique

MAITRES DE CONFERENCES

Mr Sahil ADRIOUCH (med)	Biochimie et biologie moléculaire (Unité Inserm 905)
Mme Gaëlle BOUGEARD-DENOYELLE (med)	Biochimie et biologie moléculaire (UMR 1079)
Mme Carine CLEREN (phar)	Neurosciences (Néovasc)
Mr Sylvain FRAINEAU (phar)	Physiologie (Inserm U 1096)
Mme Pascaline GAILDRAT (phar)	Génétique moléculaire humaine (UMR 1079)
Mr Nicolas GUEROUT (phar)	Neurophysiologie
Mme Rachel LETELLIER (med)	Physiologie
Mme Christine RONDANINO (med)	Physiologie de la reproduction
Mr Antoine OUVRARD-PASCAUD (med)	Physiologie (Unité Inserm 1076)
Mr Frédéric PASQUET	Sciences du langage, orthophonie
Mme Isabelle TOURNIER (phar)	Biochimie (UMR 1079)

CHEF DES SERVICES ADMINISTRATIFS : Mme Véronique DELAFONTAINE

HCN - Hôpital Charles Nicolle

HB - Hôpital de BOIS GUILLAUME

CB - Centre Henri Becquerel

CHS - Centre Hospitalier Spécialisé du Rouvray

CRMPR - Centre Régional de Médecine Physique et de Réadaptation

SJ - Saint Julien

Par délibération en date du 3 mars 1967, la faculté a arrêté que les opinions émises dans les dissertations qui lui seront présentées doivent être considérées comme propres à leurs auteurs et qu'elle n'entend leur donner aucune approbation ni improbation.

REMERCIEMENTS

❖ **Au président du jury :**

À Monsieur le Professeur Jean-Nicolas DACHER

Vous me faites l'honneur d'accepter avec bienveillance la présidence de mon jury de thèse. Je vous remercie pour votre disponibilité, votre écoute et votre soutien tout au long de mon internat. Vous m'avez transmis votre passion pour la radiologie.

❖ **Aux membres du jury :**

À Madame le Docteur Marta LEMPICKA, ma directrice de thèse

Je te remercie d'avoir dirigé ce travail et de m'avoir si bien guidée. Chacun rêverait d'avoir une directrice de thèse comme toi ! Merci pour ta sympathie, ton organisation, ta rigueur, ta pédagogie et ton assurance, qui sont des exemples pour moi. Je te remercie de m'avoir transmis avec enthousiasme ta passion pour l'imagerie de la femme. Merci également pour tes précieux conseils qui m'aiguilleront tout au long de mon avenir professionnel.

À Monsieur le Professeur Horace ROMAN

Je te suis reconnaissante d'être à l'origine de ce sujet de thèse et je t'en remercie. C'est une chance de travailler avec toi, je te remercie pour ta disponibilité matinale efficace et tes précieux conseils dans ce travail. Merci également de m'avoir transmis ta passion pour l'endométriose, et d'expliquer si bien chaque situation avec de belles métaphores « romanesques ». Entre le vert du roquefort et l'éponge gorgée de sang, tu révéles aux patientes tous les secrets de l'adénomyose !

À Madame le Professeur Céline SAVOYE-COLLET

Vous me faites l'honneur de juger ce travail. Je vous remercie de m'avoir accompagnée tout au long de mon internat. Merci également pour votre disponibilité, vos conseils, votre pédagogie en imagerie digestive et votre bonne humeur au quotidien.

À Monsieur le Professeur Jean-Jacques TUECH

Je suis honorée de vous compter parmi les membres du jury. Je vous remercie d'avoir accepté de juger ce travail et d'apporter votre expertise en ce qui concerne la chirurgie du rectum.

❖ À toute l'équipe du service de radiologie

Au **Professeur Gérardin**. Merci pour votre accompagnement tout au long de mon internat, pour vos enseignements, votre expertise en neuroradiologie, votre sincérité. Merci également pour votre sens de l'organisation qui transforme le service de neuroradiologie en une petite famille soudée.

À **Cécile Martin, Ebticem Lemercier, Nolwenn Marouteau-Pasquier, Valérie Macaigne et Isabelle Bardoux**. Merci de m'avoir transmis votre passion pour l'imagerie de la femme. Merci pour vos enseignements, votre disponibilité, votre écoute, votre gentillesse et votre bonne humeur. J'aime beaucoup travailler à vos côtés.

À **Jean-Pierre Lestrat et Edith Koning**. Merci beaucoup pour votre disponibilité, vos enseignements, votre rigueur, votre façon de travailler, votre humour et votre gentillesse. Ne changez rien !

À **Marie Brasseur** pour ton assurance, ton dynamisme et ton expertise en imagerie anté-natale, **Ioana Vasies** pour ton extrême gentillesse, ta disponibilité, ton enthousiasme et ta disponibilité.

À **Eléonore Tollard, Sofiane Bejar, Slim Ghomadi, Paul Michelin, Mathilde Ethancelin, Nicolas Magne, Pierre-Hugues Vivier** pour votre expertise dans vos domaines respectifs de compétences, votre disponibilité et votre aide tout au long de mon cursus. Merci à **Pierre Guilhem** (alias Pierre Castor) pour ta sympathie et tes histoires invraisemblables !

Aux Manipulateurs et Manipulatrices du service de radiologie, merci d'être ceux sur qui on peut toujours compter, de jour comme de nuit. Merci pour tout ce travail, l'ambiance au sein du service et toutes les parties de rigolade ! Rares sont les équipes comme les vôtres, si soudées, vous êtes au top ! J'apprécie beaucoup de travailler avec vous, vous allez me manquer.

A toutes les secrétaires du service, pour votre efficacité, votre aide et vos sourires. Merci à mes petites mamans des urgences, **Hassia et Natalie**. Merci à mes anges gardiens de la neuro, **Sandrine** pour ta bonne humeur, **Mélanie** pour ta rigueur et **Emilie** pour ta gentillesse. Merci aux filles du SRV d'imagerie de la femme, **Catherine, Véronique**, vous assurez tellement bien vos missions, avec bonne humeur. Merci aussi aux **Hélène et à Christine**. Et merci **Graciette** pour tout ce que tu fais pour le service, ta présence nous est précieuse.

Aux **PACSmens, Christophe, Michael et Seb**, pour votre patience, et votre gentillesse malgré mon incompétence en informatique. Merci pour votre disponibilité.

❖ À mes cointernes

À **Agathe**, Agaga, co- interne de choc depuis le début à Dieppe beach! Notre binôme aux urgences me rappellera toujours de bons souvenirs. Merci pour ton sérieux dans le travail, ta franchise toujours sur le ton de l'humour, et pour tous nos fous rires ! Merci à **Étienne**, pour ton ouverture d'esprit et ton courage, pour les petits pains au chocolat que tu apportais aux urgences le semestre d'été 2014 (...). J'attends toujours mon homard local avec impatience!

À **Clairette**, la super licorne ! Merci pour ton entrain, tu es la première toujours motivée pour tout ! Merci pour ton aide, ton assiduité, tes petits potins et ta bonne humeur ! C'est toujours un plaisir de te retrouver !

À **Paupau**, ses tek-paf, ses belles boucles d'oreille, son petit Loulou et Romain ! Merci pour ta rigueur, ton sourire et tes conseils de maman, nous avons vécu le même challenge pendant l'internat ;-)

Au « Professor » **Julien H** pour sa disponibilité, son sérieux dans ses explications, toujours claires et limpides. À **Julien LM** pour ses blagues et photos tendancieuses, il en faut bien un dans l'équipe ! À **Mickaël** pour son organisation et sa rigueur. À **Boum-boum** pour ton humour, ta conduite en voiture dont je ne donnerai pas de détail et ton petit air mystérieux. À **Julie** pour ta discrétion.

À **Malek** pour ta gentillesse attentionnée et parce que « franchement j'te l'jure, Anthony c'est pas loin », à **Lucas** pour ton assurance, **David** pour ton sérieux, **Mikael V** pour ta franchise, ton assiduité, ta disponibilité et ta rigueur, merci d'avoir été compréhensif pendant mon arrêt de plusieurs mois pour le bien du petit Malo.

À **Ghislain** et ses santiag', **Annabelle** pour ta détermination et ta rigueur, **Morgane** pour ta passion des gants stériles, **Abdé** pour ton sourire, ton ouverture d'esprit et tes vacances sans limite !

À **Etienne** pour ton sourire impertinent et ta gentillesse, à **Benjo** pour ta perruque, ta minijupe et ta cool-attitude.

À tous ceux avec qui j'ai beaucoup aimé échanger et rire, notamment **Poscaille** la tête à claque, **Martin** le ~~loup~~ rapace de l'Europe, **Matthieu DV**, pour tes toilettes mystères, **Tatiana** pour ton sourire, **Alyssa** pour ton style et ta bonne humeur, **Philippe** le rider pour ton casier à skate, **Capu**, **Pilou**, **Albane**, **Caroline**, **Antonin**, **Momo**, **Benjamin**, **Matthieu DM**, et tous les autres internes que je connais moins.

❖ À mes anciens cointernes déjà chefs

À **Clément et Benjamin**, qui m'ont connue petite piou piou à BG et m'ont transmis leur passion de la radio. Merci à Clément de m'avoir appris à défendre comme il se doit mes

opinions sur les indications des examens ! Merci également de m'autonomiser en douceur à la sénologie. À **Valentin** pour sa bonne humeur, sa patience et sa disponibilité.

À **Sophie**, chef idéale, pour ton humour, ta disponibilité, tes explications et tes chaussures parfumées. Tu es un exemple pour moi !

À **Cécile, Adrien** et Théo pour votre passion pour la neuroradio, vos conseils, nos papotages et votre gentillesse.

À **Dorothee** pour ton enthousiasme, **Adnan** pour ta douce voix et ta « cool-attitude » relaxante, **Michael E** pour ton expertise et ton enseignement en ORL et dans toutes les matières, **Raph** pour ta disponibilité et ton humilité en neuroped, à **Manu** pour ton sourire, ta gentillesse et ton companionship quand on était à Dieppe, à **Grégory** pour ton style, tes santiags et tes blagues, à **Laurent, Grégoire, Florence** et tous les autres.

❖ Au service de gynéco

Au **Pr Verspck** de m'accueillir dans votre service pendant 6 mois. Je suis ravie de mon stage, si formateur, au sein d'une équipe dynamique et sympathique.

À **Isabella Chanavaz-Lacheray** pour son accueil chaleureux aux RCP d'endométriologie, merci de m'avoir transmis ta passion pour l'endométriologie.

Au **Pr Marpeau**, à **Salma, Solène, Claire, Clothilde, Alexis, Gauthier, Salwa, Isabelle et tous les autres médecins du service** pour votre sympathie, votre humour, votre confiance et votre enseignement.

À **Marie O, Pauline, Florence, Antoine N, Aurélie, Caroline, Constance, Marie Q, Alexis, Antoine S, Marine C, Marine L et tous les autres internes du service** pour votre accueil chaleureux, vos blagues et votre enthousiasme.

❖ À mes amis

À **Lisette**, toujours de bonne humeur, enthousiaste pour tout, pour ton rire et nos fous rires, et aussi pour toutes les révisions d'examens passées sur le même bureau, agrémentées de super pauses goûter !

À **Juju**, mon amie d'enfance, pour ta confiance, nos fous rires, et tout ce qu'on a pu partager ensemble.

À **Chacha et Alban**, pour tout, que ce soit pour refaire le monde ou se soutenir, merci d'être toujours là pour nous.

À tous les copains d'Amiens, **Jako, Lili, Ludo, Markowichou, Loulou, Olivia, Costa, Kahn, etc**, pour tous les bons moments passés ensemble.

À tous les copains Lillois, **Paulette** pour ta gentillesse, ton enthousiasme, ta bonne humeur et ta spiritualité, à tous ceux avec qui je passe toujours de bons moments et des week-ends de folies aux quatre coins de la France, **Milou, Gathou & Max, Julie & Lomp, Anne-So & Denis, Momo, Patoch, Clem jojo & Mathilde, Martini & CamCam, Thibaut**

& Caro, Céline & Guillaume, Jacquo & Émeline, et tous les autres.

À tous les copains de Rouen et de la comté Dieppoise, **Tim & Aurélie** ainsi que **Julie & Alex** pour nos soirées fous rires qui me manquent maintenant que vous êtes partis, à **Constance & Pierre-Yves, Marie & Pierre, Dédé & Cyril, Camille & Alexis, et toute la clique.**

❖ À ma famille

À **mes parents**, qui m'ont donné le goût de la médecine, accompagnée dans mes différents choix de la vie, appris à être simple (malgré la complexité de mon esprit!). Merci pour vos conseils et votre soutien. Maman, Mille mercis pour les heures que tu as passées à reprendre mes cours d'anatomie en première année. Papa, merci pour tes séances « d'oxygénation du cerveau » à pied, en bateau ou à cheval !

À **Claire**, ma grande sœur préférée que j'admire, pleine de bons conseils, qui me remet les pieds sur terre ! Merci à **Benjamin**, le beau-frère idéal, toujours enthousiaste. Merci à Castille la petite princesse, Côme le pirate malicieux, et Felix la fripouille, qui m'apportent tant de joie à être tante! Merci pour votre accueil et votre hospitalité les Leclercq. C'est bon de se sentir toujours bienvenus chez vous.

À **Polo**, mon grand frère protecteur lors des soirées de médecine... bien arrosées... sacré Polo ! Merci pour tes précieux conseils en première année de médecine.

À **Cyrielle**, parfaite belle-sœur et futur super maman. Hâte de venir faire des virées en paddle avec toi en baie de Somme!

À mes **grands parents** dont je suis très fière. Merci pour tout ce que vous m'avez apporté et appris, pour tous les bons souvenirs partagés ensemble depuis mon plus jeune âge, notamment Bon Papa Roupy pour la construction des surprises des œufs kinder, Bonne Maman Roupy pour les œufs mimosa sans persil, Bonne Maman de Ligescourt pour les jeux de dames et Bon Papa de là haut, pour ses leçons d'équitation.

À ma très belle famille. Merci **Bernard et Françoise** pour votre accueil chaleureux, votre disponibilité et votre écoute. Malo a trouvé au Bahot le paradis des jouets et des gâteaux! Merci **Charlotte**, super marraine pleine de courage et toujours motivée, **Constance** notre globe trotteuse qui nous fait voyager par procuration, et petit **Nico** déjà très grand, quand je te vois partir en soirée, je prends un petit coup de vieux !

❖ À Guillaume et Malo

Les deux hommes de ma vie. Guillaume, merci pour ton soutien sans faille, tu croies en moi depuis le début. Merci pour tes conseils avisés, pour tout ce que tu m'apportes au quotidien et qui me fait tellement grandir. Merci pour ton amour de tous les jours, ton enthousiasme peu importe les difficultés rencontrées ! Je suis fier de ce que l'on a fondé ensemble, de ton parcours et de ton esprit visionnaire. J'ai hâte de découvrir et vivre ensemble la suite ! À Malo, la plus belle surprise de notre vie. Notre assurance « bonheur » garantie à vie. Quand je vois ton sourire et entends tes éclats de rire, cela me rappelle à quel point le bonheur est simple et à portée de main. Merci pour tout le bonheur que tu nous apportes au quotidien.

TABLE DES MATIÈRES

❖ LISTE DES ABRÉVIATIONS	18
❖ INTRODUCTION	19
I. Généralités	19
A) Physiopathologie de l'endométriose	19
A) Les différentes localisations de l'endométriose	20
B) Clinique de l'endométriose	22
II. Endométriose rectale	23
A) Clinique	23
A) Para-clinique	23
1. Echographie pelvienne endo-vaginale	24
2. IRM pelvienne	29
3. Colo-scanner	38
4. Echo-endoscopie rectale	44
B) Traitement de l'endométriose rectale	47
❖ ARTICLE	49
« Aspect IRM de la poche rectale postérieure après excision discoïde d'un nodule rectale d'endométriose pelvienne profonde selon la technique rouennaise »	
Abstract	50
I. introduction	51
II. Materials and methods	51
III. Results	56
IV. Discussion	62
V. Conclusion	64
Appendices	65
❖ BIBLIOGRAPHIE	
I. Bibliographie de l'introduction	73
II. Bibliographie de l'article	77

LISTE DES ABRÉVIATIONS

PRP: Posterior Rectal Pouch

MRI: Magnetic Resonance Imaging

AFSr score: American Fertility Society revised score

GIQLI: Gastrointestinal Quality of Life Index

KESS: Knowles-Eccersley-Scott-Symptom

CIRENDO: Cohorte Inter Régionale de patientes atteintes d'ENDOmétriOSE

3D: 3 Dimensions

VR: Volume Rendering

MPR: MultiPlanar Reconstruction

ICC: Intraclass Correlation Coefficient

CI: Confidence Interval

SD: Standard Deviation

CCTIRS: Comité Consultatif sur le Traitement de l'Information en matière de Recherche dans le domaine de la Santé

INTRODUCTION

I- Généralités

L'endométriose est une pathologie chronique fréquente, qui touche 6 à 10% des femmes en âge de procréer. Elle est secondaire à la présence de cellules endométriales ectopiques en dehors de la cavité utérine [1].

La prise en charge diagnostique et thérapeutique de l'endométriose est complexe et soulève de nombreux problèmes.

Le diagnostic de l'endométriose se fait encore trop souvent de manière tardive. On retrouve alors des lésions profondes et évoluées, altérant la qualité de vie et la fertilité de femmes jeunes et actives, le plus souvent désireuses de grossesse. Le radiologue est en première ligne avec le gynécologue dans le dépistage et le diagnostic de la maladie. Une fois l'endométriose suspectée ou dépistée, les patientes doivent être adressées dans un centre de référence. Les radiologues experts pourront alors établir une cartographie précise des lésions, qui guidera la prise en charge thérapeutique.

Certaines patientes veulent améliorer leurs symptômes en priorité tandis que d'autres mettent en avant leur projet de grossesse. La prise en charge thérapeutique doit donc trouver un équilibre entre le souhait des patientes, la préservation de leur fertilité, et les risques liés à la progression de la maladie ou d'éventuelles complications thérapeutiques, notamment chirurgicales. Afin de proposer un traitement adapté aux désirs des patientes et aux possibilités thérapeutiques existantes, la prise en charge de l'endométriose nécessite une discussion pluridisciplinaire dans un centre spécialisé.

A- Physiopathologie de l'endométriose

Les cellules endométriales ectopiques sont situées à distance de l'endomètre eutopique, sans continuité avec celui-ci. Cependant, elles restent fonctionnelles et sensibles aux variations hormonales du cycle menstruel. À la fin de la phase lutéale, suite à la chute brutale du taux plasmatique d'estrogène et de progestérone, on observe une desquamation des cellules épithéliales et la survenue de saignements. Ces saignements concernent aussi bien les cellules endométriales eutopiques qu'ectopiques. L'ensemble va aboutir à une inflammation chronique du pelvis. Ainsi, à chaque cycle menstruel, il y aura une recrudescence cataméniale des symptômes.

Plusieurs mécanismes ont été mis en avant pour expliquer la physiopathologie de l'endométriose. Cependant aucune théorie n'explique à elle seule l'ensemble des formes

cliniques et histologiques rencontrées.

La théorie des menstruations rétrogrades proposée dans les années 1920 par Sampson reste aujourd'hui la plus communément admise par la communauté scientifique[2]. Elle s'appuie sur le reflux menstruel tubaire présent chez 90% des femmes de façon physiologique. Ainsi, au cours des règles, une partie des saignements reflue dans la cavité péritonéale à travers les trompes. Ces cellules endométriales ne sont pas éliminées par le système immunitaire. Elles s'installent dans la cavité péritonéale, adhèrent aux tissus péritonéaux, et prolifèrent jusqu'à envahir le péritoine en profondeur.

Cette théorie permet d'expliquer la répartition asymétrique des lésions d'endométrioses pelviennes, en fonction de la pesanteur et de l'anatomie du pelvis, avec une prédominance gauche et postérieure. Par ailleurs, il existe un système de flux des liquides au sein de la cavité péritonéale, associé à des zones anatomiques favorables à la stagnation liquidienne. Ces régions anatomiques sont bien définies, prédominant à droite (coupole diaphragmatique droite par exemple). Le tissu endométrial ectopique va préférentiellement s'y implanter [3].

Cependant, le reflux menstruel n'explique pas à lui seul toute la physiopathologie de l'endométriose, puisqu'il concerne 90% des femmes en âge de procréer alors que seulement 6 à 10% d'entre elles sont touchées par l'endométriose. D'autres mécanismes probablement intriqués ont été évoqués, notamment inflammatoires, environnementaux et génétiques. En effet, plusieurs gènes de susceptibilité au développement d'une endométriose ont été mis en évidence récemment [4].

D'autres part, certaines localisations rares d'endomètre ectopique, à distance du pelvis (pulmonaires, cérébrales...) ont conduit à proposer d'autres théories physiopathologiques : théorie des embolies vasculaires et lymphatiques, ou théorie métaplasique[5].

B- Les différentes localisations de l'endométriose

Il existe plusieurs types d'atteintes endométriosiques :

- l'adénomyose, qui est une « endométriose utérine » sous-endométriale, intramurale ou externe par contiguïté.
- l'endométrioïme, correspondant à un kyste ovarien tapissé d'une muqueuse endométrioïde.
- l'endométriose superficielle, limitée à la surface du péritoine. Celle-ci n'est pas décelable en imagerie (échographie, IRM). Son diagnostic repose sur les données opératoires (découverte fortuite lors d'une chirurgie pelvienne ou coelioscopie à visée diagnostique devant des douleurs pelviennes chroniques).
- l'endométriose profonde, infiltrant le péritoine sur plus de 5mm. Dans cette dernière entité, le tissu endométrial ectopique est associé en histologie à des remaniements

fibreux et musculaires lisses [1]. C'est celle-ci que le radiologue devra s'appliquer à décrire, en réalisant une cartographie exhaustive des lésions.

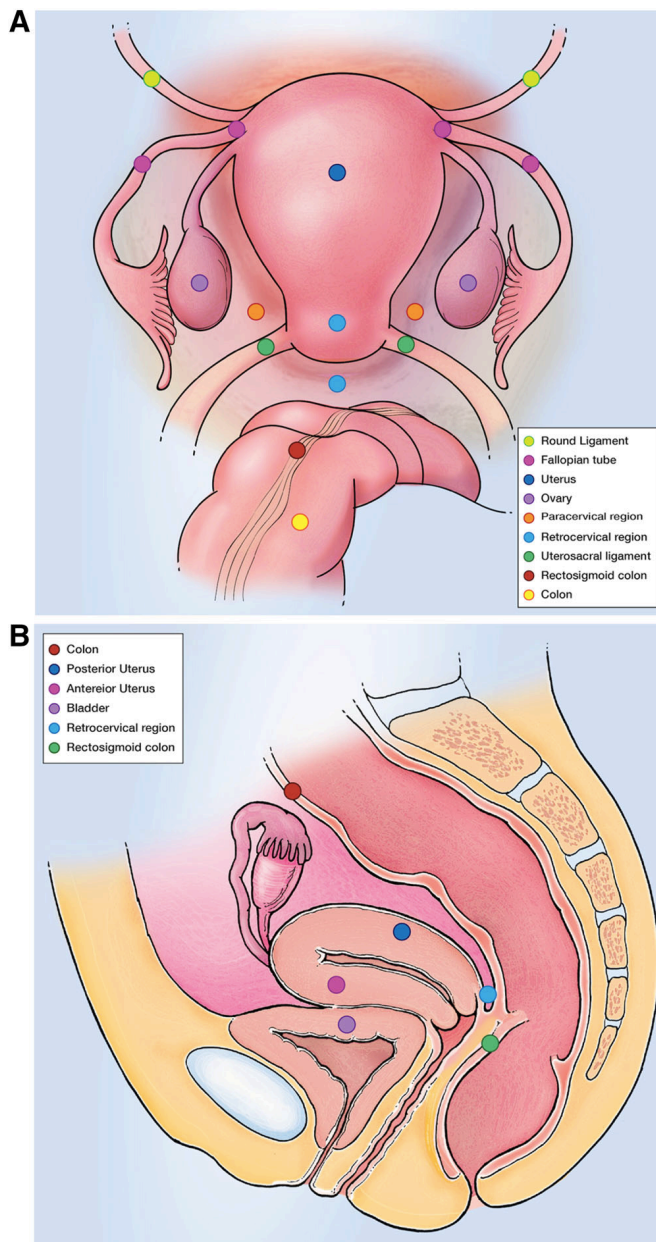


Figure 1 : Schémas des différentes localisations de l'endométriose pelvienne profonde[6].
 A : Utérus et étage sous péritonéal postérieur en vue coelioscopique.
 B : Coupe sagittale du pelvis.

L'atteinte profonde se situe préférentiellement à l'étage sous péritonéal postérieur avec une atteinte préférentielle du torus utérin, des ligaments utéro-sacrés et du cul-de-sac vaginal postérieur (figure 1). On retrouve des lésions digestives dans 3,8 à 37% des cas. Parmi les atteintes digestives, les plus fréquentes intéressent le recto-sigmoïde, l'iléon, l'appendice puis le caecum (figure 2)[7][8]. Dans 15% des cas, l'atteinte digestive est multiple [9].

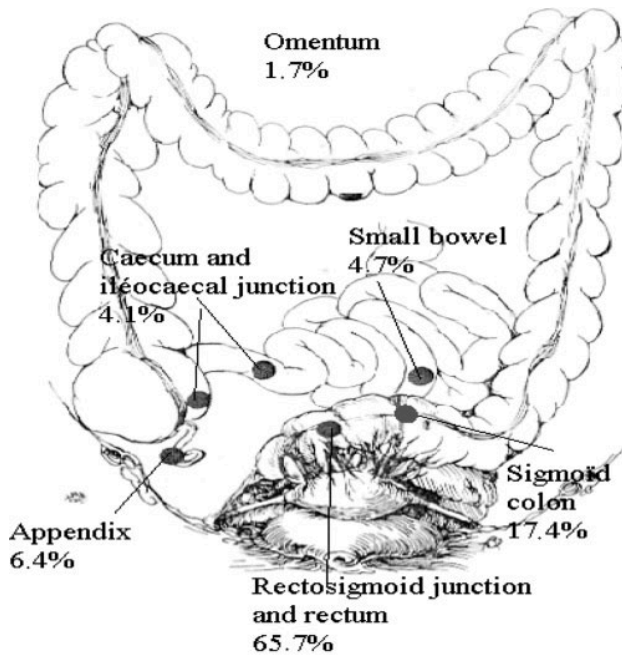


Figure 2 : Distribution anatomique de l'endométriose pelvienne profonde digestive[7].

A l'étage sous péritonéal antérieur, l'endométriose peut intéresser les ligaments ronds, envahir le cul de sac vésico-utérin jusqu'à infiltrer la paroi vésicale.

Latéralement, l'endométriose peut infiltrer les paramètres et atteindre les uretères avec un risque d'hydronéphrose sus jacente (figure 1), voir même infiltrer les racines sacrées et provoquer des sciatalgies.

On rencontre également des atteintes pariétales, notamment sur le trajet d'une cicatrice de césarienne, ou des atteintes diaphragmatiques, donnant alors des douleurs projetées à l'épaule du côté homolatéral à la lésion.

C- Clinique

Les symptômes liés à l'endométriose dépendent de la localisation des lésions. Pour cette raison, le radiologue doit s'attacher à interroger précisément les patientes, afin de guider son examen, autant en échographie qu'en IRM.

On parle classiquement des « 5D » de l'endométriose : dysménorrhées, dyspareunies, dyschésie, dysurie, dysfertilité. En dehors de la dysfertilité, ces symptômes ont en commun leur caractère cyclique cataménial. Ils sont importants à rechercher devant toutes douleurs pelviennes chez la femme en âge de procréer, afin de dépister une endométriose.

Les dyspareunies feront rechercher plus précisément une atteinte sous-péritonéale postérieure ainsi qu'une adénomyose, alors que les signes fonctionnels urinaires feront suspecter une atteinte sous-péritonéale antérieure.

II- L'endométriose rectale

L'endométriose rectale correspond à une infiltration pariétale digestive par de l'endomètre ectopique, envahissant au moins la couche musculuse [10].

A- Clinique

L'endométriose rectale concerne 12% des patientes touchée par une endométriose pelvienne profonde[8]. Elle peut se manifester sous forme de douleurs pelviennes chroniques d'intensité croissante, de diarrhées, de dyschésies, de constipations, de ballonnements, de dyspareunies profondes, mais aussi plus rarement par des rectorragies cataméniales [8][11].

Elle est associée à une infertilité, qui se rencontre dans 20 à 40% des endométrioses pelviennes profondes [12]. Celle-ci s'explique par plusieurs mécanismes intriqués, notamment anatomiques, inflammatoires et hormonaux [13].

Le risque évolutif de l'atteinte rectale est l'occlusion digestive, qui reste rare [14]. Elle a également un retentissement majeur sur la qualité de vie des patientes. Les symptômes peuvent entraîner un absentéisme et une désinsertion socioprofessionnelle. Les dyspareunies et la dysfertilité, quant à elles, ont un impact important sur la vie affective des patientes.

Il faut suspecter une endométriose profonde avec atteinte digestive devant tout symptôme digestif cataménial. Cependant, l'endométriose sans atteinte rectale et d'autres pathologies multifactorielles fréquentes comme le pelvis douloureux chronique et les troubles fonctionnels intestinaux donnent également des symptômes digestifs, majorés pendant les règles [15]. Ces différentes entités peuvent être associées, rendant la prise en charge diagnostique et thérapeutique de l'endométriose encore plus complexe. C'est pourquoi la prise en charge de ces patientes doit se faire dans un centre spécialisé.

B- Paraclinique

La coelioscopie est le gold standard du diagnostic de l'endométriose [16]. Néanmoins, dans un centre spécialisé, un examen clinique précis associé à une imagerie réalisée par un radiologue expert en endométriose orientent de façon certaine vers le diagnostic d'endométriose pelvienne profonde. Pour dépister les atteintes profondes, en plus de connaître la sémiologie radiologique fine de l'endométriose, l'opérateur doit être entraîné à la lecture d'examens dans ce domaine. Le radiologue expert en endométriose évalue l'étendue de la pathologie aux différents étages sous péritonéaux. Il établit une cartographie précise des lésions profondes afin de guider le gynécologue dans la prise en charge des patientes.

A l'inverse des lésions profondes, l'endométriose superficielle n'est pas détectable à l'imagerie. Il est donc important de préciser aux patientes qu'un examen normal n'élimine pas le diagnostic d'endométriose, et de les adresser à un spécialiste pour la suite de la prise en charge.

Comme l'imagerie guide le geste chirurgical, le rôle du radiologue est majeur dans le diagnostic de l'endométriose rectale. Il doit identifier le nodule rectal, préciser la longueur du segment digestif atteint, sa distance par rapport à la marge anale, la circonférence pariétale digestive incluse dans le nodule, ainsi que le retentissement sur la lumière digestive.

D'autres localisations digestives associées doivent être recherchées (15% des cas)[9]. Pour chacune, il faut donner les mêmes renseignements, ainsi que mesurer la distance de segment digestif sain séparant chaque nodule.

Par ailleurs, il est important de rechercher une extension du nodule aux paramètres, lieu de passage de l'uretère pelvien et des plexus nerveux, notamment du nerf splanchnique. L'atteinte des nerfs splanchniques entraîne un risque d'atonie vésicale, majoré par la chirurgie, altérant la qualité de vie des patientes, avec parfois la nécessité de réaliser des auto-sondages vésicaux à vie.

L'extension au vagin ou l'association d'un nodule vaginal est également à rechercher, car elle implique un risque de fistule recto-vaginale post-opératoire. Pour limiter ce risque, le chirurgien propose alors une dérivation temporaire des selles par iléo-stomie. De plus, lorsque l'atteinte vaginale est importante, elle peut nécessiter une chirurgie avec double voie d'abord, coelioscopique et vaginale.

Dans le diagnostic de l'atteinte rectale, nous disposons de plusieurs outils : l'échographie endo-vaginale, l'IRM pelvienne, le colo-scanner et l'écho-endoscopie rectale. Chaque modalité d'imagerie a ses avantages et ses limites.

1) Échographie pelvienne endo-vaginale

Depuis une dizaine d'années, de nombreuses études ont démontré les capacités de l'échographie endo-vaginale dans le diagnostic de l'endométriose rectale. Ces études proposent la réalisation de l'échographie endo-vaginale en première ligne dans le dépistage de l'endométriose pelvienne profonde [17][18].

A l'échographie endo-vaginale, à condition d'être entraîné, le radiologue est capable de préciser la longueur du segment digestif atteint, la hauteur du nodule par rapport à la marge anale, ainsi que le degrés de circonférence digestive comprise dans le nodule rectal [19].

Les lésions rectales se manifestent par des nodules hypoéchogènes, raccordés à angle obtus à la paroi intestinale, provoquant la rétraction du segment digestif atteint en forme de C, et une compression digestive extrinsèque. Dans le plan axial, les lésions

rectales ont une forme pyramidale typique, avec la base adhérant à la paroi rectale antérieure et l'apex orienté vers la région rétro-isthmique (figure 3). Contrairement aux lésions des autres sites pelviens, les atteintes rectales sont presque toujours homogènes et contiennent rarement des zones kystiques [20].

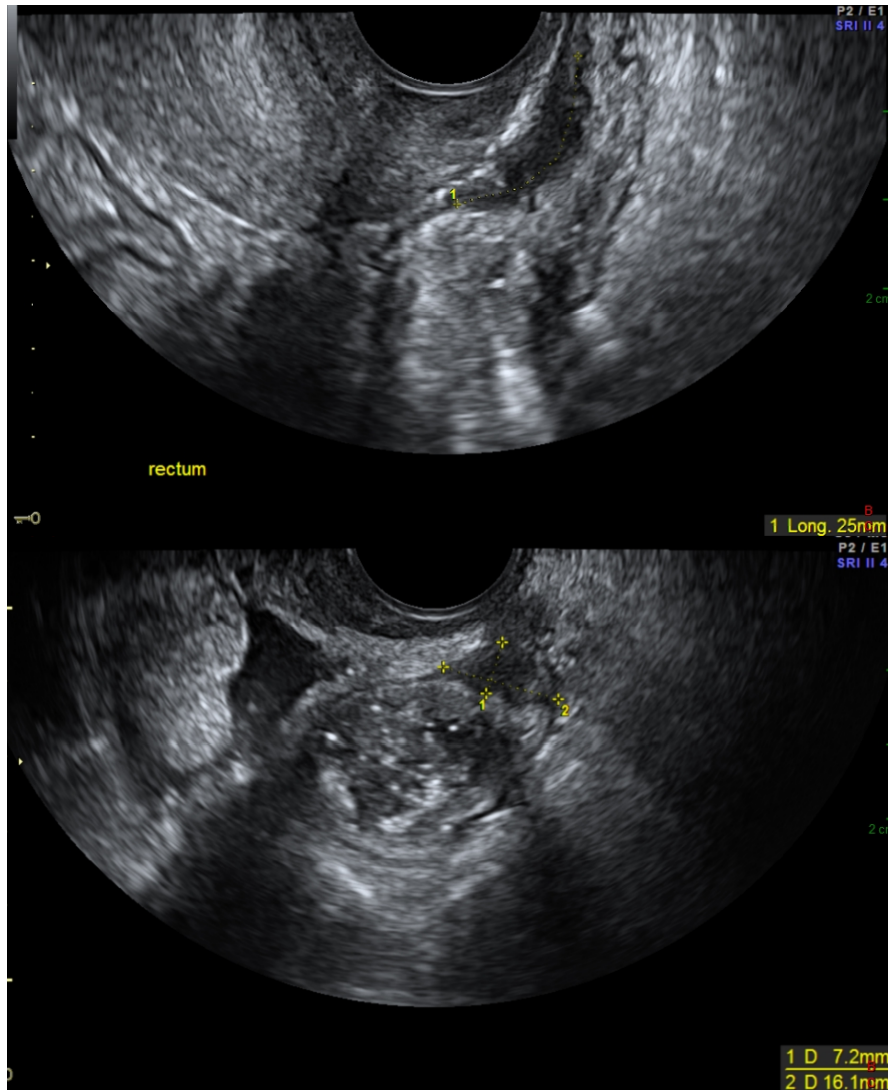


Figure 3 : Coupes sagittale (en haut) et axiale (en bas) en échographie endo-vaginale après lavement du rectum: endométriose pelvienne profonde infiltrant la paroi antérieure du rectum (calipers). Le nodule est hypoéchogène et infiltre la musculature sur la coupe sagittale.

- **Évaluation du degré d'infiltration en profondeur**

Les différentes couches de la paroi rectale sont bien définies à l'échographie, comme le montre la figure 4. Dans des conditions optimales, elles peuvent être correctement individualisées sous réserve d'utiliser un appareil bien réglé et une sonde adaptée (5-9MHz) à ce genre de pathologie.

A l'état normal, l'ensemble de la musculature apparaît hypoéchogène et régulière avec une épaisseur d'environ 2mm ; les couches muqueuse et sous-muqueuse prennent un aspect régulier hyperéchogène de 1 à 2mm d'épaisseur.

L'atteinte superficielle limitée à la séreuse, sans nodule digestif constitué, se retrouve généralement en regard d'une lésion endométriosique profonde non digestive. Elle se devine sous forme d'une zone d'attraction pariétale millimétrique triangulaire à base digestive et sommet orienté vers la lésion rétractile.

Pour les nodules rectaux constitués, Menada et al. proposent une définition à partir des données de la littérature et de leur expérience personnelle : l'infiltration de la séreuse et de la musculature rectale correspond à une masse hypoéchogène régulière ou irrégulière, supérieure ou égale à 3mm, déformant ou remplaçant l'apparence normale de la musculature. L'atteinte des couches muqueuse et sous-muqueuse est identifiée par une interruption ou une absence complète de la bande hyperéchogène correspondante [21].

Cependant, la précision de la profondeur de l'atteinte rectale à l'échographie endo-vaginale reste encore souvent sous-estimée [21].

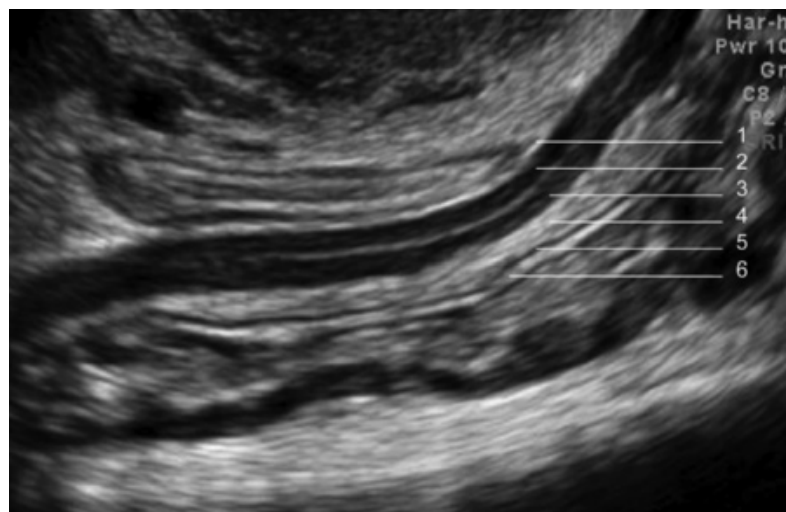
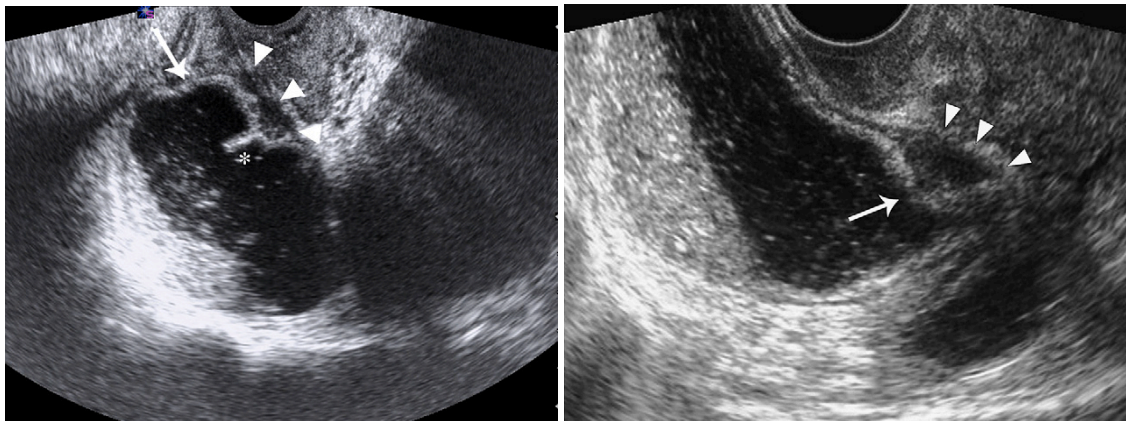


Figure 4 : Coupe sagittale en échographie endo-vaginale d'un rectum normal après préparation digestive, montrant (de dehors en dedans) : la séreuse (1) en fin liseré hyperéchogène, la musculature en deux bandes hypoéchogènes externe (2) et interne(3), la sous-muqueuse (4) hyperéchogène, le fin liseré hypoéchogène de la couche muqueuse musculaire (5) et la muqueuse (6) hyperéchogène[20].

- **Choix de la préparation digestive**

Afin d'améliorer la performance diagnostique des infiltrations rectales en échographie endo-vaginale, plusieurs protocoles ont été étudiés. En 2007, Valenzana Menada et al proposent de réaliser une échographie endo-vaginale avec opacification rectale par une solution saline après préparation rectale mécanique (figure 5). Cette étude a montré une spécificité de 100%, une sensibilité de 85,7%, avec une VPP et VPN de 91,3% et 100% pour le diagnostic de l'infiltration de la musculuse digestive. Il existait une sous-estimation de l'infiltration de la sous-muqueuse [22].



5a

5b

Figure 5 : Endométriose pelvienne profonde rectale en échographie endo-vaginale après opacification rectale par solution saline, protocole proposé par Valenzana Menada et al: (a) Infiltration limitée à la séreuse et la musculuse. (b) Infiltration de la séreuse, de la musculuse et de la muqueuse[22].

En 2009, Hudelist et al ont choisi d'étudier l'atteinte rectale par échographie endo-vaginale sans préparation ni opacification rectale préalable (figure 6). Son protocole incluait des mouvements de va et vient en regard du septum recto-vaginal afin d'éliminer les interpositions gazeuses et de permettre une étude correcte de la paroi rectale. Ils retrouvent une sensibilité, une spécificité, une VPP et une VPN de 98%, 99%, 98% et 99% dans le diagnostic de l'atteinte de la musculuse rectale et de 62%, 96%, 53% et 97% pour l'atteinte des couches muqueuse et sous-muqueuse[21].

Afin d'optimiser la détection des lésions postérieures, Chamié et al insistent en 2010 sur la préparation rectale par lavement avant toute échographie de suspicion d'endométriose pelvienne profonde [20]. C'est ce que nous préconisons également dans notre centre, en cas de suspicion d'atteinte rectale. Nous demandons aux patientes de réaliser un lavement rectal dans les heures précédant l'examen. Ce protocole permet de s'affranchir des matières et des gaz, et permet aussi d'obtenir une discrète stase liquidienne au sein de l'ampoule rectale. L'ensemble semble améliorer la performance de l'examen (figure 7).

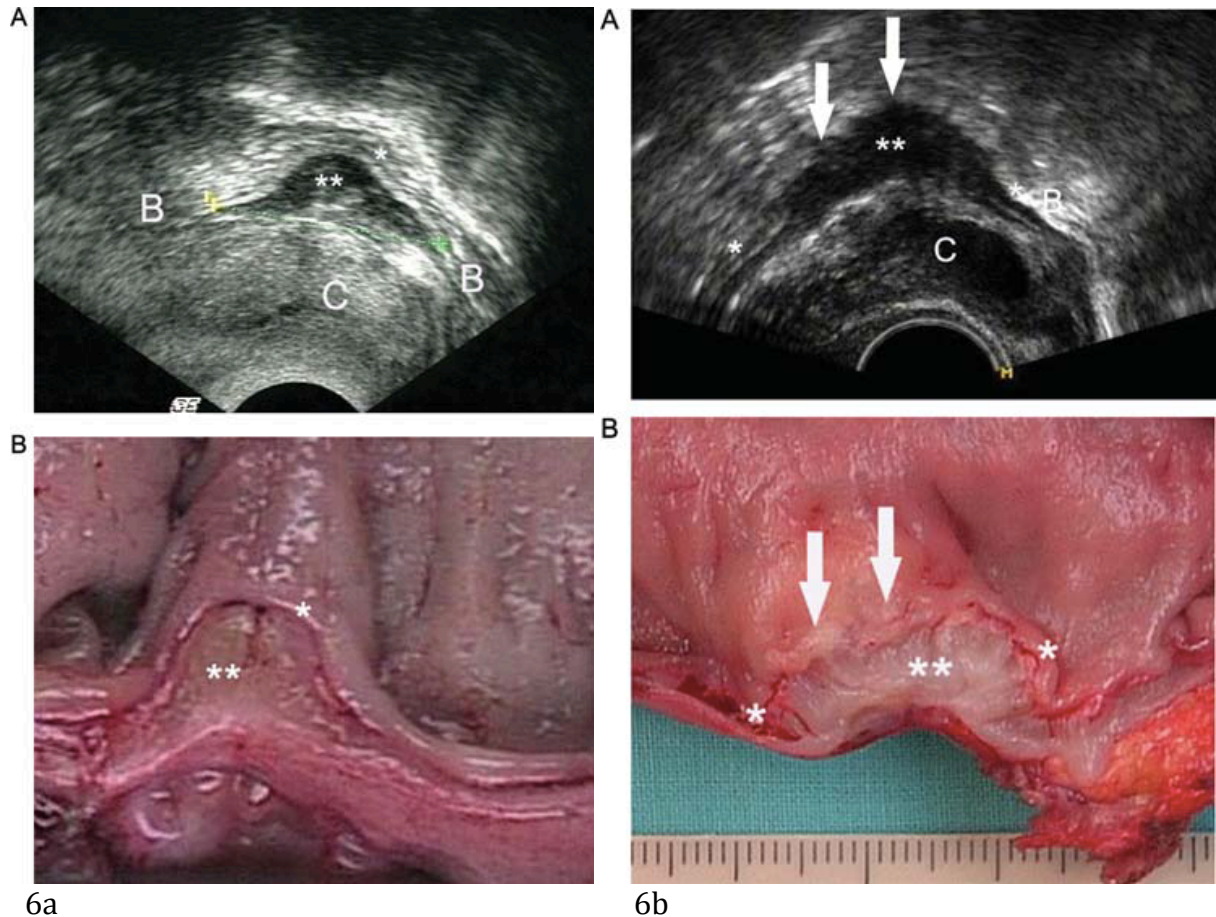


Figure 6 : Endométriose pelvienne profonde rectale en échographie endo-vaginale sans préparation ni opacification rectale (protocole proposé par Hudelist et al.), avec correspondance macroscopique. (6a) Infiltration limitée à la séreuse et la musculuse. (6b) Infiltration de la séreuse, de la musculuse et de la muqueuse[21].

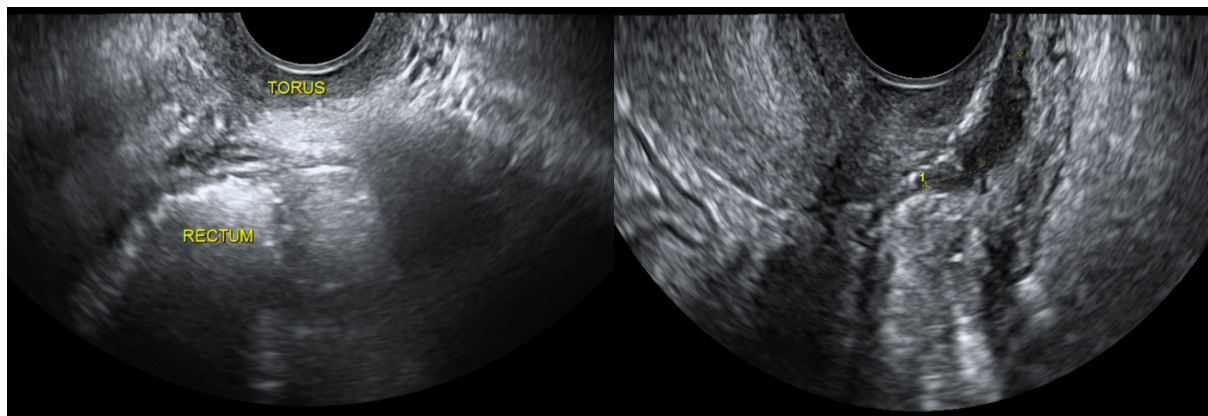


Figure 7 : Échographie endo-vaginale sans préparation digestive (a) et après lavement rectal (b) :
 (a) Les différentes couches de la paroi rectale sont difficilement individualisables, les interpositions gazeuses limitent l'exploration du pelvis.
 (b) Après un lavement rectal, l'exploration digestive est facilitée par la diminution des artéfacts digestifs.

- **Limites**

L'échographie endo-vaginale présente une bonne spécificité dans le diagnostic de l'endométriose rectale, mais la sensibilité reste moins élevée. L'atteinte rectale est facile à détecter mais nécessite un opérateur entraîné [17][20]. Une étude a estimé que la courbe d'apprentissage de l'endométriose pelvienne profonde par échographie endo-vaginale nécessite d'effectuer environ 40 échographies avant d'être expert dans ce domaine. Par conséquent, il peut être difficile pour les radiologues travaillant dans un petit centre d'acquérir une telle expérience [23].

L'échographie endo-vaginale connaît plusieurs limites. L'analyse des lésions est difficile chez les patientes obèses. Par ailleurs, hormis pour les atteintes rectales et vésicales, la détection des autres sites pelviens d'endométriose profonde reste inférieure en échographie par rapport à l'IRM pelvienne[24].

2) IRM pelvienne

L'IRM pelvienne est le meilleur examen non invasif dans le diagnostic et le bilan pré-opératoire de l'endométriose pelvienne profonde, tous sites confondus. Basée sur les résultats de plusieurs méta-analyses, L' ESUR (European society of urogenital radiology) propose en 2016 la réalisation d'une IRM pelvienne en cas d'échographie pelvienne négative chez les patientes symptomatiques, ainsi que dans le bilan préopératoire d'une endométriose profonde à la recherche d'atteintes multiples (grade A)[25].

Plusieurs études dont une méta-analyse ont démontré une haute précision de l'IRM dans la détection de l'endométriose colorectale, jusqu'à 89,8%, avec toutefois une détection plus limitée lorsque l'atteinte est multifocale (lésions multiples affectant le même segment digestif) et multicentrique (lésions multiples affectant plusieurs segments digestifs)[26].

Par rapport aux autres techniques d'imagerie, l'IRM a l'avantage d'être la meilleure pour rechercher les lésions associées, notamment les autres localisations digestives, les atteintes vaginale, des paramètres, des racines sacrées, ainsi que les lésions sous péritonéales antérieures et à distance du pelvis [12].

- **Évaluation du degré d'infiltration en profondeur**

Lorsque l'atteinte rectale reste superficielle, limitée à la couche séreuse, elle est visible en IRM sous forme d'adhérences digestives avec disparition focale du signal graisseux péri-colique. La lésion d'endométriose vient au contact de la paroi digestive,

sans épaissement de celle-ci ni bombement intra-luminal[27].

L'atteinte profonde apparaît comme un épaissement nodulaire pariétal intéressant la musculose rectale. Le nodule pariétal est rétractile et déforme la paroi digestive en angle obtus à hauteur de l'atteinte [28]. Il peut présenter une forme stellaire ou apparaître triangulaire à base digestive et sommet orienté vers le torus utérin. Le signal du nodule rectal est similaire à celui des muscles pelviens sur les séquences pondérées T1 et T2 [27] (figure 8). L'atteinte associée de la couche muqueuse est rare; elle se traduit par une masse transmurale bourgeonnante.

Parfois, le nodule fibreux s'associe à des implants hémorragiques qui apparaissent en hypersignal sur les séquences T1 avec saturation de la graisse. Il peut également coexister quelques micro-kystes en hypersignal sur les séquences pondérées T2.

L'IRM pelvienne reste moins précise pour l'évaluation de l'infiltration de la muqueuse digestive que l'échographie endo-vaginale ou l'écho-endoscopie rectale[12][29].

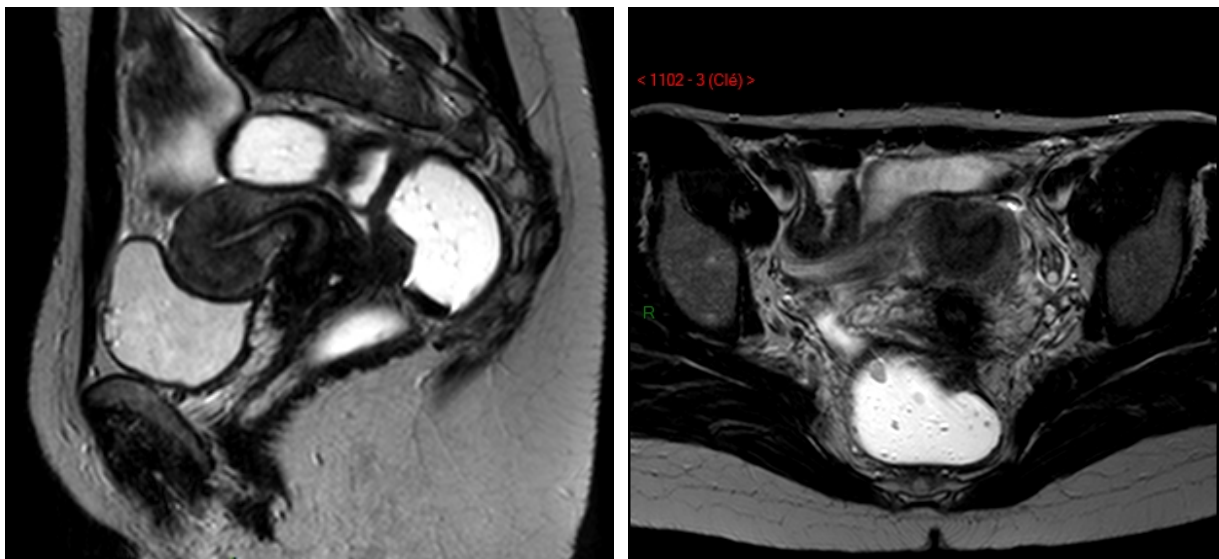


Figure 8 : Lésion d'endométriose pelvienne profonde recto-sigmoïdienne en coupes sagittale (a) et axiale (b) T2 après opacification rectale et vaginale par gel échographique : endométriose centrée sur le torus utérin, étendue à la paroi rectale antérieure, avec un épaissement en hypo-signal T2 de la paroi digestive. En coupe axiale, le nodule prend une forme triangulaire à base digestive et sommet orienté vers le torus. Il existe un bombement intra-luminal du nodule digestif en faveur d'une atteinte de la musculose et au delà.

- **Techniques**

D'un centre à l'autre, la mise en condition des patientes est variable, comme le résume très bien le tableau 1. De nombreuses études existent dans ce domaine, notamment sur

la nécessité d'opacifier le rectum et le vagin des patientes pour augmenter les performances diagnostiques de l'endométriose pelvienne profonde.

Table 1 Technical requirements

	Paris	London	Geneva	Lisbon	Lisbon	Roma	Barcelona	Kyoto
Device (Tesla)	1.5	1.5/3.0	3.0	1.5	1.5/3.0	3.0	1.5/3.0	1.5/3.0
Phased-array	Yes	Yes	Yes	Yes	Yes	Yes	Yes	Yes
Endocavitary probe	No	No	No	No	No	No	No	No
Timing of MRI	No	No	> Day 8	No	No	No	No	No
Fasting	3h	No	6h	6h	4h	6h	4h	4h
Special diet	No	No	No	No	No	No	No	No
Bowel enema	Yes	No	Yes	No	Yes	Yes	No	No
Bladder emptying	2h	No	No	2h	1h	1h	No	No
IV catheter	No (Option)	Yes	Yes	Yes	Yes	Yes	Yes	No
Anti-peristaltic agent	SC	IV	IM	IV	IV	IV	IV	SC
Belt strapping	Yes	No	Yes	Yes	No	No	No	Yes
Vaginal opacification	No	No	Yes*	Yes*	Yes*	No	No	No
Rectal opacification	No	Yes	Yes*	Yes*	Yes*	Yes*	No	No
Supine position	Yes	Yes	Yes	Yes	Yes	Yes	Yes	Yes
Prone position	Yes**	No	No	No	No	No	No	No

IM intramuscular, *IV* intravenous, *SC* subcutaneous

* If doubt or symptoms present (i.e. dyspareunia, dyschezia)

** If claustrophobic

tableau 1 : Données techniques de différents centres pour la réalisation d'une IRM pelvienne dans le cadre d'un bilan d'endométriose pelvienne profonde[25].

• Préparation digestive

La plupart des études ne mentionnent pas l'éventuelle préparation digestive réalisée avant une IRM pelvienne. Lorsque celle-ci est mentionnée par les auteurs, on retrouve des préparations digestives variées. Le lavement rectal par suppositoire ou à l'eau est la méthode la plus utilisée [30][31].

La préparation diététique avant l'examen est également variable d'une étude à l'autre, allant d'une absence complète de préparation diététique à un régime faible en résidus pendant les 3 jours précédents l'IRM accompagné d'un lavement, de sulfate de magnésium et d'une hydratation orale la veille de l'examen [32].

La préparation digestive par lavement rectal, sans préparation diététique associée, est indiquée comme «meilleure pratique» pour la détection d'endométriose pelvienne profonde (figure 9)[25].

• Antipéristaltique

En absence de contre-indication, un agent antipéristaltique est recommandé dans l'évaluation de l'endométriose pelvienne profonde (grade C). C'est le moyen le plus efficace de limiter les artéfacts de mouvements lié au péristaltisme intestinal (figure 9) [25]. En 2012, Gutzeit et al ont rapporté dans une étude prospective sur un faible

nombre de patients que l'antipéristaltique par voie intraveineuse est plus fiable que par voie intramusculaire, et que le glucagon intraveineux est meilleur que le butylscopolamine intraveineux[33].

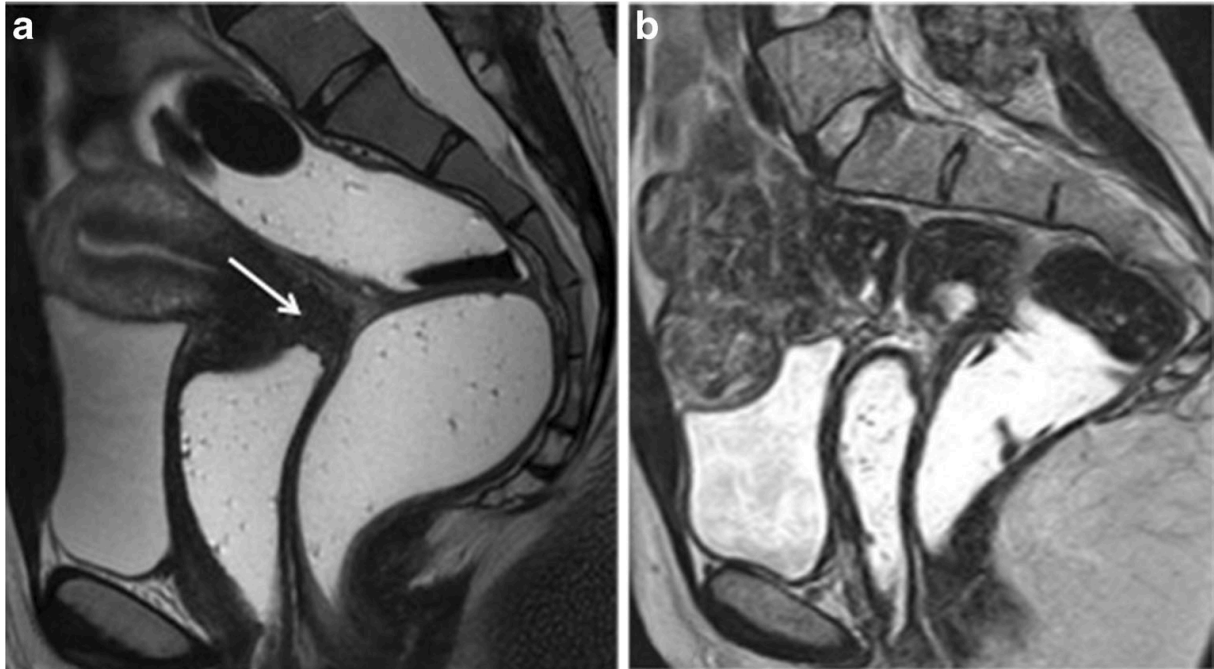


Figure 9 : Coupes sagittales T2 a avec (a) et sans (b) préparation digestive et antipéristaltique[25].

a : L'antipéristaltique et le lavement permettent de détecter aisément l'épaississement du cul-de-sac vaginal postérieur (flèche blanche) sans oblitération du cul-de-sac de Douglas ni atteinte du rectum en arrière.

b : L'absence de préparation digestive et d'antipéristaltique ne permet pas une détection fiable et précise de l'endométriose pelvienne profonde postérieure, notamment digestive.

- **opacification rectale**

Aucun consensus n'existe dans la littérature sur la valeur de l'opacification du rectum dans le diagnostic de l'endométriose pelvienne profonde. En pratique, deux types de produit de contraste différents sont utilisés (gel ou eau) [34][35][36][37].

Les études montrent des résultats discordants sur l'opacification rectale. Certains auteurs affirment que l'opacification rectale fournit une meilleure évaluation du cul-de-sac de Douglas et de l'atteinte recto-sigmoïdienne [32][36][38][39]. Tandis que d'autres études ont révélé que l'opacification rectale est inutile dans l'évaluation l'endométriose pelvienne profonde postérieure (figure 10 et tableau 2) [34][30][37][27].

En parallèle, différents arguments vont à l'encontre de l'opacification rectale systématique, notamment le temps, l'inconfort des patientes, les artéfacts de mouvements et les spasmes digestifs [30].

L'opacification rectale est donc proposée comme une «option» dans l'évaluation

de l'endométriose pelvienne [25]. Le radiologue optimise son protocole en fonction de son degré d'expertise. L'objectif reste de limiter tout retard diagnostic, malheureusement encore trop fréquent aujourd'hui.

- **Opacification vaginale**

Tout d'abord, quatre études rétrospectives non randomisées ont fourni des résultats discordants sur l'intérêt de l'opacification vaginale avec gel échographique dans le diagnostic de l'endométriose pelvienne profonde postérieure. Plusieurs critères étaient évalués dans ces études, notamment la précision de la détection des lésions profondes postérieures, la capacité de diagnostiquer plusieurs sites d'endométriose profonde et le niveau d'expertise nécessaire pour détecter ces lésions profondes sans opacifier le vagin [34][35][36][38].

Puis, en mars 2016, Uyttenhove et al montrent dans une étude prospective qu'il n'y a pas de différence significative dans le diagnostic de l'endométriose vaginale ou rectale (muscleuse) avec ou sans opacification vaginale, quel que soit le niveau d'expertise des lecteurs (figures 10 et tableau 2) [27].

Dans les guidelines de l'ESUR 2016, l'opacification vaginale avec gel échographique dans l'évaluation de l'endométriose pelvienne profonde est, comme l'opacification rectale, considérée comme une «option» [25]. Elle est donc réalisée en fonction du degré d'expertise du radiologue, et également au cours de l'examen en cas de doute diagnostic ou d'atteinte profonde complexe.

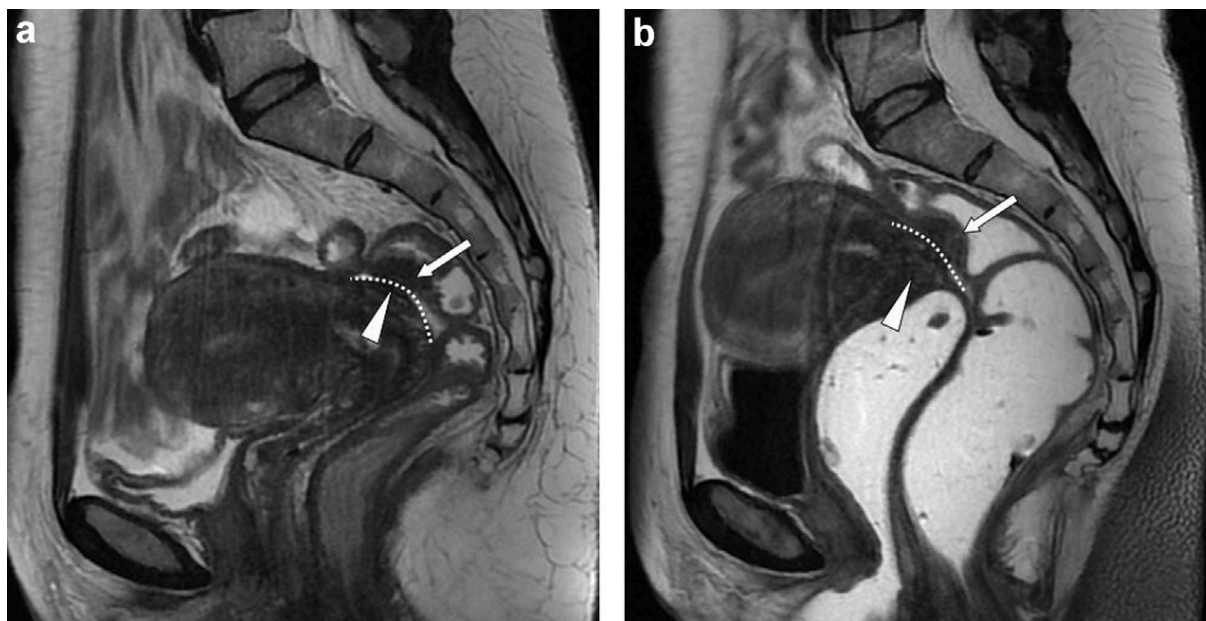


Figure 10: Coupes sagittales T2 avant (a) et après opacification vaginale et rectale (b) : endométriose pelvienne profonde digestive intéressant la musculature sigmoïdienne (flèche blanche) avec bombement intra-luminal aussi bien visible avant (a) que après opacification rectale (b). Après opacification rectale, la lésion du torus utérin (tête de flèche blanche) est moins visible en raison d'artefacts de mouvement liés à la distension rectale. L'atteinte de la musculature a été confirmée en chirurgie et en histologie. La paroi rectale antérieure est soulignée par la ligne de pointillés blancs[27].

Lesion location	Positive lesions reader 1, n (%)	Positive lesions reader 2, n (%)	K
<i>Without gel</i>			
Vagina	14 (21)	13 (19)	0.85
Colon serosa	0 (0)	5 (7)	0
Colon muscularis and beyond	22 (33)	22 (33)	0.93
<i>With gel</i>			
Vagina	15 (22)	17 (25)	0.92
Colon serosa	6 (9)	6 (9)	0.82
Colon muscularis and beyond	23 (34)	22 (33)	0.94
<i>Vaginal hypersignal foci on fat sat T1-WI</i>	13 (19)	12 (18)	0.76

n: number of patients. We observed a good inter-reader agreement concerning vaginal and colon muscularis and beyond involvement. On the other hand the inter-reader agreement was poor for colon serosa lesions on sequences without opacification.

Tableau 2 : Concordance inter-observateur entre un junior et un senior dans le diagnostic des atteintes endométriosiques vaginales ou rectales, sans et avec opacification rectale et vaginale par gel échographique[27].

- **Protocole**

Le protocole IRM comprend des séquences en pondération T2 dans au moins deux plans orthogonaux, ainsi qu'une séquence axiale oblique en coupes fines pondérée en T2 dans le plan des ligaments utéro-sacrés afin d'améliorer la détection d'une atteinte de ces derniers [40]. Certains centres préfèrent réaliser une seule séquence 3D volumique en pondération T2. Le choix entre une seule séquence volumique ou la réalisation de plusieurs séquences planes dépend des habitudes du centre et des capacités techniques de la machine utilisée. Il n'a pas été montré de supériorité de la séquence volumique par rapport à la réalisation de séquences planes (axiale, sagittale et coronale) pour la détection des lésions pelviennes profondes d'endométriose, notamment rectale[41].

Des séquences axiales en pondération T1 sans et avec saturation de la graisse sont nécessaires pour rechercher des lésions hémorragiques; ainsi qu'une séquence axiale en pondération T2 rapide jusqu'aux hiles rénaux afin de ne pas omettre une hydronéphrose sus-jacente, qui mettrait en jeu le pronostic fonctionnel rénale des patientes.

- **Injection de gadolinium et IRM multi-modalités**

Bazot et al ont rapporté en 2010 aucun avantage significatif de l'injection intraveineuse de gadolinium [34]. Il n'est pas recommandé d'injecter un produit de contraste de façon systématique.

Les autres séquences d'IRM multi-modalité n'ont pas de place dans le diagnostic de l'endométriose pelvienne profonde (diffusion, perfusion et spectroscopie)[25].

- **IRM 3T**

L'IRM 3 Tesla permet d'obtenir une cartographie précise de l'endométriose pelvienne profonde, avec une sensibilité de 96,3% et une spécificité de 100% tous sites confondus [37].

L'entéro-IRM à 3 Tesla donne des images avec à la fois une haute résolution spatiale et une haute résolution en contraste. Elle permet d'obtenir avec précision une cartographie des atteintes digestives d'endométriose pelvienne profonde [42].

- **Quelques mots sur la colo-IRM et l'entéro-IRM**

En 2011, Scardapane et al proposent de réaliser une colo-IRM pour détecter l'endométriose colo-rectale. Leur protocole incluait une préparation digestive par

sulfate de magnésium la veille de l'examen, un anti-péristaltique par voie intramusculaire juste avant l'examen puis une opacification colique rétrograde de 1,5 à 2 L d'eau après mise en place d'une canule rectale. Les séquences spécifiques de colo-IRM comprenaient des séquences Balanced Turbo Filed Echo (BTFE) dans les plans axial, coronal et sagittal et des séquences Single-Shot Fast Spin Echo (SS FSE) en pondération T2 dans les plans axial, coronal et sagittal. Cette étude a obtenu de bons résultats puisque les sensibilité, spécificité, VPP et VPN pour le diagnostic d'une atteinte colo-rectale en colo-IRM ont été majorées de 76%, 96%, 84% et 93% à 95%, 97%, 91% et 99% pour le radiologue senior et de 62%, 93%, 72% et 89% à 86%, 94%, 82% et 96% pour la lecteur junior, par rapport à l'IRM pelvienne haute résolution standard [43].

Par ailleurs, il démontre dans une autre étude en 2017 la possibilité d'évaluer de façon précise en colo-IRM le degré de sténose digestive en regard d'un nodule colo-rectal d'endométriose profonde, afin de guider le geste chirurgical (figure 11)[44].

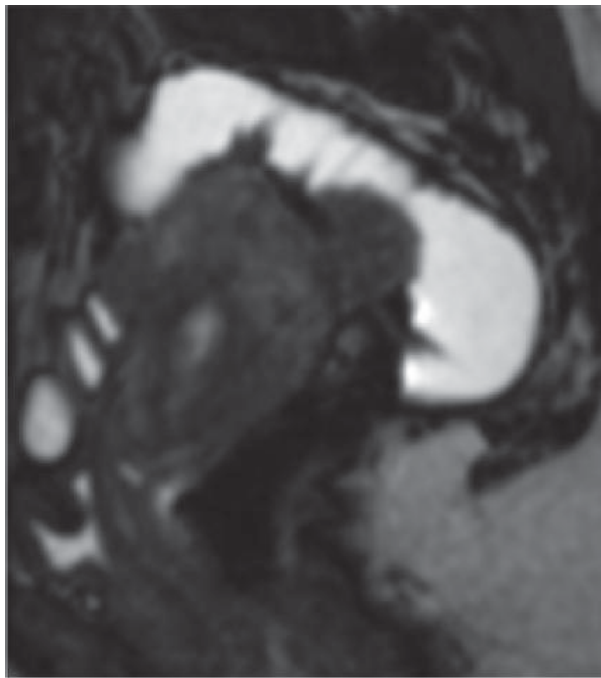
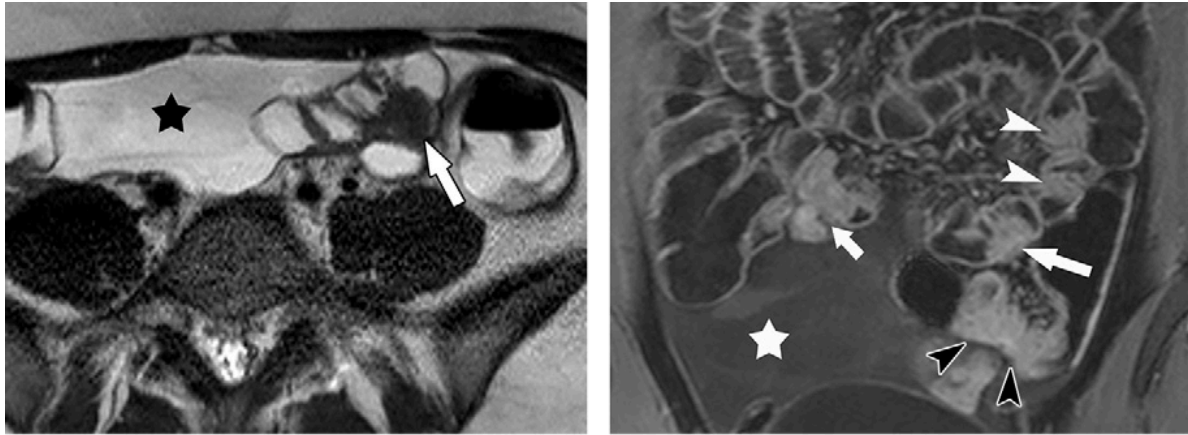


Figure 11 : Coupe sagittale T2 en colo-IRM: nodule rectale d'endométriose profonde entraînant une sténose évaluée à 57%, selon le protocole proposé par Scardapane et al[44].

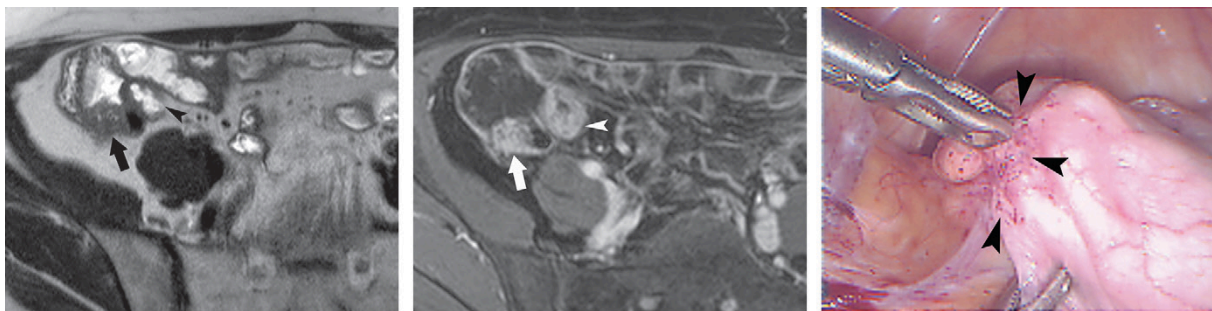
Par ailleurs, deux études récentes rapportent des résultats encourageants pour l'entéro-IRM dans l'évaluation des différentes localisations digestives d'endométriose profonde. Elles ont montré que l'entéro-IRM a une meilleure précision dans le diagnostic de l'endométriose digestive multifocale et multicentrique que l'IRM conventionnelle, notamment pour les localisations au-dessus de la charnière recto-sigmoïdienne (figure 12 et 13)[26][42].

Dans ces études le protocole d'entéro-IRM comprenait l'ingestion orale d'une solution de contraste qui minimise l'absorption d'eau par l'intestin et améliore la qualité de l'image. Elle nécessitait la réalisation d'une séquence single shot fast spin echo

pondérée en T2 fournissant des images en résolution de contraste élevé afin d'analyser l'épaississement de la paroi digestive ; et une séquence 3D T1 écho de gradient avec saturation de la graisse après injection de gadolinium pour analyser la prise de contraste pariétale digestive [45][46].



a. **b.**
Figure 12: Lésions multifocales d'endométriose pelvienne profonde iléale chez une femme de 27 ans aux antécédents d'endométriose pelvienne profonde connue, qui présentait des symptômes sub-occlusifs. (a) Coupe axiale T2 single-shot fast spin-écho montrant un épaississement nodulaire en hyposignal de la paroi intestinale (flèche). (b) Coupe coronale en 3DT1 dixon après injection de gadolinium montrant une endométriose digestive multifocale : trois lésions dans l'iléon distal et une de la jonction iléo-caecale (flèches blanches), une lésion sigmoïdienne (pointes de flèches noires). Notez la présence d'ascite (étoile) secondaire à une endométriose sévère. [42]



a. **b.** **c.**
Figure 13: Atteinte caecale d'une endométriose pelvienne profonde chez une patiente 33 ans avec endométriose rectale connue.

(a) Coupes axiales T2 single-shot fast spin-écho et 3D T1 dixon après injection de gadolinium (b) montrant un épaississement nodulaire de la paroi caecale (flèche). Notez un artéfact lié au péristaltisme sur l'iléon terminal donnant un aspect d'épaississement circonférentiel non nodulaire de la paroi iléale en (b), absent sur l'autre séquence (a). (c) Image laparoscopique montrant une atteinte de la séreuse associée à une distorsion focale de la paroi caecale (pointes de flèches). À la palpation chirurgicale, le nodule était induré. L'infiltration endométriosique de la musculuse a été confirmée à l'examen anatomo-pathologique [42].

Ces études laissent imaginer la place utile de la colo-IRM et de l'entéro-IRM dans l'avenir, dans le bilan préopératoire des localisations multiples d'endométriose digestive. Cependant, il existait plusieurs limites au sein de ces études: l'effet centre pouvait contribuer à la surestimation du rôle de ces examens. De plus, le radiologue était au courant de la suspicion d'endométriose colorectale à l'IRM, ce qui pouvait favoriser sa détection. Par ailleurs, le temps machine est plus long, et la tolérance des patientes lors de ces examens n'a pas été évaluée.

3) Colo-scanner

Depuis plusieurs années, un nombre croissant de centres de référence a introduit le colo-scanner dans l'évaluation de l'endométriose pelvienne profonde. Celui-ci est réalisé dans le bilan préopératoire des atteintes digestives recto-coliques, ou en cas de symptômes invalidants sans atteinte digestive mise en évidences sur les différentes modalités d'imagerie disponibles[47][48][49].

Le colo-scanner est un examen accessible et non invasif, qui permet d'explorer l'ensemble du colon sans anesthésie ni endoscopie. Il étudie notamment le colon en amont de la charnière recto-sigmoïdienne, qui est la limite du champ d'exploration de l'échographie endo-vaginale et de l'écho-endoscopie rectale [50].

Le colo-scanner recherche des anomalies de la paroi digestive et des sténoses secondaires à un nodule d'endométriose profonde. En effet, il permet de préciser le degré de sténose digestive, mais aussi la hauteur du nodule par rapport à la marge anale, la longueur et la circonférence du segment digestif atteint.

- **Sémiologie TDM de l'endométriose digestive**

L'endométriose digestive se présente au scanner sous forme d'une masse intraluminaire de même densité que les tissus mous, discrètement rehaussée après injection de produit de contraste iodé, provoquant une sténose excentrique de la lumière digestive. La paroi digestive est épaissie, avec un scalloping secondaire au nodule. Le segment digestif atteint peut être angulé, ou déplacé par rapport à son emplacement habituel [6].

Biscadi et al proposent une description sémiologique de l'atteinte des différentes couches de la paroi digestive au scanner (figure 14)[51]. Cependant, le scanner reste limité dans l'analyse précise de l'infiltration pariétale [29].

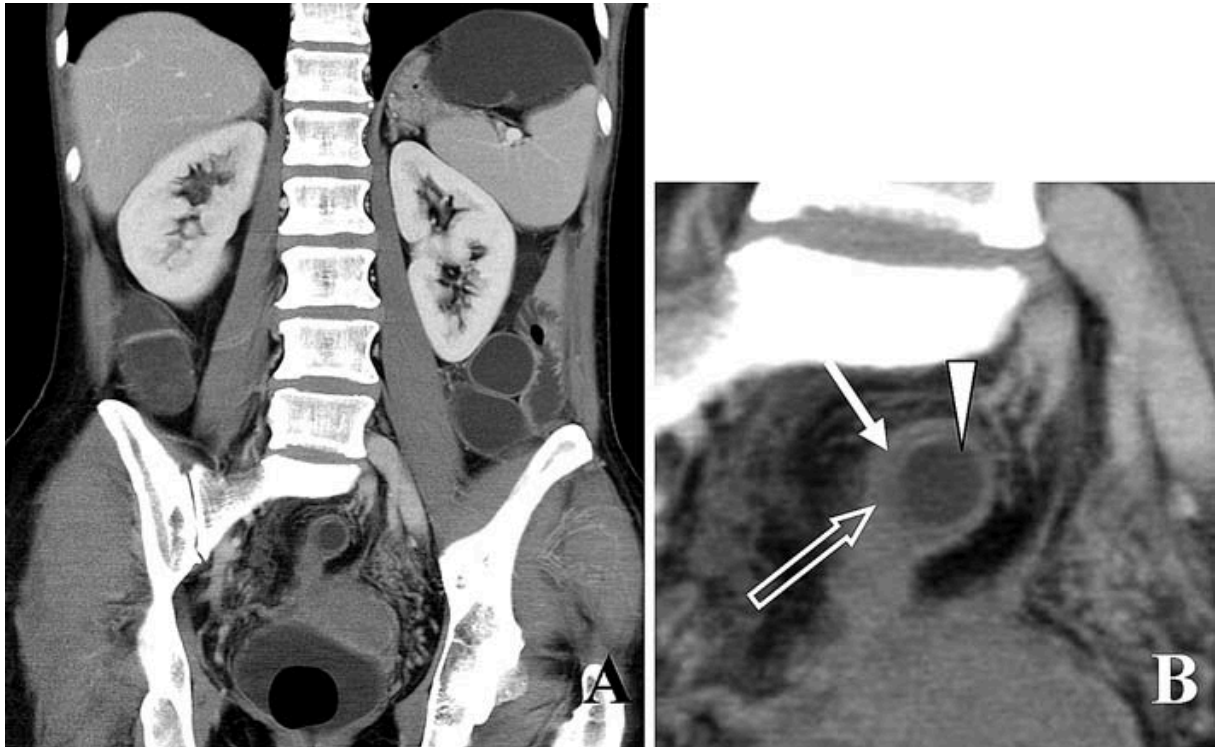


Figure 14: Endométriose pelvienne profonde avec suspicion d'atteinte digestive.

A : Nodule endométriosique situé sur colon sigmoïde en coupe coronale.

B : L'agrandissement montre les différentes couches de la paroi digestive atteinte : la couche interne est la muqueuse (tête de flèche), la couche hypodense intermédiaire (flèche blanche) correspond à l'oedème sous-muqueux, et la couche périphérique est la muscularis propria (flèche vide) [51]

- **Technique**

Deux techniques se distinguent pour la réalisation du colo-scanner : la distension colique à l'eau et celle à l'air. Le choix de la technique se fait en fonction des habitudes de chaque centre. À ma connaissance, il n'y pas d'étude comparant ces deux techniques dans le diagnostic de l'endométriose profonde digestive.

- Colo-scanner à l'air

La préparation digestive peut varier d'un centre à l'autre[52].

Dans notre centre, nous avons choisi la distension colique à l'air pour le bilan d'une endométriose pelvienne profonde. Nous ne préconisons pas de régime spécial les jours précédents l'examen, notamment pas de régime sans résidu, ni marquage préalable des matières fécales. Les patientes réalisent deux lavements rectaux (un la veille et un le jour de l'examen). Juste avant l'insufflation de gaz, un antispasmodique est administré pour prévenir l'inconfort de l'examen en réduisant les spasmes coliques, ce

qui facilite également la distension du côlon et permet l'analyse d'une surface digestive plus importante.

Une fois la patiente installée sur la table d'examen, nous introduisons une canule rectale et obtenons la distension colique en insufflant de façon automatisée du CO₂ avec une pression continue de 15-20 mmHg, sans dépasser 25 mmHg. L'insufflation est d'abord réalisée en décubitus latéral gauche jusqu'à 0,8L environ afin de distendre le recto-sigmoïde jusqu'à l'angle colique gauche, puis le reste de l'insufflation est réalisée en décubitus dorsal.

Il est ensuite réalisé une acquisition abdomino-pelvienne en décubitus dorsal au temps portal après injection de produit de contraste. En absence de dilatation des cavités pyélocalicielles, une ampoule de lasilix est administrée. Et il est ensuite réalisé une acquisition basse dose en procubitus au temps tardif centrée sur la pelvis, permettant de visualiser le trajet des uretères pelviens (temps excrétoire) [49](figure 15).

Le colo-scanner à l'air a l'avantage de fournir des images de coloscopie virtuelle. Par rapport à l'écho-endoscopie rectale et la coloscopie, le colo-scanner à l'air permet donc d'analyser la lumière digestive. La coloscopie virtuelle permet une meilleure estimation de la hauteur du segment digestif atteint, de sa distance à la marge anale et du degré de sténose par rapport à l'IRM [49](figure 15).

➤ Colo-scanner à l'eau

Pour le colo-scanner à l'eau dans le cadre du bilan d'une endométriose profonde, la préparation digestive est également variable d'un centre à l'autre. Biscaldi et al proposent une préparation plus poussée, avec un régime pauvre en résidus pendant les 3 jours précédents l'examen, et une solution iso-osmolaire laxative la veille de l'examen.

Après mise en place d'une canule rectale, la distension colique se fait également de façon rétrograde d'abord en décubitus latéral gauche puis en décubitus dorsal, par 2 à 2,5L d'eau dont la température est à 37°C. Un antispasmodique est administré au moment de la distension colique pour limiter les spasmes coliques et améliorer l'inconfort des patientes. Dans son étude, Biscaldi et al réalisent une seule acquisition abdomino-pelvienne en décubitus dorsal au temps portal après injection de produit de contraste iodé[53](figure 16). Dans d'autres centres, il est réalisé également une acquisition au temps excrétoire pour l'étude des uretères pelviens[54].

L'avantage du colo-scanner à l'eau est l'obtention d'un meilleur contraste entre la lumière digestive (eau) et le nodule d'endométriose, permettant de détecter plus aisément les atteintes digestives qu'avec le colo-scanner à l'air.

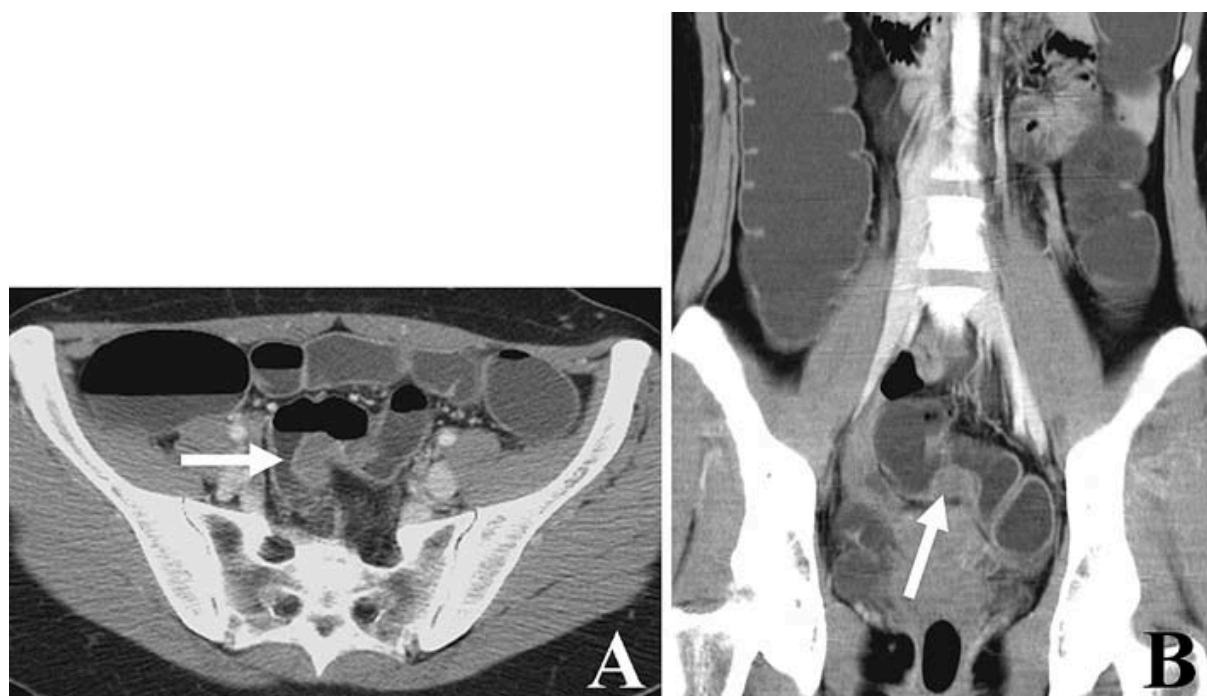

Figure 16 : Colo-scanner à l'eau avec coupes dans les plans axial (A) et coronal (B) retrouvant un nodule d'endométriose recto-sigmoïdienne profonde infiltrant la sous-muqueuse (flèche blanche)[51].

- **Avantages du colo-scanner**

Le colo-scanner fournit des informations plus précises que l'échographie endo-vaginale, l'écho-endoscopie rectale et l'IRM pelvienne sur la longueur et la hauteur de l'infiltration digestive, et surtout sur le degré de sténose de la lumière digestive [48][49][55]. De plus, il détecte mieux les localisations plus hautes. L'ensemble de ces éléments a un impact direct sur la prise en charge chirurgicale des patientes.

En effet, pour réaliser une exérèse discoïde, le chirurgien doit pouvoir passer ses instruments au sein de la lumière digestive. Le degré de sténose digestive secondaire au nodule d'endométriose ainsi que la circonférence pariétale digestive atteinte sont deux éléments majeurs à connaître avant de proposer un traitement conservateur. Si la sténose est trop sévère, le geste chirurgical conservateur ne sera pas possible.

Par ailleurs, si on ne connaît pas le statut sténosant sub-occlusif d'un nodule digestif, la patiente peut se voir proposer une prise en charge première de son projet de grossesse alors qu'il existe un réel risque d'occlusion digestive chez elle. En effet, le traitement à proposer en première intention devant un nodule digestif sub-occlusif est chirurgical, le plus souvent par résection segmentaire. Le colo-scanner a donc un impact majeur dans la décision du traitement le plus adapté[49][50][56][57][58].

Plusieurs études ont montré que l'IRM et le colo-scanner avaient des précisions similaires pour détecter l'endométriose intestinale multifocale et multicentrique [24][26][59][60]. Cependant, le scanner est meilleur au dessus de 30mm de la marge anale par rapport à l'IRM standard, l'échographie endo-vaginale et l'écho-endoscopie.

L'identification préopératoire par colo-scanner des lésions multiples du tube digestif évite tout potentiel oubli en laparoscopie. Elle permet une décision éclairée des différentes résections ou excisions digestives nécessaires, et la discussion préopératoire d'une éventuelle iléo-stomie de dérivation[49].

Le colo-scanner donne des informations supplémentaires sur l'appareil urinaire[61]. Il peut être couplé à un uro-scanner en réalisant une acquisition tardive au temps excrétoire, permettant une bonne détection des atteintes vésicale et urétérale[54].

- **Limites du colo-scanner**

Biscadi et al démontrent les avantages du colo-scanner pour détecter les lésions sur le sigmoïde, le caecum et l'iléon. Par contre, 5% des nodules rectaux peuvent passer inaperçus [53]. En effet, les nodules bas situés peuvent être masqués par la canule rectale.

Le colo-scanner a une bonne sensibilité mais une faible spécificité dans le diagnostic de l'endométriose digestive. L'évaluation cœcale et appendiculaire de

l'endométriose peut être difficile devant des spasmes digestifs, une distension incomplète, ou la présence de matières résiduelles. Elle peut ainsi conduire à des erreurs diagnostiques (appendicite, tumeur cœcale, MICI...)[32][6]. Cependant, la lecture couplée du colo-scanner à celle de l'IRM pelvienne permet le plus souvent de lever le doute sur les différents diagnostics différentiels.

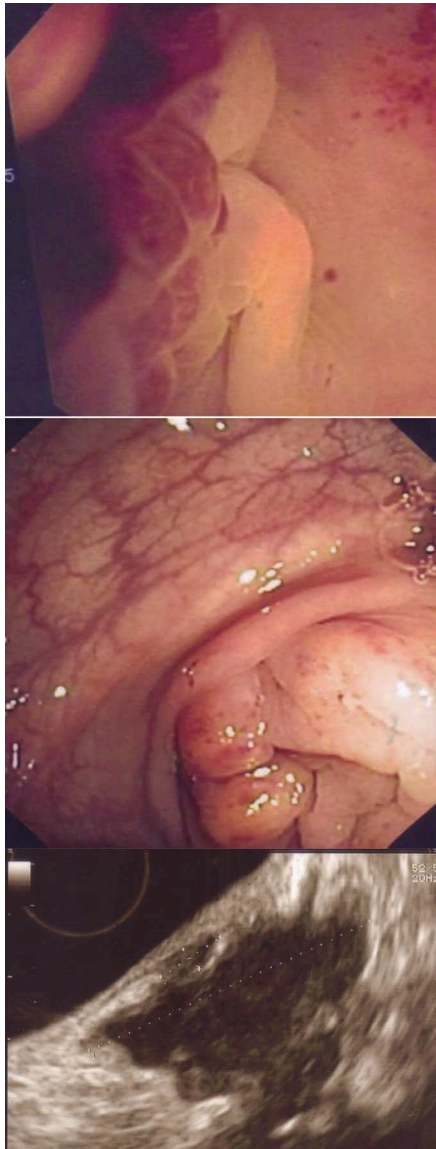Le principal vrai inconvénient du colo-scanner est son caractère irradiant, notamment chez ces patientes jeunes, en âge de procréer. Cependant, la dose délivrée est très proche de celle qui était donnée lors des clichés radiologiques après double opacification digestive (examen abandonné depuis l'arrivée du coloscanner)[51].

4) Echo-endoscopie rectale

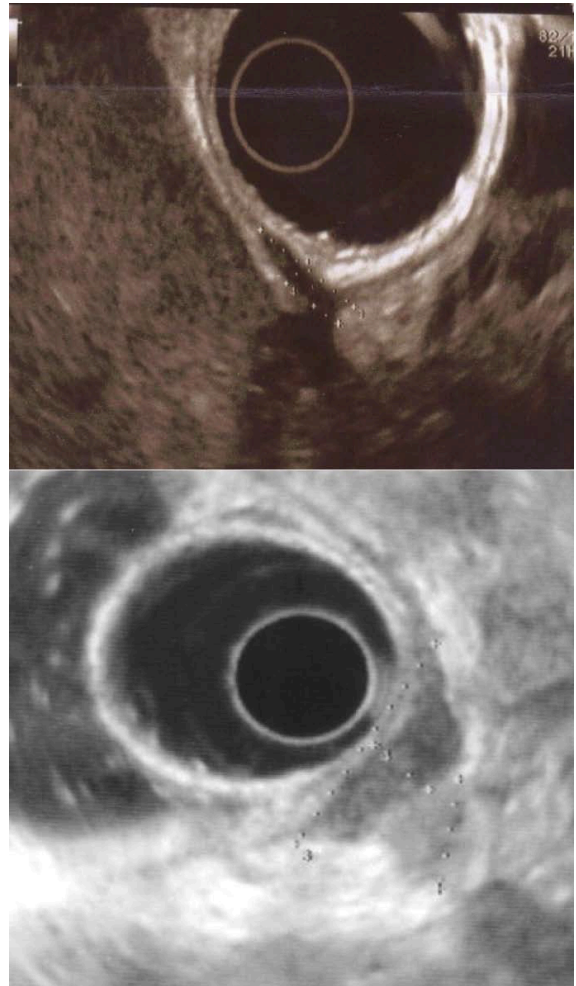
L'écho-endoscopie rectale est moins accessible et plus coûteuse que l'échographie endo-vaginale. Dans notre centre, elle est programmée avec un gastro-entérologue. Selon les équipes, elle est réalisée avec ou sans anesthésie générale, après un éventuel traitement laxatif, et un ou deux lavements rectaux.

C'est un examen réalisé de façon systématique dans le cadre du bilan préopératoire d'une atteinte rectale ou de la charnière recto-sigmoïdienne.

La progression de l'endoscope est initiée sous contrôle endoscopique et ultrasonique jusqu'à la jonction recto-sigmoïdienne. L'exploration endoscopique est faite dans le sens ascendant, à la recherche de sténose, de compression extrinsèque, de reliefs ou d'anomalies des muqueuses ; tandis que l'analyse ultrasonore est effectuée dans le sens descendant, lors du retrait de la sonde. L'instillation de liquide dans la lumière digestive permet d'examiner la paroi recto-sigmoïdienne et les structures adjacentes (figure 17)[9].



a



b

Figure 17 : Echo-endoscopie rectale :

17a : Endométriose rectosigmoïdienne en écho-endoscopie rectale, avec vue endoscopique et échographique, de haut en bas : infiltration de la muqueuse, sténose sigmoïdienne, et vue échographique avec infiltration de la sous-muqueuse et de la musculature.

17b : Différents type d'atteinte de la musculature digestive en écho-endoscopie rectale. En haut : infiltration limitée à la couche musculature externe. En bas : infiltration de l'ensemble de la musculature digestive (externe et interne).

- **Sémiologie de l'atteinte digestive en écho-endoscopie rectale**

La sémiologie de l'atteinte digestive par un nodule d'endométriose en écho-endoscopie rectale reste la même qu'en échographie endo-vaginale. Cependant, le degré d'atteinte pariétale est plus facile à analyser car la différenciation entre les couches pariétales est meilleure: la couche hypoéchogène de la musculuse se distingue mieux de la sous-muqueuse hyperéchogène (figure 17b)[9]. Néanmoins, plusieurs études ont rapporté un manque de précision dans l'évaluation de l'infiltration en profondeur de la paroi digestive par l'écho-endoscopie rectale (tableau3).

Pour l'atteinte des couches muqueuse et sous muqueuse, en 2003 Doniec et al. ont obtenu une sensibilité faible de 66% avec une sonde endorectale de 7,5 MHz. Avec la même sonde, Roman et al. ont rapporté une sensibilité de 75% et une spécificité faible de 58% en 2008. Puis en 2014, pour Rossi et al, ont retrouvé une sensibilité de 89%, une spécificité de 26%, une VPP de 55% et une VPN de 71% pour la détection de l'atteinte des couches sous-muqueuse et muqueuse. Par contre, dans cette même étude, ils ont obtenu une VPP de 100% pour le diagnostic de l'atteinte de la musculuse en écho-endoscopie rectale[29][9].

Ces résultats expliquent pourquoi le choix de la technique chirurgicale ne doit pas tenir compte du degré d'infiltration en profondeur, notamment de la distinction entre une atteinte limitée à la musculuse ou celle infiltrant également la sous-muqueuse [62].

Table 1 Main "exclusive" blind endo-rectal or endoscopic ultrasonography¹ in deep infiltrating endometriosis

Author	Ref.	Year	No.	Type	se%	sp%	ppv%	npv%
Roseau ¹	[19]	1993	(11)		Descriptive rectal endometriosis			
Hauge	[27]	1993	(1)		Descriptive, anal endometriosis			
Ohba	[26]	1996	64		Descriptive, correlation thickness USL and clinical symptoms			
Chapron ¹	[29]	1998	38 (17)	R preliminary results		Diagnosis accuracy: 100%		
Fedele	[28]	1998	140 (24)	R	97	96		
Roseau ¹	[16]	2000	46 (25)	R	100	100		
Doniec	[30]	2003	65 (32)	R	97	97		
Abrao ¹	[31]	2004	32 (6)	R	100	67		
Delpy ¹	[32]	2005	30 (17)	P	92	66	64	92
Bahr	[33]	2006	37 (8)	R	87.5	97	87.5	97
Roman ¹	[34]	2007	(16)		Kappa coeff: 0.22; limited accuracy to predict layer involvement			
Griffiths	[14]	2008	32		Likelihood ratio + : 10.89/-: 0.24; good results for recto-vaginal septum			
Mezzi ¹	[35]	2011	68 (34)					
Ferrari ¹	[36]	2012	(26)		Diagnosis accuracy: 100% with elastometry			
Rossi ¹	[22]	2013	(38)	R	89	26	55	71

¹Main "exclusive" blind endo-rectal or endoscopic ultrasonography. (): Patients with digestive infiltration/type; R: Retrospective; P: Prospective; se: Sensitivity; sp: Specificity; ppv: Positive predictive value; npv: Negative predictive value; USL: Utero-sacral ligament.

Tableau 3 : Principales études sur l'écho-endoscopie rectale dans le diagnostic de l'endométriose rectale profonde.

- **Avantages et limites**

L'écho-endoscopie rectale a l'avantage de combiner l'évaluation endoscopique et échographique du rectum et de la charnière recto-sigmoïdienne, où la plupart des lésions d'endométriose digestives sont localisées. En comparaison avec les autres techniques d'imagerie de l'endométriose profonde, elle a démontré ses performances dans le diagnostic de l'infiltration digestive et du septum recto-vaginal [9][63]. Cependant, elle reste limitée à ces régions anatomiques. En effet, plusieurs études ont rapporté une mauvaise sensibilité pour le diagnostic des autres atteintes profondes d'endométriose pelvienne [64].

C- Traitement de l'endométriose rectale

La prise en charge thérapeutique de l'endométriose rectale est multidisciplinaire et se fait idéalement dans un centre de référence. C'est un traitement à la fois médical et chirurgical. Il est adapté à la hauteur, la taille et l'extension du nodule rectal, ainsi qu'à l'âge, aux symptômes et au projet de grossesse des patientes.

Les objectifs du traitement sont l'amélioration des symptômes, de la qualité de vie et de la fertilité des patientes ; mais également d'éviter les complications liées à la progression de la maladie, telle que l'occlusion digestive et l'urétéro-hydronéphrose[65].

Le traitement médical de base est hormonal avec pour objectif de mettre les patientes en aménorrhée jusqu'à la ménopause, afin d'éviter toute récurrence ou progression des lésions[66]. Il s'y associe également un traitement symptomatique global, centré sur les douleurs et les symptômes digestifs.

Les projets de grossesse sont encadrés par une équipe médicale expérimentée en endométriose.

Il existe plusieurs types de traitement chirurgical : radical avec résection du segment digestif atteint, ou conservateur[67].

Le traitement conservateur a été développé afin de limiter au maximum les complications et les conséquences fonctionnelles digestives postopératoires. Il peut se faire sans ouverture de la paroi digestive si l'atteinte est superficielle, par shaving; ou alors par ouverture de la paroi digestive quand l'envahissement est plus profond. Dans ce cas, le chirurgien réalise une exérèse discoïde de la paroi digestive centrée sur le nodule. Pour cela, il peut utiliser une pince contour transtar (technique rouennaise), une pince PCEA, ou alors réaliser une excision discoïde directe [68] (figure 18).

Un nouveau traitement conservateur est en train de se développer par voie

transrectale, à base d'ultrasons libérés localement et centrés sur l'atteinte digestive, l'HIFU (High-Intensity Focused Ultrasound)[69].

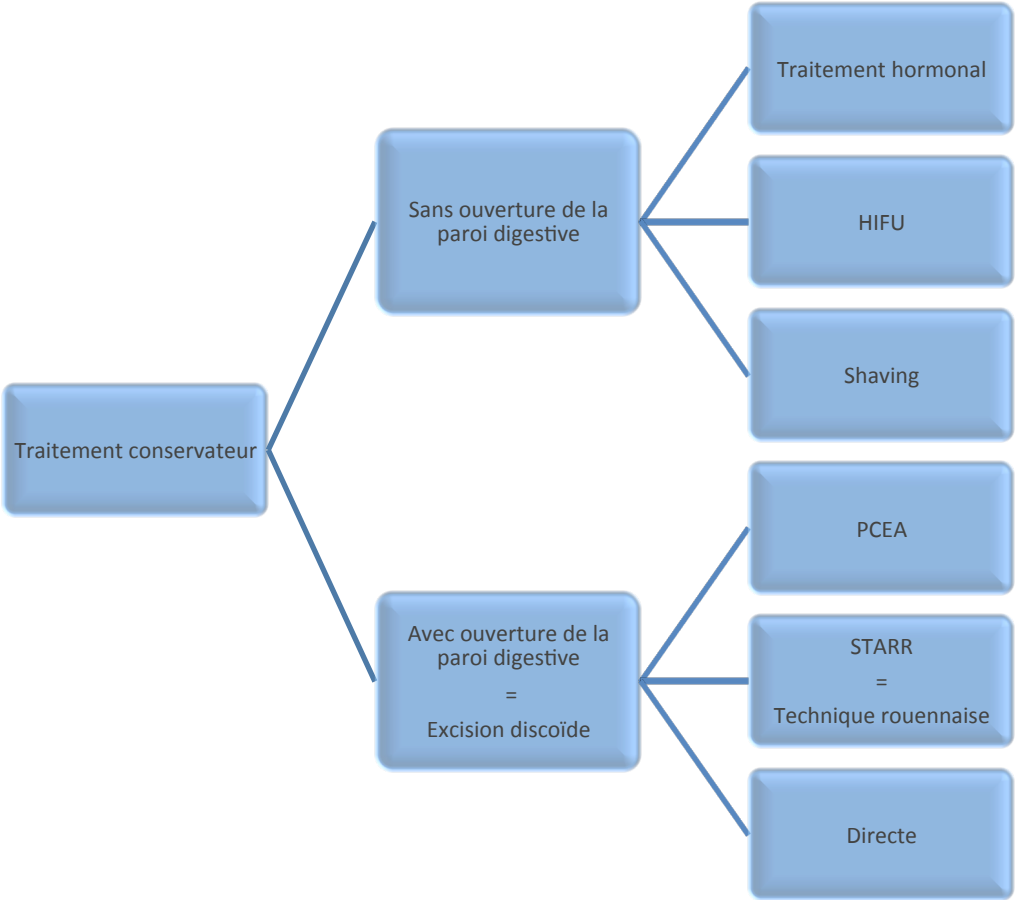


Figure 18 : Traitements conservateurs disponibles dans l'endométriose rectale.

**MRI ASPECT OF THE POSTERIOR RECTAL POUCH
AFTER FULL-THICKNESS DISC EXCISION OF A RECTAL
DEEP ENDOMETRIOSIS NODULE AND RELATIONSHIP
WITH DIGESTIVE FUNCTIONAL OUTCOME**

P. d'Avout-Fourdinier (1), M. Lempicka, MD (1), André Gilibert (2), C. Savoye-Collet, MD, PhD (1), J.J. Tuech, MD, PhD (3,4) H. Roman, MD, PhD (5,6)

1: Department of Radiology, Rouen University Hospital, 76031, Rouen, France

2: Health Informatics Department, Rouen University Hospital, 76031 Rouen, France.

3: Department of Digestive Surgery, Rouen University Hospital, 76031, Rouen, France

4: Digestive Tract Research Group EA3234/IFRMP23, Rouen University Hospital, 76031, Rouen, France

5: Expert Center in Diagnosis and Management of Endometriosis, Department of Gynecology and Obstetrics, Rouen University Hospital, 76031, Rouen, France

6: Research Group EA 4308 'Spermatogenesis and Male Gamete Quality,' Rouen University Hospital, 76031, Rouen, France

ABSTRACT

Study Objective: The aim of our study is to describe MRI appearance of a posterior rectal pouch (PRP) for patients managed by full-thickness disc excision by Rouen technique, and to assess its relationship with postoperative functional digestive symptoms.

Design: Single center retrospective observational study.

Design classification: Canadian Task Force classification III

Setting: Department of Gynecology and Obstetrics of Rouen University Hospital (France).

Patients: 18 patients managed by Rouen technique from June 2009 to October 2016.

Interventions: We reviewed postoperative pelvic MRI of patient managed by combined laparoscopic and trans-anal full-thickness disc excision of a deep rectal endometriosis nodule by Rouen technique.

Measurements and Main Results: Intraoperative findings were recorded, and standardized gastrointestinal self-questionnaires (GIQLI, KESS, Wexner and Bristol), answered to before and at one year of the surgery, were reviewed. PRP was measured in its three planes and its volume was estimated on a 3D T2 weighted sequence. We looked for a correlation between volume of the PRP and results of the postoperative gastrointestinal self-questionnaires. We compared results of pre and postoperative digestive questionnaires. All patients had a PRP on postoperative MRI. Its mean (\pm SD) volume was of 66 ml (\pm 32). Mean antero-posterior diameter, height and width of the PRP were respectively of 56 mm (\pm 22), 44 mm (\pm 15) and 46 mm (\pm 11). We did not find any positive correlation between the volume of the PRP and the GIQLI questionnaire at one year of the surgery ($r = -0,24$ (IC95: -0,51 ; 0,69), $p=0,44$). The evolution of GIQLI pre-operative and one year after surgery was significant with a mean difference off +18 (IC95: 10,6; 29,1), $p < 0,001$, which suggests that volume of the PRP has no incidence on digestive functional outcomes after surgery.

Conclusion: This study highlights MRI aspect of the rectum after disc excision by Rouen technique. Large disc excision of low and mid rectum leads to a posterior rectal pouch. We did not find a relationship between its volume and postoperative digestive outcomes.

Keywords

Pelvic MRI, Posterior rectal pouch, Rectal disc excision, Rectal endometriosis.

I-Introduction

There are two surgical approaches of the rectal endometriosis involvement: radical or conservative [1]. The radical treatment involves complete resection of the rectal segment affected by the disease[2]. In conservative treatment, the surgeon has different options: either rectal shaving without opening rectal lumen when the disease is superficial[3], or full-thickness disc excision when rectal nodule is deeper and affects the muscular wall of the rectum[4][5][6][7]. For full-thickness disc excision of large nodules of mid and low rectum, the surgeon can choose between direct disc excision, the transanal circular end-to-end anastomosis (EEA) stapler, and the Rouen technique[5]. The Rouen technique allows treating larger nodules (40 to 80 mm) located on the low and mid rectum. It uses a combined laparoscopic and transanal route. First, the surgeon practices a laparoscopic rectal shaving. Then, by transanal route, he makes a traction on the center of the shaving area so as to prolapse it in the rectal lumen and remove it with the Contour Transtarr stapler[5][8][9].

A majority of patients managed by disc excision of mid and low rectum receive temporary diverting stoma, which is closed three months after the surgery. Before stoma closure, hydrosoluble enema is routinely performed to rule out asymptomatic rectovaginal fistula. Preliminary analysis of data provided by hydrosoluble enemas revealed that postoperative shape of the rectum is characterized by the presence of variable volume posterior rectocele. Indeed, after disc excision, the operated anterior rectal wall becomes shorter, and this leads to a posterior rectocele, as called “posterior rectal pouch” (PRP).

To our knowledge, MRI aspect of the PRP after large disc excisions has never been reported in literature. Furthermore, as we know that some patients still present rectal functional symptoms after surgery, no study have looked for a correlation between the occurrence of the PRP and the digestive symptoms.

The aim of our study is to describe MRI appearance of the PRP for patients managed by full-thickness disc excision by the Rouen technique, and to assess its relationship with postoperative functional digestive symptoms.

II- Materials and methods

This retrospective study was carried out at the expert center in diagnosis and multidisciplinary management of endometriosis, University Hospital of Rouen.

➤ *Patients*

We enrolled patients managed by the Rouen technique from June 2009 to October 2016, who benefited from postoperative MRI assessment which has been carried out since December 2016, but not earlier than 12 months postoperatively. The inclusion criteria were patients older than 18 years, included in the CIRENDO database (North-West Inter Regional Female Cohort for Patients with Endometriosis), who answered digestive questionnaires before and at 1 year of the surgery. Exclusion criteria were the impossibility to perform pelvic MRI such as classic contraindications to MRI (claustrophobia, metallic foreign object) or pregnancy at the time of the MRI. As patients may live far from our region, either in France or abroad, the MRI was mostly performed in patients living in Normandy.

All data concerning patient's medical history, clinical symptoms, findings of clinical and imaging examinations, surgical procedures, and postoperative outcomes were collected through the CIRENDO database (NCT02294825). This latter is the North-West Inter Regional Female Cohort for Patients with Endometriosis, which is a prospective cohort, financed by the G4 Group (The University Hospitals of Rouen, Lille, Amiens, and Caen) and coordinated by one of the authors (H.R.). Information were obtained using self-questionnaires, including the gastrointestinal scores, and surgical and histologic data were recorded. A clinical research technician carried out data recording, contact, and follow-up. Prospective recording of data was approved by the French authority CCTIRS (Advisory Committee on Information Processing in Healthcare Research).

➤ *Surgery*

The Rouen technique is a conservative treatment of deep endometriotic nodule infiltrating the rectum, by full thickness disc excision. This treatment is used for deep endometriosis nodule located up to 8-10 cm from the anus. It involves combined transanal and laparoscopic approaches. First, the nodule is dissected and removed away from the rectal wall by laparoscopic route. Then, rectal shaving is performed as deeply as possible into the thickness of the rectal wall to remove abnormal fibrous lesions involving rectal layers. When the shaved area of the anterior rectal wall is still infiltrated by implants of deep endometriosis, it appears hollow, rigid, and thickened under palpation with a laparoscopic probe. In these circumstances, a more complete treatment is achieved by full-thickness disc excision of the shaved area, using transanal staplers[5]. The circular anal dilator of the Contour Transtar-STR5G (Ethicon EndoSurgery) stapling kit is then gently introduced into the anus and fixed to the perianal skin with four cardinal sutures. Using both transanal and laparoscopic views, an initial traction suture is placed at the center of the shaved rectal area. The surgeon ensures that this suture does not trap any other viscera in the vicinity of the rectal wall and confirms the correct

positioning of the suture on the shaved area within the rectal wall. Similar sutures are placed above and below, as well as to the left and right side of the shaved area to gain good traction on the captured tissue. Care is taken to ensure against inadvertent trapping of tissue from the opposite wall of the rectum, which may lead to complete or partial closing of the rectum. The lubricated head of the Contour Transtar, with opening jaws in the 3 o'clock position, is introduced into the rectum. The instrument is then rotated counterclockwise and the shaved rectal area gently pulled inside the jaws until normal tissue can be seen seated within the proximal jaw of the device. The parachute sutures are pulled downward in the direction of the shaft of the stapler, thereby drawing the shaved area along with a margin of normal tissue into the jaws of the stapler; the stapler-retaining pin is then applied and the stapler closed around the tissue. This closure is maintained for a period of 15 seconds to maximize tissue compression and subsequent hemostasis. The stapler is engaged and then removed. The stapler cartridge is then replaced and the device reintroduced into the rectum. The procedure is repeated until full-thickness resection of the shaved area and the surrounding normal tissue is performed. The size of the rectal patch usually varies around 5 cm diameter, but it could rise up to 9 cm. The final staple line is inspected for bleeding and secured with interrupted resorbable stitches as required. Reinforcement sutures along the staple line are placed as deemed necessary[5][10][11][8][12].

For each patient we reported per-operative data: size of the rectal nodule (<1 cm, 1-2,9 cm, ≥ 3cm), diameter of the rectal excision disc, endometriosis localisations (sigmoid colon, appendix, vagina, ovarian endometrioma, bladder and parietal lesions), revised American Fertility Society (AFSr) Classification of endometriosis (appendix 1)[13] and operative time.

➤ *Digestive questionnaires*

All patients answered to standardized gastrointestinal self-questionnaires before the surgical treatment and at one year of the surgery.

The Gastrointestinal Quality of Life Index (GIQLI)(appendix 2)[14], the Knowles-Eccersley-Scott-Symptom Questionnaire (KESS)(appendix 3)[15], the Wexner scale (appendix 4)[16] and Bristol scale (appendix 5)[17], collected before and one year after surgery, were retrospectively reviewed. The GIQLI is a self-administered questionnaire to assess patients' quality of life with the disease (range, 0-144, and overall values inferior to 100 for patients suffering from gastrointestinal diseases). The KESS questionnaire diagnoses the constipation (range, 0-39, with overall values superior to 10 in patients with constipation). Wexner scale assesses anal incontinence (range, 0-20, with 0 for no anal incontinence and 20 for maximum anal incontinence). Bristol scale evaluates the stools form. In our study, we retrieved for each patient frequency of Bristol forms 1 and 2, which correspond to constipation stools forms. Score 1 was under

25% of time, score 2 was from 25 to 49% of time, score 3 from 50 to 74% of time and score 4 from 75 to 100% of time.

➤ **MRI (figure 1)**

All patients underwent a postoperative pelvic MRI with a Philips Achieva 1,5 Tesla machine release 3-2-1-1 software version (Philips Medical Systems, Best, the Netherlands) using a torso phased-array coil. Patients had a rectal enema the morning of the MRI or the evening of the day before. All patients were placed in a supine position, with the pelvis centered on the coil. Rectum and vagina were opacified by respectively 180 cc and 60 cc of ultrasound gel. MRI protocol included T2-weighted sequences in transversal, coronal and sagittal planes, oblique transversal in the plane of utero-sacral ligaments, T1-weighted transversals sequences with and without fat saturation, and a T2-weighted 3D sequence (volume isotropique T2 weighted acquisition (VISTA)). Multiplanar reconstructions (MPR) were performed on this latest. Two readers blindly evaluated MRI images: an experienced senior radiologist, and a junior radiologist with 2 years of experience in this field. The time between surgery and post-operative imaging was reported.

The PRP was defined as a lost of parallelism of the wall of the rectum, causing a rectocele at the opposite side of the excised nodule. To analyze the PRP, we used reformat with the T2-weighted 3D sequence on the 4.7 version of Advantage Workstation from General Electric HealthCare (Milwaukee, USA). The presence or the absence of a PRP was noted. The dimensions of the PRP in three orthogonal planes were measured with multi-oblique reconstructions in the plane of the PRP. On the sagittal plane of the PRP we measured antero-posterior distance (horizontal axis between the most posterior edge of the PRP and the anterior rectal wall of the rectum) and height of the PRP (vertical axis between the highest edge and lowest edge of the PRP) (fig. 1a). Width was measured in axial reconstruction in the plane of the PRP, between the two lateral edges of the PRP (fig. 1b). The collar of the PRP was measured in the sagittal reconstruction in the plane of the PRP. The upper and lower edges of the collar were defined by the points of loss of parallelism of the rectal wall. The collar was then measured as the linear distance between its two edges (fig. 1a). The distance of the PRP to the anal margin was measured on an other sagittal reconstruction, with in the same plane the lower edge of the collar, the low rectum and the anal margin. We used the curvilinear distance tool to measure the distance between the anal margin and the lower edge of the collar (fig. 1c). To measure the volume of the PRP, in segmentation tools we used automatic selection of any structure to reconstruct the rectum in volume rendering (VR) (fig. 1d-e). If there were stools in the rectum, especially in the PRP, they were included in the VR. To add them, we had to select the hypointense T2 of each stool with « automatic selection of any structure » tool. We delimited the anterior edge of the PRP by a rectilinear axis between the upper and the lower edges of the collar. The upper and

lower edges of the collar were spotted, and the scalpel from segmentation tools was used to split the PRP from the rest of the rectum (fig. 1f-g): only remained the VR of the PRP. Its volume was estimated with « volume » in measures tools.

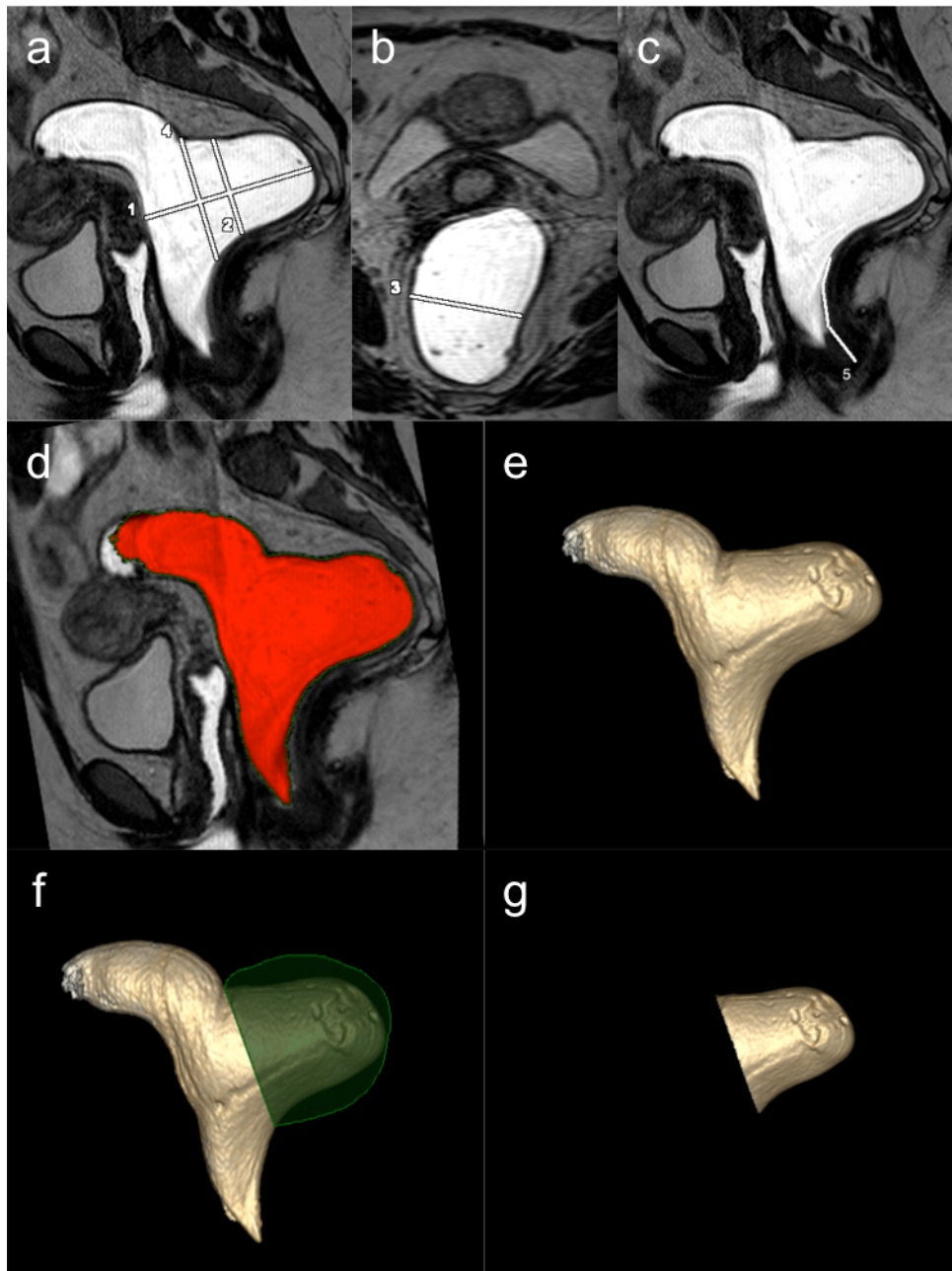


Figure 1: Reconstruction of the posterior rectal pouch in multi-oblique and volume rendering on a T2-weighted 3D sequence to measure its dimensions and volume

a-b) Sagittal and axial reconstructions in the plan of the PRP to measure antero-posterior diameter (1), height (2), width (3) and collar (4). c) Multi-oblique reconstruction which allows to see anal margin, low rectum and lower edge of PRP to measure the distance of the PRP from anal margin (5). d-e) Automatic selection of any structure is used to create volume rendering of the rectum. f-g) Segmentation of the PRP with scalpel. Anterior edge of the rectal pocket is delimited by rectilinear axis from upper to lower edges of the collar. Then the volume of PRP is obtained by volume measure tool.

➤ **Statistics**

All statistics analyses were made using the software R-3.4.0.

Interobserver concordance was estimated with the intraclass correlation coefficient ICC (2,1) absolute agreement. It was estimated by bootstrap with accelerated corrected bias. ICC for distances (anteroposterior distance, height and width of the PRP, distance from the anal margin) and ICC for PRP volume were estimated separately.

The correlation between the volume of the PRP and digestive postoperative symptoms has been evaluated sequentially, and in a hierarchical analysis, with GIQLI, Wexner, KESS and Bristol questionnaires, by the correlation coefficient of Pearson (r). It was estimated by bootstrap with accelerated corrected bias, adapted to situations in which the normality of distributions is not guaranteed[18].

Results of pre and postoperative digestive questionnaires were compared with a studentised bootstrap of the mean of differences on matched series.

Comparison between excision disc size and volume of the PRP was analyzed by Two-sample Wilcoxon rank-sum (Mann-Whitney) test.

III- Results

➤ **Patients and surgery (figure 2 and table1)**

49 patients of the CIRENDO cohort had rectal disc excision by Rouen technique between June 2009 and October 2016. Of them, 22 live far from the reference center, 5 were pregnant at the time of the MRI and 4 refused the MRI. Finally, 18 patients of the 49 (37%) had a postoperative MRI at Rouen university hospital and were included in the study (fig. 2).

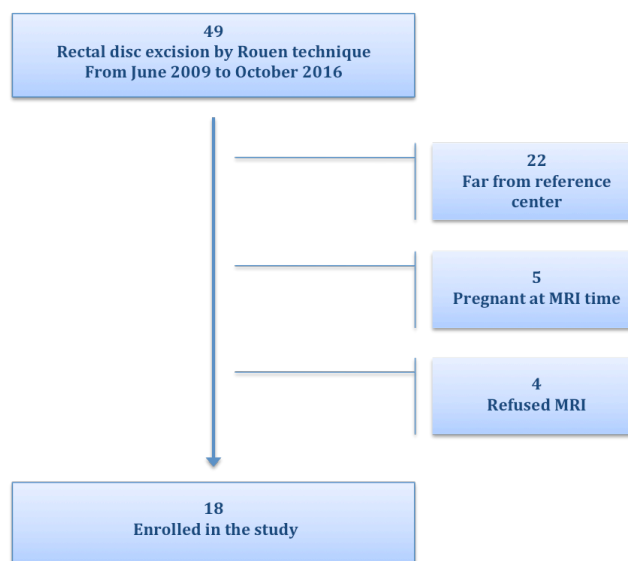


Figure 2: Flowchart of the patients who undergone disc excision by Rouen technique between June 2009 and October 2016

Intraoperative findings are summarized in table 1. All rectal nodules were large, as infiltration of the rectum was systematically larger than 3cm (100%). The size of rectal patches was large, as it varied from 40 mm to 70 mm. For 16 of the 18 patients (89%), deep endometriosis also infiltrated posterior vagina. In 4 patients (22%) deep endometriosis nodules were found on the sigmoid colon and were treated by a separate procedure (either disc excision or short segmental resection)[19].

	N=18	Mean±SD or (percentage)
Intervention		
Operative time (min)		239,16±93,62
AFSr score		52,05±35,76
Endometriosis localisations		
Rectum		18(100)
Sigmoid colon		4(22,22)
Appendix		3(16,66)
Vagina		16(88,88)
Ovarian endometrioma		7(38,88)
Bladder		1(5,55)
Parietal		1(5,55)
Rectal nodule size		
<1cm		0
1-2,9cm		0
≥3cm		18(100)
Rectal disc size (mm)		
≤45mm		55,27±8,3
46-64mm		2(11,11)
≥65mm		13(72,22)
		3(16,66)

Table 1: Intraoperative findings

➤ ***MRI analyses (table 2 and figures 3 and 4)***

MRI was performed from 12 to 78 months after the surgery (mean 34 months ± 23 SD). The interobserver concordance was good for all measures of the PRP between junior and senior reader, except for a few outliers for which the senior reader noted greater measures than the junior. For antero-posterior diameter, height and width measures, the intraclass correlation coefficient (ICC) was of 0,72 (CI95: 0,54; 0,84) (fig 3a). Mean (± SD) difference in absolute value between junior and senior was of 6,9mm (± 9,3mm). For volumes, the ICC was of 0,85 (CI95: 0,76; 0,93) (fig 3b). Mean (± SD) difference in absolute value was of 14 mL ± 12 mL.

There was a PRP on all MRI. The mean (± SD) volume of the PRP was estimated at 66 ± 32 mL. The mean antero-posterior diameter was 56 mm ± 22 mm, mean height at 44 mm ± 15 mm and mean width at 46mm ± 11mm. The mean distance of the PRP from anal margin was 69 mm ± 11 mm (table2). The T2-weighted sagittal multioblique

reconstruction and the volume rendering MRI images of all the patients' posterior rectal pouches are represented on figure 4.

There was no significant association between the size of the excised disc and PRP volume ($p=0,83$).

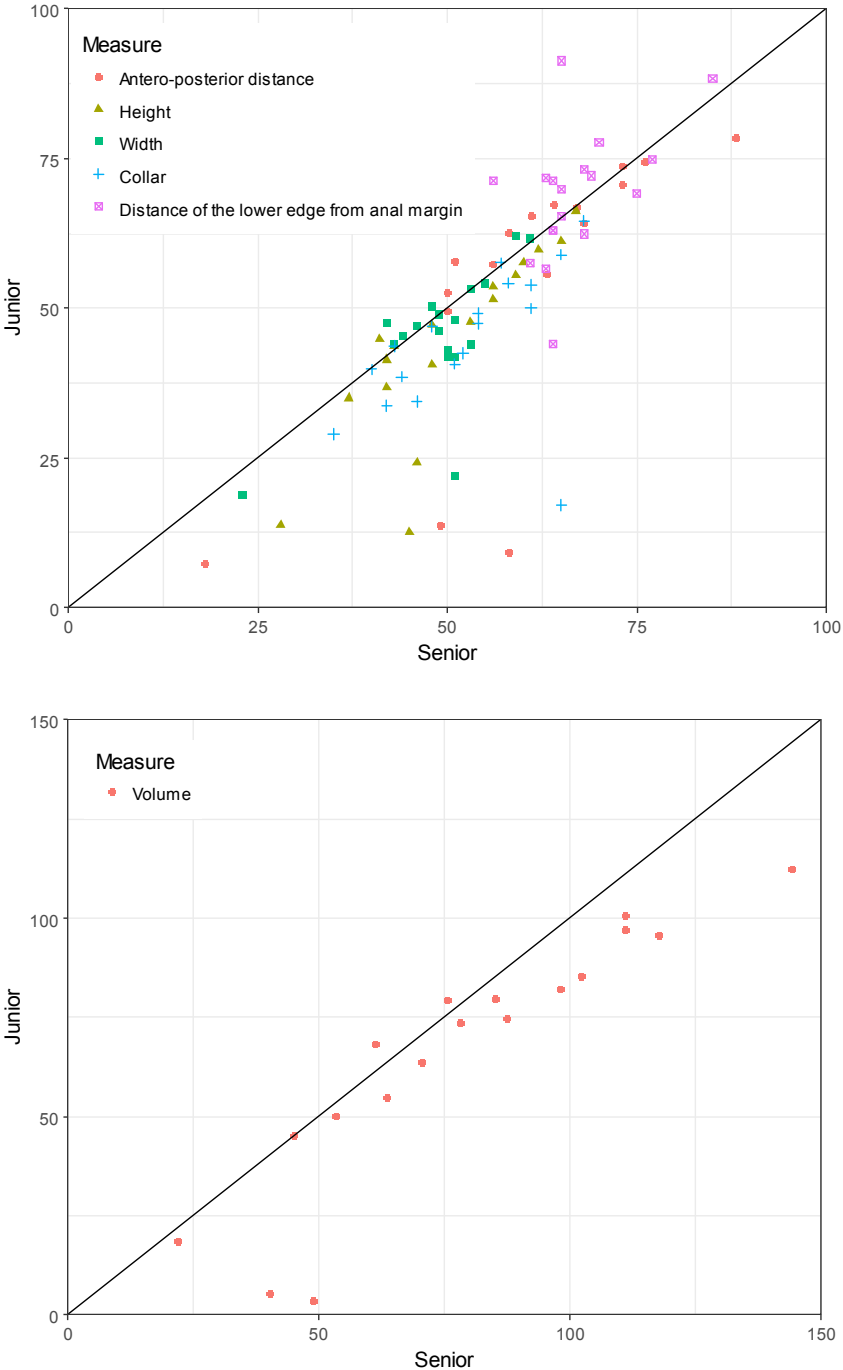


Figure 3: Clouds of dots describing the distances (mm) (a) or the volume (mL) (b) of the PRP evaluated by junior as function of the senior

	N=18	mean \pm SD	median (Q1 ; Q3)*
Volume PRP (mL)		66,2 \pm 31,6	74,27 (51,31 ; 84,7)
Collar (mm)		45 \pm 12	45 (39 ; 54)
Height (mm)		44 \pm 15	46 (38 ; 56)
Antero-posterior diameter (mm)		56 \pm 22	64 (53 ; 71)
Width (mm)		46 \pm 11	47 (43 ; 50)
Distance PRP / anal margin (mm)		69 \pm 11	71 (63 ; 72)

*Q1=1st quartile; Q3=3rd quartile

Table 2: Description of the rectal pouches at MRI

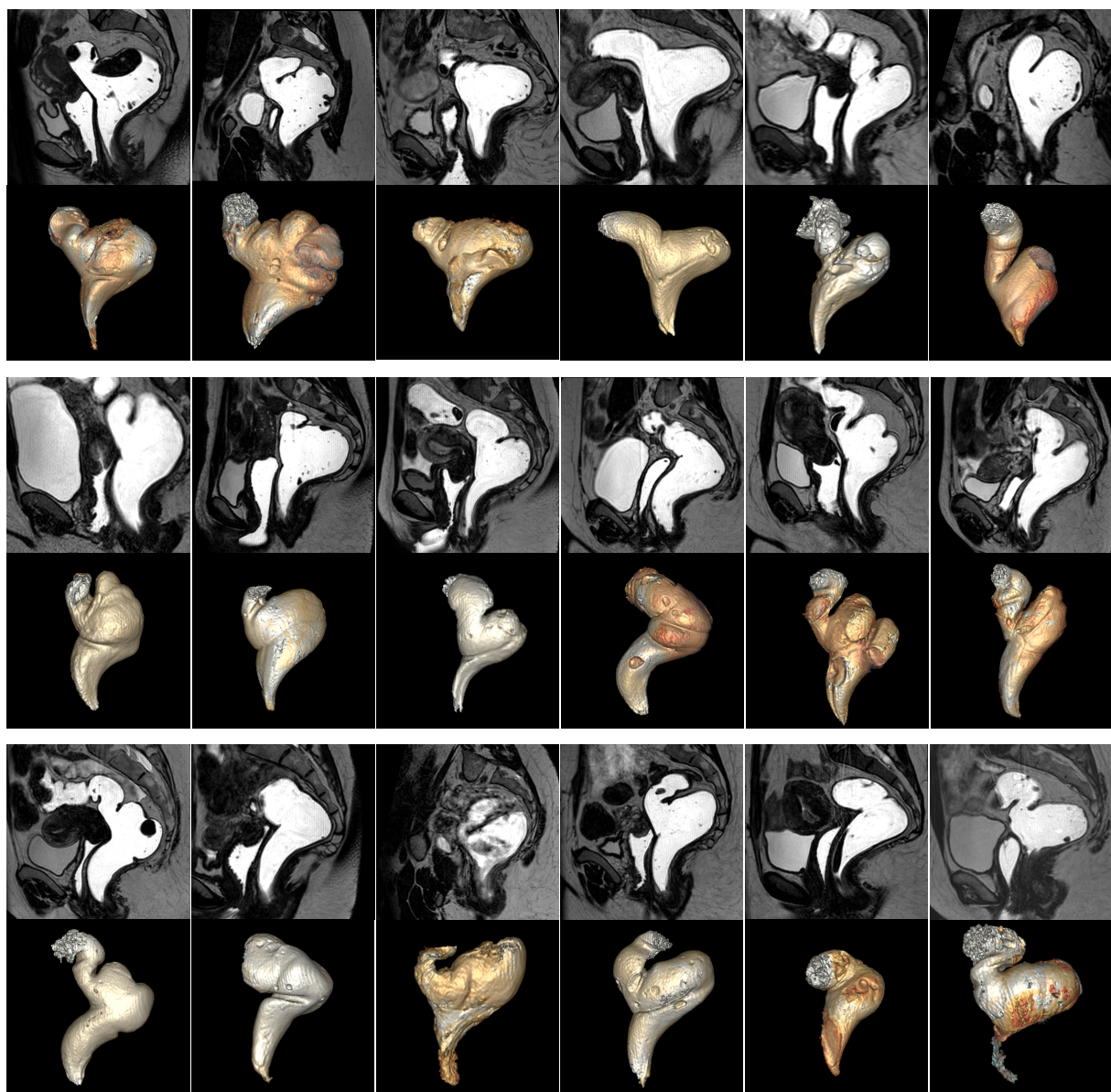


Figure 4: Posterior rectal pouches in sagittal multi-oblique reconstruction and volume rendering

➤ **Digestive symptoms (table 3 and figure 5)**

Before surgery, the mean (\pm SD) GIQLI, Wexner, KESS and Bristol scale were respectively 89,1 (\pm 18,6), 1,4 (\pm 1,6), 14,8 (\pm 6,9) and 2,2 (\pm 1,2). And 1 year after surgery, the mean (\pm SD) assessment of functional digestive outcomes were respectively at 107 (\pm 19,1), 1,8 (\pm 2,5), 11,8 (\pm 6,7) and 2 (\pm 1,2).

The evolution of GIQLI pre-operative and 1 year after surgery was significant with a mean difference off +18 (CI95: 10,6; 29,1), $p < 0,001$. The Supplemental Figure 5 shows that the surgery was not followed by relevant impairment of GIQLI score 1 year after the surgery.

	before surgery (mean \pm SD) N=18	1 year after surgery (mean \pm SD) N=18	mean difference (CI 95)	p
GIQLI score (total value)	89,1\pm18,6	107\pm19,1	18,0 (IC95: 10,6 ; +29,1)	<0,0001
Embarrassed by bowel frequency (GIQLI item 7)	2,7 \pm 1,4	2,9 \pm 1,06		
Trouble with urgent bowel movement (GIQLI item 30)	2,61 \pm 1,03	2,6 \pm 1,14		
Trouble with diarrhea (GIQLI item 31)	2,83 \pm 1,09	3,4 \pm 0,98		
Trouble with constipation (GIQLI item 32)	1,77 \pm 1	2,3 \pm 1,28		
Trouble with blood in stool (GIQLI item 34)	3,33 \pm 1,23	3,9 \pm 0,24		
Trouble with fecal incontinence (GIQLI item 36)	3,88 \pm 0,32	3,6 \pm 0,78		
Wexner score	1,44\pm1,65	1,83\pm2,48	0,4 (IC95: -1,1 ; +2,1)	0,57
gas fecal incontinence (Wexner item1)	1,11 \pm 1,27	1 \pm 1,22		
liquid fecal incontinence (Wexner item2)	0,05 \pm 0,23	0,3 \pm 0,77		
solid fecal incontinence (Wexner item3)	0,05 \pm 0,23	0		
pad wearing because of fecal incontinence (Wexner item4)	0	0		
lifestyle alteration because of fecal incontinence (Wexner item5)	0,22 \pm 0,54	0,4 \pm 0,78		
KESS constipation score (total value)	14,83\pm6,91	11,8\pm6,71	-3,1 (IC95: -7,0 ; +0,9)	0,11
Constipation stool form (Bristol scale1 et 2)	2,22\pm1,17	2,00\pm1,24	-0,2 (IC95: -1,0 ; +0,6)	0,55

Table 3: Evaluation of digestive function before and 1 year after surgery

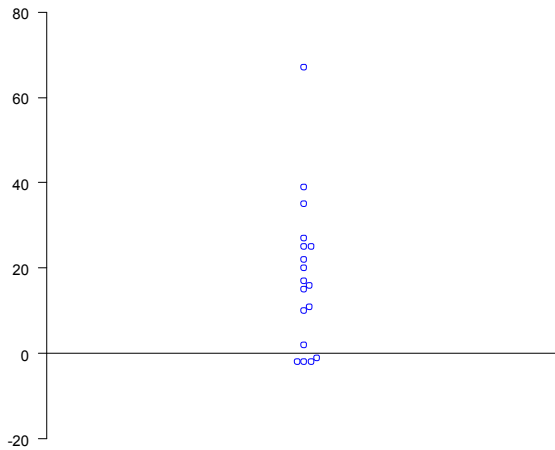


Figure 5: Beeswarm plot of difference of the GIQLI before and 1 year after surgery
Each dot represents a patient. Above the line 0 are patients in whom GIQLI increases. Below the line 0 are patients in whom GIQLI decreases.

➤ **Correlation between PRP volume and digestive symptoms (figure 6)**

We did not find any positive correlation between the volume of the PRP and the GIQLI questionnaire at one year of the surgery ($r = -0,24$ (CI95: $-0,51; 0,69$) $p=0,44$) (fig. 6). Because the first test of the hierarchical test series fails, the following covariates were not tested.

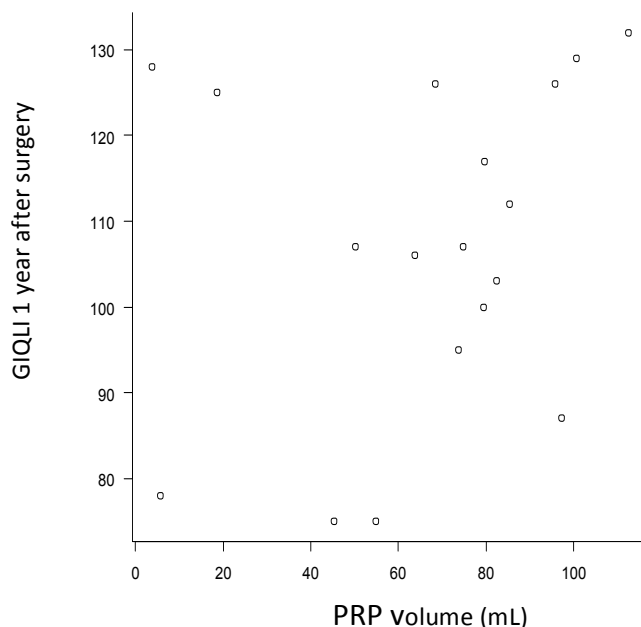


Figure 6: Cloud of dots of GIQLI 1 year after surgery as a function of the volume of the PRP

The cloud of dots of GIQLI as a function of the PRP volume does not show any statistically significant trend.

IV- Discussion

Our study analyzes rectal shape in patients managed by the Rouen technique for large deep endometriosis nodules of low and mid rectum. It reveals that large mid/low rectal disc excision is followed by the occurrence of a posterior rectal pouch, which volume may be noteworthy. However, the volume of this pouch is probably not associated with the quality of postoperative digestive function.

The main weakness of our study is the small size of our cohort. Indeed, Rouen technique has tight indications, as it specifically treats low localizations of rectal endometriosis. Due to small size of our cohort, small differences between patients with either large or small PRP could be not revealed by statistical analysis. However, the spread of dots (fig. 6) suggests that these differences could be not clinically relevant. Although 49 patients had undergone the surgery during the study's period, most of them were not included in our study, either being pregnant at the time of the MRI or living far from the university hospital center.

Assessment of the PRP volume has some weaknesses. As mentioned above, even if all patients had rectal opacification with 180 cc of ultrasound gel, the PRP volume could be minored if gel spread to the sigmoid instead of distending the PRP. Furthermore, this quantity of gel is not use in daily routine. PRP volume was estimated using volume-rendering reconstruction on a T2-weighted 3D sequence. This sequence is not systematically made in daily routine for exploring endometriosis[20]. However, the PRP aspect is well seen on sagittal T2-weighted sequence, and the measurement of its volume has no impact on patient management.

There are several strengths in our study. First, the assessment is carried out by the team which introduced the Rouen technique and MRI were analyzed by a senior radiologist of an expert center in endometriosis, with large experience in this field. Gastro-intestinal function was evaluated by standardized self-questionnaires which data were prospectively recorded.

Disc excision is a procedure used in patients managed for deep endometriosis of the rectum. However postoperative bowel shape and digestive outcomes have not been extensively studied in the literature. For that reason, we believe that our observations warrant to be mentioned, in order to reassure surgeons and radiologists about postoperative findings in patients managed by our procedure.

A PRP was present on all MRI. Indeed, because of the excision of the anterior wall of the rectum, leading to an "excess" of surface of the posterior wall, appearance of the PRP is inevitable. However, the volume of the PRP was not statistically related to the size of the excised disc.

In order to evaluate the correlation of the volume of PRP with a stabilized digestive function, we obtained post-operative digestive assessment 1 year after surgery, and a minimum post-operative MRI delay of 1 year. This MRI post-operative delay could be extended until 6 years in the study, and we do not find any evidence showing that rectum shape is variable as function of the time.

The Rouen technique is a recent surgical approach for rectal endometriosis. Several studies showed it gives good functional outcomes and allows to avoid colorectal resection for large nodule infiltrating the low and mid rectum[8][21][5][9]. The Rouen technique gets out of low anterior rectal resection syndrome[22][23] or stenosis of colorectal anastomosis[24], which can be seen after colorectal resection. Furthermore, in a previous study, none of 42 patients managed by Rouen technique presented anal incontinence, for a mean height of the suture from anal margin as short as 5cm[9].

This study does not bring out positive correlation between the volume of the PRP and postoperative digestive functional outcomes, assessed by the GIQLI score. However, in our study, postoperative GIQLI was significantly improved after surgery, which is concordant with literature results after rectal discoid excision, including by Rouen technique[9][5][10]. The fact that digestive symptoms after surgery are improved, and no correlation was found between the volume of the PRP and post operative symptoms, could suggest that the PRP does not cause significant digestive troubles.

➤ ***Constipation - KESS questionnaire***

The KESS questionnaire results at one year of the surgery show that some patients are still constipated. One may presume that the PRP has a function of derivated reservoir and increases constipation risk. However, constipation is a frequent postoperative symptom, which is also find out after shaving[25] or colorectal resection[26][27]. Furthermore, for patients with severe deep infiltrating endometriosis, constipation is a complex symptom with multifactorial pathophysiology, not always linked to the surgical treatment[27]. Moreover, a lateral pouch also exists after colorectal resection with latero-terminal anastomosis[28]. Therefore, the PRP is not a disadvantage of the disc excision compared to the resection technique.

➤ ***Perspectives***

Further studies, with larger cohorts, are needed in order to demonstrate the absence of the correlation between PRP aspect and postoperative digestive functional outcomes.

As some patients are still constipated after surgery, postoperative dynamic pelvic floor MRI could be study, in order to evaluate if the PRP has a function of “stool reservoir”, leading to constipation. Furthermore, this could allow to analyze how the

PRP behaves when patients perform maneuvers such as squeezing, straining or defecation[29]; there should be no risk of anterior rectocele with this surgical technique.

V- Conclusion

This study is the first to describe MRI appearance of a posterior rectal pouch after disc excision of a deep rectal endometriosis nodule by Rouen technique. No positive correlation was found between postoperative digestive functional symptoms and PRP volume. The significantly improved functional digestive symptoms after surgery could suggest that there is no correlation between the PRP volume and the symptoms; this should be confirmed by other studies with bigger cohorts.

APPENDICES

❖ Appendix 1: AFSr score

I - Lésions péritonéales		
Superficielles	Profondes	
< 1 cm	1	2
1 à 3 cm	2	4
> 3 cm	4	6
2 - Lésions ovariennes		
Ovaire droit	Superficielles	Profondes
< 1 cm	1	4
1 à 3 cm	2	16
> 3 cm	4	20
Ovaire gauche	Superficielles	Profondes
< 1 cm	1	4
1 à 3 cm	2	16
> 3 cm	4	20
3 - Adhérences		
Ovaire droit	Vélamenteuses	Denses
< 1/3	1	4
1/3 à 2/3	2	8
> 2/3	4	16
Ovaire gauche	Vélamenteuses	Denses
< 1/3	1	4
1/3 à 2/3	2	8
> 2/3	4	16
Trompe droite	Vélamenteuses	Denses
< 1/3	1	4*
1/3 à 2/3	2	8*
> 2/3	4	16
Trompe gauche	Vélamenteuses	Denses
< 1/3	1	4*
1/3 à 2/3	2	8*
> 2/3	4	16
* Si le pavillon de la trompe est complètement immobilisé (adhérent sur toute la circonférence), compter 16		
4 - Oblitération du Douglas		
Partielle	4	
Totale	40	
Stade de l'endométriose	degré de sévérité	Score AFS
Stade I	endométriose minime	1 - 5
Stade II	endométriose modérée	6 - 15
Stade III	endométriose moyenne	16 - 40
Stade IV	endométriose sévère	> 41

❖ Appendix 2: GIQLI questionnaire

QUESTIONNAIRE DES TROUBLES DIGESTIFS (GIQLI)

1. **Durant les 15 derniers jours, vous avez eu mal au ventre :**
 toujours la plupart du temps quelques fois rarement jamais
 (0) (1) (2) (3) (4)
2. **Durant les 15 derniers jours, vous avez eu la sensation d'avoir l'estomac gonflé :**
 toujours la plupart du temps quelques fois rarement jamais
 (0) (1) (2) (3) (4)
3. **Durant les 15 derniers jours, vous avez eu la sensation d'avoir beaucoup de gaz dans le ventre :**
 toujours la plupart du temps quelques fois rarement jamais
 (0) (1) (2) (3) (4)
4. **Durant les 15 derniers jours, vous avez été gêné(e) par l'émission de «vents» :**
 toujours la plupart du temps quelques fois rarement jamais
 (0) (1) (2) (3) (4)
5. **Durant les 15 derniers jours, vous avez été gêné(e) par des éructations ou des renvois :**
 toujours la plupart du temps quelques fois rarement jamais
 (0) (1) (2) (3) (4)
6. **Dans les 15 jours qui ont précédé, vous avez été gêné(e) par des bruits de «glouglou» dans le ventre :**
 toujours la plupart du temps quelques fois rarement jamais
 (0) (1) (2) (3) (4)
7. **Durant les 15 derniers jours, vous avez été gêné(e) par des selles fréquentes :**
 toujours la plupart du temps quelques fois rarement jamais
 (0) (1) (2) (3) (4)
8. **Durant les 15 derniers jours, vous avez mangé avec plaisir et appétit:**
 jamais rarement quelques fois la plupart du temps toujours
 (0) (1) (2) (3) (4)
9. **A cause de votre maladie, vous êtes obligé(e) de supprimer certains aliments :**
 de façon de façon un peu un tout petit pas du tout
 très importante peu
 importante

- (0) (1) (2) (3) (4)
- 10. Durant les 15 derniers jours, vous avez été capable de surmonter les problèmes quotidiens :**
- extrêmement mal modérément bien extrêmement bien
(0) (1) (2) (3) (4)
- 11. Durant les 15 derniers jours, combien de fois votre maladie vous a-t-elle rendu(e) triste :**
- toujours la plupart du temps quelques fois rarement jamais
(0) (1) (2) (3) (4)
- 12. Durant les 15 derniers jours, combien de fois avez-vous été anxieux(e) à cause de votre maladie**
- toujours la plupart du temps quelques fois rarement jamais
(0) (1) (2) (3) (4)
- 13. Durant les 15 derniers jours, combien de fois avez-vous ressenti la joie de vivre :**
- jamais rarement quelques fois la plupart du temps toujours
(0) (1) (2) (3) (4)
- 14. Durant les 15 derniers jours, combien de fois avez-vous été frustré(e) à cause de votre maladie :**
- toujours la plupart du temps quelques fois rarement jamais
(0) (1) (2) (3) (4)
- 15. Durant les 15 derniers jours, combien de fois vous êtes-vous senti(e) fatigué(e) :**
- toujours la plupart du temps quelques fois rarement jamais
(0) (1) (2) (3) (4)
- 16. Durant les 15 derniers jours, combien de fois avez-vous été souffrant :**
- toujours la plupart du temps quelques fois rarement jamais
(0) (1) (2) (3) (4)
- 17. Durant la dernière semaine, vous êtes-vous réveillé(e) pendant la nuit ?**
- toutes les nuits 5 ou 6 nuits 3 ou 4 nuits 1 ou 2 nuits jamais
(0) (1) (2) (3) (4)
- 18. Depuis que vous êtes malade, avez-vous été chagriné(e) par les modifications de votre apparence :**
- pour une grande part modérément un peu un tout petit peu pas du tout
(0) (1) (2) (3) (4)
- 19. A quel degré est-ce que la maladie a réduit votre condition physique en général ?**
- énormément beaucoup un peu un tout petit peu pas du tout
(0) (1) (2) (3) (4)

- 20. A cause de votre maladie, vous avez perdu de votre endurance :**
pour une grande part (0) modérément (1) un peu (2) un tout petit peu (3) pas du tout (4)
- 21. De part votre maladie, vous estimez la perte de votre tonus :**
majeure (0) modérée (1) minimale (2) insignifiante (3) nulle, vous êtes en forme (4)
- 22. Durant les 15 derniers jours, combien de fois avez-vous été capable d'accomplir vos activités habituelles (travail, école, ménage, etc)**
jamais (0) rarement (1) quelques fois (2) la plupart du temps (3) toujours (4)
- 23. Durant les 15 derniers jours, vous avez été capable de vaquer à vos loisirs habituels ou d'entreprendre de nouvelles activités :**
jamais (0) rarement (1) quelques fois (2) la plupart du temps (3) toujours (4)
- 24. Durant les 15 derniers jours, avez-vous été incommodé(e) par le traitement médical :**
énormément (0) beaucoup (1) un peu (2) un tout petit peu (3) pas du tout (4)
- 25. Dans quelle mesure votre maladie perturbe-t-elle vos relations avec les autres (famille ou amis)**
pour une très grande part (0) pour une part importante (1) un peu (2) un tout petit peu (3) pas du tout (4)
- 26. Dans quelle mesure votre maladie a-t-elle causé du tort à votre vie sexuelle :**
pour une très grande part (0) pour une part importante (1) un peu (2) un tout petit peu (3) pas du tout (4)
- 27. Durant les 15 derniers jours, combien de fois avez-vous été incommodé(e) par des remontées de liquide ou d'aliments dans la bouche (régurgitations)**
toujours (0) la plupart du temps (1) quelques fois (2) rarement (3) jamais (4)
- 28. Durant les 15 derniers jours, vous êtes-vous senti(e) obligé(e) de diminuer la vitesse avec laquelle vous mangez :**
toujours (0) la plupart du temps (1) quelques fois (2) rarement (3) jamais (4)
- 29. Durant les 15 derniers jours, vous avez eu des problèmes pour avaler**
toujours (0) la plupart du temps (1) quelques fois (2) rarement (3) jamais (4)

30. Durant les 15 derniers jours, vous avez ressenti le besoin urgent d'aller à la selle

toujours	la plupart du temps	quelques fois	rarement	jamais
(0)	(1)	(2)	(3)	(4)

31. Durant les 15 derniers jours, vous avez été incommodé(e) par de la diarrhée :

toujours	la plupart du temps	quelques fois	rarement	jamais
(0)	(1)	(2)	(3)	(4)

32. Durant les 15 derniers jours, vous avez été incommodé(e) par une constipation :

toujours	la plupart du temps	quelques fois	rarement	jamais
(0)	(1)	(2)	(3)	(4)

33. Durant les 15 derniers jours, vous avez été incommodé(e) par une nausée :

toujours	la plupart du temps	quelques fois	rarement	jamais
(0)	(1)	(2)	(3)	(4)

34. Durant les 15 derniers jours, vous avez été inquiété(e) par la présence de sang dans les selles :

toujours	la plupart du temps	quelques fois	rarement	jamais
(0)	(1)	(2)	(3)	(4)

35. Durant les 15 derniers jours, vous avez été incommodé(e) par une brûlure ou une acidité remontant dans la poitrine :

toujours	la plupart du temps	quelques fois	rarement	jamais
(0)	(1)	(2)	(3)	(4)

36. Durant les 15 derniers jours, vous avez été incommodé(e) par une incontinence pour les selles :

toujours	la plupart du temps	quelques fois	rarement	jamais
(0)	(1)	(2)	(3)	(4)

❖ Appendix 3: KESS questionnaire

QUESTIONNAIRE DE CONSTIPATION (KESS)

1. depuis combien de temps êtes-vous constipé(e)?

Entre 0 & 18 mois (0)	Entre 18 mois & 5 ans (1)	Entre 5 & 10 ans (2)	Entre 10 & 20 ans (3)	Plus de 20ans (4)	<input type="checkbox"/>
--------------------------	------------------------------	-------------------------	--------------------------	----------------------	--------------------------

2. utilisez vous des médicaments laxatifs ?

jamais (0)	rare / courte période (1)	Fréquent / utilisation régulière (2)	En continu mais inefficaces (3)	<input type="checkbox"/>
---------------	------------------------------	---	------------------------------------	--------------------------

3. allez vous à la selle (avec ou sans traitement) ?

Au moins 1 fois tous les 2 jours (0)	2 fois par semaine ou moins (1)	Moins d'une fois par semaine (2)	Moins d'une fois toutes les 2 semaines (3)	<input type="checkbox"/>
---	------------------------------------	-------------------------------------	---	--------------------------

4. vous arrive-t-il d'avoir du mal à évacuer?

Jamais ou rarement (0)	De temps en temps (1)	régulièrement (2)	Toujours ou en s'aidant (3)	<input type="checkbox"/>
---------------------------	--------------------------	----------------------	--------------------------------	--------------------------

5. avez vous l'impression d'évacuer incomplètement ?

jamais (0)	rarement (1)	de temps en temps (2)	fréquemment (3)	toujours (4)	<input type="checkbox"/>
---------------	-----------------	--------------------------	--------------------	-----------------	--------------------------

6. avez vous des douleurs de ventre ?

jamais (0)	rarement (1)	de temps en temps (2)	fréquemment (3)	toujours (4)	<input type="checkbox"/>
---------------	-----------------	--------------------------	--------------------	-----------------	--------------------------

7. avez vous des ballonnements de ventre ?

jamais (0)	Uniquement perçus par vous-même (1)	Perçus par vos proches (2)	fréquemment (3)	toujours (4)	<input type="checkbox"/>
---------------	--	-------------------------------	--------------------	-----------------	--------------------------

8. faites vous des lavements, mettez vous des suppositoires ou aidez vous de vos doigts pour évacuer ?

jamais (0)	Lavements et suppositoires occasionnels (1)	Lavements et suppositoires réguliers (2)	Aide digitale occasionnelle (3)	Aide digitale fréquente (4)	<input type="checkbox"/>
---------------	--	---	------------------------------------	--------------------------------	--------------------------

9. combien de temps vous faut il en moyenne pour évacuer ?

Moins de 5 minutes (0)	5 à 10 minutes (1)	10 à 30 minutes (2)	Plus de 30 minutes (3)	<input type="checkbox"/>
---------------------------	-----------------------	------------------------	---------------------------	--------------------------

10. avez vous des défécations difficiles et douloureuses?

jamais (0)	rarement (1)	de temps en temps (2)	fréquemment (3)	toujours (4)	<input type="checkbox"/>
---------------	-----------------	--------------------------	--------------------	-----------------	--------------------------

11. la consistance de vos selles est elle ?

normale ou molle (0)	de temps en temps dure (1)	toujours dure (2)	dure comme des billes (3)	<input type="checkbox"/>
-------------------------	-------------------------------	----------------------	------------------------------	--------------------------

❖ Appendix 4: Wexner scale








WEXNER : Score d'incontinence anale

Ce score évalue l'importance de l'incontinence anale, il varie de 0 à 20, 20 correspondant à une incontinence totale. On lui reproche sa variation trop importante en fonction du transit.

Jorge JM, Wexner SD. Etiology and management of fecal incontinence. Dis Colon Rectum. 1993 Jan;36(1):77-97.

- 1. Vous arrive t'il d'avoir des fuites anales incontrôlées de gaz ?**
(0) jamais (1) Moins d'une fois par mois (2) Moins d'une fois par semaine
(3) Plus d'une fois par semaine (4) Une fois par jour ou plus
- 2. Vous arrive t'il d'avoir des fuites anales incontrôlées de selles liquides ?**
(0) jamais (1) Moins d'une fois par mois (2) Moins d'une fois par semaine
(3) Plus d'une fois par semaine (4) Une fois par jour ou plus
- 3. Vous arrive t'il d'avoir des fuites anales incontrôlées de selles formées ?**
(0) jamais (1) Moins d'une fois par mois (2) Moins d'une fois par semaine
(3) Plus d'une fois par semaine (4) Une fois par jour ou plus
- 4. À cause des fuites anales, devez-vous porter des garnitures ?**
(0) jamais (1) rarement (2) parfois (3) souvent (4) Toujours
- 5. les fuites anales ont-elles un retentissement sur la qualité de votre vie ?**
(0) non (1) légèrement (2) Un peu (3) beaucoup (4) Considérablement
- 6. Les fuites anales ont-elles un retentissement sur votre sexualité ?**
(0) non (1) légèrement (2) Un peu (3) beaucoup (4) Considérablement
- 7. Quel facteur rendez vous responsable de votre incontinence ?**
(0) Chirurgie (1) Accouchements (2) ménopause (3) Autre (4) Aucun identifié
- 8. Prenez-vous des médicaments pour vous constiper ?**
 Oui non
- 9. Quand vous avez envie d'aller à la selle, êtes-vous capable de vous retenir pendant plus de 15 minutes ?**
 Oui non
- 10. Avez-vous des pertes de selles dont vous vous rendez compte après coup ?**
 Oui non
- 11. Avez-vous des suintements de l'anus ?**
 Oui non

❖ Appendix 5: Bristol scale

Echelle de Bristol		
Type 1		Boules dures séparées (scybales), difficiles à expulser
Type 2		Selle moulée mais faite de grumeaux apparents
Type 3		Selle moulée mais craquelée
Type 4		Selle moulée lisse et molle
Type 5		Morceaux solides mais mous, clairement séparés les uns des autres et faciles à expulser
Type 6		Selle pâteuse avec des morceaux solides non distincts
Type 7		Selles liquides

- Les types 1 et 2 indiquent une constipation.
- Les types 3 et 4 sont les selles idéales car ce sont les plus agréables à évacuer.
- Les types 5 à 7 tendent de plus en plus vers la diarrhée.

BIBLIOGRAPHIE

I- Bibliographie de l'introduction

- [1] S. E. Bulun, 'Endometriosis', *N. Engl. J. Med.*, vol. 360, no. 3, pp. 268–279, Jan. 2009.
- [2] A. E. Dastur and P. D. Tank, 'John A Sampson and the origins of Endometriosis', *J. Obstet. Gynaecol. India*, vol. 60, no. 4, pp. 299–300, Aug. 2010.
- [3] A. Bricou, R. E. Batt, and C. Chapron, 'Peritoneal fluid flow influences anatomical distribution of endometriotic lesions: Why Sampson seems to be right', *Eur. J. Obstet. Gynecol. Reprod. Biol.*, vol. 138, no. 2, pp. 127–134, Jun. 2008.
- [4] L. C. Giudice and L. C. Kao, 'Endometriosis', *The Lancet*, vol. 364, no. 9447, pp. 1789–1799, Nov. 2004.
- [5] I. E. Sasson and H. S. Taylor, 'Stem Cells and the Pathogenesis of Endometriosis', *Ann. N. Y. Acad. Sci.*, vol. 1127, pp. 106–115, Apr. 2008.
- [6] A. Darvishzadeh *et al.*, 'Deep pelvic endometriosis: a radiologist's guide to key imaging features with clinical and histopathologic review', *Abdom. Radiol.*, vol. 41, no. 12, pp. 2380–2400, Dec. 2016.
- [7] C. Chapron *et al.*, 'Deeply infiltrating endometriosis: pathogenetic implications of the anatomical distribution', *Hum. Reprod.*, vol. 21, no. 7, pp. 1839–1845, Jul. 2006.
- [8] V. Remorgida, S. Ferrero, E. Fulcheri, N. Ragni, and D. C. Martin, 'Bowel endometriosis: presentation, diagnosis, and treatment', *Obstet. Gynecol. Surv.*, vol. 62, no. 7, pp. 461–470, Jul. 2007.
- [9] G. Roseau, 'Recto-sigmoid endoscopic-ultrasonography in the staging of deep infiltrating endometriosis', *World J. Gastrointest. Endosc.*, vol. 6, no. 11, pp. 525–533, Nov. 2014.
- [10] U. Leone Roberti Maggiore, E. Biscaldi, V. G. Vellone, P. L. Venturini, and S. Ferrero, 'Magnetic resonance enema vs rectal water-contrast transvaginal sonography in diagnosis of rectosigmoid endometriosis: Diagnosis of rectosigmoid endometriosis by MR-e and RWC-TVS', *Ultrasound Obstet. Gynecol.*, vol. 49, no. 4, pp. 524–532, Apr. 2017.
- [11] C. Chapron, 'Deep infiltrating endometriosis: relation between severity of dysmenorrhoea and extent of disease', *Hum. Reprod.*, vol. 18, no. 4, pp. 760–766, Apr. 2003.
- [12] A. Massein *et al.*, 'Imaging of intestinal involvement in endometriosis', *Diagn. Interv. Imaging*, vol. 94, no. 3, pp. 281–291, Mar. 2013.
- [13] D. De Ziegler, B. Borghese, and C. Chapron, 'Endometriosis and infertility: pathophysiology and management', *The Lancet*, vol. 376, no. 9742, pp. 730–738, 2010.
- [14] K. Doh, I. Thiam, S. Ka, C. Dial, and G. Woto-Gaye, 'Endométriose rectale : une cause exceptionnelle d'occlusion intestinale aiguë', *Ann. Pathol.*, vol. 36, no. 6, pp. 412–414, Dec. 2016.
- [15] G. Szendei, Z. Hernádi, N. Dévényi, and Z. Csapó, 'Is there any correlation between stages of endometriosis and severity of chronic pelvic pain? Possibilities of treatment', *Gynecol. Endocrinol.*, vol. 21, no. 2, pp. 93–100, Aug. 2005.
- [16] A. L. Thalluri, S. Knox, and T. Nguyen, 'MRI findings in deep infiltrating endometriosis: A pictorial essay', *J. Med. Imaging Radiat. Oncol.*, Oct. 2017.
- [17] M. Noventa, C. Saccardi, P. Litta, M. Quaranta, D. D'Antona, and S. Gizzo, 'Innovative ultrasound techniques for diagnosis of deep pelvic endometriosis: more confusion or a possible solution to the dilemma?', *Ultrasound Obstet. Gynecol.*, vol. 45, no. 3, pp. 355–356, Mar. 2015.
- [18] M. Noventa *et al.*, 'Ultrasound techniques in the diagnosis of deep pelvic endometriosis: algorithm based on a systematic review and meta-analysis', *Fertil. Steril.*, vol. 104, no. 2, p. 366–383.e2, Aug. 2015.
- [19] R. M. A. Pereira, A. Zanatta, P. H. de Mello Bianchi, L. P. Chamié, M. O. C. Gonçalves, and P. C. Serafini, 'Transvaginal ultrasound after bowel preparation to assist surgical planning for bowel endometriosis resection', *Int. J. Gynecol. Obstet.*, vol. 104, no. 2, p. 161, 2009.
- [20] L. P. Chamié, R. M. A. Pereira, A. Zanatta, and P. C. Serafini, 'Transvaginal US after Bowel

- Preparation for Deeply Infiltrating Endometriosis: Protocol, Imaging Appearances, and Laparoscopic Correlation', *RadioGraphics*, vol. 30, no. 5, pp. 1235–1249, Sep. 2010.
- [21] G. Hudelist, F. Tuttlies, G. Rauter, S. Pucher, and J. Keckstein, 'Can transvaginal sonography predict infiltration depth in patients with deep infiltrating endometriosis of the rectum?', *Hum. Reprod.*, vol. 24, no. 5, pp. 1012–1017, Feb. 2009.
- [22] M. V. Menada, V. Remorgida, L. H. Abbamonte, E. Fulcheri, N. Ragni, and S. Ferrero, 'Transvaginal ultrasonography combined with water-contrast in the rectum in the diagnosis of rectovaginal endometriosis infiltrating the bowel', *Fertil. Steril.*, vol. 89, no. 3, pp. 699–700, Mar. 2008.
- [23] A. Tammaa, N. Fritzer, G. Strunk, A. Krell, H. Salzer, and G. Hudelist, 'Learning curve for the detection of pouch of Douglas obliteration and deep infiltrating endometriosis of the rectum', *Hum. Reprod.*, vol. 29, no. 6, pp. 1199–1204, Jun. 2014.
- [24] M. Bazot, R. Detchev, A. Cortez, P. Amouyal, S. Uzan, and E. Daraï, 'Transvaginal sonography and rectal endoscopic sonography for the assessment of pelvic endometriosis: a preliminary comparison', *Hum. Reprod. Oxf. Engl.*, vol. 18, no. 8, pp. 1686–1692, Aug. 2003.
- [25] M. Bazot *et al.*, 'European society of urogenital radiology (ESUR) guidelines: MR imaging of pelvic endometriosis', *Eur. Radiol.*, vol. 27, no. 7, pp. 2765–2775, Jul. 2017.
- [26] K. Nyangoh Timoh *et al.*, 'Magnetic Resonance Enterography to Assess Multifocal and Multicentric Bowel Endometriosis', *J. Minim. Invasive Gynecol.*, Nov. 2017.
- [27] F. Uyttenhove *et al.*, 'Deep infiltrating endometriosis: Should rectal and vaginal opacification be systematically used in MR imaging?', *Gynécologie Obstétrique Fertil.*, vol. 44, no. 6, pp. 322–328, Jun. 2016.
- [28] A. Coutinho *et al.*, 'MR imaging in deep pelvic endometriosis: a pictorial essay', *Radiogr. Rev. Publ. Radiol. Soc. N. Am. Inc.*, vol. 31, no. 2, pp. 549–567, Apr. 2011.
- [29] L. Rossi *et al.*, 'Can rectal endoscopic sonography be used to predict infiltration depth in patients with deep infiltrating endometriosis of the rectum?', *Ultrasound Obstet. Gynecol.*, vol. 43, no. 3, pp. 322–327, Mar. 2014.
- [30] L. P. Chamié, R. Blasbalg, M. O. C. Gonçalves, F. M. Carvalho, M. S. Abrão, and I. S. de Oliveira, 'Accuracy of magnetic resonance imaging for diagnosis and preoperative assessment of deeply infiltrating endometriosis', *Int. J. Gynecol. Obstet.*, vol. 106, no. 3, pp. 198–201, Sep. 2009.
- [31] J. H. Yoon *et al.*, 'Deep rectosigmoid endometriosis: "mushroom cap" sign on T2-weighted MR imaging', *Abdom. Imaging*, vol. 35, no. 6, pp. 726–731, Dec. 2010.
- [32] N. Faccioli *et al.*, 'Evaluation of colonic involvement in endometriosis: double-contrast barium enema vs. magnetic resonance imaging', *Abdom. Imaging*, vol. 35, no. 4, pp. 414–421, Aug. 2010.
- [33] A. Gutzeit *et al.*, 'Evaluation of the anti-peristaltic effect of glucagon and hyoscine on the small bowel: comparison of intravenous and intramuscular drug administration', *Eur. Radiol.*, vol. 22, no. 6, pp. 1186–1194, Jun. 2012.
- [34] M. Bazot, A. Gasner, C. Lafont, M. Ballester, and E. Daraï, 'Deep pelvic endometriosis: Limited additional diagnostic value of postcontrast in comparison with conventional MR images', *Eur. J. Radiol.*, vol. 80, no. 3, pp. e331–e339, Dec. 2011.
- [35] M. Chassang *et al.*, 'Utility of vaginal and rectal contrast medium in MRI for the detection of deep pelvic endometriosis', *Eur. Radiol.*, vol. 20, no. 4, pp. 1003–1010, Apr. 2010.
- [36] I. Kikuchi, R. Kuwatsuru, K. Yamazaki, J. Kumakiri, Y. Aoki, and S. Takeda, 'Evaluation of the Usefulness of the MRI Jelly Method for Diagnosing Complete Cul-de-Sac Obliteration', *BioMed Res. Int.*, vol. 2014, 2014.
- [37] H. N. al et, 'Endometriosis: contribution of 3.0-T pelvic MR imaging in preoperative assessment--initial results. - PubMed - NCBI'. [Online]. Available: [https://pubmed.ncbi.nlm.nih.gov/pubmed/?term=Hottat+N%2C+Larrousse+C%2C+Anaf+V+et+al+\(2009\)+Endometriosis%3A+contribution+of+3.0-T+pelvic+MR+imaging+in+preoperative+assessment%E2%80%93initial+results](https://pubmed.ncbi.nlm.nih.gov/pubmed/?term=Hottat+N%2C+Larrousse+C%2C+Anaf+V+et+al+(2009)+Endometriosis%3A+contribution+of+3.0-T+pelvic+MR+imaging+in+preoperative+assessment%E2%80%93initial+results). [Accessed: 29-Nov-2017].
- [38] V. Fiaschetti *et al.*, 'Deeply infiltrating endometriosis: Evaluation of retro-cervical space on MRI after vaginal opacification', *Eur. J. Radiol.*, vol. 81, no. 11, pp. 3638–3645, Nov. 2012.

- [39] H. Takeuchi *et al.*, 'A novel technique using magnetic resonance imaging jelly for evaluation of rectovaginal endometriosis', *Fertil. Steril.*, vol. 83, no. 2, pp. 442–447, Feb. 2005.
- [40] M. Bazot, A. Gasner, M. Ballester, and E. Daraï, 'Value of thin-section oblique axial T2-weighted magnetic resonance images to assess uterosacral ligament endometriosis', *Hum. Reprod. Oxf. Engl.*, vol. 26, no. 2, pp. 346–353, Feb. 2011.
- [41] M. Bazot, A. Stivalet, E. Daraï, C. Coudray, I. Thomassin-Naggara, and E. Poncelet, 'Comparison of 3D and 2D FSE T2-weighted MRI in the diagnosis of deep pelvic endometriosis: Preliminary results', *Clin. Radiol.*, vol. 68, no. 1, pp. 47–54, Jan. 2013.
- [42] P. Rousset *et al.*, 'Bowel endometriosis: preoperative diagnostic accuracy of 3.0-T MR enterography—initial results', *Radiology*, vol. 273, no. 1, pp. 117–124, 2014.
- [43] A. Scardapane *et al.*, 'Diagnosis of colorectal endometriosis: contribution of contrast enhanced MR-colonography', *Eur. Radiol.*, vol. 21, no. 7, pp. 1553–1563, Jul. 2011.
- [44] A. Scardapane *et al.*, 'Magnetic Resonance Colonography May Predict the Need for Bowel Resection in Colorectal Endometriosis', *BioMed Res. Int.*, vol. 2017, 2017.
- [45] M. Koplay *et al.*, 'Magnetic resonance enterography with oral mannitol solution: Diagnostic efficacy and image quality in Crohn disease', *Diagn. Interv. Imaging*, Jul. 2017.
- [46] Y. Li and K. Hauenstein, 'New Imaging Techniques in the Diagnosis of Inflammatory Bowel Diseases', *Visc. Med.*, vol. 31, no. 4, pp. 227–234, 2015.
- [47] I. Koutoukos, A. Langebrenne, V. Young, and E. Qvigstad, 'Imaging of endometriosis with computerized tomography colonography', *Fertil. Steril.*, vol. 95, no. 1, pp. 259–260, Jan. 2011.
- [48] S.-Y. Jeong, D.-J. Chung, D. Myung Yeo, Y.-T. Lim, S.-T. Hahn, and J.-M. Lee, 'The usefulness of computed tomographic colonography for evaluation of deep infiltrating endometriosis: comparison with magnetic resonance imaging', *J. Comput. Assist. Tomogr.*, vol. 37, no. 5, pp. 809–814, Oct. 2013.
- [49] H. Roman *et al.*, 'Computed tomography-based virtual colonoscopy in the assessment of bowel endometriosis: The surgeon's point of view', *Gynécologie Obstétrique Fertil.*, vol. 44, no. 1, pp. 3–10, Jan. 2016.
- [50] M. Vassilieff *et al.*, 'Coloscaner à l'air avec coloscopie virtuelle : arguments dans le choix du traitement chirurgical des endométrioses colorectales', *Gynécologie Obstétrique Fertil.*, vol. 39, no. 6, pp. 339–345, Jun. 2011.
- [51] E. Biscaldi, S. Ferrero, V. Remorgida, and G. A. Rollandi, 'Bowel endometriosis: CT-enteroclysis', *Abdom. Imaging*, vol. 32, no. 4, pp. 441–450, Sep. 2007.
- [52] P. Scalise, A. Mantarro, F. Pancrazi, and E. Neri, 'Computed tomography colonography for the practicing radiologist: A review of current recommendations on methodology and clinical indications', *World J. Radiol.*, vol. 8, no. 5, pp. 472–483, May 2016.
- [53] E. Biscaldi, S. Ferrero, E. Fulcheri, N. Ragni, V. Remorgida, and G. A. Rollandi, 'Multislice CT enteroclysis in the diagnosis of bowel endometriosis', *Eur. Radiol.*, vol. 17, no. 1, pp. 211–219, Jan. 2007.
- [54] S. Iosca *et al.*, 'Multislice computed tomography with colon water distension (MSCT-c) in the study of intestinal and ureteral endometriosis', *Clin. Imaging*, vol. 37, no. 6, pp. 1061–1068, Dec. 2013.
- [55] M. Bazot, C. Bornier, G. Dubernard, G. Roseau, A. Cortez, and E. Daraï, 'Accuracy of magnetic resonance imaging and rectal endoscopic sonography for the prediction of location of deep pelvic endometriosis', *Hum. Reprod.*, vol. 22, no. 5, pp. 1457–1463, May 2007.
- [56] V. Anaf *et al.*, 'Sigmoid endometriosis and ovarian stimulation', *Hum. Reprod. Oxf. Engl.*, vol. 15, no. 4, pp. 790–794, Apr. 2000.
- [57] A. Setúbal, Z. Sidiropoulou, M. Torgal, E. Casal, C. Lourenço, and P. Koninckx, 'Bowel complications of deep endometriosis during pregnancy or in vitro fertilization', *Fertil. Steril.*, vol. 101, no. 2, pp. 442–446, Feb. 2014.
- [58] M. J. H. de Jong, V. Mijatovic, J. H. T. M. van Waesberghe, M. A. Cuesta, and P. G. A. Hompes, 'Surgical outcome and long-term follow-up after segmental colorectal resection in women with a complete obstruction of the rectosigmoid due to endometriosis', *Dig. Surg.*, vol. 26, no. 1, pp. 50–55, 2009.
- [59] E. Biscaldi, S. Ferrero, U. L. R. Maggiore, V. Remorgida, P. L. Venturini, and G. A. Rollandi,

- 'Multidetector computerized tomography enema versus magnetic resonance enema in the diagnosis of rectosigmoid endometriosis', *Eur. J. Radiol.*, vol. 83, no. 2, pp. 261–267, Feb. 2014.
- [60] V. Nisenblat, P. M. Bossuyt, C. Farquhar, N. Johnson, and M. L. Hull, 'Imaging modalities for the non-invasive diagnosis of endometriosis', in *Cochrane Database of Systematic Reviews*, John Wiley & Sons, Ltd, 2016.
- [61] J. van der Wat and M. D. Kaplan, 'Modified virtual colonoscopy: A noninvasive technique for the diagnosis of rectovaginal septum and deep infiltrating pelvic endometriosis', *J. Minim. Invasive Gynecol.*, vol. 14, no. 5, pp. 638–643, Sep. 2007.
- [62] H. Roman, K. Kouteich, A. Gromez, P. Hochain, B. Resch, and L. Marpeau, 'Endorectal ultrasound accuracy in the diagnosis of rectal endometriosis infiltration depth', *Fertil. Steril.*, vol. 90, no. 4, pp. 1008–1013, Oct. 2008.
- [63] A. Kim *et al.*, 'Magnetic Resonance Imaging Compared with Rectal Endoscopic Sonography for the Prediction of Infiltration Depth in Colorectal Endometriosis', *J. Minim. Invasive Gynecol.*, vol. 24, no. 7, pp. 1218–1226, Nov. 2017.
- [64] M. Bazot, P. Malzy, A. Cortez, G. Roseau, P. Amouyal, and E. Daraï, 'Accuracy of transvaginal sonography and rectal endoscopic sonography in the diagnosis of deep infiltrating endometriosis', *Ultrasound Obstet. Gynecol.*, vol. 30, no. 7, pp. 994–1001, Dec. 2007.
- [65] A. Yazdani, 'Surgery or in vitro fertilization: The simplicity of this question belies its complexity', *Aust. N. Z. J. Obstet. Gynaecol.*, vol. 57, no. 6, pp. 676–678, Dec. 2017.
- [66] P. Vercellini, L. Buggio, and E. Somigliana, 'Role of medical therapy in the management of deep rectovaginal endometriosis', *Fertil. Steril.*, vol. 108, no. 6, pp. 913–930, Dec. 2017.
- [67] O. Donnez and H. Roman, 'Choosing the right surgical technique for deep endometriosis: shaving, disc excision, or bowel resection?', *Fertil. Steril.*, vol. 108, no. 6, pp. 931–942, Dec. 2017.
- [68] B. Darwish and H. Roman, 'Surgical treatment of deep infiltrating rectal endometriosis: in favor of less aggressive surgery', *Am. J. Obstet. Gynecol.*, vol. 215, no. 2, pp. 195–200, Aug. 2016.
- [69] X. Zhu, L. Chen, X. Deng, S. Xiao, M. Ye, and M. Xue, 'A comparison between high-intensity focused ultrasound and surgical treatment for the management of abdominal wall endometriosis', *BJOG Int. J. Obstet. Gynaecol.*, vol. 124 Suppl 3, pp. 53–58, Aug. 2017.

II- Bibliographie de l'article

- [1] B. Darwish and H. Roman, 'Surgical treatment of deep infiltrating rectal endometriosis: in favor of less aggressive surgery', *Am. J. Obstet. Gynecol.*, vol. 215, no. 2, pp. 195–200, Aug. 2016.
- [2] L. Minelli *et al.*, 'Laparoscopic colorectal resection for bowel endometriosis: feasibility, complications, and clinical outcome', *Arch. Surg.*, vol. 144, no. 3, pp. 234–239, 2009.
- [3] J. Donnez and J. Squifflet, 'Complications, pregnancy and recurrence in a prospective series of 500 patients operated on by the shaving technique for deep rectovaginal endometriotic nodules', *Hum. Reprod.*, vol. 25, no. 8, pp. 1949–1958, Aug. 2010.
- [4] N. S. Moawad, R. Guido, R. Ramanathan, S. Mansuria, and T. Lee, 'Comparison of Laparoscopic Anterior Discoid Resection and Laparoscopic Low Anterior Resection of Deep Infiltrating Rectosigmoid Endometriosis', *JSLs*, vol. 15, no. 3, pp. 331–338, 2011.
- [5] H. Roman *et al.*, 'Full-Thickness Disc Excision in Deep Endometriotic Nodules of the Rectum: A Prospective Cohort', *Dis. Colon Rectum*, vol. 58, no. 10, pp. 957–966, Oct. 2015.
- [6] A. Zanatta, J. S. Sousa, R. L. Machado, and P. A. Polcheira, 'Laparoscopic Discoid Anterior Rectal Excision with the Circular Stapler for Rectosigmoid Endometriosis, Performed by the Gynecologic Surgeon', *J. Minim. Invasive Gynecol.*, vol. 22, no. 1, pp. 8–9, Jan. 2015.
- [7] R. M. A. Pereira *et al.*, 'Use of circular stapler for laparoscopic excision of rectosigmoid anterior wall endometriosis', *Surg. Technol. Int.*, vol. 17, pp. 181–186, 2008.
- [8] V. Bridoux *et al.*, 'Combined transanal and laparoscopic approach for the treatment of deep endometriosis infiltrating the rectum', *Hum. Reprod.*, vol. 27, no. 2, pp. 418–426, Feb. 2012.
- [9] H. Roman *et al.*, 'Functional outcomes after disc excision in deep endometriosis of the rectum using transanal staplers: a series of 111 consecutive patients', *Fertil. Steril.*, vol. 107, no. 4, p. 977–986.e2, Apr. 2017.
- [10] H. Roman and J. J. Tuech, 'Laparoscopic and transanal excision of large lower- and mid-rectal deep endometriotic nodules: the Rouen technique', *Fertil. Steril.*, vol. 102, no. 2, p. e7, Aug. 2014.
- [11] H. Roman and J.-J. Tuech, 'New disc excision procedure for low and mid rectal endometriosis nodules using combined transanal and laparoscopic approach', *Colorectal Dis.*, vol. 16, no. 7, pp. 0253–0256, Jul. 2014.
- [12] H. Roman, C. Abo, E. Huet, and J.-J. Tuech, 'Deep shaving and transanal disc excision in large endometriosis of mid and lower rectum: the Rouen technique', *Surg. Endosc.*, vol. 30, no. 6, pp. 2626–2627, Jun. 2016.
- [13] J. A. Rock, 'The revised American Fertility Society classification of endometriosis: reproducibility of scoring. ZOLADEX Endometriosis Study Group', *Fertil. Steril.*, vol. 63, no. 5, pp. 1108–1110, May 1995.
- [14] E. Masson, 'Validation of the French version of the Fecal Incontinence Quality-of-Life (FIQL) scale', *EM-Consulte*. [Online]. Available: <http://www.em-consulte.com/article/99993/alertePM>. [Accessed: 24-Apr-2017].
- [15] C. H. Knowles, S. M. Scott, P. E. Legg, M. E. Allison, and P. J. Lunniss, 'Level of classification performance of KESS (symptom scoring system for constipation) validated in a prospective series of 105 patients', *Dis. Colon Rectum*, vol. 45, no. 6, pp. 842–843, Jun. 2002.
- [16] J. M. N. Jorge and S. D. Wexner, 'Etiology and management of fecal incontinence', *Dis. Colon Rectum*, vol. 36, no. 1, pp. 77–97, 1993.
- [17] S. J. Lewis and K. W. Heaton, 'Stool Form Scale as a Useful Guide to Intestinal Transit Time', *Scand. J. Gastroenterol.*, vol. 32, no. 9, pp. 920–924, Jan. 1997.
- [18] 'Efron87Better Bootstrap Confidence Intervals.pdf'.
- [19] J.-C. Millochau *et al.*, 'Multiple Nodule Removal by Disc Excision and Segmental Resection in Multifocal Colorectal Endometriosis', *J. Minim. Invasive Gynecol.*, Sep. 2017.
- [20] M. Bazot, A. Stivalet, E. Daraï, C. Coudray, I. Thomassin-Naggara, and E. Poncelet, 'Comparison of 3D and 2D FSE T2-weighted MRI in the diagnosis of deep pelvic endometriosis:

Preliminary results', *Clin. Radiol.*, vol. 68, no. 1, pp. 47–54, Jan. 2013.

[21] F. Fanfani *et al.*, 'Discoid or segmental rectosigmoid resection for deep infiltrating endometriosis: a case-control study', *Fertil. Steril.*, vol. 94, no. 2, pp. 444–449, Jul. 2010.

[22] K. J. Emmertsen and S. Laurberg, 'Low anterior resection syndrome score: development and validation of a symptom-based scoring system for bowel dysfunction after low anterior resection for rectal cancer', *Ann. Surg.*, vol. 255, no. 5, pp. 922–928, May 2012.

[23] W. Y. Lee, T. Takahashi, T. Pappas, C. R. Mantyh, and K. A. Ludwig, 'Surgical autonomic denervation results in altered colonic motility: an explanation for low anterior resection syndrome?', *Surgery*, vol. 143, no. 6, pp. 778–783, Jun. 2008.

[24] G. D. Maytham, H. M. Dowson, B. Levy, A. Kent, and T. A. Rockall, 'Laparoscopic excision of rectovaginal endometriosis: report of a prospective study and review of the literature: Laparoscopic excision of rectovaginal endometriosis', *Colorectal Dis.*, vol. 12, no. 11, pp. 1105–1112, Nov. 2010.

[25] H. Roman *et al.*, 'Rectal shaving for deep endometriosis infiltrating the rectum: a 5-year continuous retrospective series', *Fertil. Steril.*, vol. 106, no. 6, p. 1438–1445.e2, Nov. 2016.

[26] H. Roman *et al.*, 'Bowel dysfunction before and after surgery for endometriosis', *Am. J. Obstet. Gynecol.*, vol. 209, no. 6, pp. 524–530, Dec. 2013.

[27] H. Roman *et al.*, 'Conservative surgery versus colorectal resection in deep endometriosis infiltrating the rectum: a randomized trial', *Hum. Reprod. Oxf. Engl.*, in press.

[28] V. Marković, I. Dimitrijević, G. Barišić, and Z. Krivokapić, 'Comparison of functional outcome of colonic J-pouch and latero-terminal anastomosis in low anterior resection for rectal cancer', *Srp. Arh. Celok. Lek.*, vol. 143, no. 3–4, pp. 158–161, Apr. 2015.

[29] S. Alapati and K. Jambhekar, 'Dynamic Magnetic Resonance Imaging of the Pelvic Floor', *Semin. Ultrasound. CT MR*, vol. 38, no. 3, pp. 188–199, Jun. 2017.

RÉSUMÉ

Objectif: À notre connaissance, la forme du rectum en IRM après exérèse discoïde du bas et du moyen rectum n'a jamais été décrite dans la littérature. Le but de notre étude est de décrire l'aspect IRM de la poche rectale postérieure (PRP) après exérèse discoïde d'un nodule rectal d'endométriose profonde selon la technique rouennaise, et d'évaluer le retentissement fonctionnel digestif de cette PRP.

Matériels et méthodes: Nous avons réalisé une étude observationnelle rétrospective unicentrique au Centre Hospitalier Universitaire de Rouen (France). Nous avons passé en revue toutes les IRM pelviennes réalisées dans le centre de l'étude au moins un an après exérèse discoïde d'un nodule rectal d'endométriose profonde selon la technique rouennaise, chez les patientes appartenant à la cohorte CIRENDO. La PRP était mesurée dans les 3 plans de l'espace et son volume était estimé sur une séquence 3D pondérée T2 après opacification du rectum par 180cc de gel échographique. Les réponses aux questionnaires digestifs standardisés (GIQLI, KESS, Wexner et Bristol) réalisés avant et à un an de la chirurgie, ainsi que les données intra-opératoires ont été analysées. Nous avons recherché une corrélation entre le volume de la PRP et les symptômes digestifs post-opératoires. Nous avons comparé les réponses aux questionnaires digestifs réalisés avant et à un an de la chirurgie.

Résultats: 18 patientes opérées selon la technique rouennaise de juin 2009 à octobre 2016 ont été incluses dans l'étude. Toutes les patientes présentaient une PRP sur l'IRM post-opératoire. Le volume moyen de la PRP (\pm SD) était de 66 ml (\pm 32). Le diamètre antéro-postérieur moyen, la hauteur et la largeur moyennes de la PRP étaient respectivement de 56 mm (\pm 22), 44 mm (\pm 15) et 46 mm (\pm 11). Nous n'avons pas mis en évidence de corrélation entre le volume de la PRP et les résultats du questionnaire GIQLI à un an de la chirurgie ($r = -0,24$ (IC95: -0,51 ; 0,69), $p=0,44$). Il y avait une élévation significative des résultats du GIQLI à un an de la chirurgie par rapport à ceux obtenus avant la chirurgie, avec une différence moyenne de +18 (IC95: 10,6; 29,1), $p < 0,001$. Cela suggère que le volume de la PRP n'a pas d'impact sur les symptômes digestifs post-opératoires.

Conclusion: Cette étude décrit pour la première fois l'aspect IRM du rectum après exérèse discoïde d'un nodule rectal d'endométriose profonde selon la technique rouennaise. L'exérèse discoïde élargie du bas et du moyen rectum entraîne l'apparition d'une poche rectale postérieure. Nous n'avons pas mis en évidence de relation entre le volume de cette poche et les symptômes digestifs post-opératoires.

Mots clés: Endométriose rectale, exérèse discoïde du rectum, IRM pelvienne, Poche rectale postérieure