



HAL
open science

Endocouronne : état actuel

Mylène Chaintreuil

► **To cite this version:**

| Mylène Chaintreuil. Endocouronne : état actuel . Chirurgie. 2017. <dumas-01709706>

HAL Id: dumas-01709706

<https://dumas.ccsd.cnrs.fr/dumas-01709706v1>

Submitted on 15 Feb 2018

HAL is a multi-disciplinary open access archive for the deposit and dissemination of scientific research documents, whether they are published or not. The documents may come from teaching and research institutions in France or abroad, or from public or private research centers.

L'archive ouverte pluridisciplinaire **HAL**, est destinée au dépôt et à la diffusion de documents scientifiques de niveau recherche, publiés ou non, émanant des établissements d'enseignement et de recherche français ou étrangers, des laboratoires publics ou privés.



Distributed under a Creative Commons CC BY-NC-ND 4.0 - Attribution - Non-commercial use - No Derivative Works - International License

Endocouronne : Etat actuel

THESE

Présentée et publiquement soutenue devant la
Faculté d'Odontologie de Marseille
(Doyen : Monsieur le Professeur Jacques DEJOU)

Aix Marseille Université
(Président : Monsieur le Professeur Yvon BERLAND)

Le 19 décembre 2017

par

CHAINTREUIL Mylène
née le 23 Novembre 1992
à Beaumont

Pour obtenir le Diplôme d'Etat de Docteur en Chirurgie Dentaire

EXAMINATEURS DE LA THESE :

Président	: Monsieur le Professeur	F. BUKIET
Asseseurs	: Monsieur le Docteur	C. PIGNOLY
	Madame le Docteur	E. TERRER
	<u>Monsieur le Docteur</u>	<u>B. BALLESTER</u>

Endocouronne : Etat actuel

THESE

Présentée et publiquement soutenue devant la

Faculté d'Odontologie de Marseille
(Doyen : Monsieur le Professeur Jacques DEJOU)

Aix Marseille Université
(Président : Monsieur le Professeur Yvon BERLAND)

Le 19 décembre 2017

par

CHAINTREUIL Mylène
née le 23 Novembre 1992
à Beaumont

Pour obtenir le Diplôme d'Etat de Docteur en Chirurgie Dentaire

EXAMINATEURS DE LA THESE :

Président	: Monsieur le Professeur	F. BUKIET
Assesseurs	: Monsieur le Docteur	C. PIGNOLY
	Madame le Docteur	E. TERRER
	<u>Monsieur le Docteur</u>	<u>B. BALLESTER</u>

ADMINISTRATION

(mise à jour décembre 2017)

DOYENS HONORAIRES	Professeur	R. SANGIUOLO
	Professeur	H. ZATTARA
	Professeur	A. SALVADORI
DOYEN	Professeur	J. DEJOU
VICE – DOYEN CHARGÉ DES ENSEIGNEMENTS DIRECTEUR DU DÉPARTEMENT DE FORMATION INITIALE	Professeur	J.D. ORTHLIEB
VICE – DOYEN CHARGÉ DE LA RECHERCHE DIRECTEUR DU DÉPARTEMENT DE LA RECHERCHE DIRECTEUR DU DÉPARTEMENT DE FORMATION CONTINUE	Professeur	C. TARDIEU
	Professeur	V. MONNET-CORTI
CHARGÉS DE MISSION	Professeur	F. BUKIET
	Professeur	A. RASKIN
RESPONSABLE DES SERVICES ADMINISTRATIFS	Madame	C. BONNARD
PROFESSEUR ÉMÉRITE	Professeur	O. HUE

LISTE DES ENSEIGNANTS

56^{ème} SECTION : DEVELOPPEMENT, CROISSANCE ET PREVENTION

56.01 ODONTOLOGIE PÉDIATRIQUE ET ORTHOPÉDIE DENTO-FACIALE

ODONTOLOGIE PÉDIATRIQUE

Professeur	C. TARDIEU *	Assistant	I. BLANCHET
Maître de Conférences	D. BANDON	Assistant	V. MAGNAN
Maître de Conférences	A. CHAFAIE		
Maître de Conférences associé	A. CAMOIN		

ORTHOPÉDIE DENTO-FACIALE

Maître de Conférences	J. BOHAR	Assistant	M. BARBERO
Maître de Conférences	E. ERARD	Assistant	I. CAMBON
Maître de Conférences	J. GAUBERT	Assistant	L. LEVY
Maître de Conférences	M. LE GALL *	Assistant	R. MATTERA
Maître de Conférences	C. PHILIP-ALLIEZ	Assistant	C. MITTLER
		Assistant	A. PATRIS-CHARRUET

56.02 PRÉVENTION - ÉPIDÉMIOLOGIE - ÉCONOMIE DE LA SANTÉ - ODONTOLOGIE LÉGALE

Professeur	B. FOTI *	Assistant	J. SCIBILIA
Maître de Conférences	D. TARDIVO		

57^{ème} SECTION : CHIRURGIE ORALE ; PARODONTOLOGIE ; BIOLOGIE ORALE

57.01 CHIRURGIE ORALE ; PARODONTOLOGIE ; BIOLOGIE ORALE

PARODONTOLOGIE

Professeur	V. MONNET-CORTI *	Assistant	A. BOYER
		Assistant	C. DUMAS
		Assistant	V. MOLL
		Assistant	A. MOREAU

CHIRURGIE BUCCALE – PATHOLOGIE ET THÉRAPEUTIQUE - ANESTHÉSIOLOGIE – RÉANIMATION

Maître de Conférences	D. BELLONI	Assistant	E. QUINQUE
Maître de Conférences	J. H. CATHERINE *		
Maître de Conférences	P. ROCHE-POGGI		
Maître de Conférences associé	F. CAMPANA		

BIOLOGIE ORALE

Maître de Conférences	P. LAURENT	Assistant	C. LE FOURNIS
-----------------------	------------	-----------	---------------

65^{ème} SECTION : BIOLOGIE CELLULAIRE

Professeur	I. ABOUT *	(Responsable de la Biologie orale)	
------------	------------	------------------------------------	--

58^{ème} SECTION : REHABILITATION ORALE

58.01 RESTAURATRICE, ENDODONTIE, PROTHESES, FONCTION-DYSFONTION, IMAGERIE, BIOMATÉRIAUX

ODONTOLOGIE CONSERVATRICE, ENDODONTIE

Professeur	F. BUKIET *	Assistant	B. BALLESTER
Professeur	H. TASSERY	Assistant	H. DE BELENET
Maître de Conférences	G. ABOUDHARAM	Assistant	A. FONTES
Maître de Conférences	C. PIGNOLY	Assistant	M. GLIKPO
Maître de Conférences	L. POMMEL	Assistant	S. MANSOUR
Maître de Conférences	E. TERRER	Assistant	L. ROLLET
Maître de Conférences associé	M. GUIVARC'H		

PROTHÈSE

Professeur	M. RUQUET *	Assistant	M. DODDS
Maître de Conférences	G. LABORDE	Assistant	N. CHAUDESAYGUES
Maître de Conférences	M. LAURENT	Assistant	A. FERDANI
Maître de Conférences	B.E. PRECKEL	Assistant	C. MENSE
Maître de Conférences	G. STEPHAN	Assistant	C. NIBOYET
Maître de Conférences	P. TAVITIAN	Assistant	A. REPETTO
Maître de Conférences	A. TOSELLO	Assistant	A. SETTE
Maître de Conférences associé	R. LAN		
Maître de Conférences associé	G. MAILLE		

SCIENCES ANATOMIQUES ET PHYSIOLOGIQUES OCCLUSODONTOLOGIE, BIOMATÉRIAUX, BIOPHYSIQUE, RADIOLOGIE

Professeur	J. DEJOU	Assistant	M. JEANY
Professeur	J. D. ORTHLIEB *		
Professeur	A. RASKIN		
Maître de Conférences	A. GIRAUDEAU		
Maître de Conférences	B. JACQUOT		
Maître de Conférences	J. P. RÉ		
Maître de Conférences associé	T. GIRAUD		

A notre Président du Jury,

Monsieur le Professeur Frédéric BUKIET,

Merci d'avoir accepté de présider ce Jury.

Nous nous souviendrons de vos qualités de pédagogue.

Votre disponibilité nous a énormément apporté tout au long de nos études.

Nous avons su apprécier la rigueur et les exigences dont vous faites preuve.

Puissiez-vous trouver ici l'expression de notre profond respect.

A notre directeur de Thèse,

Monsieur le Docteur Benoît BALLESTER,

Vous nous avez fait l'honneur de diriger ce travail.

Trouvez ici notre sincère reconnaissance et notre admiration pour votre implication personnelle.

Votre perfectionnisme et votre patience nous ont permis de réaliser ce travail.

Nous nous souviendrons de votre très grande gentillesse.

A Monsieur le Docteur Christian PIGNOLY,

Merci de nous faire l'honneur de siéger au sein de ce Jury.

Recevez ici l'expression de nos sincères remerciements.

Nous nous souviendrons de votre bonne humeur et de vos qualités humaines reconnues par tous.

Qu'il soit permis de vous exprimer ici toute notre gratitude.

A Madame le Docteur Elodie TERRER,

Vous nous faites l'honneur de participer à ce Jury de thèse.

Veillez trouver ici le témoignage de notre reconnaissance pour votre gentillesse et votre qualité d'enseignement dispensé tout au long de nos études.

Veillez trouver ici l'expression de notre profond respect.

Sommaire

I.	Introduction.....	1
II.	Restauration de la dent dépulpée : vers de nouveaux paradigmes	2
1.	Biomécanique de la dent dépulpée : est-elle plus fragile ?.....	2
2.	Restauration corono-radicaire RCR.....	4
3.	L'effet de cerclage	6
4.	Le recouvrement cuspidien	7
III.	Endocouronnes	8
1.	Définition.....	8
2.	Avantages	8
3.	Les matériaux.....	9
3.1.	Métal	9
3.2.	Composite	9
3.3.	Céramiques	9
3.4.	Les matériaux hybrides	10
4.	Critères décisionnels.....	12
5.	Préparation.....	14
5.1.	La préparation occlusale	14
5.2.	La préparation de la chambre pulpaire.....	15
5.3.	Le polissage	17
6.	Empreinte.....	18
6.1.	L'empreinte classique.....	18
6.2.	Les empreintes optiques :	18
7.	Temporisation	19
8.	Essayage	19
9.	Collage	20
9.1.	Protocole de collage	20
9.2.	Traitement prothétique.....	21
9.3.	Traitement dentaire.....	22
IV.	Place de l'endocouronne parmi les nouveaux concepts de restauration des dents dépulpées	25
1.	L'inlay.....	25
2.	L'onlay.....	25
3.	Indications inlay/onlay	25
4.	L'overlay.....	26
5.	Pour une dent dévitalisée.....	27
V.	Tableau récapitulatif des critères décisionnels de restauration des dents postérieures dépulpées.....	29
	Conclusion	30
	Bibliographie.....	I

I. Introduction

La restauration des dents traitées endodontiquement a longtemps été guidée par des concepts empiriques plutôt que biomécaniques.¹ De ce fait la littérature « scientifique » à ce sujet a longtemps été sujette à de nombreuses controverses rendant impossible l'élaboration de standards cliniques clairement définis.²

Si de nos jours la réalisation de couronnes prothétiques supportées par des ancrages métalliques reste la technique la plus couramment utilisée, certains travaux récents mettent en évidence les limites de ce type de traitement.¹

Grâce à l'avènement de la dentisterie adhésive, de nouvelles approches de restauration de la dent dépulpée ont émergé. Ces approches tendent vers une dentisterie à minima, et sont considérées aujourd'hui comme la référence pour la restauration des dents pulpées et dépulpées.^{3,4}

L'endocouronne, proposée dès 1995 par Pissis⁵, puis en 1999 par Bindl et Mörmann⁶, s'inscrit parfaitement dans ce changement de paradigme. Il s'agit d'une restauration monobloc (monolithique) collée, généralement en céramique, nécessitant uniquement la préparation d'un trottoir cervical supra-gingival et d'un ancrage dans la chambre pulpaire (et non dans les canaux radiculaires). Simple et efficace, l'endocouronne semble être le point charnière parfait pour amener les praticiens d'une dentisterie « traditionnelle » vers une dentisterie plus contemporaine. Cependant ce type de reconstruction demeure peu répandu. Il gagnerait à être mieux connu et plus largement utilisé.⁶

Le but de cette thèse est d'effectuer une revue actualisée de la littérature concernant l'endocouronne. Elle se place avant tout comme un guide clinique à destination du praticien. Après un rappel sur la biomécanique de la dent dépulpée seront abordés les critères décisionnels, les matériaux et les étapes de réalisation d'une endocouronne. Enfin sera abordée la place de l'endocouronne parmi les autres types de restaurations partielles collées.

II. Restauration de la dent dépulpée : vers de nouveaux paradigmes

1. Biomécanique de la dent dépulpée : est-elle plus fragile ?

Une dent dépulpée a longtemps été considérée comme étant plus fragile, car déshydratée et ayant perdu ses propriétés neurosensorielles.⁷ Cela impliquait qu'une dent dévitalisée devait être couronnée, peu importe son délabrement initial. Cependant, de nos jours, de nombreuses études ont montré que ces deux paramètres ont des conséquences cliniques négligeables.

En effet, une déshydratation de la dentine après dépulpation a bien été démontrée, mais cette perte en eau ne concerne que l'eau libre et non l'eau liée au collagène. Elle est inférieure à 9% de l'eau totale, ce qui ne représente pas un déficit significatif.⁸ De ce fait, la résistance mécanique en tension ou en compression de la dentine canalaire reste inchangée. Ainsi, cinq à dix ans après le traitement endodontique, la dureté de la dentine de la dent pulpée est comparable à celle de la dent dépulpée.⁹ Seule une légère diminution du module d'élasticité est observée.¹⁰

En revanche, les produits utilisés pour l'irrigation et la désinfection canalaire, tels que l'hypochlorite de sodium, l'acide éthylène diamine tétraacétique (EDTA), ou l'hydroxyde de calcium, interagissent avec le contenu minéral et organique de la dentine.^{11 12 13} Ils réduisent de manière significative son module d'élasticité, sa résistance à la traction ainsi que sa micro-dureté. En effet, les chélateurs comme l'EDTA diminuent la quantité de calcium contenue dans l'hydroxyapatite dentinaire, par la formation de complexes. Ils affectent également les propriétés non collagéniques de la dentine, aboutissant à une érosion et un ramollissement de la dentine, à l'exception du citrate de sodium.^{14 15} L'hypochlorite de sodium, solution la plus couramment utilisée, a une action protéolytique en fragmentant les longs peptides du collagène dentinaire responsables d'une diminution de la microdureté¹⁶. Des effets similaires ont également été rapportés suite à l'application prolongée d'hydroxyde de calcium. Cependant les effets des produits endodontiques sont trop faibles pour expliquer une plus forte susceptibilité aux fractures des dents dévitalisées. Toutefois, ces différentes interactions chimiques sont toutes susceptibles d'altérer la qualité des collages intracanaux.¹⁷

L'absence d'étanchéité, à la fois de l'obturation endodontique et de la reconstitution coronaire, provoque des phénomènes de corrosion intracanaux, ce qui explique en partie la fragilité des dents anciennement traitées et souvent dyschromiées. L'augmentation de la déshydratation de la dentine au fil des années est un préjugé, que l'on ne peut pas incriminer dans une éventuelle perte de résistance de la dent.¹⁸

En ce qui concerne les conséquences cliniques des modifications neurosensorielles d'une dent dévitalisée, ces dernières restent négligeables. Le facteur le plus important dans l'affaiblissement mécanique de la dent après traitement endodontique est la perte tissulaire résultant de l'évolution des pathologies carieuses, des tailles cavitaires et des préparations canales en vue de l'insertion d'un ancrage radiculaire.¹⁹

En effet, « la fragilité de la dent dévitalisée est proportionnelle à la disparition des tissus cariés ayant conduit à la nécessité du traitement endodontique, et n'est pas imputable à la pulpectomie elle-même. »²⁰

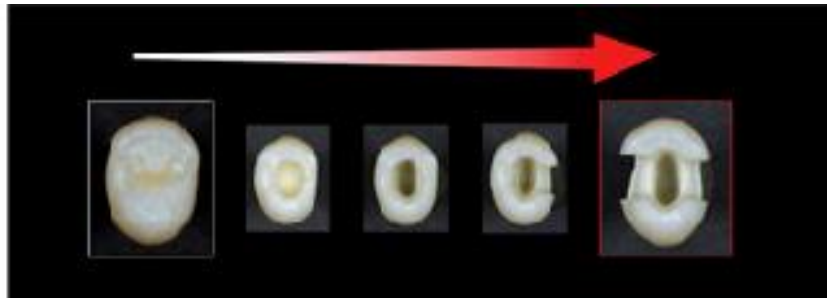


Figure 1-Augmentation du risque de fracture en fonction de la perte tissulaire coronaire²¹

Une étude de Reeh E., Messer H. et Douglas W. a montré que la mutilation liée au traitement endodontique (préparation de la cavité d'accès, préparation canalaire et obturation endodontique) ne modifie que très peu le comportement élastique de 42 prémolaires extraites, soumises à une force occlusale maximale de 111 Newtons. Pour une contrainte constante, la déformation des dents après dévitalisation n'augmente en moyenne que de 20% pour la préparation occlusale et de 4 à 6% pour la préparation canalaire par rapport à une dent saine. Cependant, sur ces mêmes prémolaires, la réalisation d'une cavité mésio-occluso-distale, provoque une augmentation de la déformation de plus de 60%. Dietschi a montré que ce type de cavité d'accès combinée à une autre cavité mésio-occluso-distale (MOD), aboutirait à une fragilité dentaire maximale.²⁰

La réalisation de cavité coronaire supprimant les crêtes marginales a des effets négatifs sur la résistance de la dent. En effet, celles-ci s'apparentent à des poutres de résistance qui s'opposent à la flexion cuspidienne. Elles jouent donc un rôle fondamental dans la résistance de la dent.

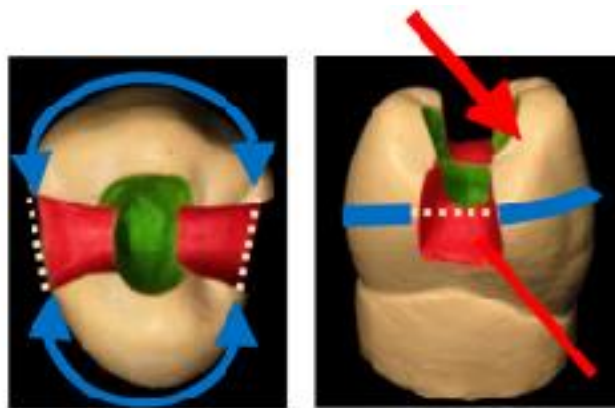


Figure 2- Les crêtes marginales sont perdues ; la cohésion entre les pans est rompue. Ces derniers sont plus propices à la flexion et à la fracture lors des fonctions occlusales.²⁰

La fragilité d'une dent dévitalisée est, comme pour une dent vitale, principalement liée à sa perte de substance, et n'est donc pas imputable au traitement endodontique en lui-même.

Le délabrement coronaire est LE critère fondamental de fragilité de la dent.

2. Restauration corono-radriculaire RCR

La réalisation d'une RCR foulée ou coulée est un acte quotidien, dont le choix est basé sur le nombre de parois résiduelles, leur hauteur et leur épaisseur après préparation périphérique. Ce choix constitue une grande difficulté à laquelle est confronté chaque praticien, car chaque situation clinique présente ses caractéristiques biomécaniques propres.

On les indique souvent au niveau du secteur antérieur, où les dents présentent un volume coronaire faible (en comparaison avec les molaires), notamment en épaisseur vestibulo-palatine.^{22 23 24} Nous pouvons également avoir recours aux Reconstitutions Corono-Radriculaire (RCR) en secteur postérieur, dans le cas où la perte de substance est trop volumineuse pour une reconstitution partielle collée, ou lorsque nous voulons corriger un axe (nécessité d'axes parallèles dans une restauration plurale par exemple).

Les tenons radiculaires ne doivent donc être utilisés qu'en cas d'extrême nécessité, car ils n'amènent aucun renforcement des structures dentaires, mais peuvent au contraire les fragiliser. En effet, lorsqu'un logement pour ancrage radriculaire est réalisé, la déformabilité de la racine est augmentée de 180 %.²⁵

Le forage pour la réalisation d'une RCR est dangereux pour l'intégrité de la dent ; il présente un risque de perforation de la racine ou du plancher de la dent, et augmente considérablement le risque de fractures radiculaires,²⁶ car il peut aboutir à un amincissement des parois radiculaires.²⁷ Si l'axe de réalisation du forage est déjeté, les contraintes occlusales vont s'exercer sur une zone affaiblie (parois radiculaires affinées), réalisant un effet de coin compromettant dramatiquement l'intégrité de la racine.^{27 28}

Des situations cliniques particulières, rendent les tenons radiculaires dangereux.

- Les racines courbes : L'extrémité du tenon ne doit pas dépasser la zone de courbure, ce qui rend certaines racines difficiles à utiliser de façon efficace.
- Les canaux de section ovale ou aplatie : la mise en place de tenons préfabriqués dans ces canaux, conduit soit à l'affaiblissement de la racine (si une adaptation précise du tenon est recherchée), soit à une diminution considérable de la rétention du tenon.
- Un danger existe aussi lorsque la dent nécessite une ré-intervention. En effet, la dépose d'un ancrage accentue le risque de fêlures et de fractures.

L'indication d'une reconstitution corono-radriculaire et d'une couronne périphérique est fonction du degré de délabrement de la dent et des limites d'indication des reconstitutions partielles collées. Le choix entre RCR coulée ou foulée est principalement fonction de la quantité de dentine résiduelle.

La prise de décision suit le tableau suivant :

Critères de choix ¹	Éléments déterminants	Reconstitution foulée	Reconstitution coulée
Délabrement coronaire	Parois résiduelles suffisantes	x	xxx
	Parois résiduelles faibles	xxx	x
	Zone supragingivale ²	x	xxx
	Zone juxtagingivale ou intrasulculaire ³	xxx	x
Localisation dentaire	Molaires	x	xx
	Prémolaires	xx	xx
	Incisives et canines	xxx	x
Sollicitation fonctionnelle	Couronne unitaire	x	xxx
	Ancrage de bridge ou support de PAP	xxx	x
	Contraintes occlusales faibles	x	xxx
	Contraintes occlusales importantes	xxx	x
Anatomie radulaire	Impossibilité de mettre en place un tenon rétentif	x	xxx
	Risque de fracture radulaire	x	xxx
Possibilité de réintervention	–	x	xxx

x = Indiqué ou fortement recommandé ; xx = pas de recommandation ; xxx = contre-indiqué ou déconseillé.

¹ Critères non exhaustifs, à évaluer en fonction du cas clinique.

² + 2 mm entre limite cervicale dentaire et superstructure.

³ -2 mm entre limite cervicale dentaire et superstructure.

Figure 3- Critères de choix entre RCR directes et indirectes ²⁹

D'après ces recommandations, la présence d'une quantité non négligeable de dentine résiduelle est capitale pour le succès des RCR foulées. On peut donc conclure que l'indication du tenon fibré s'en retrouve limitée, au profit des reconstitutions partielles collées. Car en effet, lorsque la surface de collage est suffisante, l'utilisation des restaurations adhésives ne nécessite plus la présence de ces éléments de macro rétention. L'indication d'une reconstitution corono-radulaire et d'une couronne périphérique est fonction du degré de délabrement de la dent et des limites d'indication des reconstitutions partielles collées.

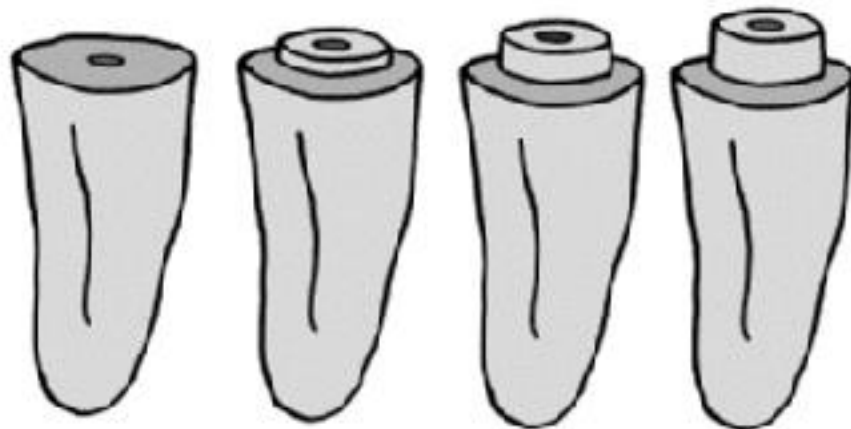
Il est ainsi admis que le tenon radulaire ne renforce pas la dent mais au contraire la fragilise, il ne permet que d'assurer la rétention de la future couronne prothétique.

3. L'effet de cerclage

L'effet de cerclage représente une bague circonférentielle avec une hauteur minimum de 1.5-2 mm au-delà du joint moignon-dent et ceci sur 360°.

En 2002, une étude mesure les contraintes cervicales sur les dents présentant ou non un effet de cerclage. La méthode utilisée est celle de l'analyse numérique par éléments finis. La situation clinique est modélisée, puis le logiciel est configuré selon les propriétés mécaniques des matériaux, leurs conditions de contact et les efforts subits. Le programme permet alors de déterminer comment se propagent les contraintes dans le modèle. On en retire que les contraintes cervicales sont fortement augmentées en l'absence d'effet de cerclage : 230Pa contre 140Pa lorsqu'un effet de cerclage de 2 mm minimum est possible.
30

Une seconde étude en 2006, montre que le cerclage associé à la quantité de tissu résiduel majore la résistance mécanique de la dent soumise à une force à 45° par rapport à son grand axe. (Figure 6) ³¹



Hauteur de tissu résiduel	0 mm	1 mm	2 mm	3 mm
Résistance à la rupture de la dent soumise à une force de 45° par rapport à son grand axe	561,0 N	627,6 N	745,3 N	907,1 N

Figure 4- Augmentation de la résistance de la dent sous une pression à 45° en fonction de la hauteur de tissu résiduel permettant la réalisation d'un cerclage ³¹

L'effet de cerclage permet la stabilité de la réhabilitation prothétique de toute dent restaurée par un acte endodontique impliquant le système à tenon, car en effet la stabilité de la couronne prothétique dépend de la méthode de préparation de la dent avec la préservation de la structure dentaire circonférentielle, pour éviter des concentrations de contrainte au niveau de la jonction cémento amélaire de la dent restaurée.

Elle permet également d'accroître la résistance à la fracture dentaire. Cela est surtout vérifié au niveau des dents antérieures, où les forces transversales sont importantes. À la fin du traitement, la couronne prothétique doit encercler le complexe dent-reconstitution corono-radulaire, préparé selon un modèle de férule adéquat. Cet effet férule au niveau cervical crée une caractéristique antirotationnelle qui assure la stabilité de la couronne.

Dans une situation de collage on ne recherche pas le cerclage car la réalisation d'un cerclage périphérique, participe de façon importante à l'élimination de l'émail périphérique et donc à la fragilisation de la dent.

4. Le recouvrement cuspidien

Certaines études démontrent que le recouvrement cuspidien réalisé par la couronne prothétique assure un meilleur pronostic à long terme pour les dents dévitalisées.³²

Les études montrent une répartition plus favorable des forces pour les onlays (recouvrement cuspidien) que pour les inlays.

Les onlays, devront couvrir les cuspides les plus faibles, et plus particulièrement dans les cas où les forces occlusales s'exerceraient au niveau de l'interface céramique-dent.

On considère qu'un recouvrement cuspidien ne doit être entrepris que lorsque l'épaisseur résiduelle est inférieure à 1,5 mm d'épaisseur.

Ainsi, chaque fois que le délabrement coronaire permet la mise en place de reconstitutions partielles collées dans un contexte clinique et notamment occlusal favorable, cette option doit être prioritaire. Dans le cas de délabrement plus complexe où la nécessité de coiffe périphérique est nécessaire, l'attitude sera de favoriser dans les secteurs postérieurs les reconstitutions sans ancrage radulaire quand cela est possible. Lorsque cet ancrage est impératif, la réalisation d'un cerclage périphérique est fortement recommandée pour espérer pérenniser ce traitement.

III. Endocouronnes

1. Définition

Des coiffes prothétiques à ancrage caméral ont été décrites dans la littérature internationale par Pissis en 1995 sous le terme de coiffe monobloc ³³. Ce type de restauration, sans ancrage radiculaire, assure donc d'une seule pièce, la restauration périphérique et la restauration intracamérale.

Le concept d'endocouronne a été décrit en 1999 par Bindl et Mörmann ⁶ pour limiter le recours aux ancrages radiculaires.

Avec la progression des techniques de collages, des céramiques et de la conception et fabrication assistées par ordinateur (CFAO), cette technique devient accessible tout en étant simple et fiable. Mais elles restent actuellement peu utilisées en France.



Figure 5- A Endocouronne usinée par conception et fabrication assistées par ordinateur
B endocouronne pressée avec tiges de coulée, mise en place sur un modèle maître ⁶

2. Avantages

L'endocouronne va associer les avantages de la céramique, matériau dans laquelle elle est le plus souvent réalisée, et les avantages du collage. Elle protège la dent restaurée en répartissant les forces intra-orales à l'ensemble du parodonte, à travers la dentine camérale. ³⁴

La ré-intervention sur le traitement endodontique est plus facile car en effet la reprise du traitement peut être réalisée en transfixant la couronne simplement alors que la dépose d'une reconstitution coronaradiculaire est plus complexe (mutilante et chronophage).

De plus, le collage augmente la résistance à la fracture des restaurations, notamment en céramique, par un phénomène de mise en tension qui va à l'encontre de la propagation de fissures. ³⁵

Il faut noter qu'il n'y a également pas d'interférence radiologique avec une endocouronne, la céramique ne provoque aucune nuisance sur les images radiographiques ce qui permet un contrôle aisé des éventuelles reprises carieuses. L'empreinte est plus facile à réaliser que pour les restaurations avec reconstitution corono-radiculaire.

Enfin, on retrouve un renforcement des structures résiduelles de la dent, car en effet le bandeau d'émail périphérique n'est pas fraisé comme c'est le cas lors de la préparation corono-périphérique pour une couronne classique, ainsi qu'une bonne santé parodontale

grâce aux limites supra-gingivales : tous les auteurs préconisent la limite supragingivale comme seule garante de l'intégration parodontale.³⁶

La dent réceptrice de l'endocouronne est assimilée à un monobloc, l'étanchéité s'en retrouve améliorée. Pour ce qui est de la réalisation de la préparation, elle est aisée et facilement réalisable et permet de retarder au maximum la perte de la dent sur l'arcade en freinant le cycle des restaurations invasives et cela en évitant d'avoir recours à un ancrage radiculaire qui pourrait fragiliser la dent.³⁷

3. Les matériaux

3.1. Métal

Une endocouronne métallique peut être réalisée dans les cas de très faible hauteur prothétique. Elles sont peu utilisées du fait des innovations concernant les céramiques qui sont de plus en plus résistantes.

3.2. Composite

Vanoorbeek et *coll.* montrent en 2010 que l'utilisation de résine pour la réalisation de coiffes prothétiques donne de moins bons résultats à trois ans que les coiffes tout céramique. Ainsi, d'après les critères d'évaluation de la California Dental Association, les couronnes composites présentent un taux de survie de 87,9% et un taux de succès de 55,6%, alors que les couronnes tout céramique présentent un taux de survie de 97,2% et un taux de succès de 81,2%. On retrouve une différence significative des taux de succès.³⁸

Les endocouronnes peuvent donc également être réalisées en composite, mais le choix se portera plus vers une restauration en céramique dont les propriétés mécaniques, telles que la résistance à la compression, sont plus élevées.

3.3. Céramiques

Les céramiques sont des matériaux inorganiques, composés d'oxydes, de carbures, de nitrures et de borures. Elles présentent des liaisons fortes covalentes ou ioniques et sont donc biocompatibles. Elles sont mises en forme à partir d'une poudre qui est agglomérée dans un premier temps. Dans un deuxième temps, un procédé thermique appelé frittage permet la densification et consolidation de l'agglomérat. Les céramiques sont constituées de deux phases distinctes : une phase vitreuse ou matrice (désordonnée) et une phase cristalline (ordonnée). Elles peuvent néanmoins ne pas contenir de phase vitreuse et être composées exclusivement de cristaux, ce sont les céramiques polycristallines. Parmi lesquelles, nous retrouvons les céramiques alumineuses, et celles à base de zircon. Ces dernières ne permettent pas le collage, car en effet, l'aptitude au collage d'une céramique diminue au fur et à mesure que sa matrice devient cristalline.³⁹

Pour les endocouronnes, nous utilisons des céramiques usinées ou pressées qui auront moins de risque de fracture qu'une céramique polystratifiée. En effet sans stratification, on supprime la fragilité de la restauration prothétique liée à l'apport de céramique cosmétique.

Notre pièce prothétique sera en un seul type de céramique, nous parlons ici de céramique monolithique/monobloc. On choisit le type de céramique en fonction des impératifs mécaniques.

Le choix de la teinte et le maquillage quant à eux assurent l'esthétique.

Les céramiques feldspathiques, (céramique classique) ⁴⁰ se présentent sous forme de blocs de différentes tailles et de différentes teintes, leurs propriétés optiques sont remarquables, mais elles sont fragiles.

Une étude montre un taux de survie de 95% à 2ans pour les endocouronnes en céramique feldspathique.

Leur structure fine permet de limiter le phénomène d'abrasion de l'antagoniste qui peut poser problème sur les reconstitutions en céramique.

Les vitrocéramiques renforcées ⁴⁰ (à la leucite ou au disilicate de lithium), sont des céramiques plus récentes qui sont aussi très utilisées en CFAO car elles ont de nombreuses indications.

Leurs propriétés mécaniques sont hautement supérieures aux céramiques feldspathiques.

Quant à leurs propriétés optiques, elles sont proches des céramiques feldspathiques.

Du fait de leurs propriétés, ces céramiques sont plus longues à usiner et peuvent être à l'origine d'usure de la dent antagoniste.

Les céramiques présentent de nombreux avantages, ce sont des matériaux bio-inertes (inertie chimique, électrique et thermique). Elles sont plus stables que les métaux et les résines, ne présentent pas de dégradation par corrosion, et cette stabilité chimique permet donc de minimiser les réactions de l'organisme. Elles empêchent la plaque dentaire de se fixer et de créer une inflammation parodontale.

Un problème à noter de la céramique est sa fragilité, souvent responsable de fractures irréversibles.

De manière à répondre aux exigences mécaniques et esthétiques, deux types de céramiques vont préférentiellement être utilisées pour les endocouronnes : les céramiques feldspathiques (céramiques classiques) et les vitrocéramiques renforcées (à la leucite ou au disilicate de lithium).

Le type de céramique sera choisi selon les indications de la situation clinique et en fonction de la technique de fabrication choisie (usinage par CFAO ou bien céramique usinée ou pressée chez le prothésiste dentaire).

3.4. Les matériaux hybrides

Des matériaux mixtes existent c'est à dire qu'ils sont constitués à la fois de céramique et de résine composite. Ils sont composés d'une structure tridimensionnelle de céramique feldspathique renforcée par des polymères de méthacrylates issus de résine acrylique. On a ainsi des propriétés qui seront elles aussi mixtes. Les céramiques, de par leur grande stabilité chimique, possèdent de bonnes propriétés optiques et mécaniques ainsi qu'une excellente biocompatibilité mais les réparations restent problématiques une fois mises en bouche. A contrario, les composites sont plus simples à manipuler et à réparer mais revêtent des propriétés mécaniques et biocompatibles inférieures aux céramiques.⁴¹ C'est pourquoi certains auteurs ont proposé d'associer le module d'élasticité des composites

qui est similaire à celui de la dentine, aux céramiques feldspathiques, qui elles ont un module d'élasticité similaire à l'email, dans le but de créer le matériaux le plus pérenne et celui qui possède les qualités les plus optimisées en matière de restauration.⁴²

VITA ENAMIC® est la première céramique dentaire hybride dotée d'une structure à double réseau conjuguant le meilleur de la céramique et des polymères. Elle se présente sous la forme de blocs CFAO qui s'utilisent non seulement pour la fabrication d'inlays, onlays, facettes, couronnes et endocouronnes mais aussi pour des restaurations à minima telles que « non-prep-veneers » ou des restaurations dans un espace réduit.

Une étude a été menée en 2015,⁴³ a permis de comparer les performances mécaniques entre une céramique hybride infiltrée en polymères (VITA Enamic), une résine nano-céramique (Lava Ultimate), une céramique feldspathique (Mark II), une céramique à base de disilicate de lithium (IPS-e max CAD) et finalement une céramique à base de leucite (Empress -CAD). Le test effectué, évaluant la résistance à la fracture a montré une valeur plus élevée pour IPS-e max que pour les autres matériaux qui présentent des valeurs similaires. La résistance à la flexion donne également une valeur moyenne plus élevée pour IPS-e max avec en seconde position VITA Enamic suivie par Lava Ultimate, Empress et enfin Mark II. De même pour les tests de dureté, IPS-e max reste en tête avec une valeur moyenne de 5,83 GPa contre seulement 1,70 GPa pour les hybrides VITA Enamic et 1,15 GPa pour Lava Ultimate.

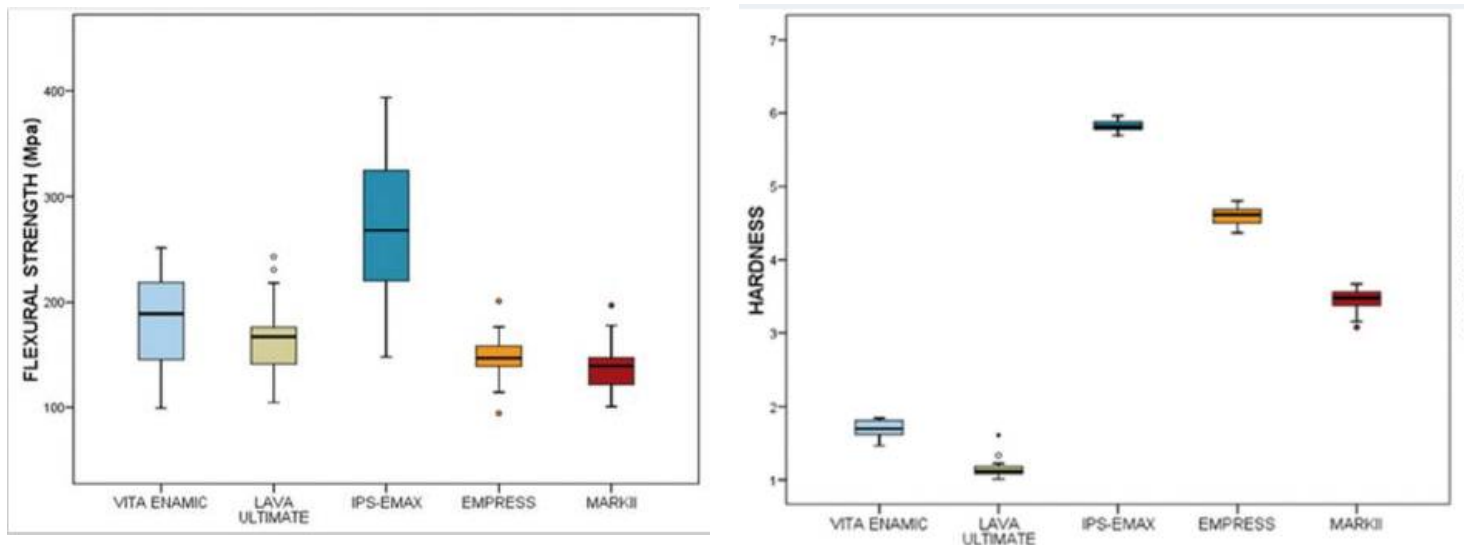


Figure 6 : Graphiques de l'étude de comparaison des performances mécaniques entre les différentes céramiques⁴³

D'après ces résultats la céramique IPS-e max reste la céramique présentant les meilleures propriétés mécaniques.⁴³

Compte tenu de la littérature, le matériau de premier choix pour la réalisation d'une endocouronne est donc la vitrocéramique renforcée.

4. Critères décisionnels

L'endocouronne est indiquée pour toutes les molaires traitées endodontiquement, et plus particulièrement celles dont la couronne clinique est basse, ou celles possédant des racines très minces.

Concernant les prémolaires, il n'y a pas de consensus. L'indication se fait au cas par cas en fonction de la quantité de tissu résiduel, car souvent la préparation canalaire nécessite un évasement de la chambre pulpaire. Une condition, est de conserver les pans vestibulaires et/ou linguaux pour « asseoir » la restauration et réduire le risque de fracture (voir figure 8 à 10).^{44 45}

Les résultats d'une étude effectuée en 2010 sur des prémolaires maxillaires dévitalisées restaurées avec des endocouronnes en céramique ou des couronnes classiques indiquent que les valeurs de contrainte sur la dentine pour les dents restaurées avec des endocouronnes sont inférieures à celles restaurées avec une couronne classique.⁴⁴

Pour pouvoir réaliser une endocouronne :

- Idéalement la chambre pulpaire doit être suffisamment profonde et volumineuse. C'est en effet le paramètre essentiel pour certains auteurs, la cavité camérale doit avoir une profondeur minimale de 4 à 5 mm.
- Avoir une dépulpage récente (meilleur comportement biomécanique de la dent).
- La présence d'un bandeau d'émail périphérique (meilleur collage sur l'émail que sur la dentine du fait de la composition minérale plus importante de l'émail).
- Des limites supra-gingivales permettant la mise en place d'un champ opératoire indispensable aux techniques de collage. En cas de limites intrasulculaires, une élongation coronaire ou une remontée de marche peuvent être réalisées afin d'obtenir un collage efficace.
- Une épaisseur des parois résiduelles d'au moins 1,5 mm.
- Un contexte occlusal favorable avec occlusion d'intercuspidation maximale stable, il faut également prendre en considération les paramètres de pente cuspidienne et de parafonction.
- Enfin au-delà de la moitié de la structure coronaire manquante la reconstitution corono-radiculaire s'impose en général.

En 2008, Dietschi et Coll. ont réalisé une revue systématique de la littérature concernant la prise en charge des dents dépulées.⁴⁶

Pour ces derniers, l'endocouronne est indiquée dans 2 cas :

1. Approche protectrice :

L'endocouronne peut être réalisée au niveau de cavités de Classe 1 et de Classe 2 OM-OD-MOD volumineuses lorsqu'on veut avoir un recouvrement cuspidien.

2. Approche conservatrice :

L'endocouronne est réalisée lorsqu'on a une perte de substance volumineuse ne dépassant pas la moitié de la structure coronaire. L'éviction gingivale au laser ou la réalisation d'une remontée de marche avec du composite ou du ciment verre ionomère permettra d'élargir les indications.

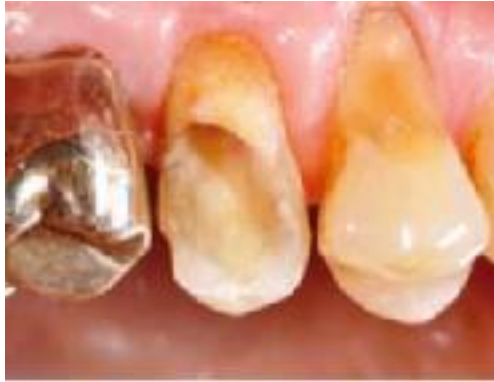

Figure 7- Préparation pour endocouronne d'une prémolaire maxillaire ⁴⁷

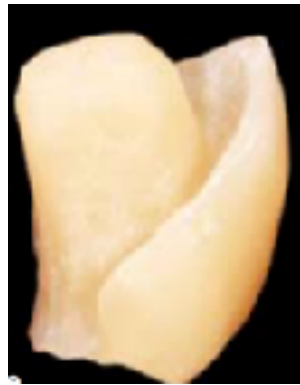

Figure 8- Endocouronne ⁴⁷

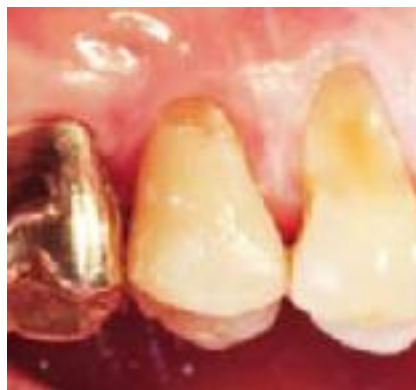

Figure 9- Endocouronne mise en place ⁴⁷

L'endocouronne est une réalisation fiable et pérenne qui doit faire partie de l'arsenal thérapeutique du praticien.

Mais malgré des avantages indéniables, l'endocouronne présente malgré tout des contres indications :

- Pour les dents antérieures, certaines études *in vitro* commencent à voir le jour et montrent des résultats encourageants quant à l'utilisation de matériaux avec un module d'élasticité comparable à celui des tissus dentaires^{48 49}; mais il semble que l'étroitesse de la chambre pulpaire, la faible surface de collage ainsi que les forces de cisaillement exercées au niveau des dents antérieures soient en inadéquation avec les principes d'une restauration prothétique collée de type endocouronne.⁵⁰
- La nécessité d'avoir une chambre pulpaire conséquente est donc une contre-indication de l'endocouronne pour les dents antérieures, mais également une position sous-gingivale de la limite, en raison du caractère obligatoire du collage.

5. Préparation

La préparation consiste en un joint céramique-dent périphérique supra ou juxta gingival et une cavité centrale de rétention dans la totalité de la chambre pulpaire à la place d'un ancrage radiculaire.

La préparation « butt margin », la plus décrite, correspond à une mise à plat des parois et à une apposition directe de la pièce prothétique sur les tissus dentaires, elle se fait en trois étapes :

5.1. La préparation occlusale

Butt margin :

Elle a pour but de réduire la hauteur de la surface occlusale de deux millimètres en direction axiale. Cette réduction peut être réalisée avec une fraise « Roue » diamantée nous permettant d'obtenir un trottoir cervical plat et un plateau occlusal parallèle au plan d'occlusion.

Ce contour doit être supra-gingival ou juxta gingival selon différents critères (Esthétiques et cliniques). La surface préparée doit être parallèle au plan occlusal pour assurer une résistance aux contraintes le long de l'axe principal de la dent. Pour une meilleure précision de l'empreinte, il est nécessaire d'éviter les contacts proximaux avec les dents adjacentes.

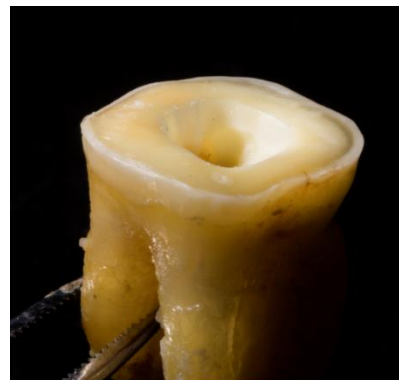
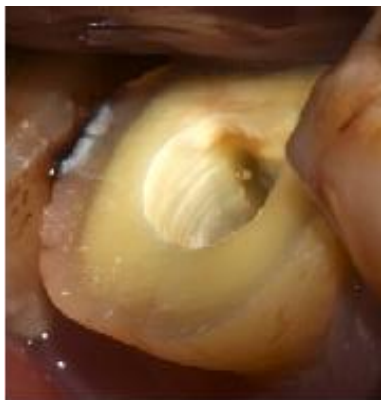
Figure 10- Réalisation d'un trottoir périphérique

La préparation en « butt margin » reste le premier choix pour la réalisation d'une endocouronne, il existe cependant d'autres formes de préparations pour réaliser une endocouronne; tel que l'endo Vprep, ou la préparation à congé.

L'endo V-prep :

Cette préparation est obtenue en réalisant une réduction de la face occlusale, en forme de V connectés entre eux. Cette forme donnée à la dent permet une plus grande préservation tissulaire, un repositionnement facilité de la restauration, l'augmentation de la surface de collage grâce aux V en périphérie sur la zone amélaire. Ce type de préparation est plus approprié pour les prémolaires devitalisées^{51 52}.

La préparation avec congé cervical :

Certains auteurs pensent qu'il existe un intérêt à la présence d'un cerclage périphérique pour limiter le risque de fracture radiculaire et que le « butt margin » doit être réalisée avec prudence. Lorsque l'esthétique le nécessite, par exemple dans le cas d'une dyschromie gênante pour le patient et lorsque l'épaisseur des parois le permet, il est possible de réaliser une préparation supra-gingivale de type congé à angle interne arrondi. Cette limite devra être de 0,8 à 1,2mm de large et il faudra également réaliser une dépouille de 3 à 6 °. Enfin, cette préparation est réalisée en laissant des parois d'une hauteur de 1 mm minimum et d'épaisseur minimale de 1,5 mm. ⁵³

Egalement, lorsqu'une préparation corono-périphérique préalable en forme de congé ou épaulement, d'une dent porteuse d'une ancienne couronne prothétique, nécessite une reprise du traitement prothétique, dans ce cas, on adapte alors la préparation périphérique préexistante, en prenant ancrage dans la cavité camérale.

5.2. La préparation de la chambre pulpaire

La cavité de la chambre pulpaire procure rétention et stabilité. Sa forme trapézoïdale dans les molaires inférieures et triangulaire dans les molaires supérieures améliore la stabilité de la restauration. Le plancher pulpaire en forme de selle procure une stabilité accrue.

Sa préparation consiste traditionnellement à une mise de dépouille avec une fraise diamantée cylindro-conique faisant une angulation de 6-10 degrés, en réalisant une forme géométrique anti rotationnelle. Cette géométrie va permettre de lutter contre les micromouvements initiés lors des phases masticatoire pouvant être à l'origine de phénomène de rupture du mode de jonction et donc de décollement de la pièce prothétique.

Afin de limiter la fragilisation de la dent et de créer une cavité géométrique stabilisatrice, les contre dépouilles camérales importantes peuvent être comblées par une résine composite. Du composite peut également être utilisé pour mieux uniformiser les épaisseurs de la future pièce prothétique et ainsi éviter de grandes différences

d'épaisseurs. En effet ces dernières sont sources de stress lors de la réalisation de pièces prothétique en céramique pressée en créant des contraintes non uniformes dans la céramique lors de la phase de refroidissement.

Dans ces deux cas (comblement des contres dépouilles et optimisation de la cavité) un scellement dentinaire immédiat (Immediate Dentine Sealing ou IDS) est réalisé sous digue. Il consiste en la réalisation d'une couche hybride dès le jour de sa préparation, sur la dentine fraîchement exposée. Cette imprégnation de résine assure l'étanchéité dentinaire en prévenant la contamination bactérienne des tubuli durant la temporisation. Il est recommandé d'utilisé une résine hydrophobe chargée éventuellement de composite flow.

Le scellement dentinaire immédiat, est une technique complexe à mettre en œuvre. Les systèmes de type MR3 sont à privilégier pour l'hybridation dentinaire immédiate : ils s'avèrent significativement plus performants que les autres en termes d'adhésion à la dentine et sont plus étanches que les systèmes adhésifs automordançants qui sont comparables à des membranes semi perméables.^{54 55} L'application séparée de primaire dans les systèmes à trois étapes permet une infiltration plus précise de la résine adhésive. L'adhésif est délicatement séché et photopolymérisé puis on applique un gel de glycérine afin de photopolymériser la couche ayant été inhibée par l'oxygène. En effet une couche de résine non photopolymérisée inhibera la prise des matériaux à empreintes.¹⁶

- ➔ Pour une endocouronne, l'IDS est réalisé pour le comblement de contre dépouille ; ses avantages biologiques (sensibilités, ...) sont limités, il permet une reconstitution étanche du planché de la chambre pulpaire dans la séance.⁵⁶

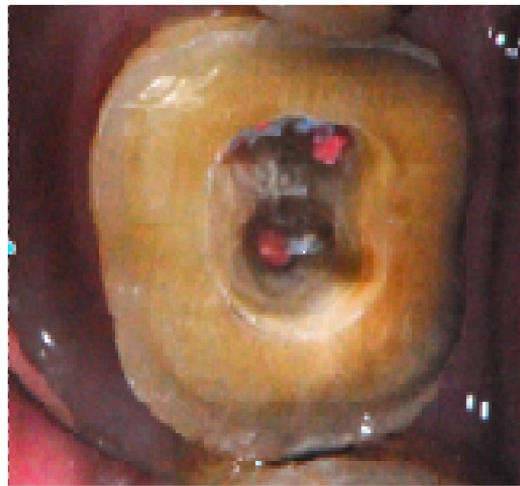


Figure 11- Photographie de l'aménagement de la chambre pulpaire

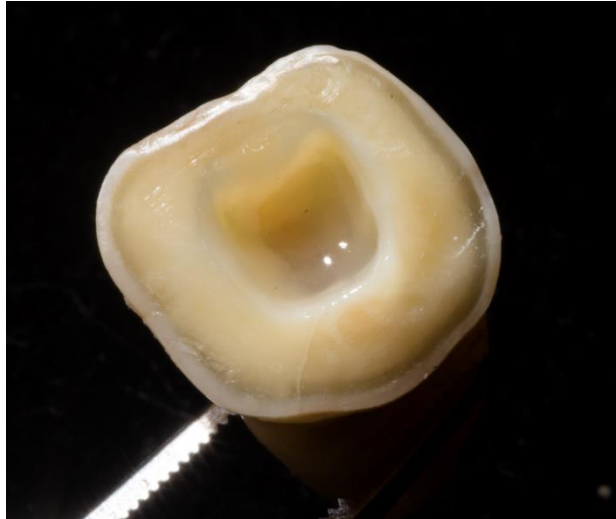

Figure 12- Photographie du comblement des contres dépouilles à l'aide de l'IDS

5.3. Le polissage

Réalisé avec des fraises diamantées grains fins ou des inserts ultrasonores de finition. Le but du polissage étant de gommer les irrégularités et d'obtenir une limite cervicale extérieure avec une arête vive.

6. Empreinte

Deux techniques sont envisageables : l'empreinte optique ou l'empreinte classique avec du silicone fluide et du silicone lourd.

6.1. L'empreinte classique

L'empreinte est réalisée avec des élastomères (silicones par additions, polyéthers). En revanche, les polyéthers ne sont pas recommandés s'il y a eu un IDS.^{16 57} La technique indiquée pour l'enregistrement de préparations cavitaires avec les silicones est l'empreinte en « double mélange ». Elle est réalisée en un temps avec deux matériaux de viscosités différentes.⁵⁸

6.2. Les empreintes optiques :

La prise d'empreinte optique intra buccale repose sur trois enregistrements distincts : l'arcade concernée, l'arcade antagoniste, et un enregistrement vestibulaire en position d'intercuspidie maximale. Ce dernier permettant la mise en occlusion des deux arcades remplaçant le rapport inter-arcade pour les empreintes traditionnelles.

Quel que soit le niveau de sophistication de la méthode utilisée, elles possèdent toutes un principe de fonctionnement commun : il consiste à mesurer la perturbation que crée le volume dentaire étudié sur un système ondulatoire connu et stable. La déstabilisation, la dérive ou la déformation du système rayonnant émis, est l'image représentative de la géométrie de l'objet dentaire mesuré. Le principe général de cette méthode consiste en fait à projeter un point, une ligne, voire une surface plus ou moins complexe sur les volumes dentaires et à mesurer la déformation imposée à cette projection. Suivant que nous avons un système qui permet la libération lente ou rapide du capteur (ou plusieurs capteurs travaillant en synchrone), nous aurons à notre disposition un système de mesure statique (identique à un appareil photo 3D) ou dynamique (identique à une caméra 3D).⁵⁹

L'empreinte optique repose sur la précision, le caractère ergonomique et inaltérable, le gain de temps, ainsi que la possibilité de compléter une empreinte déjà prise sans matériau, sans tirage et sans protocole de désinfection ou encore de détecter une imprécision dans une forme de préparation et de la corriger immédiatement. La compréhension du traitement par les patients pouvant visualiser leurs arcades est facilitée et cette empreinte limite également la génération de déchets polluants liés au traitement des matériaux.

Afin de comparer la perception du confort, de l'efficacité et définir les préférences des patients entre le recours à des empreintes conventionnelles et des empreintes optiques, une étude a été menée. Dans cette dernière, 12 patients et 12 patientes sans expérience d'empreinte dentaire se sont prêtés aux deux méthodes : la première avec un matériau polyéther (Impregum, 3 M ESPE) et la seconde, un enregistrement numérique (CEREC Omnicam, Sirona).

La perception du stress est recueillie et évaluée selon l'échelle de « State-Trait Anxiety » et les résultats révèlent que les patients trouvent plus confortable et préférable l'utilisation de l'empreinte numérique.⁶⁰

7. Temporisation

Si les restaurations indirectes sont confectionnées au laboratoire, une obturation provisoire est réalisée à l'aide d'une résine autopolylérisable ou photopolylérisable et non collée pour ne pas altérer l'IDS.⁶¹ Il convient de placer un isolant à base d'eau par exemple de la glycérine entre la surface dentinaire hybridée et les matériaux employés lors du scellement temporaire.⁶²

Le scellement du provisoire à l'aide de ciment polycarboxylate (Durelon, 3MEspe) complété par deux petites extensions vestibulaire et linguale de composite flow, sous la limite de préparation, est une solution temporaire qui a fait ses preuves.⁶³

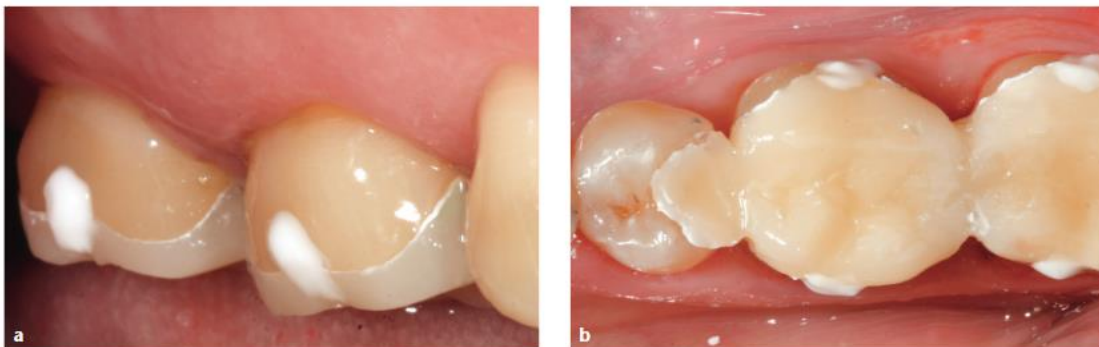


Figure 13 - Temporisation avec extensions vestibulaires et linguales de composite⁶³

Enfin si un système de CFAO est mis en œuvre : le risque de contamination et de détérioration de la dent est évité.⁶⁴

8. Essayage

Il est important de procéder à une vérification de l'endocouronne sur le modèle avant l'arrivée du patient : l'adaptation marginale et les points de contact proximaux doivent être validés sur le moulage. La pièce prothétique est ensuite désinfectée et décontaminée dans de l'alcool à 90° puis dans de l'hypochlorite de sodium à 2,5 %.

En bouche, le praticien veillera à éliminer toute trace de ciment et de matériau d'obturation provisoire risquant d'empêcher la bonne insertion de l'endocouronne. Celle-ci est ensuite essayée sur la dent. Elle doit s'insérer passivement dans la préparation. Toute insertion en force engendre un risque de fracture de l'endocouronne. Si la pièce n'entre pas facilement, dans un premier temps les points de contact sont vérifiés à nouveau à l'aide d'un morceau de fil dentaire. Si les contacts sont jugés trop marqués, du papier marqueur de 40 microns est interposé entre la restauration et la dent adjacente afin de réaliser la diminution proximale. Ces corrections s'effectuent grâce à une fraise diamantée bague rouge, montée sur turbine, sous spray air et eau. Une fois insérée passivement, l'adaptation marginale est vérifiée visuellement et à la sonde. La dernière vérification consiste à valider l'esthétique globale de la restauration.

Enfin, l'occlusion sera testée après l'assemblage de l'endocouronne, au risque de la casser ou de la fragiliser.^{65 66 67}

9. Collage

Les endocouronnes sont des restaurations assemblées à la dent par collage car la préparation ne permet aucune rétention. Les colles sont en adéquation avec l'aspect esthétique des céramiques, grâce à leurs propriétés optiques de qualité.⁶⁶

Enfin, le collage permet le renforcement de l'ensemble dent restauration, en renforçant à la fois le tissu dentaire et le matériau de restauration. L'adhésion est liée essentiellement à des rétentions micromécaniques. Ainsi se forme des réseaux de colle qui comblent les défauts de surface de la céramique limitant ainsi l'initiation et la propagation des fissures responsables de la rupture.⁶⁸

9.1. Protocole de collage

L'étape du collage en tant que telle est fondamentale, et doit être réalisée de façon protocolaire et minutieuse, tout en suivant la procédure présentée par le fabricant de la colle utilisée.

Toute technique adhésive doit impérativement être réalisée au sec, grâce à la mise en place d'un champ opératoire étanche.⁶⁹

On répertorie trois types de colles :

Les colles sans potentiel adhésif où il est nécessaire d'avoir recours à l'utilisation d'un adhésif. Parmi elles, on retrouve les colles composites conventionnelles qui sont des résines composites dites « microchargées » ou « microhybrides ». Leur composition est proche de celle des composites de restauration, mais avec une proportion de résine plus importante et une viscosité plus basse, permettant leur mise en place plus aisée et leur adaptation précise à l'élément collé. Leur prise est la plupart du temps duale. Ces colles bénéficient d'un excellent recul clinique et offre de bons résultats cliniques à court et long terme.^{70 71 72} Variolink et Multilink de Vivadent, Nexus de Kerr ou Calibra de Dentsply en sont des exemples. Mais également les résines composites de restauration avec une viscosité plus élevée et une prise par photopolymérisation exclusivement. Citons Gaenial de GC ou l'Estelite Sigma Quick de Tokuyama. Elles bénéficient d'un plus faible recul clinique et les études les concernant sont encore limitées mais les résultats à cinq ans semblent prometteurs.⁷³

Les colles avec potentiel d'adhésion propre : grâce à la présence d'un monomère actif metha-crylo-yloxethyl-decyl-dihydrogen-phosphate (MDP), par exemple Panavia de Kuraray.

Ou le 4methacryloxy-ethyl-trimellite-anhydre (4-META) avec comme exemple le Superbond de Sun Medical. Elles nécessitent aussi un traitement des surfaces dentaires.

Enfin, **les colles autoadhésives**. Ces dernières se rapprochent des colles composites car elles sont composées d'une matrice résineuse et de charges de verre, mais elles possèdent en plus un ester diméthacrylate acide dont les groupements phosphoriques leurs confèrent leur caractère auto-adhésif. Leur principal atout est leur manipulation aisée, similaire à celle des ciments de scellement, bien qu'elles appartiennent à la famille des colles. Même si aucun traitement des surfaces dentaires n'est en théorie nécessaire, la littérature recommande de réaliser un mordantage à l'acide orthophosphorique à 37 % pendant 30 secondes afin d'optimiser l'adhérence et l'étanchéité.⁷⁴ Le RelyX™ Unicem et Ultimate (3M ESPE) est un exemple.

Les colles sans potentiel d'adhésion sont les colles qui présentent les meilleures performances cliniques ainsi que le meilleur recul avec des propriétés mécaniques et esthétiques, selon le rapport de la Haute Autorité de Santé (HAS) de 2009. Ces dernières répondent parfaitement au cahier des charges d'un collage, fiable, durable et esthétique. ⁷⁵

Les colles à prise duale semblent être les plus indiquées pour le collage des endocouronnes.

9.2. Traitement prothétique

La pièce prothétique est enduite d'acide fluorhydrique avec un temps d'action variable, suivant le type de céramique utilisée. Vingt secondes pour le disilicate de lithium, une minute pour les céramiques renforcées à la leucite, à plus d'une minute pour les feldspathiques. La pièce est ensuite rincée. Il est important de rincer longuement l'acide à l'aide d'un spray air et eau, au moins une minute, afin d'éliminer non seulement le gel d'acide, mais également les sels créés par l'attaque acide. Les colles étant hydrophobes, il faudra veiller à chasser l'eau des anfractuosités, pour cela un séchage fort est nécessaire. Le signe d'un bon séchage réside dans l'obtention d'un aspect blanc crayeux de la céramique mordancée. La liaison entre notre céramique et notre résine de collage est créée par une ou deux couches de silane appliquées à l'aide d'une microbrush sur l'intrados prothétique. Il doit ensuite être séché une à deux minutes à l'air comprimé ou plusieurs minutes à l'air libre pour une bonne évaporation des solvants. Ce promoteur d'adhésion permet de créer la liaison entre les particules de verre de la céramique et la résine de collage. ⁶⁵



Figure 14 - Traitement de la céramique à l'acide fluorhydrique.

9.3. Traitement dentaire

Il existe 2 formes de champs opératoires pour le collage :

Digue ouverte ou sectorielle: le champ opératoire est positionné sur plusieurs dents, cela permet une vue d'ensemble, de visualiser l'alignement des tables occlusales. Avec ce champ opératoire les faces proximales des dents voisines sont protégées par une bande de téflon. Cette isolation est particulièrement indiquée lorsqu'il y a un assemblage de plusieurs restaurations esthétiques en céramiques collées contiguës. Elle permet de coller une à une les restaurations sans avoir à démonter et remonter le champ opératoire pour chaque dent.

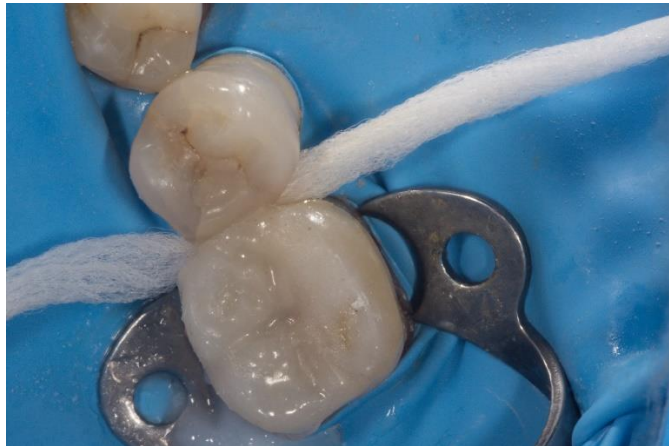

Figure 15- Collage avec digue plurale

Digue fermée ou unitaire : Le champ opératoire est posé sur une seule dent. Une digue très fine doit être utilisée dans cette situation. L'installation de la digue unitaire garantit non seulement l'isolation de l'humidité ambiante et sulculaire, mais aussi la protection des dents voisines sur lesquelles différents produits chimiques auraient pu se déposer. La digue unitaire permet une insertion facilitée de la restauration et une élimination aisée des excès. C'est une technique rapide et simple.⁷⁶

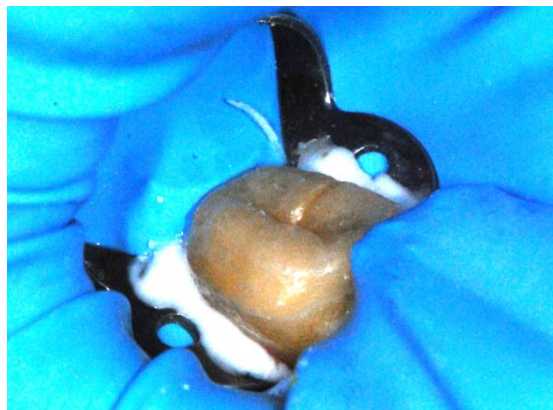


Figure 16- Collage d'une endocouronne avec digue unitaire

La surface dentaire est nettoyée, afin d'éliminer toute contamination bactérienne pouvant avoir eu lieu en interséance, ainsi que les éventuels résidus de matériau d'obturation provisoire.

Plusieurs méthodes sont retrouvées dans la littérature.

Une étude in vitro de Chaiyabutr et Kois de 2008 ⁷⁷ compare différentes méthodes de nettoyage dentaire avant collage. Pour chacune de ces techniques, ils ont analysé la surface dentinaire, ont vérifié la présence de résidu de matériau d'obturation provisoire et ont enfin mesuré la force du collage. Il en ressort, que le sablage de la dent à l'alumine offre la meilleure force de collage. C'est un traitement abrasif qui permet d'éliminer la plaque bactérienne et les colorations, mais aussi de créer une rugosité de surface. La taille des particules d'alumine n'influe pas sur le résultat.

Ensuite, la cavité est rincée puis séchée. L'émail et la cavité sont mordancés avec de l'acide orthophosphorique à 37% pendant quinze secondes pour la dentine et trente secondes pour l'émail. Le produit est ensuite rincé.

Les marges amélaire sont séchées et apparaissent blanc crayeux. On peut alors appliquer le système adhésif.

La colle est déposée sur la restauration ou sur le support dentaire grâce à l'embout auto-mélangeur présenté avec le système de collage.

Pour une meilleure préhension de l'endocouronne, il existe des bâtonnets flexibles à pointe collante.

L'utilisation de cet outil permet d'éviter tout risque de contamination de l'intrados avec les doigts. Toutefois, cette tige de préhension adhésive peut s'avérer difficile à retirer une fois la pièce prothétique mise en place. Il est fortement conseillé de maintenir l'endocouronne avec une précelle ou une spatule de bouche afin de ne pas la désinsérer lors du retrait du bâtonnet.

Une polymérisation de deux secondes est effectuée pour pouvoir retirer les excès de colle plus facilement.

Les excès proximaux sont retirés avec du fil dentaire en passant le point de contact puis en le retirant latéralement.

La colle présentant une prise duale, il faut donc être très rapide pour éliminer ces excès. Une pression sur l'endocouronne est conservée pendant tout le temps de l'élimination des excès pour la maintenir bien en place.

On effectue alors la polymérisation finale de quarante secondes par face.

Enfin, une dernière photopolymérisation sous glycérine est conseillée au niveau du joint afin de contrer l'effet de l'air qui inhibe la polymérisation de surface.

Le collage joue un rôle majeur dans la pérennité de l'ensemble dent/restauration.

L'occlusion est ajustée après collage et les éventuelles retouches sont polies à l'aide de cupules caoutchoutées et de pâte diamantée.

La technique de l'endocouronne repose en grande partie sur les propriétés adhésives du mode de jonction utilisé entre les tissus dentaires et la reconstruction coronaire dont la limite périphérique doit pouvoir être en situation juxta ou supragingivale.

Cette dernière, utilisée dans ses indications, évite l'utilisation d'un ancrage radiculaire pouvant être à l'origine de fragilisation radiculaire.

Il est intéressant de noter que la surface de collage offerte par la chambre pulpaire est souvent égale, voire supérieure, à celle obtenue lors du collage d'un ancrage radiculaire de 8mm de profondeur.

L'application et la polymérisation des résines sont bien mieux contrôlables dans ces conditions, plutôt qu'à 8 mm de profondeur du canal radiculaire lors du collage d'un tenon radiculaire.⁷⁸

Ainsi le praticien doit se tourner vers une reconstruction de la dent dévitalisée par endocouronne moins mutilante où l'ancrage radiculaire n'est pas nécessaire.

IV. Place de l'endocouronne parmi les nouveaux concepts de restauration des dents dépulpées

Afin de restaurer les dents devitalisées sans réaliser une préparation coronopériphérique conventionnelle, qui engendre une perte de substance dentaire de 67,5 à 75,66 %, de nouvelles approches plus conservatrices sont décrites ; les restaurations partielles collées.⁷⁹

Enfin, il est clairement admis que la qualité de la restauration coronaire influence significativement le succès du traitement endodontique, car en présence d'un défaut d'étanchéité, les taux d'échecs augmentent, et ce malgré la présence d'une obturation canalaire jugée radiographiquement satisfaisante.⁸⁰

1. L'inlay

Un inlay est « une pièce prothétique assemblée par collage ou scellement, s'adaptant à la forme d'une cavité préparée, destinée à restaurer une perte de substance dentaire ne nécessitant pas de recouvrement de cuspide. »⁸¹

On décrit donc l'inlay comme une incrustation dans la dent sans recouvrement cuspidien. Ils peuvent être réalisés en céramique ou en composite, et génèrent une perte de substance dentaire de 16% seulement.⁷⁹

Une étude compare le taux de survie d'inlays en composite et d'inlays en céramique sur une étude de 3 ans. Sur les 24 inlays en céramique, 100% sont restés en place, contre 89% pour les 47 inlays en composite.⁸²

2. L'onlay

L'onlay est l'extension d'un inlay quand le recouvrement cuspidien est partiel. Recouvrir une cuspide est nécessaire si la cuspide est absente, si la paroi résiduelle est trop fragile et doit être réduite afin d'assurer au moins 1,5mm d'épaisseur de céramique, ou encore si des points d'occlusion sont présents sur l'interface céramique-dent. Il est important d'éloigner les points de contacts occlusaux des bords marginaux des inlays/onlays sinon il y a beaucoup plus d'échecs.

3. Indications inlay/onlay

Lorsqu'une réparation classique par composite en technique directe est impossible, ou qu'elle ne permet pas de reproduire l'anatomie originelle de la dent, on utilise un onlay ou un inlay. Ils peuvent donc être réalisés suite à un échec des restaurations directes ou en première intention compte tenu des caractéristiques de la perte de substance, ils sont indiqués pour des pertes de moyenne à grande étendue. Le recouvrement cuspidien dans le cas d'un onlay, n'augmente pas le risque de fracture de la dent, on retrouve plus d'échecs avec les inlays 3 faces qu'avec les onlays.⁸³

Si une réhabilitation fonctionnelle de plusieurs dents est nécessaire (contacts occlusaux, points de contacts puissants, courbe de Spee, modification de la dimension verticale d'occlusion), le recours à des inlays-onlays ou à des overlays est tout particulièrement indiqué.

4. L'overlay

L'overlay est l'extension d'un onlay quand le recouvrement cuspidien est total.

Il s'agit d'un type particulier d'onlay qui touche les 5 faces de la dent.

Les limites cervicales sont supra-gingivales, très à distance de la gencive marginale.

Lorsque les deux faces proximales doivent être restaurées, il est parfois préférable de réaliser un overlay et donc de recouvrir toutes les cuspides plutôt que de réaliser un inlay MOD. Comme pour l'onlay, l'overlay peut être indiqué préventivement pour des dents intrinsèquement fragiles pour lesquelles le risque de fracture est plus important. Les facteurs qui indiquent un recouvrement cuspidien sont la présence de corrosion et de fissures, une anatomie occlusale défavorable (angle cuspidien fermé), une importante hauteur et une faible épaisseur des parois, ou encore une occlusion non fonctionnelle. L'overlay permet de contrôler la hauteur d'occlusion si nécessaire, de l'augmenter ou de la diminuer selon le cas clinique.

L'overlay répond aux indications des pertes tissulaires modérées à importantes.

Les molaires étant plus volumineuses, elles présentent également une surface d'adhésion supérieure à celle des prémolaires. Elles sont donc plus aptes à recevoir des RPC indirectes même en cas d'importants délabrements. Ceci n'est pas toujours le cas des prémolaires qui doivent dans certaines situations cliniques défavorables être reconstruites à l'aide d'une couronne périphérique.^{84 85}

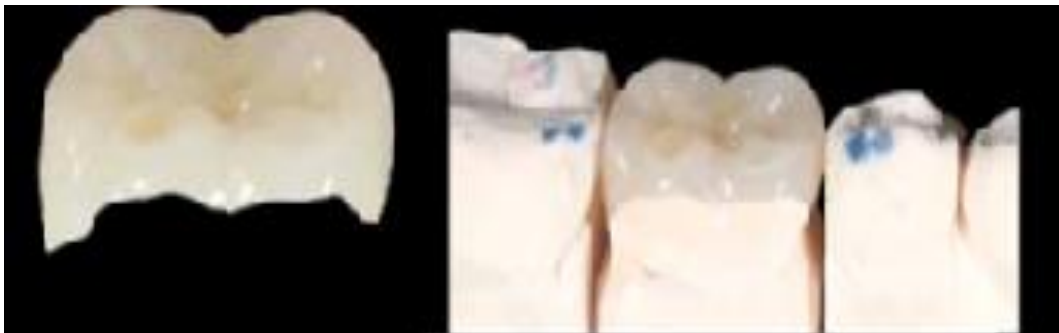

Figure 17- Overlay⁸⁶

5. Pour une dent dévitalisée

En 2010, Jiang et coll. montrent que les contraintes transmises à la dent reconstituée par inlay/onlay sont plus importantes sur les dents dépulpées que sur les dents vivantes. Celles-ci sont localisées au niveau du plancher de la préparation et au collet de la dent. Cependant ils montrent qu'une restauration correcte peut minimiser les contraintes internes.

Ils constatent une répartition des forces plus favorable pour les onlays (recouvrement cuspidien) que pour les inlays. Or, dans les conditions mises en place dans leur expérience et visant à reproduire les mouvements de mastication naturelle, aucune fracture des modèles n'est observée.⁸⁷

Une autre étude,⁸⁸ compare la résistance d'une prémolaire maxillaire présentant une MOD et reconstituée soit par un inlay, par une endocouronne, ou par une coiffe périphérique, à partir de mêmes blocs de céramique (Vita Mark II) :

Les auteurs montrent une résistance similaire pour les prémolaires dépulpées présentant une cavité MOD lorsqu'elles sont traitées par des coiffes périphériques ou par une endocouronne. La résistance est moins importante pour les dents reconstituées par inlay.

Une revue systématique de la littérature a été publiée en 2016 par JA Sedrez-Porto et *al.*⁸⁹ prenant en compte uniquement les études cliniques (le taux de survie) et les études in-vitro (notamment la résistance à la fracture) portant sur l'utilisation des endocouronnes actuelles comparée à l'utilisation des traitements conventionnels (ancrage radiculaire, composite direct, inlay/onlay). Sept bases de données ont été interrogées : PubMed, Web of Science, Scopus, BBO, SciELO, LILACS et IBECs. Sur les 103 articles éligibles, trois études cliniques et cinq études in-vitro ont paru pertinentes et ont répondu aux critères des auteurs. Les études cliniques ont réalisé un suivi allant de 6 à 36 mois et montrent un taux de succès variant de 94 à 100%.

Un total de 55 dents postérieures a été étudié sur ces trois études cliniques et seulement deux échecs par endocouronnes ont été signalés pour reprise de carie.

102 dents ont été évaluées dans les cinq études in-vitro et notamment la résistance à la fracture, les modes d'échecs, l'adaptation marginale et les résultats d'étude par éléments finis. Quatre de ces études portent sur les dents postérieures et seulement une sur les dents antérieures. Dans la majorité des cas il s'agissait d'endocouronnes en céramique. Une méta-analyse de ces cinq études a démontré une différence significative entre la résistance globale à la fracture des dents restaurées par endocouronne (antérieures et postérieures) et celle des dents restaurées avec un traitement conventionnel en défaveur des endocouronnes. Cependant une autre étude considérant seulement les quatre études portant sur des dents postérieures et éliminant l'étude sur des dents antérieures n'a pas montré de différences significatives avec les traitements conventionnels. La comparaison de la résistance à la fracture des dents postérieures restaurées avec une endocouronne et celle avec des ancrages radiculaires seulement n'a pas montré de différences significatives non plus. Il semblerait même, aux vues des résultats de la méta-analyse de ce sous-groupe que la résistance à la fracture des endocouronnes serait plus importante que celle des restaurations conventionnelles.

Egalement, une étude rétrospective de 10 ans sur des cas d'endocouronnes a montré que ces dernières constituaient une approche fiable pour rétablir des molaires et des prémolaires gravement endommagés, même en présence d'une perte tissulaire coronaire étendue ou de facteurs de risque occlusaux, tels que le bruxisme ou des relations occlusales défavorables.⁹⁰

Enfin, il est important de noter que suivant l'ancienneté de la dévitalisation, la trame collagénique dentinaire des dents dévitalisées se dégrade et les possibilités d'adhésion deviennent moins performantes.⁹¹ L'accumulation des agressions de la dent anciennement dépulpée est susceptible d'affaiblir les tissus en créant des micro-fissures. Les conséquences mécaniques du traitement endodontique sont très modestes en regard de celles liées au délabrement tissulaire global de la dent. Ce délabrement est accentué par la nécessité d'accès à la chambre pulpaire.⁹² Sauf dans certaines situations exceptionnelles de nécrose, ou de délabrement moyen où 3 ou 4 parois épaisses de la dent sont présentes, le recours au recouvrement cuspidien pour une dent dévitalisée est indiqué pour parer à tout risque de fracture. Après traitement endodontique, et délabrement coronaire moyen avec parois épaisses, une restauration de type onlay est donc possible et permet une meilleure répartition des forces qu'une restauration de type inlay.⁸⁷

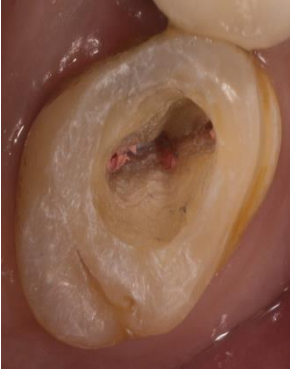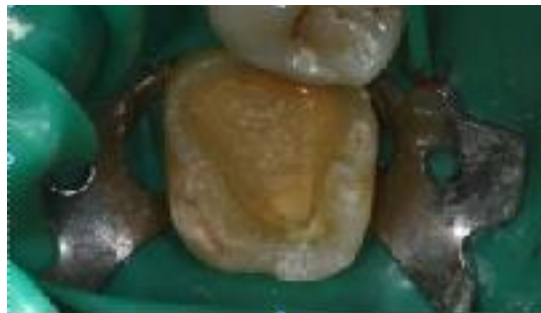





Figure 18- Préparation pour onlay sur dent dévitalisée

Cependant, pour une dent non vitale fortement délabrée, sans rétention anatomique naturelle; l'onlay est contre indiqué. Dans ce cas il est préférable de réaliser une endocouronne ou un overlay.

Ces paramètres font de la dent dépulpée une situation à risque de recevoir un onlay ou un inlay. Il reste plus raisonnable de réaliser un overlay ou une endocouronne sur de telles dents. Dans ce cas, la répartition des contraintes semble plus en faveur des matériaux en céramique.^{93 94 76}

V. Tableau récapitulatif des critères décisionnels de restauration des dents postérieures dépulpées

Délabrement				
	classe 1	classe 2 MO ou OD	classe 2 MOD	délabrement extrême
Type de restauration	restauration directe en composite	restauration directe en composite, restauration indirecte inlay ou onlay suivant l'épaisseur des parois résiduelles	Endocouronne ou overlay	reconstitution corono-radicaire foulée ou coulée couronne
recouvrement cuspiden	non	Si épaisseur des parois résiduelles supérieure à 2 mm: non Si épaisseur des parois résiduelles inférieure à 2 mm: oui	oui	oui

Parmi les grands principes qui dictent la prise de décision concernant la technique de restauration à utiliser pour les dents devitalisées, il faut donc en premier lieu considérer la perte de substance observée au sein de la dent concernée. L'indication de la couronne, doit être limitée à la réfection de couronnes préexistantes ou à de rares cas de délabrement extrême.

Conclusion

Il est certain que la dentisterie a évolué ces dernières décennies, cherchant avec de plus en plus de précision à répondre aux demandes et besoins des patients tout en étant le plus respectueux des tissus sains déjà présents et le moins iatrogène possible.

L'endocouronne semble faire ses preuves et son indication devient incontournable dans certains cas de molaires avec faible hauteur coronaire ou très délabrées. Elle est donc une alternative de choix dans le traitement des dents postérieures dévitalisées.

Les progrès de la recherche sur le collage sont en constante évolution et les propriétés des matériaux déjà existants s'améliorent. Ainsi, le collage devient une technique fiable si elle est bien maîtrisée et permet au praticien d'élargir considérablement son panel de possibilités thérapeutiques en arrêtant la systématisation au recours aux ancrages radiculaires qui devrait être abandonnée au profit d'une étude des différentes possibilités de plan de traitement plus conservatrices.

Enfin, les grandes avancées en matière de collage nous permettent aujourd'hui de faire tomber ce dogme, et dès que la dent à traiter est isolable, il conviendra de penser à toutes les pièces de la famille des reconstitutions partielles collées, de l'inlay à l'endocouronne, en fonction du contexte clinique afin d'assurer la plus grande préservation tissulaire possible. Les praticiens doivent posséder les outils personnels pour une évaluation consciencieuse de la situation clinique ainsi que de la rigueur pour la réalisation du protocole de fabrication et de collage afin de garantir les meilleures chances de succès possibles.

Table des illustrations

Figure 1-	Augmentation du risque de fracture en fonction de la perte tissulaire coronaire ²¹	3
Figure 2-	Les crêtes marginales sont perdues ; la cohésion entre les pans est rompue. Ces derniers sont plus propices à la flexion et à la fracture lors des fonctions occlusales. ²⁰	3
Figure 3-	Critères de choix entre RCR directes et indirectes ²⁹	5
Figure 4-	Augmentation de la résistance de la dent sous une pression à 45° en fonction de la hauteur de tissu résiduel permettant la réalisation d'un cerclage ³¹	6
Figure 5-	A Endocouronne usinée par conception et fabrication assistées par ordinateur B endocouronne pressée avec tiges de coulée, mise en place sur un modèle maître ⁵	8
Figure 6 :	Graphiques de l'étude de comparaison des performances mécaniques entre les différentes céramiques ⁴³	11
Figure 7-	Préparation pour endocouronne d'une prémolaire maxillaire ⁴⁷	13
Figure 8-	Endocouronne ⁴⁷	13
Figure 9-	Endocouronne mise en place ⁴⁷	13
Figure 10-	Réalisation d'un trottoir périphérique	14
Figure 11-	Photographie de l'aménagement de la chambre pulpaire	16
Figure 12-	Photographie du comblement des contres dépouilles à l'aide de l'IDS	17
Figure 13 -	Temporisation avec extensions vestibulaires et linguales de composite ⁶³	19
Figure 14 -	Traitement de la céramique à l'acide fluorhydrique.	21
Figure 15-	Collage avec digue plurale	22
Figure 16-	Collage d'une endocouronne avec digue unitaire	22
Figure 17-	Overlay ⁸⁶	26

Bibliographie

1. Dietschi, D., Duc, O., Krejci, I. & Sadan, A. Biomechanical considerations for the restoration of endodontically treated teeth: a systematic review of the literature-- Part 1. Composition and micro- and macrostructure alterations. *Quintessence Int. Berl. Ger. 1985* 38, 733–743 (2007).
2. Lander, E., Dietschi, D. Endocrowns: a clinical report. *Quintessence Int. Berl. Ger. 1985* 39, 99–106 (2008).
3. Bukiet, F., Tirlet, G. Contemporary aesthetic care for nonvital teeth: conservative treatment options. *Pract. Proced. Aesthetic Dent. PPAD* 17, 467–472; quiz 474 (2005).
4. Tirlet, G., Crescenzo, H., Crescenzo, D. & Bazos, P. Ceramic adhesive restorations and biomimetic dentistry: tissue preservation and adhesion. *Int. J. Esthet. Dent.* 9, 354–369 (2014).
5. Sevimli, G., Cengiz, S., Oruç, M. S. & Asuta Y, F. Endocrowns: Review. *Endokronlar Derleme* 49, 57–63 (2015).
6. Fages, M. & Bennisar, B. The endocrown: a different type of all-ceramic reconstruction for molars. *J. Can. Dent. Assoc.* 79, d140 (2013).
7. Helfer AR, Melnick S, Schilder H. Determination of the moisture content of vital and pulpless teeth *Oral Surg Oral Med Oral Pathol.* 1972 Oct;34(4):661-70.
8. Papa J, Cain C, Messerh H. Moisture content of vital vs endodontically treated teeth. *Endod Dent Traumatol.* 1994 Apr;10(2):91-3.
9. Lewinstein I, Grajower R. Root dentin hardness of endodontically treated teeth. *JEndod*,1981 Sep, 7(9): 421-2.
10. Sedgley CM, Messerh H. Are endodontically treated teeth more brittle *JEndod.* 1992 Jul;18(7):332-5.
11. Grigoratos D, Knowles J, Ng YL, Gulabivala K. Effect of exposing dentin to sodium hypochlorite on its flexural strength and elasticity modulus. *Int J endodont J* 2001 ; 34 ;113-119.
12. Sim TP, Knowles JC, Ng YL, Shelton J, Gulabivala K. Effect of sodium hypochlorite on mechanical properties of dentine and tooth surface strain *Int Endod J.* 2001 Mar;34(2):120-32.
13. Hülsmann M, Heckendorff M, Schäfers F. Comparative in-vitro evaluation of three chelator pastes. *Int Endod J.* 2002 Aug;35(8):668-79

14. Cruz-Filho AM, Sousa-Neto MD, Saquy PC, Pécora JD. Evaluation of the effect of EDTAC, CDTA, and EGTA on radicular dentin microhardness. *J Endod.* 2001 Mar;27(3):183-4.
15. Cruz-Filho AM, Sousa-Neto MD, Savioli RN, Silva RG, Vansan LP, Pécora JD. Effect of chelating solutions on the microhardness of root canal lumen dentin. *J Endod.* 2011 Mar;37(3):358-62. doi: 10.1016/j.joen.2010.12.001.
16. Magne P, Nielsen B. Interactions between impression materials and immediate dentin sealing. *J Prosthet Dent* 2009 Nov;102(5):298-305
17. Chiba M, Itoh K, Wakumoto S. Effect of dentin cleansers on the bonding efficacy of dentin adhesive. *Dent Mater J.* 1989 Jun;8(1):76-85.
18. Degrange M. Etude spectrométrique d'un cas clinique de corrosion endobuccale. *J. biomater. Dent.* 1986 ;2 ; p.189-195.
19. Trope M, Ray HL. Resistance to fracture of endodontically treated roots. *Jr Oral Surg Oral Med Oral Pathol.* 1992 Jan;73(1):99-102.
20. Reeh E, Messer H, Douglas W. Reduction of tooth stiffness as a result of endodontic and restorative procedures. *J Endod.* 1989, 15: 512-516.
21. Bouillaguet S, Rocca GT. Restaurations coronaires et corono-radiculaires des dents dépulpées. In : *Endodontie.* Editions CdP, Collection « JPIO » : 309-320
22. Laplanche O, Leforestier E, Medioni E, Bolla M. Les reconstitutions corono-radiculaires : principes généraux et critères de décision. *Stratégie prothétique* 2008;8:255-268.
23. Etienne O, Descamp F, Toledano C. Apport des reconstitutions collées en dentisterie esthétique. *L'information Dentaire* 2009;6:264-270.
24. Laviolle O, Bartala M. Restaurations coronaires pré-prothétiques à ancrage radiculaire : clinique et laboratoire. *EMC* 2008;23-250-A-10.
25. Lang H, Korkmaz Y, Schneider K, Raab WH. Impact of endodontic treatments on the rigidity of the root. *J Dent Res.* 2006 Apr;85(4):364-8.
26. Butz F, Lennon AM, Heydecke G, Strub JR. Survival rate and fracture strength of endodontically treated maxillary incisors with moderate defects restored with different post-and-core systems: an in vitro study. *Int J Prosthodont.* 2001 Jan-Feb;14(1):58-64.
27. Heydecke G, Butz F, Strub J. Fracture strength and survival rate of endodontically treated maxillary incisors with approximal cavities after restoration with different post and core systems: an in-vitro study. *J Dent.* 2001 Aug, 29


28. Dejou J, Laborde G. Le tenon radicaire est-il indispensable, utile ou dangereux ? Cah Prothèse, 2001, 116: 31-41.
29. Bolla M., Bennami V. La reconstitution corono-radicaire pré-prothétique des dents dépulées Rueil-Malmaison : Editions CdP, 1999, 90p.
30. Pierrisnard L, Bohin F, Renault P, Barquins M. Corono-radicular reconstruction of pulpless teeth: a mechanical study using finite element analysis. JProsthet Dent. 2002 Oct;88(4):442-8.
31. Pereira JR, de Ornelas F, Conti PC, do Valle AL. Effect of a crown ferrule on the fracture resistance of endodontically treated teeth restored with prefabricated posts J Prosthet Dent. 2006 Jan;95(1):50-4
32. Rotstein I, Simon JH. Diagnosis, prognosis and decision-making in the treatment of combined periodontalendodontic lesions.Periodontol 2000. 2004;34:165-203.
33. Pissis P. Fabrication of a metal-free ceramic restoration utilizing the monobloc technique. Pract Periodontics Aesthet Dent. 1995; 7(5): 83-94.
34. Maccari PC, Conceição EN, Nunes MF. Fracture resistance of endodontically treated teeth restored with three different prefabricated esthetic posts.J Esthet Restor Dent. 2003;15(1):25-30;
35. Hasan I, Frentzen M, Utz KH, Hoyer D, Langenbach A, Bourauel C. Finite element analysis of adhesive endo-crowns of molars at different height levels of buccally applied load JDent Biomech. 2012
36. Bukiet F, Lehmann N, Tirlet G. Restauration partielle collée de la dent dépulée, préserver pour différer l'échéance prothétique. Réal Clin.2004;15(1): 67-78
37. Koubi S, Brouillet JL, Koubi G, Tassery H. Nouveaux concepts en dentisterie esthétique. EMC-Odontologie 2008 :1-12 (article 23-250-A-12)
38. Vanoorbeek S, Vandamme K, Lijnen I, Naert I. Computer-aided designed/computer assisted manufactured composite resin versus ceramic single-tooth restorations: a 3year clinical study. International Journal of Prosthodontic. 2010;23(3):223-30
39. Dejou J, Les céramiques. Société Francophone de Biomatériaux Dentaires 2009-2010
40. Tirlet G, Crescenzo H, Crescenzo D, Bazos P Ceramic adhesive restorations and biomimetic dentistry: tissue preservation and adhesion.Int J Esthet Dent. 2014 Autumn; 9(3):354-69
41. Nguyen JF, Ruse D, Phan AC, Sadoun MJ. High-temperature-pressurepolymerized resin-infiltrated ceramic networks. J Dent Res. 2014;93(1):62-67.

42. Della Bona A, Corazza PH, Zhang Y. Characterization of a polymer-infiltrated ceramic-network material. *Dental Materials*. 2014;30(5):564–9
43. Albero A, Pascual A, Camps I, Grau-Benitez M. Comparative characterization of a novel cad-cam polymer-infiltrated-ceramic-network. *J ClinExp Dent*. 1 oct 2015;7(4):e495-500
44. Lin CL, Chang YH, Chang CY, Pai CA, Huang SF. Finite element and Weibull analyses to estimate failure risks in the ceramic endocrown and classical crown for endodontically treated maxillary premolar. *Eur J Oral Sci*. 2010;118(1):87-93.
45. Chotard K. Critères de choix des matériaux à utiliser dans le cadre d'une réhabilitation conjointe en CFAO. 2013. 142 p. Thèse d'exercice de Santé. 2013-TOU3-3030.
46. Dietschi D, Duc O, Krejci I, Sadan. A Biomechanical considerations for the restoration of endodontically treated teeth: a systematic review of the literature, Part II (Evaluation of fatigue behavior, interfaces, and in vivo studies). *Quintessence Int*. 2008 Feb;39(2):117-29
47. D'Incau E, Bartala M, Dos Santos A. Traitement de la dent dépulpée postérieure. La stratégie de préservation. *Réalités Cliniques* 2011;22:43–56.
48. Zarone F, Sorrentino R, Apicella D, Valentino B, Ferrari M, Aversa R, et al. Evaluation of the biomechanical behavior of maxillary central incisors restored by means of endocrowns compared to a natural tooth: a 3D static linear finite elements analysis. *Dent Mater*. nov 2006;22(11):1035-44.
49. Ramírez-Sebastià A, Bortolotto T, Cattani-Lorente M, Giner L, Roig M, Krejci I. Adhesive restoration of anterior endodontically treated teeth :influence of post length on fracture strength. *Clin Oral Investig*. mars2014;18(2):545-54
50. Dietschi D, Spreafico R. Restaurations esthétiques collées: composites et céramique dans les traitements esthétiques des dents postérieures. *Quintessence Internationale*. 1997:79-101
51. Raynal J. Guide pratique des Préparations Assistées par Guidages La V-Prep et L'Endo-VPrep Volume 2.2012. Edition J. Raynal.
52. Fages M, Bennasar B, Raynal J Minimally Invasive All-ceramic Preparation for the Occlusal Face: The "V Preparation". *Compend Contin Educ Dent*. 2017 Feb;38(2):e5-e8
53. E. d'Incau, M. Bartala, A. Dos-Santos. Traitement la dent dépulpée postérieure. La stratégie de la préservation. *Réalités Cliniques* 2011. Vol. 22, n°1 : pp. 273 – 280
54. Degrange M. Les adhésifs qui requièrent un mordançable préalable sont-ils obsolètes ? *Inf Dent* 2007 ;4 :119-124

55. Perdigao J. Newdevelopments in dental adhesion. Dent Clin North Am 2007 ; 51 :333-357.
56. Lee J, Park S. The effect of three variables on shear bond strength when luting a resin inlay to dentin. Oper Dent. 2009 May-Jun;34(3):288-92. doi: 10.2341/08-82.
57. Ghiggi PC, Steiger AK, Marcondes ML, Mota EG, Burnett LH junior, Spohr AM. Does immediate dentin sealing influence the polymerization of impression materials? European Journal of Dentistry, Vol 8, Issue 3, Jul-Sep 2014
58. Raux F, Dahan L. Comment faire un inlay-onlay esthétique? De la préparation à la temporisation. L'Information Dentaire n° 7 - 16 février 2011
59. Duret F, Péliissier B. Différentes méthodes d'empreinte en CFAO dentaire. EMC - Médecine buccale 2010;5(6):1-16 [Article 28-678-C-10]
60. Yuzbasioglu E, Kurt H, Turunc R, Bilir H. Comparison of digital and conventional impression techniques: evaluation of patients' perception, treatment comfort, effectiveness and clinical outcomes. BMC Oral Health. 30janv 2014;14:10
61. Rocca GT, Bouillaguet S. Alternatives thérapeutiques pour la restauration des dents non vitales. Revue d'Odonto-Stomatologie. 2008 ;37 :259-72
62. Magne P. Immediate dentin sealing : a fundamental procedure for indirect bonded restoration. J Esthet Restor Dent 2005 ;17 :144-154.
63. Hajtó J. Die sichere temporäre Befestigung von Provisorien bei vollkeramischen Teilkronen mitgeringer Retention. Quintessenz2010; 61(1): 99-102.
64. Frankenberger R, Krämer N, Appelt A, Lohbauer U, NaumannM, Roggendorf MJ. Chairside vs.labside ceramic inlays: effect of temporary restoration and adhesive luting on enamel cracks and marginal integrity. Dent Mater.2011; 27(9): 892-8
65. Dahan L, Raux F. Les inlays-onlays esthétiques Procédures d'assemblage. L'Information Dentaire n° 1 - 4 janvier 2012
66. Cheron R, Atlan A. Assemblage des restaurations indirectes. Réalités Clinique. Vol25 n°4 -Décembre 2014
67. Magne P, Schlichting LH, Paranhos MPG. Risk of onlay fracture during pre-cementation functional occlusal tapping. Dent Mater. 2011 Sep;27(9):942-7
68. Schenke F, Federlin M, Hiller KA, Moder D, Schmalz G. Controlled, prospective, randomized, clinical evaluation of partial ceramic crowns inserted with RelyX Unicem with or without selective enamel etching. 1-year results. Am J Dent. 2010; 23(5): 240-246

69. Biacchi GR, Mello B, Basting RT. The endocrown: an alternative approach for restoring extensively damaged molars. *Journal of esthetic and restorative dentistry*. 2013; 25: 383-39
70. Thordrup M, Isidor F, Hörsted-Bindslev P. A prospective clinical study of indirect and direct composite and ceramic inlays: ten-year results. *Quintessence Int BerlGer* 1985.févr 2006;37(2):139-44.
71. Huth KC, Chen HY, Mehl A, Hickel R, Manhart J. Clinical study of indirect composite resin inlays in posterior stress-bearing cavities placed by dental students: results after 4years. *J Dent*. juill 2011;39(7):478-88.
72. Krämer N, Frankenberger R. Clinical performance of bonded leucite-reinforced glassceramic inlays and onlays after eight years. *Dent Mater Off Publ Acad Dent Mater*. mars2005;21(3):262-71.
73. D’Arcangelo C, Zarow M, Angelis FD, Vadini M, Paolantonio M, Giannoni M, et al. Five-year retrospective clinical study of indirect composite restorations luted with a light-cured composite in posterior teeth. *Clin Oral Investig*. 22 mai 2013;18(2):615-24.
74. A. Oudin Gendrel, Y. Allard, N. Lehmann, A. Sangare. *Collage endodontologie*. EMC - Médecine buccale 2015;10(3):1-8 [Article 28-220-P-10]
75. HAS. Reconstitution d’une dent par matériau incrusté (inlay-onlay) rapport d’évaluation technologique. Juillet 2009.
76. Etienne O, Anckenmann L. *Restauration esthétiques en céramique collée*. Edition CdP collection JPIO Janvier 2017. ISBN13 : 978-2-84361-322-7
77. Chaiyabutr Y, Kois JC. The effects of tooth preparation cleansing protocols on the bond strength of self-adhesive resin luting cement to contaminated dentin. *Operative Dentistry*. 2008;33(5): 556-63
78. Rocca G.T., Krejci I. Bonded indirect restorations for posterior teeth : From cavity preparation to provisionalization. *Quintess Int* 2007;3:371-379
79. Edelhoff D, Sorensen JA Tooth structure removal associated with various preparation designs for posterior teeth. *Int J Periodontics Restorative Dent*. 2002 Jun;22(3):241-9.
80. Ray HA, Trope M Periapical status of endodontically treated teeth in relation to the technical quality of the root filling and the coronal restoration *Int Endod J*. 1995 Jan;28(1):12-8.
81. Lasfargues J-J, Machtou P Collège National des Enseignants en Odontologie Conservatrice et Endodontie. *Dictionnaire francophone des termes d’odontologie conservatrice: endodontie & odontologie restauratrice*. éditeurs.Paris, France: Espace ID; 2010. 112 p.

82. Manhart J, Chen HY, Neuerer P, Scheibenbogen-Fuchsbrunner A, Hickel R. Am. Three-year clinical evaluation of composite and ceramic inlays. *J Dent.* 2001 Apr;14(2):95-9.
83. Beier US, Kapferer I, Burtscher D, Giesinger JM, Dumfahrt H. Clinical performance of all-ceramic inlay and onlay restorations in posterior teeth. *Int J Prosthodont.* 2012 Jul-Aug;25(4):395-402.
84. Rocca GT, Krejci I. Crown and post-free adhesive restorations for endodontically treated posterior teeth : from direct composite to endocrowns. *Eur J Esthet Dent* 2013 ; 8(2) : 156-179.
85. Zarow M, Devoto W, Saracinelli M. Reconstruction of endodontically treated posterior teeth-with or without post ? Guidelines for the dental practitioner. *Eur J Esthet Dent* 2009 ; 4(4) : 312-327
86. Toledano C. L'overlay : le successeur de la couronne périphérique. *Information dentaire* n°35. Octobre 2016
87. Jiang W, BO H, Yongchun G, Longxing N. Stress distribution in molars restored with inlays or onlays with or without endodontic treatment: a three dimensional finite element analysis. *J Prosthet Dent.* 2010 Jan;103(1):6-12.
88. Lin CL, Chang YH, Pai CA. Evaluation of failure risks in ceramic restorations for endodontically treated premolar with MOD preparation. *Dent Mater.* 2011 Jan 10
89. Sedrez-Porto JA, Rosa WL de O da, Da Silva AF, Münchow EA, Pereira-Cenci T. Endocrown restorations: A systematic review and meta-analysis. *J Dent.* sept 2016; 52:8-14
90. Belleflamme MM, Geerts SO, Louwette MM, Grenade CF, Vanheusden AJ, Mainjot AK No post-no core approach to restore severely damaged posterior teeth: An up to 10-year retrospective study of documented endocrown cases. *J Dent.* 2017 Aug;63:1-7.
91. Decup F, Antonioli P, Lasfargues JJ. Spécificités de la dent dépulpée. In : BOLLA M. (ed). *Restaurer la dent dépulpée tout simplement.* Paris : Espace ID ; 2014.
92. Reeh ES, Messer HH, Douglas WH. Reduction in tooth stiffness as a result of endodontic result and restorative procedures. *J Endod* 1989; 15: 512-516.
93. Ma PS, Nicholls JL, Junge T, Phillips KM. Load fatigue of teeth with different ferrule lengths, restored with fiber posts, composite resin cores, and all crowns. *J Prosthet Dent* 2009; 102: 229-234
94. Bollen CM, Lambrechts P, Quirynen M. Comparison of surface roughness of oral hard materials to the threshold surface roughness for bacterial plaque retention: a review of the literature. *Dent Mater* 1997; 13: 258-269



SERMENT MEDICAL

En présence des Maîtres de cette Faculté, de mes chers condisciples, devant l'effigie d'HIPPOCRATE.

Je promets et je jure, d'être fidèle aux lois de l'honneur et de la probité dans l'exercice de la Médecine Dentaire.

Je donnerai mes soins à l'indigent et n'exigerai jamais un salaire au-dessus de mon travail, je ne participerai à aucun partage clandestin d'honoraires.

Je ne me laisserai pas influencer par la soif du gain ou la recherche de la gloire.

Admis dans l'intérieur des maisons, mes yeux ne verront pas ce qui s'y passe, ma langue taira les secrets qui me seront confiés et mon état ne servira pas à corrompre les mœurs ni à favoriser le crime.

Je ne permettrai pas que des considérations de religion, de nation, de race, de parti ou de classe sociale viennent s'interposer entre mon devoir et mon patient.

Même sous la menace, je n'admettrai pas de faire usage de mes connaissances médicales contre les lois de l'humanité.

J'informerai mes patients des décisions envisagées, de leurs raisons et de leurs conséquences. Je ne tromperai jamais leur confiance et n'exploiterai pas le pouvoir hérité des connaissances pour forcer les consciences.

Je préserverai l'indépendance nécessaire à l'accomplissement de ma mission. Je n'entreprendrai rien qui dépasse mes compétences. Je les entretiendrai et les perfectionnerai pour assurer au mieux les services qui me seront demandés.

Respectueux et reconnaissant envers mes Maîtres, je rendrai à leurs enfants l'instruction que j'ai reçue de leur père.

Que les hommes m'accordent leur estime si je suis fidèle à mes promesses.

Que je sois déshonoré et méprisé de mes confrères si j'y manque.

CHARENTREUIL Mylène – Endocouronne : Etat actuel

Th. : Chir. dent. : Marseille : Aix-Marseille Université : 2017

Rubrique de classement : Odontologie Conservatrice, Endodontie

Résumé :

Il est admis de nos jours que le pronostic à long terme de la dent dépulpeée est très étroitement liée à la qualité de sa restauration coronaire. Grâce à l'avènement de la dentisterie adhésive, de nouvelles approches de restauration de la dent dépulpeée ont émergé. Parmi elles, l'endocouronne ; une coiffe prothétique monobloc avec ancrage caméral qui se révèle être un traitement conservateur, notamment par l'absence de tenon radiculaire et par la réalisation d'une préparation périphérique partielle.

La réalisation clinique d'une endocouronne se montre relativement simple, rapide et facilement reproductible.

Après une première partie traitant de la biomécanique de la dent dépulpeée, seront abordés les critères décisionnels, les matériaux et les étapes de réalisation d'une endocouronne. Enfin une dernière partie sera consacrée à la place de l'endocouronne parmi les autres types de restaurations partielles collées sur dent devitalisées.

Mots clés : Endocouronne, Dent devitalisée, Collage, Economie tissulaire, Restauration dentaire.

CHARENTREUIL Mylène- Endocrown: Current state

Abstract :

It is nowadays admitted that the long-term prognosis of the unvital tooth is very closely linked to the quality of its coronal restoration. With the advent of adhesive dentistry, new approaches to restoring the tooth have emerged. Among them, the endocrown; a one-piece prosthetic cap with cam anchorage which proves to be a conservative treatment, for example by the absence of root post and the realization of a partial peripheral preparation.

The clinical realization of an endocrown is relatively simple, fast and easily reproducible.

After a first part dealing with the biomechanics of the pulped tooth, the decision criteria, the materials and the steps of realization of an endocrown will be discussed. Finally, a final part will be devoted to the place of the endocrown among the other types of partial restorations bonded on devitalized teeth.

MeSH : Endocrown, Devitalized tooth, Bonding, Tissue saving, Dental restoration.

Adresse de l'auteur :

Bat A la Goelette

Avenue du port de plaisance

83000 Toulon