



**HAL**  
open science

## Apport de la piezocision en orthodontie

Élisa Dubois

► **To cite this version:**

| Élisa Dubois. Apport de la piezocision en orthodontie. Chirurgie. 2018. dumas-01713507

**HAL Id: dumas-01713507**

**<https://dumas.ccsd.cnrs.fr/dumas-01713507v1>**

Submitted on 20 Feb 2018

**HAL** is a multi-disciplinary open access archive for the deposit and dissemination of scientific research documents, whether they are published or not. The documents may come from teaching and research institutions in France or abroad, or from public or private research centers.

L'archive ouverte pluridisciplinaire **HAL**, est destinée au dépôt et à la diffusion de documents scientifiques de niveau recherche, publiés ou non, émanant des établissements d'enseignement et de recherche français ou étrangers, des laboratoires publics ou privés.



Distributed under a Creative Commons Attribution - NonCommercial - NoDerivatives 4.0 International License

ACADEMIE d'AIX-MARSEILLE

# Apport de la Piezocision en Orthodontie

## THESE

Présentée et publiquement soutenue devant la  
Faculté d'Odontologie de Marseille  
(Doyen : Monsieur le Professeur Jacques DEJOU)

Aix Marseille Université  
(Président : Monsieur le Professeur Yvon BERLAND)

Le 9 janvier 2018

par

**DUBOIS Elisa**  
née le 24 juillet 1992  
à MARSEILLE

**Pour obtenir le Diplôme d'Etat de Docteur en Chirurgie Dentaire**

**EXAMINATEURS DE LA THESE :**

Président	: <u>Monsieur le Professeur</u>	<u>B. FOTI</u>
Assesseurs	: Monsieur le Docteur Monsieur le Docteur Monsieur le Docteur	J-H. CATHERINE J. BOHAR P. LAURENT



ACADEMIE d'AIX-MARSEILLE

# Apport de la Piezocision en Orthodontie

## THESE

Présentée et publiquement soutenue devant la

Faculté d'Odontologie de Marseille  
(Doyen : Monsieur le Professeur Jacques DEJOU)

Aix Marseille Université  
(Président : Monsieur le Professeur Yvon BERLAND)

Le 9 janvier 2018

par

**DUBOIS Elisa**  
née le 24 juillet 1992  
à MARSEILLE

**Pour obtenir le Diplôme d'Etat de Docteur en Chirurgie Dentaire**

**EXAMINATEURS DE LA THESE :**

Président	: <u>Monsieur le Professeur</u>	<u>B. FOTI</u>
Asseseurs	: Monsieur le Docteur Monsieur le Docteur Monsieur le Docteur	J-H. CATHERINE J. BOHAR P. LAURENT

## ADMINISTRATION

(mise à jour décembre 2017)

DOYENS HONORAIRES	Professeur	R. SANGIUOLO
	Professeur	H. ZATTARA
	Professeur	A. SALVADORI
DOYEN	Professeur	J. DEJOU
VICE – DOYEN CHARGÉ DES ENSEIGNEMENTS DIRECTEUR DU DÉPARTEMENT DE FORMATION INITIALE	Professeur	J.D. ORTHLIEB
VICE – DOYEN CHARGÉ DE LA RECHERCHE DIRECTEUR DU DÉPARTEMENT DE LA RECHERCHE DIRECTEUR DU DÉPARTEMENT DE FORMATION CONTINUE	Professeur	C. TARDIEU
	Professeur	V. MONNET-CORTI
CHARGÉS DE MISSION	Professeur	F. BUKIET
	Professeur	A. RASKIN
RESPONSABLE DES SERVICES ADMINISTRATIFS	Madame	C. BONNARD
PROFESSEUR ÉMÉRITE	Professeur	O. HUE

## LISTE DES ENSEIGNANTS

<b>56<sup>ème</sup> SECTION : DEVELOPPEMENT, CROISSANCE ET PREVENTION</b>
---

### **56.01 ODONTOLOGIE PÉDIATRIQUE ET ORTHOPÉDIE DENTO-FACIALE**

#### *ODONTOLOGIE PÉDIATRIQUE*

Professeur	C. TARDIEU *	Assistant	I. BLANCHET
Maître de Conférences	D. BANDON	Assistant	V. MAGNAN
Maître de Conférences	A. CHAFAIE		
Maître de Conférences associé	A. CAMOIN		

#### *ORTHOPÉDIE DENTO-FACIALE*

Maître de Conférences	J. BOHAR	Assistant	M. BARBERO
Maître de Conférences	E. ERARD	Assistant	I. CAMBON
Maître de Conférences	J. GAUBERT	Assistant	L. LEVY
Maître de Conférences	M. LE GALL *	Assistant	R. MATTERA
Maître de Conférences	C. PHILIP-ALLIEZ	Assistant	C. MITTLER
		Assistant	A. PATRIS-CHARRUET

### **56.02 PRÉVENTION - ÉPIDÉMIOLOGIE - ÉCONOMIE DE LA SANTÉ - ODONTOLOGIE LÉGALE**

Professeur	B. FOTI *	Assistant	J. SCIBILIA
Maître de Conférences	D. TARDIVO		

<b>57<sup>ème</sup> SECTION :</b> <b>CHIRURGIE ORALE ; PARODONTOLOGIE ; BIOLOGIE ORALE</b>
---

**57.01 CHIRURGIE ORALE ; PARODONTOLOGIE ; BIOLOGIE ORALE**

*PARODONTOLOGIE*

Professeur	V. MONNET-CORTI *	Assistant	A. BOYER
		Assistant	C. DUMAS
		Assistant	V. MOLL
		Assistant	A. MOREAU

*CHIRURGIE BUCCALE – PATHOLOGIE ET THÉRAPEUTIQUE - ANESTHÉSIOLOGIE – RÉANIMATION*

Maître de Conférences	D. BELLONI	Assistant	E. QUINQUE
Maître de Conférences	J. H. CATHERINE *		
Maître de Conférences	P. ROCHE-POGGI		
Maître de Conférences associé	F. CAMPANA		

*BIOLOGIE ORALE*

Maître de Conférences	P. LAURENT	Assistant	C. LE FOURNIS
-----------------------	------------	-----------	---------------

**65<sup>ème</sup> SECTION : BIOLOGIE CELLULAIRE**

Professeur	I. ABOUT *	(Responsable de la Biologie orale)	
------------	------------	------------------------------------	--

<b>58<sup>ème</sup> SECTION :</b> <b>REHABILITATION ORALE</b>
--

**58.01 RESTAURATRICE, ENDODONTIE, PROTHESES, FONCTION-DYSFONTION, IMAGERIE, BIOMATÉRIAUX**

*ODONTOLOGIE CONSERVATRICE, ENDODONTIE*

Professeur	F. BUKIET *	Assistant	B. BALLESTER
Professeur	H. TASSERY	Assistant	H. DE BELENET
Maître de Conférences	G. ABOUDHARAM	Assistant	A. FONTES
Maître de Conférences	C. PIGNOLY	Assistant	M. GLIKPO
Maître de Conférences	L. POMMEL	Assistant	S. MANSOUR
Maître de Conférences	E. TERRER	Assistant	L. ROLLET
Maître de Conférences associé	M. GUIVARC'H		

*PROTHÈSE*

Professeur	M. RUQUET *	Assistant	M. DODDS
Maître de Conférences	G. LABORDE	Assistant	N. CHAUDESAYGUES
Maître de Conférences	M. LAURENT	Assistant	A. FERDANI
Maître de Conférences	B.E. PRECKEL	Assistant	C. MENSE
Maître de Conférences	G. STEPHAN	Assistant	C. NIBOYET
Maître de Conférences	P. TAVITIAN	Assistant	A. REPETTO
Maître de Conférences	A. TOSELLO	Assistant	A. SETTE
Maître de Conférences associé	R. LAN		
Maître de Conférences associé	G. MAILLE		

*SCIENCES ANATOMIQUES ET PHYSIOLOGIQUES OCCLUSODONTOLOGIE, BIOMATÉRIAUX, BIOPHYSIQUE, RADIOLOGIE*

Professeur	J. DEJOU	Assistant	M. JEANY
Professeur	J. D. ORTHLIEB *		
Professeur	A. RASKIN		
Maître de Conférences	A. GIRAUDEAU		
Maître de Conférences	B. JACQUOT		
Maître de Conférences	J. P. RÉ		
Maître de Conférences associé	T. GIRAUD		

## **Remerciements**

**M. le Président de thèse, Pr Bruno Foti**, je vous remercie de votre présence et de me faire l'honneur d'être le Président de ma thèse. Je vous remercie pour la confiance que vous m'accordez, ainsi que vos enseignements très intéressants d'éthique et d'odontologie légale, pour votre gentillesse et votre bonne humeur à la clinique.

**M. le Directeur de thèse, Dr Laurent Patrick**, je tiens à vous remercier infiniment pour la confiance que vous m'avez accordée en acceptant d'encadrer mon travail, votre investissement dans la rédaction de ma thèse, vos précieux conseils, votre gentillesse, votre grande disponibilité, votre qualité d'écoute et le savoir que vous nous avez transmis durant toutes ces années d'étude. Merci.

**Dr Jean-Hugues Catherine**, je vous remercie pour votre présence et de me faire l'honneur d'être membre de mon jury. Je vous remercie également pour tout le savoir que vous nous avez enseigné en chirurgie buccale lors de vos cours, à la clinique et surtout à l'IGH. Vous faites preuve d'une excellente pédagogie. Je tiens au passage à vous remercier pour les avulsions de mes DDS il y a quelques années, ce fut sans aucune douleur !

**Dr Jacques Bohar**, je vous remercie de votre présence et de me faire l'honneur d'être membre de mon jury.

# SOMMAIRE

<b>INTRODUCTION</b> .....	<b>1</b>
<b>I. LA CORTICOTOMIE ALVEOLAIRE EN ORTHODONTIE</b> .....	<b>2</b>
<b>1. Déplacement dentaire provoqué</b> .....	<b>2</b>
<b>2. Principes chirurgicaux de la corticotomie</b> .....	<b>4</b>
2.1. Historique de la corticotomie .....	4
2.2. Phénomène d'accélération régional .....	5
<b>3. Intérêts de la corticotomie dans le cadre d'un traitement orthodontique</b> .....	<b>7</b>
3.1. Accélération du déplacement dentaire .....	7
3.2. Augmentation des alternatives de traitements .....	7
3.3. Augmentation de la stabilité .....	8
3.4. Diminution des résorptions radiculaires.....	8
<b>4. Difficultés et complications chirurgicales</b> .....	<b>8</b>
<b>II. L'APPORT DE LA PIEZOCISION</b> .....	<b>10</b>
<b>1. Intérêts de la piézotomie</b> .....	<b>10</b>
1.1. Technique moins invasive .....	10
1.2. Technique moins traumatique .....	10
1.3. Optimisation de l'hémostase .....	10
1.4. Possibilité de greffe osseuse .....	11
1.5. Augmentation en précision .....	11
1.6. Protection des tissus environnants .....	11
1.7. Confort pour le praticien .....	12
1.8. Suites opératoires minimisées .....	12
<b>2. Principes généraux du piézotome</b> .....	<b>13</b>
2.1. Historique de la piézotomie .....	13
2.2. Principes physiques de la piézoélectricité .....	13
2.2.1. Les ultrasons .....	13
2.2.2. La piézoélectricité.....	14
2.3. Différents piézotomes .....	15
2.4. Indications de la piézocision .....	18
2.5. Contre-indications de la piézocision .....	18
<b>3. Technique opératoire</b> .....	<b>19</b>
3.1. Protocoles opératoires de la piézotomie orthodontique .....	19
3.1.1. Technique opératoire sans décollement d'un lambeau muco-périosté .	18
3.1.2. Technique opératoire avec décollement du lambeau muco-périosté dans un cas traité à l'hôpital de la Timone par un interne en chirurgie orale (Romain Castro) adressé par un interne en orthodontie dento-faciale (Eva Rouskoff) .....	22
3.2. Tableau récapitulatif des protocoles opératoires .....	26
<b>CONCLUSION</b> .....	<b>27</b>



# **INTRODUCTION**

De nos jours, l'orthodontie chez l'enfant et l'adolescent est une pratique acquise dans l'inconscient collectif. Cependant, les anciennes générations n'ayant pu bénéficier de traitements orthodontiques dans leur jeunesse, ou bien suite à une récurrence, ont parfois besoin d'un traitement orthodontique à des fins prothétiques (ingression ou égression pour rétablir le plan d'occlusion, allongement coronaire, distalisation ou mésialisation, ... ), et le plus souvent à des fins esthétiques (réalignement, gestion des versions, ... ).

Dans une époque où l'esthétique est primordiale, il semble difficile de proposer à un patient un plan de traitement qui nécessite un traitement multi-attaches d'une période d'un an voire deux ans.

Ainsi il fallait mettre au point une technique qui permettrait de diminuer le temps de traitement orthodontique. En 1959, KOLE a développé une technique : la Corticotomie. Il s'agit un procédé chirurgical consistant en la réalisation de traits d'ostéotomies concernant uniquement la corticale de l'os, à la fraise à os ou à la scie à os autour des dents à déplacer. D'autres auteurs ont remarqué que la corticotomie entraînait l'augmentation du turn-over cellulaire et la diminution de la densité osseuse, propice à un déplacement dentaire plus rapide. Nous verrons ainsi les intérêts de cette technique comparée à un traitement conventionnel.

Le développement de la piézocision a permis de contourner les limites de la corticotomie classique. Il s'agit d'une technique opératoire mini-invasive. A l'aide d'un piézotome, des micro-incisions inter-proximales, verticales, sous-papillaires sont réalisées, permettant des greffes de tissus mous et osseux dans le même temps chirurgical. Nous verrons les apports de la piézocision comparée à la corticotomie. Nous verrons également comment le piézotome interagit physiquement avec l'os afin de le découper sans endommager les tissus mous. Nous détaillerons les principaux inserts utilisés ainsi que les protocoles opératoires afin d'encourager les praticiens à utiliser cette technique.

# **I. LA CORTICOTOMIE ALVEOLAIRE EN ORTHODONTIE**

## **1. Déplacement dentaire provoqué**

Les forces orthodontiques s'exercent au niveau dento-alvéolaire. En effet, en plus de la dent, l'application d'une force entraîne un remaniement osseux autour de l'alvéole (1).

Une force orthodontique est caractérisée par : (2)

- Sa ligne d'action
- Sa direction
- Son intensité : légère, moyenne ou importante. Chez l'adulte ce sont des forces légères qui sont appliquées pour ne pas léser le parodonte affaibli
- Son rythme d'application : continu, discontinu, intermittent

Les étapes d'un déplacement orthodontique sont :

### **❖ Coté en pression :**

- 1<sup>e</sup> étape : phase de sidération

Il s'agit d'un écrasement vasculaire entraînant un manque d'apport métabolique vasculaire, qui conduira à une compression des fibres de collagène et de la substance fondamentale. Les cellules restantes seront totalement détruites. On constate une zone nécrotique aseptique, il s'agit de la zone hyaline (3).

La hyalinisation est la première phase, elle persiste 2 à 4 semaines chez l'enfant, alors que chez l'adulte elle persiste jusqu'à 40 jours. Il s'agit d'une phase inévitable quelque soit la force appliquée, et ne permet pas de déplacement dentaire. Cependant elle peut être limitée car plus la force est légère plus la zone hyaline sera de faible durée et d'étendue.

Cette phase de hyalinisation peut être différenciée en 3 étapes : la formation de la zone hyaline, la destruction de celle-ci par des fibroblastes (4) puis des macrophages (5), puis la formation de la nouvelle attache desmodontale.

- 2<sup>e</sup> étape : la phase de remodelage osseux

Une fois la zone hyaline détruite, une résorption osseuse immédiate aura lieu au niveau de la paroi en pression. La résorption commence, elle se poursuit pendant 10 à 12 jours, même si plus aucune pression n'est exercée (6).

## ❖ Côté en tension

Ce côté s'active quelques heures après le côté en pression, par une augmentation importante de l'activité mitotique des cellules desmodontales, qui se stabilise au troisième jour. Les cellules ainsi formées vont se différencier en cellules ostéoblastiques et fibroblastiques.

Il se produit donc une réorganisation ligamentaire avec une augmentation de la synthèse de fibres de collagène et une apposition osseuse d'os fibreux immature : l'ostéode non résorbable. Cette trame organique ne commence à se calcifier qu'après 10 à 15 jours et l'os n'est mature qu'à partir de 3 à 4 semaines devenant alors résorbable.

Ainsi, au bout de quelques heures, nous observons des signes de modifications métaboliques (messagers chimiques, enzymes, etc.) et des différenciations cellulaires :

- activités ostéoblastiques inductrices d'appositions osseuses dans les zones en tension
- activités ostéoclastiques inductrices de résorptions dans les zones en pression.

Le remaniement osseux commence au bout de trois à cinq jours. Il s'agit du phénomène de Regional Acceleratory Phenomenon (RAP) (3) : une néo-alvéole s'est formée et le même processus peut se répéter pour prolonger le déplacement initié (figure1).

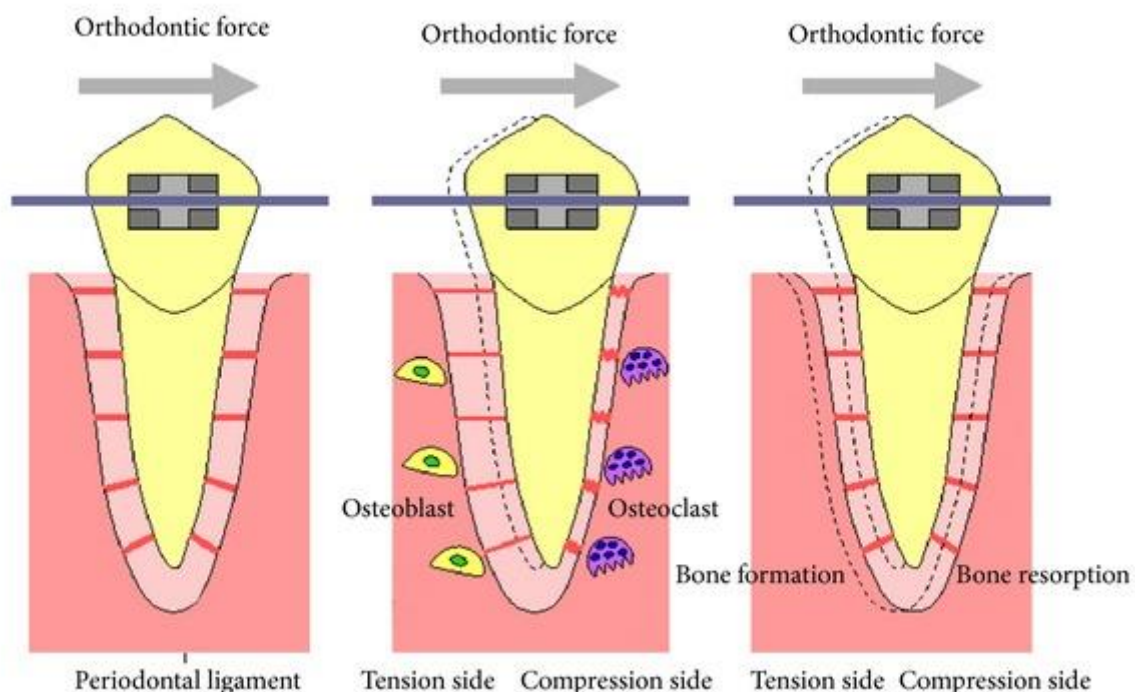


Figure 1 : Le déplacement orthodontique, d'après KITAURA H (65).

## **2. Principes Chirurgicaux de la corticotomie**

L'accroissement des patients adultes en orthodontie à la recherche d'une demande esthétique et d'une diminution de temps de traitement, a permis le développement de technique telle que la corticotomie.

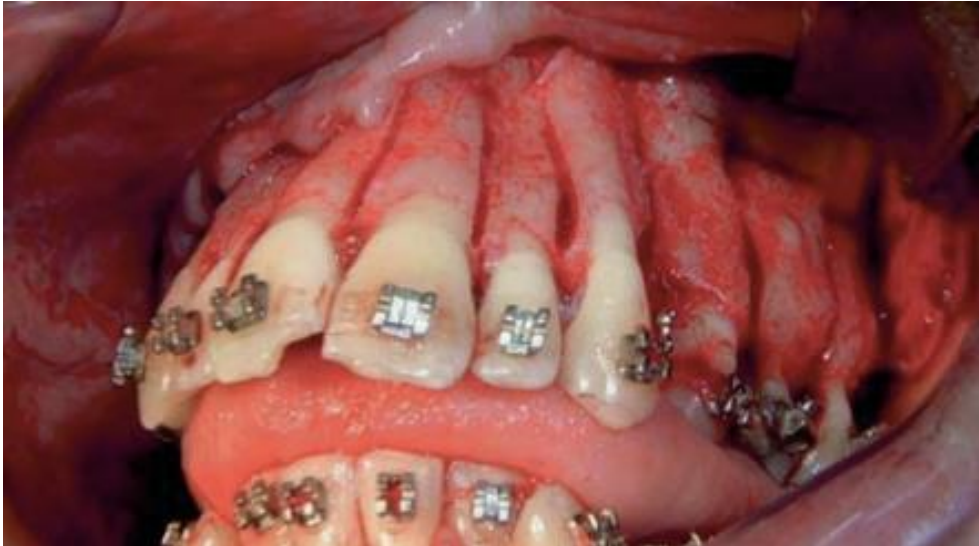La corticotomie est un procédé chirurgical consistant en la réalisation de traits d'ostéotomies concernant uniquement la corticale de l'os autour des dents à déplacer. Elle peut concerner toute l'arcade dentaire ou être segmentaire. Elle est réalisée à la fraise à os ou à la scie à os.

Ce procédé est utilisé principalement chez l'adulte afin d'accélérer le traitement orthodontique, dans un environnement où le mouvement dentaire est plus lent (les phénomènes régulant le remaniement osseux sont moins rapides). Cette accélération se fait sur un temps limité de la cicatrisation osseuse qui est classiquement de 4 mois. A la suite de la corticotomie, les arcs seront mis en places puis les brackets seront activés tous les 15 jours au lieu des 6 semaines communément admises) afin de profiter au maximum de la « fenêtre thérapeutique ». Cela permet de diviser par 4 la durée de certaines phases. La corticotomie offre une réduction significative des temps de traitement. Cette technique pourrait être pratiquée chez l'enfant mais paraît plus justifiée chez l'adulte (patients pressés et processus cellulaires ralentis).

La corticotomie, qui met en jeu des mécanismes biologiques et physiologiques, diffère de la distraction osseuse, mettant en jeu des forces lourdes par le biais de vérins.

### **2.1. Historique de la corticotomie**

La notion de corticotomie a été introduite pour la première fois par KOLE en 1959 (figure 2). Il initie le concept de « bloc osseux » permettant des déplacements dentaires plus rapides (6). En effet il pratiquait des corticotomies segmentaires interdentaires au niveau de l'intégralité de l'os cortical de vestibulaire à palatin mais ne pénétrant que superficiellement l'os médullaire. Il y associait également une ostéotomie apicale horizontale traversant la totalité de l'os alvéolaire créant ainsi des « blocs osseux » reliés uniquement par de l'os médullaire, moins dense (7). Cette méthode révolutionnaire entraînait néanmoins des complications dentaires (nécrose pulpaire, résorption radiculaire ...). Cette technique est dite mécanique (8).



*Figure 2 : Corticotomie alvéolaire conventionnelle de KOLE, d'après THIERRY M et CHARRIER JB (9).*

Le protocole de KOLE a été modifié en supprimant l'ostéotomie apicale (8), et en ajoutant une greffe osseuse afin de prévenir les risques de déhiscence et de fenestration (10). Il s'agit de la technique dite « orthodontie accélérée par assistance ostéogénique parodontale » ou PAOO (Periodontally Accelerated Osteogenic Orthodontics). En effet, selon les auteurs, la rapidité du mouvement dentaire serait principalement due à une augmentation de l'activité ostéoclastique par phénomène de déminéralisation et reminéralisation de l'os alvéolaire (phénomène d'accélération régional) (RAP) (10), et non d'un mouvement mécanique par « bloc osseux » comme soutenu précédemment. De plus, la greffe osseuse engendre au long terme une augmentation du volume osseux de la corticale. Cette technique est dite biologique.

## **2.2. Phénomène d'Accélération Régional (RAP)**

Le phénomène d'accélération régional (PAR ou RAP, Regional Acceleratory Phenomenon) est un processus complexe de cicatrisation entraînant un remodelage osseux et une diminution de la densité osseuse, se produisant à proximité du site ayant subi d'une agression chirurgicale (figure 3).

Une corticotomie initie et potentialise le phénomène d'accélération régional (10, 11, 12). En effet, la corticotomie entraîne un remodelage osseux : une étude a montré qu'une apposition osseuse était 3,5 fois plus importante sur un groupe de chats ayant été traités par corticotomie que sur le groupe témoin (13). Une autre étude a montré, suite à une corticotomie, une augmentation du turnover de l'os, localisé à la blessure, puis est revenu à la normale 9 semaines après la chirurgie (14).

La corticotomie entraîne également une diminution de la densité osseuse : elle déclenche une déminéralisation transitoire et réversible de l'os alvéolaire, ou ostéopénie, permettant des

déplacements dentaires accélérés dans un os moins dense (7). Les déplacements dentaires sont de 3 à 4 fois plus rapides avec la corticotomie (10). Le maxillaire, ayant de base un os moins dense qu'à la mandibule, permet des déplacements dentaires plus rapides qu'à la mandibule, et 4 fois plus rapides avec une corticotomie et 2 fois plus rapides à la mandibule (15). Lorsque le RAP s'estompe, l'ostéopénie disparaît et les images radiologiques montrent que l'os spongieux se reminéralise (16). Le RAP est un phénomène transitoire mais la stimulation biomécanique continue exercée sur les dents prolongera l'effet ostéopénique induit par la corticotomie. Il est donc essentiel de réactiver l'appareil orthodontique tous les 15 jours afin de maintenir cet effet.

D'après plusieurs auteurs, le phénomène d'accélération régionale est l'explication biologique de la rapidité des traitements orthodontiques (17, 18). L'accélération du renouvellement tissulaire obtenue par chirurgie se limite aux abords de la zone incisée créant une « fenêtre d'opportunité spatio-temporelle localisée » (13). Ceci implique du point de vue chirurgical, de réaliser les incisions aux abords des dents à déplacer.

De nos jours, la théorie mécanique de KOLE est réfutée en faveur de la théorie biologique soutenue par WILCKO.

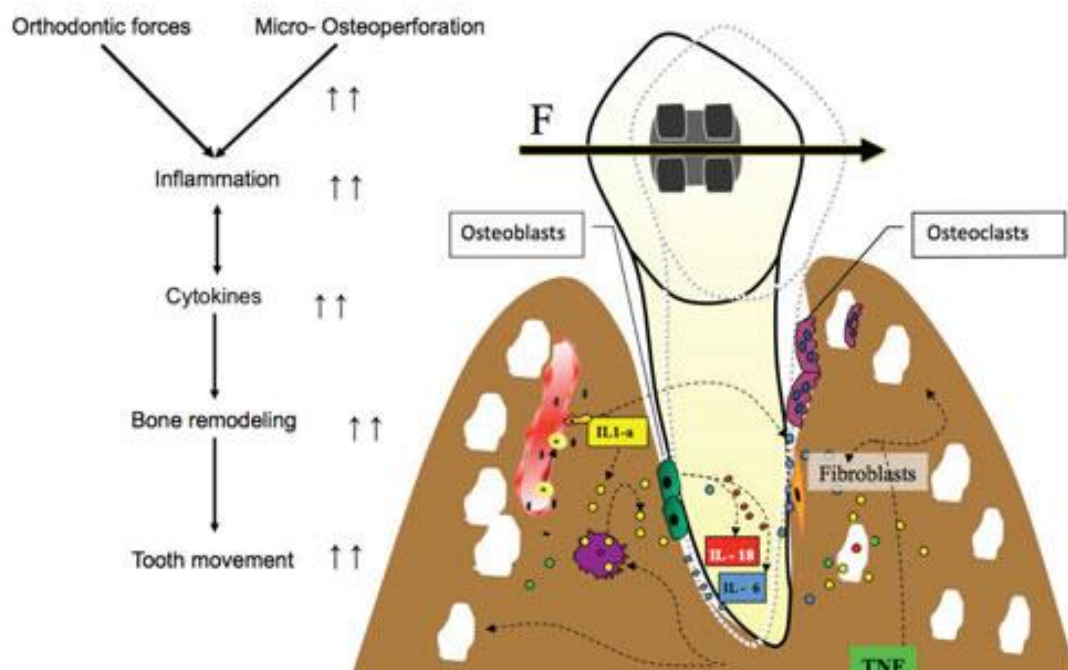


Figure 3: Effet de l'orthodontie sur le remodelage osseux, d'après ALPAN D (66)

### **3. Intérêts de la corticotomie dans le cadre d'un traitement orthodontique**

#### **3.1. Accélération du déplacement dentaire**

Les nombreuses études consacrées à la corticotomie sont convergentes en un même point : les déplacements dentaires orthodontiques sont plus rapides lorsqu'ils sont associés à la corticotomie.

En effet, de nombreuses études animales ont montré que le déplacement dentaire était 2 à 4 fois plus rapide lorsque le traitement orthodontique était associé à des corticotomies alvéolaires comparé à un traitement orthodontique sans corticotomie (13, 19, 20, 21).

Plus précisément, dans le cas d'encombrement mandibulaire, la durée de traitement était de 6,1 mois en présence de corticotomie, contre 18,7 mois pour les traitements conventionnels (22). Dans le cas d'une canine incluse en palatin, la mise en place sur l'arcade de celle-ci est 28 à 33% plus rapide lorsqu'elle a bénéficié du traitement avec une corticotomie (23). Dans le cas du traitement d'une ingression molaire de 4 mm, le traitement se réalise en 4 mois en utilisant les corticotomies alvéolaires (34).

Ainsi, on peut considérer que le temps de traitement est divisé par deux en présence de corticotomie (6).

#### **3.2. Augmentation des alternatives de traitements**

La corticotomie alvéolaire permet une expansion du volume alvéolaire (8). En effet, la corticotomie entraîne une apposition osseuse lors du phénomène de RAP, comme vu précédemment.

Cette augmentation du volume osseux autour de la dent, augmente donc les possibilités d'amplitudes de déplacement dentaire dans les 3 sens de l'espace (figure 4, 8, 25).

Les alternatives orthodontiques sont plus importantes et ainsi les patients présentant une béance, une supracclusion, un articulé inversé ou une avancée incisive pourraient bénéficier de cette technique (8).

	Traitement classique		Traitement avec corticotomie et greffe osseuse	
	Maxillaire	Mandibulaire	Maxillaire	Mandibulaire
Rétraction	7 mm	3 mm	8 mm	4 mm
Protraction	2 mm	5 mm	5 mm	9 mm
Inclusion	2 mm	4 mm	4 mm	7 mm
Extrusion	4 mm	2 mm	10 mm	6 mm

Figure 4 : Différence d'amplitude des mouvements entre traitement orthodontique classique et traitement secondé par corticotomie et greffe osseuse (26)

### **3.3. Augmentation de la stabilité**

La réussite d'un traitement orthodontique résulte en partie de la qualité et de la quantité de l'os alvéolaire. En effet, il a été montré avec 263 patients que lorsque l'os alvéolaire est fin, le risque de récurrence est plus important (27).

La diminution des récurrences due à une augmentation de l'épaisseur de la corticale, s'explique par la réaction d'ostéogénèse induite par la corticotomie seule (9), ou bien en association avec une greffe osseuse (8,10).

De nos jours, aucune étude ne prouve si l'augmentation de la stabilité du traitement orthodontique par la baisse de récurrence est due à la corticotomie seule, ou grâce à son association avec une greffe osseuse.

### **3.4. Diminution des résorptions radiculaires**

La résorption radiculaire est une complication fréquente en cours d'un traitement orthodontique principalement due à une surcompression du ligament alvéolo-dentaire au cours des déplacements dentaires.

Une étude a comparé la résorption radiculaire après un traitement orthodontique avec corticotomies (n=26) et sans corticotomies (n=27). Des rétro-alvéolaires ont été prises avant traitement (T1), après la phase active (T2) et après contention (T3). A T1 les racines étaient quasi identiques dans les deux groupes, à T2 et T3 on observe que les racines sont plus courtes dans le groupe traité sans corticotomies (28).

Cette étude suggère donc que la corticotomie réduit donc le risque de résorptions radiculaires.

## **4. Difficultés et complications chirurgicales**

Premièrement, le résultat de cette technique est opérateur-dépendant car elle exige une maîtrise du geste. Il ne faut pas léser le ligament alvéolo-dentaire ni la médullaire. Pour palier à ces erreurs, l'utilisation d'un guide chirurgical comme en implantologie est possible (6).

Deuxièmement, il y a un risque de nécrose pulpaire et de résorption radiculaire malgré la diminution du risque par rapport à un traitement conventionnel (29).

De plus, le suivi régulier toutes les deux semaines chez l'orthodontiste entraîne des problèmes logistiques autant pour le praticien que pour le patient.

Du point de vue parodontal, il est nécessaire de sélectionner les patients. En effet, toute pathologie ou défauts parodontaux ainsi qu'une mauvaise hygiène bucco-dentaire empêchent la réalisation de la corticotomie. De plus, suite à une corticotomie il peut y avoir des pertes osseuses inter-radiculaires ou des pertes d'attaches (30).

Dans certains cas, des hématomes sous cutanés du visage et du cou apparaissent. Du point de vue de la douleur, un antalgique de palier I serait suffisant, mais parfois les douleurs post-opératoires persistent plusieurs jours après l'intervention (31).



La rapidité des mouvements est telle que parfois les tissus environnants n'ont pas le temps nécessaire de se stabiliser dans leurs nouvelles positions pouvant entraîner des récurrences (32).

Ainsi la littérature ne nous renseigne pas sur les doléances particulières des patients. Un recul clinique plus important et d'autres publications sont nécessaires pour compléter ces études.

Nous allons voir que la corticotomie réalisée au piézotome (la piézotomie) peut représenter une amélioration de la corticotomie conventionnelle.

La Corticotomie présente de nombreux avantages comparés à un traitement conventionnel. Cela est néanmoins contrasté par ses complications multiples.
--

## **II. APPORT DE LA PIEZOTOMIE**

### **1. Intérêts de la piézotomie**

Il s'agit d'une technique opératoire mini-invasive. Elle nécessite l'utilisation d'un piézotome. Elle implique la réalisation de micro-incisions inter-proximales de la corticale osseuse alvéolaire, verticales et sous-papillaires (33). Des greffes de tissus mous et/ou osseux peuvent être réalisés en complément. L'élévation de lambeau muco-periosté n'est pas systématique.

A la fin de la chirurgie, le moment est propice à des mouvements dentaires plus rapides comme vu précédemment, il s'agit de « la fenêtre d'opportunité spatio-temporelle ». C'est à ce moment là, que le traitement orthodontique est activé afin de profiter de l'avantage principal de la piézotomie. Le traitement orthodontique est réalisé avec un traitement multi-attaches ou bien avec un aligneur (34).

#### **1.1. Technique moins invasive**

Il s'agit de micro-incisions, sans atteinte des papilles inter-proximales et dans la plupart des cas, sans décollement de lambeaux.

Cependant, le praticien peut réaliser un décollement de lambeau afin d'obtenir une meilleure visualisation des éléments anatomiques du site, ou pour accroître la précision des traits d'incisions.

#### **1.2. Technique moins traumatique**

L'absence de signe de nécrose au niveau des surfaces de coupe et la présence d'ostéocytes démontrent le faible traumatisme tissulaire engendré par cette technique (35).

Il s'agit d'une technique plus rapide, moins saignante, et de ce fait moins traumatique pour le patient. Il n'y a pas non plus de complications d'hématomes (33).

#### **1.3. Optimisation de l'hémostase**

Grâce à leur irrigation soumise à la cavitation, les générateurs ont un effet hémostatique au niveau des surfaces de coupe (dû en partie à l'apparition d'oxygène naissant). La cavitation se caractérise par l'apparition de microbulles lorsque le liquide entre en contact avec l'insert soumis aux vibrations ultrasonores. En implosant, les bulles de cavitation ont un effet décapant. Ce phénomène permet de bénéficier d'une visibilité optimale du champ opératoire, de limiter l'extravasation sanguine, de nettoyer les zones de travail des débris osseux et d'éviter toute élévation thermique susceptible d'entraîner une dégradation des tissus (10).

#### **1.4.Possibilité de greffe osseuse**

Un traitement orthodontique conventionnel peut entraîner des déhiscences et peut prédisposer le patient à avoir des récessions. Lorsqu'on réalise une corticotomie, une possibilité de greffe des tissus mous et/ou durs peut être envisagée, même sans élévation de lambeaux, grâce à la technique de tunnelisation.

#### **1.5.Augmentation en précision**

La piézochirurgie se différencie des autres techniques par une coupe micrométrique, dont la vitesse de coupe est plus lente qu'avec les instruments rotatifs conventionnels utilisant des vibrations macrométriques dont la précision est nettement inférieure (35, 36, 37).

Le bistouri piézoélectrique doit travailler par balayage sans exercer de forces importantes sur la pièce à main, ce qui permet un meilleur contrôle du geste et de l'ostéotomie (37, 38).

Les oscillations microabrasives des inserts piézoélectriques donnent à la main du chirurgien une information bien plus précise sur la dureté du tissu traversé qu'une turbine ou une pièce à main, ce qui réduit d'autant les erreurs d'appréciations de la profondeur de coupe, notamment au niveau des zones anatomiquement difficiles (39).

L'insert de piézochirurgie permet un recours plus aisé aux guides chirurgicaux ce qui augmente la précision de l'acte chirurgical. De ce fait, cela permet de diminuer la zone de nécrose touchée par l'insert comparé à la zone de nécrose touchée par la fraise à os.

#### **1.6.Protection des tissus environnants**

La vitalité pulpaire des dents avoisinant le site opératoire est conservée. L'élévation de température de la pièce à main est comparable aux autres techniques d'instruments rotatifs (40).

La piézochirurgie se différencie également des autres techniques (fraise à os, scie à os) par ses propriétés de sélectivité de coupe. Le générateur piézoélectrique travaille par variation de faibles fréquences, entre 22 et 30 kHz, permettant une action de l'insert sur les tissus minéralisés sans dommages pour les tissus mous (35, 37).

Il s'agit de la caractéristique primordiale du piézotome. Il se différencie de la fraise à os ou de la scie à os utilisées lors de corticotomie conventionnelle qui présentent un risque de lésions des tissus durs et mous à leurs moindres contacts. La piézotomie assure une procédure sûre sans complications ou gênes parodontales (41).

Le retour des fonctions motrices et sensibles est complet, sans dommage neurologique ni conséquence sur les tissus avoisinants le site opératoire (35).

## **1.7. Confort pour le praticien**

L'absence de sang sur le site opératoire, grâce au phénomène de cavitation généré par les ultrasons, offre un avantage supplémentaire qui assure une visibilité maximale et augmente le confort de l'opérateur (35,37).

L'instrumentation piézoélectrique, comme l'instrumentation rotative, peut être utilisée aussi bien lors d'opérations sous anesthésie générale que lors d'opérations sous anesthésie locale (42).

Après une période d'adaptation de l'opérateur, la différence dans la durée de l'acte opératoire devient presque négligeable par rapport à l'utilisation conventionnelle de moteurs chirurgicaux (42).

Les microvibrations de la piézochirurgie produisent moins de vibrations et moins de bruit que les macro-vibrations des scies et des fraises à os. Ceci permet de diminuer le stress psychologique et la peur pendant l'ostéotomie sous anesthésie locale (43).

## **1.8. Suites opératoires minimisées**

Les examens macroscopiques ont permis de constater la netteté de la coupe. En effet, la surface de coupe est parfaitement lisse, sans nécrose ni pigmentation (phénomènes qui peuvent se produire lors de l'utilisation d'instruments motorisés) (35).

La cicatrisation primaire de l'os, après chirurgie osseuse est plus rapide par piézochirurgie que par les techniques de coupes motorisées conventionnelles. D'autre part, le remodelage osseux se fait jusqu'au 56ème jour post-opératoire, alors qu'avec les techniques conventionnelles un début de perte osseuse est observé (44, 45).

<p>La piezocision semble donner moins de complications chirurgicales qu'une corticotomie classique. Cependant d'après une étude, la majorité des patients n'acceptent pas rapidement le traitement par piézocision car ils n'en ont jamais entendu parler et surtout par peur d'une chirurgie (46).</p>
---

## **2. Principes généraux du piézotome**

### **2.1. Historique de la piézotomie**

Dès 1880, les physiciens Pierre et Jacques CURIE font la découverte de l'effet piézoélectrique. En effet, ils ont démontrés sur un échantillon de quartz que celui-ci avait la capacité de se charger électriquement lorsqu'il était soumis à une contrainte mécanique : effet piézoélectrique direct. Inversement, ils ont montré qu'une déformation du cristal se produisait lorsque celui-ci était soumis à une tension électrique : effet piézoélectrique indirect.

La piézoélectricité est donc cette propriété propre à certains solides de se polariser électriquement lors de l'application d'une contrainte mécanique et inversement, ils peuvent se déformer sous l'action d'un courant électrique. Les cristaux de quartz ont été remplacés par de structures cristalline à base de titanate de baryum ou équivalent, dont les résistances aux vibrations et les fréquences de résonance sont mieux adaptées aux applications cliniques. (47, 48, 49, 50, 51)

L'utilisation des ondes de hautes fréquences sur les tissus dentaires, en endodontie et en parodontologie est décrite pour la première fois en 1953 (42). L'utilisation des instruments ultrasoniques et piézoélectriques en odontologie est donc connue et largement utilisée depuis déjà des décennies.

### **2.2. Principes physiques de la piézoélectricité**

#### **2.2.1. Les ultrasons**

Les ultrasons sont des ondes se propageant au travers de supports matériels solides gazeux ou liquides, dont la fréquence est supérieure à 20 000 Hertz.

Elles sont qualifiées d'« ultra » car leurs sons sont inaudibles pour l'oreille humaine, qui perçoit les ondes entre 20 et 20 000 Hertz.

Les ultrasons sont divisés en deux catégories :

- les ultrasons de puissance, dont la fréquence est comprise entre 16 000 et 100 000 Hertz, entraînant des modifications chimiques ou physiques lorsqu'ils traversent des corps
- les ultrasons de diagnostic, dont la fréquence est comprise entre 1 et 10 000 Hertz, n'entraînant aucune modification chimique ou physique des corps qu'ils traversent, mais permettant de donner des informations sur les propriétés physico-chimiques des corps.

Les ultrasons fonctionnent par phénomène d'agitation (désorganisation et fragmentation des corps). En effet, ils permettent le clivage de l'interface solide/solide par phénomène de vibration, et de l'interface solide/liquide par phénomène de cavitation.

Dans le cadre de la chirurgie piézoélectrique, les fréquences utilisées sont situées entre 22 et 30 kHz, et l'onde est transmise par l'intermédiaire d'un transducteur et de son insert.

### 2.2.2. La piézoélectricité

Dans le cas d'une piézocision, la matière piézoélectrique (l'os) se déforme lorsqu'on lui applique la tension électrique du piézotome, il s'agit de l'effet indirect de la piézo-électricité (48, 49, 51).

En effet, dans un matériau piézoélectrique, l'application d'une tension électrique provoque le déplacement des charges électriques positives et négatives, qui permet de détecter à la surface initialement neutre, une différence de potentiel.

La chirurgie piézoélectrique repose sur l'utilisation d'un courant alternatif de moyenne fréquence, transmis par un générateur à un transducteur (pièce à main contenant des pastilles de céramique) qui va produire des oscillations mécaniques. En effet, le courant électrique va provoquer une déformation des pastilles céramiques. L'amplificateur, couplé à l'insert, augmente l'ensemble des déplacements vibratoires émis par les pastilles céramiques. Ainsi l'insert va générer des microvibrations longitudinales de 22 à 30 kHz et verticales qui varient en fonction de la puissance appliquée et de la fréquence sélectionnée. (52)

A ces fréquences, seuls les tissus minéralisés peuvent être coupés (51). Les tissus mous ne peuvent donc pas être endommagés.

L'utilisation de la pièce à main est couplée à une irrigation de sérum physiologique réfrigéré afin de refroidir les parties travaillantes et les tissus (42).

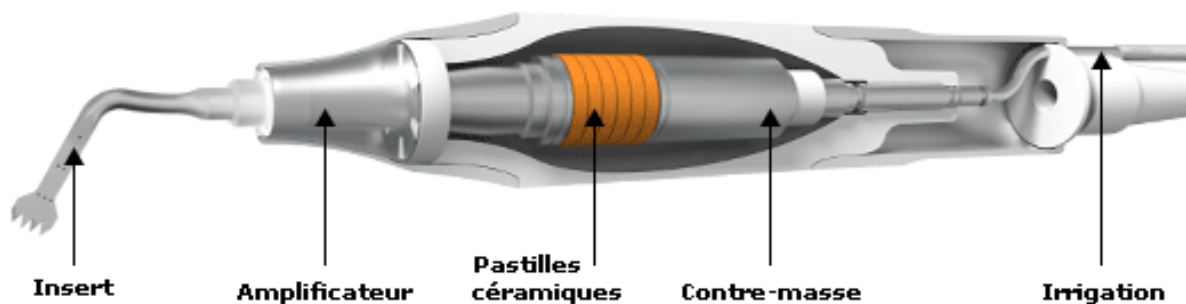


Figure 5 : Composition d'un piézotome

Actuellement, la plupart des détartreurs ultrasonores utilisent la piézoélectricité inverse. Pourtant aucun des inserts de ces détartreurs ne permettent de couper les tissus mous et encore moins les tissus durs.

Ainsi, le bistouri ultrasonore se démarque des détartreurs classiques par quatre paramètres qui sont les fréquences du générateur, la masse, la dureté et la forme des inserts.

La piézoélectricité est donc trois fois plus efficace que les instruments ultrasoniques habituellement utilisés, et ainsi peut être utilisée pour couper des tissus osseux minéralisés (52).

### **2.3. Différents Piézotomes**

On distingue les principales marques de piézotome :

- PIEZOSURGERY® chez MECTRON®
- SURGYSONIC® chez ESACROM®
- PIEZOCISION® chez SATELEC®
- PIEZON MASTER SURGERY® chez EMS®

Tous les réglages se font au niveau du panneau de commandes avant, sauf pour le PIEZOCISION® de chez SATELEC® où ils sont aussi accessibles par la pédale. Les réglages choisis sont visibles sur un écran de contrôle. Il existe trois modes de fréquence en fonction de l'utilisation clinique recherchée (53).

- Mode 1 (low) :

La fréquence est de 29 MHz. Ceci permet grâce aux inserts adaptés, la réalisation d'un détartrage conventionnel. Une application sur l'os est inefficace.

- Mode 2 (high) :

Les fréquences de 29 MHz sont modulées en 50 MHz toutes les 30 ns. L'effet de coupe ainsi obtenu est modéré. Toujours trop faible pour la chirurgie osseuse, ce réglage se révèle adapté à la chirurgie parodontale et endodontique. Il est ainsi plus aisé de cureter les poches et débrider les tissus de granulation.

- Mode 3 (boosted) :

La fréquence est modulée sur un laps de temps plus court encore, toutes les 10 ns. L'efficacité est alors maximale par l'entrée en résonance des pastilles de céramique piézoélectrique. L'énergie dégagée est beaucoup plus importante et permet un effet de coupe au niveau osseux.

Nous décrivons les différents inserts de chez SATELEC car elle est la marque la plus utilisée de nos jours par les praticiens.

Le kit Piezocision 2 est composé de 4 inserts ultrasonores, destinés aux traitements de malocclusion de classe I, certaines malocclusions de classe II, la correction de deep bite, et le traitement d'intrusion et d'extrusion. La profondeur de décortication de 3 mm est représentée sur chaque insert par un marquage laser.



Figure 6 : Kit Piezocision 2 de chez SATELEC®

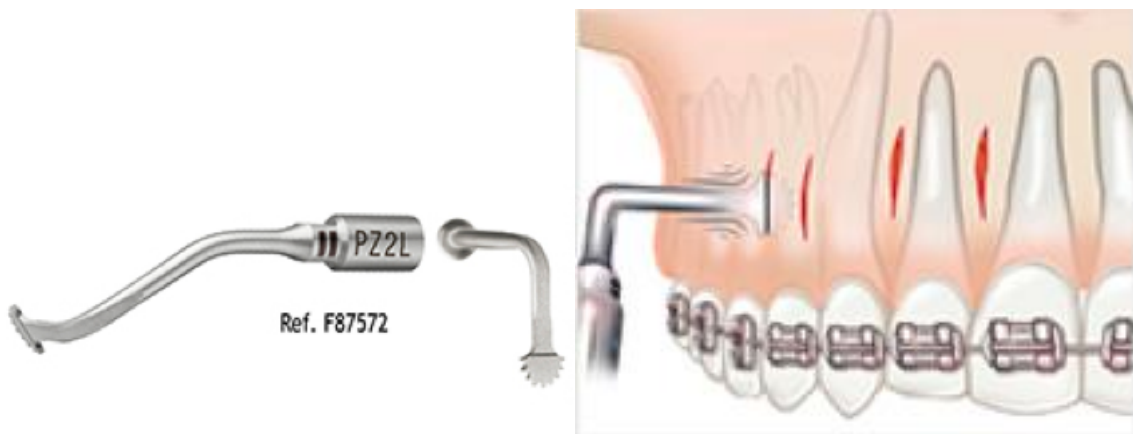## 1/ L'insert PZ1

Indiqué pour les piézocisions antérieures



## 2/ L'insert PZ2L

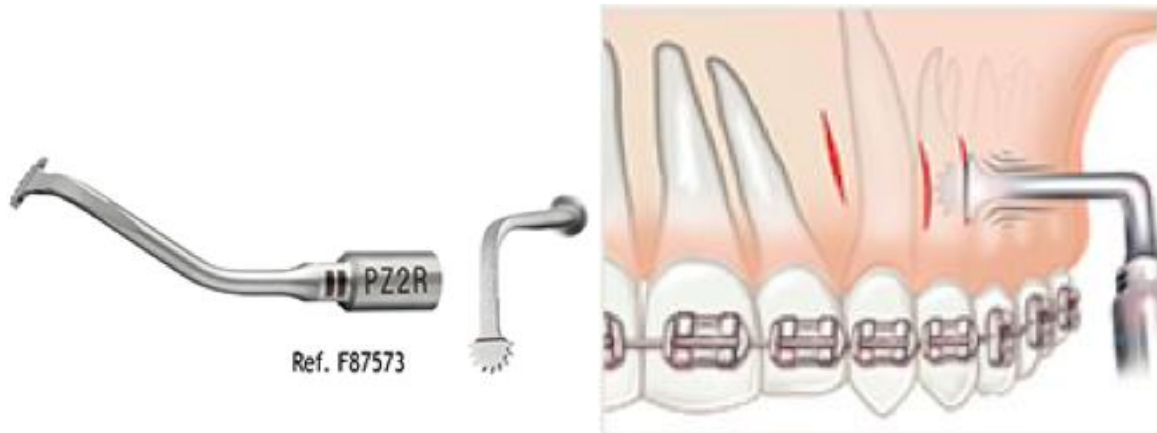Indiqué pour les piézocisions latérales vestibulaire droite du patient





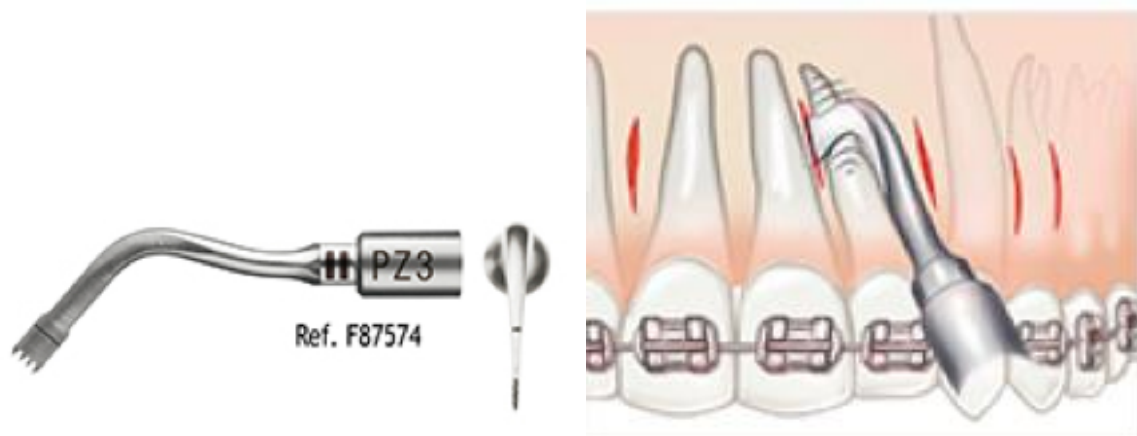
### 3/ L'insert PZ2R

Indiqué pour les piézocisions latérales vestibulaire gauche du patient.



### 4/ L'insert PZ3

Indiqué pour les piézocisions antérieures sur espaces radiculaires très rapprochés.



## **2.4. Indications de la Piézocision**

Le piézotome peut être utilisé dans toutes les disciplines de chirurgie-dentaire : avulsions (simple, dent incluse, dent enclavée ...) (49), endodontie (résection apicale, énucléation kystique...) (39), parodontie (surfaçage radiculaire, Débridement de poche parodontale, allongement coronaire...), chirurgie implantaire (dépose implant, gestion tissus mous péri-implantaires, comblement ou élévation de sinus ...).

La piézocision trouve aussi des indications en chirurgie orthognatique et en chirurgie orthodontique notamment pour le traitement de :

- Malocclusion de classe I avec dysharmonie dento-maxillaire moyenne à sévère (avec ou sans extractions)
- Certaines malocclusions de classe II avec dysharmonie dento-maxillaire moyenne à sévère
- Certaines malocclusions de classe III
- Béances
- Supraclusion
- Distalisation des molaires
- Palato-versions
- Intrusions ou extrusions
- Traitement orthodontique rapide
- Traitement orthodontique avec gouttière d'alignement (54)

## **2.5. Contre-indications de la Piézocision**

- patient médicalement compromis
- Patient consommateur des médicaments modifiant la physiologie osseuse (ex : les biphosphonates, immuno-suppresseurs)
- Pathologies osseuses
- Dents ankylosées
- Patient non compliant

- Patient porteur de pacemakers
- Patient ayant des implants actifs
- Fractures radiculaires
- Infections dentaires
- Défauts muco-gingivaux (54)

### **3. Technique opératoire**

#### **3.1. Protocoles opératoires de la Piézotomie orthodontique**

La technique de piezocision peut être utilisée de manière :

- Généralisée : lors de corrections de malocclusions nécessitant le mouvement des dents maxillaires et mandibulaires
- Localisée : lorsque la malocclusion ne touche qu'une part de la denture ou qu'une arcade (encombrement antérieur, extrusion, intrusion, ...)
- Séquentiel : lorsque la correction nécessite d'avoir des temps de traitements différents selon l'arcade (55,56)

La Piezocision peut se faire :

- Sans lambeau muco-périosté : technique moins invasive mais manque de visibilité
- Avec lambeau muco-périosté : technique plus précise mais plus traumatique

##### **3.1.1. Technique opératoire sans décollement du lambeau muco-périosté**

Un guide chirurgical imprimé en 3D peut être réalisé en complément de la piézotomie afin d'éviter les inconvénients de l'élévation d'un lambeau, sans gênes ni complications observées (57).

*NB : les étapes écrites en italique sont réalisées avec un guide chirurgical*

Un bilan parodontal complet préalable à l'intervention est nécessaire afin de détecter des lésions parodontales par un sondage et un bilan radiologique rétro-alvéolaire. Un détartrage est réalisé systématiquement avant, et un surfaçage radiculaire si besoin, afin d'éliminer toute inflammation gingivale qui pourrait compromettre le bon déroulement de la cicatrisation.

De plus, dans certains cas, du fait de l'absence d'élévation de lambeau muco-périosté, il est recommandé d'utiliser une image tridimensionnelle préopératoire afin de localiser les zones de proximités radiculaires et les foramens mentonniers. Ces images permettront également au praticien d'évaluer la quantité et la localisation d'apport osseux à réaliser.

La piezocision est réalisée une semaine après la pause des brackets orthodontiques non activées (54).

➤ Préparation préopératoire (6, 8, 10)

- Prémédication : Analgésique de palier I (type paracétamol), Atarax 1 mg/kg 2 heures avant si nécessaire
- Explication du déroulement de l'opération au patient
- Préparation du plateau technique *et décontamination du guide chirurgical*
- Décontamination exo et endobuccale à l'aide d'une solution iodée ou Chlorhexidine diluée
- Anesthésie para-apicale à l'articaine adrénalisée 1/200 000<sup>e</sup> en vestibulaire avec rappel palatin si besoin

➤ Technique opératoire

- *Mise en place du guide chirurgical et contrôle de sa stabilité*
- Réaliser à la lame 15, les incisions d'épaisseur complète au niveau vestibulaire et en inter-proximal, *au travers des rainures du guide chirurgical*. Elles débutent à 3 millimètres sous le sommet de la crête alvéolaire (58, 59).
- Réaliser avec le piézotome, des traits de corticotomie de 3mm de profondeur au travers les incisions effectuées par la lame ou *guidé par le guide*. Le générateur de piézochirurgie est réglé à la puissance maximale avec une irrigation abondante. La piézocision est sélective et localisée : seules les dents qui ont besoin d'être déplacées, auront les traits d'incisions mésial et distal. Les dents qui ne subissent pas de piezocision ont une valeur d'ancrage importante et le processus de déminéralisation provoquée par la piezocision ne sera pas effectué sur ces dents. Le piézotome doit passer l'os cortical et atteindre l'os médullaire afin d'obtenir les effets du phénomène d'accélération régional (RAP).
- *Retrait du guide, vérification des traits de corticotomies*
- Lorsque la gencive présente des défauts tels que des récessions, ou bien si l'os est présent en faible quantité (déhiscence, fenestration), une greffe mucco-gingivale ou osseuse peut être ajoutée au protocole par la technique de tunellisation (54).

Tous les auteurs ne pratiquent pas et ne préconisent pas l'apposition de greffe osseuse.

En effet pour certains, il convient d'apposer directement sur l'os cortical un substitut osseux qui consiste en un mélange de deux volumes : le DFDBA « Demineralized Freeze Dried Bone Allograft » (allogreffe osseuse lyophilisée déminéralisée), et d'un volume de substitut osseux bovine anorganique. Il sera également ajouté au mélange de la clindamicine phosphate en solution (approximativement 10 mg/ml) et de sérum physiologique pour le réhydrater (8, 60).

L'adjonction de greffe osseuse à cette technique va permettre d'augmenter le volume osseux. Ce mélange sera placé directement sur l'os à raison de 0,5 à 1 centimètre cube par dent au niveau des zones présentant des déhiscences ou des fenestrations radiculaires et aux endroits où une expansion dentaire importante est prévue (61, 62).

Alors que pour d'autres auteurs, la greffe osseuse n'est pas nécessaire. Cependant ils émettent l'hypothèse que l'utilisation d'os symphysaire ou ramique autologue surtout dans le cas de séquelles de fentes labio-maxillo-palatines pourrait être intéressante (6). Par contre à l'heure actuelle, l'utilisation du Plasma Riche en Fibrine (PRF) connu pour ses propriétés ostéogéniques a été utilisée chez certains de leurs patients mais sans résultats publiés.

- Réalisation de l'hémostase par compression du site
- Suture étanche et hermétique avec du fil de suture Vicryl Rapide 4/0 ou Gore Tex 4/0 pendant environ deux semaines si une greffe osseuse ou tissulaire a été effectuée
- Conseils post-opératoires
- Ordonnance : antalgique de niveau I (paracétamol), anti-inflammatoire stéroïdien, antibiotique, bain de bouche, brosse à dent chirurgical

➤ Suivi post-opératoire :

- L'activation de la force orthodontique se fait directement après l'intervention pour certains auteurs (29) alors que pour d'autres ils conseillent une activation 10 à 15 jours après la chirurgie (63,64). Actuellement, les orthodontistes attendent 15 jours.
- Les rendez-vous postopératoires doivent être fréquents, en général toutes les 2 semaines afin de profiter au mieux de cette période de mouvement dentaire accéléré. En effet, les mouvements dentaires les plus rapides s'exercent jusqu'au premier mois.

### **3.1.2. Technique opératoire avec décollement du lambeau muco-périosté dans un cas traité à l'hôpital de la Timone par un interne en chirurgie orale (Romain Castro) adressé par une interne en orthodontie dento-faciale (Eva Rouskoff)**

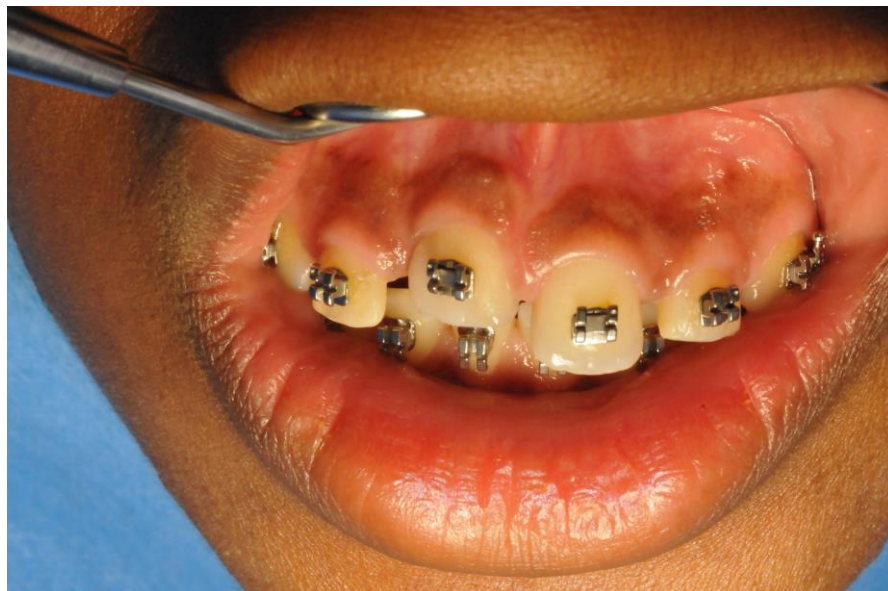➤ RDV de consultation : Une patiente âgée de 14 ans, adressée par son orthodontiste, se présente à l'hôpital afin de réaliser une corticotomie pour accélérer son traitement orthodontique suite à une ingression de l'incisive centrale maxillaire droite après un traumatisme. Pour cela, l'orthodontiste a interrompu le traitement en retirant l'arc afin de permettre la chirurgie.

On note que l'ingression est d'environ 5 mm.

La patiente a un bon état de santé et ne présente pas de contre-indications.

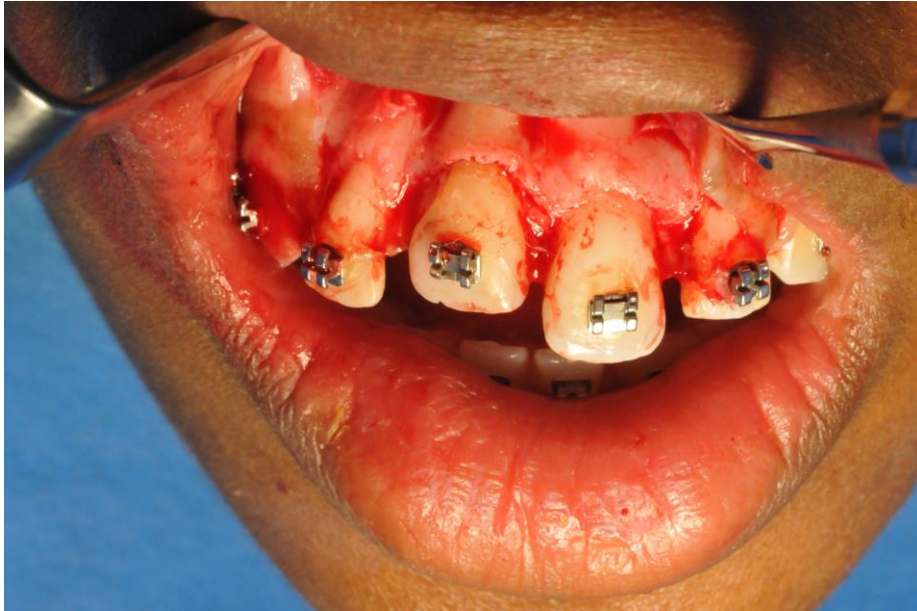Un bilan parodontal est réalisé afin de contrôler la hauteur de l'os alvéolaire.

La chirurgie avec décollement de lambeau est prévue afin de mieux visualiser les reliefs des procès alvéolaires. En effet, les traits d'incision se réalisent au niveau des concavités inter-radiculaires. Dans ce cas, les procès alvéolaires ne sont visibles sur environ 5mm puis deviennent invisibles. C'est pourquoi il est préférable d'effectuer un décollement de lambeau afin de ne pas léser les racines dentaires.



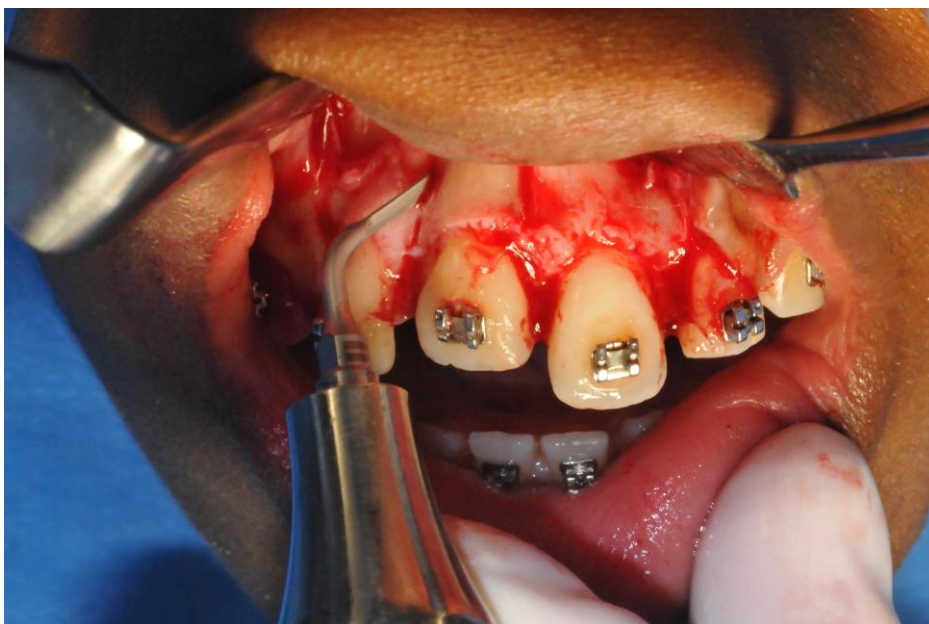
*Figure 8a : Situation initiale (courtoisie R. Castro)*

➤ RDV chirurgical : Les décontaminations exo et endo-buccale sont réalisées.  
Une anesthésie de contact est réalisée, suivie des anesthésies para-apicales de 1/200 000<sup>e</sup> d'adrénaline.  
Des incisions intra-sulculaires sont réalisées autour des 12, 11, 21, 22 ainsi qu'une incision de décharge en distal de la 12 avec une lame de 15.  
Le lambeau est décollé à l'aide d'un décolleur.



*Figure 8b : Décollement (courtoisie R. Castro)*

Une première rainure corticale en distal de la 11 est réalisée à l'aide de l'insert PZ1 du piézotome sur une profondeur de 3 mm à partir de la crête osseuse.  
L'insert PZ1 est utilisé afin de réaliser une ostéotomie précise notamment en région antérieure.



*Figure 8c : Piézocision verticale en distal (courtoisie R. Castro)*



Une deuxième rainure corticale est réalisée en mésial de la 11 avec l'insert PZ1.  
La piézotomie est localisée : elle est réalisée uniquement aux abords de la 11  
Etant donné que la patiente est jeune, sa quantité osseuse est suffisante, c'est pourquoi une greffe osseuse n'est pas nécessaire dans ce cas.

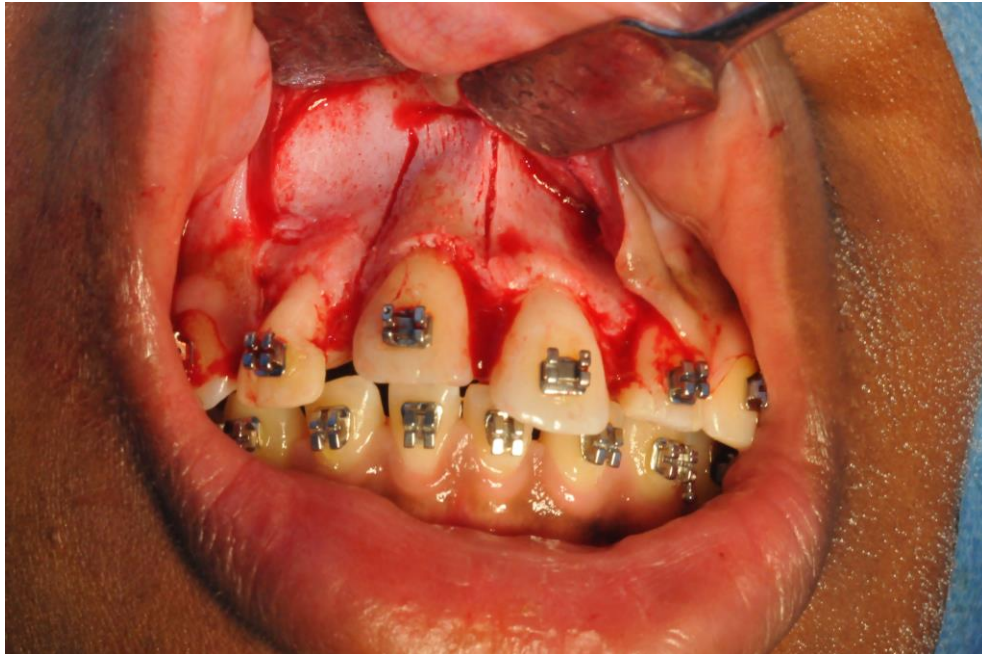

Figure 8c : Piézocision verticale en distal et en mésial (courtoisie R. Castro)

Le lambeau est suturé hermétiquement à l'aide de points simples (5/0).  
La patiente sera revue pour une dépose des points une semaine après.

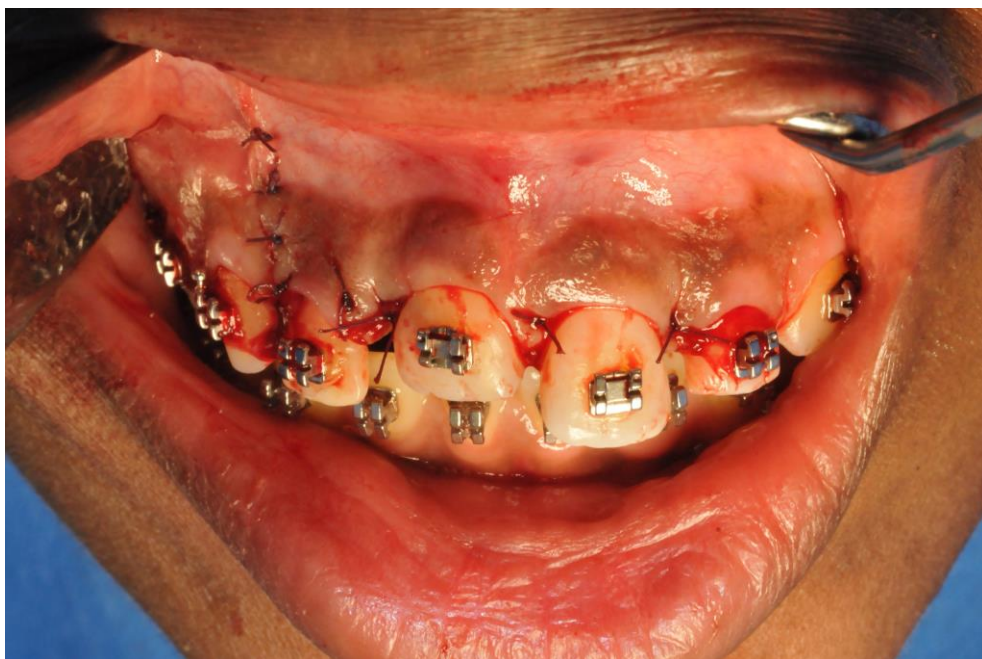
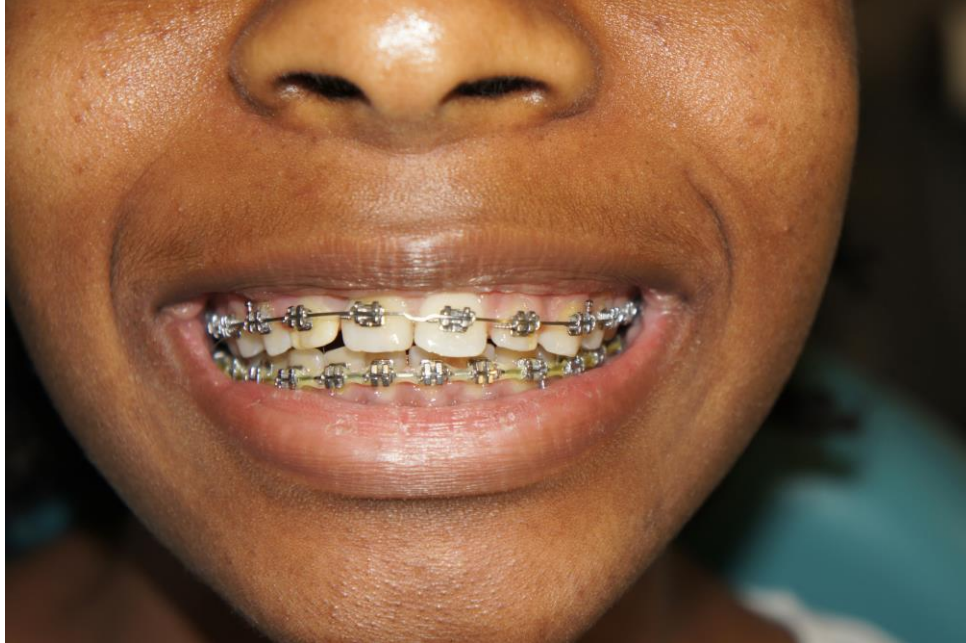

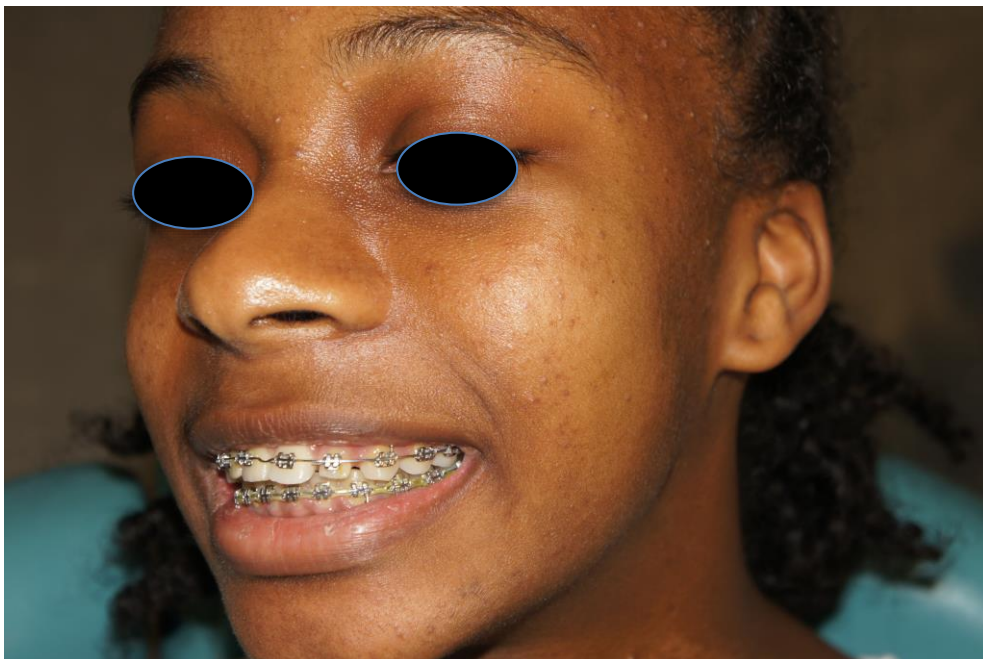Figure 8d : Situation post-opératoire (courtoisie R. Castro)



➤ RDV de contrôle : La patiente est revue 1 mois et demi après.  
Son orthodontiste a remis en place l'arc orthodontique.  
Notons le réalignement de la 11 sur le plan occlusal.  
La patiente est réjouie.












*Figure 8e : Vue de face 1 mois et demi après (courtoisie R. Castro)*



*Figure 8f : Vue de 3/4 1 mois et demi après (courtoisie R. Castro)*

### 3.2. Tableau récapitulatif des protocoles opératoires

<ul style="list-style-type: none"> <li>▪ Mise en place d'un champ opératoire stérile sur le patient et gants stériles pour le praticien</li> <li>▪ Décontamination exo et endobuccale à la polyvidone iodée</li> <li>▪ Anesthésie para-apicale à l'articaine adrénalisée 1/200 000<sup>e</sup> en vestibulaire avec rappel palatin si besoin</li> </ul>	
---	--

Sans Décollement du lambeau mucco-périosté		Avec Décollement du lambeau mucco-périosté
<p><b>Avec guide chirurgical</b></p> <p>Décontamination et Essayage du guide chirurgical</p>  <p>Incisions jusqu'au contact osseux, à la lame 15 au travers des rainures</p>  <p>Traits d'ostéotomie au piézotome avec l'insert PZ1 du kit Piezocision 2<sup>®</sup> à travers les rainures du guide, et suivant les traits d'incisions préalables, sur une profondeur de 3 mm</p> <p>Le Piézotome est à puissance maximale, sous irrigation constante</p> 	<p><b>Sans guide chirurgical</b></p> <p>Incisions verticales sous les papilles interdentaires à la lame 15 jusqu'au contact osseux</p>  <p>Traits d'ostéotomie au piézotome avec l'insert PZ1 du kit Piezocision 2<sup>®</sup> suivant les traits d'incisions préalables, sur une profondeur de 3mm</p> <p>Le Piézotome est à puissance maximale, sous irrigation constante</p> 	<p><b>Sans guide chirurgical</b></p> <p>Incisions intra-sulculaires et de décharge à la lame 15</p>  <p>Décollement du lambeau</p>  <p>Traits d'ostéotomie au piézotome avec l'insert PZ1 du kit Piezocision 2<sup>®</sup> suivant les traits d'incisions préalables, sur une profondeur de 3mm</p> <p>Le Piézotome est à puissance maximale, sous irrigation constante</p> 








Avec Greffe Osseuse	Sans Greffe Osseuse	Sans Greffe Osseuse	Avec Greffe Osseuse
<p>Un décolleur est utilisé pour créer un tunnel, afin de ménager un espace pouvant recevoir le matériau de substitut osseux</p>  <p>Insertion de l'allogreffe</p>  <p>Compression du site et Suture</p> 	<p>Compressions du site</p>  <p>Les sutures ne sont pas nécessaires</p>	<p>Compression du site et suture</p> 	<p>Insertion du substitut osseux</p>  <p>Remplacement du lambeau compression du site et suture</p> 

Figure 7 : Tableau récapitulatif des protocoles opératoires

## **CONCLUSION**

La corticotomie est une technique chirurgicale très invasive (décollement de lambeau muco-périosté, utilisation de fraise ou scie à os). Il existe des complications dentaires (nécrose pulpaire, résorption radiculaire) et parodontales (perte osseuse inter-radiculaire, perte d'attache). Les suites opératoires sont peu satisfaisantes (hématomes, douleur persistante). Le bénéfice de la corticotomie (réduction du temps de traitement) semble inférieur aux risques de sa morbidité.

La piézocision est une technique ortho-chirurgicale novatrice, micro-invasive, la plupart du temps sans lambeau muco-périosté, avec des micro-incisions corticales, et parfois une tunellisation permettant une greffe osseuse, notamment chez l'adulte où le tissu osseux est en faible quantité. Elle permet ainsi d'obtenir, en plus d'une correction orthodontique, une amélioration de l'environnement parodontal dans un contexte parodontal souvent affaibli.

Cependant malgré ses nombreux avantages, la piézocision chez l'adulte n'est pas une pratique routinière. Elle nécessite une acceptation parfois difficile du patient, souvent effrayé par la chirurgie et méconnaissant cet acte, non pris en charge par la sécurité sociale. La durée limitée du phénomène d'accélération régional engage le patient à revenir au cabinet toutes les 2 semaines, ce qui peut être très contraignant pour un adulte.

Pourtant cette technique est sans grande difficulté opératoire et sans complications majeures. Il n'existe pas de complications dentaires ni parodontales. Il s'agit d'une chirurgie micro-invasive car la majorité des cas, la piézocision ne nécessite pas de décollement de lambeaux. Le piézotome ne lèse pas les tissus mous. Les suites opératoires sont minimisées (absence de suture, absence d'hématome, absence de douleur persistante). En conclusion, le bénéfice de la piézotomie (réduction du temps de traitement) semble supérieur aux risques de sa morbidité.

Ainsi il serait judicieux d'établir le rapport bénéfice/risque chez les patients ayant subi la piézocision, s'ils seraient prêts à le refaire et s'ils le recommanderont à un proche.

En effet, la piézocision se révèle comme un outil important dans l'arsenal de l'équipe dentaire pluridisciplinaire chez nos patients adultes, mais qu'il faudra néanmoins tempérer selon les motivations du patient.

## BIBLIOGRAPHIE


1. BASSIGNY F. Manuel d'orthopédie dento-faciale. Paris : Masson ; 1991, 218 pages.
2. BONNEFONT R et GUYOMARD F. Rappel des notions de mécanique utilisables en ODF. Rev Othop Dento Faciale. 1979; 13(1):5-25.
3. MASSIF L et FRAPIER L. Orthodontie et parodontie. Encycl Med Chir (Paris), Orthopédie Dento Faciale, 23-490-A-07, 2007; 16 :4-6.
4. DANAN M, FONTANEL F et BRION M. Parodontites sévères et orthodontie. Collection JPIO. Paris: Cdp ; 2006, 196 pages.
5. RYGH P. Elimination of hyalinized periodontal tissues associated with orthodontic tooth movement. Scand J Dent Res. 1974; 82(1): 57-73.
6. REITAN K. Clinical and histological observations on tooth movement during and after orthodontic treatment. Am J Orthod. 1967; 53(10):721-745.
7. SEBAOUN JD, SURMENIAN J, FERGUSON DJ et coll. Accélération du mouvement dentaire orthodontique suite à une décortication alvéolaire sélective : justification biologique et résultats d'une technique novatrice d'ingénierie tissulaire. Int Orthod. 2008; 6(3): 235-249.
8. SEBAOUN JD, FERGUSON DJ, WILCKO T et coll. Corticotomie alvéolaire et traitements orthodontiques rapides. Orthod Fr. 2007; 78(3):217-225.
9. THIERRY M et CHARRIER JB. Les corticotomies alvéolaires : principes et applications. Int Orthod. 2008; 6(4):343-354
10. WILCKO W, WILCKO T, BOUQUOT JE et coll. Rapid orthodontics with alveolar reshaping: two case reports of decrowding. Int J Periodont Rest Dent. 2001; 21(1):9-19.
11. FROST HM. The biology of fracture healing : an overview for clinicians. Part II. Clin Orthop Rel Res. 1989 ; 248 : 294-309.
12. SHIH MS, NORRDIN RW. Regional acceleration of remodeling during healing of bone defects in beagle of various ages. Bone. 1985 ; 6(5) : 377-379.
13. KIM SJ, PARK YG, KANG SG. Effects of corticision on paradental remodeling in orthodontic tooth movement. Angle Orthod. 2009 ; 79(2) : 284-291.
14. SEBAOUN JD, KANTARCI A, TURNER JW, CARVALHO RS, VAN DYKE TE, FERGUSON DJ. Modeling of trabecular bone and lamina dura following selective alveolar decortication in rats. J. Periodontol. 2008 ; 79(9) : 1679-1688.
15. CHO K-W, CHO S-W, OH C-O, RYU Y-K, OHSHIMA H, JUNG H-S. The effect of cortical activation on orthodontic tooth movement. Oral Dis. 2007; 13(3):314-9.
16. WILCKO MT, WILCKO WM, PULVER J, BISSADA N, BOUQUOT J. Accelerated osteogenic orthodontics technique : Stage surgically facilitated rapid orthodontic technique with alveolar augmentation. Journal of oral and maxillofacial surgery : official journal of the american association of oral and maxillofacial surgeons. 2009 ; 10 : 2149-2159.
17. WANG L, LEE W, LEI DL, LIU YP, YAMASHITA DD, YEN SL. Tissue responses in corticotomy- and osteotomy-assisted tooth movements in rats: histology and immunostaining. Am J Orthod Dentofacial Orthop. 2009; 136:770.e1-11; discussion 770-1.
18. LEE W, KARAPETYAN G, MOATS R, YAMASHITA DD, MOON HB, FERGUSON DJ, YEN S. Corticotomy/osteotomy-assisted tooth movement microCTs differ. J Dent Res. 2008; 87(9):861- 867.
19. KIM SJ, PARK YG, KANG SG. Effects of corticision on paradental remodeling in orthodontic tooth movement. Angle Orthod. 2009 ; 79(2) : 284-291.

20. REN A, LV T, KANG N, ZHAO B, CHEN Y, BAI D. Rapid orthodontic tooth movement aided by alveolar surgery in beagles. *Am J Orthod Dentofac Orthop Off Publ Am Assoc Orthod Its Const Soc Am Board Orthod.* 2007; 131(2):160.e1-10.
21. SITBON M-C, CHARRIER J-B. Orthodontie accélérée par corticotomies alvéolaires: approche clinique et expérimentale. *Rev Orthopédie Dento-Faciale.* 2009; 43(2):189-98.
22. HAJJI SS, FERGUSON DJ, MILEY DD et coll. The influence of accelerated osteogenic response in mandibular decrowding. *J Dent Res.* 2001; 80:180.
23. FISCHER TJ. Orthodontic treatment acceleration with corticotomy-assisted exposure of palatally impacted canines. *Angle Orthod* 2007; 77(3):417-420 ;
24. OLIVIERA DD, DE OLIVIERA BF, DE ARAUJO BRITO HH, DE SOUZA MMG, MEDEIROS PJ. Selective alveolar corticotomy to intrude overerupted molars. *Am J Orthod Dentofac Orthop Off Publ Am Assoc Orthod Its Const Soc Am Board Orthod.* 2008; 133(6):902-8.
25. BELL WH, GUERRERO CA. *Distraction Osteogenesis of the Facial Skeleton.* PMPH-USA; 2007. 632 pages.
26. PROFFIT WR, JR HWF, SARVER DM. *Contemporary Orthodontics.* Elsevier Health Sciences; 2014. 1635 p.
27. ROTHE LE, BOLLEN AM, LITTLE RM et coll. Trabecular and cortical bone as risk factors for orthodontic relapse. *Am J Orthod Dentofac Orthop.* 2006; 130(4):476-484.
28. MACHADO I, FERGUSON DJ, WILCKO WM, WILCKO MT, ALKAHADRA T. Root resorption following orthodontics with and without alveolar corticotomy. *J Dent Res.* 2002; 80(1):301.
29. KOLE H. Surgical operations on the alveolar ridge to correct occlusal abnormalities. *J Oral Surg.* 1959; 12(5):515-529.
30. UZUNER Fd, DARENDELILER N. Dentoalveolar surgery techniques combined with orthodontic treatment: A literature review. *Eur J Dent.* 2013;7(2):257.
31. MOREAU N, CHARRIER J-B. Formation osseuse et corticotomies à visée de facilitation métabolique : existe-t-il une ostéogénèse induite par les corticotomies alvéolaires ? *Orthod Fr.* mars 2015;86(1):113-20.
32. ACKERMAN JL, PROFFIT WR. Soft tissue limitations in orthodontics: Treatment planning guidelines. *Angle Orthod.* 1 oct 1997;67(5):327-36.
33. P. OLGUIN VARGAS, B.R. YANEZ OCAMPO. Corticotomy : historical perspective. *Revista Odontologica Mexicana.* 2016,2 ; 80-90.
34. M. CASSETTA, F. ALTIERI, S. PANDOLFI, M. GIANSAANTI. The combined use of computer-guided, minimally invasive, flapless corticotomy and clear aligners as a novel approach to moderate crowding : a case report. *The Korean journal of orthodontics.* 2017 ; 47 (2) : 130-141.
35. VERCELLOTTI T, CROVACE A, PALERMO A et MOLFETTA I. The piezoelectric osteotomy in orthopedics: clinical and histological evaluations (pilot study in animals). *Medit J Surg Med.* 2001; 9(4):89-96.
36. SIERVO S, RUGGLI-MILIC S, RADICI M et coll. La piézochirurgie intraorale : une méthode alternative pour la chirurgie ménageant les tissus mous. *Schweiz Monatsschr Zahnmed.* 2004; 114(4):373-377.
37. VERCELLOTTI T. Technological characteristics and clinical indications of piezoelectric bone surgery. *Minerva Stomatol.* 2004; 53(5):207-214.
38. KOTRIKOVA B, WIRTZ R, KREMPIEN R et coll. Piezosurgery--a new safe technique in cranial osteoplasty? *Int J Oral Maxillofac Surg.* 2006; 35(5):461-465.

39. LECLERCQ P et DOHAN D. De l'intérêt du bistouri ultrasonore en implantologie : technologies, applications cliniques. Deuxième partie : applications cliniques. *Implantodontie* 2004b; 13:159-165.
40. ROBIONY M, POLINI F, COSTA F et coll. Ultrasonic bone cutting for surgically assisted rapid maxillary expansion (SARME) under local anaesthesia. *Int J Oral Maxillofac Surg.* 2007; 36(3):267-269.
41. M. CASSETTA, M. GIANANTI, A. DI MAMBRO, S. CALASSO, E. BARBATO. Minimally invasive corticotomy in orthodontics using a three dimensional printed CAD/CAM surgical guide. *International journal of oral and maxillofacial surgery.* 2016 ; 45 (9) : 1059-1067.
42. STUBINGER S, KUTTENBERGER J, FILIPPI A et coll. Intraoral piezosurgery: preliminary results of a new technique. *J Oral Maxillofac Surg.* 2005; 63(9):1283-1287.
43. SOHN DS, AHN MR, LEE WH, YEO DS et LIM SY. Piezoelectric osteotomy for intraoral harvesting of bone blocks. *Int J Periodont Rest Dent.* 2007; 27(2):127-131.
44. BUSSLINGER A, LAMPE K, BEUCHAT M et LEHMANN B. A comparative in vitro study of a magnetostrictive and a piezoelectric ultrasonic scaling instrument. *J Clin Periodontol.* 2001; 28(7):642-649.
45. PRETI G, MARTINASSO G, PEIRONE B, NAVONE R, MANZELLA C, MUZIO G, RUSSO C, CANUTO RA, SCHIERANO G. Cytokines and growth factors involved in the osseointegration of oral titanium implants positioned using piezoelectric bone surgery versus a drill technique: a pilot study in minipigs. *J Periodontol* 2007; 78(4):716-722.
46. K. ZAWAWI. Patients' acceptance of corticotomy-assisted orthodontics. Thèse de chirurgie-dentaire. Université d'Arabie Saoudite. 2015
47. ZAREMBOWITCH A. Les ultrasons : Que sais-je ? Paris : Puf ; 2003.127 pages.
48. GARCIA S, KUNITZ E et SAMPSON K. Piezoelectric effect and its applications – Historical review ; 1998. <http://ice.chem.wisc.edu/~ice/materials/piezo.html>
49. LAMBRECHT JT. La piézochirurgie intraorale. *Schweiz Monatsschr Zahnmed* 2004; 114:34-36.
50. LEA SC, PRICE GJ et WALMSLEY AD. A study to determine whether cavitation occurs around dental ultrasonic scaling instruments. *Ultrason Sonochem.* 2005; 12(3):233-236.
51. SATELEC ACTEON EQUIPEMENT (Laboratoire). Piezotome. Livret clinique. Merignac : Satelec Acteon Equipement, 2006.
52. KOSKIEVIC J. Apport de la piézo-électricité en chirurgie implantaire. <http://www.abcdent.fr>
53. ROBIONY M, POLINI F, COSTA F et coll. Piezoelectric bone cutting in multipiece maxillary osteotomies. *J Oral Maxillofac Surg.* 2004; 62(6):759-761.
54. SHERWOOD KH, BURCH JG, THOMPSON WJ. Closing anterior open bites by intruding molars with titanium miniplate anchorage. *Am J Orthod Dentofac Orthop Off Publ Am Assoc Orthod Its Const Soc Am Board Orthod.* 2002; 122(6):593-600.
55. DIBART S, KESER E, NELSON D. Piezocision-assisted orthodontics : past, present, and futur. *Semin Orthod.* 2015 ; 21 : 170-175.
56. NELSON D, DIBART S. Sequential piezocision in a challenging adult case. *J Clin Orthod.* 2014; 48(9):555–562.
57. M. CASSETTA, M. GIANANTI. Accelerating orthodontic tooth movement : a new minimally invasive corticotomy technique using a 3D printed surgical template. *Medicina oral, patologia oral y cirugía bucal.* 2016 ; 21 (4) : 483-487.
58. KESER E, DIBART S. Sequential Piezocision: a novel approach to accelerated orthodontic treatment. *Am J Orthod Dentofacial Orthop.* 2013; 144:879–889.



59. DIBART S, SEBAOUN JD, SURMERIAN J. Piezocision: a minimally invasive, periodontally accelerated orthodontic tooth movement procedure. *Compend Contin Educ Dent*. 2009; 30:342–350.
60. DIBART S, SURMERIAN J, SEBAOUN JD, and al. Rapid treatment of Class II malocclusion with piezocision: two case reports. *Int J Periodontics Restorative Dent*. 2010; 30(5):487–493.
61. WILCKO W, FERGUSON DJ, BOUQUOT JE et coll. Rapid orthodontic decrowding with alveolar augmentation: Case report. *World J Orthod*. 2003; 4(3):197-205.
62. CHUNG KR, OH M et KO SJ. Corticotomy-assisted orthodontics. *J Clin Orthod*. 2001; 35:331-339.
63. COLLINS MK et SINCLAIR PM. The local use of vitamin D to increase the rate of orthodontic tooth movement. *Am J Orthod Dentofac Orthop*. 1988; 94(4):278-284.
64. CHUNG K-R, KIM S-H, LEE B-S. Speedy surgical orthodontic treatment with temporary anchorage devices as an alternative to orthognatic surgery. *American journal of orthodontics and dentofacial orthopedics : official publication of the america, association of orthodontists, its constituent societies, and the american board of orthodontics*. 2009 ; 6 : 787-798.
65. KITAURA H, KIMURA K, ISHIDA M, SUGISAWA H, KOHARA H, YOSHIMATU M. Effect of Cytokines on Osteoclast Formation and Bone Resorption during Mechanical Force Loading of the Periodontal Membrane. *Scientific World Journal*. 2014.
66. ALPAN D. The biology of tooth movement with micro-osteoperforations (MOPs). How one practice uses Propel and AcceleDent to accelerate the biology of tooth movement. 2014.
67. JD SEBAOUN, J SURMENIAN, S DIBERT. Traitements orthodontiques accélérés par piézocision : une alternative mini-invasive aux corticotomies alvéolaires. *Orthod Fr* 2011;82:311–319
68. A GRANGE. Apport de la corticotomie dans l'orthodontie adulte. Thèse de chirurgie-dentaire. Université de Rennes ; 2016, 61 pages.



## SERMENT MEDICAL

En présence des Maîtres de cette Faculté, de mes chers condisciples, devant l'effigie d'HIPPOCRATE.

Je promets et je jure, d'être fidèle aux lois de l'honneur et de la probité dans l'exercice de la Médecine Dentaire.

Je donnerai mes soins à l'indigent et n'exigerai jamais un salaire au-dessus de mon travail, je ne participerai à aucun partage clandestin d'honoraires.

Je ne me laisserai pas influencer par la soif du gain ou la recherche de la gloire.

Admis dans l'intérieur des maisons, mes yeux ne verront pas ce qui s'y passe, ma langue taira les secrets qui me seront confiés et mon état ne servira pas à corrompre les mœurs ni à favoriser le crime.

Je ne permettrai pas que des considérations de religion, de nation, de race, de parti ou de classe sociale viennent s'interposer entre mon devoir et mon patient.

Même sous la menace, je n'admettrai pas de faire usage de mes connaissances médicales contre les lois de l'humanité.

J'informerai mes patients des décisions envisagées, de leurs raisons et de leurs conséquences. Je ne tromperai jamais leur confiance et n'exploiterai pas le pouvoir hérité des connaissances pour forcer les consciences.

Je préserverai l'indépendance nécessaire à l'accomplissement de ma mission. Je n'entreprendrai rien qui dépasse mes compétences. Je les entretiendrai et les perfectionnerai pour assurer au mieux les services qui me seront demandés.

Respectueux et reconnaissant envers mes Maîtres, je rendrai à leurs enfants l'instruction que j'ai reçue de leur père.

Que les hommes m'accordent leur estime si je suis fidèle à mes promesses.

Que je sois déshonoré et méprisé de mes confrères si j'y manque.





## DUBOIS Elisa – APPORT DE LA PIEZOCISION EN ORTHODONTIE

Th. : Chir. dent. : Marseille : Aix-Marseille Université : 2018

Rubrique de classement : Chirurgie orale

### Résumé :

L'orthodontie chez l'adulte se heurte parfois à des difficultés liées à un contexte parodontal peu favorable, des contraintes de temps plus importantes. La corticotomie est un moyen chirurgical consistant en la réalisation de traits d'ostéotomies à la fraise à os ou à la scie à os. Elle favorise la rapidité des mouvements orthodontiques. Nous verrons quels sont les phénomènes chirurgicaux expliquant cette rapidité de traitements et quels en sont les intérêts dans le cadre d'un traitement orthodontique. Cette technique présente néanmoins certaines difficultés et complications chirurgicales que nous aborderons.

La piézocision est un moyen chirurgical mini-invasif consistant en la réalisation de micro-incisions avec un piézotome. Nous présenterons les avantages de la piézotomie comparés à ceux de la corticotomie classique, les principes généraux du piézotome puis la technique opératoire. Enfin nous récapitulerons le protocole de la piézocision à visée orthodontique afin de faciliter et d'encourager les praticiens à pratiquer cette technique au sein de leurs cabinets.

Mots clés : Corticotomie- Orthodontie rapide – Piézocision

## DUBOIS Elisa – CONTRIBUTION OF PIEZOCISION IN ORTHODONTICS

### Abstract :

Orthodontics in adults sometimes face difficulties related to an unfavorable periodontal context, and important time constraints. Corticotomy is a surgical procedure consisting of performing osteotomy strokes on the bone cutter or bone saws. It promotes the speed of orthodontic movements. We will go through the surgical phenomena, explaining the speed of the treatments, and what are the interests in the context of orthodontic treatment. However, this technique presents some difficulties and surgical complications that we will discuss.

Piezocision is a minimally invasive surgical procedure consisting of performing micro-incisions with a piezotome. We will present the advantages of piezotomy compared to those of classical corticotomy. We will then go through the general principles of the piezotome and the operative technique. Finally, we will summarize the orthodontic piezocision protocol to facilitate and encourage practitioners to practice this technique in their office.

MeSH : Corticotomy- Rapid Orthodontics- Piezocision

### Adresse de l'auteur :

Lotissement Roucas Plage  
11 avenue de la Côte d'Azur  
13008 Marseille