



HAL
open science

Étude des facteurs prédictifs de progression tumorale après ablation percutanée de CHC : comparaison de la radiofréquence monopolaire et des micro-ondes

Damien Bouda

► **To cite this version:**

Damien Bouda. Étude des facteurs prédictifs de progression tumorale après ablation percutanée de CHC : comparaison de la radiofréquence monopolaire et des micro-ondes . Médecine humaine et pathologie. 2017. dumas-01713681

HAL Id: dumas-01713681

<https://dumas.ccsd.cnrs.fr/dumas-01713681>

Submitted on 20 Feb 2018

HAL is a multi-disciplinary open access archive for the deposit and dissemination of scientific research documents, whether they are published or not. The documents may come from teaching and research institutions in France or abroad, or from public or private research centers.

L'archive ouverte pluridisciplinaire **HAL**, est destinée au dépôt et à la diffusion de documents scientifiques de niveau recherche, publiés ou non, émanant des établissements d'enseignement et de recherche français ou étrangers, des laboratoires publics ou privés.



Distributed under a Creative Commons Attribution - NonCommercial - NoDerivatives 4.0 International License

AVERTISSEMENT

Cette thèse d'exercice est le fruit d'un travail approuvé par le jury de soutenance et réalisé dans le but d'obtenir le diplôme d'Etat de docteur en médecine. Ce document est mis à disposition de l'ensemble de la communauté universitaire élargie.

Il est soumis à la propriété intellectuelle de l'auteur. Ceci implique une obligation de citation et de référencement lors de l'utilisation de ce document.

D'autre part, toute contrefaçon, plagiat, reproduction illicite encourt toute poursuite pénale.

Code de la Propriété Intellectuelle. Articles L 122.4

Code de la Propriété Intellectuelle. Articles L 335.2-L 335.10

UNIVERSITÉ PARIS DESCARTES
Faculté de Médecine PARIS DESCARTES

Année 2017

N° 192

THÈSE
POUR LE DIPLÔME D'ÉTAT
DE
DOCTEUR EN MÉDECINE

Étude des facteurs prédictifs de progression tumorale après ablation
percutanée de CHC : comparaison de la radiofréquence monopolaire
et des micro-ondes

Présentée et soutenue publiquement
le 4 octobre 2017

Par

Damien BOUDA

Né le 24 décembre 1986 à Champigny-sur-Marne (94)

Dirigée par M. Le Docteur Maxime Ronot, radiologue

Jury :

Mme Le Professeur Valérie Vilgrain, PU-PH Président

M. Le Professeur Éric de Kerviler, PU-PH

M. Le Professeur Thierry De Baere, PU-PH

M. Le Professeur Alain Luciani, PU-PH



Except where otherwise noted, this work is licensed under
<http://creativecommons.org/licenses/by-nc-nd/3.0/>

TABLE DES MATIERES

REMERCIEMENTS	3
PROLEGOMENA	5
INTRODUCTION.....	6
Le carcinome hépato cellulaire	6
<i>Epidémiologie et facteurs de risques</i>	6
<i>Classification pronostique et algorithme thérapeutique</i>	7
Ablation percutanée hépatique	9
<i>Généralités</i>	9
<i>Ablation percutanée hyperthermique</i>	10
<i>Principe physique de la radiofréquence monopolaire</i>	13
<i>Principes physiques des micro-ondes mono-antenne</i>	15
Evaluation et suivi d'une ablation percutanée hyperthermique.....	18
<i>Succès technique</i>	18
<i>Efficacité technique</i>	18
<i>Progression tumorale locale et à distance</i>	20
<i>Calendrier de surveillance</i>	20
Facteurs prédictifs de la progression locale ou à distance	21
Résultats cliniques de l'ablation percutanée du CHC	22
<i>Radiofréquence et CHC</i>	22
<i>Micro-ondes et CHC</i>	23
<i>Comparaison de la radiofréquence et des micro-ondes</i>	23
Objectif de l'étude.....	24
MATERIELS ET METHODES	26
Sélection des patients	26
Imagerie pré-thérapeutique	27
Traitement par ablation	28
Suivi des patients et données de survie.....	29
Analyses statistiques	30
RESULTATS	32
Population globale et efficacité technique	32
Caractéristiques des patients.....	33
Caractéristiques des CHC	33
Complications et suivi	36
Progression tumorale locale	37
Facteurs associés à la progression locale.....	37
Progression tumorale à distance	42
Facteurs associés à la progression tumorale à distance.....	42
DISCUSSION	46
CONCLUSION	52
PERSPECTIVES.....	53
REFERENCES	57
ANNEXE 1	64
ANNEXE 2.....	85
ANNEXE 3.....	87

REMERCIEMENTS

Je remercie le Pr Vilgrain d'avoir accepté de présider ce travail de thèse. Votre bienveillance et vos conseils m'auront permis de m'élever. Je vous remercie d'avoir créé et d'entretenir dans votre service cette ambiance unique, donnant l'envie et le courage de faire, et de bien le faire.

Je remercie le Pr de Kerviler d'avoir accepté de juger ce travail de thèse. Je vous remercie de me faire confiance et de me donner l'opportunité de travailler à vos côtés. Cela fait bien trop longtemps que j'attends.

Je remercie le Pr De Baere d'avoir accepté de juger ce travail de thèse. Je vous remercie d'inspirer ma génération de radiologues interventionnels.

Je remercie le Pr Luciani d'avoir accepté de juger ce travail de thèse. Votre regard et votre expertise sur ces sujets me sont chers.

Je remercie mon directeur de m'avoir constamment accompagné et soutenu dans ce projet. Je te remercie surtout d'être bien plus qu'un directeur à mes yeux.

Je remercie les différents maîtres, qui année après année ont modelé ma pensée et mon raisonnement : Foucauld, Laure, Sophie, Anne-Laure, Onorina, Bertrand et Jean-Noel.

Je remercie l'équipe d'anatomo-pathologie de Foch de m'avoir montré à quel point le diagnostic était primitif en radiologie, et bien sûr pour tout le reste.

Je remercie tous les radiologues interventionnels qui ont, si patiemment, accompagnés mes très lents gestes : Kim, Philippe C, Nourrezzamene, Tolis, Mohammed, Carmella, Galadec, Philippe B et Felipe. Je serai un peu de vous tous.

Je remercie la fraternité Beaujon de m'avoir accueilli, intégré, fêté, sorti, réintégré et refêté.

Je remercie Anne-Marie, Pierre et Cédric pour tous ces bons moments. J'ai hâte d'en vivre de nouveaux avec vous à partir de novembre.

Je remercie ces 3 chefs et amis : Alexandre, Mathieu L et Wassim. J'espère rendre à mes internes un peu de tout ce que vous m'avez donné.

Je te remercie Vincent de ton compagnonnage et à travers toi, je remercie l'équipe formidable du Nord : Philippe L, Mathieu R, Laurent et François... Je pourrais aussi te remercier de m'avoir formé, instruit, émancipé, conduit et logé, mais cela ferait trop...

Je remercie chacun de mes amis, d'être toujours là, après ces années partagées. Je vous remercie tout particulièrement de m'ouvrir à tous les sujets, sauf ceux de la médecine.

Je vous remercie Alice et Mehdi d'avoir traversé ce long internat avec moi, et malgré cela, d'accepter de continuer avec l'aventure de la parentalité.

Je remercie mes témoins, Pierre Édouard, Alfred, Kerem et Aymeric d'accepter d'être mes témoins.

Je remercie l'ensemble de la famille Faure sans laquelle je ne serai pas en train d'écrire ces lignes.

Je remercie mon frère, ma belle-sœur, Robin et Inès, de donner un sens au mot famille.

Je remercie le parrain et la marraine d'Elijah, pour l'ensemble de leur œuvre.

Je te remercie Nadia pour tout, pour tout le reste, et tout ce qui est à venir.

Je te dédie ces lignes dont tu n'as que faire mon fils. Et je te remercie toi aussi, d'avoir donné un sens à ce qui n'en a pas.

PROLEGOMENA

Ce travail de thèse s'insère dans un ensemble cohérent de travaux sur l'ablation percutanée hépatique réalisés tout au long de mon internat. Il vient clore un cycle de réflexion sur ce sujet qui a donné lieu à plusieurs publications :

- Une revue d'imagerie s'intéressant à l'aspect post ablation du CHC (Annexe 1)
 - D Bouda, M Lagadec, C Garcia-Alba, V Barrau, M Dioguardi Burgio, N Moussa, V Vilgrain, M Ronot. Imaging review of hepatocellular carcinoma after thermal ablation: the good, the bad, and the ugly. *Journal of Magnetic Resonance Imaging*, 2016 Nov;44(5):1070-1090
- Deux « lettres à l'éditeur » (Annexes 2 et 3)
 - M Ronot, J Benzimra, D Bouda, V Vilgrain. Should fat in the radiofrequency ablation zone of hepatocellular adenomas raise suspicion for residual tumour? *European Radiology*, 2017 Jun;27(6):2235-2236
 - Ronot M, Bouda D, Vilgrain V. The liver halo sign after tumor ablation. *Journal of Vascular and Interventional Radiology*, 2014 Oct;25(10):1641-3
- Deux posters pédagogiques :
 - JFR 2014 - *Imagerie après thermo-ablation des lésions hépatiques : du normal au pathologique*. Poster primé (Edouard Chérigé - FMNR)
 - RSNA 2014 - *Imaging of liver tumors treated with thermoablation : Atypical is not always pathological*.

En plus de l'expérience pratique acquise au cours de mes différents stages, j'ai ainsi pu approfondir les différents « temps » de l'ablation hépatique du CHC, que sont le diagnostic, le traitement, et le suivi.

INTRODUCTION

Le carcinome hépato cellulaire

Epidémiologie et facteurs de risques

Le carcinome hépato-cellulaire (CHC) est la tumeur primitive maligne hépatique la plus fréquente. Sa prévalence mondiale était estimée à 14 millions de cas en 2012. Les projections s'accordent sur une augmentation de ce nombre à 22 millions de cas au cours des deux prochaines décennies (1). Son pronostic est sombre, il est la deuxième cause de décès par cancer (2). Dans la plupart des cas, le CHC se développe sur une maladie chronique du foie (70–90% des patients) (3). L'hétérogénéité mondiale de l'incidence du CHC est le reflet des variations locales de ses facteurs de risques (2, 4). La plupart des CHC (80%) provient d'Asie et d'Afrique sub-saharienne, où le facteur de risque dominant est l'infection chronique par le virus de l'hépatite B (VHB). En Amérique du Nord, en Europe, et au Japon, le principal facteur de risque est l'infection chronique par le virus de l'hépatite C (VHC) (5).

Dans les pays développés, l'évolution de l'incidence du CHC est parallèle à celle du VHC. En Europe et au Japon, où le VHC s'est propagé plus tôt qu'aux Etats Unis (EU), l'incidence du CHC a presque atteint un plateau et dans certaines régions, elle décline (4, 6). Aux EU, l'incidence annuelle du CHC est toujours en augmentation (7).

Il est difficile de prédire dans quelle mesure les thérapeutiques récentes de l'hépatite C impacteront l'incidence du CHC dans nos pays, certains auteurs s'accordent sur une diminution probable, mais cela reste controversé (8). D'autant que d'autres facteurs de risque stagnent ou augmentent dans nos pays comme l'excès de consommation d'alcool et la stéatopathie dysmétabolique.

Ainsi en France, le CHC restera probablement une des cibles oncologiques principales des prochaines décennies.

Les autres facteurs de risques indépendants de CHC sont le diabète de type II, un IMC > 40, le tabac et l'ensemble des étiologies de cirrhose qu'elles soient génétiques (tyrosinose, hémochromatose) immunologiques (hépatite chronique active auto-immune, cirrhose biliaire primitive) ou toxique (aflatoxine B1).

Classification pronostique et algorithme thérapeutique

Classer les patients atteints de CHC en différentes strates pronostiques, est une étape cruciale de la prise en charge. Auparavant, la plupart des individus affectés était diagnostiquée à un stade avancé et symptomatique de la maladie. La mise en place de programme de surveillance (9), l'amélioration des outils diagnostiques (10) et l'utilisation de traitement précoces efficaces ont progressivement élevés la médiane de survie.

Ces avancées doivent toutefois être relativisées, puisqu'en France des travaux épidémiologiques récents rapportent une médiane de survie au diagnostic de 9,2 mois et 23% de patients éligibles à un traitement curatif (11).

L'évaluation pronostique doit prendre en compte le stade tumoral, le degré de sévérité de la cirrhose (score de Child-Pugh) et la présence de symptômes induits par le cancer. Plusieurs classifications ont été proposées pour stratifier les patients (12). Cependant le choix de la classification à utiliser reste controversé et aucune d'elles n'a l'adhésion globale des acteurs (13–16).

La classification « Barcelona Clinic Liver Cancer » (BCLC) stratifie les patients en fonction de leur pronostic et dans le même temps lie ces strates à une stratégie thérapeutique (17–19). Elle est résumée dans la *Figure 1* ci-dessous.

Les traitements y sont classés en deux grandes catégories : les traitements radicaux potentiellement curatifs et les traitements palliatifs. L'ablation percutanée, au centre de notre travail, trouve sa place au sein des traitements curatifs.

Bien évidemment, cette seule classification ne peut résumer à elle seule, l'ensemble des paramètres pris en compte lors des réunions pluridisciplinaires.

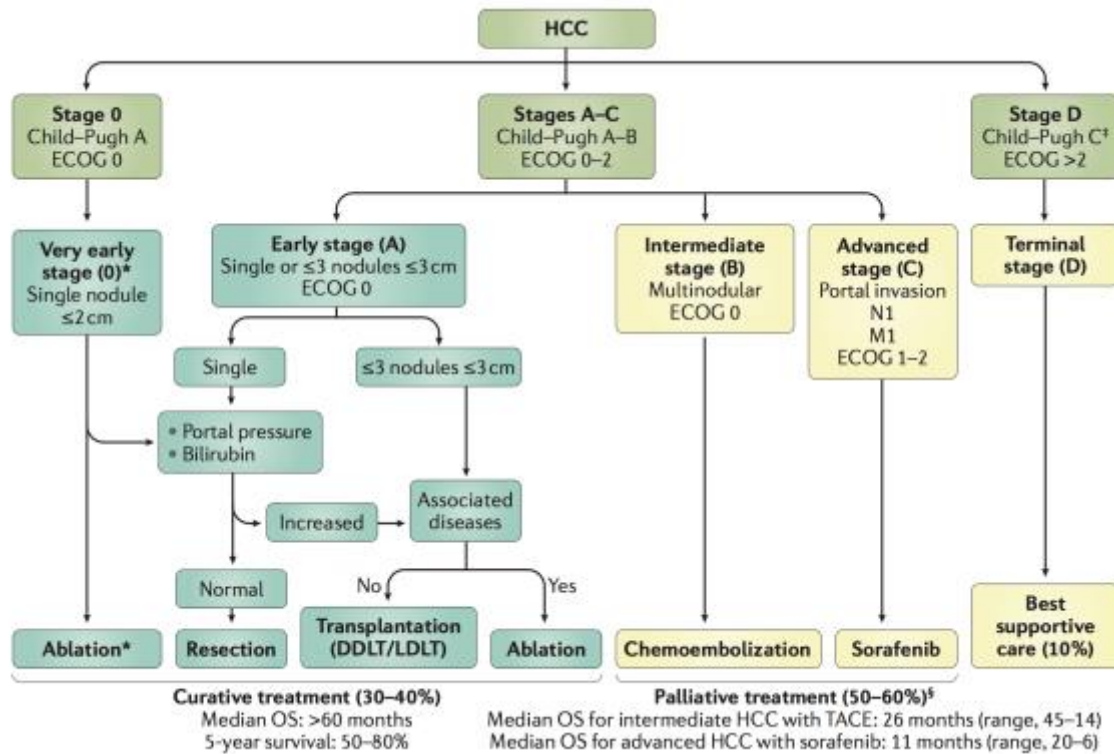


Figure 1 – Système de stadification BCLC et stratégies thérapeutiques.

La classification BCLC est constituée de 5 stades, sélectionnant pour chaque candidat les meilleurs traitements actuellement disponibles. Les patients asymptomatiques avec une tumeur précoce (very early et early stages : stades 0-A) sont candidats à des traitements radicaux (résections, transplantations, ablations percutanées). Les patients asymptomatiques avec CHC multinodulaires (stade B) conviennent aux chimio-embolisations intra artérielles (transcatheter arterial chemoembolization (TACE)), alors que les patients avec CHC avancé et symptomatique et/ou une tumeur angio-invasive (stade C) sont candidates au Sorafenib. Le stade terminal (stade D) inclus les patients de très mauvais pronostics pour lesquels des traitements symptomatiques et des soins de support doivent être donnés.

Abbreviations: DDLT= deceased donor liver transplantation; ECOG = Eastern Cooperative Oncology Group; LDLT = living donor liver transplantation; M1 = M1 metastasis; N1 = N1 lymph node; OS = overall survival.

*Les patients au stade 0 peuvent être traités par ablation percutanée en première intention en cas de contre-indication(s) à la transplantation hépatique.

‡Les patients Child–Pugh C doivent être traités en première intention par transplantation hépatique.

§ Migration thérapeutique de stade : en cas de contre-indication ou d'échec d'un traitement, il faut considérer le traitement suivant dans l'algorithme.

Adapté de Llovet et al (20).

Ablation percutanée hépatique

Généralités

L'ablation tumorale percutanée consiste en l'application d'un agent chimique ou physique dans une tumeur en vue de sa destruction. En oncologie interventionnelle, cette application est guidée par l'imagerie (échographie, scanner, imagerie par résonance magnétique (IRM), cone beam computed tomography (CBCT)). Plusieurs techniques différentes d'ablation percutanée ont été ou sont utilisées pour le traitement des tumeurs hépatiques : cryoablation, injection d'éthanol, laser, radiofréquence, micro-ondes ou encore électroporation irréversible.

Ces techniques mini-invasives présentent plusieurs avantages en comparaison d'autres traitements oncologiques, notamment de la chirurgie : une morbi-mortalité faible, un coût peu élevé, la possibilité de réaliser le geste en ambulatoire, la synergie avec d'autres traitements oncologiques et la répétabilité (21–23). De plus, l'ablation permet de ne détruire qu'une faible quantité de tissu non tumoral. Cette caractéristique est décisive pour le carcinome-hépatocellulaire (CHC) de patient cirrhotique, pour lequel la fonction hépatique restante est un facteur prédictif de survie à long terme (24).

Les limites de l'ablation percutanée dépendent :

- i) de la technique utilisée, pour laquelle un volume maximal d'ablation existe.
- ii) de l'opérateur qui utilise la technique, le ciblage étant le résultat de son expérience et de son habilité.

Les contre-indications de l'ablation percutanée hépatique sont fonction :

- i) de l'hémostase : en raison du risque hémorragique
- ii) du degré de sévérité de la cirrhose évaluée par le score de Child Pugh > B8 : en raison du risque de décompensation oedémato-ascitique.
- iii) de la présence d'une colonisation bactérienne des voies biliaires : en raison du risque de surinfection de la zone d'ablation.

Nous aborderons dans ce travail deux types d'ablations percutanées hyperthermiques : la radiofréquence monopolaire (RF) et les micro-ondes (MO).

Ablation percutanée hyperthermique

Destruction des tissus biologiques par la chaleur

Quelle que soit la méthode physique de production de chaleur utilisée. L'objectif reste le même : augmenter la température tissulaire au-dessus du seuil de destruction cellulaire pendant une certaine durée.

Une exposition à des températures supérieures à 42°C durant 60 minutes engendre des dommages cellulaires irréversibles (25–27). A ces températures, l'inactivation enzymatique en est la principale composante. A mesure que l'on augmente la température, la durée nécessaire à la mort cellulaire décroît exponentiellement.

Entre 60°C et 140°C, la mort cellulaire par dénaturation protéique est quasi immédiate. A ces températures, le tissu est formé de débris cellulaires, appelés « nécrose de coagulation » en histologie (28).

Entre 100°C et 300°C, l'eau tissulaire est vaporisée.

Entre 300°C et 1000°C, le tissu est carbonisé et de la fumée peut être observée (29).

Les lésions tissulaires se déroulent en deux phases :

- i) Une phase initiale de lésion thermique directe dont l'intensité est déterminée par : la quantité d'énergie déposée, la biologie de la tumeur et son micro environnement.
- ii) Une seconde phase indirecte, plus lente, prolongeant la destruction tissulaire au-delà de la zone initialement détruite, médiée par différents facteurs incluant : des lésions microvasculaires, des lésions d'ischémie-reperfusion, une activation de l'apoptose, l'activation tissulaire des cellules de Kupffer, des modifications du pattern cytokinique local ou encore la modulation de la réponse immunitaire (30, 31).

Ainsi, le volume d'ablation continue de s'élargir plusieurs heures après l'exposition à la chaleur, dans des proportions non connues.

Terminologie, objectifs et étapes de l'ablation percutanée hyperthermique :

L'objectif de l'ablation percutanée hyperthermique est de détruire, par la chaleur, toutes les cellules malignes d'un volume désigné. Afin d'atteindre des résultats similaires à ceux de la chirurgie, le volume cible doit inclure la tumeur et une marge de sécurité centimétrique. Cette marge permet d'assurer la destruction des portions périphériques de la tumeur et d'éradiquer d'éventuelles micrométastases satellites (32, 33).

En pratique, une source de chaleur située à l'extrémité d'une aiguille est placée dans la tumeur hépatique à travers la peau du patient. Le système aiguille + source de chaleur est appelé applicateur.

La mise en place de l'aiguille par l'opérateur est guidée par l'imagerie (échographie ou scanner le plus souvent), cette étape est appelée ciblage. Le positionnement de l'applicateur est essentiel. Il prend en compte le volume cible (tumeur + marge) et la nécessité de rester à distance de structures et d'organes susceptibles d'être endommagés par la chaleur.

L'applicateur en place, un cycle de chauffe, appelé application, est réalisé. La chaleur déposée va détruire un volume de tissu autour de la partie active de l'applicateur : on parle de volume d'ablation. L'opérateur peut faire varier la durée de l'application et/ou la puissance de la source de chaleur pour augmenter le volume d'ablation. Si le volume cible (tumeur + marge) est plus grand que le volume d'ablation d'une application il est possible de réaliser plusieurs applications chevauchées, en replaçant l'applicateur entre chaque cycle de chauffe.

Une fois l'application terminée, l'applicateur est retiré. Le trajet est brûlé pendant le retrait (« track ablation »), à des fins hémostatiques et pour limiter l'essaimage tumoral.

Il convient enfin de définir une « procédure » qui rassemble l'ensemble des applications réalisées sur un ou plusieurs nodules d'un même patient le même jour.

Pour certains auteurs, un objectif secondaire de l'ablation hyperthermique est la stimulation immunologique. La nécrose cellulaire, libère dans la circulation sanguine de nombreux fragments tumoraux. Ces substrats pourraient stimuler l'immunité anti-tumorale et retarder une éventuelle progression (34). Les mécanismes de cette stimulation immunitaire restent flous et controversés. En effet, Rozenblum et al. (35) ont à l'inverse suggéré que l'ablation par RF engendre une réaction inflammatoire hépatique diffuse pouvant favoriser la progression à distance. Quoi qu'il en soit, ces considérations n'impactent, à l'heure actuelle, ni les décisions thérapeutiques ni le protocole de suivi.

Facteurs influençant le volume d'ablation

Le volume et la forme d'une zone d'ablation sont le résultat d'une équation complexe dont les variables changent avec le temps (21). Les principaux éléments de cette « bio-heat equation » sont :

- i) la quantité d'énergie déposée dans le tissu (puissance transférée x temps)
- ii) ajustée aux caractéristiques du tissu cible : sensibilité à la chaleur, capacité du tissu à conduire la chaleur, et son évolution tout au long du traitement
- iii) minorée de la déperdition de chaleur engendrée par la perfusion tissulaire.

En effet, les vaisseaux sanguins agissent comme un système de refroidissement tissulaire. Ce phénomène est appelé « Heat Sink Effect » (HSE). Les facteurs majorant le HSE sont le diamètre des vaisseaux situés dans ou à proximité de la zone d'ablation (36) et dans une moindre proportion la vitesse du flux sanguin (37). Chiang et al. ont par ailleurs démontré que le HSE est différent selon la nature des vaisseaux présents : HSE veines portes < HSE veines hépatiques < HES artères hépatiques (38).

Le heat sink effect peut avoir un impact majeur sur la forme et le volume d'ablation, et rendre le volume cible difficile à atteindre comme l'illustre la *Figure 2*, ci-dessous.

Ainsi, quelle que soit la technique utilisée, un volume et une forme d'ablation imprévisibles sont plus souvent la règle que l'exception.

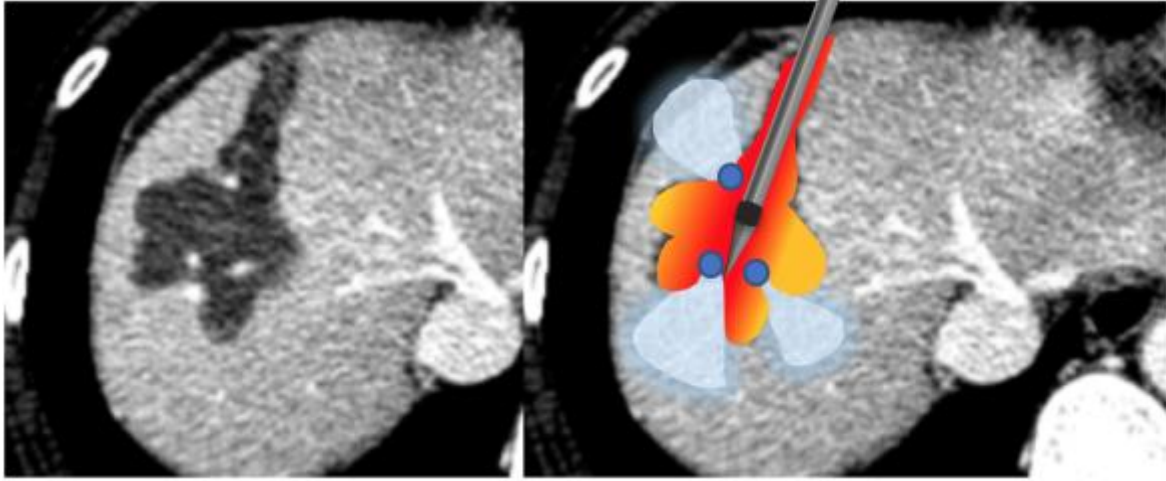


Figure 2 – Coupe axial scanner après injection de produit de contraste au temps portal, d'un CHC de 12mm chez patient de 47ans avec hépatopathie B, à 1 mois d'une ablation par radiofréquence monopolaire. La zone d'ablation correspond au territoire hépatique dévascularisé sur l'image de gauche. Les vaisseaux hépatiques (points bleus) ont dissipé la chaleur provenant de l'applicateur et protégé une partie du parenchyme hépatique (zones bleu ciel) de la destruction.

Principe physique de la radiofréquence monopolaire

L'ablation par RF est de loin la plus utilisée des techniques d'ablation tumorale hépatique à travers le monde.

Au cours d'une ablation par RF, un courant électrique alternatif, oscillant à hautes fréquences (entre 200 et 1200kHz) traverse les tissus biologiques et agite les ions. On peut schématiquement résumer le système de RF à un circuit électrique fermé comprenant plusieurs éléments en série : un générateur, une aiguille électrode placée dans la tumeur, du tissu biologique et enfin une électrode de dispersion placée sur la peau.

Les systèmes d'ablation par radiofréquence monopolaire utilisent deux types d'électrodes : une aiguille électrode placée dans la tumeur (l'applicateur) et une électrode de dispersion placée sur la peau. L'aiguille électrode délivre l'énergie, tandis que l'électrode de dispersion ferme le circuit électrique, elle est conçue pour répartir le courant électrique sur une large surface afin d'éviter les brûlures cutanées.

Les tissus biologiques sont de mauvais conducteurs électriques, assimilables à une résistance. Le courant traversant le tissu entre les deux électrodes va, en raison de la résistance élevée, rapidement dissiper son énergie sous forme de chaleur, par friction ionique. Ce phénomène est connu sous le nom d'effet Joule.

L'augmentation de température dépend de la densité de courant, elle sera maximale au contact de l'aiguille électrode. Les tissus plus périphériques sont chauffés par conduction thermique (39). Ainsi, la température décroît de l'applicateur vers la périphérie, jusqu'à atteindre des températures non létales pour les cellules, formant les limites du volume d'ablation.

On décrit deux principaux modèles d'aiguille électrode : les aiguilles droites avec un axe isolant et une pointe métallique active et les aiguilles expansibles constituées de plusieurs fines électrodes métalliques linéaires rétractables (de 4 à 12 selon les constructeurs) dans le corps creux de l'aiguille principale (*Figure 3*).

L'ablation hyperthermique évapore l'eau des tissus situés à proximité de l'applicateur. La perte d'eau augmente progressivement l'impédance du tissu, jusqu'à le rendre isolant au courant électrique (40). Ainsi, pour avoir un volume d'ablation satisfaisant, le système doit élever la température au seuil de destruction cellulaire pendant plusieurs minutes sans vaporiser l'eau, rester entre 60°C et 100°C. Plusieurs méthodes ont été développées pour contourner ou retarder l'augmentation de l'impédance (41, 42):

- i) Augmenter progressivement la puissance du courant électrique créé par le générateur.
- ii) Utiliser des aiguilles à refroidissement interne, à l'intérieur desquelles un liquide circule, refroidissant la partie active de l'électrode. La température à l'interface tissu-électrode est diminuée, limitant la carbonisation tissulaire et autorisant un dépôt plus grand d'énergie (43)
- iii) Utiliser des aiguilles expansibles : ces aiguilles répartissent spatialement l'énergie déposée en augmentant la surface d'électrode active. Cette augmentation réduit l'impédance du circuit et augmente la quantité d'énergie déposée. Elles offrent au total des zones d'ablation plus larges (44). Les systèmes d'électrode en « cluster » sont une variante d'aiguille expansible non déployable.
- iv) Perfuser du sérum physiologique au travers des électrodes tout au long de la procédure. Cette hydratation tissulaire diminue l'impédance au contact des électrodes et augmente ainsi la quantité d'énergie déposable.

Ces différentes méthodes sont utilisées séparément ou en association selon les systèmes. Pour exemple, le système de radiofréquence utilisé dans notre étude (RITA®/AngioDynamics) est constitué d'électrodes expansibles perfusées. La

température de chaque électrode est monitorée par le générateur. Ainsi, le système adapte la puissance délivrée dans chaque électrode pour atteindre et maintenir une température de 95 ° C, pendant 20 à 30 minutes. La perfusion continue de sérum physiologique à travers chacune des électrodes limite l'augmentation de l'impédance tissulaire.

Principes physiques des micro-ondes mono-antenne

Les micro-ondes sont des ondes électromagnétiques de fréquences intermédiaires entre les infrarouges et les radiofréquences (de 300 MHz à 300 GHz). Pour des raisons pratiques et réglementaires, les dispositifs médicaux d'ablation par micro-ondes sont utilisés à 915 MHz ou 2,45 GHz. Les générateurs les plus récents utilisent tous une fréquence de 2,45 GHz.

Les systèmes de MO sont constitués d'un générateur, de câbles appelés guides d'ondes et d'une antenne située à l'extrémité d'une aiguille. L'antenne est placée au centre de la tumeur.

La production de chaleur par les micro-ondes est le résultat d'une hystérèse diélectrique (rotation de dipôles d'eau). Ce mécanisme est différent de l'effet Joule des ablations par RF. Les molécules d'eau (H₂O) sont polarisées. Les atomes de chaque molécule d'eau sont placés de telle manière que son versant oxygène est chargé négativement et son versant hydrogène est chargé positivement. Les ondes électromagnétiques modifient, à chaque période la charge électrique du milieu qu'elles traversent. Les dipôles d'eau vont s'aligner continuellement sur ce champ électrique et tourner sur eux-mêmes à la fréquence de l'onde électromagnétique. Pour des micro-ondes oscillant à 2.45×10^9 Hz, la charge locale change de signe un peu moins de 5 milliards de fois par seconde. Ces rotations augmentent l'énergie cinétique et élèvent la température locale du tissu.

Plus l'onde électromagnétique s'éloigne de sa source, plus l'énergie transportée est faible, moins elle modifie le champ électrique tissulaire. Ainsi plus on s'éloigne de la source moins la température tissulaire augmente, jusqu'à atteindre une température non létale pour les cellules. Cette limite forme la bordure externe de la zone d'ablation.

En tant que telle, l'énergie des MO a démontré plusieurs avantages pour l'ablation des tumeurs hépatiques (45). Les micro-ondes pénètrent facilement à travers les

matériaux biologiques, y compris ceux à faible conductivité électrique, comme les tissus déshydratés ou carbonisés. La puissance délivrée aux tissus par les micro-ondes n'est ainsi pas soumise aux variations d'impédance du milieu. Cela permet d'atteindre des températures élevées ($> 150\text{ }^{\circ}\text{C}$), de répartition homogène autour de la source (46).

L'énergie MO est cependant plus difficile à transporter que l'énergie RF. Les micro-ondes doivent être transportées dans des guides d'ondes, formés de câbles coaxiaux, plus larges que les câbles utilisés pour alimenter les électrodes RF. Ces guides d'ondes ont tendance à chauffer. Une puissance excessive peut entraîner des lésions thermiques involontaires à d'autres tissus, comme la peau. Pour limiter ce problème, les systèmes récents sont équipés d'une gaine de refroidissement autour de l'antenne et des guides d'ondes, limitant les potentielles complications (47).

Le but de l'antenne est de transférer l'énergie du guide d'onde aux tissus. Il existe plusieurs géométries d'antenne possibles. Chacune étant la résultante d'un compromis entre : rendement énergétique, taille de la zone d'ablation et forme de la zone d'ablation. Les modèles couramment utilisés incluent des antennes monopôle, dipôle, triaxiale, « choked » ou « slotted ». Ces deux dernières offrant les volumes d'ablation les plus proches de la sphéricité. La plupart des antennes utilisent une conception à l'aiguille droite (*Figure 3*), bien que des boucles déployables aient existé.

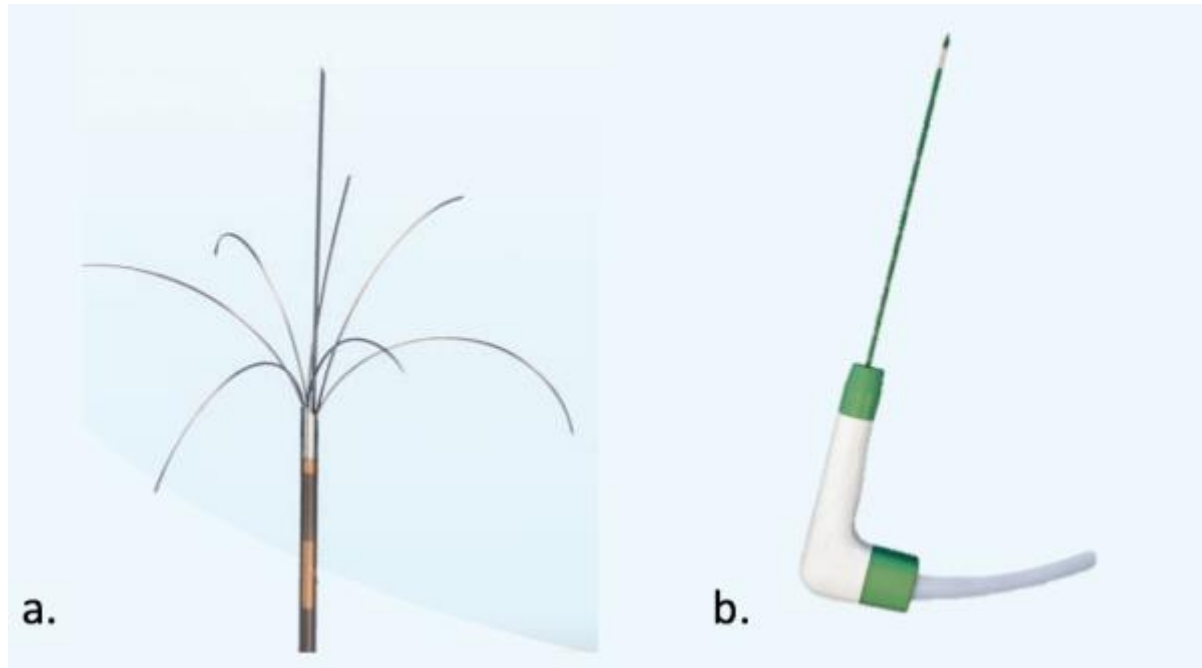


Figure 3 – Photographies de deux des applicateurs utilisés dans ce travail.

a. Electrodes de radiofréquence monopolaire expansible perfusée de la marque RITA Xli® (angiodynamics), une fois déployée cette électrode offre un petit diamètre d'ablation théorique de 4cm. **b.** Antenne de micro-ondes du système AMICA® (AMICA-GEN) avec système de refroidissement interne offrant un petit diamètre maximal d'ablation théorique de 5,5cm.

Evaluation et suivi d'une ablation percutanée hyperthermique

Succès technique

Le "succès technique" d'une ablation percutanée est défini comme la bonne réalisation du protocole d'ablation (volume cible = volume d'ablation), à savoir la destruction complète de la tumeur et d'une marge de sécurité de 10mm. Il est objectivé par l'imagerie immédiatement après l'ablation. Soit par imagerie dynamique : l'échographie de contraste ; soit par l'imagerie en coupe avec injection intraveineuse de produit de contraste : Cone Beam CT, scanner ou IRM. L'imagerie en coupe avec injection est la plus performante (48), elle permet de confirmer la destruction du nodule cible et d'affirmer l'épaisseur satisfaisante de la marge de sécurité. Il est possible d'utiliser des algorithmes de fusion d'image pour évaluer l'épaisseur de la marge de sécurité, comme illustré dans la *Figure 4* ci-dessous.

Il est important de préciser que le tissu détruit occupe un volume plus faible après la procédure, en raison de la vaporisation d'eau. Cette perte de volume est spatialement hétérogène (49, 50). L'estimation correcte de l'épaisseur des marges de sécurité reste donc, en pratique, difficile.

Efficacité technique

L'efficacité technique d'une ablation est définie comme l'absence de reliquat tumoral visible jusqu'à 3 mois après l'ablation (51). Elle ne s'applique qu'aux ablations réalisées avec succès technique. Si un reliquat est découvert dans les 3 mois suivant la première ablation une seconde procédure pourra être réalisée. On parlera d'efficacité technique primaire ou secondaire, selon qu'il y ait eu une ou plusieurs procédures.

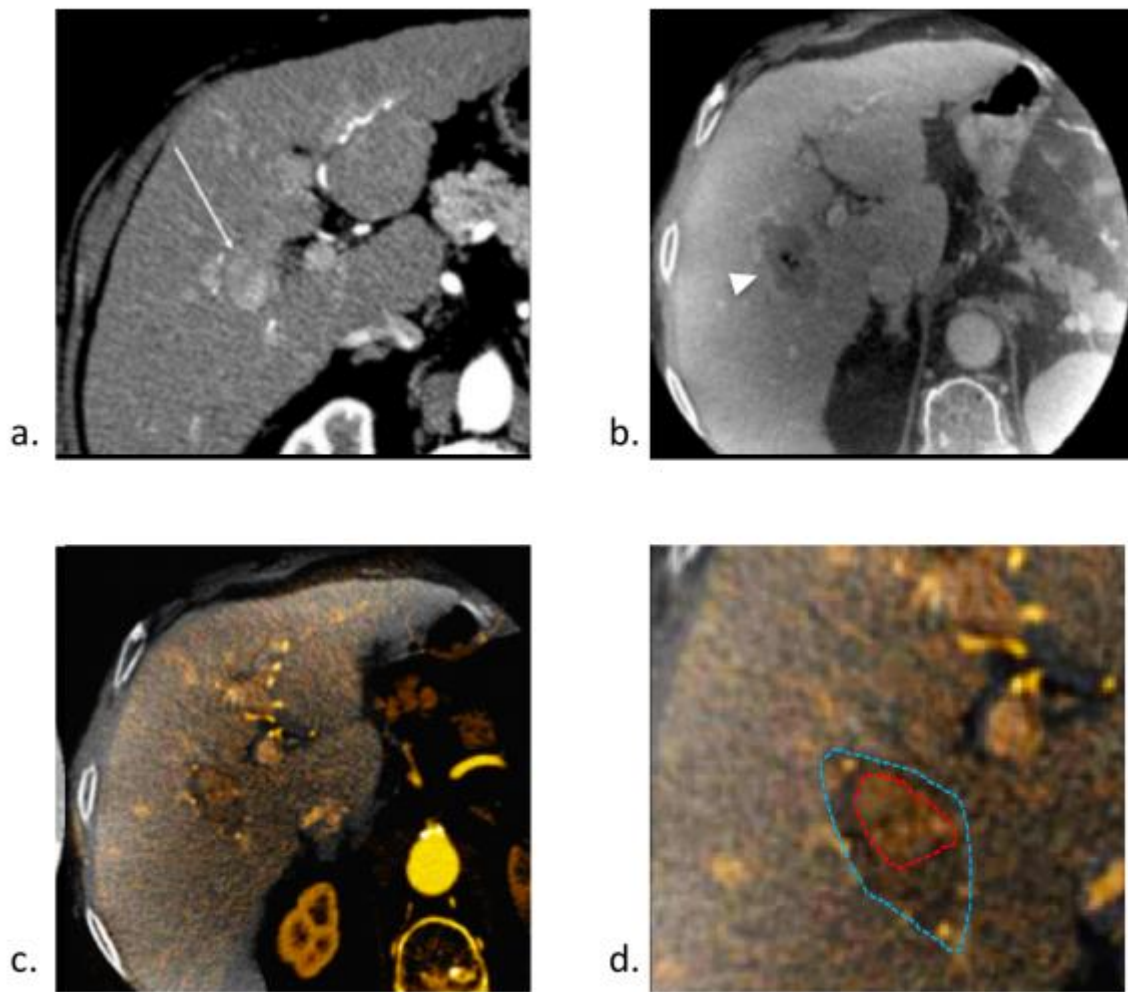


Figure 4 – Illustration de l'utilisation d'algorithme de fusion d'image pour l'évaluation du succès d'une ablation percutanée de CHC. a. Coupe axiale d'un scanner après injection au temps artériel, réalisé 15 jours avant une procédure d'ablation par MO, objectivant un nodule hyper vasculaire (flèche) correspondant à un CHC. Le CBCT avec injection de produit de contraste **b.** réalisé immédiatement après la procédure montre une plage de dévascularisation correspondant à la zone d'ablation (tête de flèche). La fusion des deux images **c.** et **d.** confirme le recouvrement complet de la tumeur (pointillés rouges) par la zone d'ablation (pointillés bleus). La marge de sécurité semble trop fine (<1cm) en antérieur.

Progression tumorale locale et à distance

La progression tumorale locale est l'apparition d'un nodule tissulaire au contact d'une zone d'ablation d'une procédure considérée comme techniquement efficace. En pratique, on utilise ce terme au moins 3 mois après la dernière procédure réalisée.

Tout nouveau nodule apparu à distance de la zone d'ablation, intra ou extra hépatique, à partir du jour de la première procédure doit être considéré comme une progression à distance. Le terme « progression à distance » ne préjuge pas du caractère métastatique ou de novo de cette progression.

Calendrier de surveillance

La plupart des progressions locales ou à distances, après ablation de CHC apparaissent entre 12 à 18 mois. Les modalités d'imagerie les plus sensibles pour la détection et la caractérisation des CHC sont le scanner et l'IRM avec injection de produit de contraste (10) L'échographie avec injection de produit de contraste a démontré son efficacité dans cette indication (52), tandis que la tomographie par émission de position couplée au scanner est d'utilité limitée.

Par conséquent, bien qu'il n'existe pas de consensus sur le choix de la modalité ou le calendrier, nous pensons qu'un suivi optimal doit inclure un examen centré sur le foie (l'IRM) et un examen corps entier (CT) tous les 3 à 6 mois après la procédure d'ablation. Les marqueurs tumoraux, notamment l'alpha-fœto-protéine, sont utiles. D'autant plus, s'ils étaient élevés avant la procédure (53).

Facteurs prédictifs de la progression locale ou à distance

Plusieurs études ont souligné les différents prédicteurs de survie globale après ablation hyperthermique. Ils sont le reflet du terrain : un âge > 65 ans (54) ; de l'avancement de la maladie hépatique chronique : le score Child-Pugh (CP), le taux de ferritine sérique ; de l'avancement de la maladie carcinologique : le nombre de nodule, la taille des nodules et le taux d'AFP (55–57).

Les facteurs prédictifs de progression locale sont variables selon les travaux. Les caractéristiques de la tumeur sont cependant assez constantes : le nombre de nodule, la taille des nodules avec 3cm pour valeur seuil, le grade histologique et la présence d'un contact vasculaire (55–60). Une marge de sécurité insuffisante après traitement semble être un facteur indépendant de progression locale (61, 62), en précisant que la méthodologie d'évaluation de cette marge est le plus souvent discutable. Le taux plasmatique d'AFP est lui, inconstamment cité comme facteur prédictif de progression tumorale locale (55–60). Certains facteurs restent controversés dans la littérature comme la présence de graisse macroscopique intra lésionnelle ou la proximité de la capsule hépatique.

Les facteurs associés à la progression à distance sont similaires à ceux de la survie globale : une infection par le VHC, le score de Child-Pugh, le taux sanguin de plaquette, la taille tumorale, le nombre de tumeur, le taux sérique d'AFP, et le taux sérique de des-gamma-carboxy-prothrombin (DCP) (58).

L'ensemble des critères précédemment cité, a été déterminé rétrospectivement. Cependant plusieurs études réalisées sur des populations différentes retrouvent les mêmes critères. Le niveau de preuve semble donc élevé.

Résultats cliniques de l'ablation percutanée du CHC

Radiofréquence et CHC

Indication

Un nombre élevé d'études ont confirmé l'efficacité de la RF pour le traitement des « very early » et « early CHC » (stades BCLC 0 et A). L'ensemble des travaux réalisés tendent vers une équivalence clinique entre ablation percutanée et chirurgie.

La RF prend d'autre part une place centrale comme traitement d'attente (« bridging »), ou de réduction tumorale (« downstaging ») avant transplantation hépatique (63–66).

Enfin la RF est utilisée par certaines équipes comme traitement des récurrences intrahépatiques de CHC après transplantation hépatique (67). Cette attitude, si elle n'est pas accompagnée de traitements généraux, est discutable dans le contexte de maladie disséminée.

Survie

Considérant l'état de l'art, la RF offre des taux de survie de 40% à 70% à 5 ans (24, 68).

Au contraire de la survie globale, les taux rapportés de progression tumorale locale après ablation par RF sont variables dans la littérature, allant de 3.2% à 27% à 5 ans (55–60). Cette variabilité peut être expliquée par des populations différentes, une approche différente de la problématique des marges de sécurité, l'éventuelle utilisation de traitements combinés, et par-dessus tout par une définition différente de la progression tumorale locale en imagerie.

Les progressions à distance intra-hépatiques sont fréquentes, leur taux varient de 68% à 74% à 5 ans (55, 57–60), et sont de mauvais pronostic pour la survie globale. Ce type de progression est habituellement observé plus de 2 ans après l'ablation et correspondrait plutôt à des tumeurs *de novo* plutôt qu'à des métastases de la tumeur traitée (69).

Complications

La plus large méta analyse sur le sujet, portant sur 9531 patients traités par RF, retrouvait un taux de complication majeure de 4.1% et un taux de mortalité spécifique de 0,15% (70).

Micro-ondes et CHC

Indication

La littérature s'intéressant spécifiquement à l'ablation par micro-ondes est plus limitée qu'en RF. Concrètement les MO sont utilisées dans les mêmes indications que la RF.

Survie

Les MO offrent des taux de survie globale à 5 ans allant de 24% à 78% (71–74). Les taux rapportés de progression tumorale locale après ablation par MO sont eux aussi variables dans la littérature. Ils s'étalent de 6% à 24% (71–74). Les taux de progression à distance sont superposables à ceux de la RF.

Complications

La plus large série multicentrique sur le sujet, incluant 736 patients, dont 522 avec CHC, a mis en évidence un taux de complication majeur de 2,9% et un taux de mortalité spécifique de 0,01%(75).

Comparaison de la radiofréquence et des micro-ondes

Comparativement à la RF, l'ablation par MO présente plusieurs avantages théoriques : des températures plus élevées, dans un plus large volume, en un temps inférieur. Elle n'est pas impactée par la déshydratation ou la carbonisation des tissus (36, 76, 77). Enfin, elle serait moins affectée par le refroidissement vasculaire.

Les MO partagent les qualités de la RF, avec les avantages précédemment cités. On s'attend donc à une supériorité des MO sur la RF en termes d'efficacité clinique. Pourtant, bien que les micro-ondes soient de plus en plus utilisées dans le traitement du CHC, la RF reste la technique de référence nommément incluse dans la plupart des algorithmes thérapeutiques existants.

Plusieurs études ont comparé l'efficacité clinique des deux techniques dans le traitement du CHC (71–74, 78–82). Les résultats des différents travaux publiés sont résumés dans le *Tableau 1*. Leurs résultats sont hétérogènes et tendent à conclure à une absence de différence entre les deux techniques. Une méta-analyse sur le sujet réalisée en 2015 (83), concluait à l'absence de différence significative entre les deux techniques en terme d'efficacité technique, clinique ou de complication.

Cependant, à notre connaissance, aucune étude n'a comparé le taux de progression tumorale locale après les ablations RF ou MO, en tenant compte de tous les co-

facteurs connus de progression locale, en particulier de la présence d'un contact vasculaire. De même, l'influence potentielle de la technique d'ablation sur le taux de progression à distance n'est pas connue.

Objectif de l'étude

L'objectif principal de cette étude était d'identifier les facteurs prédictifs de progression locale ou à distance après ablation percutanée hyperthermique de CHC, en prenant en compte les facteurs connus de progression locale ou à distance, et en comparant la radiofréquence et les micro-ondes.

Tableau 1 - Comparaison des résultats cliniques de séries publiées sur des patients atteints CHC traités par micro-ondes ou radiofréquence.

Référence	Année	Nombre de patient (n)	Design de l'étude	Région	Score de CP (A/B/C)	Taille tumorale moyenne (cm)	Survie globale à 3 ans (%)	Progression locale (%)	Conclusion pour progression locale
Shibata et al (78)	2002	RF (36)	ECR	Japon	21/15/0	1,6 (0,7-2)	ND	8,3	RF > MO
		MO (36)			19/17/0	1,7 (0,8-2)	ND	17,4	
Lu et al (71)	2005	RF (53)	R	Chine	49/4/0	2,6 (1-6,1)	38	20,9	MO > RF
		MO (49)			39/10/0	2,5 (0,9-7,2)	50	11,8	
Ohmoto et al (72)	2009	RF (34)	R	Japon	20/11/3	1,6 (0,7-2)	70	9,0	RF > MO
		MO (49)			31/14/4	1,7 (0,8-2)	49	19,0	
Qian et al (79)	2012	RF (20)	P	Chine	ND	2 ± 0,5	ND	15	RF = MO
		MO (22)			ND	2,1 ± 0,4	ND	18,2	
Ding et al (73)	2013	RF (85)	R	Chine	49/36/0	2,38 (1-4,8)	78	5,2	RF > MO
		MO (113)			75/38/0	2,55 (0,8-5)	83	10,9	
Zhang et al (84)	2013	RF (78)	R	Chine	78/0/0	ND	64	11,8	RF = MO
		MO (77)			77/0/0	ND	52	10,5	
Abdelaziz et al (80)	2014	RF (45)	R	Egypte	24/21/0	2,95 ± 1,03	ND	13,5	MO > RF
		MO (66)			25/41/0	2,9 ± 0,97	ND	3,9	
Vogl et al (81)	2015	RF (25)	R	Allemagne	ND	ND	72	9,4	RF = MO
		MO (28)			ND	ND	79	8,3	
Potretzke et al (82)	2016	RF (55)	R	Etats-Unis	ND	2,4 ± 0,2	58	17,4	MO > RF
		MO (99)			ND	2,2 ± 0,2	72	8,8	

Abréviations : ECR = Essai contrôlé randomisé ; P = Prospective non randomisée ; R = Rétrospective ; CP = Child-Pugh ; ND = Non Disponible ;

RF = Radiofréquence ; MO = Micro-ondes

MATERIELS ET METHODES

Sélection des patients

Tous les patients ayant eu une ablation percutanée de CHC par radiofréquence monopolaire ou micro-ondes mono-antenne entre janvier 2006 et janvier 2014, au sein du service de radiologie de l'hôpital Beaujon (APHP – Clichy – France), ont été identifiés rétrospectivement grâce à une base de données informatique locale. Les patients inclus avant janvier 2010 ont été traité par RF, les deux systèmes d'ablation par MO inclus dans notre étude ayant été introduits et utilisés par notre équipe à partir de janvier 2010.

Toutes les décisions thérapeutiques ont été prises par un comité médical pluridisciplinaire incluant des hépatologues, oncologues, chirurgiens hépatiques, anatomopathologistes et radiologues. Les indications retenues dans cette étude d'ablation percutané de CHC étaient :

- i) Les traitements curatifs, définis par les stades 0 et A de la classification de Barcelone (*Barcelona Clinic Liver Cancer Classification*)
- ii) Les traitements d'attente (« bridge treatment »), de patient inscrit sur liste de transplantation hépatique.

Ont été exclus : les patients de moins de 18 ans, les patients avec une hépatopathie non documentée et les patients avec moins de 3 mois de suivi après le dernier traitement par ablation.

L'ensemble des informations, incluant les caractéristiques démographiques des patients (âge et genre), l'étiologie de l'hépatopathie sous-jacente, le score de Child-Pugh, le taux plasmatique d' α -foëto-protéine (AFP) ont été enregistré à la date de la première ablation.

Parmi les 439 patients ayant eu une ablation percutanée, 152 patients consécutifs ont été inclus. Ces patients ont eu 190 nodules traités. Le diagramme de flux de la sélection des patients est détaillé en *figure 5*.

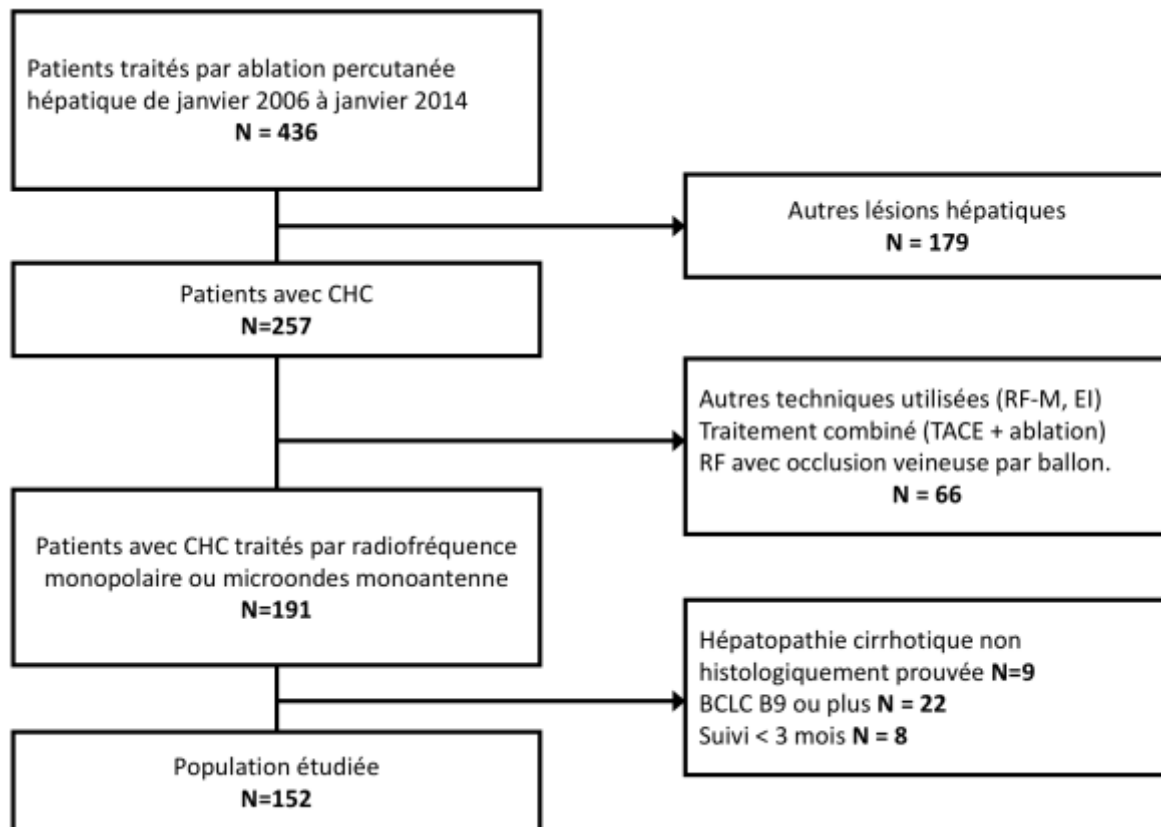


Figure 5 - Diagramme de flux de l'étude

Abréviations : CHC = carcinome hépato-cellulaire ; RF-M = Radiofréquence multipolaire ; EI = Electroporation irréversible ; TACE = Trans Arterial Chemo Embolization ; RF = Radiofréquence monopolaire ; BCLC = Barcelona Clinic Liver Cancer Group

Imagerie pré-thérapeutique

Tous les patients ont eu un scanner abdomino-pelvien multiphasique sans et après injection intra veineuse de produit de contraste iodé, sur un scanner avec 64 couronnes de détecteurs (Advantage Lightspeed VCT ; GE Medical Systems, Milwaukee, Wi), dans le mois précédent la procédure d'ablation. Un volume abdominal en contraste spontané a été acquis dans un premier temps. Les acquisitions injectées ont été réalisées après administration intra veineuse de 2 mL/Kg de produit de contraste non-ionique avec une concentration d'iode de 350 mg/mL, à travers un cathéter de 18-gauge, à une vitesse de 4 mL/s, par un injecteur (Medrad, Pittsburgh, Pa, USA). Les phases artérielle, portale et tardive hépatiques ont été réalisées respectivement à 35, 70 et 180 secondes après le début de l'injection de produit de contraste.

Les images scanner ont été analysées rétrospectivement par un radiologue spécialisé en imagerie abdominale. Pour chaque tumeur, les caractéristiques suivantes ont été recueillies :

- i) plus grand diamètre (en mm) ;
- ii) plus courte distance, dans les 3 plans de l'espace, entre la capsule hépatique et le nodule (en mm) ;
- iii) la présence d'un contact vasculaire définit comme la présence d'un vaisseau d'au moins 4mm de diamètre situé à moins de 5mm du nodule. Si plusieurs vaisseaux étaient au contact du nodule seul le plus large a été pris en compte.
- iv) le type de vaisseau ;
- v) la localisation du nodule par segment selon Couinaud.

Traitement par ablation

Toutes les procédures d'ablation ont été réalisées par un radiologue interventionnel expérimenté (de 5 à 10 ans d'expérience), sous anesthésie générale.

Le placement percutané des applicateurs a été réalisé sous guidage échographique ou scanner. Un seul applicateur a été utilisé pour chaque procédure. Le nombre d'application par tumeur a été adapté à la taille tumorale, ainsi plusieurs applications chevauchées pouvaient être réalisées. Les ablations par radiofréquence ont été accomplies à l'aide d'un système StarBurst Rita Medical® (angiodynamics, EU) avec des électrodes à aiguilles expansibles perfusées TALON, XL ou XLi, sélectionnées en fonction de la taille tumorale. Les ablations par MO ont été réalisées grâce à deux systèmes différents équivalents : i) un générateur de 2.45-MHz (AMICA-GEN®, HS Hospital Service SpA, Aprilia, Italy) délivrant son énergie au travers d'antennes coaxiales à refroidissement interne de 14 ou 16-gauge (Amica Prob®, HS Hospital Service SpA, Aprilia, Italy). ii) Le système Acculis MTA® (AngioDynamics, Latham, New York) avec un générateur de 2.45-MHz délivrant son énergie au travers d'antennes coaxiales à refroidissement interne (Accu2i pMTA®, AngioDynamics, Latham, New York). Les paramètres d'ablation RF ou MO ont été sélectionnés en accord avec les abaques fournis par les constructeurs. Un repositionnement per procédure des applicateurs a été réalisé, si nécessaire, afin de détruire l'ensemble du

volume cible. Une “track ablation” a systématiquement été réalisée lors du retrait de l'électrode ou de l'antenne.

Le succès technique, défini par la destruction de la tumeur et d'une marge d'1cm, a été évalué, en fin de procédure, par échographie en mode B et/ou « Cone Beam CT » avec injection intraveineuse de produit de contraste selon le protocole décrit par Abdel Rehim et al. (48).

Tous les patients ont eu un minimum d'une nuit d'hospitalisation. Leur retour à domicile était validé en l'absence de complication immédiate, après information de la nécessité de contacter notre service en cas de symptômes douloureux, fièvre > 38°C ou asthénie inhabituelle.

Les complications per ou post procédures ont été recueillies à partir de la base de données informatique hospitalière, et classées en mineures et majeures selon la classification de la société américaine de radiologie interventionnelle (SIR) (85).

Suivi des patients et données de survie

Tous les patients ont été suivis selon un calendrier fixe prédéfini. Un scanner multiphase avec injection intraveineuse de produit de contraste iodé et une IRM hépatique avec injection intraveineuse de produit de contraste gadoliné ont été réalisés à 1 mois pour valider l'efficacité technique. L'efficacité technique a été définie par l'absence de reliquat tumoral identifiable durant les 3 premiers mois après une procédure. Une seconde procédure d'ablation a systématiquement été réalisée en cas de non efficacité technique de la première procédure.

Puis un second couple scanner/IRM a été réalisé à 3 mois pour éliminer une complication tardive ou une progression tumorale locale ou à distance.

Par la suite un scanner et/ou une IRM hépatiques ont été réalisés tous les 3 mois les deux premières années, puis tous les 6 mois. L'imagerie de suivi a été lue par des radiologues spécialisés en imagerie hépatique et digestive. Des ajustements du rythme de surveillance ont pu être réalisés en cas de doute sur une progression tumorale locale ou à distance. Si une progression était équivoque, d'autres modalités d'imagerie ont été réalisées (échographie avec injection intra veineuse de produit de contraste, IRM avec injection intra veineuse de produit de contraste hépato-spécifique)

afin d'obtenir un diagnostic de certitude, en accord avec les stratégies diagnostiques locales, détaillées dans la revue d'imagerie post ablation du CHC jointe en *annexe 1* (53). Si l'imagerie ne permettait pas de conclure, une biopsie était réalisée. Si le nodule suspect n'était pas ciblable, un suivi rapproché était mis en place.

Les données de survie ont été recueillies pour les patients traités efficacement, jusqu'à transplantation hépatique, « perte de vue » ou décès.

Le temps jusqu'à progression tumorale locale (PTL) a été défini comme la durée en mois, entre la date de l'ablation ayant démontré une efficacité technique et la date d'apparition d'un nodule tissulaire au contact ou jusqu'à 5mm de la zone d'ablation. Tous les nodules répondant à ces caractéristiques ont été pris en compte, y compris sur foie avec envahissement tumoral diffus. Cette durée a été calculée pour chaque CHC (analyse par CHC).

Le temps jusqu'à la progression tumorale à distance (PTD) a été défini comme la durée en mois, entre la date de première ablation et la date d'apparition d'un nouveau CHC à plus de 5mm de la zone d'ablation qu'il soit intra ou extra hépatique. Cette durée a été calculée pour chaque patient (analyse par patient).

Analyses statistiques

Les moyennes \pm déviation standard (DS) ou médianes (avec interquartile [IQ]) ont été utilisées pour la description des variables continues. Les nombres de cas et pourcentages (%) l'ont été pour les variables catégorielles. Les variables continues ont été comparées à l'aide des tests t de Student ou Wilcoxon-Mann-Whitney, les variables catégorielles ont été comparées à l'aide des test χ^2 ou Fisher exact.

En vue d'étudier les éventuelles associations entre une modalité thérapeutique et la progression tumorale dans une étude rétrospective non-randomisée, un appariement par score de propension a été utilisé. En améliorant la comparabilité des groupes cet appariement réduit les biais de sélection des tumeurs et des patients. Toutes les variables éligibles ont été incluses pour générer des scores de propension continus de 0 à 1, à l'aide d'un modèle de régression logistique binaire. Nous avons calibré la marge d'erreur d'appariement à 0,2 multiplié par la déviation standard des scores de propension obtenus, comme recommandé par Austin et al. (86).

Les PTL et PTD ont été analysés par la méthode de Kaplan-Meier, les différents paramètres ont été analysé en univarié grâce au test du log-rank.

Afin d'implémenter les variables dans un modèle de Cox-Mantel, les variables continues, tel que l'âge, le plus grand diamètre tumoral et le taux plasmatique d'AFP ont été discrétisées en variables catégorielles binaires. Les valeurs des seuils ont été choisies grâce à l'analyse des courbes type ROC, en accord avec les données disponibles dans la littérature. Les variables avec une valeur de $p < 0.2$ en analyse univariée ont été implémentées dans l'analyse multivariée du modèle de Cox-Mantel. Nous avons utilisé la méthode ascendante de Wald pour introduire les variables dans le modèle. L'hypothèse des risques proportionnels a été validé à l'aide du test des résidus de Schoenfeld.

Une valeur bilatérale de $p < 0,05$ a été considérée comme statistiquement significative.

Les analyses statistiques ont été réalisées à l'aide du logiciel SPSS version 23.0 (SPSS, Chicago, IL)

RESULTATS

Population globale et efficacité technique

Durant la période d'étude, 152 patients ont été sélectionnés. Parmi eux, 79 (52%) ont eu 100 CHC traités par MO, et 73 (48%) ont eu 90 CHC traités par RF. Les patients étaient majoritairement des hommes (n = 115, 76%) avec un âge moyen de 63 ± 10 ans. Tous les patients avait un score de Child-Pugh inférieur ou égal à B8. L'infection par le virus de l'hépatite C était la cause la plus fréquente d'hépatopathie chronique (63%).

Le taux d'efficacité technique primaire était de 98% (98/100 CHC) pour les ablations par MO et de 91.1% (82/90 CHC) pour les ablations par RF. Il était significativement plus élevé pour les ablations par MO (p=0,034). Le taux d'efficacité technique secondaire était de 99% (99/100 CHC) pour les ablations par MO, et de 95,6% (86/90 CHC) pour les ablations par RF, sans différence significative entre les deux techniques (p = 0,139). La population de patients avec CHC traités efficacement était de 149 patients (79 MO, 70 RF). L'ensemble des données d'efficacité technique est résumé dans le *tableau 2*.

Tableau 2 – Taux d'efficacité technique primaire et secondaire

	Global (n=190)	MO (n=100)	RF (n=90)	p
Efficacité technique primaire	180 (94,7%)	98 (98%)	82 (91,1%)	0,034
Efficacité technique secondaire	185 (97,4%)	99 (99%)	86 (95,6%)	0,139

Abréviations : MO = Microondes ; RF = Radiofréquence

Caractéristiques des patients

Les caractéristiques de la population de patient avec CHC traités efficacement avant et après appariement par score de propension (ASP) sont listées dans le *Tableau 3*. Cent quinze patients avaient un CHC unique. Chaque patient avait en moyenne 1,25 CHC (médiane = 1, extrêmes 1-3). Avant ASP, les patients avec un taux plasmatique d'AFP au-dessus de 100mg/ml étaient plus nombreux dans le groupe RF (N = 18 (29,5%)) que dans le groupe MO (N = 13 (17,1%)), p = 0,085. Par ailleurs, les patients avec au moins un nodule de plus de 30mm étaient aussi plus nombreux dans le groupe RF (N = 22, 31,4%) que dans le groupe MO (N = 14 (17,7%), p = 0,051). Aucune caractéristique n'était significativement différente entre les deux groupes.

Après ASP, 122 patients ont été retenus pour analyse (N = 43 et N = 79 dans les groupes RF et MO, respectivement), l'ensemble des caractéristiques étudiées n'étaient pas significativement différentes entre les deux groupes.

Caractéristiques des CHC

L'ensemble des caractéristiques des nodules traités efficacement avant et après appariement par score de propension sont listées dans le *Tableau 4*.

La taille tumorale moyenne était de 23 ± 9 mm. Quatre-vingt-trois CHC (44,6%) étaient sous-capsulaires (≤ 5 mm) et 86 (46,2%) avaient un contact vasculaire avec une veine porte (N = 60) ou une veine hépatique (N = 26).

Avant ASP, la taille tumorale moyenne était significativement plus importante dans le groupe RF (25 ± 8 mm) que dans le groupe MO ($21,3 \pm 8,3$ mm), p=0,003. Il y avait, par ailleurs, plus de CHC avec contact vasculaire dans le groupe MO (N = 53 (53,5%)) que dans le groupe RF (N = 33, 38,4%), p=0,039. Ces vaisseaux étaient par ailleurs de plus grand diamètre dans le groupe MO, diamètre moyen de $6,8 \pm 3,3$ mm contre $5,6 \pm 1,1$ mm dans le groupe RF, p=0,045.

Après ASP, 151 CHC ont été retenus parmi les 185 CHC traités efficacement (N = 52 et N = 99 dans les groupes RF et MO, respectivement), sans différence significative en termes de caractéristiques tumorales, entre les deux groupes.

Tableau 3 - Caractéristiques des patients avant et après appariement par score de propension (ASP)

	Population Globale (n=149)			ASP (n=122)		
	MO (n=79)	RF (n=70)	P value	MO (n=79)	RF (n=43)	P value
Age (années)**	62,8 ± 10,4	63,3 ± 11,1	0,782	62,8 ± 10,4	62,2 ± 11,9	0,768
Age > 65ans	36 (45,6)	31 (44,3)	0,503	36 (45,6)	22 (51,2)	0,575
Genre homme/femme	64/15 (81/19)	51/19 (73/27)	0,162	64/15 (81/19)	33/10 (77/23)	0,641
AFP (mg/mL) médiane(IQ)	9 [4,25-27,75]	9 [4-140]	0,975	9 [4,25-27,75]	5 [4-38]	0,722
AFP > 100 mg/mL	13 (17,1)	18 (29,5)	0,085	13 (17,1)	10 (23,3)	0,472
CHILD Pugh						
A	71 (89,9)	64 (91,4)	0,745	71 (89,9)	39 (90,7)	0,884
B	8 (10,1)	6 (8,6)		8 (10,1)	4 (9,3)	
Etiologies de l'hépatopathie						
Virus de l'hépatite C	41 (51,9)	34 (48,6)	0,744	41 (51,9)	22 (51,2)	1,000
Consommation excessive d'alcool	14 (17,7)	16 (22,9)	0,540	14 (17,7)	10 (23,3)	0,482
Virus de l'hépatite B	15 (19)	11 (15,7)	0,669	15 (19)	7 (16,3)	0,808
Stéatopathie dysmétabolique	8 (10,1)	5 (7,1)	0,573	8 (10,1)	3 (7)	0,745
Autres	1 (1,3)	4 (5,7)	0,402	1 (1,3)	1 (2,2)	0,857
Nombre de CHC traité(s)						
CHC unique	60 (75,9)	55 (78,6)	0,703	60 (75,9)	31 (72,1)	0,668
Deux CHC	18 (22,8)	15 (21,4)		18 (22,8)	12 (27,9)	
Trois CHC	1 (1,3)	0 (0)		1 (1,3)	0 (0)	
Tumeur principale ≥ 30mm	14 (17,7)	22 (31,4)	0,051	14 (17,7)	14 (32,6)	0,074

*Les nombres entre parenthèses sont des pourcentages

** Moyenne ± Déviation Standard

Tableau 4 – Caractéristiques des CHC avant et après appariement par score de propension (ASP)

	Tous les CHC (n=185)			ASP (n=151)		
	MO n=99	RF n=86	p	MO n=99	RF n=52	p
Taille des CHC (mm)**	21,27 ± 8,25	25,01 ± 8,05	0,003	21,27 ± 8,25	23,02 ± 8,08	0,215
CHC ≥ 30mm	14 (14,1)	23 (26,7)	0,033	14 (14,1)	12 (23,1)	0,180
CHC avec graisse macroscopique	8 (8,1)	9 (10,5)	0,576	8 (8,1)	3 (5,8)	0,749
Distance à la capsule (mm)**	11,55 ± 10,32	9,53 ± 10,97	0,201	11,55 ± 10,32	11,73 ± 11,72	0,920
Capsule hépatique ≤ 5mm	37 (37,4)	46 (53,5)	0,028	37 (37,4)	22 (42,3)	0,601
Contact vasculaire*	53 (53,5)	33 (38,4)	0,039	53 (53,5)	26 (50)	0,733
Type de contact vasculaire Portal/Hépatique	37/16	23/10	0,991	37/16	19/7	0,799
Diamètre vasculaire (mm)**	6,81 ± 3,29	5,61 ± 1,06	0,045	6,81 ± 3,29	5,62 ± 1,1	0,076
Segment selon Couinaud 1/2/3/4 5/6/7/8	0/7/8/9 19/16/19/21	2/5/10/8 17/15/12/17	0,795	0/7/8/9 19/16/19/21	1/5/6/4 12/5/8/11	0,782

* Les nombres entre parenthèses sont des pourcentages

** Moyenne ± Déviation Standard

Complications et suivi

Aucun décès spécifique per ou post procédure n'a été enregistré. Il y a eu 4 complications majeures dans le groupe MO (4/79 ; 5%), deux surinfections de la zone d'ablation, un bilome péri-hépatique et une thrombose porte étendue, et 4 complications majeures dans le groupe RF (4/70 ; 5,7%), deux surinfections de la zone d'ablation, une perforation duodénale, un épanchement pleurale droit abondant récidivant. Il n'existait aucune différence significative entre les deux groupes en termes de taux de complication majeure ($p=0,784$).

Les groupes MO et RF ont eu une durée médiane de suivi de 34 mois (extrêmes 3-65) et 40 mois (extrêmes 5-126), respectivement ($p<0.001$). Durant la période de suivi, 18 patients ont eu une transplantation hépatique dans le groupe MO (18/79 ; 22,8%) et 21 dans le groupe RF (21/70 ; 30%), $p=0,354$. Après censure des patients à la date de leur transplantation hépatique, la durée moyenne de suivi était de 25 mois (extrêmes 3-65) et 24 mois (extrêmes 3-105), pour les groupes MO et RF respectivement ($p=0,06$). L'ensemble des données de suivi sont résumés dans le *tableau 5*.

Tableau 5 – Suivi des patients en mois

		MOYENNE	DS	MEDIANE	MIN	MAX
Suivi des patients	<i>Population globale</i>	39	28	36	3	126
	MO	30	16	34	3	65
	RF	49	35	40	5	126
Suivi des patients après censure pour transplantation hépatique	<i>Population globale</i>	28	23	25	3	105
	MO	24	16	25	3	65
	RF	33	27	24	3	105

Abréviations : MO = Microondes ; RF = Radiofréquence ; DS = Déviation Standard ; MIN = Minimum ; MAX = Maximum

Progression tumorale locale

Au cours de la période de suivi, 43 CHC (23,2%) ont progressé localement, 12 (12,1%) dans le groupe MO et 31 (36%) dans le groupe RF ($p < 0,001$). La durée médiane de progression tumorale locale était de 13,5 mois (IQ : 5,6-25,1). Il n'existait pas de différence significative entre les groupes MO et RF (médiane de 15 mois (IQ : 6,5-27,3) pour le groupe MO, contre 10,1 mois (IQ : 5,7-25) pour le groupe RF, $p = 0,839$). Les taux de progression tumorale locale (PTL) à 1, 2 et 3 ans étaient de 11%, 17%, et 21%. Ils étaient de 4%, 9% et 11% pour le groupe MO et de 19%, 27% et 30% pour le groupe RF ($p = 0,001$).

Après ASP, 30 CHC (20%) ont progressé localement, 12 (12,1%) dans le groupe MO et 18 (34,6%) dans le groupe RF ($p = 0,001$). La durée médiane de progression locale était de 13,3 mois (IQ : 5,7-22,6), sans qu'il n'existe de différence significative entre les groupes MO et RF (médiane de 15 mois (IQ : 6,5-27,3) pour le groupe MO contre 9,6 mois (IQ : 5,6-22,6) pour le groupe RF ($p = 0,657$). Les taux de PTL à 1, 2 et 3 ans étaient de 9%, 16% et 17%. Ils étaient de 4%, 9% et 11% pour le groupe MO et de 19%, 29% et 29% pour le groupe RF ($p = 0,014$).

Facteurs associés à la progression locale

Les courbes de survie stratifiées sur les facteurs associés à la PTL sont présentées dans les *Figure 6 et Figure 7*. Les facteurs associés à la progression tumorale locale sont détaillés dans le *Tableau 6*.

Avant ASP, les facteurs associés à une augmentation du risque de progression locale en analyse univariée, étaient : une taille tumorale ≥ 30 mm, le contact vasculaire, et un traitement par RF. L'hépatopathie virale C était associée à une diminution du risque. Après implémentation dans le modèle des risques proportionnels de Cox, trois prédicteurs indépendants de progression tumorale locale ont été identifiés : une taille tumorale ≥ 30 mm (Hazard Ratio (HR) = 2,348; 95% IC, 1,114 – 4,449; $p = 0,025$), un contact vasculaire (HR = 2,871; 95% IC, 1,409 – 5,853; $p = 0,004$) et un traitement par RF (HR = 3,707; 95% IC, 1,771 – 7,758; $P = 0,001$). L'hépatopathie virale C a été identifiée comme un facteur protecteur (HR = 0,361; 95% IC, 0,168 – 0,775; $p = 0,009$).

Après ASP, les 3 mêmes prédicteurs indépendants de PTL sont retenus par le modèle des risques proportionnels de Cox : taille tumorale ≥ 30 mm (HR = 3,130; 95% IC, 1,358 – 7,215; p = 0,007), contact vasculaire (HR = 3,372; 95% IC, 1,436 – 7,921; p = 0,005) et traitement par RF (HR = 2,934; 95% IC, 1,354 – 6,358; p = 0,006). L'hépatopathie virale C n'était plus retenue comme facteur protecteur.

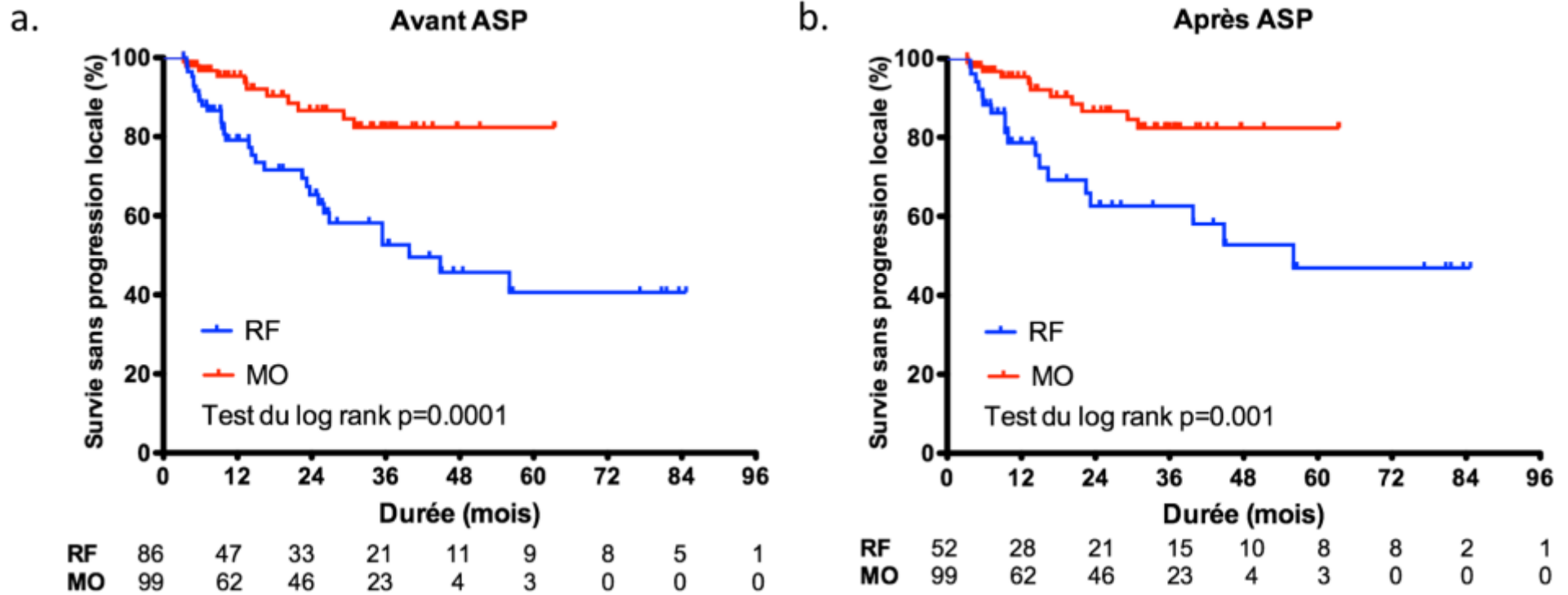


Figure 6. Courbes de Kaplan Meier montrant la survie sans progression locale en fonction de la technique utilisée (a) avant et (b) après appariement par score de propension. L'ablation par RF était significativement associée à une augmentation du risque instantané de progression locale, en univarié. L'appariement par score de propension confirmait ce résultat.

Abréviations : ASP = Appariement par score de propension ; RF = Radiofréquence ; MO = Microondes.

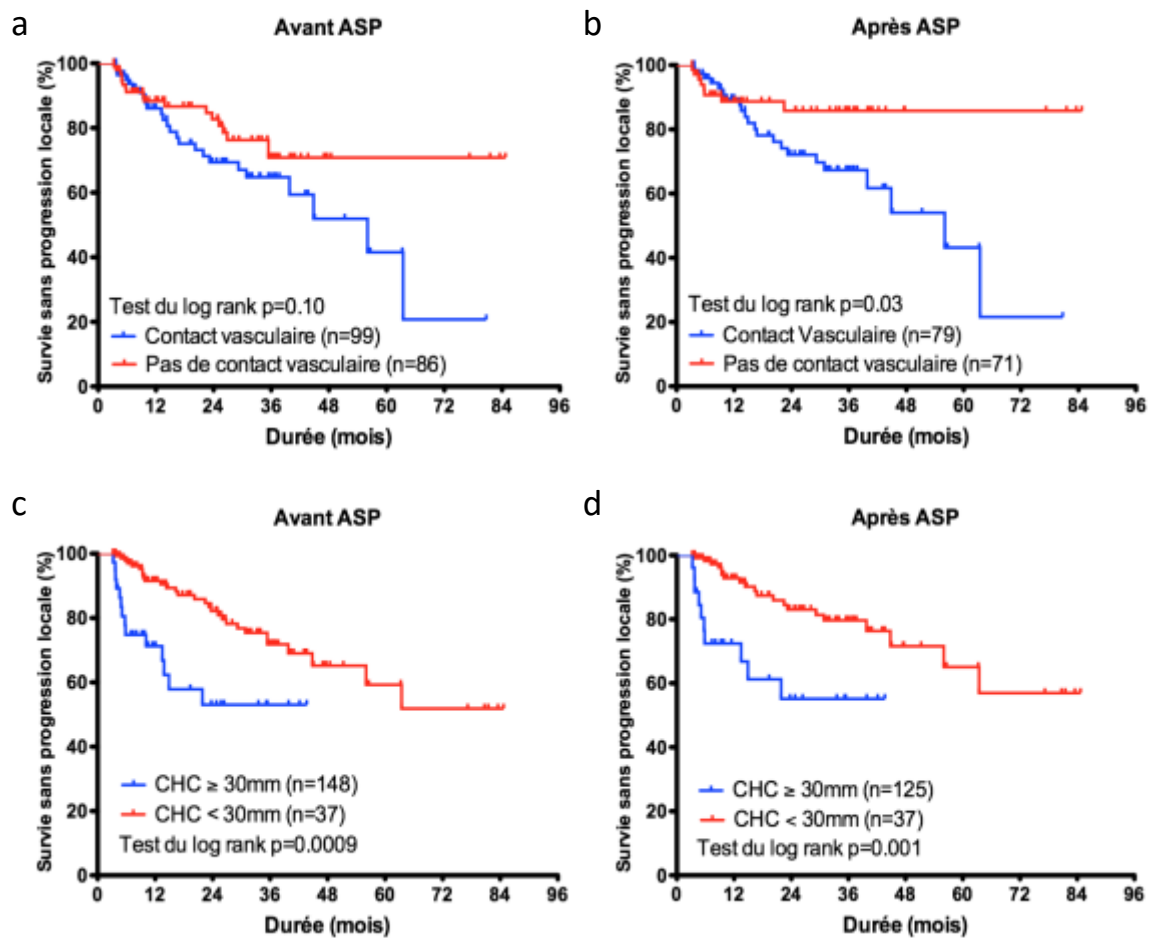


Figure 7. Courbes de Kaplan Meier montrant la survie sans progression locale avant et après appariement par score de propension en fonction du contact vasculaire (a) et (b), et de la taille du CHC \geq ou $<$ à 30mm (c) et (d). Après ASP, le contact vasculaire et une taille de CHC \geq à 30mm sont significativement associée à une augmentation du risque instantanée de progression locale, en univariée.

Abréviations : ASP = Appariement par score de propension ; RF = Radiofréquence ; MO = Microondes. CHC = Carcinome Hépatocellulaire

Tableau 6 – Analyses univariées et multivariées de la progression tumorale locale avant et après appariement par score de propension.

	Avant ASP				Après ASP			
	Univariée	Multivariée			Univariée	Multivariée		
	P value	HR	IC	p	P value	HR	IC	p
Age (année) <65/≥65	0,156			0,434	0,079			0,536
AFP (mg/mL) <100/≥100	0,656				0,420			
Score de CP A/B	0,702				0,380			
VHC Non/Oui	0,025	0,361	0,2-0,8	0,009	0,092			0,092
Consommation excessive d'alcool Non/Oui	0,243				0,708			
VHB Non/Oui	0,599				0,361			
Hépatopathie dysmétabolique Non/Oui	0,480				0,227			
Lobe hépatique du CHC Droit/Gauche	0,437				0,497			
Nombre de CHC 1/>1	0,052			0,056	0,083			0,137
Taille CHC (mm) <30/≥30	0,009	2,348	1,1-4,5	0,025	0,003	3,130	1,6-7,2	0,007
CHC avec graisse macroscopique Non/Oui	0,587				0,864			
Contact Vasculaire Non/Oui	0,049	2,871	1,4-5,9	0,004	0,026	3,372	1,4-8,0	0,005
Distance capsule (mm) ≤5/>5	0,299				0,200			0,271
Technique d'ablation MO/RF	0,003	3,707	1,8-7,8	0,001	0,012	2,934	1,4-6,4	0,006

Abréviations : ASP = Appariement par score de propension ; HR = Hazard Ratio ; AFP = taux d'alpha fœto-protéine ; CHC = Carcinome Hépatocellulaire ; CP = Child-Pugh ; VHC = Virus de l'hépatite C ; VHB = Virus de l'hépatite B ; MO = Ablation par microondes ; RF = Ablation par radiofréquence

Progression tumorale à distance

Au cours de la période de suivi, 92 patients (61,7%) ont progressé à distance de leur(s) zone(s) d'ablation, 41 (51,9%) dans le groupe MO et 51 (72,9%) dans le groupe RF ($p = 0,011$). La durée médiane de progression à distance était de 10,9 mois (IQ : 5,7-22,2). Il n'existait pas de différence significative entre les groupes MO et RF (médiane de 10,3 mois (IQ : 4,4-19,7) pour le groupe MO contre 11,8 mois (IQ : 5,8-24,6) pour le groupe RF, $p = 0,34$). Les taux de PTD à 1, 2 et 3 ans étaient de 32%, 49%, et 56%, avec 28%, 44% et 51% pour le groupe MO et 37%, 54% et 63% pour le groupe RF ($p = 0,17$).

Après ASP, 72 patients (59%) ont progressé à distance de leur(s) zone(s) d'ablation, 41 (51,9%) patients dans le groupe MO et 31 (72,1%) patients dans le groupe RF ($p = 0,035$). La durée médiane de PTD était de 10,4 mois (IQ : 5,7-22,2). Il n'existait pas de différence significative entre les groupes MO et RF (médiane de 10,3 mois (IQ : 4,4-19,7) pour le groupe MO contre 11,4 mois (IQ : 6-26,3) pour le groupe RF, ($p = 0,31$). Les taux de PTD à 1, 2 et 3 ans étaient de 31%, 47%, et 53% avec 28%, 44% et 51% pour le groupe MO et 37%, 53% et 58% pour le groupe RF ($p = 0,626$).

Facteurs associés à la progression tumorale à distance

Les courbes de survie stratifiées sur les facteurs associés à la PTD sont présentées dans la *Figure 8*. Les facteurs associés à la progression tumorale locale sont détaillés dans le *Tableau 7*.

Avant ASP, les facteurs associés à une augmentation du risque de progression à distance en univarié étaient : un taux d'AFP > 100 mg/ml et une taille tumorale ≥ 30 mm. L'hépatopathie virale B était associée à une diminution du risque. Après implémentation dans le modèle des risques proportionnels de Cox, 2 prédicteurs indépendants de progression tumorale à distance ont été identifiés : un taux plasmatique d'AFP > 100 mg/ml (HR = 1,94 ; 95% IC, 1,16 – 3,23 ; $p = 0,011$) et une taille tumorale ≥ 30 mm (HR = 2,28 ; 95% IC, 1,43 – 3,65 ; $p = 0,001$).

Après ASP, les 2 mêmes prédicteurs indépendants de PTD sont retenus par le modèle des risques proportionnels de Cox : un taux plasmatique d'AFP > 100 mg/ml (HR = 2,56 ; 95% CI, 1,41 – 4,63 ; $p = 0,002$) et une taille tumorale ≥ 30 mm (HR = 1,94 ; 95% CI, 1,15 – 3,27 ; $p = 0,013$). L'hépatopathie virale B était retenue comme facteur protecteur (HR = 0,51 ; 95% IC, 0,26 – 0,99 ; $p = 0,047$).

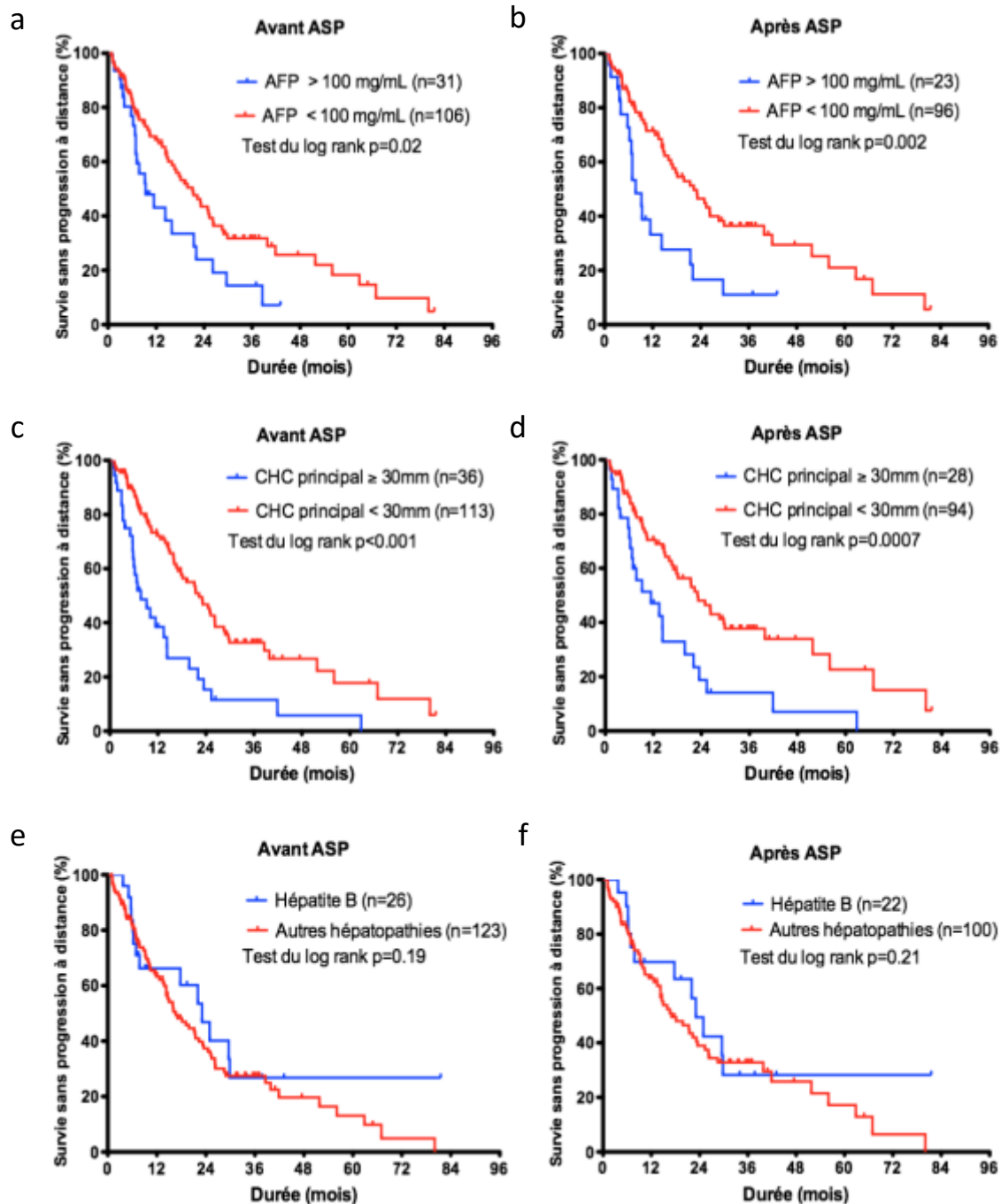


Figure 8. Courbes de Kaplan Meier montrant la survie sans progression à distance avant et après appariement par score de propension en fonction du taux d'AFP (a) et (b), de la taille du CHC principal (c) et (d), de la présence d'une hépatite B (e) et (f). En analyse univarié, un taux d'AFP supérieur à 100 mg/mL et une taille du CHC principal ≥ 30 mm étaient significativement associés à une augmentation du risque instantané de récurrence à distance. Avoir le virus de l'hépatite B n'était pas significativement un facteur protecteur avant ou après ASP en univarié.

Abréviations : ASP = Appariement par score de propension ; CHC = Carcinome Hépatocellulaire ; AFP = taux d'alpha foeto-protéine

Tableau 7 - Analyses univariées et multivariées de la progression tumorale à distance avant et après appariement par score de propension.

	Avant ASP				Après ASP			
	Univariée	Multivariée			Univariée	Multivariée		
	P value	HR	IC	p	P value	HR	IC	p
Age (année) <65/≥65	0,395				0,219			
AFP (mg/mL) <100/≥100	0,012	1,94	1,2-3,2	0,011	0,002	2,56	1,4-4,7	0,002
Score de CP A/B	0,334				0,226			
VHC Non/Oui	0,602				0,577			
Consommation excessive d'alcool Non/Oui	0,784				0,630			
VHB Non/Oui	0,116	0,55	0,3-1,1	0,057	0,177	0,51	0,3-0,9	0,047
Hépatopathie dysmétabolique Non/Oui	0,157			0,354	0,067			0,432
Nombre de CHC 1/>1	0,711				0,400			
Taille de la tumeur principale (mm) <30/≥30	<0,001	2,28	1,4-3,7	0,001	<0,001	1,94	1,1-3,3	0,013
Contact vasculaire Non/Oui	0,242				0,451			
Technique d'ablation MO/RF	0,294				0,742			

Abréviations : ASP = Appariement par score de propension ; HR = Hazard Ratio ; AFP = taux d'alpha foeto-protéine ; CP = Child-Pugh ; VHC = Virus de l'hépatite C ; VHB = Virus de l'hépatite B ; CHC = Carcinome Hépatocellulaire ; MO = Ablation par microondes ; RF = Ablation par radiofréquence

DISCUSSION

Dans cette étude, comparant l'ablation percutané de CHC de patient cirrhotique par radiofréquence monopolaire et micro-ondes, ajustée grâce à un appariement par score de propension, nous avons mis en évidence une augmentation du risque de progression tumorale locale après traitement par RF monopolaire, indépendamment de la taille tumorale ou du contact vasculaire. Nous avons, par ailleurs, montré que la technique d'ablation n'affectait pas le taux de progression tumorale à distance de la zone d'ablation.

Les taux publiés de progression tumorale locale après RF ou MO varient considérablement dans la littérature, en fonction de – mais non limité à – l'origine asiatique ou occidentale de l'étude, la taille des tumeurs traitées ou encore de la durée du suivi après traitement. Ainsi, les taux de progression tumorale locale après RF s'étalent de 3,2% à 27% à 5 ans (55, 58–60, 57). La plus grande série publiée sur le sujet, de 1502 CHC classés BCLC 0 ou A, a rapporté un taux de progression locale de 27% à 5 ans (taille tumorale moyenne de 22 mm), inférieur au 35% observé dans notre étude (59). Cette différence peut être partiellement expliquée par une taille tumorale moyenne plus importante dans notre population (23mm). La plus grande série publiée de MO dans le traitement du CHC est asiatique (1363 tumeurs, taille moyenne tumorale de 2.9 cm, suivi moyen de 17.3 mois). Elle rapportait un taux de progression tumorale locale de 5.9% (87), nettement inférieur au 12% observé dans notre étude. Il est difficile d'expliquer une telle différence de contrôle tumoral local, d'autant que la taille tumorale moyenne dans cette étude est supérieure à la nôtre. Cependant, la durée de suivi inférieure et l'absence de critères définissant la progression tumorale locale, relativisent cette différence.

Le taux de progression tumorale locale était significativement plus faible après traitement par MO que RF monopolaire, confirmant les résultats récents de Potretzke et al. (82, 88). Plusieurs raisons avancées dans la littérature, pourraient expliquer ces résultats.

L'aptitude des antennes de MO, en particulier de celles de dernière génération, à chauffer plus rapidement et à de plus hautes températures le tissu environnant que les électrodes de RF, permettant de plus large volume d'ablation *ex et in vivo* (89–91).

Ces ablations plus larges offriraient, un meilleur contrôle local de la maladie. Cependant, dans notre étude, les opérateurs avaient le même objectif de succès technique, à savoir la destruction tumorale complète avec marge centimétrique, quelle que soit la technique utilisée. Ils ont donc adapté les paramètres d'ablation et le nombre d'application en conséquence. Cette hypothèse est renforcée par l'absence de différence significative de taux d'efficacité technique secondaire entre RF et MO.

Les MO sont, par ailleurs, considérées comme étant moins sensible à la dissipation de chaleur par les vaisseaux macroscopique de voisinage ("heat sink effect"), permettant, en opposition à la RF monopolaire, de détruire d'éventuelles cellules tumorales « protégées » par le refroidissement vasculaire. Pourtant, dans notre étude, la technique d'ablation a été identifiée comme facteur de progression tumorale locale indépendamment du contact vasculaire macroscopique.

Par conséquent, les différences de taux de PTL ne peuvent pas être uniquement expliqués par une différence de sensibilité aux flux vasculaires ou de taille de zone d'ablation par application. A notre sens, comparer l'efficacité de la destruction tumorale hyperthermique à l'échelle macroscopique est insuffisant, une réflexion à l'échelle microscopique est nécessaire.

Il est communément accepté que la progression tumorale locale après traitement curatif d'un CHC n'est que rarement la conséquence d'une ablation incomplète, mais provient de la non destruction de tumeurs satellites microscopiques préexistantes, non détectées par l'imagerie conventionnelle (92). Ming Shi et al. ont analysé le tissu péri-tumoral de CHC unique sur pièce de résection hépatique. Ils ont démontrés que 91,7% des micronodules satellites tumoraux d'un CHC de moins de 3 cm étaient situés à moins de 10mm, ce taux tombait à 63% pour un CHC de plus de 3cm (93). La destruction du tissu hépatique entourant un CHC joue donc un rôle clé dans le contrôle local de la maladie, ces travaux fournissant un rationnel solide à l'inclusion d'une marge de sécurité, d'au moins 1cm, dans la zone d'ablation.

Plusieurs travaux se sont intéressés à la zone située entre la nécrose de coagulation et le tissu hépatique environnant, appelée « zone de transition ». Cette zone apparait macroscopiquement dévascularisée en imagerie, mais contient une proportion significative d'hépatocytes ou cellules tumorales viables à un niveau microscopique (94). Bhardwaj et al. ont montré que cette zone de transition était significativement plus épaisse et irrégulière après ablation par RF que MO (94), suggérant qu'une marge

d'ablation satisfaisante en imagerie laisse potentiellement en place des cellules tumorales, de façon plus prononcée et fréquente après RF monopolaire que MO. Les raisons expliquant les différences d'épaisseur de zone de transition entre les deux techniques restent floues. Toutefois, des hypothèses ont été formulées. Ainsi, les températures plus élevées et surtout la répartition plus homogène de l'énergie autour de l'applicateur de MO, expliquerait ces bordures plus nettes à l'échelle microscopique. Plus récemment, des travaux précliniques ont tenté d'expliquer le rôle pronostic de cette zone de transition, Yuyang Tong et al. ont montré que des phénomènes d'hypoxie tissulaire induit par l'hyperthermie, dans cette zone frontière, pourrait stimuler les capacités métastatiques d'éventuelles cellules hépatocarcinomateuses résiduelles (95). L'ensemble de ces éléments pourraient expliquer les taux plus élevés et plus précoces de PTL avec RF monopolaire dans notre population et illustrent, par ailleurs, la différence entre l'objectif en imagerie de dévascularisation et le besoin oncologique de stérilisation d'une marge tissulaire péri nodulaire d'au moins 10mm.

Néanmoins, un taux de PTL de 12% dans le groupe MO apparaît trop élevé. Ces constatations plaident pour la réalisation systématique de marges de sécurité plus larges, soit par l'utilisation de système multi-applicateur (multi antennes, multipolaire), ou par l'utilisation de traitement combiné associant, une ablation percutanée avec un traitement endovasculaire artériel (96–98)).

Le contact vasculaire a été identifié dans notre étude comme un facteur indépendant de PTL. A l'inverse de nos résultats, d'autres études rapportent l'absence d'influence du contact vasculaire sur le taux de PTL. Kang TW et al. ont étudié une population de 241 CHC uniques de moins de 30mm traité par radiofréquence monopolaire à distance ou au contact de vaisseaux (99). Ils n'ont observé aucune différence significative en termes de taux PTL ou PTD. Ces conclusions différentes peuvent être en partie expliquée, par la prise en compte des vaisseaux de 3mm comme potentiellement responsable de « heat sink effect » dans leur population, diminuant le diamètre vasculaire moyen ($4,45 \pm 1,28\text{mm}$ contre $5,62 \pm 1,1\text{mm}$ dans notre groupe RF) et diluant potentiellement l'effet du contact vasculaire. Concernant les MO, Huang et al. ont publié la plus large série rétrospective sur le sujet, incluant 452 patients, et comparant les CHC adjacent à un vaisseau $\geq 3\text{mm}$ aux autres (100). Les auteurs n'ont

reporté aucune différence significative en termes de PTL ou PTD. Cependant, ils n'ont pas étudié uniquement les micro-ondes monoantennes, puisqu'ils ont utilisés un système multi-antenne pour tout CHC de plus de 25mm et ont combiné l'ablation par MO à une injection percutanée d'éthanol au contact du vaisseau, pour plus de la moitié des CHC avec contact vasculaire (100). En accord avec nos résultats, plusieurs études précliniques *ex vivo* ont confirmé la sensibilité des deux techniques d'ablation au « heat sink effect » (101–104). Il est de surcroît probable que ces études aient sous-estimé l'importance du phénomène *in vivo*. En effet, les vaisseaux du tissu périphérique non tumoral peuvent, *in vivo*, réagir aux blessures thermiques en augmentant localement le flux sanguin, la dissipation de chaleur potentielle en étant d'autant augmentée (105).

Les taux de progression à distance étaient de 51% et 58% à 3 ans pour les groupes MO et RF respectivement. Ces résultats sont en accord avec ceux de la littérature, où l'on trouve des taux de PTD allant de 55% à 73% (24, 57)(106). Après résection hépatique, le taux de progression tumorale est aussi supérieur à 50% à 3 ans (107). Les variables significativement associées à une augmentation du taux de PTD dans notre étude (taille tumorale ≥ 30 mm et taux d'AFP sérique supérieur à 100 mg/mL), ont été rapportées dans de précédents travaux (108, 109). Hépatopathie virale B apparait comme facteur protecteur de DTP dans notre population. Ce résultat doit être interprété avec prudence, étant proche de la significativité ($p=0.047$), il peut être le fruit d'un aléa dû à la multiplication des test statistiques. Néanmoins, en accord avec ces résultats, Sasaki et al. ont rapporté un taux de carcinogénèse post opératoire « de novo » plus faible chez les patients avec une hépatopathie virale B par rapport à ceux ayant une hépatopathie virale C (110).

Les préoccupations concernant un éventuel taux supérieur de complication majeure après ablation par MO apparaissent infondées, à la vue de nos résultats (75, 111). Nos résultats rejoignent ceux d'une large étude multicentrique rapportant des taux de complications après MO équivalents à ceux après RF, bien que les volumes d'ablation MO par application soient plus larges. Les auteurs expliquent le faible taux de complication en MO, par l'enseignement tiré de l'ère RF antérieure (75). En effet, l'utilisation progressive de stratégies de protection des structures sensibles, telles que le déplacement d'organe, l'hydro ou CO₂ dissection, l'ascite artificielle,

l'antibioprophylaxie ou encore la perfusion du système biliaire par du sérum physiologique froid, a permis la réalisation d'ablation percutanée de plus en plus agressive, tout en limitant les complications.

Afin d'interpréter avec précision les résultats de cette étude, ses principales limites doivent être discutées. Tout d'abord, bien qu'un appariement par score de propension autorise de plus puissantes conclusions qu'une étude rétrospective simple, cette étude n'est ni contrôlée, ni randomisée. Certains facteurs de confusion peuvent ne pas, ou insuffisamment, avoir été implémentés dans le processus d'appariement, et par conséquent influencer les résultats. Pour exemple, la taille tumorale était légèrement plus importante dans le groupe RF que MO. Cette différence n'était, cependant, pas significative après ASP ($p=0,215$). En outre, les patients du groupe RF ont été traités avant les patients du groupe MO. Cela peut être considéré comme une limite. Les opérateurs auraient bénéficié de l'expérience acquise durant l'ère RF au moment de pratiquer les ablations par MO. Cette limite semble importante, mais tous les opérateurs avaient au moins 5 années d'expérience en ablation par RF avant le début de la période d'étude. De plus, le switch technologique complet opéré en 2010 a permis de limiter le biais d'attribution du traitement. En effet, une étude séquentielle est un des moyens, autre que la randomisation, de limiter les biais inhérents à l'attribution du traitement.

Enfin, le choix du système de radiofréquence utilisée dans notre étude a pu influencer significativement les résultats, dans des proportions difficilement quantifiables. Il existe de nombreuses technologies différentes d'aiguille de radiofréquence. Les aiguilles peuvent être droites, expansibles, refroidies ou perfusées, monopolaires avec électrode(s) de dispersion ou bipolaires. Chacune de ces technologies pouvant être seule ou combinée aux autres (112). Ainsi, les résultats obtenus auraient pu être différents avec un autre système. On peut imaginer que les systèmes plus récents d'électrodes en cluster, fixes ou séparables, auraient permis des volumes d'ablation plus grand par application (113). Cependant, la supériorité, en terme d'efficacité oncologique ou de bénéfice pour le patient, d'une technique d'ablation par radiofréquence monopolaire sur une autre n'a pas été démontré, à notre connaissance (114–118). Des travaux antérieurs s'accordent cependant sur la bonne reproductibilité "*in vivo*" des volumes d'ablation induit par les aiguilles expansibles, notamment du

système Starbust RITA (44, 115). Ce critère est, à notre sens, essentiel à la planification des procédures d'ablation, en particulier pour choisir le nombre d'application nécessaire à la destruction tumorale complète avec marge de sécurité.

Bien entendu, les traitements combinés associant l'injection intra-artérielle d'agents thérapeutiques à une procédure d'ablation où les systèmes multi-applicateurs ont démontrés leur capacité à induire de plus large zone d'ablation, et sont par conséquent de plus en plus utilisés (119–121). Mais cela dépasse le cadre de la présente étude.

CONCLUSION

Le taux de progression tumorale locale était plus faible après traitement d'un CHC par micro-ondes en comparaison de la radiofréquence monopolaire, et ce, indépendamment de la taille tumorale ou de la présence d'un contact vasculaire. Les micro-ondes devraient être utilisées en première intention dans le traitement percutané de CHC de patients avec hépatopathie.

PERSPECTIVES

Ce travail rapporte l'expérience de l'ablation percutané du carcinome hépatocellulaire d'un centre expert. Sur la base de nos résultats, ce chapitre s'intéresse aux axes d'amélioration possibles.

Le taux de progression tumorale locale, est à notre sens, le levier d'amélioration le plus important. En effet, plus d'un CHC sur cinq progresse localement après traitement local bien conduit, dans notre population.

Des ablations de plus en plus larges ?

La progression tumorale locale est principalement secondaire aux micro métastases péri tumorales. L'augmentation du volume d'ablation à taille tumorale fixe, devrait réduire le taux de progression locale. De plus larges ablations sont rendus technologiquement possibles par des générateurs de microondes de 3ème génération délivrant des puissances supérieures à 100W ou par des systèmes multi-applicateurs (radiofréquence multipolaire ou microondes multi antennes).

Cependant, augmenter la taille de la zone d'ablation, augmente le risque ressenti par l'opérateur de complication. Une marge de sécurité de 2cm autour de la tumeur a plus de risques de recouvrir les canaux biliaires de gros calibres ou les organes adjacents, et de conduire à des complications majeures. L'opérateur fixe les limites, en respectant le « *primum non nocere* ». Ainsi, atteindre 2cm de marge ne sera possible que pour un nombre limité de CHC. Le principe d'ablation plus large répond donc incomplètement au problème de la progression locale.

Prendre en compte les aptitudes de chaque CHC

Le CHC, comme toute autre tumeur maligne, ne doit pas être considérée comme un simple nodule à détruire mais plutôt, comme un essaim de cellules tumorales, hétérogènes, micro-disséminées, dotées d'aptitudes. Ces aptitudes sont amenées à évoluer tout au long de la vie tumorale, en réponse à des stimulations environnementales ou aléatoirement en fonction du temps qui passe. Cette vision moderne et « personnalisée » du cancer, a été démocratisée par Douglas Hanahan et

Robert Weinberg, dans leur publication parue dans la revue *Cell* en 2000 : « Hallmarks of cancer »(122). Elle a depuis été affinée, agrémentée et réappliquée à chaque type tumoral (123).

Nous pouvons, sur ces bases, rationaliser des phénomènes éprouvés en pratique clinique. Pour exemple, le traitement par ablation hyperthermique de certains CHC peut engendrer une progression tumorale « explosive ». Des éléments probants d'explication de ce phénomène, ont été apporté par Yuyang Tong et al. Ils ont étudié le rôle de l'hypoxie tissulaire en périphérie d'une zone d'ablation. Ainsi, l'hypoxie par l'intermédiaire de la voie (HIF)-1 α (Hypoxia inducible factor), enclenche le processus de transition épithélio-mésenchymateuse. Cette transition offre aux potentielles cellules résiduelles l'aptitude de métastaser. Cette même équipe a démontré qu'il était possible de prévenir ce phénomène en inhibant (HIF)-1 α en per et post procédure. Ainsi, il serait intéressant d'étudier les aptitudes de chaque CHC et de leur répondre par un traitement ciblé.

Définir la carte d'identité des aptitudes de chaque CHC est un des défis de l'imagerie diagnostique onco-hépatologique. L'imagerie contemporaine semble, pour le moment, insuffisante. Des réponses satisfaisantes sont, aujourd'hui, apportées par la génétique et la biologie moléculaire. Ils utilisent la génomique et transcriptomique tumorales (124). Cependant le futur de l'imagerie pourrait répondre à ces besoins. En associant un scanner avec une résolution micrométrique, à l'utilisation médicale de l'intelligence artificielle (125, 126), il sera peut-être possible d'obtenir des paramètres pertinents, inatteignables à l'œil nu(127).

De l'ère du traitement combiné aux thérapies ciblées

Les traitements combinés associant chimiothérapie intra-artérielle et ablation hyperthermique sont depuis longtemps utilisés pour traiter les CHC de 3 à 5cm, selon le rationnel suivant : l'ablation détruit l'essaim tumoral et le traitement intra-artériel stérilise une large marge de sécurité. Ils ont fait preuve de leur efficacité en comparaison de traitement ablatif simple (128). Cependant peu de travaux se sont intéressés à l'utilisation systématique de traitements combinés pour les CHC de moins de 3cm.

Il conviendra de préciser le type de drogue à utiliser en intra-artériel (Doxorubicine, épirubicine, sels de platines, etc) ou même plus largement le type d'agent à utiliser. En effet, les résultats très encourageant de la radioembolisation à l'Yttrium 90 sur les CHC localement avancés (129) suggèrent une très bonne efficacité en association à une ablation hyperthermique.

Les oncologues utilisent de nos jours des thérapies ciblées pour traiter de nombreuses maladies tumorales (130). Les opérateurs interventionnels devront, de la même manière, considérer les aptitudes de chaque CHC, et adjoindre les traitements adaptés (131–133) : inhibiteur de (HIF)-1 α , anti angiogéniques, inhibiteur de métabolisme anaérobie, immuno-modulateurs... De récentes études, pour la plupart précliniques, s'intéressent à ces combinaisons et offrent d'intéressantes perspectives (134–136).

Anticiper la progression

L'imagerie diagnostic du CHC et de sa récurrence s'est notablement améliorée ces dernières années(10). Les avancées de l'IRM, en termes de résolutions spatiale, en contraste et surtout temporelle ; associées à l'utilisation plus large et une meilleure compréhension des produits de contraste hépato-spécifiques ont permis d'augmenter la spécificité diagnostique, et ce pour des nodules de plus en plus petits.

Pourtant ces progrès restent insuffisants. Détecter la présence de cellules tumorales résiduelles dans la zone de transition semble clé, et pourrait devenir à terme le critère principal d'efficacité technique. La seule technique d'imagerie disposant théoriquement d'une sensibilité cellulaire est la Tomographie par Emission de Positron. Les traceurs disponibles sont, pour le moment, inadaptés à cet objectif, en raison de leur faible spécificité et du bruit de fond rendant impossible la détection de quelques cellules. Des traceurs radioactifs adossés à des anticorps restent, à notre sens, une piste prometteuse (137). Reste à définir si les coûts de développement et de production équilibreront le bénéfice thérapeutique.

L'hépatopathie : le vrai problème ?

Plus d'un patient sur deux voit sa maladie progresser dans les trois ans après traitement par ablation percutanée. Bien que la répartition entre métastases et carcinogénèse *de novo* dans la progression à distance soit difficile à préciser. On peut

supposer que réduire le taux de progression tumorale locale à 0%, ne diminuera que partiellement le nombre de progression à distance.

En cause, l'hépatopathie sous-jacente, quelle qu'en soit l'origine, reste le principal vecteur de carcinogénèse. La cirrhose a pour seul traitement curatif la greffe hépatique. Il est, pour l'heure, impossible d'inverser significativement les lésions de fibroses inflammatoires de la cirrhose. La pénurie de greffon limite ou plutôt retarde son utilisation.

L'ablation percutané du CHC, qu'elle soit curative ou d'attente, reste un traitement symptomatique, au milieu du véritable enjeu médicale qu'est la guérison de la cirrhose.

Il est possible que l'ablation percutanée du CHC ne devienne qu'un épisode lointain de la lutte contre le cancer, si des techniques de culture et d'autogreffe de foie fiables, reproductibles et bon marché voient le jour.

REFERENCES

1. BW S, CP W: *World Cancer Report 2014*. .
2. Torre LA, Bray F, Siegel RL, Ferlay J, Lortet-Tieulent J, Jemal A: Global cancer statistics, 2012. *CA Cancer J Clin* 2015; 65:87–108.
3. Sherman M: Hepatocellular carcinoma: epidemiology, surveillance, and diagnosis. *Semin Liver Dis* 2010; 30:3–16.
4. Bosetti C, Levi F, Boffetta P, Lucchini F, Negri E, La Vecchia C: Trends in mortality from hepatocellular carcinoma in Europe, 1980-2004. *Hepatol Baltim Md* 2008; 48:137–145.
5. El-Serag HB: Hepatocellular carcinoma. *N Engl J Med* 2011; 365:1118–1127.
6. Qiu D, Katanoda K, Marugame T, Sobue T: A Joinpoint regression analysis of long-term trends in cancer mortality in Japan (1958-2004). *Int J Cancer* 2009; 124:443–448.
7. Davis GL, Alter MJ, El-Serag H, Poynard T, Jennings LW: Aging of hepatitis C virus (HCV)-infected persons in the United States: a multiple cohort model of HCV prevalence and disease progression. *Gastroenterology* 2010; 138:513–521, 521.e1–6.
8. Waziry R, Hajarizadeh B, Grebely J, et al.: Hepatocellular carcinoma risk following direct-acting antiviral HCV therapy: A systematic review, meta-analyses, and meta-regression. *J Hepatol* 2017.
9. Yim SY, Seo YS, Jung CH, et al.: The management and prognosis of patients with hepatocellular carcinoma: what has changed in 20 years? *Liver Int* 2016; 36:445–453.
10. Ronot M, Vilgrain V: Hepatocellular carcinoma: Diagnostic criteria by imaging techniques. *Best Pract Res Clin Gastroenterol* 2014; 28:795–812.
11. Goulté N, Sogni P, Bendersky N, Barbare JC, Falissard B, Farges O: Geographical variations in incidence, management and survival of hepatocellular carcinoma in a Western country. *J Hepatol* 2017; 66:537–544.
12. Forner A, Reig ME, Lope CR de, Bruix J: Current Strategy for Staging and Treatment: The BCLC Update and Future Prospects. *Semin Liver Dis* 2010; 30:061–074.
13. A new prognostic system for hepatocellular carcinoma: a retrospective study of 435 patients: the Cancer of the Liver Italian Program (CLIP) investigators. *Hepatol Baltim Md* 1998; 28:751–755.
14. Tateishi R, Yoshida H, Shiina S, et al.: Proposal of a new prognostic model for hepatocellular carcinoma: an analysis of 403 patients. *Gut* 2005; 54:419–425.
15. Kudo M, Chung H, Osaki Y: Prognostic staging system for hepatocellular carcinoma (CLIP score): its value and limitations, and a proposal for a new staging system, the Japan Integrated Staging Score (JIS score). *J Gastroenterol* 2003; 38:207–215.
16. Hsu C-Y, Huang Y-H, Hsia C-Y, et al.: A new prognostic model for hepatocellular carcinoma based on total tumor volume: the Taipei Integrated Scoring System. *J Hepatol* 2010; 53:108–117.
17. European Association For The Study Of The Liver, European Organisation For Research And Treatment Of Cancer: EASL-EORTC clinical practice guidelines: management of hepatocellular carcinoma. *J Hepatol* 2012; 56:908–943.
18. Llovet JM, Brú C, Bruix J: Prognosis of hepatocellular carcinoma: the BCLC staging classification. *Semin Liver Dis* 1999; 19:329–338.
19. Bruix J, Reig M, Sherman M: Evidence-Based Diagnosis, Staging, and Treatment of Patients With Hepatocellular Carcinoma. *Gastroenterology* 2016.
20. Llovet JM, Zucman-Rossi J, Pikarsky E, et al.: Hepatocellular carcinoma. *Nat Rev Dis Primer* 2016; 2:16018.
21. Goldberg SN, Gazelle GS, Mueller PR: Thermal ablation therapy for focal malignancy: a unified approach to underlying principles, techniques, and diagnostic imaging guidance. *AJR Am J Roentgenol* 2000; 174:323–331.
22. Nahum Goldberg S, Dupuy DE: Image-guided radiofrequency tumor ablation: challenges

- and opportunities--part I. *J Vasc Interv Radiol JVIR* 2001; 12:1021–1032.
23. Dupuy DE, Goldberg SN: Image-guided radiofrequency tumor ablation: challenges and opportunities--part II. *J Vasc Interv Radiol JVIR* 2001; 12:1135–1148.
 24. Lencioni R, Cioni D, Crocetti L, et al.: Early-Stage Hepatocellular Carcinoma in Patients with Cirrhosis: Long-term Results of Percutaneous Image-guided Radiofrequency Ablation. *Radiology* 2005; 234:961–967.
 25. Welch AJ, Motamedi M, Rastegar S, LeCarpentier GL, Jansen D: Laser thermal ablation. *Photochem Photobiol* 1991; 53:815–823.
 26. Overgaard J, Suit HD: Time-temperature relationship th hyperthermic treatment of malignant and normal tissue in vivo. *Cancer Res* 1979; 39:3248–3253.
 27. Matthewson K, Coleridge-Smith P, O’Sullivan JP, Northfield TC, Bown SG: Biological effects of intrahepatic neodymium:yttrium-aluminum-garnet laser photocoagulation in rats. *Gastroenterology* 1987; 93:550–557.
 28. Heisterkamp J, van Hillegersberg R, Sinofsky E, IJzermans JN: Heat-resistant cylindrical diffuser for interstitial laser coagulation: comparison with the bare-tip fiber in a porcine liver model. *Lasers Surg Med* 1997; 20:304–309.
 29. Svaasand LO, Boerslid T, Oeveraasen M: Thermal and optical properties of living tissue: application to laser-induced hyperthermia. *Lasers Surg Med* 1985; 5:589–602.
 30. Nikfarjam M, Malcontenti-Wilson C, Christophi C: Focal hyperthermia produces progressive tumor necrosis independent of the initial thermal effects. *J Gastrointest Surg Off J Soc Surg Aliment Tract* 2005; 9:410–417.
 31. Nikfarjam M, Muralidharan V, Christophi C: Mechanisms of Focal Heat Destruction of Liver Tumors. *J Surg Res* 2005; 127:208–223.
 32. Gervais DA, Goldberg SN, Brown DB, Soulen MC, Millward SF, Rajan DK: Society of Interventional Radiology Position Statement on Percutaneous Radiofrequency Ablation for the Treatment of Liver Tumors. *J Vasc Interv Radiol* 2009; 20:S342–S347.
 33. Liu C-H, Arellano RS, Uppot RN, Samir AE, Gervais DA, Mueller PR: Radiofrequency ablation of hepatic tumours: effect of post-ablation margin on local tumour progression. *Eur Radiol* 2010; 20:877–885.
 34. Mizukoshi E, Yamashita T, Arai K, et al.: Enhancement of tumor-associated antigen-specific T cell responses by radiofrequency ablation of hepatocellular carcinoma. *Hepatology Baltim Md* 2013; 57:1448–1457.
 35. Rozenblum N, Zeira E, Bulvik B, et al.: Radiofrequency Ablation: Inflammatory Changes in the Periablative Zone Can Induce Global Organ Effects, including Liver Regeneration. *Radiology* 2015; 276:416–425.
 36. Yu NC, Raman SS, Kim YJ, Lassman C, Chang X, Lu DSK: Microwave Liver Ablation: Influence of Hepatic Vein Size on Heat-sink Effect in a Porcine Model. *J Vasc Interv Radiol* 2008; 19:1087–1092.
 37. Dodd GD, Dodd NA, Lanctot AC, Glueck DA: Effect of variation of portal venous blood flow on radiofrequency and microwave ablations in a blood-perfused bovine liver model. *Radiology* 2013; 267:129–136.
 38. Chiang J, Cristescu M, Lee MH, et al.: Effects of Microwave Ablation on Arterial and Venous Vasculature after Treatment of Hepatocellular Carcinoma. *Radiology* 2016; 281:617–624.
 39. Haemmerich D, Pilcher TA: Convective cooling affects cardiac catheter cryoablation and radiofrequency ablation in opposite directions. *Conf Proc Annu Int Conf IEEE Eng Med Biol Soc IEEE Eng Med Biol Soc Annu Conf* 2007; 2007:1499–1502.
 40. Ring ME, Huang SK, Gorman G, Graham AR: Determinants of impedance rise during catheter ablation of bovine myocardium with radiofrequency energy. *Pacing Clin Electrophysiol PACE* 1989; 12:1502–1513.
 41. Goldberg SN, Gazelle GS, Solbiati L, Rittman WJ, Mueller PR: Radiofrequency tissue ablation: increased lesion diameter with a perfusion electrode. *Acad Radiol* 1996; 3:636–644.

42. Leveillee RJ, Hoey MF, Hulbert JC, Mulier P, Lee D, Jesserun J: Enhanced radiofrequency ablation of canine prostate utilizing a liquid conductor: the virtual electrode. *J Endourol* 1996; 10:5–11.
43. Lencioni R, Goletti O, Armillotta N, et al.: Radio-frequency thermal ablation of liver metastases with a cooled-tip electrode needle: results of a pilot clinical trial. *Eur Radiol* 1998; 8:1205–1211.
44. Pereira PL, Trübenbach J, Schenk M, et al.: Radiofrequency ablation: in vivo comparison of four commercially available devices in pig livers. *Radiology* 2004; 232:482–490.
45. Wright AS, Sampson LA, Warner TF, Mahvi DM, Lee FT: Radiofrequency versus microwave ablation in a hepatic porcine model. *Radiology* 2005; 236:132–139.
46. Yang D, Converse MC, Mahvi DM, Webster JG: Measurement and analysis of tissue temperature during microwave liver ablation. *IEEE Trans Biomed Eng* 2007; 54:150–155.
47. Wang Y, Sun Y, Feng L, Gao Y, Ni X, Liang P: Internally cooled antenna for microwave ablation: results in ex vivo and in vivo porcine livers. *Eur J Radiol* 2008; 67:357–361.
48. Abdel-Rehim M, Ronot M, Sibert A, Vilgrain V: Assessment of liver ablation using cone beam computed tomography. *World J Gastroenterol* 2015; 21:517–524.
49. Farina L, Weiss N, Nissenbaum Y, et al.: Characterisation of tissue shrinkage during microwave thermal ablation. *Int J Hyperth Off J Eur Soc Hyperthermic Oncol North Am Hyperth Group* 2014; 30:419–428.
50. Amabile C, Farina L, Lopresto V, et al.: Tissue shrinkage in microwave ablation of liver: an ex vivo predictive model. *Int J Hyperthermia* 2017; 33:101–109.
51. Ahmed M, Solbiati L, Brace CL, et al.: Image-guided Tumor Ablation: Standardization of Terminology and Reporting Criteria—A 10-Year Update. *Radiology* 2014; 273:241.
52. Zheng S-G, Xu H-X, Liu L-N: Management of hepatocellular carcinoma: The role of contrast-enhanced ultrasound. *World J Radiol* 2014; 6:7–14.
53. Bouda D, Lagadec M, Alba CG, et al.: Imaging review of hepatocellular carcinoma after thermal ablation: The good, the bad, and the ugly. *J Magn Reson Imaging JMRI* 2016; 44:1070–1090.
54. Kao W-Y, Chiou Y-Y, Hung H-H, et al.: Younger hepatocellular carcinoma patients have better prognosis after percutaneous radiofrequency ablation therapy. *J Clin Gastroenterol* 2012; 46:62–70.
55. N’Kontchou G, Mahamoudi A, Aout M, et al.: Radiofrequency ablation of hepatocellular carcinoma: Long-term results and prognostic factors in 235 Western patients with cirrhosis. *Hepatology* 2009; 50:1475–1483.
56. Facciorusso A, Del Prete V, Antonino M, et al.: Serum ferritin as a new prognostic factor in hepatocellular carcinoma patients treated with radiofrequency ablation. *J Gastroenterol Hepatol* 2014; 29:1905–1910.
57. Lee DH, Lee JM, Lee JY, et al.: Radiofrequency ablation of hepatocellular carcinoma as first-line treatment: long-term results and prognostic factors in 162 patients with cirrhosis. *Radiology* 2014; 270:900–909.
58. Shiina S, Tateishi R, Arano T, et al.: Radiofrequency ablation for hepatocellular carcinoma: 10-year outcome and prognostic factors. *Am J Gastroenterol* 2012; 107:569–577; quiz 578.
59. Kim Y, Lim HK, Rhim H, et al.: Ten-year outcomes of percutaneous radiofrequency ablation as first-line therapy of early hepatocellular carcinoma: analysis of prognostic factors. *J Hepatol* 2013; 58:89–97.
60. Facciorusso A, Del Prete V, Antonino M, et al.: Post-recurrence survival in hepatocellular carcinoma after percutaneous radiofrequency ablation. *Dig Liver Dis* 2014; 46:1014–1019.
61. Koda M, Tokunaga S, Okamoto T, et al.: Clinical usefulness of the ablative margin assessed by magnetic resonance imaging with Gd-EOB-DTPA for radiofrequency ablation of hepatocellular carcinoma. *J Hepatol* 2015; 63:1360–1367.
62. Kim Y-S, Lee WJ, Rhim H, Lim HK, Choi D, Lee JY: The minimal ablative margin of

- radiofrequency ablation of hepatocellular carcinoma (> 2 and < 5 cm) needed to prevent local tumor progression: 3D quantitative assessment using CT image fusion. *AJR Am J Roentgenol* 2010; 195:758–765.
63. Mazzaferro V, Battiston C, Perrone S, et al.: Radiofrequency ablation of small hepatocellular carcinoma in cirrhotic patients awaiting liver transplantation: a prospective study. *Ann Surg* 2004; 240:900–909.
 64. Pompili M, Mirante VG, Rondinara G, et al.: Percutaneous ablation procedures in cirrhotic patients with hepatocellular carcinoma submitted to liver transplantation: Assessment of efficacy at explant analysis and of safety for tumor recurrence. *Liver Transplant Off Publ Am Assoc Study Liver Dis Int Liver Transplant Soc* 2005; 11:1117–1126.
 65. Brillet P-Y, Paradis V, Brancatelli G, et al.: Percutaneous radiofrequency ablation for hepatocellular carcinoma before liver transplantation: a prospective study with histopathologic comparison. *AJR Am J Roentgenol* 2006; 186(5 Suppl):S296-305.
 66. Rodríguez-Sanjuán JC, González F, Juanco C, et al.: Radiological and pathological assessment of hepatocellular carcinoma response to radiofrequency. A study on removed liver after transplantation. *World J Surg* 2008; 32:1489–1494.
 67. Yang W, Wu H, Zhang Z-Y, et al.: Long-term outcome of percutaneous radiofrequency ablation in recurrent hepatocellular carcinoma after liver transplantation. *Int J Hyperth Off J Eur Soc Hyperthermic Oncol North Am Hyperth Group* 2017:1–9.
 68. Tateishi R, Shiina S, Teratani T, et al.: Percutaneous radiofrequency ablation for hepatocellular carcinoma. An analysis of 1000 cases. *Cancer* 2005; 103:1201–1209.
 69. Cucchetti A, Piscaglia F, Caturelli E, et al.: Comparison of recurrence of hepatocellular carcinoma after resection in patients with cirrhosis to its occurrence in a surveilled cirrhotic population. *Ann Surg Oncol* 2009; 16:413–422.
 70. Bertot LC, Sato M, Tateishi R, Yoshida H, Koike K: Mortality and complication rates of percutaneous ablative techniques for the treatment of liver tumors: a systematic review. *Eur Radiol* 2011; 21:2584–2596.
 71. Lu M-D, Xu H-X, Xie X-Y, et al.: Percutaneous microwave and radiofrequency ablation for hepatocellular carcinoma: a retrospective comparative study. *J Gastroenterol* 2005; 40:1054–1060.
 72. Ohmoto K, Yoshioka N, Tomiyama Y, et al.: Comparison of therapeutic effects between radiofrequency ablation and percutaneous microwave coagulation therapy for small hepatocellular carcinomas. *J Gastroenterol Hepatol* 2009; 24:223–227.
 73. Ding J, Jing X, Liu J, et al.: Comparison of two different thermal techniques for the treatment of hepatocellular carcinoma. *Eur J Radiol* 2013; 82:1379–1384.
 74. Zhang L, Wang N, Shen Q, Cheng W, Qian G-J: Therapeutic Efficacy of Percutaneous Radiofrequency Ablation versus Microwave Ablation for Hepatocellular Carcinoma. *PLoS ONE* 2013; 8.
 75. Livraghi T, Meloni F, Solbiati L, Zanus G, Collaborative Italian Group using AMICA system: Complications of microwave ablation for liver tumors: results of a multicenter study. *Cardiovasc Intervent Radiol* 2012; 35:868–874.
 76. Simon CJ, Dupuy DE, Mayo-Smith WW: Microwave Ablation: Principles and Applications1. *RadioGraphics* 2005; 25(suppl_1):S69–S83.
 77. Lee JK, Siripongsakun S, Bahrami S, Raman SS, Sayre J, Lu DS: Microwave ablation of liver tumors: degree of tissue contraction as compared to RF ablation. *Abdom Radiol N Y* 2016.
 78. Shibata T, Iimuro Y, Yamamoto Y, et al.: Small Hepatocellular Carcinoma: Comparison of Radio-frequency Ablation and Percutaneous Microwave Coagulation Therapy. *Radiology* 2002; 223:331–337.
 79. Qian G-J, Wang N, Shen Q, et al.: Efficacy of microwave versus radiofrequency ablation for treatment of small hepatocellular carcinoma: experimental and clinical studies. *Eur Radiol* 2012; 22:1983–1990.

80. Abdelaziz A, Elbaz T, Shousha HI, et al.: Efficacy and survival analysis of percutaneous radiofrequency versus microwave ablation for hepatocellular carcinoma: an egyptian multidisciplinary clinic experience. *Surg Endosc* 2014; 28:3429–3434.
81. Vogl TJ, Farshid P, Naguib NNN, et al.: Ablation therapy of hepatocellular carcinoma: a comparative study between radiofrequency and microwave ablation. *Abdom Imaging* 2015; 40:1829–1837.
82. Potretzke TA, Ziemlewicz TJ, Hinshaw JL, et al.: Microwave versus radiofrequency ablation treatment for hepatocellular carcinoma: a comparison of efficacy at a single center. *J Vasc Interv Radiol JVIR* 2016; 27:631–638.
83. Huo YR, Eslick GD: Microwave Ablation Compared to Radiofrequency Ablation for Hepatic Lesions: A Meta-Analysis. *J Vasc Interv Radiol JVIR* 2015; 26:1139–1146.e2.
84. Zhang L, Wang N, Shen Q, Cheng W, Qian G-J: Therapeutic Efficacy of Percutaneous Radiofrequency Ablation versus Microwave Ablation for Hepatocellular Carcinoma. *PLOS ONE* 2013; 8:e76119.
85. Sacks D, McClenny TE, Cardella JF, Lewis CA: Society of Interventional Radiology clinical practice guidelines. *J Vasc Interv Radiol JVIR* 2003; 14(9 Pt 2):S199-202.
86. Austin PC: Optimal caliper widths for propensity-score matching when estimating differences in means and differences in proportions in observational studies. *Pharm Stat* 2011; 10:150–161.
87. Liang P, Yu J, Yu X, et al.: Percutaneous cooled-tip microwave ablation under ultrasound guidance for primary liver cancer: a multicentre analysis of 1363 treatment-naive lesions in 1007 patients in China. *Gut* 2012; 61:1100–1101.
88. Facciorusso A, Di Maso M, Muscatiello N: Microwave ablation versus radiofrequency ablation for the treatment of hepatocellular carcinoma: A systematic review and meta-analysis. *Int J Hyperth Off J Eur Soc Hyperthermic Oncol North Am Hyperth Group* 2016; 32:339–344.
89. Andreano A, Brace CL: A comparison of direct heating during radiofrequency and microwave ablation in ex vivo liver. *Cardiovasc Intervent Radiol* 2013; 36:505–511.
90. Yu J, Liang P, Yu X, Liu F, Chen L, Wang Y: A comparison of microwave ablation and bipolar radiofrequency ablation both with an internally cooled probe: results in ex vivo and in vivo porcine livers. *Eur J Radiol* 2011; 79:124–130.
91. Andreano A, Huang Y, Meloni MF, Lee FT, Brace C: Microwaves create larger ablations than radiofrequency when controlled for power in ex vivo tissue. *Med Phys* 2010; 37:2967–2973.
92. Nishikawa H, Osaki Y, Iguchi E, et al.: Radiofrequency ablation for hepatocellular carcinoma: the relationship between a new grading system for the ablative margin and clinical outcomes. *J Gastroenterol* 2013; 48:951–965.
93. Shi M, Zhang C-Q, Zhang Y-Q, Liang X-M, Li J-Q: Micrometastases of solitary hepatocellular carcinoma and appropriate resection margin. *World J Surg* 2004; 28:376–381.
94. Bhardwaj N, Strickland AD, Ahmad F, Atanesyan L, West K, Lloyd DM: A comparative histological evaluation of the ablations produced by microwave, cryotherapy and radiofrequency in the liver. *Pathology (Phila)* 2009; 41:168–172.
95. Tong Y, Yang H, Xu X, et al.: Effect of a hypoxic microenvironment after radiofrequency ablation on residual hepatocellular cell migration and invasion. *Cancer Sci* 2017; 108:753–762.
96. Biederman DM, Titano JJ, Bishay VL, et al.: Radiation Segmentectomy versus TACE Combined with Microwave Ablation for Unresectable Solitary Hepatocellular Carcinoma Up to 3 cm: A Propensity Score Matching Study. *Radiology* 2017; 283:895–905.
97. Vogl TJ, Qian J, Tran A, et al.: Study on the effect of chemoembolization combined with microwave ablation for the treatment of hepatocellular carcinoma in rats. *Diagn Interv Radiol Ank Turk* 2017; 23:150–155.
98. Ni J-Y, Sun H-L, Chen Y-T, et al.: Prognostic factors for survival after transarterial

- chemoembolization combined with microwave ablation for hepatocellular carcinoma. *World J Gastroenterol* 2014; 20:17483–17490.
99. Kang TW, Lim HK, Lee MW, Kim Y, Choi D, Rhim H: Perivascular versus Nonperivascular Small HCC Treated with Percutaneous RF Ablation: Retrospective Comparison of Long-term Therapeutic Outcomes. *Radiology* 2013; 270:888–899.
 100. Huang S, Yu J, Liang P, et al.: Percutaneous microwave ablation for hepatocellular carcinoma adjacent to large vessels: A long-term follow-up. *Eur J Radiol* 2014; 83:552–558.
 101. Lin Z-Y, Li G-L, Chen J, Chen Z-W, Chen Y-P, Lin S-Z: Effect of heat sink on the recurrence of small malignant hepatic tumors after radiofrequency ablation. *J Cancer Res Ther* 2016; 12(Supplement):C153–C158.
 102. Lehmann KS, Poch FGM, Rieder C, et al.: Minimal vascular flows cause strong heat sink effects in hepatic radiofrequency ablation ex vivo. *J Hepato-Biliary-Pancreat Sci* 2016; 23:508–516.
 103. Deshazer G, Merck D, Haggmann M, Dupuy DE, Prakash P: Physical modeling of microwave ablation zone clinical margin variance. *Med Phys* 2016; 43:1764.
 104. Ringe KI, Lutat C, Rieder C, Schenk A, Wacker F, Raatschen H-J: Experimental Evaluation of the Heat Sink Effect in Hepatic Microwave Ablation. *PloS One* 2015; 10:e0134301.
 105. Muralidharan V, Malcontenti-Wilson C, Christophi C: Effect of Blood Flow Occlusion on Laser Hyperthermia for Liver Metastases. *J Surg Res* 2002; 103:165–174.
 106. Sun A-X: Clinical outcome of medium-sized hepatocellular carcinoma treated with microwave ablation. *World J Gastroenterol* 2015; 21:2997.
 107. Llovet JM, Fuster J, Bruix J: Intention-to-treat analysis of surgical treatment for early hepatocellular carcinoma: resection versus transplantation. *Hepatology* 1999; 30:1434–1440.
 108. Okuwaki Y, Nakazawa T, Shibuya A, et al.: Intrahepatic distant recurrence after radiofrequency ablation for a single small hepatocellular carcinoma: risk factors and patterns. *J Gastroenterol* 2008; 43:71–78.
 109. Lee EC, Kim SH, Park H, Lee SD, Lee S-A, Park S-J: Survival analysis after liver resection for hepatocellular carcinoma: A consecutive cohort of 1002 patients. *J Gastroenterol Hepatol* 2017; 32:1055–1063.
 110. Sasaki K, Shindoh J, Nishioka Y, et al.: Impact of Viral Etiology on Postoperative De Novo Recurrence After Hepatectomy for Hepatocellular Carcinoma in Cirrhotic Patients. *J Gastrointest Surg* 2017; 21:487–495.
 111. Liang P, Wang Y, Yu X, Dong B: Malignant liver tumors: treatment with percutaneous microwave ablation--complications among cohort of 1136 patients. *Radiology* 2009; 251:933–940.
 112. Mulier S, Miao Y, Mulier P, et al.: Electrodes and multiple electrode systems for radiofrequency ablation: a proposal for updated terminology. *Eur Radiol* 2005; 15:798–808.
 113. Choi JW, Lee JM, Lee DH, et al.: Switching Monopolar Radiofrequency Ablation Using a Separable Cluster Electrode in Patients with Hepatocellular Carcinoma: A Prospective Study. *PLoS ONE* 2016; 11.
 114. de Baere T, Denys A, Wood BJ, et al.: Radiofrequency liver ablation: experimental comparative study of water-cooled versus expandable systems. *AJR Am J Roentgenol* 2001; 176:187–192.
 115. Denys AL, Baere TD, Kuoch V, et al.: Radio-frequency tissue ablation of the liver: in vivo and ex vivo experiments with four different systems. *Eur Radiol* 2003; 13:2346–2352.
 116. Shibata T, Shibata T, Maetani Y, Isoda H, Hiraoka M: Radiofrequency ablation for small hepatocellular carcinoma: prospective comparison of internally cooled electrode and expandable electrode. *Radiology* 2006; 238:346–353.
 117. Lin S-M, Lin C-C, Chen W-T, Chen Y-C, Hsu C-W: Radiofrequency Ablation for Hepatocellular Carcinoma: A Prospective Comparison of Four Radiofrequency Devices. *J Vasc Interv Radiol* 2007; 18:1118–1125.

118. Burdío F, Navarro A, Berjano EJ, et al.: Radiofrequency hepatic ablation with internally cooled electrodes and hybrid applicators with distant saline infusion using an in vivo porcine model. *Eur J Surg Oncol EJSO* 2008; 34:822–830.
119. Seror O, N'Kontchou G, Van Nhieu JT, et al.: Histopathologic comparison of monopolar versus no-touch multipolar radiofrequency ablation to treat hepatocellular carcinoma within Milan criteria. *J Vasc Interv Radiol JVIR* 2014; 25:599–607.
120. Ikeda K, Osaki Y, Nakanishi H, et al.: Recent progress in radiofrequency ablation therapy for hepatocellular carcinoma. *Oncology* 2014; 87 Suppl 1:73–77.
121. Lan T, Chang L, Rahmathullah MN, Wu L, Yuan Y-F: Comparative Efficacy of Interventional Therapies for Early-stage Hepatocellular Carcinoma: A PRISMA-compliant Systematic Review and Network Meta-analysis. *Medicine (Baltimore)* 2016; 95:e3185.
122. Hanahan D, Weinberg RA: The hallmarks of cancer. *Cell* 2000; 100:57–70.
123. Hanahan D, Weinberg RA: Hallmarks of Cancer: The Next Generation. *Cell* 2011; 144:646–674.
124. Allain C, Angenard G, Clément B, Coulouarn C: Integrative Genomic Analysis Identifies the Core Transcriptional Hallmarks of Human Hepatocellular Carcinoma. *Cancer Res* 2016; 76:6374–6381.
125. Hesketh RL, Zhu AX, Oklu R: Radiomics and circulating tumor cells: personalized care in hepatocellular carcinoma? *Diagn Interv Radiol Ank Turk* 2015; 21:78–84.
126. Coroller TP, Agrawal V, Huynh E, et al.: Radiomic-Based Pathological Response Prediction from Primary Tumors and Lymph Nodes in NSCLC. *J Thorac Oncol Off Publ Int Assoc Study Lung Cancer* 2017; 12:467–476.
127. Inglese P, McKenzie JS, Mroz A, et al.: Deep learning and 3D-DESI imaging reveal the hidden metabolic heterogeneity of cancer. *Chem Sci* 2017; 8:3500–3511.
128. Iezzi R, Pompili M, Posa A, Coppola G, Gasbarrini A, Bonomo L: Combined locoregional treatment of patients with hepatocellular carcinoma: State of the art. *World J Gastroenterol* 2016; 22:1935–1942.
129. Kim H-C: Radioembolization for the treatment of hepatocellular carcinoma. *Clin Mol Hepatol* 2017; 23:109–114.
130. Fatima N, Akhtar T, Sheikh N: Prebiotics: A Novel Approach to Treat Hepatocellular Carcinoma. *Can J Gastroenterol Hepatol* 2017; 2017:6238106.
131. Burkhart RA, Ronnekleiv-Kelly SM, Pawlik TM: Personalized therapy in hepatocellular carcinoma: Molecular markers of prognosis and therapeutic response. *Surg Oncol* 2017; 26:138–145.
132. Rai V, Abdo J, Alsuwaidan AN, Agrawal S, Sharma P, Agrawal DK: Cellular and molecular targets for the immunotherapy of hepatocellular carcinoma. *Mol Cell Biochem* 2017.
133. Yu M, Li Z: Natural killer cells in hepatocellular carcinoma: current status and perspectives for future immunotherapeutic approaches. *Front Med* 2017.
134. Giorgio A, Merola MG, Montesarchio L, et al.: Sorafenib Combined with Radiofrequency Ablation Compared with Sorafenib Alone in Treatment of Hepatocellular Carcinoma Invading Portal Vein: A Western Randomized Controlled Trial. *Anticancer Res* 2016; 36:6179–6183.
135. Duffy AG, Ulahannan SV, Makorova-Rusher O, et al.: Tremelimumab in combination with ablation in patients with advanced hepatocellular carcinoma. *J Hepatol* 2017; 66:545–551.
136. Tang C, Feng W, Qin L, Bao Y: Chinese Herbal Medicine, Jian Pi Li Gan Decoction, Improved Survival of Nonresectable Hepatocellular Cancer After Radiofrequency Ablation: A Retrospective Study. *Integr Cancer Ther* 2017:1534735417722223.
137. Hernandez R, Sun H, England CG, et al.: CD146-targeted immunoPET and NIRF Imaging of Hepatocellular Carcinoma with a Dual-Labeled Monoclonal Antibody. *Theranostics* 2016; 6:1918–1933.

Imaging Review of Hepatocellular Carcinoma After Thermal Ablation: The Good, the Bad, and the Ugly CME

Damien Bouda, MD,¹ Matthieu Lagadec, MD,¹ Carmela Garcia Alba, MD,¹
Vincent Barrau, MD,¹ Marco Dioguardi Burgio, MD,¹ Nadia Moussa, MD,¹
Valérie Vilgrain, MD, PhD,^{1,2} and Maxime Ronot, MD, PhD^{1,2*}

Imaging review of hepatocellular carcinoma after thermal ablation: the good, the bad, and the ugly

Damien Bouda, Matthieu Lagadec, Carmela Garcia Alba, Vincent Barrau, Marco Dioguardi Burgio, Nadia Moussa, Valérie Vilgrain, Maxime Ronot

This article is accredited as a journal-based CME activity. If you wish to receive credit for this activity, please refer to the website: www.wileyhealthlearning.com/jmri

ACCREDITATION AND DESIGNATION STATEMENT

Blackwell Futura Media Services designates this journal based CME activity for a maximum of 1 *AMA PRA Category 1 Credit™*. Physicians should only claim credit commensurate with the extent of their participation in the activity.

Blackwell Futura Media Services is accredited by the Accreditation Council for Continuing Medical Education to provide continuing medical education for physicians.

EDUCATIONAL OBJECTIVES

Upon completion of this educational activity, participants will be better able to:

1. Identify the typical and atypical presentations of HCC after thermal ablation
2. (if applicable) describe imaging features of complications

ACTIVITY DISCLOSURES

No commercial support has been accepted related to the development or publication of this activity.

Faculty Disclosures

Editor-in-Chief: Mark E. Schweitzer, MD, has no relevant financial relationships to disclose.

CME Editor: Scott B. Reeder, MD, PhD, discloses personal stock in Collectar Biosciences and Neuwave Medical.

CME Committee:

Sheerya Vasantwala, MD, PhD, discloses research support from General Electric, and founder's equity in Morpheus Medical.

Scott K. Nagle, MD, PhD, discloses consulting fees from Vertex Pharmaceuticals for consulting in design of cystic fibrosis clinical trials involving imaging, and departmental research support from General Electric for evaluation of products and development.

Mustafa R. Bashir, MD, discloses research support from Siemens Healthcare and Bayer Healthcare.

Tim Leiner, MD, PhD, discloses research support grant funding from Bracco, S.p.A., Philips Healthcare, and Bayer Healthcare.

Bonnie Joe, MD, PhD, has no relevant financial relationships to disclose.

Authors: Damien Bouda, Matthieu Lagadec, Carmela Garcia-Alba, Vincent Barrau, Marco Dioguardi Burgio, Nadia Moussa, Valérie Vilgrain, Maxime Ronot have no relevant financial relationships to disclose.

This manuscript underwent peer review in line with the standards of editorial integrity and publication ethics maintained by Journal of Magnetic Resonance Imaging. The peer reviewers have no relevant financial relationships. The peer review process for Journal of Magnetic Resonance Imaging is double-blinded. As such, the identities of the reviewers are not disclosed in line with the standard accepted practices of medical journal peer review.

Conflicts of interest have been identified and resolved in accordance with Blackwell Futura Media Services' Policy on Activity Disclosure and Conflict of Interest.

INSTRUCTIONS ON RECEIVING CREDIT

For information on applicability and acceptance of CME credit for this activity, please consult your professional licensing board.

This activity is designed to be completed within an hour; physicians should claim only those credits that reflect the time actually spent in the activity. To successfully earn credit, participants must complete the activity during the valid credit period.

Follow these steps to earn credit:

- Log on to www.wileyhealthlearning.com/jmri
- Read the target audience, educational objectives, and activity disclosures.
- Read the article in print or online format.
- Reflect on the article.
- Access the CME Exam, and choose the best answer to each question.
- Complete the required evaluation component of the activity.

This activity will be available for CME credit for twelve months following its publication date. At that time, it will be reviewed and potentially updated and extended for an additional period.

View this article online at wileyonlinelibrary.com. DOI: 10.1002/jmri.25369

Received Apr 17, 2016; Accepted for publication Jun 16, 2016.

*Address reprint requests to: M.R., Radiology Department, Beaujon Hospital, 100, Bd du Général Leclerc, 92110, Clichy, France.
E-mail: maxime.ronot@aphp.fr

From the ¹Radiology Department, Beaujon Hospital, University Hospitals Paris Nord Val de Seine, Assistance Publique-Hôpitaux de Paris, APHP, Clichy, France; and ²University Paris Diderot, Sorbonne Paris Cité, INSERM UMR 1149, Paris, France.

Image-guided thermal ablation is a well-established locoregional technique for the treatment of hepatocellular carcinoma (HCC). HCC surveillance programs have led to an increase in the number of patients diagnosed at an early stage of the disease who are eligible for thermal ablation. Tumor response is assessed on imaging and requires extensive follow-up; thus, radiologists play a key role in defining the technical success and efficacy of treatment as well as identifying progressive disease. Although they are rare, complications, such as secondary infections, must also be identified. Several contrast-enhanced imaging techniques can be used at different postprocedural timepoints but magnetic resonance imaging (MRI) and computed tomography (CT), which allow both liver-centered and whole-body imaging are the cornerstones of follow-up. This review describes the imaging features of HCC following thermal ablation. After describing the basic technical elements of follow-up imaging, imaging findings are divided into three groups: normal and expected features (the good), abnormal features, uncontrolled disease, and complications (the bad), and atypical or rare presentations (the ugly).

J. MAGN. RESON. IMAGING 2016;00:000-000.

Hepatocellular carcinoma (HCC) is the second leading cause of cancer-related death worldwide¹ and the incidence and mortality rates are expected to increase in the coming decades.² Tumor and clinical presentations vary, with some patients presenting with small tumors on compensated chronic liver disease, while others present with advanced tumors with a large tumor burden, or with decompensated liver disease. Thus, the management of HCC is complex, and must take into consideration both patient and tumor characteristics as well as the severity of underlying chronic liver disease. Several Western and Asian staging and therapeutic systems have been proposed and validated for the management of HCC.³⁻¹⁰ The most common score is the Barcelona Clinic Liver Cancer (BCLC) staging system.¹¹

According to the BCLC management algorithm, tumor ablation is indicated in patients with early or very early stage disease (stage 0 or A), ie, patients with a solitary lesion or with up to 3 nodules smaller than 3 cm, without macroscopic vascular invasion or extrahepatic spread, and with preserved liver function.¹¹ These thresholds are explained by the physical limitations of ablation, and the difficulty of obtaining large areas of tissue necrosis. Indeed, tumor ablation is highly effective in patients with early stage HCC, with complete ablation in approximately 98-99%, local tumor progression ranging from 3.2-13%, and 5-year survival rates of 60-68%.^{12,13} It is also safe, with a limited rate of severe adverse events.^{14,15} Although no robust trials have been performed comparing the efficacy of surgical resection and ablation,¹⁶ several case-control and modeling studies have shown that there is no oncological difference and better cost-effectiveness with tumor ablation in patients with very early stage HCCs.^{17,18} In patients with a larger tumor burden, studies have been reported on the use of combined or sequential locoregional treatments, with transarterial chemoembolization, for example, or advanced ablation procedures using multiple needles. Although the results are promising, surgery, when feasible, offers a better long-term outcome in these patients.^{19,20}

HCC is often discovered at an advanced and multifocal stage and patients are not candidates for local ablation. Nevertheless, the introduction of surveillance programs in

high-risk patients in many countries has led to an increase in the number of patients diagnosed at an earlier stage of disease, as recently demonstrated by Yim et al in Korea.²¹ Thus, more patients are eligible for curative-intent treatments, including minimally invasive techniques such as thermal ablation.²¹ Tumor response is assessed on imaging and requires extensive follow-up; thus, radiologists have a key role to play in this process.

The goal of this review is to describe the imaging features of HCC following thermal ablation. First, the basic technical elements of follow-up imaging are explained, then imaging findings are divided into three groups: normal and expected features (the good), abnormal features and complications (the bad), and atypical or rare presentations (the ugly). The early and delayed features of contrast-enhanced ultrasound (US), computed tomography (CT), and magnetic resonance imaging (MRI) will be described in all cases. Data on the follow-up schedule will also be described. Other ablation techniques (cryoablation, irreversible electroporation, laser ablation, and focused ultrasound) are not included in this review.

Basic Concepts

Physical Principles of Thermal Ablation

The term "tumor ablation" refers to the destruction of tissue by direct application of various physical or chemical processes.²² When tissue is destroyed by heat treatment is called "thermal ablation." Two main techniques have been developed and are now routinely used in liver oncology: radiofrequency ablation (RFA), which was developed first and has been more extensively validated, and microwave ablation (MWA). The aim of both these treatments is to locally increase tissue temperature to above the cytotoxic threshold, ie, within the range of 50-100°C for at least 4-6 minutes.^{23,24}

The physical processes of RFA and MWA differ. RFA uses an alternating electric field produced between a needle electrode and a dispersive electrode called a ground pad. This electric field causes ionic agitation in the tissue surrounding the needle creating friction and heat.²⁵ MWA uses an antenna that produces electromagnetic waves interacting with water molecules. The movement of the water molecules induced by microwaves raises the temperature of

TABLE 1. Proposition of Follow-Up Schedule After Thermal Ablation

Delay after procedure	Imaging modality	Alternative imaging	Main objective	Questions
First 24 hours	CT scan	CBCCT CEUS MRI	Confirm the technical success	Complete tumor ablation? Appropriate margin? Immediate complication?
1 month	CT scan + MRI (+/- hepatospecific contrast agent)	CT scan or MRI	Confirm the technique efficacy	Complete ablation? No complication?
3 months	CT scan + MRI	CT scan or MRI	Confirm the lack of disease progression	Local tumor progression? Hepatic or extrahepatic Recurrence? Delayed complication?

Follow-up after 3 months is similar to that of surgically resected tumors

CBCCT: cone beam computed tomography; CEUS: contrast-enhanced ultrasound; CT scan: computed tomography scan; MRI : magnetic resonance imaging; US: ultrasonography.

tissue.²⁶ Heat is maximal along the active part of the needle or antenna in both techniques, and gradually dissipates further from the emitting source until the heat is noncytotoxic. MWA systems generate higher tissue temperatures more rapidly than RFA, and generally create larger ablations that may be less susceptible to tissue perfusion from large (>2 mm) vessels.²⁷⁻²⁹ Indeed, several factors influence the distribution of energy in tissue, and thus temperature increases, most important local cooling by blood flow. This phenomenon is called the "heat sink effect." Although no direct comparison of the two techniques has been published in humans to date, available data suggest that technical success and efficacy rates, as well as oncologic outcome of MWA, are at least as good as those obtained with RFA for the treatment of very early or early stage HCC.³⁰⁻³²

Objectives of Thermal Ablation

The entire tumor must attain cytotoxic temperatures for adequate oncological ablation. To achieve therapeutic results similar to those obtained with surgery, the ablation zone should also include sufficient safety margins to ensure accurate eradication of the peripheral portion of the lesion and any nearby microscopic invasion.^{33,34} Although there is no consensus on the size of these margins, a minimum of 0.5 cm around the entire tumor is usually considered a reasonable objective.³⁵ Others suggest a 1-cm margin, such as Shi et al, who performed a pathological analysis of resected solitary HCC ≤ 3 cm and showed that a 1-cm margin was adequate to destroy 91.7% of peripheral micrometastases.³⁶ The ablation zone should remain distant from structures or organs that could be damaged by heat. This is especially challenging for tumors close to the hepatic hilum, or in

subcapsular areas next to the diaphragm, the colon, or the duodenum, among others.³⁷

For certain authors another goal of ablation is immunological stimulation. Heat-induced cell necrosis releases many intracellular immunogenic substrates stimulating the antitumor immune response. This could result in better recurrence-free survival.³⁸ The mechanisms of this effect remain unclear and are controversial. For example, Rozenblum et al³⁹ recently suggested that hepatic RFA induces not only a local periablational inflammatory zone but also more global proliferative effects on the liver. These changes might explain some local and distant tumor recurrence following treatment, but do not influence the follow-up protocol.

Terminology

Coagulation necrosis induced by ablation corresponds to areas of nonperfused dead tissue in which the architecture is preserved. Thus, the key imaging feature during follow-up is the absence of contrast enhancement following contrast agent administration. Since the ablation zone is larger than the target tumor due to the peripheral safety margins, conventional dimension-based criteria, such as the Response Evaluation Criteria in Solid Tumors (RECIST), cannot be used to assess tumor destruction.⁴⁰ Recently, alternative criteria, in particular the modified RECIST (mRECIST) or the European Association for the Study of the Liver (EASL) criteria, have been described, focusing on viable tumor to assess HCC tumor response after intraarterial therapy.⁴¹ The results of these criteria are better than RECIST. Although correlation of these criteria with the clinical endpoint is good, they are not routinely used after ablation and a recent

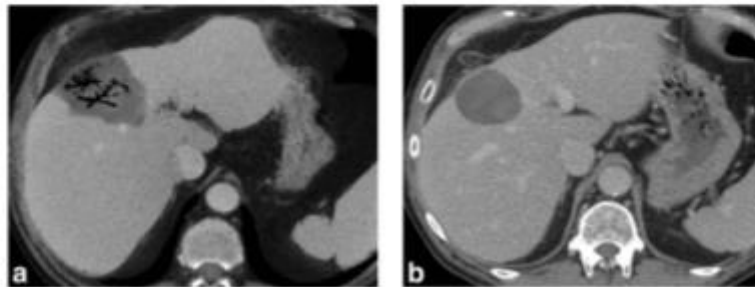


FIGURE 1: Common appearance of gas trapped in an ablation area during the 2 weeks following the procedure. A 58-year-old female with hepatitis B virus-related cirrhosis HCC had a contrast-enhanced CT 3 days after a microwave procedure for abdominal pain. Portal venous phase images with minimum intensity projection (a) showed gas in the ablation area with tubular shape. This feature is common after thermoablation, and should not be mistaken for a superinfection. (b) Contrast-enhanced CT performed at 1 month showed a complete disappearance of the portal venous gas on portal venous phase images.

consensus recommended using the following standardized terminology.

The term "technical success" corresponds to the destruction of the entire target tumor, ie, when the entire tumor is included in the ablation area, with no persistent contrast enhancement corresponding to remnant tumor tissue on immediate postprocedural images. When this feature is found in the first follow-up images between 1 and 3 months after the procedure, the term "technical efficacy" should be used, corresponding to "complete ablation."²²

When a persistent viable tumor component is identified up to 3 months after the procedure, the term "unsuccessful treatment" is used, corresponding to "incomplete ablation." This should be clearly differentiated from the identification of contrast enhancement at the periphery of the tumor more than 3 months after treatment, corresponding to "local tumor progression."²² It should also be differentiated from the development of new lesions corresponding to "tumor recurrence" and from possible complications.

Follow-up Imaging after Ablation: How and When?

Best Imaging Technique and Optimal Schedule

Thermal ablation is an antitumoral procedure. As in most cancers, imaging plays a central role during follow-up. The aims of imaging are 3-fold: 1, to assess the technical success of ablation, and identify immediate complications; 2, to accurately identify tumor progression and intrahepatic recurrence; and 3, to identify distant extrahepatic recurrence. Thus, radiologists should be aware of basic facts about HCC and ablation. First, local tumor progression is much less frequent than distant intrahepatic recurrence.¹² Also, the natural history of HCC shows that the tumor is confined to the liver for a long period, explaining why most recurrence is located in the liver. Moreover, most local tumor

progression and recurrence occurs between 18 and 24 months after the procedure. Finally, the most accurate imaging techniques for the detection and characterization of HCC are contrast-enhanced CT and MRI⁴² (see below). Contrast-enhanced ultrasound (CEUS) has also been shown to be effective⁴³ while positron emission tomography is of limited use.

Therefore, although no evidence-based consensus exists on the best imaging technique or optimal schedule, we believe that the optimal imaging workup should include both liver-directed imaging (especially MRI), and whole-body examinations every 3 to 6 months after the ablation procedure. Tumor markers, especially serum alpha-fetoprotein, are very useful when they are initially elevated before treatment and should be regularly performed. An imaging schedule proposal is summarized in Table 1.

Imaging Protocols

The main diagnostic criteria of HCC are based on the pattern of tumor enhancement.⁴² Thus, imaging protocols should include both nonenhanced and contrast-enhanced images acquired at different times following high-rate contrast agent administration, including arterial, portal venous, and delayed phase.

With MR, a volume of 0.1 mmol/kg of contrast medium is injected at 1–2 mL/sec. Most teams use multiple arterial phases that can be obtained in one or multiple breath-holds. The fixed delay technique has been progressively abandoned by most academic teams because of the potential transience of the enhancement peak, and bolus tracking or the use of a test bolus is recommended.⁴⁴ Portal venous phase is obtained around 60–80 seconds after contrast administration. Finally, the delayed phase is obtained at 3–5 minutes.

Hepatobiliary MR contrast agents were recently introduced and are changing the diagnostic paradigm of HCC. Two hepatobiliary MR contrast agents are currently

TABLE 2. Typical Appearance of a Complete Ablation Area According to the Imaging Modality

Delay after procedure	US	CEUS	CT*	MRI
First 24 hours	Heterogeneous (hyper/hypo echoic) with a hyperechoic peripheral rim	Unenhanced area with early peripheral rim enhancement	<i>IV</i> : Mostly hypoattenuating with heterogeneous contents hyperattenuated debris and gas bubbles. <i>IV+</i> : Unenhanced area with peripheral rim enhancement on arterial phase images	Not Performed
1 month	Less heterogeneous, hyperechoic	Unenhanced area with possible early peripheral rim enhancement	<i>IV</i> : Mostly hypoattenuating with heterogeneous contents hyperattenuated debris and no gas bubbles. <i>IV+</i> : Unenhanced area with peripheral rim enhancement on arterial phase images	<i>T1W IV</i> : target like aspect with hypointense linear center, surrounded by heterogeneous signal with possible tumor phantom, linear external hyperintense line. Outer signal hypointensity of the inflammatory rim. <i>T1W IV+</i> : Unenhanced area with peripheral rim enhancement on arterial phase images. <i>T2W</i> : central linear signal hyperintensity surrounded by isointense destructured parenchyma and hyperintense peripheral inflammatory rim. <i>Diffusion</i> : frequent foci of low ADC values within the ablation area.
3 months	Homogenous hyperechoic	Unenhanced area	<i>IV</i> : Hypoattenuating <i>IV+</i> : Well defined unenhanced area	<i>T1W IV</i> : hypointense content with linear external hyperintense line. <i>T1W IV+</i> : Unenhanced area. <i>T2W</i> : isointense area <i>Diffusion</i> : decrease of foci of low ADC values within the ablation area.
> 3 months	Homogenous hyperechoic	Unenhanced area	<i>IV</i> : Hypoattenuating <i>IV+</i> : well defined unenhanced area Volume of ablation area decreases, capsular retraction, small biliary duct dilatations, rarely calcifications	<i>T1W IV</i> : hypointense content with linear external hyperintense line. <i>T1W IV+</i> : Unenhanced area. <i>Diffusion</i> : decrease of foci of low ADC values within the ablation area. Volume of ablation area decreases, capsular retraction and small biliary duct dilatations.

*Contrast enhanced ultrasonography is only performed to confirm the technical success in the first 24 hours, imaging appearance is identical to CT. ADC: apparent diffusion coefficient; CBCT: cone beam computed tomography; CEUS: contrast enhanced ultrasonography; CT scan: computed tomography scan; *IV*: without contrast medium injection; *IV+*: with contrast medium injection; MRI: magnetic resonance imaging; *T1W*: T1-weighted images; *T2W*: T2-weighted images; US: ultrasonography.

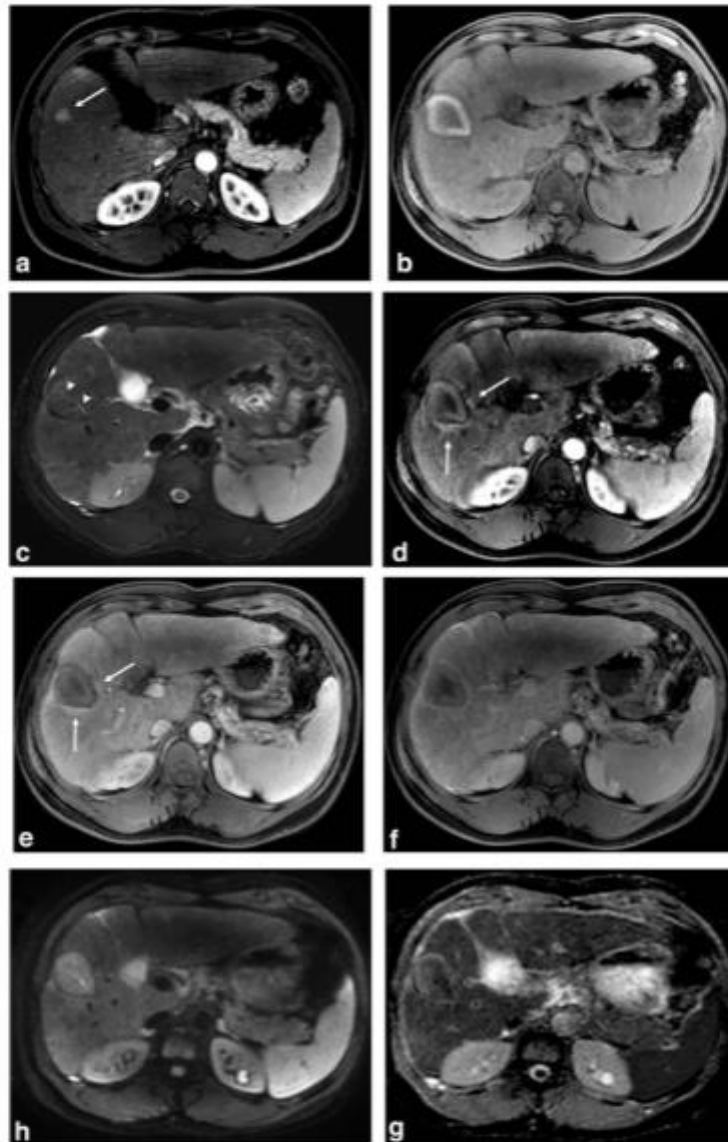


FIGURE 2: MRI showing imaging findings at baseline and at 1 month in a 52-year-old male with hepatitis B-related cirrhosis complicated with HCC. Baseline MR T_1 -weighted imaging after extracellular gadolinium chelates injection during the arterial phase (a) showed an hypervascular 14 mm tumor (arrow). One-month MRI after microwave ablation procedure shows findings suggestive of complete tumor ablation. On T_1 -weighted image, the ablation area has a target-like appearance (b). On fat-suppressed T_2 -weighted sequence, the ablation area is iso/hypointense compared to liver parenchyma except for a linear central charred tissue (arrowheads) and is surrounded by a peripheral hyperintense rim (c). On contrast-enhanced GE T_1 -weighted image using extracellular gadolinium chelates, the ablation area showed no enhancement on arterial (d), portal venous phase (e), and delayed phase images (f). A peripheral inflammatory rim is seen as a thin enhancing area during arterial and portal venous phase images (arrows) (d,e). On high b value diffusion-weighted (g) and ADC map (h) images the ablation zone shows heterogeneity and low ADC values due to the presence of necrotic hemorrhagic tissue.

available: gadobenate dimeglumine, or Gd-BOPTA (Multi-hance, Bracco Imaging, Princeton, NJ) and gadoxetate disodium, also called gadoxetic acid or Gd-EOB-DTPA (Primovist, Eovist, Bayer, Berlin, Germany). At present, gadoxetic acid is used most frequently. Gadobenate dimeglumine is administered at the same dose and the same rate of injection as extracellular agents. Gadoxetate disodium is injected at a dose of 0.025 mmol/kg with a similar or slower injection rate. Uptake of these contrast agents by functioning hepatocytes and excretion into the biliary system are explored by specific phases in addition to those described above. This "hepatobiliary phase" is acquired 1–3 hours after gadobenate dimeglumine administration and about 20 minutes after gadoxetate disodium administration. Some authors use a shorter delay for the latter (10 minutes), with comparable results in most patients.⁴⁵ It is important to note that gadoxetate disodium enters hepatocytes very rapidly. Thus, the 3–5-minute phase is actually a combination of the conventional delayed phase and the hepatobiliary phase and is called the transitional phase.⁴⁶ There are no existing data to support the use of hepatospecific MR contrast agents as first-line agents in the follow-up of HCC after tumor ablation.

Most HCC (80%) are hyperintense on high b value diffusion-weighted (DW) MR sequences.⁴⁷ Thus, the addition of DW sequences to MRI examinations increases the detection rate of HCC and helps characterize small lesions.^{48,49} Preclinical and clinical studies have shown that apparent diffusion coefficient (ADC) measurements could indicate the degree of tumor necrosis in HCCs treated with intraarterial locoregional therapy because the ADC values of necrotic tissue are higher than viable tissue.^{50–55} Nevertheless, coagulative necrosis following tumor ablation results in marked artifacts, limiting the use of DWI during follow-up.⁵⁶

With CT, a dose of 2 mL/kg of a high iodine concentration (≥ 350 mg/mL) contrast agent is usually used and injected at 3–5 mL/sec.⁵⁷ A fixed delay of around 30–35 seconds after contrast administration is traditionally used for arterial phase, and a single, late arterial phase acquisition is obtained. Portal venous and delayed phases are acquired with the same delay as MR. Recently, spectral CT has recently been shown to result in better tumor visualization and detection rate but further evaluation is needed in this clinical setting.^{58,59}

Common Patterns of the Area of Ablation: The Good

Heat induces cell death referred, to by pathologists as "coagulative necrosis." Several lesions have been described from the center to the periphery of the ablation zone: linear charring along the active part of the needle track,

surrounded by different volumes of coagulative necrosis with peripheral inflammatory congestion.

The inflammatory rim appears within minutes after tumor ablation and is gradually replaced by granulation tissue that absorbs necrosis from the periphery to the center from months to years after treatment.⁶⁰ Boiling of tissue fluid during ablation produces carbon dioxide bubbles that pass into the bloodstream. The gas remains partially trapped in the ablation zone but rarely persists for more than 15 days. Bubbles may be round or tubular and are scattered throughout the ablation zone (Fig. 1). The size of the ablation zone decreases over time with capsular retraction, and appears more homogeneous as hemorrhagic debris is absorbed. The involution process varies from one ablation to another and seems to occur more rapidly with MWA than RFA.⁶¹ Table 2 summarizes the common aspect of the ablation area with different imaging techniques.

Ultrasonography

Ultrasonography is a widely used guidance technique because it provides real-time visualization of the tumor and the needle or antenna. However, B-mode and Doppler imaging cannot assess the technical success or efficacy of tumor ablation. Indeed, during and immediately after the procedure, gas bubbles prevent any visualization of the ablation zone. After 10 to 15 minutes, most of the gas dissipates. Nevertheless, the ablation area appears heterogeneous (hyper/hypoechoic) and its borders cannot be distinguished from the adjacent liver parenchyma. Over time it gradually becomes then remains hyperechoic.⁶²

Certain teams use CEUS. Indeed, following contrast administration the ablation zone does not show any enhancement with clear-cut borders.⁶³ Within minutes after the ablation, the inflammatory rim appears as an enhanced peripheral rim during the arterial phase.⁶² CEUS can be performed immediately after the procedure or during follow-up, but in the latter case rim enhancement can make it more difficult to reliably detect tumor remnants.⁶⁴ The 3D evaluation of the ablation zone is difficult with 2D US, especially the first 24 hours after the procedure.⁶⁵ Thus, CEUS is rarely used alone during follow-up.

Computed Tomography (CT)

CT is the most extensively used follow-up technique after tumor ablation. Certain teams perform CT within the first 24 hours after the procedure to assess technical success. Otherwise, it is a follow-up technique with both liver-centered and whole-body imaging.

Immediately after the procedure, the ablation zone is mainly hypoattenuated on unenhanced phases but frequently heterogeneous due to coagulation necrosis, gas bubbles, and hemorrhagic debris.⁶⁶ There is usually an absence of enhancement after contrast administration. The intrahepatic

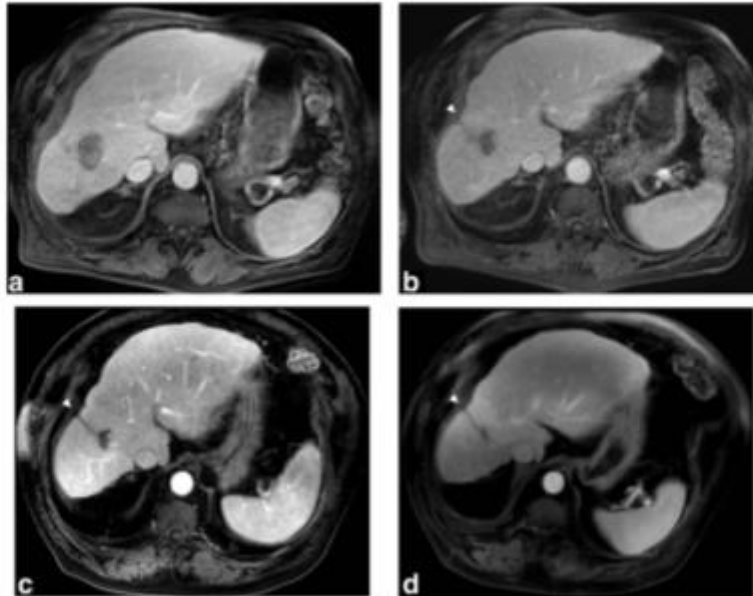


FIGURE 3: Progressive volume decrease of the ablation area over time in a 72-year-old male with alcoholic-related cirrhosis who underwent a microwave ablation of a 16 mm HCC. Contrast-enhanced GE T₁-weighted MRI performed 3 month (a), 1 year (b), 4 years (c), and 6 years (d) after the ablation showed a progressive volume decrease of the ablation area corresponding to resorption of the necrotic tissue from the outside, with capsular retraction (white arrowhead).

needle tracks are frequently seen as hypoattenuating lines connecting the capsule entry point to the ablation area.⁶⁶

At 1 month, gas bubbles may persist within the ablation area. A peripheral rim is generally seen as a thin area of contrast enhancement at the periphery of the ablation during arterial and portal venous phase images. This rim may persist for several weeks (30% at 2 months, and <10% at 4 months).⁶⁷ The thickness of peripheral rim enhancement is usually uniform and surrounds the ablated lesion, while residual HCC is seen as focal and irregular peripheral enhancement. Arteriovenous shunts and mild dilatation of peripheral small bile ducts can be observed around the zone.⁶⁸ The needle track is frequently still visible.

After 3 months and over time, the size of the ablation zone gradually decreases, with possible capsular retraction, while the needle track disappears. Therefore, if CT is used to assess technical success, it should be performed immediately after the procedure, to reliably assess ablation margins.²²

Cone Beam Computed Tomography (CBCT)

CBCT imaging is based on the rotational movement of a C-arm equipped with an X-ray source and flat panel detectors around a volume of interest. Acquired data are automatically reconstructed and can be analyzed on a

workstation, like multidetector computed tomography (MDCT) images. Images can be postprocessed using multiplanar reconstruction (MPR), maximum intensity projection (MIP), and 3D-volume rendering tools. CBCT improves the feasibility, effectiveness, and safety of image-guided oncological procedures of the liver.⁶⁹ It is used for guidance by a few teams during tumor ablation.^{70,71} More important, contrast-enhanced CBCT can be used to assess the technical success of tumor ablation, and is an interesting alternative to MDCT in combination with US, especially in centers without CT for interventional radiology.⁷² CBCT is performed at the end of the ablation procedure. The needles are pulled out to avoid metal artifacts. Images are obtained following intravenous contrast administration and include a CBCT acquisition during the portal venous or delayed phases, with delays similar to those of CT (60–120 sec). However, multiphase acquisitions are not routinely available for technical limitations of CBCT. The main advantage of this technique is the immediate evaluation of the efficacy of the procedure so that tumor ablation can be completed if necessary. Indeed, contrast-enhanced CBCT is not a follow-up technique. The features of the ablation zone are similar to those with CT. Fusion of CT and postprocedural CBCT images can help confirm the overlap of the tumor and the ablation zone.

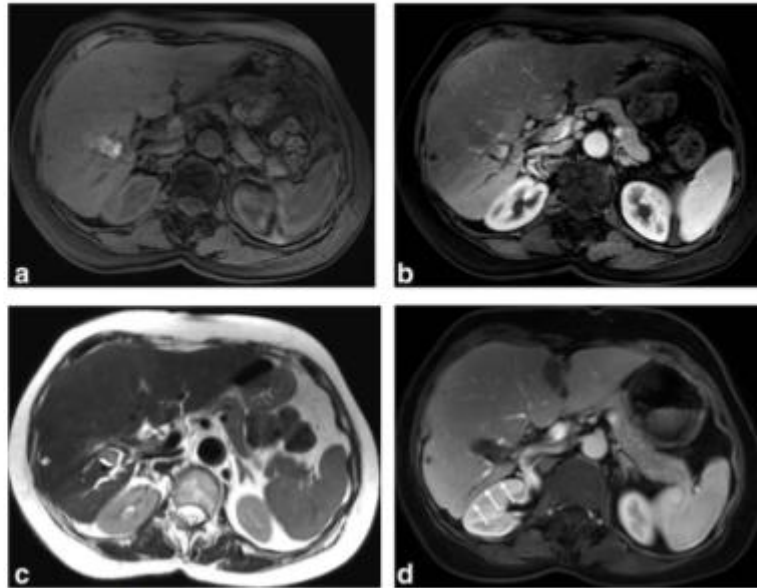


FIGURE 4: Peripheral small bile duct dilatations in a 73-year-old female with hepatitis C-related cirrhosis who underwent a RFA of a 12 mm HCC 6 months earlier. Systematic MRI showed a hyperintense ablation area on T_1 -weighted image (a) with no enhancement on arterial-phase image (b). Small bile duct dilatation upstream to the ablation area is highlighted on T_2 -weighted image (c). This finding is common, seen lately, and is due thermal injury during the procedure. A follow-up contrast-enhanced GE T_1 -weighted MRI during portal venous phase performed 2 years after the ablation showed a complete atrophy of the corresponding liver area (white arrows) (d).

MRI

MRI is rarely performed immediately after the procedure, or during the first 24 hours. At 1 month, the features of the ablation zone are variable on MR images (Fig. 2). On T_1 -weighted images it usually has a target-like appearance. Linear hypointensity in the center of the ablation zone (charred tissue) is surrounded by hyperintense (hemorrhagic necrosis), and outer signal hypointense areas (inflammation/granulation).^{60,73} Overall, a hyperintense signal is seen in 82% of ablated tumors.⁷⁴ Although some authors have suggested that unenhanced MRI could be sufficient, most teams use contrast-enhanced MRI following tumor ablation because it confirms ablation zone necrosis and improves visualization of lesions compared to nonenhanced T_2 -weighted images.⁷⁵

Coagulation necrosis appears iso- to hypointense on T_2 -weighted images and a hyperintense central signal is frequently seen corresponding to charred tissue. The peripheral inflammatory ring is hyperintense. DW images are difficult to interpret because of the presence of necrotic hemorrhagic tissue. Thus, areas of low ADC values are frequently observed within the ablation zone and should not be considered abnormal. However, hyperintense nodular areas on high b-value DW images with restricted ADC at the periphery of the ablation suggest incomplete ablation or a local tumor progression.

On contrast-enhanced T_1 -weighted images, ablated tumors do not show enhancement. Because most areas of ablation are somewhat hyperintense prior to contrast administration, subtracted images help show viable tumor, which appears hypervascular on arterial-phase images.⁷⁶ There are very few reports on the use of hepatospecific MR contrast agents. Hwang et al have reported that the diagnostic value of gadoxetic acid-enhanced MR images is better than MDCT to evaluate HCCs following treatment by image-guided tumor procedures, in a series including both ablation and chemoembolization.⁷⁷ Makino et al⁷⁸ confirmed the feasibility of pre- and postablation fusion of gadoxetic acid-enhanced MR images to assess the efficacy of ablation, but they did not show that it was better than MR using extracellular contrast agents. More recently, Koda et al suggested that performing ablation based on preprocedural contrast-enhanced gadoxetic acid MR images could be useful to grade ablation margins, and could allow earlier assessment of successful ablation in most HCCs.⁷⁹ Similar results were published by the same authors with ferucarbotran.⁸⁰

After 3 months, the size of the ablation zone gradually decreases, with possible capsular retraction (Fig. 3). Small bile duct dilatations are well depicted (Fig. 4).

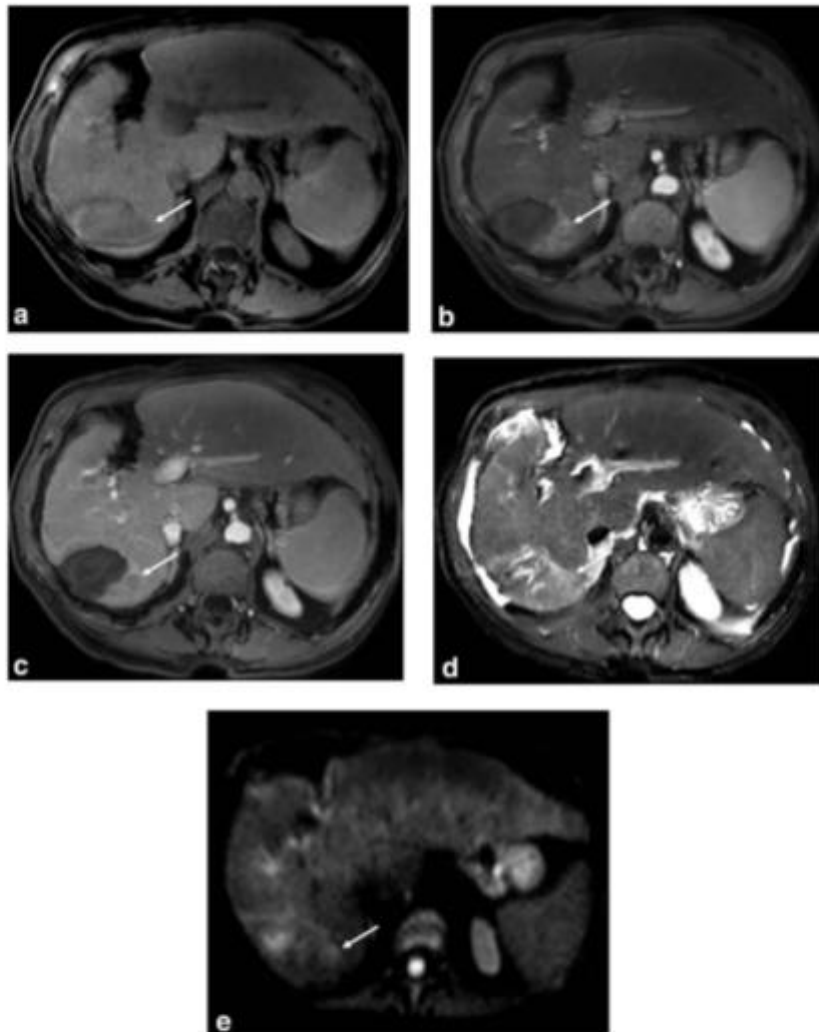


FIGURE 5: Typical local tumor progression in an 82-year-old female with alcoholic-related cirrhosis. The patient underwent previous microwave ablation for an HCC and a peripheral nodule was discovered at 9 months on MRI follow-up. Precontrast fat-saturated GE T_1 -weighted images show a peripheral hypointense lesion (arrow in a). On contrast-enhanced GE T_1 -weighted images using extracellular gadolinium chelates, the lesion showed an enhancement pattern typical of HCC, with hypervascularity at the arterial phase (arrow in b), and washout on the portal venous phase (arrow in c). The lesion showed mild/moderate signal intensity on fat-suppressed T_2 -weighted images (arrow in d), and marked hyperintensity on diffusion-weighted images (arrow in e), both features reinforcing the diagnosis of local tumor progression of HCC.

Incomplete Treatment, Progressive Disease, and Complications: The Bad

Uncontrolled and Progressive Disease

Incomplete ablation, tumor progression, and recurrence are five times more frequent following tumor ablation than

complications or severe adverse events (around 10% vs. 2%, respectively).¹²⁻¹⁵

As stated above, persistent residual tumors at 1 month and up to 3 months after the procedure correspond to incomplete ablation. Residual HCCs are defined by

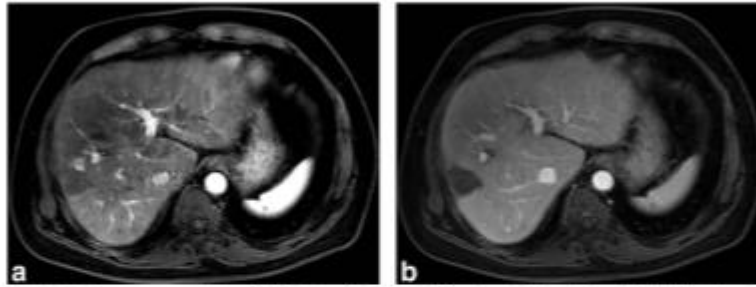


FIGURE 6: Atypical local tumor progression of HCC in a 69-year-old female with alcoholic-related cirrhosis who underwent a microwave ablation 18 months ago. MRI was performed in addition to contrast-enhanced CT because of suspected tumor progression and an increase of serum alpha-fetoprotein level. On contrast-enhanced GE T_1 -weighted images using extracellular gadolinium chelates, a peripheral hypervascular nodule was depicted (arrow in a) but no washout was visible on the portal venous (b) or delayed phase MR images (not shown). Such an enhancement pattern was not typical of HCC.

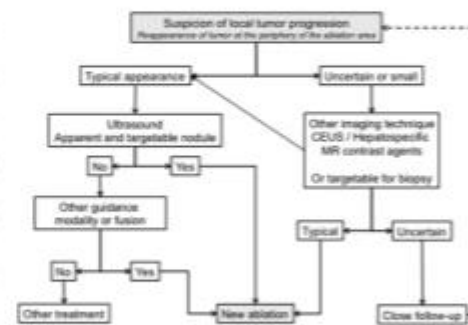
persistent peripheral enhancement of the ablation area on contrast-enhanced CT or MR images during arterial phase. However, because of the presence of a hyperemic rim whose thickness varies, detection of residual tumors can be difficult during the first weeks after ablation. In our and other team's experience MRI is helpful and should be systematically performed 1 to 3 months after the procedure.⁷⁷ Although evidence is limited, DW MR images and ADC maps combined with hepatospecific MR contrast agents can help differentiate inflammatory tissue (high ADC value and lack of hypointensity on hepatobiliary phase images) from tumor remnants (low ADC value and hypointensity on hepatobiliary phase images).^{81,82}

Incomplete ablation should be distinguished from tumor seeding along the needle track. Although it is a rare complication, tumor progression along the needle track has been described, with a prevalence of 0.2–0.3% in multicenter studies.^{14,37,83} Tumor seeding can be intra- or extrahepatic. The risk increases with the number of needle punctures and how aggressive the tumor is. Adequate heating of the ablation track reduces the risk of tumor seeding.

If initial imaging confirms the efficacy of treatment and complete ablation, new tumor growth on the periphery of the ablation zone after 3 months corresponds to local tumor progression,^{67,84} while tumor recurrence corresponds to the presence of distant new lesions. Both cases are classified as progressive disease and their imaging features are similar to those of untreated HCC.⁴² Local tumor progression can be difficult to identify because it can be small-sized and MRI is considered to be more sensitive than CT.^{42,85} The diagnosis is based on the presence of focal hypervascular areas on arterial-phase with washout on portal venous or delayed phases. Hyperintensity on T_2 -weighted images and hyperintensity on DW MR images are ancillary findings that increase the likelihood for HCC recurrence (Fig. 5). On hepatobiliary

phase MR images following hepatospecific MR contrast agents, local progression has the same behavior as in the untreated tumor, and is generally hypointense. As reported by Chopra et al, analysis of arterial-phase images is essential to determine tumor progression, unlike portal venous phase images on which progression may be indiscernible⁶⁷ (Fig. 6). Comparison with preablation images is mandatory. In case of doubt, regular follow-up helps to differentiate tumor progression from postablation changes. A diagnostic and therapeutic algorithm for local tumor progression is shown in Fig. 7.

Early recurrence (<2 years) is more likely due to intrahepatic metastases, while later recurrence is supposedly due to metachronous HCC lesions.⁸⁶ Factors associated with local disease progression are tumors larger 3 cm, pretreatment alpha-fetoprotein levels >50 IU/mL, and poorly differentiated tumors.⁸⁷ In addition, cases in which it is difficult to target the tumor are also associated with increased rates of tumor progression. Radiologists should be



CEUS = contrast enhanced ultrasound
FIGURE 7: Diagnostic and therapeutic algorithm for local tumor progression.

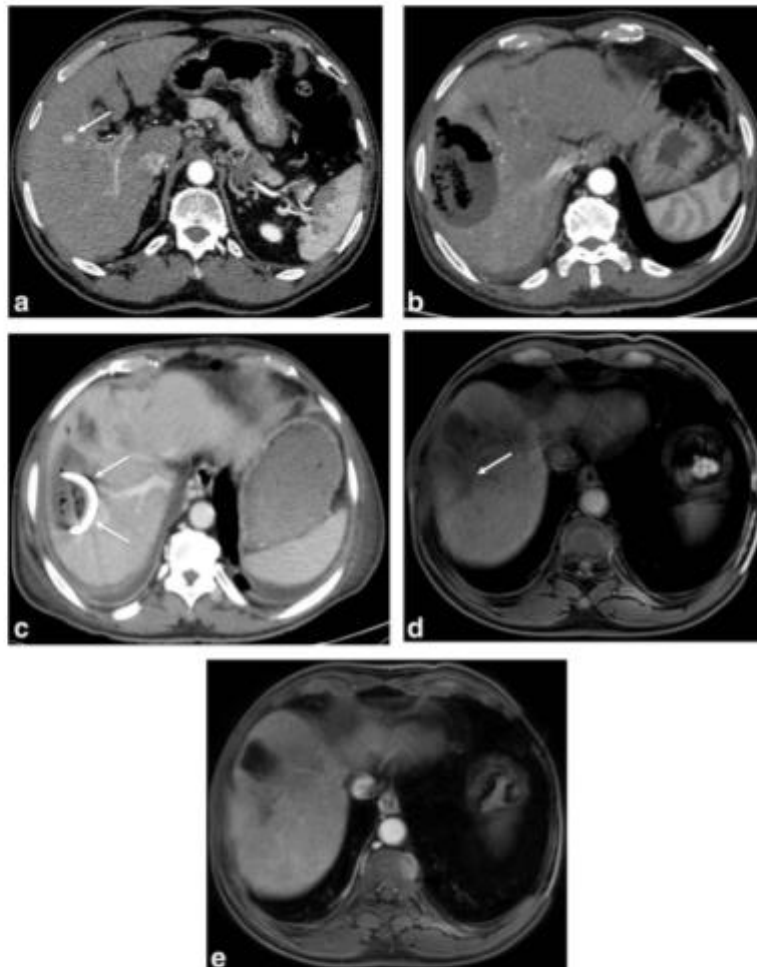


FIGURE 8: Superinfection of an ablation area after microwave ablation of a HCC in a 62-year-old male with HVC-related cirrhosis and diabetes. Contrast-enhanced CT performed 15 days before the procedure showed a right liver lobe 12mm HCC (a). A contrast-enhanced CT performed 25 days after the procedure for sepsis (b) showed gas bubble and air-fluid level. Diagnosis of superinfection was confirmed on liver biopsy, followed by a percutaneous drainage and antibiotics. Contrast-enhanced CT performed 5 days after the drainage showed a pigtail drain into the size decreased liver abscess (arrow in c). MRI follow-up at 2 years showed a hypointense area on precontrast fat-saturated GE T₁-weighted images corresponding the ablation area (arrow in d) after the percutaneous treatment. On arterial-phase contrast-enhanced GE T₁-weighted images using extracellular gadolinium chelates, there was no feature of local or distant progression (e).

aware of baseline tumor characteristics as well as the tumor ablation technique when performing follow-up imaging.

Complications

Severe adverse events and complications are rare after tumor ablation (2–3%).^{14,15,88} Radiologists should bear in mind that almost all complications occur within minutes to days following ablation. Complications and adverse events should

be described and reported according to the guidelines of the Society of Interventional Radiology.⁸⁹ This chapter focuses on severe complications.

ELECTRODE OR ANTENNA PLACEMENT-RELATED COMPLICATIONS. *Acute bleeding.* Minor self-limited intraperitoneal or intrahepatic bleeding is common during thermal ablation and usually has no clinical consequences.

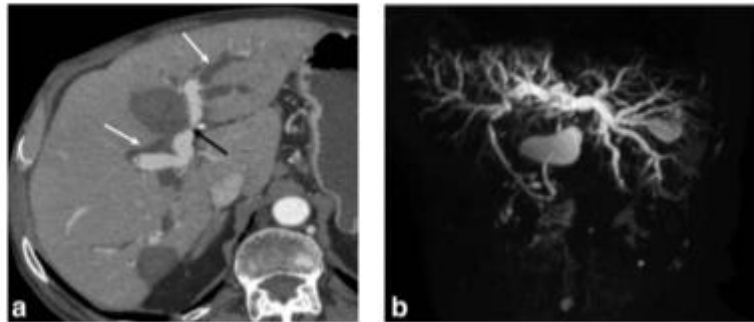


FIGURE 9: Bile duct strictures in a 45-year-old male with HVB-related fibrosis who underwent two RFAs of HCC. One ablation area was close to the hepatic hilum (black arrow) and the common bile duct. Contrast-enhanced CT performed at 2 months for jaundice (a) showed bilobar biliary dilatation (white arrows). Two-dimensional MR cholangiography (b) showed diffuse dilatation of intrahepatic bile ducts and a normal-sized common bile duct. These findings were consistent with thermal injury of the common bile duct adjacent to the ablation zone.

Even moderate bleeding is often self-limiting and can be managed conservatively.⁹⁰ Severe bleeding is very rare and when it occurs patients report severe pain. Contrast-enhanced CT should be performed in these cases and will show a spontaneously hyperattenuating hematoma, sometimes a hemoperitoneum, and active bleeding. Management should be multidisciplinary and mainly involves an endovascular procedure.

Pseudoaneurysm. Pseudoaneurysms are rare following thermal ablation. Two mechanisms have been reported: direct trauma to an artery during tumor targeting and thermal injury to the vascular wall during the procedure.⁹¹ Pseudoaneurysms should not be confused with residual viable tumor or local tumor progression. Enhancement parallel to the aorta suggests a diagnosis of a pseudoaneurysm. Prophylactic embolization should systematically be performed. Pseudoaneurysms must also be distinguished from arterioportal shunts, which are common following thermal ablation.

Hepatic infarction. Hepatic infarction is caused by simultaneous thermal injury to both the artery and portal branch resulting in local hepatic ischemia. The imaging features are similar to that of the ablation zone but larger, with wedge-shaped borders. They frequently contain gas. Hepatic infarction is more common following ablation of central liver tumors. The clinical consequences vary depending on the underlying liver and the volume of infarct. Although they are generally asymptomatic, they can cause severe pain, and even secondary superinfection, the latter indicating percutaneous drainage.⁹²

THERMAL INJURY TO NONTARGETED ORGANS. Thermal ablation can cause thermal injury to nontargeted tissue around the ablation zone, especially in subcapsular HCCs.

Most exposed organs are hollow (gallbladder, small bowel loops, right colon, duodenum, pericardium) and at risk of organ perforation due to transmural infarction. Injury to the diaphragm is also frequent. The risk of infarction depends on the organ.

Gallbladder. Thermal ablation of HCC adjacent to the gallbladder generally induces mild cholecystitis with no leukocytosis. It is usually limited and may be managed by conservative treatment. Imaging features include transient wall-thickening, and ultrasound may be useful.⁹³ Postablation gallbladder lesions develop approximately 7 days after the procedure^{94,95} and suggest that perforation may be sequelae from the acute healing process following thermal injury to the gallbladder. This highlights the importance of clinical

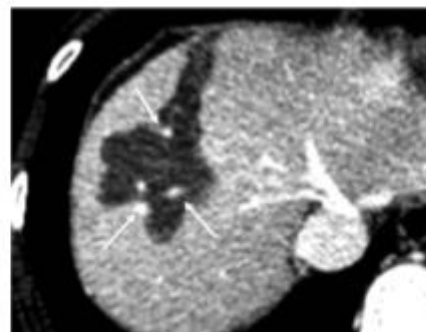


FIGURE 10: Influence of the heat-sink effect on the shape of the ablation area in a 57-year-old male with HCV-related cirrhosis who underwent a RFA of a 15 mm HCC. On contrast-enhanced CT performed 4 weeks after the tumor ablation, the ablation area was not round or oval, as expected, due to the absorption of heat by large vessels in the vicinity of the tumor (arrows). This is known as the "heat-sink effect."

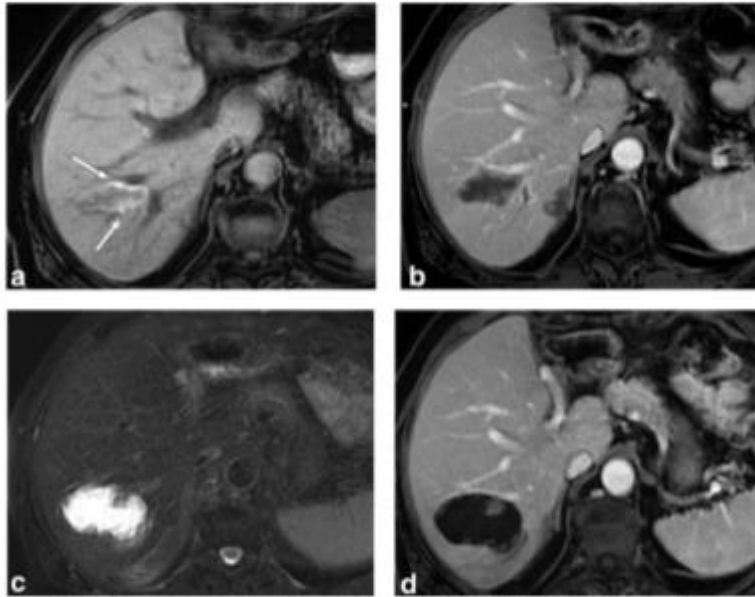


FIGURE 11: Delayed biloma formation in a 59-year-old male with HCV-related cirrhosis with HCC treated by RFA. MRI was performed 3 months after tumor ablation. Axial GE T_1 -weighted images (a) showed a heterogeneous ablation area with marked signal hyperintensity due to the presence of coagulative necrosis and hemorrhagic products (arrow). On contrast-enhanced GE T_1 -weighted images using extracellular gadolinium chelates (b) the ablation area showed no contrast uptake. MRI performed 9 months after the ablation showed a significant enlargement of ablation area, with marked signal hyperintensity on fat-suppressed T_2 -weighted images (c) consistent with the presence of fluid. On contrast-enhanced GE T_1 -weighted images during portal venous phase (d), the ablation area showed no enhancement. The patient was asymptomatic. The diagnosis of biloma was suspected. Percutaneous fine-needle aspiration was performed and confirmed the diagnosis.

and imaging follow-up. Gallbladder perforation must be managed by percutaneous drainage or cholecystectomy.

Small bowel loops, stomach, and colon. The colon has a higher risk of thermal damage than the small bowel or the stomach, probably because it is less mobile, with a thinner wall.⁹⁶ Numerous technical strategies have been developed to obtain successful ablation adjacent to bowel loops including artificial ascites, CO_2 pneumoperitoneum, or balloon interposition. All of these techniques are associated with a very low rate of bowel injury (0–0.3%).^{14,97} CT should be performed if this complication is suspected. On imaging, injured organ walls show decreased/absent contrast enhancement, and frequent thickening. Extraluminal gas suggests perforation. Collections or abscesses may develop, and require antibiotic treatment and percutaneous drainage. Colectomy might be necessary in rare cases.

Diaphragm. The prevalence of nontargeted thermal injury to the diaphragm is ~17% when an adjacent tumor is targeted.⁹⁸ Pain usually resolves progressively. Imaging features include small to moderate pleural effusions. Certain studies

have also reported rare delayed diaphragm herniation whose prevalence is unknown. These may require reconstructive surgery, when symptomatic.

Pleural cavity, lung, and heart. Pneumothorax has been reported following thermal ablation, especially in tumors in the dome of the liver. It is usually small and self-limiting.^{37,99} Certain interventional radiologists induce iatrogenic pneumothorax to prevent heat injury in the lung. A persistent gas bubble in the pleural space is not uncommon and should not be considered a sign of organ perforation or superinfection.

Cases of pericardial fistula or hemopericardium have been reported in the literature.^{100,101} Some are well tolerated while others lead to cardiac tamponade and death. Location of the tumor adjacent to the pericardium and the use of retractable electrodes may increase the risk of these rare complications.

DELAYED COMPLICATIONS. Ablation zone superinfection. Secondary infection is one of the most common complications, with a reported incidence of between

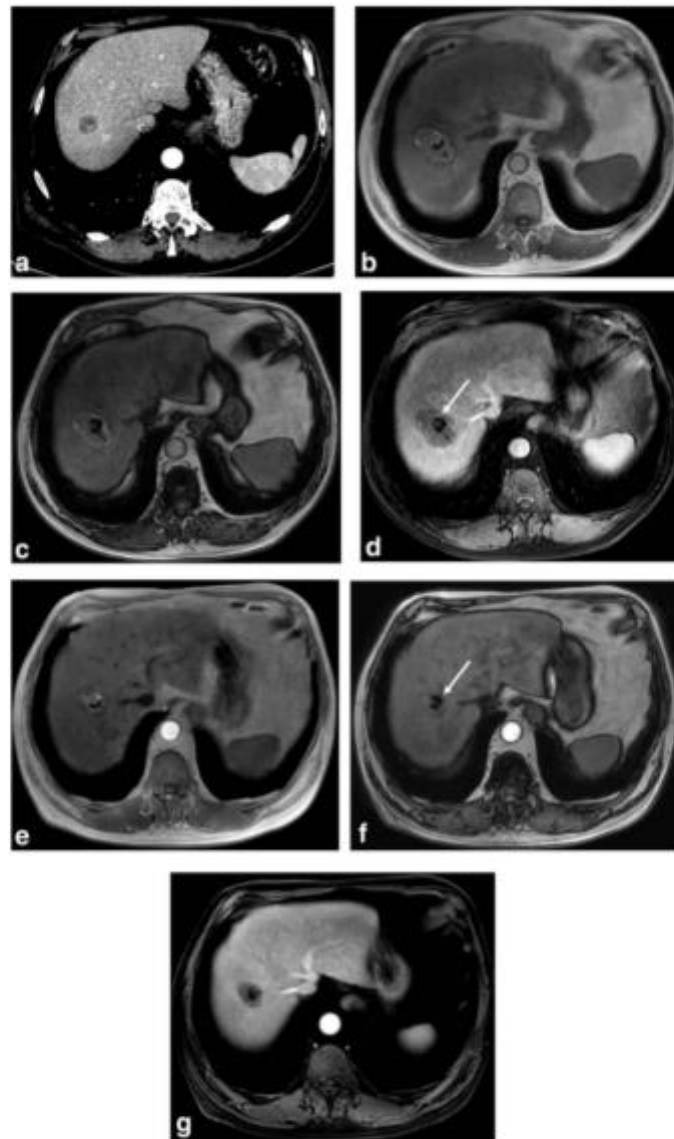


FIGURE 12: Evolution of a fat-containing HCC after microwave ablation in a 70-year-old male with alcoholic-related cirrhosis. (a) Axial contrast-enhanced CT during late arterial phase, performed the day before ablation, showed a hypodense nodule proved to be a fatty HCC at biopsy. (b) In- and (c) opposed-phase GE T_1 -weighted MR images obtained 3 months after microwave ablation of the same lesion as in (a). The central area of signal dropout (arrow in c) corresponds to the persistent fat content inside the ablation area. On contrast-enhanced GE T_1 -weighted images using extracellular gadolinium chelates during portal venous phase (d), the ablation area showed no enhancement suggesting complete ablation. (e) In- and (f) opposed-phase GE T_1 -weighted and (g) contrast-enhanced GE T_1 -weighted images using extracellular gadolinium chelate obtained 3 years after the treatment showed a significant decrease in size of the ablation zone due to progressive resorption of necrotic debris. Note the relative stability of fat in the ablation area confirming the absence of local progression (arrow in f). Local tumor progression should only be suspected when the amount of fat increases during follow-up.

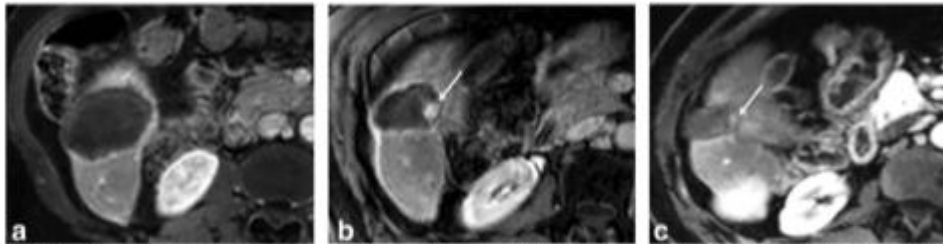


FIGURE 13: Pseudo-local tumor progression in a 72-year-old male with HCC developed on HCV-related cirrhosis and treated with microwave ablation. MRI performed 1 month after the ablation showed an avascular ablation area on contrast-enhanced GE T_1 -weighted images, (a) corresponding to a technical efficacy. MRI performed 6 months after the ablation showed an enhancing nodule at the periphery of the ablation area on contrast-enhanced GE T_1 -weighted images (arrow in b) suggestive of local tumor progression. The patient underwent percutaneous biopsy of the nodule, and pathological examination revealed a granuloma with no malignant cells. The patient was followed-up and MRI performed 15 months after the ablation (c) showed an almost complete disappearance of the benign nodule (arrow).

0.3 and 1.7%.^{14,37,102} The risk factors are biliary bacterial colonization (following bilio-enteric anastomosis, biliary surgery, an endoscopic procedure, or papillotomy), diabetes, and immunodeficiency. Symptoms are rare until 15 days after the procedure and are related to the septic syndrome. These symptoms should not be confused with transient postablation fever due to a postablation syndrome.

In the case of superinfection the ablation zone may appear enlarged, or a peripheral "capsule" may develop with persistent perfusion disorders (Fig. 8). Increased volume or the development of gas bubbles after 3 weeks suggests superinfection, mainly due to anaerobic bacteria. Treatment should associate antibiotic therapy and percutaneous drainage when possible.

Prolonged peri-procedural antibiotic prophylaxis resulted in a significant decrease in superinfection in high-risk populations.¹⁰³ However, the molecule, dose, and duration are still a subject of debate.¹⁰⁴

Large biliary duct strictures. It is suggested that portal vein protects the large bile ducts close to the hepatic hilum

because of the heat-sink effect.¹⁰⁵ Nevertheless, thermal injury to the large bile duct occurs with a reported incidence of between 0.1 and 0.3%.¹⁰⁶ Ohnishi et al reported a higher rate of large bile duct injury (up to 46%) when the tumor was located within 5 mm from the central bile ducts on CT.¹⁰⁷ Some teams prevent this complication by infusing chilled intraductal saline solution through an endoscopic nasobiliary drainage tube.^{107,108}

Central strictures may result in serious complications, such as extensive liver atrophy with possible significant consequences (especially in cirrhotic patients with impaired liver function) cholestasis and biliary infection. These symptomatic strictures require endoscopic or percutaneous biliary drainage.¹⁰⁶

This complication does not usually occur immediately but weeks or months after the procedure.⁶⁸ Thus, special attention should be paid during follow-up of perihilar tumors. On imaging, thermally induced biliary complications are seen as short marked strictures within or in close contact with the ablation zone with upstream dilatation. CT is often the first imaging modality and should be completed

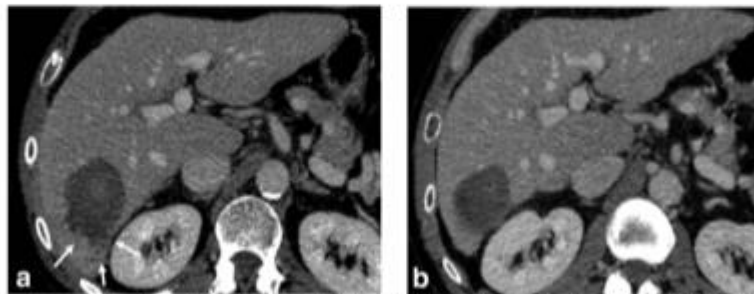


FIGURE 14: Transient peripheral pseudonodules after RFA of an HCC in an 83-year-old male with HCV-related cirrhosis. Contrast-enhanced CT performed 5 days after tumor ablation for pain (a) showed small poorly enhanced nodules surrounding the ablation area (arrows). CT performed 3 months after the ablation showed complete disappearance of the nodules (b), confirming their transient nature.

by MR cholangiography when biliary obstruction is present or suspected (Fig. 9).

Atypical and Rare Features: The Ugly

Several atypical or rare features may be seen in the ablation area and the surrounding liver tissue. Some correspond to rare and benign presentations, while others correspond to minor complications with no clinical consequences that are generally discovered by chance on follow-up imaging.

SHAPE AND BORDERS. The ablation zone is usually round or oval, but may be irregular. The shape depends on the local distribution of heat during the procedure. Two main factors influence the shape:

- 1) The ablation technique. The heat produced by a microwave antenna retrodiffuses along the metallic shaft, leading to a spindle-shaped appearance to the ablation zone. Multipolar or multineedle ablation zones are also usually irregular.¹⁰⁹ The parameters of the power generator also influence the shape of the ablation zone: the higher the power, the longer the zone, and the longer the procedure, the wider the zone.
- 2) The location of the tumor. The ablation zones of subcapsular tumors are frequently triangular. The proximity of vessels also results in irregular shapes, due to heat absorption (Fig. 10). This results in a local decrease in temperature preventing necrosis in certain areas.

ATYPICAL CONTENTS. Fluid content. As mentioned above, benign postablation biliary strictures are common due to thermal or mechanical injury to bile ducts close to the target tumor. Bile leaks may also occur, forming bilomas. The ablation zone appears enlarged with high-intensity signals on T_2 -weighted images containing hypointense debris floating in the fluid (Fig. 12). Bilomas have been reported in up to 3% of procedures.¹¹⁰ Most of them are asymptomatic, and less than 1% require specific treatment. Most bilomas appear within 2 months after ablation but a few may be found more than 6 months later (Fig. 11).

Fat content. The presence of fat in the ablation zone may be explained by three different mechanisms:

- 1) Ablation of a fat-containing tumor (such as fatty HCC). Preexisting fat is not macroscopically altered by tumor ablation. Thus, fat is seen in the ablated area on postprocedural imaging and may persist over time (Fig. 12).¹¹¹ Local progression should only be suspected when the amount of fat increases during follow-up.¹¹¹
- 2) Necrosis of steatotic liver tissue around the ablated tumor.⁶⁰ When patients have marked steatosis, large amounts of fat can accumulate in the ablation zone as peripheral granulation tissue absorbs necrotic debris.

Imaging follow-up (at 1 month and after) usually shows fatty accumulation in the periphery of the ablation zone.

3) Inclusion of perihepatic fat in the ablation zone. Perihepatic fat may gradually be incorporated into the ablation zone, especially in subcapsular tumors in the right posterior liver. Follow-up imaging shows this progressive incorporation of fat. This phenomenon is more common in the kidneys and is called a "halo sign" or "signet ring appearance." This scarring process is extremely rare in the liver,¹¹² and is observed several months to years after the procedure.

Hyperattenuating content on CT. Although uncommon, areas of benign calcification may appear in the ablation zone, usually years following the procedure.⁶⁰ Most commonly, the presence of hyperattenuation on CT is seen in patients previously treated by iodized oil chemoembolization. Combined treatments may also be indicated in HCC ranging between 3–5 cm.¹¹³ Iodized oil deposits are only slightly altered by ablation but tend to disperse into the ablation area. Cases of peritoneal spread of iodized oil due to capsular leaks have been also described following treatment of subcapsular tumors.⁶⁰

Tissue content. Inflammatory nodules may develop months to years after the procedure on the periphery of the ablation zone, corresponding to nonspecific granulomas (Fig. 13). They may be very difficult to differentiate from local tumor progression and require percutaneous biopsy for the diagnosis.

AROUND THE ABLATION AREA. Peripheral transient necrosis. Transient nonenhanced pseudonodules have been described around the ablation zone. These nodules are found in the early postablation period (<1 month) and spontaneously regress on later exams (Fig. 14). An ischemic mechanism has been hypothesized by Kim et al,⁶⁰ similar to that observed in regenerative nodules that develop on cirrhosis after severe hypotension.¹¹⁴

Peliosis hepatis-like lesions. Peliosis hepatis-like lesions correspond to focal areas of vascular cystic distension and are very uncommon after tumor ablation. They are seen as focal contrast enhancement on arterial phase images, which progressively enlarges on portal venous and delayed phase images.⁶⁰ A biopsy should be performed if local tumor progression cannot be excluded.

Portal or hepatic vein thrombosis. Thermal ablation may induce portal or hepatic vein injuries including stenosis and thrombosis. They are usually segmental, with no clinical consequences. However, extensive venous thrombosis requires anticoagulation therapy particularly in patients with impaired liver function. Thrombosis of the portal vein is

more common in patients with cirrhosis with reduced portal venous flow. Flow velocity in the inferior vena cava and hepatic veins is usually sufficient to prevent thrombosis.^{15,115}

Benign extrahepatic gas. As mentioned above, extrahepatic gas suggests perforation of hollow organs. However, before a high-risk procedure, radiologists may protect organs from thermal injuries by "hydro or CO₂ dissection," instilling 5% serum glucose or CO₂ between the liver capsule and the organ. Thus, early imaging may show gas bubbles that rapidly regress.

In conclusion, imaging plays a key role in the guidance, monitoring, and follow-up after tumor ablation in patients with HCC. Follow-up imaging should include both regular liver-directed and whole-body imaging to assess the technical success immediately after the procedure, and the technical efficacy 1 to 3 months later. Contrast-enhanced CT and MRI are the best imaging modalities for this to confirm an absence of enhancement in the ablation zones and the safety margins. Over time, these techniques are also useful to visualize local tumor progression, or intra- and extrahepatic recurrence. Radiologists should be aware of the many different features of the ablation zone depending on both tumoral and technical factors. They should also be able to recognize atypical yet benign features from rare complications that require specific management.

References

1. Torre LA, Bray F, Siegel RL, Ferlay J, Lortet-Toulet J, Jemal A. Global cancer statistics, 2012. *CA Cancer J Clin* 2015;65:87-108.
2. Santoriu K, Santoriu B, Alibou C, Gowender PS, Madiba TE. Global and country underestimation of hepatocellular carcinoma (HCC) in 2012 and its implications. *Cancer Epidemiol* 2015;39:284-290.
3. Okuda K, Obeta H, Nakajima Y, Ohtsuki T, Okazaki N, Ohishi K. Prognosis of primary hepatocellular carcinoma. *Hepatology* 1984;4(1 Suppl):35-65.
4. A new prognostic system for hepatocellular carcinoma: a retrospective study of 435 patients: the Cancer of the Liver Italian Program (CLIP) investigators. *Hepatology* 1998;28:751-755.
5. Leung TW, Tang AMY, Zee B, et al. Construction of the Chinese University Prognostic Index for hepatocellular carcinoma and comparison with the TNM staging system, the Okuda staging system, and the Cancer of the Liver Italian Program staging system: a study based on 928 patients. *Cancer* 2002;94:1760-1769.
6. Kudo M, Chung H, Osaki Y. Prognostic staging system for hepatocellular carcinoma (CLIP score): its value and limitations, and a proposal for a new staging system, the Japan Integrated Staging Score (JIS score). *J Gastroenterol* 2003;38:207-215.
7. Sobin LH, Compton CC. TNM seventh edition: what's new, what's changed: communication from the International Union Against Cancer and the American Joint Committee on Cancer. *Cancer* 2010;116:5336-5339.
8. Hsu C-Y, Huang Y-H, Hsia C-Y, et al. A new prognostic model for hepatocellular carcinoma based on total tumor volume: the Taipei Integrated Scoring System. *J Hepatol* 2010;53:108-117.
9. Yau T, Tang VYF, Yao T-J, Fan S-T, Lo C-M, Poon RTP. Development of Hong Kong Liver Cancer staging system with treatment stratification for patients with hepatocellular carcinoma. *Gastroenterology* 2014;146:1691-1700.e3.
10. Kinoshita A, Onoda H, Fushiya N, Koike K, Nishino H, Tajiri H. Staging systems for hepatocellular carcinoma: Current status and future perspectives. *World J Hepatol* 2013;7:406-424.
11. Fomar A, Reig ME, Llope CR de, Bruix J. Current strategy for staging and treatment: The BCLC Update and Future Prospects. *Semin Liver Dis* 2010;30:061-074.
12. Shina S, Tateishi R, Arano T, et al. Radiofrequency ablation for hepatocellular carcinoma: 10-year outcome and prognostic factors. *Am J Gastroenterol* 2012;107:569-577, quiz 578.
13. Lee DH, Lee JM, Lee JY, et al. Radiofrequency ablation of hepatocellular carcinoma as first-line treatment: long-term results and prognostic factors in 162 patients with cirrhosis. *Radiology* 2014;270:900-909.
14. Livraghi T, Solbiati L, Meloni MF, Gazelle GS, Halpern EF, Goldberg SN. Treatment of focal liver tumors with percutaneous radiofrequency ablation: complications encountered in a multicenter study. *Radiology* 2003;226:441-451.
15. Livraghi T, Meloni F, Solbiati L, Zanusi G. Collaborative Italian Group using AMCA system: Complications of microwave ablation for liver tumors: results of a multicenter study. *Cardiovasc Intervent Radiol* 2012;35:868-874.
16. Majno PE, Mertha G, Mazzafaro V. Partial hepatectomy versus radiofrequency ablation for hepatocellular carcinoma: Confirming the trial that will never be, and some comments on the indications for liver resection. *Hepatology* 2010;51:1116-1118.
17. Cho YK, Kim JK, Kim WT, Chung JW. Hepatic resection versus radiofrequency ablation for very early stage hepatocellular carcinoma: A Markov model analysis. *Hepatology* 2010;51:1284-1290.
18. Cucchetti A, Pacaglia F, Ceccon M, et al. Cost-effectiveness of hepatic resection versus percutaneous radiofrequency ablation for early hepatocellular carcinoma. *J Hepatol* 2013;59:300-307.
19. Takuma Y, Takabatake H, Morimoto Y, et al. Comparison of combined transcatheter arterial chemoembolization and radiofrequency ablation with surgical resection by using propensity score matching in patients with hepatocellular carcinoma within Milan criteria. *Radiology* 2013;269:927-937.
20. Peng Z-W, Zhang Y-J, Chen M-S, et al. Radiofrequency ablation with or without transcatheter arterial chemoembolization in the treatment of hepatocellular carcinoma: a prospective randomized trial. *J Clin Oncol* 2013;31:426-432.
21. Yim SY, Seo YS, Jung CH, et al. The management and prognosis of patients with hepatocellular carcinoma: what has changed in 20 years? *Liver Int* 2016;36:445-453.
22. Ahmad M, Solbiati L, Brace CL, et al. Image-guided tumor ablation: standardization of terminology and reporting criteria—a 10-year update. *Radiology* 2014;273:241.
23. Goldberg SN, Gazelle GS, Dawson SL, Ritzman WJ, Mueller PR, Rosenthal DI. Tissue ablation with radiofrequency: effect of probe size, gauge, duration, and temperature on lesion volume. *Acad Radiol* 1995;2:399-404.
24. Goldberg SN, Gazelle GS, Compton CC, Mueller PR, Tanabe KK. Treatment of intrahepatic malignancy with radiofrequency ablation: radiologic-pathologic correlation. *Cancer* 2000;88:2452-2463.
25. Rhim H, Goldberg SN, Dodd GD, et al. Essential techniques for successful radio-frequency thermal ablation of malignant hepatic tumors. *Radiographics* 2001;21(Suppl 1):S17-S33.
26. Simon CJ, Dupuy DE, Mayo-Smith WW. Microwave ablation: principles and applications. *Radiographics* 2005;25(Suppl 1):569-583.
27. Lubner MG, Brace CL, Zemlewick TJ, Hinshaw JL, Lee FT. Microwave ablation of hepatic malignancy. *Semin Interv Radiol* 2013;30:56-66.
28. Yu NC, Raman SS, Kim YJ, Lassman C, Chang X, Lu DSK. Microwave liver ablation: influence of hepatic vein size on heat-sink effect in a porcine model. *J Vasc Interv Radiol* 2008;19:1087-1092.

29. Huang S, Yu J, Liang P, et al. Percutaneous microwave ablation for hepatocellular carcinoma adjacent to large vessels: A long-term follow-up. *Eur J Radiol* 2014;83:552-558.
30. Vogl TJ, Farshid P, Naguib NNN, et al. Ablation therapy of hepatocellular carcinoma: a comparative study between radiofrequency and microwave ablation. *Abdom Imaging* 2015;40:1829-1837.
31. Ding J, Jing X, Liu J, et al. Comparison of two different thermal techniques for the treatment of hepatocellular carcinoma. *Eur J Radiol* 2013;82:1379-1384.
32. Groeschl RT, Pilgrim CHC, Hanna EM, et al. Microwave ablation for hepatic malignancies: a multi-institutional analysis. *Ann Surg* 2014; 259:1195-1200.
33. Gervais DA, Goldberg SN, Brown DB, Soulen MC, Milward SF, Rajan DK. Society of Interventional Radiology Position Statement on percutaneous radiofrequency ablation for the treatment of liver tumors. *J Vasc Interv Radiol* 2009;20:5342-5347.
34. Liu C-H, Arellano RS, Uppot RN, Samir AE, Gervais DA, Mueller PR. Radiofrequency ablation of hepatic tumours: effect of post-ablation margin on local tumour progression. *Eur Radiol* 2010;20:877-885.
35. Tang W, Liu K-W, Lin C-C, et al. Insufficient ablative margin determined by early computed tomography may predict the recurrence of hepatocellular carcinoma after radiofrequency ablation. *Liver Cancer* 2015;4:26-38.
36. Shi M, Zhang C-Q, Zhang Y-Q, Liang X-M, Li J-Q. Micrometastases of solitary hepatocellular carcinoma and appropriate resection margin. *World J Surg* 2004;28:376-381.
37. Rhim H, Yoon K-H, Lee JM, et al. Major complications after radiofrequency thermal ablation of hepatic tumors: spectrum of imaging findings. *Radiogr Rev Publ Radiol Soc N Am Inc* 2003;23:123-134-136.
38. Mizukoshi E, Yamashita T, Arai K, et al. Enhancement of tumor-associated antigen-specific T cell responses by radiofrequency ablation of hepatocellular carcinoma. *Hepatology* 2013;57:1448-1457.
39. Rozenblum N, Zeira E, Bulvik B, et al. Radiofrequency ablation: inflammatory changes in the periblastic zone can induce global organ effects, including liver regeneration. *Radiology* 2015;276:416-425.
40. Fomer A, Ayuso C, Varela M, et al. Evaluation of tumor response after locoregional therapies in hepatocellular carcinoma. *Cancer* 2009;115:616-623.
41. Bruix J, Sherman M, Llovet JM, et al. Clinical management of hepatocellular carcinoma. Conclusions of the Barcelona-2000 EASL conference. European Association for the Study of the Liver. *J Hepatol* 2001;35:421-430.
42. Ronot M, Vilgrain V. Hepatocellular carcinoma: Diagnostic criteria by imaging techniques. *Best Pract Res Clin Gastroenterol* 2014;28:795-812.
43. Zheng S-G, Xu H-X, Liu L-N. Management of hepatocellular carcinoma: The role of contrast-enhanced ultrasound. *World J Radiol* 2014; 6:7-14.
44. Earls JP, Rofsky NM, DeCorato DR, Krinsky GA, Weinreb JC. Hepatic arterial-phase dynamic gadolinium-enhanced MR imaging: optimization with a test examination and a power injector. *Radiology* 1997; 202:268-273.
45. Bashir MR, Breault SR, Braun R, Do RK, Nelson RC, Reeder SB. Optimal timing and diagnostic adequacy of hepatocyte phase imaging with gadovetate-enhanced liver MR. *Acad Radiol* 2014;21:726-732.
46. Nakamura Y, Toyota N, Date S, et al. Clinical significance of the transitional phase at gadovetate disodium-enhanced hepatic MRI for the diagnosis of hepatocellular carcinoma: preliminary results. *J Comput Assist Tomogr* 2011;35:723-727.
47. Wu L-M, Xu J-R, Lu Q, Hua J, Chen J, Hu J. A pooled analysis of diffusion-weighted imaging in the diagnosis of hepatocellular carcinoma in chronic liver diseases. *J Gastroenterol Hepatol* 2013;28: 227-234.
48. Vandaceveyo V, De Kayzer F, Verslype C, et al. Diffusion-weighted MRI provides additional value to conventional dynamic contrast-enhanced MRI for detection of hepatocellular carcinoma. *Eur Radiol* 2009;19:2456-2466.
49. Plans G, Trinquart L, Meskini N, Barrau V, Beers B Van, Vilgrain V. New MR imaging criteria with a diffusion-weighted sequence for the diagnosis of hepatocellular carcinoma in chronic liver diseases. *J Hepatol* 2011;55:126-132.
50. Mannelli L, Kim S, Hajdu CH, Bebb JS, Clark TW, Taouli B. Assessment of tumor necrosis of hepatocellular carcinoma after chemoembolization: diffusion-weighted and contrast-enhanced MRI with histopathologic correlation of the explanted liver. *AJR Am J Roentgenol* 2009;193:1044-1052.
51. Namimoto T, Yamashita Y, Sumi S, Tang Y, Takahashi M. Focal liver masses: characterization with diffusion-weighted echo-planar MR imaging. *Radiology* 1997;204:739-744.
52. Bonekamp S, Li Z, Geschwind J-FH, et al. Unresectable hepatocellular carcinoma: MR imaging after intraarterial therapy. Part I. Identification and validation of volumetric functional response criteria. *Radiology* 2013;268:420-430.
53. Bonekamp S, Jolepalem P, Lazo M, Gulsun MA, Kraly AP, Kamel IR. Hepatocellular carcinoma: response to TACE assessed with semi-automated volumetric and functional analysis of diffusion-weighted and contrast-enhanced MR imaging data. *Radiology* 2011;260:752-761.
54. Bonekamp S, Halappa VG, Geschwind J-FH, et al. Unresectable hepatocellular carcinoma: MR imaging after intraarterial therapy. Part II. Response stratification using volumetric functional criteria after intraarterial therapy. *Radiology* 2013;268:431-439.
55. Yuan Z, Zhang J, Yang H, Ye X-D, Xu L-C, Li W-T. Diffusion-weighted mr imaging of hepatocellular carcinoma: current value in clinical evaluation of tumor response to locoregional treatment. *J Vasc Interv Radiol JVIR* 2016;27:20-30.
56. Fiee BZ, Wong A, Liu Y, et al. Magnetic resonance imaging assessment of effective ablated volume following high intensity focused ultrasound. *PLoS One* 2015;10.
57. Marchianò A, Spreafico C, Lanocita R, et al. Does iodine concentration affect the diagnostic efficacy of biphasic spiral CT in patients with hepatocellular carcinoma? *Abdom Imaging* 2005;30: 274-280.
58. Shuman WP, Green DE, Busey JM, et al. Dual-energy liver CT: effect of monochromatic imaging on lesion detection, conspicuity, and contrast-to-noise ratio of hypervascular lesions on late arterial phase. *AJR Am J Roentgenol* 2014;203:601-606.
59. Vanderbroucke F, Van Hedent S, Van Gompel G, et al. Dual-energy CT after radiofrequency ablation of liver, kidney, and lung lesions: a review of features. *Insights Imaging* 2015;6:363-379.
60. Kim Y, Rhim H, Lim HK, Choi D, Lee MW, Park MJ. Coagulation necrosis induced by radiofrequency ablation in the liver: histopathologic and radiologic review of usual to extremely rare changes. *RadioGraphics* 2011;31:377-390.
61. Lee JK, Sripongsakun S, Bahrami S, Raman SS, Seyra J, Lu DS. Microwave ablation of liver tumors: degree of tissue contraction as compared to RF ablation. *Abdom Radiol (NY)* 2016;41:659-666.
62. Du J, Li H-L, Zhai B, Chang S, Li F-H. Radiofrequency ablation for hepatocellular carcinoma: utility of conventional ultrasound and contrast-enhanced ultrasound in guiding and assessing early therapeutic response and short-term follow-up results. *Ultrasound Med Biol* 2015;41:2400-2411.
63. Kim TK, Khalil K, Jang H-J. Local ablation therapy with contrast-enhanced ultrasonography for hepatocellular carcinoma: a practical review. *Ultrasonography* 2015;34:235-245.
64. Lekht I, Guñati M, Naysar M, et al. Role of contrast-enhanced ultrasound (CEUS) in evaluation of thermal ablation zone. *Abdom Radiol* 2016 [Epub ahead of print].
65. Lu M, Yu X-L, Li A-H, et al. Comparison of contrast enhanced ultrasound and contrast enhanced CT or MRI in monitoring percutaneous

- thermal ablation procedure in patients with hepatocellular carcinoma: a multi-center study in China. *Ultrasound Med Biol* 2007;33:1736-1749.
66. Limanond P, Zimmerman P, Raman SS, Kadel BM, Lu DSK. Interpretation of CT and MRI after radiofrequency ablation of hepatic malignancies. *Am J Roentgenol* 2003;181:1635-1640.
 67. Chopra S, Dodd GD III, Chintapalli KN, Leyendecker JR, Karahan OI, Rhim H. Tumor recurrence after radiofrequency thermal ablation of hepatic tumors: spectrum of findings on dual-phase contrast-enhanced CT. *Am J Roentgenol* 2001;177:381-387.
 68. Kim SH, Lim HK, Choi D, et al. Changes in bile ducts after radiofrequency ablation of hepatocellular carcinoma: frequency and clinical significance. *Am J Roentgenol* 2004;183:1611-1617.
 69. Bapat B, Lagarde M, Breguet R, Vilgrain V, Ronot M. Cone beam computed tomography (CBCT) in the field of interventional oncology of the liver. *Cardiovasc Intervent Radiol* 2016;39:8-20.
 70. Morimoto M, Numata K, Kondo M, et al. C-arm cone beam CT for hepatic tumor ablation under real-time 3D imaging. *AJR Am J Roentgenol* 2010;194:W432-454.
 71. Cazzato RL, Buy X, Alberti N, Fonck M, Grasso RF, Palusàire J. Flat-panel cone-beam CT-guided radiofrequency ablation of very small (≤ 1.5 cm) liver tumors: technical note on a preliminary experience. *Cardiovasc Intervent Radiol* 2015;38:206-212.
 72. Abdel-Rahim M, Ronot M, Sibert A, Vilgrain V. Assessment of liver ablation using cone beam computed tomography. *World J Gastroenterol* 2015;21:517-524.
 73. Khanian AA, Murakami T, Onishi H, et al. Hepatocellular carcinoma treated with radio frequency ablation: An early evaluation with magnetic resonance imaging. *J Magn Reson Imaging* 2008;27:546-551.
 74. Koda M, Tokunaga S, Miyoshi K, et al. Assessment of ablative margin by unenhanced magnetic resonance imaging after radiofrequency ablation for hepatocellular carcinoma. *Eur J Radiol* 2012;81:2730-2736.
 75. Bangard C, Stippel DL, Berg F, et al. Conspicuity of zones of ablation after radiofrequency ablation in porcine livers: comparison of an extracellular and an SPIO contrast agent. *J Magn Reson Imaging JMRI* 2008;28:263-270.
 76. Tatli S, Acar M, Tuncal K, Sadow CA, Morrison PR, Silverman SG. MRI assessment of percutaneous ablation of liver tumors: value of subtraction images. *J Magn Reson Imaging JMRI* 2013;37:407-413.
 77. Hwang J, Kim SH, Kim Y-S, et al. Gadoteric acid-enhanced MR versus multiphase multidetector row computed tomography for evaluating the viable tumor of hepatocellular carcinomas treated with image-guided tumor therapy. *J Magn Reson Imaging JMRI* 2010;32:629-638.
 78. Makino Y, Inai Y, Igusa T, et al. Comparative evaluation of three-dimensional Gd-EOB-DTPA-enhanced MR fusion imaging with CT fusion imaging in the assessment of treatment effect of radiofrequency ablation of hepatocellular carcinoma. *Abdom Imaging* 2015;40:102-111.
 79. Koda M, Tokunaga S, Okamoto T, et al. Clinical usefulness of the ablative margin assessed by magnetic resonance imaging with Gd-EOB-DTPA for radiofrequency ablation of hepatocellular carcinoma. *J Hepatol* 2015;63:1360-1367.
 80. Koda M, Tokunaga S, Miyoshi K, et al. Ablative margin states by magnetic resonance imaging with ferucarbotran in radiofrequency ablation for hepatocellular carcinoma can predict local tumor progression. *J Gastroenterol* 2013;48:1283-1292.
 81. Liu Y, Lu L, Jin H, et al. Radiofrequency ablation of liver VX2 tumor: experimental results with MR diffusion-weighted imaging at 3.0T. *PLoS One* 2014;9.
 82. Granata V, Pettilo M, Fusco R, et al. Surveillance of HCC patients after liver RFA: role of MRI with hepatospecific contrast versus three-phase CT scan—experience of High Volume Oncologic Institute. *Gastroenterol Res Pract* 2013;2013:1-9.
 83. Kong W-T. Major complications after radiofrequency ablation for liver tumors: Analysis of 255 patients. *World J Gastroenterol* 2009;15:2651.
 84. Kai SK, Rhim H, Choi D, Lee WJ, Lim HK, Kim Y. Local tumor progression after radiofrequency ablation of liver tumors: analysis of morphologic pattern and site of recurrence. *Am J Roentgenol* 2008;190:1544-1551.
 85. Dromain C, de Baere T, Elias D, et al. Hepatic tumors treated with percutaneous radio-frequency ablation: CT and MR imaging follow-up. *Radiology* 2002;223:255-262.
 86. Imanura H, Matsuyama Y, Tanaka E, et al. Risk factors contributing to early and late phase intrahepatic recurrence of hepatocellular carcinoma after hepatectomy. *J Hepatol* 2003;38:200-207.
 87. Chinnarath MA, Sathananthan D, Pateria P, et al. High local recurrence of early-stage hepatocellular carcinoma after percutaneous thermal ablation in routine clinical practice. *Eur J Gastroenterol Hepatol* 2015;27:349-354.
 88. Livraghi T, Meloni F, Di Stasi M, et al. Sustained complete response and complications rates after radiofrequency ablation of very early hepatocellular carcinoma in cirrhosis. Is resection still the treatment of choice? *Hepatology* 2007;47:82-89.
 89. Sacks D, McClenny TE, Cardella JF, Lewis CA. Society of Interventional Radiology clinical practice guidelines. *J Vasc Interv Radiol JIR* 2003;14(9 Pt 2):5199-202.
 90. Mandiratta-Lala M, Brook CR, Midkiff BD, et al. Quality initiatives: strategies for anticipating and reducing complications and treatment failures in hepatic radiofrequency ablation. *RadioGraphics* 2010;30:1107-1122.
 91. Park M, Rhim H, Kim Y, Choi D, Lim HK, Lee WJ. Spectrum of CT findings after radiofrequency ablation of hepatic tumors. *RadioGraphics* 2008;28:379-390.
 92. Kim Y, Rhim H, Lim HK, Choi D, Lee WJ, Kim SH. Hepatic infarction after radiofrequency ablation of hepatocellular carcinoma with an internally cooled electrode. *J Vasc Interv Radiol* 2007;18:1126-1133.
 93. Chopra S, Dodd GD III, Chanin MP, Chintapalli KN. Radiofrequency ablation of hepatic tumors adjacent to the gallbladder: feasibility and safety. *Am J Roentgenol* 2000;180:697-701.
 94. Lee J, Rhim H, Jeon YH, et al. Radiofrequency ablation of liver adjacent to body of gallbladder: histopathologic changes of gallbladder wall in a pig model. *Am J Roentgenol* 2008;190:418-425.
 95. Kim SW, Rhim H, Park M, et al. Percutaneous radiofrequency ablation of hepatocellular carcinomas adjacent to the gallbladder with internally cooled electrodes: assessment of safety and therapeutic efficacy. *Korean J Radiol* 2009;10:366-376.
 96. Rhim H, Dodd GD, Chintapalli KN, et al. Radiofrequency thermal ablation of abdominal tumors: lessons learned from complications. *Radiogr Rev Publ Radiol Soc N Am Inc* 2004;24:41-52.
 97. Choi D, Lim HK, Kim MJ, et al. Therapeutic efficacy and safety of percutaneous radiofrequency ablation of hepatocellular carcinoma abutting the gastrointestinal tract. *Am J Roentgenol* 2004;183:1417-1424.
 98. Heed HW, Dodd GD, Deliympic NC, et al. Percutaneous radiofrequency ablation of hepatic tumors against the diaphragm: frequency of diaphragmatic injury. *Radiology* 2007;243:877-884.
 99. Akahane M, Koga H, Kato N, et al. Complications of percutaneous radiofrequency ablation for hepatocellular carcinoma: imaging spectrum and management. *Radiogr Rev Publ Radiol Soc N Am Inc* 2005;25(Suppl 1):S57-68.
 100. Thiemann M, Benhidjeb T, Anders S, Gebauer B, Strik MW. Hepatopericardial fistula following radiofrequency ablation (RFA) for liver metastasis: a case report and review of the literature. *Langenbecks Arch Surg* 2008;393:1013-1016.
 101. Mounmouh A, Hannequin J, Chagnau C, et al. A tamponade leading to death after radiofrequency ablation of hepatocellular carcinoma. *Eur Radiol* 2005;15:234-237.

102. Choi D, Lim HK, Kim MJ, et al. Liver abscess after percutaneous radiofrequency ablation for hepatocellular carcinomas: frequency and risk factors. *Am J Roentgenol* 2005;184:1860-1867.
103. Hoffmann R, Rempp H, Schmidt D, Pereira PL, Claussen CD, Classen S. Prolonged antibiotic prophylaxis in patients with bilioenteric anastomosis undergoing percutaneous radiofrequency ablation. *J Vasc Interv Radiol* 2012;23:545-551.
104. Venkatesan AM, Kundu S, Sacks D, et al. Practice guideline for adult antibiotic prophylaxis during vascular and interventional radiology procedures. *J Vasc Interv Radiol* 2010;21:1611-1630.
105. Hansen PD, Rogers S, Corless CL, Swanstrom LL, Spentien AE. Radiofrequency ablation lesions in a pig liver model. *J Surg Res* 1999;87:114-121.
106. Fonseca AZ, Santin S, Gomes LGL, Waisberg J, Ribeiro MAF Jr. Complications of radiofrequency ablation of hepatic tumors: Frequency and risk factors. *World J Hepatol* 2014;6:107-113.
107. Ohriahi T, Yasuda I, Nishigaki Y, et al. Intraductal chilled saline perfusion to prevent bile duct injury during percutaneous radiofrequency ablation for hepatocellular carcinoma. *J Gastroenterol Hepatol* 2008;23(8 Pt 2):e410-415.
108. Felker ER, Lee-Felker SA, Alwichei K, et al. Intraductal cooling via a nasobiliary tube during radiofrequency ablation of central liver tumors reduces biliary injuries. *Am J Roentgenol* 2015;204:1329-1335.
109. Dehima F, Yamakado K, Nakatsuka A, Takaki H, Makita M, Takada K. Simultaneous microwave ablation using multiple antennas in explanted bovine livers: relationship between ablative zone and antenna. *Radiat Med* 2008;26:408-414.
110. Chang IS, Rhim H, Kim SH, et al. Biloma formation after radiofrequency ablation of hepatocellular carcinoma: incidence, imaging features, and clinical significance. *Am J Roentgenol* 2010;195:1131-1136.
111. Pupulin LF, Hakimé A, Barnau V, Abdel-Rahim M, Zappa M, Vilgrain V. Fatty hepatocellular carcinoma: radiofrequency ablation—imaging findings. *Radiology* 2009;250:940-948.
112. Ronot M, Bouda D, Vilgrain V. The liver halo sign after tumor ablation. *J Vasc Interv Radiol JVR* 2014;25:1641-1643.
113. Cheng B-Q, Jia C-Q, Liu C-T, et al. Chemoembolization combined with radiofrequency ablation for patients with hepatocellular carcinoma larger than 3 cm: a randomized controlled trial. *JAMA* 2008;299:1669-1677.
114. Kim E, Choi D, Lim HK, Lim JH. Multiple infarcted regenerative nodules in liver cirrhosis after systemic hypotension due to septic shock: radiologic findings. *Abdom Imaging* 2004;29:208-210.
115. Chiang J, Wiley BJ, del Rio AM, Hirschew JL, Lee FT, Brace CL. Predictors of thrombosis in hepatic vasculature during microwave tumor ablation of an in-vivo porcine model. *J Vasc Interv Radiol JVR* 2014; 25:1965-1971.e2.

Letter to the Editor re: Should fat in the radiofrequency ablation zone of hepatocellular adenomas raise suspicion for residual tumour?

Maxime Ronot^{1,2,3} · Julie Benzimra^{1,2} · Damien Bouda¹ · Valérie Vilgrain^{1,2,3}

Received: 30 September 2016 / Accepted: 10 October 2016
© European Society of Radiology 2016

Sir

We read with interest the paper by Costa et al. [1]. This study reported on the results of percutaneous radiofrequency ablation for the treatment of hepatocellular adenomas (HCA), and focused on the significance of fat in the ablation area. The authors showed that fat in the ablation area is a common finding, and does not indicate residual tumour. However, this study raises two major comments.

First, and very importantly, even though these tumours are benign, treatment is indicated to prevent bleeding or malignant transformation. However, this is not indicated in all patients, but only in selected ones based on well-established risk factors of complications, namely the patient's sex, the tumour size and the subtype of HCA. The latter is neither mentioned by the authors nor included in their references. This is quite significant, as the risk of complication, and therefore the need for a radical treatment, is significantly different among subtypes. Indeed, inflammatory/telangiectatic HCAs show a much higher propensity for macroscopic haemorrhage (30 %) compared to HNF-1A-inactivated ones (8 %) [2]. Similarly, the overall rate of malignant transformation is estimated at 4.2 %, but among the four subtypes, β -catenin activated-HCAs are associated with significantly more

malignant transformations (up to 46 %) than other subtypes, especially HNF-1A-inactivated ones for which malignant transformation appears to be very rare [3]. Overall, it is well established that, among all HCA subtypes, HNF-1A-inactivated HCAs (frequently and inappropriately referred to as 'steatotic HCAs') show the most indolent course of evolution, and therefore rarely require radical treatment, especially when small.

Based on these data, The European Association for the Study of Liver diseases has recently published guidelines endorsing the use of personalized clinical care in which indications for treatment are any HCA developed in men (regardless of size and subtype) and in women HCAs larger than 5 cm or much rarer smaller HCAs with worrisome features (such as β -catenin activation or rapid growth) [4]. In the study by Costa et al., only one HCA was observed in men, and all were smaller than 5 cm, the majority being smaller than 3 cm in diameter. Therefore, the vast majority of HCAs treated by Costa et al. would only require follow-up according to the most recent guidelines. Any therapeutic strategy should integrate evidence-based medicine and weigh the risks and benefits. Interventional radiology should follow the same rule.

Second, the authors seem to mix different causes for the presence of fat in the ablation area. Indeed, they included fat-containing tumours (probably both HNF-1A-inactivated and inflammatory/telangiectatic HCAs containing fat) and peritumoral steatosis included in the margins of the ablation areas. The latter cannot help assess if fat in the ablation zone is associated with tumour viable residue, i.e. incomplete ablation, or not. It only shows that some of the steatotic liver was included in the periphery of the ablation area. At most it can help delineate the ablation margins [5], as shown by the peripheral distribution of fat in the ablation area in 15 out of 26 tumours (58 %) corresponding to the setting in the study by Costa et al. The other nine tumours were truly fat-containing

✉ Maxime Ronot
maxime.ronot@aphp.fr

¹ Department of Radiology, University Hospitals Paris Nord Val de Seine, Beaujon, Clichy, Hauts-de-Seine, France

² University Paris Diderot, Sorbonne Paris Cité, Paris, France

³ INSERM U1149, Centre de Recherche Biomédicale Bichat-Beaujon, CRB3, Paris, France

HCA, and in line with the results of Pupulim et al. regarding ablation for HCC [6]. However, based on such a small population, it is difficult to draw solid conclusions.

Acknowledgements The scientific guarantor of this publication is Maxime Ronot. The authors of this manuscript declare no relationships with any companies whose products or services may be related to the subject matter of the article. The authors state that this work has not received any funding. No complex statistical methods were necessary for this paper.

References

- Costa AF, Kjal D, Pereira A, Atri M (2016) Should fat in the radiofrequency ablation zone of hepatocellular adenomas raise suspicion for residual tumour? *Eur Radiol*. doi:10.1007/s00330-016-4496-y
- van Aalten SM, de Man RA, Uzzemans JN, Terkivatan T (2012) Systematic review of haemorrhage and rupture of hepatocellular adenomas. *Br J Surg* 99:911–916
- Stoot JH, Coelen RJ, De Jong MC, Dejong CH (2010) Malignant transformation of hepatocellular adenomas into hepatocellular carcinomas: a systematic review including more than 1600 adenoma cases. *HPB (Oxford)* 12:509–522
- European Association for the Study of the Liver. Electronic address: easloffice@easloffice.eu (2016) EASL Clinical Practice Guidelines on the management of benign liver tumours. *J Hepatol* 65:386–398
- Kim YS, Rhim H, Lim HK, Choi D, Lee MW, Park MJ (2011) Coagulation necrosis induced by radiofrequency ablation in the liver: histopathologic and radiologic review of usual to extremely rare changes. *RadioGraphics* 31:377–390
- Pupulim LF, Hakimé A, Barrau V, Abdel-Rehim M, Zappa M, Vilgrain V (2009) Fatty hepatocellular carcinoma: radiofrequency ablation–imaging findings. *Radiology* 250:940–948

The Liver Halo Sign after Tumor Ablation

From: Maxime Ronot, MD, PhD
 Damien Bouda, MD
 Valérie Vilgrain, MD PhD
 Department of Radiology (M.R., D.B., V.V.)
 Assistance-Publique Hôpitaux de Paris
 Hôpital Beaujon
 100 boulevard du Général Leclerc
 92110 Clichy, France;
 University Paris Diderot (M.R., V.V.)
 Sorbonne Paris Cité; and
 Centre de Recherche Biomédicale Bichat-Beaujon (M.R., V.V.)
 Institut National de la Santé et de la Recherche Médicale U1149
 Paris, France

Editor:

The present report describes an unusual benign imaging appearance of subcapsular neuroendocrine liver metastasis after ablation. The report was approved by our local institutional review board.

A 70-year-old man with a history of a resected midgut neuroendocrine tumor and who had previously undergone several percutaneous radiofrequency (RF) ablations of small liver metastases located in segments 5, 6, and 8 was treated by percutaneous RF ablation for a unique liver recurrent metastasis located in segment 6. The lesion was subcapsular on preprocedural contrast-enhanced computed tomography (CT) and hypervascular in arterial-dominant-phase images with no washout in the portal venous phase (Fig 1).

RF ablation was performed under general anesthesia and ultrasound guidance with a 15-gauge expandable electrode (StarBurst TALON; RITA Medical Systems, Mountain View, California) for 9 minutes, according to the size of the tumor and the manufacturer's instructions, to obtain a 4-cm ablation zone including a 1-cm CT margin of normal-appearing hepatic tissue surrounding the tumor. The patient had no complications from the tumor ablation.

Follow-up multiphase contrast-enhanced CT imaging (64 slices, 1.25-mm slice thickness; LightSpeed VCI, GE Healthcare, Waukesha, Wisconsin) 1 month after tumor ablation showed a hypoattenuating subcapsular area (Fig 2). The perihepatic fat was normal except for minimal fat stranding next to the ablation (Fig 2). Seven months after tumor ablation, no hypervascular nodule suggesting local tumor progression was seen. The ablation zone was smaller, oval-shaped, and included a small amount of fat on contrast-enhanced CT (Fig 3). The diagnosis of fat content was based on the presence of negative attenuation values within the ablation zone,

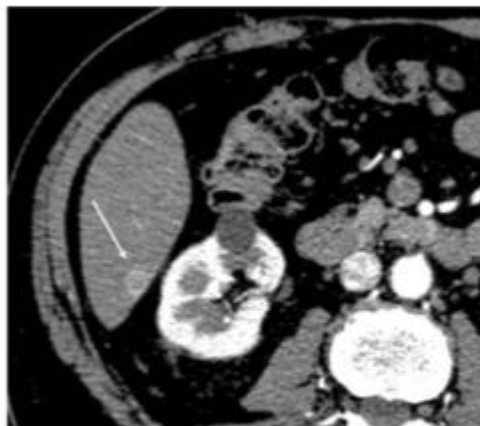


Figure 1. Preprocedure contrast-enhanced CT images at arterial phase. The lesion was a small subcapsular hypervascular nodule (arrow).

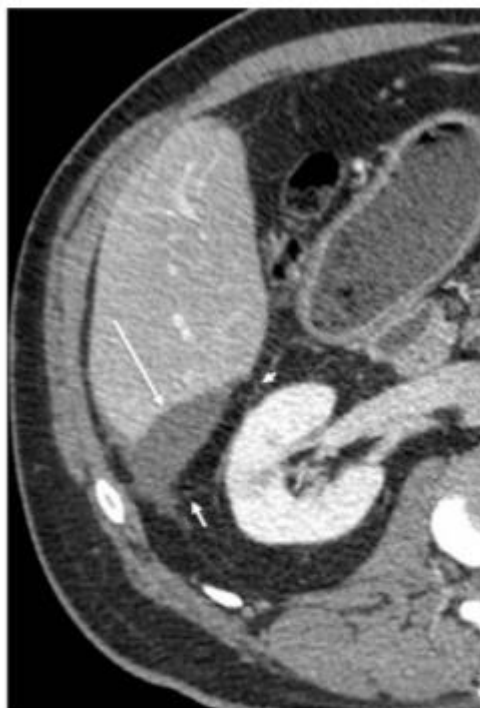


Figure 2. Follow-up contrast-enhanced axial CT imaging at portal phase performed 1 month after ablation. After injection of the contrast agent, no enhancement was seen (long arrow). The border of the ablation zone appeared as a thin line crossing the perihepatic fat (short arrow, arrowhead). The kidney was normal.

None of the authors have identified a conflict of interest.

<http://dx.doi.org/10.1016/j.jvir.2014.04.021>

similar to that of perihepatic fat tissue. At 12 months, the ablation zone had increased in size, with fat in the medial part. No enhancement was seen on contrast-enhanced CT. The lesion created a discrete mass effect on the right kidney (Fig 4). The patient was

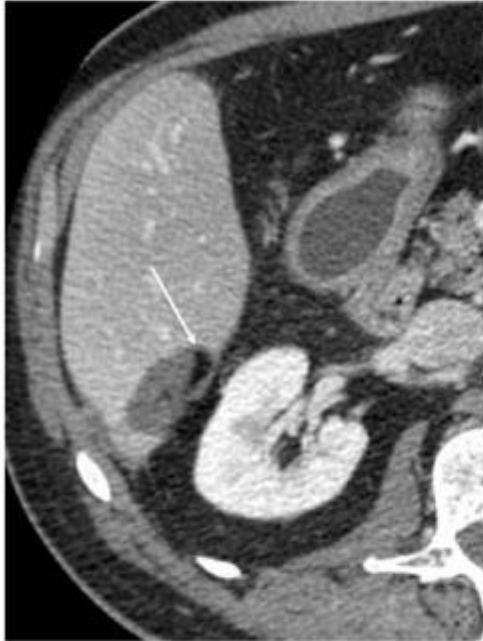

Figure 3. Contrast-enhanced CT at portal phase obtained 7 months after the procedure. The ablation zone showed no evidence of tumor local progression after contrast agent injection, and contained a small amount of fat (arrow).

asymptomatic. At the time, there was no uptake on indium-111 pentetreotide scintigraphy, and blood chromogranin A and urine 5-hydroxyindolacetic acid levels were normal. This lesion pattern remained stable for 12 months and the patient showed no signs of tumor local progression.

The first role of imaging after tumor ablation is to ensure that ablation is complete with adequate peripheral safety margins. Completely ablated tumors have been shown to present various features, but they are usually hypoattenuating on unenhanced CT images, hyperintense on T1-weighted magnetic resonance (MR) images, and homogenous and hypointense on T2-weighted MR images, with no contrast enhancement on arterial-phase contrast-enhanced CT or MR images. The latter feature is considered to be a key finding after tumor ablation, especially in patients with hypervascular tumors (1), and was observed in our patient 1 month after ablation.

The presence of fat within the ablation zone in the liver is very rare (1,2). Pupulim et al (3) reported a series of fatty hepatocellular carcinoma treated by RF ablation, and showed that persistent fat in the ablation zone is not necessarily a sign of treatment failure, but can be expected. They also showed that an increase or decrease in the amount of fat content during follow-up could be predictive of local tumor progression. In these cases, fat was present before the ablation procedure.

The appearance of fat in a liver tumor ablation zone is even more rare. Kim et al (2) described fat attenuation located at the periphery along the inner margin of the ablation zone in patients with severe hepatic steatosis. The authors hypothesized that microscopic fat located in the peripheral steatotic tissue of the liver may gradually accumulate and eventually become macroscopically visible. In the present case, the patient did not have

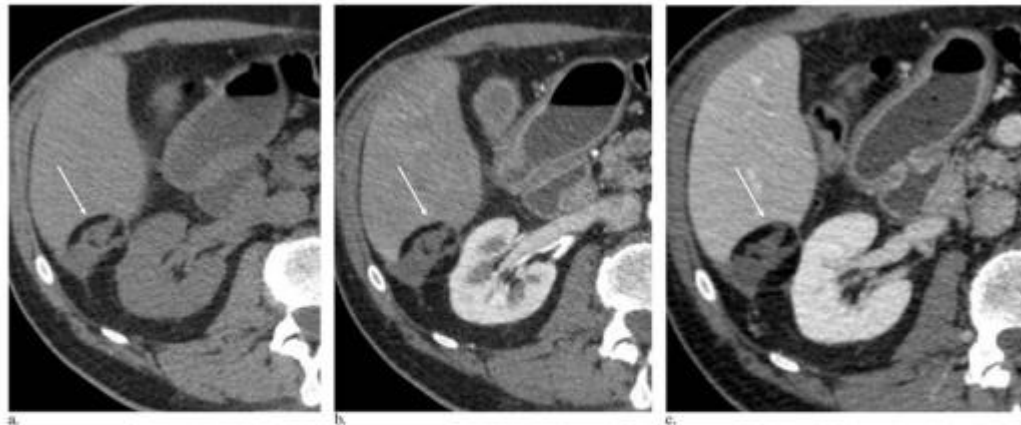


Figure 4. Contrast-enhanced CT 12 months after the procedure. On unenhanced CT, the zone was heterogeneous and contained fat (arrow, a). On contrast-enhanced images, there was no enhancement on arterial-phase (arrow, b) or portal-phase acquisitions (arrow, c). The lesion was responsible for a discrete mass effect on the kidney.

steatosis, and the fat accumulated gradually in the ablation zone but was not predominantly located in the peripheral margin.

After ablation of a subcapsular lesion, a variable amount of perihepatic fat is usually included in the ablation zone. However, the radiologic features of the heated fatty tissue in the peripheral ablation zone do not usually change over time. A peripheral rim of fat stranding, which may enhance, has been described, presenting as a halo or signet ring (2).

The appearance of the fatty tissue in the present case report was slightly different because it was not limited to the perihepatic fat but presented as macroscopic fat surrounding the majority of the treated tumor, with this fat in turn surrounded by a thin, smooth curvilinear rim of soft tissue. Schirmang et al (4) described this feature after ablation of renal neoplasms, and termed it the "halo sign." This was found in 75% of the series of 106 ablated kidney lesions reported by the authors (4). These authors also noted that the renal halo sign appeared, on average, 6 months after tumor ablation. We also observed delayed appearance of this finding after liver tumor ablation (4). The reason this pattern is common after renal tumor ablation but is rare in subcapsular liver tumors remains unclear. It could result from anatomic factors. The liver moves with respiration, but the movement amplitude is limited in the right posterior sector because of its posterior attachments to the retroperitoneum. Therefore, the fat included in the ablation zone remains close to the destroyed liver parenchyma and may be involved in the scarring process. Moreover, it is interesting to note that this area of the liver surface is located close to the right kidney. In this anatomic region, the perihepatic fat is in close contact to the liver, and the reaction in this ablation zone is probably similar to that around the kidneys.

In conclusion, we report the presence of a halo sign containing fat after tumor ablation, corresponding to the benign evolution of a completely ablated subcapsular liver tumor. This pattern could be mistaken for a recurrent tumor by radiologists who are not familiar with postablation imaging features.

REFERENCES

1. Dromain C, de Baere T, Elias D, et al. Hepatic tumors treated with percutaneous radio-frequency ablation: CT and MR imaging follow-up. *Radiology* 2002; 223:256-262.
2. Kim YS, Rhim H, Lim HK, Choi D, Lee MW, Park MJ. Coagulation necrosis induced by radiofrequency ablation in the liver: histopathologic and radiologic review of usual to extremely rare changes. *Radiographics* 2011; 31:377-390.
3. Pupulin LF, Hakim A, Barrau V, AbdelRehim M, Zappo M, Vignati V. Fatty hepatocellular carcinoma: radiofrequency ablation—imaging findings. *Radiology* 2009; 250:940-948.
4. Schirmang TC, Mayo-Smith WW, Dupuy DE, Beland MD, Grand DJ. Kidney neoplasms: renal halo sign after percutaneous radiofrequency ablation—incidence and clinical importance in 101 consecutive patients. *Radiology* 2009; 253:263-269.

Giant Mycotic Pulmonary Artery Pseudoaneurysm Treated by Guide Wire and Coil Embolization

From: Jonathan J. Trambert, MD
 Syeda J. Abubaker, DO
 Barry J. Kanner, MD
 Department of Radiology (J.J.T.)
 Montefiore Medical Center-Weiler Division
 1825 Eastchester Road
 Bronx, NY 10461
 Department of Radiology (S.J.A.)
 North Shore University Hospital
 Manhasset, New York
 Department of Radiology (B.J.K.)
 New York Medical College
 Westmed Medical Group
 White Plains, New York

Editor:

Percutaneous transcatheter embolotherapy has been reported as an effective treatment for life-threatening hemoptysis resulting from pulmonary artery (PA) aneurysms and pseudoaneurysms. We present a case of a giant mycotic PA pseudoaneurysm, whose size and absence of an identifiable neck prevented proximal embolotherapy, or aneurysm cavity obliteration. A novel solution was devised, using entire guide wires as embolic agents into the pseudoaneurysm cavity, which provided a framework for proximal coil embolization of the PA erosion.

Institutional review board approval was not required for this retrospective, deidentified case presentation. A 57-year-old man with acquired immunodeficiency syndrome, a history of hepatitis C, crack cocaine abuse, and former heroin abuse presented to the emergency department with a 3-day history of cough and intermittent hemoptysis. A chest radiograph revealed a large right basilar consolidation. A contrast-enhanced computed tomography (CT) scan of the chest, performed at the referring hospital, showed a 9.6 cm × 6.4 cm × 8.9 cm PA aneurysm or pseudoaneurysm in the right lower lobe superior segment, with surrounding pneumonia (Fig 1). The lesion arose from an erosion into the proximal interlobar branch of the right PA, with no identifiable pseudoaneurysm neck or segmental branch leading into it. Based on the history, the presumptive diagnosis was mycotic pseudoaneurysm secondary to necrotizing pneumonia. The patient was transferred to the cardiothoracic surgery service at our hospital but was deemed a poor surgical candidate.

A right pulmonary arteriogram demonstrated rapid filling of the giant pseudoaneurysm through an erosion

None of the authors have identified a conflict of interest.

<http://dx.doi.org/10.1016/j.vir.2014.06.003>

Étude des facteurs prédictifs de progression tumorale après ablation percutanée de CHC : comparaison de la radiofréquence monopolaire et des micro-ondes

Résumé :

OBJECTIF : Identifier les facteurs de risque de progression locale et à distance après ablation percutanée de carcinomes hépatocellulaires (CHC), en comparant la radiofréquence monopolaire (RF) et les microondes (MO).

METHODE : Les patients traités par RF et MO pour un CHC BCLC 0-A ou en attente de transplantation ont été inclus de 2006 à 2014. Les données démographiques, tumorales, techniques et de suivi ont été recueillies. Les facteurs associés à la progression locale ou à distance ont été identifiés par un modèle de Cox, après appariement par score de propension (ASP).

RESULTATS : 190 CHC (moyenne 23mm) chez 152 patients (âge moyen 63 ans, 79% d'hommes) ont été traités par RF (n=90) ou MO (n=100). Le taux d'efficacité technique secondaire était de 97.4%. Après une médiane de suivi de 25 mois, 43 nodules ont présenté une progression locale (médiane 13,4mois) et 91 patients ont présenté une progression à distance (médiane de 10,4 mois). En analyse multivariée et après ASP, les facteurs associés à la progression locale étaient un traitement par RF (HR=2,9 p=0.006) une taille ≥ 30 mm (HR=3.1, p=0.007) et un contact vasculaire (HR=3,4 p=0.005). Les facteurs associés à la récurrence à distance étaient une taille ≥ 30 mm (HR=2 p=0.01), un taux d'AFP >100mg/mL (HR=2,6 p=0.0002), et une hépatopathie B (HR=0,5 p=0.05).

CONCLUSION : Une ablation par micro-onde est associée à un taux de progression locale du CHC inférieur à la radiofréquence monopolaire, indépendamment de la taille lésionnelle ou d'un contact vasculaire. En revanche, la technique n'influence pas la récurrence à distance.

Mots clés : Ablation percutanée, CHC, Radiofréquence, Micro-ondes

Factors associated with tumor progression after percutaneous ablation of hepatocellular carcinoma: comparison between monopolar radiofrequency and microwaves *Results of a propensity score matching analysis*

Abstract :

PURPOSE : To identify risk factors for local and distant tumor progression after percutaneous ablation of hepatocellular carcinoma (HCC) with a focus on the comparison between microwave (MWA) and monopolar radiofrequency ablation (RFA).

MATERIALS AND METHODS : Data were reviewed retrospectively from consecutive patients with HCCs in BCLC stage 0 or A or as bridging therapy who underwent RFA or MWA. Factors associated with local and distant progression were identified by using a Cox regression model, after propensity score matching (PSM) to minimize bias.

RESULTS : A total of 190 HCC (mean 23mm) in 152 patients (mean 63y-o, 79% male) underwent RFA (n=90) or MWA (n=100). Secondary technical efficacy rate was 97.4%. After a median follow-up of 24.6 months, 43 (23%) HCC showed local progression (median of 13.4 months) and 91 (63%) patients had a distant progression (median of 10.4 months). Cox model after PSM identified treatment by RFA (HR, 2.9; P=0.006), HCC size ≥ 30 mm (HR, 3.1; P=0.007) and vascular contact (HR, 3.4; P=0.005) as risk factors for local progression. Factors associated with distant progression were a main tumor size ≥ 30 mm (HR, 2; P=0.01), an AFP rate above 100mg/mL (HR, 2.6; p=0.002), and an hepatitis B (HR, 0.5; p=0.05).

CONCLUSION : The rate of local HCC progression was lower after MWA when compared to monopolar radiofrequency ablation, regardless of tumor size and vascular contact. Ablation technique did not influence the risk of distant progression. MWA may be considered as first line treatment of very early or early HCC.

Keywords : Percutaneous ablation, HCC, Radiofrequency, Microwaves

Université Paris Descartes
Faculté de Médecine Paris Descartes
15, rue de l'École de Médecine
75270 Paris cedex 06