



**HAL**  
open science

# Chirurgie plastique parodontale minimalement invasive

Maxime Parent

► **To cite this version:**

Maxime Parent. Chirurgie plastique parodontale minimalement invasive . Chirurgie. 2018. dumas-01718174

**HAL Id: dumas-01718174**

**<https://dumas.ccsd.cnrs.fr/dumas-01718174>**

Submitted on 27 Feb 2018

**HAL** is a multi-disciplinary open access archive for the deposit and dissemination of scientific research documents, whether they are published or not. The documents may come from teaching and research institutions in France or abroad, or from public or private research centers.

L'archive ouverte pluridisciplinaire **HAL**, est destinée au dépôt et à la diffusion de documents scientifiques de niveau recherche, publiés ou non, émanant des établissements d'enseignement et de recherche français ou étrangers, des laboratoires publics ou privés.



Distributed under a Creative Commons Attribution - NonCommercial - NoDerivatives 4.0 International License

# Chirurgie plastique parodontale minimalement invasive

## THESE

Présentée et publiquement soutenue devant la

Faculté d'Odontologie de Marseille  
(Doyen : Monsieur le Professeur Jacques DEJOU)

Aix Marseille Université  
(Président : Monsieur le Professeur Yvon BERLAND)

Le 10 janvier 2018

par

**PARENT Maxime**

né le 06 novembre 1991  
à MONTPELLIER

**Pour obtenir le Diplôme d'Etat de Docteur en Chirurgie Dentaire**

**EXAMINATEURS DE LA THESE :**

Président	: Madame le Professeur	V. MONNET-CORTI
Assesseurs	: Monsieur le Docteur	P. ROCHE-POGGI
	Monsieur le Docteur	P. LAURENT
	<u>Monsieur le Docteur</u>	<u>V. MOLL</u>



# Chirurgie plastique parodontale minimalement invasive

## THESE

Présentée et publiquement soutenue devant la

Faculté d'Odontologie de Marseille  
(Doyen : Monsieur le Professeur Jacques DEJOU)

Aix Marseille Université  
(Président : Monsieur le Professeur Yvon BERLAND)

Le 10 janvier 2018

par

**PARENT Maxime**

né le 06 novembre 1991  
à MONTPELLIER

**Pour obtenir le Diplôme d'Etat de Docteur en Chirurgie Dentaire**

**EXAMINATEURS DE LA THESE :**

Président	: Madame le Professeur	V. MONNET-CORTI
Assesseurs	: Monsieur le Professeur	P. ROCHE-POGGI
	Monsieur le Docteur	P. LAURENT
	<u>Monsieur le Docteur</u>	<u>V. MOLL</u>

## ADMINISTRATION

(mise à jour décembre 2017)

DOYENS HONORAIRES	Professeur	R. SANGIUOLO
	Professeur	H. ZATTARA
	Professeur	A. SALVADORI
DOYEN	Professeur	J. DEJOU
VICE – DOYEN CHARGÉ DES ENSEIGNEMENTS DIRECTEUR DU DÉPARTEMENT DE FORMATION INITIALE	Professeur	J.D. ORTHLIEB
VICE – DOYEN CHARGÉ DE LA RECHERCHE DIRECTEUR DU DÉPARTEMENT DE LA RECHERCHE DIRECTEUR DU DÉPARTEMENT DE FORMATION CONTINUE	Professeur	C. TARDIEU
	Professeur	V. MONNET-CORTI
CHARGÉS DE MISSION	Professeur	F. BUKIET
	Professeur	A. RASKIN
RESPONSABLE DES SERVICES ADMINISTRATIFS	Madame	C. BONNARD
PROFESSEUR ÉMÉRITE	Professeur	O. HUE

## LISTE DES ENSEIGNANTS

<b>56<sup>ème</sup> SECTION : DEVELOPPEMENT, CROISSANCE ET PREVENTION</b>
---

### **56.01 ODONTOLOGIE PÉDIATRIQUE ET ORTHOPÉDIE DENTO-FACIALE**

#### *ODONTOLOGIE PÉDIATRIQUE*

Professeur	C. TARDIEU *	Assistant	I. BLANCHET
Maître de Conférences	D. BANDON	Assistant	V. MAGNAN
Maître de Conférences	A. CHAFAIE		
Maître de Conférences associé	A. CAMOIN		

#### *ORTHOPÉDIE DENTO-FACIALE*

Maître de Conférences	J. BOHAR	Assistant	M. BARBERO
Maître de Conférences	E. ERARD	Assistant	I. CAMBON
Maître de Conférences	J. GAUBERT	Assistant	L. LEVY
Maître de Conférences	M. LE GALL *	Assistant	R. MATTERA
Maître de Conférences	C. PHILIP-ALLIEZ	Assistant	C. MITTLER
		Assistant	A. PATRIS-CHARRUET

### **56.02 PRÉVENTION - ÉPIDÉMIOLOGIE - ÉCONOMIE DE LA SANTÉ - ODONTOLOGIE LÉGALE**

Professeur	B. FOTI *	Assistant	J. SCIBILIA
Maître de Conférences	D. TARDIVO		

<b>57<sup>ème</sup> SECTION :</b> <b>CHIRURGIE ORALE ; PARODONTOLOGIE ; BIOLOGIE ORALE</b>
---

**57.01 CHIRURGIE ORALE ; PARODONTOLOGIE ; BIOLOGIE ORALE**

*PARODONTOLOGIE*

Professeur	V. MONNET-CORTI *	Assistant	A. BOYER
		Assistant	C. DUMAS
		Assistant	V. MOLL
		Assistant	A. MOREAU

*CHIRURGIE BUCCALE – PATHOLOGIE ET THÉRAPEUTIQUE - ANESTHÉSIOLOGIE – RÉANIMATION*

Maître de Conférences	D. BELLONI	Assistant	E. QUINQUE
Maître de Conférences	J. H. CATHERINE *		
Maître de Conférences	P. ROCHE-POGGI		
Maître de Conférences associé	F. CAMPANA		

*BIOLOGIE ORALE*

Maître de Conférences	P. LAURENT	Assistant	C. LE FOURNIS
-----------------------	------------	-----------	---------------

**65<sup>ème</sup> SECTION : BIOLOGIE CELLULAIRE**

Professeur	I. ABOUT *	(Responsable de la Biologie orale)	
------------	------------	------------------------------------	--

<b>58<sup>ème</sup> SECTION :</b> <b>REHABILITATION ORALE</b>
--

**58.01 RESTAURATRICE, ENDODONTIE, PROTHESES, FONCTION-DYSFONTION, IMAGERIE, BIOMATÉRIAUX**

*ODONTOLOGIE CONSERVATRICE, ENDODONTIE*

Professeur	F. BUKIET *	Assistant	B. BALLESTER
Professeur	H. TASSERY	Assistant	H. DE BELENET
Maître de Conférences	G. ABOUDHARAM	Assistant	A. FONTES
Maître de Conférences	C. PIGNOLY	Assistant	M. GLIKPO
Maître de Conférences	L. POMMEL	Assistant	S. MANSOUR
Maître de Conférences	E. TERRER	Assistant	L. ROLLET
Maître de Conférences associé	M. GUIVARC'H		

*PROTHÈSE*

Professeur	M. RUQUET *	Assistant	M. DODDS
Maître de Conférences	G. LABORDE	Assistant	N. CHAUDESAYGUES
Maître de Conférences	M. LAURENT	Assistant	A. FERDANI
Maître de Conférences	B.E. PRECKEL	Assistant	C. MENSE
Maître de Conférences	G. STEPHAN	Assistant	C. NIBOYET
Maître de Conférences	P. TAVITIAN	Assistant	A. REPETTO
Maître de Conférences	A. TOSELLO	Assistant	A. SETTE
Maître de Conférences associé	R. LAN		
Maître de Conférences associé	G. MAILLE		

*SCIENCES ANATOMIQUES ET PHYSIOLOGIQUES OCCLUSODONTOLOGIE, BIOMATÉRIAUX, BIOPHYSIQUE, RADIOLOGIE*

Professeur	J. DEJOU	Assistant	M. JEANY
Professeur	J. D. ORTHLIEB *		
Professeur	A. RASKIN		
Maître de Conférences	A. GIRAUDEAU		
Maître de Conférences	B. JACQUOT		
Maître de Conférences	J. P. RÉ		
Maître de Conférences associé	T. GIRAUD		

**Madame le Professeur Monnet-Corti,**

Je vous remercie chaleureusement d'avoir accepté de présider cette thèse.  
Je vous remercie pour ces années d'enseignements théoriques et pratiques.  
Vous m'avez enseigné les principes de la parodontologie et m'avez accompagné  
tout au long de mon cursus au sein de votre service. Merci pour la confiance que  
vous m'avez accordée.

**Monsieur le Docteur Moll,**

Je vous remercie d'avoir accepté de diriger cette thèse. Vous m'avez transmis votre passion pour la chirurgie plastique parodontale et implantaire, je vous en remercie. Je vous remercie d'avoir été disponible et à mon écoute. J'ai pris plaisir à assister et apprendre à vos côtés que ce soit au centre ou dans votre cabinet. Je vous remercie de la confiance que vous m'avez accordée lorsqu'il était venu le temps pour moi de prendre la main lors d'une chirurgie.



**Monsieur le Docteur Laurent,**

Je vous remercie de participer à ma thèse. Je vous remercie pour votre pédagogie et votre générosité. Vous avez changé ma façon d'appréhender la dentisterie et nos patients. Je vous remercie pour vos enseignements lors de mes vacations d'urgences et de chirurgie au pavillon. Et je vous remercie de la confiance que vous m'avez accordée lors du remplacement au sein de votre cabinet. J'ai pu y entrevoir tout le respect et la sympathie que vos patients vous portent. Cela restera un exemple pour mon exercice professionnel.

**Monsieur le Docteur Roche Poggi,**

Je vous remercie d'avoir accepté de participer à ma thèse. Je vous remercie pour votre bienveillance, votre passion et vos compétences en chirurgie buccale. Je vous remercie d'avoir été toujours disponible, à l'écoute des étudiants et des patients. Je vous remercie de m'avoir montré l'exemple d'un praticien attentif, attentionné, passionné et passionnant.

# CHIRURGIE PLASTIQUE PARODONTALE MINIMALEMENT INVASIVE

## PLAN

<b>INTRODUCTION</b> .....	1
<b>I. PRINCIPES FONDAMENTAUX</b> .....	1
<b>1. Anatomie et biologie des structures parodontales</b> .....	1
<b>1.1. La gencive</b> .....	1
1.1.1. La gencive libre.....	2
1.1.2. La gencive attachée.....	3
1.1.3. La gencive interdentaire.....	3
<b>1.2. L'appareil d'attache parodontal</b> .....	4
1.2.1. L'os alvéolaire.....	4
1.2.2. Le ligament parodontal.....	5
1.2.3. Le cément.....	5
1.2.4. Vascularisation.....	5
1.2.5. Innervation.....	6
<b>2. L'esthétique gingivale</b> .....	7
<b>2.1. Le parodonte dans le cadre facial</b> .....	7
2.1.1. Références horizontales.....	7
2.1.2. Références verticales.....	7
2.1.3. Références sagittales.....	7
<b>2.2. Le parodonte dans le cadre labial</b> .....	8
<b>2.3. L'esthétique du rose</b> .....	9
2.3.1 Critères esthétiques parodontaux.....	9
2.3.1.1 Biotype parodontal.....	9
2.3.1.2. La couleur.....	11
2.3.1.3. La santé gingivale.....	11
2.3.1.5. La gencive interdentaire.....	12
2.3.1.6. Le zénith gingival.....	12
2.3.1.7. Le contour gingival.....	13
2.3.2 Le Root coverage Esthetic Score (RES).....	13
<b>3. La chirurgie micro-invasive parodontale</b> .....	15
<b>3.1 Cicatrisation primaire</b> .....	15
3.1.1.1. Cicatrisation de première intention.....	16
3.1.1.2. Cicatrisation de deuxième intention.....	16
<b>3.2. Préserver la vascularisation</b> .....	17
<b>3.3. Éviter les tensions tissulaires</b> .....	19
<b>3.4. Optimiser l'instrumentation</b> .....	20

<b>II. OBJECTIFS</b> .....	21
1. Amélioration du recouvrement radiculaire dans le traitement des récessions gingivales .....	21
2. Amélioration de l'esthétique gingivale .....	21
3. Augmentation de la quantité de tissu kératinisé.....	23
4. Diminution des morbidités post-opératoires.....	24
<b>III. MOYENS</b> .....	25
1. Aide optique .....	25
1.1. Éclairage.....	25
1.1.1. Lumière frontale .....	25
1.1.2. Source lumineuse intégrée au microscope .....	25
1.2. Loupes binoculaires .....	25
1.2.1. Loupes galiléennes .....	26
1.2.2. Loupes de Kepler .....	26
1.3. Microscope opératoire .....	26
2. L'instrumentation .....	28
2.1. Les instruments de chirurgie parodontale .....	28
2.2. Le kit de micro-instruments pour la chirurgie parodontale .....	30
2.2.1. Ciseaux microchirurgicaux.....	30
2.2.2. Précelle combinée microchirurgicale .....	30
2.2.3. Porte-aiguille microchirurgical.....	30
2.2.4. Porte-lame et lame microchirurgicale.....	31
2.2.5. Micro-élévateur et élévateur de papille .....	32
2.3. Les matériaux de sutures .....	33
2.3.1. Les types de fils de sutures .....	33
2.3.2. Aiguilles chirurgicales .....	35
<b>IV. CAS CLINIQUE DE TRAITEMENT DE RECESSIONS GINGIVALES MULTIPLES (CAS DU DR HENNER)</b> .....	37
1. Situation initiale .....	37
2. Réalisation d'un composite jusqu'à la JEC sur 23 .....	37
3. Mise en place de composite entre les dents.....	38
4. Surfaçage de la dentine sclérosée .....	38
5. Formation du lit receveur .....	39
6. Prélèvement du greffon.....	40
7. Sutures au palais.....	41
8. Vérification de l'adaptation du greffon .....	41
9. Mise en place du greffon à l'intérieur du lit receveur .....	42
10. Sutures .....	42
11. Vue post-opératoire.....	45
12. Résultat 6 mois après la chirurgie .....	45
<b>RÉFÉRENCES BIBLIOGRAPHIQUES</b> .....	I

# INTRODUCTION

« Le perfectionnement actuel se trouve dans la simplicité », cette phrase pourrait résumer les tendances actuelles dans le monde médical et à fortiori en chirurgie plastique parodontale.

Et dans ce contexte, quelle réflexion plus simple que le respect de la biologie comme pierre angulaire pour le développement de nouvelles approches micro-invasives. Le traumatisme minimal des tissus mous et une fermeture parfaite des incisions chirurgicales en seraient les clés du succès.

Cette démarche s'articule autour d'un plateau technique spécifique, de protocoles opératoires adaptés ainsi que de connaissances et compétences approfondies du praticien en chirurgie parodontale.

## I. PRINCIPES FONDAMENTAUX

### 1. Anatomie et biologie des structures parodontales

Le parodonte décrit les tissus de soutien de l'organe dentaire.

Au nombre de trois : la *gencive*, l'*appareil d'attache* et l'*os*, ces structures sont entièrement interdépendantes anatomiquement et physiologiquement.

Le complexe muco-gingival désignant les tissus mous parodontaux (gencive et appareil d'attache) représente la ligne de défense et d'échange du corps humain avec l'environnement buccal extérieur.

#### 1.1. La gencive

La muqueuse orale se divise en trois types : *muqueuse masticatrice* (gencive et palais dur), *muqueuse alvéolaire* (face interne des lèvres et des joues, vestibule, plancher buccal, base de la langue et palais mou), *muqueuse sensorielle* (papilles du goût du dos de la langue) (1). La gencive est constituée d'un tissu épithélio-conjonctif dont la surface est kératinisée à l'exception du col interdentaire.

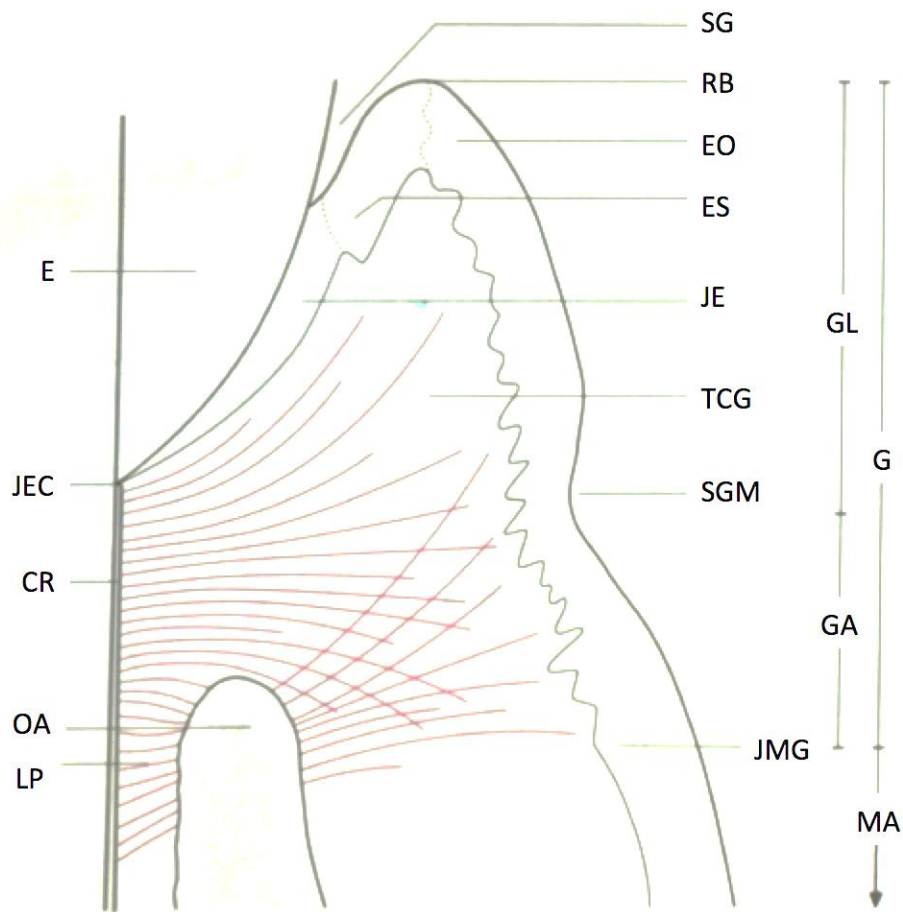
La gencive s'étend de la gencive marginale à la ligne muco-gingivale marquant le début de la muqueuse alvéolaire (Fig. 1).

L'épaisseur moyenne de celle-ci est d'environ 1 mm pour une hauteur allant de 1 à 9 mm (2). La région maxillaire antérieure présente généralement la gencive la plus épaisse et la région mandibulaire antérieure la plus fine (3).

La position des dents sur l'arcade est le principal déterminant de ces dimensions : une dent vestibulée présentera une gencive réduite en vestibulaire. De même qu'une dent lingualée présentera une gencive épaissie en vestibulaire (4).

Ces dimensions augmentent avec la croissance des procès alvéolaires pendant l'enfance(5). Elles varient également par un changement de position spontanée ou orthodontique dans le sens mésio-distal ou corono-apical (6).

On différencie topographiquement la gencive libre, attachée et interdentaire.



**Fig. 1** Structure anatomique du parodonte marginal (7).

E: émail; JEC: jonction émail-cément; CR: cément radiculaire; OA: os alvéolaire; LP: ligament parodontal; SG: sulcus gingival; RB: rebord gingival; EO: épithélium oral; ES: épithélium sulculaire; EJ: épithélium de jonction; TCG: tissu conjonctif gingival; SGM: sillon gingival marginal; JMG: jonction mucogingivale; GL: gencive libre; GA: gencive attachée; G: gencive; MA: muqueuse alvéolaire.

### 1.1.1. La gencive libre

La gencive libre s'étend du sommet de la gencive marginale jusqu'au sillon gingival marginal visible chez 30 à 40% des patients et le long des faces vestibulaires et linguales des dents (8) (Fig. 1).

Ce sillon gingival marque la limite apicale de l'épithélium d'attachement et est situé en regard de la jonction amélo-cémentaire.

La gencive libre ou épithélium oral fait face à la cavité buccale. Elle est recouverte d'un épithélium pavimenteux kératinisé. Elle a une apparence lisse et ferme.

Du côté de la face dentaire, sa disposition délimite une petite invagination appelée sillon gingival ou sulcus dont la profondeur est d'environ 0,5 mm lorsque le parodonte est sain. L'épithélium tapissant le sulcus est appelé épithélium gingival sulculaire. Il est parakératinisé à la différence de l'épithélium oral et fait face à la dent sans y adhérer.

Au fond du sulcus gingival, l'épithélium gingival sulculaire fusionne avec l'épithélium de jonction qui forme une attache épithéliale d'environ 1 à 2 mm sur la surface dentaire. Il entoure la dent comme un collier permettant l'adhésion entre la gencive libre et la dent.

Cet épithélium jonctionnel est plus large dans sa partie coronaire et devient plus fin à

la jonction amélo-cémentaire.

Il est délimité par une lame basale interne, face à la dent et par une lame basale externe face au tissu conjonctif gingival. La face basale interne est très différenciée en comparaison à la structure conventionnelle de la face basale externe(9). C'est par elle que se réalise l'adhésion de l'épithélium jonctionnel à l'émail par des hémidesmosomes.

Le rôle fondamental de l'épithélium jonctionnel est la protection de l'os sous-jacent du milieu extérieur. Il est perméable aux bactéries, à leurs toxines et aux cellules immunitaires. Il constitue donc une zone de contact et d'interactions permettant de gérer ce conflit immunologique à distance de l'os.

### 1.1.2. La gencive attachée

La gencive attachée prolonge la gencive libre en vestibulaire et en lingual des dents. Saine, elle présente un piqueté en peau d'orange et une couleur rose. Elle est donc facilement différenciable de la muqueuse alvéolaire libre avec laquelle elle fusionne au niveau de la *ligne mucogingivale*. En palatin, la gencive attachée effectue une transition douce avec la muqueuse masticatrice qui recouvre le palais dur.

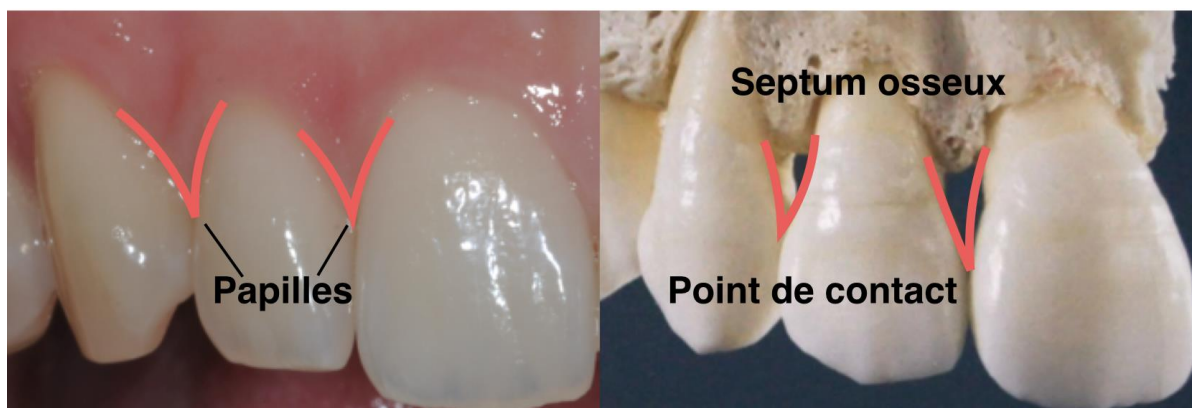Les fibres de collagène qui composent à 60% le tissu conjonctif gingival sont organisées en faisceaux. Ces faisceaux supra-alvéolaires forment l'*attache conjonctive parodontale* de la jonction amélo-cémentaire à l'os alvéolaire. La hauteur de cette attache conjonctive reste constante entre les individus autour de 1mm contrairement à la hauteur de l'attache épithéliale, elle très variable.

Les fibres supra-alvéolaires s'attachent dans le cément et dans l'os alvéolaire. Elles stabilisent et unissent ainsi la denture par leur architecture en trois dimensions.

### 1.1.3. La gencive interdentaire

La gencive interdentaire appelée *papille* s'étend dans l'espace compris entre les points de contact des dents et les septa osseux interdentaires (Fig. 2).

Sa forme est déterminée par les zones de contacts interdentaires, les surfaces des dents adjacentes (largeur des dents proximales, trajet de la jonction amélo-cémentaire) et le septum osseux interdentaire. Le gonflement de la gencive interdentaire en vestibulaire et en lingual des dents forme les papilles vestibulaires et linguales.



**Fig 2.** La gencive interdentaire ou papille.  
À gauche : photo du Dr Moll, à droite : modèle anatomique (7).

La distance entre la base du point de contact et la crête osseuse semble être un facteur déterminant dans la présence de la papille interdentaire. Plus cette distance augmente, moins la papille a de chance d'être présente. Si cette distance est inférieure à 5 mm, la papille est présente dans 98% des cas contre moins de 27% des cas pour une distance supérieure à 7 mm. L'absence de papilles dans le secteur prémolo-incisif maxillaire peut entraîner des défauts esthétiques importants pour le sourire de nos patients.

La gencive interdentaire sous la zone du point de contact est formée par la réunion de l'épithélium de jonction des dents adjacentes. Cette zone est appelée *col interdentaire*. Le col interdentaire n'est pas kératinisé ou parakératinisé et présente une forme de selle.

La hauteur des papilles décroît d'antérieur en postérieur.

Les papilles sont responsables de l'aspect festonné typique de la gencive marginale autour des dents.

## 1.2. L'appareil d'attache parodontal

### 1.2.1. L'os alvéolaire

L'os alvéolaire est défini comme la partie du maxillaire et de la mandibule qui forme et supporte les alvéoles dentaires.

Les procès alvéolaires se développent conjointement à l'éruption des dents et à la croissance radiculaire. L'absence congénitale ou la perte d'une dent entraîne une résorption graduelle et importante de celui-ci.

Le procès alvéolaire est constitué d'un os trabéculaire ou spongieux, entouré par des corticales vestibulaires et linguales d'os compact et de lame cribiforme tapissant l'alvéole.

Cette lame cribiforme (os lamellaire) appelée également *lamina dura* forme une ligne radio-opaque à la radiographie. Elle constitue l'attache des fibres du ligament parodontal ou *fibres de Sharpey*. À la mandibule, la corticale est renforcée par des *lignes obliques internes et externes* la rendant plus dense qu'au maxillaire.

Histologiquement, l'os cortical est formé de lamelles osseuses organisées autour de *canaux de Havers* dans lequel circule un paquet vasculo-nerveux. Les canaux de Havers sont reliés entre eux, à l'os spongieux et aux vaisseaux sanguins du périoste par les *canaux de Volkmann*. Cependant le ratio de vaisseaux sanguins comparé à la masse d'os corticale est faible. Compris entre les corticales vestibulaires et linguales, l'os spongieux constitue un réseau lâche de trabécules osseuses entre lesquelles sont interposés des espaces de moelle osseuse riche en cellules et très vascularisée.

Les espaces médullaires dans l'os sont bordés par l'*endoste* tandis que les surfaces externes de l'os sont recouvertes de *périoste*. Il assure la vascularisation, l'innervation et participe à la régénération osseuse en contenant des ostéoblastes, ostéoclastes et leurs cellules souches respectives. Il est formé de fines couches de tissu conjonctif non élastique riche en collagène au sein duquel circulent des paquets vasculo-nerveux.

L'os alvéolaire subit des remaniements constants. Les ostéoblastes et les ostéoclastes interagissent continuellement en détruisant et en synthétisant l'os pour adapter sa structure aux changements de charge fonctionnelle et pour réparer les microtraumatismes continuels qu'il subit.

L'endoste et le périoste jouent des rôles clés dans cette activité métabolique complexe. L'os est un tissu vital très réactif contrôlé par des hormones et des facteurs de croissance.



### 1.2.2. Le ligament parodontal

Il est formé de deux composantes distinctes, l'une alvéolaire et l'autre supra-alvéolaire, formées de faisceaux de fibres de collagène s'insérant de manière fonctionnelle sur la surface radulaire. L'attache conjonctive (supra-alvéolaire) assure la liaison entre les dents et la gencive marginale alors que les fibres de Sharpey (alvéolaires) relient les dents aux alvéoles dentaires. La plupart des fibres de Sharpey s'attachent diagonalement en direction apico-cronaire du cément à la lame cribiforme.

En inoclusion, les fibres sont légèrement détendues. Lorsque les dents entrent en occlusion fonctionnelle, ces fibres sont tendues pour permettre une mobilité physiologique de la dent absorbant les contraintes et les forces appliquées.

Le ligament parodontal contient un réseau sanguin très important, des vaisseaux lymphatiques et un réseau dense de terminaisons nerveuses sensorielles qui servent à surveiller, absorber et distribuer les forces fonctionnelles occlusales qui s'exercent sur les dents. C'est un tissu très vivant possédant une activité métabolique très importante et le potentiel réparateur le plus élevé des tissus parodontaux.

### 1.2.3. Le cément

Le cément a un rôle indispensable d'attache de la dent à l'os. Il se situe entre la dentine radulaire et le ligament parodontal et fait partie intégrante de la dent. Bien que minéralisé, c'est un tissu conjonctif vivant possédant également des rôles importants d'adaptation et de réparation.

Plusieurs types de cément ont été différenciés dans des études histologiques concentrées sur la distribution des cémentocytes, la composition et la direction des fibres. Ces critères permettent de distinguer les *céments cellulaires* et *acellulaires* ainsi que les *céments fibrillaires* et *afibrillaires*.

### 1.2.4. Vascularisation

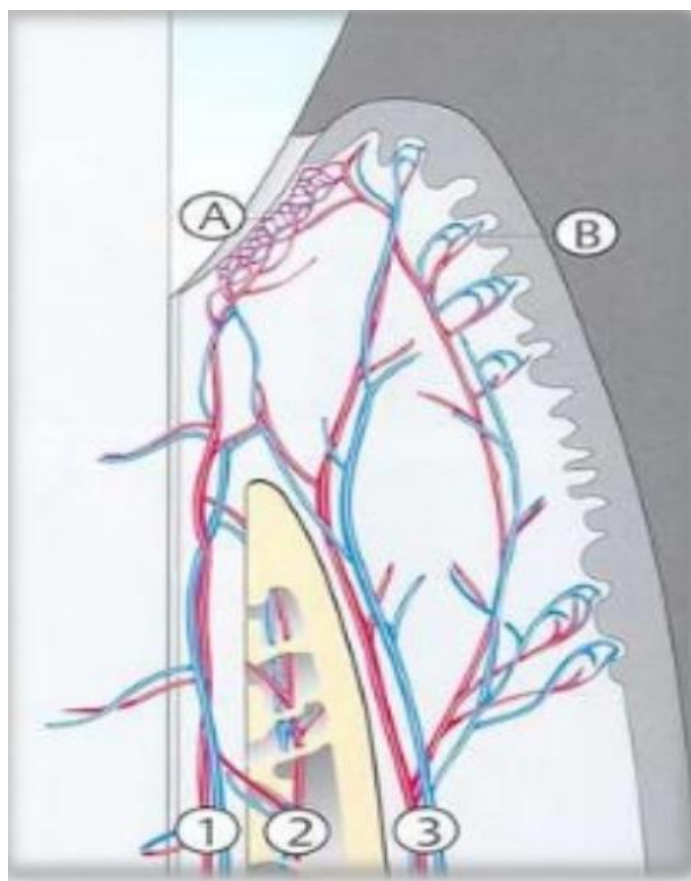
Le maxillaire est vascularisé principalement par les artères alvéolaires supérieures postérieure et antérieure. L'artère supérieure antérieure vient de l'artère infra-orbitaire. L'apport sanguin mandibulaire se fait par les artères alvéolaires inférieures.

Les artères alvéolaires se divisent en artères dentaires qui pénètrent dans les apex des dents pour les vasculariser. Les tissus gingivaux sont irrigués grâce à des rameaux perforants qui passent verticalement à travers les *septa interdentaires* et le *ligament parodontal*.

La gencive vestibulaire et linguale est vascularisée par de nombreuses *branches suprapériostées* de l'artère faciale, des artères infra-orbitaires, de l'artère incisive, des artères grande et petite palatine au maxillaire et des artères sublinguale, buccale et mentonnière à la mandibule.

Ainsi, trois sources vasculaires possédant de nombreuses anastomoses irriguent les tissus parodontaux : le procès alvéolaire, le ligament parodontal et la muqueuse buccale (Fig. 3).

Le tissu conjonctif gingival possède deux lits capillaires terminaux. Un *réseau externe* de boucles capillaires sous la gencive marginale et l'épithélium oral. Un *réseau interne* de veinules post-capillaires localisées sous l'épithélium de jonction, qui joue un rôle important dans la défense de l'hôte contre les infections. Le drainage veineux du ligament parodontal se fait par des veinules et des veines.



**Fig. 3** Vascolarisation du parodonte.

1: ligament parodontal; 2: procès alvéolaire; 3: muqueuse buccale.  
A : réseau capillaire terminal externe; B: réseau capillaire terminal interne.

La revascularisation de lésions gingivales se fait principalement grâce à la formation de nouveaux capillaires à partir du tissu conjonctif sous-jacent. Le périoste intervient également dans ce processus mais la formation de nouveaux capillaires à partir de celui-ci est environ deux fois plus lent comparé au tissu conjonctif sus-jacent (10). Les lambeaux à minima réalisés en demi-épaisseur et sans décharges évitent le décollement du périoste et préservent un lit de tissu conjonctif sous-jacent à la greffe. L'élévation d'un lambeau qu'il soit de demi ou pleine épaisseur entraîne une perte osseuse sous-jacente. Cette perte reste moins importante lorsque d'une technique de demi-épaisseur est employée (11). La re-vascularisation plus rapide et plus importante du greffon dès les premiers temps post-opératoire explique la meilleure qualité de cicatrisation de ces techniques et donc leur meilleur pronostic esthétique et de recouvrement (12).

### 1.2.5. Innervation

Le parodonte possède des terminaisons nerveuses autonomes et des récepteurs sensoriels, tels que les mécanorécepteurs et les fibres nerveuses nociceptives. Ils sont capables de détecter et transmettre des signaux tactiles de douleur et de pression. L'innervation gingivale provient des fibres nerveuses du ligament parodontal ainsi que des nerfs labiaux, buccaux et palatins.

## 2. L'esthétique gingivale

Les deux pôles attractifs dans un visage sont les yeux et **le sourire**.

La dynamique labiale lors du sourire et du rire constitue la relation sociale esthétique privilégiée de nos patients. Elle représente la base diagnostique de nos décisions thérapeutiques pour donner au sourire un agencement agréable. Lorsque c'est le cas, à la fois les dents et la gencive satisfont certains critères esthétiques.

L'esthétique du « *blanc* » est indissociable de celle du « *rose* ».

En effet, de nombreuses personnes découvrent la gencive de la région maxillaire antérieure. Chez d'autres, plus rares, la gencive de la région mandibulaire inférieure est visible lors du sourire ou de la fonction (13).

### 2.1. Le parodonte dans le cadre facial

#### 2.1.1. Références horizontales

Ce sont les lignes horizontales passant par différents secteurs de la face. Ce sont : la ligne *bipupillaire*, la ligne *ophryaque* (passant par les points intersocculaire) et la ligne des *commissures labiales*. Dans un visage séduisant, c'est le parallélisme de ces lignes qui prime (14).

La ligne bipupillaire permet d'évaluer la direction du plan incisif, du contour gingival et du maxillaire. L'orientation générale du plan incisif et du contour gingival des incisives maxillaires doit être en grande partie la même que celle de la ligne bipupillaire (15).

#### 2.1.2. Références verticales

La *ligne sagittale médiane* passe par l'arête du nez et le philtrum (sillon naso-labial). Elle est perpendiculaire aux lignes horizontales.

La ligne *inter-incisive* doit lui être parallèle. Elle coïncide avec la ligne sagittale médiane dans une majorité des cas (70,4%)(16). Un décalage latéral léger de la ligne inter-incisive n'est pas incompatible avec un cadre esthétique agréable. Le facteur esthétique prépondérant est la position verticale de la ligne inter-incisive plus que le décalage vertical (17).

#### 2.1.3. Références sagittales

Le dessin des lèvres supérieure et inférieure permet d'apprécier le profil qui doit servir de guide à la situation des dents pour des rapports squelettiques normaux.

Les références sagittales déterminent le *soutien de la lèvre supérieure*, les *rapports avec la lèvre inférieure* et le *plan d'occlusion*.

Le soutien de la lèvre supérieure est sous le contrôle de la position des deux tiers cervicaux des dents maxillaires.

Le rapport des bords incisifs maxillaires avec la lèvre inférieure sert de guide à l'appréciation générale de la position et de la longueur de ces dents.

Le plan d'occlusion est déterminé par les bords incisifs et les surfaces occlusales des dents cuspidées (18).

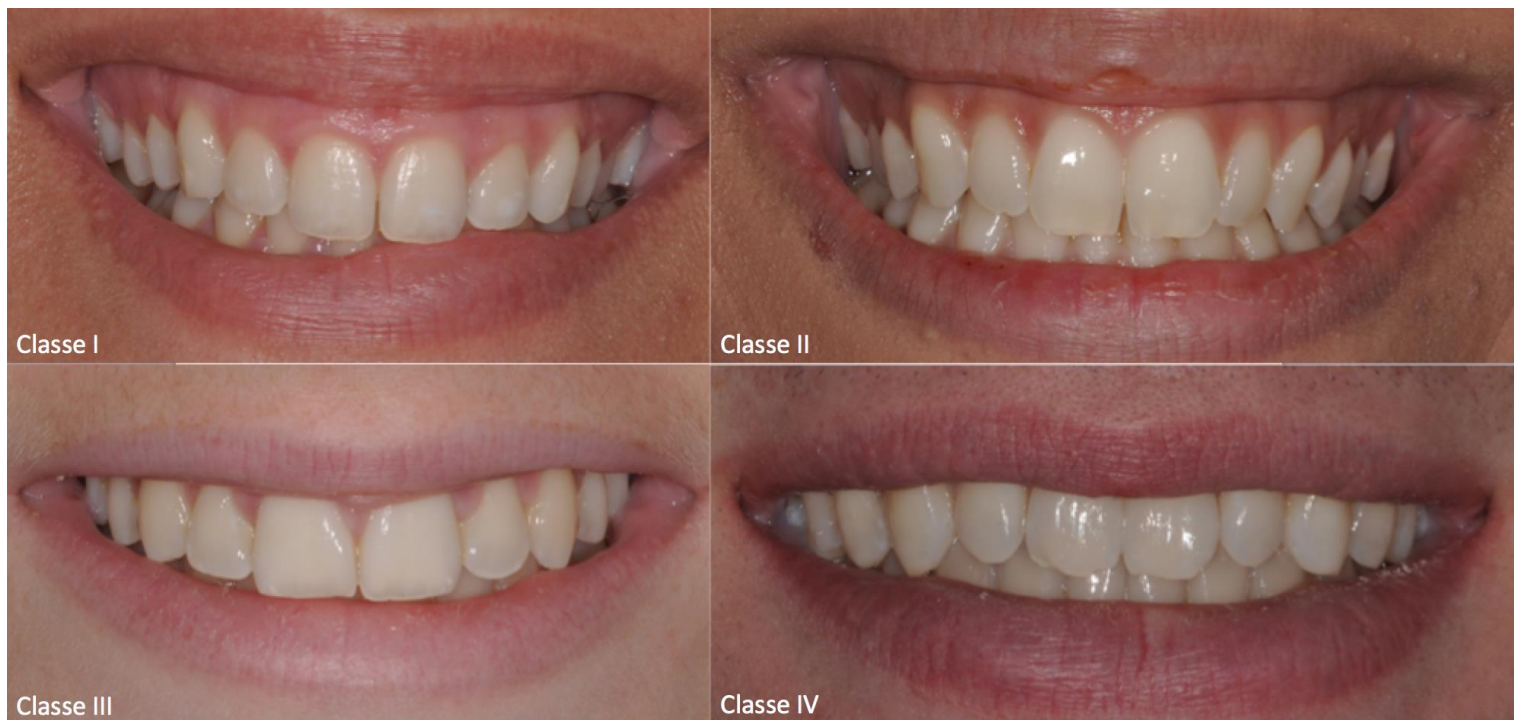## 2.2. Le parodonte dans le cadre labial

Les lèvres sont la charpente du sourire et définissent la zone esthétique. Leur courbure et leur longueur ont une grande influence sur la quantité de dents exposées au repos et au cours de la fonction et du sourire.

### 2.2.1 Types de sourires

L'activité et la dynamique des muscles impliqués dans le sourire peuvent varier fortement d'un patient à l'autre. Ainsi, la quantité de gencive découverte lors du sourire varie de manière importante entre les sujets. Liébart (13) propose une classification basée sur la quantité de gencive exposée lors d'un sourire *naturel* et lors d'un sourire *forcé* (Fig. 4).

- Classe I :** sourire qui découvre un bandeau continu de gencive de 2 mm ou plus de hauteur. Elle représente 20% de la population étudiée lors d'un sourire *forcé*. Ce sourire est qualifié de « gingival ». Il peut être considéré comme peu esthétique.
- Classe II :** sourire qui découvre un bandeau continu de gencive de moins de 2 mm de hauteur. Elle représente 20% de la population étudiée lors d'un sourire *forcé*.
- Classe III :** sourire qui ne découvre que les espaces interdentaires remplis ou non par les papilles. Elle représente 45% de la population étudiée lors d'un sourire *forcé*.
- Classe IV :** sourire qui ne découvre pas de parodonte. Elle représente 10% de la population étudiée lors d'un sourire *forcé*.



**Fig. 4** Classification *Parodontia* (13) de la ligne du sourire (Photo du Dr Moll).

Il est difficile d'obtenir un sourire naturel complet sur demande. Il est préférable d'évaluer le sourire d'un patient relaxé lors de la consultation. De plus, les patients conscients d'un problème esthétique dento-gingival ont tendance à cacher la zone inesthétique lors de la parole ou du sourire. L'examen lors d'un sourire forcé présente l'intérêt de s'affranchir de ces deux facteurs lors de la classification de l'exposition gingivale.

## 2.3. L'esthétique du rose

### 2.3.1 Critères esthétiques parodontaux

#### 2.3.1.1 Biotype parodontal

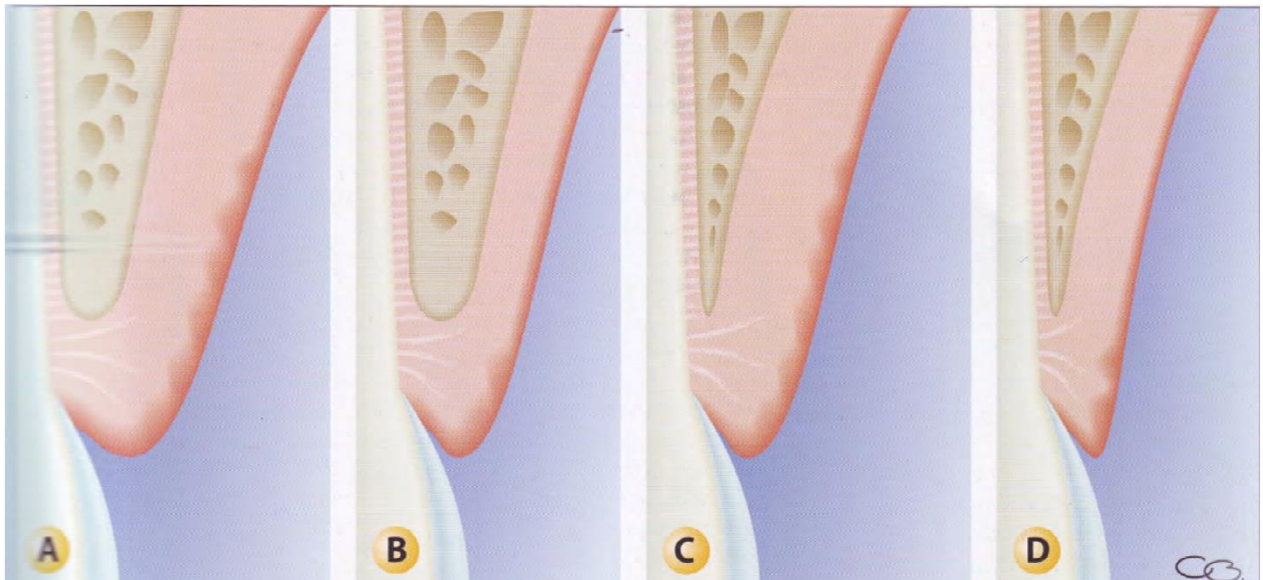
Il existe des différences cliniques dans la forme, la position et l'épaisseur du parodonte marginal. Certaines de ces caractéristiques tissulaires sont directement déterminées génétiquement tandis que d'autres semblent influencées par la taille de la dent, son profil, sa position ainsi que par des phénomènes physiologiques tels que la croissance ou le vieillissement

La classification la plus connue est fondée sur la morphologie des tissus parodontaux. C'est elle qui a été proposée par Maynard et Wilson (19).

Elle décrit quatre types de parodontes :

- Type I : la hauteur de tissu kératinisé est normale (3 à 5 mm) et l'os alvéolaire est épais. Le type I présente la situation la plus favorable.
- Type II : la hauteur de tissu kératinisé est réduite (inférieure à 2 mm) et l'os alvéolaire est épais.
- Type III : la hauteur de tissu kératinisé est normale et l'os alvéolaire est mince. Le type III pourra tromper la vigilance du clinicien et demandera une attention particulière lors des mouvements de vestibulo-version en orthodontie.
- Type IV : la hauteur de tissu kératinisé est réduite (inférieure à 2 mm) et l'os alvéolaire est mince. Cette situation est considérée comme à risque pour l'apparition de problèmes muco-gingivaux et devra attirer toute l'attention du praticien.

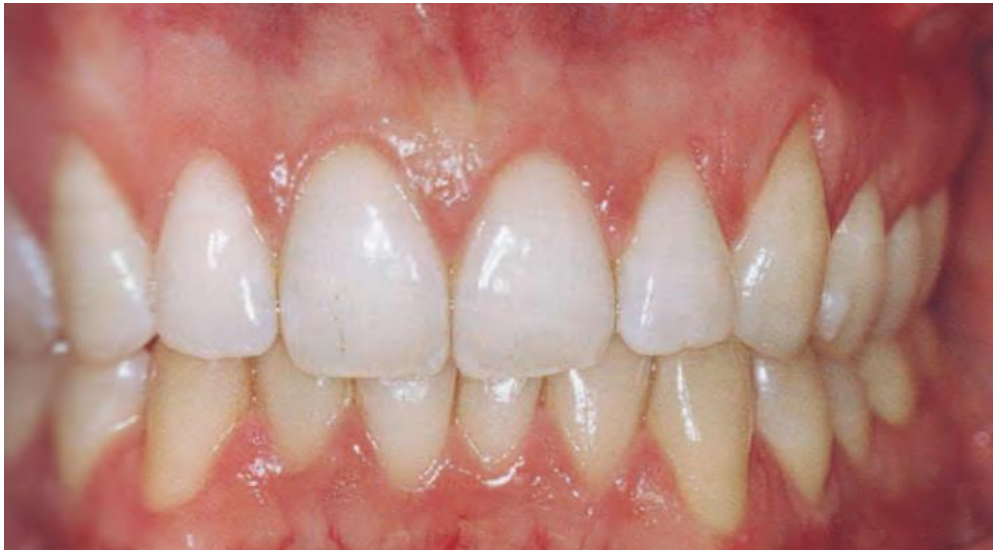La prévalence du type I sur 400 patients vus en consultation orthodontique est de 40%, celle du type II est de 10%, celle du type III est de 20% et celle du type IV est de 30% (20).



**Fig. 5.** Classification de Maynard et Wilson (15). A: type I; B: type III; C: type III; D: type IV.

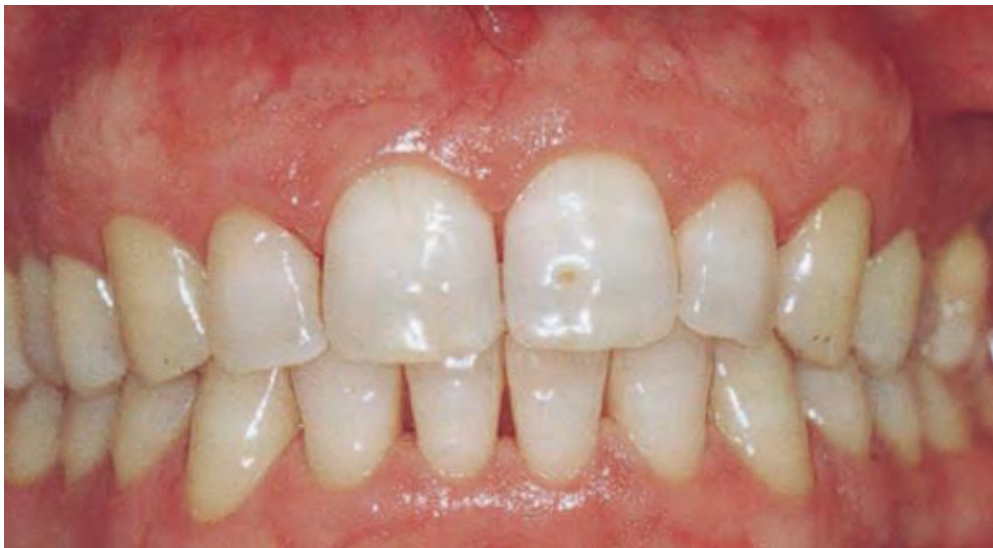

La classification de Seibert et Lindhe (21) distingue deux types de parodonte : **plat et épais**. Il se caractérise par un tissu gingival et une architecture osseuse relativement plate, un tissu épais, dense et fibreux, une large bande de gencive kératinisée et des couronnes rectangulaires ou carrées (Fig. 6).



**Fig. 6.** Parodonte plat et épais (15).

**fin et festonné**. Il se caractérise par une architecture gingivale très festonnée, un tissu gingival relativement fin et marqué, une bande fine de gencive kératinisée, la présence fréquente de déhiscences osseuses et de fenestrations et des couronnes triangulaires (22) (Fig. 7).



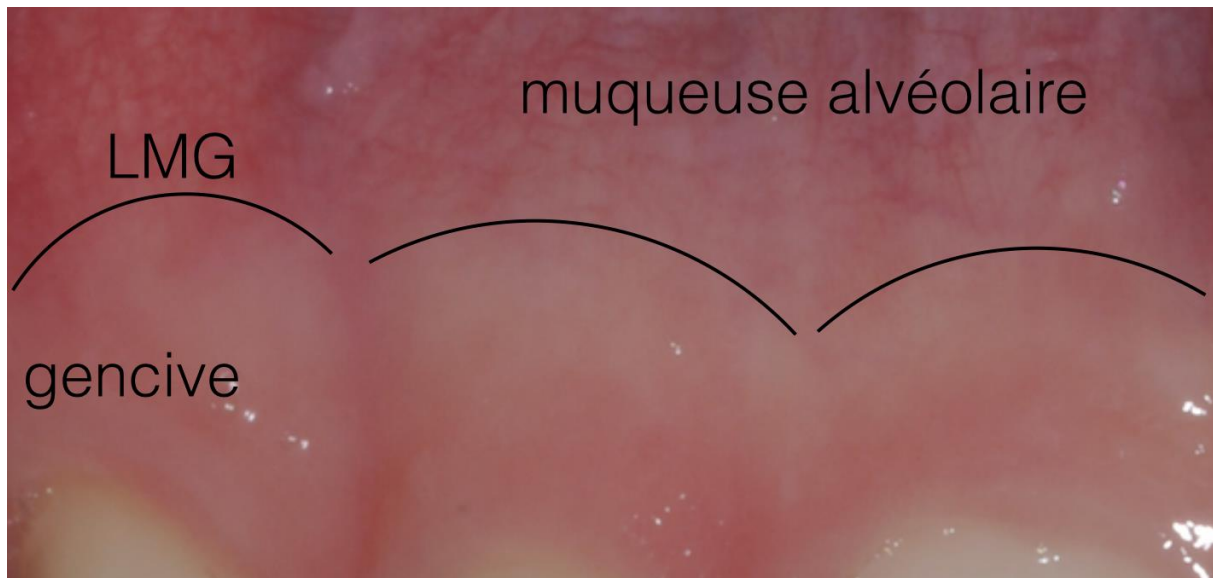**Fig. 7.** Parodonte fin et festonné (15).

Les individus avec un biotype fin présentent un risque plus important de développer des récessions gingivales après une intervention prothétique, orthodontique ou chirurgicale (23).

### 2.3.1.2. La couleur

La gencive est rose pâle.

La muqueuse alvéolaire est de couleur rouge sombre à cause de la transparence de son épithélium non kératinisé laissant apparaître une vascularisation abondante. Cette différence de couleur permet de la distinguer facilement de la gencive (1) (Fig. 8).



**Fig. 8.** Différence de couleur entre gencive et muqueuse alvéolaire  
(Photo du Dr Moll).

On distingue aisément la gencive rose pâle de la muqueuse alvéolaire rouge sombre laissant apparaître son riche réseau capillaire. La ligne muco-gingivale (LMG) représente la démarcation entre ces deux tissus.

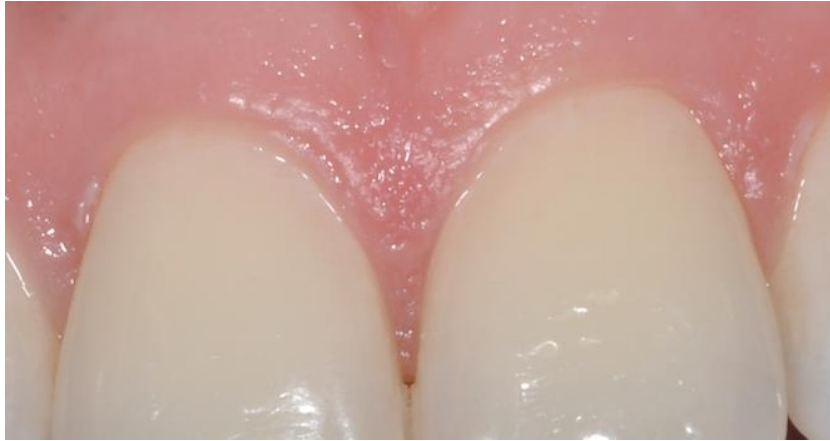### 2.3.1.3. La santé gingivale

L'inflammation gingivale ou une maladie parodontale entraîne des modifications physiopathologiques de l'architecture gingivale : rougeur, saignement, aspect lisse et vernissé, œdème, etc.

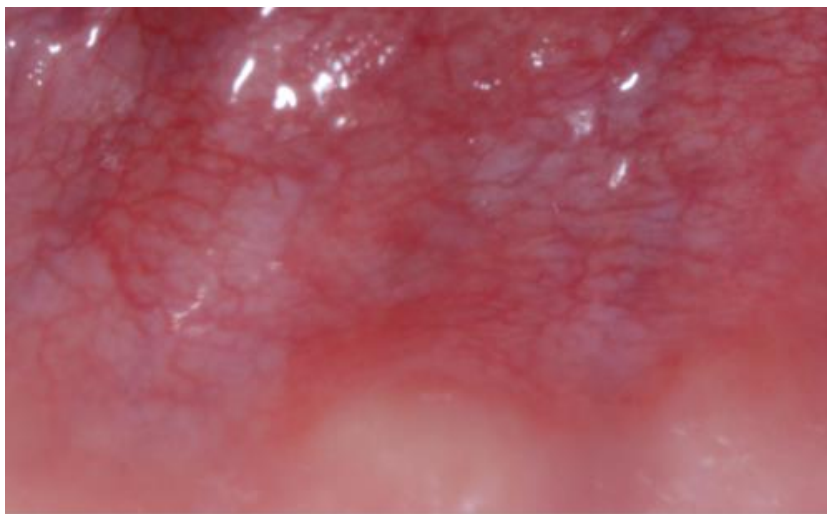
La santé gingivale et parodontale est donc un prérequis indispensable à une morphologie gingivale esthétique et à son évaluation par le praticien. Il est donc primordial de motiver en permanence les patients à l'hygiène orale et à entreprendre les thérapeutiques parodontales nécessaires (24).

### 2.3.1.4. La texture de surface

La gencive présente un aspect piqueté en « peau d'orange » (Fig. 9). Cette texture de surface de la gencive saine est déterminée par l'attache des fibres supracrestales du tissu conjonctif à l'épithélium gingival kératinisé. Ce piqueté semble plus marqué chez les individus présentant un biotype épais que ceux aux biotypes fins. La muqueuse alvéolaire adjacente, brillante et lisse (Fig. 10), se distingue facilement de la gencive.



**Fig. 9.** Texture en « piqueté d'orange » de la gencive saine (Photo du Dr Moll).



**Fig. 10.** Aspect lisse et transparent de la muqueuse alvéolaire (Photo du Dr Henner).

### **2.3.1.5. La gencive interdentaire**

La *papille* est la portion de gencive qui remplit l'espace interproximal entre le point de contact de deux dents adjacentes et le septum osseux interdentaire (Fig. 11). Le contour de la gencive suit la géométrie des papilles autour des dents, ce qui provoque le feston typique de la gencive. La forme des dents (triangulaire ou rectangulaire) est un des facteurs qui détermine la hauteur de la papille (23).

### **2.3.1.6. Le zénith gingival**

Le *zénith gingival* est le point le plus apical de la gencive marginale. Il est généralement légèrement distalé par rapport à l'axe de la dent (25). En effet, le contour des tissus mous dans la région du zénith est déterminé par le contour de la dent sous-jacente. Le zénith est généralement localisé au point le plus convexe et le plus vestibulaire de la surface vestibulaire de la dent mais sa position peut varier en fonction de la position et de la géométrie de la dent.

Il existe principalement trois formes de zénith (26) :

- en trigone
- convexe
- en forme de S



### 2.3.1.7. Le contour gingival

Le contour gingival suit la jonction amélo-cémentaire des dents. L'architecture individuelle des bords gingivaux peut grandement varier à cause de la large gamme de variations individuelles dans l'arrangement des dents, leurs morphologies et positions. L'apparence globale de la gencive doit être aussi équilibrée et symétrique que possible.

Le contour gingival est considéré comme idéal (27) lorsque :

- Les festons gingivaux des incisives centrales sont symétriques.
- Les festons gingivaux des canines sont au même niveau ou légèrement plus apicaux que ceux des incisives centrales.
- Le feston gingival de l'incisive latérale jamais plus apical que la tangente aux festons de l'incisive centrale et de la canine.
- Le feston gingival légèrement distalé.

### 2.3.2 Le Root coverage Esthetic Score (RES)

Le RES a été proposé par Cairo en 2010(28) comme système d'évaluation du résultat esthétique globale des chirurgies de recouvrement radiculaire. Il évalue 5 variables à 6 mois postopératoire : le niveau du rebord gingival, le contour gingival, la texture gingivale, l'alignement de la ligne muco-gingivale (LMG) et la couleur de la gencive (Fig. 11). 60% de la valeur totale du RES sont attribués à la variable : recouvrement radiculaire complet considéré comme but final du traitement. 40% de la valeur totale du RES sont attribué aux quatre autres paramètres considérés comme secondaires.

#### Niveau du rebord gingival :

*Score 0* : échec du recouvrement radiculaire (rebord gingival apical ou au même niveau de la récession avant traitement).

*Score 3* : recouvrement radiculaire partiel.

*Score 6* : recouvrement radiculaire complet, jonction émail-cément (JEC) indétectable.

#### Contour gingival :

*Score 0* : contour gingival irrégulier (ne suit pas la JEC).

*Score 1* : contour gingival régulier/rebord gingival festonné (suit la JEC).

#### Texture gingivale :

*Score 0* : présence de brides cicatricielles et/ou de formations keloïdes.

*Score 1* : absence de brides cicatricielles et/ou de formations keloïdes.

#### Ligne muco-gingivale :

*Score 0* : LMG non alignée avec celles des dents adjacentes.

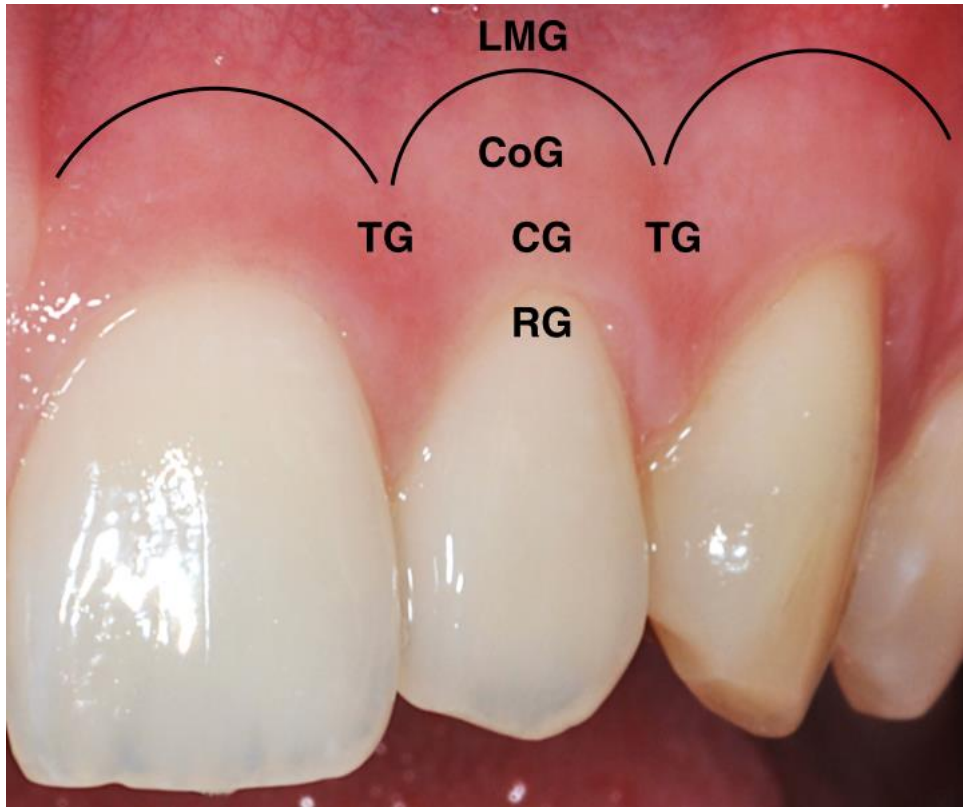
*Score 1* : LMG alignée avec celles des dents adjacentes.

#### Couleur de la gencive :

*Score 0* : couleur des tissus diffère de celle des tissus mous adjacents.

*Score 1* : couleur normale et intégration avec les tissus mous adjacents.

Le score maximal pouvant être obtenu est de 10. Un score de 0 est assigné lorsque la position finale du rebord gingival est égale ou apical à la récession précédente indépendamment des quatre autres paramètres. De même, un score de 0 est assigné en cas de perte partielle ou total de papille interdentaire (apparition d'un triangle noir) après le traitement.



**Fig. 11.** Variables du RES impliquées dans l'évaluation esthétique (photo Dr Moll).  
RG : rebord gingival ; CG : contour gingival ; TG : texture gingivale ; LMG : jonction muco-gingivale ;  
CoG : couleur gingivale.

### 3. La chirurgie micro-invasive parodontale

Le terme *microchirurgie* est un terme générique qui définit les procédures chirurgicales effectuées avec des aides optiques. Celles-ci permettent au praticien la réalisation de *lambeaux à minima* et d'*incisions les plus fines possibles* (29) grâce à l'utilisation d'instruments et de matériaux de sutures plus petits que ceux utilisés en chirurgie parodontale conventionnelle. Les traumatismes causés aux tissus mous sont ainsi minimisés. Un rapprochement précis des berges est facilité. Ces conditions sont les prérequis pour obtenir une cicatrisation *de première intention*. La cicatrisation primaire occupe une part prépondérante dans le succès d'une chirurgie plastique parodontale.

Les techniques microchirurgicales sont très utilisées pour certaines spécialités médicales comme la chirurgie ophtalmique, neurologique ou plastique. Elles ont montré leur efficacité comparé à des techniques macrochirurgicales conventionnelles (30). Cela malgré l'augmentation du temps opératoire. Le concept de microchirurgie a pris de l'importance en chirurgie parodontale notamment pour les chirurgies régénératives et plastiques.

La finesse du parodonte, la fragilité de son anatomie et de sa vascularisation explique la nécessité de techniques et d'instruments microchirurgicaux (31). L'obtention d'une cicatrisation améliorée et prévisible permet de diminuer la morbidité postopératoires des chirurgies parodontales (32). Ces techniques permettent également une amélioration de paramètres esthétiques (33) devenu essentiels dans la réussite du traitement : obtention d'une apparence naturelle, transitions harmonieuses entre les structures tissulaires et absence de cicatrices dans la zone esthétique.

#### 3.1 Cicatrisation primaire

C'est un chirurgien plasticien qui, le premier, a émis l'hypothèse que la cicatrisation profonde d'une plaie dépendait de la qualité de sa fermeture en surface (34). La nécrose des berges peut être préjudiciable pour les suites opératoires.

Une cicatrisation rapide et sans complication est donc cruciale lors des chirurgies plastiques parodontales. Elle permettra la vascularisation rapide des tissus mobilisés et la prévention d'une infection bactérienne. Deux facteurs primordiaux pour la survie et l'intégration des greffes et matériaux de substitutions dans le milieu environnant.

##### 3.1.1. Principes généraux

La cicatrisation se fait par un de ces deux mécanismes histologiques : la régénération ou la réparation (35).

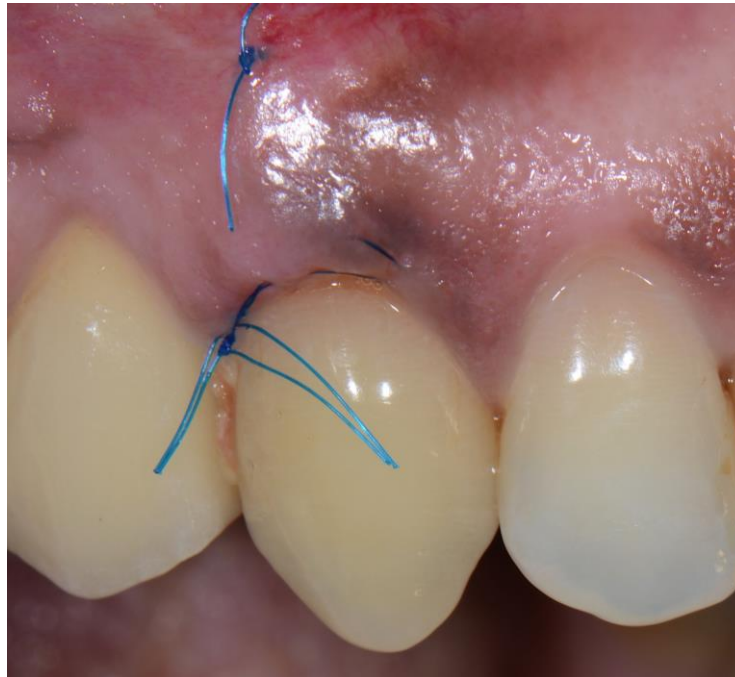
La *régénération* correspond au remplacement d'un tissu lésé ou perdu par un tissu histologiquement identique : restauration *ad integrum*. La régénération des tissus endommagés est dépendante de la fermeture primaire de la plaie. En général, lorsque la fermeture du site est correctement obtenue, la plaie cicatrise *en première intention*. On parle de *cicatrisation primaire*.

La *réparation* correspond au remplacement d'un tissu endommagé ou perdu par un tissu cicatriciel non spécifique. Le tissu n'est pas restauré dans sa condition initiale. Si une plaie est laissée ouverte, la réparation des tissus implique de couvrir le défaut tissulaire et de restaurer l'intégrité de la surface corporelle. Le tissu de réparation se transforme plus tard en tissu cicatriciel. On parle de *cicatrisation secondaire* ou de *deuxième intention*.

Le chirurgien doit toujours s'efforcer d'obtenir une régénération complète des tissus endommagés pour limiter au maximum la formation de tissus cicatriciels.

### 3.1.1.1. Cicatrisation de première intention

Lors d'une cicatrisation de première intention, le tissu est restauré *ad integrum* avec peu ou pas de tissu cicatriciel. La condition primordiale pour obtenir une cicatrisation primaire est un rapprochement précis et sans tension des berges. Lors de la fermeture, le caillot doit être fin, stable et sans ischémie locale. Ce caillot empêche l'infiltration bactérienne dans la plaie notamment au niveau des couches profondes (36). La circulation est rapidement rétablie, une matrice provisoire se forme pour recouvrir la plaie (37). Lorsque les conditions sont favorables, la cicatrisation primaire a lieu en quelques jours, sans inflammation clinique détectable, sans sécrétions ou formation de tissu de granulation (Fig. 12).



**Fig. 12.** Cicatrisation à j+7 d'une récession unitaire traitée par une « technique de l'enveloppe »(38) (photo du Dr Henner).

Les sutures ont été réalisées avec du fil 6-0. On peut noter l'absence d'inflammation.

### 3.1.1.2. Cicatrisation de deuxième intention

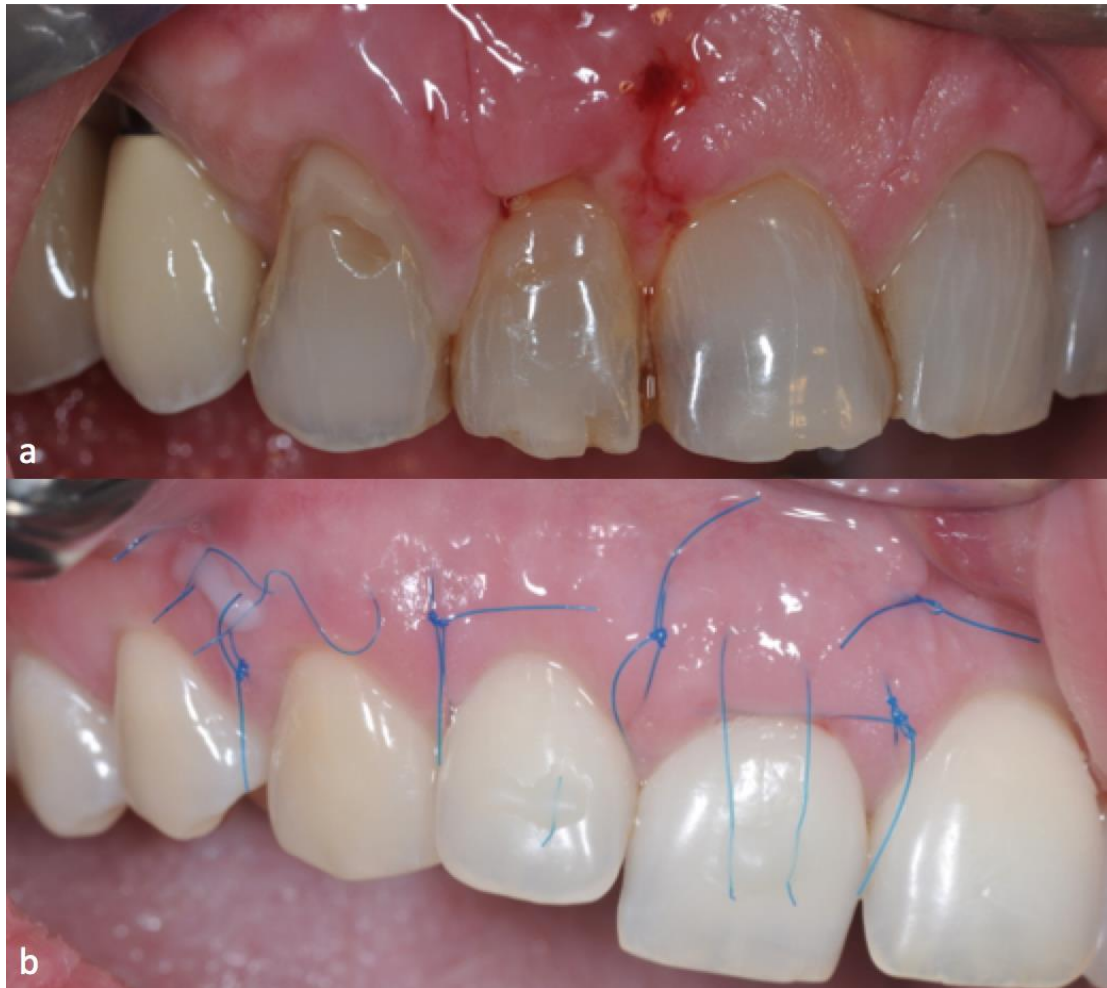La cicatrisation de deuxième intention a lieu si la lésion est laissée intentionnellement ouverte pour cicatriser ou si la présence de défauts tissulaires rend la fermeture primaire de la lésion impossible à obtenir. La cicatrisation secondaire est associée avec la formation de tissu de réparation. Pour fermer la plaie et restaurer l'intégrité de la cavité orale, le corps produit un tissu de cicatrisation de bas grade afin de combler l'espace causé par le tissu endommagé ou manquant.

Une nécrose des bords du lambeau apparaît souvent si :

- les sutures exercent de trop fortes tensions sur le lambeau
- les sutures sont insuffisamment serrées
- les tissus sont localement hypoperfusés.

Cette nécrose entraîne une cicatrisation secondaire après la fermeture primaire du site ainsi qu'un risque accru d'infection bactérienne (7). Une infection bactérienne et la réaction immunologique résultante peuvent retarder la cicatrisation.

La cicatrisation secondaire est associée à un risque augmenté d'infection bactérienne, un inconfort postopératoire et la formation d'une cicatrice. Par conséquent, il faut tout mettre en œuvre pour éviter la survenue d'une cicatrisation de deuxième intention (Fig. 13)



**Fig. 13.** Cicatrisation à 7jours postopératoire (photos Dr Moll).  
(a) Cicatrisation de seconde intention. (b) Cicatrisation de première intention.

### 3.2. Préserver la vascularisation

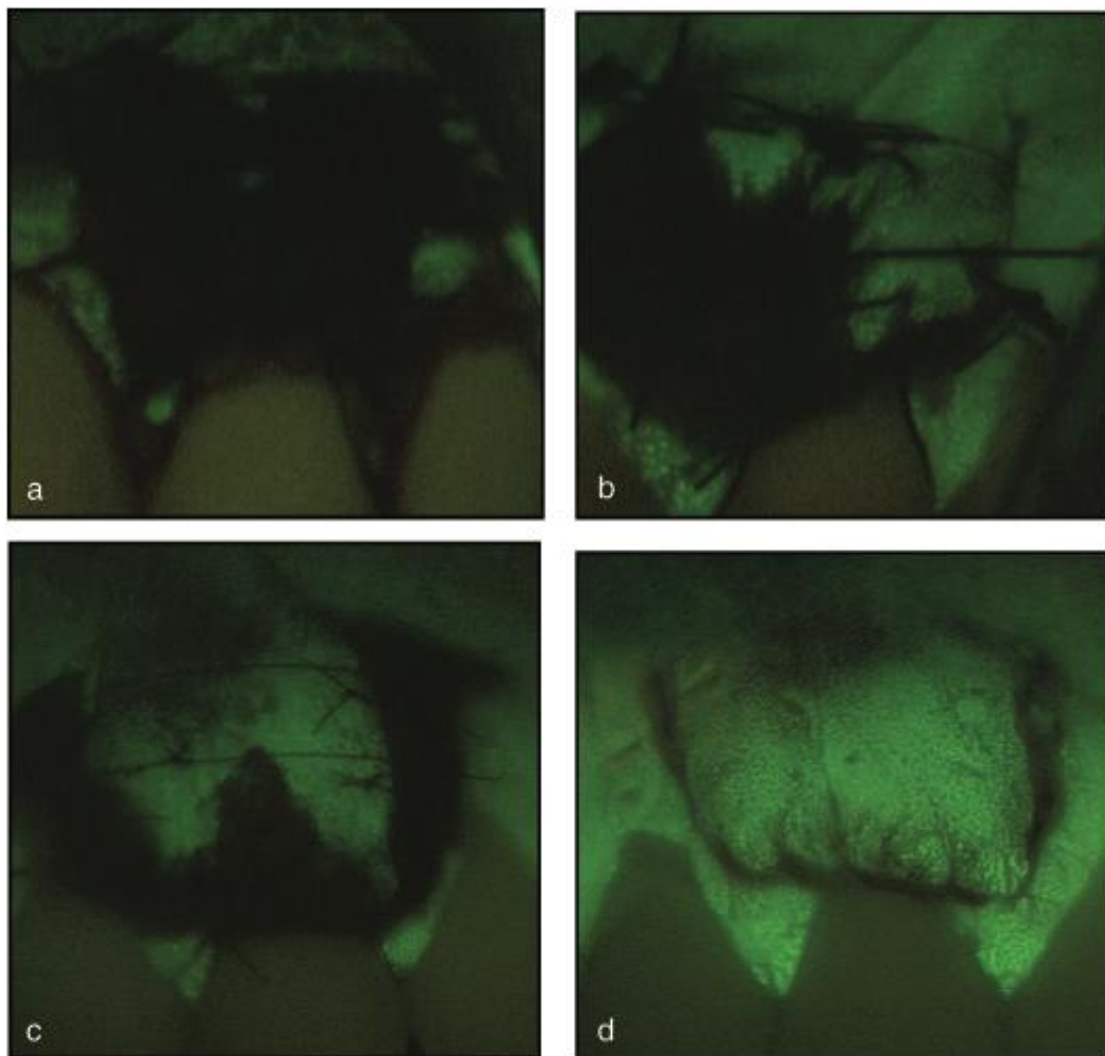
La revascularisation se fait principalement grâce à une angiogenèse depuis le tissu conjonctif sus-jacent. Le périoste intervient également dans ce processus mais la formation de nouveaux capillaires à partir de celui-ci est environ deux fois plus lent comparé au tissu conjonctif sous-jacent (10). Les lambeaux à minima réalisés en demi-épaisseur et sans décharges évitent le décollement du périoste et préservent un lit de tissu conjonctif sous-jacent à la greffe. L'élévation d'un lambeau qu'il soit de demi ou pleine épaisseur entraîne une perte osseuse sous-jacente. Cette perte est moins importante lorsque d'une technique de demi-épaisseur est employée (11).

La revascularisation plus rapide et plus importante du greffon dès les premiers temps postopératoires explique la meilleure qualité de cicatrisation de ces techniques et donc leur meilleur pronostic esthétique et de recouvrement (12). En effet, une nécrose des berges du lambeau est le plus souvent causée par une vascularisation insuffisante de la région du tissu affecté qui peut être due à un écrasement iatrogénique des structures microvasculaires et leur blocage par la formation de microthrombus (39).

Burkhardt et Lang (35) ont conduit une étude clinique contrôlée comparative sur 10 patients présentant des récessions gingivales de Miller de Classe I et II. Des techniques de lambeaux pédiculés, associés, ou non, à une greffe de tissus conjonctifs sont utilisées comme thérapeutique chirurgicale.

Le recouvrement radiculaire est réalisé selon un modèle en bouche partagée : par macrochirurgie conventionnelle sur une héli-arcade et par microchirurgie sur l'autre. Une angiographie par fluorescence est réalisée immédiatement puis à 3 et 7 jours plus tard pour évaluer la cicatrisation (Fig. 14). Les variables cliniques sont mesurées avant la chirurgie et à 1, 3, 6 et 12 mois postopératoires (Tableau 1).

Les résultats de l'angiographie montrent que l'incidence d'anémie postopératoire est plus faible sur les sites traités par microchirurgie directement après la chirurgie et tout au long de la cicatrisation (Fig. 15). La revascularisation est plus rapide par les sites traités par microchirurgie. Les auteurs ont mis en avant une augmentation du pourcentage de recouvrement radiculaire associé à la diminution de l'anémie postopératoire pour les sites traités par une technique microchirurgicale un an après la chirurgie.



**Fig. 14** Angiographies (35).

Sites traités macro-chirurgicalement, juste après l'intervention (a), et à j+7 (b). Images correspondantes pour les sites traités micro-chirurgicalement, juste après l'intervention (c), à j+7 (d).



**Tableau 1**

Traitement	Jour 0 (%)	Jour 3 (%)	Jour 7 (%)
Microchirurgie	8,9 ( $\pm 1,8$ )	53,3 ( $\pm 10,5$ )	84,8 ( $\pm 13,5$ )
Macrochirurgie	8 ( $\pm 1,8$ )	44,5 ( $\pm 5,7$ )	63,9 ( $\pm 12,3$ )

Résultats des mesures d'angiographie réalisées immédiatement après la chirurgie, 3 et 7 jours postopératoires, exprimés en pourcentage de vascularisation du site chirurgical.

### 3.3. Éviter les tensions tissulaires

Mammoto (40) a montré que les cellules endothéliales sont sous la dépendance directe de récepteurs de tension et de pression. La néo-formation de capillaires suite à une lésion gingivale est donc régulée par des mécanismes transcriptionnels mécano-sensitifs. Plus ces forces de tensions et de pressions augmentent, plus la néo-angiogenèse est perturbée.

Les muscles buccaux peuvent entraîner des micromouvements du lambeau et de la greffe. Ces micromouvements sont délétères pour la revascularisation du site et peuvent entraîner la perte de la greffe. La stabilisation du lambeau sans tension malgré les remaniements chirurgicaux effectués est primordiale en chirurgie parodontale (41).

La formation d'un caillot sanguin semble être un prérequis pour la fermeture de toutes les lésions. Pour les chirurgies plastiques parodontales, l'adhésion du caillot sanguin à une surface dentaire nue est la clé pour initier le processus régénératif amenant à une nouvelle attache du tissu conjonctif grâce à la formation d'un nouveau cementum (36). Dans une expérimentation animale (42), l'adhésion initiale du caillot sanguin à la surface radiculaire a été altérée par l'application d'héparine alors que le groupe contrôle controlatéral a été traité avec du sérum physiologique. Le traitement des surfaces radiculaires à l'héparine a empêché l'adhésion du caillot sanguin et par conséquent la cicatrisation du tissu conjonctif a été sévèrement retardée comparé au groupe contrôle.

L'adhésion du caillot sanguin ne peut se faire que si la stabilisation du lambeau est obtenue.

Ces résultats étayent l'importance de la stabilisation des lambeaux en chirurgie parodontale.

L'influence de la tension résiduelle dans le lambeau avant de suturer a été évaluée dans une étude prospective randomisée sur des patients traités pour des récessions maxillaires de Classe I de Miller (43). D'un côté, des lambeaux avancés coronairement ont été replacés et suturés avec une tension résiduelle classique. Dans le groupe contrôle, les lambeaux ont été relâchés avant de les suturer. Après 3 mois de cicatrisation, le recouvrement radiculaire des sites test était de 78% avec un recouvrement complet dans 18% des cas. Alors que le recouvrement radiculaire des sites contrôles était de 87% avec 45% des sujets atteignant un recouvrement complet. Bien que la différence entre les tensions résiduelles des lambeaux fût minime, l'influence sur la réduction des récessions a été significative.

### 3.4. Optimiser l'instrumentation

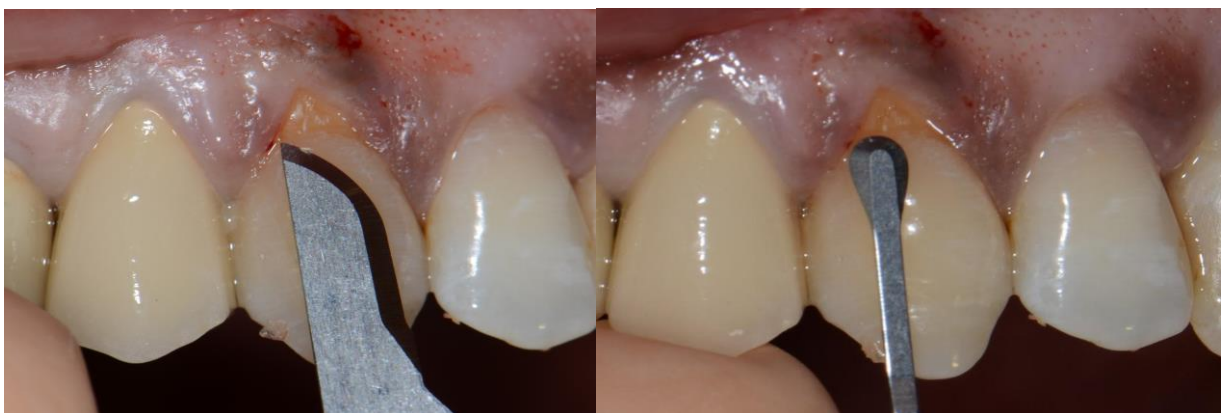Les techniques minimalement invasives cherchent à améliorer l'efficacité du traitement, la durée de cicatrisation, la réduction de la douleur et l'apparition de complications postopératoires (44) des chirurgies plastiques parodontales classiques. Ces techniques récentes s'appuient sur une instrumentation spécifique associée à des aides optiques afin de limiter le trauma opératoire, de léser au minimum les tissus mous, d'atteindre des zones difficiles d'accès de manière la plus précise possible. Ce plateau opératoire spécifique permettra la réalisation de lambeaux à minima, le rapprochement précis des berges sans tensions et des incisions les plus fines possibles.

L'épaisseur du lambeau notamment est cruciale pour la perfusion le long des bords du lambeau lors de la phase initiale de cicatrisation et pour le résultat final de la chirurgie parodontale (45). *Baldi et al* (46) ont comparé des lambeaux avancés coronairement pour déterminer si l'épaisseur du lambeau était un indicateur pertinent de recouvrement radiculaire pour des patients atteints de récessions gingivales de classe I ou II de Miller. L'étude a montré que le recouvrement radiculaire complet était possible pour 100% des sites avec une épaisseur de lambeau supérieur à 0,8 mm. Le pourcentage de recouvrement complet diminue pour les sites avec des lambeaux plus fins et la différence est statistiquement significative. Ces recherches suggèrent que l'épaisseur moyenne des lambeaux muqueux doit être uniforme et de 1 mm minimum.

La gencive est un tissu très fin. L'épaisseur moyenne de la gencive masticatrice est de 250  $\mu\text{m}$  (47). De par la finesse des tissus parodontaux, ces objectifs ne pourront être atteints que par l'utilisation :

- d'aides optiques c'est-à-dire loupes ou microscopes opératoires ainsi qu'un éclairage du champ opératoire approprié.
- de micro-instruments. Ces instruments sont nécessaires pour la réalisation d'incisions plus fines et de lambeaux d'épaisseurs partielles lors de techniques de tunnelisation par exemple (Fig. 15).
- des matériaux de sutures aux propriétés physiques et chimiques adaptées aux impératifs physiques et biologiques du site chirurgical.

L'instrumentation microchirurgicale sera présentée plus en détail dans un chapitre suivant.



**Fig. 15.** Comparaison entre lame macrochirurgicale (à gauche) et microchirurgicale (à droite) (photo Dr Henner).



## **II. OBJECTIFS**

### **1. Amélioration du recouvrement radiculaire dans le traitement des récessions gingivales**

Le traitement des récessions gingivales est, aujourd'hui, une pratique quotidienne en chirurgie plastique parodontale.

L'efficacité de ces procédures est quantifiée par le niveau de gencive marginale par rapport à la jonction émail-cément (JEC). Un recouvrement radiculaire complet est obtenu lorsque le niveau de gencive marginale est positionné coronairement à la JEC. Il a été prouvé qu'un recouvrement radiculaire peut être obtenu de manière prédictible pour des récessions unitaires ou multiples de classe I et II de Miller (48)(49). Il apparaît que les techniques de lambeau avancé coronairement associées à une greffe de tissu conjonctif sont considérées comme le « gold standard » pour le traitement chirurgical des récessions gingivales(50).

Cependant, l'utilisation d'une approche micro-chirurgicale lors de ces interventions peut permettre une amélioration de la vascularisation des greffons et du pourcentage de recouvrement radiculaire de presque 10% après le premier mois de cicatrisation(51). Et ces résultats restent stables 1 an après l'intervention. Lors d'une autre étude de type « split mouth » randomisée sur 24 patients, un microscope a été utilisé pour procéder aux greffes de conjonctifs enfouis pour traiter des récessions de type I et II de Miller > 2 mm dans le groupe test. Le groupe contrôle a été traité sans aide optique. L'amélioration du pourcentage de recouvrement radiculaire est de 10% à 12 mois postopératoire (52).

Bien que la mise en place de thérapies microchirurgicales parodontales au quotidien demande un investissement en temps de formation du praticien, de l'équipe soignante, en matériels et en organisation du cabinet, il semble qu'elles permettent des résultats cliniques améliorés avec des taux de recouvrements radiculaires supérieurs à des techniques classiques (53).

Il est tout de même important de noter qu'il existe des études où aucune différence significative de recouvrement n'a été observée (54). Les résultats d'une étude ont montrés l'amélioration des résultats en faveur d'une technique par lambeau avancé coronairement par rapport à une technique du tunnel dans le cas d'utilisations de greffons de matrice dermique acellulaire(55).

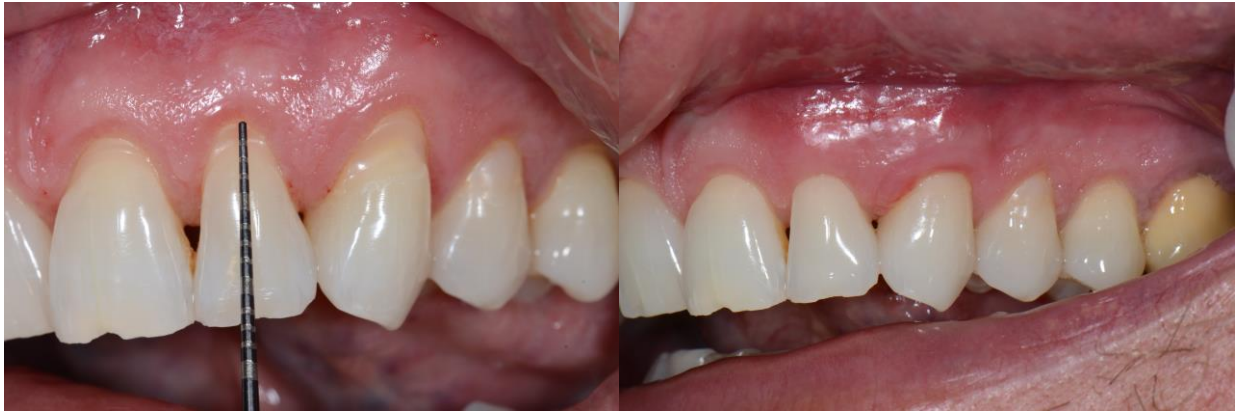Une des explications proposées est que ce sont des chirurgies avancées, exigeantes nécessitant déjà une aisance de l'opérateur en chirurgie parodontale classique. Leur succès sera donc largement opérateurs-dépendantes. Ce paramètre peut induire un biais important.

### **2. Amélioration de l'esthétique gingivale**

Les chirurgies plastiques parodontales sont de plus en plus souvent réalisées dans un but esthétique ou du moins intéressent fréquemment la région esthétique (56).

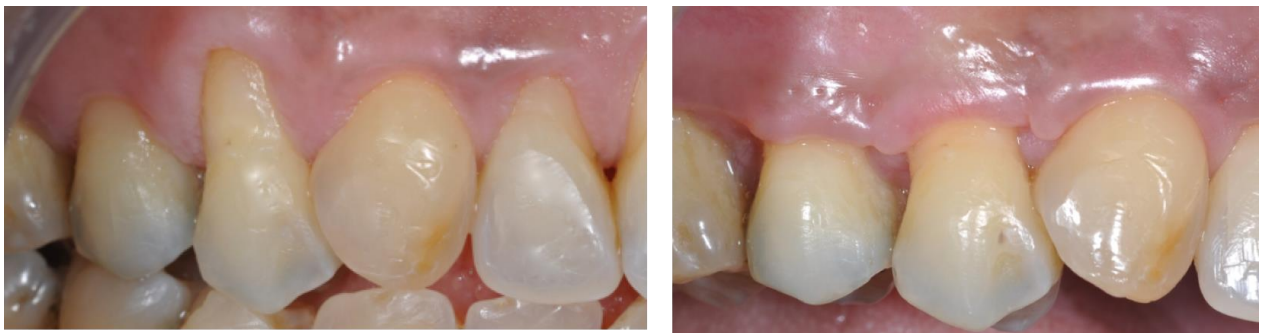Le recouvrement radiculaire complet (RRC), la réduction moyenne de la récession et le pourcentage moyen de recouvrement radiculaire sont des mesures utilisées par les praticiens pour évaluer l'efficacité des techniques chirurgicales lors d'études cliniques (28). Une revue systématique(57) a décrit le pourcentage de recouvrement radiculaire comme potentiellement décevant lorsqu'il est utilisé comme facteur d'évaluation du succès des interventions dans le cadre d'études cliniques.

En effet, la position de la gencive marginale après la chirurgie est un critère restrictif et ne semble pas adéquate pour évaluer le résultat esthétique global du traitement (58). Un défaut esthétique peut être considéré comme un échec bien qu'un recouvrement complet ou satisfaisant soit obtenu (Fig.16). Le RES semble permettre d'évaluer objectivement la réussite globale d'un traitement plastique parodontal en prenant en compte plusieurs facteurs esthétiques (59).



**Fig. 16.** Traitement de récession sur 11, 12, 13 par technique de tunnelisation associé à une GCE (Dr Henner).

Un RRC est obtenu au niveau de 11, 12 et 13 (score 6). On peut observer que la LMG est plus coronaire entre 13 et 14 (score 0), une apparence lisse et agréable de la gencive (score 1), une apparence légèrement érythémateuse autour du collet de la 13 (score 0), un contour gingival harmonieux (score 1). Le RES associé à ce cas de microchirurgie plastique parodontale est de 8/10.



**Fig. 17.** Echec de traitement de récessions sur 14 et 15 par lambeau déplacé coronairement associé à une GEC (Dr Moll).

Un RRC est obtenu au niveau de 15, un recouvrement partiel de +3 mm est obtenu sur la 14. On observe également une perte partielle des papilles interdentaires 15/16 et 14/15. Une formation cicatricielle, une irrégularité du bord gingival. Le traitement est donc considéré comme un échec. Son RES score est de 0.

Deux études (60) ont récemment comparé des techniques de tunnelisation à des lambeaux avancés coronairement dans le traitement de récessions gingivales. Les auteurs ont utilisés le RES pour apprécier les résultats des différentes méthodes. Ces études ont montré que les deux techniques étaient efficaces dans le traitement de ces défauts mais que l'utilisation des techniques de tunnelisation permet d'obtenir de meilleurs résultats esthétiques.

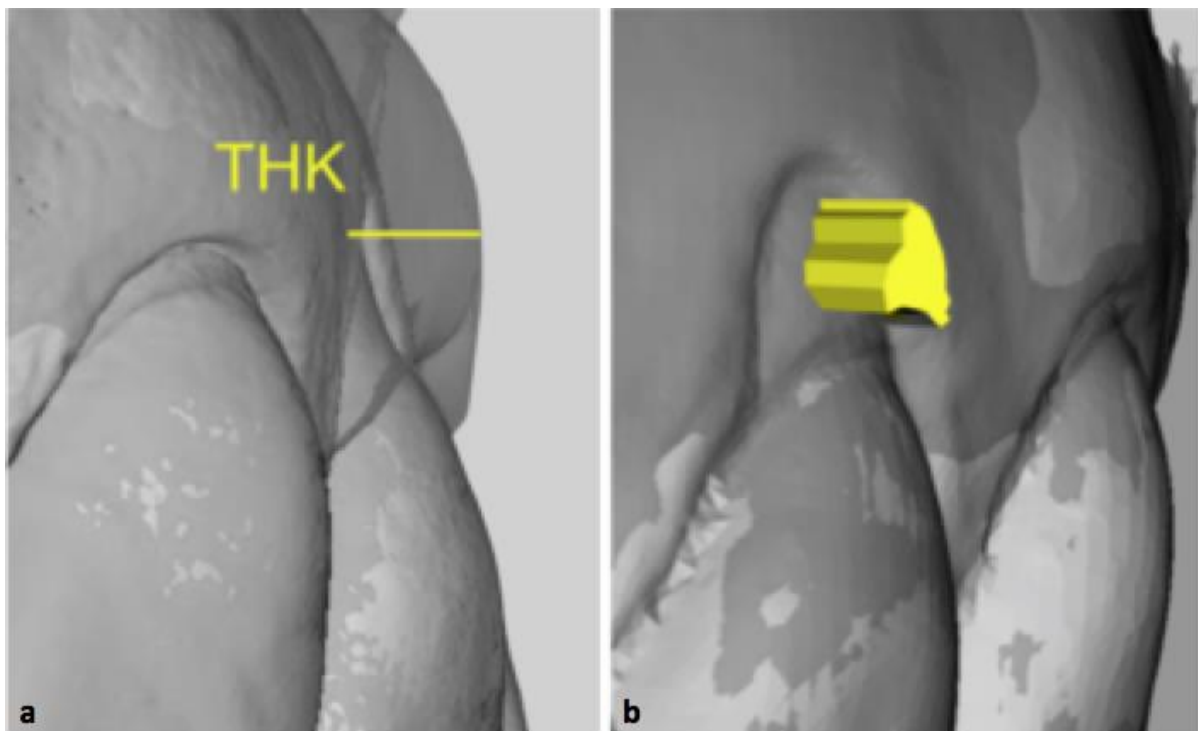
Une étude de 2016 (61) compare également GCE associé à un lambeau positionné coronairement ou à une technique de tunnelisation en utilisant le RES. Les résultats esthétiques sont bons pour les deux techniques et ne montrent pas de différences significatives.

### 3. Augmentation de la quantité de tissu kératinisé

Il existe d'autres paramètres que le recouvrement radiculaire total à prendre en compte lors de l'évaluation du succès d'une technique de recouvrement radiculaire. Le gain de tissu kératinisé fait partie de ces paramètres à prendre en compte(62). Une augmentation du tissu kératinisé diminue la récurrence des récessions gingivales dues à des traumatismes chroniques ou à une réaction inflammatoire (63). Bien que n'influençant pas le succès final en terme de recouvrement ou d'esthétique, il permettra de maintenir les améliorations apportées par la greffe dans la durée.

Une étude contrôlée randomisée de 2014 (62) a comparé à 6 mois, une technique d'enveloppe à un lambeau avancé coronairement, tous les deux associés à une GCE dans le traitement de récession unitaire de Classe I de Miller. La technique d'enveloppe semble montrer une plus grande augmentation du tissu kératinisé.

Une autre étude(64) de 2014 compare également ces deux techniques à 6 et 12 mois postopératoire. Cette étude utilise des outils de mesures digitales 3D. Ces nouveaux moyens de mesure offrent de nouvelles perspectives et une précision remarquable pour l'évaluation des résultats des chirurgies de recouvrement radiculaire. Elle permet d'objectiver une augmentation de la hauteur de tissu kératinisé à 6 et 12 mois en faveur de la technique de tunnelisation. Mais également une amélioration du volume et donc de l'épaisseur du tissu kératinisé en faveur de la technique par tunnelisation (Fig. 18).



**Fig. 18.** Comparaison des modèles 3D avant chirurgie et 12 mois post-opératoire (65).

(a) Vue latérale du gain en épaisseur du tissu kératinisé (THK) par superposition virtuelle des deux modèles 3D. (b) THK mesuré grâce à une surface d'intérêt choisie individuellement sur la racine précédemment exposée.

#### 4. Diminution des morbidités postopératoires

L'apparition de morbidités postopératoires est un paramètre d'évaluation du succès de chirurgie parodontale patient-dépendant. Il s'évalue fréquemment à travers un questionnaire remis aux patients une ou deux semaines après l'opération. Il porte principalement sur l'apparition de douleurs, le recours et la fréquence de prise d'antalgiques mais également sur la satisfaction générale des patients vis-à-vis de l'intervention chirurgicale et la motivation des patients à bénéficier à nouveau de ce type de procédures (Fig. 19).

C'est un critère primordial notamment lorsque la chirurgie est réalisée dans un but purement esthétique. Le confort du patient à la fin de l'intervention et durant la cicatrisation permettra de conserver la confiance et la motivation si des interventions ultérieures sont nécessaires et permet d'entretenir une relation patient/praticien durable.

La compilation des résultats de trois études (64) (61) réalisées récemment permet de rassembler une population de 104 patients. Ces études comparent des techniques microchirurgicales à des techniques chirurgicales classiques de recouvrement radiculaires. Elles n'ont pas montré de différence significative dans l'apparition de morbidités postopératoires, ni dans la motivation des patients à recourir à nouveau à une chirurgie plastique parodontale.

Question	TUN		CAF		p-value
	N answering "yes"	% answering "yes"	N answering "yes"	% answering "yes"	
"Did you feel pain in spite of the medication prescribed?"	0/14	0	1/14	7.1	1.0000
"Did you perceive the course of healing unexpected restrictive?"	1/14	7.1	1/14	7.1	
"Did you experience any remaining symptoms of paraesthesia?"	2/14	14.3	0/14	0	0.4800
"Would you describe the undertaken effort as reasonable?"	14/14	100	14/14	100	
"Have your expectations been fulfilled?"	14/14	100	14/14	100	
"Would you decide again to go for the treatment performed?"	13/14	92.9	14/14	100	1.0000

**Fig. 19.** Exemple de questionnaire d'évaluation des morbidités postopératoires et résultats associés (64). TUN : technique de tunnelisation avec GCE; CAF : lambeau avancé coronairement avec dérivés de matrice amélaire.

## **III. MOYENS**

### **1. Aide optique**

L'utilisation de systèmes de grossissement optique est absolument essentielle pour une visualisation améliorée du champ opératoire durant l'intervention. N'importe quel système de grossissement utilisé en chirurgie parodontale micro-invasive doit présenter les prérequis suivants :

- Produire une image élargie, verticale et non inversée du site chirurgicale.
- Générer des images stéréoscopiques (en trois dimensions) qui permettent la visualisation précise des profondeurs.
- La distorsion optique doit rester en dessous du seuil de perception pour éviter une fatigue oculaire.
- La distance de travail entre le système et le champ chirurgical doit être assez large pour permettre au chirurgien de travailler confortablement et ergonomiquement.
- Le système doit être équipé avec une source lumineuse qui éclaire de façon optimale le champ opératoire.

En principe, les loupes binoculaires et les microscopes opératoires possèdent ces prérequis.

#### **1.1. Éclairage**

##### **1.1.1. Lumière frontale**

Il s'agit de lampes halogènes de haute intensité ou LED montées sur une structure indépendante encerclant la tête du praticien ou directement sur des loupes binoculaires.

Les avantages de ce système sont une amélioration de la visibilité à moindre coût, la possibilité d'acheter le dispositif indépendamment du système de grossissement et sa mobilité. Cependant, la lumière frontale entraîne un poids supplémentaire sur la tête du praticien. À la différence du microscope des zones d'ombre peuvent apparaître à cause de la source unique de lumière.

##### **1.1.2. Source lumineuse intégrée au microscope**

Des lampes halogènes de haute intensité et plus récemment des lampes au xénon sont les éclairages les plus répandus sur les microscopes opératoires. Elles produisent une lumière uniforme, sans ombre, ni tâche circulaire, d'un grand confort pour le chirurgien.

#### **1.2. Loupes binoculaires**

Les loupes binoculaires sont des lunettes grossissantes sur lesquelles les loupes sont montées sur les objectifs. Leur fourchette de grossissement est moins importante que les microscopes opératoires mais elles sont moins onéreuses et plus facile d'utilisation.

Les lunettes binoculaires permettent au chirurgien de changer d'angle de vue à n'importe quel moment sans avoir à ajuster ou même regarder les lentilles et sans avoir à changer de position de travail. Différentes types de loupes existent. Les deux types de loupes les plus utilisés en dentisterie sont les loupes Galiléennes et les loupes de Kepler.





**Fig. 20-** Loupes binoculaires (photo du Dr Moll).  
A gauche : loupes de Kepler (4x). A droite : Galiléenne (2.5x).

### 1.2.1. Loupes galiléenne

Elles possèdent une lentille convexe et une lentille concave. Elles offrent un grossissement de  $x 2$  à  $x 3$ . Leurs avantages principaux sont leur petite taille, un poids léger et un champ de vision relativement important. Leurs principaux désavantages sont un faible grossissement ainsi qu'une distance de travail réduite dans certains cas.

### 1.2.2. Loupes de Kepler

Les loupes de Kepler (loupes prismatiques) contiennent une série de lentilles convexes et offrent un grossissement de  $x 3$  à  $x 8$ . Elles sont idéales pour la microchirurgie parodontale, domaine dans lequel un grossissement de  $x 3,5$  à  $x 6$  est recommandé. Les loupes prismatiques de Kepler permettent un haut niveau de grossissement à une distance de travail idéale de 30 à 40 cm. Leur inconvénient principal est qu'elles sont plus encombrantes et lourdes que les loupes Galiléennes et qu'elles nécessitent un châssis spécifique. L'angle de basculement des loupes est réglé avec un certain angle supérieur ou inférieur (par rapport au plan horizontal) afin de permettre au chirurgien de travailler avec la tête dans une position confortable sans fatigue des muscles nucaux.

## 1.3. Microscope opératoire

C'est un microscope binoculaire qui possède un système de lentille à zoom motorisé à commande manuelle ou commande au pied permettant une distance de travail réglable ainsi qu'un système d'éclairage intégré.

Classiquement, il est composé d'un changeur de grossissements, de lentilles d'objectifs, d'un tube binoculaire, de lentilles oculaires (appelées optiques) et d'une source lumineuse.

Le microscope offre une vision corrective et permet une visualisation fine et une manipulation précise des tissus parodontaux pour un praticien exercé à son utilisation. En effet, il offre une gamme étendue de grossissement de  $x 2,5$  à  $x 20$ . Induisant une vision binoculaire, les rayons lumineux frappent la rétine parallèlement. Cela réduit la fatigue visuelle. Intrinsèquement, il apporte des avantages en termes d'ergonomie et de positions de travail. Il possède également de nombreux accessoires pour la documentation sur l'image et l'enregistrement vidéo peropératoire.

Cependant, il offre une zone de vision limitée qui doit être fréquemment ajustée lorsque différentes structures doivent être visionnées. Ce qui peut être fatigant pour le praticien l'utilisant pour une pratique chirurgicale parodontale et implantaire. La perte de profondeur de champ quand le grossissement augmente ainsi que la perception du tremblement physiologique accentué est au premier abord un défi pour le praticien en terme de perception et de dextérité. Il faudra un temps supplémentaire pour développer une approche d'équipe expérimentée pour la planification et la pratique afin d'éviter les erreurs dans le positionnement des instruments et le placement des sutures.

## Tableau 2

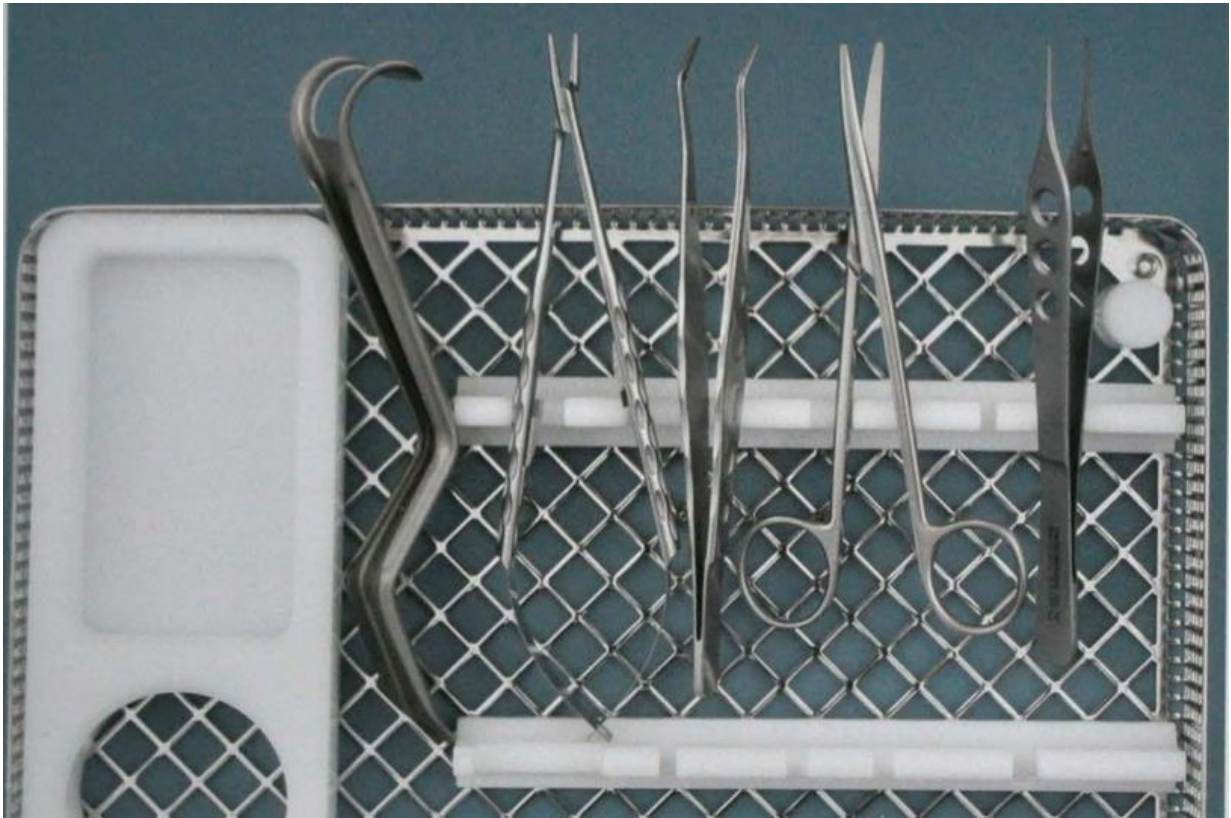Comparaison des avantages (+) et désavantages (-) des loupes et microscopes opératoires(7).

Paramètre	Loupes	Microscopes opératoires
<b>Grossissement maximal</b>	X 6(-)	X 24 (-)
<b>Champs de vision</b>	+	-
<b>Vue directe du champ opératoire</b>	Toujours possible (+)	Vue indirecte (-)
<b>Zoom optique</b>	Impossible (-)	X 4 à x 20 (+)
<b>Eclairage sans ombre</b>	Dépendant système (+/-)	+
<b>Mobilité du système</b>	+	-
<b>Ergonomie/confort de travail</b>	-	+
<b>Facilité de prise en main</b>	+	-
<b>Protection contre la fatigue visuelle</b>	-	+
<b>Temps apprentissage chirurgien</b>	+	-
<b>Temps apprentissage assistante</b>	+	-
<b>Photo/enregistrement vidéo</b>	Impossible (-)	Dépendant système (+/-)
<b>Coût d'acquisition</b>	1.000€ à 3.000€	13.000€ à 100.000€

## 2. L'instrumentation

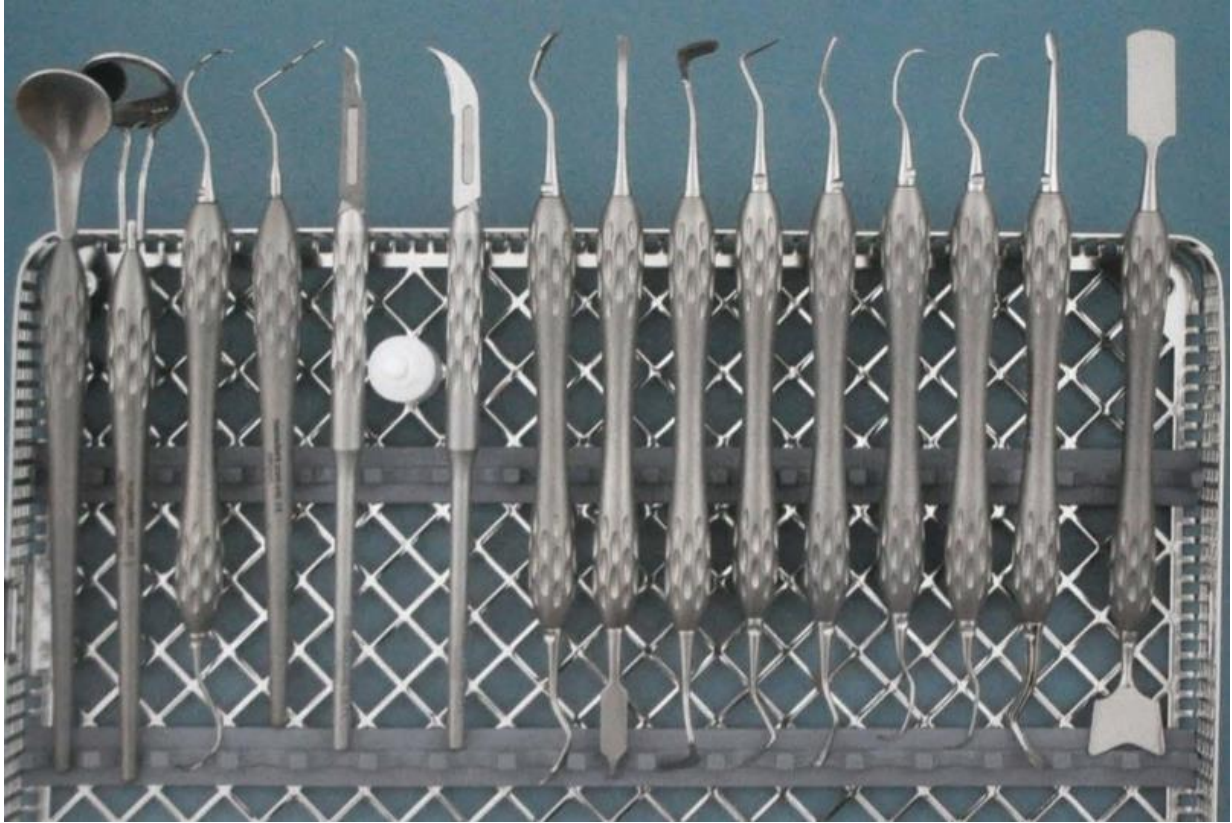### 2.1. Les instruments de chirurgie parodontale

Certains instruments de chirurgie parodontale classique seront ponctuellement nécessaires lors de procédures microchirurgicales. Il est donc indispensable d'avoir un kit de macro chirurgie parodontale complet lors de l'intervention.



**a.** (de gauche à droite) Ecarte-joue de Minnesota, Porte-aiguille de *Castrovejo*, Précelle à disséquer, Ciseaux chirurgicaux, Précelle chirurgicale.






**b.** (de gauche à droite) Ecarte-joue de *Hilger*, Miroir de bouche, Sonde de Nabers, Sonde parodontale, Deux manches de bistouri, Ciseaux de *Rhodes*, Ciseaux d'*Ochsenbein* modifié, Bistouri de *Kirkland*, Bistouri d'*Orban*, Curette à furcation, Curette de *Gracey* angulée, Curette de *Gracey* droite, Elévateur à périoste, Elévateur de *Prichard*.

**Fig. 21. (a et b)** Kit d'instruments de macro chirurgie parodontale (7).

## 2.2. Le kit de micro-instruments pour la chirurgie parodontale



**Fig. 22.** Kit de micro-instruments pour chirurgie parodontale (photo du Dr Henner). (De gauche à droite) Porte-aiguille microchirurgical, ciseaux microchirurgicaux, décolleur de Buser, micro-décolleur angulé, élévateur de papilles, micro-décolleur droit, porte-lame microchirurgical, précelle combinée microchirurgicale.

### 2.2.1. Ciseaux microchirurgicaux

Ils sont utilisés pour couper les sutures et pour couper des tissus mous de façon contrôlée. Ils sont de préférences courbés afin de faciliter ces actions et leurs manches sont arrondis pour faciliter les mouvements de rotations.

### 2.2.2. Précelle combinée microchirurgicale

Elle combine une précelle à disséquer et une précelle de préhension grâce à des mors doux permettant d'appliquer une tension suffisante sur le fil de suture sans l'abîmer lors de la réalisation des points. Elle permet d'éviter le changement fréquent d'instruments lors de la chirurgie. Elle améliore donc l'ergonomie et diminue la fatigue de l'opérateur ainsi que le temps opératoire.

### 2.2.3. Porte-aiguille microchirurgical

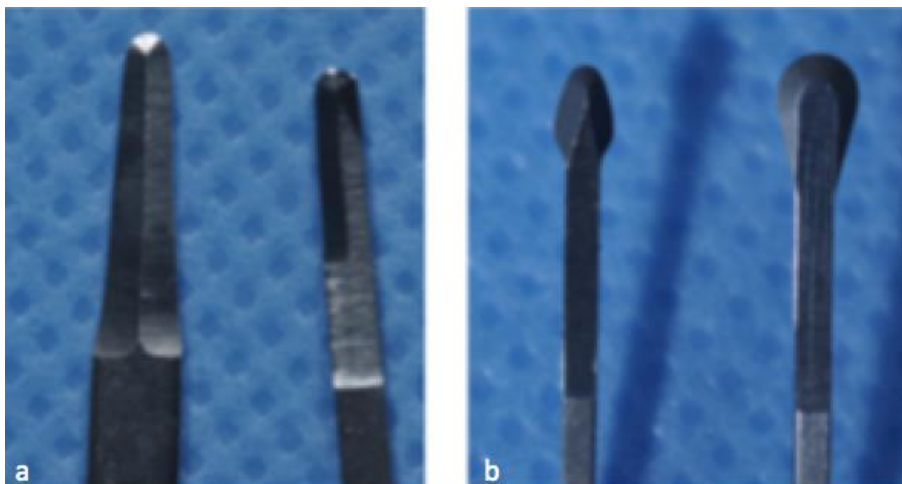
Il doit être conçu pour se saisir des aiguilles de petits diamètres (Fig. 23). On lui préfère sa version bloquante afin de traverser facilement le tissu gingival sans exercer une pression excessive par des mouvements de rotations. Tout comme la précelle combinée, ses mors ne doivent pas abîmer les fils lors de la suture.



**Fig. 23.** Comparaison porte-aiguille macro et microchirurgicaux (Dr Henner).  
 (à gauche) Porte aiguille microchirurgical pour fil 6.0 et 7.0, (à droite) Porte-aiguille classique pour fil de 3.0 à 5.0.

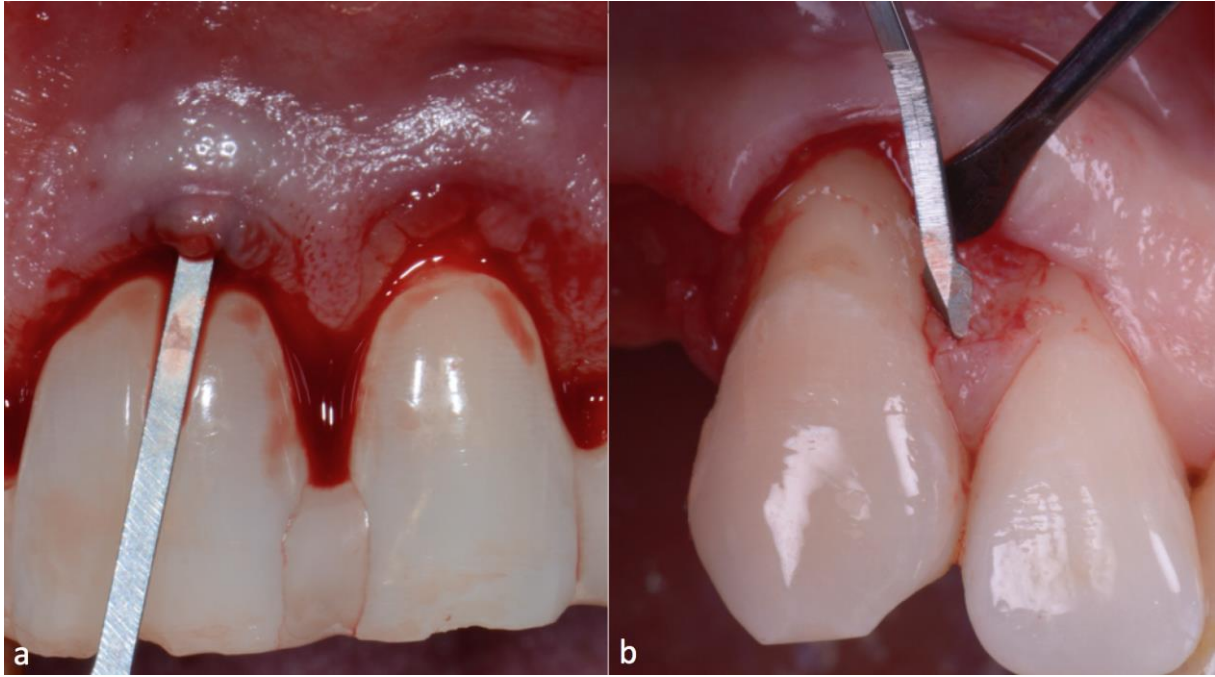
#### 2.2.4. Porte-lame et lame microchirurgicale

Il doit posséder un manche arrondi afin que le chirurgien puisse travailler avec précision. La micro-lame est insérée au bout du manche. Des microlames ont été mises au point spécialement pour la microchirurgie parodontale comme les lame MJK® (Fig. 24). Elle possède une extrémité coupante dans toutes les directions permettant d'inciser sans accroc en traction comme en poussée et dans la plupart des cas en seul trait d'incision. Cela permet un acte plus précis, une réduction des traumatismes et une meilleure coaptation des tissus. Ces lames existent également en version modelable permettant d'incliner la lame dans la direction souhaitée afin de travailler avec précision dans les endroits difficiles d'accès.



**Fig. 24.** Lames utilisées en chirurgie plastique parodontale (Photo du Dr Moll).  
 (a) Lames microchirurgicales utilisées pour les incisions. (b) Lames microchirurgicales utilisées pour la dissection partielle.



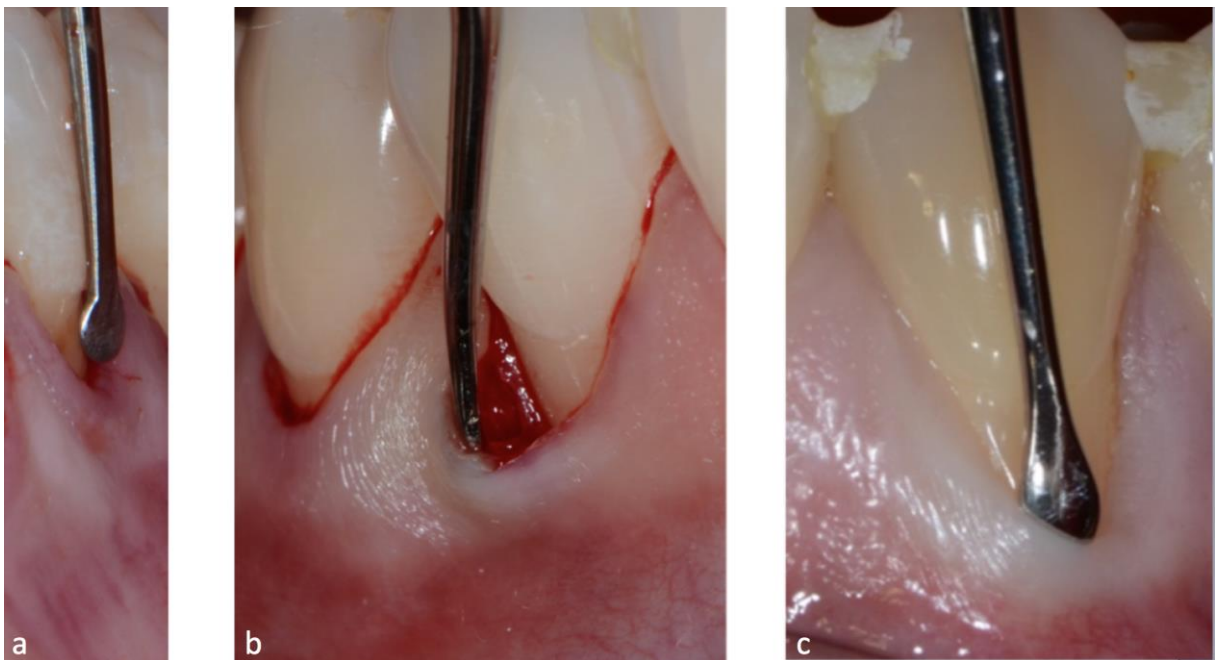


**Fig. 25.** Exemples d'utilisation des spoon blade.

(a) La spoon blade classique utilisée pour préparer le lit receveur du greffon grâce à une incision en demi-épaisseur à partir d'une incision intrasulculaire (b) La spoon blade « viper » à extrémité fine et pointue est particulièrement indiquée pour la désépithélialisation de papille ou les incisions interdentaires difficiles d'accès.

### 2.2.5. Micro-décolleur et élévateur de papille

Ce sont des micro-décolleurs utilisés pour décoller des lambeaux de pleine épaisseur dans des zones difficiles d'accès. Ils ont des formes, des tailles et des angulations différentes afin de s'adapter à la localisation et l'accès du site chirurgical.



**Fig.26.** Elévateur de papille (a) et micro-décolleurs (b)(c) (photos du Dr Moll).

## **2.3. Les matériaux de sutures**

### **2.3.1. Les types de fils de sutures**

La technique la plus répandue pour la fermeture des plaies en chirurgie plastique parodontale est la réalisation de sutures (66). Elles sont utilisées pour stabiliser efficacement les berges. Afin d'assurer une fermeture stable de la plaie pour une période de temps déterminée sans que cela n'altère le processus physiologique de cicatrisation (66). Pour cela, il est nécessaire d'employer des matériaux de sutures aux propriétés physiques et chimiques adaptés aux impératifs physiques et biologiques du site chirurgical.

Pour les fils de sutures, ces propriétés incluent(7) :

- une haute résistance à la tension et à la déchirure
- une bonne capacité de nouage tout en assurant une sécurité satisfaisante du nœud
- une faible capillarité
- un passage atraumatique dans les tissus mous.


Les fils de sutures peuvent être classifiés selon (66) :

- leur origine (naturel ou synthétique)
- leur potentiel de désintégration dans les tissus (résorbable ou non)
- leur structure (monofilament ou fil tressé).

Les fils d'origine naturelle (la soie, le coton et le lin sont principalement utilisés( 67)) entraînent une réaction inflammatoire plus importante que les fils synthétiques (68).

Les sutures non-résorbables sont généralement préférées aux sutures résorbables car ces dernières entraînent toujours une réaction inflammatoire lorsqu'elles se désintègrent (7).

Les monofilaments sont composés d'un seul brin alors que les fils tressés sont constitués de plusieurs brins de matériau tressés entre eux. Les fils tressés entraînent un phénomène de capillarité important. La capillarité est le processus par lequel les fils de sutures drainent fluides et micro-organismes dans la plaie. On parle de phénomène de « mèche » (69). Les fils tressés augmentent donc le risque de contamination bactérienne de la plaie. Les monofilaments leurs sont souvent préférés (70) (Fig. 27).



**Fig. 27.** Comparaison par microscopie électronique à balayage de l'accumulation de plaque sur des fils multifilaments de soie et des monofilaments de polyvinylidene fluorure (PVDF) (71).

(a) Structure du multifilament de la suture soie (201 x). (b) Fil de soie 5 jours après la suture dans la cavité orale. De large débris et une colonisation bactérienne sur toute la surface du fil est observé (200x). (c) Structure du monofilament de la suture en PVDF (289 x). (d) Fil de PVDF 3 jours après la suture dans la cavité orale. Quelques débris sont observés autour du nœud (130 x).

La *European Pharmacopoeia (EP)* donne un système standardisé pour la classification des tailles de sutures dans lequel chaque taille donne le diamètre du fil de suture. La classification EP est basée sur le système métrique. Dans la classification PE, le diamètre des sutures de taille 1 varie entre 0.100 and 0.149 mm.

Les tailles de sutures communément utilisées comme 5-0, 6-0, 7-0 sont basées sur la classification de la *United States Pharmacopoeia (USP)*. Pour uniformiser les tailles, l'USP a adopté le système métrique pour sa classification.

Le tableau (tableau 3) suivant donne la comparaison des tailles de sutures utilisées en chirurgie plastique parodontale entre les systèmes EP, USP et leur diamètre en millimètre.

**Tableau 3**

EP	USP	Diamètre (mm)
0.4	8-0	0.040-0.049
0.5	7-0	0.050-0.059
0.7	6-0	0.070-0.099
1.0	5-0	0.100-0.149
1.5	4-0	0.150-0.199
2.0	3-0	0.200-0.249

Les tailles de fils communément utilisés en chirurgie plastique parodontale minimalement invasives sont 5-0, 6-0 et 7-0.

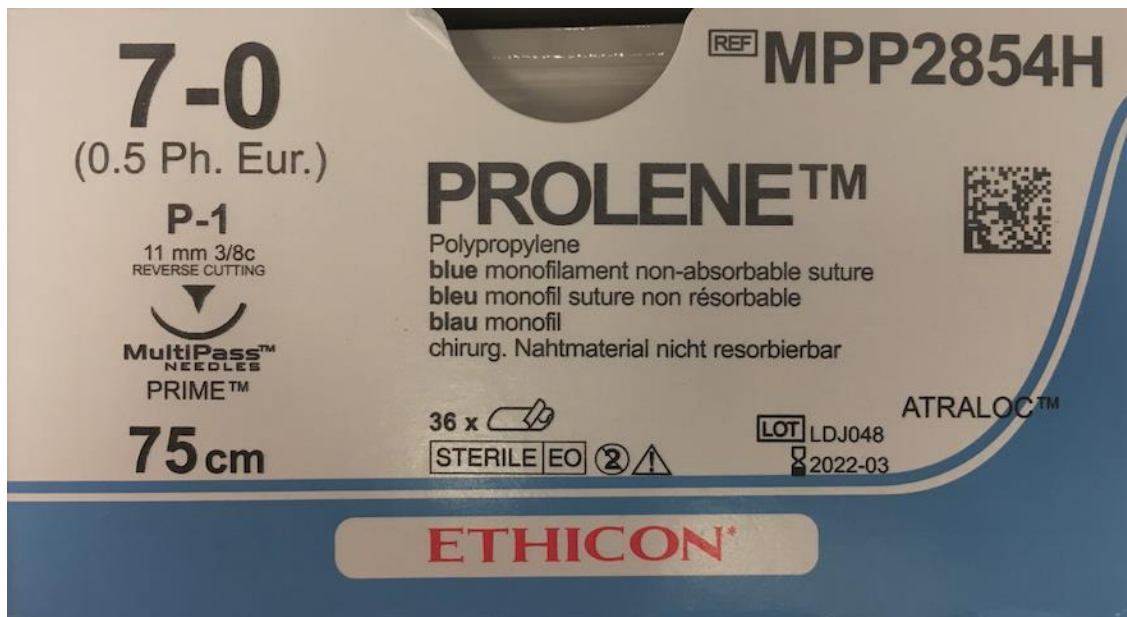Burkhardt et Lang (72) ont réalisé une étude *in vitro* pour évaluer l'influence de la tension des sutures sur les caractéristiques de déchirement des tissus mous. Des prélèvements de gencives et de muqueuses masticatrices sont prélevés sur des mâchoires de porc et préparés pour l'expérimentation. Des forces allant jusqu'à 20N sont appliquées progressivement par une machine test aux prélèvements de muqueuses et de gencive pour des fils 3-0, 5-0 et 7-0.

Quatre évènements sont reportés lors de l'expérience : la section du fil, la section des tissus, le déchirement des tissus lors de leurs mise en place sur la machine et la résistance du tissu aux forces appliquées.

Aucune section des tissus n'est observée pour un fil de diamètre 7-0.

Il apparaît que choisir des fils de sutures de diamètre plus fin (6-0, 7-0) permet de réduire le traumatisme tissulaire parce que les fils plus fins cassent avant de provoquer des dégâts sur les tissus mous.

Les fils PROLENE® (Ethicon) (Fig. 28) sont des sutures non-résorbables. Les fils sont constitués d'un mono-filament synthétique de polypropylène. Ils sont disponibles en 6-0 et 7-0. Il regroupe la plupart des critères cités précédemment et sont adaptés à la chirurgie plastique parodontale.



**Fig 28.** Fil PROLENE® 7-0.

Toutes les caractéristiques du matériau de suture et de l'aiguille sont notées sur l'emballage des fils chirurgicaux.

### 2.3.2. Aiguilles chirurgicales

Les aiguilles chirurgicales doivent permettre le passage atraumatique du fil de suture à travers les tissus mous. Elles diffèrent par leur composition, longueur, taille, pointe, configuration, diamètre et la nature de la connexion entre l'aiguille et le fil (66).

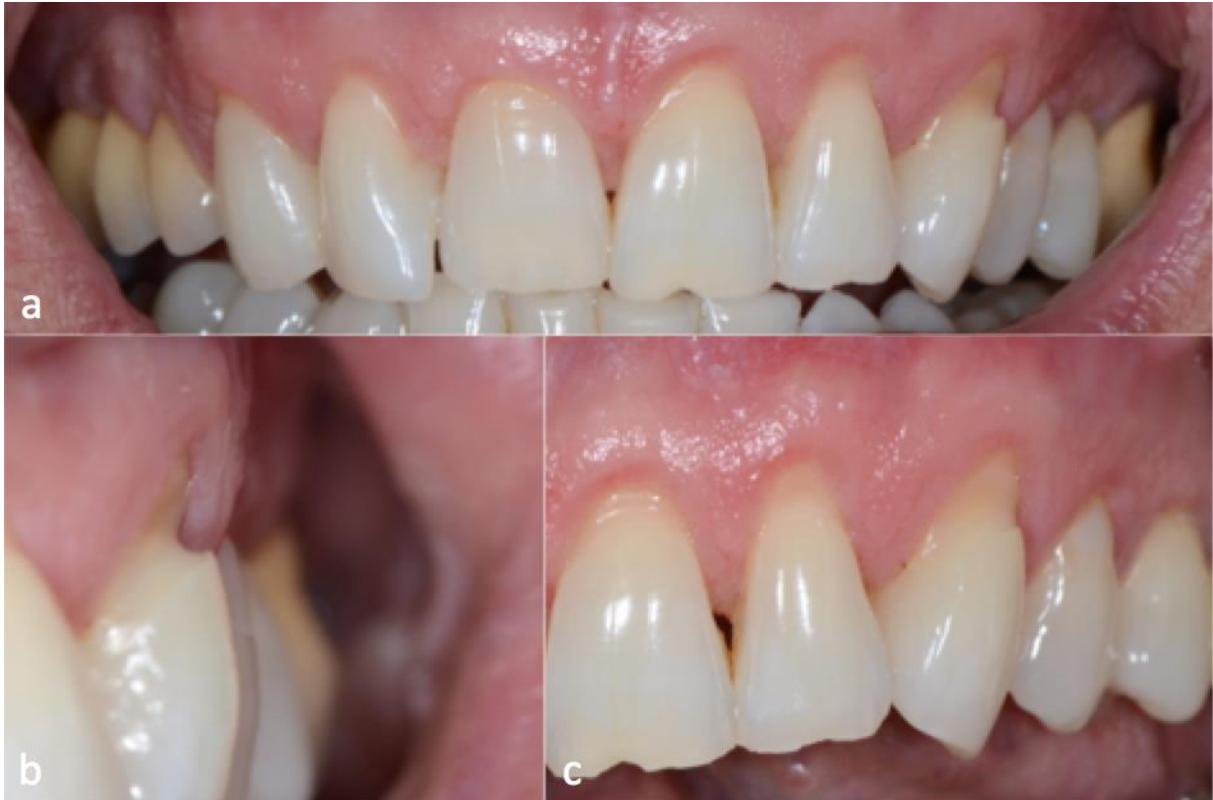Les aiguilles recommandées pour les sutures en chirurgie plastique parodontale possèdent les propriétés suivantes(66)(7):

- une courbure pour faciliter l'éversion des berges
- un rayon de courbure de 3/8 et 1/2 selon les sites chirurgicaux
- une longueur d'arc de 8 à 15 mm selon les sites chirurgicaux
- sont constitués d'acier inoxydable de haute qualité plaqué de chrome ou de nickel
- une section coupante triangulaire
- un corps aplati pour faciliter la préhension
- une surface polie
- une jonction aiguille/fil atraumatique.



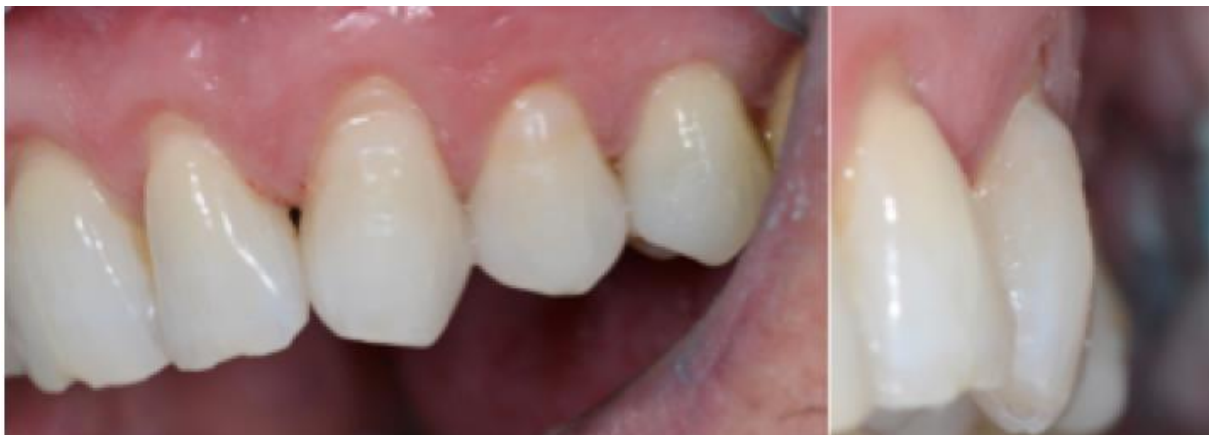## IV. CAS CLINIQUE DE TRAITEMENT DE RÉCESSIONS GINGIVALES MULTIPLES (cas du Dr Henner)

### 1. Situation initiale



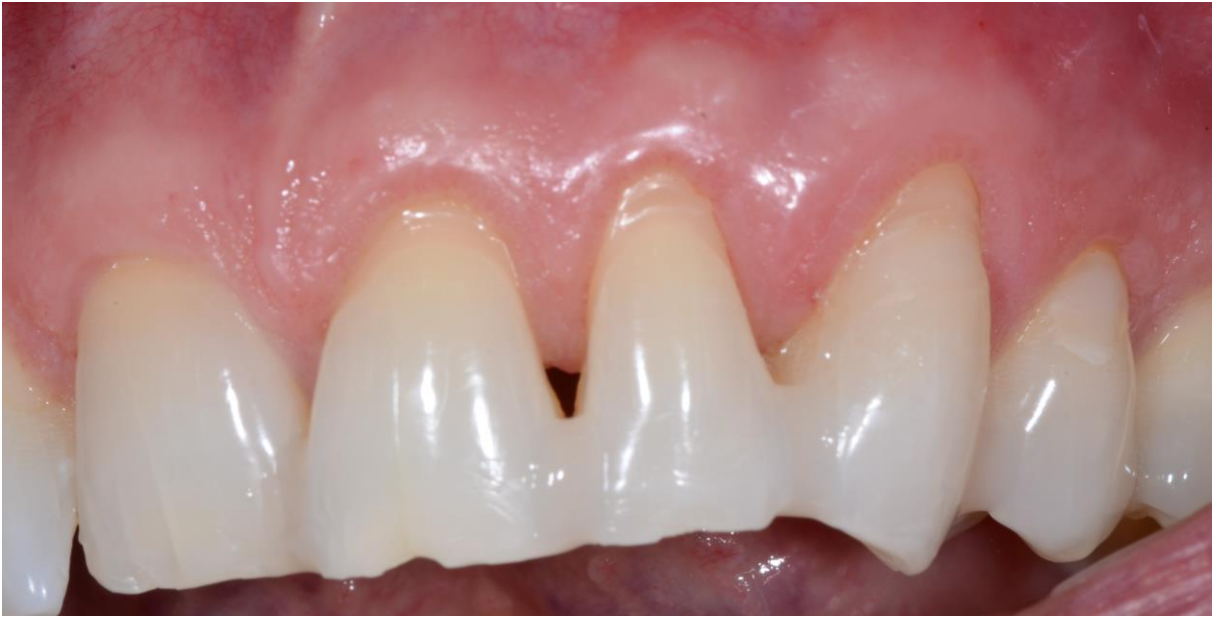Patient présentant des récessions multiples de 11 à 13 (a, b, c). Les récessions sont évaluées de Classe I de Miller(73). On note la présence d'une mylolyse associée à la récession sur 23. Cette mylolyse altère la JEC (b).

### 2. Réalisation d'un composite jusqu'à la JEC sur 23



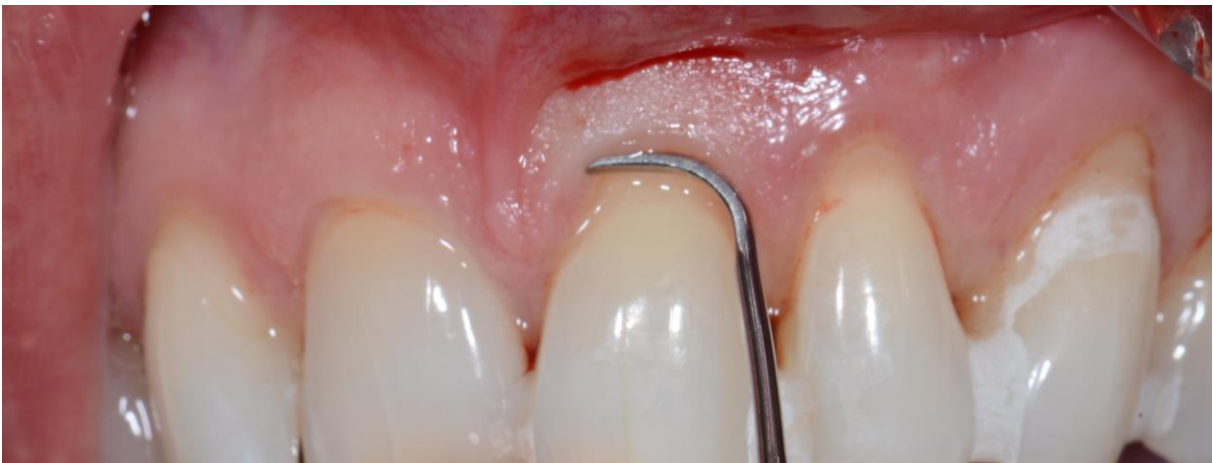On réalise un composite jusqu'à la position initiale de la JEC afin de restaurer le défaut amélaire induit par la mylolyse. En effet, la limite coronaire d'un recouvrement même complet s'arrêtera toujours à la jonction émail-cément. L'attache parodontale ne pouvant pas s'effectuer sur l'émail.

### 3. Mise en place de composite entre les dents



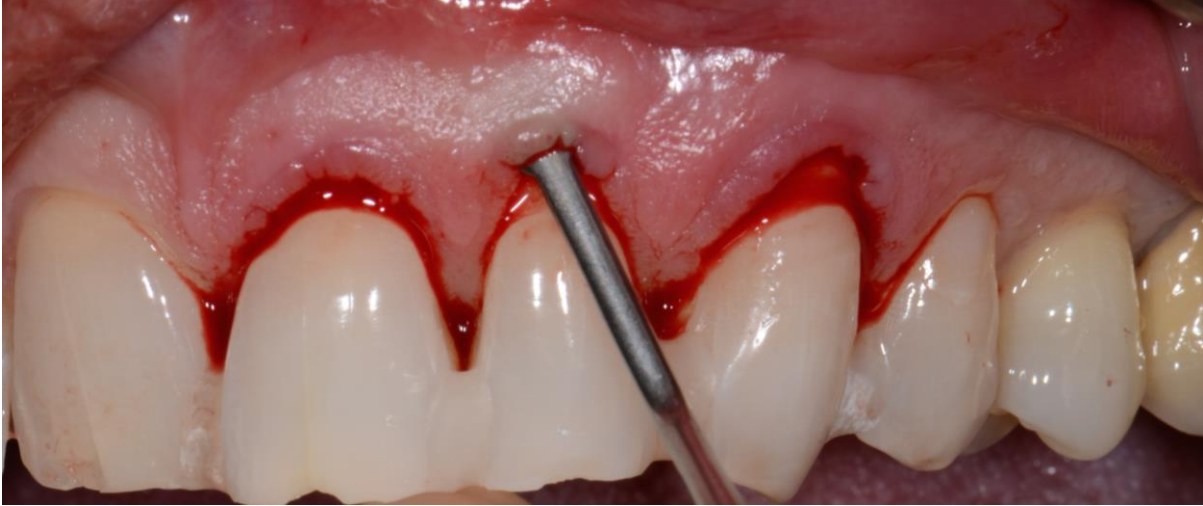
Des composites sont placés sans mordançage, ni adhésif entre 11, 21, 22, 23 et 24. Ils serviront à tracter les points « suspendus ».

### 4. Surfaçage de la dentine sclérosée

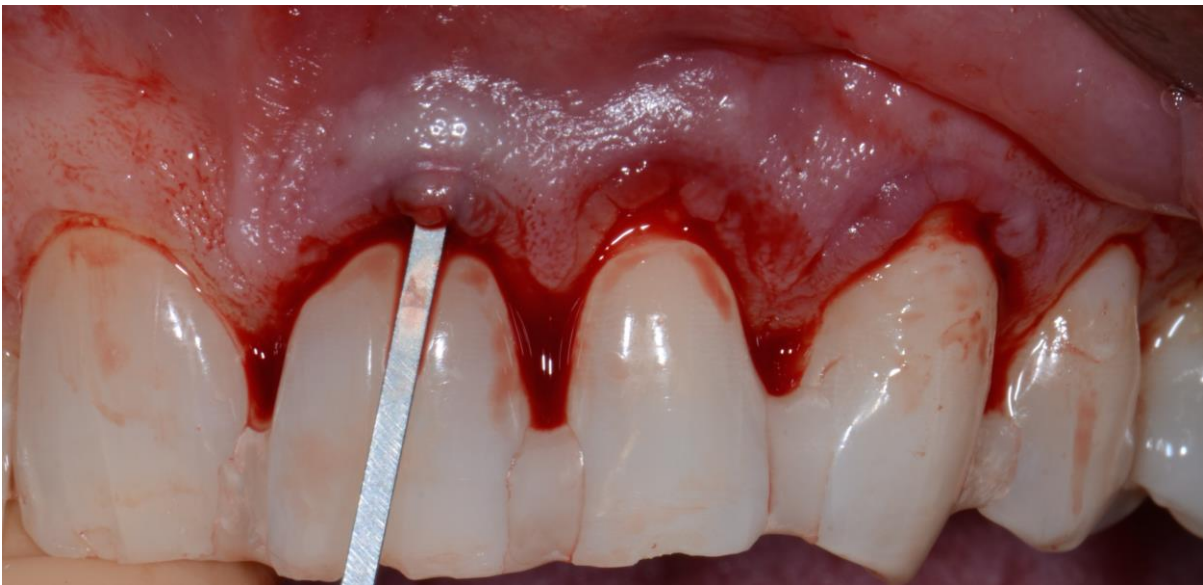

## 5. Formation du lit receveur

Une incision intrasulculaire est réalisée en regard de 11, 12 et 13. Les papilles sont préservées lors de ces incisions.

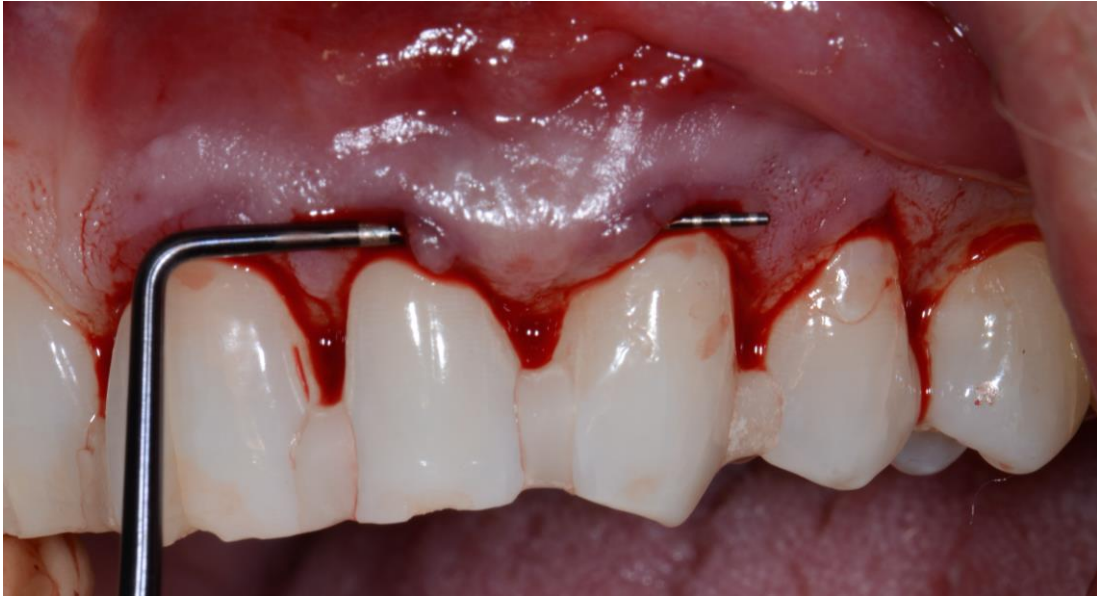

Une incision de demi-épaisseur est ensuite réalisée en direction apicale à partir des incisions intrasulculaires. Une spoon blade est utilisée pour cette étape.



La dissection partielle est agrandie en mésial, distal et apical en regard de chaque dent.

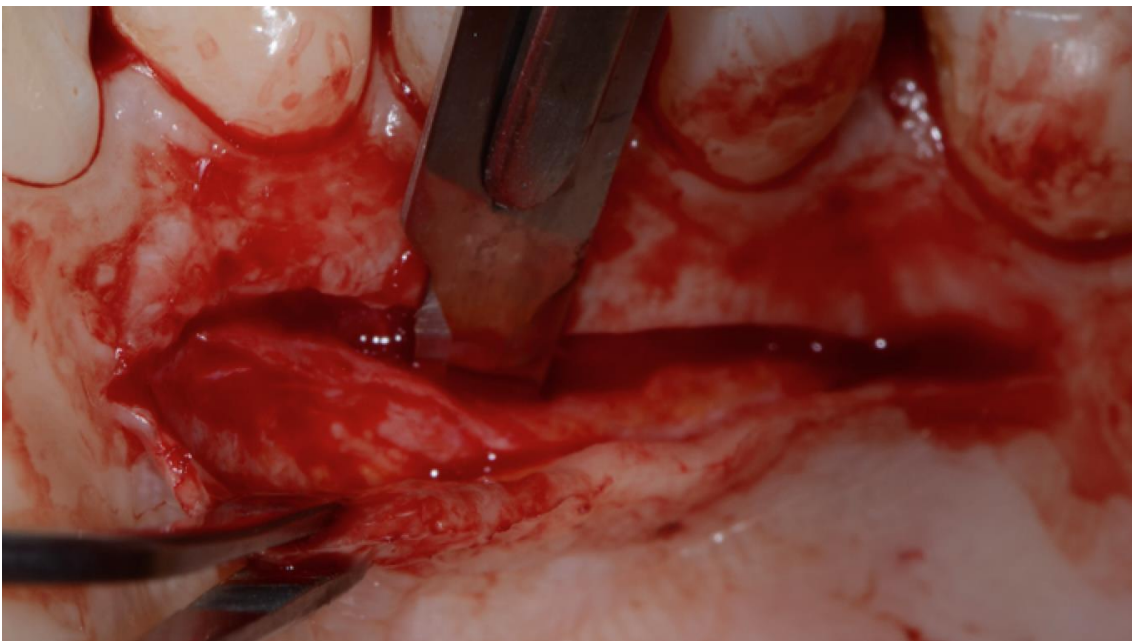




Afin de rejoindre celle des dents adjacentes et ne former qu'un seul lit receveur ou « tunnel » (74) qui s'étend de la 11 à la 13. La laxité du tunnel est alors vérifiée à l'aide d'une sonde parodontale. Le tissu gingival doit pouvoir être tracté délicatement, sans tensions, légèrement plus coronairement que la hauteur du recouvrement souhaitée. La taille du greffon qui sera nécessaire est alors mesurée à l'aide une sonde parodontale.

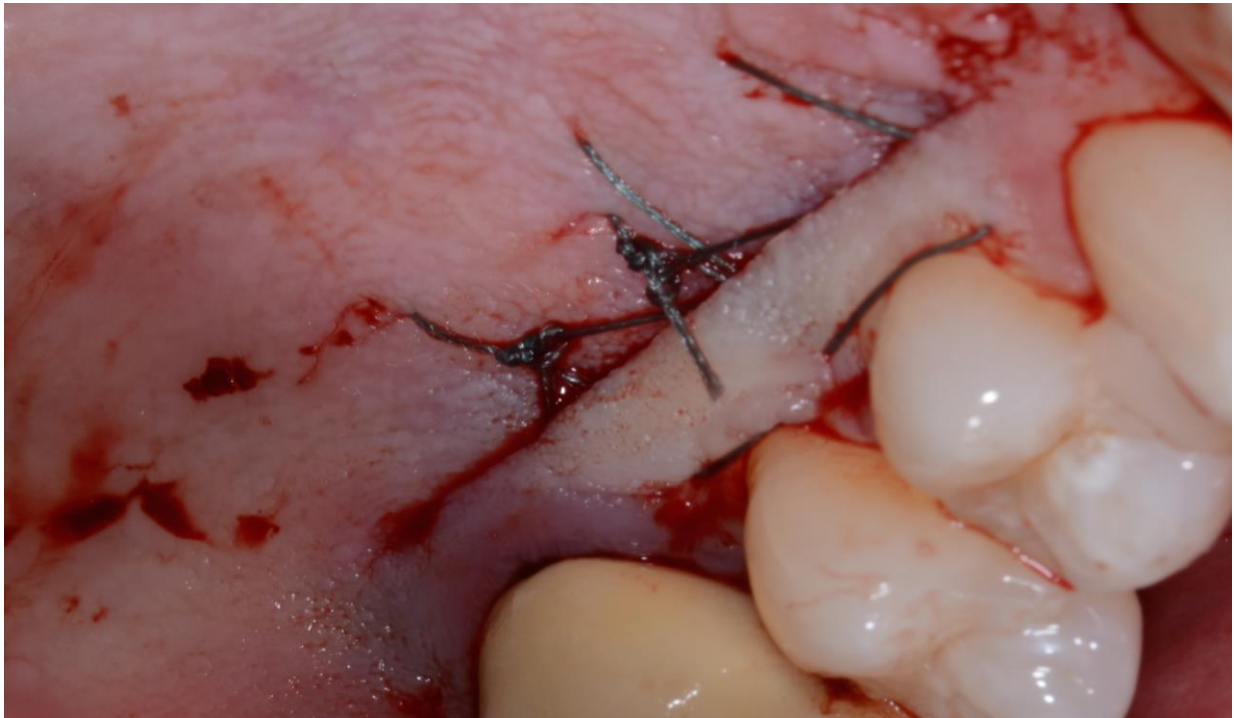
## 6. Prélèvement du greffon

Une anesthésie traçante est réalisée sur la partie gauche du palais. Dans ce cas, une incision est réalisée de la face mésiale de la 16 à la face distale de la 13. Elle se situe à 3 mm apicalement du collet des dents. Le bistouri est tenu perpendiculairement à la surface palatine. Puis une incision est réalisée en demi-épaisseur selon l'axe de la muqueuse palatine.



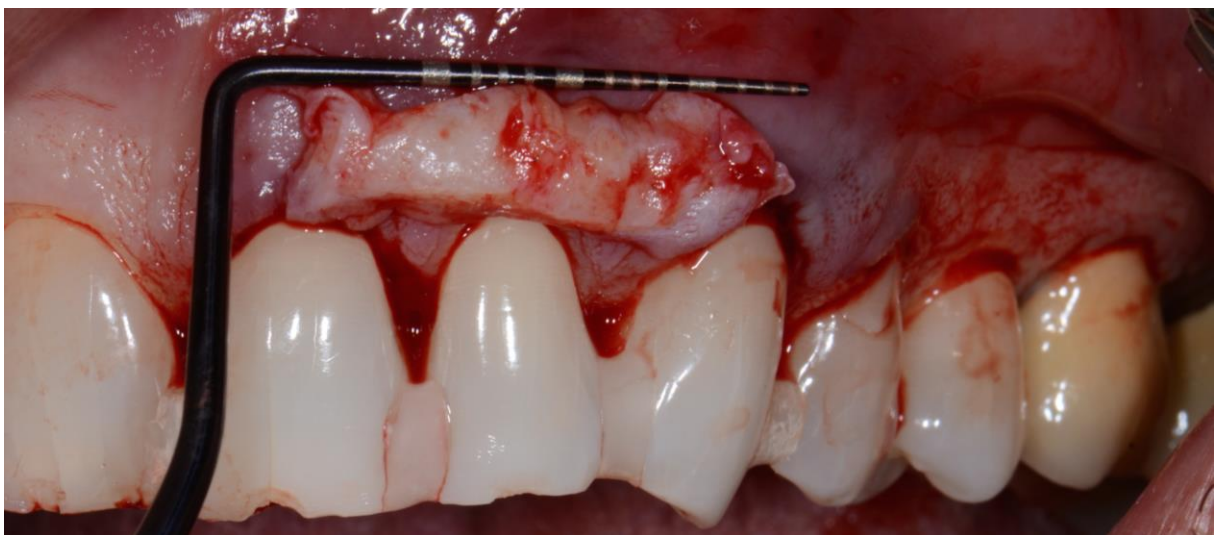Une troisième incision est réalisée selon le grand axe des dents ou l'axe osseux palatin. Le greffon est alors prélevé par des incisions mésiales, distales puis apicales.

## 7. Sutures au palais

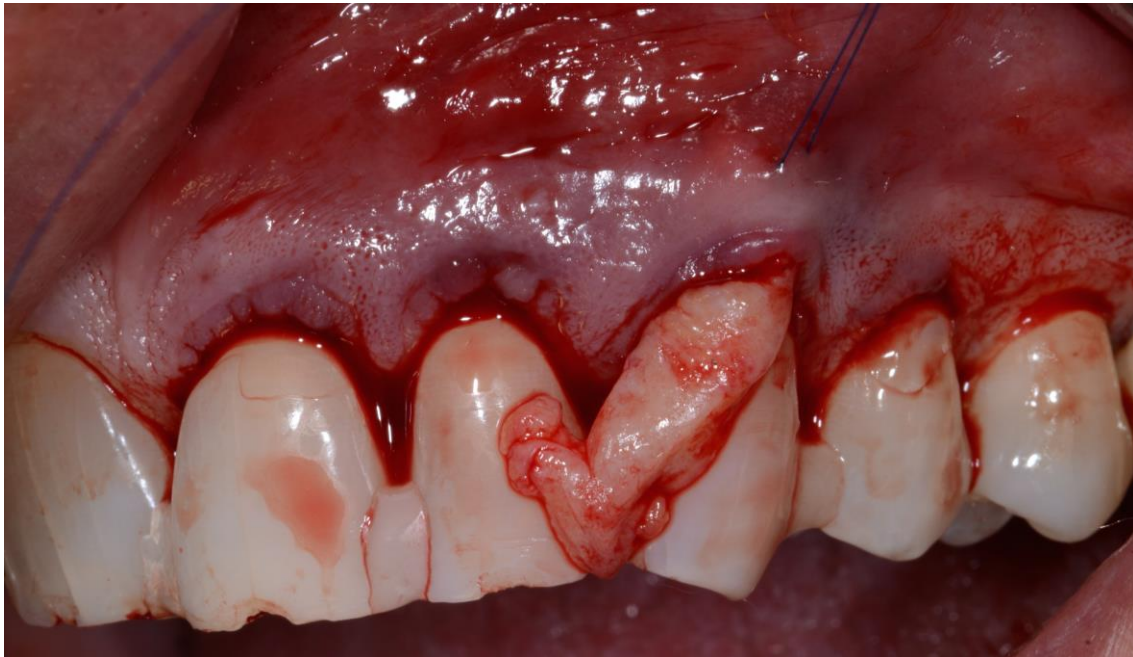

Des sutures en « marche d'escalier » sont réalisées à l'aide d'un fil Vycril® (ethicon) de diamètre 4-0.

## 8. Vérification de l'adaptation du greffon



Le greffon est placé en regard du lit receveur afin de vérifier son adaptation en largeur, longueur mais également en épaisseur. Il est important d'obtenir un greffon d'épaisseur satisfaisante et uniforme. Le greffon est alors désépaissit et sa taille modifiée aux besoins à l'aide d'une lame de bistouri 15c neuve.



## 9. Mise en place du greffon à l'intérieur du lit receveur

Un fil 6/0 est passé à l'extrémité distale du lit receveur puis dans l'extrémité distale du greffon. Le greffon est tracté dans le lit receveur en tirant sur les deux chefs du fil.

Le greffon est alors stabilisé par un point simple.

La même opération est effectuée pour l'extrémité mésiale du greffon. Le greffon de tissu conjonctif est alors complètement enfoui dans son lit receveur.

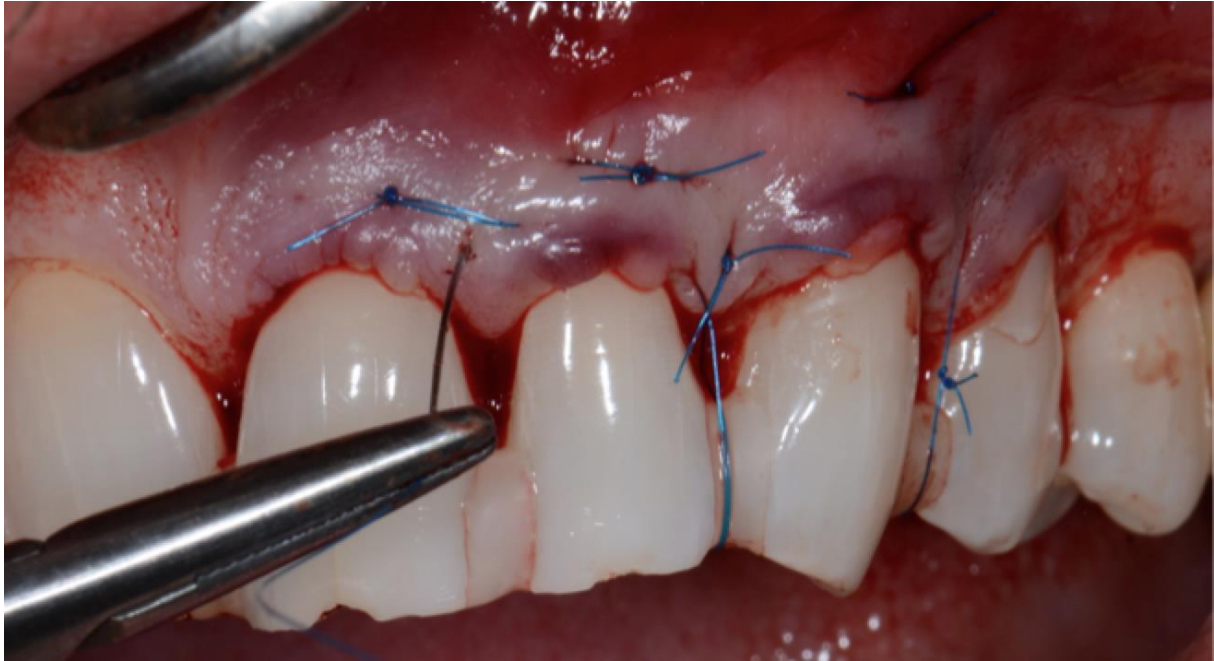
## 10. Sutures

Trois points suspendus appelés « double-crossed suture » sont utilisés afin de tracter coronairement le tunnel associé à la greffe. Ils sont situés entre 11 et 12, 12 et 13, 13 et 14.

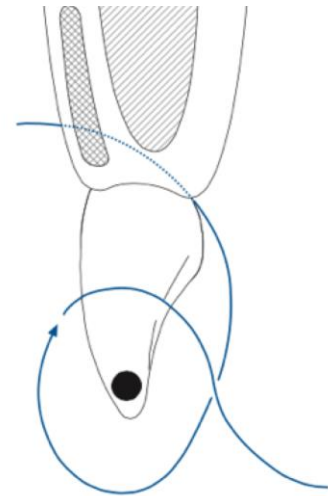
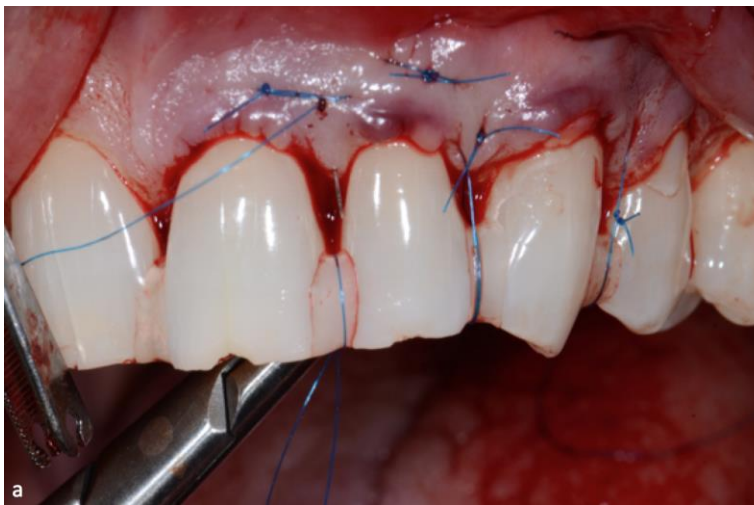Ces points sont décrits par Zuhr et al(75) en 2009. Il s'agit d'une modification de techniques de points suspendus déjà utilisés pour avancer coronairement les lambeaux muqueux sur les surfaces radiculaires et connecter la papille aux tissus conjonctifs interdentaires(76)(77)(78).

Ces points ont été mis au point afin de stabiliser coronairement les tissus et permettre la compression des tissus du tunnel contre le greffon. Cela afin d'améliorer la cicatrisation primaire initiale et obtenir une immobilisation complète et durable des tissus.

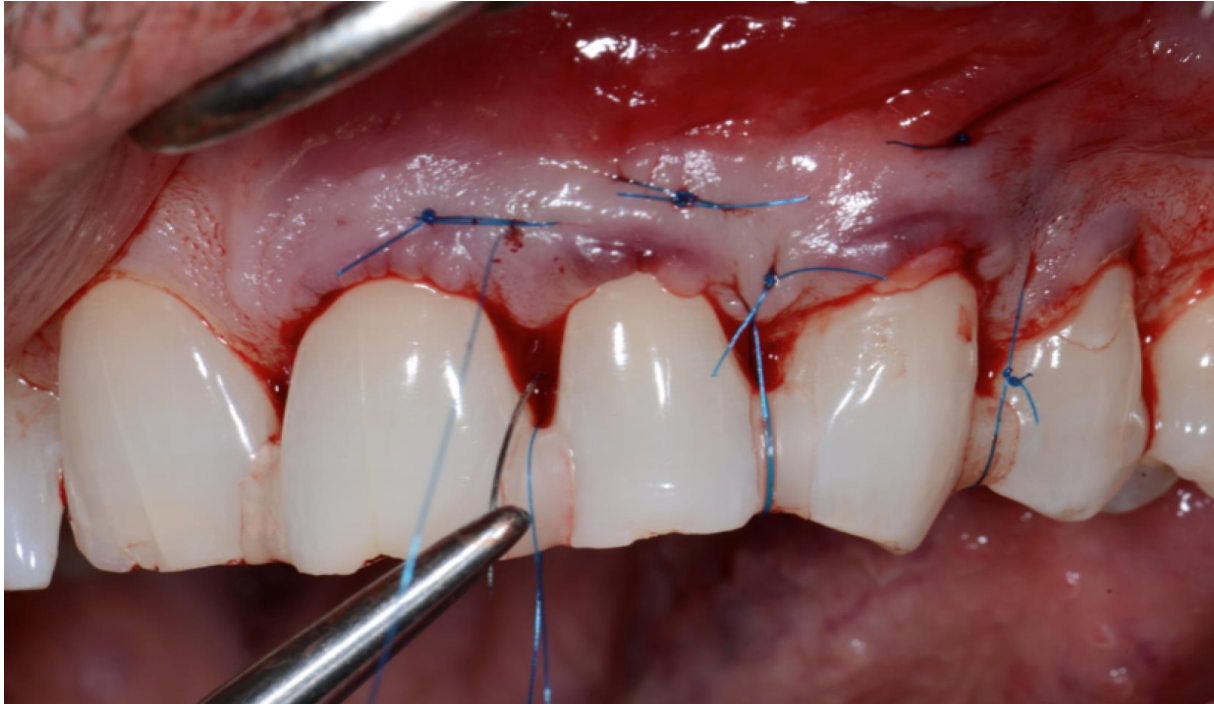



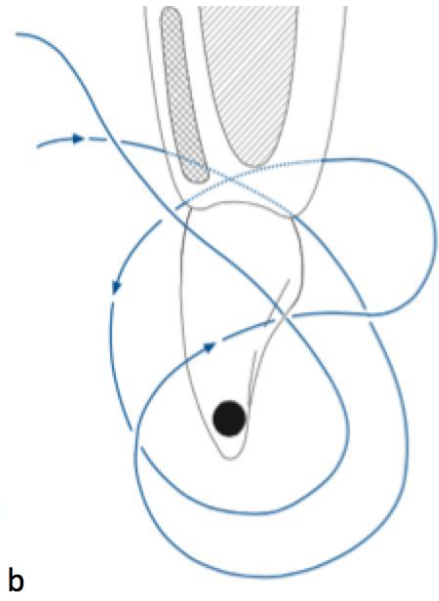
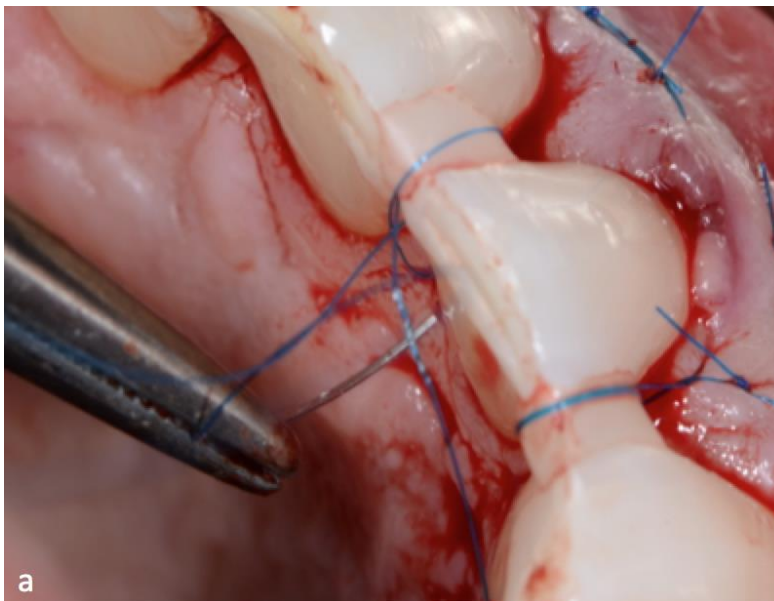
En partant du côté vestibulaire, l'aiguille est passée à travers l'ensemble des tissus mous pour réapparaître en palatin.



L'aiguille est guidée au-dessus du point de contact à partir du côté palatin et enroulée autour du plot de composite (a). Puis, elle est passée sous le point de contact de retour en palatin sans traverser les tissus mous (b (75)).



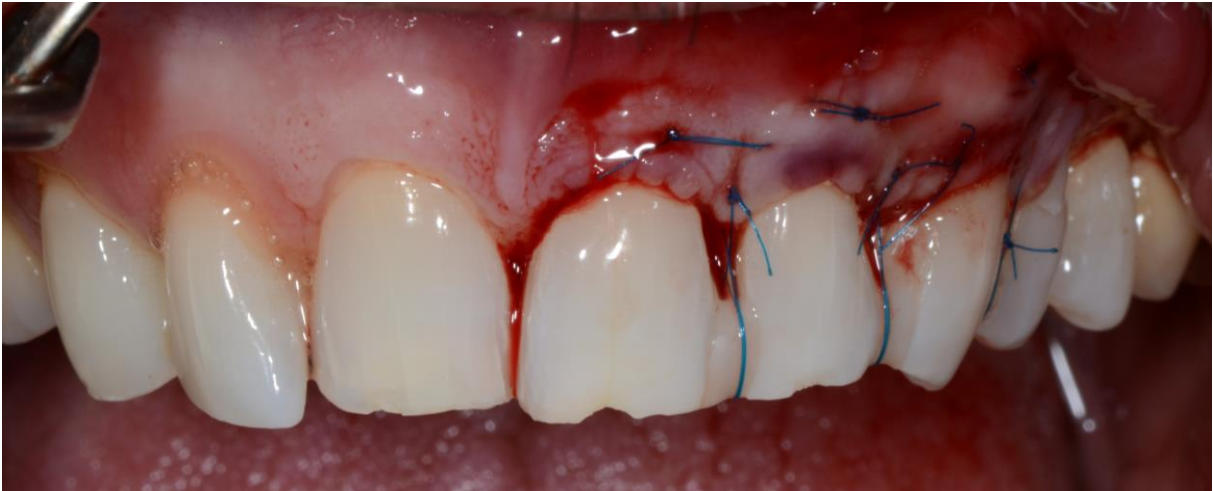En partant du côté palatin, l'aiguille est passée à travers l'ensemble des tissus mous pour réapparaître en vestibulaire en tête de papille.



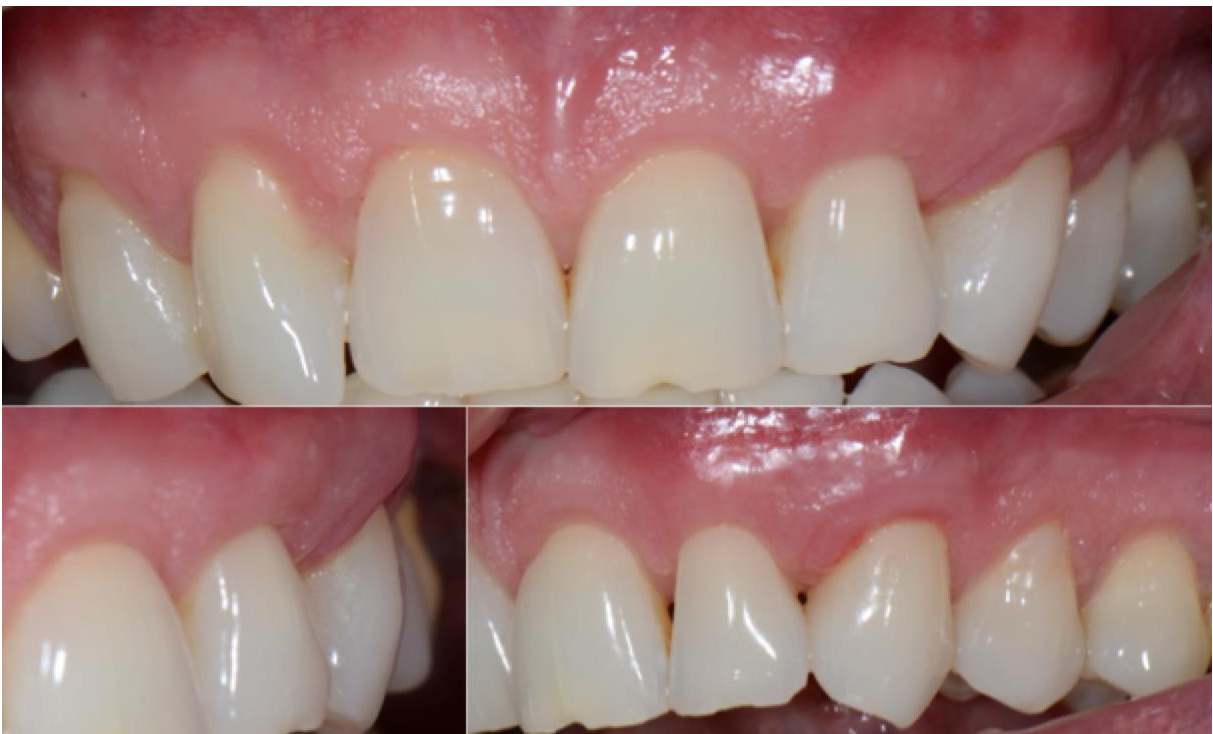L'aiguille est guidée au-dessus du point de contact à partir du côté vestibulaire et enroulée autour du plot de composite (a). Puis, elle est passée sous le point de contact de retour en vestibulaire sans traverser les tissus mous (b(75)). Le point est noué en vestibulaire à niveau du premier point d'entrée de l'aiguille dans les tissus.



## 11. Vue postopératoire



## 12. Résultat 6 mois après la chirurgie



Résultats 6 mois après la chirurgie. On observe un recouvrement complet sur 11, 12 et 13. Le contour gingival est régulier, le rebord gingival est festonné et suit la JEC. La gencive présente une texture piquetée et uniforme. Une légère bride cicatricielle présente avant l'intervention est visible entre 12 et 13. La ligne muco-gingivale est alignée avec celles des dents adjacentes. La couleur de la gencive est légèrement plus rouge notamment au niveau de la 13.

Le RES score de cet intervention est donc de 9/10.

L'intervention peut être considérée comme un succès.

## Références bibliographiques


1. Schroeder HE. The Periodontium [Internet]. Berlin, Heidelberg: Springer Berlin Heidelberg; 1986
2. Müller HP, Schaller N, Eger T. Ultrasonic determination of thickness of masticatory mucosa: a methodologic study. *Oral Surg Oral Med Oral Pathol Oral Radiol Endod.* 1999;88(2):248-53.
3. Ainamo J, Löe H. Anatomical characteristics of gingiva. A clinical and microscopic study of the free and attached gingiva. *J Periodontol.* 1966;37(1):5-13.
4. Maynard JG, Ochsenbein C. Mucogingival problems, prevalence and therapy in children. *J Periodontol.* 1975;46(9):543-52.
5. Saario M, Ainamo A, Mattila K, Ainamo J. The width of radiologically-defined attached gingiva over permanent teeth in children. *J Clin Periodontol.* 1994;21(10):666-9.
6. Andlin-Sobocki A. Changes of facial gingival dimensions in children. A 2-year longitudinal study. *J Clin Periodontol.* 1993;20(3):212-8.
7. Zuhr O, Hürzeler M, Dada K, Parienté L. Chirurgie plastique et esthétique en parodontie et implantologie une approche microchirurgicale. Paris; Berlin; Chicago: Quintessence international; 2013.
8. Ainamo J, Löe H. Anatomical characteristics of gingiva. A clinical and microscopic study of the free and attached gingiva. *J Periodontol.* 1966;37(1):5-13.
9. Hormia M, Owaribe K, Virtanen I. The dento-epithelial junction: cell adhesion by type I hemidesmosomes in the absence of a true basal lamina. *J Periodontol.* 2001;72(6):788-97.
10. Nobuto T, Tokioka T, Imai H, Suwa F, Ohta Y, Yamaoka A. Microvascularization of gingival wound healing using corrosion casts. *J Periodontol.* 1987;58(4):240-6.
11. Fickl S, Kerschull M, Schupbach P, Zuhr O, Schlagenhaut U, Hürzeler MB. Bone loss after full-thickness and partial-thickness flap elevation. *J Clin Periodontol.* 2011;38(2):157-62.
12. Salhi L, Lecloux G, Seidel L, Rompen E, Lambert F. Coronally advanced flap versus the pouch technique combined with a connective tissue graft to treat Miller's class I gingival recession: a randomized controlled trial. *J Clin Periodontol.* 2014;41(4):387-95.
13. Liébart MF, Fouque-Deruelle C, Santini A, Dillier FL, Monnet-Corti V, Glise JM, Borghetti A. Smile Line and Periodontum Visibility. In: *Periodontal Practices Today.* p. 17-25. (2004; vol. 1).
14. critères artistiques et scientifiques en dentisterie esthétique. In.
15. Borghetti A, Monnet-Corti V. *Chirurgie plastique parodontale* 2<sup>ème</sup> édition. Édition CdP; 2008.
16. Miller EL, Bodden WR, Jamison HC. A study of the relationship of the dental midline to the facial median line. *J Prosthet Dent.* 1979;41(6):657-60.
17. Frush JP, Fisher RD. The dysesthetic interpretation of the dentogenic concept. *J Prosthet Dent* 1958 ; 8 : 558-564.
18. Levine JB. Esthetic diagnosis. *Curr Opin Cosmet Dent.* 1995;9-17.
19. Maynard JG, Wilson RD. Physiologic dimensions of the periodontium significant to the restorative dentist. *J Periodontol.* 1979;50(4):170-4.
20. Benoît R, Genon P. [Indications for mucogingival therapy in children and

- adolescents]. *Actual Odonto-Stomatol.* 1985;39(149):173-96.
21. Seibert JL, Lindhe J. Esthetics and periodontal therapy. In: Lindhe J, ed. *Textbook of Clinical Periodontology*, 2nd ed. Copenhagen, Denmark: Munksgaard; 1989: 477-514.
  22. Hall WB. Recession and pathogenesis of recession in pure mucogingival problems. In : Hall WB. *Pure mucogingival problems: etiology, treatment, and prevention.* Chicago: Quintessence. 1984:29-47.
  23. Olsson M, Lindhe J. Periodontal characteristics in individuals with varying form of the upper central incisors. *J Clin Periodontol.* 1991;18(1):78-82.
  24. Axelsson P, Nyström B, Lindhe J. The long-term effect of a plaque control program on tooth mortality, caries and periodontal disease in adults. Results after 30 years of maintenance. *J Clin Periodontol.* 2004;31(9):749-57.
  25. Hürzeler MB, Hürzeler-Hartmann BI, Gebhard W. [Single tooth replacement with an endosseous oral implant and a ceramic fused to metal crown in combination with guided tissue regeneration]. *Parodontol Berl Ger.* 1991;2(4):323-35.
  26. Pawar B, Mishra P, Banga P, Marawar PP. Gingival zenith and its role in redefining esthetics: A clinical study. *J Indian Soc Periodontol.* 2011;15(2):135-8.
  27. Allen EP. COMMENTARY. Gingival zenith positions and levels of the maxillary anterior dentition. *J Esthet Restor Dent Off Publ Am Acad Esthet Dent Al.* 2009;21(2):121.
  28. Cairo F, Nieri M, Cattabriga M, Cortellini P, De Paoli S, De Sanctis M, et al. Root coverage esthetic score after treatment of gingival recession: an interrater agreement multicenter study. *J Periodontol.* 2010;81(12):1752-8.
  29. Chiche G, Kokich V, Caudill R. Diagnosis and treatment planning of esthetic problems. In: Chiche G, Pinault A (eds). *Esthetics of Anterior Fixed Prosthodontics.* Chicago: Quintessence, 1994:33-52.
  30. Harrel SK. A minimally invasive surgical approach for periodontal regeneration: surgical technique and observations. *J Periodontol.* 1999;70(12):1547-57.
  31. Baldi C, Pini-Prato G, Pagliaro U, Nieri M, Saletta D, Muzzi L, et al. Coronally advanced flap procedure for root coverage. Is flap thickness a relevant predictor to achieve root coverage? A 19-case series. *J Periodontol.* 1999;70(9):1077-84.
  32. Carbone DJ, Phillips JJ. Current techniques in microsurgical reversal surgery. *Curr Urol Rep.* 2005;6(1):55-9.
  33. Cortellini P, Tonetti MS. Minimally invasive surgical technique and enamel matrix derivative in intra-bony defects. I: Clinical outcomes and morbidity. *J Clin Periodontol.* 2007;34(12):1082-8.
  34. Francetti L, Del Fabbro M, Calace S, Testori T, Weinstein RL. Microsurgical treatment of gingival recession: a controlled clinical study. *Int J Periodontics Restorative Dent.* 2005;25(2):181-8.
  35. Burkhardt R, Lang NP. Coverage of localized gingival recessions: comparison of micro- and macrosurgical techniques. *J Clin Periodontol.* 2005;32(3):287-93.
  36. Wikesjö UM, Nilvéus RE, Selvig KA. Significance of early healing events on periodontal repair: a review. *J Periodontol.* 1992;63(3):158-65.
  37. Wong ME, Hollinger JO, Pinero GJ. Integrated processes responsible for soft tissue healing. *Oral Surg Oral Med Oral Pathol Oral Radiol Endod.* 1996;82(5):475-92.
  38. Raetzke PB. Covering localized areas of root exposure employing the « envelope » technique. *J Periodontol.* 1985;56(7):397-402.
  39. Grabb WC. Letter: Goodbye to the term « length-to-width ratio ». *Plast Reconstr*

- Surg. 1975;56(3):330.
40. Mammoto A, Connor KM, Mammoto T, Yung CW, Huh D, Aderman CM, et al. A mechanosensitive transcriptional mechanism that controls angiogenesis. *Nature*. 2009;457(7233):1103-8.
  41. Werfully S, Areibi G, Toner M, Bergquist J, Walker J, Renvert S, et al. Tensile strength, histological and immunohistochemical observations of periodontal wound healing in the dog. *J Periodontal Res*. 2002;37(5):366-74.
  42. Wikesjö UM, Nilvéus R. Periodontal repair in dogs: effect of wound stabilization on healing. *J Periodontol*. 1990;61(12):719-24.
  43. Pini Prato G, Pagliaro U, Baldi C, Nieri M, Saletta D, Cairo F, et al. Coronally advanced flap procedure for root coverage. Flap with tension versus flap without tension: a randomized controlled clinical study. *J Periodontol*. 2000;71(2):188-201.
  44. Schüpbach P, Gaberthüel T, Lutz F, Guggenheim B. Periodontal repair or regeneration: structures of different types of new attachment. *J Periodontal Res*. 1993;28(4):281-93.
  45. Hwang D, Wang H-L. Flap thickness as a predictor of root coverage: a systematic review. *J Periodontol*. 2006;77(10):1625-34.
  46. Baldi C, Pini-Prato G, Pagliaro U, Nieri M, Saletta D, Muzzi L, et al. Coronally advanced flap procedure for root coverage. Is flap thickness a relevant predictor to achieve root coverage? A 19-case series. *J Periodontol*. 1999;70(9):1077-84.
  47. Zweers J, Thomas RZ, Slot DE, Weisgold AS, Van der Weijden FGA. Characteristics of periodontal biotype, its dimensions, associations and prevalence: a systematic review. *J Clin Periodontol*. 2014;41(10):958-71.
  48. Chambrone L, Sukekava F, Araújo MG, Pustigliani FE, Chambrone LA, Lima LA. Root-coverage procedures for the treatment of localized recession-type defects: a Cochrane systematic review. *J Periodontol*. 2010;81(4):452-78.
  49. Tatakis DN, Chambrone L, Allen EP, Langer B, McGuire MK, Richardson CR, et al. Periodontal soft tissue root coverage procedures: a consensus report from the AAP Regeneration Workshop. *J Periodontol*. 2015;86(2 Suppl):S52-5.
  50. Buti J, Baccini M, Nieri M, La Marca M, Pini-Prato GP. Bayesian network meta-analysis of root coverage procedures: ranking efficacy and identification of best treatment. *J Clin Periodontol*. 2013;40(4):372-86.
  51. Burkhardt R, Lang NP. Coverage of localized gingival recessions: comparison of micro- and macrosurgical techniques. *J Clin Periodontol*. 2005;32(3):287-93.
  52. Bittencourt S, Del Peloso Ribeiro E, Sallum EA, Nociti FH, Casati MZ. Surgical microscope may enhance root coverage with subepithelial connective tissue graft: a randomized-controlled clinical trial. *J Periodontol*. 2012;83(6):721-30.
  53. Tatakis DN, Chambrone L, Allen EP, Langer B, McGuire MK, Richardson CR, et al. Periodontal soft tissue root coverage procedures: a consensus report from the AAP Regeneration Workshop. *J Periodontol*. 2015;86(2 Suppl):S52-5.
  54. Azaripour A, Kissinger M, Farina VSL, Van Noorden CJF, Gerhold-Ay A, Willershausen B, et al. Root coverage with connective tissue graft associated with coronally advanced flap or tunnel technique: a randomized, double-blind, mono-centre clinical trial. *J Clin Periodontol*. 2016;43(12):1142-50.
  55. Ozenci I, Ipci SD, Cakar G, Yilmaz S. Tunnel technique versus coronally advanced flap with acellular dermal matrix graft in the treatment of multiple gingival recessions. *J Clin Periodontol*. 2015;42(12):1135-42.
  56. Toker H, Ozdemir H. Gingival recession: epidemiology and risk indicators in a

- university dental hospital in Turkey. *Int J Dent Hyg.* 2009;7(2):115-20.
57. Greenwell H, Bissada NF, Henderson RD, Dodge JR. The deceptive nature of root coverage results. *J Periodontol.* 2000;71(8):1327-37.
  58. Cairo F, Nieri M, Cattabriga M, Cortellini P, De Paoli S, De Sanctis M, et al. Root coverage esthetic score after treatment of gingival recession: an interrater agreement multicenter study. *J Periodontol.* 2010;81(12):1752-8.
  59. Cairo F, Rotundo R, Miller PD, Pini Prato GP. Root coverage esthetic score: a system to evaluate the esthetic outcome of the treatment of gingival recession through evaluation of clinical cases. *J Periodontol.* 2009;80(4):705-10.
  60. Salhi L, Lecloux G, Seidel L, Rompen E, Lambert F. Coronally advanced flap versus the pouch technique combined with a connective tissue graft to treat Miller's class I gingival recession: a randomized controlled trial. *J Clin Periodontol.* 2014;41(4):387-95.
  61. Azaripour A, Kissinger M, Farina VSL, Van Noorden CJF, Gerhold-Ay A, Willershausen B, et al. Root coverage with connective tissue graft associated with coronally advanced flap or tunnel technique: a randomized, double-blind, mono-centre clinical trial. *J Clin Periodontol.* 2016;43(12):1142-50.
  62. Salhi L, Lecloux G, Seidel L, Rompen E, Lambert F. Coronally advanced flap versus the pouch technique combined with a connective tissue graft to treat Miller's class I gingival recession: a randomized controlled trial. *J Clin Periodontol.* 2014;41(4):387-95.
  63. Paolantonio M, Dolci M, Esposito P, D'Archivio D, Lisanti L, Di Luccio A, et al. Subpedicle acellular dermal matrix graft and autogenous connective tissue graft in the treatment of gingival recessions: a comparative 1-year clinical study. *J Periodontol.* 2002;73(11):1299-307.
  64. Zuhr O, Rebele SF, Schneider D, Jung RE, Hürzeler MB. Tunnel technique with connective tissue graft versus coronally advanced flap with enamel matrix derivative for root coverage: a RCT using 3D digital measuring methods. Part I. Clinical and patient-centred outcomes. *J Clin Periodontol.* 2014;41(6):582-92.
  65. Rebele SF, Zuhr O, Schneider D, Jung RE, Hürzeler MB. Tunnel technique with connective tissue graft versus coronally advanced flap with enamel matrix derivative for root coverage: a RCT using 3D digital measuring methods. Part II. Volumetric studies on healing dynamics and gingival dimensions. *J Clin Periodontol.* 2014;41(6):593-603.
  66. Burkhardt R, Lang NP. Influence of suturing on wound healing. *Periodontol* 2000. 2015;68(1):270-81.
  67. Hansen H. Suture materials. *Chir Z Alle Geb Oper Medizen.* 1986;57(2):53-7.
  68. Selvig KA, Biagiotti GR, Leknes KN, Wikesjö UM. Oral tissue reactions to suture materials. *Int J Periodontics Restorative Dent.* 1998;18(5):474-87.
  69. Tabanella G. Oral tissue reactions to suture materials: a review. *J West Soc Periodontol Abstr.* 2004;52(2):37-44.
  70. Mouzas GL, Yeadon A. Does the choice of suture material affect the incidence of wound infection? A comparison of dexon (polyglycolic acid) sutures with other commonly used sutures in an accident and emergency department. *Br J Surg.* 1975;62(12):952-5.
  71. Parirokh M, Asgary S, Eghbal MJ, Stowe S, Kakoei S. A scanning electron microscope study of plaque accumulation on silk and PVDF suture materials in oral mucosa. *Int Endod J.* 2004;37(11):776-81.

72. Burkhardt R, Preiss A, Joss A, Lang NP. Influence of suture tension to the tearing characteristics of the soft tissues: an in vitro experiment. *Clin Oral Implants Res.* 2008;19(3):314-9.
73. Miller PD. A classification of marginal tissue recession. *Int J Periodontics Restorative Dent.* 1985;5(2):8-13.
74. Allen AL. Use of the suprapariosteal envelope in soft tissue grafting for root coverage. I. Rationale and technique. *Int J Periodontics Restorative Dent.* 1994;14(3):216-27.
75. Zuhr O, Rebele SF, Thalmeier T, Fickl S, Hürzeler MB. A modified suture technique for plastic periodontal and implant surgery--the double-crossed suture. *Eur J Esthet Dent Off J Eur Acad Esthet Dent.* 2009;4(4):338-47.
76. Zucchelli G, Cesari C, Amore C, Montebugnoli L, De Sanctis M. Laterally moved, coronally advanced flap: a modified surgical approach for isolated recession-type defects. *J Periodontol.* 2004;75(12):1734-41.
77. Zucchelli G, De Sanctis M. The coronally advanced flap for the treatment of multiple recession defects: a modified surgical approach for the upper anterior teeth. *J Int Acad Periodontol.* 2007;9(3):96-103.
78. de Sanctis M, Zucchelli G. Coronally advanced flap: a modified surgical approach for isolated recession-type defects: three-year results. *J Clin Periodontol.* 2007;34(3):262-8.



## SERMENT MEDICAL

En présence des Maîtres de cette Faculté, de mes chers condisciples, devant l'effigie d'HIPPOCRATE.

Je promets et je jure, d'être fidèle aux lois de l'honneur et de la probité dans l'exercice de la Médecine Dentaire.

Je donnerai mes soins à l'indigent et n'exigerai jamais un salaire au-dessus de mon travail, je ne participerai à aucun partage clandestin d'honoraires.

Je ne me laisserai pas influencer par la soif du gain ou la recherche de la gloire.

Admis dans l'intérieur des maisons, mes yeux ne verront pas ce qui s'y passe, ma langue taira les secrets qui me seront confiés et mon état ne servira pas à corrompre les mœurs ni à favoriser le crime.

Je ne permettrai pas que des considérations de religion, de nation, de race, de parti ou de classe sociale viennent s'interposer entre mon devoir et mon patient.

Même sous la menace, je n'admettrai pas de faire usage de mes connaissances médicales contre les lois de l'humanité.

J'informerai mes patients des décisions envisagées, de leurs raisons et de leurs conséquences. Je ne tromperai jamais leur confiance et n'exploiterai pas le pouvoir hérité des connaissances pour forcer les consciences.

Je préserverai l'indépendance nécessaire à l'accomplissement de ma mission. Je n'entreprendrai rien qui dépasse mes compétences. Je les entretiendrai et les perfectionnerai pour assurer au mieux les services qui me seront demandés.

Respectueux et reconnaissant envers mes Maîtres, je rendrai à leurs enfants l'instruction que j'ai reçue de leur père.

Que les hommes m'accordent leur estime si je suis fidèle à mes promesses.

Que je sois déshonoré et méprisé de mes confrères si j'y manque.





Parent Maxime – Chirurgie plastique parodontale minimalement invasive

Th. : Chir. dent. : Marseille : Aix –Marseille Université : 2018

Rubrique de classement : Parodontologie

Résumé :

Cette thèse a pour objectif de montrer au praticien l'intérêt et l'apport des techniques minimalement invasives en chirurgie plastique parodontale, notamment pour le traitement chirurgical des récessions gingivales. La première partie décrit les principes généraux de l'anatomie et de la biologie des structures parodontales, de l'esthétique parodontale et définit les grands principes sur lesquels s'appuie la chirurgie micro-invasive parodontale.

La seconde partie détaille les objectifs ainsi que les résultats attendus d'une approche microchirurgicale comparée à des techniques macrochirurgicales notamment pour le traitement des récessions gingivales. La troisième partie décrit les moyens nécessaires à la réalisation de ces chirurgies minimalement invasives. La dernière partie décrit un cas clinique de recouvrement radiculaire pour traiter des récessions multiples par une technique de tunnel associée à des greffes de conjonctif enfouies.

Les avancées dans la compréhension de la biologie parodontale, l'amélioration des moyens et des techniques chirurgicales permettront demain de traiter de plus en plus de patients avec moins de suites opératoires et des résultats de plus en plus reproductibles et esthétiques.

Mots clés : chirurgie parodontale, minimalement invasif, recouvrement radiculaire, récession gingivale, esthétique.

Parent Maxime - Minimally invasive plastic periodontal surgery

Abstract :

The goal of this thesis is to show clinical improvement brought by minimally invasive procedures in plastic periodontal surgery particularly for the gingival recession treatment.

The first part describes basic principles of periodontal anatomy and structural biology, periodontal aesthetic and defines the great principles of periodontal micro invasive surgery.

The second part describes goals and outcomes expected from microsurgical procedures compared with classical surgery procedures particularly for the gingival recession treatment.

The third part details tools needed for the achievement of minimally invasive surgery. The last part describes a root coverage clinical case to treat multiple gingival recession using tunnel technique with subepithelial connective tissue graft.

The advances in the periodontal biology understanding, the instrumentation and surgical procedure improvements will allow to treat more patient with less post operative discomfort, more reproducible and aesthetic outcomes.

MeSH : periodontal surgery, minimally invasive, root coverage, gingival recession, aesthetic.

Adresse de l'auteur :

3 traverse Montamjour  
13007 MARSEILLE