



HAL
open science

Numérisation de l’empreinte primaire en prothèse adjointe totale

Jacques Farcot

► **To cite this version:**

Jacques Farcot. Numérisation de l’empreinte primaire en prothèse adjointe totale . Chirurgie. 2018. dumas-01718326

HAL Id: dumas-01718326

<https://dumas.ccsd.cnrs.fr/dumas-01718326>

Submitted on 27 Feb 2018

HAL is a multi-disciplinary open access archive for the deposit and dissemination of scientific research documents, whether they are published or not. The documents may come from teaching and research institutions in France or abroad, or from public or private research centers.

L’archive ouverte pluridisciplinaire **HAL**, est destinée au dépôt et à la diffusion de documents scientifiques de niveau recherche, publiés ou non, émanant des établissements d’enseignement et de recherche français ou étrangers, des laboratoires publics ou privés.



Distributed under a Creative Commons Attribution - NonCommercial - NoDerivatives 4.0 International License

Numérisation de l'empreinte primaire en prothèse adjointe totale

THESE

Présentée et publiquement soutenue devant la
Faculté d'Odontologie de Marseille
(Doyen : Monsieur le Professeur Jacques DEJOU)

Aix Marseille Université
(Président : Monsieur le Professeur Yvon BERLAND)

Le 19 Janvier 2018

par

FARCOT Jacques

né le 09 mai 1992
à Paris

Pour obtenir le Diplôme d'Etat de Docteur en Chirurgie Dentaire

EXAMINATEURS DE LA THESE :

Président	: Monsieur le Professeur	M. RUQUET
Assesseurs	: <u>Monsieur le Docteur</u> Monsieur le Docteur Monsieur le Docteur	<u>B.E. PRECKEL</u> G. LABORDE G. MAILLE

Numérisation de l'empreinte primaire en prothèse adjointe totale

THESE

Présentée et publiquement soutenue devant la
Faculté d'Odontologie de Marseille
(Doyen : Monsieur le Professeur Jacques DEJOU)

Aix Marseille Université
(Président : Monsieur le Professeur Yvon BERLAND)

Le 19 Janvier 2018

par

FARCOT Jacques

né le 09 mai 1992

à Paris

Pour obtenir le Diplôme d'Etat de Docteur en Chirurgie Dentaire

EXAMINATEURS DE LA THESE :

Président	: Monsieur le Professeur	M. RUQUET
Assesseurs	: <u>Monsieur le Docteur</u>	<u>B.E. PRECKEL</u>
	Monsieur le Docteur	G. LABORDE
	Monsieur le Docteur	G. MAILLE

ADMINISTRATION

(mise à jour décembre 2017)

DOYENS HONORAIRES	Professeur	R. SANGIUOLO
	Professeur	H. ZATTARA
	Professeur	A. SALVADORI
DOYEN	Professeur	J. DEJOU
VICE – DOYEN CHARGÉ DES ENSEIGNEMENTS DIRECTEUR DU DÉPARTEMENT DE FORMATION INITIALE	Professeur	J.D. ORTHLIEB
VICE – DOYEN CHARGÉ DE LA RECHERCHE DIRECTEUR DU DÉPARTEMENT DE LA RECHERCHE DIRECTEUR DU DÉPARTEMENT DE FORMATION CONTINUE	Professeur	C. TARDIEU
	Professeur	V. MONNET-CORTI
CHARGÉS DE MISSION	Professeur	F. BUKIET
	Professeur	A. RASKIN
RESPONSABLE DES SERVICES ADMINISTRATIFS	Madame	C. BONNARD
PROFESSEUR ÉMÉRITE	Professeur	O. HUE

LISTE DES ENSEIGNANTS

56^{ème} SECTION : DEVELOPPEMENT, CROISSANCE ET PREVENTION

56.01 ODONTOLOGIE PÉDIATRIQUE ET ORTHOPÉDIE DENTO-FACIALE

ODONTOLOGIE PÉDIATRIQUE

Professeur	C. TARDIEU *	Assistant	I. BLANCHET
Maître de Conférences	D. BANDON	Assistant	V. MAGNAN
Maître de Conférences	A. CHAFAIE		
Maître de Conférences associé	A. CAMOIN		

ORTHOPÉDIE DENTO-FACIALE

Maître de Conférences	J. BOHAR	Assistant	M. BARBERO
Maître de Conférences	E. ERARD	Assistant	I. CAMBON
Maître de Conférences	J. GAUBERT	Assistant	L. LEVY
Maître de Conférences	M. LE GALL *	Assistant	R. MATTERA
Maître de Conférences	C. PHILIP-ALLIEZ	Assistant	C. MITTLER
		Assistant	A. PATRIS-CHARRUET

56.02 PRÉVENTION - ÉPIDÉMIOLOGIE - ÉCONOMIE DE LA SANTÉ - ODONTOLOGIE LÉGALE

Professeur	B. FOTI *	Assistant	J. SCIBILIA
Maître de Conférences	D. TARDIVO		

57^{ème} SECTION : CHIRURGIE ORALE ; PARODONTOLOGIE ; BIOLOGIE ORALE

57.01 CHIRURGIE ORALE ; PARODONTOLOGIE ; BIOLOGIE ORALE

PARODONTOLOGIE

Professeur	V. MONNET-CORTI *	Assistant	A. BOYER
		Assistant	C. DUMAS
		Assistant	V. MOLL
		Assistant	A. MOREAU

CHIRURGIE BUCCALE – PATHOLOGIE ET THÉRAPEUTIQUE - ANESTHÉSIOLOGIE – RÉANIMATION

Maître de Conférences	D. BELLONI	Assistant	E. QUINQUE
Maître de Conférences	J. H. CATHERINE *		
Maître de Conférences	P. ROCHE-POGGI		
Maître de Conférences associé	F. CAMPANA		

BIOLOGIE ORALE

Maître de Conférences	P. LAURENT	Assistant	C. LE FOURNIS
-----------------------	------------	-----------	---------------

65^{ème} SECTION : BIOLOGIE CELLULAIRE

Professeur	I. ABOUT *	(Responsable de la Biologie orale)	
------------	------------	------------------------------------	--

58^{ème} SECTION : REHABILITATION ORALE
--

58.01 RESTAURATRICE, ENDODONTIE, PROTHESES, FONCTION-DYSFONTION, IMAGERIE, BIOMATÉRIAUX

ODONTOLOGIE CONSERVATRICE, ENDODONTIE

Professeur	F. BUKIET *	Assistant	B. BALLESTER
Professeur	H. TASSERY	Assistant	H. DE BELENET
Maître de Conférences	G. ABOUDHARAM	Assistant	A. FONTES
Maître de Conférences	C. PIGNOLY	Assistant	M. GLIKPO
Maître de Conférences	L. POMMEL	Assistant	S. MANSOUR
Maître de Conférences	E. TERRER	Assistant	L. ROLLET
Maître de Conférences associé	M. GUIVARC'H		

PROTHÈSE

Professeur	M. RUQUET *	Assistant	M. DODDS
Maître de Conférences	G. LABORDE	Assistant	N. CHAUDESAYGUES
Maître de Conférences	M. LAURENT	Assistant	A. FERDANI
Maître de Conférences	B.E. PRECKEL	Assistant	C. MENSE
Maître de Conférences	G. STEPHAN	Assistant	C. NIBOYET
Maître de Conférences	P. TAVITIAN	Assistant	A. REPETTO
Maître de Conférences	A. TOSELLO	Assistant	A. SETTE
Maître de Conférences associé	R. LAN		
Maître de Conférences associé	G. MAILLE		

SCIENCES ANATOMIQUES ET PHYSIOLOGIQUES OCCLUSODONTOLOGIE, BIOMATÉRIAUX, BIOPHYSIQUE, RADIOLOGIE

Professeur	J. DEJOU	Assistant	M. JEANY
Professeur	J. D. ORTHLIEB *		
Professeur	A. RASKIN		
Maître de Conférences	A. GIRAUDEAU		
Maître de Conférences	B. JACQUOT		
Maître de Conférences	J. P. RÉ		
Maître de Conférences associé	T. GIRAUD		

REMERCIEMENTS

A Monsieur le Professeur Michel RUQUET

Vous me faites l'honneur de présider ce jury de thèse et je vous en remercie.

Merci pour la qualité de votre enseignement tout au long de ces années.

Je tiens à vous remercier également pour votre gentillesse tout au long de mon cursus, ainsi que pour votre aide et vos précieux conseils lors des vacations d'urgence effectuées à vos côtés.

La passion qui vous anime dans votre travail est une grande source de motivation et un excellent facteur d'apprentissage.

Veillez croire en ma reconnaissance et en mes sincères remerciements.

A Monsieur le Docteur Bernard-Eric PRECKEL

Je vous remercie de m'avoir fait l'honneur de diriger cette thèse.

Je vous remercie également pour votre disponibilité, votre patience et vos conseils ainsi que vos relectures assidues qui ont permis de progresser dans notre travail et de le mener à bien.

Conscients des efforts et du temps que ce travail vous a demandé, je vous en suis très reconnaissant.

Vous avez profondément marqué mes études, je garderais un agréable souvenir de mes années passées à vos côtés en clinique.

Veillez trouver ici l'expression de mon plus profond respect pour la qualité de votre enseignement ainsi que l'expression de mes sincères remerciements.

Monsieur le Docteur Gilles LABORDE

Je tiens tout d'abord à vous remercier de me faire l'honneur de siéger dans mon jury de thèse.

J'ai pu apprécier votre aptitude à transmettre votre savoir avec passion, gentillesse et professionnalisme et je vous en remercie pour cela.

Ce fût un réel plaisir de travailler et d'apprendre à vos côtés.

Merci pour votre accessibilité à transmettre vos compétences cliniques.

Soyez assuré du bon souvenir que je garderai de votre enseignement et de votre sympathie.

Veillez trouver ici le témoignage de mon estime et de mon profond respect.

A Monsieur le Docteur Gérald MAILLE

Quel beau symbole de vous compter parmi les membres de ce jury, sans vous mes études n'auraient certainement pas eu le même attrait.

Ce travail est l'occasion de vous remercier pour la qualité de vos enseignements, la gentillesse et la sympathie dont vous m'avez fait preuve au cours de ces études.

Vous m'avez donné l'opportunité de travailler à vos côtés et fait ainsi profiter de votre expérience et de vos compétences.

C'est un immense honneur que d'avoir pu évoluer à vos côtés.

Je ne vous remercierais jamais assez pour les agréables moments partagés en clinique et même en dehors.

Veillez trouver ici le témoignage de ma profonde reconnaissance et de mon amitié.

NUMÉRISATION DE L'EMPREINTE PRIMAIRE EN PROTHÈSE ADJOINTE TOTALE

INTRODUCTION : LA PROTHÈSE ADJOINTE TOTALE, UN TRAITEMENT D'ACTUALITÉ	1
I. TECHNIQUE CONVENTIONNELLE D'ENREGISTREMENT DES SURFACES D'APPUI	2
I.1. Description des surfaces d'appui prothétique dans les cas d'édentation totale ...	2
I.1.1. Surfaces d'Appui Prothétiques	2
I.1.1.1 Plan osseux	3
I.1.1.1.1. Topographie.....	3
I.1.1.1.2. Résorption osseuse.....	5
I.1.1.2. Plan muqueux	9
I.1.1.2.1. Repères anatomiques	9
I.1.1.2.2. Indices biologiques	10
1.2. Enregistrement de SAP - Empreinte	10
I.2.1. Examen clinique	10
I.2.2. Caractéristiques des empreintes en prothèse adjointe totale	11
I.2.3. Viscoélasticité	11
I.2.4. Objectifs	11
I.2.5. Résultats.....	12
I.2.6. Choix du matériau d'enregistrement	12
I.2.7. Choix du Porte Empreinte de Série (PES)	12
I.2.8. Modifications des PES.....	13
I.2.9 Temps opératoires.....	13
II. DESCRIPTION DU DISPOSITIF CLINIQUE DIGITAL DENTURE PROFESSIONAL ET ORIGINALITÉS : TECHNIQUE NUMERIQUE D'ENREGISTREMENT DES SAP	14
II.1. Description du protocole Digital Dental Professionnal (DDP).....	14
II.2. Description du dispositif d'acquisition des données : numérisation 3D – principe de fonctionnement d'un scanner 3D	19
III. CAS CLINIQUE	21
Temps Clinique.....	21
Temps de laboratoire.....	24
Méthode conventionnelle	39
Organigramme	41
IV. DISCUSSION	42
INTÉRÊTS DE LA NUMÉRISATION DES EMPREINTES / INCONVÉNIENTS.....	42
• Avantages	42
• Inconvénients	42
V. CONCLUSION	43
VI. BIBLIOGRAPHIE.....	I

INTRODUCTION : LA PROTHÈSE ADJOINTE TOTALE, UN TRAITEMENT D'ACTUALITÉ

L'édentement complet est une pathologie dont la prévalence tend à diminuer du fait de l'amélioration de la prise en charge bucco-dentaire de la population.

Même si certaines projections envisagent une diminution du taux d'édentés complets au sein de la population américaine à l'horizon 2050, le nombre d'édentés complets ne cesse de croître, particulièrement dans les pays développés, du fait :

- De l'augmentation de l'espérance de vie conduisant à prendre en charge des personnes toujours plus âgées
- Du renouvellement de prothèses amovibles inadaptées
- De la difficulté à l'accès aux soins dentaires en raison de problèmes socio-économiques (1)

En ce début du XXI^e siècle, le chirurgien-dentiste dispose de deux solutions pour réhabiliter un édenté maxillaire et mandibulaire :

- La prothèse adjointe totale bimaxillaire, consistant à rétablir la fonction occlusale à l'aide de dispositifs amovibles destinés à prendre appui sur les procès alvéolaires maxillaire et mandibulaire.
- Les thérapeutiques implantaires :
 - La Prothèse Amovible Complète Supra Implantaire (PACSI) comprenant au minimum :
 - A la mandibule, deux implants positionnés dans la région interforaminale, ces implants sont dissociés (type boule ou aimant) ou solidarisés par une barre de jonction
 - Au maxillaire, quatre implants toujours solidarisés
 - La Prothèse Fixée Implanto Portée consistant à poser :
 - Cinq implants dans la région symphysaire à la mandibule, avec des possibilités d'extension distale
 - Huit implants dans l'idéal au maxillaire, que l'on peut réduire à six selon la situation anatomique sinusienne

Toutefois, bien que l'implantologie ait apporté des solutions innovantes et efficaces pour traiter nos patients, elle ne constitue toujours pas à l'heure actuelle le seul et unique traitement réalisé au cabinet dentaire, et ce pour plusieurs raisons :

- Compétences chirurgicales et prothétiques du praticien
- Contre-indications d'ordre médical et chirurgical. (2)

Avec l'évolution technologique, la CFAO peut s'appliquer à la réalisation de prothèse adjointe. (1-3)

Le sigle CFAO signifie littéralement Conception et Fabrication Assistées par Ordinateur. Dans le domaine de la prothèse dentaire, par le sigle CFAO, la profession désigne tous les équipements utilisés dans la chaîne numérique allant de la modélisation à la fabrication des prothèses dentaires. Ainsi, au-delà des logiciels de conception et fabrication assistées par ordinateur, la "CFAO dentaire" comprend, en amont, les équipements de numérisation 3D (scanners) et, en aval, les équipements de fabrication à commande numérique. Les équipements de fabrication sont de deux

types : les machines d'usinage (mise en forme par enlèvement de matière) et les machines de fabrication additive (mise en forme par ajout de matière).

L'objectif de ce travail est de décrire un temps opératoire (empreinte-enregistrement de la surface d'appui) d'un traitement de prothèse adjointe totale par technique conventionnelle et numérique (Digital Denture Professional).

I. TECHNIQUE CONVENTIONNELLE D'ENREGISTREMENT DES SURFACES D'APPUI

La réhabilitation d'un patient édenté total peut se réaliser par des dispositifs amovibles (prothèses adjointes – amovibles) en appui sur une surface anatomique spécifique appelée surface d'appui prothétique (SAP). Cette SAP présente des particularités anatomiques et histologiques. Son enregistrement (empreinte), nécessaire pour la réalisation des prothèses, s'effectue en deux temps successifs pour prendre en compte les différences rhéologiques (dépressibilité et déformations sous contraintes) des tissus muqueux recouvrant le support osseux. Ces deux temps successifs sont appelés empreinte primaire et empreinte secondaire. L'empreinte primaire a pour but d'obtenir un dispositif appelé : porte empreinte individuel (PEI), dispositif permettant de réaliser le deuxième enregistrement de la SAP : empreinte secondaire. Rappelons que le PEI adapté à la SAP et intégrant le couloir prothétique (rempart dento-alvéolaire estimé puisqu'absent dans une édentation totale) doit répondre aux conditions d'équilibre prothétique : sustentation – stabilisation – rétention (Housset).

I.1. Description des surfaces d'appui prothétique dans les cas d'édentation totale

Les surfaces d'appui prothétiques sont formées d'un tissu osseux recouvert par la muqueuse buccale.

Parce que leurs natures histologiques sont différentes, ces deux tissus de soutien présentent des propriétés bien distinctes dont l'influence sur nos thérapeutiques est importante.

Les comportements de ces tissus sont évalués par :

L'examen clinique endo-buccal qui se conduit en deux temps :

- Inspection et palpation des surfaces d'appui
- Examen du jeu musculaire fonctionnel

Le tissu de revêtement définit la qualité tandis que le relief osseux définit la quantité de la surface d'appui des bases (2)

I.1.1. Surfaces d'Appui Prothétiques

La SAP correspond à la zone d'appui du dispositif prothétique amovible appelée plaque base. La SAP est formée d'une infrastructure correspondant aux différentes pièces osseuses constitutives de la cavité orale. Ces structures osseuses sont recouvertes d'une fibromuqueuse plus ou moins adhérente au périoste sous-jacent.

I.1.1.1 Plan osseux

I.1.1.1.1. Topographie

Paroi supérieure cavité orale (Fig 1 – 2)

Au niveau de la paroi supérieure de la cavité orale, les structures osseuses sont représentées par :

- L'os maxillaire avec les processus alvéolaires et les processus palatins
- L'os palatin avec la lame horizontale.

L'ensemble forme le palais dur. Cette structure anatomique présente différentes concavités ainsi que des formations nodulaires (torus)

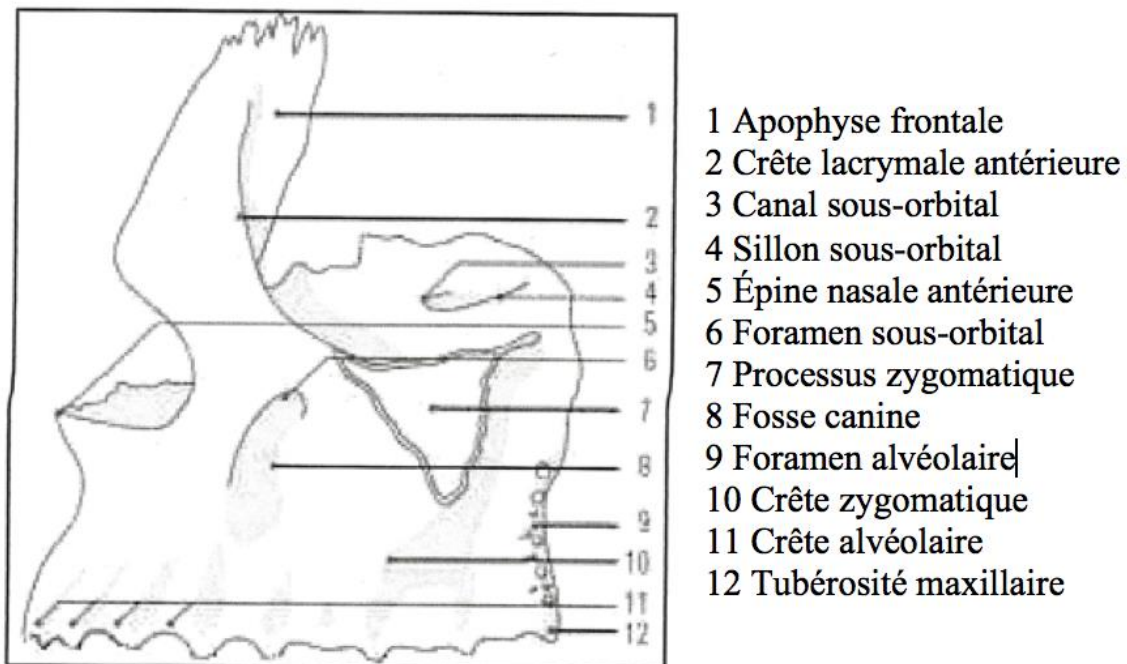


Figure 1 : Os Maxillaire (4)

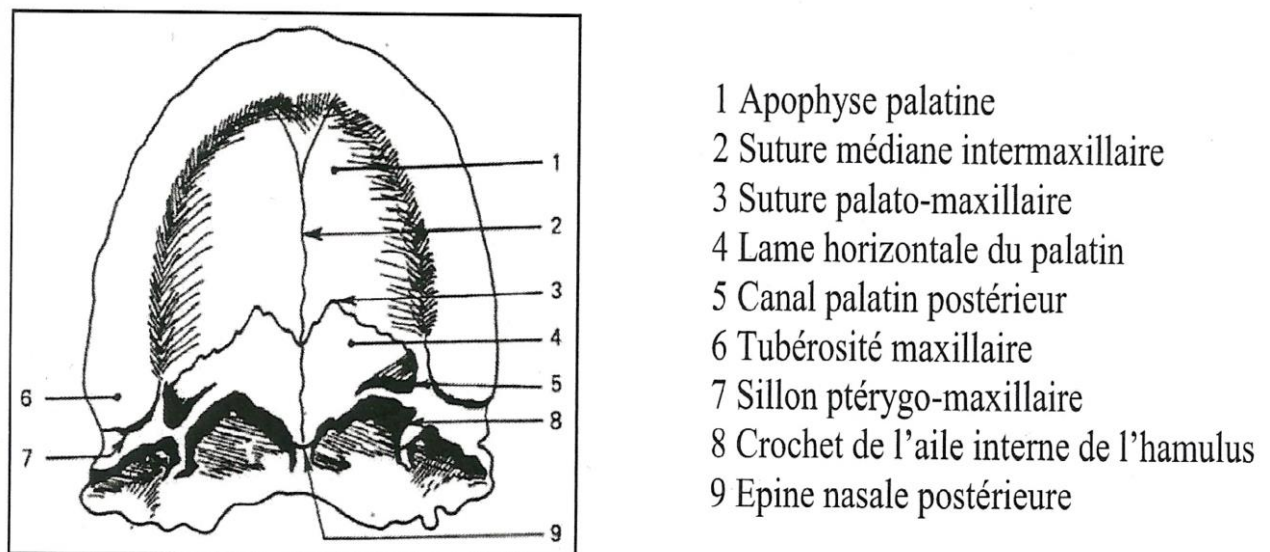


Figure 2 : Os palatin (5)

Paroi inférieure cavité orale (Fig. 3 – 4)

Au niveau de la paroi inférieure de la cavité orale, la structure osseuse est formée par le corps de la mandibule, os impair et médian. Le corps est une structure présentant une concavité postérieure avec deux faces (latérale et médiale) et une face supérieure rentrant dans la constitution de la SAP.

Différents éléments sont des repères d'une SAP :

- Sur la face supérieure, le processus alvéolaire en continuité avec la partie basale
- Sur la face latérale, la ligne oblique partant d'un tubercule mentonnier et se prolongeant en arrière avec le bord antérieur de la branche de la mandibule.
- Sur la face médiale, la ligne mylo-hyoïdienne partant de l'épine mentonnière supérieure et se prolongeant en arrière avec la lèvre interne de la branche la mandibule. Des formations nodulaires sont quelquefois apparentes : les torus (tori) mandibulaires.

En arrière en jonction entre le bord antérieur des branches de la mandibule la partie supérieure du corps présente un espace triangulaire : le triangle rétro-molaire (éminence piriforme).

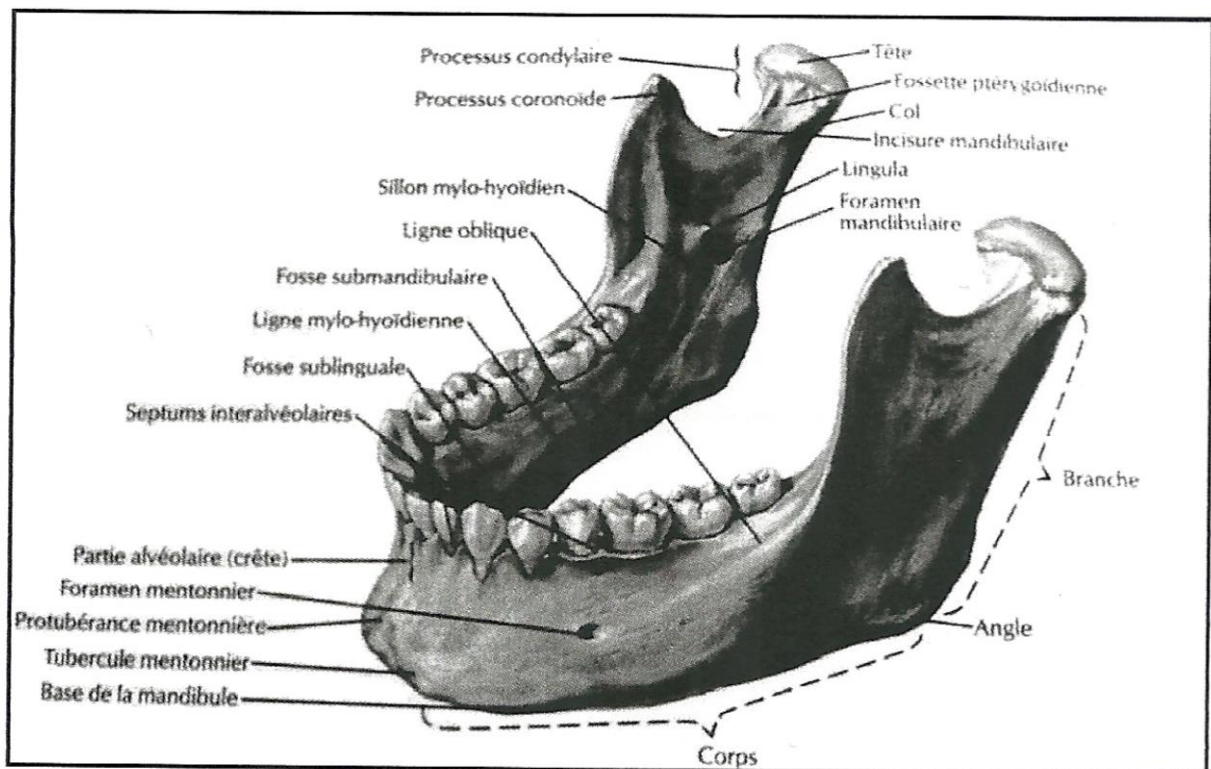


Figure 3 : Mandibule, vue antéro latérale et supérieure (6)

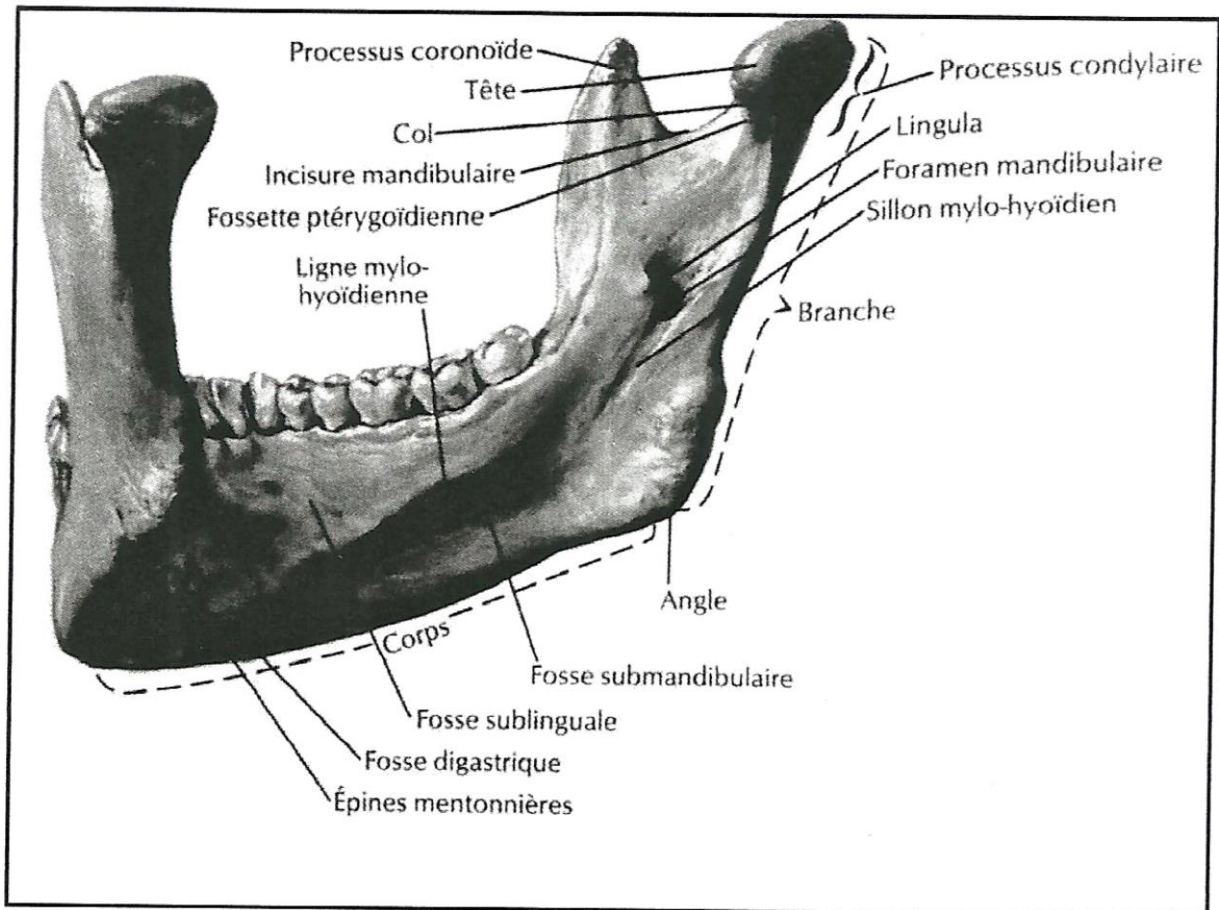


Figure 4 : Mandibule vue postérieure gauche (6)

1.1.1.1.2. Résorption osseuse

C'est un phénomène d'involution du tissu osseux où l'ostéoclasie prédomine sur l'ostéogénèse.

L'âge et l'édentement favorise la résorption sur l'apposition osseuse.

Ce phénomène s'observe essentiellement sur l'os alvéolaire, soutien de l'organe dentaire.

Les surfaces d'appui subissent avec le temps et la perte successive des dents, des modifications, compliquant la prise d'empreinte et altérant par conséquent la rétention et la stabilité de nos futures prothèses par la difficulté du volume à enregistrer, la forme, les limites conjointes avec la zone d'insertion d'organes paraprothétiques. (3)

La résorption se réalise en deux temps distincts : (7)

- La résorption immédiate

Elle suit le geste chirurgical et dépend en grande partie des conditions de réalisation de l'acte : au plus le trauma chirurgical est important, au plus la résorption immédiate sera marquée.

Le niveau de l'os néoformé n'atteint pas le niveau osseux pré-extractionnel, premier signe de la résorption.

o La résorption à moyen et long terme

Elle se poursuit de façon chronique et est influencée par des facteurs :

➤ Généraux :

- Le vieillissement : au-delà de trente ans, la résorption est inexorable
- La diminution de l'absorption du calcium
- L'altération du métabolisme de la vitamine D à l'origine d'une déminéralisation osseuse
- L'augmentation des taux d'hormones parathyroïdiennes stimulant la résorption
- L'ostéoporose sénile
- La plupart des cytokines, des neuropeptides sécrétés par les cellules inflammatoires et l'utilisation prolongée de corticoïdes inhibent la formation osseuse.

➤ Locaux :

- Durée de l'édentement
- Prothèses mal adaptées
- Para fonctions
- Problèmes occlusaux et forces exercées sur les surfaces d'appui
- Hygiène

Enfin, à l'échelle de la face, on se retrouve avec une inversion des rapports maxillo-mandibulaires.

En effet, le sens de la résorption au maxillaire diffère de la mandibule, et de par l'inclinaison des procès alvéolaires la résorption est centripète au maxillaire et centrifuge à la mandibule avec un « élargissement » de l'arc. (2) (Fig. 5 – 6 – 7 – 8)

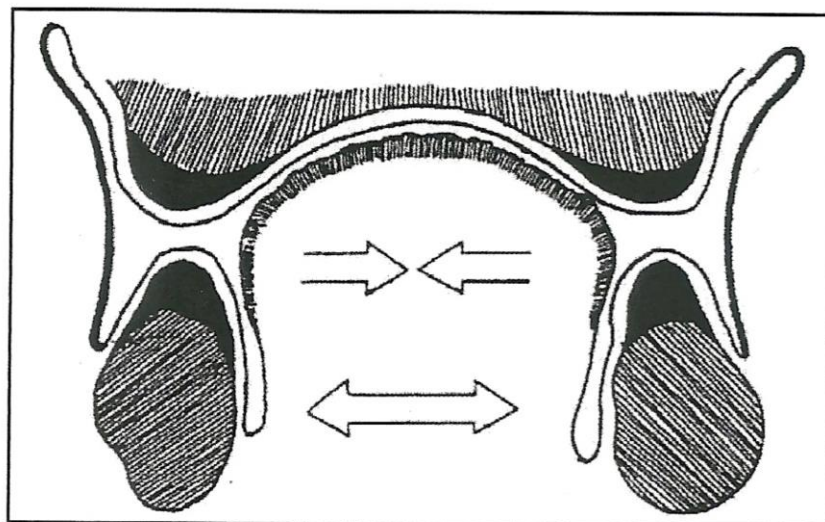


Figure 5 : Modification des relations entre les crêtes résiduelles dues à la résorption centripète maxillaire et à la résorption centrifuge de la mandibule, coupe transversale (8)

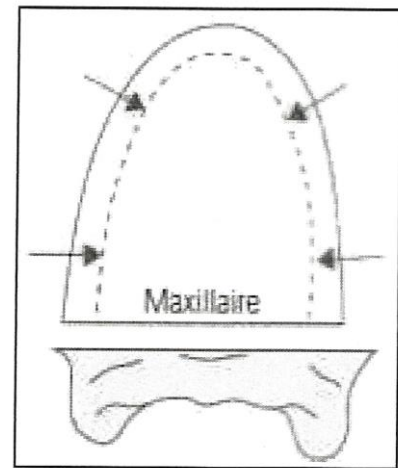
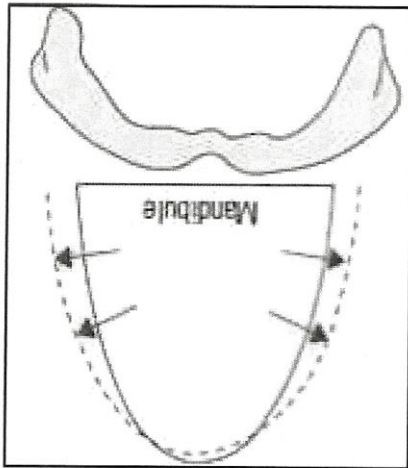


Figure 6 : « Elargissement » de l'arc mandibulaire Figure 7 : « Réduction » de l'arc maxillaire (d'après (4))

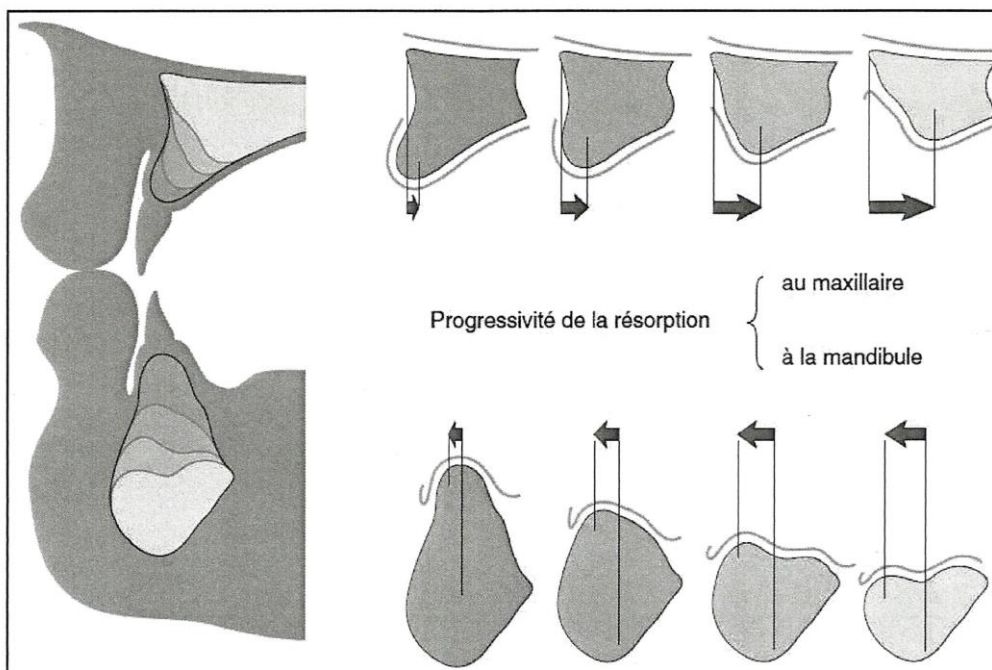
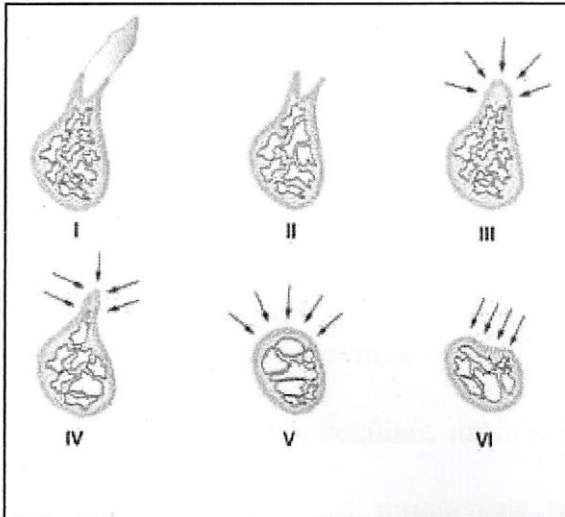


Figure 8 : Description selon « Nagle and Sears » de la résorption des maxillaires après extractions dentaires (9)

La résorption se révèle donc être un phénomène chronique, progressif, cumulatif et irréversible.

Deux classifications macroscopiques permettent d'illustrer le degré de résorption. (7)

- La classification d'Atwood (1965) qui définit 6 phases d'évolution de la résorption au niveau de la crête antérieure de l'arcade mandibulaire.



Phase I : avant l'extraction
 Phase II : après l'extraction
 Phase III : crête haute arrondie
 Phase IV : crête en lame de couteau
 Phase V : crête basse arrondie
 Phase VI : crête déprimée

Figure 9 : Classification d'Atwood : phases d'évolution de la crête antérieure à la suite d'extractions (7)

- o La classification de Zarb et Lekholm (1985) qui évalue le degré de résorption au maxillaire et à la mandibule en y incluant la notion de qualité de l'os. Cette classification permet de préciser l'examen clinique et d'établir un pronostic fonctionnel.

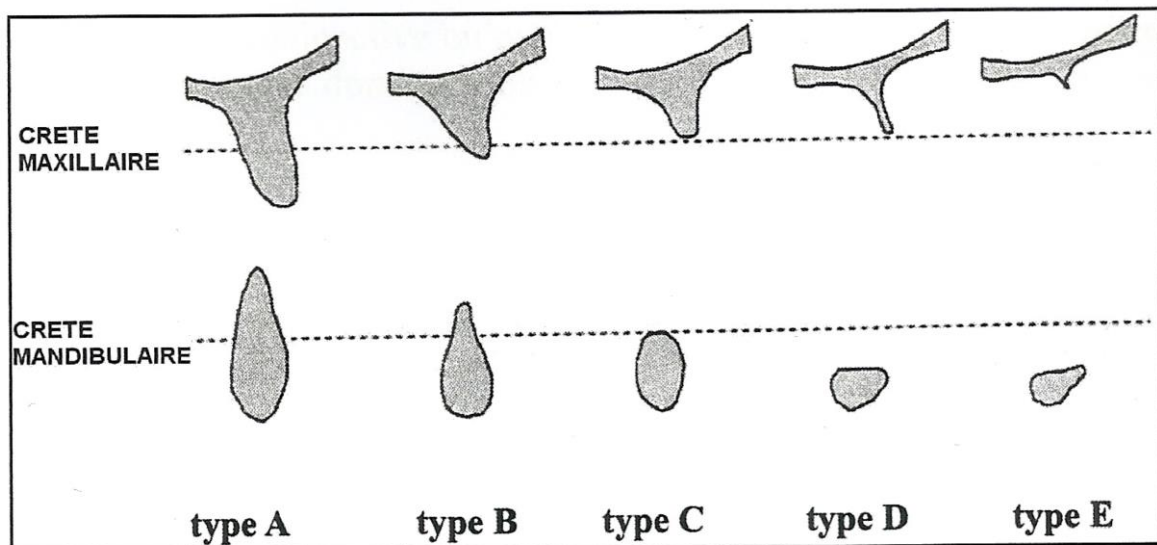


Figure 10 : Classification de Zarb et Leckholm (d'après (7))

Volume osseux disponible :

Type A : persistance de la majorité de la crête alvéolaire

Type B : résorption modérée de la crête

Type C : résorption avancée de la crête

Type D : résorption modérée de l'os basal

Type E : résorption avancée de l'os basal

I.1.1.2. Plan muqueux

La muqueuse buccale recouvre le plan osseux. En fonction du type d'attache (mise à part les processus pathologiques), on décrit :

- Une fibromuqueuse adhérente au périoste sous-jacent. Elle rentre dans la constitution de l'interface prothétique, à savoir une des surfaces histologiques en contact avec les matériaux prothétiques.
- Une muqueuse libre, mobilisée par les muscles périphériques. La face externe est en continuité avec la muqueuse de la région jugale et labiale. La face interne mandibulaire est en continuité avec la muqueuse du plancher buccal.
- La zone de transition entre la fibromuqueuse adhérente et la muqueuse libre forme d'un point de vue anatomique un sillon (sillon gingivo-jugal, sillon gingivo-labial, sillon gingivo-lingual), et constitue au niveau prothétique une limite d'extension des bords des plaques bases (zone de réflexion muqueuse).

Au niveau de la voute palatine une couche cellulaire formée de cellules salivaires s'interpose entre le plan osseux et le plan muqueux, formant une zone dépressible et se déformant sous différents types de contraintes. Cette zone est appelée : **zone de Schröder**

I.1.1.2.1. Repères anatomiques

Dans le cadre anatomo-histologique décrit, la SAP présente des points particuliers comprenant :

Au maxillaire (Fig. 11)

Zone vestibulaire : freins médians, freins latéraux, zone de réflexion muqueuse, zone paratubérositaire (poche d'Eisenring), sillon ptérygo-maxillaire, zone de jonction vélo-palatine

Zone crestale et tubérositaire

Zone palatine : concavité palatine, papille rétro-incisive, rugosités palatines, fossettes palatines (fovea)

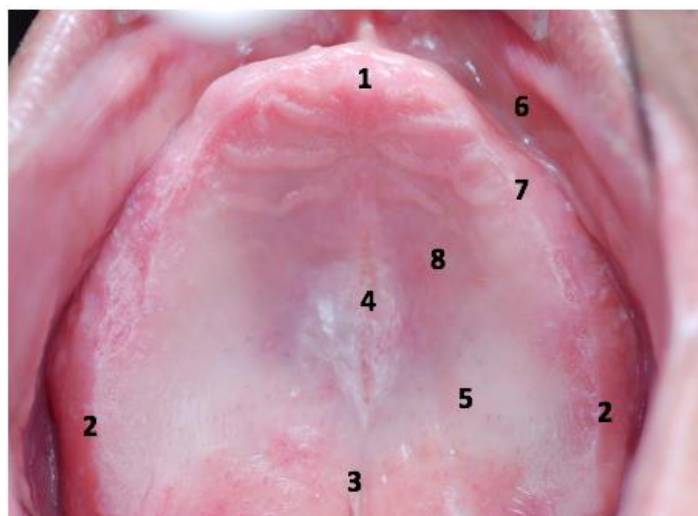


Figure 11 : Surface d'Appui Clinique Maxillaire

1. Papille rétro-incisive
5. Zone de Schroeder

2. Tubérosités
6. Vestibule

3. Jonction vélo-palatine (post-dam)
7. Crête

4. Raphé médian,
8. Palais dur.

A la mandibule (Fig. 12)

Zone vestibulaire : freins médians, freins latéraux, zone de réflexion muqueuse, zone du trigone rétro-molaire

Zone crestale

Zone linguale : frein lingual, zone insertion du génio-glosse, zone sublinguale, ligne mylo-hyoïdienne, zone rétro mylo-hyoïdienne.

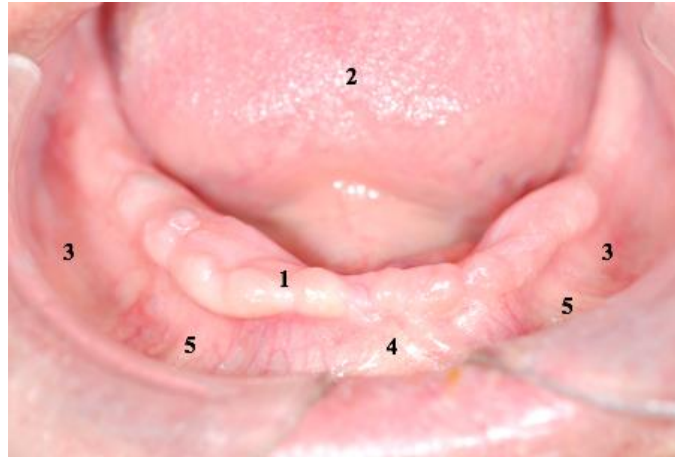


Figure 12 : Surface d'Appui Clinique Mandibulaire

1. Crête osseuse 2. Langue 3. Poches de Fish 4. Frein médian 5. Freins latéraux

1.1.1.2.2. Indices biologiques

La notion d'indices biologiques (Housset) permet de relever les éléments anatomiques en relation avec les éléments prothétiques. Ces éléments intégrés dans les SAP sont observés lors de l'examen clinique et enregistrés par les techniques d'empreintes. Ils sont classés en indices positifs et négatifs. Dans le domaine de la prothèse adjointe totale :

- Les indices positifs sont : ligne crestale – tubérosités maxillaires – trigones rétro-molaires
- Les indices négatifs sont : zones d'insertions ligamentaires et musculaires – raphé médian – zone de Schröder – zone d'insertion du plancher buccal.

1.2. Enregistrement de SAP - Empreinte

1.2.1. Examen clinique

L'enregistrement de SAP est toujours précédé par un examen clinique permettant :

Un entretien avec le patient (connaissance de ses demandes, antécédents médicaux, antécédents odontologiques)

Un examen de la cavité orale

Cet examen peut poser l'indication :

- 1) D'une correction des SAP :
 - Correction par exérèse osseuse/muqueuse
 - Obstacles osseux
 - Hyperplasies muqueuses

2) D'un reconditionnement tissulaire

- Mise en condition tissulaire : obtention d'une fibro-muqueuse adhérente.

Le préalable à toute technique d'enregistrement est l'obtention d'une SAP stabilisée définie comme structure anatomique pouvant être recouverte par une plaque base dont l'insertion est atraumatique et l'appui répondant aux impératifs de Housset (absence de lésions tissulaires, dispositifs stables et rétentifs).

1.2.2. Caractéristiques des empreintes en prothèse adjointe totale

La prise d'empreinte d'une arcade totalement édentée doit prendre en compte l'enregistrement simultané de plusieurs tissus :

- Base osseuse recouverte d'une fibromuqueuse plus ou moins dépressible correspondant à l'intrados prothétique
- Muqueuse libre, mobilisée par les organes périphériques (insertions musculaires).

Il est admis que deux types d'enregistrement sont nécessaires :

- Un premier enregistrement appelé empreinte primaire réalisé avec un porte empreinte standard (de série - PES) pour un enregistrement de SAP maxillaire et mandibulaire, en vue d'obtenir un porte empreinte individuel (PEI)
- Un deuxième enregistrement appelé empreinte secondaire, réalisé avec le PEI, en vue d'obtenir un moulage de travail sur lequel sera réalisée la prothèse adjointe totale.

1.2.3. Viscoélasticité

La SAP est recouverte d'une muqueuse réagissant aux différentes pressions transmises par le matériau d'enregistrement et son support (PES). Il existe une action de la masse du matériau d'empreinte sur les tissus et une réaction de ces tissus à la contrainte imposée. Il résulte de ce constat, différents concepts de l'empreinte primaire :

- Soit l'enregistrement est réalisé avec un minimum de déformation, de compression ou de déplacement : c'est le concept mucostatique. La technique utilise comme matériau le plâtre qui présente une fluidité et des PES adaptés à ce matériau.
- Soit l'enregistrement est effectué avec un certain degré de déformation : c'est le concept fonctionnel. Les matériaux utilisés sont des hydrocolloïdes irréversibles ou des élastomères.

1.2.4. Objectifs

L'empreinte primaire a pour objectif d'obtenir un modèle en plâtre destiné à la réalisation d'un PEI et de reproduire le plus précisément possible toutes les structures et repères topographiques des SAP. Cet enregistrement en pratique provoque un déplacement des différents composants des SAP du fait :

- De la viscosité du matériau d'enregistrement
- De la configuration du PES exerçant un refoulement des structures paraprothétiques (pour effectivement dégager la SAP)
- De l'ouverture buccale

1.2.5. Résultats

Le résultat d'une empreinte fonctionnelle est l'obtention de sur-extensions. L'examen clinique permet à ce stade d'effectuer un tracé sur l'empreinte du contour du PEI adapté à la situation.

1.2.6. Choix du matériau d'enregistrement

Le matériau d'enregistrement est choisi en tenant compte de différentes propriétés :

Précision
Temps de prise court
Etat de surface
Compatibilité avec le matériau de réplique
Manipulation aisée

Il existe différentes catégories de matériau utilisable pour l'enregistrement des surfaces d'appui

Type

Plâtre

Ce matériau est reconnu comme le seul matériau ne provoquant pas de déformation des tissus.

Le retrait de l'empreinte entraîne dans les zones de contre dépouilles une fracture du matériau. Le traitement de l'empreinte nécessite des précautions supplémentaires.

Hydrocolloïdes irréversibles (alginates)

Ce sont les matériaux les plus couramment utilisés

La consistance peut être modulée en fonction du rapport poudre/eau

Elastomères (silicones)

Ces matériaux présentent une facilité d'utilisation et une grande variété de viscosité

1.2.7. Choix du Porte Empreinte de Série (PES)

Caractéristiques

Les PES sont présentés dans des coffrets. Les caractéristiques des PES sont :

- Une configuration de l'intrados reproduisant une arcade édentée (faible hauteur des bords prothétiques vestibulaires)
- Un profil permettant l'enregistrement des surfaces linguales des SAP (extensions linguales des bords du PES pour écarter le plancher buccal))
- Différentes dimensions transversales
- Un système de préhension n'interférant pas avec la lèvre
- Des appuis sur l'extrados au niveau mandibulaire (facilitant la stabilité du PES)

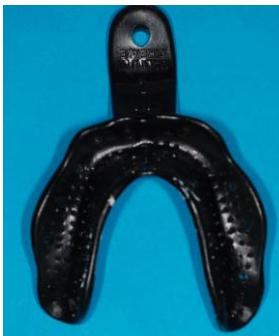

Figure 13 : PES Mandibulaire

I.2.8. Modifications des PES

Au niveau des PES maxillaires des cales en cire réalisées dans l'intrados permettent de repositionner le PE sans interférence avec la SAP.

Au niveau des PES mandibulaires des extensions linguales avec une pâte thermoplastique (Stents) permettent de repousser le plancher buccal afin d'enregistrer le versant lingual de la SAP.

I.2.9 Temps opératoires

Après l'examen clinique les différents temps cliniques de l'enregistrement d'une SAP sont :

- Choix du PES
- Adaptation du PES
- Préparation du matériau d'enregistrement – Remplissage du PES
- Insertion – Stabilisation – Mobilisation des organes para-prothétiques
- Retrait après prise du matériau – Analyse de l'enregistrement

Le traitement de l'empreinte nécessite un temps de laboratoire comprenant :

- Décontamination
- Coulée du matériau de réplique permettant l'obtention d'un moulage
- Tracé du contour du PEI sur le moulage
- Réalisation du PEI

La première étape du traitement prothétique permet l'obtention d'un modèle en plâtre, réplique de la SAP sur lequel sera réalisé un dispositif adapté au patient : le PEI.

II. DESCRIPTION DU DISPOSITIF CLINIQUE DIGITAL DENTURE PROFESSIONNEL ET ORIGINALITÉS : TECHNIQUE NUMERIQUE D'ENREGISTREMENT DES SAP

Les techniques de conception et de fabrication par ordinateur (CFAO) ont un domaine d'application dans le traitement des édentations totales par prothèses adjointes. Plusieurs systèmes de production permettent d'obtenir des prothèses adjointes totales (Avadent – Dentca – Ceramill fds) dont un développé par les sociétés Wieland et Ivoclar (Digital Denture Professionnal - DDP).

II.1. Description du protocole Digital Dental Professionnal (DDP)

Plusieurs publications décrivent ce système. (1,3,10,11,12,16)

Il s'agit d'un flux numérique de travail concernant les différentes étapes prothétiques (enregistrement des surfaces d'appui – enregistrement du rapport intermaxillaire – montage des dents artificielles) et permettant l'obtention de bases prothétiques usinées à partir de disques préfabriqués en polyméthacrylate de méthyle (Ivobase Cad).

L'objet de notre travail est de décrire la première étape du système DDP : la numérisation des empreintes primaires et l'obtention d'un PEI.

Les caractéristiques du système DDP sont dans cette première étape :

- Une technique conventionnelle d'empreinte primaire
 - Un enregistrement des SAP dans un rapport intermaxillaire approché comprenant un dispositif intra-oral (Centric Tray) et un arc de transfert extra oral (UTS CAD)
- Le **Centric Tray (Fig.14)** est un dispositif permettant un enregistrement individuel de la relation intermaxillaire. Il présente une partie intra orale en forme d'arc servant de support au matériau d'enregistrement des SAP (silicone putty) et de 3 cales servant de guide lingual de rétrusion (retrait de la langue par rapport aux SAP). Une partie extra orale médiane présente un appui labial et un système de fixation avec un arc de transfert (UTS CAD)




Figure 14 : Centric Tray

- L'**UTS CAD (Fig.15)** se présente sous la forme d'un arc de transfert avec deux parties latérales se positionnant par rapport aux faces latérales du visage et une partie médiane comportant le dispositif de fixation au Centric Tray. L'arc

est parallélisé par deux molettes au plan de Camper (PC) et à la ligne bipupillaire (BP). Deux index gradués permettent de noter des valeurs angulaires afin de paramétrer le système d'acquisition.



Figure 15 : UTS CAD

Un système de numérisation des empreintes et du rapport intermaxillaire comprenant un **scanner 3Shape** et la suite de logiciels : module complémentaire Full Denture (3Shape) – module ScanIt Impression (3Shape) – module DDP, permettent la transmission des relations intermaxillaires au logiciel de conception.

Protocole clinique :

Les premières étapes du système DDP reposent sur la numérisation d'enregistrements cliniques obtenus à partir :

- D'empreintes primaires conventionnelles (Fig.16)

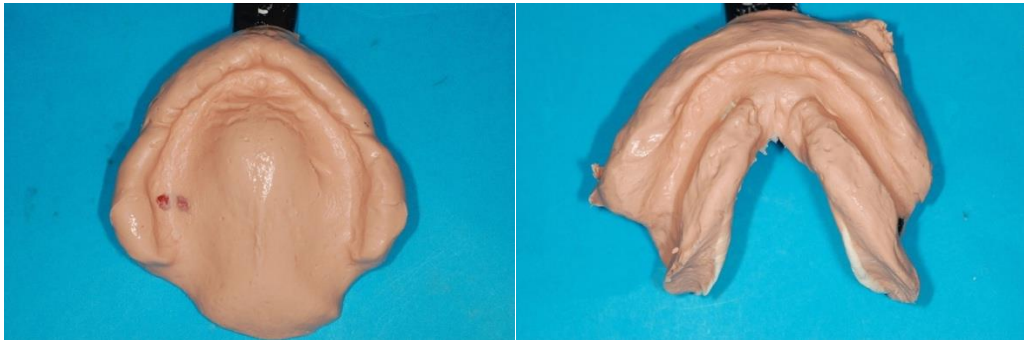

Figure 16 : Empreinte Primaire Maxillaire et Mandibulaire

- Du positionnement intrabuccal du Centric Tray : le Centric Tray est un dispositif d'enregistrement simultané des SAP dans un rapport intermaxillaire individualisé dans les trois plans de l'espace. Une hauteur de l'étage inférieur de la face (dimension verticale) proche d'une position de repos mandibulaire est fixée à partir de la mesure de l'écart entre deux points cutanés (point menton et point nasal). Le Centric Tray est garni au niveau de l'arc intra-oral d'un silicone de viscosité putty, et inséré dans la cavité buccale en regard des SAP. Le patient est guidé dans un mouvement d'élévation mandibulaire (fermeture) jusqu'à la dimension verticale estimée et maintenu dans cette position jusqu'à la prise du matériau (Fig. 17).

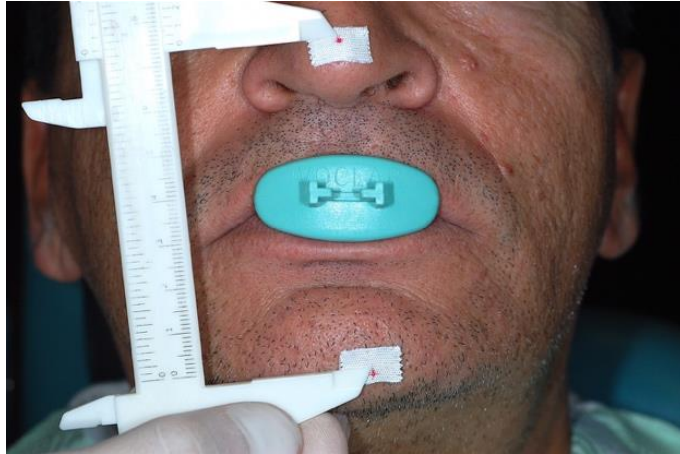

Figure 17 : Fermeture buccale jusqu'à la DV

- Du positionnement de l'UTS CAD : l'UTS CAD est fixé au Centric Tray et réglé pour obtenir un parallélisme avec le plan bipupillaire (BP) et le plan de Camper (PC). Un système de graduation permet d'obtenir des coordonnées qui sont reportées dans le logiciel de conception (Fig.18).

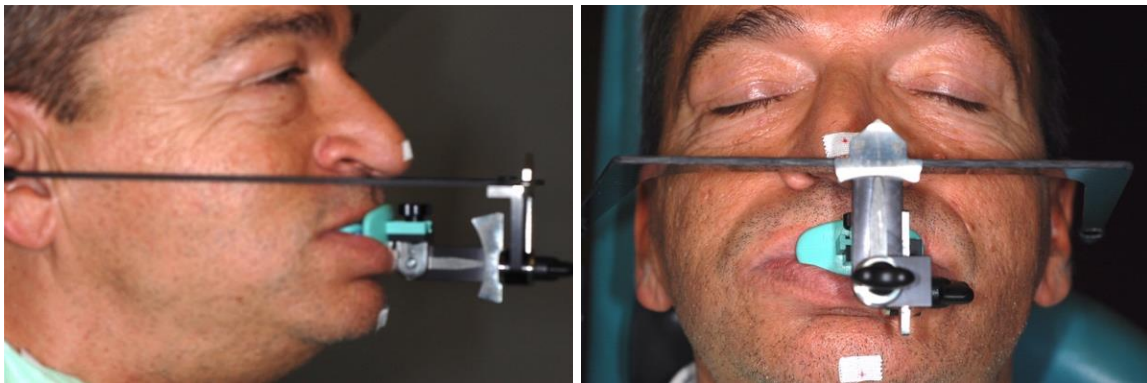


Figure 18 : Arc UTS CAD

L'étape CAD/CAM peut commencer, permettant l'obtention d'un moulage dématérialisé des arcades et se terminer par l'usinage des PEI.

Le processus comprend plusieurs temps :

1. Numérisation des SAP à partir de l'enregistrement avec le Centric Tray.

Le Centric Tray est positionné sur un support, puis placé dans un scanner 3D (3shape D700 – Wieland). La SAP maxillaire est scannée. Après avoir retourné le Centric Tray la SAP mandibulaire est scannée. Le logiciel fait ensuite une correspondance entre les deux scans (matching). Une vue 3D de l'enregistrement du Centric Tray est ainsi obtenue. Le logiciel Digital Denture Professional est inclus dans le logiciel Denture Digital Design (3Shape) et ScanIt. Les valeurs notées sur l'UTS CAD, CP et BP sont intégrées dans le logiciel de modélisation (Fig.19).




Figure 19 : Scanner 3Shape et positionnement du Centric Tray

2. Numérisation des SAP à partir des empreintes conventionnelles

Les empreintes primaires maxillaire et mandibulaire sont scannées (Fig. 20).

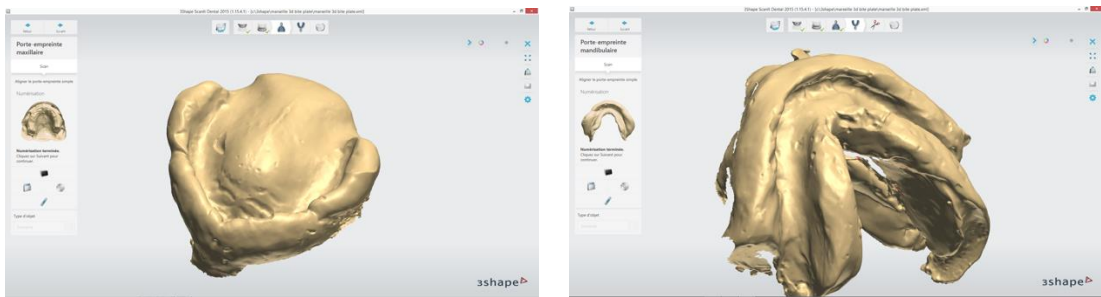


Figure 20 : Scan des empreintes primaires

3. Correspondance des SAP scannées à partir du Centric Tray et des empreintes

Sur l'écran trois points de référence sont placés sur la SAP du maxillaire du Centric Tray : papille rétro-incisive et papilles palatines. Le logiciel fait la correspondance entre les deux scans de la SAP maxillaire (Fig. 21)

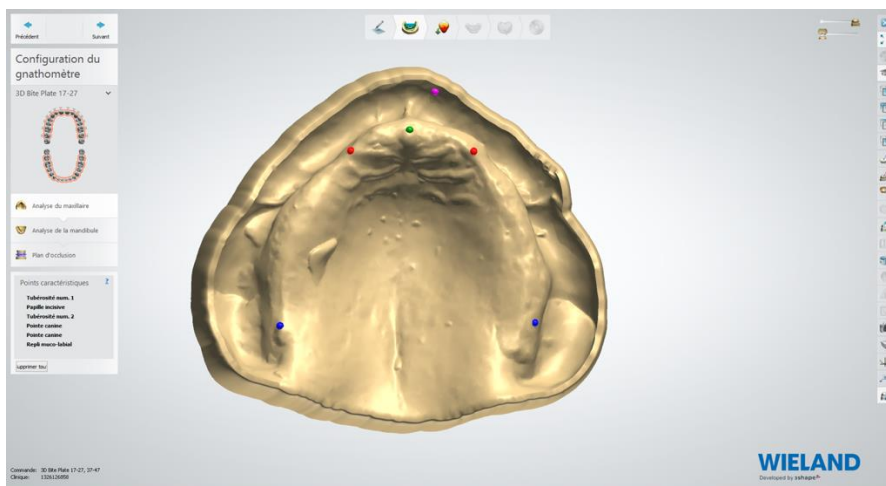


Figure 21 : Modèle numérique maxillaire

4. Tracés des limites des modèles

Le logiciel permet de délimiter les zones à conserver pour l'obtention des modèles de travail virtuels.

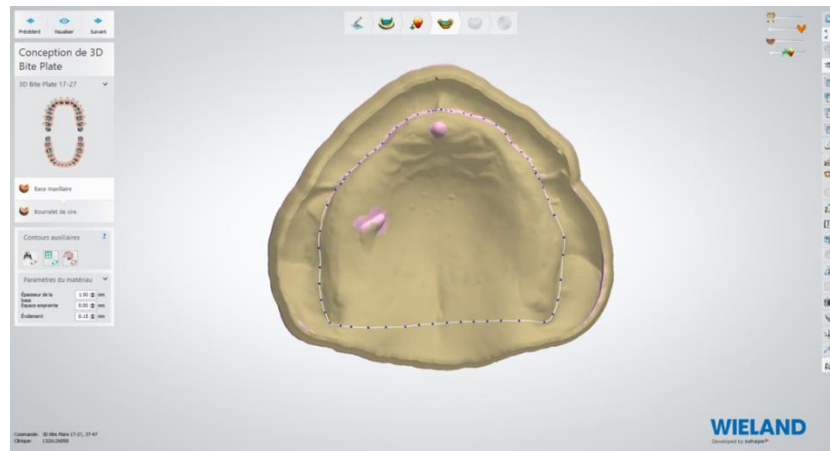


Figure 22 : Tracé base prothétique maxillaire

5. Positionnement des modèles virtuels dans le rapport intermaxillaire établi avec le Centric Tray

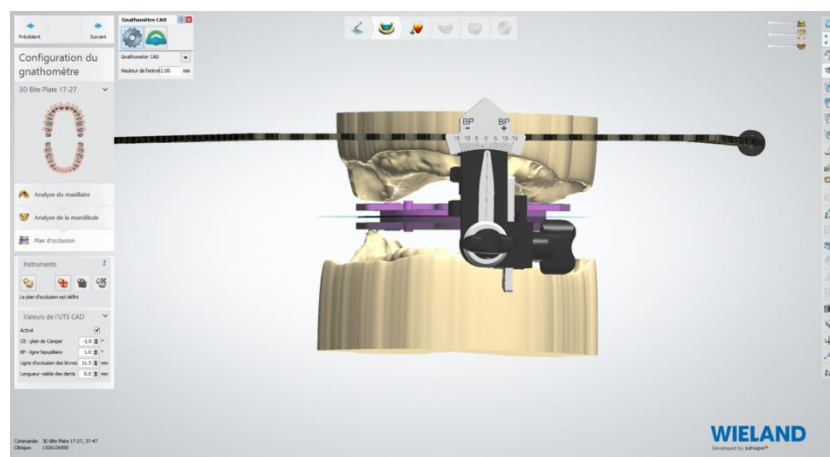


Figure 23 : UTS CAD

6. Conception du PEI

Un logiciel dédié permet de concevoir les PEI. Des paramètres cliniques tels que les zones à décharger (zones dépressibles – contre dépouilles) sont pris en compte.

7. Usinage des PEI

Les PEI sont ensuite usinés à partir de disques en résine poly méthyl méthacrylate (PMMA – Tray Disc for Zenotec) par une machine-outil à cinq axes (unité d'usinage Zenotec Select).

II.2. Description du dispositif d'acquisition des données : numérisation 3D – principe de fonctionnement d'un scanner 3D

Les systèmes de CFAO comportent 3 composantes pour 3 étapes d'élaboration :

- Un système de numérisation (scanner optique ou mécanique). Il transforme l'élément scanné (cavité buccale, empreinte ou modèle) en données numériques qui seront intégrées par un ordinateur : c'est la phase d'Acquisition des données.
- Un logiciel traite les données en concevant de manière informatique la prothèse que l'on souhaite obtenir (forme, épaisseur...) : c'est la Conception.
- Une unité de production qui va fabriquer la pièce prothétique à partir des données issues du traitement du logiciel : c'est l'étape de la Fabrication assistée par ordinateur (FAO) proprement dite.

L'acquisition est la première étape de la CFAO, elle permet la transformation des données physiques en données virtuelles. Elle se réalise par l'intermédiaire d'un scanner 3D.

Un scanner 3D comporte une source de lumière (laser, lumière blanche), une ou plusieurs caméras et un système de mouvement sur plusieurs axes pour le positionnement de l'objet scanné en direction de la source de lumière et des caméras. La source de lumière projette des lignes bien définies sur la surface de l'objet. Les caméras (capteurs haute résolution 5 mégapixels) enregistrent les images des lignes. En fonction de l'angle connu et de la distance entre les caméras et la source de lumière (appelée tête de scan), la position où la lumière projetée est réfléchiée peut-être calculée. Ce principe de mesure est appelé : **Triangulation**.

L'utilisation de deux caméras permet d'améliorer la vitesse, la précision et la couverture de la numérisation. Chaque position relative de la tête de scan et de l'objet, c'est-à-dire chaque groupe de contours produit une vue 3D unique. Tous les scanners exécutent un script de mouvement prédéfini en déplaçant la tête de scan dans plusieurs positions pour capturer la surface depuis tous les côtés. En fonction de la précision du mouvement soit toutes les vues 3D sont transformées directement en un système de coordonnées communes et annexées l'une à l'autre, soit les vues s'alignent virtuellement à partir de structures 3D similaires en superposant des régions d'au moins une paire de vues. L'enregistrement par un scanner 3D des schémas de lumière projetée est fonction de la qualité des caméras.

Dans l'étape finale de traitement le nuage de points obtenus à partir de toutes les vues est converti en une surface 3D de triangles fins (surface à base triangulaire).

(Nuage de points : ensemble de points prélevés par balayage de la surface d'un objet dont les coordonnées X, Y, Z sont calculées dans un système de référence commun, cet ensemble de points représente la forme, en version numérique, de la surface balayée de l'objet)

En utilisant des algorithmes le nombre de triangles peut être réduit sans altérer la qualité de l'enregistrement. Suivant le principe de modélisation polygonale 3D les points adjacents sont reliés pour créer une surface triangulée continue de l'objet numérisé. La réduction du nombre de triangles est souhaitable car le temps requis par le logiciel de conception pour traiter l'image 3D dépend du nombre de triangles générés.

La numérisation d'empreinte est complexe pour un scanner 3D. A cause des variations de hauteur par rapport à un niveau de surface, l'enregistrement des points de surface

profonde par les caméras présente une difficulté. L'utilisation de plusieurs caméras augmente la possibilité d'enregistrer la totalité de la surface. La numérisation adaptative d'empreinte est une technologie permettant de trouver la combinaison optimale de caméras et les positions pour numériser des zones non enregistrées. La numérisation adaptative permet la couverture complète de la surface.

Les scanners se caractérisent mis à part la source de lumière, par la précision et la vitesse de scan. Il n'existe actuellement aucune norme pour mesurer et valider la précision des scanners dentaires. Les précisions annoncées par les fabricants sont de l'ordre de 20 μm . Les durées de scan peuvent varier de 30 secondes à plusieurs minutes.

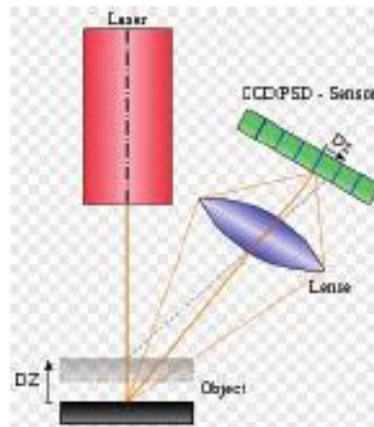


Figure 24 : Principe d'un détecteur utilisant la triangulation laser. Deux positions de l'objet sont montrées (13) (<http://www.cnifpd.fr/guidecfao/numerisation3D.html>)

Le scanner utilisé dans l'étude est un scanner 3Shape : D700 (14)

Le scanner D700 représente la nouvelle génération en termes de technologie de numérisation et est optimisé pour la numérisation d'empreintes et de modèles en plâtre. Le scanner D700 garantit des résultats de numérisation supérieurs sans compromettre la facilité d'utilisation et établit de nouveaux standards pour la vitesse de numérisation (40% plus rapidement) et le niveau des détails.

Le scanner D700 a une sensibilité thermique réduite.

Le scanner utilise **un système unique de 2 caméras et de 3 axes** qui donne une précision pour l'acquisition de la géométrie de l'objet.

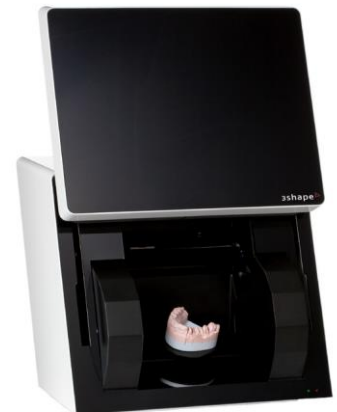

Figure 25 : Scanner 3Shape

Le **système de mouvement à 3 axes** facilite le positionnement des objets, la numérisation des empreintes. Les 3 axes permettent une rotation, une translation et un pivotement de l'objet sous tous les angles. 3 est le nombre d'axes optimal pour une numérisation de volume correspondant aux modèles dentaires.

III. CAS CLINIQUE

Le patient âgé de 57 ans ayant pour antécédents médicaux un diabète de type 2 non équilibré, se présente en consultation pour une réhabilitation prothétique.

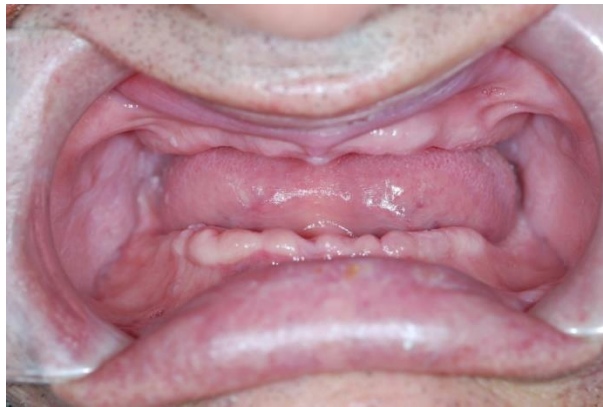

Figure 26 : Vue intraorale : des crêtes alvéolaires résorbées

Temps Clinique

A l'examen clinique, le patient présente des SAP avec une faible résorption (type A ou B selon Zarb et Leckholm). **(Fig.26)**

Pour l'empreinte primaire, nous utilisons un porte-empreinte de série. Le matériau d'empreinte choisie est un alginate. **(Fig. 27-32)**

Pour déterminer la relation intermaxillaire primaire, nous marquons deux points de référence, l'un sur le menton et l'autre sur le nez, et nous mesurons la distance entre ces deux points.

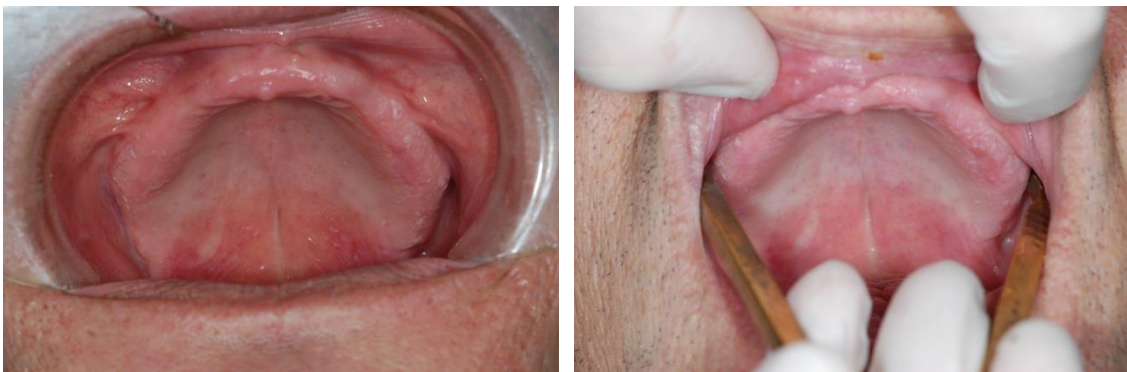

Figure 27 : Mesure de la taille du Maxillaire à l'aide du compas de Schreinemakers



Figure 28 : Choix du PES

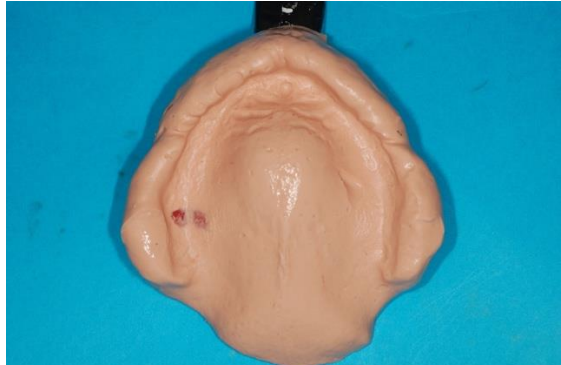

Figure 29 : Réalisation de l'empreinte primaire maxillaire

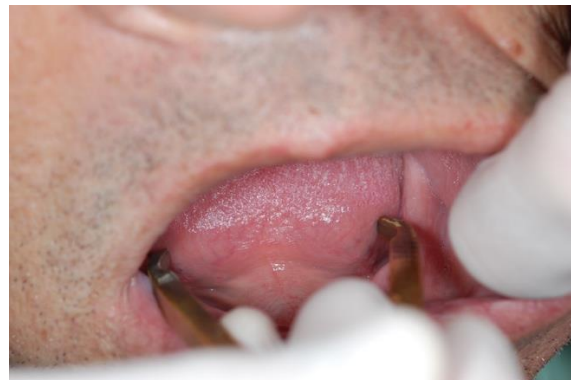
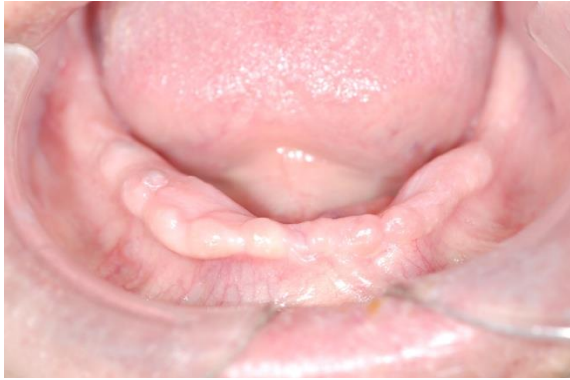
Figure 30 : Mesure de la taille du Maxillaire à l'aide du compas de Schreinemakers

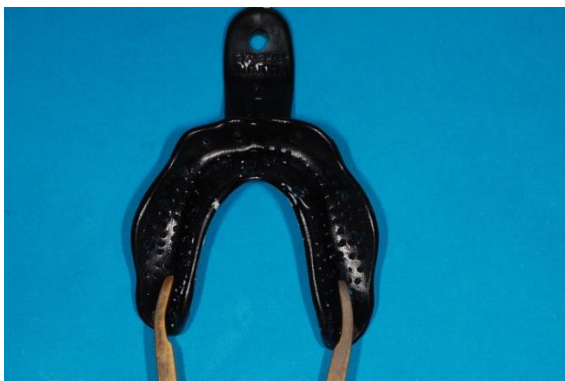

Figure 31 : Choix du PES

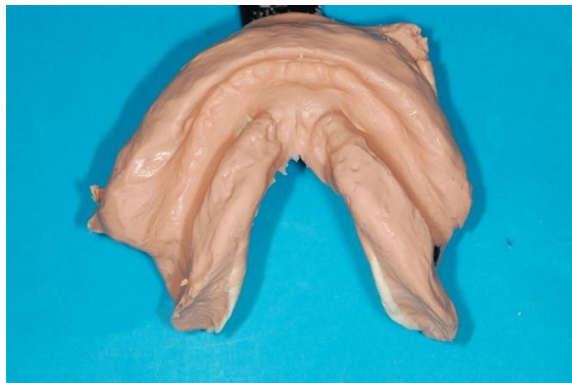

Figure 32 : Réalisation de l'empreinte primaire mandibulaire

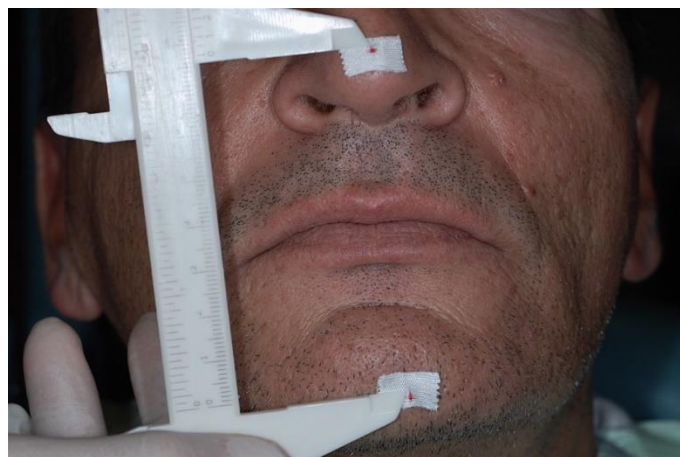

Figure 33 : Mesure de la dimension verticale de repos (DVR)

Une hauteur de l'étage inférieur de la face proche d'une position de repos mandibulaire est fixée à partir de la mesure de l'écart entre deux points cutanés (point menton et point nasal). (**Fig. 33**)

Nous utilisons le Centric Tray pour enregistrer la relation intermaxillaire. Formé d'un arc acrylique et d'un rail de rétention, le Centric Tray est chargé de matériau d'empreinte (Silicone Puty) et placé en bouche. Nous demandons au patient de fermer lentement jusqu'à la hauteur verticale prédéterminée. (**Fig. 34-36**)

Lorsque le matériau d’empreinte a pris, nous fixons l’UTS CAD (Wieland Dental) au Centric Tray pour transférer les coordonnées de la cavité buccale dans le référentiel du scanner. L’UTS CAD est un dispositif d’enregistrement destiné à mesurer l’angle du plan d’occlusion par rapport au plan de Camper (CP) et à la ligne bipupillaire (BP). Une fois mesurés, les angles seront transférés dans le logiciel de CAO afin de reproduire la position virtuelle du plan d’occlusion pour la conception du plateau d’enregistrement d’occlusion 3D Bite Plate (Digital Denture Professional Add-on, Wieland Dental) et de la prothèse. Une fois l’UTS CAD fixé au Centric Tray, les branches latérales de l’arc sont alignées sur le plan de Camper. Ensuite, la partie avant de l’arc est alignée sur la ligne bipupillaire et la vis BP est serrée pour fixer l’enregistrement. Les valeurs d’angles du patient sont notées et envoyées au laboratoire. **(Fig. 37-38)**

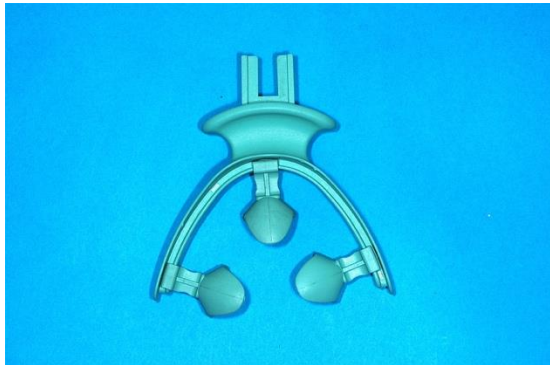

Figure 34 : Centric Tray

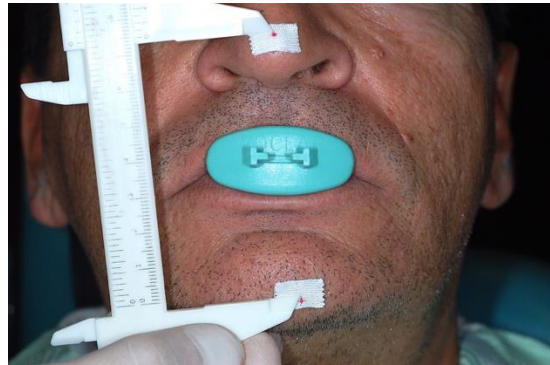

Figure 35 : Fermeture buccale jusqu'à DVR

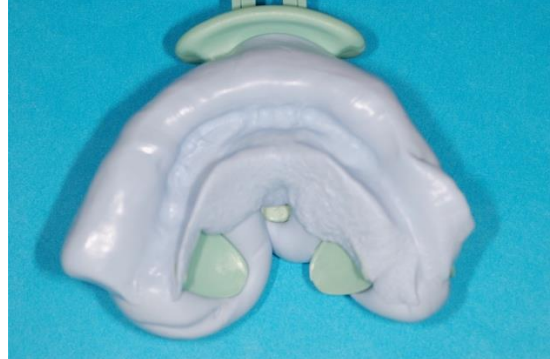
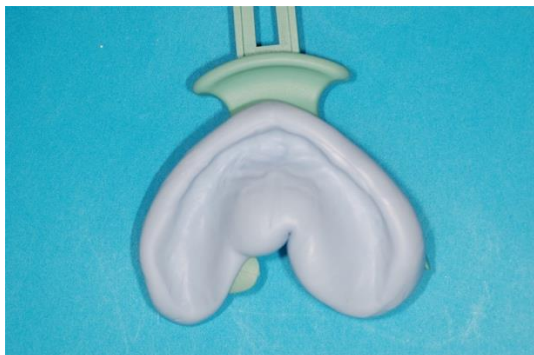
Figure 36 : Enregistrement de la relation inter-maxillaire à l'aide du Centric Tray

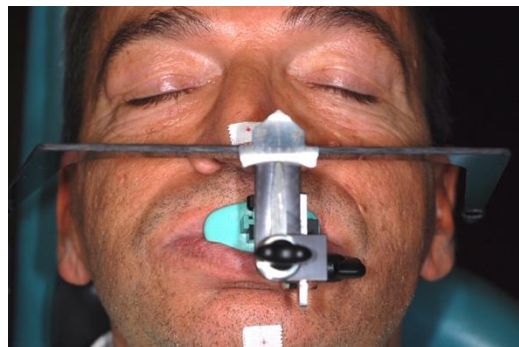
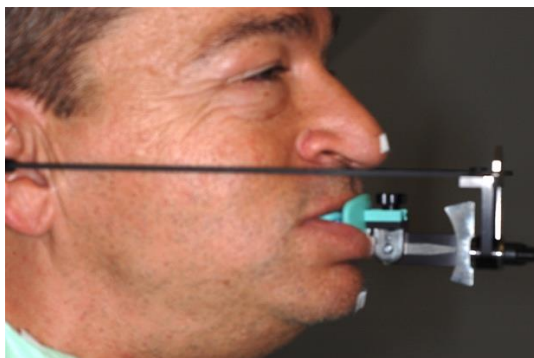


Figure 37 : Arc UTS CAD destiné à déterminer le plan d'occlusion

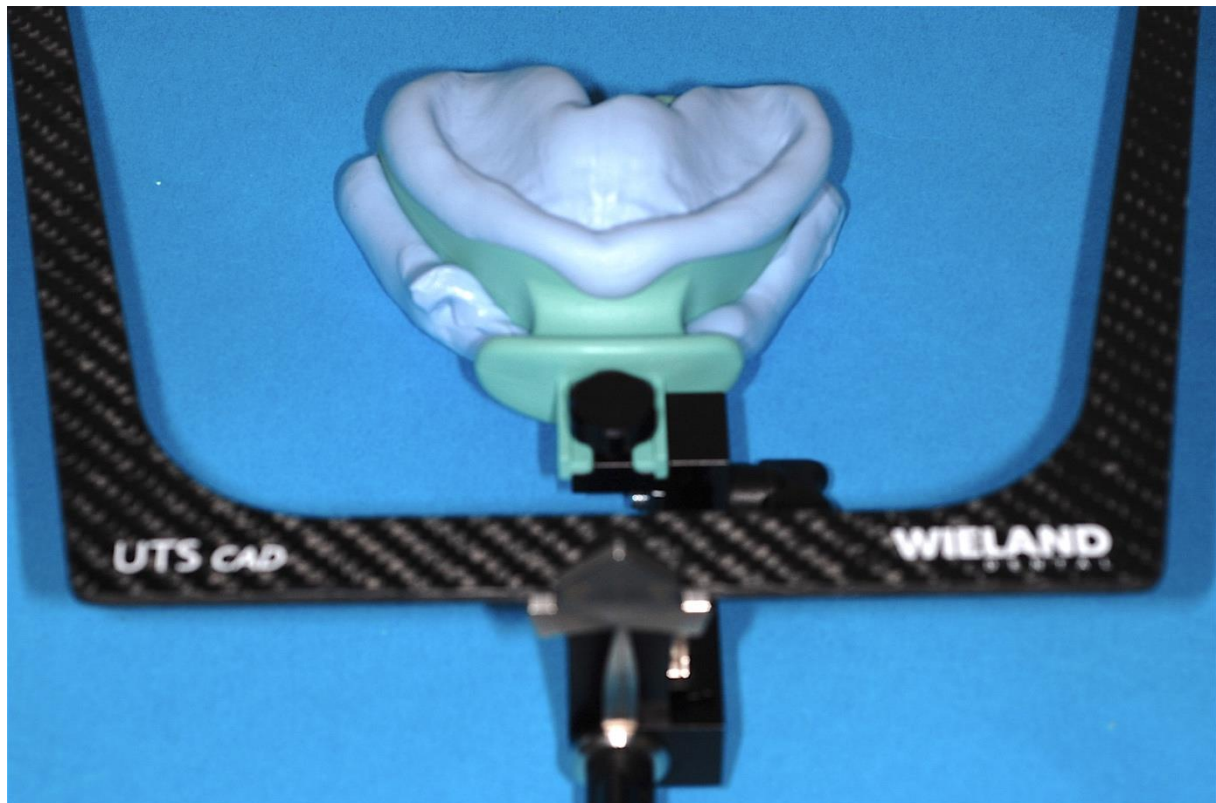


Figure 38 : UTS CAD relié au Centric Tray

Temps de laboratoire

Les empreintes et le Centric Tray sont scannés à l'aide du module logiciel complémentaire Digital Denture Professional, inclus dans le logiciel Denture Digital Design (3Shape) et ScanIt, module complémentaire Impression (3Shape) (**Fig. 39-40**)

Les valeurs des angles CP et BP peuvent être intégrées grâce au module logiciel mentionné plus haut. Le programme réunit les deux numérisations et produit deux modèles virtuels du maxillaire et de la mandibule, qui sont positionnés conformément à la situation clinique (**BP = +1, CE = -1, DV = 76 mm**).

Le prothésiste dentaire conçoit par ordinateur l'emplacement d'un dispositif intra-oral d'enregistrement de l'occlusion (3D Bite Plate) pour l'empreinte fonctionnelle et l'enregistrement intra-oral de la position de référence. Les modèles sont positionnés l'un par rapport à l'autre sur la base de l'enregistrement primaire. Ensuite, la dimension des bourrelets d'occlusion doit être déterminée. La conception du 3D Bite Plate permet l'insertion des supports de bourrelets d'occlusion pour la prise d'empreinte fonctionnelle et des plaques d'enregistrement du Gnathometre CAD (Wieland Dental) pour le point d'appui central. L'ensemble des données CAO des 3D Bite Plates est envoyé vers une machine Zenotec select ion (Wieland Dental) pour usinage.

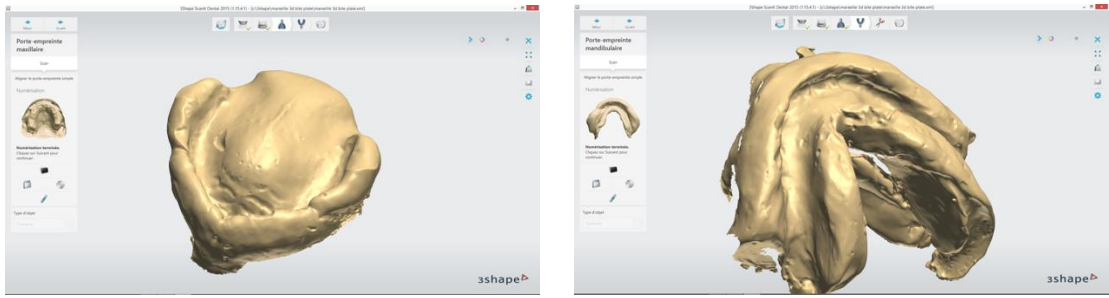


Figure 39 : Scan des empreintes primaires

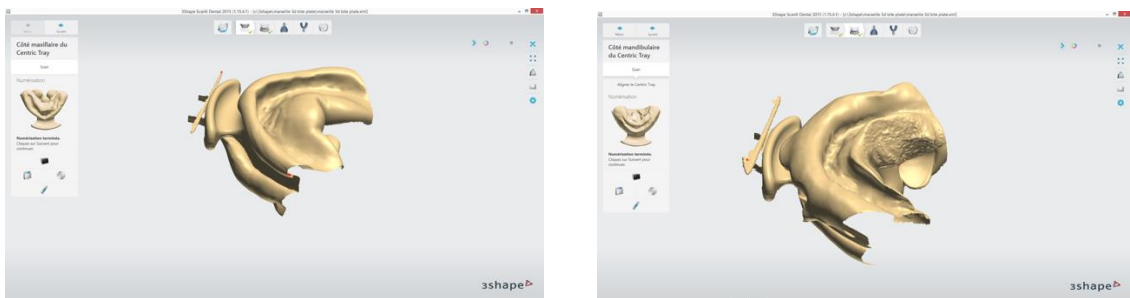


Figure 40 : Scan du Centric Tray

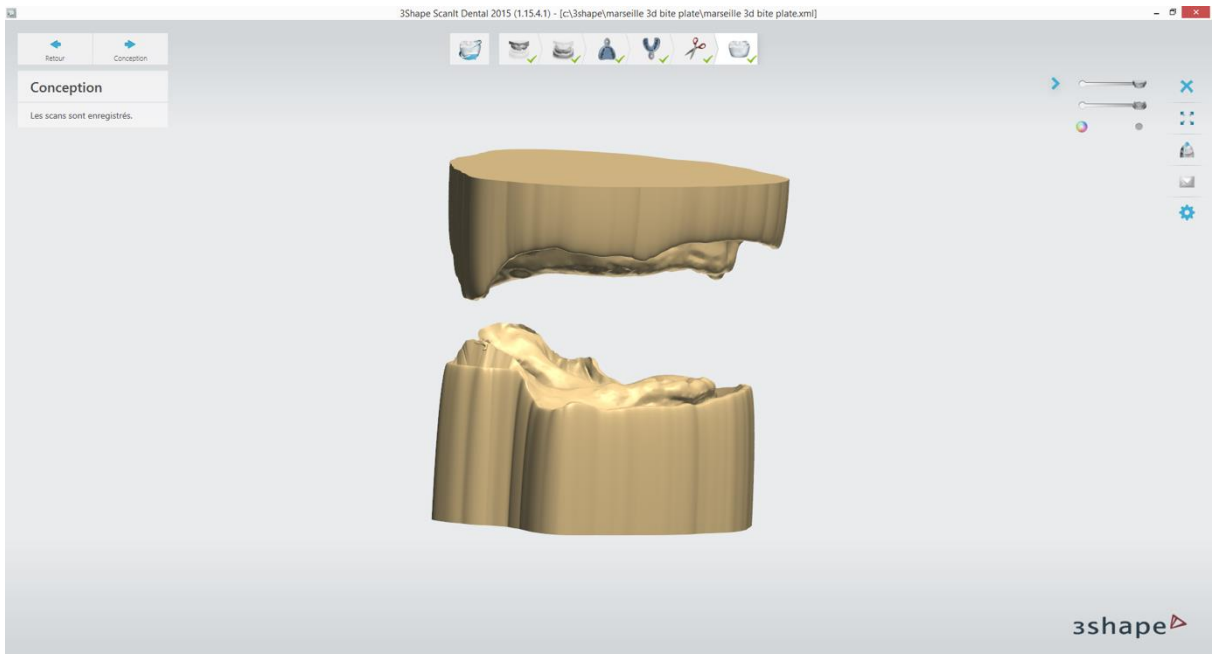


Figure 41 : Modèle en relation

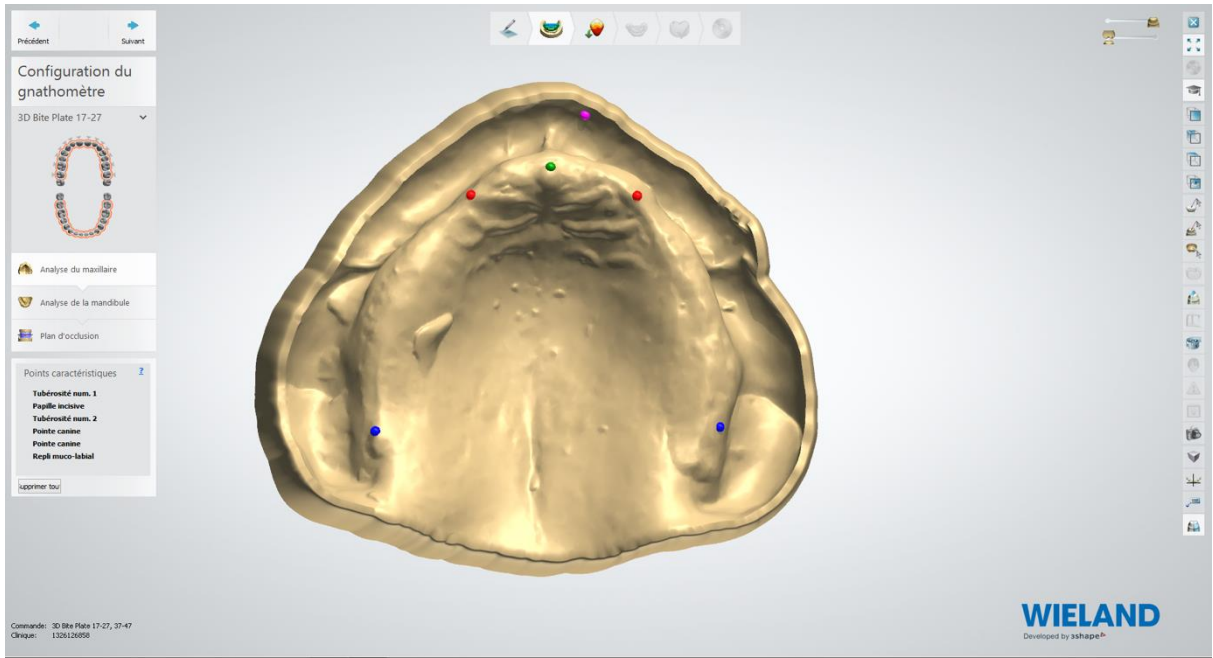


Figure 42 : Modèle numérique maxillaire

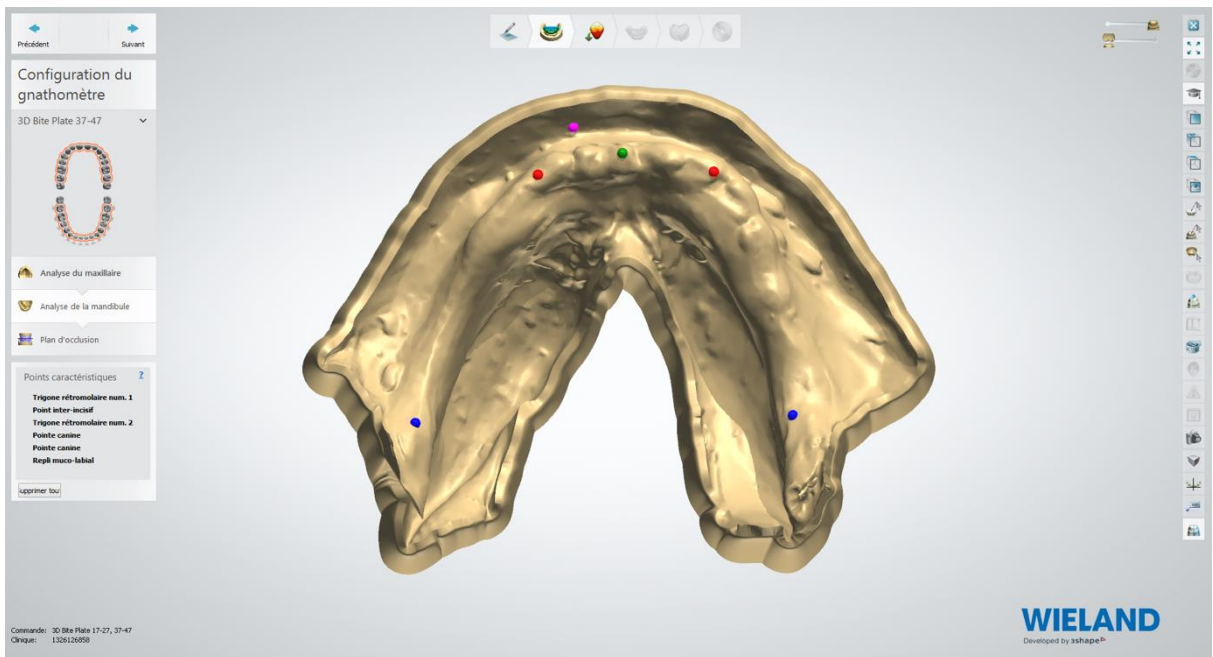


Figure 43 : Modèle numérique mandibulaire

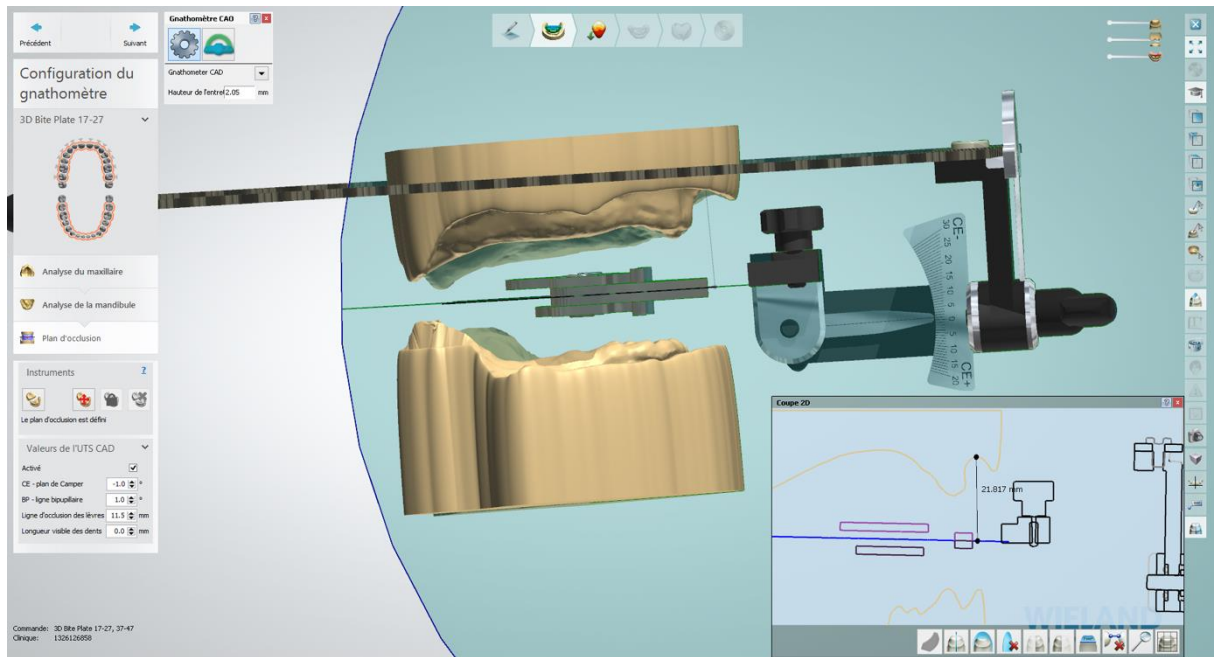


Figure 44 : Placement du plan d'occlusion

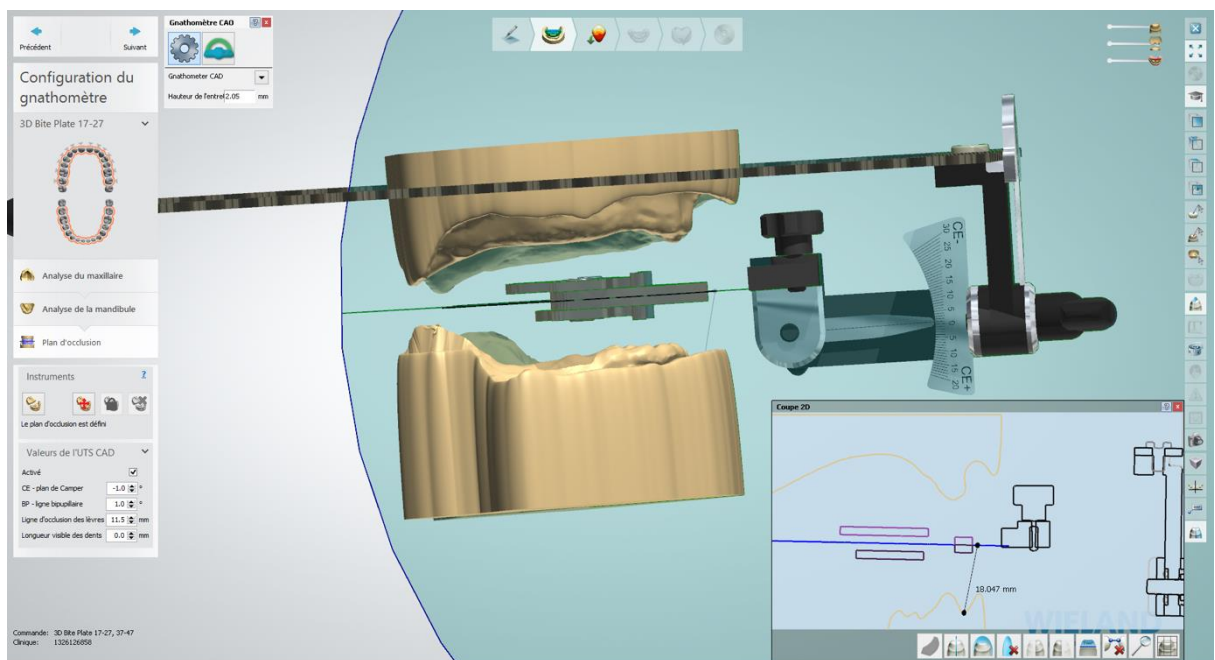


Figure 44 Bis

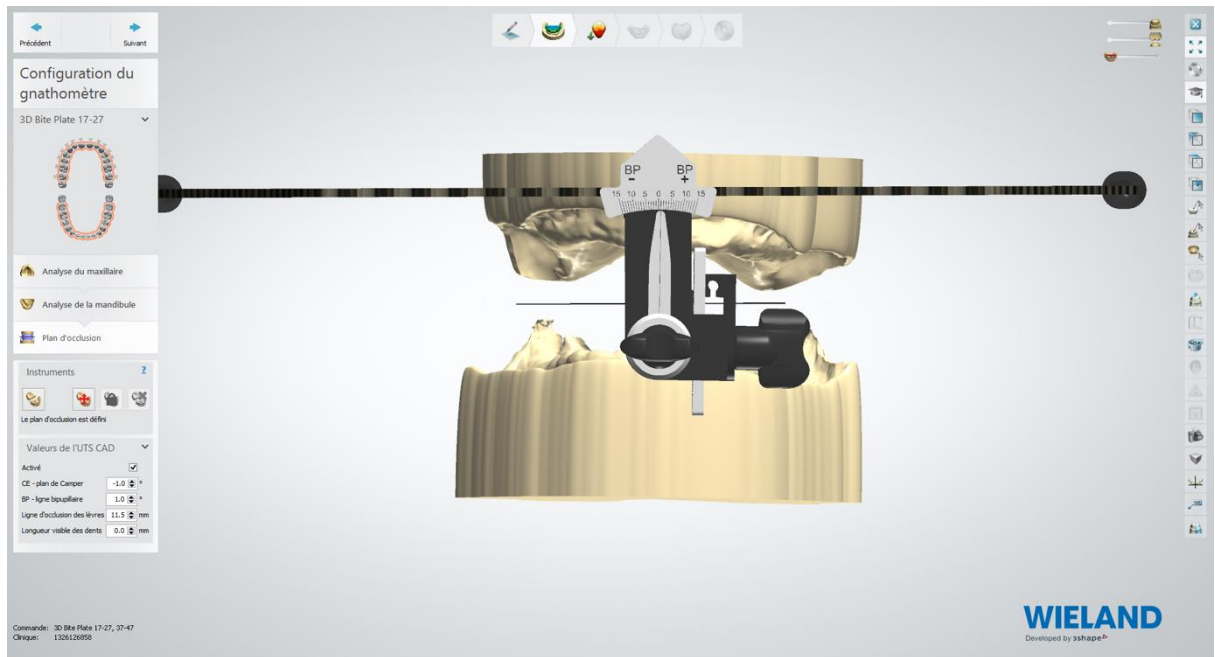


Figure 45 : Orientation plan frontal

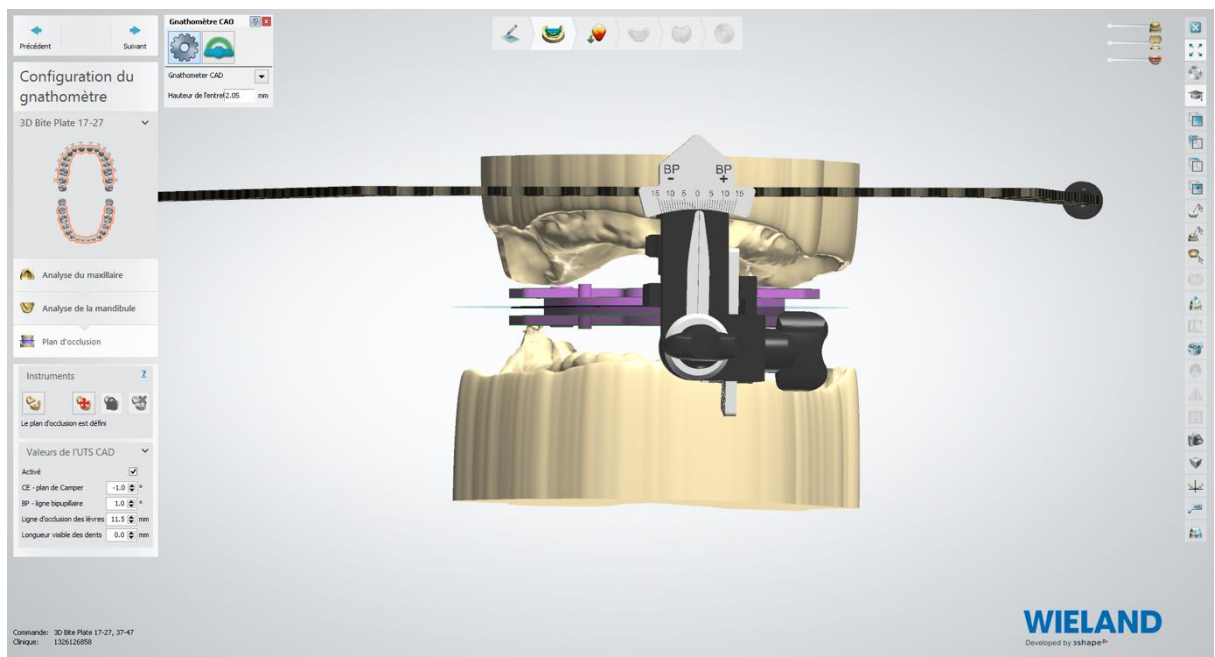


Figure 45 Bis : Orientation plan frontal + insertion du gnathomètre

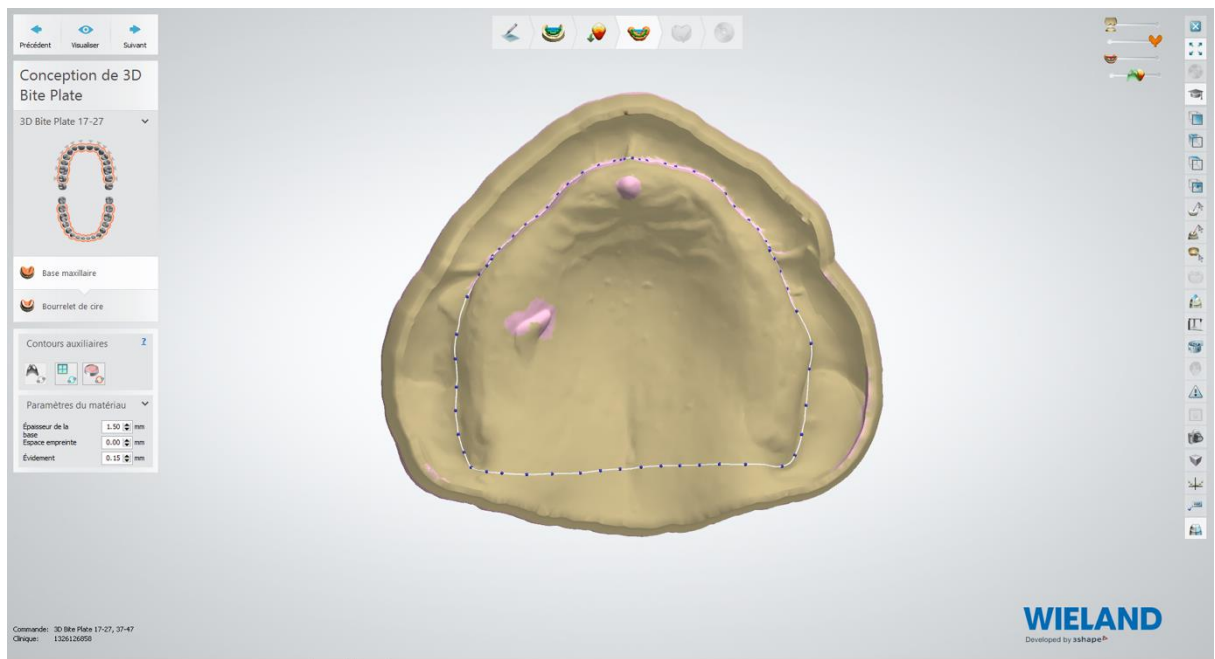


Figure 46 : Tracé base prothétique maxillaire

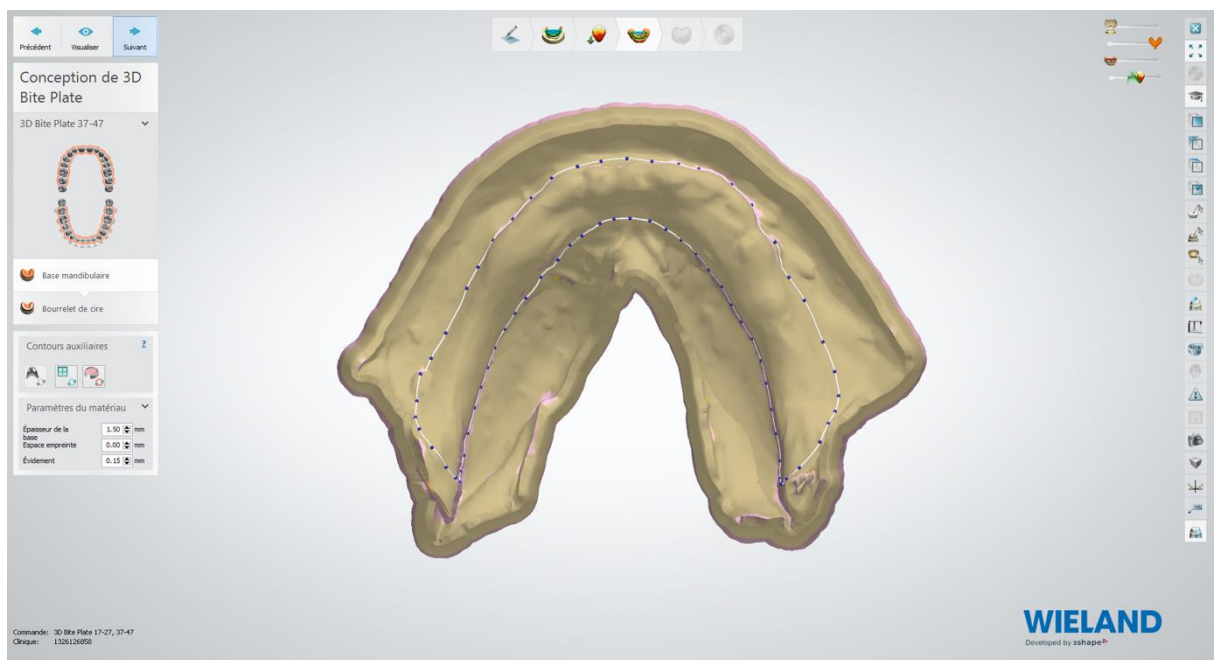


Figure 47 : Tracé base prothétique mandibulaire

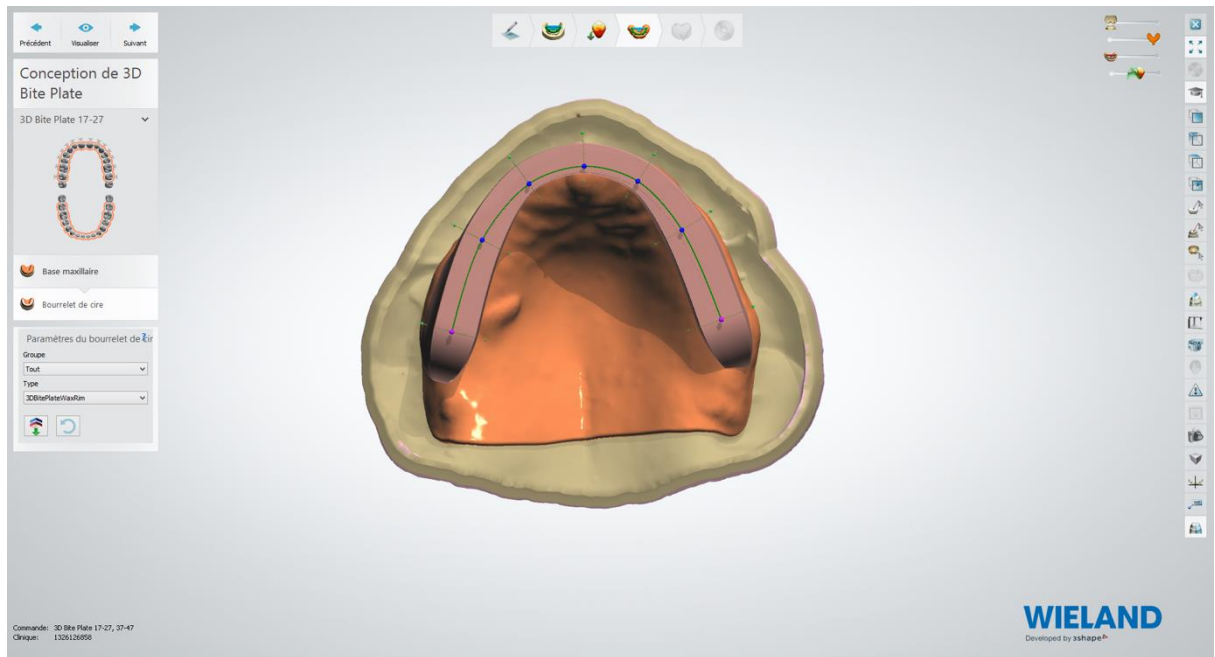


Figure 48 : Position du bourelet d'occlusion maxillaire

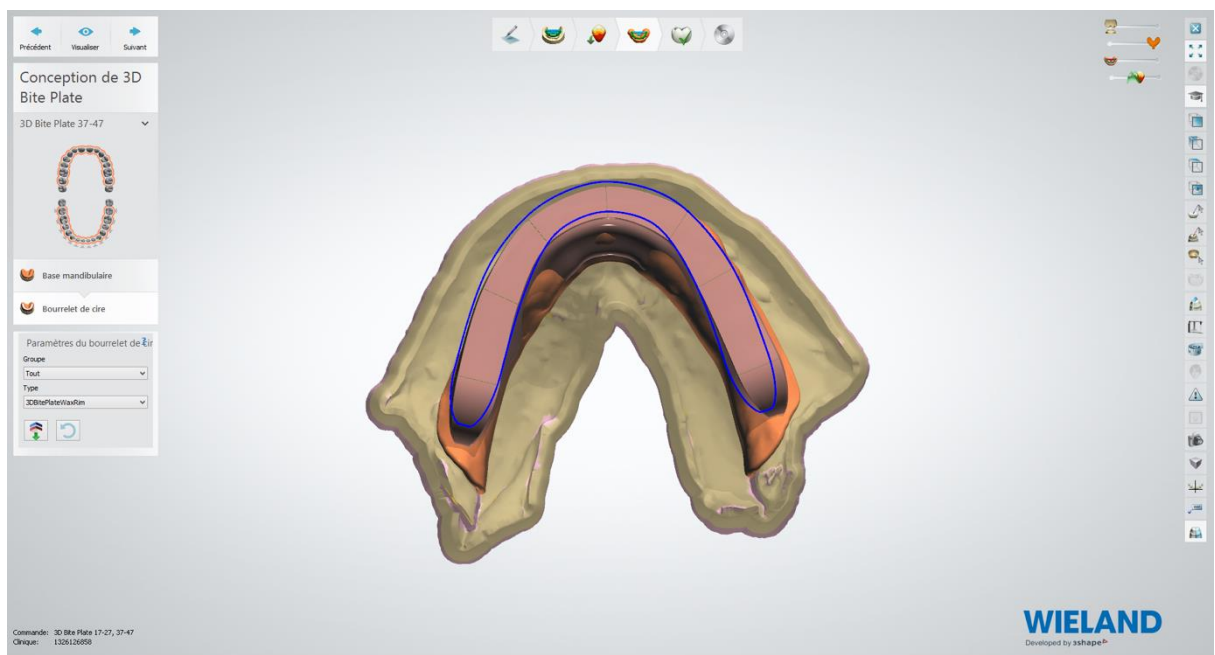


Figure 49 : Position du bourelet d'occlusion mandibulaire

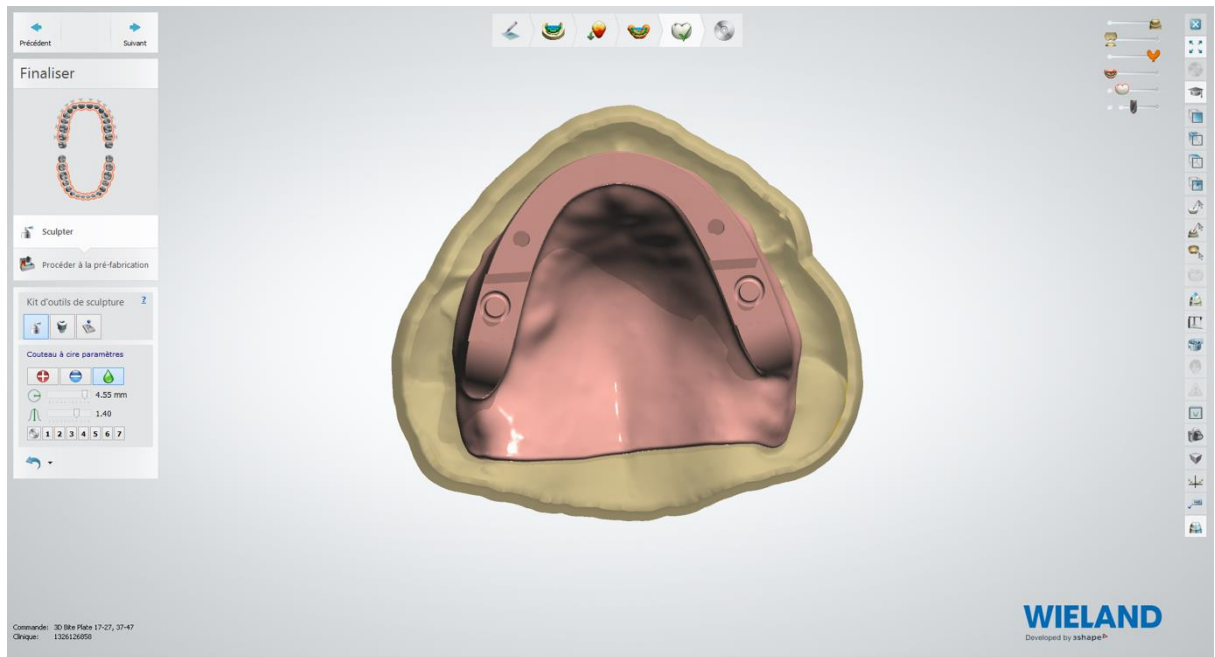


Figure 50 : Modélisation du PEI maxillaire

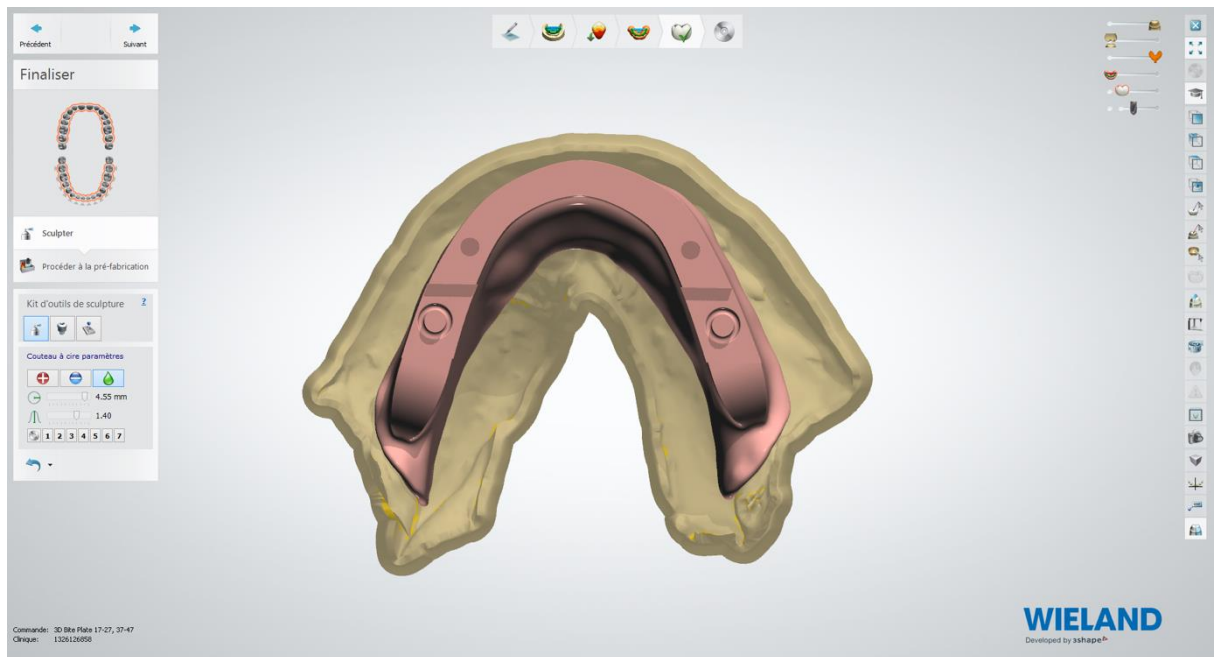


Figure 51 : Modélisation du PEI mandibulaire

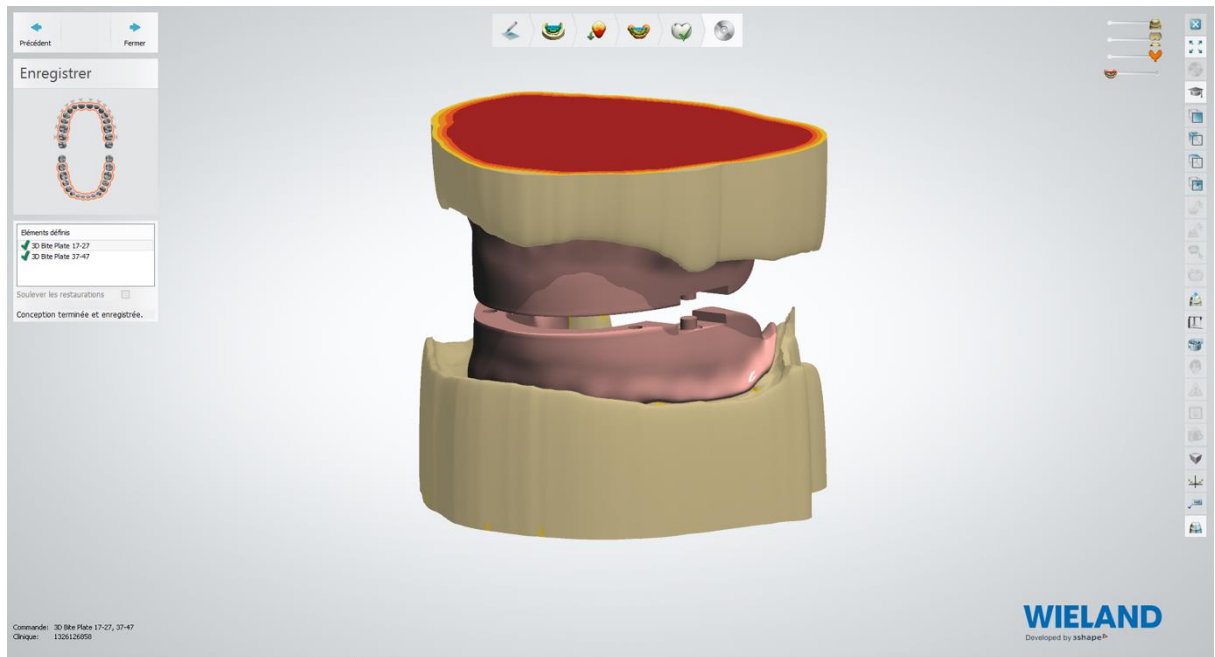


Figure 52 : Visualisation des PEI

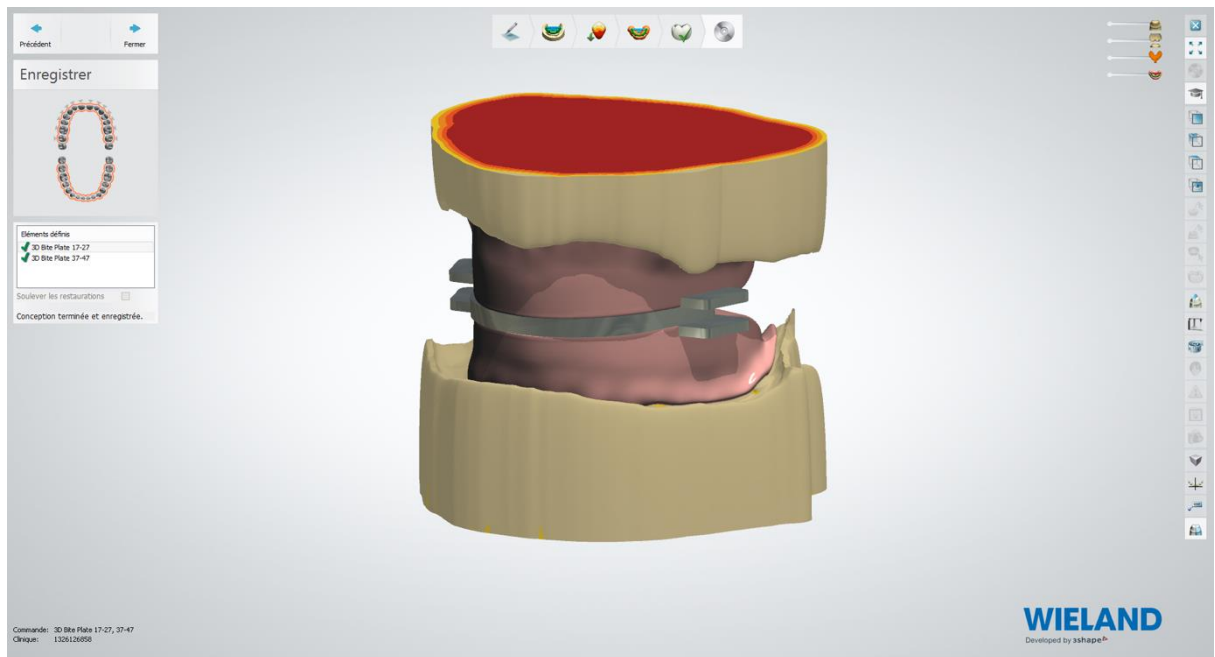


Figure 52 Bis : PEI + Gnathomètre



Figure 53 : Usineuse – Fraiseuse



Figure 54 : PEI usiné




Figure 55 : Scanner 3Shape et positionnement du Centric Tray

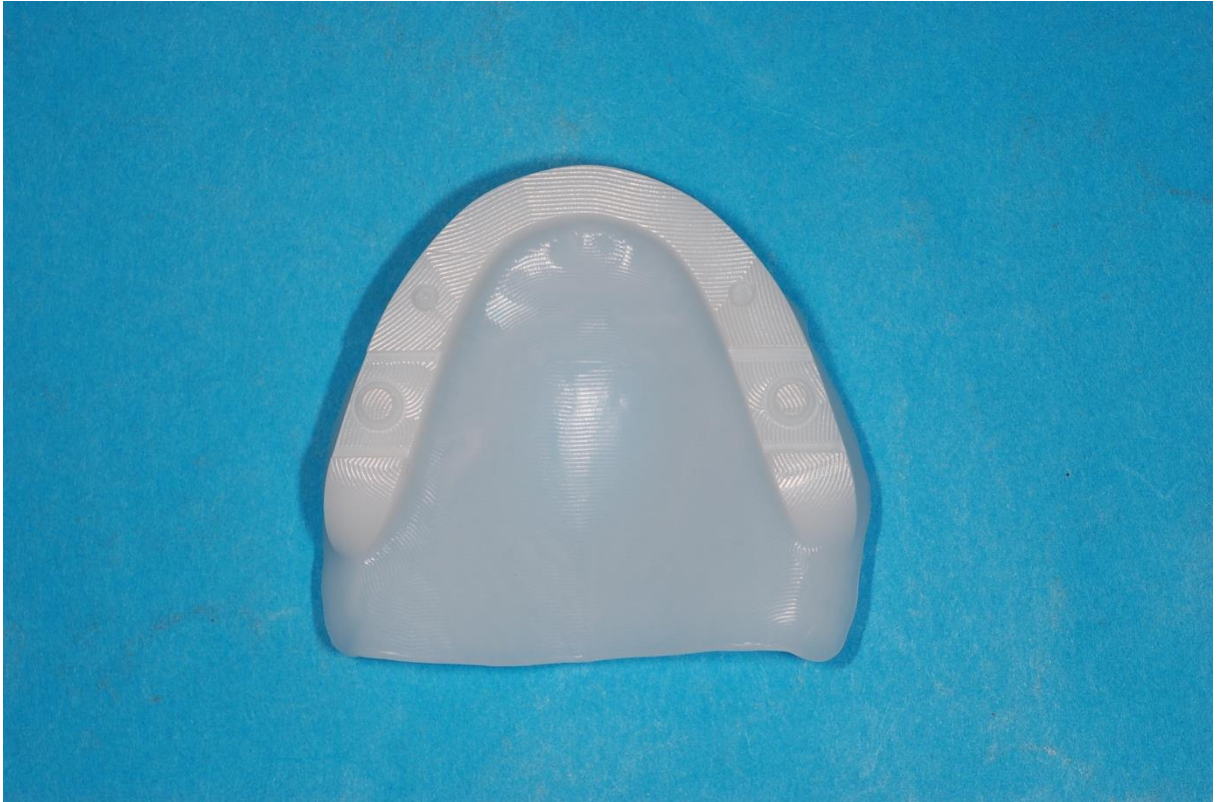

Figure 56 : PEI usiné maxillaire en PMMA




Figure 56 Bis

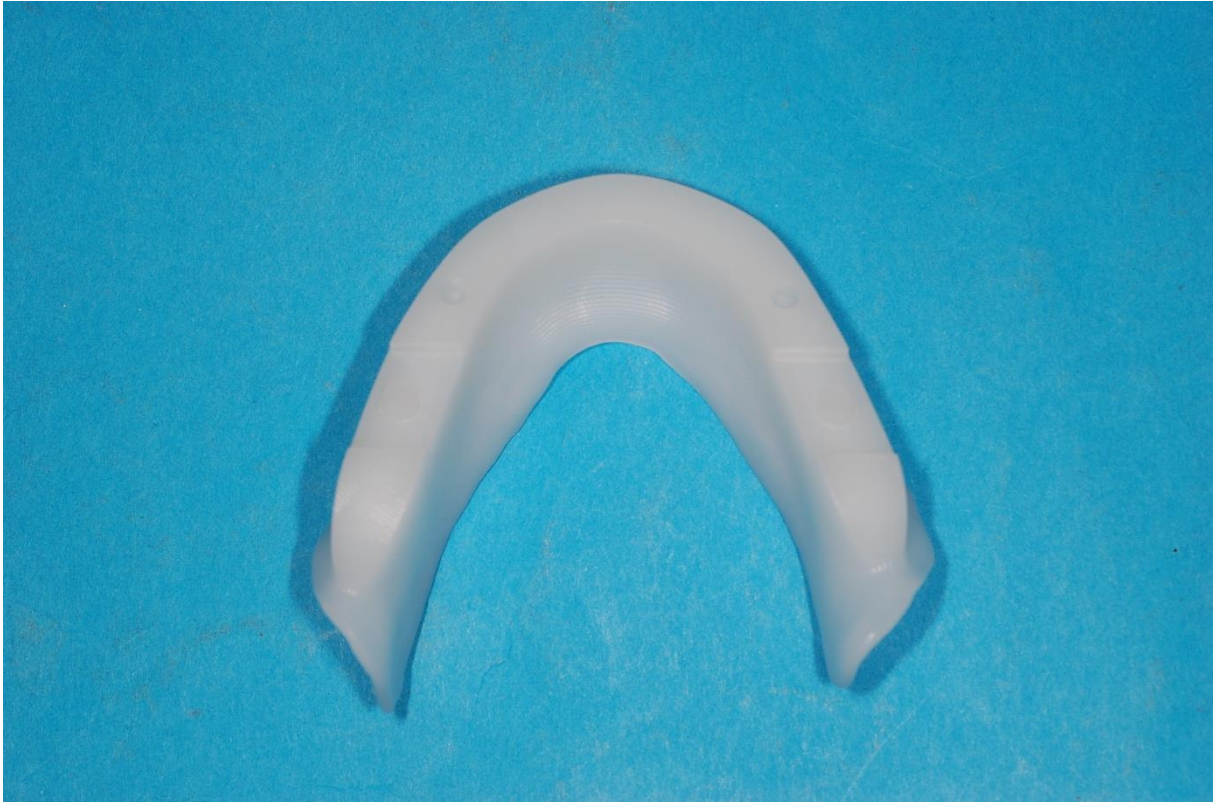

Figure 57 : PEI usiné mandibulaire en PMMA

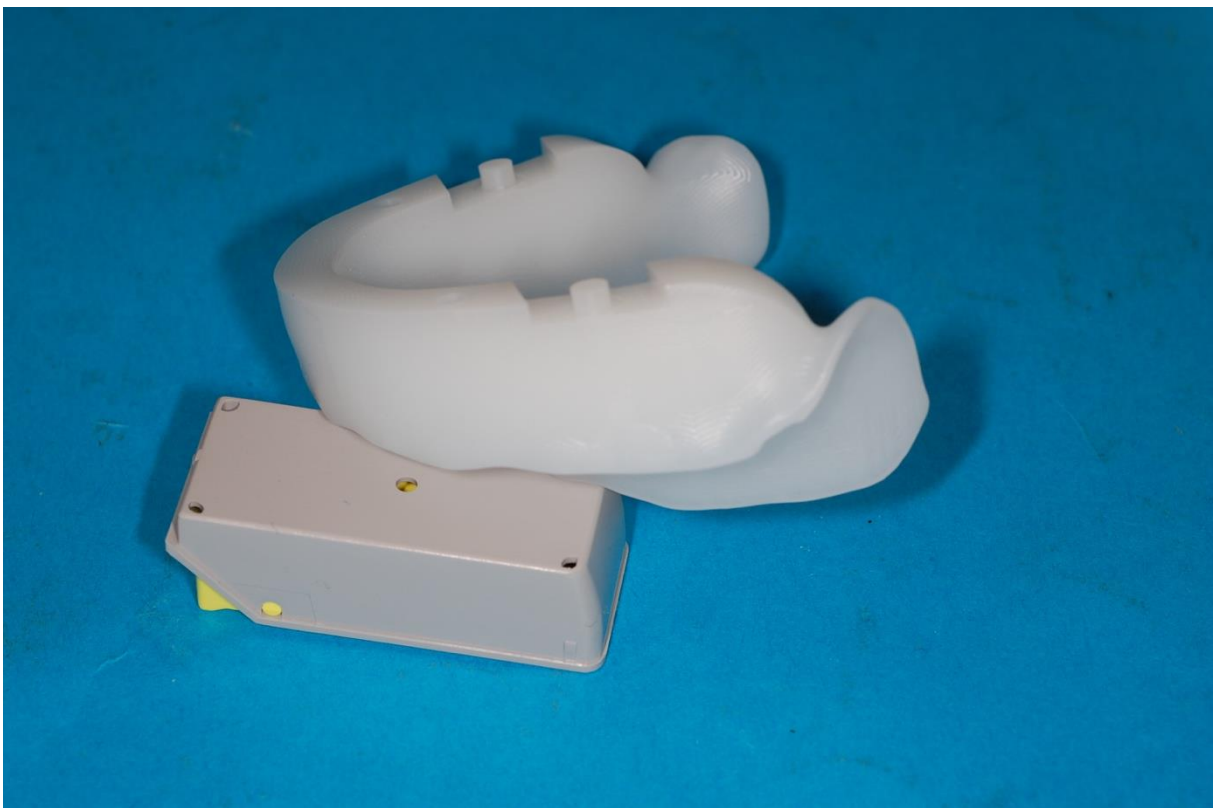


Figure 57 Bis

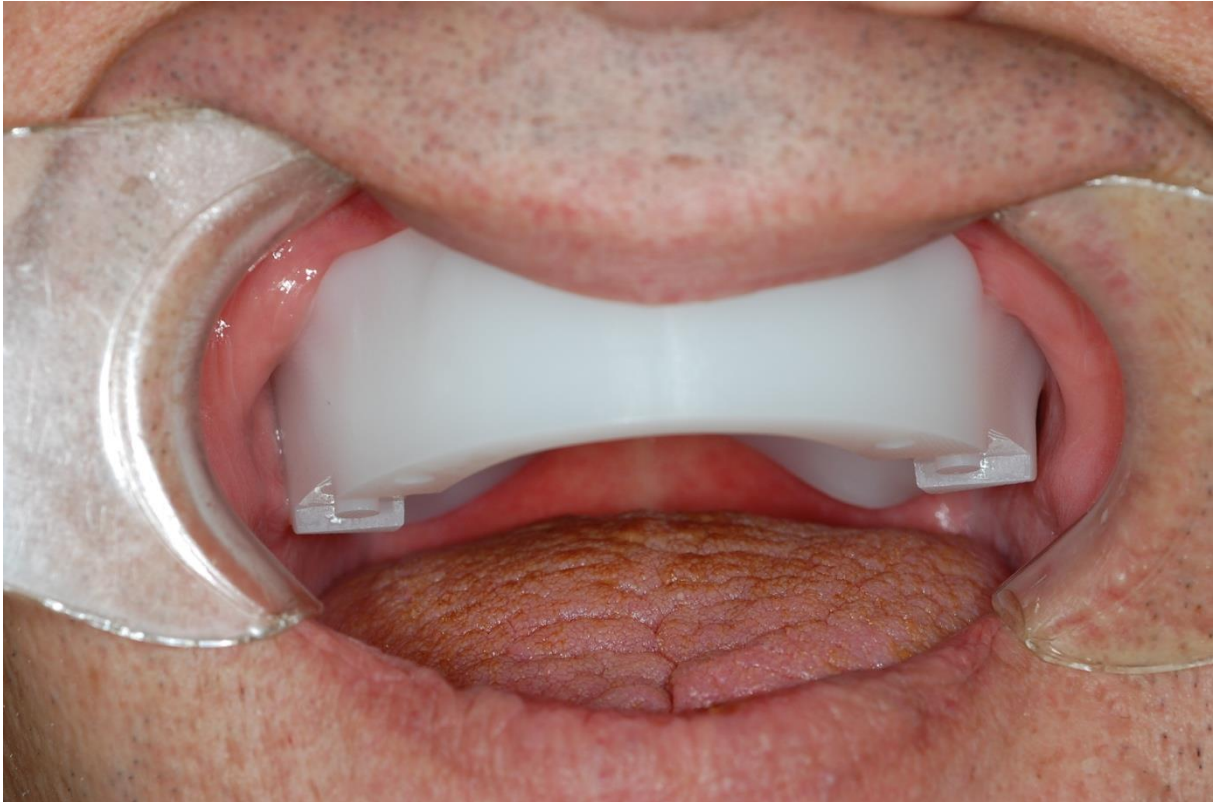


Figure 58 : PEI usiné maxillaire en bouche

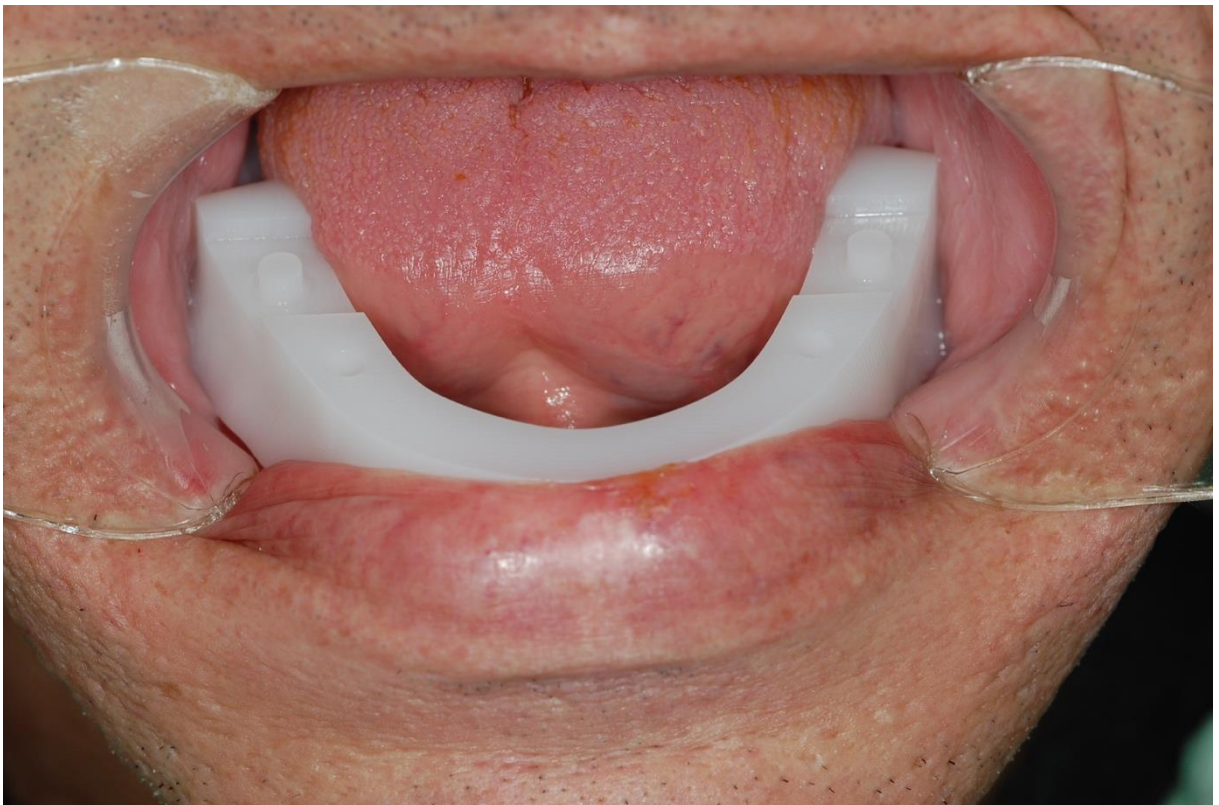

Figure 59 : PEI usiné mandibulaire en bouche

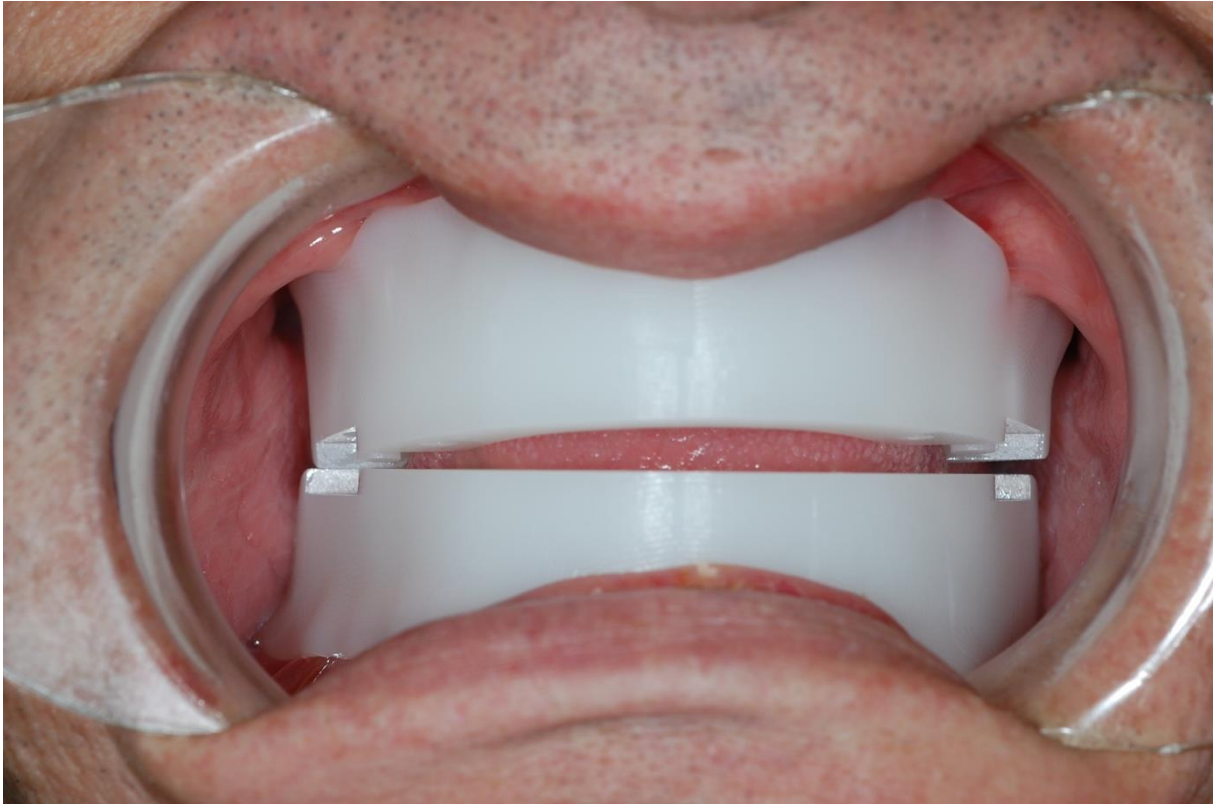


Figure 60 : Relation des PEI usinés en bouche

Méthode conventionnelle

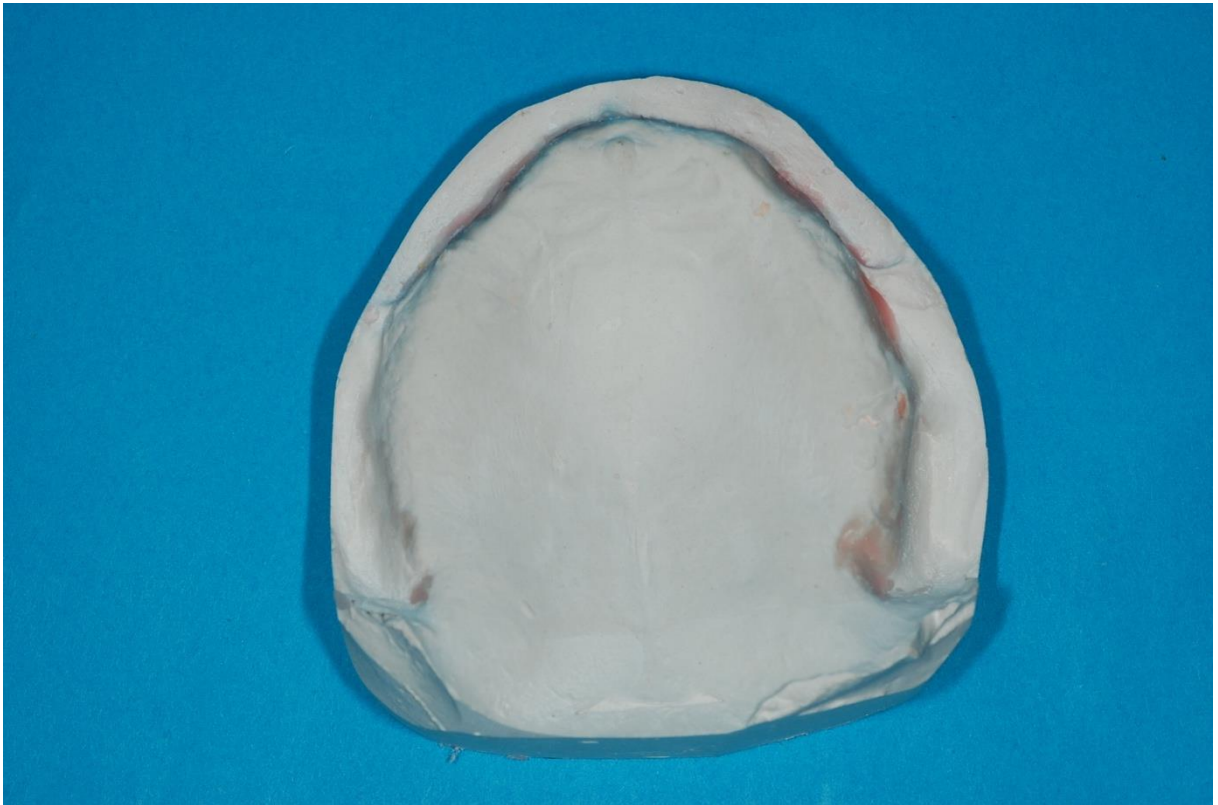


Figure 61 : Moulage de l'empreinte primaire maxillaire

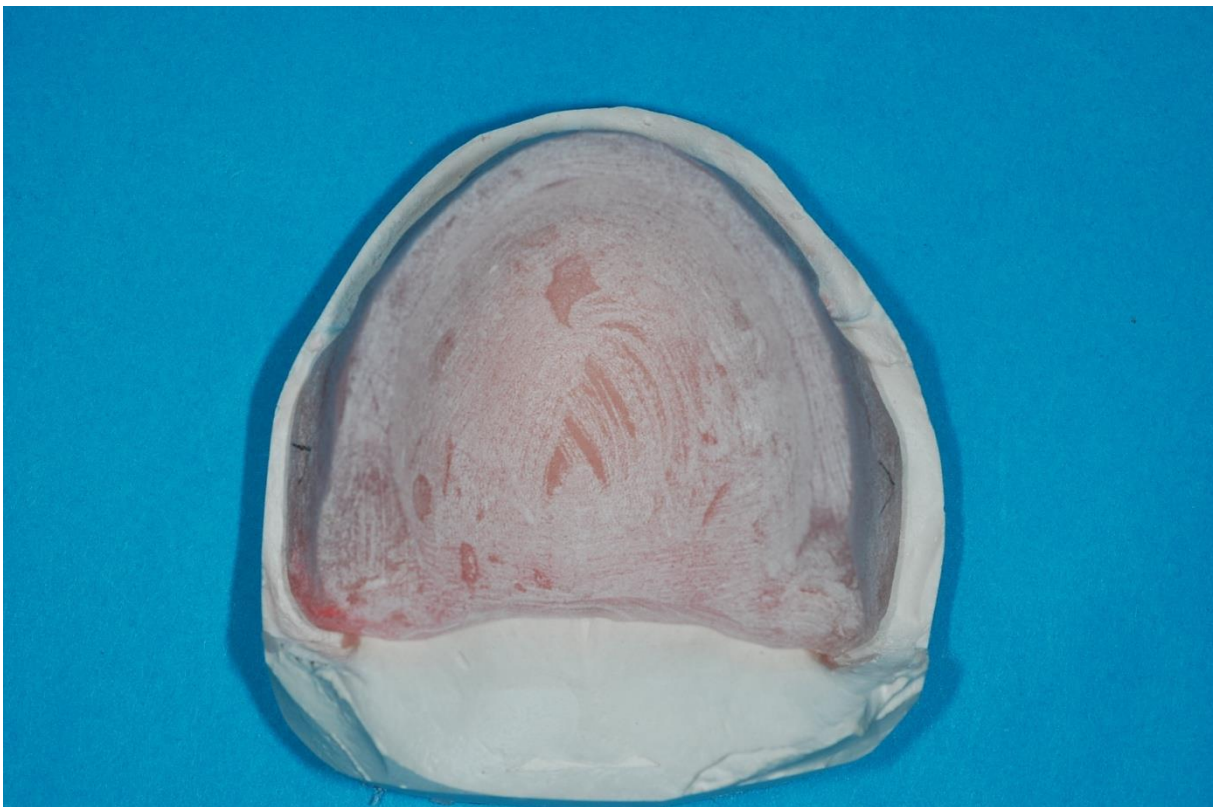


Figure 62 : PEI conventionnel maxillaire

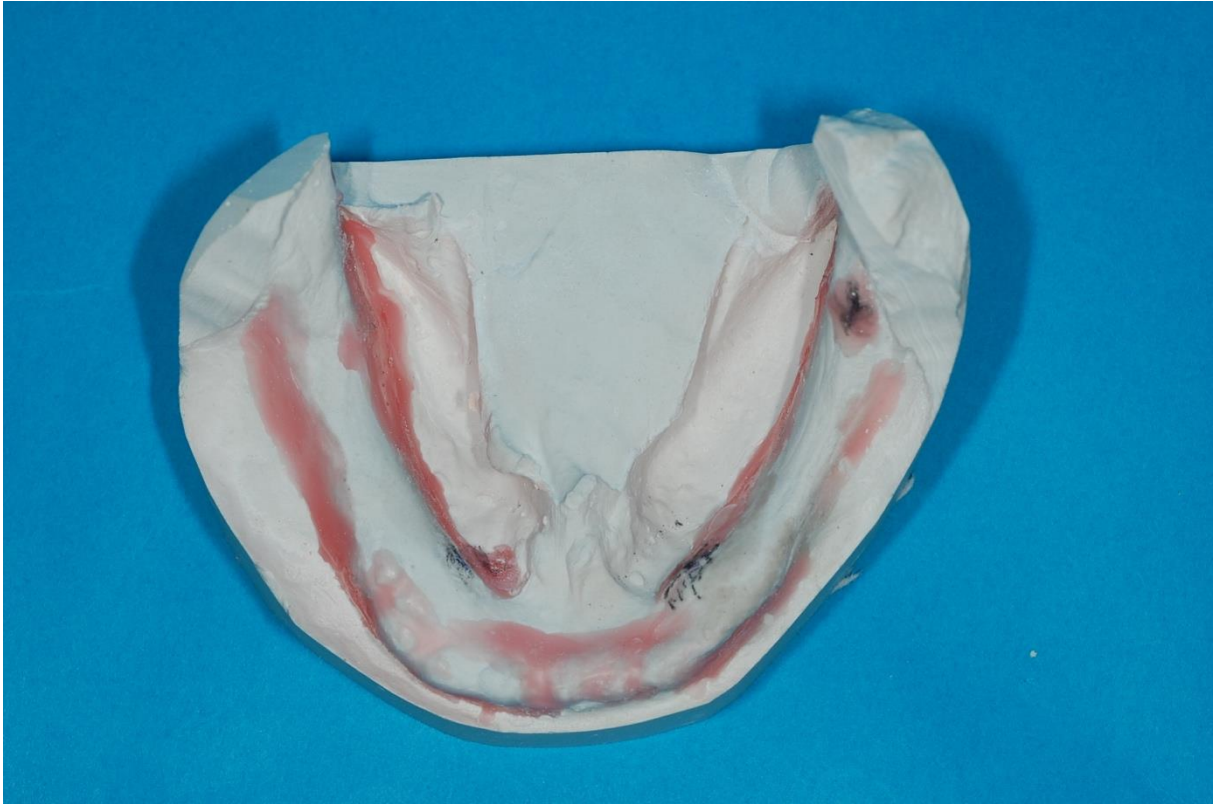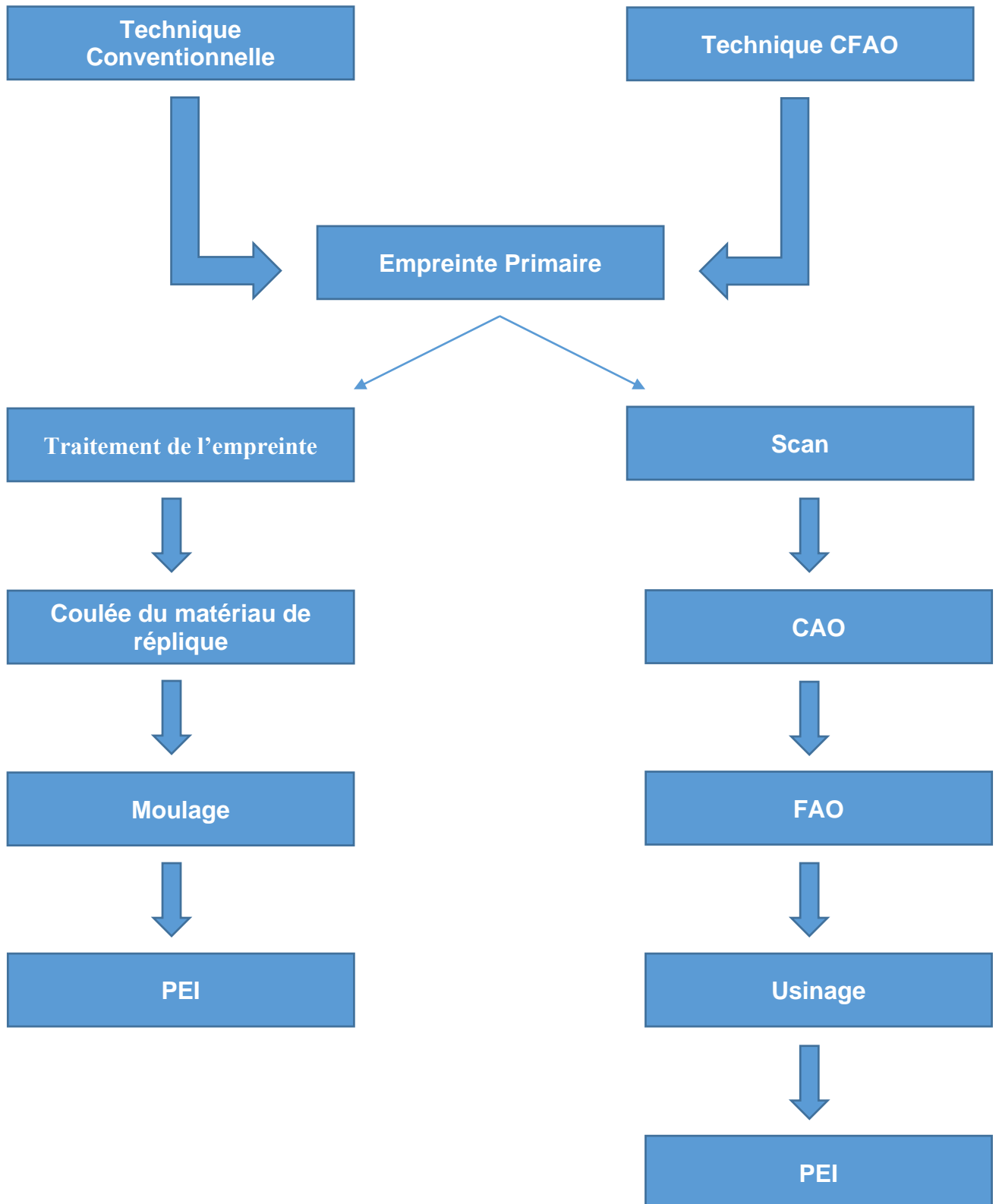


Figure 63 : Moulage de l'empreinte primaire mandibulaire

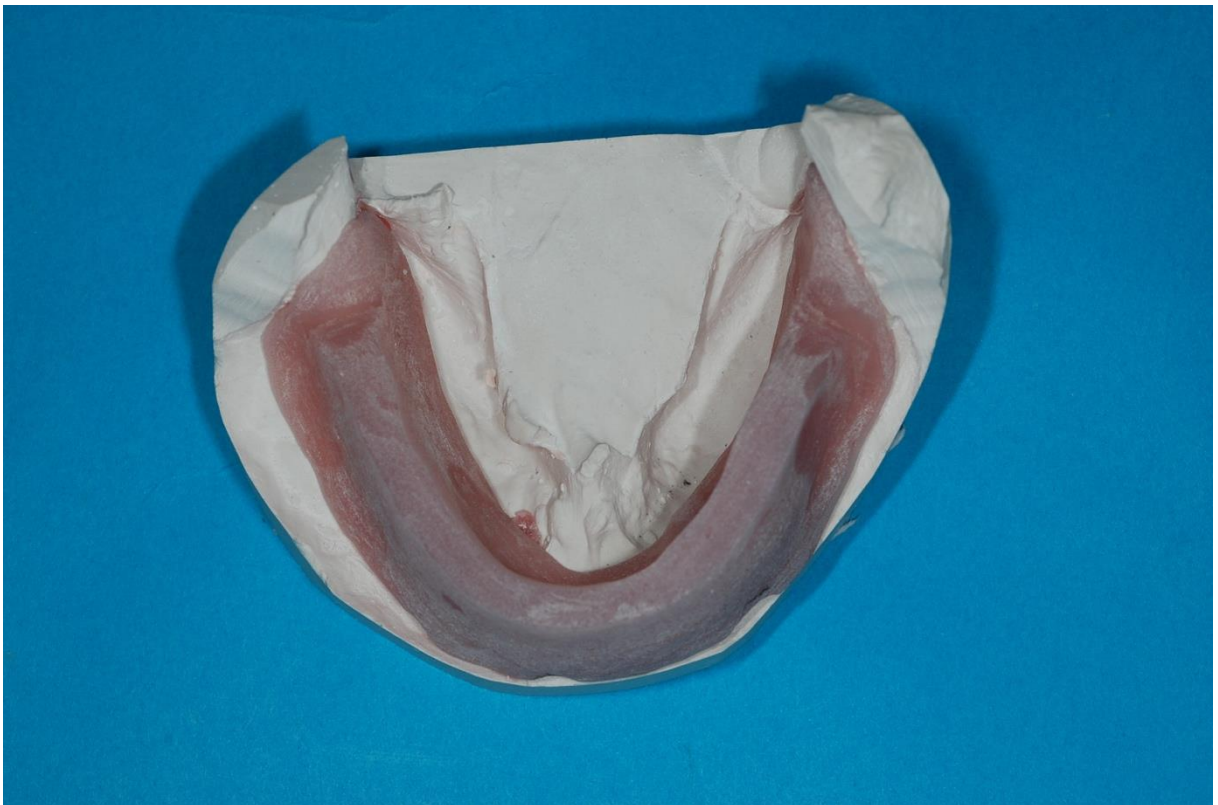

Figure 64 : PEI conventionnel mandibulaire

Organigramme



IV. DISCUSSION

INTÉRÊTS DE LA NUMÉRISATION DES EMPREINTES / INCONVÉNIENTS

La CFAO est un élément innovant en prothèse adjointe totale.

Sur les premières étapes d'élaboration, certains avantages et inconvénients sont mis en évidence.

- **Avantages :**

- Stockage et disponibilité des informations

Les données numériques restent toujours disponibles ce qui permet la fabrication à tout moment d'un dispositif.

- Configuration du PEI

La configuration du PEI est normalisée au niveau des tables occlusales permettant au stade de l'empreinte secondaire une stabilité du PEI, une empreinte fonctionnelle sous pression occlusale, l'enregistrement intra-oral.

- **Inconvénients :**

- Lecture sur écran

Un apprentissage est nécessaire pour déterminer sur l'écran la ligne de réflexion muqueuse.

- Rapport Inter-maxillaire (RIM)

En fonction de la régulation neuromusculaire du patient, l'enregistrement du RIM avec le Centric Tray peut conduire à une position différente de celle reproduite par les tables occlusales.

V. CONCLUSION

L'objectif de ce travail a été de mettre en application à partir d'un cas clinique les premières étapes d'un système de CFAO dédié à la prothèse adjointe totale.

En fonction du système choisi DDP Ivoclar Vivadent, d'un point de vue clinique, la démarche et les techniques d'enregistrement des SAP sont identiques à la technique analogique conventionnelle.

Le rapport inter-maxillaire enregistré permet la mise en place d'un dispositif d'enregistrement intra-oral du RIM. Cette étape peut être facultative et fait l'objet d'une modification dans les nouvelles versions du logiciel.

La nouveauté réside dans l'obtention d'un modèle virtuel sur lequel est conçu puis usiné un PEI.

L'étude devra se poursuivre sur plusieurs cas pour vérifier les propriétés prothétiques de ces PEI (Stabilisation – Sustentation – Rétention), et leurs précisions dimensionnelles.

La numérisation des SAP et l'obtention des fichiers STL permet également l'obtention de PEI par impression 3D. L'évolution technologique des caméras doit permettre l'enregistrement direct des SAP sans avoir recours aux techniques d'empreintes du moins en ce qui concerne l'empreinte primaire.

VI. BIBLIOGRAPHIE


- 1) Ravalec X, Lance G, Gastard Y
CFAO et prothèse amovible complète, Information dentaire, 2016, 26 : 38-48
- 2) Denis Giraud
Technique d'empreinte primaire en prothèse adjointe totale, Thèse Chir-Dent Marseille, 2012
- 3) Millet C, Rubière R
CFAO en prothèse amovible complète, Information Dentaire, 2016, n°13 :18-25
- 4) Christen U-VITA System
Guide de prothèse Complète, 2010
- 5) Mahiet M
Description des Surfaces D'appui Prothétiques dans les cas d'Edentations Complètes Bimaxillaires, Thèse Chir-Dent Marseille, 2010
- 6) Netter FH
Atlas d'Anatomie Humaine, Deuxième Edition, planche 10, Maloine, 1997
- 7) Hue O, Berteretche MV
Prothèse Complète : Réalité Clinique et Solutions Thérapeutiques, Quintessence France, Paris, 2004
- 8) Budtz-Jørgensen E, Clavel R
La Prothèse Totale, Théorie, Pratique et Aspects Médicaux, Masson, Paris, 1995
- 9) Jaudoin P, Millet C, Misfud S
Empreintes en Prothèse Complète, Encycl Méd Chir (Elsevier Masson SAS Paris), Odontologie 23-325-C-10, 2006, Médecine buccale, 28-800-M-10, 2008)
- 10) Lo Russo L, Salamini A
Removable complete digital dentures : A workflow that integrates open technologies, The Journal of Prosthetic Dentistry, Article In Press, 2017
- 11) Schwindling F S, Stober T
A comparison of two digital techniques for the fabrication of complete removable dental prostheses : A pilot clinical study, The Journal Of Prosthetic Dentistry, November 2016, 116 : 756-763
- 12) Steinmassl P-A, Klaunzer F, Steinmassl O, Dumfahrt H, Grunert I
Evaluation of Currently Available CAD/CAM Denture Systems, The International Journal of Prosthodontics, 2017, 30 : 116-122
- 13) Guide de la CFAO dentaire CNIF – UNPPD
RFPD n°8, 2009

- 14) 3 SHAPE
www.dental-quality.be/scanners-empreintes-digitales/3-shape/brochure
- 15) Les évolutions des techniques de prothèse
www.edp-dentaire.fr/cabinet/organisation/1300-les-evolutions-des-techniques-de-prothese
- 16) IvoclarVivadent
www.ivoclarvivadent.fr, Reflect+2, 2016

Table des figures et tableau

Figure 1 :	Os Maxillaire (4).....	3
Figure 2 :	Os palatin (5)	3
Figure 3 :	Mandibule, vue antéro latérale et supérieure (6)	4
Figure 4 :	Mandibule vue postérieure gauche (6)	5
Figure 5 :	Modification des relations entre les crêtes résiduelles dues à la résorption centripète maxillaire et à la résorption centrifuge de la mandibule, coupe transversale (8)	6
Figure 6 :	« Elargissement » de l'arc mandibulaire	7
Figure 7 :	« Réduction » de l'arc maxillaire (d'après (4))	7
Figure 8 :	Description selon « Nagle and Sears » de la résorption des maxillaires après extractions dentaires (9)	7
Figure 9 :	Classification d'Atwood : phases d'évolution de la crête antérieure à la suite d'extractions (7)	8
Figure 10 :	Classification de Zarb et Leckholm (d'après (7))	8
Figure 11 :	Surface d'Appui Clinique Maxillaire	9
Figure 12 :	Surface d'Appui Clinique Mandibulaire	10
Figure 13 :	PES Mandibulaire	12
Figure 14 :	Centric Tray	14
Figure 15 :	UTS CAD.....	15
Figure 16 :	Empreinte Primaire Maxillaire et Mandibulaire	15
Figure 17 :	Fermeture buccale jusqu'à la DV	16
Figure 18 :	Arc UTS CAD	16
Figure 19 :	Scanner 3Shape et positionnement du Centric Tray.....	17
Figure 20 :	Scan des empreintes primaires	17
Figure 21 :	Modèle numérique maxillaire	17
Figure 22 :	Tracé base prothétique maxillaire	18
Figure 23 :	UTS CAD.....	18
Figure 24 :	Principe d'un détecteur utilisant la triangulation laser. Deux positions de l'objet sont montrées (13) (http://www.cnifpd.fr/guidecfao/numerisation3D.html)	20
Figure 25 :	Scanner 3Shape	20
Figure 26 :	Vue intraorale : des crêtes alvéolaires résorbées.....	21
Figure 27 :	Mesure de la taille du Maxillaire à l'aide du compas de Schreinemakers	21
Figure 28 :	Choix du PES	21
Figure 29 :	Réalisation de l'empreinte primaire maxillaire.....	21
Figure 30 :	Mesure de la taille du Maxillaire à l'aide du compas de Schreinemakers	22
Figure 31 :	Choix du PES	22
Figure 32 :	Réalisation de l'empreinte primaire mandibulaire.....	22
Figure 33 :	Mesure de la dimension verticale de repos (DVR)	22
Figure 34 :	Centric Tray	23
Figure 35 :	Fermeture buccale jusqu'à DVR.....	23
Figure 36 :	Enregistrement de la relation inter-maxillaire à l'aide du Centric Tray	23
Figure 37 :	Arc UTS CAD destiné à déterminer le plan d'occlusion	23
Figure 38 :	UTS CAD relié au Centric Tray.....	24
Figure 39 :	Scan des empreintes primaires	25
Figure 40 :	Scan du Centric Tray	25
Figure 41 :	Modèle en relation	25
Figure 42 :	Modèle numérique maxillaire	26

<i>Figure 43 : Modèle numérique mandibulaire</i>	<i>26</i>
<i>Figure 44 : Placement du plan d'occlusion</i>	<i>27</i>
<i>Figure 44 Bis</i>	<i>27</i>
<i>Figure 45 : Orientation plan frontal</i>	<i>28</i>
<i>Figure 45 Bis : Orientation plan frontal + insertion du gnathomètre</i>	<i>28</i>
<i>Figure 46 : Tracé base prothétique maxillaire</i>	<i>29</i>
<i>Figure 47 : Tracé base prothétique mandibulaire</i>	<i>29</i>
<i>Figure 48 : Position du bourrelet d'occlusion maxillaire</i>	<i>30</i>
<i>Figure 49 : Position du bourrelet d'occlusion mandibulaire</i>	<i>30</i>
<i>Figure 50 : Modélisation du PEI maxillaire</i>	<i>31</i>
<i>Figure 51 : Modélisation du PEI mandibulaire</i>	<i>31</i>
<i>Figure 52 : Visualisation des PEI</i>	<i>32</i>
<i>Figure 52 Bis : PEI + Gnathomètre</i>	<i>32</i>
<i>Figure 53 : Usineuse – Fraiseuse</i>	<i>33</i>
<i>Figure 54 : PEI usiné</i>	<i>33</i>
<i>Figure 55 : Scanner 3Shape et positionnement du Centric Tray</i>	<i>34</i>
<i>Figure 56 : PEI usiné maxillaire en PMMA</i>	<i>35</i>
<i>Figure 56 Bis</i>	<i>35</i>
<i>Figure 57 : PEI usiné mandibulaire en PMMA</i>	<i>36</i>
<i>Figure 57 Bis</i>	<i>36</i>
<i>Figure 58 : PEI usiné maxillaire en bouche</i>	<i>37</i>
<i>Figure 59 : PEI usiné mandibulaire en bouche</i>	<i>37</i>
<i>Figure 60 : Relation des PEI usinés en bouche</i>	<i>38</i>
<i>Figure 61 : Moulage de l'empreinte primaire maxillaire</i>	<i>39</i>
<i>Figure 62 : PEI conventionnel maxillaire</i>	<i>39</i>
<i>Figure 63 : Moulage de l'empreinte primaire mandibulaire</i>	<i>40</i>
<i>Figure 64 : PEI conventionnel mandibulaire</i>	<i>40</i>
<i>Organigramme</i>	<i>41</i>



SERMENT MEDICAL

En présence des Maîtres de cette Faculté, de mes chers condisciples, devant l'effigie d'HIPPOCRATE.

Je promets et je jure, d'être fidèle aux lois de l'honneur et de la probité dans l'exercice de la Médecine Dentaire.

Je donnerai mes soins à l'indigent et n'exigerai jamais un salaire au-dessus de mon travail, je ne participerai à aucun partage clandestin d'honoraires.

Je ne me laisserai pas influencer par la soif du gain ou la recherche de la gloire.

Admis dans l'intérieur des maisons, mes yeux ne verront pas ce qui s'y passe, ma langue taira les secrets qui me seront confiés et mon état ne servira pas à corrompre les mœurs ni à favoriser le crime.

Je ne permettrai pas que des considérations de religion, de nation, de race, de parti ou de classe sociale viennent s'interposer entre mon devoir et mon patient.

Même sous la menace, je n'admettrai pas de faire usage de mes connaissances médicales contre les lois de l'humanité.

J'informerai mes patients des décisions envisagées, de leurs raisons et de leurs conséquences. Je ne tromperai jamais leur confiance et n'exploiterai pas le pouvoir hérité des connaissances pour forcer les consciences.

Je préserverai l'indépendance nécessaire à l'accomplissement de ma mission. Je n'entreprendrai rien qui dépasse mes compétences. Je les entretiendrai et les perfectionnerai pour assurer au mieux les services qui me seront demandés.

Respectueux et reconnaissant envers mes Maîtres, je rendrai à leurs enfants l'instruction que j'ai reçue de leur père.

Que les hommes m'accordent leur estime si je suis fidèle à mes promesses.

Que je sois déshonoré et méprisé de mes confrères si j'y manque.

FARCOT Jacques – Numérisation de l’empreinte primaire en prothèse adjointe totale.

Th. : Chir. dent. : Marseille : Aix-Marseille Université : 2018

Rubrique de classement : Odontologie Prothétique

Résumé :

Le traitement de l’édentation totale par la prothèse adjointe est un traitement d’actualité qui bénéficie des progrès de la technologie numérique (CFAO).

Le processus de fabrication décrit dans ce travail à partir d’un cas clinique (DDP - Ivoclar Vivadent) permet dans les premières étapes du traitement une numérisation des surfaces d’appui prothétique primaire, l’obtention d’un modèle virtuel et enfin la conception et l’usinage d’un Porte Empreinte Individuel (PEI).

Mots clés :

Edentement
Prothèse adjointe totale
Numérisation
CFAO
Empreinte primaire
PEI

FARCOT Jacques - Digitization of the primary impression in total removable prosthesis.

Abstract :

The treatment of complete denture by the adjunct prosthesis is a current treatment that benefits from innovations in digital technology (CAD/CAM).

The manufacturing process described in this work from a clinical case (DDP-Ivoclar Vivadent) allows in the first stages of the treatment a digitization of the primary prosthetic support surfaces, then the creation of a virtual model and finally the design and the machining of an customized impression tray.

MeSH :

Edentulism
Total removable denture
Digitization
CAD/CAM
Primary impression
Customized impression tray

Adresse de l’auteur :

Chemin de la chapelle - Verghja
20138 COTI-CHIAVARI