



HAL
open science

Pertinence des examens complémentaires au cours du bilan étiologique des uvéites : étude rétrospective de 300 patients

Jérôme Hadjadj

► **To cite this version:**

Jérôme Hadjadj. Pertinence des examens complémentaires au cours du bilan étiologique des uvéites : étude rétrospective de 300 patients . Médecine humaine et pathologie. 2017. dumas-01734509

HAL Id: dumas-01734509

<https://dumas.ccsd.cnrs.fr/dumas-01734509v1>

Submitted on 14 Mar 2018

HAL is a multi-disciplinary open access archive for the deposit and dissemination of scientific research documents, whether they are published or not. The documents may come from teaching and research institutions in France or abroad, or from public or private research centers.

L'archive ouverte pluridisciplinaire **HAL**, est destinée au dépôt et à la diffusion de documents scientifiques de niveau recherche, publiés ou non, émanant des établissements d'enseignement et de recherche français ou étrangers, des laboratoires publics ou privés.



Distributed under a Creative Commons Attribution - NonCommercial - NoDerivatives 4.0 International License

AVERTISSEMENT

Cette thèse d'exercice est le fruit d'un travail approuvé par le jury de soutenance et réalisé dans le but d'obtenir le diplôme d'Etat de docteur en médecine. Ce document est mis à disposition de l'ensemble de la communauté universitaire élargie.

Il est soumis à la propriété intellectuelle de l'auteur. Ceci implique une obligation de citation et de référencement lors de l'utilisation de ce document.

D'autre part, toute contrefaçon, plagiat, reproduction illicite encourt toute poursuite pénale.

Code de la Propriété Intellectuelle. Articles L 122.4

Code de la Propriété Intellectuelle. Articles L 335.2-L 335.10

UNIVERSITÉ PARIS DESCARTES
Faculté de Médecine PARIS DESCARTES

Année 2017

N° 172

THÈSE
POUR LE DIPLÔME D'ÉTAT
DE
DOCTEUR EN MÉDECINE

Pertinence des examens complémentaires au cours du bilan
étiologique des uvéites : étude rétrospective de 300 patients

Présentée et soutenue publiquement
le 2 octobre 2017

Par

Jérôme HADJADI

Né le 22 juillet 1986 à Colombes (92)

Dirigée par M. Le Docteur Benjamin Terrier, MCU-PH

Jury :

Mme Le Professeur Claire Le Jeune, PU-PH Présidente

M. Le Professeur Thomas Papo, PU-PH

M. Le Professeur Antoine Brezin, PU-PH

M. Le Docteur David Boutboul, PH



Except where otherwise noted, this work is licensed under
<http://creativecommons.org/licenses/by-nc-nd/3.0/>

Remerciements

Aux membres du jury

A Madame le Professeur Claire Le Jeune

Vous me faites l'honneur d'accepter la présidence de ce jury de thèse.

Dès les premières années de mes études de médecine, votre attention particulière pour le bien être des étudiants et la qualité de leur formation ont été un exemple pour moi. Cela a grandement participé à créer en moi un véritable intérêt pour la pédagogie médicale. Quelques années plus tard en tant qu'interne, vous avez participé à m'inculquer qu'une médecine humaniste devait être un fil conducteur de ma pratique.

Veillez trouver ici le témoignage de ma gratitude et de mon profond respect.

A Monsieur le Professeur Thomas Papo

Je vous remercie d'avoir accepté de participer à ce jury de thèse.

Avec un style très personnel, vous êtes celui qui m'a appris ce qu'était « la médecine diagnostique ». J'ai appris à vos côtés à interroger un patient dans les moindres détails, à éplucher un dossier sans rien laisser de côté, et à toujours remettre toutes les données en question et en perspective.

Soyez assuré de mon profond respect et de toute ma gratitude.

A Monsieur le Professeur Antoine Brézin

Je vous remercie d'avoir accepté d'être présent lors de cette soutenance de thèse pour juger ce travail réalisé avec l'aide et l'implication de votre équipe.

Vos enseignements et le partage de votre expérience lors des réunions communes ophtalmologie-médecine interne ont grandement participé à créer en moi un intérêt particulier pour l'interface œil-médecine interne. Votre expertise sur le sujet des uvéites est une référence.

Voyez en ce travail le témoin de mon respect et de la bonne entente entre les internistes et les ophtalmologistes.

A Monsieur le Docteur David Boutboul

David, je suis ravi que tu aies accepté de « sortir des sentiers battus » comme tu l'as dit en acceptant de faire partie de ce jury. Entre un passage en réa à 22 heures, une répétition de piano à 2 heures du matin, et une manip au labo à 8 heures, tu es un OVNI de la médecine. Je n'aurai jamais la prétention d'être à ta hauteur mais ton enthousiasme dans tous les domaines est un exemple. Le passage dans le service à Saint Louis aura marqué pour toujours ma vie professionnelle mais également personnelle.

Reçois ici l'expression de ma sincère gratitude et de toute mon amitié.

A Monsieur le Docteur Benjamin Terrier

Benj, je te remercie sincèrement de me guider dans mon cursus depuis notre rencontre. Avec toi, tout est toujours plus simple et surtout « vrai » comme tu aimes si bien le dire. Ta motivation, ton enthousiasme et ta rigueur font que c'est toujours un plaisir de travailler avec toi, que ce soit au lit du malade, au laboratoire ou pour ce travail de thèse. Plaisir, excellence professionnelle, et vie personnelle aboutie ne sont pas incompatibles et tu en es le parfait exemple. Je me réjouis de continuer à travailler à tes côtés, et j'espère qu'il s'agit du début d'un long parcours professionnel et amical ensemble.

Sois assuré de mon profond respect et de ma sincère amitié.

A l'ensemble de ceux qui ont contribué à la réalisation de ce travail

Je remercie tout particulièrement le Docteur Agnès Dechartres pour son aide dans la réalisation des analyses statistiques et la relecture méthodologique de ce travail.

Je remercie également le Docteur Sawsen Salah pour les iconographies et pour sa relecture de la partie ophtalmologique.

A toutes les équipes médicales et paramédicales

A tous les médecins que j'ai croisé durant mon internat et qui ont marqué à jamais ma mémoire par leurs enseignements ou par les bons moments partagés ensemble (sans exhaustivité) : Pr Xavier Mariette, Raphaele Seror et Rakiba Belkir, les 4 fantastiques de Saint Louis (Pr Eric Oksenhendler et Claire Fieschi, Docteurs Lionel Galicier et David Boutboul), Pr Karim Sacre, Pr Anne Bergeron, Yacine Tandjaoui et Frederic Schlemmer, Pr Nathalie Costedoat et Luc Mouthon, Bertrand Dunogué, Pr Lortholary, Claire Aguilar David Lebeaux, Alice Wolfrohm, Julien Rossignol et Julie Dallemagne.

A tous mes co-internes pour ces énormes délires et ces apéros qui font de l'internat une période difficile mais mémorable : Olivier Mangin, Noémie Abisoror, Claire Lependu, Romain Guéry, Etienne Crickx, Aude Gibelin, Cécile Hamard, Maxime Patout, Edouard Auclin, Marine Nadal, Florian Chevillon, Claire Bréal et Alexandre Morel.

A toutes les formidables infirmières, aides-soignantes et secrétaires qui m'ont toujours accueilli les bras ouverts et qui font de l'Hôpital public un lieu de travail dans lequel je me suis toujours épanoui.

A ma famille

A mes parents,

Votre m'avez toujours entouré et soutenu et je n'y serais jamais arrivé sans vous. Merci Papa d'être toujours disponible et pour ces allers-retours en voiture les soirs de confs ou les lendemains de garde. Merci Maman pour ce soutien alimentaire si précieux et envié de tous (tupperware de couscous, salades ou autre...)

A ma petite sœur Aurélie et à Avi

Auré, notre complicité ne fait que grandir avec l'âge et j'en suis extrêmement heureux. Je suis fier de ce que tu es devenu et de la façon dont tu mènes ta vie. Merci pour ton soutien et ta présence à mes côtés. Avi ton coté hypochondriaque me permettra de toujours réviser mes connaissances. Vous faites un couple du tonnerre !

A mes grands-parents (Odette et Haiem, Raymond et Basha),

Comme notre culture le veut, vous étiez toujours très heureux de dire que votre petit-fils allait devenir médecin. Vous me manquez beaucoup. J'espère que vous êtes fier en me voyant aujourd'hui.

A mes amis médecins et associés : les 7 gars 6 filles et le bébé (pour le moment...)

Dans le désordre : Charly Hélène et Jules, Oliv et Steph, Adri et Julie, Ron, Julien et Julie, Ben et Annabelle. Nous avons eu l'occasion de nous le dire à plusieurs reprises avec les magnifiques moments récents (et d'autres viendront...) : vous êtes une deuxième famille. Je vous remercie pour ces incroyables moments partagés à Paris ou aux 4 coins du monde. Les gars, depuis la P1, les études de médecine à vos côtés ont été des années de pur plaisir. Et pour reprendre Oliv, une amitié comme ça, c'est pour la vie.

Et bien évidemment à tous les autres : Choup (sous-colleur à vie), Clémence, Clément, Pierrot, tous les partenaires de foot...

A mes amis du « Colombes style » et associés,

Dans le désordre : Mat et Lauren, Gui et Got, Julien et Julie (oui dans les 2 groupes !), Julie et Johan, Seb et Virginie. Depuis le collège-lycée (voir la maternelle pour Mat), vous êtes mes plus vieux amis. Des amitiés aussi anciennes et aussi solides, c'est rare et précieux. C'est vital pour moi de vous avoir à mes côtés pour sortir de temps en temps du monde médical. Je n'ai aucun doute sur le fait que vous serez toujours présent dans des dizaines d'années (au sein de la même maison de retraite ?).

Et bien évidemment à Morgane,

Tu te plains parfois de « ne pas faire partie du milieu médical », mais tu ne te rends pas compte à quel point tu es une véritable bouffée d'oxygène pour moi et une véritable chance. Ton sourire, ton dynamisme et ton enthousiasme à toute épreuve font que la vie est toujours pleine d'aventures et n'est jamais monotone avec toi. Je sais à quel point j'ai de la chance de t'avoir à mes côtés et ton soutien est indéfectible (que ce soit lorsque je suis devant mon ordi alors que tu organises toute la maison, ou en acceptant que je sois étudiant pendant encore 3 ans...). Merci pour ta présence passée, actuelle et future... A la famille Nader pour son intérêt profond pour mes projets et son accueil chaleureux sous le beau temps breton.

Résumé

Introduction : Le bilan étiologique des uvéites représente un challenge du fait d'une présentation clinique hétérogène, de la multiplicité des étiologies, et de l'absence de bilan étiologique codifié. L'objectif de cette étude est d'évaluer la pertinence des méthodes d'investigations réalisées pour le diagnostic étiologique des uvéites.

Patients et méthode : Etude rétrospective monocentrique de patients référés pour le bilan étiologique d'une uvéite. Les uvéites s'intégrant dans le cadre d'entités purement ophtalmologiques ainsi que celles s'intégrant dans une pathologie déjà identifiée ont été exclues de l'analyse.

Résultat : Trois cents patients ont été inclus. Le scanner thoracique a montré des anomalies évocatrices de sarcoïdose chez 83 (29%) patients. Les facteurs associés à un scanner anormal étaient la présence d'œufs de fourmi dans le vitré et/ou d'une choroïdite multifocale périphérique à l'examen ophtalmologique ($P=0,004$), une lymphopénie sanguine ($P<0,0001$), et une augmentation sanguine de l'enzyme de conversion de l'angiotensine (ECA) supérieure à 1,5 fois la limite supérieure de la normale (LSN) ($P=0,0003$). La fibroscopie bronchique a montré des lésions de granulome chez 18 (11%) patients, tandis qu'une lymphocytose alvéolaire suggestive de sarcoïdose était rapportée chez 45 (27%). La présence de granulomes sur les biopsies bronchiques était toujours associée à des anomalies au scanner thoracique, tandis que 31% des patients avec une lymphocytose alvéolaire avaient un scanner normal. Les facteurs associés avec une fibroscopie bronchique contributive étaient la présence d'œufs de fourmi dans le vitré et/ou d'une choroïdite multifocale périphérique ($P=0,003$), une ECA $>1,5$ LSN ($P=0,007$), et un scanner thoracique anormal ($P<0,0001$). La biopsie des glandes salivaires accessoires a révélé un granulome chez 12 (5%) patients. L'IRM cérébrale a été considérée anormale chez 15 patients (9%), essentiellement chez ceux présentant des œufs de fourmi dans le vitré et/ou une vascularite rétinienne. Finalement, les principales causes identifiées étaient l'uvéite associée à une tuberculose latente (25%) et la sarcoïdose (22%), mais 33% des uvéites restaient d'origine indéterminée. Une rechute était observée dans 31% des cas, sans différence entre les uvéites avec un diagnostic établi et celles restant d'origine indéterminée.

Conclusion : L'identification de facteurs associés à la rentabilité des examens complémentaires envisagés pourrait améliorer la pertinence du bilan diagnostique réalisé et ainsi contribuer à tendre vers une prise en charge individualisée à chaque patient.

Table des matières

REMERCIEMENTS	2
RESUME	6
PREMIERE PARTIE : INTRODUCTION	8
CHAPITRE 1 : GENERALITES SUR LES UVEITES	8
1.1 DEFINITION ET EPIDEMIOLOGIE	8
1.2 CLASSIFICATION	9
CHAPITRE 2 : LES UVEITES : UN CHALLENGE DIAGNOSTIC POUR L'INTERNISTE	10
2.1 UN CHAMP ETIOLOGIQUE LARGE	10
2.2 UNE STRATEGIE GUIDEE PAR L'EXAMEN OPHTALMOLOGIQUE	13
2.3 ABSENCE DE BILAN ETIOLOGIQUE CODIFIE	15
CHAPITRE 3 : OBJECTIF DE L'ETUDE	17
PARTIE 2 : ARTICLE ORIGINAL.....	18
CHAPITRE 1 : MATERIEL ET METHODES.....	18
1.1 PATIENTS	18
1.2 EVALUATION OPHTALMOLOGIQUE.....	18
1.2 PERTINENCE DES EXAMENS COMPLEMENTAIRES.....	19
1.3 CRITERES DIAGNOSTICS UTILISES POUR LA DIAGNOSTIC ETIOLOGIQUE DES UVEITES.....	20
1.4 TRAITEMENT ET EVOLUTION	20
1.5 ANALYSE STATISTIQUE	20
CHAPITRE 2 : RESULTATS	22
1.1 CARACTERISTIQUES DES PATIENTS	22
1.2 EXPLORATIONS PARACLINIQUES REALISEES ET DIAGNOSTICS ETIOLOGIQUES DES UVEITES.....	22
1.3 PERTINENCE DU SCANNER THORACIQUE	25
1.4 PERTINENCE DE LA FIBROSCOPIE BRONCHIQUE	25
1.5 PERTINENCE DE LA BIOPSIE DES GLANDES SALIVAIRES ACCESSOIRES	32
1.6 PERTINENCE DES EXPLORATIONS NEUROLOGIQUES	32
1.7 CARACTERISTIQUES CLINICO-BIOLOGIQUES ASSOCIEES AVEC DES EXAMENS CONTRIBUTIFS.....	35
1.1 TRAITEMENT ET EVOLUTION DES UVEITES	35
PARTIE 3 : DISCUSSION	38
CONCLUSION.....	42
BIBLIOGRAPHIE.....	43
ANNEXES 1 : ARTICULE PUBLIE DANS AUTOIMMUNITY REVIEWS	46

Introduction

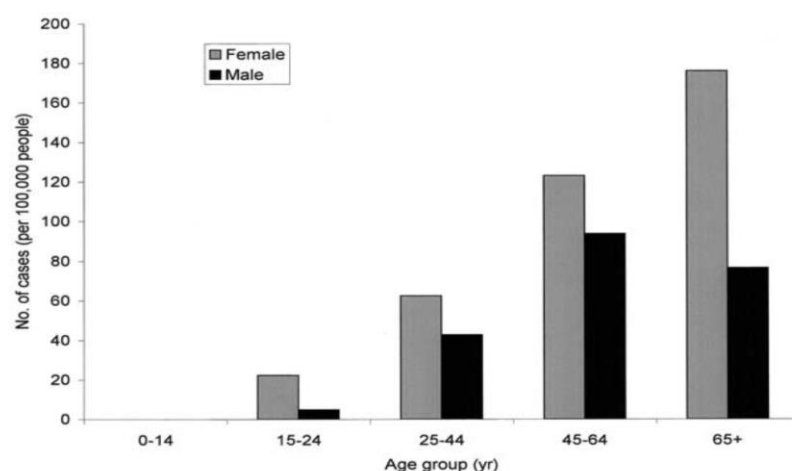
Chapitre 1 : Généralités sur les uvéites.

1.1 Définition et épidémiologie

Les uvéites sont des inflammations intraoculaires intégrant un groupe de maladies hétérogènes et complexes. Plusieurs pathologies peuvent simuler des uvéites et leur prise en charge doit être distincte des autres causes d'inflammation intraoculaire. On parle alors de « pseudo-uvéites » qui regroupent notamment les endophtalmies post-opératoires, les réactions inflammatoires à des corps étrangers, ou bien les pathologies tumorales intraoculaires (lymphome, rétinoblastome...etc.).

Il s'agit d'une pathologie rare avec une incidence estimée de 17 à 52 cas pour 100000 habitants par an (22,6 cas pour 100000 habitants par an) et une prévalence de 38 à 204 cas pour 100000 habitants (75,4 cas pour 100000 habitants)¹⁻³. On note une prédominance féminine et une incidence augmentée avec l'âge, notamment après 65 ans (**Figure 1**)¹. Cependant, malgré cette rareté, les uvéites représentent 10% des causes de cécité légale dans les pays riches et jusqu'à 20% dans certaines régions de pays en développement, et la 3^{ème} cause de cécité évitable à l'échelle mondiale, notamment lié à l'œdème maculaire et le glaucome secondaire qui conditionnent le pronostic visuel ⁴.

Figure 1. Prévalence des uvéites en fonction de l'âge et du sexe (Selon Gritz et Wong¹)



1.2 Classification

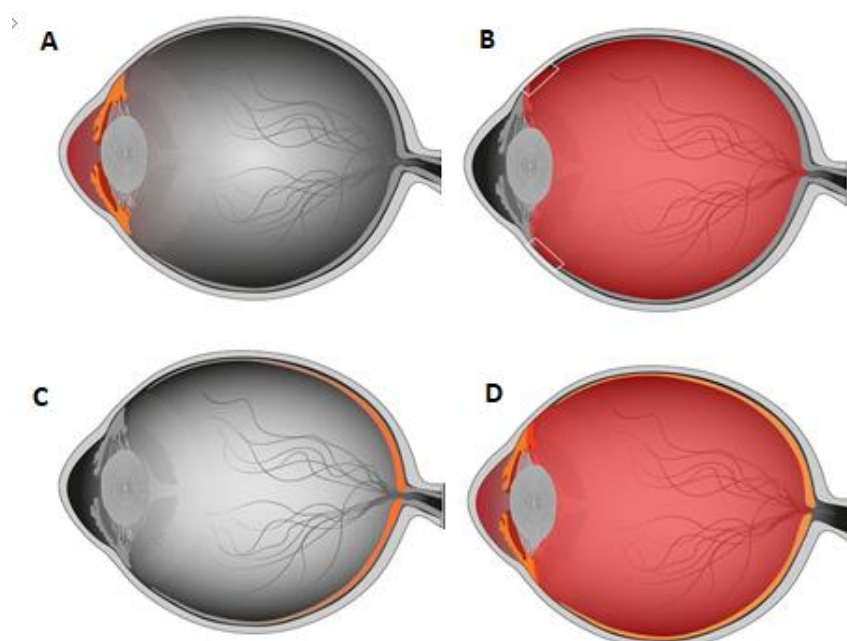
Les uvéites sont classées en fonction de leur localisation selon les critères internationaux du SUN (Standardization of Uveitis Nomenclature)⁵. Cette classification anatomique repose sur l'analyse des sites atteints de façon primitifs par l'inflammation intraoculaire, et non des sites atteints par contiguïté (une inflammation chronique du segment antérieur compliquée d'un œdème maculaire doit par exemple être considérée comme une uvéite antérieure malgré la complication rétinienne). Une uvéite antérieure correspond à une atteinte de la chambre antérieure (iritis, iridocyclite, cyclite antérieure) et rend compte de l'œil rouge et douloureux (**Figure 2A**). Elle représente 90% des uvéites en médecine de ville et 50% en centre spécialisé^{2,6}. L'analyse de la chambre antérieure doit préciser le nombre, l'aspect et la disposition d'éventuels précipités rétrodescemétiques, l'intensité de la réaction inflammatoire (selon la cellularité avec le Tyndall ou selon la turbidité de l'humeur aqueuse avec la mesure du flare), l'existence d'anomalies iriennes (hétérochromie, nodules), et le nombre et la localisation d'éventuelles synéchies iridocristalliniennes.

L'uvéite intermédiaire est définie par une inflammation du vitré (hyalite) (**Figure 2B**). Elle représente 10 à 15% des uvéites et se manifestent par des myodésopsies et un flou visuel^{2,3}. Son analyse doit préciser, comme en chambre antérieure, l'intensité de l'inflammation (cellularité et trouble global), la présence d'opacités en « œufs de fourmis » (ou snowballs), ou d'opacités en « banquise » (ou snowbank).

L'uvéite postérieure est définie par une atteinte de la rétine ou de la choroïde (**Figure 2C**). Elle représente 15 à 20% des uvéites et a un pronostic plus sévère^{2,3,6}. Elle se manifeste par un œil blanc, un strabisme, des métamorphopsies ou des myodesopsies. L'analyse du segment postérieur doit préciser l'existence de vascularites rétiniennes (artères, veines, aspect et type de vaisseaux atteints), la présence de lésions rétiniennes ou chorioretiniennes spécifiques, d'anomalies maculaires (œdème ou atrophie), ou d'un œdème papillaire (pouvant signifier une neuropathie optique).

Enfin, la panuvéite correspond à une atteinte des 3 segments de façon concomitante (**Figure 2D**). Elle représente entre 10 et 30% des uvéites selon les études^{2,3,6}.

Figure 2. Classification anatomique des uvéites : A : uvéite antérieure, B : uvéite intermédiaire, C : uvéite postérieure.

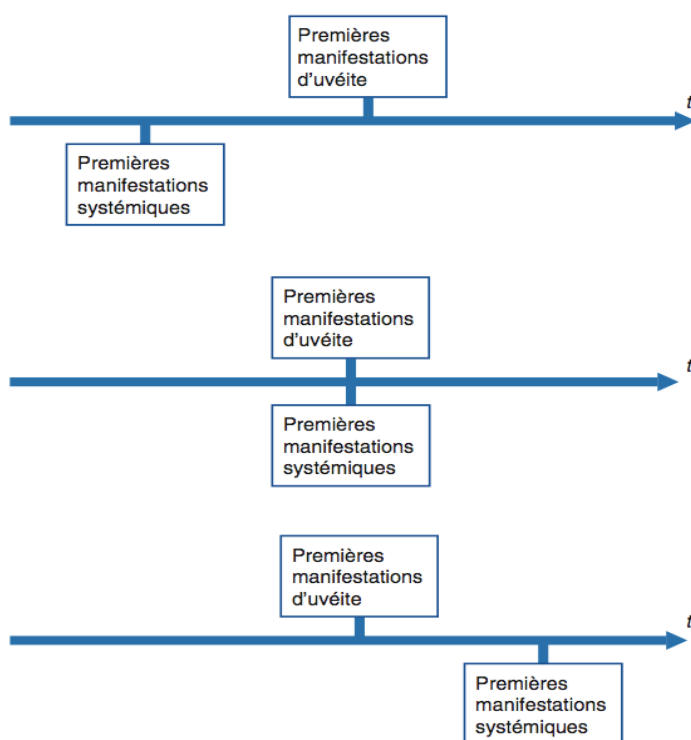


Chapitre 2 : Les uvéites : un challenge diagnostique pour l'interniste.

2.1 Un champ étiologique large

Les uvéites sont d'un intérêt particulier pour l'interniste pour plusieurs raisons. Comme vu précédemment, il s'agit d'une maladie rare qui va donc par définition intéresser l'interniste. Par ailleurs, il peut s'agir du mode d'entrée dans une maladie systémique, au premier rang desquelles la sarcoïdose ou la maladie de Behçet. Enfin, du fait d'une présentation très hétérogène et d'un champ d'étiologies très large, il s'agit d'un véritable challenge diagnostique. Le rôle de l'interniste va être de déterminer si l'uvéite est isolée ou s'inscrit dans un contexte de pathologie générale (inflammatoire ou infectieuse). Cette démarche peut être simple ou délicate en fonction du schéma d'association temporelle entre l'uvéite et les manifestations extra-oculaires : apparition en même temps ou dans un second temps par rapport aux signes systémiques, ou à l'inverse uvéite précédant les signes systémiques dont il conviendra de guetter l'apparition, et enfin caractère symptomatique ou non de ces manifestations (**Figure 3**).

Figure 3. Schémas d'association temporelle entre uvéite et manifestations extraoculaires (D'après Brézin A., Les Uvéites, Masson).



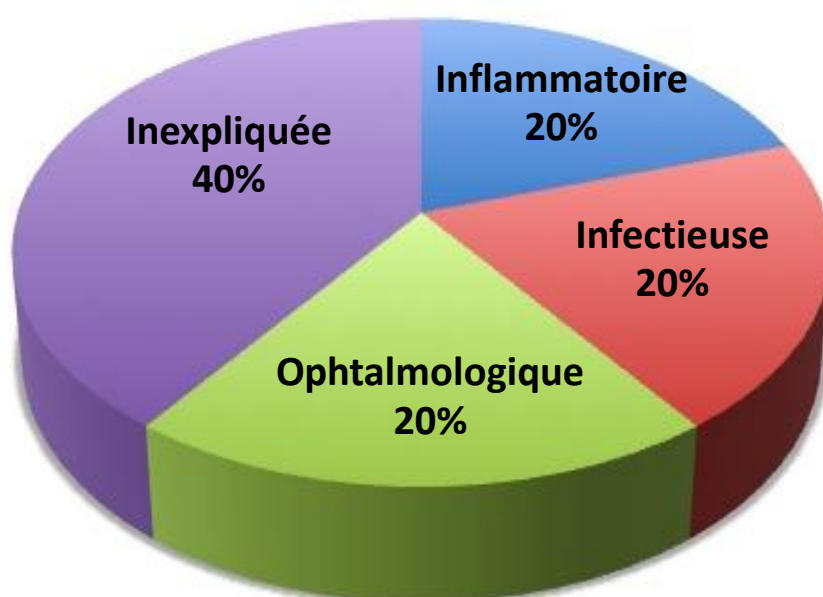
Les causes des uvéites varient en fonction du secteur anatomique concerné, de l'environnement, des zones géographiques et de facteurs génétiques. Lorsqu'une cause est identifiée, on distingue classiquement trois grands cadres nosologiques avec des proportions qui peuvent varier en fonction des études : les uvéites d'origine infectieuse (15 à 30%) avec au premier rang l'infection herpétique et la toxoplasmose, celles associées à une pathologie systémique (environ 25% à 40%) avec une prédominance de sarcoïdoses et de spondylarthropathies, et les uvéites limitées à l'œil (d'origine purement ophtalmologique, 20% à 35%)^{2,3,6}. Comme dit précédemment, certaines uvéites sont habituellement associées à des manifestations extra-ophtalmologiques et vont particulièrement intéresser l'interniste, tandis que d'autres ne sont habituellement pas associées à des manifestations systémiques (**Tableau 1**). Pourtant, malgré ces nombreuses étiologies, on estime que 30 à 40% des uvéites restent d'origine indéterminée ou idiopathique^{2,3,6} (**Figure 4**).

Comme expliqué précédemment, les étiologies des uvéites varient en fonction de la zone anatomique touchée. Parmi les uvéites antérieures, les formes idiopathiques demeurent les plus fréquentes (30 à 50%), suivies de l'uvéite associée à l'antigène HLA-B27 (10 à 30%), de

Tableau 1. Principales étiologies des uvéites (D'après Brézin A., Les Uvéites, Masson).

I. Principales uvéites habituellement associées à des manifestations extraophtalmiques	II. Principales uvéites habituellement non associées à des manifestations systémiques
A. Maladies infectieuses	A. Uvéites isolées d'origine infectieuse
<ol style="list-style-type: none"> 1. Infections bactériennes <ul style="list-style-type: none"> Tuberculose Lèpre Syphilis Maladie de Lyme Leptospirose Maladie de Whipple Brucellose Rickettsioses Maladie des griffes du chat 2. Infections parasitaires <ul style="list-style-type: none"> Onchocercose 3. Infections virales <ul style="list-style-type: none"> Virus de la famille de l'herpès : le plus souvent symptomatologie oculaire isolée 	<ol style="list-style-type: none"> 1. Uvéites isolées d'origine parasitaires <ul style="list-style-type: none"> Toxoplasmose oculaire Toxocarose oculaire 2. Uvéites isolées d'origine mycotique <ul style="list-style-type: none"> Histoplasmosse présumée 3. Uvéites isolées d'origine virale <ul style="list-style-type: none"> Segmentite herpétique Uvéite antérieure associée au virus de la varicelle et du zona Nécrose rétinienne aiguë Uvéite associée à HTLV-1
B. Affections d'origine inflammatoire	B. Uvéites isolées d'origine inflammatoire
<ul style="list-style-type: none"> Uvéites associées à l'HLA-B27 Entéropathies inflammatoires chroniques Sarcoidose Maladie de Behçet Maladie de Vogt-Koyanagi-Harada Sclérose en plaques Arthrite chronique juvénile Syndrome de néphrite tubulo-interstitielle aiguë et uvéite (TINU) 	<ol style="list-style-type: none"> 1. Segment antérieur <ul style="list-style-type: none"> Uvéite phacoantigénique Syndrome de Posner-Schlossman 2. Uvéite intermédiaire idiopathique, pars planite 3. Segment postérieur <ul style="list-style-type: none"> Choriorétinopathie de type <i>birdshot</i> Épithéliopathie en plaques (EEP) Choroidite serpiginieuse Ophthalmie sympathique Choroidite multifocale Syndrome des taches blanches évanescents Autres causes rares d'uvéite postérieure Uvéites compliquant les dégénérescences tapéto-rétiniennes
	C. Cyclite hétérochromique de Fuchs
	D. Uvéites médicamenteuses

Figure 4. Répartition des uvéites selon le cadre nosologique.



l'hétérochromie de Fuchs (2 à 20%), et des uvéites herpétiques (1 à 19%)^{2,6}. Les uvéites intermédiaires demeurent majoritairement idiopathiques dans les différentes études (50 à 75% des cas)^{2,3,6}. Dans les séries européennes, les principales causes retrouvées sont la sclérose en plaques (environ 10%), la sarcoïdose (5 à 15%) voir la maladie de Lyme (plus rare), alors que les étiologies infectieuses (leptospirose et tuberculose) semblent plus fréquentes dans une série indienne⁷. Pour les uvéites postérieures, bien qu'encore une fois il existe des disparités importantes entre les différentes régions du monde, les causes les plus fréquentes sont la chorioretinite toxoplasmique (25 à 40%), les formes idiopathiques (13 à 30%), puis la chorioretinopathie de type birdshot (6 à 20%), la sarcoïdose et la maladie de Behçet^{2,3,6}. Enfin, les panuvéites demeurent majoritairement idiopathiques dans la plupart des séries occidentales (20 à 30%). Les principales étiologies identifiées sont la sarcoïdose (10 à 20%), la maladie de Behçet (3 à 14% des cas), la toxoplasmose et la tuberculose (environ 10% chacune), et la maladie Vogt-Koyanagi-Harada (3 à 6%)^{2,3,6}.

2.2. Une stratégie guidée par l'examen ophtalmologique

Certains éléments de la sémiologie ophtalmologique vont être des signes d'orientation forts pour la prescription des explorations complémentaires et pour le diagnostic étiologique de l'uvéite. Comme vu précédemment, les études épidémiologiques ont démontré que la localisation de l'uvéite permet à elle seule d'orienter vers certaines causes plus fréquentes. Ensuite, sans pouvoir être exhaustif du fait de la grande variété de la sémiologie ophtalmologique, certaines caractéristiques de l'uvéite sont importantes à connaître afin de guider le bilan.

La classification de l'uvéite en présentation « granulomateuse » ou « non granulomateuse » en chambre antérieure permet de restreindre la liste des étiologies (**Tableau 2**). Le caractère granulomateux de l'uvéite est défini par la présence de précipités rétrodécémétiques en « graisse de mouton » et/ou la présence de nodules iriens (appelés nodules de Koeppe lorsque localisés sur le bord irien, et nodules de Busaca lorsque localisés sur le stroma irien) (**Figure 5**). Cependant, le caractère non granulomateux de l'uvéite ne permet d'éliminer aucune cause.

La présence d'un hypopion (**Figure 6**), qui correspond à la sédimentation dans la partie inférieure de la chambre antérieure de cellules et/ou de dépôts protéiques, a une valeur sémiologique pour orienter vers certaines causes responsables de poussées très aiguës

Figure 5. Caractère granulomateux de l'uvéite : A : précipités en graisse de mouton, B : nodule de Koeppe, C : nodule de Busacca.

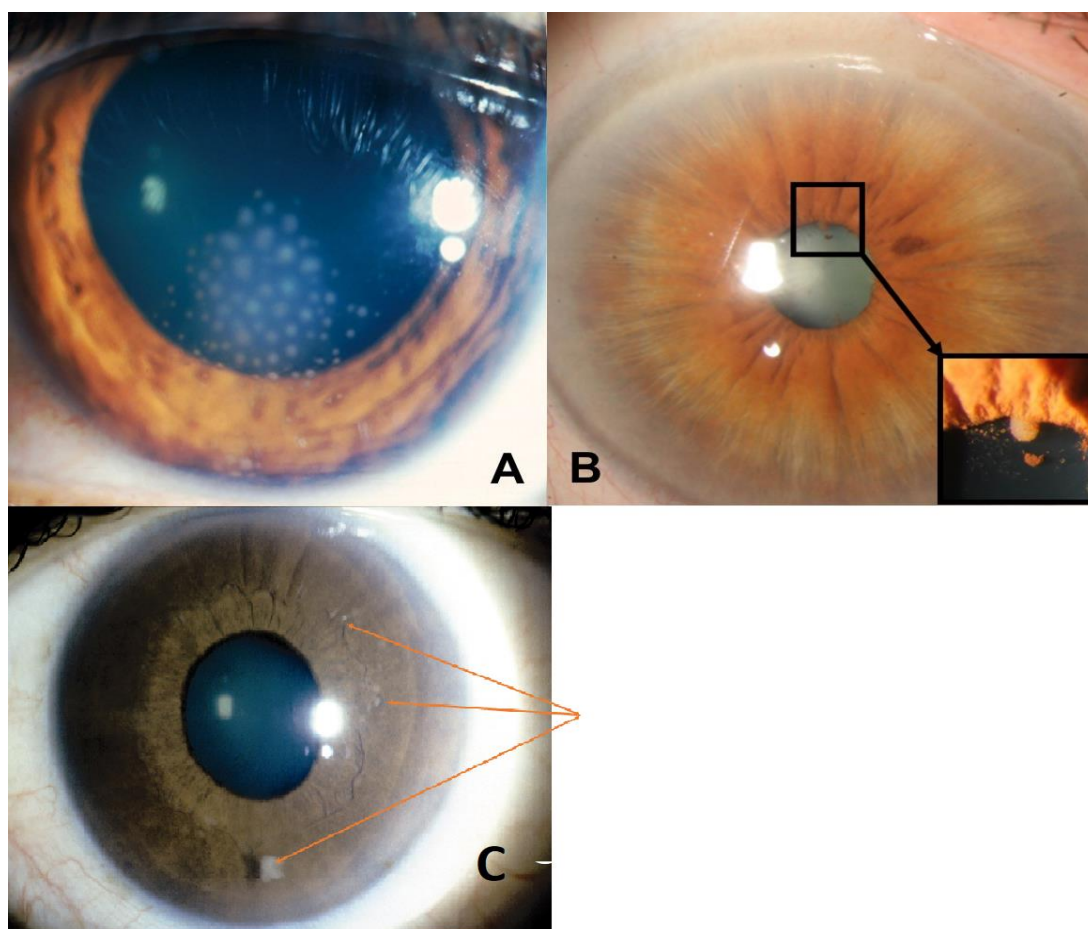


Tableau 2. Uvéites susceptibles d'avoir une présentation antérieure granulomateuse (D'après Brézin A., Les Uvéites, Masson).

Sarcoïdose
Sclérose en plaques
Maladie de Vogt-Koyanagi-Harada
Rectocolite hémorragique
Ophtalmie sympathique
Uvéites phacoantigéniques
Toxoplasmose, toxocarose
Syphilis, maladie de Lyme, tuberculose, lèpre, brucellose
Uvéites associées à HTLV-1
Uvéites médicamenteuses

d'inflammation (jamais présent dans les uvéites granulomateuses ou les formes chroniques) : maladie de Behçet, uvéites associées à l'HLA-B27, endophtalmie, ou prise de rifabutine.

Comme mentionné précédemment, l'existence d'opacités en œufs de fourmi (snowballs, **Figure 7**) dans le vitré, caractérisant une uvéite intermédiaire, doit orienter vers une sarcoïdose, une sclérose en plaque, voir une maladie de Lyme ou une maladie de Whipple (beaucoup plus rare). Enfin, l'existence d'anomalies choroïdiennes au fond d'œil de type choroïdite multifocale périphérique (**Figure 8**) a été associée de façon forte avec le diagnostic de sarcoïdose dans une étude française⁸.

Ces quelques exemples démontrent l'importance d'un examen ophtalmologique précis et détaillé, effectué si possible par une personne ayant une expertise dans les uvéites, afin de guider au mieux l'enquête diagnostique.

2.3 Absence de bilan étiologique codifié

La variabilité des situations susceptibles d'être rencontrées rend difficile l'élaboration d'une démarche type, et les stratégies à envisager peuvent être complètement différentes. Dans certaines situations, le diagnostic sera entièrement fondé sur les éléments de l'examen clinique ophtalmologique et extra-ophtalmologique sans nécessité d'explorations complémentaires : c'est ainsi le cas dans certaines pathologies ophtalmologiques pures (cyclite hétérochromique de Fuchs ou l'épithéliopathie en plaques par exemple) ou pour la maladie de Behçet. Dans d'autres cas, le diagnostic envisagé après l'examen clinique sera confirmé par un examen complémentaire unique : uvéites associées à l'HLA-B27, maladie de Birdshot (recherche de l'allèle HLA-A29), ou certaines étiologies infectieuses (ponction de chambre antérieure ou sérologies). Enfin, dans d'autres situations, il n'existe pas d'élément d'orientation ou bien les éléments présents demandent la réalisation de plusieurs examens complémentaires, comme c'est par exemple le cas pour la sarcoïdose, la tuberculose, ou la sclérose en plaque.

Une collaboration entre ophtalmologiste et interniste est comme nous l'avons vu indispensable. Cette attitude a été appuyée par une étude française qui, malgré d'importantes limites méthodologiques (faibles effectifs, étude en partie rétrospective), a montré qu'une consultation en médecine interne améliorait la rentabilité de la procédure diagnostique dans les uvéites : taux de diagnostic de 30,3% lorsque l'expertise est menée par un ophtalmologiste

Figure 6. Uvéite à hypopion au cours d'une maladie de Behçet (D'après Brézin A., Les Uvéites, Masson).

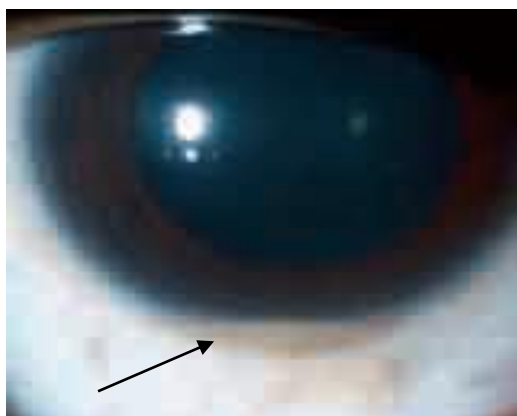


Figure 7. Uvéite intermédiaire avec opacités en œufs de fourmi (snowballs) dans le vitrée.

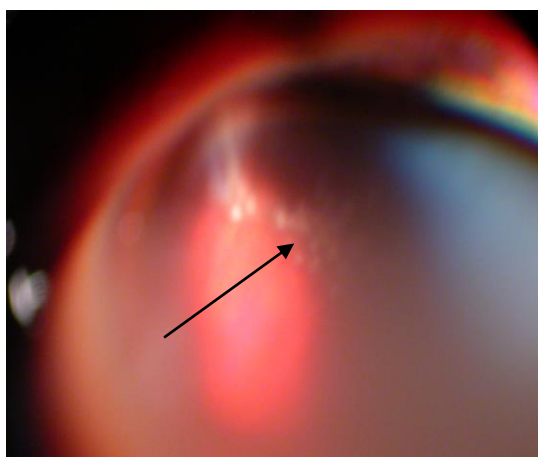
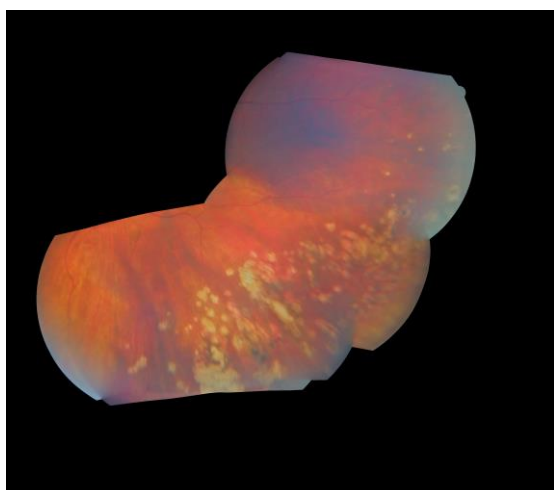


Figure 8. Choroïdite multifocale périphérique au cours d'une sarcoïdose.



seul contre 60,6% avec une consultation en médecine interne systématique, avec une intervention de l'interniste utile dans 75% des diagnostics⁹.

Les critères à prendre en compte afin d'élaborer la démarche diagnostique sont probablement multiples et doivent être guidés par un rapport « bénéfice-pénibilité ». Ainsi, on se doit de prendre en compte comme nous l'avons vu précédemment le type d'uvéite (devant une uvéite intermédiaire chronique bilatérale qui est idiopathique dans presque 80% des cas, des explorations étendues seront probablement sans intérêt), les données de l'examen extra-ophtalmologique, et le retentissement fonctionnel de l'uvéite (bénéfice discutable d'explorations invasives devant une uvéite avec un retentissement visuel limité).

Actuellement, le bilan étiologique des uvéites est essentiellement basé sur des opinions d'experts et semble hautement variable entre les centres^{10,11}. Certains examens complémentaires ont été évalués séparément dans de petites études rétrospectives. Le scanner thoracique semble intéressant pour aider au diagnostic de sarcoïdose ou de tuberculose oculaires^{12,13}. Deux études françaises suggèrent que la biopsie des glandes salivaires accessoires, même si souvent pratiquée dans de nombreux centres, semble avoir une performance très limitée (sensibilité entre 3 et 5%)^{14,15}. Enfin, la lymphocytose alvéolaire au lavage broncho-alvéolaire réalisé lors d'une fibroscopie bronchique semble également présenter un intérêt pour le diagnostic de sarcoïdose oculaire¹⁶⁻¹⁸. Cependant, aucune stratégie diagnostique n'a été validée dans une large étude intégrant les différents examens complémentaires potentiellement utiles pour le diagnostic étiologique des uvéites.

Chapitre 3 : Objectif de l'étude.

L'objectif de cette étude est d'évaluer la pertinence des explorations complémentaires au cours du bilan étiologique des uvéites dans une large cohorte de patients issus d'un centre tertiaire en analysant les facteurs associés avec des examens contributifs.

Article original

Chapitre 1 : Matériel et méthodes

1.1 Patients

Nous avons conduit une étude rétrospective monocentrique chez des patients adultes (âge supérieur à 18 ans) adressés entre janvier 2009 et décembre 2014 par le service d'ophtalmologie de l'hôpital Cochin au service de médecine interne pour le bilan étiologique d'une uvéite. Les uvéites secondaires à une pathologie ophtalmologique pure, compliquant une pathologie déjà connue antérieurement, ou secondaires à une pathologie infectieuse évidente (herpes, syphilis, toxoplasmose etc..) ont été exclues de l'analyse. Tous les patients ont bénéficié d'un examen ophtalmologique complet suivi par un examen clinique et des explorations complémentaires dans le service de médecine interne. Pour chaque patient, les caractéristiques démographiques, l'histoire de la maladie, les données cliniques et paracliniques au diagnostic de l'uvéite, le diagnostic étiologique retenu, ainsi que le traitement reçu et l'évolution ont été recueilli en utilisant les dossiers informatisés.

1.2 Evaluation ophtalmologique

Les uvéites ont été classées selon les critères internationaux (SUN)^{5,19}. Une uvéite persistante a été définie comme l'existence d'une inflammation oculaire supérieure à 3 mois. L'hypertonie oculaire a été caractérisée comme une pression intra-oculaire supérieur à 21mmHg. Une uvéite granulomateuse a été définie par la présence de précipités rétro-déscémétiques en graisse de mouton et/ou la présence de nodules iriens (appelés nodules de Koeppe lorsque localisés sur le bord irien, et nodules de Busaca lorsque localisés sur le stroma irien). Les snowballs ou œufs de fourmi ont été caractérisés par la présence d'opacités vitréennes. Une choroïdite multifocale périphérique a été diagnostiquée sur la base de 3 critères : 1) lésions multiples (>10), de petites tailles, rondes, en périphérie de la rétine ; 2) absence de lésions chorio-rétiniennes centrales ; et 3) présence d'une inflammation intra-oculaire⁸. La présence d'une vascularite et d'une nécrose rétinienne ont été confirmées par une angiographie à la fluorescéine. La présence d'un œdème maculaire chronique (OMC),

complication majeure menaçant le pronostic visuel, a été mise en évidence par tomographie par cohérence optique (OCT). Enfin, l'existence d'un hypopion, d'une papillite, et de décollement séro-rétiniens a également été mentionnée.

1.3 Pertinence des examens complémentaires

Tous les patients ont bénéficié d'un bilan biologique standard incluant une numération formule sanguine (NFS), un ionogramme sanguin et un dosage de la créatinine sanguine, un bilan hépatique complet, un dosage de la protéine C-réactive (CRP), une électrophorèse des protéines sériques, une calcémie, et un dosage de l'enzyme de l'ECA sérique. En accord avec les normes de notre laboratoire, une lymphopénie sanguine a été définie par des lymphocytes $< 1,5 \times 10^9/L$ et le taux d'ACE a été considéré anormal si supérieur à 1,5 fois la valeur supérieure de la normale ($> 78 U/L$). Une hypergammaglobulinémie a été définie par des gammaglobulines polyclonales $> 15 g/L$. Une recherche d'HLA-B27 a été réalisée devant les uvéites antérieures aiguës non granulomateuses. Une recherche de tuberculose latente a été effectuée par intradermoréaction (IDR) à la tuberculine (positive si $> 10 mm$), et/ou par test Quantiféron®. Un TDM thoracique a été réalisé devant une suspicion de sarcoïdose ou de tuberculose. Une BGSA et une fibroscopie bronchique ont été réalisées uniquement lorsqu'une sarcoïdose était suspectée. Le TDM thoracique a été considéré contributif devant des signes évocateurs de sarcoïdose (adénopathies médiastino-hilaires avec un axe $> 10 mm$, et/ou anomalies parenchymateuses suggestives de sarcoïdose) ou devant des signes de tuberculose active ou latente (caverne, granulome calcifié prédominant dans les lobes supérieurs, ou cicatrices apicales)¹³. La BGSA a été considérée contributive devant la présence d'un granulome épithélioïde et giganto-cellulaire. Lorsqu'une fibroscopie bronchique était réalisée, les biopsies bronchiques étaient positives si elles retrouvaient un granulome, alors que le LBA était considéré contributif devant une lymphocytose alvéolaire suggestive de sarcoïdose (lymphocytes $> 15 \%$ de la totalité des cellules et rapport CD4/CD8 $> 3,5$)²⁰. Une IRM cérébrale et une ponction lombaire ont été réalisées devant une uvéite intermédiaire, postérieure, ou une panuvéite. Elles ont été considérées contributives lorsque les anomalies mises en évidence étaient informatives pour le diagnostic étiologique de l'uvéite, et non-contributives si les anomalies étaient non spécifiques et sans rapport avec l'uvéite. Une augmentation de l'ACE dans le liquide céphalo-rachidien (LCR) a été définie par un taux $> 0,25 U/L$ ²¹.

1.4 Critères diagnostiques pour le diagnostic étiologique de l'uvéïte

Les diagnostics étiologiques des uvéïtes ont été établis à l'aide des critères internationaux récents. En accord avec les critères de l'International Workshop on Ocular Sarcoidosis (IWOS), les sarcoïdoses oculaires ont été classifiées comme définies, présumées, probables et possible, comme décrits précédemment (**Tableau 3**)²². L'uvéïte associée à une tuberculose latente a été définie par : 1) examen ophtalmologique compatible, 2) IDR à la tuberculine et/ou test Quantiféron® positifs, 3) autres causes d'uvéïtes infectieuses ou non infectieuses écartées²³. Les autres critères diagnostiques sélectionnés ont été : critères de l'European Spondylarthropathy Study²⁴ pour les spondylarthropathies, critères de Schumacher et al. pour la sclérose en plaques²⁵, critères de l'International Study Group for Behçet's Disease pour la maladie de Behçet²⁶, et les critères diagnostiques révisés pour la maladie de Vogt-Koyanagi-Harada (VKH)²⁷.

1.5 Traitements et évolution

Pour tous les patients, le traitement initial ainsi que ceux débutés durant l'évolution ont été notés. Les traitements locaux ont inclus les corticoïdes en collyres et les injections péri-oculaires. Les traitements généraux ont compris la corticothérapie, les immunosuppresseurs, et le traitement antituberculeux. La durée du suivi a été calculée depuis la date des explorations diagnostiques jusqu'à la dernière visite de suivi. Les rechutes ont été considérées significatives lorsqu'une intensification thérapeutique était nécessaire pour contrôler l'inflammation.

1.6 Analyse statistique

L'analyse descriptive a consisté en l'utilisation de fréquences et de pourcentages pour les variables qualitatives, et de moyennes (déviations standard) ou médianes (Quartile 1-Quartile 3) pour les variables quantitatives. Pour chaque examen complémentaire, nous avons évalué les caractéristiques associées avec un examen contributif par analyse univariée en utilisant le test Chi² ou le test Fisher. Lorsque cela a été possible (lorsqu'il y avait un nombre suffisant d'évènements), nous avons réalisé une analyse multivariée pour chaque examen en utilisant un modèle de régression logistique pour identifier les caractéristiques indépendamment associées avec un examen contributif. Toutes les variables statistiquement significatives en analyse multivariée ont été incluses dans le modèle de régression logistique ainsi que l'âge à la

prise en charge diagnostique. En accord avec les résultats des analyses univariées et multivariées, nous avons identifié des caractéristiques clinico-biologiques simples associées avec des examens contributifs et nous avons évalué leur performance pour prévoir la pertinence des examens complémentaires et l'identification du diagnostic étiologique. L'incidence cumulative des rechutes a été étudiées en utilisant une courbe de Kaplan-Meier et un test de log-rank pour comparer le taux de rechute d'inflammation intra-oculaire entre uvéites d'étiologies déterminées et indéterminées. Pour toutes les analyses, un $P < 5\%$ a été considéré statistiquement significatif. Les analyses ont été conduites avec SAS 9.3 (Statistical Analysis System, Cary, NC, USA) et R version 3.2.2 (R Core Team (2015). R: A language and environment for statistical computing. R Foundation for Statistical Computing, Vienna, Austria. URL <https://www.R-project.org/>.) pour les analyses de survie.

Tableau 3. Critères diagnostics de sarcoïdose oculaire (IWOS²²)

Signes intraoculaires suggestifs de sarcoïdose oculaire

1. Précipités rétrodescemétiques en granulomateux et/ou nodules iriens
2. Nodules dans l'angle iridocornéen et/ou synéchies antérieures
3. Snowballs vitréens
4. Lésions de chorioretiniennes périphériques multiples (actives ou atrophiques)
5. Périphlébites segmentaires et/ou nodulaires (ou aspect en "taches de bougie") et/ou macroanévrisme dans un œil inflammatoire
6. Nodule(s) ou granulome(s) de la papille
7. Bilatéralité

Examens paracliniques compatibles avec une sarcoïdose

1. Négativité de l'intradermoréaction à la tuberculine chez un patient vacciné par le BCG déjà testé Positivement antérieurement
2. Elévation du taux sérique de l'enzyme de conversion de l'angiotensine et/ou élévation du lysozyme sérique (si traitement par IEC)
3. Radiographie thoracique retrouvant des adénopathies hilaires bilatérales
4. Anomalies du bilan hépatique
5. Anomalies au scanner thoracique si sarcoïdose probable et radiographie thoracique normale

Critères diagnostics de sarcoïdose oculaire

1. *Prouvée* : preuve histologique et uvéite compatible
 2. *Présumée* : pas de biopsie réalisée mais adénopathies hilaires bilatérales sur l'imagerie thoracique et tableau d'uvéite compatible
 3. *Probable* : pas de biopsie réalisée, pas d'adénopathies hilaires bilatérales, mais présence de 2 critères ophtalmologiques et 2 critères paracliniques
 4. *Possible* : biopsie pulmonaire négative mais présence de 3 critères ophtalmologiques et 2 critères paracliniques
-

Chapitre 2 : Résultats.

2.1 Caractéristiques des patients

Entre janvier 2009 et décembre 2014, 300 patients (âge moyen 48 ± 30 ans, homme dans 49% des cas) ont été inclus. Leurs caractéristiques initiales sont résumées dans le **Tableau 4**. Les caractéristiques de l'uvéite étaient : apparition brutale (n=210, 73%), uvéite bilatérale (n=167, 56%), uvéite antérieure (n=96, 32%), panuvéite (n=92, 31%), uvéite granulomateuse (n=131, 44%), et uvéite chronique (n=118, 39%). Un œdème maculaire était présent chez 84 patients (28%). Quarante-quatre pour cent des patients avaient au moins un signe clinique extra-ophtalmologique d'orientation, tels que des arthralgies (n=52, 17%), une éruption cutanée (n=37, 12%), des symptômes généraux (asthénie, amaigrissement) (n=33, 11%). Cent soixante-quatorze patients (58%) ont été adressés après un premier épisode d'uvéite.

2.2 Explorations paracliniques réalisées et diagnostics étiologiques de l'uvéite

Les examens complémentaires à visée diagnostique réalisés ainsi que la fréquence de leur contributivité sont résumés dans le **Tableau 5**. A l'issue de ces explorations, le diagnostic d'uvéite d'origine inflammatoire a été posé chez 104 patients (35%), incluant une sarcoïdose dans 22% des cas (parmi lesquels 32 sarcoïdoses définies, 30 présumées, et 4 probables), une maladie de Behçet dans 5% des cas, et une spondylarthropathie dans 5% des cas. Une uvéite d'origine infectieuse a été diagnostiquée chez 77 patients (26%), incluant essentiellement l'uvéite associée à une tuberculose latente (25%). Dix-neuf patients (6%) avaient finalement une uvéite purement ophtalmologique de présentation atypique. Finalement, 34% des uvéites restaient d'origine indéterminée. La distribution des causes identifiées est présentée dans le **Tableau 6**. Les patients avec un diagnostic étiologique identifié étaient le plus souvent d'origine noire Afro-américaine (P=0,02), avec une uvéite d'apparition brutale (P=0,03), et avec des signes cliniques extra-ophtalmologiques d'orientation (P=0,01). Aucune caractéristique ophtalmologique n'était significativement associée avec le fait d'avoir un diagnostic identifié.

Tableau 4. Caractéristiques initiales et présentation ophtalmologique.

Caractéristiques	Proportion (n (%))
Démographie	
Age au diagnostic, moyenne (SD)	48 (17)
Sexe masculin	148 (49%)
Ethnie	
<i>Européen blancs</i>	117 (39)
<i>Afro-américains noirs</i>	92 (31)
<i>Africains du nord</i>	61 (20)
<i>Autres</i>	30 (10)
Caractéristiques de l'uvéite	
Début	
<i>Brutal</i>	210 (73)
<i>Progressif</i>	79 (27)
Forme persistante	118 (39)
Uvéite bilatérale	167 (56)
Localisation de l'inflammation	
<i>Antérieure</i>	96 (32)
<i>Antérieure et intermédiaire</i>	59 (20)
<i>Antérieure et postérieure</i>	4 (1)
<i>Intermédiaire</i>	16 (5)
<i>Intermédiaire and postérieure</i>	8 (3)
<i>Postérieure</i>	25 (8)
<i>Panuvéite</i>	92 (31)
Anomalies ophtalmologiques	
<i>PIO élevée</i>	39 (14)
<i>Uvéite granulomateuse</i>	131 (44)
<i>Nodules iriens</i>	24 (8)
<i>Synéchies</i>	110 (37)
<i>Hypopion</i>	7 (2)
<i>Snowballs</i>	83 (28)
<i>CMP</i>	37 (12)
<i>Vascularite rétinienne</i>	66 (22)
<i>Nécrose rétinienne</i>	8 (3)
<i>Papillite</i>	49 (17)
<i>OMC</i>	84 (28)
<i>Décollement séreux rétinien</i>	21 (7)
Manifestations cliniques extra-ophtalmologiques	132 (44)

PIO, pression intraoculaire ; PIO élevée, élévation chronique de la PIO >21mmHg; CMP, choroïdite multifocale périphérique; OMC, œdème maculaire cystoïde.

Tableau 5. Explorations diagnostiques réalisées et leur pertinence.

Examen	Réalisé (n (%))	Contributif (n (%))
Analyses biologiques		
<i>Lymphopénie</i>	300 (100)	110 (37)
<i>Cytolyse hépatique</i>	286 (95)	20 (7)
<i>Cholestase</i>	285 (95)	19 (7)
<i>Hypercalcémie</i>	300 (100)	2 (1)
<i>Protéine C-réactive >0.5 mg/dL</i>	291 (97)	30 (10)
<i>ECA (>1.5N)</i>	282 (95)	48 (17)
<i>Hypergammaglobulinémie</i>	255 (85)	62 (24)
<i>Test de tuberculose latente</i>	279 (93)	145 (52)
Scanner thoracique	283 (94)	96 (34)
Fibroscopie bronchique	184 (61)	52 (28)
<i>Biopsies bronchiques</i>	167 (57)	18 (11)
<i>LBA</i>	165 (55)	45 (27)
BGSA	229 (76)	12 (5)
IRM cérébrale	168 (56)	15 (9)
Ponction lombaire	132 (44)	19 (14)

ECA, enzyme de conversion de l'angiotensine ; BGSA, biopsie des glandes salivaires accessoires
IRM, imagerie par résonance magnétique ; LBA, lavage broncho-alvéolaire

Tableau 6. Distribution des étiologies chez 300 patients avec uvéites.

Etiologie	Patients (n (%))
Uvéite d'origine infectieuse	
Uvéite associée à une tuberculose latente	75 (25)
Autres infections	2 (1)
Uvéite d'origine inflammatoire	
Sarcoïdose	66 (22)
<i>Sarcoïdose définie</i>	32 (11)
<i>Sarcoïdose présumée</i>	30 (10)
<i>Sarcoïdose probable</i>	4 (1)
Maladie de Behçet	14 (5)
Spondylarthropathie	14 (5)
Uvéite associée à une sclérose en plaques	6 (2)
Syndrome TINU	2 (1)
Autres causes	
Pathologie ophtalmologique pure atypique	19 (6)
Lymphome intraoculaire	1 (0,3)
Uvéite d'origine indéterminée	101 (34)

TINU, tubulo interstitial nephritis and uveitis.

2.3 Pertinence du TDM thoracique

Un scanner thoracique a été réalisé chez 283 patients (94%) et a montré des anomalies évocatrices de sarcoïdose chez 83 (29%), incluant des adénopathies médiastino-hilaires chez 73 patients (26%) et des infiltrats parenchymateux dans 39 (14%), ou suggestives de tuberculose latente chez 16 patients (6%). Les caractéristiques associées avec un scanner thoracique contributif sont rapportées dans le **Tableau 7**. En analyse multivariée, les caractéristiques indépendamment associées avec le fait d'avoir un scanner thoracique contributif étaient : la présence d'œufs de fourmi (snowballs) et/ou d'une choroïdite multifocale périphérique à l'examen ophtalmologique ($P=0,004$), une lymphopénie sanguine ($P<0,0001$), un dosage d'ECA sérique $>1,5$ N ($P=0,0003$) (**Figure 9A**). Seulement 16 patients (17%) avec un scanner thoracique anormal avaient des symptômes cliniques respiratoires (dyspnée, toux).

2.4 Pertinence de la fibroscopie bronchique

Une fibroscopie bronchique a été réalisée chez 184 patients (61%), incluant des biopsies bronchiques chez 167 patients et un LBA chez 165. Les biopsies bronchiques ont montré des granulomes dans seulement 11% des cas, tandis que le LBA a révélé une lymphocytose alvéolaire évocatrice de sarcoïdose dans 27%. Au total, la fibroscopie bronchique a été contributive chez 52 patients (28%). Les patients avec du granulome sur les biopsies bronchiques avaient toujours des anomalies au scanner thoracique (adénopathies médiastino-hilaires et/ou infiltrats parenchymateux) tandis que 14 patients (31%) avec une lymphocytose alvéolaire avaient un scanner thoracique normal. En analyse multivariée, les caractéristiques indépendamment associées avec une fibroscopie bronchique contributive étaient la présence d'œufs de fourmi (snowballs) et/ou d'une choroïdite multifocale périphérique à l'examen ophtalmologique ($P=0,003$), un taux d'ACE sérique $>1,5$ N ($P=0,007$), et un scanner thoracique anormal ($P<0,0001$) (**Tableau 8, Figure 9B**).

Figure 9. Caractéristiques associées en analyse multivariée avec un scanner thoracique (A) et une fibroscopie bronchique (B) contributifs.

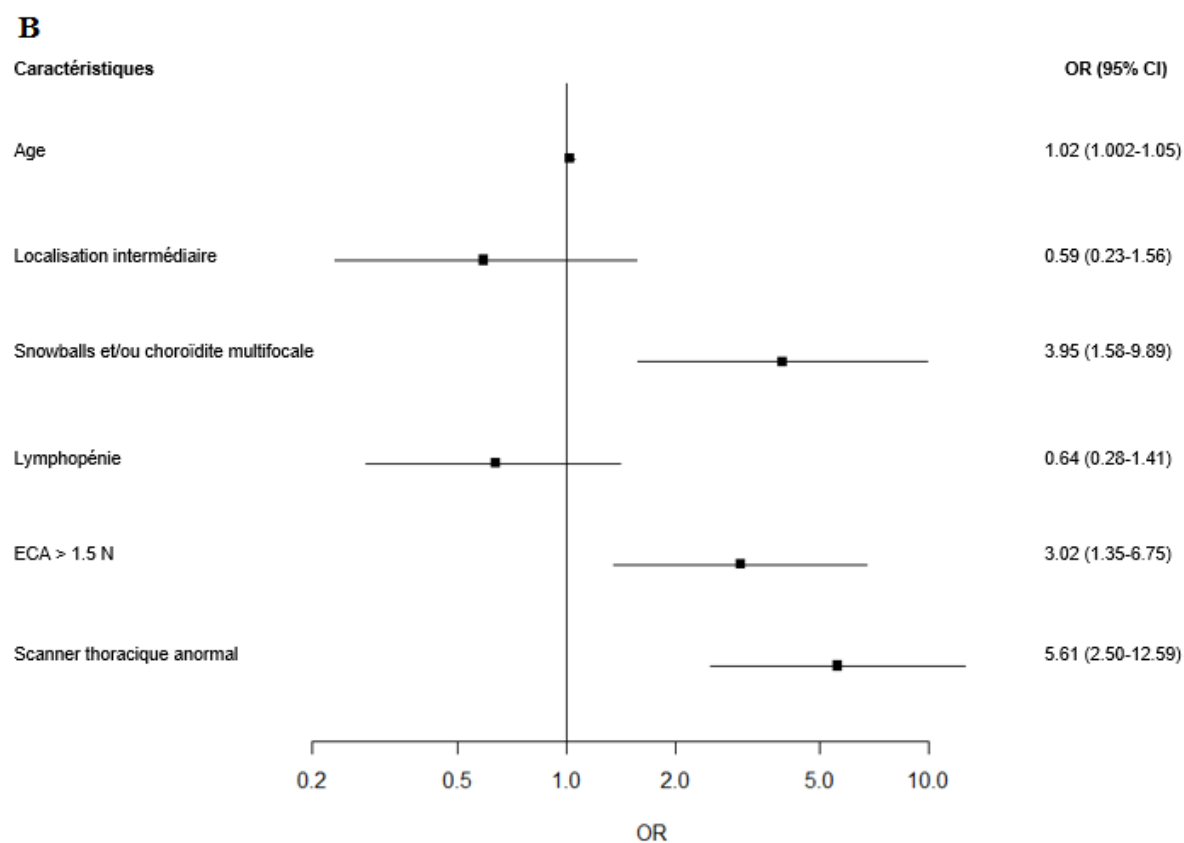
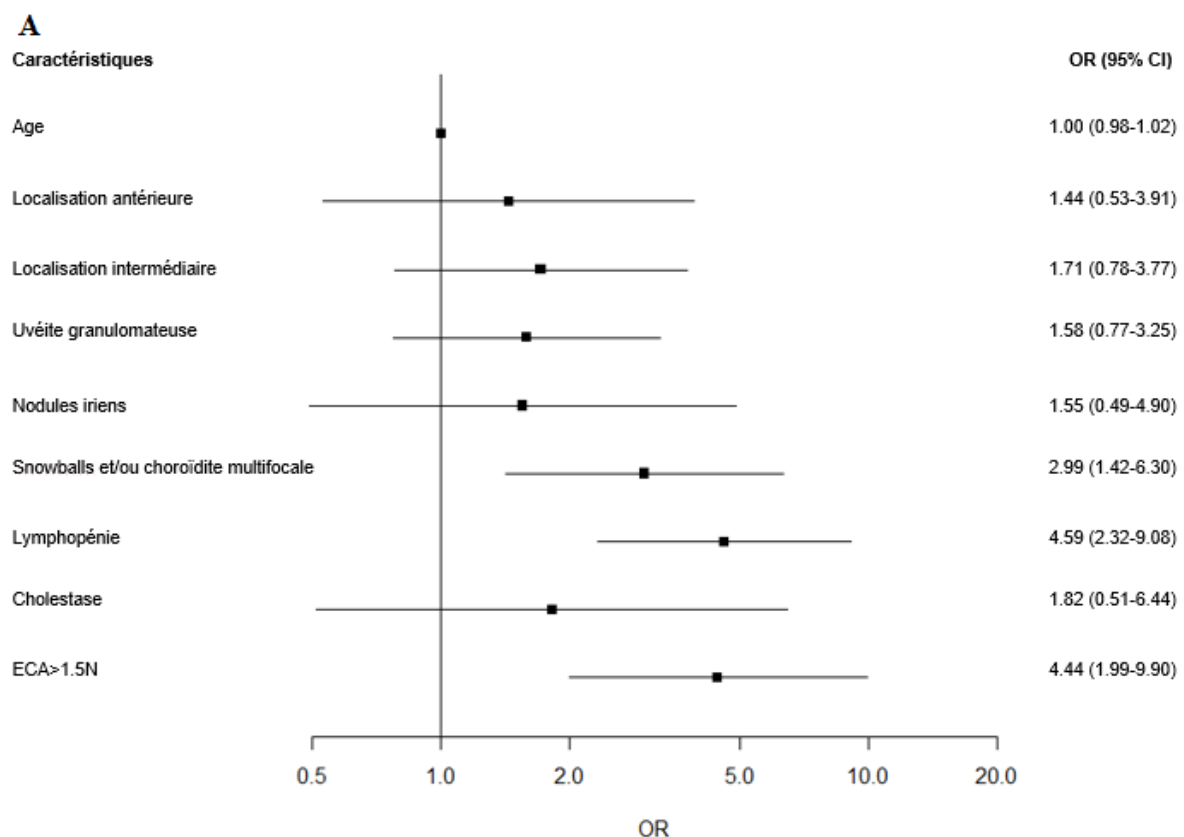


Tableau 7. Caractéristiques associées avec un scanner thoracique contributif chez les patients avec uvéites.

Caractéristiques	Scanner thoracique non contributif N=187	Scanner thoracique contributif N=96	Analyse univariée P	Analyse multivariée OR (95% IC)	Analyse multivariée P
Démographie					
<i>Age, moyen (SD)</i>	47 (17)	50 (16)	0,16	1,00 (0,98-1,02)	0,97
<i>Sexe masculin</i>	90 (48)	48 (50)	0,77		
<i>Ethnie</i>			0,81		
Européens blancs	72 (38)	37 (38)			
Africo-américains noirs	60 (32)	27 (28)			
Africains du nord	38 (20)	21 (22)			
Autres	17 (9)	11 (11)			
Caractéristiques de l'uvéite					
<i>Bilatérale</i>	102 (54)	59 (61)	0,27		
<i>Antérieure</i>	150 (80)	86 (90)	0,04	1,44 (0,53-3,91)	0,47
<i>Intermédiaire</i>	95 (51)	72 (75)	<0,0001	1,71 (0,78-3,77)	0,18
<i>Postérieure</i>	78 (42)	42 (44)	0,74		
<i>Panuvéite</i>	50 (27)	36 (37)	0,06		
<i>Hypertonie oculaire</i>	22 (13)	16 (17)	0,34		
<i>Granulomateuse</i>	73 (39)	57 (59)	0,001	1,58 (0,77-3,25)	0,21
<i>Nodules iriens</i>	11 (6)	13 (13)	0,03	1,55 (0,49-4,9)	0,45
<i>Synéchies</i>	67 (36)	41 (43)	0,23		
<i>Hypopion</i>	3 (2)	1 (1)	1		
<i>Snowballs</i>	38 (20)	43 (45)	<0,0001	-	-
<i>CMP</i>	13 (7)	23 (24)	<0,0001	-	-
<i>Snowballs et/ou CMP</i>	45 (24)	50 (52)	<0,0001	2,99 (1,42-6,30)	0,004
<i>Vascularite rétinienne</i>	39 (21)	23 (24)	0,6		
<i>Nécrose rétinienne</i>	4 (2)	1 (1)	0,66		

<i>OMC</i>	49 (27)	30 (31)	0,41		
<i>Papillite</i>	32 (17)	16 (17)	0,91		
<i>Décollement séreux-rétinien</i>	15 (8)	3 (3)	0,1		
<i>Forme persistante</i>	72 (39)	40 (42)	0,61		
Signes extra-ophtalmologiques	77 (41)	43 (45)	0,56		
Paramètres biologiques					
<i>Lymphopénie</i>	46 (25)	57 (59)	<0,0001	4,59 (2,32-9,08)	<0,0001
<i>Cytolyse hépatique</i>	9 (5)	11 (12)	0,06		
<i>Cholestase</i>	8 (5)	11 (12)	0,04	1,82 (0,51-6,44)	0,36
<i>Hypercalcémie</i>	1 (0,5)	1 (1)	1		
<i>CRP>0,5 mg/dL</i>	16 (9)	12 (13)	0,29		
<i>ECA >1,5 N</i>	15 (8)	33 (36)	<0,0001	4,44 (1,99-9,90)	0,0003
<i>Hypergammaglobulinémie</i>	40 (25)	21 (26)	0,79		
<i>Test de tuberculose latente positif</i>	102 (58)	40 (44)	0,03		

CMP, choroidite multifocale périphérique ; OMC, œdème maculaire cystoïde ; ECA, enzyme de conversion de l'angiotensine.

P <0,05 a été considéré comme statistiquement significatif.

Tableau 8. Caractéristiques associées avec une fibroscopie bronchique contributive chez les patients avec uvéites.

Caractéristiques	Fibroscopie non contributive N=132	Fibroscopie contributive N=52	Analyse univariée P	Analyse multivariée OR (95% IC)	Analyse multivariée P
Démographie					
<i>Age, moyen (SD)</i>	47 (16)	52 (14)	0,03	1,02 (1,002-1,05)	0,04
<i>Sexe masculin</i>	70 (53)	20 (38)	0,08		
<i>Ethnie</i>			0,77		
Européens blancs	43 (33)	22 (42)			
Africo-américains noirs	49 (37)	14 (27)			
Africains du nord	27 (20)	11 (21)			
Autres	13 (11)	5 (10)			
Caractéristiques de l'uvéite					
<i>Bilatérale</i>	70 (53)	32 (62)	0,36		
<i>Antérieure</i>	115 (87)	44 (85)	0,84		
<i>Intermédiaire</i>	72 (55)	38 (73)	0,02	0,59 (0,23-1,56)	0,29
<i>Postérieure</i>	48 (36)	26 (50)	0,26		
<i>Panuvéite</i>	35 (26)	21 (40)	0,09		
<i>Hypertonie oculaire</i>	19 (15)	9 (18)	0,32		
<i>Granulomateuse</i>	66 (50)	26 (50)	0,31		
<i>Nodules iriens</i>	10 (8)	7 (14)	0,15		
<i>Synéchies</i>	58 (44)	19 (37)	0,97		
<i>Hypopion</i>	1 (1)	0 (0)	0,61		
<i>Snowballs</i>	34 (26)	26 (50)	<0,0001	-	-
<i>CMP</i>	13 (10)	16 (31)	<0,0001	-	-
<i>Snowballs et/ou CMP</i>	37 (28)	32 (62)	<0,0001	3,95 (1,58-9,89)	0,003

<i>Vascularite rétinienne</i>	21 (16)	13 (25)	0,56		
<i>Nécrose rétinienne</i>	3 (2)	0 (0)	0,36		
<i>OMC</i>	38 (29)	17 (33)	0,40		
<i>Papillite</i>	23 (18)	8 (16)	0,84		
<i>Décollement séreux-rétinien</i>	8 (6)	1 (2)	0,14		
<i>Forme persistante</i>	50 (38)	26 (50)	0,1		
Signes extra-ophtalmologiques	54 (41)	22 (42)	0,79		
Paramètres biologiques					
<i>Lymphopénie</i>	40 (30)	26 (50)	0,03	0,64 (0,28-1,41)	0,27
<i>Cytolyse hépatique</i>	6 (5)	6 (12)	0,22		
<i>Cholestase</i>	6 (5)	6 (12)	0,13		
<i>Hypercalcémie</i>	2 (2)	0 (0)	1		
<i>CRP>0,5 mg/dL</i>	11 (8)	5 (10)	0,90		
<i>ECA >1,5 N</i>	10 (8)	21 (41)	<0,0001	3,02 (1,35-6,75)	0,007
<i>Hypergammaglobulinémie</i>	30 (26)	12 (28)	0,55		
<i>Test de tuberculose latente positif</i>	79 (62)	20 (42)	0,12		
Scanner thoracique contributif	39 (30)	38 (73)	<0,0001	5,61 (2,50-12,59)	<0,0001

CMP, choroidite multifocale périphérique ; OMC, œdème maculaire cystoïde ; ECA, enzyme de conversion de l'angiotensine.

P <0,05 a été considéré comme statistiquement significatif.

2.5 Pertinence de la biopsie des glandes salivaires accessoires

Une BGSA a été réalisée chez 229 patients (76%) et a permis la mise en évidence d'un granulome chez seulement 5%. Les caractéristiques associées avec une BGSA positive sont rapportées dans le **Tableau 9**. En analyse univariée (du fait d'un trop faible nombre d'évènement, une analyse multivariée n'a pu être effectuée), les caractéristiques associées avec une BGSA positive étaient : la présence d'une choroïdite multifocale périphérique à l'examen ophtalmologique ($P=0,02$), une lymphopénie sanguine ($P=0,02$), un taux d'ACE sérique $>1,5N$ ($P<0,0001$), un test de tuberculose latente négatif ($P=0,0004$), et un scanner thoracique anormal ($P=0,0001$).

2.6 Pertinence des explorations neurologiques

Une IRM cérébrale a été réalisée chez 168 patients (56%) et a été considérée contributive dans seulement 9% des cas. Les anomalies mises en évidence étaient des lésions démyélinisantes chez 12 patients, une infiltration méningée chez 2, et une masse frontale dans 1 cas. Seulement 3 patients avaient des manifestations cliniques neurologiques. Les caractéristiques associées en analyse univariée avec une IRM cérébrale anormale étaient la présence d'œufs de fourmi (snowballs) dans le vitrée ($P=0,002$) et une vascularite rétinienne ($P<0,0001$) à l'examen ophtalmologique (**Tableau 10**). L'IRM cérébrale a conduit au diagnostic de sclérose en plaque et neurosarcoïdose dans 4 cas chacun, et au diagnostic de lymphome cérébral et de maladie de Behçet dans 1 cas chacun. L'uvéïte est restée d'origine indéterminée chez 5 patients malgré les anomalies mises en évidence à l'IRM cérébrale.

Une ponction lombaire a été réalisée chez 132 patients (44%) et a été considérée contributive dans 19 cas (14%). Une hyperprotéïnorachie ($> 0,4$ g/L) (médiane 0,64, entre 0,47 et 1,21 g/L) et une méningite lymphocytaire (médiane 21 éléments, entre 11 et 91 éléments) ont été observées chez 13 et 12 cas respectivement. Aucun patient n'avait d'hypoglycorachie. Le dosage d'ACE dans le LCR était augmenté ($> 0,25$ UI/L) chez 33 patients (25%), mais n'était pas associé de façon significative avec le diagnostic de sarcoïdose. Une synthèse intrathécale d'immunoglobulines était retrouvée dans 12 cas (9%), associée avec le diagnostic de sclérose en plaques dans 5 cas et de sarcoïdose dans 2. Les caractéristiques associées avec une ponction lombaire contributive sont résumées dans le **Tableau 11**. En analyse univariée, la caractéristique principale associée avec une ponction lombaire contributive était une IRM cérébrale anormale ($P<0,0001$).

Tableau 9. Caractéristiques associées avec une BGSA positive.

Caractéristiques	BGSA négative (n=216) (n (%))	BGSA positive (n=12) (n (%))	P
Démographie			
<i>Age, moyen (SD)</i>	48 (16)	50 (19)	0,67
<i>Sexe féminin</i>	112 (52)	10 (77)	0,08
<i>Ethnicité</i>			0,29
Européens blancs	88 (41)	8 (67)	
Africo-américains noirs	67 (31)	2 (17)	
Africains du nord	42 (19)	1 (8)	
Autres	19 (9)	1 (8)	
Caractéristiques de l'uvéïte			
<i>Bilatéralité</i>	123 (57)	10 (77)	0,16
<i>Antérieure</i>	181 (84)	10 (77)	0,46
<i>Intermédiaire</i>	132 (61)	9 (69)	0,77
<i>Postérieure</i>	89 (41)	8 (62)	0,15
<i>Panuvéïte</i>	66 (31)	5 (38)	0,55
<i>Hypertonie oculaire</i>	28 (14)	2 (15)	0,70
<i>Granulomateuse</i>	100 (46)	5 (38)	0,58
<i>Nodules iriens</i>	15 (7)	1 (8)	1
<i>Synéchies</i>	82 (38)	6 (46)	0,56
<i>Hypopion</i>	2 (1)	0 (0)	1
<i>Snowballs</i>	64 (30)	5 (38)	0,54
<i>CMP</i>	25 (12)	5 (38)	0,02
<i>Vascularite rétinienne</i>	46 (21)	4 (31)	0,49
<i>Nécrose rétinienne</i>	4 (2)	0 (0)	1
<i>OMC</i>	62 (29)	4 (31)	1
<i>Papillite</i>	41 (19)	2(15)	1
<i>Décollement séreux-rétinien</i>	15 (7)	1(8)	1
<i>Forme persistante</i>	85 (40)	6 (46)	0,65
Symptômes extra-ophtalmologiques	85 (39)	8 (62)	0,11
Paramètres biologiques			
<i>Lymphopénie</i>	77 (36)	9 (69)	0,02
<i>Cytolyse hépatique</i>	16 (8)	1 (8)	1
<i>Cholestase</i>	15 (7)	0 (0)	1
<i>Hypercalcémie</i>	1 (0,5)	1 (8)	0,11
<i>Protéine C-réactive >0,5 mg/dL</i>	23 (11)	0 (0)	0,37
<i>ECA >1,5N</i>	30 (14)	9 (69)	<0,0001
<i>Hypergammaglobulinémie</i>	49 (26)	4 (36)	0,49
<i>Test de tuberculose latente positif</i>	103 (51)	1 (8)	0,0004
Scanner thoracique contributif	67 (31)	11(85)	0,0001

CMP, choroïdite multifocale périphérique ; OMC, œdème maculaire cystoïde ; ECA, enzyme de conversion de l'angiotensine. P <0,05 a été considéré comme statistiquement significatif.

Tableau 10. Caractéristiques associées avec une IRM cérébrale contributive.

Caractéristiques	IRMc non contributive (n=153) (n (%))	IRMc contributive (n=15) (n (%))	P
Démographie			
<i>Age, moyen (SD)</i>	46 (17)	44 (15)	0,69
<i>Sexe féminin</i>	75 (49)	8 (53)	0,75
<i>Ethnicité</i>			0,63
Européens blancs	70 (46)	7 (47)	
Africo-américains noirs	36 (23)	2 (13)	
Africains du nord	31 (20)	6 (40)	
Autres	16 (10)	0 (0)	
Caractéristiques de l'uvéite			
<i>Bilatéralité</i>	95 (62)	12 (80)	0,18
<i>Antérieure</i>	120 (78)	8 (53)	0,05
<i>Intermédiaire</i>	115 (75)	12 (80)	1
<i>Postérieure</i>	86 (56)	11 (73)	0,20
<i>Panuvéite</i>	62 (40)	5 (33)	0,59
<i>Hypertonie oculaire</i>	22 (16)	1 (7)	0,70
<i>Granulomateuse</i>	58 (38)	6 (40)	0,87
<i>Nodules iriens</i>	11 (7)	1 (7)	1
<i>Synéchies</i>	53 (35)	4 (27)	0,52
<i>Hypopion</i>	3 (2)	0 (0)	1
<i>Snowballs</i>	51 (33)	11 (73)	0,002
<i>CMP</i>	25 (16)	2 (13)	1
<i>Vascularite rétinienne</i>	40 (27)	11 (73)	<0,0001
<i>Nécrose rétinienne</i>	6 (4)	1 (7)	0,49
<i>OMC</i>	52 (35)	6 (40)	0,68
<i>Papillite</i>	32 (21)	4 (27)	0,74
<i>Décollement séreux-rétinien</i>	14 (9)	2 (13)	0,64
<i>Forme persistante</i>	71 (47)	10 (67)	0,15
Symptômes extra-ophtalmologiques	63 (41)	6 (40)	0,93
Paramètres biologiques			
<i>Lymphopénie</i>	50 (33)	4 (27)	0,78
<i>Cytolyse hépatique</i>	14 (9)	1 (7)	1
<i>Cholestase</i>	9 (6)	0 (0)	1
<i>Hypercalcémie</i>	1 (1)	0 (0)	1
<i>Protéine C-réactive >0,5 mg/dL</i>	16 (11)	0 (0)	0,37
<i>ECA >1,5N</i>	22 (15)	3 (21)	0,46
<i>Hypergammaglobulinémie</i>	28 (21)	2 (14)	0,73
<i>Test de tuberculose latente positif</i>	59 (41)	4 (33)	0,76

CMP, choroïdite multifocale périphérique ; OMC, œdème maculaire cystoïde ; ECA, enzyme de conversion de l'angiotensine. P <0,05 a été considéré comme statistiquement significatif.

Tableau 11. Caractéristiques associées avec une ponction lombaire contributive.

Caractéristiques	PL non contributive (n=113) (n (%))	PL contributive (n=19) (n (%))	P
Démographie			
<i>Age, moyen (SD)</i>	46 (18)	43 (13)	0,38
<i>Sexe féminin</i>	57 (50)	11 (58)	0,55
<i>Ethnicité</i>			0,2
Européens blancs	58 (51)	6 (32)	
Africo-américains noirs	25 (22)	5 (26)	
Africains du nord	19 (17)	6 (32)	
Autres	11 (10)	2 (10)	
Caractéristiques de l'uvéite			
<i>Bilatéralité</i>	70 (62)	17 (89)	0,02
<i>Antérieure</i>	79 (70)	17 (89)	0,08
<i>Intermédiaire</i>	84 (74)	16 (84)	0,56
<i>Postérieure</i>	70 (62)	16 (84)	0,06
<i>Panuvéite</i>	45 (40)	13 (68)	0,02
<i>Hypertonie oculaire</i>	10 (10)	3 (18)	0,40
<i>Granulomateuse</i>	32 (28)	11 (58)	0,01
<i>Nodules iriens</i>	9 (8)	2 (10)	0,66
<i>Synéchies</i>	32 (28)	10 (53)	0,03
<i>Hypopion</i>	3 (3)	0 (0)	1
<i>Snowballs</i>	34 (30)	9 (47)	0,14
<i>CMP</i>	16 (14)	3 (16)	0,74
<i>Vascularite rétinienne</i>	37 (34)	10 (53)	0,12
<i>Nécrose rétinienne</i>	5 (5)	2 (10)	0,28
<i>OMC</i>	42 (38)	9 (47)	0,47
<i>Papillite</i>	28 (26)	8 (42)	0,14
<i>Décollement séreux-rétinien</i>	11 (10)	3 (16)	0,44
<i>Forme persistante</i>	53 (48)	9 (47)	0,98
Symptômes extra-ophtalmologiques	43 (38)	8 (42)	0,74
Paramètres biologiques			
<i>Lymphopénie</i>	28 (25)	5 (26)	1
<i>Cytolyse hépatique</i>	10 (9)	1 (5)	1
<i>Cholestase</i>	6 (5)	1 (5)	1
<i>Hypercalcémie</i>	1 (1)	0 (0)	1
<i>Protéine C-réactive >0,5 mg/dL</i>	8 (7)	3 (16)	0,20
<i>ECA >1,5N</i>	16 (15)	1 (6)	0,46
<i>Hypergammaglobulinémie</i>	21 (22)	4 (27)	0,74
<i>Test de tuberculose latente positif</i>	36 (35)	3 (18)	0,16
Imagerie			
<i>IRM cérébrale anormale</i>	7 (6)	7 (36)	<0,0001
<i>Scanner thoracique anormal</i>	25 (22)	6 (32)	0,39

CMP, choroïdite multifocale périphérique ; OMC, œdème maculaire cystoïde ; ECA, enzyme de conversion de l'angiotensine. P <0,05 a été considéré comme statistiquement significatif.

Une ponction lombaire anormale a conduit au diagnostic de sclérose en plaque dans 5 cas, de sarcoïdose dans 4, de maladie de Behçet dans 2, de VKH dans 2, et de lymphome cérébral dans 1. L'uvéïte restait d'origine indéterminée dans 5 cas en dépit des anomalies au LCR.

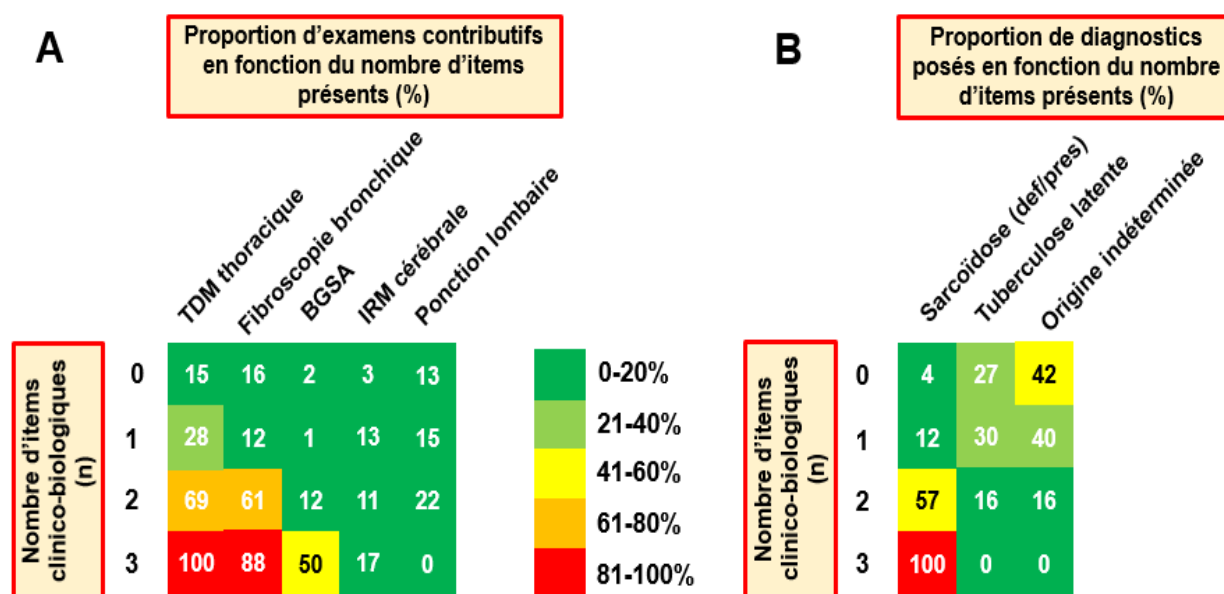
2.7 Caractéristiques clinico-biologiques associées avec des examens contributifs

En accord avec les résultats des analyses univariées et multivariées, 3 caractéristiques clinico-biologiques simples ont semblées pertinentes en pratique clinique : la présence d'œufs de fourmi (snowballs) et/ou d'une choroïdite multifocale périphérique à l'examen ophtalmologique, une lymphopénie sanguine et un dosage d'ACE sérique $> 1,5$ N. La proportion d'explorations contributives et de diagnostics identifiés en fonction du nombre d'items positifs parmi ces 3 sont résumés dans la **Figure 10**. La présence de tous ces items était efficace pour prévoir la pertinence des explorations diagnostiques, avec un scanner thoracique, une fibroscopie bronchique, et une BGSA contributifs dans respectivement 100%, 88%, et 50% des cas, ainsi que pour prévoir le diagnostic de sarcoïdose définie ou présumée dans 100% des cas. Inversement, l'absence ou la présence d'uniquement un item étaient associés avec une très faible pertinence des explorations et un diagnostic d'uvéïte d'origine indéterminée.

2.8 Traitement et évolution des uvéïtes

Cent-cinquante patients (50%) ont été traités avec un traitement systémique, incluant 77% des patients avec un diagnostic étiologique identifié contre 23% avec une uvéïte d'origine indéterminée ($P < 0,0001$). Les traitements systémiques ont inclus la corticothérapie ($n=98$), un traitement antituberculeux ($n=62$), le méthotrexate ($n=21$), l'azathioprine ($n=14$), un anticorps anti-TNF-alpha ($n=8$), le cyclophosphamide ($n=6$), et le mycophénolate mofétil ($n=4$). Après un suivi moyen de 21 mois (entre 0,17 et 78 mois), des rechutes d'uvéïte ont été rapportées dans 31% des cas, et n'ont pas différé significativement entre les patients avec un diagnostic étiologique identifié et ceux avec une uvéïte idiopathique (31% vs 31% ; $P=1$). L'incidence médiane cumulative des rechutes en utilisant une courbe de Kaplan-Meier (**Figure 11**) était de 30,3 mois (IC 95% 26,1-37,2) et n'était pas différente entre les patients avec un diagnostic étiologique identifié et ceux avec une uvéïte d'origine indéterminée ($P=0,31$). Le taux de diagnostic identifié n'était pas amélioré en cas de rechute.

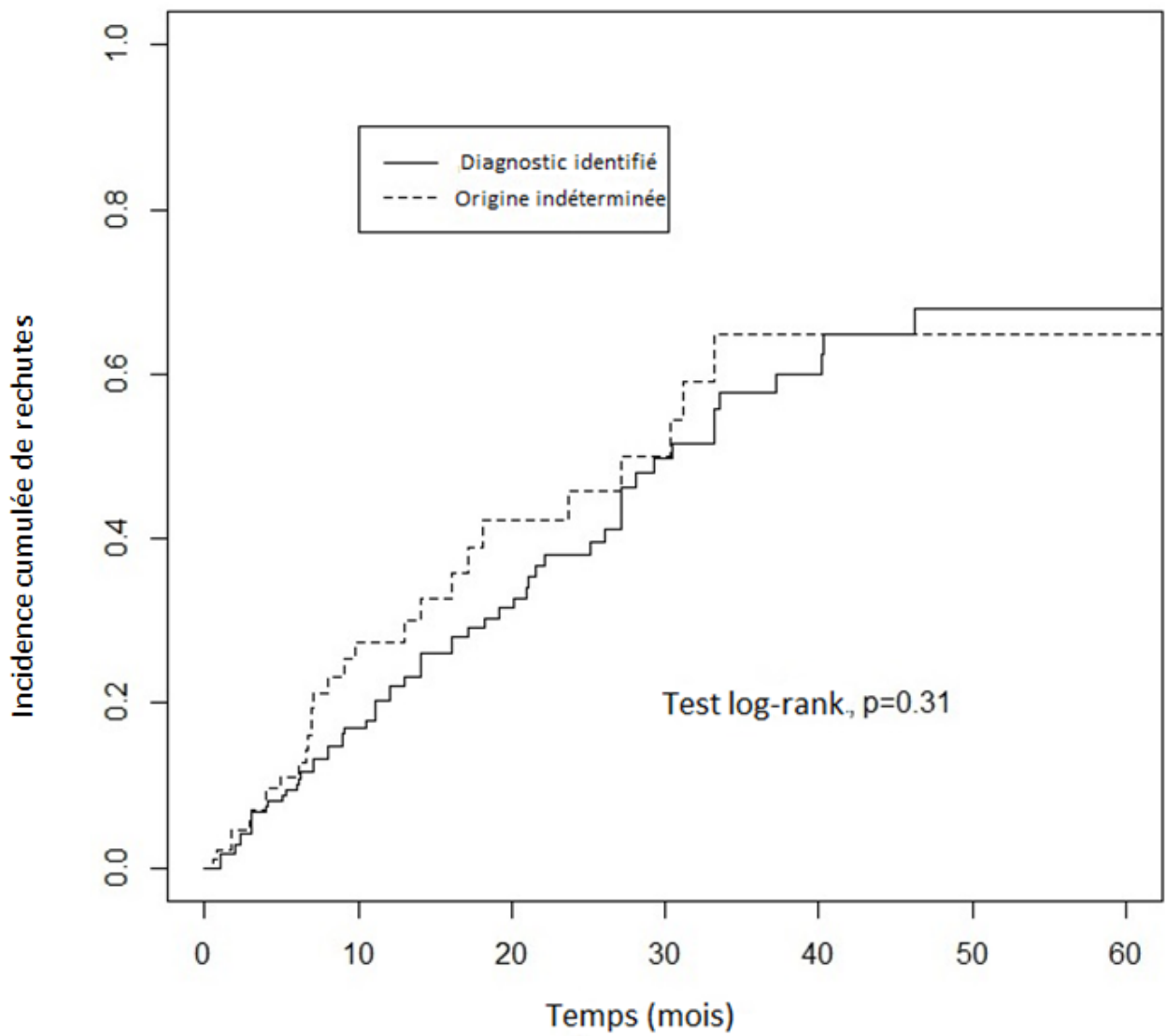
Figure 10. Performance de certaines caractéristiques clinico-biologiques pour prédire la pertinence des examens complémentaires et le diagnostic étiologique de l'uvéïte.



Les figures indiquent la proportion d'examens complémentaires contributifs ou de diagnostics étiologiques identifiés en fonction de la présence et de l'association des caractéristiques suivantes :

- 1) Présence d'opacités en œufs de fourmi (snowballs) et/ou d'une choroidite multifocale périphérique
- 2) Lymphopénie
- 3) ECA sérique > 1,5 N

Figure 11. Incidence cumulative de rechutes chez les patients avec un diagnostic identifié et chez ceux avec une uvéite d'origine indéterminée.



Partie 3 : Discussion

Dans cette étude, malgré un bilan étiologique très large, un tiers des uvéites restent d'origine indéterminée, ce qui est en accord avec de grandes séries précédentes^{2,3,6}. Ces résultats renforcent la nécessité d'une approche diagnostique plus personnalisée et justifie le fait que nous nous soyons concentrés dans ce travail sur des patients pour lesquels le diagnostic était difficile à établir et nécessitait des explorations complémentaires. De plus, nous avons montré que, bien que les uvéites avec un diagnostic identifié ont plus souvent bénéficié d'un traitement systémique que celles d'origine indéterminée (probablement influencé par la proportion importante d'uvéite associée à une tuberculose latente), le taux de rechute ne différait pas significativement entre ces 2 groupes, suggérant que l'échec à déterminer l'étiologie d'une uvéite n'impactait pas son évolution à long terme. Par ailleurs, un travail récent a évalué le pronostic visuel et systémique des uvéites sarcoïdiques prouvées histologiquement en les séparant en 2 groupes au diagnostic : sarcoïdoses systémiques et sarcoïdoses oculaires isolées²⁸. Après un délai médian de 38 mois, seuls 8% des patients avec une atteinte oculaire isolée au diagnostic développent une autre atteinte dans le suivi (cutanée, articulaire, mononévrite multiple) et le pronostic visuel est plutôt favorable dans les 2 groupes. Ces résultats suggèrent que les uvéites sarcoïdiques ont plutôt un bon pronostic visuel et systémique, et que les uvéites révélant une sarcoïdose purement ophtalmologique restent oculaires dans la majorité des cas, rendant relative la nécessité d'explorations larges²⁸.

Chez les patients adressés pour un bilan étiologique d'uvéite dans ce travail, les principaux diagnostics finalement retenus ont été une origine inflammatoire (essentiellement la sarcoïdose), une origine infectieuse (surtout l'uvéite associée à une tuberculose latente), et une origine indéterminée dans un tiers des cas pour chacun. La proportion de sarcoïdose dans une population d'uvéites varie de 2 à 15% dans la littérature, en fonction des caractéristiques démographiques des patients, des critères diagnostics utilisés pour définir la sarcoïdose oculaire, et de la méthodologie de recrutement des études (centre tertiaire ou non, uvéite inaugurale ou non)²⁹. Cette proportion est probablement sous-estimée et dépend de l'exhaustivité du bilan étiologique réalisé. Le diagnostic de sarcoïdose pourrait être évoqué au diagnostic même devant des uvéites semblant d'origine indéterminée après les premières explorations. Par ailleurs, une preuve histologique du granulome (examen de référence pour affirmer le diagnostic) est souvent manquant et le diagnostic d'uvéite sarcoïdique est le plus souvent établi devant des signes ophtalmologiques compatibles associés à des examens paracliniques évocateurs^{8,22}. Dans cette étude, nous avons

observé que le scanner thoracique et la fibroscopie bronchique étaient les examens les plus performants, retrouvant des résultats contributifs dans respectivement 34% et 28% des cas. La pertinence de ces explorations étaient nettement améliorées chez les patients avec des œufs de fourmi (snowballs) et/ou une choroïdite multifocale périphérique à l'examen ophtalmologique, une lymphopénie sanguine, et un taux d'ECA sérique $> 1,5N$, suggérant la possibilité d'adapter le bilan étiologique en fonction de ces caractéristiques cliniques et biologiques simples. La fibroscopie bronchique semble d'un intérêt particulier puisqu'elle permet d'affirmer le diagnostic de sarcoïdose chez des patients ayant un scanner thoracique anormal et d'exclure une tuberculose active, et l'analyse du LBA peut révéler une lymphocytose alvéolaire très évocatrice de sarcoïdose, y compris chez des patients avec un scanner thoracique normal. Ces résultats sont en accord avec de précédentes petites séries ayant évaluées séparément ces différents examens^{13,16-18}. Inversement, la BGSA s'est révélée dans la plupart des cas peu contributive, retrouvant un granulome dans seulement 5% des cas, et en opposition avec une étude précédente évaluant son intérêt¹⁴, le caractère granulomateux de l'uvéïte ne semble pas associé avec une BGSA positive dans notre étude. La BGSA ne doit probablement plus être réalisée de manière systématique mais uniquement devant la présence d'éléments d'orientation forts.

Nous avons ainsi mis en évidence que les mêmes caractéristiques cliniques et biologiques étaient associées avec la pertinence du scanner thoracique, de la fibroscopie bronchique, et de la BGSA, avec des odds-ratios supérieurs à 3. Sur la base de ces résultats, nous avons identifié 3 items clinico-biologiques particulièrement performants et faciles à utiliser en pratique clinique pour prévoir la pertinence des principales explorations et le diagnostic étiologique retenu : la présence d'œufs de fourmi (snowballs) et/ou d'une choroïdite multifocale périphérique à l'examen ophtalmologique, une lymphopénie sanguine, et un taux d'ECA sérique $> 1,5 N$. La combinaison de ces 3 items étaient associés à un scanner thoracique, une fibroscopie bronchique, et une BGSA contributifs dans respectivement 100%, 88%, et 50% des cas, tandis que l'absence de ces items était associée à une faible pertinence de ces explorations. Ces résultats suggèrent ainsi que le bilan étiologique pourrait être personnalisé en fonction d'items simples.

Nous avons utilisé les critères de l'IWOS pour le diagnostic de sarcoïdose oculaire, un consensus d'expert international, consistant en 7 signes ophtalmologiques et 5 signes paracliniques, et un diagnostic basé sur la combinaison des signes ophtalmologiques et biologiques lorsqu'une biopsie ne peut être réalisée ou est négative²². Ces critères ont été validés de façon rétrospective dans plusieurs cohortes³⁰⁻³². Cependant, une étude récente portant sur 884 patients laisse à penser que ces critères (notamment les anomalies du bilan hépatique) ne sont pas assez sensibles avec approximativement 40% des patients suspectés d'avoir une sarcoïdose

oculaire par le clinicien qui ne satisfont pas les critères IWOS³³. Nos résultats suggèrent que la lymphopénie sanguine et la lymphocytose alvéolaire au LBA, actuellement non inclus dans ces critères, devraient être intégrés dans les critères diagnostiques de sarcoïdose oculaire. Ces recommandations sont en accord avec une étude récente démontrant qu'un lymphopénie sanguine significative ($<1,0 \times 10^9/L$) est facteur indépendamment prédictif de sarcoïdose chez les patients avec un nouveau diagnostic d'uvéite (27% des patients avec une uvéite sarcoïdique contre 6% des contrôles)³⁴.

La pertinence des explorations neurologiques (IRM cérébrale et ponction lombaire) est très faible dans ce travail. Ces explorations sont habituellement réalisées dans notre pratique clinique chez des patients avec une uvéite intermédiaire, postérieure, ou une panuvéite, mais il n'existe pas de recommandations actuellement sur les indications pertinentes de ces examens³⁵. Les situations combinant une uvéite et une atteinte neurologique (symptomatique ou non) sont fréquentes et inclues la sclérose en plaque³⁶, la maladie de Behçet³⁷, la sarcoïdose²⁹, et le VKH³⁸. Par ailleurs, le lymphome oculo-cérébral peut mimer une uvéite chronique³⁹. Dans cette étude, l'IRM cérébrale et la ponction lombaire ont été contributives chez 9% et 14% des patients respectivement. Les caractéristiques associées avec une IRM cérébrale anormale étaient la présence d'opacités en œufs de fourmi dans le vitrée (snowballs) et d'une vascularite rétinienne, alors qu'une IRM cérébrale pathologique était la principale caractéristique associée avec une ponction lombaire anormale. Le taux d'ECA dans le LCR ne semble pas pertinent pour le diagnostic de sarcoïdose, et une synthèse intrathécale d'immunoglobulines a aussi été rapportée dans d'autres situation que la sclérose en plaques^{21,40}. Sur la base de ces résultats, il est probable que les explorations neurologiques devraient être réalisées sur des critères individuels. Alors que les patients avec des manifestations neurologiques devraient bénéficier d'une IRM cérébrale et d'une ponction lombaire, nous estimons que, chez des patients neurologiquement asymptomatiques, une IRM cérébrale ne devrait être réalisée que devant des opacités en œufs de fourmi dans le vitrée (snowballs) et/ou une vascularite rétinienne au fond d'œil, et que la ponction lombaire devrait être pratiquée devant des anomalies à l'IRM cérébrale.

En accord avec ces différentes recommandations, une étude prospective française multicentrique de non-infériorité, l'étude ULISSE, a récemment comparé deux stratégies différentes pour le diagnostic étiologique des uvéites : une stratégie ouverte (374 patients) dans laquelle l'ophtalmologiste était libre de prescrire les examens complémentaires qu'il souhaitait et d'adresser le patient à un interniste, et une stratégie standardisée (335 patients) dans laquelle le patient bénéficiait d'un examen clinique systématique par l'interniste, et d'un bilan étiologique complémentaire en 3 étapes progressives en fonction de la présentation ophtalmologique et des

examens biologique initiaux⁴¹. A 6 mois, un diagnostic étiologique était établi de façon équivalente dans les 2 groupes (54,4% des cas avec la stratégie ouverte contre 49,5% des cas avec la stratégie standardisée), mais un nombre significativement plus important d'examens complémentaires étaient prescrits avec la stratégie ouverte, suggérant qu'une stratégie standardisée et adaptée puisse être une approche efficace pour le diagnostic étiologique des uvéites⁴¹.

Notre étude a plusieurs limites. En premier lieu, il s'agit d'une étude rétrospective et monocentrique qui a un biais d'indication puisque les explorations diagnostiques n'ont pas été réalisées dans tous les cas, même si la plupart d'entre elles ont été effectuées dans 50% à 75% des cas. Ensuite, puisque notre centre est un centre tertiaire pour la prise en charge des uvéites, la plupart des patients avaient une longue histoire d'uvéite avant d'être adressés dans notre service et pourraient être différents du profil de patients adressés quotidiennement dans la plupart des centres. Cependant, ce point a permis d'inclure des patients avec suffisamment de suivi après le diagnostic initial. Enfin, les patients de cette étude ont été adressés de l'ophtalmologiste à l'interniste sans critères précis préétablis, mais devant une présentation ophtalmologique suggestive de maladie systémique. Cela a pu entraîner un biais de sélection des patients vers une surreprésentation des maladies systémiques.

Conclusion

En conclusion, malgré un bilan étiologique large, un tiers des uvéites reste d'origine indéterminée. Ce travail a confirmé qu'une collaboration entre ophtalmologiste et interniste est indispensable et a permis l'identification de facteurs clinico-biologiques simples (présence d'œufs de fourmi dans le vitré et/ou d'une choroïdite multifocale périphérique à l'examen ophtalmologique, lymphopénie sanguine, et taux d'ECA sérique $>1,5N$) associés avec des examens complémentaires anormaux, pouvant guider au diagnostic de sarcoïdose oculaire. La fibroscopie bronchique avec LBA pourrait avoir un intérêt dans certaines situations difficiles et sélectionnées. Par ailleurs, nos résultats suggèrent que les explorations neurologiques devraient également être limitées à certains patients. Ainsi, cette étude pourrait permettre d'envisager une prise en charge diagnostique individualisée et adaptée à chaque patient.

BIBLIOGRAPHIE

1. Gritz DC, Wong IG. Incidence and prevalence of uveitis in Northern California; the Northern California Epidemiology of Uveitis Study. *Ophthalmology* 2004;111(3):491–500; discussion 500.
2. Barisani-Asenbauer T, Maca SM, Mejdoubi L, Emminger W, Machold K, Auer H. Uveitis- a rare disease often associated with systemic diseases and infections- a systematic review of 2619 patients. *Orphanet J Rare Dis* 2012;7:57.
3. Bodaghi B, Cassoux N, Wechsler B, et al. Chronic severe uveitis: etiology and visual outcome in 927 patients from a single center. *Medicine (Baltimore)* 2001;80(4):263–70.
4. Suttorp-Schulten MS, Rothova A. The possible impact of uveitis in blindness: a literature survey. *Br J Ophthalmol* 1996;80(9):844–8.
5. Jabs DA, Nussenblatt RB, Rosenbaum JT, Standardization of Uveitis Nomenclature (SUN) Working Group. Standardization of uveitis nomenclature for reporting clinical data. Results of the First International Workshop. *Am J Ophthalmol* 2005;140(3):509–16.
6. Jakob E, Reuland MS, Mackensen F, et al. Uveitis subtypes in a german interdisciplinary uveitis center--analysis of 1916 patients. *J Rheumatol* 2009;36(1):127–36.
7. Rathinam SR, Namperumalsamy P. Global variation and pattern changes in epidemiology of uveitis. *Indian J Ophthalmol* 2007;55(3):173–83.
8. Abad S, Meyssonier V, Allali J, et al. Association of peripheral multifocal choroiditis with sarcoidosis: a study of thirty-seven patients. *Arthritis Rheum* 2004;51(6):974–82.
9. Le Scuff J, Sève P, Kodjikian L, Grange J-D, Broussolle C. [Interest of an internist's consultation in uveitis. Comparative study in 66 cases]. *Rev Med Interne* 2006;27(9):671–8.
10. Abad S, Sève P, Dhote R, Brézin A-P. [Guidelines for the management of uveitis in internal medicine]. *Rev Med Interne* 2009;30(6):492–500.
11. Abad S, Terrada C, Trad S, et al. [Management of uveomeningitis in internal medicine: Proposal for a diagnostic work-up]. *Rev Med Interne* 2016;37(1):25–34.
12. Kaiser PK, Lowder CY, Sullivan P, et al. Chest computerized tomography in the evaluation of uveitis in elderly women. *Am J Ophthalmol* 2002;133(4):499–505.
13. Ganesh SK, Roopleen null, Biswas J, Veena N. Role of high-resolution computerized tomography (HRCT) of the chest in granulomatous uveitis: a tertiary uveitis clinic experience from India. *Ocul Immunol Inflamm* 2011;19(1):51–7.
14. Blaise P, Fardeau C, Chapelon C, Bodaghi B, Le Hoang P. Minor salivary gland biopsy in diagnosing ocular sarcoidosis. *Br J Ophthalmol* 2011;95(12):1731–4.
15. Bernard C, Kodjikian L, Bancel B, Isaac S, Broussolle C, Seve P. Ocular sarcoidosis: when should labial salivary gland biopsy be performed? *Graefes Arch Clin Exp Ophthalmol Albrecht Von Graefes Arch Für Klin Exp Ophthalmol* 2013;251(3):855–60.

16. Jouveshomme S, Fardeau C, Finet JF, et al. Alveolar lymphocytosis in patients with chronic uveitis: relationship to sarcoidosis. *Lung* 2001;179(5):305–17.
17. Takahashi T, Azuma A, Abe S, Kawanami O, Ohara K, Kudoh S. Significance of lymphocytosis in bronchoalveolar lavage in suspected ocular sarcoidosis. *Eur Respir J* 2001;18(3):515–21.
18. Caspers LE, Ebraert H, Makhoul D, Willermain F, Michel O. Broncho-alveolar lavage (BAL) for the diagnosis of sarcoidotic uveitis. *Ocul Immunol Inflamm* 2014;22(2):102–9.
19. Trusko B, Thorne J, Jabs D, et al. The Standardization of Uveitis Nomenclature (SUN) Project. Development of a clinical evidence base utilizing informatics tools and techniques. *Methods Inf Med* 2013;52(3):259–65, S1-6.
20. von Bartheld MB, Dekkers OM, Szlubowski A, et al. Endosonography vs conventional bronchoscopy for the diagnosis of sarcoidosis: the GRANULOMA randomized clinical trial. *JAMA* 2013;309(23):2457–64.
21. Bridel C, Courvoisier DS, Vuilleumier N, Lalive PH. Cerebrospinal fluid angiotensin-converting enzyme for diagnosis of neurosarcoidosis. *J Neuroimmunol* 2015;285:1–3.
22. Herborn CP, Rao NA, Mochizuki M, members of Scientific Committee of First International Workshop on Ocular Sarcoidosis. International criteria for the diagnosis of ocular sarcoidosis: results of the first International Workshop On Ocular Sarcoidosis (IWOS). *Ocul Immunol Inflamm* 2009;17(3):160–9.
23. Bansal R, Gupta A, Gupta V, Dogra MR, Bambery P, Arora SK. Role of anti-tubercular therapy in uveitis with latent/manifest tuberculosis. *Am J Ophthalmol* 2008;146(5):772–9.
24. Dougados M, van der Linden S, Juhlin R, et al. The European Spondylarthropathy Study Group preliminary criteria for the classification of spondylarthropathy. *Arthritis Rheum* 1991;34(10):1218–27.
25. Schumacher GA, Beebe G, Kibler RF, et al. PROBLEMS OF EXPERIMENTAL TRIALS OF THERAPY IN MULTIPLE SCLEROSIS: REPORT BY THE PANEL ON THE EVALUATION OF EXPERIMENTAL TRIALS OF THERAPY IN MULTIPLE SCLEROSIS. *Ann N Y Acad Sci* 1965;122:552–68.
26. International Team for the Revision of the International Criteria for Behçet's Disease (ITR-ICBD). The International Criteria for Behçet's Disease (ICBD): a collaborative study of 27 countries on the sensitivity and specificity of the new criteria. *J Eur Acad Dermatol Venereol JEADV* 2014;28(3):338–47.
27. Read RW, Holland GN, Rao NA, et al. Revised diagnostic criteria for Vogt-Koyanagi-Harada disease: report of an international committee on nomenclature. *Am J Ophthalmol* 2001;131(5):647–52.
28. Rochepeau C, Jamilloux Y, Kerever S, et al. Long-term visual and systemic prognoses of 83 cases of biopsy-proven sarcoid uveitis. *Br J Ophthalmol* 2017;101(7):856–61.
29. Jamilloux Y, Kodjikian L, Broussolle C, Sève P. Sarcoidosis and uveitis. *Autoimmun Rev* 2014;13(8):840–9.

30. Fakin A, Terčelj M, Valentinčič NV. Frequency of IWOS Suggestive Ocular Signs in Slovenian Uveitis Patients with Confirmed Pulmonary Sarcoidosis. *Ocul Immunol Inflamm* 2015;1–5.
31. Agrawal R, Gonzalez-Lopez JJ, Meier F, Gupta B, Pavesio CE. Ocular and systemic features of sarcoidosis and correlation with the International Workshop for Ocular Sarcoidosis diagnostic criteria. *Sarcoidosis Vasc Diffuse Lung Dis Off J WASOG World Assoc Sarcoidosis Granulomatous Disord* 2015;32(3):237–45.
32. Takase H, Shimizu K, Yamada Y, Hanada A, Takahashi H, Mochizuki M. Validation of international criteria for the diagnosis of ocular sarcoidosis proposed by the first international workshop on ocular sarcoidosis. *Jpn J Ophthalmol* 2010;54(6):529–36.
33. Acharya NR, Browne EN, Rao N, Mochizuki M, International Ocular Sarcoidosis Working Group*. Distinguishing Features of Ocular Sarcoidosis in an International Cohort of Uveitis Patients. *Ophthalmology* 2017;
34. Jones NP, Tsierkezou L, Patton N. Lymphopenia as a predictor of sarcoidosis in patients with uveitis. *Br J Ophthalmol* 2016;
35. Gil H, Fery-Blanco C, Schwartz C, et al. [Contribution of cerebral magnetic resonance imaging to etiological investigation of uveitis]. *Rev Médecine Interne Fondée Par Société Natl Francaise Médecine Interne* 2014;35(12):790–3.
36. Messenger W, Hildebrandt L, Mackensen F, Suhler E, Becker M, Rosenbaum JT. Characterisation of uveitis in association with multiple sclerosis. *Br J Ophthalmol* 2015;99(2):205–9.
37. Noel N, Bernard R, Wechsler B, et al. Long-term outcome of neuro-Behçet’s disease. *Arthritis Rheumatol Hoboken NJ* 2014;66(5):1306–14.
38. Silpa-Archa S, Silpa-Archa N, Preble JM, Foster CS. Vogt-Koyanagi-Harada syndrome: Perspectives for immunogenetics, multimodal imaging, and therapeutic options. *Autoimmun Rev* 2016;15(8):809–19.
39. Abusamra K, Oray M, Ebrahimiadib N, Lee S, Anesi S, Foster CS. Intraocular Lymphoma: Descriptive Data of 26 Patients Including Clinico-pathologic Features, Vitreous Findings, and Treatment Outcomes. *Ocul Immunol Inflamm* 2016;1–6.
40. Le Roux K, Kodjikian L, Marignier R, Bancel J, Broussolle C, Sève P. Intrathecal synthesis of immunoglobulins in patients with unexplained intermediate uveitis. *Ocul Immunol Inflamm* 2011;19(1):26–31.
41. de Parisot A, Kodjikian L, Errera M-H, et al. Randomized Controlled Trial Evaluating a Standardized Strategy for Uveitis Etiologic Diagnosis (ULISSE). *Am J Ophthalmol* 2017;178:176–85.

Annexe 1 : Article publié dans Autoimmunity Reviews

Titre en français : Pertinence des examens complémentaires au cours du bilan étiologique des uvéites : étude rétrospective de 300 patients

Résumé :

Introduction : Le bilan étiologique des uvéites représente un challenge diagnostic. L'objectif de cette étude est d'évaluer la pertinence des méthodes d'investigations réalisées.

Patients et méthode : Etude rétrospective monocentrique de patients référés pour le bilan étiologique d'une uvéite.

Résultats : Trois cents patients ont été inclus. Le scanner (TDM) thoracique a montré des anomalies évocatrices de sarcoïdose chez 29%. Les facteurs associés à un TDM anormal étaient : la présence d'œufs de fourmi dans le vitré et/ou d'une choroïdite multifocale périphérique (CMP), une lymphopénie sanguine, et une augmentation de l'enzyme de conversion de l'angiotensine (ECA) supérieure à 1,5 fois la normale (1.5N). La fibroscopie bronchique a montré du granulome chez 11%, tandis qu'une lymphocytose alvéolaire suggestive de sarcoïdose a été reportée chez 27%. La présence de granulome était toujours associée à des anomalies au TDM, tandis que 31% des patients avec une lymphocytose alvéolaire avaient un TDM normal. Les facteurs associés avec une fibroscopie contributive étaient : présence d'œufs de fourmi et/ou d'une CMP, ECA >1,5N, et TDM thoracique anormal. La biopsie des glandes salivaires accessoires a révélé un granulome chez 5%. L'IRM cérébrale a été considérée anormale chez 9%, surtout chez ceux présentant des œufs de fourmi et/ou une vascularite rétinienne. Les principales causes identifiées étaient l'uvéite associée à une tuberculose latente (25%) et la sarcoïdose (22%), mais 33% restaient d'origine indéterminée.

Conclusion : L'identification de facteurs associés à la rentabilité des examens complémentaires pourrait améliorer la pertinence du bilan étiologique des uvéites.

Mots clés : Uvéites, diagnostic, étiologie, sarcoïdose.

Titre en anglais : Relevance of diagnostic investigations in patients with uveitis : Retrospective cohort study on 300 patients

Abstract:

Objective: The diagnostic workup of uveitis is a challenge due to the wide range of diagnoses and the lack of a well-codified diagnostic procedure. We aimed to evaluate the relevance of diagnostic investigations for the etiological diagnosis of uveitis.

Methods: Retrospective cohort study of patients referred for etiological diagnosis of uveitis. Uveitis related to ophthalmological diseases or occurring during the course of previously diagnosed diseases were not included.

Results: Three hundred patients were included. Chest CT-scan was suggestive of sarcoidosis in 29%. Features associated with abnormal CT-scan were: snowballs and/or peripheral multifocal choroiditis (PMC) upon ocular examination, blood lymphopenia, angiotensin converting enzyme (ACE) level > 1.5 ULN. Bronchoscopy showed granuloma in 11% while alveolar lymphocytosis suggestive of sarcoidosis was reported in 27%. Presence of granuloma on bronchial biopsies was always associated with chest CT-scan abnormalities, whereas 31% of patients with alveolar lymphocytosis had normal CT-scan. Features associated with contributive bronchoscopy were: snowballs and/or PMC, ACE>1.5 ULN, abnormal chest-CT scan. Salivary gland biopsy revealed granuloma in 5%. Cerebral MRI was abnormal in 9% who mostly presented with snowballs and/or retinal vasculitis. Finally, the main causes of uveitis were latent tuberculosis (25%) and sarcoidosis (22%), but 34% remained of undetermined origin.

Conclusion: Identification of factors associated with abnormal investigations might improve the optimal diagnostic workup adapted to each patient.

Keywords : Uveitis, etiological diagnosis, sarcoidosis.

**Université Paris Descartes,
Faculté de Médecine Paris Descartes
15, rue de l'École de Médecine
75270 Paris cedex 06**

