



HAL
open science

Prise en charge des agénésies dentaires multiples chez l'enfant

Rachel Danan

► **To cite this version:**

Rachel Danan. Prise en charge des agénésies dentaires multiples chez l'enfant . Chirurgie. 2018. dumas-01740195

HAL Id: dumas-01740195

<https://dumas.ccsd.cnrs.fr/dumas-01740195v1>

Submitted on 21 Mar 2018

HAL is a multi-disciplinary open access archive for the deposit and dissemination of scientific research documents, whether they are published or not. The documents may come from teaching and research institutions in France or abroad, or from public or private research centers.

L'archive ouverte pluridisciplinaire **HAL**, est destinée au dépôt et à la diffusion de documents scientifiques de niveau recherche, publiés ou non, émanant des établissements d'enseignement et de recherche français ou étrangers, des laboratoires publics ou privés.



Distributed under a Creative Commons Attribution - NonCommercial - NoDerivatives 4.0 International License

Prise en charge des agénésies dentaires multiples chez l'enfant

THESE

Présentée et publiquement soutenue devant la

Faculté d'Odontologie de Marseille
(Doyen : Monsieur le Professeur Jacques DEJOU)

Aix Marseille Université
(Président : Monsieur le Professeur Yvon BERLAND)

Le 05.02.2018

par

DANAN Rachel

Née le 18 février 1993
à STRASBOURG

Pour obtenir le Diplôme d'Etat de Docteur en Chirurgie Dentaire

EXAMINATEURS DE LA THESE :

Président	: Madame le Professeur	C. TARDIEU
Assesseurs	: Monsieur le Professeur	M. RUQUET
	Monsieur le Docteur	P. ROCHE-POGGI
	<u>Madame le Docteur</u>	<u>I. BLANCHET</u>

Prise en charge des agénésies dentaires multiples chez l'enfant

THESE

Présentée et publiquement soutenue devant la

Faculté d'Odontologie de Marseille
(Doyen : Monsieur le Professeur Jacques DEJOU)

Aix Marseille Université
(Président : Monsieur le Professeur Yvon BERLAND)

Le 05.02.2018

par

DANAN Rachel

Née le 18 février 1993
à STRASBOURG

Pour obtenir le Diplôme d'Etat de Docteur en Chirurgie Dentaire

EXAMINATEURS DE LA THESE :

Président	: Madame le Professeur	C. TARDIEU
Assesseurs	: Monsieur le Professeur	M. RUQUET
	Monsieur le Docteur	P. ROCHE-POGGI
	<u>Madame le Docteur</u>	<u>I. BLANCHET</u>

ADMINISTRATION

(mise à jour décembre 2017)

DOYENS HONORAIRES	Professeur	R. SANGIUOLO
	Professeur	H. ZATTARA
	Professeur	A. SALVADORI
DOYEN	Professeur	J. DEJOU
VICE – DOYEN CHARGÉ DES ENSEIGNEMENTS DIRECTEUR DU DÉPARTEMENT DE FORMATION INITIALE	Professeur	J.D. ORTHLIEB
VICE – DOYEN CHARGÉ DE LA RECHERCHE DIRECTEUR DU DÉPARTEMENT DE LA RECHERCHE DIRECTEUR DU DÉPARTEMENT DE FORMATION CONTINUE	Professeur	C. TARDIEU
	Professeur	V. MONNET-CORTI
CHARGÉS DE MISSION	Professeur	F. BUKIET
	Professeur	A. RASKIN
RESPONSABLE DES SERVICES ADMINISTRATIFS	Madame	C. BONNARD
PROFESSEUR ÉMÉRITE	Professeur	O. HUE

LISTE DES ENSEIGNANTS

56^{ème} SECTION : DEVELOPPEMENT, CROISSANCE ET PREVENTION

56.01 ODONTOLOGIE PÉDIATRIQUE ET ORTHOPÉDIE DENTO-FACIALE

ODONTOLOGIE PÉDIATRIQUE

Professeur	C. TARDIEU *	Assistant	I. BLANCHET
Maître de Conférences	D. BANDON	Assistant	V. MAGNAN
Maître de Conférences	A. CHAFAIE		
Maître de Conférences associé	A. CAMOIN		

ORTHOPÉDIE DENTO-FACIALE

Maître de Conférences	J. BOHAR	Assistant	M. BARBERO
Maître de Conférences	E. ERARD	Assistant	I. CAMBON
Maître de Conférences	J. GAUBERT	Assistant	L. LEVY
Maître de Conférences	M. LE GALL *	Assistant	R. MATTERA
Maître de Conférences	C. PHILIP-ALLIEZ	Assistant	C. MITTLER
		Assistant	A. PATRIS-CHARRUET

56.02 PRÉVENTION - ÉPIDÉMIOLOGIE - ÉCONOMIE DE LA SANTÉ - ODONTOLOGIE LÉGALE

Professeur	B. FOTI *	Assistant	J. SCIBILIA
Maître de Conférences	D. TARDIVO		

57^{ème} SECTION :
CHIRURGIE ORALE ; PARODONTOLOGIE ; BIOLOGIE ORALE

57.01 CHIRURGIE ORALE ; PARODONTOLOGIE ; BIOLOGIE ORALE

PARODONTOLOGIE

Professeur	V. MONNET-CORTI *	Assistant	A. BOYER
		Assistant	C. DUMAS
		Assistant	V. MOLL
		Assistant	A. MOREAU

CHIRURGIE BUCCALE – PATHOLOGIE ET THÉRAPEUTIQUE - ANESTHÉSIOLOGIE – RÉANIMATION

Maître de Conférences	D. BELLONI	Assistant	E. QUINQUE
Maître de Conférences	J. H. CATHERINE *		
Maître de Conférences	P. ROCHE-POGGI		
Maître de Conférences associé	F. CAMPANA		

BIOLOGIE ORALE

Maître de Conférences	P. LAURENT	Assistant	C. LE FOURNIS
-----------------------	------------	-----------	---------------

65^{ème} SECTION : BIOLOGIE CELLULAIRE

Professeur	I. ABOUT *	(Responsable de la Biologie orale)	
------------	------------	------------------------------------	--

58^{ème} SECTION :
REHABILITATION ORALE

58.01 RESTAURATRICE, ENDODONTIE, PROTHESES, FONCTION-DYSFONTION, IMAGERIE, BIOMATÉRIAUX

ODONTOLOGIE CONSERVATRICE, ENDODONTIE

Professeur	F. BUKIET *	Assistant	B. BALLESTER
Professeur	H. TASSERY	Assistant	H. DE BELENET
Maître de Conférences	G. ABOUDHARAM	Assistant	A. FONTES
Maître de Conférences	C. PIGNOLY	Assistant	M. GLIKPO
Maître de Conférences	L. POMMEL	Assistant	S. MANSOUR
Maître de Conférences	E. TERRER	Assistant	L. ROLLET
Maître de Conférences associé	M. GUIVARC'H		

PROTHÈSE

Professeur	M. RUQUET *	Assistant	M. DODDS
Maître de Conférences	G. LABORDE	Assistant	N. CHAUDESAYGUES
Maître de Conférences	M. LAURENT	Assistant	A. FERDANI
Maître de Conférences	B.E. PRECKEL	Assistant	C. MENSE
Maître de Conférences	G. STEPHAN	Assistant	C. NIBOYET
Maître de Conférences	P. TAVITIAN	Assistant	A. REPETTO
Maître de Conférences	A. TOSELLO	Assistant	A. SETTE
Maître de Conférences associé	R. LAN		
Maître de Conférences associé	G. MAILLE		

SCIENCES ANATOMIQUES ET PHYSIOLOGIQUES OCCLUSODONTOLOGIE, BIOMATÉRIAUX, BIOPHYSIQUE, RADIOLOGIE

Professeur	J. DEJOU	Assistant	M. JEANY
Professeur	J. D. ORTHLIEB *		
Professeur	A. RASKIN		
Maître de Conférences	A. GIRAUDEAU		
Maître de Conférences	B. JACQUOT		
Maître de Conférences	J. P. RÉ		
Maître de Conférences associé	T. GIRAUD		

A la présidente de thèse,

Madame le Professeur Corinne Tardieu,

Je vous remercie de l'honneur que vous m'avez fait en acceptant de présider le jury de ma thèse.

J'ai su apprécier la qualité de votre enseignement et l'intérêt que vous portez aux étudiants ainsi qu'aux jeunes patients.

Je tiens à vous remercier pour votre compréhension et votre gentillesse durant la période de ma grossesse me permettant de rattraper le retard accumulé.

Veillez trouver dans ce travail l'expression de ma vive reconnaissance et de mon profond respect.

A la directrice de thèse,

Madame le Docteur Isabelle Blanchet,

Je suis très sensible à l'honneur que vous m'avez fait en acceptant de diriger cette thèse.

J'ai toujours apprécié pouvoir travailler en pédodontie sous vos judicieux conseils.

Je garde un souvenir précieux lorsque je vous ai assistée au bloc opératoire dans mes premiers jours à la faculté dentaire de Marseille.

Je vous remercie pour la très grande disponibilité, l'attention et la patience dont vous avez fait preuve durant l'élaboration de ce travail.

Je veux ici vous exprimer toute ma gratitude. Je suis fier d'avoir travaillé avec vous et de soutenir cette thèse.

En espérant que dans ma vie professionnelle future je sois à la hauteur de la qualité des soins et de la douceur dont vous faites preuve avec vos jeunes patients.

Aux assesseurs,

Monsieur le Professeur Michel Ruquet,

Je vous suis très reconnaissante d'avoir eu la gentillesse de juger ma thèse.

Je vous remercie pour votre pédagogie et la sympathie que vous m'avez accordée durant mes années d'étude.

L'aide que vous m'avez fournie et vos conseils judicieux m'ont permis d'être plus performante en prothèse fixe.

J'aurais souhaité apprendre plus de vous durant ces années cliniques.

Veillez trouver ici le témoignage de ma sincère considération.

Aux assesseurs,

Monsieur le Docteur Philippe Roche-Poggi,

J'apprécie l'honneur que vous m'avez fait en acceptant de siéger dans mon jury.

J'ai su apprécier la qualité de vos interventions chirurgicales qui illustre votre maîtrise et votre professionnalisme. Votre disponibilité et votre pédagogie sont un exemple.

Puissiez-vous trouver en ce travail le témoignage de ma gratitude et l'assurance de mes sentiments respectueux.

Prise en charge des agénésies dentaires multiples chez l'enfant

Introduction	1
I. Les agénésies.....	2
I.1. Définition	2
I.1.1. Hypodontie	2
I.1.2. Oligodontie	2
I.1.3. Anodontie	2
I.2. Epidémiologie.....	3
I.2.1. Fréquence	3
I.2.2. Facteurs de risques.....	4
I.2.2.1. L'ethnie	4
I.2.2.2. Le sexe	4
I.3. Etiologie	5
I.3.1. Formes isolées.....	5
I.3.1.1. Etiologie génétique	5
I.3.1.1.1. MSX1	6
I.3.1.1.2. PAX9	7
I.3.1.1.3. AXIN2	7
I.3.1.1.4. LTBP3.....	7
I.3.1.1.5. Autres gènes	7
I.3.1.2. Etiologie environnementale	9
I.3.2. Formes syndromiques.....	9
II. Diagnostic clinique et conséquences des agénésies	13
II.1. Diagnostic clinique.....	13
II.1.1. Anamnèse	13
II.1.1.1. Motif consultation	13
II.1.1.2. Age.....	13
II.1.1.3. Pathologies générales et antécédents familiaux	15
II.1.2. Examen clinique.....	15
II.1.2.1. exo buccal.....	15
II.1.2.2. endo buccal	15
II.1.3. Examen radiologique	17
II.1.3.1. Radiographie panoramique	17
II.1.3.2. Radiographie rétroalvéolaire	18
II.1.3.3. La téléradiographie de profil	18
II.1.3.4. Cone Beam (CBCT) ou Scanner	18
II.1.4. Autres examens	19
II.1.4.1. Photographies.....	19
II.1.4.2. Moulages orthodontiques.....	19
II.1.5. Orientation vers une consultation spécialisée	19
II.2. Répercussions des agénésies	20
II.2.1. Sur le plan fonctionnel.....	20
II.2.1.1. Les troubles de la mastication	20
II.2.1.2. Les troubles de la phonation	20
II.2.1.3. Les troubles de la déglutition	20
II.2.1.4. Les troubles de la ventilation	21
II.2.2. Sur la croissance squelettique	21
II.2.2.1. Dans le sens transversal	21
II.2.2.2. Dans le sens sagittal.....	21
II.2.2.3. Diminution de la dimension verticale	21
II.2.3. Sur le plan esthétique et psychologique	22

III. Prise en charge multidisciplinaire des agénésies.....	24
III.1. Odontologique.....	24
III.1.1. Abstention	24
III.1.2. Prévention	24
III.1.3. Odontologie conservatrice	24
III.2. Orthodontique.....	25
III.2.1. Traitements orthodontiques exclusifs	25
III.2.2. Traitement orthodontique pré prothétique	26
III.2.2.1. Dans le sens transversal	26
III.2.2.2. Dans le sens sagittal et vertical.	27
III.2.3. Traitement orthodontique préimplantaire	28
III.3. Prothétique.....	28
III.3.1. Prothèse amovible	28
III.3.2. Prothèse fixée	29
III.4. Implantaire	29
III.4.1. Traitement implantaire	29
III.4.2. Prise en charge par la sécurité sociale	31
III.5. Chirurgicale	34
III.5.1. Autotransplantation	34
III.5.2. Chirurgie maxillo-faciale.....	35
III.6. Psychologique.....	36
Conclusion.....	38
Table des illustrations	38
Bibliographie	I

Introduction

L'agénésie dentaire se définit comme une anomalie de nombre par défaut due à l'absence d'une unité dentaire, en relation avec l'absence du germe correspondant. C'est la plus fréquente des anomalies dentaires rencontrées dans notre pratique quotidienne. Elle peut concerner la denture définitive et/ou lactéale et être unilatérale ou bilatérale. Au-delà de deux organes dentaires manquants on la qualifie de multiple [1].

La classification des agénésies se présente selon trois possibilités : L'hypodontie lorsque moins de 6 dents sont absentes, l'oligodontie lorsque plus de 6 dents sont absentes et enfin l'anodontie lorsque toutes les dents sont absentes.

Les agénésies d'une ou deux dents sont fréquentes (80% des cas d'agénésie) et leurs conséquences sont très différentes en fonction du type de dents concerné. En revanche les agénésies multiples (1% des cas d'agénésie) sont des maladies rares avec préjudice esthétique et/ou fonctionnel dont l'enjeu au niveau de la santé publique requiert une attention particulière [2].

Dans notre première partie, nous nous attacherons à définir les types d'agénésies, les symptômes associés, leur fréquence, et leurs différentes étiologies car la connaissance de ces caractéristiques est nécessaire pour une prise en charge adaptée.

Dans notre deuxième partie, il sera nécessaire de présenter les outils de diagnostic adéquats permettant d'examiner le problème dans son ensemble. Nous nous attarderons à développer l'aspect physiologique et psychologique des conséquences de ces agénésies.

Notre troisième partie concernera la prise en charge multidisciplinaire ainsi que l'abord psychologique indispensable à un traitement dans des conditions optimales. La connaissance du parcours médico-social permet un accompagnement des patients et de leur famille et sera une composante essentielle de la prise en charge.

I. Les agénésies

I.1. Définition

I.1.1. Hypodontie

L'hypodontie se définit par l'absence de moins de 6 dents sur l'arcade. Certaines dents sont plus souvent absentes : ce sont les incisives latérales maxillaires, les deuxième prémolaires mandibulaires et les dents de sagesse [1]. L'absence des incisives centrales, des canines et des molaires est plus rare et c'est donc ce signe qui doit attirer l'attention [2].

I.1.2. Oligodontie

On parle d'oligodontie lorsque plus de 6 dents sont absentes. Elle peut être isolée ou associée à d'autres symptômes, et dans ce cas elle est qualifiée de syndromique. Récemment une association entre l'agénésie des dents de sagesse et l'absence d'autres dents dans un contexte d'oligodontie a été mise en évidence. Une augmentation significative d'agénésies des incisives latérales maxillaires, mandibulaires et des secondes prémolaires a été montrée chez les patients présentant une agénésie des troisièmes molaires [3]. L'agénésie des troisièmes molaires peut donc être un signe à prendre en compte dans l'évaluation du phénotype de l'oligodontie.

I.1.3. Anodontie

L'anodontie se caractérise par l'absence congénitale de l'ensemble de la denture. Nous la retrouvons dans le cas de dysplasie ectodermique hypohidrotique avec anodontie complète [4]. Elle est extrêmement rare. [5]

Dans cette thèse nous aborderons les agénésies multiples englobant ces trois sous-groupes, puisqu'elles se définissent par l'absence d'au moins deux dents [1].

I.2. Epidémiologie

I.2.1. Fréquence

L'agénésie représente une des anomalies dentaires les plus fréquentes chez l'Homme. Elle a une incidence de 1,6% à 9,6% selon les études, concerne aussi bien le maxillaire que la mandibule et peut être symétrique ou non [6].

L'agénésie des dents de sagesse a une incidence plus élevée et touche 20% de la population. L'agénésie des dents temporaires est plus rare que celle des dents permanentes (de 0,1% et 0,9% selon les études).

Concernant l'oligodontie, les taux sont moins élevés. La fréquence estimée varierait entre 0,08% et 0,16 % selon les études [7].

La prévalence varie en fonction du type de dents : les dents les plus atteintes sont la deuxième prémolaire mandibulaire (34% des agénésies), l'incisive latérale maxillaire (32,7%), et la deuxième prémolaire maxillaire (12,8%). L'agénésie ne concerne que rarement les premières et deuxièmes molaires supérieures, les premières molaires inférieures, les incisives centrales supérieures et les canines. Aucune différence significative entre les côtés droit et gauche n'a été observée pour une dent particulière [8, 9, 10, 11].

<u>Maxillaire</u>		<u>Mandibule</u>	
DENT	POURCENTAGE (%)	DENT	POURCENTAGE (%)
Incisive centrale	2,7	Incisive centrale	5,8
Incisive latérale	32,7	Incisive latérale	5,8
canine	2,6	canine	1,3
1 ^e prémolaire	1,9	1 ^e prémolaire	1,4
2 ^e prémolaire	12,8	2 ^e prémolaire	34
1 ^e molaire	0,7	1 ^e molaire	0,3
2 ^e molaire	0,7	2 ^e molaire	3,2

Figure N°1 : Prévalence des agénésies selon le type de dents [8,12]

I.2.2. Facteurs de risques

I.2.2.1. L'ethnie

Les études de Larmour et Polder montrent que les agénésies dentaires sont dépendantes d'un facteur ethnique. La fréquence des agénésies ainsi que le type de dents absentes varient selon le type de population (figure 2) [11]. Par exemple, les deuxièmes prémolaires inférieures mandibulaires et les incisives latérales maxillaires étaient les plus fréquemment enregistrées comme manquantes dans la population caucasienne. Alors que dans les études asiatiques, l'incisive mandibulaire était la plus souvent absente. [9]

Population	Prévalence d'agénésies dentaires
Australiens Caucasien	6,3%
Européens Caucasien	5,5%
Nord américains Caucasien	3,9%
Nord américains Africain	3,8%
Arabie saoudite	2,5%
Chinois	6,9%

Figure N° 2 : Prévalence des agénésies dentaires en fonction de l'ethnie [10]

I.2.2.2. Le sexe

Selon la littérature, les agénésies dentaires sont plus fréquentes chez les femmes que chez les hommes [11,13] avec une prévalence 1,37 plus élevée [10].

I.3. Etiologie

De nombreuses étiologies ont été décrites dans les agénésies multiples. La connaissance de la corrélation génotype-phénotype entre les mutations génétiques et l'agénésie dentaire est importante pour savoir orienter le patient vers un conseil génétique. Celui-ci sera nécessaire afin d'exclure l'oligodontie syndromique et de discuter des problèmes d'hérédité. [7]

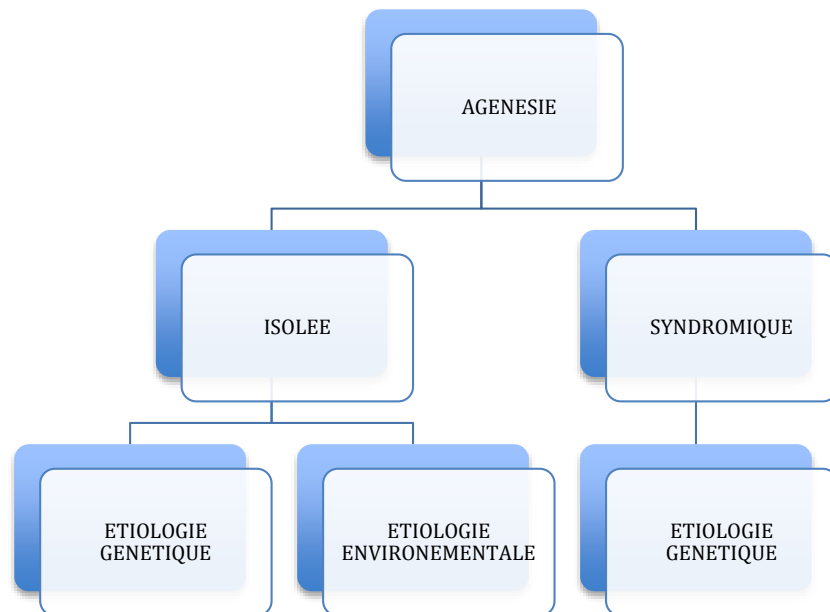


Figure N°3 : Représentation de l'étiologie des agénésies multiples

I.3.1. Formes isolées

I.3.1.1. Etiologie génétique

Les agénésies multiples peuvent se produire en association avec d'autres maladies génétiques dans le cadre d'un syndrome clinique reconnu, ou sous forme non syndromique, sous la forme d'un trait isolé. Les cas isolés peuvent être familiaux ou sporadiques à transmission autosomique dominante, autosomique récessive ou liée à l'X [14]. On retrouve une grande variation de l'expressivité des gènes. Différents sous-phénotypes de l'agénésie dentaire pourraient être probablement causés par divers gènes. Un certain nombre de gènes ont été identifiés pour leurs implications dans la morphogenèse dentaire et leurs rôles de régulation tout au long du développement de l'organe dentaire (initiation, détermination de l'emplacement, de l'identité, de la taille et de la forme des dents.) [15,16]

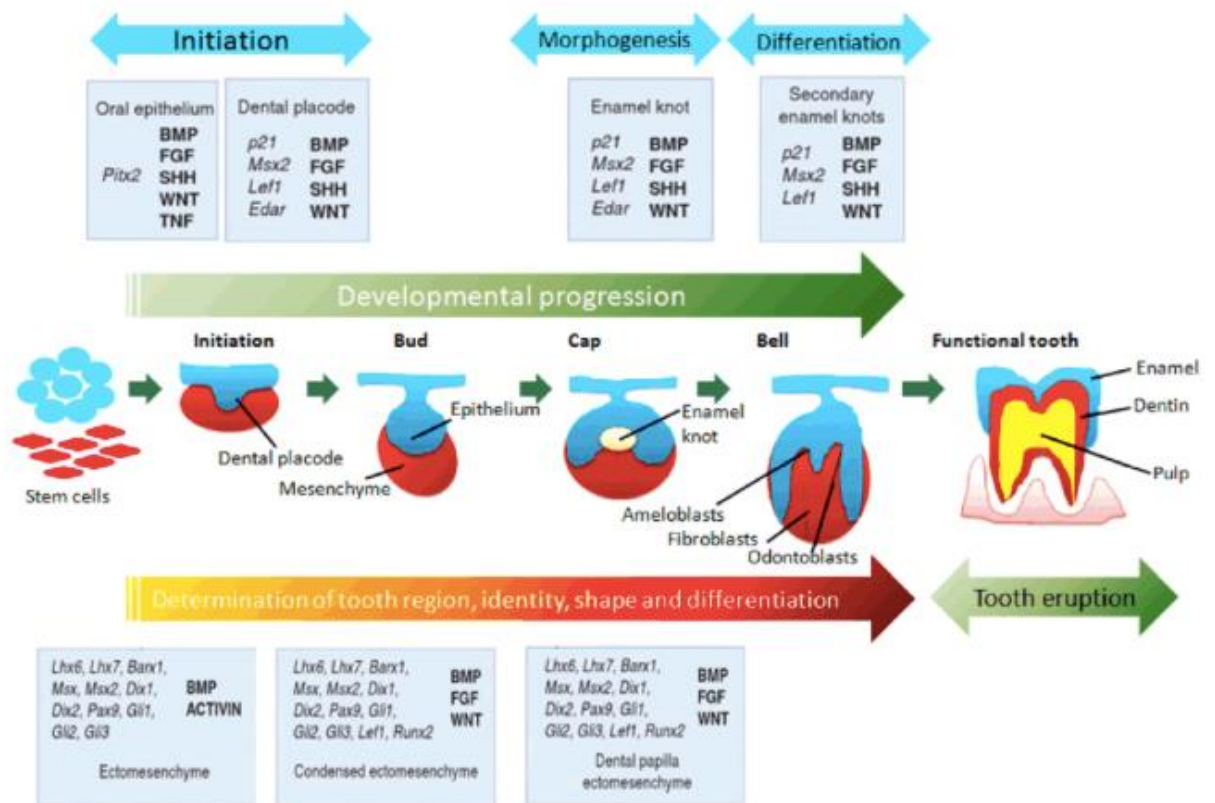


Figure N°4 : Gènes impliqués dans les différentes étapes du développement dentaire [17]

I.3.1.1.1. MSX1

Le gène MSX1 (Muscle Segment1) est situé sur le chromosome 4. Il appartient à une famille de gènes codant pour des facteurs de transcription exprimés au niveau de multiples sites d'interactions tissulaires lors du développement de vertébrés.

Dans l'étude de Satokata, des souris homozygotes *Msx* ^{-/-} présentent des fentes palatines, une déficience de l'os alvéolaire et un arrêt du développement des molaires au stade de bourgeon. À l'état hétérozygote (*Msx1* ^{+/-}), les souris ne présentent aucune atteinte dentaire. [18]

Les mutations MSX1 affectent principalement les secondes prémolaires et les troisièmes molaires, parfois en combinaison avec d'autres types de dents comme les premières molaires. En revanche dans des cas plus courants d'agénésies d'incisives, MSX1 est moins susceptible de jouer un rôle causal.

Il n'y a pas de corrélation claire entre la gravité des agénésies et la gravité de la mutation identifiée sur la protéine MSX1. [19]

1.3.1.1.2. PAX9

PAX9 (Paired box gene 9) est un membre d'une famille de gènes codant pour des facteurs de transcription jouant un rôle clé pendant l'embryogenèse. Il est situé sur le chromosome 14 et a un rôle important dans la morphogénèse dentaire et particulièrement pour la condensation du mésenchyme au stade du bourgeon qui permet le passage au stade cupule.

Les souris invalidées à l'état homozygote (Pax9 $-/-$) présentent un arrêt du développement dentaire au stade de bourgeon ainsi que de nombreuses excroissances au niveau cranio facial incluant des fentes palatines secondaire, des anomalies des membres, des os et du cartilage cranio-facial. [20]

Chez l'Homme, la mutation s'exprime à l'état hétérozygote et entraîne des agénésies des dents postérieures. Dans la plupart des cas cela concerne les molaires permanentes, et dans certains cas les prémolaires maxillaires ou mandibulaires [21].

1.3.1.1.3. AXIN2

AXIN2 (Axis Inhibition Protein 2) est un gène situé sur le chromosome 17. Il est un régulateur connu de la voie de signalisation Wnt et joue un rôle important au cours du développement dentaire.

Les individus présentant une mutation dans AXIN2 présentent un modèle mixte d'agénésie dentaire. Ce gène serait aussi impliqué dans le cancer colorectal héréditaire [22].

1.3.1.1.4. LTBP3

LTBP3 est situé sur le chromosome 11. Il code pour le facteur de croissance TGF- β , protéine de la matrice extracellulaire nécessaire pour la fonction ostéoclastique. Une mutation sur ce gène a été trouvée chez des patients et a été définie comme responsable d'oligodontie [7]. Elle était dans ce cas associée à un nanisme.

Cependant, chez des souris invalidées à l'état homozygote aucune anomalie dentaire comparable à l'humain n'a été observée bien que la mâchoire supérieure ait été raccourcie et qu'un phénotype de type ostéoporose ait été rapporté [23].

1.3.1.1.5. Autres gènes [24,25]

- **EDA (Ectodysplasin A)**

C'est un gène situé sur le chromosome X. Il fait partie de la famille des TNF et joue un rôle important dans le développement des tissus ectodermiques. Sa mutation est impliquée dans la dysplasie ectodermique liée à l'X, responsable de différentes anomalies concernant les cheveux, les dents (oligodontie), et les glandes sudoripares. Récemment des mutations d'EDA ont été trouvées dans des cas d'agénésies dentaires isolées [24].

- **PITX 2 (Pituitary Homeobox)**

Ce gène est situé sur le chromosome 4 et joue un rôle fondamental dans la spécification de l'épithélium odontogène et dans la morphogénèse dentaire. [24]

- **IRF6 (Interferon regulatory factor 6)**

C'est un gène situé sur le chromosome 1, impliqué dans la formation du tissu conjonctif. Des mutations de ce gène sont associées à des agénésies multiples ainsi qu'à des fentes labiale ou palatine. [24]

- **BARX1**

Ce gène situé sur le chromosome 9 joue un rôle important dans les interactions épithélio-mésenchymateuses aussi bien au niveau du maxillaire que de la mandibule. Il ne s'exprime cependant jamais dans les germes incisifs et se restreint au niveau du mésenchyme des molaires en développement. [24]

- **DLX1 (Distal less homeobox)**

C'est un gène situé sur le chromosome 2 qui s'exprime dans le développement dentaire maxillaire. Son inactivation provoque alors des agénésies des molaires et prémolaires supérieures. [24]

- **WNT10**

Ce gène situé sur le chromosome 2 fait partie de la voie de signalisation WNT qui participe à la morphogénèse des dents. Il est responsable d'un large spectre de dysplasies ectodermiques mais a été récemment aussi mis en cause au sein de familles atteintes d'oligodonties isolées. [25]

- **IKBKG**

Ce gène aussi appelé NEMO est situé sur le chromosome X. Il joue un rôle dans la formation des tissus ectodermiques et sa mutation est associée à des cas d'agénésies isolées ainsi qu'à des oligodonties syndromiques observées dans l'Incontinentia Pigmenti. [24]

GENE	Type de dent absente	Stade de maturation concerné
MSX1	Troisième molaire Deuxième prémolaire Première molaire	Stade bourgeon
PAX9	Dents postérieures (Molaires et prémolaires)	Stade bourgeon
AXIN2		
EDA	Incisives et prémolaires	Lame dentaire
PITX2	Dents mandibulaires	Stade cupule
IRF6		
BARX1	Molaires	Stade bourgeon
DLX1	Molaires et prémolaires supérieures	Stade bourgeon
WNT10A	Incisives latérales supérieures	Stade cupule

Figure N°5 : Tableau récapitulatif des principaux gènes impliqués dans la morphogénèse des dents : Stade de maturation concerné et type de dent absente. [24,25]

Bien qu'au cours des dernières années de nombreux gènes impliqués dans les agénésies dentaires aient été découverts certaines agénésies multiples n'ont pas encore de gènes reconnus [26]

I.3.1.2. Etiologie environnementale

L'absence de formation de germes dentaires peut être causée par certains facteurs environnementaux. Ces derniers perturbent de façon ponctuelle le développement de l'embryon sans que cela ne soit transmissible.

- Agents physiques

Les effets des radiations ionisantes sur le fœtus ont des conséquences tératogènes plus ou moins graves avec l'apparition d'agénésies dentaires. [27] De plus, les rayonnements ionisants employés en radiothérapie, ainsi que les agents de chimiothérapie, utilisés pour la prise en charge thérapeutique des cancers pédiatriques, ont un effet néfaste sur le développement dentaire et peuvent alors être à l'origine d'agénésies dentaires. Les lésions dépendent de l'âge de l'enfant pendant ces traitements anticancéreux, ainsi que de la dose reçue. [28]

- Facteurs traumatiques

Des agénésies dentaires peuvent être causées par des traumatismes cranio-faciaux importants, tels que des fractures accidentelles ou des interventions chirurgicales touchant le maxillaire ou la mandibule [29].

- Facteurs infectieux

Des maladies infectieuses maternelles telles que la syphilis, la tuberculose ou encore certaines viroses (comme la rubéole) peuvent affecter le développement dentaire de l'enfant pendant la vie intra- utérine [30]

- Agents chimiques

De nombreuses molécules médicamenteuses sont capables de franchir la barrière placentaire entraînant des effets tératogènes sur le fœtus. Les prescriptions pendant les premiers mois de grossesse doivent donc être très surveillées. Concernant les agénésies multiples, la thalidomide a été décrite comme causale chez des enfants dont les mères en ont consommée durant la grossesse. [13]

I.3.2. Formes syndromiques

Online Mendelian Inheritance in Man (OMIM) répertorie plus de 60 syndromes différents incluant l'oligodontie dans leur spectre phénotypique d'anomalies (figure 8). Ces différents syndromes affectent les dents mais aussi fréquemment les autres structures ectodermiques telles que la peau, les cheveux, les ongles et les glandes sudoripares.

L'oligodontie peut être associée à une pathologie d'ordre générale et même en être le symptôme révélateur, il est donc important de connaître et d'observer les anomalies des différentes structures afin de guider la recherche d'un syndrome et adresser éventuellement le patient pour des examens plus approfondis.

Syndrome	Genes and gene locus involved	OMIM Entry (Online Mendelian Inheritance in Man)
Aarskog syndrome	Translocation of 8p and Xq	100050
ADULT syndrome	TP73L (3q27)	103285
Alagile syndrome	JAG1 (20p12)	118450
Apert syndrome	FGFR2 (10q26)	101200
Blepharo-cheilo-odontic syndrome	unknown	119580
Branchio-oto-renal syndrome, Type I	EYA1 (8q13.3)	113650
Charcot-Marie-Tooth disease, Type 2E	NEFL (8p21)	607684
Cleft lip/palate - ectodermal dysplasia syndrome	PVRL1 (11q23-q24)	225060
Coffin-Lowry syndrome	RSK2 (Xp22.2-p22.1)	303600
Crouzonodermoskeletal syndrome	FGFR3 (4q16.3)	–
Down syndrome	chromosome 21 trisomy	190685
Dubowitz syndrome	unknown	223370
Ectodermal dysplasia, tricho-odonto-onychial type	unknown	129510
Ectodermal dysplasia, AD hypohidrotic type	EDAR (2q11-q13)	129490
Ectodermal dysplasia, AR hypohidrotic type	EDAR (2q11-q13), EDARADD (1q42.2-q42.3)	224900
EEC syndrome	P68 (3q27), (7q11.2-q21.3)	129900, 604273
Ehlers-Danlos hypermobility type	COL3A1 (2q31)	130020
Ehlers-Danlos s., dermatosparaxis type	ADAMTS2 (5q23)	225410
Ellis-van Creveld s. (chondroectodermal dysplasia)	EVC/EVC2 (4p16)	225500
Fanconi renotubular syndrome	(15q15.3)	13600
Frontometaphyseal dysplasia	FLNA (Xq28)	305620
GAPO syndrome	unknown	230740
Goldenhar syndrome	unknown	164210
Goltz-Gorlin syndrome (focal dermal hypoplasia)	unknown	305600
Hallermann-Streiff syndrome	unknown	234100
Hanhart syndrome	unknown	103300
Hay-Wells syndrome	TP73L (3q27)	106260
Incontinentia pigmenti	IKK γ (NEMO) (Xq28)	308300
Johanson-Blizzard syndrome	UBR1 (1515-q21.1)	243800
Kabuki syndrome	unknown	147920

Kartagener syndrome	DNAI1 (9p21-p13), DNAH5 (5p15-p14), DNAHC11 (7p21)	244400
KBG syndrome	unknown	148050
Levy-Hollister syndrome	FGFR2 (10q26), FGFR3 (4p16.3), FGF10 (5p13-p12)	149730
Larsen syndrome	FLNB (3p14.3)	150250
Laurence-Moon syndrome	MKKS (20p12)	245800
Moebius syndrome	(13q12.2-q13)	157900
Mulvihill-Smith syndrome	unknown	176690
Neu-Laxova syndrome	unknown	256520
Oral-facial-digital syndrome Type I	CXORF5 (Xp22.3-p22.)	311200
Pseudoxanthoma elasticum	ABCC6 (16p13.1)	26400
Rapp-Hodgkin syndrome	TP73L (3q27)	129400
Rieger syndrome, Type I	PITX2 (4q25-q26)	180500
Rieger syndrome, Type II	RIEG2 (13q14)	601499
Rothmund-Thomson syndrome	RECQL4 (8q24.3)	268400
Rubinstein-Taybi syndrome	CREBBP (16p13.3), EP300 (22q13)	180849
Schwartz-Jampel syndrome	HSPG2 (1p36.1)	255800
Seckel syndrome.	ATR (3q22.1-q24), (18p11q11),	210600
Sickle cell anemia	(14q)	603903
Sjogren-Larsson syndrome.	HBB/HbSC (11p15.5)	270200
Smith-Magenis syndrome	ALDH3A2 (17p11.2)	182290
Sotos syndrome	RAI1 (17p11.2) (5q35)	117550 183600
Split-hand/ foot malformation	SHFM1 (7q21), SHFM2 (Xq26), SHFM3 (10q24), SHFM4 (3q27), SHFM5 (2q31)	211370
Tuomaala-Haapanen syndrome	unknown	119300
Van der Woude syndrome	IRF6 (1q32-q41)	193500
Waardenburg syndrome, Type I	PAX3 (2q35)	277600
Weill-Marchesani syndrome	ADAMTS10 (19p13.3-p13.2)	193530
Weyers acrofacial dysostosis	EVC (4p16) ELN (7q11.2), LIMK1/RFC2 /CYLN2/GTF2IRD1 /GGTF2I (7q11.23)	194050
Williams syndrome	MSX1 (4p16.1)	189500
Witkop tooth-and-nail syndrome	deletion of short arm of chromosome 4	194190
Wolf-Hirschhorn syndrome	unknown	602361
Yunis-Varon del(22q) syndrome	deletion of long arm of chromosome 22	—

Figure N°6 : Syndromes associés aux agénésies multiples répertoriés dans OMIM. [26]

Dans la figure 9, une description des principaux signes des principaux syndromes pour lesquelles l'anomalie de nombre est fréquente et fait partie intégrante de la sémiologie « typique » a été réalisée [7].





NOM	Manifestations bucco-dentaire	Autres manifestations cliniques	Gène	Photo	Prévalence
DEH : Dysplasie ectodermique Hypohidrotique (liée à l'X, autosomique récessive, autosomique dominante) [31]	-Hypodontie, oligodontie, anodontie. -Dents conoïdes, riziformes, microdonties -Hypoplasies amélaïres -Troubles articulations temporo-mandibulaires	-Hypohidrose -Hypotrichose	EDA EDAR WNT10 TRAF6 IKBKG	 dents conoïdes et oligodontie [31]	1/100 000
Van der Woude [32]	- Fente oro-faciale - Oligodontie -Dépressions labiales		IRF6	 puits labiaux et cicatrice de fente labiale [32]	1/100 000
Rieger [33]	-Oligodontie - Micrognathie maxillaire	-Troubles oculaires -Ombilic proéminent	PITX2		1/1000000
Johanson- Blizzard	-Oligodontie -Microdonties -Micrognathie maxillaire et mandibulaire	-Faciès de petite taille -Retard mental -Insuffisance pancréatique -Surdité -Petit nez	UBR1		Inconnue
Bloom	-Oligodonties	-Déficit de croissance -Lésions pigmentaires -Troubles oculaires -Problèmes respiratoires	BLM		Inconnue
Incontinentia Pigmenti [34]	-Oligodontie, hypodontie -Retards d'éruption -Dents surnuméraires -Anomalies de forme et de taille	-Lésions pigmentaires -Nanisme -troubles oculaires -Retard mental -Alopécie	IKBKG	 dents temporaires manquantes [34]	1/1000000
EEC : Ectrodactyly- ectodermal dysplasia clefting syndrome [35]	-Oligodontie -Microdonties -Fentes orofaciales -Dents conoïdes	-Ectrodactylie -Anomalie peau, cheveux, ongles, glandes exocrines -Troubles du langage -Troubles oculaires et surdité	TP63	 dents cariées, hypoplasiques, canines pointues, oligodonties [35]	1/100 000
Zlotogora-Ogur	-Fente labio-palatine -Oligodontie	-Cheveux courts et épars -Sourcils et cils épars -Syndactylie des doigts et orteils	PVLR1		Inconnue
Witkop	-Oligodontie : incisives mandibulaires, secondes molaires, canines maxillaires fréquemment absentes -Retards éruptions -Dents conoïdes -Eversion des lèvres	-Ongles petits, cassants avec stries -Hypotrichose -Hypohidrose	MSX1		Inconnue
Down (Trisomie 21) [36]	-Prognathie -Béance -Oligodontie -Pathologies du parodonte -Troubles fonctionnels -Microdontie, taurodontisme -Retards d'éruption	-déficience intellectuelle -Hypotonie musculaire -Malformations cardiaques et digestives	Chromosome 21 surnuméraire		1-5/10 000

Figure N°7 : Tableau récapitulatif des signes cliniques majeurs des principaux syndromes responsables d'agénésies multiples [7]

II. Diagnostic clinique et conséquences des agénésies

Le rôle du chirurgien-dentiste est central dans le dépistage et la prise en charge des différents types d'anomalies du développement dentaire. Mais son action est plus large. Il doit également repérer les signes d'appel, permettant de suspecter des pathologies potentiellement sévères.

II.1. Diagnostic clinique

II.1.1. Anamnèse

L'anamnèse est essentielle. Devant l'absence d'une ou plusieurs dents le praticien doit se poser la question de l'origine de ces absences : acquises (traumatiques ou carieuses), ou congénitales. Il aura pour cela recours au questionnaire médical et à différents examens. [37]

II.1.1.1. Motif consultation

Le diagnostic peut s'établir par différentes situations :

- Un enfant peut être adressé par ses parents pour un motif en rapport direct avec une dent temporaire ou permanente absente qui les alerte.
 1. Les parents ont connaissance d'un problème héréditaire ou d'un syndrome diagnostiqué et viennent consulter
 2. La famille a simplement remarqué des anomalies attirant l'attention (forme, nombre, taille, retard d'éruption)
- L'agénésie peut être détectée par le chirurgien-dentiste lui-même lors d'une visite de routine.

II.1.1.2. Age

Le chirurgien-dentiste pourra comparer l'âge du patient et l'âge dentaire (âge d'apparition standard de la dent sur l'arcade) afin de vérifier un éventuel retard d'éruption et d'en identifier la cause. Pour une prise en charge optimale, il est important de diagnostiquer les agénésies le plus tôt possible. Le diagnostic d'oligodontie des dents permanentes ne sera cependant possible qu'à partir de 5 ans, âge à partir duquel l'intégralité des germes dentaires (dents de sagesse non incluses) sera visible à la radiographie panoramique [37].

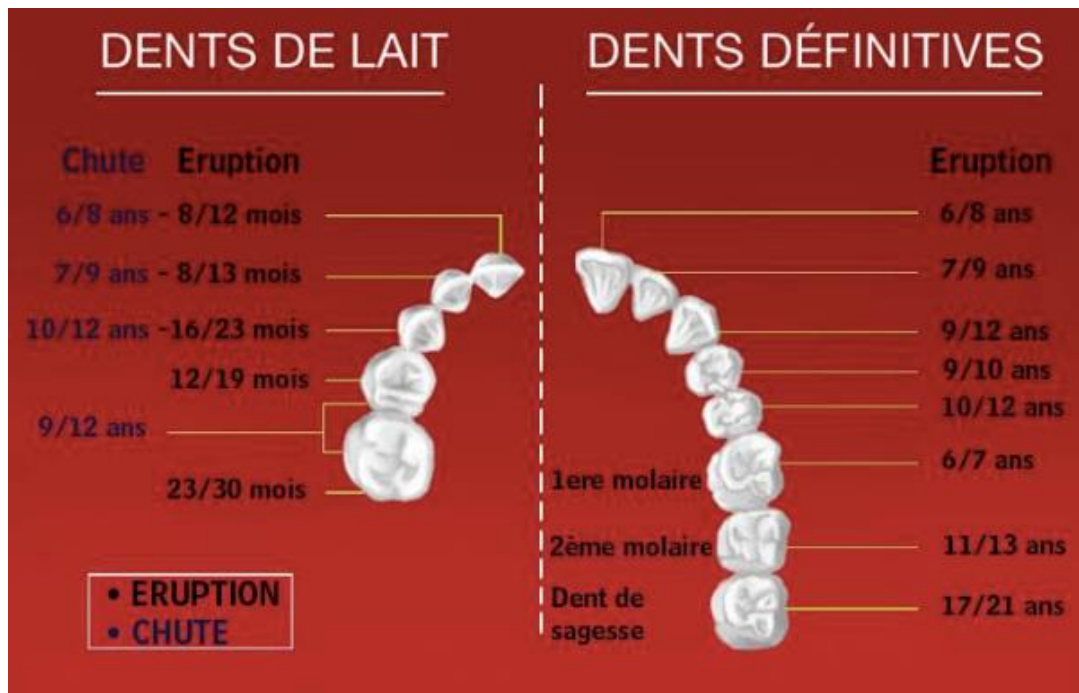


Figure N°8 : Chronologie d'apparition des dents temporaires et permanentes [38]

Table 1 Approximate ages at which teeth may be expected to be visible radiographically and clinically

Teeth	Radiograph	Oral cavity
<i>Primary</i>		
Incisors	Birth	6-9 months
Canines	Birth	18 months
First molars	Birth	12 months
Second molars	Birth	24 months
<i>Permanent</i>		
Central incisors	6 months	6-8 years
Lateral incisors	9-12 months	7-9 years
Canines - mandibular	6 months	9-10 years
Canines - maxillary	6 months	11-12 years
Premolars	2-3 years	10-12 years
First molars	Birth	6 years
Second molars	4 years	11-13 years

After Kupietsky and Houpt, 1995¹⁴

Figure N° 9 : âges moyens d'observation des dents présentes à la radiographie, et en bouche [37]

II.1.1.3. Pathologies générales et antécédents familiaux

Les agénésies multiples présentent une forte composante génétique il est donc important de rechercher une prédisposition familiale et de savoir si d'autres membres de la famille sont concernés par cette anomalie de nombre.

Il est aussi nécessaire de connaître les antécédents pathologiques et l'historique médical à la recherche d'un syndrome polymalformatif, ainsi que les antécédents médicaux et chirurgicaux pouvant influencer nos décisions thérapeutiques (maladie cardiovasculaires, radiothérapie). Toute absence de dent par avulsion précoce ou expulsion accidentelle doit être détectée pour ne pas fausser le diagnostic.

II.1.2. Examen clinique

L'examen sera un examen classique à la recherche d'indices de présomptions d'agénésies. Un examen radiographique devra compléter l'examen clinique.

II.1.2.1. exo buccal

Cet examen concernera notamment les différentes structures ectodermiques qui dérivent du même feuillet embryonnaire : les ongles, les cheveux, les glandes sudoripares (transpiration) et les glandes lacrymales (larmes), qui pourront nous indiquer la présence d'un syndrome et la nécessité de consulter un médecin spécialiste. On retrouve aussi parfois des troubles cutanés, une dysmorphie faciale de classe III (prognathisme caractéristique de l'oligodontie), une concavité faciale ainsi qu'une diminution de la hauteur faciale inférieure [38].

II.1.2.2. endo buccal

Cet examen s'intéressera au nombre et à l'emplacement des dents manquantes. La numération de la formule dentaire doit être systématique et rigoureuse. On recherchera :

1. La persistance d'une dent temporaire 6 mois ou plus après la date d'éruption normale de la dent permanente, en prenant en compte l'âge dentaire du patient. Selon Sabri, les causes éventuelles de la persistance d'une dent sur arcade peuvent être :

- ✓ une malposition du germe définitif
- ✓ une résorption radiculaire anormale
- ✓ une ankylose de la dent temporaire sur l'arcade
- ✓ une dent surnuméraire sur le trajet d'éruption de la dent permanente
- ✓ **une agénésie de la dent permanente** (étiologie la plus fréquente) [40]

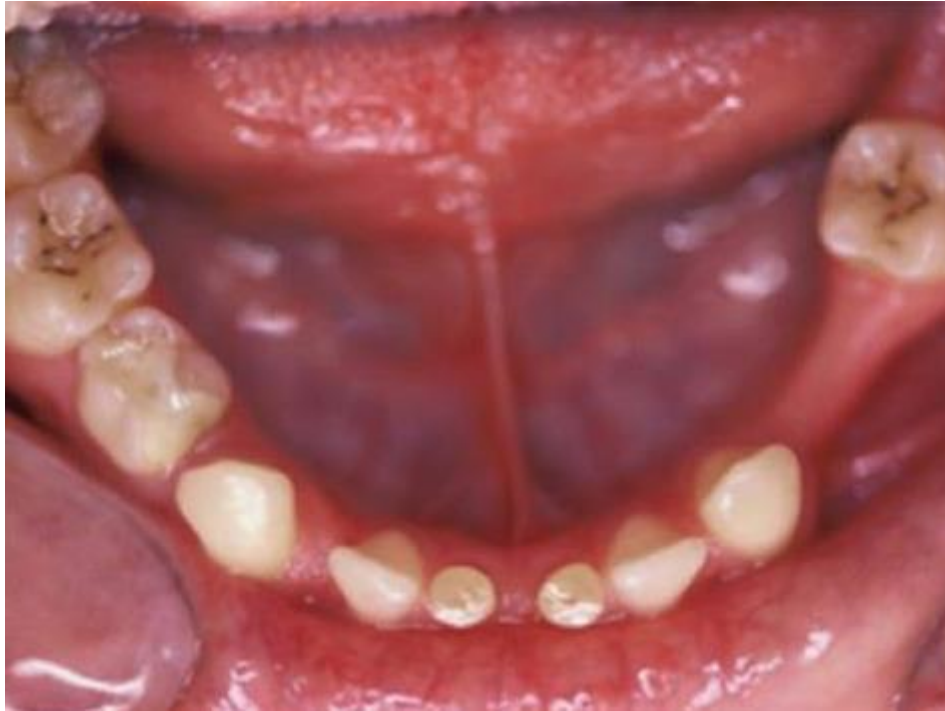

Figure N°10 : Persistance des incisives et de la molaire mandibulaire temporaire droite [41]

2. L'absence des dents permanentes sur l'arcade et l'âge dentaire d'éruption dépassé en se référant à la chronologie de l'éruption des dents permanentes (figure 8,9). Une suspicion importante doit avoir lieu si l'éruption de la dent permanente n'a pas commencé dans les six mois suivant l'apparition de la dent contro-latéral [42]. Un retard d'éruption peut entraîner une migration des dents adjacentes vers le site concerné par version, rotation ou gression.

3. Des anomalies morphologiques :

Plusieurs anomalies dentaires et alvéolaires ont montré un lien d'association avec les agénésies multiples [43].

- ✓ anomalies de taille (microdonties, macrodonties)
- ✓ anomalies de forme (dents riziformes, en pelles, conoïdes, fusions taurodontismes)
- ✓ anomalies d'éruption, et de position des dents présentes
- ✓ anomalies de structure (hypoplasie et hypominéralisation)
- ✓ anomalie de l'os alvéolaire (hypotrophie osseuse) [44]

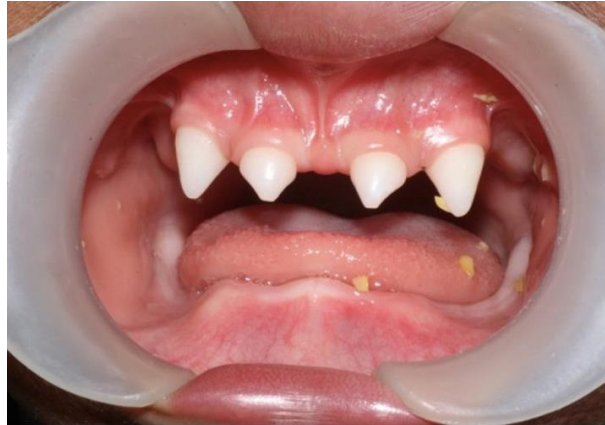

Figure N°11 : Dents conoïdes chez un patient présentant une dysplasie ectodermique anhidrotique [45]

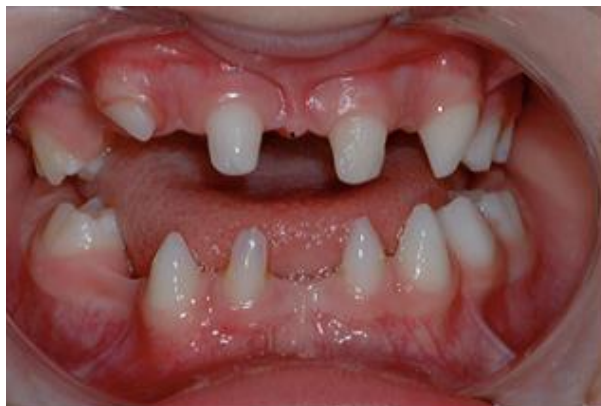

Figure N°12 : Dents rhysoformes, microdonties et anomalies de position chez une patiente atteinte d'oligodontie [46]

II.1.3. Examen radiologique

L'examen radiologique est indispensable pour compléter l'examen clinique. Il permet de confirmer le diagnostic et d'aider à la mise en place du plan de traitement. [47]

II.1.3.1. Radiographie panoramique

C'est la technique de choix [13] permettant de visualiser l'ensemble des dents présentes en bouche ainsi que les germes sous-jacents. Il est recommandé de prendre une radiographie panoramique une fois les germes de la denture permanente visibles (à partir de 5 ans) afin d'avoir une vue d'ensemble de la dentition présente et de vérifier si tous les germes sont en place. Celle-ci peut permettre un dépistage d'agénésies multiples. En effet, l'examen clinique seul ne permet pas de diagnostiquer l'absence de germes inclus ou des retards d'éruption et de confirmer qu'il s'agisse d'une anomalie de développement dentaire. Elle pourra être complétée par d'autres types d'imagerie.

II.1.3.2. Radiographie rétroalvéolaire

Cette technique est peu fiable car le germe peut se trouver en position ectopique. Elle permet cependant de visualiser de manière plus précise la morphologie d'une dent, sa taille et sa structure et ainsi mettre en évidence d'autres anomalies dentaires associées aux agénésies. Elle permet aussi d'observer le degré de rhizalyse de la dent lactéale [13].

II.1.3.3. La téléradiographie de profil

Bien qu'elle ne soit pas un examen de première intention, la téléradiographie de profil est indispensable pour un diagnostic orthodontique avec analyse céphalométrique. Des problèmes orthodontiques sont très fréquemment associés aux oligodonties [63].

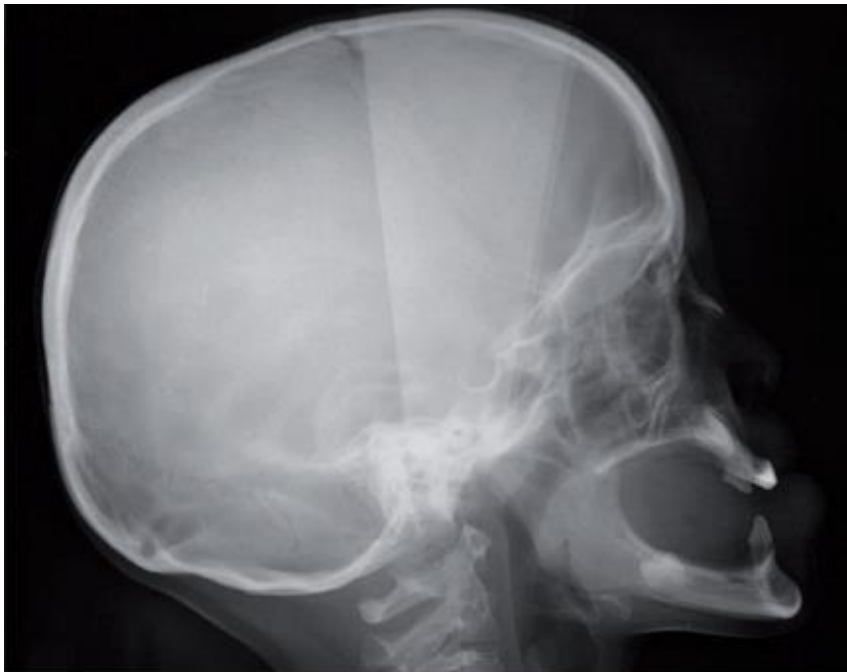

Figure N°13 : Téléradiographie de profil d'un patient âgé de 5 ans présentant une oligodontie sévère. [63]

II.1.3.4. Cone Beam (CBCT) ou Scanner

Ces examens permettent d'obtenir une vision tridimensionnelle de la zone concernée par l'agénésie. Cela permet de confirmer la présomption d'agénésie et de mettre en évidence la présence de dents incluses, le volume osseux résiduel et les obstacles anatomiques en prévision du traitement implantaire [63].

II.1.4. Autres examens

II.1.4.1. Photographies

Des photographies exobuccales (de face, de profil et du sourire) et endobuccales doivent être réalisées, en particulier pour le bilan orthodontique. Elles sont nécessaires en l'absence du patient pour comprendre ses besoins. Elles illustrent aussi l'état du patient lors de la première consultation chez le dentiste. Très souvent, au cours d'un long traitement, le patient se souvient mal de ses dents au départ. Lui montrer ces photos peut, dans des phases de découragement, le motiver à nouveau [63].

II.1.4.2. Moulages orthodontiques

Ceux-ci permettront d'évaluer les rapports intra et inter-arcades ainsi que les classes molaire et canine [63].

II.1.5. Orientation vers une consultation spécialisée

En cas d'oligodontie, le praticien devra adresser le patient vers un centre de référence ou de compétence. Des Centres de Référence Maladies Rares (CRMR) et des centres de Compétence Maladies Rares (CCMR) ont été mis en place pour orienter les patients et leurs familles. En France, il existe 2 CRMR et 16 CCMR spécialisés dans les manifestations odontologiques des maladies rares :

- Le Centre de Référence National des Manifestations Odontologiques de Maladies Rares coordonné par le Pr Marie Cécile Manière qui se trouve au niveau du Pôle de Médecine et Chirurgie Bucco-dentaires des Hôpitaux Universitaires de Strasbourg.
- Le Centre de Référence des malformations rares de la face et de la cavité buccale sous la coordination du Pr Vazquez du Service de Chirurgie Maxillo-Faciale et de Chirurgie Plastique de l'hôpital Trousseau à Paris.
- Les 16 centres de compétence : Angoulême, Besançon, Bordeaux, Dijon, Lyon, Marseille, Montpellier, Nancy, Nantes, Paris Hôpital Henri Mondor Créteil, Paris Hôpital Pitié-Salpêtrière, Reims, Rennes, Rouen, Toulouse et Tours [64]

Les praticiens des CRMR et des CCMR jouent un rôle central dans le diagnostic et la prise en charge clinique et financière des malformations bucco-dentaires de l'enfant et l'adulte (aide au diagnostic, orientation des patients, conseils thérapeutiques). Ils assurent la coordination d'une équipe multidisciplinaire (odontologistes, spécialistes en orthopédie dentofaciale, chirurgiens maxillo-faciaux, généticiens, pédiatres, dermatologues). Ils assurent un maillage territorial entre les centres et des professionnels de santé du secteur libéral permettant d'assurer la prise en charge et le suivi des patients à proximité de leur domicile ainsi qu'une centralisation des données diagnostiques et thérapeutiques pour chaque patient. [7]

II.2. Répercussions des agénésies

En cas d'agénésies multiples, le chirurgien-dentiste peut se trouver en première ligne du dépistage précoce de pathologies systémiques. Il doit donc connaître les signes diagnostiques dento-maxillo-faciaux de ces pathologies. Il doit savoir orienter son patient pour une prise en charge médicale optimale.

II.2.1. Sur le plan fonctionnel

Les agénésies multiples engendrent des troubles fonctionnels touchant la mastication, la phonation, la déglutition et la respiration.

Après avoir diagnostiqué des dysfonctions, le chirurgien-dentiste pourra orienter son patient vers l'orthophoniste ou le kinésithérapeute qui mettront en place des exercices de rééducation participant au rétablissement et au maintien des fonctions physiologiques [49].

II.2.1.1. Les troubles de la mastication

La mastication est le premier temps de la fonction nutritive. C'est la fonction qui apparaît la plus affectée lors de la présence d'agénésies multiples [48]. Chaque dent manquante entraîne une diminution du coefficient masticatoire en fonction de sa valeur, c'est à dire de sa surface de mastication. La mastication jouant un rôle important dans la digestion (transformation du bol alimentaire), sa dysfonction entraîne des troubles gastro-entériques, l'estomac doit fournir un travail plus important. De plus une diminution du coefficient masticatoire pourra engendrer un déséquilibre alimentaire, l'alimentation solide étant pénible à ingurgiter pour l'enfant. Ce déséquilibre peut entraîner à long terme des troubles de la croissance.

II.2.1.2. Les troubles de la phonation

La prononciation de certains phonèmes est dépendante de la présence de dents et de leur positionnement physiologique, afin de donner à la langue les appuis nécessaires lors de l'acquisition du langage [49]. Chez l'enfant, l'apprentissage de certains phonèmes nécessite un contact entre la langue et les incisives. L'agénésie de celles-ci peut donc entraîner un « zozotement ». D'autres phonèmes nécessitent un contact entre la lèvre inférieure et les incisives supérieures comme le [f] et [v]. L'agénésie de celles-ci complique donc cet apprentissage.

II.2.1.3. Les troubles de la déglutition

Jusqu'à 3 ans la déglutition infantile primaire présente une interposition linguale physiologique. Lorsque toutes les dents temporaires sont en place, l'interposition doit disparaître permettant un contact dento-dentaire. La persistance d'une déglutition dysfonctionnelle semble présenter un lien d'association avec les agénésies multiples. La présence de zones d'édentement et de malpositions importantes favoriserait l'interposition linguale et le maintien de la déglutition infantile. De ce fait, la langue se trouvera en position basse, et ne favorisera pas la croissance du maxillaire [50].

II.2.1.4. Les troubles de la ventilation

Les patients atteints d'agénésies multiples semblent avoir plus de mal à avoir une ventilation nasale optimale et physiologique du fait de la position basse de la langue. Ils présenteront alors une ventilation buccale. En effet, un défaut de développement des fausses nasales a été mis en évidence chez ces patients et serait causé par un hypo développement du maxillaire [51].

II.2.2. Sur la croissance squelettique

Les patients atteints d'agénésies multiples présentent souvent des particularités dans leur croissance.

II.2.2.1. Dans le sens transversal

L'absence des fonctions efficaces (mastication, déglutition, ventilation) ne permet pas une stimulation optimale des structures osseuses de l'étage moyen de la face. On note chez ces patients une réduction de la dimension transversale, une endognathie maxillaire [53,54], une réduction des distances inter-canine et inter-molaire au maxillaire et à la mandibule.

L'étude de Khalaf montre que les longueurs moyennes des arcades maxillaire et mandibulaire ont été réduites de 4,40 et 2,80 mm, respectivement, par rapport à la normal. Les largeurs intercanines ont été réduites de 2,82 mm dans l'arcade maxillaire et de 2,70 mm dans l'arcade mandibulaire. Les largeurs intermolaires des arcades maxillaires et mandibulaires ont-elles été réduites respectivement de 3,40 et de 1,80 mm [55].

II.2.2.2. Dans le sens sagittal

Dans le sens antéro postérieur, on observe la présence d'une position prognathique mandibulaire et rétrognathique maxillaire. L'hypodontie sévère cause un manque de soutien occlusal, et un manque de rapport incisif physiologique entraînant un sous-développement de l'étage inférieur de la face et une rotation antérieure de la mandibule, conduisant au prognathisme de la mâchoire inférieure [57]. On se trouve alors en rapport de classe III.

II.2.2.3. Diminution de la dimension verticale

La principale conséquence des agénésies multiples dans le sens vertical est la diminution de la hauteur faciale de l'étage inférieur due à la quantité d'os alvéolaire réduite. De plus, la croissance en rotation antérieure mandibulaire augmente la supraclusion incisive [52]. On se trouve alors dans un schéma d'hypodivergence.

II.2.3. Sur le plan esthétique et psychologique

Les paramètres esthétiques et psychologiques sont fondamentaux, de plus en plus d'actualité dans nos sociétés et fortement liés l'un à l'autre. L'esthétique peut affecter l'estime de soi des patients, le comportement, la communication, la performance professionnelle et la qualité de vie.

Les variations des bases squelettiques de ces patients présentant des agénésies multiples ont des répercussions directes sur l'esthétique faciale. La diminution de la dimension verticale de la face et le profil prognathe du fait d'une rotation antérieure de la mandibule donnent l'impression d'un visage caractéristique de la vieillesse présentant des pommettes effacées, un sillon labio-mentonnier prononcé, une rétrocheilie maxillaire, un profil concave [56].

De plus, l'absence d'un nombre important de dents à un âge précoce représente une source de détresse sociale et psychologique. Pour les enfants scolarisés, l'intégration peut être difficile due à la souffrance du regard des autres. Ce mal être s'accroît à l'adolescence, période de formation, où la perception de l'apparence physique peut avoir un impact important sur l'adaptation sociale [58]. Comprendre comment les agénésies affectent le bien-être général et la qualité de vie donne un aperçu de la vie quotidienne de ces jeunes patients et améliore l'approche thérapeutique [59]. La Haute Autorité de Santé dans son rapport de 2006 insiste sur les répercussions psychologiques des agénésies. Elle recommande également de traiter le plus précocement possible ces patients pour diminuer au maximum l'impact des agénésies sur la vie quotidienne et apporter une amélioration relationnelle et scolaire des patients [60] :

« La demande de prothèse est souvent justifiée par des troubles psychologiques, et leurs conséquences scolaires [...] La prothèse doit aussi rétablir l'esthétique et les différentes fonctions, mastication et phonation. Les critères de succès de l'appareil seront le confort du patient et le port de la prothèse. D'autre part, il faut souligner que plus tôt l'enfant est appareillé, plus facilement il s'adaptera à sa prothèse. Ceci est particulièrement important dans certains cas d'agénésies où il n'y aura pas d'autre solution que la prothèse amovible toute la vie, du fait du déficit osseux. »

La prise en charge psychologique est indispensable avant tout traitement prothétique. Cette approche consiste à fournir des explications sur le traitement préconisé et ses bienfaits sur la restauration d'une apparence esthétique. [62]

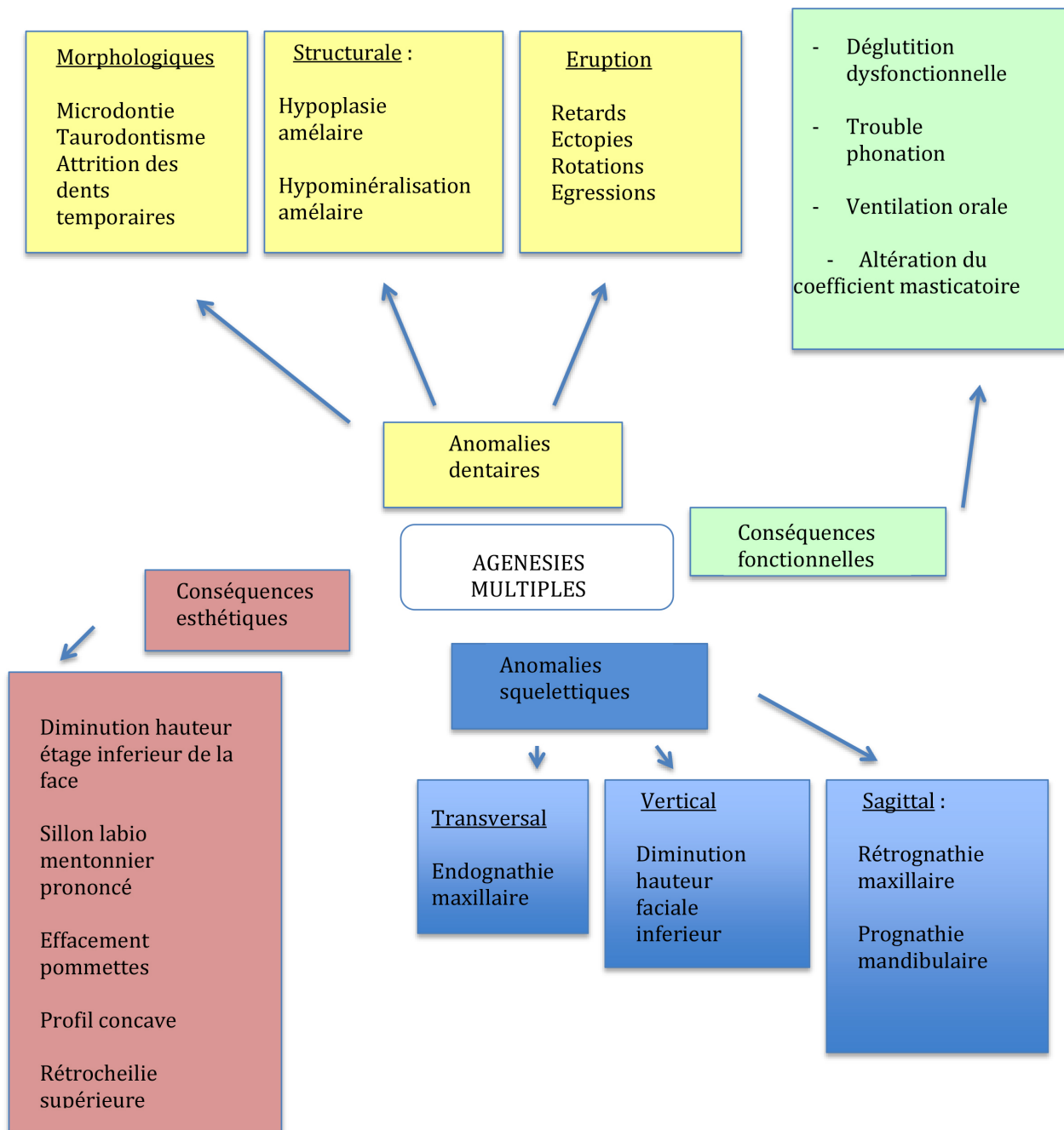


Figure N°14 : Schéma récapitulatif des répercussions oro-faciales des individus atteints d'agénésie multiples

III. Prise en charge multidisciplinaire des agénésies

Le but de nos prises en charge sera de:

- Maintenir la dentition existante
- Améliorer l'esthétique
- Restaurer la fonction masticatoire et de permettre aux patients de manger une large gamme d'aliments
- Améliorer la parole
- Promouvoir le bien-être émotionnel et psychologique

III.1. Odontologique

III.1.1. Abstention

Cette solution est réservée au cas où l'occlusion est stable et l'esthétique non atteinte. La conservation des dents temporaires est possible dans les cas où celles-ci sont dans une bonne position avec des rapports d'occlusions correctes. Cela reste cependant une solution transitoire dans les cas d'agénésies multiples étant donné que ces dents sont amenées à disparaître et que le volume osseux diminuera en cas d'ankylose de la dent [62].

III.1.2. Prévention

Il est important de protéger les tissus dentaires restants chez les jeunes patients atteints d'agénésies multiples et la prévention des atteintes dentaires est primordiale. Les anomalies associées aux agénésies comme les défauts de l'émail (hypoplasie et hypominéralisation) augmentent le risque de développement des caries. Ces enfants doivent être traités comme présentant un risque carieux élevé. [37]

L'esthétique inquiète l'enfant qui cherche à améliorer son apparence. Il aura donc tendance à prendre soin de ses dents, il faut se servir de cette motivation supplémentaire lors de l'apprentissage de l'hygiène bucco-dentaire. Les parents ont un rôle primordial dans la maintenance buccodentaire de leurs enfants, il sera nécessaire de leur donner des conseils d'hygiène buccodentaire et leur expliquer la manière la plus appropriée de nettoyer les prothèses non familières lorsque ces enfants ont été réhabilités. [37]

III.1.3. Odontologie conservatrice

En cas d'anomalies associées, le dentiste a un rôle restaurateur, en utilisant des résines composites, des couronnes provisoires en résine ou encore des coiffes pédodontiques préformées pour redonner aux dents un aspect naturel. Cela permettra de rétablir l'esthétique des dents antérieures, et parfois d'augmenter la hauteur coronaire des molaires temporaires résiduelles qui peuvent être en infraclusions par ankylose des dents lactéales [61].

III.2. Orthodontique

L'orthopédie dentofaciale joue un rôle central dans la gestion des patients atteints d'agénésies multiples et ce, au cours des différentes phases de la thérapie : pré-prothétique, pré ou post chirurgicale et pré ou post-implantaire.

III.2.1. Traitements orthodontiques exclusifs

Dans certains cas d'hypodontie, il est possible de réaliser un traitement exclusivement orthodontique en fermant les espaces laissés libres par certaines des agénésies. Cette solution peut sembler la plus simple et la plus rapide mais elle ne permet pas de corriger les défauts esthétiques liés à la morphologie des différentes dents et à leurs positions inadaptées. Il est possible de transformer la morphologie de certaines dents : la canine en incisive latérale, ou la première prémolaire en canine par exemple [62]. En revanche, certains problèmes sont soulevés par ces maquillages.

Pour la transformation de la canine en incisive latérale :

- La réduction amélaire laisse apparaître la dentine sous-jacente à travers la fine couche résiduelle d'émail, ce qui tend à diminuer l'esthétique, la canine étant plus foncée et plus saturée que l'incisive.
- D'un point de vue parodontal, la canine ayant une racine volumineuse, sa mésialisation dans une situation où l'os alvéolaire est relativement fin peut entraîner des récessions parodontales. [62]

Pour la transformation de la première prémolaire en canine, la racine de la première prémolaire semble supporter difficilement la fonction canine [63].

Cette option thérapeutique bien que simple, rapide et à moindre coût présente d'importants inconvénients à court et moyen termes. Il est souvent nécessaire de reprendre un traitement orthodontique plus approfondi [63]. De plus la fermeture des espaces pourrait avoir des conséquences néfastes pour le profil du visage en exacerbant sa concavité [63].

En revanche, dans la plupart des cas d'hypodonties plus sévères et d'oligodonties, il est important d'orienter la croissance maxillaire et mandibulaire afin de normaliser les rapports entre les deux bases osseuses dans les sens transversal, vertical et sagittal.

L'orthodontie participe aussi au rétablissement d'une esthétique faciale harmonieuse et de fonctions oro-faciales physiologiques [65].

III.2.2. Traitement orthodontique pré prothétique

La correction orthopédique et la normalisation des dysmorphies squelettiques fait partie des principaux enjeux thérapeutiques, afin d'obtenir des rapports maxillo-mandibulaires physiologiques. Cette normalisation des rapports squelettiques facilitera la réalisation prothétique et devra être réalisée lorsque le patient est en période de croissance cranio-faciale active [65].

III.2.2.1. Dans le sens transversal

Afin de corriger l'endognathie maxillaire, une procédure orthopédique d'expansion transversale du maxillaire par stimulation de la suture intermaxillaire peut se révéler bénéfique pour ces patients.

Différents appareils peuvent favoriser cette croissance [65] :

- ✓ Un Quad Helix amovible en cas d'oligodontie modérée avec des dents dans le secteur postérieur qui pourront être utilisées pour l'ancrage.

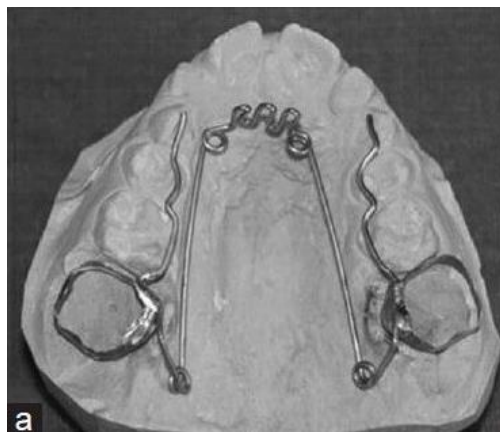

Figure N°15 : Quad Hélix [66]

- ✓ Une plaque base palatine avec vérin médian, en cas d'oligodontie sévère.

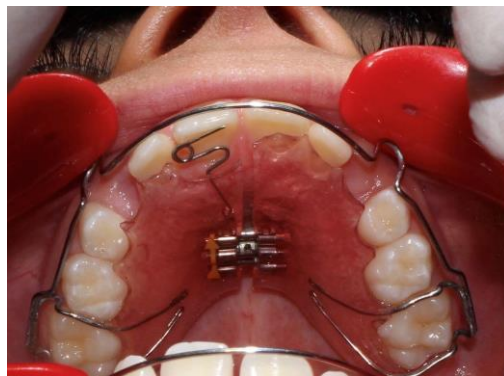


Figure N°16 : Plaque palatine avec vérin médian

- ✓ Un disjoncteur avec vérin médian épais, pour la disjonction rapide des sutures intermaxillaire et inter palatine.

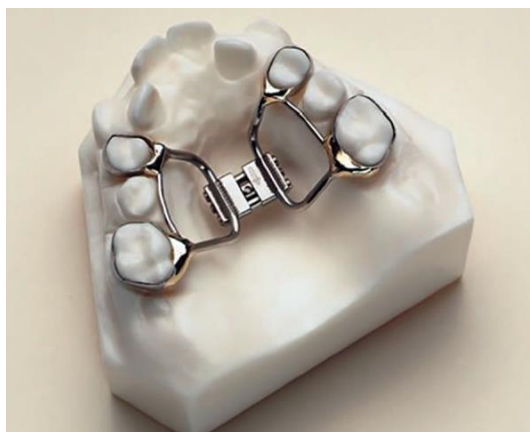

Figure N°17 : Disjoncteur avec vérin médian [67]

- ✓ Intégration d'un vérin central à une prothèse adjointe pédiatrique, pour allier traitement orthodontique et prothétique [65]

Pour les patients présentant un ancrage insuffisant, des mini-vis corticales peuvent être utilisées. Cela semble être une bonne alternative car la chirurgie est atraumatique et les effets post-opératoires favorables [57].

III.2.2.2. Dans le sens sagittal et vertical.

Le traitement de la rétrognathie maxillaire est fonction d'un repositionnement orthopédique antérieur du maxillaire par utilisation d'un masque facial de Delaire en denture mixte. La stimulation de l'expansion maxillaire dans le sens sagittal est destinée à améliorer le profil facial caractérisé par une hypoplasie du tiers médian. La première étape du traitement par masque facial consiste à élever la supraclusion incisive. L'utilisation du masque facial peut aussi être associée à un disjoncteur permettant une stimulation de la croissance maxillaire dans les dimensions verticale, transversale et antéro-postérieure [65].

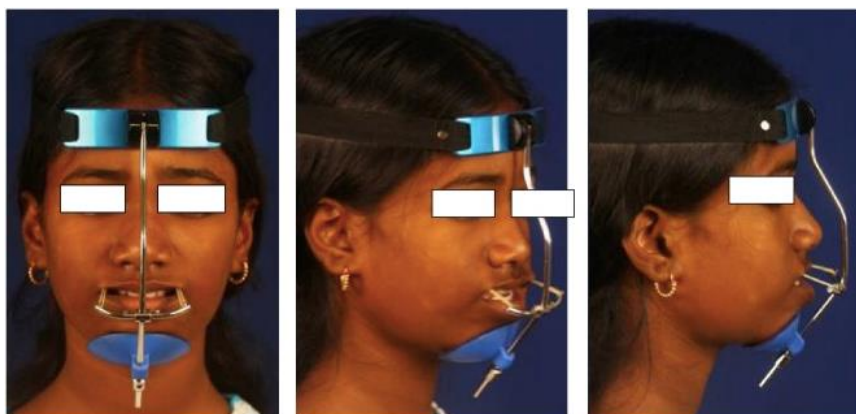


Figure N°18 : Masque de Delaire [68]

En ce qui concerne la prognathie mandibulaire, une restriction orthopédique précoce de la croissance mandibulaire peut être envisagée dans les classes III squelettiques. Cependant, dans la majorité des cas, il ne s'agit pas d'une véritable classe III squelettique, mais d'une pseudo-prognathie mandibulaire par hypoplasie maxillaire. Ainsi, le repositionnement orthopédique du maxillaire et la stimulation de sa croissance antéro-postérieure, aideront à normaliser les relations squelettiques sagittales [65].

Une fois ces traitements orthodontiques influençant la croissance terminés, une surveillance sera mise en place en attendant le passage à la denture permanente. Il sera alors possible d'aménager les piliers d'une future prothèse grâce à un appareillage multi bagues. Un traitement en fin de croissance ne permettra pas de réduire le décalage des bases osseuses mais aura pour seul but de préparer la répartition des piliers prothétiques en fonction des impératifs prothétiques.

III.2.3. Traitement orthodontique préimplantaire

Cette thérapeutique consiste, grâce à l'utilisation d'un système de bagues multi-attaches, en la création ou la conservation de l'espace résiduel laissé libre par les agénésies afin de permettre un traitement implantaire. Actuellement l'espace minimal recommandé entre une dent et l'implant est de 2 mm et l'espace du site implantaire doit être compris entre 5,5 et 7mm chez un enfant. Il faudra alors attendre l'accord de l'implantologiste avant de retirer l'appareil multibagues. En effet, en cas d'espaces jugés insuffisant, une deuxième intervention orthodontique sera difficilement acceptée par le jeune patient adolescent. [65]

Ce traitement pré implantaire est de longue durée. Il est souvent nécessaire d'intégrer une étape de prothèse provisoire ou de contention orthodontique avant l'étape de la chirurgie pour une stabilité à long terme et des positions idéales des dents existantes en vue de la restauration prothétique implantaire [57].

III.3. Prothétique

III.3.1. Prothèse amovible

Bien que les patients atteints d'agénésies multiples soient diagnostiqués précocement, les traitements sont de longue durée. Traiter l'enfant en denture temporaire permettra une meilleure acceptation et une meilleure intégration des prothèses en denture permanente. Il est important de débiter le traitement le plus tôt possible. Ces réhabilitations permettront de rétablir la fonction masticatoire, la phonation, la croissance, l'esthétique, le développement psychologique et l'intégration sociale [50].

L'hypodivergence caractéristique de leurs profils peut poser problème lors de la prise en charge prothétique par diminution de la hauteur occlusale prothétique utilisable.

La réhabilitation prothétique intervient après avoir restauré l'esthétique des dents présentes et réalisé une normalisation de leurs apparences. On conçoit alors une première prothèse amovible en insistant bien sur l'importance de la porter en continu. Il est important de suivre la croissance de l'enfant et de renouveler les prothèses, afin de les adapter grâce à des rebasages fréquents et ce jusqu'à la fin de la croissance. [63]

Les prothèses adjointes amovibles seront à base résine. Cependant, du fait de la morphologie des crêtes souvent étroites et fines dans les secteurs édentés, la réalisation d'une prothèse stable du point de vue sustentation, stabilisation et rétention peut être difficile. Elle doit donc être considérée comme une solution provisoire chez l'enfant en attendant que la croissance se termine. La prothèse avec châssis métallique ne sera pas réalisée avant la fin de la croissance [59].

III.3.2. Prothèse fixée

En fin de croissance et après un aménagement orthodontique des dents présentes, donc un positionnement adéquat des piliers de la future prothèse et une bonne occlusion établie et contrôlée, une reconstitution prothétique fixée peut être envisagée (facettes, couronnes, bridges). Les bridges scellés ne seront réalisés qu'en cas de contre-indication de traitements implantaires ou si les dents voisines sont déjà délabrées. [70]

III.4. Implantaire

III.4.1. Traitement implantaire

Les implants sont une solution esthétique, fiable, moins invasive et plus économe en tissus que le bridge. Ils permettent d'envisager un traitement fixe normalement impossible dans les agénésies multiples à cause des piliers insuffisants ou manquants [57].

Les thérapeutiques implantaires sont généralement indiquées chez les patients ayant achevé leur croissance squelettique, étant donné les risques de complications associées à la mise en place d'implants ostéo-intégrés en cours de la croissance dento-squelettique: lésions de germes dentaires, perturbation de l'éruption, inhibition de la croissance squelettique crânio-faciale dans le sens transversal ou sagittal, enfouissements implantaires maxillaires dus à une croissance osseuse vertical par apposition au niveau des processus alvéolaire [57]. Cependant, en 2004, la Haute Autorité de Santé a décrit dans son rapport l'implantation mandibulaire précoce chez l'enfant, à partir de 6 ans, et ce jusqu'à la fin de la croissance, en présence d'oligodonties liées aux dysplasies ectodermiques ou à d'autres maladies rares. La pose de 2 implants (voire 4 maximum) est envisageable uniquement dans la région antérieure mandibulaire, après échec ou intolérance de la prothèse conventionnelle. La pose d'implants au maxillaire est donc contre-indiquée chez l'enfant [60].

La mandibule est un os unique avec une dynamique de croissance différente de celle du maxillaire du fait de l'absence de suture. Ceci rend moins risqué la mise en place d'implants. Cependant la mise en place d'implants ostéo-intégrés en cours de croissance dento-squelettique n'est pas une pratique clinique de routine. Ces thérapeutiques implantaires, aussi bien chez les patients en cours ou en fin de croissance nécessitent une évaluation du phénotype osseux. [57]

Il faudra faire attention au risque de diminution du volume osseux lors de la perte des dents temporaires. Il sera donc souvent nécessaire de préparer la mise en place d'un implant grâce à une chirurgie d'aménagement osseux. [57,69]

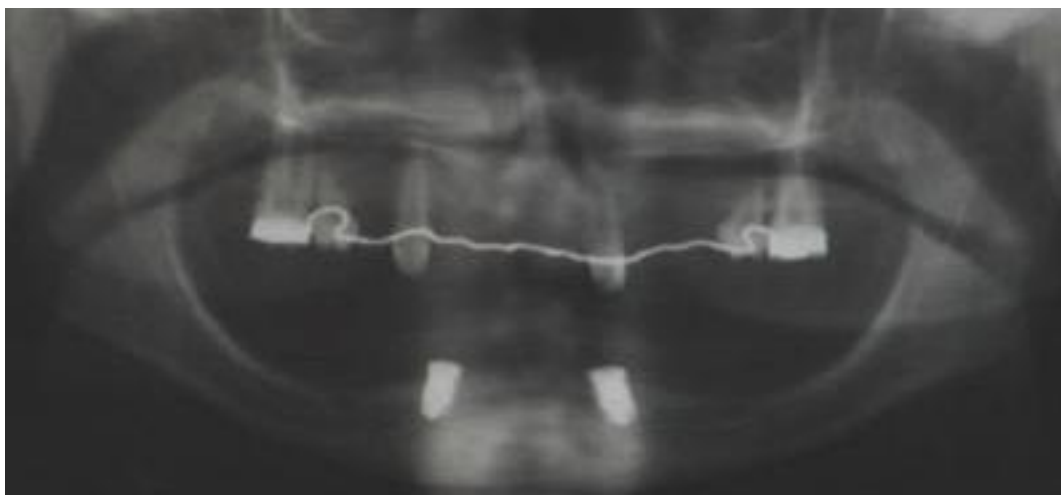


Figure N°19 : Implants symphysaires ostéointégrés chez un patient âgé de 10 ans présentant une dysplasie ectodermique (Centre de Référence pour les Manifestations Buccodentaires des Maladies Rares de Strasbourg) [57]

Les étapes thérapeutiques de la prise en charge implantaire chez l'enfant n'ayant pas achevé sa croissance sont [60] :

- Etape pré-implantaire : Simulation des objectifs thérapeutiques sur moulages ou logiciels de simulation des arcades pour visualiser les dimensions réduites des crêtes et les modifications structurales chez l'enfant. Elle permet aussi la réalisation du guide chirurgical à partir des données obtenues.
- Etape chirurgicale : Le plateau technique nécessite un bloc opératoire classique. L'intervention se fera sous anesthésie générale en première intention, mais peut aussi se faire sous sédation consciente [60]. La pose en 2 temps est privilégiée, mais la pose en 1 temps ne doit pas être totalement exclue. Un suivi très régulier (tous les 3-6 mois) est impératif ainsi qu'une maintenance de l'hygiène. Les piliers seront également révisés lors de ce suivi pour vérifier l'ostéointégration. L'enfant est un individu en évolution, et l'on peut être amené à ré-intervenir.
- Etape prothétique : La réhabilitation prothétique consistera en la réalisation d'une prothèse adjointe mandibulaire à plaque base résine implanto-portée. La fréquence de renouvellement prothétique doit être adaptée à la croissance squelettique. La prothèse sera rebasée et réajustée en fonction de la croissance. Cependant en fin de croissance on favorisera les solutions prothétiques supra implantaires fixes (couronne, bridges) [70].

III.4.2. Prise en charge par la sécurité sociale

Depuis le 28 juin 2007, la pose d'implants chez les enfants de plus de 6 ans et jusqu'à la fin de la croissance, présentant des agénésies dentaires multiples liées à une maladie rare, est prise en charge par l'Assurance Maladie [71]. Cette prise en charge a été étendue à l'adulte et concerne les étapes du bilan préimplantaire, de l'aménagement chirurgical du site implantaire, de la pose des implants et de la prothèse [64]. Ces actes sont inscrits à la nomenclature générale des actes professionnels. Afin d'obtenir cette prise en charge des actes et prestations admis au remboursement par l'assurance maladie, il faut constituer un dossier de demande d'Affection Longue Durée (ALD) Hors liste pour l'oligodontie chez l'enfant. Il s'agit d'un document complémentaire qui doit être rédigé par un praticien libéral en coordination avec un centre de référence ou un centre de compétence maladie rare, ou alors constitué au sein même d'un de ces centres. Ce dossier est constitué de trois pièces administratives et fait l'objet d'une expertise par un médecin-conseil de la CPAM [71].

- la **demande d'ALD Hors liste** (fiche violette), qui doit être signée par un praticien d'un centre de compétence faisant la demande. La pathologie doit être identifiée, avec des arguments cliniques. Les spécialités pharmaceutiques doivent être précisées, ainsi que la durée prévisible des soins.
- le **formulaire d'aide au remplissage**, dans lequel le praticien décrit le tableau clinique (formule dentaire avec identification des agénésies dentaires, mais également des dents absentes pour d'autres étiologies) et les examens d'imagerie préconisés. Les principales étapes thérapeutiques sont également décrites dans ce formulaire.
- un **orthopantomogramme** de bonne qualité, ainsi qu'une **radiographie du poignet et de la main**, pour les patients proches de la fin de croissance, nécessitant une évaluation de l'âge osseux. [72]

Après réception du dossier, les services administratifs de la caisse d'Assurance Maladie donneront au patient la décision prise par le médecin conseil. En cas d'avis favorable, la réalisation du traitement implantaire est réalisable chez le praticien choisi par le patient. En cas de non-acceptation du protocole de soins ou de refus de prise en charge des actes et traitements à réaliser dans le cadre des agénésies, des voies de recours médicales (expertise auprès du médecin conseil de sa caisse d'assurance maladie) et administratives (Commission de recours amiable puis Tribunal des affaires de sécurité social) sont envisageables [71].

Personne recevant les soins	
• Identification de la personne recevant les soins	
Nom et prénom : <small>(nom de famille (à la naissance) suivi du nom d'usage (facultatif) et s'il y a lieu)</small>	
Adresse :	
Code postal	Commune :
Numéro d'immatriculation <small>(si ce numéro n'est pas connu, remplissez la ligne suivante)</small>	
Date de naissance de la personne recevant les soins	
• Identification de l'assuré(e) (à remplir si la personne recevant les soins n'est pas l'assuré(e))	
Nom et prénom de l'assuré(e) : <small>(nom de famille (à la naissance) suivi du nom d'usage (facultatif) et s'il y a lieu)</small>	
Numéro d'immatriculation de l'assuré(e)	
Affection(s) de longue durée sur liste à déclaration simplifiée <small>(voir notice)</small>	
L'état de santé de mon patient répond aux critères d'admission ou de prolongation. Le plan de soins respecte les recommandations de bonne pratique établies par la Haute Autorité de Santé.	
Diagnostic de la ou des ALD motivant la demande	date(s) de début
▶	
▶	
▶	
Autre(s) affection(s) de longue durée <small>(voir notice)</small>	Observations du service médical
<input type="checkbox"/> 1 - Autre(s) ALD sur liste <input type="checkbox"/> 2 - Affection(s) hors liste ou polyopathie invalidante <input type="checkbox"/> 3 - ALD non exonérante(s)	
Diagnostic de la ou des ALD motivant la demande <small>(à compléter pour les situations 1, 2 et 3)</small>	
▶	
▶	
▶	
<input type="checkbox"/> 4 - Enfant atteint de surdité bilatérale profonde <input type="checkbox"/> 5 - Diagnostic et traitement de la stérilité <input type="checkbox"/> 6 - Enfant mineur victime de sévices sexuels	
Critères diagnostiques et plan de soins prévus <small>(à compléter pour les situations 1 à 6)</small>	
Identification du médecin et de la structure dans laquelle il exerce	
Nom :	<small>(raison sociale du cabinet, de l'établissement, du centre de référence et adresse)</small>
Prénom :	
Identifiant <small>(n° 2015)</small>	N° de la structure <small>(AM, Finest ou Siret)</small>
Protocole établi le	Signature :
<div style="text-align: right; margin-top: 20px;"> Protocole valable jusqu'au _____ </div> <div style="text-align: right; margin-top: 20px;"> Cachet du service médical </div>	
Conformément à la loi "informatique et libertés" du 6 janvier 1978 modifiée, vous bénéficiez d'un droit d'accès et de rectification aux données qui vous concernent. Ces droits s'exercent auprès du Directeur de votre caisse d'assurance maladie. La loi rend possible d'amende et/ou emprisonnement raisonnable se rend coupable de fausses ou de fausses déclarations en vue d'obtenir ou de tenter d'obtenir des avantages indus (articles 313-1 à 313-3, 433-19, 441-1 et suivants du code pénal). En outre, l'inexactitude, le caractère incomplet des déclarations ou l'absence de déclaration d'un changement de situation dans le but d'obtenir le versement de prestations indues, peuvent faire l'objet d'une pénalité financière en application de l'article L. 114-17-1 du code de la sécurité sociale.	

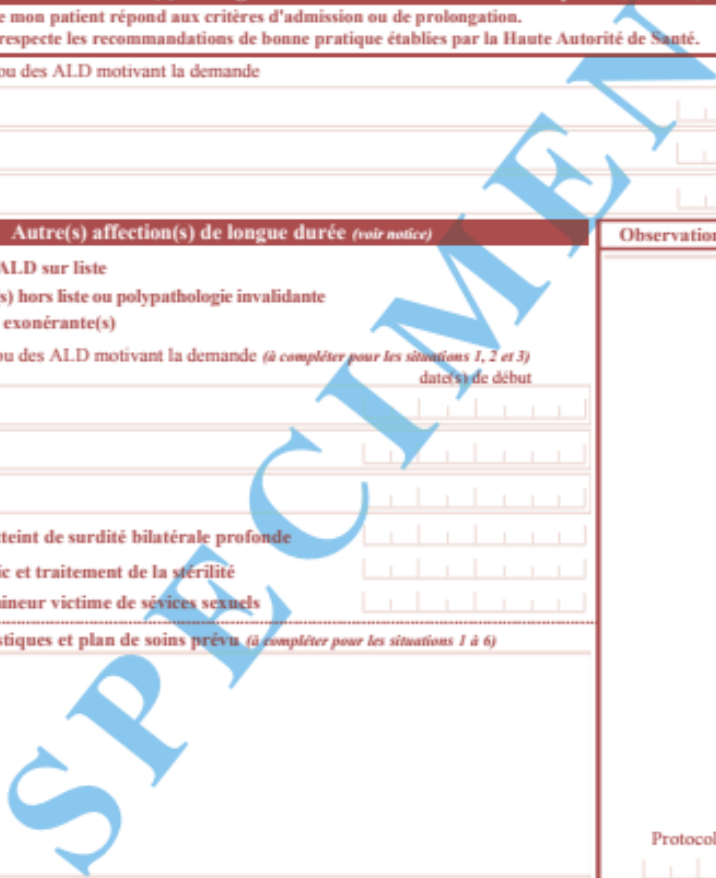

Figure N°20: Document de prise en charge d'affection de longue durée [71]

Aide au remplissage du protocole de soins
pour le traitement des agénésies dentaires multiples liées à une maladie rare

Ce formulaire est utilisé pour la prise en charge, chez l'enfant, du traitement par implants des agénésies dentaires multiples liées à une maladie rare. Il s'agit d'un document complémentaire qui doit être rédigé par un chirurgien-dentiste ou un médecin stomatologiste et, joint au protocole de soins pour affection de longue durée établi par le médecin qui suit l'enfant.

**Un cliché panoramique doit impérativement être joint à la demande, quel que soit l'âge du patient.
Une radiographie de la main et du poignet pour l'appréciation de l'âge osseux doit être jointe, si le patient est un jeune homme âgé d'au moins 17 ans, ou une jeune fille âgée d'au moins 14 ans.**

Identification du patient

Nom et Prénom :
Date de naissance : Sexe : Masculin Féminin

Informations à la date du : .. / .. /

Diagnostic de la maladie rare :
.....
.....

Agénésie des dents permanentes :

17	16	15	14	13	12	11	21	22	23	24	25	26	27
47	46	45	44	43	42	41	31	32	33	34	35	36	37

(Cocher sur le schéma dentaire les dents permanentes absentes pour cause d'agénésie aux 2 arcades)

Points essentiels du tableau clinique

- Oligodontie mandibulaire (agénésie d'au moins 6 dents permanentes à l'arcade mandibulaire, non compris les dents de sagesse) oui non
- Echec ou intolérance d'une prothèse conventionnelle à la mandibule oui non
- Croissance non terminée oui non

Actes concernant le traitement envisagé

Schéma thérapeutique envisagé à l'arcade mandibulaire :

- - Etape préimplantaire : bilan préimplantaire
- - Etape implantaire : 2 à 4 implants dans la région antérieure Mandibulaire oui non
- - Etape prothétique : prothèse amovible mandibulaire supra-implantaire à plaque base résine et sur moyen de liaison unitaire

Examens radiographiques envisagés pour le schéma thérapeutique

- Radiographie intra-buccale oui non
- - Radiographie de la main et du poignet pour l'âge osseux oui non
- - Panoramique dentaire oui non
- - Scanner dentaire oui non
- - Téléradiographie de profil oui non

Autres actes dentaires envisagés à l'arcade maxillaire et/ou mandibulaire

- Soins conservateurs à l'arcade mandibulaire oui non
- - Prothèse dentaire conjointe à l'arcade mandibulaire oui non
- - Soins conservateurs à l'arcade maxillaire oui non
- - Prothèse dentaire adjointe et/ou conjointe à l'arcade maxillaire oui non
- - Soins chirurgicaux oui non
- - Traitement orthodontique oui non

Document complété par : Docteur

Fait à..... Le

Pour obtenir des informations détaillées sur les "actes concernant le traitement envisagé" vous pouvez consulter le site www.ameli.fr espace "professionnels de santé"

Figure N°21 : Le document « d'aide au remplissage du protocole de soins » téléchargeable sur le site www.ameli.fr. [71]

III.5. Chirurgicale

III.5.1. Autotransplantation

L'agénésie dentaire constitue une des principales indications de l'autotransplantation. Cette technique sera plutôt employée dans le cas d'hypodontie que d'oligodontie, le nombre de dents absentes étant souvent trop important pour que cette solution suffise à compenser tous les édentements.

Elle correspond au déplacement d'un organe fonctionnel autogène, le transplant dentaire, à partir d'un site donneur dans une cavité alvéolaire naturelle ou préparée artificiellement. Ainsi des dents en positions ectopiques non déplaçables par des méthodes orthodontiques pourront être déplacées rapidement par transplantation. La dent provenant du patient lui-même, cette technique sera la plus biocompatible. Elle peut intéresser une dent mature, mais est particulièrement indiquée sur des dents immatures de jeunes patients dont les apex sont largement ouverts. En effet pour augmenter le potentiel de revascularisation du parenchyme pulpaire, la transplantation doit être réalisée avant que le développement radiculaire du transplant atteigne les deux tiers de sa longueur finale. Les protocoles opératoires seront identiques mais concernant les dents matures le risque de nécrose étant élevé, un traitement endodontique devra être préalablement réalisé. [73]

Cette solution thérapeutique peut s'avérer intéressante en termes de coût par rapport aux restaurations prothétiques et en termes de durée par rapport aux traitements orthodontiques. Il est néanmoins nécessaire de garder à l'esprit que cette pratique est plus traumatisante pour la pulpe et le parodonte qu'un déplacement orthodontique conventionnel et des formes d'ankylose et de résorption du transplant ont été rapportées dans la littérature.

Cependant, depuis ses premières applications cliniques dans les années 1950, le taux de succès des transplantations dentaires n'a cessé d'augmenter grâce aux nombreuses études qui ont permis de développer des protocoles opératoires rigoureux.

Le protocole clinique vers un site édenté se fera en deux temps :

1^e temps : Préparation du site receveur à l'aide d'une fraise en carbure de tungstène en fonction des dimensions du transplant par des lambeaux de pleine épaisseur. Ce site doit être exempt de toute inflammation.

Une couverture antibiotique telle que l'amoxicilline par voie orale doit être administrée une heure avant l'intervention afin d'assurer une protection antimicrobienne à la cicatrisation.

2^e temps : Extraction délicate à l'aide d'un davier appliquée seulement sur la partie coronaire du transplant afin de ne pas léser le tissu desmodontal. En effet celui-ci sera à l'origine de la régénération d'un parodonte physiologique entre la racine et l'os. Le transplant sera alors conservé dans du sérum physiologique puis implantée de manière non forcée en légère sous occlusion. [74]

Les deux sites seront suturés et une contention orthodontique sera mise en place afin de maintenir la dent nouvellement implantée tout en permettant des mouvements physiologiques pour obtenir une stimulation du néo-desmodonte. Une prescription d'antalgique et d'une solution de bain de bouche à la Chlorhexidine sera réalisée.

Le suivi post opératoire consistera alors en la dépose des points au bout d'une semaine et de la contention au bout de 3 semaines, ainsi que de nombreux contrôles cliniques et radiographiques à une et deux semaines et au bout de trois et six mois. [73]

Cette solution thérapeutique du fait de son bon pronostic permet d'apporter une nouvelle dimension à la gestion des agénésies : la survie au bout de 5 ans est supérieure à 98% et supérieure à 87% après 10 ans. [74]

III.5.2. Chirurgie maxillo-faciale

Quand la croissance des bases osseuses est terminée et qu'elles présentent un déséquilibre important, dans des cas où le patient a été pris en charge trop tard pour la réalisation d'un traitement orthopédique, ou lorsque le traitement n'a pas été suffisant, il peut être nécessaire d'avoir recours à une chirurgie orthognathique pour corriger ces dysmorphies [75]. Afin de pouvoir déplacer les bases osseuses, des ostéotomies seront réalisées en fonction de la dysmorphie présentée par le patient.

Au maxillaire, elle est appelée ostéotomie de Lefort I et permet la mobilisation de la totalité de l'arcade dentaire supérieure et du palais afin de corriger une anomalie de positionnement de celui-ci.

A la mandibule, l'ostéotomie sagittale des branches montantes permet de mobiliser toute l'arcade dentaire inférieure et le menton.

Ces deux interventions sont fréquemment associées, on parle alors d'ostéotomie bimaxillaire.

Nous avons pu montrer que les oligodonties sont le plus fréquemment associées à des dysmorphies de classe III, il pourra donc être réalisé dans ce cas une ostéotomie de Le Fort I d'avancée antéro-postérieur du maxillaire ainsi qu'une ostéotomie de recul mandibulaire. [76]

Il est tout de même important d'avoir recours en plus de la chirurgie à un traitement orthodontique préchirurgical pour corriger les malpositions dentaires et post chirurgical pour consolider les effets de l'intervention. [75]

III.6. Psychologique

La préparation d'une prothèse pédiatrique doit être précédée d'une approche psychologique des enfants. L'obtention de la coopération nécessite une attention très particulière. Il faut fournir des explications sur le traitement préconisé et ses bienfaits sur la restauration d'une apparence esthétique, et ce, afin de faciliter l'intégration sociale de l'enfant [56]. Au début du traitement, il est important d'établir un niveau de confiance à partir duquel toutes les autres étapes de traitement seront mises en place.

Lorsqu'on traite les jeunes patients, il est important d'utiliser un langage adapté aux enfants, une approche cognitivo-comportementale et la méthode Tell-show-do. Un meilleur accès aux enfants peut être atteint par une équipe de traitement ouverte et joyeuse, dotée d'une attitude positive. Les facteurs importants dans la communication sont la voix, le ton de la conversation et l'expression faciale. Afin de pouvoir utiliser ces aspects de manière optimale, il faut se passer du masque à certains moments. Les temps d'attente et la durée du traitement doivent être aussi courts que possible. Les encouragements sous forme d'éloges maintiennent un effet positif sur l'acceptation des soins [56].

Les parents doivent impérativement être impliqués dans le traitement. L'attitude des parents vis-à-vis des différentes stratégies de traitement aura une influence dans la réussite du traitement de leurs enfants : Soutenir, montrer et encourager l'acte permet l'acceptation. En revanche, l'impatience, les menaces, le retrait de l'amour et le mépris entravent le développement positif des thérapeutiques dentaires. [56]

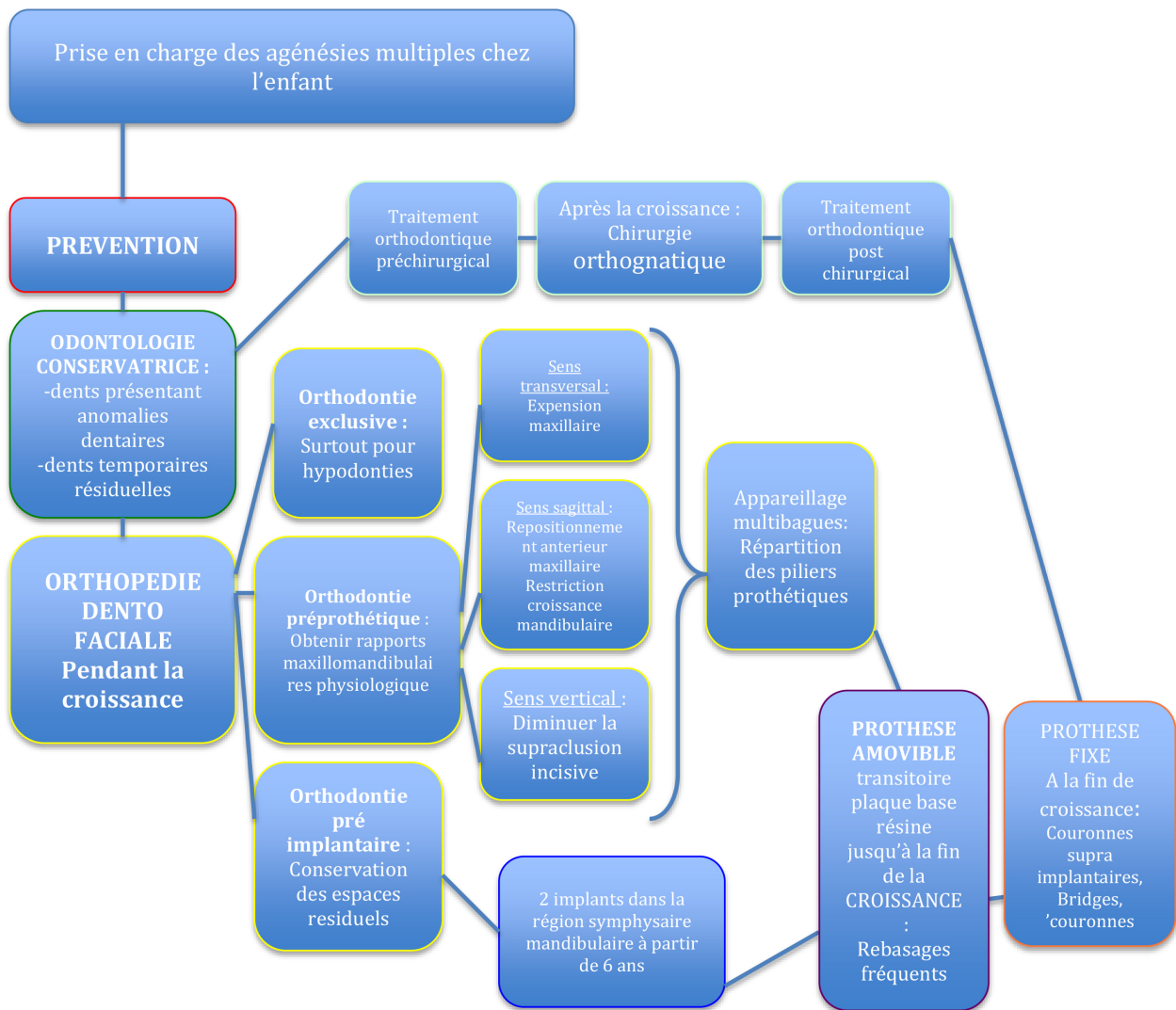


Figure 22 : Schéma récapitulatif de la prise en charge multidisciplinaire des agénésies multiples.

Conclusion

Les agénésies dentaires sont causées par des interactions complexes entre des facteurs génétiques, épigénétiques et environnementaux au cours du développement dentaire. Une grande diversité de gènes (plus de 300) est impliquée dans l'odontogenèse, et la mutation d'un seul gène pourra avoir des conséquences négatives sur le développement du complexe alvéolo-dentaire et même induire son échec, et entraîner une agénésie. Bien qu'au cours des dernières années de nombreux gènes impliqués dans les agénésies dentaires aient été découverts, tous ne sont pas encore connus.

La prise en charge de ces patients doit être précoce. Les agénésies dentaires entraînent des troubles fonctionnels, esthétiques avec des conséquences psychologiques et un retentissement sur le bien-être général et la qualité de vie de ces patients. Du fait de la grande hétérogénéité phénotypique des oligodonties, il n'est pas possible d'établir des règles thérapeutiques systématisées. Cependant, les décisions thérapeutiques nécessitent une collaboration multidisciplinaire faisant intervenir l'odontologie pédiatrique, la génétique, la psychologie, l'odontologie conservatrice, l'orthodontie, la prothèse, l'implantologie et la chirurgie. Des centres de référence et de compétence des manifestations odontologiques des maladies rares ont été mis en place afin d'aider à cette prise en charge multidisciplinaire.

La prise en charge de ces patients est en évolution. D'autres traitements seront probablement envisagés à l'avenir comme la conservation de cellules souches dentaires pour un usage autologue [77].

TABLE DES ILLUSTRATIONS

Figure N°1 :	Prévalence des agénésies selon le type de dents [8,12]	3
Figure N° 2 :	Prévalence des agénésies dentaires en fonction de l'ethnie [10]..	4
Figure N°3 :	Représentation de l'étiologie des agénésies multiples.....	5
Figure N°4 :	Gènes impliqués dans les différentes étapes du développement dentaire [17].....	6
Figure N°5 :	Tableau récapitulatif des principaux gènes impliqués dans la morphogénèse des dents : Stade de maturation concerné et type de dent absente. [24,25]	8
Figure N°6 :	Syndromes associés aux agénésies multiples répertoriés dans OMIM. [26]	11
Figure N°7 :	Tableau récapitulatif des signes cliniques majeurs des principaux syndromes responsables d'agénésies multiples [7]	12
Figure N°8 :	Chronologie d'apparition des dents temporaires et permanentes [38].....	14
Figure N° 9 :	Agés moyens d'observation des dents présentes à la radiographie, et en bouche [37]	14
Figure N°10 :	Persistance des incisives et de la molaire mandibulaire temporaire droite [41]	16
Figure N°11 :	Dents conoïdes chez un patient présentant une dysplasie ectodermique anhidrotique [45].....	17
Figure N°12 :	Dents rhysoïdes, microdonties et anomalies de position chez une patiente atteinte d'oligodontie [46]	17
Figure N°13 :	Téléradiographie de profil d'un patient âgé de 5 ans présentant une oligodontie sévère. [63].....	18
Figure N°14 :	Schéma récapitulatif des répercussions oro-faciales des individus atteints d'agénésie multiples	23
Figure N°15 :	Quad Hélix [66]	26
Figure N°16 :	Plaqué palatine avec vérin médian	26
Figure N°17 :	Disjoncteur avec vérin médian [67]	27
Figure N°18 :	Masque de Delaire [68].....	27
Figure N°19 :	Implants symphysaires ostéointégrés chez un patient âgé de 10 ans présentant une dysplasie ectodermique (Centre de Référence pour les Manifestations Buccodentaires des Maladies Rares de Strasbourg) [57]	30
Figure N°20:	Document de prise en charge d'affection de longue durée [71].	32
Figure N°21 :	Le document « d'aide au remplissage du protocole de soins » téléchargeable sur le site www.ameli.fr . [71].....	33
Figure 22 :	Schéma récapitulatif de la prise en charge multidisciplinaire des agénésies multiples.....	37

BIBLIOGRAPHIE

1. DE COSTER PJ, MARKS LA, MARTENS LC, HUYSSSEUNE A. Dental agenesis: genetic and clinical perspectives. J Oral Pathol Med. 2009 Jan; 38(1):1-17.
2. BERGENDAL B, MCALLISTER A, STECKSÉN-BLICKS C. Orofacial dysfunction in ectodermal dysplasias measured using the Nordic Orofacial Test-Screening protocol. Acta Odontol Scand. 2009; 67(6):377-81.
3. ENDO S, S SANPEI, ISHIDA R, S SANPEI, ABE R, ENDO T. Association between third molar agenesis patterns and agenesis of other teeth in a Japanese orthodontic population. Odontologie 2015 jan; 103(1):89-96.
4. SHOLAPURKAR AA, SETTY S, PAI KM. Total anodontia in patient with hypohidrotic ectodermal dysplasia. Report of rare case of Christ-Siemens Touraine syndrome. N Y State Dent J. 2011 Jan; 77(1):36-9.
5. CRAMER M. Case report of complete anodontia of the permanent teeth. Am J Orthod. 1947 Nov; 33(11):760-4.
6. POULET H, POULET CL, POULET CH. Agénésies d'incisives : changer de paradigme. Étude d'une population orthodontique. Cas cliniques. Rev Orthop Dento Faciale 2014; 48:267-278.
7. ORPHANET. Le portail des maladies rares et des médicaments orphelins. [En ligne]. Disponible sur : <http://www.orphanet.fr>. (Consulté le 4 septembre 2017).
8. MORGON L. Les agénésies dentaires dans notre pratique quotidienne. Inf Dent. 26 janv. 2000; (4):231-6.

9. LARMOUR CJ, MOSSEY PA, THIND BS, FORGIE AH, STIRRUPS DR. Hypodontia a retrospective review of prevalence and etiology. Part I. Quintessence Int. 2005 April; 36(4):263-70.
10. POLDER BJ, VAN'T HOF MA, VAN DER LINDEN FP, KUIJPERS-JAGTMAN AM. A meta-analysis of the prevalence of dental agenesis of permanent teeth. Community Dent Oral Epidemiol. 2004 Jun; 32(3):217-26.
11. ABED AL JAWAD FH, AL YAFEI H, AL SHEEB M, AL EMADI B, AL HASHIMI N. Hypodontia prevalence and distribution pattern in a group of Qatari orthodontic and pediatric patients: A retrospective study. Eur J Dent. 2015 Apr-Jun; 9(2):267-71.
12. KONSTANTONIS D, ALEXANDROPOULOS A, KONSTANTONI N, NASSIKA M. A cross-sectional analysis of the prevalence of tooth agenesis and structural dental anomalies in association with cleft type in non-syndromic oral cleft patients. Progress in Orthodontics 2017; 18:20.
13. ARTE S, PIRINEN S. Hypodontia. Orphanet encyclopedia, 2004. [En ligne] Disponible sur : <https://www.orpha.net/data/patho/GB/uk-hypodontia.pdf>. (Consulté le 5 septembre 2017).
14. MOLLA M, BAILLEUL-FORESTIER I, ARTAUD C, VERLOES A, NAULIN-IFI C, ELION J, BERDAL A. Odontogénétique. Emc-médecine buccale 2008; 28:1-44.
15. HIMIZU T, MAEDA T. Prevalence and genetic basis of tooth agenesis. Japanese Dental Science Review 2009; 45(1):52-58.
16. MAGLOIRE H, COUBLE ML. Biological dental implant: Myth or reality. Revue de Stomatologie et de Chirurgie Maxillo-Faciale 2011; 112:197-262.
17. SHAHID M. Single Nucleotide Polymorphism (SNPs) in the Genes Associated with Tooth Agenesis. Eur Exp Biol. 2017; 7:17.

18. SATOKATA I, MAAS R. Msx1 deficient mice exhibit cleft palate and abnormalities of craniofacial and tooth development. *Nat. Genet.*1994; 6:348-356.
19. KIRAC D, ERAYDIN F, AVCILAR T, ULUCAN K, ÖZDEMİR F, GUNEY AI, KASPAR EÇ, KESHI E, ISBIR T. Effects of PAX9 and MSX1 gene variants to hypodontia, tooth size and the type of congenitally missing teeth. *Cell Mol Biol Noisy-le-grand* 2016 Nov 30; 62(13):78-84.
20. MOSTOWSKA A, KOBIELAK A, TRZECIAK W.H. Molecular basis of non-syndromic tooth agenesis: mutations of MSX1 and PAX9 reflect their role in patterning human dentition. *Eur. J. Oral Sci.* 2003; 111:70.
21. STOCKTON DW, DAS P, GOLDENBERG M, D'SOUZA NR, PATEL PI, Mutation of PAX9 is associated with oligodontia. *Nat. Genet.* 2000; 18:19.
22. LAMMI L, ARTE S, SOMER M, JARVINEN H, LAHERMO P, THESLEFF I, PIRINEN S, NIEMINEN P. Mutations in AXIN2 cause familial tooth agenesis and predispose to colorectal cancer. *Am J Hum Genet.* 2004 May; 74(5):1043-50.
23. NOOR A, WINDPASSINGER C, VITCU I, ORLIC M, RAFIQ MA, KHALID M, MALIK MN, AYUB M, ALMAN B, VINCENT JB. Oligodontia is caused by mutation in LTBP3, the gene encoding latent TGF-beta binding protein 3. *Am J Hum Genet.* 2009 Apr; 84(4):519-23.
24. PIETTE E, GOLDBERG M. Bases moléculaires du développement dentaire. La dent normale et pathologique. De Boeck-Université Bruxelles 2001; p.19-38.
25. BOHRING A, STAMM T, SPAICH C, and al. *WNT10A* Mutations Are a Frequent Cause of a Broad Spectrum of Ectodermal Dysplasias with Sex-Biased Manifestation Pattern in Heterozygotes. *American Journal of Human Genetics* 2009; 85(1):97-105.

26. CHHABRA N, GOSWAMI M, CHHABRA A. Genetic basis of dental agenesis- molecular genetics patterning clinical dentistry. *Med Oral Patol Oral Cir Bucal* 2014 Mar 1; 19(2):112-9.
27. BORNSTEIN. M, FILIPPI A, BUSER D. Radiothérapie de la région cervico-faciale : conséquences intra-orales précoces et tardives. *Rev Mens Suisse Odontostomatol* 2001; 111:69-73.
28. NAWROCKI L et coll. Chimiothérapie anticancéreuse et développement dentaire. *Med Buccale Chir Buccale* 2003; 9:7-20.
29. GOMES AC, MESSIAS LP, DELBEM AC, CUNHA RF. Developmental disturbance of an unerupted permanent incisor due to trauma to its predecessor. *J Can Dent Assoc.* 2010; 76:57.
30. CHARLENE C, RICKY WING-KIT W, URBAN H. A review of hypodontia: the possible etiologies and orthodontic, surgical and restorative treatment options conventional and futuristic. *Hong Kong Dental Journal* 2007; 4: 113–21.
31. GLENZ F, MARINELLO CP. Ektodermale Dysplasie. *Swiss Dent J.* 2015; 125(11):1221-34.
32. DESHMUKH PK, DESHMUKH K, MANGALGI A and coll. Van der woude syndrome with short review of the literature. *Case Rep Dent.* 2014; 2014:871460.
33. VOLKMANN BA, ZINKEVICH NS, MUSTONEN A and coll. Potential novel mechanism for Axenfeld-Rieger syndrome: deletion of a distant region containing regulatory elements of PITX2. *Investigative Ophthalmology & Visual Science* March 2011; 52:450-1459.
34. CHEN AY, CHEN K. Dental treatment considerations for a pediatric patient with incontinentia pigmenti (Bloch-Sulzberger syndrome). *Eur J Dent.* 2017 Apr-Jun; 11(2):264-267.


35. KOUL M, DWIVEDJ R, UPADHYAY V. Ectrodactyly-ectodermal dysplasia clefting syndrome (EEC syndrome) 2014 May-Aug; 4(2): 135–139.
36. SIXOU JL. Aspects buccodentaires de la trisomie 21 chez l'enfant. Arch Pediatr. 2008; 15 (5):8524.
37. NUNN JH, CARTER NE, GILLGRASS TJ, HOBSON RS, JEPSON NJ, MEECHAN JG, NOHL FS. The interdisciplinary management of hypodontia: background and role of paediatric dentistry. Br Dent J. 2003 Mar 8; 194(5):245-51.
38. DEMANGE C. Agénésies multiples. Odontologie. Nancy. Académie de Lorraine, 2012, 114p.
39. CLAUSS F, CHASSAING N, SMAHI A., VINCENT MC, CALVAS P, MOLLA M, LESOT H, ALEMBIK Y, HADJ-RABBIA S, BODEMER C, MANIERE MC, SCHMITTBUHL M. X-linked and autosomal recessive Hypohidrotic Ectodermal Dysplasia: genotypic-dental phenotypic findings from a retrospective study of 26 families. Clin. Genet. 2010; 78:257-266.
40. SABRI R. Management of over-retained mandibular deciduous second molars with and without permanent successors. World J Orthod. 2008; 9(3):209-20.
41. BURAL C, OZTAS E, OZTURK S, BAYRAKTAR G. Multidisciplinary treatment of non-syndromic oligodontia. European Journal of Dentistry 2012; 6 (2): 218-226.
42. ROBINSON S, CHAN MY. New teeth from old: treatment options for retained primary teeth. Br Dent J. 10 oct 2009; 207(7):315-20.
43. LEBBE A, CADENAS DE LLANO-PERULA M, THEVISSSEN P, VERDONCK A, FIEUWS S, WILLEMS G. Dental development in patients with agenesis. Int J Legal Med. 2017 Mar; 131(2):537-546.

44. BACCETTIT. A controlled study of associated dental anomalies. *Angle Orthod.* 1998; 68(3):267-74.
45. HEKMATFAR S, JAFARI K, R MESHKI, BADAHSH S. Dental management of ectodermal dysplasia: two clinical case reports. *J Dent Res Dent Clin Dent Prospects* 2012; 6(3):108-12.
46. BONK J. Managing oligodontia : A case report June 2017; 1(1):6-9.
47. SALIMON C, CHAPPARD D, GUILLAUME B. Possibilités et limites du traitement en cas d'agénésie. *Implantologie*. Septembre 2015. [En ligne]. Disponible sur : www.edp-dentaire.fr/images/stories/diapo/10-149.pdf. (Consulté le 8 septembre 2017).
48. BERGENDAL B, MCALLISTER A, STECKSEN-BLICKS C. Orofacial dysfunction in ectodermal dysplasias measured using the Nordic Orofacial Test-Screening protocol. *Acta Odontol Scand.* 2009; 67(6):377-81.
49. KHABOUR OF, MESMAR FS, AL-TAMIMI F and coll. Missense mutation of the EDA gene in a Jordanian family with X-linked hypohidrotic ectodermal dysplasia: phenotypic appearance and speech problems. *Genet Mol Res.* 2010; 9(2):941-8.
50. BAYAERT JC, DRUO JP, ARTAUD C. La prothèse amovible chez l'enfant en pratique quotidienne, pour qui ? Pourquoi ?. *Actual Odontostomatol Paris* 1991; 174: 279-293.
51. GELLE MP, JACQUELIN LF, DABERT D. Prothèse pédiatrique: accompagner la croissance et restituer fonctions et esthétiques. *Info Dent.* 2010; 92(9): 97-102.
52. KRECZI A., PROFF P, REICHENEDER C., FALTERMEIER A. Effects of hypodontia on craniofacial structures and mandibular growth pattern. *Head & Face Medicine* 2011; 7:23.

53. ACHARYA PN, JONES SP, MOLES D and coll. A cephalometric study to investigate the skeletal relationships in patients with increasing severity of hypodontia. *Angle Orthod.* 2010; 80(4):511-8.
54. DELLAVIA C, CATTI F, SFORZA C and coll. Craniofacial growth in ectodermal dysplasia. An 8 year longitudinal evaluation of Italian subjects. *Angle Orthod.* 2010; 80(4):733-39.
55. BU X, KHALAF K, HOBSON RS. Dental arch dimensions in oligodontia patients. *Am J Orthod Dentofacial Orthop.* 2008; 134(6):768-72.
56. SIEPMANN S, HOLST AI, HOLST S, HEYDECKE G. Psychological and dental considerations in the prosthetic rehabilitation of children. *Child prosthesis--part I. Schweiz Monatsschr Zahnmed* 2008; 118 (11): 1055-1064.
57. CLAUSS F. Dysplasie ectodermique liée à l'X: Phénotypes osseux et dentaires chez l'homme et la souris Toby. *Odontologie. Strasbourg.* 2008. 251p.
58. HVARING C, BIRKELAND K, ÅSTROM A. Discriminative ability of the generic and condition specific Oral Impact on Daily Performance OIDP among adolescents with and without hypodontia. *BMC Oral Health* 2014; 14:57.
59. KOTECHA S, TURNER PJ, DIETRICH T, DHOPATKAR A. The impact of tooth agenesis on oral health-related quality of life in children. *J Orthod.* 2013 Jun; 40(2):122-9.
60. HAS. Traitement des agénésies multiples chez l'enfant. [En ligne]. Disponible sur :https://www.hassante.fr/portail/upload/docs/application/pdf/synthese_agenesie_2007_01_24_13_56_26_543.pdf. (Consulté le 12 septembre 2017).
61. NIDHI A, DIPANSHU K, ASHISH A, SURENDRAKUMAR K. Dental implants in children: A multidisciplinary perspective for long-term success. *Natl J Maxillofac Surg.* 2016 Jul-Dec; 7 (2):122-126.

62. KOKICH VO JR, KINZER GA. Managing congenitally missing lateral incisors. Part I: Canine substitution. *J Esthet Restor Dent.* 2005; 17(1):5-10.
63. THILANDER B. Orthodontic space closure versus implant placement in subjects with missing teeth *J Oral Rehabil.* 2008; 35 (Suppl 1) :64-71.
64. ORARES. Centre de référence des maladies rares orales et dentaires. [En ligne]. Disponible sur : <http://www.o-rares.com>. (Consulté le 5 octobre 2017).
65. CLAUSS F, MATHIS R, OBRY F, KAMM Q, PERRIN-SCHMITT F, MANIERE M.C. Prise en charge multidisciplinaire des agénésies dentaires multiples associées aux dysplasies ectodermiques hypohidrotiques, *Rev. Orthop. Dento Fac.* 2013; 47: 409-420.
66. VINAY C, SANDEEP V, HANUMANTH RAO CH, ULOOPI KS, KUMAR AS. Modified quad helix appliance for thumb sucking and cross bite correction. *Contemporary Clinical Dentistry* 2013; 4(4):523-526.
67. AGARWAL A, MATHUR R. Maxillary Expansion. *International Journal of Clinical Pediatric Dentistry* 2010; 3(3):139-146.
68. PATTANAİK S, MISHRA S. Treatment of Class III with Facemask Therapy. *Case Reports in Dentistry* 2016:6390637.
69. CARTER NE, GULLGRASS TJ, HOBSON RS and coll. The interdisciplinary management of hypodontia: orthodontics. *Br Dent J.* 2003 ; 194(7) :361-366.
70. RENAULT P. Multiple agenesis and prosthetic restoration. *Cah Prothese* 1990 Mar ; 69 :60-71.
71. ASSURANCE MALADIE. Prise en charge des patient porteurs d'agénésies. [En ligne]. Disponible sur : <http://www.ameli.fr>. (Consulté le 5 septembre 2017).

72. CLAUSS F, OBRY F, DAHLET J.C, METZ M, MANIERE MC. Les implants de 9 à 99 ans : indications et contre-indications des implants symphysaires précoces. Lettre de la stomatologie Septembre 2016 ; 71 :14-21.
73. CHARPENTIER V, MAKAREMI M, DE BRONDEAU F. Autotransplantation d'une incisive maxillaire et prise en charge orthodontique : à propos d'un cas. Orthod Fr. 2017 ; 88 :333–341.
74. MEECHAN JG, CARTER NE, GILLGRASS TJ, HOBSON RS, JEPSON NJ, NOHL FS, NUNN JH. Interdisciplinary management of hypodontia : oral surgery. Br Dent J. 2003 Apr 26; 194(8) :423-7.
75. CHUNG DW, VANG MS, PARK SW et coll. Oral rehabilitation for a patient with oligodontia and maxillary hypoplasia. J Adv Prosthodont. 2009; 1(1):6-9.
76. BUCHANAN EP, HYMAN CH. LeFort I Osteotomy. Seminars in Plastic Surgery 2013; 27(3):149-154.
77. THONAT C, DAMERON S, CHAUBRON F. Pourquoi conserver les cellules souches dentaires ? Caractéristiques et applications. Rev. Francoph. Odontologie Pédiatrique 2011; 6(2):67.



SERMENT MEDICAL

En présence des Maîtres de cette Faculté, de mes chers condisciples, devant l'effigie d'HIPPOCRATE.

Je promets et je jure, d'être fidèle aux lois de l'honneur et de la probité dans l'exercice de la Médecine Dentaire.

Je donnerai mes soins à l'indigent et n'exigerai jamais un salaire au-dessus de mon travail, je ne participerai à aucun partage clandestin d'honoraires.

Je ne me laisserai pas influencer par la soif du gain ou la recherche de la gloire.

Admis dans l'intérieur des maisons, mes yeux ne verront pas ce qui s'y passe, ma langue taira les secrets qui me seront confiés et mon état ne servira pas à corrompre les mœurs ni à favoriser le crime.

Je ne permettrai pas que des considérations de religion, de nation, de race, de parti ou de classe sociale viennent s'interposer entre mon devoir et mon patient.

Même sous la menace, je n'admettrai pas de faire usage de mes connaissances médicales contre les lois de l'humanité.

J'informerai mes patients des décisions envisagées, de leurs raisons et de leurs conséquences. Je ne tromperai jamais leur confiance et n'exploiterai pas le pouvoir hérité des connaissances pour forcer les consciences.

Je préserverai l'indépendance nécessaire à l'accomplissement de ma mission. Je n'entreprendrai rien qui dépasse mes compétences. Je les entretiendrai et les perfectionnerai pour assurer au mieux les services qui me seront demandés.

Respectueux et reconnaissant envers mes Maîtres, je rendrai à leurs enfants l'instruction que j'ai reçue de leur père.

Que les hommes m'accordent leur estime si je suis fidèle à mes promesses.

Que je sois déshonoré et méprisé de mes confrères si j'y manque.

DANAN Rachel- Prise en charge des agénésies dentaires multiples chez l'enfant

Th. : Chir. dent: Marseille : Aix-Marseille Université : 2018

Rubrique de classement : Odontologie pédiatrique

Résumé :

Les agénésies multiples sont des maladies rares dont les étiologies sont variées.

Elles sont dans la majorité des cas d'origine génétique : elles peuvent être isolées ou bien faire partie d'un syndrome polymalformatif comme le plus souvent celui de la dysplasie ectodermique. Un diagnostic clinique complet devra être réalisé, dès le plus jeune âge du patient, afin de mettre en évidence les différentes conséquences physiologiques, esthétiques et psychologiques.

Il permettra d'établir un plan de traitement adéquat et évolutif durant la croissance. Les décisions thérapeutiques nécessitent une collaboration multidisciplinaire. Des centres de références et compétences des maladies rares ont été mis en place afin d'apporter une aide au diagnostic et à l'orientation de ces jeunes patients.

La prise en charge est souvent longue et complexe. Les différentes thérapeutiques conservatrices, orthodontiques, prothétiques et implantaires nécessitent une mise en confiance de l'enfant et une implication de son entourage.

Mots clés :

Agénésies

Dysplasie ectodermique

Multidisciplinaire

Croissance

Psychologie

DANAN Rachel – Care of multiple dental agenesis at child.

Abstract:

Multiple agenesis are rare diseases with varied etiologies. Most times they are from genetic origin: they can be either isolated or part of a polymalformative syndrom like the most common one the ectodermal dysplasia.

A full clinical diagnosis must be realized, from the youngest age of the patient, to highlight the physiological, esthetical and psychological consequences of the disease.

It will allow to draw up an adequate and adjustable treatment plan during the child's growth.

Therapeutic decisions require a multidisciplinary collaboration. Reference centers for rare diseases have been set up to help accompany these young patients for diagnosis and orientation.

The care is often a long and complicated process. The several conservative, prosthetic, orthodontic and implant therapies having gained the child's trust and the support and involvement of his close relatives.

MeSH:

Agenesis

Ectodermal dysplasia

Multidisciplinary

Growth

Psychology

Adresse de l'auteur :

122 rue du commandant Rolland,

Le Sully 2

13008 MARSEILLE