HAL open science

Intégration du traitement orthodontique dans la prise en charge prothétique

David Halimi

▶ To cite this version:

David Halimi. Intégration du traitement orthodontique dans la prise en charge prothétique . Chirurgie. 2018. dumas-01741999

HAL Id: dumas-01741999

https://dumas.ccsd.cnrs.fr/dumas-01741999

Submitted on 23 Mar 2018

HAL is a multi-disciplinary open access archive for the deposit and dissemination of scientific research documents, whether they are published or not. The documents may come from teaching and research institutions in France or abroad, or from public or private research centers.

L'archive ouverte pluridisciplinaire **HAL**, est destinée au dépôt et à la diffusion de documents scientifiques de niveau recherche, publiés ou non, émanant des établissements d'enseignement et de recherche français ou étrangers, des laboratoires publics ou privés.

Distributed under a Creative Commons Attribution - NonCommercial - NoDerivatives 4.0 International License

ACADEMIE d'AIX-MARSEILLE

Intégration du traitement orthodontique dans la prise en charge prothétique

THESE

Présentée et publiquement soutenue devant la

Faculté d'Odontologie de Marseille
(Doyen : Monsieur le Professeur Jacques DEJOU)

Aix Marseille Université
(Président : Monsieur le Professeur Yvon BERLAND)

Le 19 février 2018

par

HALIMI David
né le 06 août 1991
à MARSEILLE

Pour obtenir le Diplôme d'Etat de Docteur en Chirurgie Dentaire

EXAMINATEURS DE LA THESE :

Président	: Monsieur le Professeur	M. RUQUET
Assesseurs	: Monsieur le Docteur	J. GAUBERT
	Monsieur le Docteur	J.H. CATHERINE
	Madame le Docteur	L. LEVY

ACADEMIE d'AIX-MARSEILLE

Intégration du traitement orthodontique dans la prise en charge prothétique

THESE

Présentée et publiquement soutenue devant la

Faculté d'Odontologie de Marseille
(Doyen : Monsieur le Professeur Jacques DEJOU)

Aix Marseille Université
(Président : Monsieur le Professeur Yvon BERLAND)

Le 19 février 2018

par

HALIMI David
né le 06 août 1991
à MARSEILLE

Pour obtenir le Diplôme d'Etat de Docteur en Chirurgie Dentaire

EXAMINATEURS DE LA THESE :

Président	: Monsieur le Professeur	M. RUQUET
Assesseurs	: Monsieur le Docteur	J. GAUBERT
	Monsieur le Docteur	J.H. CATHERINE
	Madame le Docteur	L. LEVY

Faculté d'Odontologie
Aix-Marseille Université

ADMINISTRATION

(mise à jour décembre 2017)

DOYENS HONORAIRES	Professeur	R. SANGIUOLO
	Professeur	H. ZATTARA
	Professeur	A. SALVADORI
DOYEN	Professeur	J. DEJOU
VICE – DOYEN CHARGÉ DES ENSEIGNEMENTS DIRECTEUR DU DÉPARTEMENT DE FORMATION INITIALE	Professeur	J.D. ORTHLIEB
VICE – DOYEN CHARGÉ DE LA RECHERCHE DIRECTEUR DU DÉPARTEMENT DE LA RECHERCHE	Professeur	C. TARDIEU
DIRECTEUR DU DÉPARTEMENT DE FORMATION CONTINUE	Professeur	V. MONNET-CORTI
CHARGÉS DE MISSION	Professeur	F. BUKIET
	Professeur	A. RASKIN
RESPONSABLE DES SERVICES ADMINISTRATIFS	Madame	C. BONNARD
PROFESSEUR ÉMÉRITE	Professeur	O. HUE

LISTE DES ENSEIGNANTS

56ème SECTION :
DEVELOPPEMENT, CROISSANCE ET PREVENTION

56.01 ODONTOLOGIE PÉDIATRIQUE ET ORTHOPÉDIE DENTO-FACIALE

ODONTOLOGIE PÉDIATRIQUE

Professeur	C. TARDIEU *	Assistant	I. BLANCHET
Maître de Conférences	D. BANDON	Assistant	V. MAGNAN
Maître de Conférences	A. CHAFAIE		
Maître de Conférences associé	A. CAMOIN		

ORTHOPÉDIE DENTO-FACIALE

Maître de Conférences	J. BOHAR	Assistant	M. BARBERO
Maître de Conférences	E. ERARD	Assistant	I. CAMBON
Maître de Conférences	J. GAUBERT	Assistant	L. LEVY
Maître de Conférences	M. LE GALL *	Assistant	R. MATTERA
Maître de Conférences	C. PHILIP-ALLIEZ	Assistant	C. MITTLER
		Assistant	A. PATRIS-CHARRUET

56.02 PRÉVENTION - ÉPIDÉMIOLOGIE - ÉCONOMIE DE LA SANTÉ - ODONTOLOGIE LÉGALE

Professeur	B. FOTI *	Assistant	J. SCIBILIA
Maître de Conférences	D. TARDIVO		

* Responsable de la discipline

57ème SECTION :
CHIRURGIE ORALE ; PARODONTOLOGIE ; BIOLOGIE ORALE

57.01 CHIRURGIE ORALE ; PARODONTOLOGIE ; BIOLOGIE ORALE

PARODONTOLOGIE

Professeur	V. MONNET-CORTI *	Assistant	A. BOYER
		Assistant	C. DUMAS
		Assistant	V. MOLL
		Assistant	A. MOREAU

CHIRURGIE BUCCALE – PATHOLOGIE ET THÉRAPEUTIQUE - ANESTHÉSIOLOGIE – RÉANIMATION

Maître de Conférences	D. BELLONI	Assistant	E. QUINQUE
Maître de Conférences	J. H. CATHERINE *		
Maître de Conférences	P. ROCHE-POGGI		
Maître de Conférences associé	F. CAMPANA		

BIOLOGIE ORALE

Maître de Conférences	P. LAURENT	Assistant	C. LE FOURNIS

65EME SECTION : BIOLOGIE CELLULAIRE

Professeur I. ABOUT * (Responsable de la Biologie orale)

58ème SECTION :
REHABILITATION ORALE

58.01 RESTAURATRICE, ENDODONTIE, PROTHESES, FONCTION-DYSFONTION, IMAGERIE, BIOMATÉRIAUX

ODONTOLOGIE CONSERVATRICE, ENDODONTIE

Professeur	F. BUKIET *	Assistant	B. BALLESTER
Professeur	H. TASSERY	Assistant	H. DE BELENET
Maître de Conférences	G. ABOUDHARAM	Assistant	A. FONTES
Maître de Conférences	C. PIGNOLY	Assistant	M. GLIKPO
Maître de Conférences	L. POMMEL	Assistant	S. MANSOUR
Maître de Conférences	E. TERRER	Assistant	L. ROLLET
Maître de Conférences associé	M. GUIVARC'H		

PROTHÈSE

Professeur	M. RUQUET *	Assistant	M. DODDS
Maître de Conférences	G. LABORDE	Assistant	N. CHAUDESAYGUES
Maître de Conférences	M. LAURENT	Assistant	A. FERDANI
Maître de Conférences	B.E. PRECKEL	Assistant	C. MENSE
Maître de Conférences	G. STEPHAN	Assistant	C. NIBOYET
Maître de Conférences	P. TAVITIAN	Assistant	A. REPETTO
Maître de Conférences	A. TOSELLO	Assistant	A. SETTE
Maître de Conférences associé	R. LAN		
Maître de Conférences associé	G. MAILLE		

SCIENCES ANATOMIQUES ET PHYSIOLOGIQUES OCCLUSODONTOLOGIE, BIOMATÉRIAUX, BIOPHYSIQUE, RADIOLOGIE

Professeur	J. DEJOU	Assistant	M. JEANY
Professeur	J. D. ORTHLIEB *		
Professeur	A. RASKIN		
Maître de Conférences	A. GIRAUDEAU		
Maître de Conférences	B. JACQUOT		
Maître de Conférences	J. P. RÉ		
Maître de Conférences associé	T. GIRAUD		

* Responsable de la discipline

A Monsieur le Professeur Michel Ruquet,

Vous avez accepté avec bienveillance de présider ce jury et vous en remercie pleinement.

Permettez-moi d'exprimer ma reconnaissance pour la patience et la gentillesse
qui vous caractérisent et qui m'ont accompagné durant mes études.

Veuillez recevoir ici la marque de mon profond respect et de ma sincère gratitude.

A Monsieur le Docteur Jean-Hugues Catherine,

Merci de me faire le privilège de siéger dans ce jury.

J'ai pu apprécier la richesse de votre enseignement et vous en suis reconnaissant.

Votre disponibilité, votre calme et votre réussite sont pour moi exemplaires.

Veuillez recevoir l'expression de ma profonde gratitude.

A Monsieur le Docteur Jacques Gaubert,

Je vous remercie de l'honneur que vous me faites en acceptant la présidence de cette thèse, au détriment de votre planning. Je vous suis pleinement reconnaissant pour la patience et la gentillesse que vous portez à mon égard.

Veuillez accepter le témoignage de mon profond respect.

A Madame le Docteur Laura Levy,

Vous m'avez fait l'honneur d'accepter la direction de cette thèse.

Je vous remercie pour votre patience, votre disponibilité et votre réactivité.

La pertinence de vos conseils et votre gentillesse m'ont particulièrement touché.

Veuillez trouver dans ce travail l'image de ma sincère reconnaissance.

Sommaire

INTRODUCTION **1**

I. APPORT DU TRAITEMENT ORTHODONTIQUE DANS LA PRISE EN CHARGE PROTHETIQUE **2**

I.1. CORRECTION DANS LA DIMENSION VERTICALE **2**
I.1.1. Ingression dentaire orthodontique 2
I.1.1.1. Biomécanique du mouvement d'ingression 2
I.1.1.1.1. Ingression incisive 2
I.1.1.1.2. Ingression molaire 3
I.1.1.2. Indications 4
I.1.1.2.1. Rétablissement d'une HOPU en cas d'égression unitaire 4
I.1.1.2.2. Rétablissement d'une DVO physiologique dans le cas d'une égression sectorielle antérieure ou postérieure 4
I.1.1.2.3. Particularités chez l'adulte 5
I.1.1.3. Moyens thérapeutiques 5
I.1.1.3.1. En cas d'égression unitaire 5
I.1.1.3.2. En cas d'égression sectorielle 7
I.1.4. Cas clinique d'une ingression molaire 8
I.1.2. Egression dentaire orthodontique 11
I.1.2.1. Biomécanique du mouvement d'égression 11
I.1.2.1.1. Egression incisive 12
I.1.2.1.2. Egression molaire 12
I.1.2.2. Indications 13
I.1.2.2.1. Mouvement d'égression unitaire 13
I.1.2.2.1.1. Rétablissement de l'espace biologique 13
I.1.2.2.1.2. Repositionnement d'une dent dans le plan d'occlusion 14
I.1.2.2.1.3. Extraction dentaire pré-implantaire 15
I.1.2.2.2. Mouvement d'égression sectorielle 15
I.1.2.2.2.1. Alignement des collets 15
I.1.2.2.2.2. Béance antérieure 15
I.1.2.2.2.3. Infra-alvéolie molaire 16
I.1.2.3. Moyens thérapeutiques 16
I.1.2.4. Cas clinique 18
I.1.2.4.1. Cas d'une égression lente avec utilisation de fil NiTi : cas du Dr Cornet-Vernet Lucile et du Dr Guillot 18
I.1.2.4.2. Cas d'une extrusion avec utilisation de minivis 21
I.1.2.4.3. Cas d'une égression lente avec utilisation de fil rigide et crochet 24
I.1.2.4.4. Cas d'une égression rapide avec fil rigide 25

I.2. CORRECTION DANS LA DIMENSION TRANSVERSALE 27
I.2.1. Torque (vestibuloversion et linguoversion), vestibuloposition et palatoposition des dents postérieures 27
I.2.1.1. Biomécanique du torque postérieur 28
I.2.1.2. Indications 28
I.2.1.2.1. Déplacement transversal d'une seule molaire en malposition 28
I.2.1.2.2. Occlusion inversée uni ou bilatérale 29
I.2.1.2.3. Articulé en ciseaux ou exoclusion 29
I.2.1.3. Moyens thérapeutiques 30
I.2.1.4. Cas clinique 31
I.2.2. Mésialisation et distalisation des dents antérieures 34
I.2.2.1. Biomécanique de la version-gression 34
I.2.2.2. Indications 35
I.2.2.3. Moyens thérapeutiques 37
I.2.2.3.1. Ouverture d'espace 37
I.2.2.3.2. Fermeture d'espace 41
I.2.2.3.3. Mésialisation des canines et réalisation d'une solution prothétique plus postérieure 42
I.2.2.4. Cas cliniques 43
I.2.2.4.1. Cas d'ouverture d'espace avec bridge collé 43
I.2.2.4.2. Cas d'ouverture d'espace avec implant 46
I.2.2.4.3. Cas de fermeture d'espace avec facettes 49
I.2.2.4.4. Cas de fermeture avec coronoplastie et remodelage des tissus mous 50
I.2.2.4.5. Cas de fermeture d'un diastème incisif 50

I.3. CORRECTION DANS LA DIMENSION ANTERO-POSTERIEURE 51
I.3.1. Torque, vestibuloversion et linguoversion des dents antérieures 51
I.3.1.1. Biomécanique du torque antérieur 51
I.3.1.2. Indications 53
I.3.1.2.1. Correction des vestibuloversions incisives 53
I.3.1.2.2. Correction des linguoversions incisives 53
I.3.1.3. Moyens thérapeutiques 54
I.3.1.3.1. Correction des vestibuloversions incisives 54
I.3.1.3.2. Correction d'une occlusion inversée antérieure 56
I.3.1.3.2.1. Vestibuloversion des incisives maxillaires 56
I.3.1.3.2.2. Linguoversion des incisives mandibulaires 58
I.3.1.4. Cas clinique d'une incisive vestibulo-versée 59
I.3.2. Mésialisation et distalisation des dents postérieures : ouverture et fermeture d'espace-gestion des espaces édentés 61
I.3.2.1. Redressement d'axe mésioversé 62
I.3.2.1.1. Biomécanique 62
I.3.2.1.2. Moyens thérapeutiques 63
I.3.2.1.3. Cas cliniques 66
I.3.2.1.3.1. Cas de redressement molaire avant réhabilitation implantaire 66
I.3.2.1.3.2. Cas de réouverture d'espace avec égression molaire réalisé par Dr Louis Marie 68
I.3.2.1.3.3. Cas de redressement molaire par gouttière 69

I.3.2.2. Correction et gestion des espaces intra-arcades : harmonisation esthétique et fonctionnelle 69
I.3.2.2.1. Position des piliers de bridge 69
I.3.2.2.1.1. Principes 69
I.3.2.2.1.2. Indications et objectifs 73
I.3.2.2.1.3. Moyens thérapeutiques de la mésialisation molaire 73
I.3.2.2.2. Gestion des dents ayant subies une hémi-section 75
I.3.2.2.2.1. Principes 75
I.3.2.2.2.2. Indications 76
I.3.2.2.2.3. Cas clinique (collection du service ODF/Marseille) 77

II. APPORT DE LA REHABILITATION PROTHETIQUE DANS LA PRISE EN CHARGE ORTHODONTIQUE 79

II.1. RECONSTITUTION PROVISOIRE PRE-ORTHODONTIQUE 80
II.1.1. Principes 80
II.1.2. Rôles de la prothèse provisoire 80
II.1.3. Intérêt dans le traitement orthodontique 81

II.2. RÔLE DE LA THERAPEUTIQUE IMPLANTAIRE DANS LA CREATION D'ANCRAGE ORTHODONTIQUE 82
II.2.1. Principes 82
II.2.2. Intérêt dans le traitement orthodontique 85

II.3. RÔLE DE LA CONTENTION PROTHETIQUE DANS LE TRAITEMENT ORTHODONTIQUE 88

CONCLUSION 89

INTRODUCTION

Dans le cadre de son exercice, l'omnipraticien est confronté à des situations cliniques qui l'amènent à entretenir des relations étroites et variées avec différents acteurs de la médecine bucco-dentaire, notamment les spécialistes de l'orthopédie dento-faciale.

L'omnipraticien se doit de disposer d'un savoir-faire précis et varié de l'art dentaire. La réhabilitation prothétique fait partie de ses compétences qu'il doit savoir maîtriser dans la plupart des situations. Néanmoins, dans certains cas, le projet prothétique ne peut se concevoir sans modification ou optimisation des positions dentaires intra ou inter-arcades, ce qui rend le passage par un traitement orthodontique pré-prothétique indispensable. Celui-ci s'inscrit dans le concept d'une dentisterie conservatrice même s'il augmente la durée globale du traitement. Il permettra également d'optimiser l'intégration de la prothèse ainsi que son pronostic et de respecter les principes d'économie tissulaire lors des préparations des piliers dentaires en améliorant leurs positions et leurs répartitions.

A l'inverse, le passage par une étape prothétique peut, dans certaines situations, s'avérer indispensable pour rendre possible le traitement orthodontique. Dans tous les cas, la réussite du traitement reposera sur l'étroite collaboration des différents spécialistes et s'inscrira dans une prise en charge pluridisciplinaire.

L'orthodontie de l'enfant et de l'adolescent ne fera pas l'objet de notre propos car elle diffère du traitement de l'adulte dont la croissance est achevée et l'édifice occluso-fonctionnel déjà établi.

Au travers de ce travail, nous étudierons dans une première partie l'apport de l'orthodontie à la prothèse. Les principes généraux, les indications, les objectifs ainsi que les moyens thérapeutiques mis en œuvre seront traités.

Nous verrons dans un deuxième temps la contribution de la prothèse au service de l'orthodontie.

I. APPORT DU TRAITEMENT ORTHODONTIQUE DANS LA PRISE EN CHARGE PROTHETIQUE

L'hypothèse de départ d'un traitement ODF repose sur le fait qu'il est possible de déplacer une dent sur une certaine distance à travers les tissus qui la soutiennent : le parodonte.

I.1. CORRECTION DANS LA DIMENSION VERTICALE

I.1.1. Ingression dentaire orthodontique

I.1.1.1. Biomécanique du mouvement d'ingression

I.1.1.1.1. Ingression incisive

L'ingression est un mouvement orthodontique qui concerne le sens vertical. Il a une direction axiale et le centre de rotation est à l'infini : il s'agit en quelque sorte d'une translation axiale. Reitan définit le mouvement d'ingression comme un mouvement appliqué dans le même sens que l'occlusion, chargeant ainsi les fibres qui supportent la dent dans l'orientation où elles sont les plus résistantes et les mieux organisées. L'ingression apparaît alors comme le mouvement le plus difficile et le plus long à obtenir du fait que les forces utilisées doivent être légères.

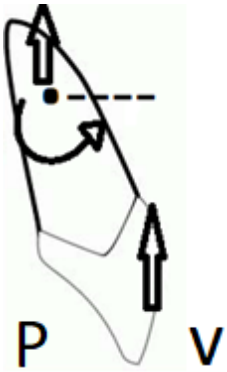

Figure 1 : Biomécanique d'une force ingressive appliquée sur une incisive (13)

L'ingression au bracket produit au centre de résistance de la dent une ingression et vestibulo-position.

Il existe 4 types d'ingression en fonction du point d'application de la force : (24)

- Ingression associée à une palato-version des incisives (a)
- Ingression associée à une vestibulo-version des incisives (utile dans les corrections de malocclusions de classe 2 division 2) (b)

– Ingression sans modification de l'axe de la dent c'est-à-dire que l'ancien et le nouvel axe de la dent sont parallèles (c)
– Ingression le long de l'axe de la dent (d)

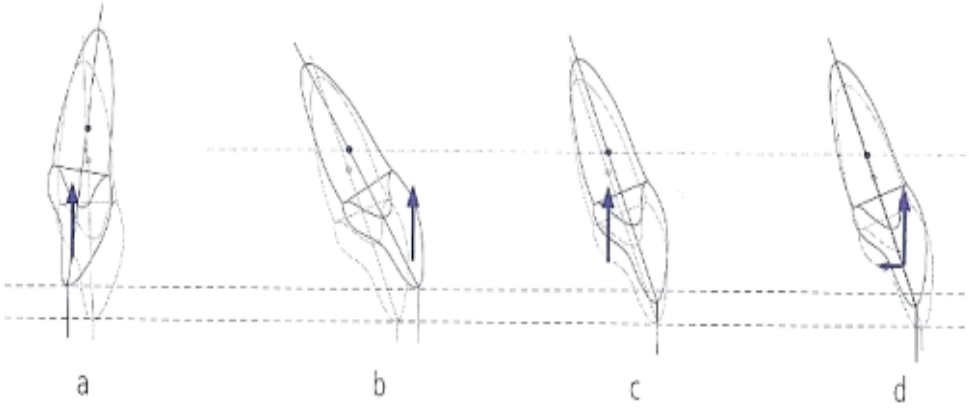

Figure 2 : Différents types d'ingression en fonction du point d'application de la force (24)

I.1.1.1.2. Ingression molaire

L'ingression molaire est un mouvement difficile à réaliser car les molaires ont des racines larges, rendant la réaction de l'os alvéolaire et la durée du traitement plus longue. Or, plus la durée de traitement est importante, plus des mouvements parasites non voulus peuvent survenir.

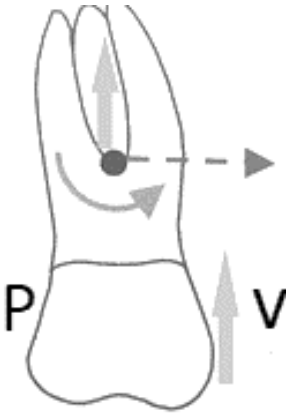

Figure 3 : Force ingressive appliquée sur une molaire (7)

Les principes biomécaniques de l'ingression molaire sont sensiblement similaires à ceux de l'ingression incisive mais nécessitent plus de force et sont sujets à plus de difficultés :
- Le centre de résistance de la molaire est quasiment impossible à déterminer du fait de la grande variabilité anatomique des racines et du niveau osseux.

- Il est cliniquement difficile d'appliquer une force orthodontique qui passe tridimensionnellement par ce centre de résistance.
- Dans le cas d'une ingression par minivis, les zones du point d'application de la force sont limitées car les sites receveurs sont limités.
- L'ingression molaire ne concerne pas seulement la dimension verticale : la forme d'arcade, l'axe dentaire, l'inclinaison du plan d'occlusion et le torque postérieur doivent être contrôlés.
- La nature de l'os environnant conditionne directement la réussite du mouvement. Du fait de sa densité importante, Il sera plus difficile de réaliser une ingression à la mandibule du fait de la densité importante de l'os cortical.

I.1.1.2. Indications

I.1.1.2.1. Rétablissement d'une HOPU en cas d'égression unitaire

Lors d'une édentation unitaire non compensée, la dent dépourvue de son antagoniste a tendance à s'égresser et se rapprocher de la crête opposée rendant difficile, voire impossible, une restauration prothétique du fait d'une HOPU (hauteur occlusale prothétique utilisable) insuffisante. La persistance de la malocclusion peut entraîner une rupture de la courbe de Spee, des migrations secondaires consécutives à l'édentement non compensé, ainsi que des interférences occlusales avec perturbation de l'enveloppe des mouvements. De même, on pourra grâce à ce mouvement, améliorer le niveau de la crête marginale osseuse des dents égressées.

I.1.1.2.2. Rétablissement d'une DVO physiologique dans le cas d'une égression sectorielle antérieure ou postérieure

Dans cette situation, l'importance de l'édentement est telle qu'elle entraîne une perte des rapports inter-maxillaires et de l'OIM (occlusion d'intercuspidie maximale), avec modification de la dimension verticale. On distinguera plusieurs situations :

- Lors d'une supraclusion incisive causée par une supra-alvéolie incisive maxillaire et/ou mandibulaire, l'excès de recouvrement antérieur peut entraîner une perturbation du guide antérieur rendant impossible la réhabilitation prothétique des dents antagonistes. De même, lorsque cet excès de recouvrement s'accompagne d'un sourire gingival, il peut être difficile de proposer une réhabilitation prothétique en adéquation avec les critères esthétiques. L'amélioration de la ligne du sourire s'avèrera nécessaire.

- Lors d'une béance antérieure causée par une supra-alvéolie molaire, les anomalies fonctionnelles de guidage et de calage peuvent empêcher une réhabilitation prothétique optimale : un mouvement d'ingression postérieur sera alors recherché, notamment chez les patients hyperdivergents. (25)

I.1.1.2.3. Particularités chez l'adulte

La particularité de l'ingression orthodontique chez l'adulte repose sur le fait que le parodonte est souvent diminué en quantité et qualité, ce qui cause des problèmes d'ancrage. Les forces mises en jeu devront donc être adaptées et dosées en fonction de la situation clinique. On peut aussi avoir recours à des minivis pour réaliser le mouvement d'ingression, tout en s'affranchissant du problème d'ancrage.

I.1.1.3. Moyens thérapeutiques

I.1.1.3.1. En cas d'égression unitaire

➢ Utilisation de fils Nickel-Titane (NiTi) superélastique ou à mémoire de forme

Les fils orthodontiques en alliage NiTi présentent des propriétés particulières, liées à l'existence d'une transformation de phases à l'état solide : la transformation martensitique (JORDAN et al., 18). Celle-ci confère aux alliages nickel titane des propriétés importantes du point de vue de leurs applications :

- Effet mémoire de forme : après déformation, ils peuvent récupérer intégralement une forme définie par simple chauffage.
- Effet super-élastique : En orthodontie, le principal intérêt de cette propriété est la grande possibilité de déformation dans un domaine « pseudoélastique ». La superélasticité se manifeste par la récupération complète de la forme du dispositif lorsque la contrainte exercée sur celui-ci diminue puis cesse. L'énergie est stockée de façon non dissipative et peut être récupérée totalement en travail mécanique, se traduisant par le déplacement dentaire.

Figure 4 : Exemple d'utilisation d'un arc NiTi, carré de section 0,020 x 0,020 inch (cas du Dr C.Demange)

- <u>Utilisation des minivis</u>

D'après la troisième loi de Newton (action= réaction), le mouvement d'égression sur une dent provoque un mouvement d'ingression sur les dents d'ancrages. L'utilisation d'ancrage osseux en lieu et place des techniques classiques par arc continu ou segmentaire permet de s'affranchir le plus souvent de ces mouvements parasites.

Il apparaît dès lors intéressant d'avoir recours à des ancrages osseux type minivis qui permettront de : (26)

- S'affranchir des mouvements parasites
- Améliorer le pronostic du traitement en optimisant la qualité, la rapidité des mouvements et la fiabilité du système mécanique.
- Diminuer la dépendance vis-à-vis de la coopération du patient

Les minivis doivent répondre à certains critères : (23)

- Mécaniques :
  - Elles doivent assurer une stabilité suffisante pour assurer l'ancrage,
  - Résister aux contraintes mécaniques afin d'éviter toute fracture lors des protocoles de mise en place et de dépose
  - Être adaptées aux critères anatomiques du site implantaire : espace disponible, taille, diamètre, longueur...

- Physiologiques :
  - Atraumatiques pour les tissus mous
  - Permettre le maintien de l'hygiène bucco-dentaire
  - Biocompatibles et non toxiques

I.1.1.3.2. En cas d'égression sectorielle

Dans le cas d'une supraclusion incisive, différentes thérapeutiques sont possibles :

- Arc de base

L'arc de base est un dispositif permettant d'obtenir un mouvement d'ingression des incisives tout en exerçant une égression et une distoversion des molaires.

On est dans une situation biomécanique de V asymétrique.

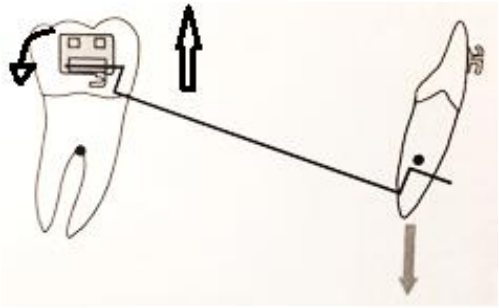

Figure 5 : Arc de base avec tip-back placé postérieurement (13)

- Orthodontie linguale

L'orthodontie linguale a la particularité de faciliter le mouvement d'ingression. En effet, les forces mises en jeu passent plus proche du centre de résistance des dents et les brackets linguaux jouent le rôle de cale rétro-incisive.

Figure 6 : Appareillage orthodontique lingual (7)

- Butée rétro-incisive

Il peut s'agir de cales ou plaque retro-incisives. Elles permettent d'ingresser les incisives mandibulaires et maxillaires et d'égresser les secteurs postérieurs.

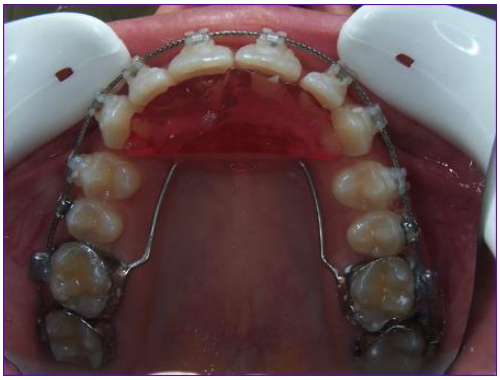

Figure 7 : Cale retro-incisive maxillaire (19)

Dans le cas d'égression des secteurs latéraux, le recours aux minivis est souvent indiqué.

I.1.4. Cas clinique d'une ingression molaire (27)

Le cas étudié décrit le protocole d'ingression sur une femme de 44 ans de la première molaire maxillaire droite ayant égressée suite à un édentement antagoniste non compensé.

Situation occlusale initiale avec égression de la 16

Vue occlusale de l'arcade maxillaire

Figure 8 : Photographies initiales (27)

Figure 9 : Panoramique initiale (27)

Figure 10 : Téléradiographie de profil avec schéma de classe I squelettique (27)

Figure 11 : Moulages d'étude de la situation initiale avec égression de la 16 (27)

Un examen clinique et radiologique a été réalisé, la 46 a bénéficié d'un traitement endodontique et ne peut être restaurée coronairement du fait de la faible HOPU disponible. Le problème est relaté à la patiente qui, après explication du traitement orthodontique proposé, accepte la thérapeutique.

L'analyse céphalométrique met en évidence une relation squelettique de classe I avec profil harmonieux.

Il est donc décidé de réaliser l'ingression à l'aide de deux dispositifs d'ancrage orthodontique type mini-vis de 6mm de longueur et 1,6mm de diamètre. Ces dispositifs sont placés du côté vestibulaire entre 16 et 17 et du coté palatin entre 15 et 16. Une mise en charge immédiate est ensuite effectuée à l'aide d'une chaînette élastomérique fermée renouvelée tous les 15 jours et ce, pendant 6 mois.

Figure 12 : Photographies du traitement : mini-vis vestibulaire et palatine avec chaînette élastomérique + bouton collé sur la molaire (27)

Au terme du traitement orthodontique, l'ingression a permis de gagner 4mm de hauteur occlusale rendant ainsi possible la restauration coronaire de la 46. Pour maintenir le résultat, une contention en fil acier inoxydable est collée sur la face vestibulaire de la 16 et 17 après dépose des mini-vis.

Figure 13 : Photographie du traitement : contention collée sur les faces vestibulaires des 16 et 17 afin de maintenir le résultat (27)

La restauration corono-radiculaire sur la 46 est réalisée, suivie de la mise en place de la coiffe d'usage.

Figure 14 : Moulage durant le traitement avec restauration corono-radiculaire (27)

L'obtention d'un mouvement d'ingression est donc rendu possible par l'usage de dispositifs d'ancrage temporaire sans avoir recours à des appareils orthodontiques fixes. Ces dispositifs permettent ainsi la restauration prothétique de la 46.

Figure 15 : Photographie intra-buccale de la situation finale (27)

I.1.2. Egression dentaire orthodontique

I.1.2.1. Biomécanique du mouvement d'égression

L'égression correspond à un mouvement de gression dans le sens vertical agissant dans le sens de l'éruption. Ce mouvement est rendu possible par l'utilisation d'un système mécanique exerçant une force dont l'intensité permet le déplacement de la dent et de son parodonte. L'égression est un mouvement favorable pour le parodonte et sera plus facile à réaliser qu'un mouvement d'ingression.

I.1.2.1.1. Egression incisive

Le mouvement d'égression appliquée au bracket d'une incisive produit au niveau du centre de résistance une égression et une palatoversion de la dent.

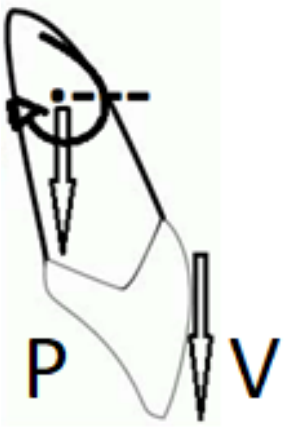

Figure 16 : Biomécanique de l'égression incisive (21)

I.1.2.1.2. Egression molaire

Le mouvement d'égression appliquée au bracket d'une molaire produit au niveau du centre de résistance une égression et du torque radiculo-vestibulaire.

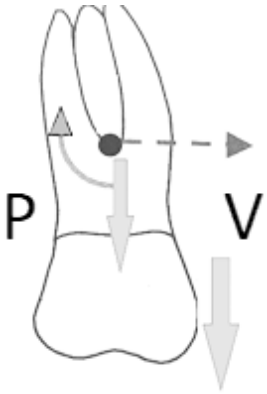

Figure 17 : Biomécanique de l'égression molaire (21)

Selon LEE et al, on distinguera trois types d'égression en fonction du point d'application de la force : (24)

- Egression avec translation : Si la force d'égression passe par le centre de résistance, on obtient une égression avec un mouvement de translation. (a)
- Egression et version contrôlée : si les forces d'égression sont appliquées à proximité du centre

de résistance, on obtient une égression avec une version contrôlée. (b)

- Egression et version incontrôlée : si la force d'égression est appliquée à distance du centre de résistance, les dents sont égressées avec une version incontrôlée. (c)

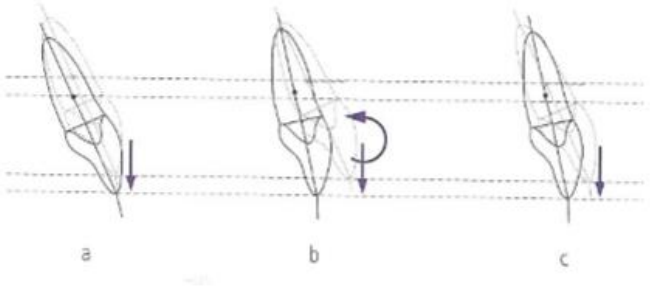

Figure 18 : Différents types d'égression (24)

D'après Fontenelle, on différencie l'égression orthodontique lente, rapide et l'extrusion : (29)

- Egression lente : Force légère et continue de 20g qui permet le déplacement dento-parodontal dans son intégrité. Cela implique la mise en jeu de contraintes de traction dans toutes les régions du ligament parodontal. La stimulation résultant de ces forces de traction entraîne une apposition osseuse marginale coronaire. Par ce mouvement, il en résulte donc un déplacement de la dent avec l'intégralité de son parodonte (os + gencive).
- Egression rapide : Force lourde et discontinue de 250g qui entraîne le déplacement de la dent avec son environnement gingival sans déplacement de l'os de soutien.
- Extrusion : Si cette égression rapide s'accompagne d'une fibrotomie supracrestale, on obtiendra l'égression de la dent sans son parodonte.

I.1.2.2. Indications

I.1.2.2.1. Mouvement d'égression unitaire

I.1.2.2.1.1. Rétablissement de l'espace biologique

L'espace biologique est la distance entre le fond du sillon gingival et le sommet de la crête alvéolaire. Elle est composée apicalement, de l'attache conjonctive supracrestale (1,07mm) et épithéliale (0,97mm) et coronairement de l'épithélium jonctionnel.

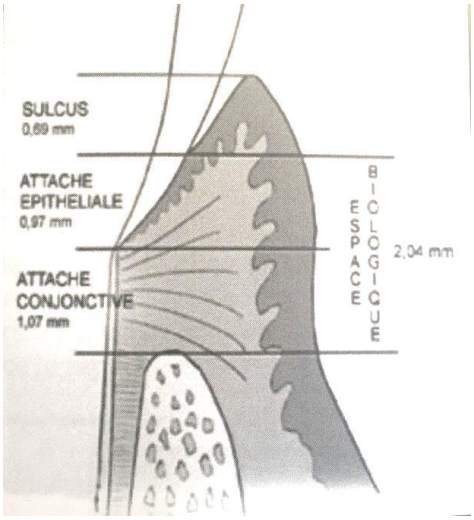

Figure 19 : Schéma de l'espace biologique (30)

Les limites cervicales des restaurations prothétiques doivent respecter cet espace biologique sans empiéter sur ses dimensions. On prend ainsi comme référence 3mm la distance minimale entre le joint de la future restauration et le sommet de la crête osseuse. (31)

Toute atteinte de cet espace entraîne une réponse inflammatoire qui se traduira alors par une résorption osseuse pouvant être à l'origine d'une formation de poche parodontale ou d'une récession gingivale.

L'intérêt d'une élongation coronaire par égression orthodontique sera donc justifié dans toutes les situations cliniques où la restauration prothétique ne respecte pas l'espace biologique. Les causes peuvent être :

- Fractures ou fêlures
- Résorption cervicale
- Lésion carieuse sous gingivale ou infra-osseuse

Le mouvement recherché sera une extrusion avec fibrotomie supracrestale car on cherche à obtenir l'égression de la dent sans son parodonte.

I.1.2.2.1.2. Repositionnement d'une dent dans le plan d'occlusion

Le déplacement recherché sera alors dento-parodontal avec mise en jeu de forces orthodontiques légères : il s'agit d'une égression lente.

I.1.2.2.1.3. Extraction dentaire pré-implantaire

Lorsqu'une dent doit être extraite puis remplacée par un implant, une égression lente sera mise en œuvre afin d'expulser progressivement la dent tout en préservant au maximum l'intégrité de la crête alvéolaire. En effet, le mouvement d'égression lente permet la néoformation de tissus parodontaux durs et mous avec pour avantage un gain de temps comparé au temps de cicatrisation des techniques de régénération osseuse classiques que l'on met en place après une extraction et avant la pose d'un implant. Le futur site implantaire est ainsi optimisé.

I.1.2.2.2. Mouvement d'égression sectorielle

I.1.2.2.2.1. Alignement des collets

L'intégration esthétique des restaurations prothétiques dans le secteur antérieur réside dans une cohabitation harmonieuse entre l'élément prothétique et le parodonte. De ce fait, toute altérité ou anomalie du parodonte impactera directement le résultat esthétique du traitement prothétique.

C'est le cas notamment lorsque les collets anatomiques ne respectent pas les critères esthétiques d'alignement qui obéissent à certaines règles (Caudill et Chiche, 1995) :

- Les festons gingivaux des incisives centrales sont symétriques. Ils doivent être situés à 1mm apicalement à ceux des incisives latérales ou alors au même niveau.
- Les festons gingivaux des canines sont au même niveau ou plus apicaux que ceux des incisives centrales.
- Les festons gingivaux des incisives latérales ne sont jamais plus apicaux que ceux des canines.

La mise en place de forces orthodontiques légères d'égression permettra de réajuster le niveau des collets parodontaux.

I.1.2.2.2.2. Béance antérieure

Lors d'une béance antérieure causée par une infra-alvéolie incisive, l'égression incisive sera recherchée : il s'agit d'une égression lente.

I.1.2.2.2.3. Infra-alvéolie molaire

Lors d'une supraclusion causée par une infra-alvéolie molaire, l'égression des secteurs postérieurs sera indiquée : il s'agit d'une égression lente.

I.1.2.3. Moyens thérapeutiques

C'est en 1973 que Heithersay (32) a proposé pour la première fois des moyens orthodontiques pour dégager verticalement des racines fracturées dans leur tiers cervical.

Depuis, les moyens thérapeutiques se sont considérablement diversifiés, allant de dispositifs simples variés (plaque amovible) à d'autres plus compliqués (technique linguale). Le choix sera fonction de la situation clinique et des objectifs prothétiques.

Dans tous les cas, quel que soit le traitement, celui-ci devra respecter les points suivants : (33)

- Une attache solidarisée à la racine à tracter
- Un système d'ancrage strict neutralisant la réaction liée au mouvement
- Un système d'attache actif entre l'attache et l'ancrage.

La durée du traitement sera fonction de la technique utilisée ainsi que de l'importance de l'égression.

Les dispositifs les plus couramment utilisés pour égresser une dent sont :

- <u>Utilisation de fils superélastique ou à mémoire de forme</u>

  Lorsqu'il existe une béance antérieure et que l'on met en place un fil continu en Ni-Ti, il se produit une égression incisive corrigeant la béance antérieure ainsi qu'une ingression des secteurs latéraux (réaction parasite) qu'il faudra contrôler.

  Les attaches orthodontiques sont positionnées sur la face vestibulaire des dents adjacentes de la dent à égresser, dans une position passive. L'attache de la dent à égresser est positionnée plus cervicalement que les autres et un fil nickel titane est inséré.

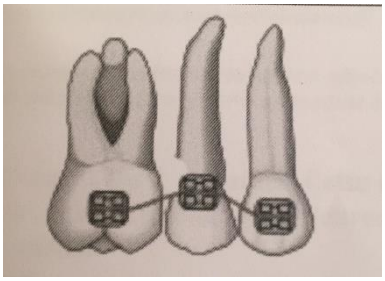

Figure 20 : Egression prémolaire par attache orthodontique et fil nickel-titane (29)

- <u>Egression d'une dent par chaînette élastomérique sur arc rigide</u>

Un arc rigide est inséré dans les brackets des dents adjacentes et va servir d'ancrage pour le mouvement de la dent à égresser. Une chainette élastomérique relie cet arc à la dent.

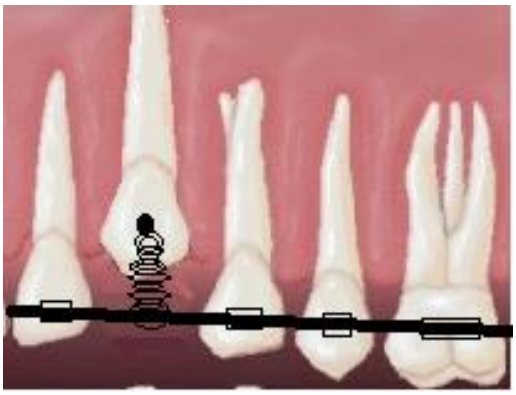

Figure 21 : Egression par arc rigide acier et chaînette élastomérique sur la dent à égresser (schéma personnel)

- <u>Utilisation d'un arc d'égression</u>

Celui-ci permet de contrôler plus précisément l'ancrage et de modifier le point d'application de la force pendant le traitement. Une force faible est suffisante pour assurer l'égression. Un double tube molaire est utilisé pour permettre l'insertion des 2 fils.

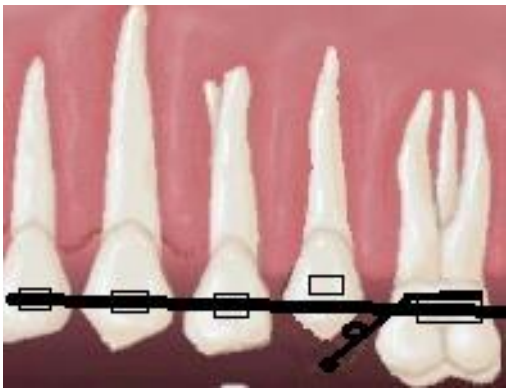

Figure 22 : Arc d'égression : utilisation d'un arc rigide acier et arc sectionnel élastique (NiTi ou TMA) qui est inséré dans le double tube molaire et le bracket de la 25 à égresser (schéma personnel)

- <u>Utilisation de minivis</u>

Elles seront utilisées au niveau des zones interdentaires. Cette solution affiche un gain sur le plan biomécanique (ancrage maxillaire) et esthétique.

- <u>Utilisation d'un fil métallique façonné en forme de crochet</u>

Dans le cas de dent délabrée, l'égression peut être réalisée avec un fil métallique façonné en forme de crochet. Celui-ci est scellé dans le canal de la dent à égresser. Un module élastique ou une chaînette élastomérique le relie à un fil rigide d'ancrage maintenu par des composites situés sur les dents adjacentes.



Figure 23 : Egression par scellement intra canalaire d'un crochet et ancrage par fil orthodontique rigide collé à la face vestibulaire des dents adjacentes (29)

I.1.2.4. Cas clinique

<u>I.1.2.4.1. Cas d'une égression lente avec utilisation de fil NiTi : cas du Dr Cornet-Vernet Lucile et du Dr Guillot (66)</u>

Monsieur S âgé de 27 ans consulte pour une carie profonde au niveau de l'incisive latérale maxillaire gauche nécessitant une biopulpectomie.

Figure 24 : Cliché radiologique de la 22 avec tissus dentaires résiduels juxta-osseux (66)

L'excavation des tissus cariés montre que le tissu sain résiduel est très sous-gingival et entraînerait un non-respect de l'espace biologique si un traitement prothétique était effectué dans cette situation.

D'autre part, l'analyse esthétique révèle un collet de la 22 beaucoup trop apical et asymétrique avec l'incisive latérale controlatérale.

Figure 25 : Photographie intra-buccale de la situation initiale avec collet de la 22 en position apicale (66)

Il est donc décidé de réaliser une élongation coronaire par égression orthodontique. Le rapport couronne-racine est plus favorable qu'une élongation coronaire chirurgicale.
Une restauration corono-radiculaire coulée est mise en place sur la 22 puis un provisoire en résine est réalisé.

Figure 26 : Photographie intra-buccale du traitement avec mise en place de l'inlay-core (66)

Le secteur antérieur maxillaire est ensuite bagué avec des brackets céramiques et un arc en Ni-Ti esthétique.

Figure 27 : Photographie intra-buccale du traitement avec mise en place du traitement orthodontique (66)

Chaque mois, le provisoire et l'inlay-core sont meulés et réadaptés à l'occlusion.

L'arc est changé périodiquement pour réactiver l'égression. Les forces mises en jeu sont modérées afin de déplacer l'intégralité du parodonte avec la dent.

Une fois l'égression obtenue, une ostéoplastie est réalisée afin de restaurer l'espace biologique avec réalignement des collets.

Figure 28 : Photographie intra-buccale après ostéoplastie : restauration de l'espace biologique et alignement des collets (66)

A l'issue du traitement, le provisoire est maintenu en place pour remodeler les tissus gingivaux environnants et une contention est placée en lingual afin de maintenir le résultat.

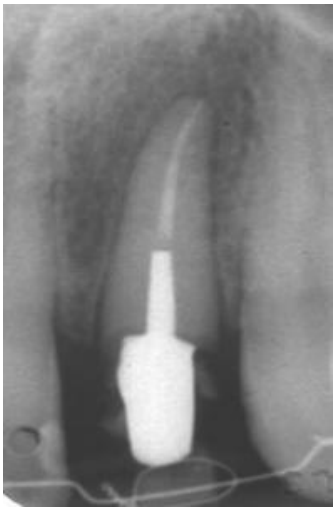

Figure 29 : Cliché radiologique après traitement orthodontique (66)

Figure 30 : Photographie intra-buccale après traitement (66)

I.1.2.4.2. Cas d'une extrusion avec utilisation de minivis (34)

Une autre alternative consiste à utiliser une ou deux minivis positionnées sur l'arcade antagoniste avec un élastique tendu entre la dent devant être égressée et la minivis (ancrage direct). Cette thérapeutique permettra d'éviter les éventuels mouvements parasites survenant sur les dents support d'ancrage.

Madame A.M. est âgée de 37 ans au moment de la consultation. Elle présente une 48 en très mauvais état endodontique. L'obturation, faite d'amalgame et de pâte provisoire, relie les faces vestibulaire et mésiale au niveau de la jonction amélo-cémentaire (fig. 31). L'objectif du traitement prothétique est la réalisation d'une couronne céramo-métal. Cependant, étant donné l'état de délabrement de la dent, sa préparation risquerait de franchir la limite biologique du parodonte marginal. Il est alors décidé un allongement de la couronne clinique de cette 48 par extrusion (égression orthodontique rapide associée à une fibrotomie supra-crestale circulaire.)

Figure 31 : Photographie intra-buccale de la situation initiale : obturation amalgame+ pâte provisoire (34)

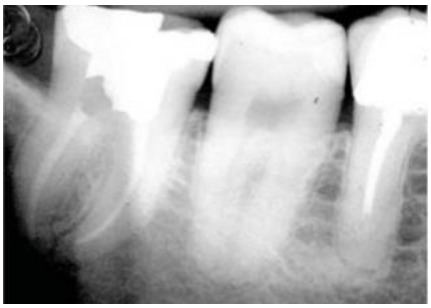

Figure 32 : Cliché radiologique initial de la 48 (34)

Ne souhaitant pas baguer les dents de l'arcade mandibulaire, le recours à un système de minivis type O.A.S.S. (Orthodontic Anchorage Spider Screw®) est entrepris pour pratiquer l'extrusion de la 48. Après réalisation d'une étude pré-chirurgicale, deux minivis vestibulaires (de 8 mm × 1,5 mm) sont posées entre les 46 et 47, et en inter-radiculaire de la 46.

Figure 33 : Photographie intra-buccale et cliché radiologique de la mise en place des minivis : une en inter-dentaire 46-47 et une en inter-radiculaire de la 46 (34)

Un premier sectionnel (018 x .025) est placé et directement ligaturé dans les slots des têtes des minivis. Il est activé en engageant son extrémité libre dans un trou préparé sur la face vestibulaire de la 48.

Figure 34 : Mise en place du premier sectionnel (34)

Dans cette même séance, une fibrotomie circulaire supra-crestale est réalisée avec un bistouri électrique pour accélérer le mouvement d'égression et éviter que les tissus parodontaux n'accompagnent la dent dans son trajet d'éruption. Ce protocole a permis un allongement réel de la couronne clinique. Après trois semaines, une égression d'environ 1,5 mm est obtenue.

Les sectionnels sont changés à intervalle régulier et des meulages occlusaux de la 48 sont effectués afin d'éviter les contacts avec son antagoniste.

Après dix semaines, l'égression et l'allongement de la couronne clinique obtenus sont suffisants pour effectuer les reconstitutions prothétiques.

Les minivis sont déposées et un délai de 4 semaines est écoulé afin de stabiliser le parodonte.

La couronne céramo-métal est ensuite réalisée.

Figure 35 : Photographie intra-buccale de la situation finale (34)

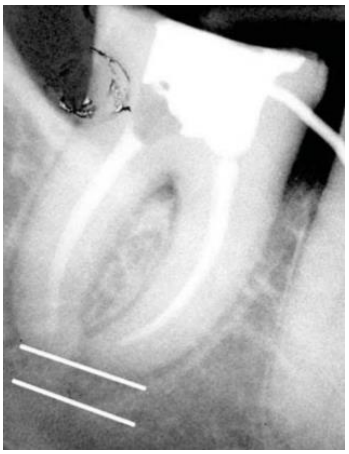

Figure 36 : Cliché radiologique de la situation finale avec mise en évidence du déplacement de la 48 (34)

I.1.2.4.3. Cas d'une égression lente avec utilisation de fil rigide et crochet

Madame G consulte en urgence pour descellement régulier d'une couronne sur la 24. L'examen clinique révèle une impossibilité de garder la dent. La pose d'un implant est indiquée. Pour optimiser le futur site implantaire en quantité et qualité des tissus parodontaux, une égression lente est entreprise afin d'éviter le recours au greffes osseuses et/ou gingivales.

Figure 37 : Cliché radiologique de la situation initiale avec reprise de carie ne permettant pas la conservation de la dent (29)

Figure 38 : Cliché radiologique de l'extraction par égression orthodontique progressive (29)

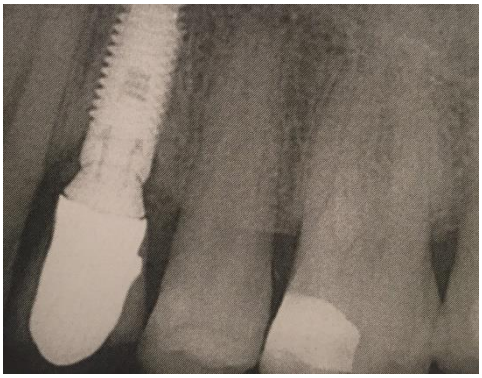

Figure 39 : Mise en place de l'implant après optimisation du site implantaire (29)

I.1.2.4.4. Cas d'une égression rapide avec fil rigide (35)

Une patiente de 42 ans consulte pour une réhabilitation du secteur 2.

L'examen clinique met en évidence une restauration à l'amalgame infiltrée sur la 24, une carie juxta gingivale sur la 25 et une carie mésiale sur la 26.

Figure 40 : Photographie intra-buccale de la situation initiale (35)

Le plan de traitement suivant est proposé puis accepté par la patiente :

- Obturation canalaire de la 25 avec égression
- Dépose de l'amalgame sur la 24
- Eviction carieuse en position mésiale de la 26
- Restauration corono-radiculaire et coronaire sur la 25 une fois l'égression terminée.
- Restauration indirecte (onlay) sur 24 et 26.

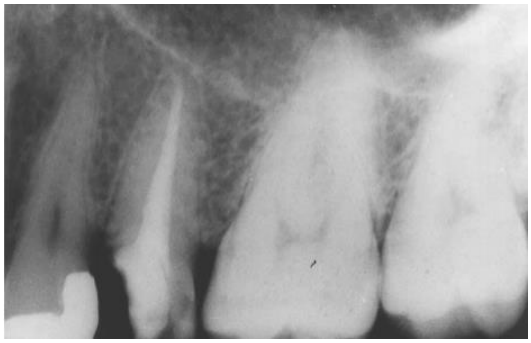

Figure 41 : Cliché radiologique du traitement canalaire de la 25 (35)

L'égression est réalisée à l'aide d'un fil acier fixé entre le pan distal de la 24 et le pan mésial de la 26.

Figure 42 : Photographie intra-buccale du dispositif d'égression orthodontique (35)

Figure 43 : Photographie intra-buccale de la restauration corono-radiculaire type inlay-core sur la 25 (35)

Un protocole de collage est respecté pour assurer la mise en place des deux onlays sur 24 et 26.

Figure 44 : Photographie intra-buccale de la situation finale avec mise en place des onlays sur 24 et 26 et couronne céramo métallique sur la 25 (35)

I.2. CORRECTION DANS LA DIMENSION TRANSVERSALE

I.2.1. Torque (vestibuloversion et linguoversion), vestibuloposition et palatoposition des dents postérieures

Le traitement du sens transversal est primordial en orthodontie du fait que les anomalies des arcades dans le sens transversal sont nombreuses.

Anderson les décrit dans le type 4 de sa classification et les définit comme des perturbations occlusales des secteurs latéraux pouvant entraver certaines réhabilitations prothétiques.

Le mouvement de version coronaire est défini par Bassigny comme un déplacement provoqué par une force exercée au niveau de la couronne dentaire, le centre de rotation étant plus près de l'apex que le centre de résistance. (7)

La correction des secteurs postérieurs dans la dimension transversale intéressera le plus souvent les anomalies dento-alvéolaires mais également les anomalies squelettiques.

De ce fait, les traitements de ces anomalies ne seront pas les mêmes en fonction de l'âge du patient :

- Chez l'enfant jusqu'à la puberté, il sera possible de s'appuyer sur la croissance osseuse potentielle pour mettre en œuvre des traitements orthopédiques.
- Chez l'adulte, il n'est plus possible de bénéficier de la croissance basale et il faudra le plus souvent accompagner le traitement orthodontique d'une thérapeutique chirurgicale.

I.2.1.1. Biomécanique du torque postérieur

Le torque (68) est un mouvement du troisième ordre qui concerne la dimension transversale pour les dents postérieures.

Il faut distinguer les termes de torque et de torsion :

- La torsion est la manœuvre qui consiste à tordre l'arc sur le champ
- Le torque est le déplacement de l'apex produit par le mouvement de torsion

Dans le mouvement de torque, le point d'appui (centre de rotation) se situe dans l'attachement, la racine se déplace tandis que la couronne est maintenue fixe.

Le torque postérieur va permettre d'assurer le bon engrènement au niveau molaire et la stabilité occlusale. Deux possibilités existent pour réaliser ce mouvement :

- Utilisation d'un arc déformé dans le 3ème ordre et inséré dans des tubes molaires non pré-informés.
- Utilisation d'un arc plat inséré dans des tubes molaires comportant une pré-information de torque.

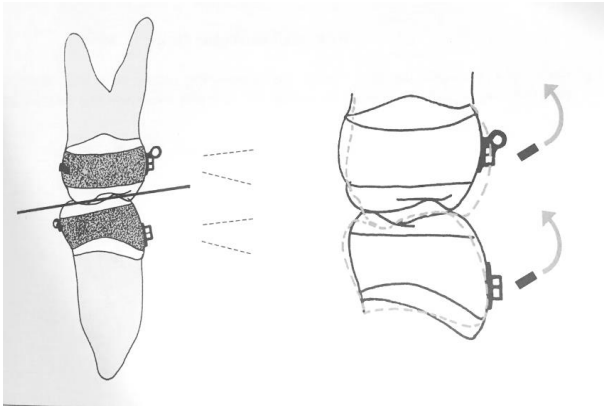

Figure 45 : Torque postérieur (68)

I.2.1.2. Indications

La mise en œuvre des thérapeutiques de version dans le sens vestibulo-lingual des secteurs postérieurs intéressera de nombreuses situations cliniques :

I.2.1.2.1. Déplacement transversal d'une seule molaire en malposition

La correction d'une malposition transversale des secteurs postérieurs peut intéresser une dent isolée. Celle-ci, en endoclusion ou exoclusion, peut perturber le plan d'occlusion et entraîner des problèmes au niveau des fonctions occlusales : centrage, calage, guidage (interférences dans les mouvements de latéralité, perturbation de la courbe de Spee).

De ce fait, le rétablissement de la position d'une dent générant des perturbations occlusales pourra être demandé en préprothétique.

I.2.1.2.2. Occlusion inversée uni ou bilatérale

L'occlusion inversée postérieure correspond à un défaut de position dentaire où les cuspides vestibulaires maxillaires sont contenues par l'arcade mandibulaire.
L'occlusion inversée peut être symétrique ou asymétrique, uni ou bilatérale. Il est nécessaire de rétablir une occlusion cuspide-fosse convenable afin que les contrainte occlusales et masticatoires soient le mieux réparties possibles. On peut retrouver :

- L'endognathie maxillaire : une endognathie correspond à une base osseuse trop étroite. Les procès alvéolaires ont une orientation normale. L'occlusion inversée dans ce cas est le plus souvent bilatérale.

Figure 46 : Endognathie maxillaire (69)

- L'endoalvéolie maxillaire : elle caractérise une anomalie de position alvéolaire. La base osseuse en dessous n'a pas de pathologie. Les procès alvéolaires sont linguoversés, avec généralement une déviation du chemin de fermeture et une occlusion inversée unilatérale. Elle peut être accompagnée d'une latérodéviation de la mandibule.

I.2.1.2.3. Articulé en ciseaux ou exoclusion

Dans cette malocclusion, la dent maxillaire est en position trop vestibulaire et entraîne une malocclusion avec la dent antagoniste. L'occlusion physiologique cuspide-fosse n'est pas respectée et on observe un décalage important des deux arcades dans la dimension transversale.

Toutes ces anomalies de la dimension transversale peuvent gêner la réhabilitation prothétique.

Figure 47 : Articulé en ciseaux (69)

I.2.1.3. Moyens thérapeutiques

Pour traiter l'endoalvéolie, différents appareillages amovibles existent :

- Quad-Hélix sur bagues

Dispositif en acier, il se compose de deux bras en acier venant exercer une force au niveau des secteurs latéraux. Il est maintenu par deux bagues scellées sur les premières molaires définitives.

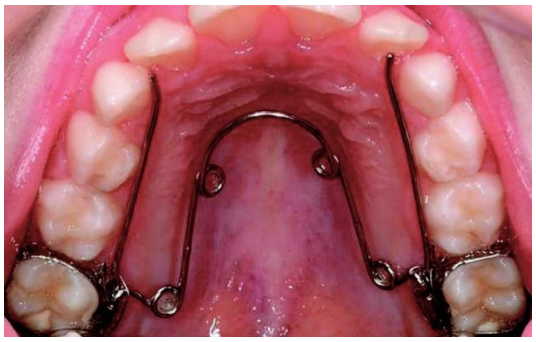

Figure 48 : Quad hélix (19)

- Traitement multi-attaches

Le torque est intégré à l'attache en fonction de la technique utilisée. Du torque pourra être rajouté si nécessaire sur l'arc.

Pour traiter une endognathie, le traitement de choix sera :

- La disjonction chirurgicale

Le traitement de l'endognathie maxillaire nécessite une expansion de la base osseuse dans la dimension transversale.

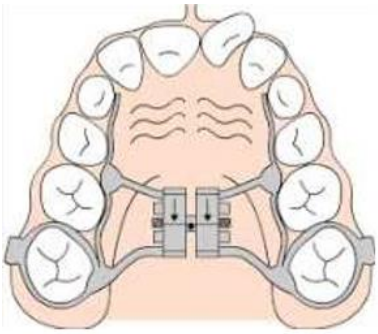

Figure 49 : Disjoncteur (69)

Chez l'adulte, l'expansion maxillaire ne sera possible qu'après une disjonction chirurgicale. Le maxillaire est coupé dans toute sa longueur au niveau de la suture médiopalatine. Après la chirurgie, le disjoncteur est régulièrement activé. Celui-ci permettra d'élargir le maxillaire dans la dimension transversale avec élargissement des fosses nasales, ce qui entraîne une meilleure ventilation nasale et un repositionnement correct de la langue au niveau du palais. Une contention est mise en place pendant 4 mois pour stabiliser le résultat.

I.2.1.4. Cas clinique (69)

Mlle C. est âgée de 26 ans lors de sa consultation. Ses motivations sont esthétiques (sourire dysharmonieux) et fonctionnelles (remplacer la 36).

Elle présente une classe II squelettique et dentaire par rétrognathie mandibulaire dans un contexte hyperdivergent, associées à une dysharmonie dento-maxillaire et une béance antérieure. Dans la dimension transversale, on note une endognathie maxillaire avec un encombrement bimaxillaire.

L'expansion palatine s'impose comme la solution idéale pour recréer une forme d'arcade elliptique, corriger l'encombrement sévère et rétablir un espace suffisant permettant une thérapeutique implantaire au niveau de la 36.

Figure 50 : Photographies exo-buccales de la situation initiale (69)

Figure 51 : Photographies intra-buccales de la situation initiale (69)

Figure 52 : Panoramique initiale (69)

Figure 53 : Téléradiographie de profil initiale (69)

Pour ce faire, un disjoncteur est mis en place une semaine avant la chirurgie. Suite à la chirurgie, il est ensuite activé à intervalle régulier et l'expansion transversale est contrôlée. Un diastème de 6mm est constaté 14 jours après la chirurgie.

Figure 54 : Photographie intra-buccale du disjoncteur après la chirurgie (69)

La phase orthodontique est réalisée dans un second temps et a pour objectif l'alignement et le nivellement des arcades. Celui-ci se fait en exploitant l'espace nouvellement créé par la mise en place d'une traction élastomérique douce entre les incisives.

Figure 55 : Traitement orthodontique multi-attaches après la chirurgie (69)

Une fois l'alignement obtenu, une deuxième chirurgie d'avancement mandibulaire est réalisée afin de corriger la classe II squelettique. Cette chirurgie permettra de rétablir une occlusion fonctionnelle de classe I et de corriger l'esthétique du sourire.

La prise en charge chirurgico-orthodontique pourra dans un troisième temps rendre possible la réhabilitation prothétique de la 36 par technique implantaire.

I.2.2. Mésialisation et distalisation des dents antérieures

I.2.2.1. Biomécanique de la version-gression

Les mouvements de version sont des mouvements de deuxième ordre dont le déplacement dans la dimension verticale est à contrôler.

Ces mouvements exigent une stratégie biomécanique précise et seront indiqués pour corriger des mésioversions ou distoversions responsables de proximités radiculaires et de perte osseuse.

On distingue 2 types de version : (36)

- La version contrôlée aussi appelée gression. Elle correspond au déplacement de la dent parallèle à son grand axe dans le sens de la force. La direction du mouvement est axiale et le centre de rotation est à l'infini.
- La version non contrôlée caractérisée par un déplacement coronaire important alors que l'apex reste quasiment fixe.

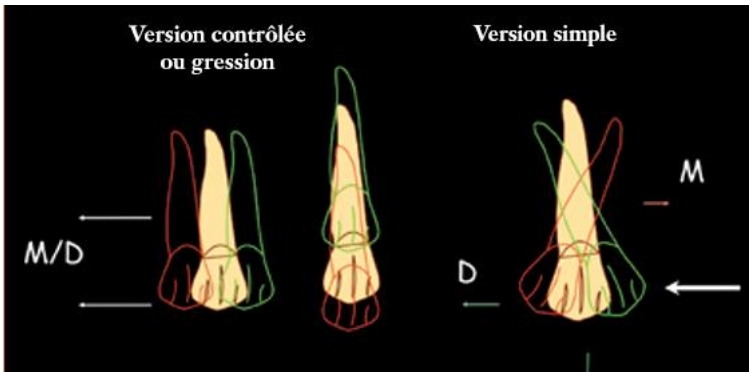

Figure 56 : Version contrôlée et non contrôlée (simple) (51)

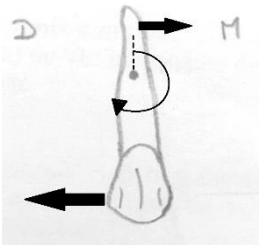

Figure 57 : Biomécanique de la version (21)

Dans la version contrôlée, il est nécessaire d'ajouter un couple de forces pour déplacer la racine dans le sens souhaité afin d'éviter la rotation autour du centre de résistance. Ce couple est obtenu grâce à l'utilisation d'un système de deux forces de même intensité, de lignes d'action parallèles et de sens opposés. Pour cela, l'usage de brackets à gorge rectangulaire et d'arc rectangulaire est fréquent.

I.2.2.2. Indications

Le mouvement de version dans le sens mésio-distal du secteur antérieur sera souvent recherché pour répondre à différentes situations cliniques ne permettant pas une réhabilitation prothétique adéquate.

Parmi ces situations, l'agénésie de l'incisive latérale maxillaire est la plus fréquemment observée après celle des troisièmes molaires et des deuxièmes prémolaires mandibulaires.

D'autres situations peuvent survenir : diastème (congénital ou acquis) entre les dents antérieures, malposition dentaire, anomalie squelettique, microdontie, extraction pour lésion carieuse …

Dans tous les cas, la décision de maintenir l'espace ouvert ou de le fermer sera fonction d'un bon nombre de critères : (37)

- L'âge et la croissance : l'approche clinique sera différente si le traitement se fait de manière précoce chez l'enfant ou plus tardivement chez l'adolescent et l'âge adulte.
- Esthétique du visage
- Typologie faciale
- Dysmorphose sagittale
- Présence d'une dysharmonie dento-maxillaire associée

- Particularité de l'anatomie dentaire et de l'occlusion
- Facteurs socio-économiques et psychologiques
- Convergence radiculaire des dents adjacentes
- Existence de dents temporaires résiduelles

Dans le cas particulier des agénésies des latérales maxillaires, Cessot a mis en place un arbre décisionnel pour orienter la stratégie : (38)

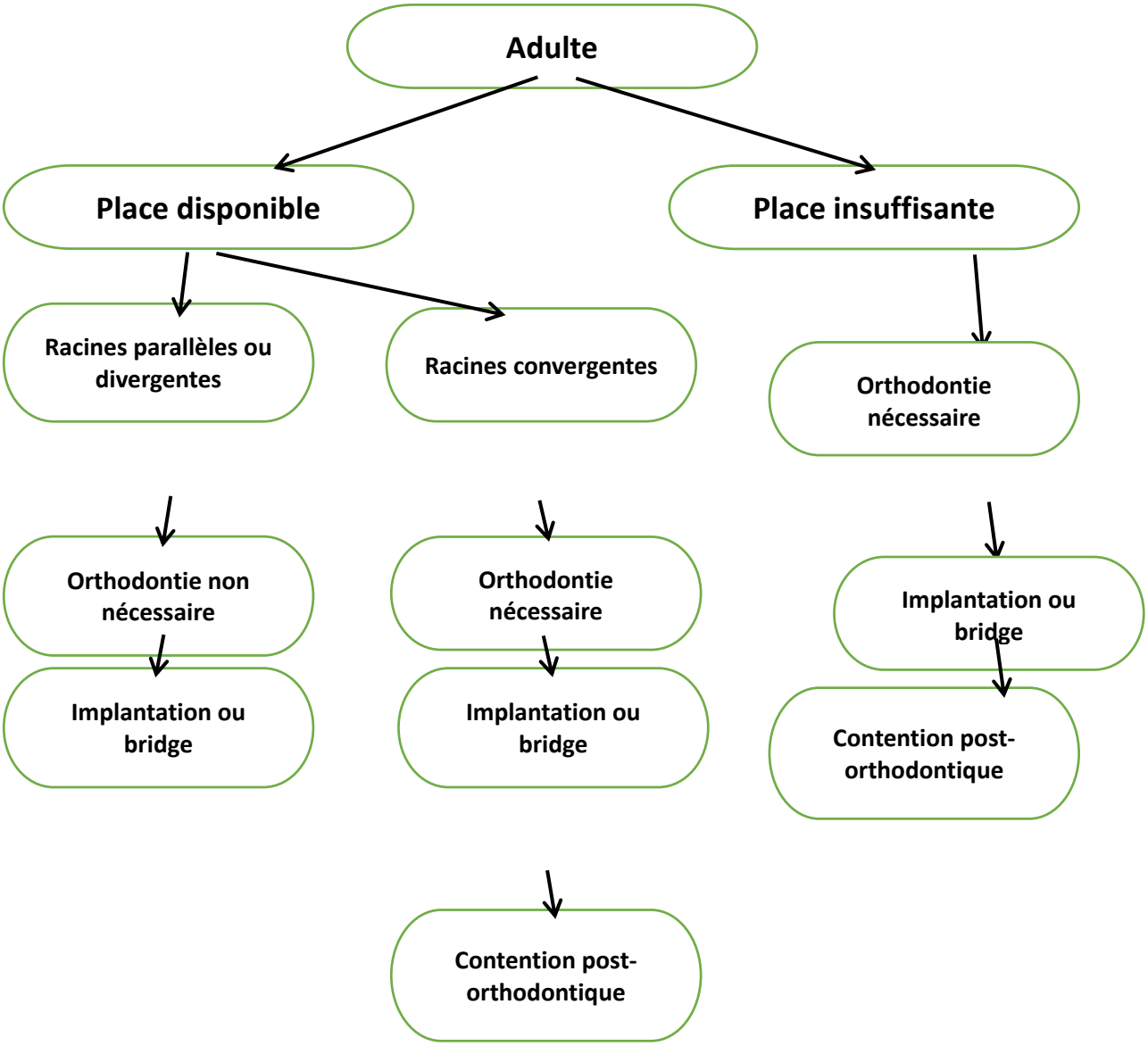

Figure 58 : Arbre décisionnel des différentes options thérapeutique chez l'adulte (38)

I.2.2.3. Moyens thérapeutiques

I.2.2.3.1. Ouverture d'espace

Il sera judicieux de conserver ou d'ouvrir les espaces d'édentation chez les patients qui présentent :

- Une occlusion de classe I molaire sans anomalie associée
- Une occlusion de classe III sans DDM
- Patient hypodivergent

Les avantages de ce traitement sont :

- ✓ Obtention d'une occlusion de Classe I (respect de la cinétique mandibulaire)
- ✓ Rapports dento-parodontaux favorables.
- ✓ Meilleur guidage fonctionnel et donc meilleure préservation des articulations temporo-mandibulaire.
- ✓ Résultat esthétique satisfaisant avec les techniques prothétiques actuelles.
- ✓ Conditions de développement facial respectées.

Les inconvénients sont :

- Durée du traitement augmentée si l'ouverture est précoce.
- Grande importance du contrôle de l'axe des racines. (Importance du parallélisme des axes radiculaires en pré-implantaire contrôlé par un cone-beam)
- Gestion de la contention post-orthodontique
- Durée de la restauration prothétique (entretien, hygiène et maintenance)

Dans le cas d'une réouverture d'espace à des fins prothétiques, seule l'utilisation d'une technique multi-attaches sera efficace pour contrôler les axes radiculaires des dents controlatérales avant la réhabilitation prothétique. Pour recréer l'espace des dents manquantes, on doit réaliser un mouvement en gression des dents. Pour cela, il sera nécessaire d'incorporer sur l'arc des informations de deuxième ordre, afin de neutraliser la version distale. Un ressort permettra de réouvrir l'espace.

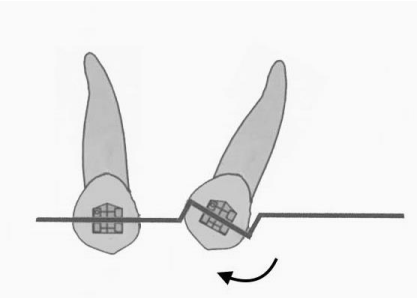

Figure 59 : Réouverture d'espace avec information de deuxième ordre (tipforward) (Schéma personnel)

Au niveau prothétique, plusieurs solutions sont à notre disposition :

- <u>Technique implantaire</u>

L'implantologie est devenue une option thérapeutique fiable pour remplacer les dents absentes, en unitaire comme en édentation plurale ou complète. Le recul clinique nous permet de proposer aux patients cette alternative, avec des taux de succès et/ou de survie prothétique à long terme importants. Restant une réhabilitation invasive et coûteuse, l'implantation oblige à un résultat performant et donc impose une connaissance des pré-requis nécessaires. La banalisation et la fiabilité du concept d'ostéointégration a permis un développement des indications. De ce fait, l'ostéointégration n'est plus une finalité du traitement ; par contre l'intégration esthétique et fonctionnelle de l'implant devient le vrai challenge (Buatois, 2009). Aujourd'hui cette réhabilitation est la meilleure du point de vue de l'économie tissulaire car les dents bordant l'agénésie sont indemnes de toute préparation (Buser et al., 2004).

Quelques règles fondamentales doivent être respectées afin d'obtenir une bonne intégration implantaire sur le plan ostéo-muqueux : (70)

a) L'espace entre deux implants doit être supérieur à 3 millimètres. Ainsi pour remplacer deux prémolaires par des implants de 3,5 mm de diamètre il faut prévoir 1,5 + 3,5 + 3,0 + 3,5 + 1,5 soit 13 mm entre la canine et la molaire. Pour l'alignement des collets, la position vestibulo-palatine/linguale est l'élément déterminant.
b) Le rebord vestibulaire du col de l'implant doit être aligné avec la ligne imaginaire passant par les rebords incisifs des dents adjacentes pour les secteurs antérieurs et les cuspides vestibulaires pour les secteurs postérieurs. Si le rebord du col est trop vestibulé, il y a un risque majeur de récession gingivale. L'idéal est de pouvoir préserver une épaisseur d'os de 2 mm en vestibulaire de l'implant.

Figure 60 : Récession gingivale au niveau de la 11. La position de l'implant est trop vestibulée (70)

c) L'axe de l'implant doit passer par le milieu de l'intrados de la dent et le rebord incisif pour les dents antérieures. Pour les dents cuspidées, l'axe doit passer par le milieu des faces occlusales.

d) L'enfoncement de l'implant est fonction de la ligne de jonction amélo-cémentaire ou du sommet de la crête gingivale.

e) L'espace entre le col de l'implant et la dent adjacente doit être supérieur à 1,5 mm. Ainsi pour remplacer une incisive centrale par un implant de 4,1 mm de diamètre, il faudra entre les deux incisives résiduelles 1,5 + 4,1 + 1,5 soit 7,1 mm pour espérer avoir des papilles.

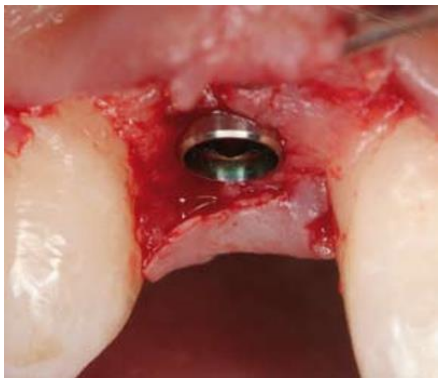

Figure 61 : Une distance de sécurité de 1,5mm doit être respectée entre la dent adjacente et l'implant afin d'éviter la migration apicale (70)

f) Il est plus facile d'obtenir une papille entre un implant et un pontique qu'entre un implant et une dent. L'obtention d'une papille entre deux implants est la configuration la plus compliquée.

g) Une attention particulière doit être portée sur les éléments anatomiques à risque : le sinus et le nerf alvéolaire inferieur. Les distances de sécurité doivent être respectées et la planification à l'aide de radiographie 3D doit permettre une chirurgie sans risque.

- <u>Bridge scellé</u>

Il s'agit d'un pont réalisé d'une dent à une ou plusieurs autres dents, pour remplacer une ou plusieurs dents manquantes.

Figure 62 : Bridge conventionnel 3 éléments en zircone stratifiée (77)

La réalisation d'un bridge est particulièrement indiquée quand les dents qui bordent l'édentement présentent un délabrement relativement important, justifiant par lui-même la réalisation de couronne. Les couronnes d'ancrage serviront alors dans le même temps à restaurer les dents délabrées et à soutenir l'intermédiaire remplaçant la dent manquante.

Si les dents bordant l'édentement sont indemnes la mise en place d'un implant ou d'un bridge collé sera préférée.

- <u>Bridge collé (71)</u>

Le bridge collé est une pièce prothétique rigide liée par collage aux piliers afin de remplacer une ou deux dents absentes. Il s'agit d'une structure métallique composée d'un pontique relié à deux ailettes qui seront collées sur les faces palatines des dents adjacentes à l'édentement.

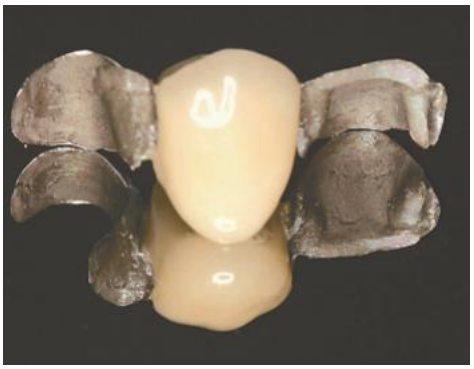

Figure 63 : Bridge collé (71)

Le bridge collé s'adresse pour l'essentiel à des cas d'édentement unitaire, bordé par des dents en normoposition, presque saines et de mobilité réduite. Généralement, ces indications constituent le plus souvent des situations cliniques idéales pour la réalisation d'une prothèse unitaire implanto-portée. Cependant, le verdict en faveur de la prothèse collée aux dépens de l'implant peut être emporté par :

– des conditions anatomiques défavorables (faiblesse du volume osseux)
– une impossibilité médicale de la pose implantaire
– un souhait du patient cantonné sur des techniques moins invasives
– un choix économique.

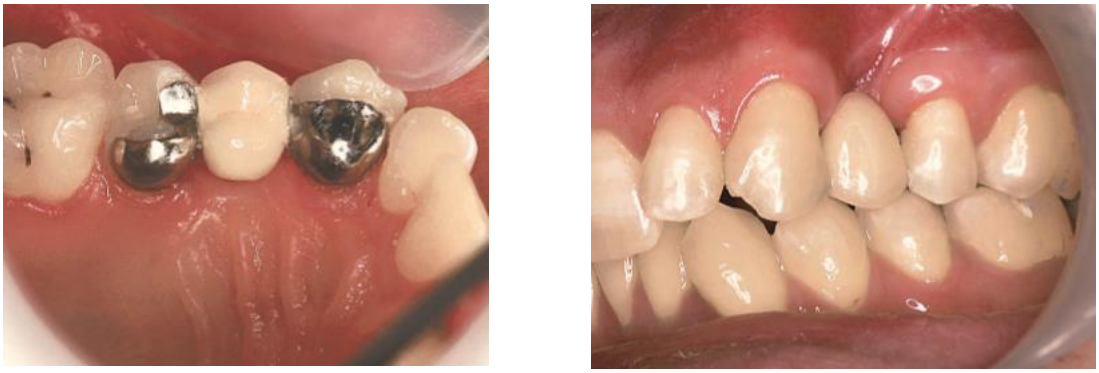

Figure 64 : Bridge collé remplaçant la 24 (77)

Les études à long terme des bridges collés montrent des taux de succès qui avoisinent 95 % à dix ans dans les secteurs antérieurs, à condition de majorer la rétention et d'utiliser une colle performante comme le Super Bond (Menceur, 2010).

I.2.2.3.2. Fermeture d'espace

Le traitement orthodontique mis en œuvre pour refermer l'espace a pour but de mésialer la canine en position d'incisive latérale. Un appareillage multi-attaches est mis en œuvre pour déplacer l'ensemble des secteurs postérieurs.

Une fois le traitement terminé, le patient présente une occlusion de classe II thérapeutique dans l'hypothèse où aucune extraction de compensation mandibulaire n'est effectuée.

La fermeture sera indiquée :

- Dans tous les cas présentant des anomalies associées nécessitant l'extraction de prémolaires : biproalvéolie, classe I avec dysharmonie dento maxillaire, Classe II squelettique par promaxilie…
- Lorsque le patient est hyperdivergent.

A l'inverse, la fermeture sera contre-indiquée dans les cas de :

- Classe I sans DDM
- Classe II div 2 (supraclusion, hypodivergent et profil rétrusif)
- Classe III sans DDM : la fermeture aggrave le décalage antéro postérieur.
- Supraclusion importante.

Lorsque l'aspect anatomique de la canine présente une morphologie défavorable ou une saturation trop importante pour la positionner en lieu et place de l'incisive latérale et que la fermeture sera indiquée par rapport à tous les autres critères de décision, une solution prothétique par facettes sur les 13 et 23 devra être envisagée.

Figure 65 : Facette unitaire sur la 11 (77)

I.2.2.3.3. Mésialisation des canines et réalisation d'une solution prothétique plus postérieure

Quand il ne reste plus d'os dans le secteur antérieur pour réaliser des implants en lieu et place des incisives latérales ou lorsque l'esthétique de la solution prothétique est difficile à réaliser, on peut mésialer les canines plus ou moins les prémolaires et décider de réaliser les prothèses plus en postérieur, qu'il s'agisse d'un implant ou d'un bridge si les dents adjacentes sont délabrées.

I.2.2.4. Cas cliniques

I.2.2.4.1. Cas d'ouverture d'espace avec bridge collé (72)

Une patiente de 30 ans se présente en consultation pour améliorer l'esthétique de son sourire.

A l'examen clinique, on constate une agénésie bilatérale des incisives latérales maxillaires.

Figure 66 : Photographies intra-buccales de la situation initiale : agénésie des 12 et 22 avec mésialisation des 13 et 23 (72)

Après analyse des arcades et de la typologie faciale, il est décidé de réouvrir les espaces latéraux par un appareillage orthodontique fixe multibagues.

La solution prothétique retenue et acceptée par la patiente est le bridge collé.

A l'issue du traitement orthodontique, une période de temporisation est respectée afin de :

- Assurer une esthétique satisfaisante le temps de réaliser le bridge d'usage
- Assurer la contention orthodontique et prévenir les éventuelles migrations dentaires
- Participer à l'intégration parodontale du bridge d'usage en maintenant et stabilisant le travail effectué sur les tissus mous.

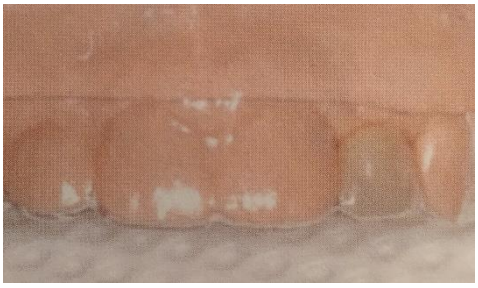

Figure 67 : Gouttière thermoformée de contention orthodontique avec dents en résine remplaçant les 12 et 22 (72)

Une prothèse amovible partielle en résine pourra ensuite être utilisée en solution transitoire, plus confortable que la gouttière et pouvant assurer une mastication efficace sans préjudice esthétique.

Figure 68 : Photographies intra-buccales après traitement orthodontique : réouverture des espaces (72)

Il convient ensuite d'aménager un environnement tissulaire optimal pour les futurs inters en extension afin d'optimiser le pronostic esthétique de la restauration.

Le recours à la chirurgie muco-gingivale dans notre cas n'est pas nécessaire du fait de la présence d'un parodonte épais et sans anomalie.

A l'aide d'une fraise boule diamantée montée sur turbine, la muqueuse au sommet de la crête est sculptée afin d'obtenir un véritable berceau gingival. La dent prothétique provisoire (de la contention ou de la PAP résine) est adaptée a la forme de la muqueuse par ajout de composite flow poli et non irritatif pour la muqueuse.

La cicatrisation du site est obtenue en deux semaines et les nouvelles papilles sont façonnées.

Figure 69 : Berceau gingival prêt à recevoir les pontiques ovoïdes (72)

L'étape suivante est la préparation des dents piliers. Celle-ci doit rester dans l'épaisseur de l'email afin d'augmenter les performances de collage.

La préparation devra ménager l'espace occlusal nécessaire et stabiliser l'ailette. De ce fait, elle ne devra pas comporter d'angle aigu.

Tirlet et al. (39) ont décrit la liste des principes à respecter :

- Un épaulement supra-gingival à angle interne arrondi cervical de 0,6mm de profondeur
- Un petit rebord occlusal marquant la limite de l'ailette, sans dépasser sur la partie translucide de l'email
- Une « box » proximale du côté de l'édentement, un peu plus profonde que l'épaulement cervical pour majorer l'espace de connexion
- Un puits central ou décalé côté opposé à l'édentement.

Les empreintes et le bridge collé sont ensuite réalisés. Un protocole de collage classique est mis en œuvre sous champ opératoire étanche.

Figure 70 : Mise en place champ opératoire avant collage du bridge (72)

Figure 71 : Photographies intra-buccales de la situation finale (72)

I.2.2.4.2. Cas d'ouverture d'espace avec implant (73)

Patiente âgée de 18 ans présentant une agénésie bilatérale des incisives latérales maxillaires traitée orthodontiquement depuis l'âge de 13 ans afin de réouvrir et redistribuer préprothétiquement les espaces dans le site des incisives latérales manquantes.

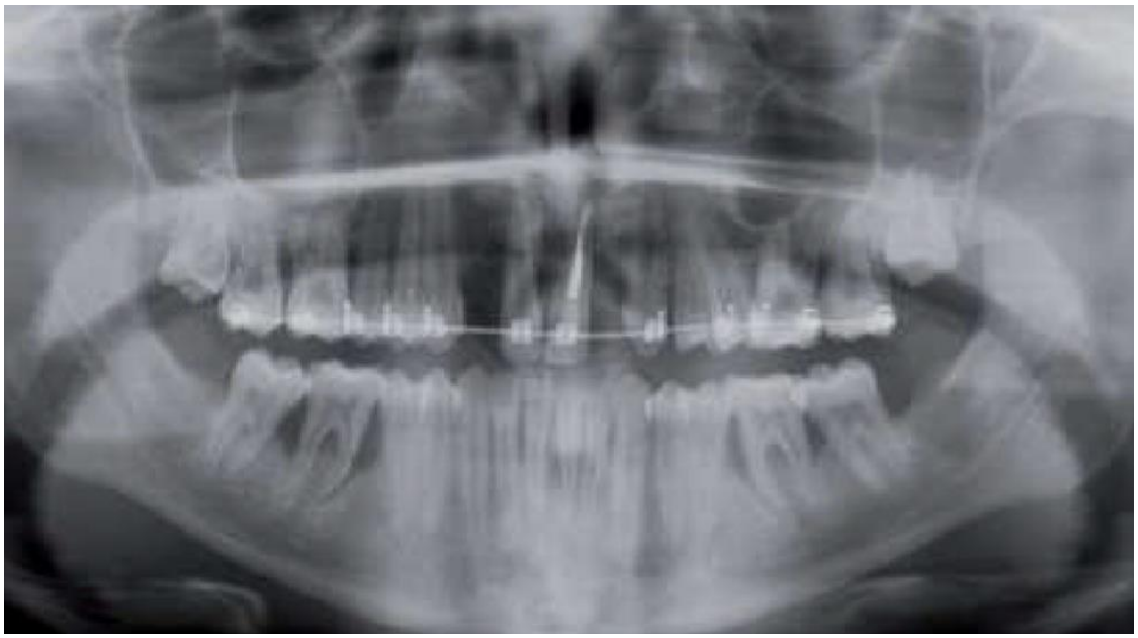

Figure 72 : Radiographie panoramique initiale (Brincat et al., 2012)

A l'examen radiologique tridimensionnel, les coupes coronales montrent une crête maxillaire étroite, conséquence de la résorption centripète au maxillaire.

Face à ce manque d'épaisseur vestibulopalatine de la crête osseuse, il est décidé une chirurgie de greffe d'apposition après prélèvement d'un bloc osseux ramique.

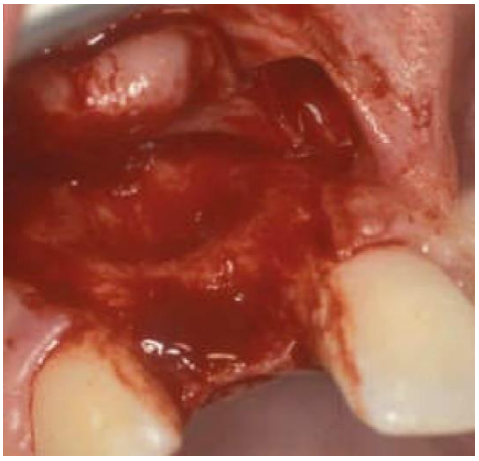

Figure 73 : Réalisation d'un lambeau muco-périosté au niveau de la 12, mettant en évidence la perte osseuse antéro-postérieure (Brincat et al., 2012).

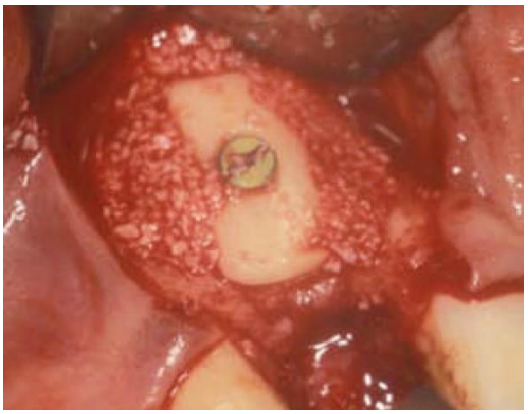

Figure 74 : Greffe osseuse d'apposition localisée, au niveau de la 12, après prélèvement ramique effectué au niveau du secteur mandibulaire gauche (Brincat et al., 2012)

Quatre mois après la chirurgie, deux implants de 3,5/13mm sont mis en place par technique enfouie pendant une période de 2 mois.

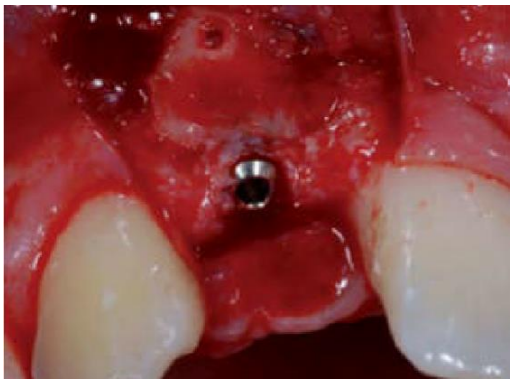

Figure 75 : Mise en place chirurgicale des implants (Brincat et al., 2012).

Figure 76 : Radiographie panoramique de contrôle post-chirurgicale (Brincat et al., 2012)

Après ostéointégration des deux implants, la phase prothétique est réalisée. Deux couronnes céramo-métalliques avec une connexion directe implant sont mises en place.

Figure 77 : Photographies intrabuccales de la situation finale avec couronnes scellées (73)

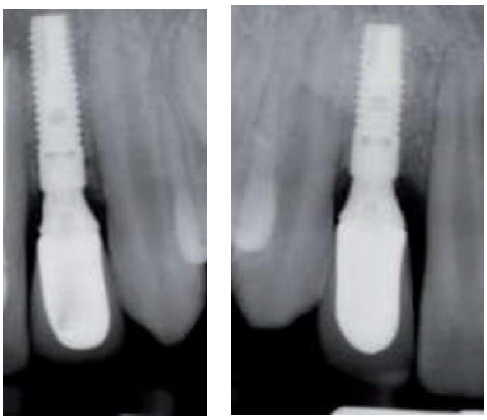

Figure 78 : Clichés rétro-alvéolaires des couronnes implanto-portées (73)

I.2.2.4.3. Cas de fermeture d'espace avec facettes (74)

L'avènement de la dentisterie esthétique, avec le concept biomimétique initié par Magne et Belser (2003) relayé en France par des auteurs comme Tirlet et Attal (2009), rend possible voire indispensable l'intégration des facettes céramiques dans nos plans de traitement. Les facettes céramiques rendent cohérents les plans de traitement incluant fermeture d'espace et modifications de forme et de couleur de certaines dents (Magne et Belser, 2003 ; Poulet et al., 2014). Le résultat esthétique final est obtenu très rapidement à la différence des traitements faisant appel aux implants (ceux-ci étant contre-indiqués chez l'adolescent en croissance) où une prothèse amovible de remplacement est conservée de nombreuses années.

Un des problèmes potentiels de cette solution est la tendance à la réouverture des diastèmes antérieurs ; ce désagrément pouvant être évité par la pose d'une contention fixe. (Poulet et al., 2014) Une patiente de 14 ans vue en consultation présente une agénésie unilatérale de la 12. Un traitement orthodontique de fermeture des espaces a été réalisé avec extraction préalable de la 24. Des facettes céramiques sont ensuite posées sur les 13 et 14 (Poulet et al., 2014) : la 13 prend l'aspect de l'incisive latérale et la 14 celui de la canine.

Figure 79 : Photographie intrabuccale initiale : agénésie unilatérale de la 12 (74)

Figure 80 : Photographie intrabuccale finale : facettes céramiques sur 13 et 14 (74)

I.2.2.4.4. Cas de fermeture avec coronoplastie et remodelage des tissus mous

Figure 81 : Photographies intra-buccales de fermeture d'espace avec traitement multi-attaches et coronoplastie des canines. (Photos d'Elie Collabe et Olivier Sandid)

I.2.2.4.5. Cas de fermeture d'un diastème incisif (19)

Un patient vu en consultation présente une excellente occlusion et un bon alignement général des dents. Il désire fermer l'espace entre les incisives centrales maxillaire qu'il trouve inesthétique. La correction à réaliser étant relativement de faible amplitude, il est proposé au patient une solution esthétique par gouttière thermoformée. Celle-ci est réalisée de canine à canine sur laquelle sont collés deux boutons de composite en regard des latérales. La gouttière est ensuite sectionnée en deux parties au niveau du diastème médian et diminuée de l'espace de ce diastème. Un élastique orthodontique est mis en place et relie les deux boutons de composite. La fermeture de l'espace est réalisée en 2 mois. Une attelle de contention est réalisée sur la face palatine des dents afin de prévenir de la réouverture de l'espace.

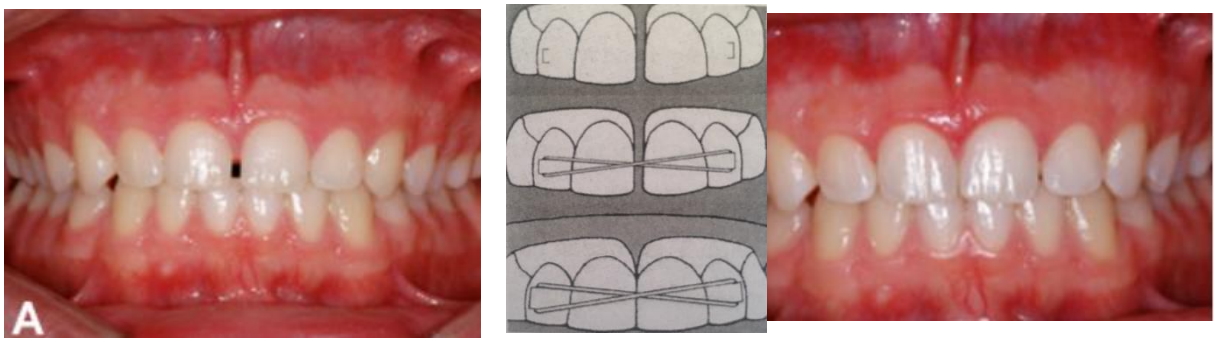

Figure 82 : Cas d'une fermeture de diastème inter-incisif avec mini gouttière selon Sheridan (19)

I.3. CORRECTION DANS LA DIMENSION ANTERO-POSTERIEURE

I.3.1. Torque, vestibuloversion et linguoversion des dents antérieures

I.3.1.1. Biomécanique du torque antérieur (68) (75)

Le mouvement de version coronaire est défini par Bassigny comme un déplacement provoqué par une force exercée au niveau de la couronne dentaire, le centre de rotation étant plus près de l'apex que le centre de résistance. (7)

Ces mouvements appartiennent au troisième ordre et permettent les redressements axiaux radiculaires. Ils exigent une stratégie et un contrôle biomécanique stricts. (40)

Le mouvement de version dans la dimension antéro-postérieure concernera le sens vestibulo-lingual du secteur antérieur et mésio-distal du secteur postérieur.

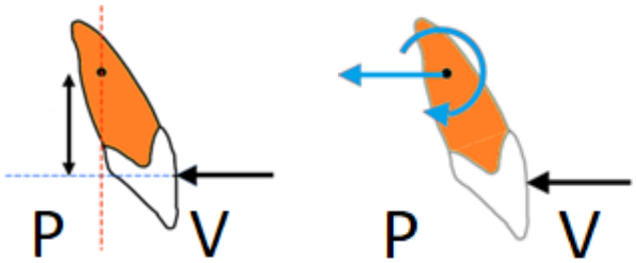

Figure 83 : Biomécanique du torque antérieur (68) (75)

L'application d'une force de recul sur l'incisive maxillaire provoque un mouvement de recul et une palatoversion.

Le torque antérieur peut être :

- Radiculo-lingual (ou corono-vestibulaire)
- Radiculo-vestibulaire (ou corono-lingual)

Le torque peut être obtenu de deux manières :

- Torsion sur le champ de l'arc : la torsion de l'arc produit un couple de forces ou un moment de rotation lorsque l'arc est inséré dans l'attachement.
- Attachements prétorqués ou pré-informés : l'insertion d'un arc plan carré ou rectangulaire se fait en force et ce dernier va avoir tendance à reprendre sa position initiale en délivrant un couple de forces.

Ces forces passent à distance du centre de résistance de la dent et vont engendrer un moment réactionnel, qui provoquerait une rotation de la dent autour de son centre de résistance (version non contrôlée). C'est pourquoi il est nécessaire d'avoir

un contrôle et un blocage de la position coronaire de la dent afin d'obtenir non pas une version non contrôlée de la dent mais un mouvement de racine dans la dimension antéro-postérieure. Ce contrôle peut être obtenu notamment en réalisant une butée postérieure de l'arc.

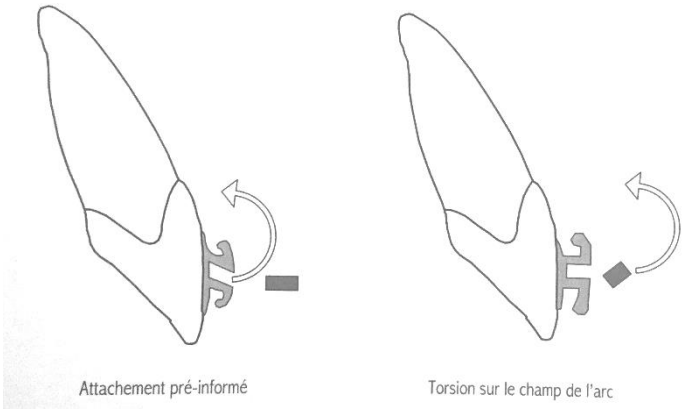

Figure 84 : Deux façons de mettre du torque radiculo-lingual antérieur (schéma personnel)

La position des dents antérieures caractérise ce que l'on appelle le guide antérieur : celui-ci est défini par la position qu'entretiennent les incisives maxillaires et mandibulaires : lors des mouvements de propulsion mandibulaire, il se produit un glissement des faces vestibulaires des incisives mandibulaires sur les faces palatines des incisives maxillaires.

Figure 85 : Guide antérieur (77)

Un guide antérieur fonctionnel et physiologique se caractérise par :

- L'overjet ou surplomb : il correspond à la distance en millimètres, entre le bord libre de l'incisive centrale maxillaire et la face vestibulaire de l'incisive mandibulaire dans la dimension antéro-postérieure. Elle est en moyenne égale à 2mm.

  Le surplomb peut être :

- Augmenté

- Négatif, les incisives mandibulaires sont en avant des maxillaires : c'est l'articulé inversé antérieur.

- Nul, on obtient alors un bout-à-bout incisif : les deux bords libres des incisives maxillaires et mandibulaires se touchent.

Des lors que le guide antérieur est perturbé (guide afonctionnel ou dysfonctionnel), il apparaîtra délicat d'entreprendre une réhabilitation prothétique.

I.3.1.2. Indications

I.3.1.2.1. Correction des vestibuloversions incisives

La correction des versions par inclinaison des préparations prothétiques connaît rapidement des limites : délabrement dentaire excessif, divergence de l'axe radiculaire et coronaire.
Le recours au traitement orthodontique préprothétique trouve alors toute son indication.

I.3.1.2.2. Correction des linguoversions incisives

- Dans le cas d'une classe II divison 2, la palatoversion des incisives maxillaires inhibe les mouvements dynamiques de propulsion et diduction : le guide antérieur est dysfonctionnel. Cela peut entraîner une usure prématurée des dents ainsi que des tensions articulaires au niveau des ATM.

Figure 86 : Classe II division 2 (42)

- L'occlusion croisée antérieure constitue un motif de consultation fréquent due à l'inconfort qu'elle procure et des risques de morsure au niveau du parodonte. Le guide antérieur est afonctionnel et ne permet pas un repositionnement de la mandibule. De ce fait, il n'existe aucune capacité de préhension antérieure. Toute position vers l'avant est encore plus instable que la position habituelle de fermeture : le patient sera toujours en rétrofonction.

Figure 87 : Occlusion inversée antérieure (42)

La correction de l'inversé articulé trouve son intérêt avant toute réhabilitation prothétique afin de restaurer un guide incisif fonctionnel.

I.3.1.3. Moyens thérapeutiques

I.3.1.3.1. Correction des vestibuloversions incisives

Les moyens thérapeutiques mis à disposition sont multiples :

- Plaque palatine amovible

Ce sont des appareils en résine à appui muqueux ou dento-muqueux. Au niveau des dents, des dispositifs actifs sont disposés (crochets, ressorts, bandeau vestibulaire …). On peut parfois retrouver une barre rigide linguale ou palatine à la place de la résine. Celle-ci ne doit pas gêner la phonation. Des crochets peuvent être situés latéralement pour permettre la mise en place d'élastiques (linguo-version des dents antérieures).

Ce dispositif est peu utilisé chez l'adulte car on a un mauvais contrôle du mouvement radiculaire.

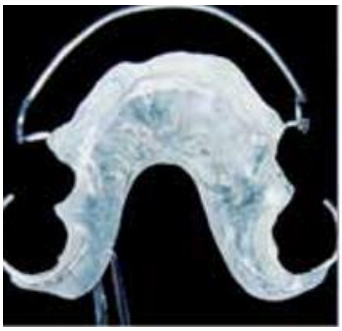

Figure 88 : Plaque de Hawley avec bandeau vestibulaire pour linguoverser des incisives ou avec ressort de Schwartz pour les vestibuloverser (19)

- <u>Les chaînettes élastomériques</u>

Ces dispositifs permettent de développer des forces douces et progressives sur les éléments dentaires à déplacer.

Figure 89 : Cales en composite sur les incisives centrales et bouton préfabriqué collé sur la première molaire (19)

- <u>Technique multi-attaches</u>

L'utilisation d'une thérapeutique multi-attaches avec du torque radiculo-vestibulaire sur l'arc au niveau des incisives permet le meilleur contrôle des mouvements radiculaires.

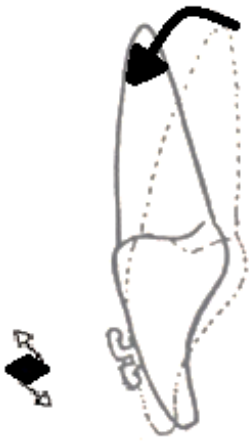

Figure 90 : Torque radiculo-vestibulaire sur l'arc entrainant une linguoversion coronaire (schéma personnel)

- <u>Gouttières d'alignement</u>

Il s'agit de gouttière thermoformée élaborée sur des set-up partant de la situation initiale et déplaçant les dents progressivement jusqu'au résultat final du traitement. On obtient un jeu de plusieurs gouttières qui exerceront ainsi des mouvements de version pour des déplacements dentaire mineurs.

Figure 91 : Gouttière transparente rigide thermoformée (51)

I.3.1.3.2. Correction d'une occlusion inversée antérieure

Selon les situations, il faudra :

- Vestibuloverser les incisives maxillaires,
- Linguoverser les incisives mandibulaires,
- Les deux simultanément.

I.3.1.3.2.1. Vestibuloversion des incisives maxillaires

➢ Plaque palatine et ressort

Un moyen simple pour la réalisation de ce mouvement est d'utiliser une plaque palatine amovible avec crochets de rétention type Adams et présentant un ressort en palatin de la dent à vestibuler.

Pour que le déplacement puisse s'opérer, il est la plupart du temps indispensable de déverrouiller l'occlusion antérieure par l'utilisation d'une cale de surélévation comme par exemple une butée rétro-incisive ou un plan de surélévation latéral.

Figure 92 : Appareil amovible pour vestibulo-verser 11 et 21 (51)

➢ <u>Technique multi-attaches</u>

Cette fois-ci on met en place du torque radiculo-palatin sur l'arc au niveau des incisives afin d'initier le mouvement de version corono-vestibulaire.

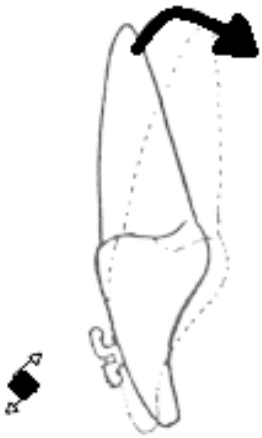

Figure 93 : Torque radiculo-palatin sur l'arc entrainant une vestibuloversion coronaire (schéma personnel)

➢ <u>Arc en expansion antéro-postérieur</u>

Introduit au niveau des tubes gingivaux des premières molaires, l'arc de base rejoint la région des incisives sans intéresser celle des prémolaires et canines grâce à un décrochement vertical. Les secteurs molaires servent d'ancrage pour vestibuler le secteur antérieur. (7)

Figure 94 : Arc de base de Ricketts d'expansion antéro-postérieure (7)

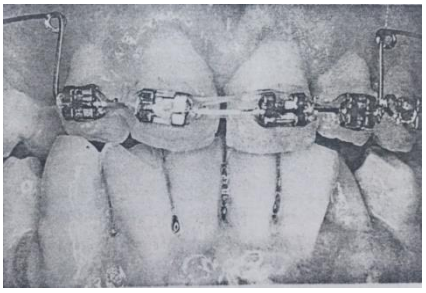

Figure 95 : Vestibuloversion des incisives maxillaires à l'aide de l'arc de base d'expansion de Ricketts à spires internes (7)

- Chirurgie orthognatique

Dans le cas de classe III chirurgicale par brachygnatie maxillaire, prognathie mandibulaire ou les deux associées, une chirurgie orthognatique permettra de rétablir un guide antérieur fonctionnel et une occlusion de classe I.

I.3.1.3.2.2. Linguoversion des incisives mandibulaires

- Plaque linguale

On pourra avoir recours à une plaque linguale en résine avec un arc vestibulaire positionné au niveau du bord incisif ainsi qu'un arc de surélévation. Ce dispositif permet de linguoverser les incisives en surélevant l'occlusion.

Figure 96 : Plaque linguale avec arc vestibulaire et crochets d'Adams sur les premières molaires mandibulaires (19)

- Arc de rétraction

L'utilisation d'un arc de rétraction associé à un stripping des incisives mandibulaires permet le recul des incisives. L'arc est composé de spires externes.

Figure 97 : Arc de base de contraction à spires externes selon Ricketts (7)

I.3.1.4. Cas clinique d'une incisive vestibulo-versée (76)

Une patiente de 30 ans se présente au cabinet pour une urgence. Elle a mangé « quelque chose de dur » selon ses dires et présente une fracture coronaire de l'incisive centrale maxillaire gauche en vestibulo-position depuis son adolescence.

Les antécédents médicaux révèlent l'historique d'un choc sur la 21 et la présence d'une ancienne restauration composite sur cette incisive. L'examen dentaire confirme le diagnostic d'une 21 déjà nécrosée depuis un certain temps : dent dyschromiée et petite lésion péri-apicale à la radiographie.

Le diagnostic est expliqué à la patiente et deux plans de traitements sont proposés :

- Première thérapeutique : traitement canalaire de la 21 puis réhabilitation prothétique une fois la lésion guérie. L'axe de la couronne dentaire sera corrigé par la mise en place d'une restauration corono-radiculaire type inlay-core et d'une couronne céramique esthétique. L'avantage de cette solution réside dans la rapidité de mise en œuvre.
- Deuxième thérapeutique : après traitement canalaire de la 21, un traitement orthodontique multi-bagues avec stripping des dents adjacentes est proposé afin de corriger la position trop vestibulée de la 21. Une fois le traitement terminé, un blanchiment interne + facette sur la 21 est proposé pour obtenir un résultat esthétique adéquat. Cette solution présente l'avantage d'être moins mutilant.

Figure 98 : Photographie de la situation initiale : 21 fracturée en vestibulo-position (76)

La patiente accepte la deuxième solution. Le traitement canalaire est entrepris dans un premier temps avec mise en place d'une restauration coronaire en composite pour assurer l'étanchéité coronaire pendant le traitement orthodontique.

Dans un second temps, un appareillage fixe type multi bagues est réalisé au maxillaire avec un stripping interdentaire périodique. Ce dernier consiste à diminuer le diamètre proximal des dents adjacentes par meulage sélectif à l'aide d'un disque diamanté de 10 microns d'épaisseur afin de récupérer de la place. A l'issue du traitement qui aura duré 6 mois, la 21 est en normocclusion avec une position moins apicale et vestibulée. Une contention est mise en place en palatin.

Un blanchiment interne est réalisé pendant une durée de 21 jours avec renouvellement hebdomadaire du produit actif puis une facette unitaire est mise en place en respectant les critères esthétiques (couleur, forme, translucidité …)

Figure 99 : Champ opératoire pour la pose de la facette (76)

Figure 100 : Photographie intra-buccale du résultat final (76)

I.3.2. Mésialisation et distalisation des dents postérieures : ouverture et fermeture d'espace-gestion des espaces édentés

Des études statistiques montrent que la première molaire est la première dent cariée, la première dent obturée et la première dent extraite.

Sa perte est donc fréquente et souvent précoce. (41)

Cette perte non compensée entraîne une version mésiale de la deuxième molaire due aux forces issues de la mastication (forces mésialantes) et le sens donné par les courbes de compensation occlusales. (42)

- Au niveau occlusal, la position inclinée de la molaire perturbe le plan d'occlusion et entraîne une égression passive des dents antagonistes, pouvant être à l'origine d'un traumatisme occlusal. Si le phénomène est bilatéral, la dimension verticale peut être diminuée.
- Au niveau parodontal, le versant mésial est caractérisé par l'apparition d'une pseudo-poche parodontale avec un aspect en rouleau de la gencive.
- Au niveau prothétique, le remplacement tardif de la dent manquante ne peut se réaliser soit du fait qu'il manque de la place si le projet prévoit la mise en place d'un implant, soit par impossibilité d'utiliser la dent versée en tant que pilier prothétique si la réhabilitation prévoit la pose d'un bridge.

En effet, l'établissement d'un axe prothétique différent de l'axe radiculaire est contraire aux impératifs biomécaniques et facilite descellements et fractures radiculaires.

D'autres complications peuvent apparaître : troubles occlusaux, troubles parodontaux avec difficulté de maintenance hygiénique.

Le traitement orthodontique trouvera alors toute son indication en rétablissant un espace intermédiaire suffisant pour placer un élément intermédiaire, et en redressant l'axe de la préparation coronaire.

I.3.2.1. Redressement d'axe mésioversé

I.3.2.1.1. Biomécanique

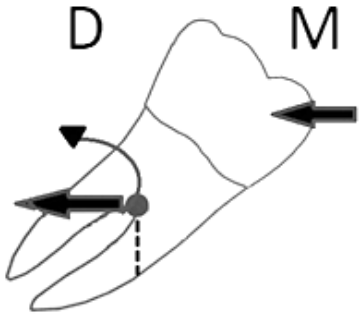

Figure 101 : Biomécanique du redressement d'une molaire mésioversée (schéma personnel)

Le redressement de l'axe d'une molaire peut se faire de 3 façons : (24)

- Rotation autour du centre de résistance de la dent (a)
- Redressement par rotation autour de l'apex de la racine mésiale (b)
- Redressement par un mouvement des racines : ce déplacement nécessite plus de remaniement alvéolaire, un meilleur ancrage et une durée plus longue. (c)

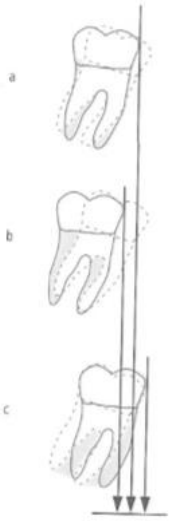

Figure 102 : Les différentes façons de redressement d'une molaire (24)

Le mouvement recherché sera un mouvement de distoversion.

I.3.2.1.2. Moyens thérapeutiques

- Minivis

Le recours aux minivis constitue le moyen thérapeutique le plus simple dans sa mise en œuvre. En effet, le recours à un ancrage osseux nous permet de s'affranchir des mouvements parasites au niveau des dents supports et simplifie le traitement en diminuant les probabilités d'échec thérapeutique.

En fonction de la situation clinique, le protocole sera différent : (43)

- Si l'on dispose de suffisamment d'espace sur la crête édentée entre la molaire mésioversée et les dents adjacentes, une minivis pourra être positionnée avec un ressort de compression (a) ou un arc sectionnel en (b) relié de la molaire à la minivis.

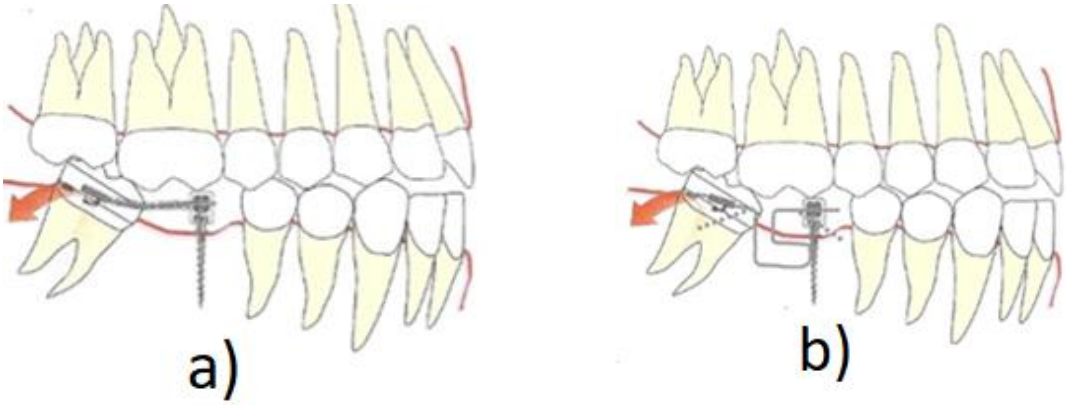

Figure 103 : Distoversion molaire grâce à une minivis avec ressort (a) ou avec arc sectionnel (b) (43)

- Si l'espace est insuffisant au niveau de la crête édentée, la minivis sera placée en distal de la molaire et le redressement se fera par un ancrage direct à l'aide d'une chainette élastique. Cette méthode est plus complexe à mettre en œuvre du fait de l'accessibilité restreinte en distal de la molaire. De plus, l'épaisseur de la muqueuse à ce niveau impose l'utilisation d'une minivis plus longue et les forces masticatoires auront tendance à désinsérer la chaînette élastique.

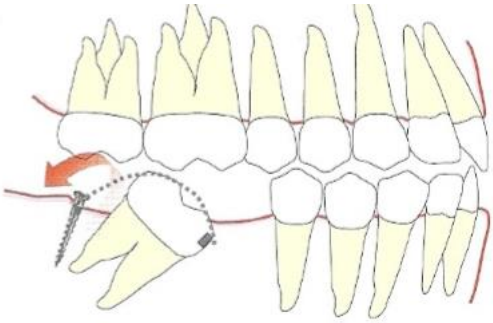

Figure 104 : Redressement molaire avec minivis en distal (43)

- Si l'espace est insuffisant sur la crête édentée, une deuxième méthode consiste à placer une minivis entre les racines des prémolaires. Pour limiter le torque, le recours à une deuxième minivis sera recommandée.

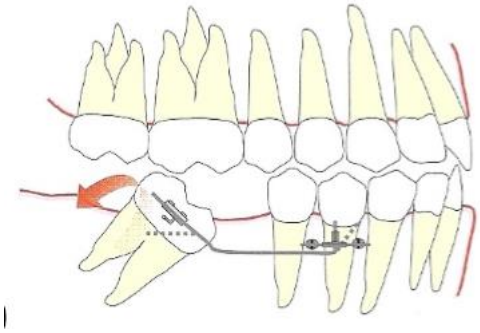

Figure 105 : Redressement molaire à l'aide de minivis positionnées au niveau des prémolaires (43)

Dans les cas décrits ci-dessus, on tire directement sur la minivis, la minivis constitue donc un ancrage direct.

➢ <u>Technique par multi-attaches continue</u>

Pour Bassigny (44) (45), le redressement sur arc continu apparaît préférable pour éviter la composante égressive qui sera absorbée par l'arc principal. Il sera conseillé dans les cas hyperdivergents dans la mesure où le contrôle vertical de la dent peut être plus facilement obtenu qu'avec des techniques segmentées.

Que ce soit en technique Edgewise standart ou technique de Tweed, le mouvement de redressement distal s'obtient :

- Par des ressorts acier ou Niti en compression
- Par l'incorporation de boucles visant à augmenter l'élasticité du fil
- Par une information de tip back actif au niveau de la dent à redresser.

En technique d'arc droit, l'utilisation de fils superélastiques ou à mémoire de forme présentant un rapport charge/flexion faible constant permet le redressement de la dent de façon optimale.

Figure 106 : Redressement molaire par technique multi-attaches continue et ressort (19)

- <u>Technique par multi-attaches segmentée</u>

En technique segmentée, le redressement molaire peut s'effectuer par des ressorts auxiliaires prenant appui sur un arc principal : après nivellement, un arc principal lourd de prémolaire à prémolaire est adapté. Un ressort auxiliaire est introduit dans le tube molaire et constitue le dispositif actif.

On peut adopter 2 stratégies :

- Réouverture d'espace avec égression molaire

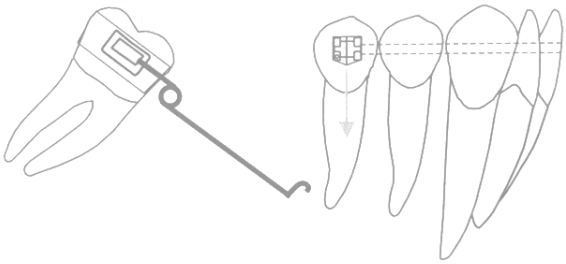

Figure 107 : Sectionnel de redressement molaire en V asymétrique (schéma personnel)

Le sectionnel de redressement est inséré sur la molaire. Il s'agit d'une situation en V asymétrique. Le sectionnel provoque un moment de disto-version molaire avec un couple de forces réactionnelles : ingression de la prémolaire et égression de la molaire. Celle-ci tourne autour de son centre de résistance. Au niveau de la prémolaire, l'ingression est compensée par l'ancrage antérieur.

- Réouverture d'espace sans égression molaire

Il s'agit cette fois d'une situation en V symétrique : l'égression que provoque la plicature distale du sectionnel est neutralisée par la plicature mésiale. Le sectionnel utilisé est de type overlay. L'arc principal neutralise l'ingression de la prémolaire. La résultante des forces appliquées est donc uniquement une distoversion molaire.

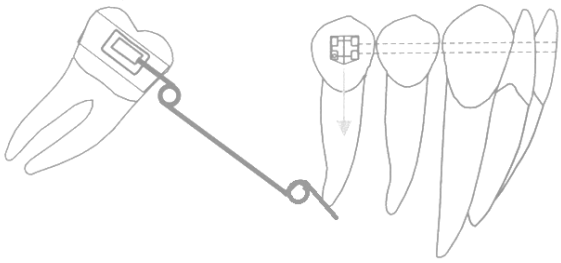

Figure 108 : Sectionnel de redressement molaire en V symétrique (schéma personnel)

Dans ces deux dernières techniques (multi-attaches continue ou segmentée), une minivis pourra être ajoutée en renfort d'ancrage. Dans ce cas, elle constituera un ancrage indirect.
Quel que soit le moyen thérapeutique mis en œuvre, l'occlusion devra être surélevée de façon quasi-systématique afin de supprimer le verrou occlusal perturbant le mouvement recherché. (46)
Cette surélévation occlusale, par le désengrènement occlusal, permet de supprimer tout traumatisme occlusal sur la molaire à redresser et d'éviter le blocage de son redressement par les forces occlusales.

On estime qu'une ouverture d'espace permet de gagner au moins l'équivalent d'une prémolaire c'est-à-dire environ 8mm. (47) (48) (49)

I.3.2.1.3. Cas cliniques

I.3.2.1.3.1. Cas de redressement molaire avant réhabilitation implantaire (50)

Monsieur B se présente en consultation pour réhabilitation du secteur 3 suite à d'anciennes extractions de la 34 et 35. L'examen clinique révèle une mésio-version des 37 et 38 rendant difficile toute solution prothétique du secteur édenté.

Figure 109 : Cliché radiologique de la situation initiale (50)

Une minivis est placée en distal sur la crête et un bouton de composite est collé sur la face mésiale de la dent bordant l'édentement. Une chaînette élastomérique les relie. Celle-ci est remplacée périodiquement pour assurer une force constante. Cette étape du traitement dure 6 mois.

Figure 110 : Mise en place de la minivis et chaînette élastomérique (50)

Deux implants sont ensuite mis en place en remplacement de la 34 et 35.

Figure 111 : Rétro-alvéolaire après pose des 2 implants (50)

I.3.2.1.3.2. Cas de réouverture d'espace avec égression molaire réalisé par Dr Louis Marie

Figure 112 : Photographie intra-buccale de la situation initiale : mésio-version des premières molaires mandibulaires

Figure 113 : Panoramique dentaire initiale

Figure 114 : Traitement orthodontique multi-attaches continu et ressorts permettant la correction des axes molaires et favorisant la conception de la prothèse.

Figure 115 : Radiologie de fin de traitement avec réouverture d'espace

I.3.2.1.3.3. Cas de redressement molaire par gouttière (51)

Figure 116 : Utilisation d'une plaque à recouvrement avec ressort pour distaler la molaire mandibulaire droite. Le redressement s'accompagne d'un mouvement d'égression, d'où l'utilisation d'un recouvrement occlusal pour faciliter le mouvement (51).

I.3.2.2. Correction et gestion des espaces intra-arcades : harmonisation esthétique et fonctionnelle

I.3.2.2.1. Position des piliers de bridge (8) (52)

I.3.2.2.1.1. Principes

Les piliers sont les dents sur lesquelles le bridge prend appui. Celui-ci permet de remplacer les dents manquantes, restaurer les contacts occlusaux, éviter l'égression de l'arcade antagoniste et maintenir les courbes de compensations : la courbe de Wilson dans la dimension transversale et la courbe de Spee dans la dimension antéro-postérieure.

Figure 117 : Bridge dentaire remplaçant la 45 avec la 46 et 44 en dents piliers (77)

La réalisation des prothèses plurales impose de prendre en compte :

- **La valeur extrinsèque des dents piliers :**

L'effet de rétention a plus d'importance au niveau des reconstructions plurales que pour des éléments unitaires.

Il faudra donc à chaque fois que cela sera nécessaire, en présence de couronnes cliniques courtes par exemple, avoir recours à des moyens de rétentions annexes (puits, rainures...). Pour s'opposer aux forces de désinsertion, ceux-ci devront être vestibulo-linguaux plutôt que mésio-distaux.

La préparation dont les parois sont les plus hautes (A) résiste mieux au mouvement de bascule de la couronne, que l'autre (B).

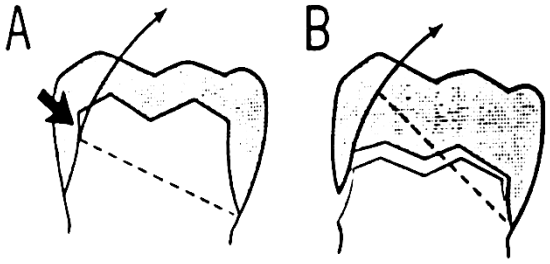

Figure 118 : A. Préparation avec parois hautes

B. Préparation avec parois basses (schéma personnel)

Une préparation de petit diamètre résiste mieux aux forces qui tendent à faire basculer la couronne, qu'une préparation d'égale hauteur sur une dent de diamètre plus large.

La stabilisation d'une couronne peut être majorée en adjoignant des rainures aux formes de contour de la préparation.

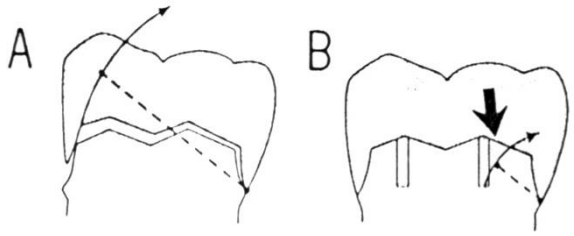

Figure 119 : A. Préparation corono-phériphérique sans puits de rétention

B. Préparation corono-phériphérique avec rainures et puits de rétention (schéma personnel)

- **La valeur intrinsèque des dents piliers :**

➢ <u>Rapport couronne racine</u>

Il s'agit du rapport de la longueur coronaire extra osseuse (de la pointe cuspidienne à la crête alvéolaire) sur la longueur radiculaire (de la crête alvéolaire à l'apex).

Plus le rebord alvéolaire est apical, plus le bras de levier coronaire est important et plus l'effet des contraintes est nocif.

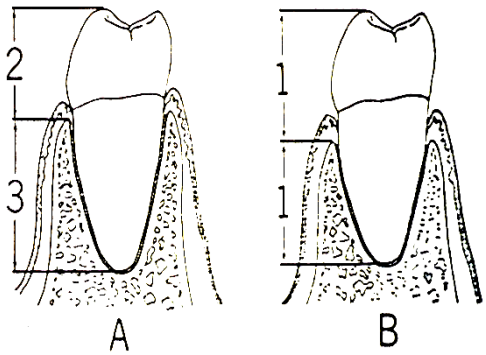

Figure 120 : A. Rapport couronne-racine favorable

B. Rapport couronne-racine minimum acceptable

D'après Ogolnik, 1993 (67)

Le rapport le plus favorable est le rapport 2/3 (1/3 couronne - 2/3 racine), le rapport 1/1 représente le minimum généralement acceptable.

➢ La forme des racines

Le comportement mécanique des dents est aussi sous la dépendance de leur morphologie radiculaire.

Entrent en compte :

- La longueur des racines. Les racines courtes ont une incidence défavorable.
- Leur forme : des racines dont le diamètre vestibulo-lingal est supérieur au diamètre mésio-distal seront de meilleur pronostic que des racines de section circulaire.
- Leur nombre et leur disposition : pour les pluri-radiculées, des racines divergentes offrent une meilleure assise que celles qui convergent ou fusionnent.

La présence d'une courbure ou d'irrégularités sont également des facteurs favorables.

➢ La surface radiculaire efficace

La surface radiculaire, c'est-à-dire, celle recouverte par le ligament parodontal, est également à considérer. Des dents volumineuses ont une surface radiculaire importante et sont plus à même de supporter les contraintes supplémentaires générées par le bridge.

JEPSEN (77) a évalué la surface radiculaire des différentes dents de chaque arcade. Ces données sont toutefois à pondérer en fonction de l'état parodontal.

- **La répartition topographique des dents piliers dans l'ensemble prothétique :**

Diverses propositions ont été formulées pour corréler le nombre de dents à remplacer avec celui des piliers à utiliser pour que la prothèse puisse fonctionner dans de bonnes conditions.
Pour TYLMAN (78), deux dents piliers peuvent supporter deux intermédiaires.
Pour JOHNSTON et al., il faut se référer à la loi d'ANTE (1926) pour laquelle la surface radiculaire doit être supérieure ou égale à celle présumée des dents à remplacer.

Dans le même esprit mécaniste, DUCHANGE (1927) a proposé des coefficients spécifiques pour chaque dent. Ces coefficients ont été choisis en fonction de la morphologie de chaque dent, de sa surface de mastication, de sa position sur l'arcade. Pour lui, un bridge est en équilibre quand la somme des coefficients des dents piliers (force de résistance) est supérieure ou égale à la somme des coefficients des dents remplacées (force de travail).
Il faut également ajouter à ces notions qu'une dent ne peut que rarement en soutenir une autre (bridge cantilever, BIAGGI).

I.3.2.2.1.2. Indications et objectifs

Lorsque la situation initiale ne répond pas aux différents impératifs de conception prothétique, la position des piliers doit être modifiée.

La répartition des piliers par mésialisation ou distalisation se réalise à l'aide de techniques fixes multi-attaches continues ou segmentées plus ou moins minivis.

En cas d'édentement terminal, la distalisation est un mouvement difficile à obtenir. Le succès des thérapeutiques implantaires et des minivis permet de faciliter la gestion de ces cas en permettant la création d'ancrage postérieur fiable.

Deux situations vont être rencontrées :

- Situation trop postérieure d'un pilier nécessitant sa mésialisation : (8)

  L'objectif est de diminuer la portée de la prothèse et le nombre de piliers inclus pour des raisons d'économie tissulaire.

  Parmi les cas défavorables, on peut citer la perte d'un bridge de 45 à 47 pour des raisons parodontales avec perte du pilier 47. La 48 devient alors le seul pilier postérieur exploitable mais sa valeur d'ancrage est faible et la réalisation d'un bridge remplaçant la 46 et 47 impose l'utilisation de la 45 et 44. Si on mésialise la 48, la portée du bridge diminue et de ce fait le nombre de dents piliers sera moins important.

- Situation trop antérieure d'un pilier nécessitant sa distalisation : (8)

  La distalisation est un mouvement difficile à obtenir notamment à l'arcade mandibulaire. Dans le cas d'un édentement mandibulaire des 37 et 38, la réhabilitation prothétique proposée le plus souvent sera la solution prothétique amovible ou implantaire si la situation le permet.

  Mais lorsque ces deux solutions ne sont pas possibles, on pourra distaler la 36 afin de la positionner en place de la 37 et de réaliser par la suite un bridge conventionnel.

I.3.2.2.1.3. Moyens thérapeutiques de la mésialisation molaire

Dans la dimension transversale, la molaire protractée a tendance à faire une rotation mésio-palatine. Cette rotation de 1er ordre devra alors être contrôlée. Une solution consiste à utiliser des barres palatines ou linguales qui servent de contention en maintenant la forme et la dimension transversale de l'arcade. (24)

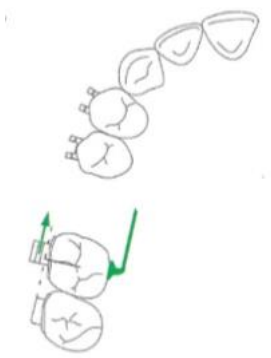

Figure 121 : Barre de contention palatine (24)

Dans la dimension verticale et sagittale, la force de mésialisation exercée sur un crochet vestibulaire provoque naturellement une tendance à la version mésiale.

Lorsqu'une solution par minivis est utilisée, le mouvement de mésialisation peut être en outre accompagné d'une ingression de la dent, de par la position apicale de la minivis. Il est donc nécessaire de contrôler la dimension verticale et antéro-postérieure.

- <u>Minivis</u>

  Lors de la protraction molaire, les minivis peuvent être utilisées comme ancrage direct ou indirect.

  Lorsque l'on a recours à un ancrage direct, la minivis peut être positionnée (43):

  - En vestibulaire au niveau des prémolaires. La mésialisation se fait par l'intermédiaire d'un ressort ou d'une chaînette reliant la dent à la minivis.
  - En palatin, au niveau interdentaire entre la canine et la prémolaire. Les minivis seront reliées entre elles par un arc transpalatin, de même que les molaires à avancer.

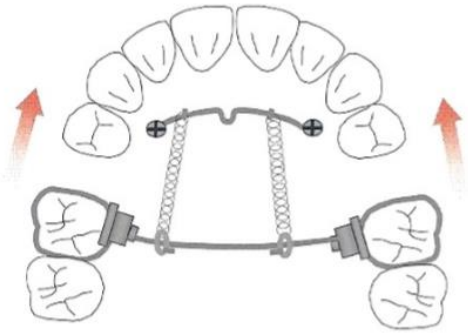

Figure 122 : Mésialisation molaire à l'aide de minivis en palatin en ancrage direct (43)

Lorsque l'on a recours à un ancrage indirect, la minivis sera reliée à l'arc par l'intermédiaire d'un segment collé à l'aide de composite. L'utilisation de deux minivis de part et d'autres des prémolaires permet un ancrage encore plus solide (43).

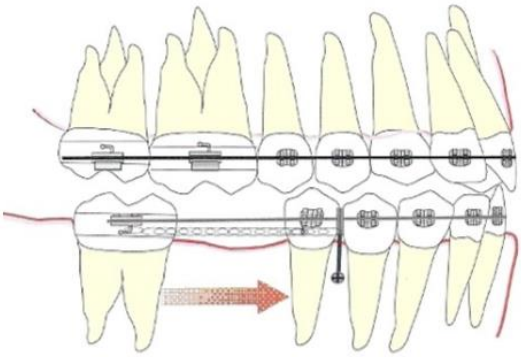

Figure 123 : Mésialisation molaire à l'aide de minivis en ancrage indirect (43)

- Technique multi-attaches continue

Cette technique met en jeu les mêmes principes et matériaux vus précédemment pour le redressement molaire.

- Technique par multi-attaches segmentée

On distinguera deux techniques distinctes :

- Sectionnel de redressement sans ouverture avec égression molaire
- Sectionnel de redressement sans ouverture sans égression molaire

Dans les deux cas, le système mécanique est le même que décrit précédemment à propos de la réouverture d'espace. Un élément supplémentaire est utilisé : une ligature métallique en 8 est mise en place entre le cleat de la bague prémolaire et celui de la molaire. Cela entraîne un blocage au niveau coronaire : le centre de rotation se déplace au niveau du point d'accrochage de la ligature. La molaire réalise uniquement un mouvement radiculaire : elle se redresse sans se verser, en fermant l'espace.

I.3.2.2.2. Gestion des dents ayant subies une hémi-section

I.3.2.2.2.1. Principes

On définit une lésion inter-radiculaire comme une perte des tissus de soutien parodontaux avec lyse osseuse dans le sens corono-apical et vestibulo-lingual du septum inter-radiculaire. LINDHE (1977) a établi une classification des lésions inter-radiculaires : (53)

* CLASSE I : destruction horizontale des tissus parodontaux de moins de 3 mm à l'intérieur de la furcation.

* CLASSE II : destruction horizontale des tissus parodontaux supérieure à 3 mm mais sans atteindre la totalité de la largeur de la furcation.

* CLASSE III : destruction horizontale de part en part des tissus parodontaux au niveau de l'espace inter-radiculaire et permettant le passage de la sonde de part en part.



Figure 124 : Les différentes atteintes furcatoires d'une molaire (53)

Lorsque les racines sont conservables, le traitement pouvant être proposé consiste en une hémi-section radiculaire : la molaire est séparée et les deux racines sont exploitées comme des prémolaires. En effet, du fait de la proximité radiculaire, l'espace inter-radiculaire est trop faible pour qu'il soit compatible avec le maintien d'une bonne hygiène bucco-dentaire. C'est là que le traitement orthodontique trouve toute son indication : l'espace entre les deux racines est ouvert afin de permettre une construction prothétique sans conséquence négative sur le parodonte. La création de nouveaux piliers est particulièrement efficace pour la gestion des édentements terminaux.

I.3.2.2.2.2. Indications

Hamp et COLL ont énoncé les critères de choix de racine à conserver (79) :

- La quantité de tissu de soutien résiduel existant autour des racines
- La stabilité de chaque racine
- La morphologie radiculaire et l'anatomie canalaire pour ce qui concerne les thérapeutiques endodontiques et restauratrices
- La position des diverses racines au sein des procès alvéolaires par rapport aux dents adjacentes et antagoniste
- L'état du périapex

L'hémisection sera contre-indiquée en cas de :

- Racines fusionnées
- Architecture tissulaire et osseuse défavorable
- Racine non traitable par la thérapeutique endodontique
- Impossibilité de restaurer les racines conservées
- Absence de rôle occluso-fonctionnel

I.3.2.2.2.3. Cas clinique (collection du service ODF/Marseille)

Une patiente consulte pour des douleurs légères sur le secteur 3. L'examen radiologique montre l'existence d'un bridge 37-36-35 avec une atteinte furcatoire de la 37.

Figure 125 : Cliché radiologique initial : atteinte furcatoire de la molaire (collection du service ODF/Marseille)

Devant le refus de la patiente d'une thérapeutique implantaire, il est décidé de déposer le bridge et d'opter pour une séparation radiculaire.

Figure 126 : Séparation radiculaire (collection du service ODF/Marseille)

Les provisoires sont réalisés et un traitement orthodontique est ensuite mis en place pour répartir les piliers radiculaires dans des positions qui permettent la réalisation d'un nouveau bridge.

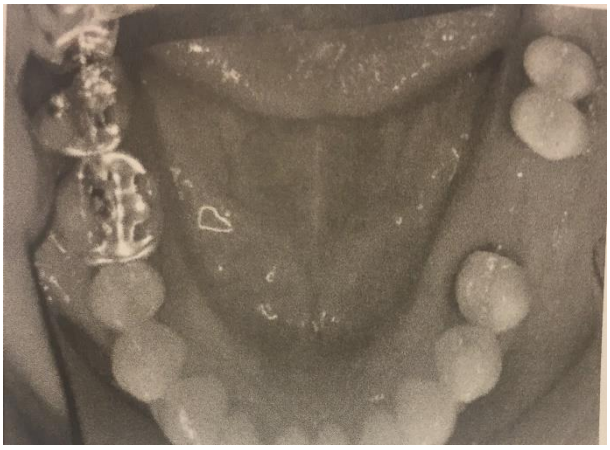

Figure 127 : Photographie intra-buccale : réalisation des deux provisoires en forme de prémolaires (collection du service ODF/Marseille)

Figure 128 : Cliché radiologique et photographie intra-buccale pendant le traitement (collection du service ODF/Marseille)

A l'issue du traitement orthodontique qui aura duré 1 an et demi, un nouveau bridge peut être réalisé pour permettre la réhabilitation complète du secteur 3.

II. APPORT DE LA REHABILITATION PROTHETIQUE DANS LA PRISE EN CHARGE ORTHODONTIQUE

L'apport de la prothèse à l'orthodontie est divers et varié et peut se faire à tout moment du traitement orthodontique : avant, pendant ou après.

Avant et pendant le traitement orthodontique, la prise en charge prothétique pourra ainsi servir pour :

- la réalisation de couronnes provisoires étanches maintenues durant la durée du traitement.
- La mise en place d'implant et prothèse provisoire implanto-portée qui serviront d'ancrages osseux lors du déplacement orthodontique puis de supports prothétiques à la fin du traitement orthodontique.
- La réalisation d'éléments esthétiques de maquillage au niveau des sites extractions qui seront réduits au fur et à mesure de la réduction de l'espace.

Après le traitement orthodontique, la prise en charge prothétique trouvera toute son indication dans les cas suivants :

- La réalisation de prothèse provisoire longue durée chez l'adolescent en attendant la fin de la croissance pour la réalisation de la couronne définitive.
- La réalisation d'éléments esthétiques de maquillage dans la gestion des agénésies et microdonties des incisives latérales.
- La réalisation d'attelles coulées collées de contention orthodontique chez le patient adulte avec faible support parodontal.
- Bridge collé : après traitement orthodontique en contention et avant mise en place des implants.

Ici, nous traiterons dans le détail les principales indications du traitement prothétique rendant service à l'orthodontie à savoir :

- La reconstitution provisoire
- La thérapeutique implantaire
- La contention prothétique

II.1. RECONSTITUTION PROVISOIRE PRE-ORTHODONTIQUE

II.1.1. Principes

La restauration provisoire est une prothèse de réalisation simplifiée mise en place dans l'attente de la prothèse d'usage. Sa durée de vie est très limitée. On peut parler également de prothèses transitoires ou temporaires.

Par opposition, la prothèse d'usage désigne celle qui est destinée à être portée par le patient sans limite de temps définissable par avance.
Les restaurations provisoires remplissent différents rôles et respectent un cahier des charges bien défini, en utilisant différents matériaux, mis en œuvre selon différentes techniques.

Dans certains cas, notamment dans une prise en charge orthodontique, il sera indispensable de réaliser plusieurs générations de prothèses provisoires pour intégrer progressivement des modifications esthétiques ou occlusales.

II.1.2. Rôles de la prothèse provisoire

L'ensemble des rôles attribués aux restaurations provisoires doit être rempli durant toute la période de traitement qui peut comprendre des phases actives et des phases de temporisation (tests fonctionnels, attente de cicatrisation …)

La prothèse provisoire doit assurer :

- Rôle fonctionnel

La prothèse provisoire doit reproduire l'anatomie des dents afin d'assurer les principaux rôles fonctionnels : mastication, phonation, calage des dents préparées permettant d'éviter leur égressions, stabilisation des dents adjacentes ou antagonistes, guidage de la cinétique mandibulaire et calage des rapports inter-maxillaires.

- Rôle de protection

La prothèse provisoire assure avant tout la protection mécanique des dents dépulpées ou délabrées. Elle protège également la pulpe dans le cas d'une préparation sur dent vivante. En effet, l'exposition des tubulis dentinaires et la section des prolongements odontoblastiques

rend la dent sensible aux agressions physiques et microbiennes. Un traitement de surface par adhésif peut être recommandé afin de protéger la dent préparée. L'adaptation cervicale de la prothèse provisoire limite les risques d'infiltration bactérienne.

Enfin, la prothèse provisoire permet de modeler le parodonte ou de maintenir son intégrité lors des différentes étapes prothétiques. Pour cela, son adaptation clinique sera maximale afin de guider le parodonte et de favoriser la gestion d'une bonne hygiène bucco-dentaire.

- Rôle esthétique

Dans le cas d'une réhabilitation prothétique antérieure, la prothèse provisoire joue un rôle esthétique particulièrement important pendant les différentes phases de traitement.

II.1.3. Intérêt dans le traitement orthodontique

La restauration d'un délabrement coronaire consécutif à une lésion carieuse, fracture ou fêlure est indispensable pour le traitement orthodontique. En effet, dans le cas d'un traitement par multi-attaches, il est nécessaire de positionner les attaches orthodontiques. La couronne provisoire constitue en ce sens un ancrage idéal. Son anatomie doit être favorable à l'intervention de l'orthodontiste.

Les matériaux fréquemment utilisés sont les couronnes préformées métalliques pour le secteur postérieur et en polycarboxylate pour le secteur antérieur. Elles sont rebasées en résine et présentent un ancrage radiculaire. Le scellement est définitif du fait de la durée importante du traitement orthodontique et pour éviter tout descellement.

L'étanchéité de la couronne provisoire permet également de préserver l'endodonte de toute infection ou réinfection.

La restauration transitoire permet ainsi de :

- Maîtriser l'esthétique tout au long du traitement orthodontique
- Gérer le pourtour gingival et l'intégration parodontale
- Offre un ancrage pour les attaches orthodontique et permet de déplacer la racine dans les trois dimensions de l'espace.
- Constitue un support postérieur à la dimension verticale d'occlusion correcte en relation centrée.

II.2. RÔLE DE LA THERAPEUTIQUE IMPLANTAIRE DANS LA CREATION D'ANCRAGE ORTHODONTIQUE

II.2.1. Principes

Le recours aux implants dentaires en association avec la prise en charge orthodontique a considérablement augmenté ces dernières années. La réussite des traitements implantaires a favorisé ce phénomène de pluridisciplinarité dans la prise en charge globale du patient à moyen et long terme.

Il est désormais établi que les implants constituent une alternative prothétique dans le cadre d'un édentement. Nous avons vu précédemment tout l'intérêt du traitement orthodontique en amont de la réhabilitation prothétique. A l'inverse, le traitement prothétique peut également rendre service au traitement orthodontique en utilisant l'implant comme ancrage orthodontique.

Cette idée remonte à 1945 avec GAINFORTH et HIGLEY (80). Ces auteurs ont eu l'idée de se servir d'un ancrage osseux mais les résultats expérimentaux sur chien avec des vis en Vitallium et anneaux en acier inoxydable ne furent pas concluants. En effet, le concept d'ostéointégration était à l'époque inexistant et la plupart des expériences ne permettaient qu'une fibro-intégration des matériaux utilisés.

Depuis, de nombreuses études expérimentales ont permis de faire progresser les thérapeutiques implantaires et de faire évoluer les différents concepts d'intégration implantaire. Les travaux de Branemark (81) ont permis de codifier les différents critères de réussite d'une ostéointégration. Ces travaux font état, sur un suivi de 10 à 15 ans de 90% de succès d'ostéointégration au maxillaire et de 97% à la mandibule.

L'ostéointégration est un processus par lequel, cliniquement, une fixation rigide et asymptomatique d'un matériau alloplastique est établie et maintenue dans le tissu osseux pendant la charge fonctionnelle. C'est une jonction anatomique et fonctionnelle directe entre l'os vivant remanié et la surface de l'implant mis en charge. L'os autour de l'implant est en constant remaniement.

L'ostéointégration implique une interface solide et directe entre l'os et l'implant de titane, sans interposition de tissu conjonctif. Il s'agit en quelque sorte d'une ankylose.

La qualité de l'ostéo-intégration obtenue dépend de nombreux facteurs :

- La nature de l'implant : le matériau de référence est le titane commercialement pur et biologiquement inerte. C'est un métal réactif dans l'air et dans l'eau qui forme un film d'oxyde de titane à sa surface. C'est le matériau le plus biocompatible et il n'existe aucune allergie au titane.
- Sa forme : la forme de vis cylindrique ou cylindro-conique fileté résiste à la traction et donne la meilleure résistance biomécanique, mais peu de résistance à la torsion.
- L'état de surface : au début, la surface était lisse. Aujourd'hui elle est usinée ou projetée de particules de dioxyde de titane pour obtenir une surface rugueuse, dont le but est d'augmenter la force de rétention du caillot, optimiser l'activation des plaquettes et la rétention de fibrine.
- Etat du site receveur : il influe grandement sur l'ostéointégration. Idéalement, le patient doit être parfaitement sain, avec des cellules en nombre, un bon apport vasculaire et la présence de stimuli de réparation. Mais dans la réalité clinique, les résultats seront fonction du type osseux et de la présence de pathologie locale ou adjacente.
- La technique chirurgicale : la réussite du protocole chirurgical sera fonction de la qualité de l'hygiène, l'asepsie, l'irrigation du tissu osseux, le couple d'insertion et de l'intégrité des forets utilisés.

Le principe de Brånemark s'organise autour d'une chirurgie en deux étapes afin de permettre à l'implant de se lier à l'os (mise en nourrice) avant sa mise en charge. Cependant il est possible de réaliser une chirurgie et une mise en charge immédiate sur certains types d'os et selon le type de charge qui lui est attribué.

Chronologiquement, l'ostéo-intégration se décompose en plusieurs phases :

- Phase 1 : elle se passe pendant les premières secondes suivant la mise en place des implants. Il s'effectue une course vers la surface implantaire entre les fibroblastes, les facteurs de croissance, les cellules souches, certains chondroblastes et ostéoblastes et les immunoglobulines. A ce stade se forme un feutrage de fibrinogène correspondant au stade du caillot, prérequis nécessaire aux étapes ultérieures de la cicatrisation osseuse.

- Phase 2 (4 à 8 premières semaines) : c'est le remplacement du tissus osseux péri-implantaire non-vivant (1mm autour de l'implant) par du tissu spongieux et un réseau vasculaire.

- Phase 3 (à partir du 2ème mois) : l'os lamellaire se forme en passant par un os à fibres parallèles (intermédiaire entre os spongieux et os compact).

- Phase 4 (à partir du 3ème mois) : on assiste à un modelage et remodelage qui va durer toute la vie. Grâce à cela, la structure osseuse va s'adapter à la mise en charge de deux manières :
  - Augmenter la qualité osseuse par un os plus mature
  - Permettre une adaptation fonctionnelle en fonction de la charge occlusale.

La réussite de l'ostéointégration se mesure grâce à plusieurs facteurs :

- L'immobilité : un implant isolé et indépendant doit être immobile au test clinique. La percussion sur l'implant doit produire un bruit clair et mat.
- La radio-densité : il ne doit y avoir aucune radio-clarté autour de l'implant, au contraire il doit exister une zone de condensation osseuse au niveau de l'interface.
- Une perte osseuse <0,2 mm/an, que l'implant soit enfoui ou pas.
- Une asymptomatologie : critères parodontaux (profondeur ≤ 3mm, pas de saignement, pas de récession ou d'hyperplasie, exsudat et suppuration), absence de douleur, paresthésie, infection ou neuropathie
- Taux de succès : > 95% à la mandibule, > 90% au maxillaire
- La préservation de l'ostéointégration : elle dépend de la santé des tissus péri-implantaires (donc de l'hygiène bucco-dentaire) et du contrôle des forces occlusales. Lorsque que l'ostéointégration est établie, elle est relativement résistante. Cependant elle n'est pas insensible à différents stimuli extérieurs ou intérieurs.

II.2.2. Intérêt dans le traitement orthodontique

L'implant va pouvoir devenir dans certains cas l'allié de l'orthodontie. La séquence classique d'un traitement pluridisciplinaire (prise en charge parodontale, orthodontique, implantaire puis prothétique) peut être modifiée dans la mesure où l'implant existe avant le traitement orthodontique : au lieu de constituer un obstacle dans l'établissement du plan de traitement, l'implant préexistant va servir d'ancrage pour modifier la position des autres dents. On parle d'implantologie pré-orthodontique. (54)

Tout comme la dent ankylosée qui est l'ennemi redoutable de l'orthodontiste, l'implant ne pourra être mobilisé à travers l'os et le praticien pourra s'en servir comme unité d'ancrage. Cette thérapeutique trouve alors toute son indication dans les cas où l'ancrage dentaire conventionnel apparaît insuffisant du fait de la réduction du nombre de dents ou de la présence de dents à support parodontal réduit.

On rappelle en effet que la biomécanique orthodontique obéit à la troisième loi de Newton : à toute force appliquée (action) sur une dent à déplacer, correspond une force (réaction) qui tend à mettre en mouvement les dents d'ancrage.

Il en ressort que, quelle que soit la thérapeutique utilisée, l'application d'une force sur une dent ou groupe de dent engendre une force de même intensité, de même ligne d'action mais de sens opposé.

Ainsi, lors du déplacement d'une dent (action), les autres vont être sollicitées par réaction.

Pour annihiler cet effet secondaire indésirable, le praticien dispose de plusieurs solutions :

- Intégrer le maximum de dents dans son unité d'ancrage, ce qui nécessite de baguer des arcades entières.
- Positionner les dents d'ancrage dans une position de résistance face aux forces de déplacement
- Utiliser des auxiliaires de traitement faisant appel à la coopération du patient.

Cependant, en présence d'une arcade dentaire mutilée, il n'est pas toujours possible de trouver une unité d'ancrage suffisante. De même, l'utilisation d'auxiliaires telles que des forces extra-orales n'est pas toujours acceptée par le patient.

L'utilisation de l'implant constitue dans ces situations un outil orthodontique appréciable de

par la stabilité qu'il offre en tant qu'ancrage. Il constitue ainsi une utilité double en plus de servir de pilier pour la reconstruction prothétique définitive. (55)

La thérapeutique implantaire pré-orthodontique trouvera son indication dans plusieurs cas de figures :

- Ancrage postérieur (56) (57) (58)

  Celui-ci nous sera particulièrement utile pour corriger une proalvéolie ou un encombrement antérieur ou traiter une classe II dentaire à l'aide d'élastiques intermaxillaires en évitant le recours aux forces extra-orales dans le cas où les secteurs postérieurs sont absents. L'implant se substitue alors aux dents d'ancrage afin de rétracter les canines et permettre l'alignement et la lingualisation des incisives.
  L'implant est ensuite utilisé comme pilier prothétique. L'organisation et la planification du traitement doivent être parfaitement coordonnées du fait que la prise en charge est pluridisciplinaire : le chirurgien place l'implant dans une position qui permette à la fois le traitement orthodontique et une restauration prothétique harmonieuse, conforme aux impératifs prothétiques en fin de traitement.
  Pour ce faire, un set-up initial est élaboré par l'orthodontiste et préfigure la morphologie de l'arcade en fin de traitement. Avec ces informations, l'omnipraticien confectionne un guide chirurgical de haute précision qui permettra le positionnement correct de l'implant.
  Certains dispositifs prothétiques permettent d'adapter les bridges provisoires sur implant tout au long des mouvements dentaires.

  En cas d'écueil thérapeutique ou de mauvaise planification, il est possible que l'implant ne soit pas positionné au bon endroit et qu'il faille le déposer. On utilisera alors des instruments spécifiques type tréphine à os spécial.
  La cavité créée par la dépose de l'implant s'ossifiera en quelques mois comme après une extraction dentaire.

- Ancrage pour mise en place de canine

  Une canine incluse est définie comme une « dent retenue dans l'arcade maxillaire ou mandibulaire au-delà de la date d'éruption, entourée de son sac péri-coronaire et sans communication avec la cavité buccale » (59). Une canine retenue est une canine immature non présente sur l'arcade à l'âge où elle aurait dû faire son éruption et qui peut devenir incluse en ayant achevé son édification radiculaire.

  La canine maxillaire représente, après la troisième molaire mandibulaire, la dent la plus souvent incluse. (60)

  Sa fréquence d'inclusion varie entre 0,8 % et 2,8 % avec une prévalence plus importante chez les femmes que chez les hommes. L'inclusion est bilatérale dans 8% à 10% des cas et palatine dans la majorité des cas (environ 85%) (61). La prévalence d'inclusion des canines mandibulaires est faible, de l'ordre de 0,35 %. Des cas de transmigration de canines incluses au maxillaire et à la mandibule ont été également rapportés dans la littérature. (62) (63)

  Il existe une multitude de façons de procéder à la traction d'une canine incluse après que celle-ci soit ligaturée et toutes les dents incluses ne peuvent être tirées de la même manière : traction avec appareils fixes et fil auxiliaire, traction avec appareil amovible … Parmi ces techniques, des alternatives à l'ancrage dentaire avec le recours à des implants ou micro-vis ont été également décrites.

  Une revue descriptive (64) expose les avantages de recourir à un système d'ancrage squelettique implantaire :

  - Evaluer le pronostic du mouvement de la canine particulièrement pour les cas où les résultats sont incertains du fait de l'âge, d'échecs précédents, avec des localisations problématiques difficiles de la canine telles que des transpositions.

  - Obtenir un espace suffisant pour la canine permanente en distalant les dents postérieures.

  - Raccourcir le traitement. Un implant pour tracter la dent incluse peut être utilisé indépendamment du traitement orthodontique en exerçant des forces uniquement sur la canine et non sur les dents adjacentes ou pendant le traitement orthodontique destiné à corriger la malocclusion globale. Ainsi, la période de port des attaches inesthétiques peut être réduite et les dents moins exposées à des effets indésirables.

L'implant sera positionné dans la région prémolo-molaire et servira d'ancrage pour l'égression de la canine. (57)

- Ancrage pour contention parodontale

  Odman (1988) a décrit le protocole de mise en place d'un implant dans l'alvéole d'une incisive centrale extraite pour raison parodontale, après correction des migrations secondaires des incisives maxillaires. Une attelle de contention est ensuite collée sur la face linguale des 6 dents antérieures.

II.3. RÔLE DE LA CONTENTION PROTHETIQUE DANS LE TRAITEMENT ORTHODONTIQUE

La contention prothétique trouve toute son indication lorsque le traitement orthodontique précède la prise en charge prothétique.

L'orthodontie facilite le traitement prothétique et le traitement prothétique pérennise le traitement orthodontique sur le long terme. Il y a ainsi un double apport réciproque.

C'est avec la mise en place de la prothèse provisoire ou définitive que la stabilité de la correction orthodontique est assurée :

- Dans le cas du redressement d'une molaire mésioversée, c'est la dent prothétique qui assure la contention
- Après une égression orthodontique, c'est la mise en place d'un provisoire adapté à la limite cervicale qui permet le maintien du traitement orthodontique
- Après une ingression, la réhabilitation prothétique de la dent antagoniste permettra d'éviter une récidive.
- Apres répartition des piliers dans le cas d'un édentement multiple, c'est la mise en place du bridge qui assure la contention.

Un cas clinique illustrant le propos est ramené dans la littérature par Odman. Celui-ci décrit le cas d'une parodontite généralisée sévère condamnant la 21. Pour autant, l'état dentaire des dents adjacentes est correct, ne permettant pas leur mutilation pour la réalisation d'un bridge. L'extraction de la 21 est suivie de la mise en place d'un implant. 6 mois après, la couronne est placée et servira d'ancrage pour la contention des dents adjacentes grâce à la mise en place d'un fil de contention collé.

CONCLUSION

La prothèse et l'orthodontie apparaissent comme deux disciplines complémentaires qui, pratiquées au bon moment dans des situations indiquées, permettent une optimisation réciproque.

En tenant compte des impératifs biologiques et mécaniques auxquels doit répondre la prothèse et le bénéfice qu'apporte l'orthodontie préprothétique en terme d'économie tissulaire, d'esthétique, de confort et de pérennité dans le temps, il apparait indispensable que la prise en charge orthodontique fasse partie intégrante du plan de traitement prothétique afin de contenter pleinement les exigences du patient.

Pour autant, la durée de ce traitement et sa difficulté de mise en œuvre doivent être pleinement considérées avant sa réalisation sous peine d'un écueil thérapeutique. Il est alors primordial d'étudier entièrement les attentes, la motivation et l'engagement du patient avant tout traitement préprothétique afin que celui-ci puisse améliorer la situation clinique sans engendrer de contraintes thérapeutiques excessives.

De plus, la complexité réelle des cas pluridisciplinaires ne réside pas exclusivement dans la difficulté technique de chaque acte, qui individuellement ne présente généralement pas de difficulté majeure, mais dans la chronologie à adopter.

Il est donc indispensable d'optimiser la synergie et le dialogue multi-disciplinaire dans la prise en charge globale du patient afin de réussir pleinement le traitement orthodontique préprothétique et ainsi de pérenniser la réhabilitation prothétique, garant de la satisfaction du patient sur le long terme.

Liste des figures

Figure 1 : Biomécanique d'une force ingressive appliquée sur une incisive (13) ---------- 2
Figure 2 : Différents types d'ingression en fonction du point d'application de la force (24)---------- 3
Figure 3 : Force ingressive appliquée sur une molaire (7) ---------- 3
Figure 4 : Exemple d'utilisation d'un arc NiTi, carré de section 0,020 x 0,020 inch (cas du Dr C.Demange)-------- 6
Figure 5 : Arc de base avec tip-back placé postérieurement (13) ---------- 7
Figure 6 : Appareillage orthodontique lingual (7) ---------- 7
Figure 7 : Cale retro-incisive maxillaire (19) Situation occlusale initiale avec égression de la 16 Vue occlusale de l'arcade maxillaire ---------- 8
Figure 8 : Photographies initiales (27) ---------- 8
Figure 9 : Panoramique initiale (27) ---------- 8
Figure 10 : Téléradiographie de profil avec schéma de classe I squelettique (27)---------- 9
Figure 11 : Moulages d'étude de la situation initiale avec égression de la 16 (27)---------- 9
Figure 12 : Photographies du traitement : mini-vis vestibulaire et palatine avec chaînette élastomérique + bouton collé sur la molaire (27)---------- 10
Figure 13 : Photographie du traitement : contention collée sur les faces vestibulaires des 16 et 17 afin de maintenir le résultat (27)---------- 10
Figure 14 : Moulage durant le traitement avec restauration corono-radiculaire (27) ---------- 11
Figure 15 : Photographie intra-buccale de la situation finale (27) ---------- 11
Figure 16 : Biomécanique de l'égression incisive (21) ---------- 12
Figure 17 : Biomécanique de l'égression molaire (21) ---------- 12
Figure 18 : Différents types d'égression (24) ---------- 13
Figure 19 : Schéma de l'espace biologique (30)---------- 14
Figure 20 : Egression prémolaire par attache orthodontique et fil nickel-titane (29) ---------- 16
Figure 21 : Egression par arc rigide acier et chaînette élastomérique sur la dent à égresser (schéma personnel) 17
Figure 22 : Arc d'égression : utilisation d'un arc rigide acier et arc sectionnel élastique (NiTi ou TMA) qui est inséré dans le double tube molaire et le bracket de la 25 à égresser (schéma personnel) ---------- 17
Figure 23 : Egression par scellement intra canalaire d'un crochet et ancrage par fil orthodontique rigide collé à la face vestibulaire des dents adjacentes (29) ---------- 18
Figure 24 : Cliché radiologique de la 22 avec tissus dentaires résiduels juxta-osseux (66) ---------- 18
Figure 25 : Photographie intra-buccale de la situation initiale avec collet de la 22 en position apicale (66) ------ 19
Figure 26 : Photographie intra-buccale du traitement avec mise en place de l'inlay-core (66)---------- 19
Figure 27 : Photographie intra-buccale du traitement avec mise en place du traitement orthodontique (66)---- 19
Figure 28 : Photographie intra-buccale après ostéoplastie : restauration de l'espace biologique et alignement des collets (66) ---------- 20
Figure 29 : Cliché radiologique après traitement orthodontique (66) ---------- 20
Figure 30 : Photographie intra-buccale après traitement (66) ---------- 21
Figure 31 : Photographie intra-buccale de la situation initiale : obturation amalgame+ pâte provisoire (34) ---- 21
Figure 32 : Cliché radiologique initial de la 48 (34) ---------- 22
Figure 33 : Photographie intra-buccale et cliché radiologique de la mise en place des minivis : une en inter-dentaire 46-47 et une en inter-radiculaire de la 46 (34) ---------- 22
Figure 34 : Mise en place du premier sectionnel (34) ---------- 23
Figure 35 : Photographie intra-buccale de la situation finale (34) ---------- 23
Figure 36 : Cliché radiologique de la situation finale avec mise en évidence du déplacement de la 48 (34)------- 24
Figure 37 : Cliché radiologique de la situation initiale avec reprise de carie ne permettant pas la conservation de la dent (29) ---------- 24
Figure 38 : Cliché radiologique de l'extraction par égression orthodontique progressive (29)---------- 25
Figure 39 : Mise en place de l'implant après optimisation du site implantaire (29)---------- 25
Figure 40 : Photographie intra-buccale de la situation initiale (35)---------- 25
Figure 41 : Cliché radiologique du traitement canalaire de la 25 (35)---------- 26
Figure 42 : Photographie intra-buccale du dispositif d'égression orthodontique (35) ---------- 26
Figure 43 : Photographie intra-buccale de la restauration corono-radiculaire type inlay-core sur la 25 (35) ----- 26
Figure 44 : Photographie intra-buccale de la situation finale avec mise en place des onlays sur 24 et 26 et couronne céramo métallique sur la 25 (35)---------- 27

Figure 45 : Torque postérieur (68) ---------- 28
Figure 46 : Endognathie maxillaire (69) ---------- 29
Figure 47 : Articulé en ciseaux (69) ---------- 30
Figure 48 : Quad hélix (19) ---------- 30
Figure 49 : Disjoncteur (69) ---------- 31
Figure 51 : Photographies intra-buccales de la situation initiale (69) ---------- 32
Figure 52 : Panoramique initiale (69) ---------- 32
Figure 53 : Téléradiographie de profil initiale (69) ---------- 33
Figure 54 : Photographie intra-buccale du disjoncteur après la chirurgie (69) ---------- 33
Figure 55 : Traitement orthodontique multi-attaches après la chirurgie (69) ---------- 33
Figure 56 : Version contrôlée et non contrôlée (simple) (51) ---------- 34
Figure 57 : Biomécanique de la version (21) ---------- 35
Figure 58 : Arbre décisionnel des différentes options thérapeutique chez l'adulte (38) ---------- 36
Figure 59 : Réouverture d'espace avec information de deuxième ordre (tipforward) (Schéma personnel) -------- 38
Figure 60 : Récession gingivale au niveau de la 11. La position de l'implant est trop vestibulée (70) ---------- 39
Figure 61 : Une distance de sécurité de 1,5mm doit être respectée entre la dent adjacente et l'implant afin d'éviter la migration apicale (70) ---------- 39
Figure 62 : Bridge conventionnel 3 éléments en zircone stratifiée (77) ---------- 40
Figure 63 : Bridge collé (71) ---------- 40
Figure 64 : Bridge collé remplaçant la 24 (77) ---------- 41
Figure 65 : Facette unitaire sur la 11 (77) ---------- 42
Figure 66 : Photographies intra-buccales de la situation initiale : agénésie des 12 et 22 avec mésialisation des 13 et 23 (72) ---------- 43
Figure 67 : Gouttière thermoformée de contention orthodontique avec dents en résine remplaçant les 12 et 22 (72) ---------- 44
Figure 68 : Photographies intra-buccales après traitement orthodontique : réouverture des espaces (72) ------- 44
Figure 69 : Berceau gingival prêt à recevoir les pontiques ovoïdes (72) ---------- 45
Figure 70 : Mise en place champ opératoire avant collage du bridge (72) ---------- 45
Figure 71 : Photographies intra-buccales de la situation finale (72) ---------- 46
Figure 72 : Radiographie panoramique initiale (Brincat et al., 2012) ---------- 46
Figure 73 : Réalisation d'un lambeau muco-périosté au niveau de la 12, mettant en évidence la perte osseuse antéro-postérieure (Brincat et al., 2012). ---------- 47
Figure 74 : Greffe osseuse d'apposition localisée, au niveau de la 12, après prélèvement ramique effectué au niveau du secteur mandibulaire gauche (Brincat et al., 2012) ---------- 47
Figure 75 : Mise en place chirurgicale des implants (Brincat et al., 2012). ---------- 47
Figure 76 : Radiographie panoramique de contrôle post-chirurgicale (Brincat et al., 2012) ---------- 48
Figure 77 : Photographies intrabuccales de la situation finale avec couronnes scellées (73) ---------- 48
Figure 78 : Clichés rétro-alvéolaires des couronnes implanto-portées (73) ---------- 48
Figure 79 : Photographie intrabuccale initiale : agénésie unilatérale de la 12 (74) ---------- 49
Figure 80 : Photographie intrabuccale finale : facettes céramiques sur 13 et 14 (74) ---------- 49
Figure 81 : Photographies intra-buccales de fermeture d'espace avec traitement multi-attaches et coronoplastie des canines. (Photos d'Elie Collabe et Olivier Sandid) ---------- 50
Figure 82 : Cas d'une fermeture de diastème inter-incisif avec mini gouttière selon Sheridan (19) ---------- 50
Figure 83 : Biomécanique du torque antérieur (68) (75) ---------- 51
Figure 84 : Deux façons de mettre du torque radiculo-lingual antérieur (schéma personnel) ---------- 52
Figure 85 : Guide antérieur (77) ---------- 52
Figure 86 : Classe II division 2 (42) ---------- 53
Figure 87 : Occlusion inversée antérieure (42) ---------- 54
Figure 88 : Plaque de Hawley avec bandeau vestibulaire pour linguoverser des incisives ou avec ressort de Schwartz pour les vestibuloverser (19) ---------- 54
Figure 89 : Cales en composite sur les incisives centrales et bouton préfabriqué collé sur la première molaire (19) ---------- 55
Figure 90 : Torque radiculo-vestibulaire sur l'arc entrainant une linguoversion coronaire (schéma personnel) -- 55
Figure 91 : Gouttière transparente rigide thermoformée (51) ---------- 56
Figure 92 : Appareil amovible pour vestibulo-verser 11 et 21 (51) ---------- 56
Figure 93 : Torque radiculo-palatin sur l'arc entrainant une vestibuloversion coronaire (schéma personnel) ----- 57
Figure 94 : Arc de base de Ricketts d'expansion antéro-postérieure (7) ---------- 57
Figure 95 : Vestibuloversion des incisives maxillaires à l'aide de l'arc de base d'expansion de Ricketts à spires internes (7) ---------- 57

Figure 96 : Plaque linguale avec arc vestibulaire et crochets d'Adams sur les premières molaires mandibulaires (19) ---------- *58*
Figure 97 : Arc de base de contraction à spires externes selon Ricketts (7) ---------- *58*
Figure 98 : Photographie de la situation initiale : 21 fracturée en vestibulo-position (76) ---------- *59*
Figure 99 : Champ opératoire pour la pose de la facette (76) ---------- *60*
Figure 100 : Photographie intra-buccale du résultat final (76) ---------- *60*
Figure 101 : Biomécanique du redressement d'une molaire mésioversée (schéma personnel) ---------- *62*
Figure 102 : Les différentes façons de redressement d'une molaire (24) ---------- *62*
Figure 103 : Distoversion molaire grâce à une minivis avec ressort (a) ou avec arc sectionnel (b) (43) ---------- *63*
Figure 104 : Redressement molaire avec minivis en distal (43) ---------- *64*
Figure 105 : Redressement molaire à l'aide de minivis positionnées au niveau des prémolaires (43) ---------- *64*
Figure 106 : Redressement molaire par technique multi-attaches continue et ressort (19) ---------- *65*
Figure 107 : Sectionnel de redressement molaire en V asymétrique (schéma personnel) ---------- *65*
Figure 108 : Sectionnel de redressement molaire en V symétrique (schéma personnel) ---------- *66*
Figure 109 : Cliché radiologique de la situation initiale (50) ---------- *67*
Figure 110 : Mise en place de la minivis et chaînette élastomérique (50) ---------- *67*
Figure 111 : Rétro-alvéolaire après pose des 2 implants (50) ---------- *67*
Figure 112 : Photographie intra-buccale de la situation initiale : mésio-version des premières molaires mandibulaires ---------- *68*
Figure 113 : Panoramique dentaire initiale ---------- *68*
Figure 114 : Traitement orthodontique multi-attaches continu et ressorts permettant la correction des axes molaires et favorisant la conception de la prothèse. ---------- *68*
Figure 115 : Radiologie de fin de traitement avec réouverture d'espace ---------- *69*
Figure 116 : Utilisation d'une plaque à recouvrement avec ressort pour distaler la molaire mandibulaire droite. Le redressement s'accompagne d'un mouvement d'égression, d'où l'utilisation d'un recouvrement occlusal pour faciliter le mouvement (51). ---------- *69*
Figure 117 : Bridge dentaire remplaçant la 45 avec la 46 et 44 en dents piliers (77) ---------- *70*
Figure 118 : A. Préparation avec parois hautes B. Préparation avec parois basses (schéma personnel) ---------- *70*
Figure 119 : A. Préparation corono-phériphérique sans puits de rétention ---------- *71*
B. Préparation corono-phériphérique avec rainures et puits de rétention (schéma personnel) ---------- *71*
Figure 120 : A. Rapport couronne-racine favorable B. Rapport couronne-racine minimum acceptable ---------- *71*
Figure 121 : Barre de contention palatine (24) ---------- *74*
Figure 122 : Mésialisation molaire à l'aide de minivis en palatin en ancrage direct (43) ---------- *74*
Figure 123 : Mésialisation molaire à l'aide de minivis en ancrage indirect (43) ---------- *75*
Figure 124 : Les différentes atteintes furcatoires d'une molaire (53) ---------- *76*
Figure 125 : Cliché radiologique initial : atteinte furcatoire de la molaire (collection du service ODF/Marseille) -- *77*
Figure 126 : Séparation radiculaire (collection du service ODF/Marseille) ---------- *77*
Figure 127 : Photographie intra-buccale : réalisation des deux provisoires en forme de prémolaires (collection du service ODF/Marseille) ---------- *78*
Figure 128 : Cliché radiologique et photographie intra-buccale pendant le traitement (collection du service ODF/Marseille) ---------- *78*

Références Bibliographiques

1. Lindhe, Jan, et al. Clinical Periodontology and Implant Dentistry. Wiley Blackwell, Oxford, 2015.

2. Verchère, Louis, Madge Verchère, and Académie nationale de chirurgie dentaire. Dictionnaire d'Odonto-Stomatologie. Conseil international de la langue française, Paris, 2004.

3. Storey, Smith. Force in orthodontics and its relation to tooth movement. Aust. *J*. Dent., vol. 56, 1952, pp. 11-18.

4. Baron R. Histophysiologie des réactions tissulaires au cours du déplacement orthodontique. 1st ed. CdP. ed, Paris. pp. 1-346.

5. Philippe, Julien, Gérard Altounian, and Claude Chabre. L'Orthodontie De l'Adulte. Editions S.I.D, Vanves, 1989.

6. Zaoui, Fatima. "La Force Légère Et Le Déplacement Orthodontique : Revue Critique." International Orthodontics, vol. 7, no. 1, 2009, pp. 3-13.

7. Bassigny, Francis, and Samir Belguendouz. Manuel d'Orthopédie Dento-Faciale. Masson, Barcelone;Paris;Milan;, 1991.

8. Salvadori A, Tecles-Frossard O, Canal P. Indications et traitement de l’orthodontie de l’adulte. Odontologie. ODF. 2007, pp. 23-14.

9. Meikle, Murray C. "The Tissue, Cellular, and Molecular Regulation of Orthodontic Tooth Movement: 100 Years After Carl Sandstedt." European Journal of Orthodontics, vol. 28, no. 3, 2006;2005;, pp. 221-240.

10. Bassett CA, Becker RO. Generation of electric potentials by bone in response to mechanical stress. Science 1962; no. 137, pp. 1063–1064.

11. Lamorlette D. Notions fondamentales de biomécanique. Dix questions d'ODF, 3e série, J. Prélat ed., Paris, 1975.

12. Bonnefont R, Guyomard F. Rappel des notions de mécaniques utilisables en orthopédie dento-faciale. Rev Orthop Dento Faciale, vol. 13, no. 1, 1979, pp. 5-25.

13. Burstone Cj. Modern edgewise mechanics and the segmented arch technique. Farmington : University of Connecticut, 1995.

14. Deblock L. Objectifs de traitement et biomécanique. Orthod Fr, vol. 53, 1982, pp. 587-589.

15. Valet R, Pagin J. Le centre de résistance. Rev Orthop Dento Faciale, vol. 21, 1987, pp. 115-129.

16. Fontenelle A. Notions de mécaniques. In château M. Orthopédie Dento-faciale. Bases scientifiques. J. Prélat ed., Paris, 1975.

17. Alegre A, Meynaud P. Evolution des différentes techniques de correction de la mésioversion de la canine du Shetland. Thèse d'exercice : Médecine vétérinaire : Toulouse 3 : 2008.

18. Demange, Christian. "Equilibrium Situations in Bend Force Systems." American Journal of Orthodontics & Dentofacial Orthopedics, vol. 98, no. 4, 1990, pp. 333-339.

19. Bassigny, Francis, and Jean-Michel Bonvarlet. L'Orthodontie Préprothétique Pour Praticiens Initiés Et Non Initiés. Éditions CdP, Paris, 2009.

20. Calop Mp. Biomécanique en orthodontie : applications pratiques. Mémoire cecsmo, Marseille, 1997.

21. Marcotte, Michael R. Biomechanics in Orthodontics. B.B. Decker, Toronto, 1990.

22. Bequais D. Réflexion sur le trinôme de De Névrezé. Collection l'orthopédie française Paris : Société Française d'Odf, 1993.

23. Massif L, Frapier L. Utilisation clinique des minivis en orthodontie. Encyclopédie médicale chirurgie (Paris), odontologie-Orthopédie dentofaciale, 23-492-A-17, 2006, 8.

24. Lee, Jong S., et al. Applications Cliniques Des Mini-Implants En Orthodontie. Quintessence International, Chicago;Berlin;Paris;, 2008.

25. De Clerck, Hugo J., et al. "Orthopedic Traction of the Maxilla with Miniplates: A New Perspective for Treatment of Midface Deficiency." Journal of Oral and Maxillofacial Surgery, vol. 67, no. 10, 2009, pp. 2123-2129.

26. Thébault, Benoît, et al. "Intérêt De l'utilisation Des Plaques d'ancrage. Sont-Elles Compatibles Avec Une Pratique Orthodontique Quotidienne ?" International Orthodontics, vol. 9, no. 4, 2011, pp. 353-387.

27. Al-Fraidi AA, Zawawi KH. Intrusion sélective de premières molaires supérieures en supra-éruption à l'aide d'un dispositif d'ancrage temporaire : une étude de cas. J Can Dent Asssoc, vol. 76, 2010.

28. Bosahli K. Traitement pluridisciplinaire. Intérêt de l'égression orthodontique. Inf dent, vol. 78, no. 31, 1996, pp. 2305.

29. Bach N, Baylard JF, Voyer R. Orthodontic Extrusion : Periodontal Considerations and Applications. Journal of the canadian dental association. 2004, pp. 775-80.

30. Gargiulo A, Wentz F, Orban B. Dimensions and relations of the junction in humans. J Periodontal, vol. 32, 1961, pp. 261-267.

31. Wall H, Castelucci G. Situation de la limite de préparation coronaire par rapport à l'espace biologique : répercussion sur la santé du parodonte. Rev In Parodont Dent Restaur, vol. 13, pp. 461-470.

32. Heithersay, G. S., and A. J. Moule. "Anterior Subgingival Fractures: A Review of Treatment Alternatives." Australian Dental Journal, vol. 27, no. 6, 1982, pp. 368.

33. Melsen B. La réponse du parodonte au traitement orthodontique. J Parodontol, vol. 8, no. 2, 1989, pp. 207-213.

34. Derton, Nicolà, et al. "Déplacement Orthodontique Des 3 Es Molaires Mandibulaires Avec Le Système Orthodontic Anchorage Spider Screw ® (OASS)." International Orthodontics, vol. 5, no. 2, 2007, pp. 129-141.

35. Ziskind D, Schmidt A, Hirschfeld Z. Forced eruption technique : rational and clinical report. The Journal of prosthetic dentistry, vol. 79, no. 3, 1998, pp. 246-248.

36. Massif L, Frapier L. Orthodontie et parodontie. EMC,Odontologie/Orthopédie dento-faciale, 23-490-A-07,2007.

37. Canal P, Vi Fane B, Garrec P. Le traitement orthodontique chez les patients adultes. A propos d'un cas. Rev Orthoop Dentofac, no. 36, 2002, pp. 467-80.

38. Cessot J. Agénésie de l'incisive latérale permanente maxillaire : solutions thérapeutiques. [Nancy-Metz] : Lorraine;2013.

39. Tirlet G, Attal JP. Les bridges collés cantilever en vitrocéramique renforcée au disilicate de lithium. Raison du choix et mise en œuvre. Réalités cliniques, vol. 26, no. 1, 2015, pp. 35-46.

40. Zachrisson Bu, Bantleon Hp. Optimal mechanics for mandibular molar uprighting. World J Orthod, vol. 6, 2005, pp. 80-87.

41. Boleder Ch. Etude thérapeutique des mésioversions molaires inférieurs, chez l'adulte. Revue d'orthopédie Dento-faciale, vol. 8, no. 3, 1974, pp. 343-359.

42. Tecles Frossars O, Salvadori A. Canal P. Indications et traitements de l'orthodontie de l'adulte. Encycl Med Chir (Elsevier Paris), Médecine Buccale, 28-680-K-10, 2008.

43. Birnie, David. "B. Ludwig, S. Baumgartel and S.J. Bowman, Editors, Mini-Implants in Orthodontics: Innovative Anchorage Concepts, Quintessence, Illinois (2008) Price: £98.00, ISBN 978-3-938947-47-0." British Journal of Oral and Maxillofacial Surgery, vol. 47, no. 8, 2009, pp. 654-654.

44. Slitan H. Intérêt de la greffe osseuse autogène pré-implantaire. Dakar :Cheikh Anta Diop de Dakar ;2008.

45. Bassigny F. Pour une orthodontie préprothétique, Pourquoi? Comment? Bulletin de l'Union Nationale pour l'Intérêt de l'Orthopédie Dento-Faciale, no. 41, 2010, pp. 17-27.

46. Lacroix A. Réalités actuelles et développement de la fabrication des prothèses partielles amovibles coulées par frittage laser. Toulouse :Paul Sabatier; 2013.

47. Melsen B, Fiorelli G, Bergamini A. Uprighting of lower molars. J Clin Orthod, vol. 30, no. 11, 1996, pp. 640-645.

48. Shellhart WC, Oesterle LJ. Uprighting molars without extrusion. J Am Dent Assoc, vol. 130, no. 3, 1999, pp. 381-385.

49. Loreille JP. L'orthodontie préprothétique : indication et classification. Rev Orthop Dento Fac, vol. 14, no. 4, 1980, pp. 399-409.

50. Labarraque JP. Les traitements orthodontiques accessibles aux omnipraticiens. Rev Odontostomatol, vol. 27, no. 2, 1998.

51. Re Jp, Orthlieb Jd, Manière-Ezvan A. L'orthodontie préprothétique en omnipratique Réalités cliniques 2015, vol. 26, no. 2, pp. 143-153.

52. Viennot, S., et al. "Différents Types De Bridges." EMC - Odontologie, vol. 1, no. 2, 2005, pp. 107-140.

53. Meyer J. Une classification des lésions interradiculaires. Actua odontostomato, no. 130, 1980, pp. 287-297.

54. Mareuil P, Denes L. Pour une approche des relations entre orthodontie et implantologie. Revues d'Orthopédie Dento-faciale, vol. 26, no. 4, 1992, p. 465-490.

55. Attia Y, Martin-Lacombe M. Les agénésies vues sous l'angle de la thérapeutique. Problèmes posés et approche d'une solution. Rev. Orthop Dento-Faciale, vol. 7, 1973, p. 37-50.

56. Branemark PI, Adell R, Abrektsson T, Carisson G, Haraldson T, Lekholm U, Lindqvist L, Lindstrom J, Lundqvist S, Rockler B. Osseointegrated titanium in the rehabilitation of edentuloud jaws. Clinical applications of biomaterials. John Wiley & Son ed. Chichester 1982.

57. Creekmore TD, Elkund MK. The possibility of sketetal anchorage. J Clin. Orthodont, vol. 17, 1983, p. 266-269.

58. Kalifa P, Kalifa F. L'orthodontie pré prothétique à la portée du généraliste ouvert à l'ODF. Revue d'Odonto-stomatologie, vol. 27, no. 2, 1998, p. 123-131.

59. Delsol L, Orti V, Chouvin M, Canal P. Canines et incisives maxillaires incluses. Diagnostic et traitement. Encyc Med Chir (Paris). 28-635-G-10.200.

60. Ericson, S., and J. Kurol. "Radiographic Assessment of Maxillary Canine Eruption in Children with Clinical Signs of Eruption Disturbance." European Journal of Orthodontics, vol. 8, no. 3, 1986, pp. 133.

61. Local Factors in Impaction of Maxillary Canines Birgit Thilander and S. O. Jakobsson Acta Odont. Scandinav. 26: 145–168, may, 1968." American Journal of Orthodontics, vol. 57, no. 5, 1970, pp. 526-527.

62. Joshi, M. R. "Transmigrant Mandibular Canines: A Record of 28 Cases and a Retrospective Review of the Literature." The Angle Orthodontist, vol. 71, no. 1, 2001, pp. 12.

63. Johnsen D.C. Prevalence of delayed emergence of permanent teeth as a result of local factors. J Amer Dent Ass, vol. 94, 1977, pp. 100-106.

64. Chaushu, Stella, and Gavriel Chaushu. "Skeletal Implant Anchorage in the Treatment of Impacted Teeth—A Review of the State of the Art." Seminars in Orthodontics, vol. 16, no. 3, 2010, pp. 234-241.

65. Aboudharam G. Réalisation d'une attelle permanente en composite renforcée par des fibres de verre (FRC) rapport d'un cas clinique. Les cahiers de Prothèse no. 103, 1998.

66. Cornet-Vernet L, Guillot A.E. Allongement de couronne clinique par égression ortho-dontique de la racine d'une incisive latérale supérieure, suivie d'une correction gingi-vale [en ligne]. Disponible sur : « https://www.dentalespace.com/praticien/formation-continue/allongement-couronne-clinique-egression-orthodontique-racine-incisive-la-terale-superieure-suivie-correction-gingivale/ » (consulté le 19.10.17)

67. Ogolnik, Richard, Michel Vignon, and Fabien Taïeb. Prothèse Fixée: Principes Et Pratique. Masson, Barcelone;Paris;Milan;, 1993.

68. Langlade, Michel, and Robert M. Ricketts. Thérapeutique Orthodontique. Maloine, Paris, 1973.

69. Pascon, L., C. Bazert, and E. Bardinet. "Apport De La Distraction Osseuse Symphysaire Dans Nos Stratégies Thérapeutiques." Revue d'Orthopédie Dento-Faciale, vol. 50, no. 2, 2016, pp. 123-139.

70. Fortin T. Le juste positionnement de l'implant pour les prothèses conjointes de petites étendues. Le fil dentaire, no. 50, 2010.

71. Soualhi, Hicham, Amal E. Yamani, and Jamal El bernoussi. "Édentement Unitaire : Réhabilitation Par Bridge Collé." Actualités Odonto-Stomatologiques, no. 250, 2010, pp. 163-173.

72. Trévelo F. Les bridges collés cantilever en céramique. International committe of medical journal editors, vol. 5, 2016.

73. Brincat T, Novo S, Mouret L. Traitement implantaire des agénésies des incisives latérales maxillaires. [En ligne]. Disponible sur : https://www.lefildentaire.com/articles/clinique/implantologie/traitement-implantaire-des-agenesies-des-incisives-laterales-maxillaires/. (Consulté le 10/09/17)

74. Poulet, H., Cl Poulet, and Ch Poulet. "Agénésies d'incisives : Changer De Paradigme. Étude d'une Population Orthodontique. Cas Cliniques." Revue d'Orthopédie Dento-Faciale, vol. 48, no. 3, 2014, pp. 267-278.

75. Greenfield A. Notions de mécaniques. In Chateau M. Orthopédie Dento-faciale. Bases scientifiques. J. Prélat ed., Paris, 1975.

76. Tordjmann N. Cas d'encombrement important chez l'adulte [en ligne]. Disponible sur : « https://www.dentalespace.com/praticien/formationcontinue/cas-d-encombrement-important-chez-l-adulte/ » (consulté le 19.10.17)

77. Shillingburg, Herbert T., et al. Bases Fondamentales De Prothèse Fixée. Éditions C.d.P, Paris, 1982.

78. Tylman, Stanley D., Roger Guichard, and Albert Jeanmonod. Théorie Et Pratique De La Couronne Et De La Prothèse Partielle Conjointe (Bridge). Julien Prélat, Paris, 1975.

79. Hamp, S. E., S. Nyman, and J. Lindhe. "Periodontal Treatment of Multirooted Teeth. Results After 5 Years." Journal of Clinical Periodontology, vol. 2, no. 3, 1975, pp. 126.

80. Gainsforth, B. L., and L. B. Higley. "A Study of Orthodontic Anchorage Possibilities in Basal Bone." American Journal of Orthodontics and Oral Surgery, vol. 31, no. 8, 1945, pp. 406-417.

81. Brånemark PI, Zarb GA, Albrektsson T. Tissue integrated prostheses: osseointgration in clinical dentistry. Chicago: Quintescence publishing Company, 1985.



SERMENT MEDICAL

En présence des Maîtres de cette Faculté, de mes chers condisciples, devant l'effigie d'HIPPOCRATE.

Je promets et je jure, d'être fidèle aux lois de l'honneur et de la probité dans l'exercice de la Médecine Dentaire.

Je donnerai mes soins à l'indigent et n'exigerai jamais un salaire au-dessus de mon travail, je ne participerai à aucun partage clandestin d'honoraires.

Je ne me laisserai pas influencer par la soif du gain ou la recherche de la gloire.

Admis dans l'intérieur des maisons, mes yeux ne verront pas ce qui s'y passe, ma langue taira les secrets qui me seront confiés et mon état ne servira pas à corrompre les mœurs ni à favoriser le crime.

Je ne permettrai pas que des considérations de religion, de nation, de race, de parti ou de classe sociale viennent s'interposer entre mon devoir et mon patient.

Même sous la menace, je n'admettrai pas de faire usage de mes connaissances médicales contre les lois de l'humanité.

J'informerai mes patients des décisions envisagées, de leurs raisons et de leurs conséquences. Je ne tromperai jamais leur confiance et n'exploiterai pas le pouvoir hérité des connaissances pour forcer les consciences.

Je préserverai l'indépendance nécessaire à l'accomplissement de ma mission. Je n'entreprendrai rien qui dépasse mes compétences. Je les entretiendrai et les perfectionnerai pour assurer au mieux les services qui me seront demandés.

Respectueux et reconnaissant envers mes Maîtres, je rendrai à leurs enfants l'instruction que j'ai reçue de leur père.

Que les hommes m'accordent leur estime si je suis fidèle à mes promesses.

Que je sois déshonoré et méprisé de mes confrères si j'y manque.

HALIMI David – Intégration du traitement orthodontique dans la prise en charge prothétique

Th. : Chir. dent. : Marseille : Aix-Marseille Université : 2018

Rubrique de classement : Orthopédie dento-faciale

Résumé :
Le succès du projet prothétique constitue l'élément indispensable de la réussite du traitement. Néanmoins, certaines situations cliniques ne peuvent se résoudre sans modification des positions dentaires. Le traitement orthodontique s'avère alors indispensable pour mener à bien la prise en charge prothétique. Il s'inscrit dans le concept d'une dentisterie conservatrice en améliorant la position et la répartition des piliers dentaires même s'il augmente la durée globale du traitement. Il permet également d'optimiser l'intégration de la prothèse ainsi que son pronostic. Réciproquement, la mise en œuvre du traitement orthodontique dans certains cas ne peut s'envisager qu'après passage par une thérapeutique prothétique. Ce travail a pour objectif de comprendre la complémentarité des deux disciplines que sont l'orthodontie et la prothèse à travers l'apport de chacune au service de l'autre. La première partie détaille le rôle de l'orthodontie dans la prise en charge pré-prothétique. Enfin, la deuxième partie aborde la place de la prothèse et son intérêt dans le traitement l'orthodontique.

Mots clés :
Orthodontie pré-prothétique
Prothèse
Déplacements dentaires orthodontiques
Adulte

HALIMI David – Integration of orthodontic treatment in prosthetic management

Abstract:
The prosthetic project represents the essential element of successful treatment. Nevertheless, some clinical situations can not be solved without changing the dental positions. Thus, orthodontic treatment becomes essential to realize the prosthetic project. It fits totally in the minimal invasive dentistry by improving the dental position even if it leads to longer treatment. It also makes integration of the prosthesis better and longer. Reciprocally, some cases need firstly prosthetic treatment before considering orthodontic treatment. This work aims to understand the complementary of the two disciplines through the contribution of each other. The first part details the role of orthodontics in preprosthetic therapy. Finally, the second part defines the place of the prosthesis treatment and its interest in orthodontic treatment.

MeSH:

Preprosthetic orthodontia

Prosthesis

Orthodontic tooth movements

Adulte

Adresse de l'auteur :
33 rue Kruger
13004 MARSEILLE