



Résultats fonctionnels des fractures luxations du coude

Florie Tournier Alech

► To cite this version:

Florie Tournier Alech. Résultats fonctionnels des fractures luxations du coude. Chirurgie. 2017. dumas-01742359

HAL Id: dumas-01742359

<https://dumas.ccsd.cnrs.fr/dumas-01742359>

Submitted on 24 Mar 2018

HAL is a multi-disciplinary open access archive for the deposit and dissemination of scientific research documents, whether they are published or not. The documents may come from teaching and research institutions in France or abroad, or from public or private research centers.

L'archive ouverte pluridisciplinaire **HAL**, est destinée au dépôt et à la diffusion de documents scientifiques de niveau recherche, publiés ou non, émanant des établissements d'enseignement et de recherche français ou étrangers, des laboratoires publics ou privés.



Université des Antilles et de la Guyane
Faculté de Médecine Hyacinthe Bastaraud
N° 2017ANTI0225



Université Toulouse III Paul Sabatier
Faculté de Médecine Toulouse

Résultats fonctionnels des fractures luxations du coude

THESE

Présentée et soutenue publiquement à la Faculté de
Médecine

Par

Florie ALECH TOURNIER

Et examinée par les Enseignants des dites Facultés
Le 28 Septembre 2017
Pour obtenir le grade de

DOCTEUR EN MEDECINE

Examineurs de la thèse :

Président M le Professeur Jean-Louis Rouvillain

Directeur M le Professeur Pierre Mansat

M le Professeur Rémi Nevière

M le Professeur Michel De-Bandt

M le Docteur Guillaume Renard

. Remerciements

À Monsieur le Professeur Jean-Louis Rouvillain,

Vous me faites l'honneur de juger et de présider cette soutenance. J'admire vos qualités humaines et votre culture chirurgicale, et c'est pour moi un honneur de faire partie de vos élèves. J'espère ne pas vous décevoir.
Soyez sûr de ma reconnaissance et de mon profond respect.

À Monsieur le Professeur Pierre Mansat,

Vous êtes à l'origine de ce travail.
L'étendue de vos connaissances, et votre rigueur chirurgicale suscitent mon admiration.
Je suis très honorée que vous ayez accepté de me confier ce travail. J'ai énormément appris en chirurgie de l'épaule et du coude, grâce à vous, au cours de mes semestres Toulousains.
Que ce travail soit le témoignage de ma respectueuse reconnaissance.

À Monsieur le Professeur Rémi Nevière,

Vous me faites l'honneur de juger cette thèse. Je vous remercie pour votre dynamisme et votre disponibilité.
Soyez assuré de mon sincère respect.

À Monsieur le Professeur Michel De-Bandt,

Vous me faites l'honneur de juger cette thèse. Je vous adresse toute ma reconnaissance ainsi que mon sincère respect pour votre esprit scientifique et votre disponibilité.

À Monsieur le Docteur Guillaume Renard,

Tu me fais l'honneur de juger cette thèse. Ton calme et ton aisance chirurgicale suscite mon admiration. D'abord mon co-interne et maintenant jury de cette thèse, je te remercie pour tous tes conseils.
Sois assuré de ma profonde reconnaissance.

Aux chirurgiens de Martinique,

Dr Delattre, pour votre passion du carpe, Dr Stratan pour une traumatologie toujours plus facile et pour ta gentillesse, Dr Donatien pour ta joie de vivre et tous tes trucs et astuces.

Dr François, pour m'avoir appris La Chirurgie, Dr Moulabbi pour m'avoir aidé à choisir entre la chirurgie viscérale et orthopédique.

Dr Labrada, Dr Janoyer, Dr Sommier, Dr Colombani, Dr Tölg et Dr Coridon pour votre gentillesse à toutes les 2. À tout le personnel paramédical.

Au Dr S. Colombani pour m'avoir permis de travailler dans son bureau.

Aux chirurgiens de Toulouse,

Professeur Bonneville, pour vos qualités humaines et tous vos enseignements,

Professeur Lafosse, pour la confiance que vous m'avez accordée,

Professeur Chiron, pour vos enseignements en chirurgie prothétique de hanche,

Dr Bonneville, pour vos enseignements en arthroscopie de l'épaule, et pour

votre « polyvalence » chirurgicale qui m'a beaucoup appris, Docteur Rongièrès,

pour votre passion dans l'anatomie et la chirurgie du poignet ainsi que votre

gentillesse, Docteur Aprédoaei, pour votre passion pour la chirurgie nerveuse,

Docteur Chaminade, pour votre rigueur chirurgicale et votre bonne humeur.

Docteur Delclaux, pour tout ce que tu m'as appris en chirurgie du membre

supérieur, Docteur Noailles de Gorce, pour ton dynamisme et ta polyvalence

chirurgicale, Docteur Reina, pour tout ce que tu m'as appris en chirurgie de la

hanche. À tout le personnel paramédical.

Aux chirurgiens de la clinique du Tonkin,

Docteur Jérôme Vogels, mon Maître. Tu m'as donné l'envie de m'orienter vers

la chirurgie du membre supérieur. Je te dois énormément pour ne pas dire tout

dans ma formation professionnelle. Je te remercie pour toutes les portes que tu

m'as ouvertes, pour ton encadrement, tes qualités professionnelles et la

confiance que tu m'as toujours accordée. Les journées opératoires à tes côtés

sont toujours des plus enrichissantes. Tu m'as énormément appris en chirurgie

de la main et de l'épaule.

Soit assuré de ma profonde estime et de mon éternelle reconnaissance. Ton poulain.

Docteur Kamil Elkholti. Je te remercie pour ce semestre passé à tes côtés, qui a

marqué un tournant dans ma formation. J'admire ta rigueur et tes qualités

humaines et tu es pour moi un modèle auquel je souhaite ressembler. Je te

remercie pour tes riches enseignements en arthroplasties d'épaule. Tu as marqué

mon apprentissage par ta disponibilité et ton implication. Ton compagnonnage

m'a été inestimable.

Aux Dr Ninou, Dr Erhard, Dr Pozzetto, Dr Locquet, Dr Gibert, Dr Breden, Dr Rostoucher, pour leur confiance, leur gentillesse, leurs qualités professionnelles, et leur encadrement qui m'ont énormément apporté.

Au personnel paramédical de l'ICMMS pour son accueil chaleureux.

A mes co-internes, Pierrick (et Lydie) (pour me supporter depuis maintenant un an !), Adrien (je te dis à bientôt !) pour leur aide tout au long de ce semestre, Najoua pour ton soutien inestimable dans ce travail et ton amitié sans faille, Perrine et Sarah, je suis vraiment très heureuse d'avoir évolué à vos côtés tout au long de cette année. A tous mes co-internes pendant toutes ces années, Hassan, Olivia et Gautier, Ali, André, Ahmed, Amélie, Julie, Paul, Julien, Florence, Marion, Mi, Laurent, Tsiry, et Amaury.

À ma famille,

Mes enfants chéris, Maëlys et Timéo, pour la joie immense qu'ils m'apportent et qui fait de moi une Maman comblée.

Mon mari, pour son amour, et sa patience durant ces longues études et qui partage ma vie depuis maintenant 15 ans.

Mes parents, pour la personne que je suis devenue. C'est grâce à vous si j'en suis là aujourd'hui. A ma mère, pour son amour, sa sensibilité et sa présence bienveillante inégalable. A mon père, pour son soutien et son amour inconditionnel.

Ma sœur chérie, pour son amour et sa présence. A ma Thalinette chérie. Je vous suis infiniment reconnaissante de m'avoir soutenue dans les moments que vous connaissez, merci de croire en moi.

A ma tendre Grand-mère, à ma Sissi tellement généreuse, à nos parrains les plus doux et attentionnés qu'il soit.

A la mémoire de mon Grand-père.

A notre nounou Valérie, parfaite, et qui a rendu cette année possible.

A mes amis,

Ma Lilye, ma cops, malgré la distance et même si je vis un peu en hermite, sache que je suis toujours là. Ma Laurette adorée, Ma Gwapa, merci à toutes les 3 pour cette amitié sans faille et de longue date.

A Pierre Em, Alex et Fanny, Ade, Tibo et ma Princesse Lucinette, Thomas, ma jumelle et Tibo, Franck et Olivier et tous ceux que je ne cite pas mais qui sont dans mon cœur.

A Baptiste, pour m'avoir évité de devenir folle avec zotero.

. Plan

. INTRODUCTION p 9

. GENERALITES p 11

I. Anatomie du coude

A. Ostéologie

1. L'extrémité distale de l'humérus
2. La tête radiale
3. Le processus coronoïde
4. L'olécrâne

B. Anatomie capsulo-ligamentaire

1. La capsule articulaire
2. Le ligament antérieur
3. Le ligament postérieur
4. Le ligament collatéral médial ou ulnaire
5. Le complexe ligamentaire latéral ou radial
6. L'articulation radio-ulnaire proximale

C. Anatomie musculaire

1. Muscles fléchisseurs
2. Muscles extenseurs

D. Vascularisation

E. Innervation

II. Les stabilisateurs du coude

A. Stabilisateurs statiques

1. Articulation huméro-ulnaire
2. Ligament collatéral médial ou ulnaire
3. Complexe ligamentaire latéral ou radial

B. Stabilisateurs dynamiques

1. Articulation huméro-radiale
2. Capsule articulaire
3. La musculature

III. *Biomécanique du coude*

- A. Centre de rotation
- B. Rotation de l'avant-bras
- C. Angle de portée
- D. Mobilités normales et limites
- E. Interactions articulaires et ligamentaires
- F. Stabilité latérale du coude
- G. Stabilité médiale du coude
- H. Implication des muscles

IV. *Luxations complexes*

- A. Mécanisme des luxations
 - 1. Mécanisme en hyperextension
 - 2. Mécanisme en valgus-supination-compression axiale
 - 3. Mécanisme en varus-supination-compression axiale
 - 4. Mécanisme direct antéro-postérieur
- B. Traumatismes complexes, classifications, et conduite à tenir
 - 1. Fracture de la tête radiale
 - 2. Fracture de la coronoïde
 - 3. Terrible triade
 - 4. Fracture de l'olécrane
 - a. Fractures luxations trans-olécraniennes
 - b. Fractures luxations de Monteggia
 - 5. Fracture de l'épicondyle médial
 - 6. Fracture du condyle latéral
 - 7. Résultats et complications

V. *Diagnostic et prise en charge*

- A. Conduite à tenir en urgence
 - 1. Diagnostic clinique
 - 2. Imagerie
 - 3. Réduction de la luxation et bilan de stabilité
- B. Voies d'abord chirurgicales
 - 1. La voie de Kaplan
 - 2. La voie de Kocher

3. La voie de l'intervalle du muscle Flexor Carpi Ulnaris
4. La voie d'abord olécraniennne

C. Immobilisation et Protocole de rééducation
D. Complications post opératoires

. PATIENTS ET METHODES

p 116

I. Schéma d'étude

II. Patients

- A. Critères d'inclusion
- B. Critères de non inclusion
- C. Critères d'exclusion

III. Lieu et date

IV. Méthodes

- A. Evaluation à l'inclusion
- B. Examen physique
 1. Lors de la revue des dossiers
 2. Lors de la revue clinique
- C. Scores fonctionnels
 1. Score de MEPS
 2. Score de Quick DASH
 3. Score SEV
- D. Imagerie
- E. Critères de jugement
 1. Critères de jugements principaux
 2. Critères de jugements secondaires
- F. Analyse statistique
 1. Descriptive
 2. Comparative

. RESULTATS

p 126

I. Résultats descriptifs et épidémiologiques

- A. Patients
- B. Technique opératoire réalisée
- C. Immobilisations post-opératoires
- D. Patients pris en charge secondairement à un autre CHU

II. Résultats analytiques

- A. Résultats et comparaison des terribles triades aux différents sous groupes sur la population de 110 coudes
- B. Conséquences fonctionnelles de la réparation ligamentaire
- C. Conséquences fonctionnelles des reprises
- D. Conséquences fonctionnelles des résections de tête radiale
- E. ORIF et Prothèses
- F. Répartition des bons résultats fonctionnels entre les groupes
- G. Résultats et comparaison des terribles triades aux différents groupes sur les patients avec un recul supérieur à 12 mois

III. Résultats radiologiques

IV. Complications

<u>. DISCUSSION</u>	<u>p 171</u>
<u>. CONCLUSION</u>	<u>p 181</u>
<u>. SERMENT D'HIPPOCRATE</u>	<u>p 182</u>
<u>. ANNEXES</u>	<u>p 183</u>
<u>. REFERENCES</u>	<u>p 187</u>

. INTRODUCTION

L'articulation du coude est l'articulation la plus congruente du système musculo-squelettique et également une des plus stables. Elle résulte de l'équilibre entre contraintes des tissus mous et surfaces articulaires.

Le coude complète la sphère de mouvement fournie par l'épaule et permet ainsi à la main d'être positionnée dans une large variété de positions dans l'espace.

Malgré cette stabilité inhérente, des lésions osseuses et/ou bien des tissus mous peuvent en fin de compte mener à une articulation instable en passant de la subluxation à la luxation vraie. Les luxations traumatiques du coude sont les deuxièmes luxations les plus fréquentes après les luxations de l'épaule et surviennent avec une incidence de 6 à 13 / 100 000 habitants (1) (2).

La raideur ou l'instabilité du coude qui peuvent en découler, amènent à une perte de fonction non négligeable pour le patient. Les fractures luxations du coude en sont la principale cause. Même si les fractures luxations sont moins fréquentes que les luxations simples, les luxations du coude représentent globalement 10 à 25% de tous les traumatismes du coude (3) (4). Elles peuvent survenir pour des traumatismes d'intensité variable allant de la simple chute de sa hauteur à l'accident de la voie publique à haute cinétique, en passant par les chutes de lieux élevés et les accidents sportifs. L'âge moyen de survenue est 30 ans et environ 90% des luxations surviennent avec un déplacement postérieur ou postérolatéral de l'avant-bras par rapport à l'humérus distal.

De cette combinaison méticuleuse entre structures osseuses, ligamentaires et musculaires, découle de multiples combinaisons lésionnelles et donc également

plusieurs stratégies thérapeutiques. Ainsi, différentes entités lésionnelles ont pu être identifiées.

Il est maintenant acquis qu'une prise en charge optimale en aigue affecte positivement les suites, l'objectif principal de la prise en charge de ces fractures luxations étant de convertir une luxation complexe en luxation simple (5).

Le problème reste de s'adapter aux lésions retrouvées tout en respectant les principes de base apportant la stabilité au coude.

Beaucoup d'études biomécaniques et cadavériques ont pu analyser l'impact sur la stabilité des différents composants articulaires du coude. De même, beaucoup d'études rapportent des stratégies de prise en charge, ou encore comparent certains types de traitement chirurgical entre eux, mais, au final, peu d'études rapportent les résultats cliniques des patients, ni l'impact des différents traitements sur la qualité de vie des patients à plus ou moins long terme

Nous proposons, au travers de ce travail, de présenter les résultats fonctionnels d'une série Toulousaine de 106 patients ayant présenté une fracture luxation du coude, après avoir détaillé au préalable les différents algorithmes de prise en charge chirurgicale. Nous tenterons de dégager une évolution prédictible sur le long terme de ces patients, en rapportant les résultats retrouvés à plus de 12 mois de recul. Enfin, nous analyserons les problèmes que posent les reprises chirurgicales dans cette entité traumatologique.

. GENERALITES

Le coude est une articulation superficielle, ce qui l'expose aux traumatismes mais la rend accessible à l'examen clinique.

Cette articulation constitue une voie de passage des éléments vasculo-nerveux de la main.

Elle est qualifiée de « Trochoginglymoid » par les anglo-saxons de par ses capacités de charnière avec la flexion et l'extension ainsi que de supination et pronation autour d'un axe. En effet, le coude se compose de 3 articulations, l'articulation huméro-ulnaire, trochléenne, l'articulation huméro-radiale, sphéroïde, qui permettent la flexion et l'extension, et l'articulation radio-ulnaire proximale, trochoïde, qui elle assure la prono-supination.

Ses mobilités sont coordonnées avec l'épaule pour positionner la main dans l'espace par rapport au tronc, ce qui est crucial dans toutes activités de la vie quotidienne jusqu'aux activités sportives professionnelles (6).

I. Anatomie (6) (7)

A. Ostéologie

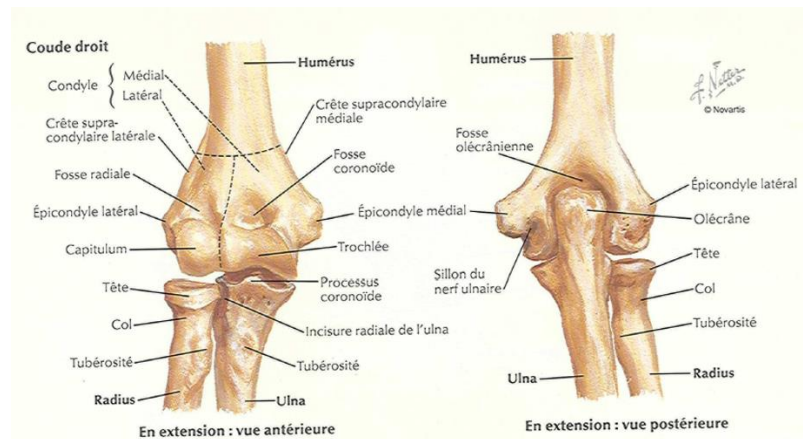


Figure 1 : Vues antérieures et postérieures de l'anatomie osseuse du coude (8)

1. L'extrémité distale de l'humérus

L'extrémité distale de l'humérus est aplatie d'avant en arrière et son diamètre transversal est environ trois fois plus grand que son diamètre antéro-postérieur. Elle est déjetée en avant et composée de 2 colonnes comprenant chacune une partie articulaire et une partie extra-articulaire.

Les surfaces articulaire sont constituées par :

- Trochlée : poulie à 2 joues, latérale et médiale, délimitant une gorge oblique en bas et en dedans ce qui explique le cubitus valgus physiologique.

Elle est recouverte de cartilage sur un arc de $300 - 330^\circ$. Son centre de rotation se situe dans le plan sagittal sur une droite colinéaire à l'axe de l'humérus avec une antéversion de 30° , dans le plan transversal, il passe par une droite qui fait une rotation interne d'environ 5° , et dans le plan frontal, cet axe a environ 6° de valgus.

Elle s'articule avec la
de l'ulna.

grande cavité sigmoïde

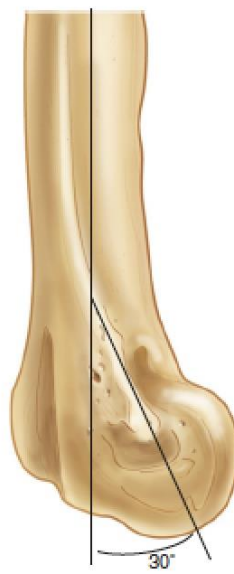

Figure 2 : Vue latérale de l'humérus distal montrant une rotation antérieure de 30° des condyles articulaires (B.F. Morrey)

- Le capitulum :

C'est une éminence arrondie, 1/3 de sphère, lisse, qui regarde en bas et surtout en avant. Il s'articule avec la cupule du radius.

- La gouttière condylo-trochléenne, ou zone conoïde, est située entre la trochlée et le condyle et se prolonge sur la face postérieure de l'os sous forme d'un sillon rugueux qui borde la saillie formée par la partie postérieure du versant latéral de la trochlée.

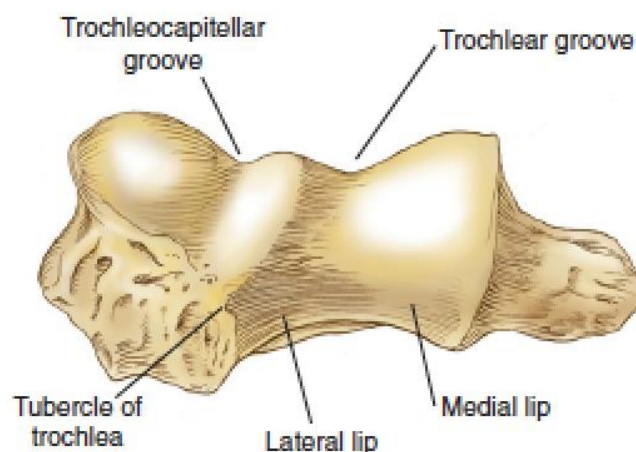


Figure 3 : Vue axiale de l'humérus distal montrant l'incisure trochléo-capitellaire (B.F. Morrey)

Extra-articulaire :

- 3 fosses :
 - Coronoïdienne
 - Radiale
 - Olécranienne

La fosse coronoïdienne ou sus-trochléenne répond à l'extrémité antérieure du processus coronoïde dans les mouvements de flexion de l'avant bras sur le bras. L'excavation postérieure appelée cavité ou fosse olécranienne, beaucoup plus

profonde que la précédente reçoit l'extrémité proximale de l'olécrane dans les mouvements d'extension de l'avant bras.

La fosse radiale, ou sus-condylienne, est destinée à recevoir le rebord antérieur de la cupule radiale dans les mouvements de flexion de l'avant bras.

La fosse sus-trochléenne et sus-condylienne sont séparées l'une de l'autre par une crête verticale.

- 2 apophyses :
 - l'épitrôchlée ou épicondyle médial

Dans la gouttière épitrôchléenne, à sa face postérieure chemine le nerf ulnaire.

- l'épicondyle ou épicondyle latéral

Ces 2 apophyses sont des zones très importantes pour l'amarrage de structures musculaires et ligamentaires stabilisatrices du coude.

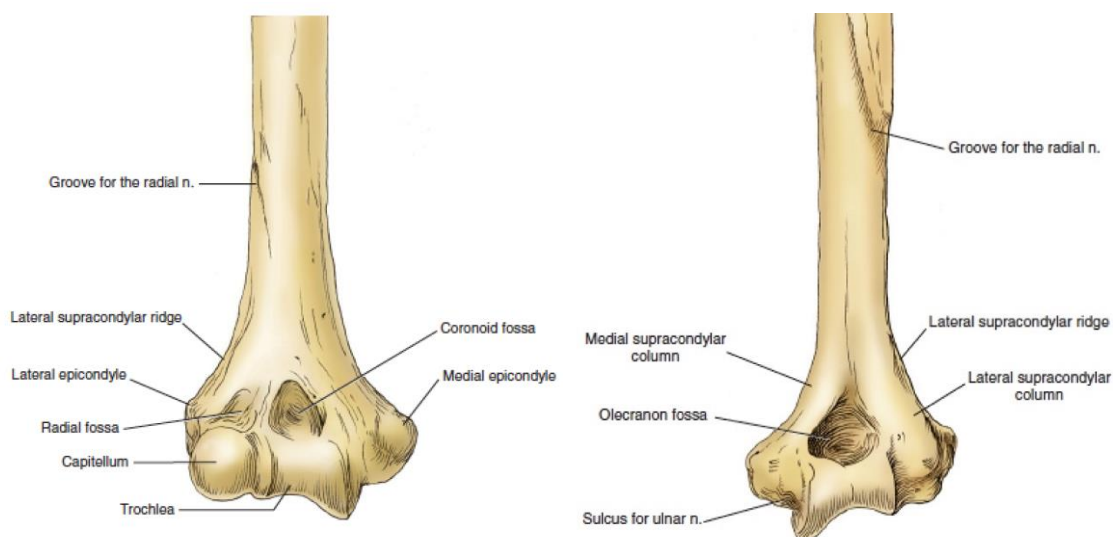


Figure 4 : Vue antérieure et postérieure de l'extrémité inférieure de l'humérus (B.F. Morrey)

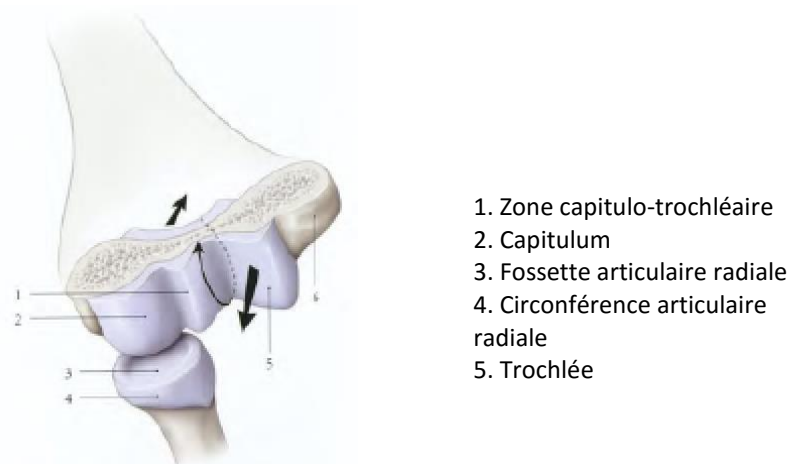


Figure 5 : Coupe transversale de l'épiphyse distale, correspondance et orientation des surfaces articulaires (Kamina) (9)

2. L'extrémité proximale du radius

Elle se compose de trois parties : la tête radiale, le col et la tubérosité bicipitale.

- La tête du radius est une saillie qui est située à l'extrémité proximale du radius. C'est une pièce essentielle du cadre antébrachial.

Elle n'est pas cylindrique mais ellipsoïde et conique s'élargissant de proximal à distal. Cependant à la coupe, elle est ovale à grosse extrémité médiale. Son grand axe (de 20 à 23 mm en moyenne) est perpendiculaire à l'incisure ulnaire en rotation neutre, ce qui entraîne dans cette position, une détente du ligament annulaire qui la cravate (10).

Sa face proximale est régulièrement excavée en cupule et s'articule avec le capitulum. La partie médiale du rebord de la cupule radiale est taillée en biseau et cette surface biseautée répond au versant trochléen de la gouttière condylo-trochléenne.

La cupule radiale est en continuité avec une 2^{ème} surface articulaire située sur le pourtour de la tête radiale. Cette surface articulaire, haute de 7 à 8 mm à sa partie médiale, se rétrécit de dedans en dehors et répond à la petite cavité sigmoïde de l'ulna.

- Son col, support de la tête radiale, mesure environ 13 mm de long et réalise un angle de 17° avec l'axe du radius proximal. Il est de forme

cylindrique et rétrécie, long de 1 centimètre environ et se dirige en bas et en dedans. Il donne insertion au muscle supinateur.

- Sa tubérosité bicipitale est une éminence ovoïde, à grand axe vertical, situé à la partie antéro-médiale et à la jonction du col et du corps du radius, et donne insertion au tendon bicipital. A ce niveau s'exercent des forces valgissantes entraînant fréquemment un enfoncement épiphysométaphysaire latéral (11).
- La vascularisation de la TR est surtout développée en périphérie à partir de branches artérielles métaphysaires, avec un réseau terminal exposant aux risques de nécrose et pseudarthrose post-traumatique.

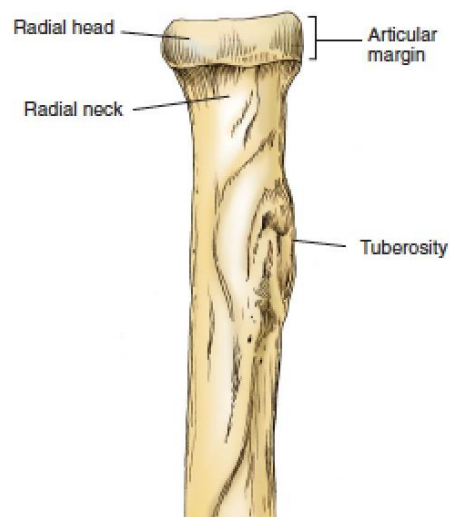


Figure 6 : Vue antérieure de l'extrémité supérieure du radius (B.F. Morrey)

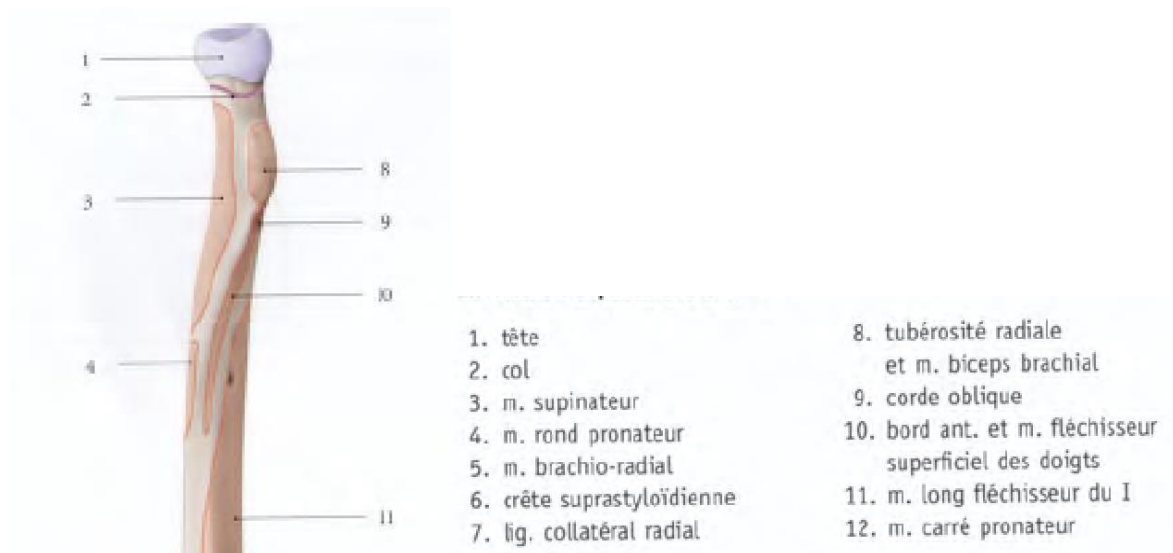


Figure 7 : Vue antérieure de l'extrémité supérieure du radius avec ses insertions ligamentaires et musculaire (Kamina)

3. Le processus coronoïde

Il a la forme d'une pyramide quadrangulaire.

- Le sommet, antérieur, appelé bec du processus coronoïde, est légèrement infléchi en haut.
- La base est implantée sur la face antérieure de l'ulna, au-dessous et en avant de l'olécrane.
- La face supérieure, articulaire, appartient à la grande cavité sigmoïde de l'ulna et s'articule avec la trochlée humérale.
- La face inférieure rugueuse, donne attache, dans sa partie inférieure et interne, au brachial antérieur.
- La face médiale porte le tubercule coronoïdien sur lequel se fixe le faisceau moyen du LCM ou LCU.
- La face latérale donne insertion au chef coronoïdien du rond pronateur et des fléchisseurs communs superficiel et profond des doigts.

Elle porte la petite cavité sigmoïde, surface articulaire elliptique à grand axe antéro-postérieur, concave en dehors, qui s'articule avec le pourtour de la tête radiale. Cette cavité est en continuité par son bord supérieur avec la grande

cavité sigmoïde. Le bord postérieur de cette cavité articulaire, saillant, donne insertion au ligament annulaire ainsi qu'au faisceau moyen du ligament collatéral latéral (LCL ou LCR). Elle se continue en bas avec la crête qui borde en arrière la surface sous sigmoïdienne.

4. L'olécrâne

On lui distingue :

- Une face antérieure qui s'articule avec la trochlée. C'est la grande cavité sigmoïde (également connue sous le nom de cavité ou incisure semi-lunaire). Elle est formée par l'union de la face antérieure de l'olécrane et la face supérieure de la coronoïde. Une rainure transversale sépare ces deux surfaces articulaires. La grande cavité sigmoïde est divisée en deux versants par une crête mousse longitudinale qui correspond à la gorge de la trochlée humérale.

Pour s'articuler avec la position antérieure de la trochlée humérale, l'incisure semi-lunaire de l'ulna proximal a une inclinaison postérieure d'environ 30° , ce qui confère une stabilité osseuse au coude en extension complète.

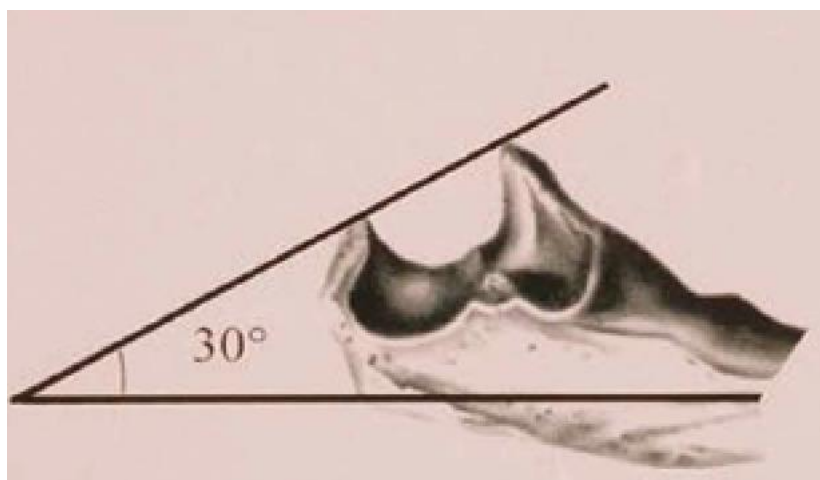


Figure 8 : Angulation de 30° de la grande cavité sigmoïde de l'olécrane (B.F. Morrey)

- Une face postérieure, convexe, rugueuse, triangulaire, à sommet inférieur.
- Une base, par laquelle l'olécrane se continue avec le corps de l'ulna, la diaphyse ulnaire.
- Une face supérieure ou sommet, rugueuse, qui donne insertion au tendon du triceps, lisse dans sa moitié antérieure. Cette face se prolonge en avant en formant une saillie recourbée, le bec olécranien.
- Enfin, des faces latérales, médiale et latérale donnant insertion aux ligaments collatéraux. Sa face médiale donne insertion au chef olécranien du fléchisseur ulnaire du carpe et à sa partie haute au fléchisseur profond des doigts. Sa face latérale donne attache à l'anconé.

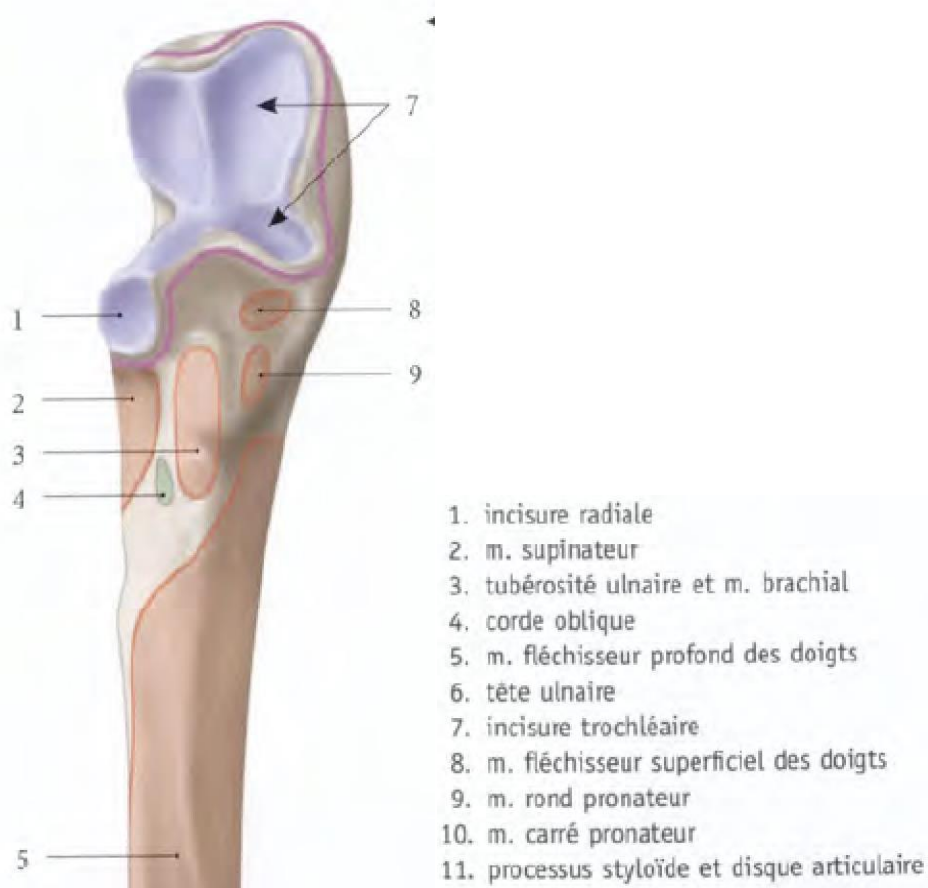


Figure 9 : Vue antérieure de l'épiphyse proximale de l'ulna avec ses insertions ligamentaires et musculaires
 (Kamina)

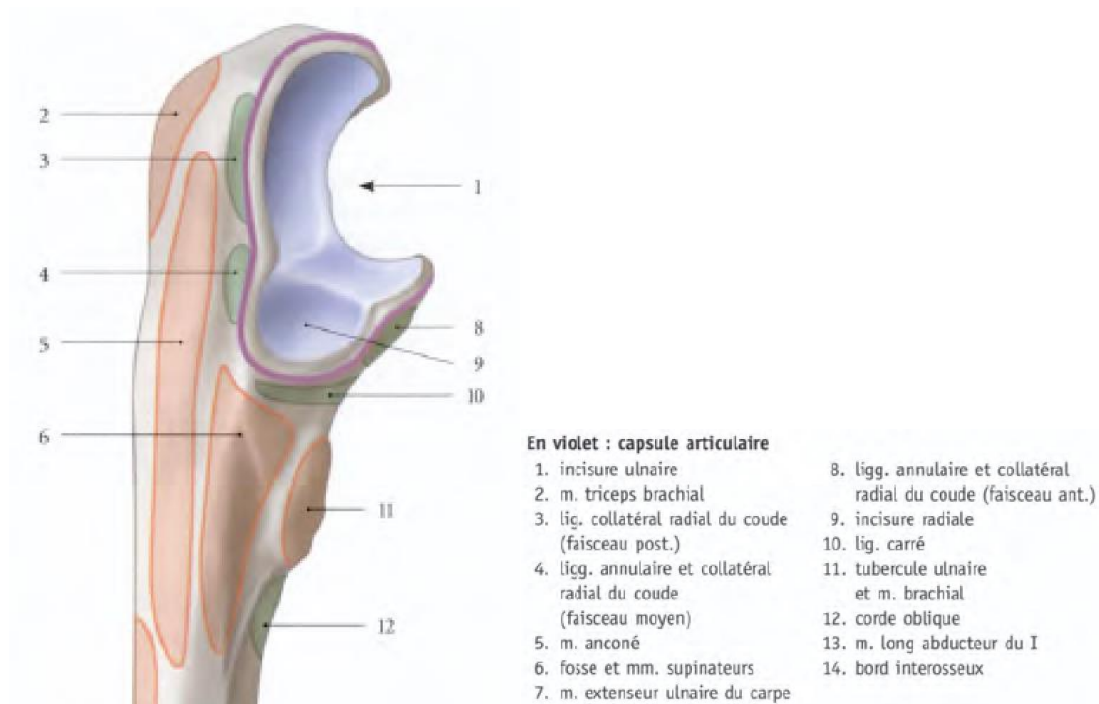


Figure 10 : Vue latérale de l'épiphyse proximale de l'ulna avec ses insertions ligamentaires et musculaires (Kamina)

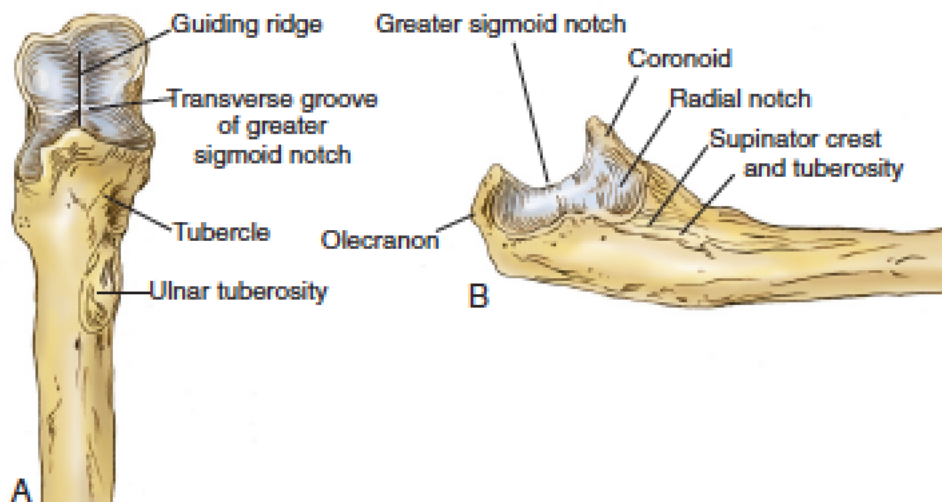


Figure 11 : Vue antérieure A et latérale B de l'ostéologie de l'extrémité supérieure de l'ulna montrant la grande et la petite cavité sigmoïde ainsi que le tubercule et la tubérosité ulnaire (B.F. Morrey)

B. Anatomie capsulo-ligamentaire

1. La capsule articulaire

Manchon fibreux, elle s'insère :

- Sur le versant huméral : au pourtour des 3 fosses en avant et en arrière et latéralement aux bords inférieurs des épicondyles médial et latéral,
- Sur le versant ulnaire : sur le bord de la grande cavité sigmoïde et au dessous de la petite cavité sigmoïde, très près du cartilage.
- Sur le versant radial : autour du col, elle s'arrête à quelques millimètres en dessous de la tête. Cette capsule est interrompue par le ligament annulaire sur les bords duquel elle se fixe. Elle est mince au niveau de la fossette olécraniennne, point faible où se font les ruptures dans les arthrites septiques.

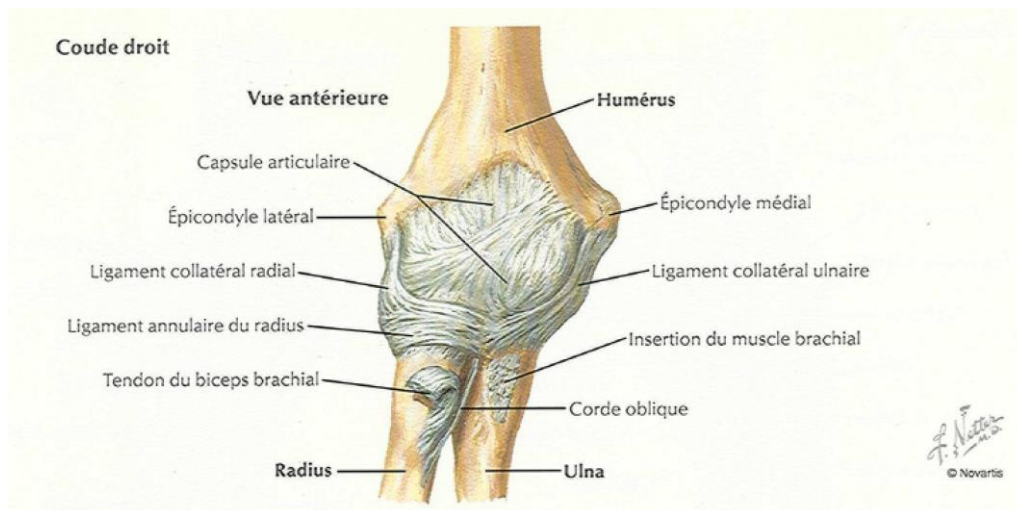


Figure 12 : Vue antérieure des ligaments du coude (Netter)

2. Le ligament antérieur

En forme d'éventail, il est étendu des fosses antérieures et des faces antérieures de l'épicondyle médial et de l'épicondyle latéral, au latéral du processus coronoïde, en avant de la petite cavité sigmoïde où quelques fibres se perdent sur le ligament annulaire.

3. Le ligament postérieur

Mince, il est mal individualisé et comprend trois sortes de fibres :

- Profondes, verticales, huméro-olécraniennes : elles s'étendent de la partie supérieure de la fosse olécranienne au sommet de l'olécrane.
- Moyennes, transversales, huméro-humérales : elles s'étendent d'un bord à l'autre de la fosse olécranienne, formant un pont fibreux au-dessus de cette fossette.
- Superficielles, obliques, huméro-olécraniennes : elles s'étendent des bords latéraux de la fosse olécranienne aux bords correspondants du sommet de l'olécrane.

4. Le complexe ligamentaire latéral

Il est formé du ligament collatéral latéral ou radial (LCL ou LCR), du ligament annulaire et du ligament collatéral latéral accessoire. Le LCR est composé de 3 faisceaux :

- Le faisceau antérieur, appelé également ligament collatéral latéral radial ou encore faisceau radial du ligament collatéral latéral (LRCL) tendu de la partie antéro-inférieure de l'épicondyle latéral au rebord antérieur de la petite cavité sigmoïde, en regard du ligament annulaire, cravatant ainsi la tête du radius.
- Un faisceau moyen huméro-ulnaire ou faisceau ulnaire du ligament collatéral latéral (LUCL) d'origine identique, mais qui se termine sur la crête supinatrice de l'ulna. Ce faisceau passe en arrière de la tête radiale et réalise ainsi avec le faisceau antérieur, une sorte de boutonnière qui renforce le ligament annulaire (12).
- Le faisceau postérieur, quadrilatère, représentant un simple épaissement de la capsule, tendu de la face postérieure de l'épicondyle au bord latéral de l'olécrane (13).

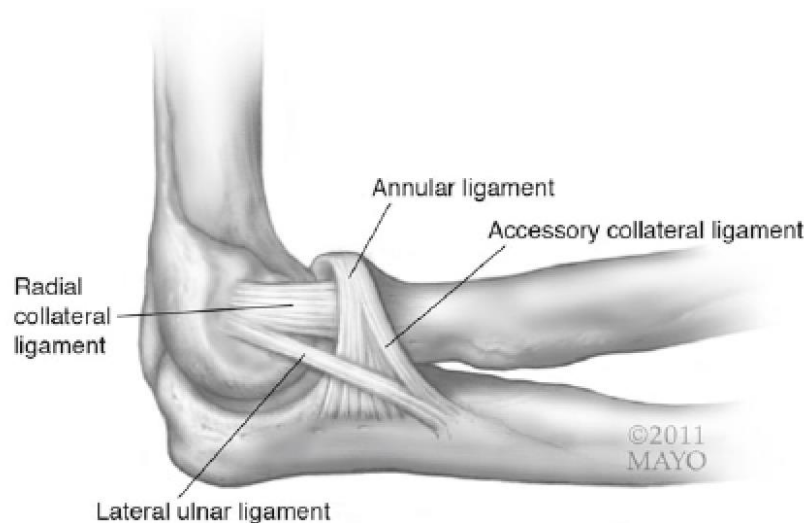


Figure 13 : Vue latérale du coude montrant le complexe ligamentaire latéral du coude (The unstable elbow Tashjian 2017) (6)

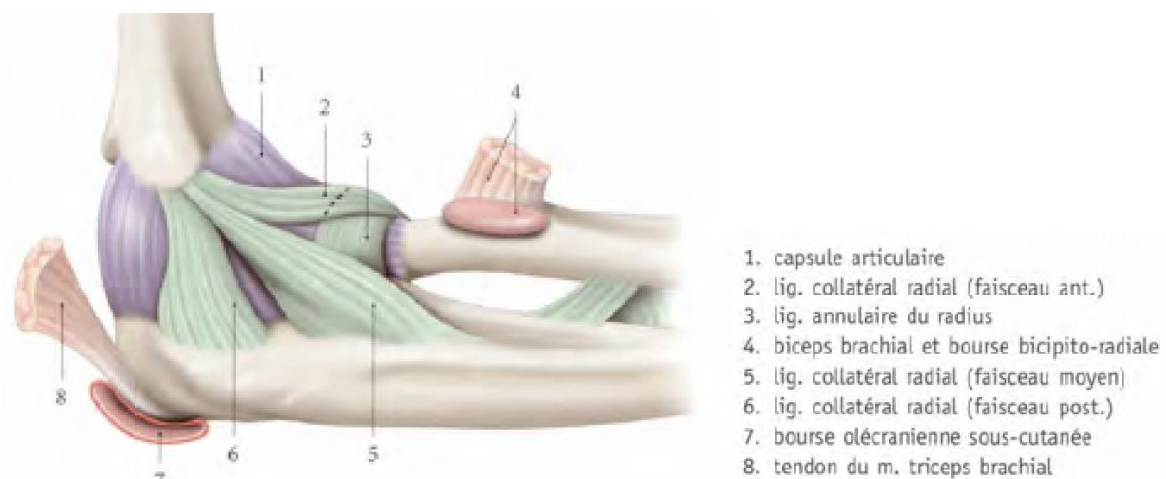


Figure 14 : Vue latérale de l'articulation du coude avec ses insertions ligamentaires et tendineuses (Kamina)

Le ligament collatéral latéral accessoire a été dénommé ainsi de part l'insertion ulnaire discrète de fibres ligamentaires sur le tubercule ulnaire. Au niveau proximal, ses fibres s'insèrent sur la marge inférieure du ligament annulaire. Sa fonction est de stabiliser le ligament annulaire durant le stress en varus.

La corde oblique est une petite et inconstante bande fibreuse formé par le fascia superposé du chef profond du supinateur et s'étendant du bord latéral de la tubérosité ulnaire jusqu'en dessous de la tubérosité radiale. Son rôle fonctionnel est débattu mais il semble impliqué dans les limitations en supination.

5. Le ligament collatéral médial ou ulnaire

Le ligament collatéral ulnaire (LCU ou LCM) est composé de 3 faisceaux tendus de l'épicondyle médial à l'extrémité proximale de l'ulna.

- Le faisceau antérieur, oblique, est le plus volumineux et le plus résistant et s'étend de la face inférieure de l'épicondyle médiale à la face médiale du processus coronoïde. Son insertion proximale se situe sur la partie antéro-inférieure de l'épicondyle médial sur une surface d'environ 45,5 mm² et son insertion distale se situe sur le « sublime » tubercule de l'ulna, sur une surface de 127,8 mm², de manière adjacente à l'articulation, à environ 2,8 mm de la berge articulaire .
- Le faisceau postérieur (ligament de Bardinet), plus fin s'étale en éventail depuis la partie inférieure de l'épicondyle médial jusqu'à la portion moyenne de la berge médiale de la cavité semi-lunaire. Il est généralement décrit comme un épaissement de la capsule et forme le plancher du tunnel cubital.
- Entre les 2 se situe le faisceau transverse (ligament de Cooper). Il est composé de fibres horizontales tendu du bord interne de la pointe de l'olécrane à la face médiale de l'apophyse coronoïde. Il passe en pont au-dessus de l'extrémité médiale du sillon transversal sigmoïdien, et forme ainsi un orifice par où sort un peloton adipeux dans la flexion du coude (14).

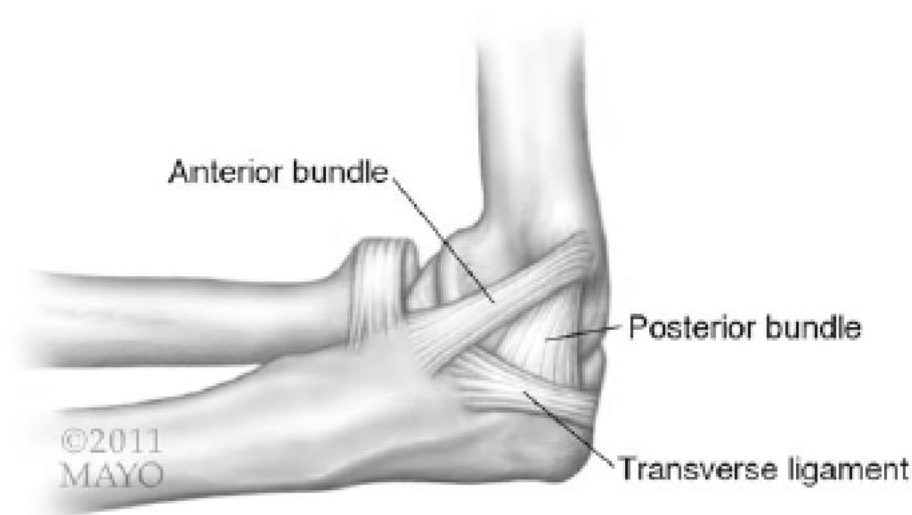


Figure 15 : Vue médiale du complexe ligamentaire collatéral médial du coude (The unstable elbow Tashjian 2017) (6)

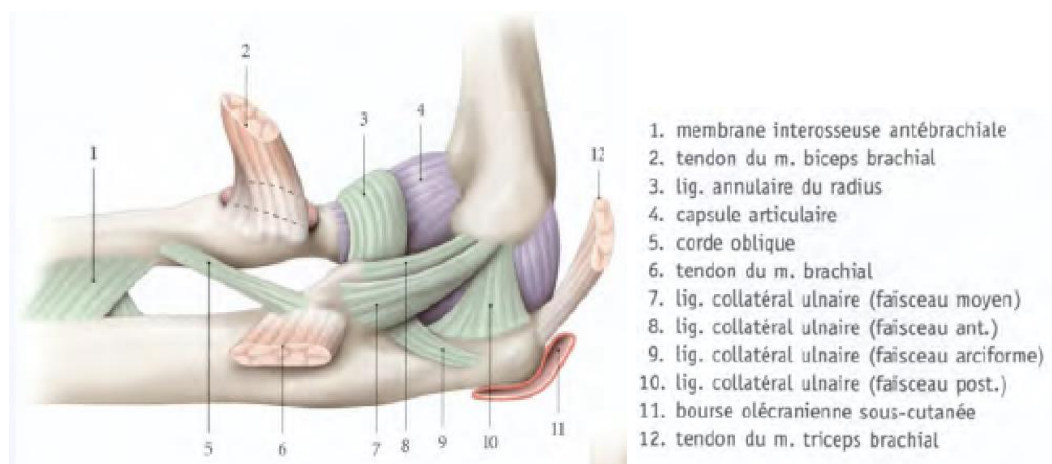


Figure 16 : Vue médiale de l'articulation du coude avec ses insertions ligamentaires et tendineuses (Kamina)

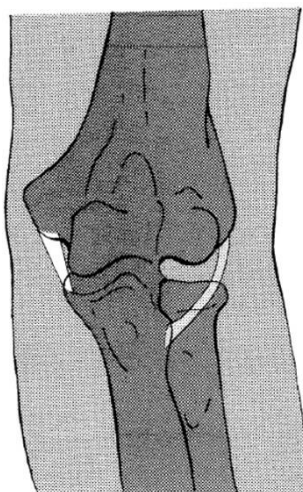


Figure 17 : Schéma montrant les rapports entre la partie ulnaire du ligament collatéral latéral et le faisceau antérieur du ligament collatéral médial, noter qu'en latéral le faisceau ulnaire du LCL doit passer autour de la tête radiale à sa face postérieure pour atteindre l'ulna [74]

6. L'articulation radio-ulnaire proximale

Le ligament annulaire complète la petite cavité sigmoïde et maintient contre elle la tête du radius, en l'entourant comme un véritable anneau.

Il présente des fibres circulaires propres, s'étendant d'un bord à l'autre de la petite cavité sigmoïde. Il est renforcé par des fibres accessoires provenant du faisceau antérieur du ligament collatéral radial et par des fibres du ligament carré.

Il est revêtu à sa face médiale d'une mince couche de fibrocartilage, correspondant exactement au pourtour de la tête radiale qui pivote à l'intérieur.

Le ligament carré de Denucé : il est tendu du bord inférieur de la petite cavité sigmoïde à la face interne du col du radius au-dessous des insertions de la capsule.

Il est détendu lorsque l'avant-bras est en position neutre.

Il est composé d'un faisceau antérieur et un postérieur. Son rôle est de stabiliser l'articulation radio-ulnaire proximale en supination pour son faisceau antérieur et en pronation pour son faisceau postérieur.

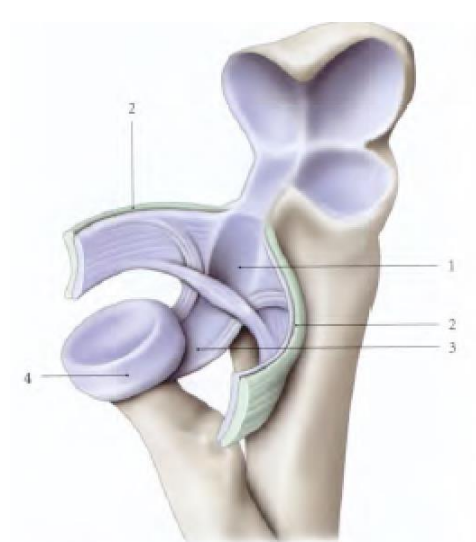


Figure 18 : Articulation radio-ulnaire proximale ouverte avec écartement des surfaces articulaires (Kamina)

C. Anatomie musculaire et rapports (9) (6)

1. Muscles fléchisseurs

Au niveau du bras, les muscles sont constitués au plan profond par le muscle brachial antérieur et au plan plus superficiel, par le muscle biceps brachial.

Au niveau de l'avant-bras proximal, ils sont 7 et sont organisés en 3 plans qui sont successivement :

- Le plan superficiel comprenant les muscles brachio-radial (long supinateur), rond pronateur, fléchisseur radial du carpe, long palmaire et fléchisseur ulnaire du carpe.
- Le plan du muscle fléchisseur superficiel des doigts
- Le plan profond comprenant le muscle supinateur (à travers lequel chemine la branche profonde du nerf radial).

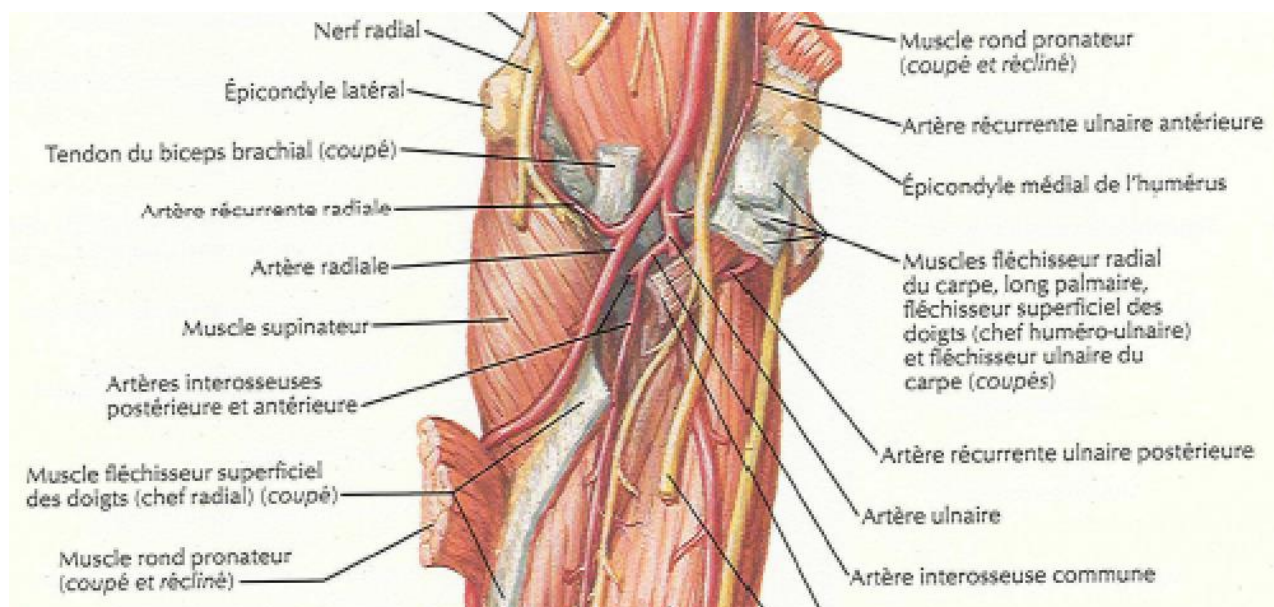


Figure 19 : Vue antérieure d'un coude droit illustrant la branche profonde du nerf radial pénétrant le muscle supinateur (Netter).

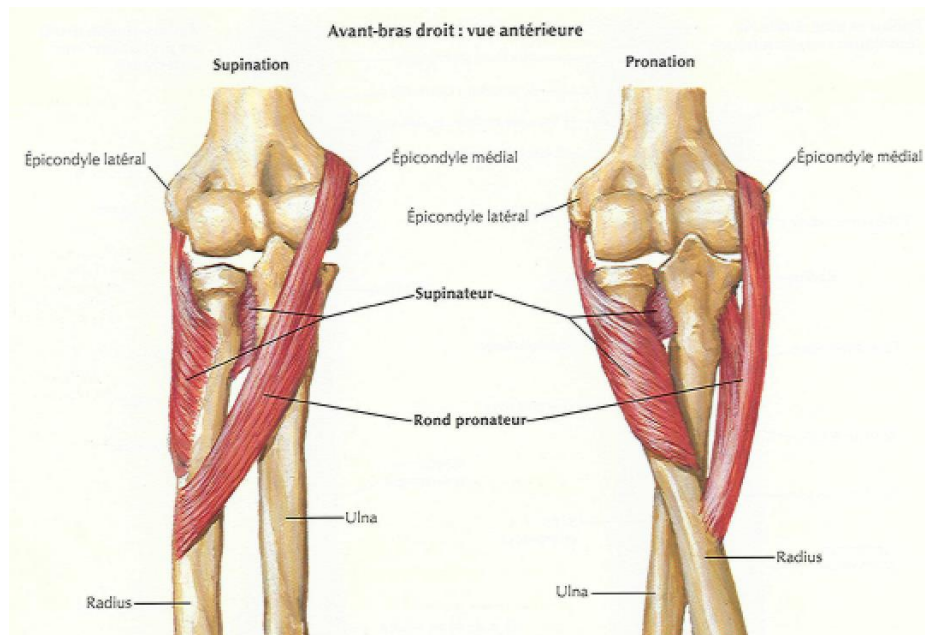


Figure 20 : Vue antérieure du muscle supinateur du coude (Netter)

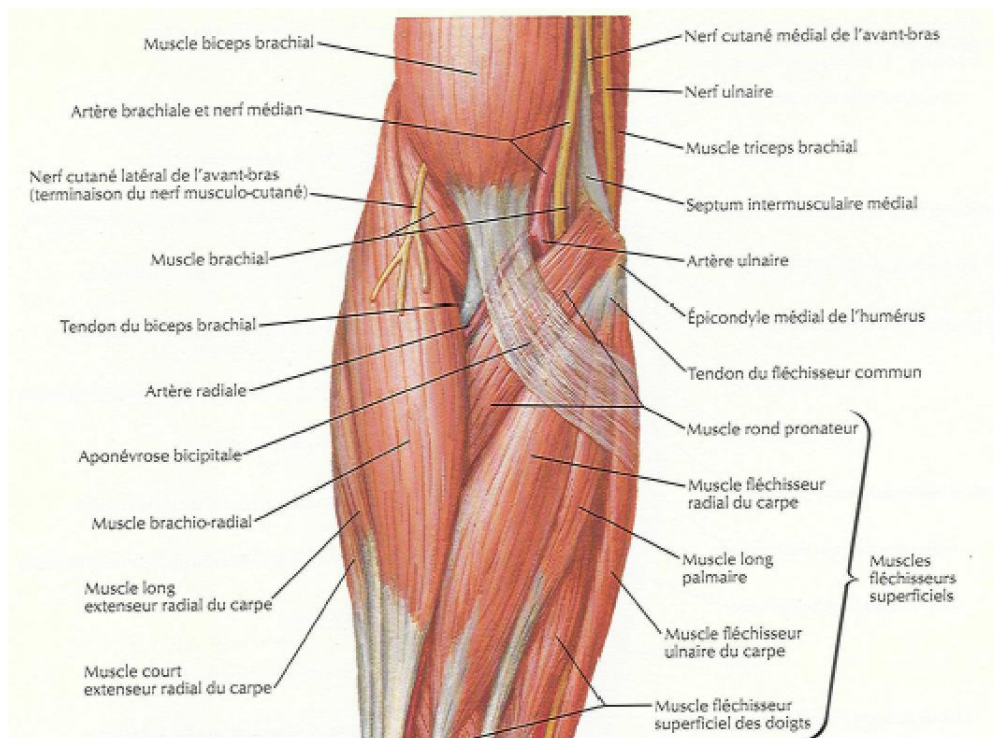


Figure 21 : Vue antérieure des muscles fléchisseurs du coude (Netter)

Ces différents muscles déterminent entre eux deux gouttières (7) où cheminent les vaisseaux et les nerfs profonds de la région :

- La gouttière bicipitale médiale : délimitée en médial haut par la partie inférieure du corps musculaire du triceps, en médial bas par le muscle rond pronateur et en latéral le corps musculaire et tendineux du biceps.

- Dans cette gouttière chemine, de latéral en médial, l'artère humérale entourée par deux veines humérales, le nerf médian, et l'anastomose entre l'artère récurrente ulnaire antérieure et l'artère collatérale ulnaire inférieure.
- La gouttière bicipitale latérale : délimitée en latéral par le bord supéro-interne du brachio-radialis et en médial par le bord latéral du tendon du biceps.
 - Le contenu de cette gouttière est représenté par le nerf radial qui se divise à ce niveau en 2 branches, superficielle et profonde, l'anastomose entre l'artère récurrente radiale antérieure et l'artère collatérale radiale.

2. Les muscles extenseurs

Au niveau du bras, le muscle extenseur est constitué par le muscle triceps brachial. Son tendon distal trouve son insertion sur la partie postérieure et supérieure de l'olécrane.

Au niveau de l'avant-bras proximal, ils sont organisés en un plan superficiel qui comprend les muscles long extenseur radial du carpe, court extenseur radial du carpe, extenseur commun des doigts, extenseur ulnaire du carpe et anconé.

Dans ce plan des extenseurs sont situés également en latéral, la gouttière olécranienne latérale et en médial (7), la gouttière olécranienne médiale ou épitrachéoléo-olécranienne .

- Dans la gouttière olécranienne latérale chemine l'artère interosseuse récurrente s'anastomose avec l'artère collatérale moyenne.

- Dans la gouttière épi-trochléo-olécranienne chemine l'artère récurrente ulnaire postérieure qui s'anastomose avec l'artère collatérale ulnaire supérieure, ainsi que le nerf ulnaire.

C'est l'élément le plus important de la région olécranienn. A ce niveau, il chemine dans un canal ostéo-fibreux dont la partie fibreuse est représentée par l'arcade fibreuse du muscle fléchisseur ulnaire du carpe.

Il est particulièrement vulnérable à ce niveau, ce qui nécessite sa dissection systématique lors de chaque abord chirurgical de la région.

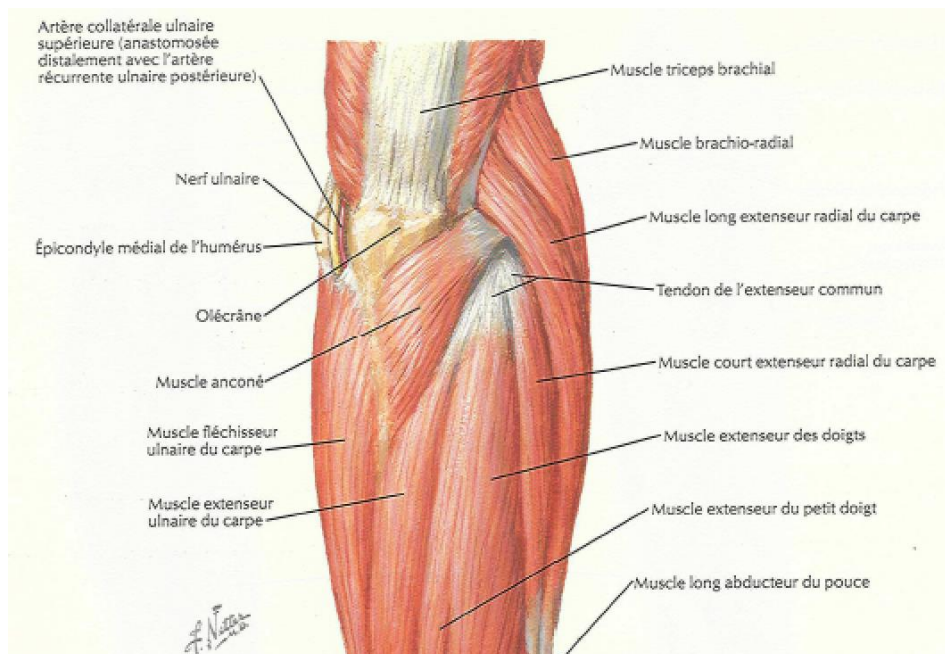


Figure 23 : Vue postérieure des muscles extenseurs du coude (Netter)

D. Vascularisation (8) (9) (7)

Elle est assurée par des cercles anastomotiques péri-épitrochléens et péri-condyliens.

- Le cercle péri-condylien est constitué :
 - D'une part, par l'anastomose entre l'artère collatérale radiale, branche antérieure de l'artère brachiale/humérale profonde, et l'artère récurrente radiale (antérieure)

- D'autre part, par l'anastomose entre l'artère collatérale moyenne, branche postérieure de la brachiale profonde, et l'artère interosseuse récurrente (ou récurrente radiale postérieure), branche de l'artère interosseuse commune.
- Le cercle péri-épitrochléen est constitué :
 - D'une part, par l'anastomose entre l'artère collatérale ulnaire inférieure et l'artère récurrente ulnaire antérieure
 - D'autre par, par l'anastomose entre l'artère collatérale ulnaire supérieure, et l'artère récurrente ulnaire postérieure.

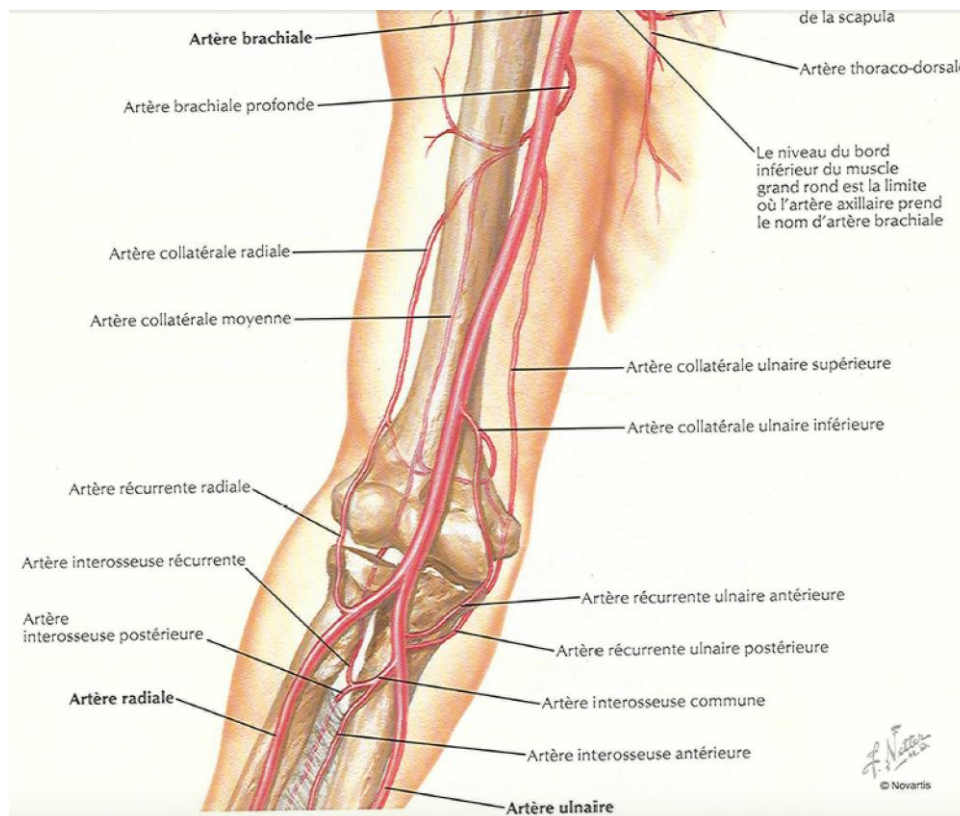


Figure 24 : Vue antérieure de la vascularisation du coude (Netter)

E. Innervation

La face antérieure du coude est innervée par des rameaux provenant du nerf médian, du nerf radial et du nerf musculo-cutané.

Sa face postérieure est innervée par des branches du nerf ulnaire et accessoirement du nerf radial.

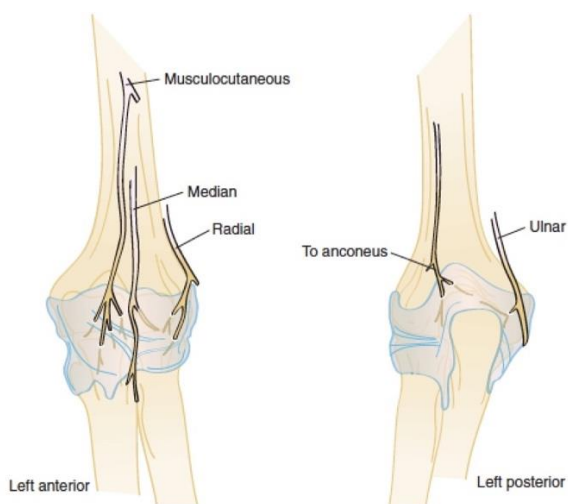


Figure 25 : Distribution typiques et contributions du nerf médian, musculo-cutané, radial, et ulnaire au niveau de la capsule articulaire (B. F. Morrey)

II. Les stabilisateurs du coude

Il est acquis à présent de catégoriser les structures anatomiques clefs qui stabilisent le coude en stabilisateurs primaires et secondaires. Les stabilisateurs primaires sont représentés par l'articulation huméro-ulnaire, le complexe ligamentaire collatéral médial et le complexe ligamentaire collatéral latéral.

Chacune de ces structures est considérée comme un stabilisateur statique en position fixe et ce précepte est valable également au cours de toute l'amplitude de mouvement du coude.

Les stabilisateurs secondaires sont composés de structures statiques et dynamiques que sont la capsule articulaire, l'articulation radio-condylienne, et la musculature (6).

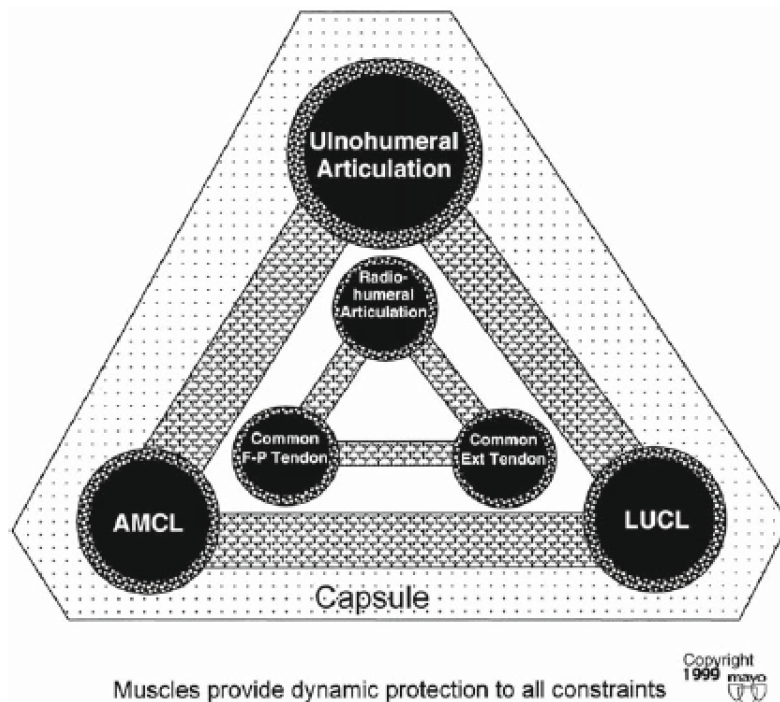


Figure 26 : Illustration montrant les stabilisateurs primaires et secondaires (The unstable elbow Tashjian 2017) [108]

A. Stabilisateurs primaires

1. L'articulation huméro-ulnaire

C'est une articulation trochléenne et elle fait partie des plus contraintes du squelette en raison de la forte congruence entre la trochlée humérale et l'incisure trochléaire de l'ulna et cela particulièrement dans les flexions et extensions extrêmes.

En varus, à 90° de flexion, la congruence articulaire assure 75 à 85% de la stabilité, et elle assure 55% de la stabilité en extension.

En extension et à 90° de flexion, le stress en valgus est en premier absorbé par la moitié proximale de la cavité sigmoïde, alors que le stress en varus est en premier absorbé par la portion coronoïdienne de l'articulation.

Dans des circonstances normales, l'amplitude de mobilité de l'articulation huméro-ulnaire varie de 0° ou une légère hyperextension, à 150° de flexion.

Plusieurs analyses décrivant le mouvement de charnière du coude ont démontré que sa rotation s'effectue autour du centre des arcs formés par l'incisure trochléenne et le capitulum (15).

Plusieurs analyses tridimensionnelles du mouvement ont révélé que le coude réalise un mouvement de type hélicoïdal avec un axe de rotation variable (16). Mais dans un but pratique, l'articulation huméro-ulnaire peut être considérée comme une articulation se mobilisant autour d'un axe unique.

Le processus coronoïde joue un rôle prépondérant dans la stabilité ulno-humérale et les connaissances sur son rôle stabilisateur ne cessent d'évoluer.

Trois structures s'insèrent sur le processus coronoïde : le faisceau antérieur du LCM, la capsule articulaire antérieure, et le muscle brachial antérieur.

La portion critique de coronoïde nécessaire pour obtenir une stabilité à longterm a été débattue et à présent des informations sur la quantité de coronoïde nécessaire avec ou sans ligaments intacts et avec ou sans tête radiale émergent.

Des résections progressives séquentielles de coronoïde rendent le coude progressivement instable.

Une résection intéressant plus de 50% de l'olécrane entraîne une instabilité du coude aussi bien rotatoire que latérale.

Le travail de Hull et al (17) a permis de montrer qu'une instabilité significative en varus survient après une résection de plus de 50% du processus coronoïde et cela particulièrement dans de faibles degrés de flexion.

O'Driscoll, Sanchez-Sotelo et al (18) ont attiré l'attention sur la facette antéro-médiale de la coronoïde et ont proposé une nouvelle variante de la classification de Regan et Morrey attribuant ainsi plus de signification à la facette antéro-médiale. Une fracture à ce niveau est responsable en effet d'un arrachement du

faisceau antérieur du LCM si elle emporte le tubercule ulnaire, cette lésion va s'associer typiquement à une rupture du ligament collatéral latéral ulnaire ainsi que du faisceau postérieur du ligament collatéral médial, créant ainsi une instabilité rotatoire postéro-médiale.

L'importance de la facette antéro-médiale au vue de la stabilité en varus a été confirmée par une étude biomécanique de Pollock et al (19).

2. Les ligaments médiaux

Le ligament collatéral médial ou ulnaire est un complexe de structures ligamentaires qui servent de stabilisateur primaire en valgus et lors d'un stress en rotation interne de l'articulation.

Des 3 faisceaux de ce ligament, le faisceau antérieur est le composant le plus résistant identifié sur les études cadavériques alors que le faisceau moyen et postérieur sont occasionnellement absent voir non individualisable de la capsule articulaire.

Le faisceau antérieur est la structure la plus importante pour la stabilité en valgus du coude. Le faisceau postérieur peut être vu comme un stabilisateur secondaire du coude en valgus.

Des études biomécaniques ont montré que le faisceau antérieur est subdivisé en deux bandes antérieure et postérieure, ce qui permet à ce faisceau de répartir les contraintes qui s'exercent sur lui de manière plus isométrique (20).

Le ligament transverse n'a pas d'impact mesurable su la stabilité du coude.

Le faisceau antérieur ne s'insère pas exactement au niveau du centre de rotation de l'articulation huméro-ulnaire et donc la tension de ce ligament varie de la flexion à l'extension. Plusieurs études ont conduit à séparer ces 2 bandes antérieur et postérieur du faisceau antérieur (21). La bande antérieure est sous tension en extension alors que la bande postérieure est sous tension en flexion. Le segment intermédiaire est un petit groupe de fibres qui sont

fonctionnellement isométriques de part leur position entre les bandes antérieure et postérieure (22).

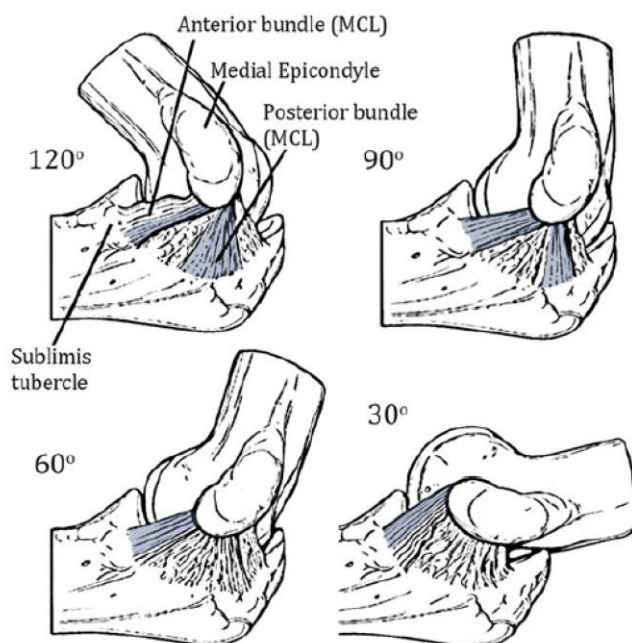


Figure 27 : Représentation dynamique du ligament collatéral médial à différentes positions de flexion (Callaway et al) [16]

De multiples études ont étudié sur cadavres les implications de chacun de ces trois faisceaux dans la stabilité. Dans ces études, les structures ligamentaires sont séquentiellement coupées, et des forces en valgus sont alors appliquées. Toutes ces investigations sont d'accord sur le fait que le faisceau antérieur est la structure la plus importante dans la stabilité du coude en valgus (23) (22) (24) (25) (26).

Morrey avait déjà montré en 1982 que le LCM contribue à 31% de la stabilité du coude en valgus et en extension, et à 55% de la stabilité à 90° de flexion. Les études de Morrey (23) et Hotchkiss (24) ont montré que ce ligament agit comme stabilisateur primaire de 20 à 120° de flexion apportant ainsi une stabilité en valgus de 78%. Callaway et al (22) ont détaillé ce travail en montrant que la bande antérieure du faisceau antérieur sert de stabilisateur primaire en valgus à 30°, 60°, et 90° de flexion alors que la bande postérieure sert de stabilisateur primaire à 120° de flexion. Le faisceau postérieur est un stabilisateur secondaire uniquement à 30° de flexion.

C'est pourquoi un LCM intact permet une stabilité frontale en l'absence de tête radiale, ce qui permet d'aider le chirurgien dans les décisions de sa prise en charge chirurgicale de fractures comminutives isolées de la tête radiale où l'excision peut devenir une option chirurgicale avec des ligaments intacts (23).

3. Les ligaments latéraux

Le complexe ligamentaire collatéral latéral ou radial apporte la stabilité en varus et postéro-latérale. Ce complexe est séparé en 3 parties comme énoncé plus haut : le ligament collatéral latéral ulnaire, le ligament collatéral radial, et le ligament annulaire. Un dernier faisceau ligamentaire nommé le ligament collatéral latéral accessoire a la fonction de stabiliser le ligament annulaire pendant le stress en varus. La variabilité anatomique de ces structures latérales est plus importante que pour leurs homologues médiaux.

Le LUCL est le stabilisateur primaire contre l'instabilité rotatoire postéro-latérale (PLRI) (6).

Globalement le complexe ligamentaire collatéral latéral est un complexe de plusieurs composants qui s'insèrent sur le ligament annulaire. Il mesure environ 20 mm de long et 8 mm de large. Il reste tendu tout au long de la mobilité en flexion et extension du coude.

Sur sa surface superficielle s'insère le muscle supinateur. Il est globalement isométrique tout au long de la flexion/extension du coude avec sa plus grande contribution à la stabilité du coude en extension.

Morrey et al ont démontré que le LCR apporte 14% de la stabilité en varus en extension et 9% en flexion (25).

Des études anatomiques comme celle de McAdams et al ont attribué un rôle significatif au LCR dans la prévention de l'instabilité postéro-latérale (27).

Le ligament collatéral latéral ulnaire (LUCL) a initialement été décrit par Morrey et An (28) comme un épaissement du complexe capsulo-ligamentaire

s'insérant en proximal sur l'épicondyle latéral, se mélangeant avec les fibres du ligament annulaire et se terminant sur la crête supinatrice, en profondeur du plan de l'extenseur ulnaire du carpe et du muscle supinateur. Son insertion proximal est bien définie sur le bord latéral du coude à un point isométrique. Son rôle biomécanique est de stabiliser le coude en varus et aussi de freiner la translation postérieure pour prévenir la subluxation de l'articulation radio-condylienne (7).

O'Driscoll a été le premier à parler d'instabilité rotatoire postéro-latérale en 1991. Cliniquement, il a traité 5 patients chez qui une instabilité pouvait être démontrée avec ce qu'il appelait le test d'instabilité rotatoire postéro-latérale.

Le test consiste à appliquer une supination, valgus et une force en compression axiale lors de la flexion du coude en partant de la position d'extension complète. Le coude est réduit en position d'extension complète et doit se sub-luxer lors de la flexion pour obtenir un résultat positif au test, c'est-à-dire une réduction soudaine de la subluxation lors d'une flexion de plus de 40° (réduction que l'on palpe au niveau de l'articulation huméro-ulnaire). Dans ce test, le coude ne se sub-luxe pas sans provocation. Il explique que cette instabilité est liée à une laxité de la partie ulnaire du ligament collatéral latéral, ce qui occasionne une subluxation rotatoire transitoire de l'articulation huméro-ulnaire et entraîne secondairement une luxation de cette articulation. Le ligament annulaire restant intact, l'articulation radio-ulnaire proximale ne se luxe pas. La réparation de cette partie laxo ulnaire du LCR (LUCL) élimine l'instabilité rotatoire postéro-latérale, comme retrouvé dans les 5 patients traités (29).

D'autres travaux, comme ceux de McAdams et Dunning ont plus tard montré qu'une rupture isolée du LUCL ou bien du ligament collatéral radial n'entraîne pas d'instabilité mais plutôt qu'une combinaison de ces deux lésions est nécessaire pour créer une instabilité fonctionnelle (27) (30).

Enfin, le ligament annulaire est un important stabilisateur de l'articulation radio-ulnaire proximale et de l'articulation radio-condylienne. Ses insertions proximales et distales sur les berges antérieures et postérieures de la petite cavité sigmoïde, encerclent le radius mais ne s'attachent pas dessus. Sa partie la plus distale est plus étroite pour pouvoir contenir le col radial, et sert d'attache au muscle supinateur, avec des fibres musculaires qui en profondeur fusionnent avec ce ligament (31). Ainsi une section complète du ligament annulaire entraîne une translation médio-latérale de la tête radiale de 44% ainsi qu'une translation antéro-postérieure de 24%.

Dunning (30) a ainsi démontré que lorsque le ligament annulaire est intact, même si le LRCL ou le LUCL est sectionné, on ne crée pas d'instabilité rotatoire postéro-latérale (PLRI). Le ligament annulaire a donc un rôle de stabilisateur statique primaire.

B. Stabilisateurs secondaires

1. L'articulation radio-condylienne

C'est un stabilisateur secondaire lors des contraintes en valgus.

La colonne latérale de l'humérus distal se termine par le capitulum s'articulant avec la tête radiale. Sa projection antérieure par rapport à la diaphyse humérale est de 30°.

Le centre de rotation de l'articulation radio-condylienne se déplace de la face antérieure du capitulum en flexion à son bord inférieur en extension complète.

La tête radiale est orientée de 15° par rapport à l'axe longitudinal du radius.

Cette articulation permet la combinaison d'une rotation d'approximativement 170°, 90° de supination, et 80-90° de pronation.

Jensen (32) a démontré que 60% des contraintes axiales s'exercent sur l'articulation radio-condylienne pour seulement 40% sur l'articulation huméro-ulnaire.

La stabilité en valgus passe en premier par le ligament collatéral médial, et quand ce ligament est intact la tête radiale n'apporte pas de résistance complémentaire en valgus. Cette notion est capitale pour la prise en charge des fractures comminutives de la tête radiale. Quand le LCM est lésé, alors la tête radiale permet une résistance aux contraintes en valgus.

La tête radiale est donc un important stabilisateur secondaire et contribue à 30% dans la résistance au stress en valgus en flexion et en extension. Elle est un point clef de la stabilité en valgus lors de lésions du LCM (23) (28) (7).

2. La capsule articulaire

C'est une fine couche de tissu qui entoure la totalité de l'articulation et se situe à proximité des ligaments stabilisateurs. La capsule antérieure s'insère en proximal sur l'humérus, au-dessus des fosses coronoïdienne et radiale. En distal, elle s'insère en marge du processus coronoïde médialement et du ligament annulaire latéralement.

La capsule postérieure s'insère, en proximal au-dessus de la fosse olécraniennne, en regard des colonnes supra-condyliennes, et en distal le long des berges médiale et latérale de la cavité sigmoïde de l'ulna.

Elle se distend à son maximum à 70 – 80° de flexion avec un volume de 25 à 30 ml. Il est acquis que la capsule articulaire est un stabilisateur indépendant du coude. Comme Morrey et al l'ont démontré en 1982 (25), la capsule antérieure

est un élément stabilisateur significatif en extension lors du stress en valgus-varus, en revanche ce n'est pas le cas à 90° de flexion.

En effet, la stabilité en valgus est équitablement répartie entre le ligament collatéral médial, la capsule antérieure et la composante osseuse de l'articulation en extension complète.

A 90° de flexion, la contribution de la capsule antérieure est prise en charge par le ligament collatéral médial apportant 55% de la stabilité.

Lors d'un stress en varus, les résistances sont prises en charge par la capsule antérieure à 32%, l'articulation à 55% et seulement 14% pour le ligament collatéral radial, en extension complète.

A 90° de flexion, la capsule antérieure n'offre plus que 13% de résistance aux contraintes en varus contre 75% pour l'articulation.

En extension, la capsule antérieure sert de frein à la distraction à 85% mais beaucoup moins en flexion, avec une part de 5% pour chacun des ligaments collatéraux médial et latéral. En flexion, ce frein à la distraction n'est plus que virtuel (8%), le ligament collatéral médial prenant en charge ce frein à 78% et le ligament collatéral radial à 10%.

3. La musculature

Les muscles primaires permettant la flexion du coude sont le brachialis, le biceps et le brachio-radialis. L'extenseur primaire du coude est le triceps.

Le groupe des muscles fléchisseurs pronateurs s'insère en proximal sur un tendon commun sur l'épicondyle médial et inclue le flexor carpi radialis (FCR), le palmaris longus (PL), le pronator teres (PT), le flexor digitorum superficialis (FDS) et le flexor carpi ulnaris (FCU).

Le groupe des muscles extenseurs de l'avant bras s'insère sur le condyle latéral et inclue le brachio-radialis (BR), l'extensor carpi radialis longus (ECRL),

l'extensor carpi radialis brevis (ECRB), l'extensor carpi ulnaris (ECU), l'extensor digiti minimi (EDM), et l'extensor digitorum communis (EDC).

L'anconeus trouve aussi son origine sur le condyle latéral pour s'insérer en distal sur le bord postérieur de l'ulna permettant son rôle de stabilisateur contre l'instabilité rotatoire postéro-latérale.

Le supinator a une origine double avec un chef situé sur le condyle latéral et un autre sur l'ulna proximal.

Morrey et al ont étudié les muscles sur des modèles cadavériques et ont montré que le biceps, le brachialis et le triceps contribue à stabiliser l'articulation par un effet de coaptation de l'articulation huméro-ulnaire, augmentant ainsi la stabilité inhérente à cette articulation congruente. Le brachialis s'insérant par ailleurs sur le processus coronoïde a un effet de frein à la subluxation postérieure.

Dans les études cadavériques de Ahmad (33), il a été démontré que le LCM se rompt à une moyenne de 34 Nm, alors que l'étude de Fleisig (34) a permis d'observer qu'un joueur de Baseball peut générer jusqu'à 120 Nm de force en valgus sur le coude. En partant de ces informations, beaucoup d'études sont parties du principe que la contraction des muscles autour du coude agit comme stabilisateur secondaire. Davidson et al (35) ont suggéré dans une étude anatomique que le FDS et le FCU contribue tous deux à la stabilité dynamique du coude en valgus, avec l'hypothèse que le FCU apporte la plus grande contribution à cette stabilité de part sa position anatomique située dans le même alignement que le LCM. Cohen et al (36) ont démontré que les principales contraintes secondaires au stress en varus sont les muscles extenseurs avec leurs fascia et septums intermusculaires. De tous les extenseurs, c'est l'ECU qui permet la meilleure résistance contre l'instabilité rotatoire grâce à son trajet.

L'anconeus actif en extension et pronation, apporte une stabilité à l'articulation de part son orientation anatomiquement pour prévenir l'instabilité rotatoire postéro-latérale (37).

III. Biomécanique du coude

L'articulation huméro-ulnaire agit comme pivot sur lequel l'avant bras agit comme un levier. Dans ces conditions, les contraintes réparties sur le coude peuvent dépasser jusqu'à 3 fois le poids du corps.

A. Centre de rotation

L'axe de flexion-extension du coude est décrit comme « charnière négligée » car son axe de rotation varie de 3-4° et 2,5 mm lors de flexion à l'extension maximale. Ceci est lié à l'obliquité de l'incisure trochléaire. L'axe de flexion-extension du coude ne peut pas être représenté dans un seul plan de l'espace.

En effet, cet axe dépend de la rotation interne relative de l'humérus distal de 3-8° par rapport à l'axe des épicondyles en vue axiale et du valgus relatif de 4-8° par rapport à l'axe longitudinal diaphysaire de l'humérus dans le plan frontal. L'ulna proximal a une légère angulation de 4° en valgus par rapport à l'axe diaphysaire. Malgré les différentes investigations réalisées autour de cet axe, la déviation du centre de rotation articulaire est minimale et l'articulation huméro-ulnaire peut être assimilée à une articulation bougeant autour d'un axe unique excepté dans les flexions et extensions maximales. Cet axe de rotation passe par le centre des arcs formés par l'incisure trochléaire et le capitulum.

Le centre de rotation peut donc être identifié sur une vue latérale du coude par la réunion de deux axes dans les plans sagittal et frontal. Dans le plan sagittal, l'axe passe par une ligne colinéaire au bord antérieur de la corticale antérieure de l'humérus distal à la moitié de l'humérus. L'orientation du plan frontal est définie par la corticale postérieure de l'humérus distal, cet axe étant également formé par la projection du centre du capitulum et de la partie antéro-inférieure

de l'épicondyle médial. Morrey s'est intéressé à l'incidence, sur la mobilité de l'avant bras, d'une modification de la position du centre de rotation de 5 mm en antérieur, postérieur, proximal ou distal, et a montré que ces modifications n'ont que de petits effets sur la mobilité de l'avant bras en altérant que faiblement le varus/valgus et l'axe de rotation. Cette information a des grandes implications cliniques au regard du design et positionnement des prothèses et des fixateurs externes (7).

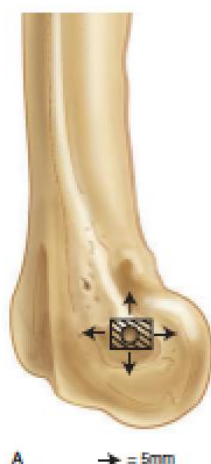

Figure 28 : Centre de rotation du coude montrant la variation possible de sa position (B. F. Morrey)

B. Rotation de l'avant bras

L'articulation radio-humérale qui forme la moitié latérale de l'articulation du coude, a un axe commun transverse qui coïncide avec l'axe huméro-ulnaire durant la flexion-extension. Le radius réalise une rotation autour de l'ulna, permettant ainsi à l'avant bras le mouvement de prono-supination.

Ce mouvement est possible grâce :

- à la forme de « manivelle » du radius associant une courbure pronatrice diaphysaire et contre-courbure supinatrice proximale incluant l'ensemble TR et col du radius.
- Et à la stabilité du cadre antébrachial assuré proximalelement par la TR et le ligament annulaire, le ligament carré de Dénucé, la membrane interosseuse et distalement les ligaments radio-ulnaires et triangulaire.

En général, l'axe longitudinal de rotation de l'avant bras est représenté par une droite passant par le bord convexe du radius au niveau de l'articulation radio-ulnaire proximale et à travers la surface articulaire convexe de l'ulna au niveau de l'articulation radio-ulnaire distale.

Cet axe est oblique par rapport à l'axe longitudinal du radius et de l'ulna et le radius ne réalise pas une rotation autour d'un ulna stable. Cette rotation est indépendante de la position du coude. O'Driscoll et Morrey ont démontré que l'avant-bras en supination entraîne une rotation externe axiale de l'ulna et que la pronation entraîne une rotation interne de l'ulna (38).

C. Angle de portée

« L'angle de transfert/ de portée » du coude est formé par l'axe longitudinal de l'humérus et de l'ulna soit un angle de 10-15° pour les hommes et 15-20° pour les femmes.

La combinaison de cette rotation interne de la palette humérale avec l'angulation en valgus de la trochlée humérale et de l'ulna sur l'axe de flexion extension du coude permet que les objets portés dans la main avec le coude en extension et l'épaule en adduction n'aillent pas heurter le membre inférieur homolatéral et fait en sorte que la main vienne naturellement à la bouche.

Morrey et Chao (39) ont démontré que cet angle varie linéairement avec un valgus maximal en extension complète et cet angle diminuant progressivement en flexion.

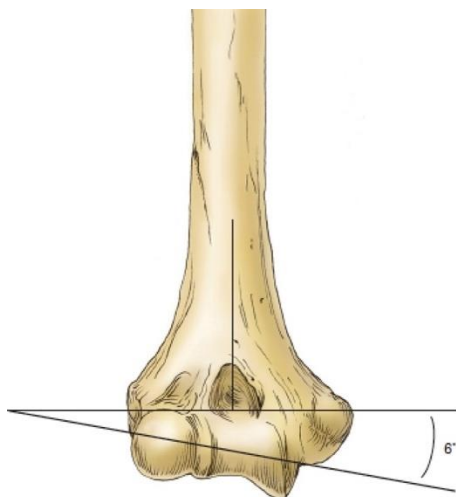


Figure 29 : Valgus relatif de 4 à 8° de l'extrémité articulaire distale de l'humérus (B.F. Morrey)

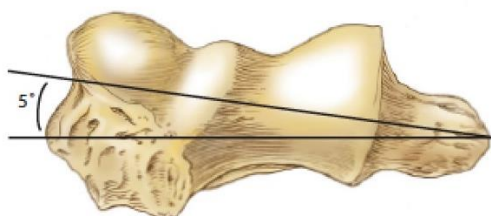


Figure 30 : Vue axiale de l'humérus distal montrant la rotation interne relative de 3 à 8° par rapport à l'axe de l'humérus (B.F. Morrey)

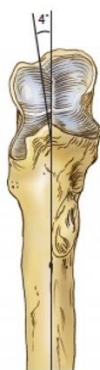

Figure 31 : Angulation en valgus l'articulation par rapport au grand axe diaphysaire de l'ulna proximal (B.F. Morrey)

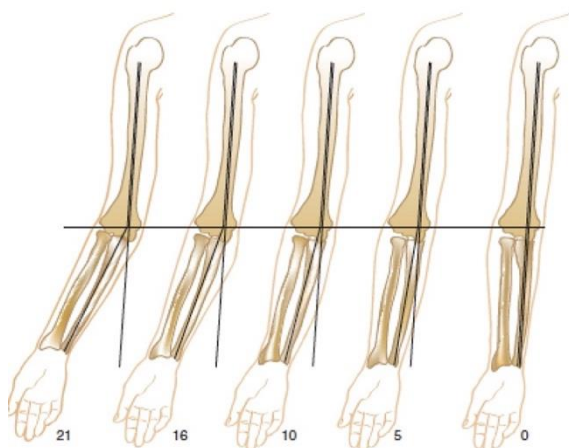


Figure 32 : Angle de portée : formé par une relation variable entre l'orientation de l'articulation humérale distale par rapport à l'axe diaphysaire huméral et l'angulation en valgus de la grande cavité sigmoïde par rapport à l'axe diaphysaire de l'ulna (B.F. Morrey) [5]

D. Mobilités normales et limites

La mobilité normale du coude est de 0° en extension à 150° de flexion et de 75° de pronation à 85° de supination. Le cartilage de la trochlée offre un arc de 320° alors que la cavité sigmoïde crée un arc de 180°. L'arc de dépression de la tête radiale est d'environ 40° en s'articulant avec le capitulum qui lui offre un angle de 180°. L'impact du processus olécranien sur la fossette olécranienne, la tension des ligaments antérieurs et des muscles fléchisseurs ainsi que le faisceau antérieur du ligament collatéral ulnaire sont décrits comme frein à l'extension.

De même, les groupes musculaires antérieurs associés au tonus du muscle triceps préviennent ainsi une flexion active au delà de 145° (40), sans prendre en compte les facteurs limitant passifs comme la tête radiale se positionnant dans la fossette radiale et de la coronoïde dans la fossette coronoïdienne en flexion maximale, ainsi que la tension capsulaire et musculaire du triceps.

Ainsi lorsque l'on enlève les muscles sur un modèle cadavérique, la flexion complète du coude avoisine les 185°, et lorsque l'on coupe les ligaments, cette flexion avoisine les 210° (7).

Classiquement, il a été suggéré que seulement 30° d'extension et 130° de flexion est nécessaire pour les activités de la vie quotidienne. La perte d'extension est souvent bien tolérée car les patients peuvent se rapprocher de l'objet à atteindre. En revanche, la perte de flexion est beaucoup moins bien tolérée car elle entrave l'alimentation et tous les gestes d'hygiène. Historiquement, il a été suggéré que la perte de supination est plus mal tolérée que la perte de pronation car un déficit en pronation peut être compensé par une abduction de l'épaule. Cependant, avec l'avènement des claviers, une abduction prolongée de l'épaule peut mener à des tendinopathies de la coiffe des rotateurs. Une étude récente a rapporté que l'utilisation de souris ou claviers peut nécessiter des amplitudes de mouvement plus importantes que celles que nous venons de rapporter (41).

E. Interactions articulaires et ligamentaires

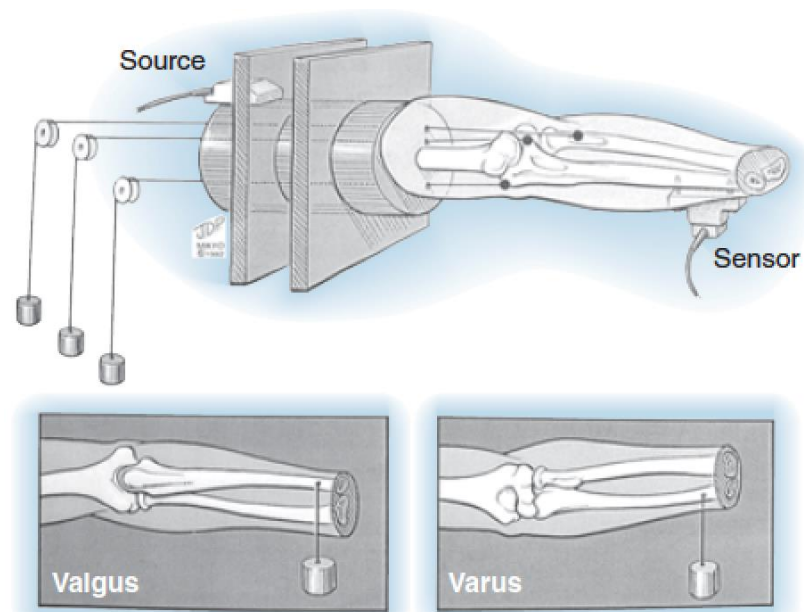
L'articulation du coude peut porter jusqu'à 25 mL à 80° (42).

Les surfaces articulaires du coude sont parmi les plus congruentes des articulations de l'organisme, ce qui contribue à la grande stabilité du coude.

Beaucoup d'études cadavériques ont étudié la contribution dans la stabilité des surfaces articulaires par rapport aux ligaments collatéraux. Au regard de ces études cadavériques, il est maintenant connu qu'en l'absence de fractures péri-articulaire, la plupart des luxations du coude peut être traitée orthopédiquement sans récurrence ni instabilité (43) (3). Et dans la majorité de ces luxations, les ligaments collatéraux latéraux et médiaux sont déchirés. Une articulation congruente et intacte est suffisante pour apporter une stabilité clinique dans la plupart des cas. Cela est renforcé par l'étude cadavérique de An et Morrey montrant que la résistance au déplacement, la torsion, et les contraintes axiales en flexion et extension est inversement proportionnelle aux excisions proximales de l'ulna (44).

Morrey et An (25) ont étudié la contribution de chacune des structures stabilisatrices du coude en réalisant des sections progressives et en enregistrant les charges de résistance obtenues, avec un déplacement constant de 2 à 5° sur un modèle de coude cadavérique pour lesquels seuls les ligaments et capsule articulaire ont été conservés.

Figure 33 : Dispositif suivi électromagnétique des charges produites permettant des stress en valgus-varus durant des simulations de mobilisation en flexion et extension (BF Morrey)
[67]



En extension, la capsule antérieure permet une résistance à la distraction à 85% des tissus mous (5% pour le LCU et 5% pour le LCR) alors que le ligament collatéral médial assume cette fonction à 78% en flexion à 90°, avec une part très faible de 8% pour la capsule articulaire et 10% pour le LCR.

La stabilité en valgus est, en extension, équitablement répartie entre le LCU, la capsule antérieure, et la part osseuse de l'articulation.

A 90° de flexion, la contribution de la capsule antérieure est absorbée par le LCU qui permet à lui seul 55% de la stabilité du coude en valgus.

La stabilité du coude en varus et en extension est liée à 55% à la part osseuse articulaire, à 32% à la capsule articulaire et à 14% au LCR.

En flexion à 90°, seulement 9% du LCR est responsable de la stabilité en varus, avec 13% pour la capsule articulaire, et le reste de la stabilité appartenant à la part osseuse articulaire à 75%.

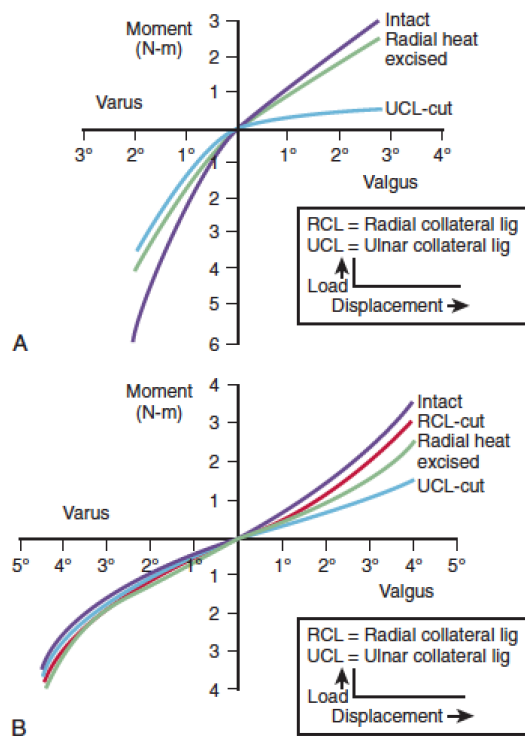


Figure 34 : Courbes des forces de déplacement démontrant la contribution relative des éléments de stabilité du coude en extension (A) et en flexion (B)(B. F. Morrey) [67]

Afin de déterminer le rôle de la tête radiale, Morrey (23) a réalisé le même modèle d'étude à travers ses travaux biomécaniques en étudiant l'implication du LCU et de la tête radiale.

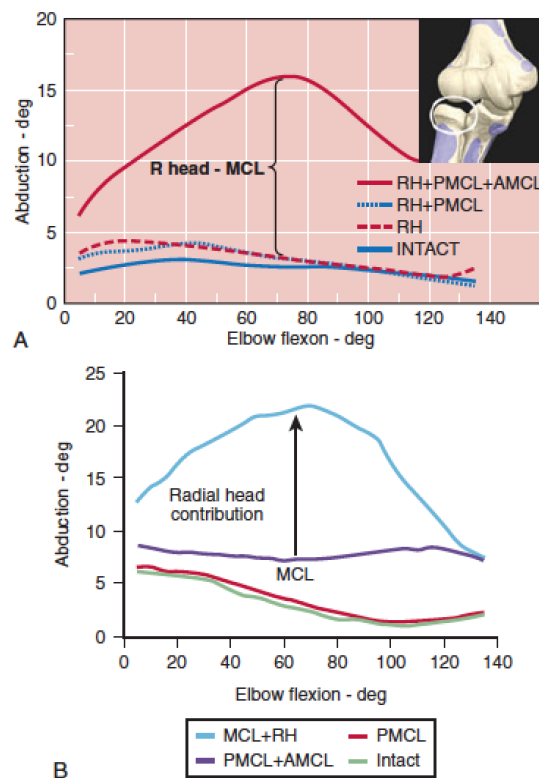
Il a ainsi pu montrer que la résistance primaire au valgus passe par le LCU.

Avec un LCU intact, la tête radiale n'offre aucune résistance complémentaire au valgus significative. Une lésion isolée de la tête radiale n'entraîne pas d'instabilité en valgus tant que le LCU est intègre.

En revanche, si ce LCU est rompu, alors la tête radiale apporte une résistance significative au stress en valgus. Cet important résultat a permis de caractériser la tête radiale comme stabilisateur secondaire alors que le LCU est un stabilisateur primaire lors de contraintes en valgus. Ainsi une section du LCU (faisceau antérieur et postérieur) occasionne une décoaptation de seulement 6 à 8° tant que la tête radiale est intacte. Dès qu'elle est fracturée, le coude devient instable et se subluxé en valgus.

Hotchkiss (45) a montré que la tête radiale contribue à 30% de la stabilité en valgus avec un LCU intact.

Figure 35 : Résultats de l'étude biomécanique de Morrey et al permettant d'évaluer la contribution de la stabilité en valgus du coude de la tête radiale et du ligament collatéral ulnaire ou LCU. Le rôle stabilisateur de la tête radiale dans le Contrainte en valgus avec un LCU intact et une tête radiale sectionnée ayant un petit effet sur la stabilité du coude A, alors que la section du LCM avec l'absence de tête radiale entraine un déplacement marqué en valgus B. LCUA : faisceau antérieur LCUB : faisceau postérieur (B.F. Morrey)



La tête radiale est particulièrement importante dans les cas de fracture associée de la tête radiale avec la coronoïde comme montré dans une étude cadavérique où les 2 étaient fracturés et une subluxation apparaissait alors que les ligaments étaient intacts. Seul un remplacement de la tête radiale pouvait stabiliser le coude (46) (47). Une restauration anatomique de la taille de la tête radiale est un point crucial pour restaurer la stabilité et éviter d'altérer la cinématique ulno-trochléaire et ainsi éviter d'altérer le cartilage du capitulum. Avec une longueur radiale excessive, l'ulna se porte en varus et rotation externe, alors avec une longueur insuffisante, l'ulna se porte en valgus et rotation interne (48). Même une fracture peut mener à de telles conséquences en lésant une partie de la tête radiale. Shukla et al ont démontré qu'une fracture impliquant seulement 30% de la surface articulaire de la tête radiale réduit de 80% les forces de subluxation, même si le fragment est fixé avec une dépression de 2 mm ou une angulation de 30°, cela étant du à la perte présumée du mécanisme compression-concavité (49).

Morrey et An se sont également intéressé à la contribution de la géométrie articulaire du coude dans la stabilité du coude en réalisant une série de section de l'ulna proximal. Les résistances au stress en valgus, tant en extension qu'à 90° de flexion, sont prises en charge de 75 à 85% par la moitié proximale de la cavité sigmoïde alors que le stress en varus est pris en charge premièrement par sa moitié distale avec la partie articulaire de la coronoïde autant en extension (67%) qu'en flexion (60%) (44).

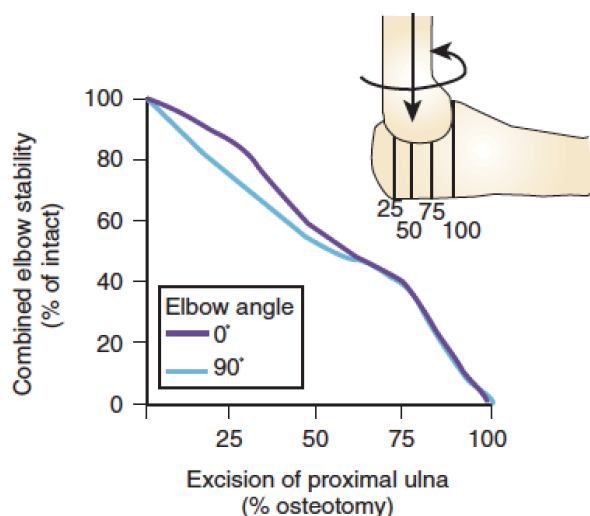


Figure 36 : Sections progressives de l'ulna étudiée dans différents modes de stabilité montrant une décroissance linéaire de la stabilité combinée aux sections progressives de l'olécrane en extension et à 90° (B.F. Morrey).

Le processus coronoïde a un rôle central dans la stabilité du coude. Des sections

progressives de la coronoïde rendent le coude progressivement instable.

Jusqu'à 50% restant de coronoïde, le coude reste stable à 70° de flexion et cela même si la tête radiale est sectionnée (50). 60% de la facette antéro-médiale de la coronoïde n'est pas supportée par la métaphyse ulnaire la plaçant ainsi à haut risque de fracture, surtout dans les luxations rotatoires postéro-médiales.

L'ostéosynthèse des fractures de la coronoïde est une part importante du traitement chirurgical et doit être considérée comme une composant nécessaire des éléments à réparer pour maximiser la stabilité et le seuil de réparation étant fixé à 40 à 50% dans les cas de fracture isolée et aux vues des études biomécaniques (38) mais ce seuil peut être abaissé à 10 à 15% en fonction des lésions concomitantes et de leur accessibilité.

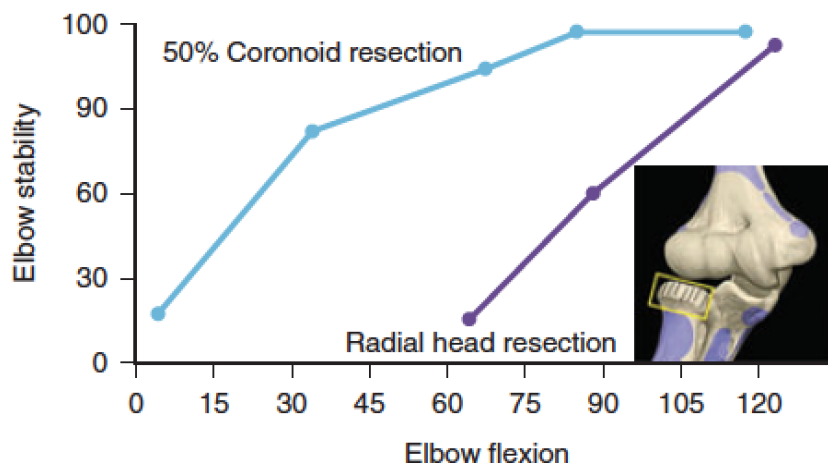


Figure 37 : Stabilité du coude avec un processus coronoïde sectionné à 50%, cela même avec une section de la tête radiale

F. Stabilité latérale du coude

Comme l'a décrit O'Driscoll et al, le mécanisme le plus commun de luxation du coude survient en rotation externe de l'avant-bras sur l'humérus, en valgus, extension, et supination. Lors de ce mouvement, les lésions tissulaires progressent de latéral en médial. Le complexe ligamentaire collatéral radial se rompt le premier, puis la capsule articulaire antérieure et postérieure, et finalement se déchire le ligament collatéral ulnaire (51). En fonction de la position du bras, de l'anatomie du patient et de l'énergie du traumatisme vont survenir également des fractures de la tête radiale et de la coronoïde (52).

Dans 66% des cas, survient une déchirure des extenseurs communs et dans 50% des cas survient une rupture concomitante du faisceau antérieur du ligament collatéral ulnaire. Une luxation du coude sans déchirure du ligament collatéral ulnaire est théoriquement possible avec une rotation autour de ce dernier bien que cliniquement, une luxation sans déchirure de ce ligament collatéral ulnaire n'est pas commune. Schreiber et al ont suggéré récemment que les traumatismes en valgus semblent plus fréquents que ceux en varus.

Le complexe ligamentaire latéral est composé de 3 faisceaux, le ligament annulaire, le ligament collatéral latéral ulnaire et le ligament collatéral latéral radial. Le ligament collatéral latéral ou radial (LCR) participe à la stabilité latérale de l'articulation huméro-ulnaire, rotatoire en supination et en varus, tout particulièrement par son faisceau postérieur ulnaire.

Regan et al (53) ont suggéré que le ligament collatéral latéral radial est isométrique durant toute la flexion extension alors que le ligament collatéral latéral ulnaire est tendu en flexion et relâché en extension. Le point isométrique latéral a été identifié 2 mm au-dessus du centre du capitulum. Lorsque ce complexe ligamentaire est rompu, cela peut créer ainsi une subluxation du coude mieux connue sous le terme d'instabilité rotatoire postéro-latérale.

Cliniquement, une instabilité latérale résiduelle est mal tolérée à cause du stress en varus imposé au coude dans de multiples circonstances comme l'abduction de l'épaule ou encore dans de multiples activités de la vie de tous les jours.

L'instabilité postéro-latérale rotatoire est la combinaison d'une rotation externe, supination de l'avant bras, traction axiale, angulation en varus et déplacement postérieur de l'avant bras par rapport à l'humérus. Une déchirure du faisceau ulnaire du LCL est classiquement pensé pour être responsable d'une instabilité latérale permettant une subluxation (38), cependant la forme en Y de la configuration du faisceau ulnaire et radial du LCL permet de renforcer structurellement la stabilité latérale de telle sorte que seulement le faisceau ulnaire du LCL ne puisse pas créer à lui seul une instabilité.

Les études cadavériques de Dunning (30) et MacAdams (27) ont permis de confirmer cette idée et ont montré que pour produire une instabilité rotatoire postéro-latérale, les 2 faisceaux ligamentaires radial et ulnaire du LCL doivent être sectionnés. Ces données sont cohérentes dans le sens que l'insertion commune de ces 2 faisceaux sur l'humérus implique en cas de traumatisme une rupture de l'unité ligamentaire en elle même. Une réparation en aigu de ces deux faisceaux se fera spontanément par leur recueil simultané.

En cas d'instabilité chronique, il a été démontré que la reconstruction de seulement le faisceau ulnaire du LCL apporte des résultats fonctionnels excellents et permet la restauration de la stabilité (O'Driscoll) (38).

A la vue de ces travaux, le faisceau ulnaire du LCL apparaît comme être la partie du LCL la plus importante à reconstruire.

G. Stabilité médiale du coude

Le LCU a 3 sections différentes : la bande antérieure s'insérant sur la face médiale du processus coronoïde, la bande postérieure, et la bande transversale. La bande antérieure a été rapportée comme isométrique dans certaines études (28) (53) et anisométrique par d'autres (54). La bande postérieure est tendue de 60 à 120° de flexion et peut être responsable de raideur limitant la flexion. En flexion, la bande antérieure du LCU sert de stabilisateur primaire du coude lors de stress en valgus (1) (24) (21), avec la tête radiale servant de stabilisateur secondaire (23). En extension complète, la capsule antérieure et la congruence osseuse permettent la stabilité en valgus du coude.

L'instabilité en valgus la plus symptomatique due à une incompétence du LCU est retrouvée dans les traumatismes répétés chez les athlètes de sports de lancé. Durant la phase d'accélération précoce, la combinaison de forces en rotation interne placées de l'humérus lutte contre l'inertie de l'avant bras, la main et la balle et exerce sur le coude un stress en valgus. Ces forces en valgus sont comprises entre 64-120 Nm ce qui excède les 33 Nm de capacité du LCU. Chez ces sportifs, une reconstruction du LCU est primordiale pour que les sportifs puissent espérer récupérer leur niveau avant la déchirure ligamentaire complète (34).

H. Implication des muscles

La stabilisation dynamique musculaire est controversée. La co-activation des muscles agonistes antagonistes, biceps, brachialis et triceps, permet de centrer l'articulation par un mécanisme de concavité-compression. Les extenseurs du poignet permettent de centrer la tête radiale sur le capitulum. En particulier, le muscle extenseur ulnaire du carpe qui lui joue un rôle important dans la résistance au stress en varus. Les muscles épicondyliens-latéraux jouent donc un rôle dans la stabilisation postéro-latérale.

Le groupe musculaire fléchisseurs-pronateurs participent à la stabilité du coude en valgus.

Après une instabilité post-traumatique, Szekeres (55) a démontré que la rééducation doit mettre l'accent sur la récupération des amplitudes articulaires en supination. Des études électromyographiques ont montré que l'anconeus est actif durant toutes les amplitudes de mobilité du coude. C'est un stabilisateur dynamique qui semble avoir un rôle plus important dans la stabilité en varus.

Bien que beaucoup d'études cadavériques biomécaniques aient permis de comprendre les différents acteurs de la stabilité du coude, ces expériences sont difficiles à réaliser et les résultats trouvés sont parfois difficilement généralisables à la biomécanique de patients vivants pour les raisons suivantes.

En plus du déplacement, l'instabilité peut survenir avec la rotation dans les 3 plans de l'espace d'un des 3 os. Les études cadavériques permettent des simulations incomplètes des stabilisateurs dynamiques. Par rapport aux expériences réalisées il y a plusieurs années, les explorations électromagnétiques plus récentes ont permis de conclure par plusieurs fois à des conclusions différentes. Les positions de rotations de l'avant bras modifient la laxité et les forces exercées ; une laxité en valgus/varus est généralement augmentée en pronation de l'avant bras, bien que les tissus mous médiaux sont plus étirés ou contraints en position de pronation et les tissus mous latéraux plus étirés en

position d'avant bras en supination. Au final, la contribution relative de chacune des structures dépend des forces de déformations appliquées, avec parfois des études où les forces appliquées sont non physiologiques.

IV. Luxations complexes du coude

Appelés également fractures-luxations du coude, elles représentent l'association d'une fracture proximale de l'un des os de l'avant-bras et d'une luxation, qu'elle soit radio-ulnaire ou radio-ulno-humérale.

A. Mécanisme des luxations

La majorité des luxations du coude surviennent typiquement à la suite d'une chute sur la main, coude en extension ou légère flexion. Deux mécanismes ont été décrits comme pouvant être à l'origine de la luxation.

1. Mécanisme par hyperextension

C'est l'hypothèse classique, avec déchirure du plan capsulo-musculaire antérieur et effet de levier du bec olécrânien sur la fossette olécrânienne entraînant la coronoïde en arrière. La lésion du complexe ligamentaire médial constitue la lésion initiale. Cette théorie est basée sur la présence d'une instabilité en valgus systématique après réduction d'une luxation, ou à l'existence de lésions du LCM lors de l'exploration chirurgicale (1). Eygendaal (43) a retrouvé la présence d'une instabilité en valgus chez 24 des 50 patients suivis, après traitement orthopédique d'une luxation postéro-latérale du coude. Josefsson et al (3) pour

leur part ont constaté dans les suites d'une luxation complète du coude, des ossifications intra-ligamentaires au niveau du LCM dans 85% des cas et au niveau du LCL dans 75% des cas. Sur 31 patients, tous présentaient une instabilité en valgus alors que seuls 18 patients présentaient une instabilité en varus.

2. Mécanisme en valgus-supination-compression axiale

Plusieurs études ont démontré que lors de ce mouvement d'extension se produisait également une combinaison de valgus du coude, supination de l'avant-bras et compression axiale. Cette séquence va induire une atteinte séquentielle des parties molles péri-articulaires qui va progresser du compartiment latéral vers le compartiment médial du coude. Cette séquence va induire initialement une lésion du complexe ligamentaire latéral, qui va s'étendre vers la capsule antérieure et postérieure, pour atteindre le compartiment ligamentaire médial.

O'Driscoll et al ont démontré dans une étude expérimentale que l'on pouvait se luxer le coude en direction postérolatérale avec un complexe ligamentaire médial intact et a décrit une séquence lésionnelle. Le stade 1 correspond à une lésion partielle ou totale du complexe collatéral latéral (le faisceau ulnaire du LCL est rompu). Cette lésion va entraîner une subluxation rotatoire postérolatérale qui peut se réduire spontanément. Le stade 2 correspond à une extension lésionnelle vers la capsule antérieure et la capsule postérieure. Le coude se sublux, la partie concave du bord médial de l'ulna vient se bloquer sur la trochlée. Un cliché radiographique de profil donne alors l'impression que la coronoïde se trouve perchée au niveau de la trochlée. Dans le stade 3, la

poursuite du mécanisme lésionnel va atteindre le LCM. Au stade 3A, le faisceau postérieur seul est lésé, autorisant une luxation postérieure du coude autour de la charnière médiale restée intacte, selon un mécanisme rotatoire. Au stade 3B, la totalité du LCM est rompue entraînant une instabilité du coude en varus, valgus, et rotatoire postérolatérale après réduction. En légère flexion (30 à 45°), le coude devient stable. Dans le stade 3C, l'ensemble des insertions tendino-musculaires est avulsé de l'humérus distal et le coude reste alors instable, même à 90° de flexion. La luxation du coude est donc le stade terminal de cet ensemble lésionnel, de l'instabilité rotatoire postérolatérale à la luxation postérieure du coude avec ou sans lésion du faisceau antérieur du LCM (51).

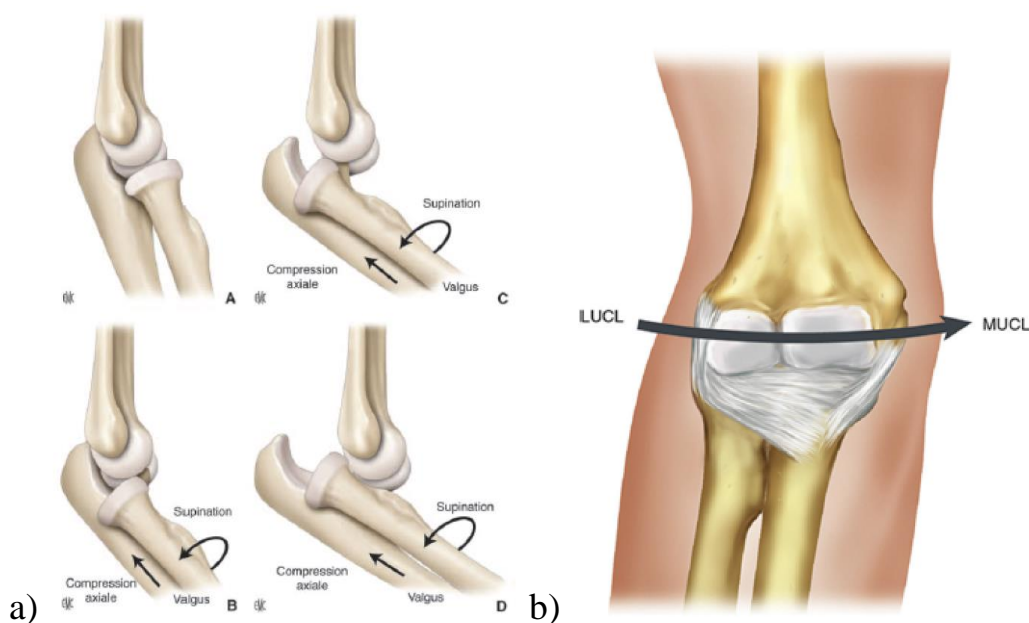


Figure 38 : a) Les différents stades de l'instabilité du coude (A.Réduit, B.Instabilité postérolatérale, C.Perché, D.Luxé) EMC Les luxations du coude, Mansat
b) O'Driscoll, Elbow subluxation and dislocation : a spectrum of instability

Ce mécanisme décrit par O'Driscoll est compatible avec les travaux d'Osborne et Cotterill (56), et va à l'encontre de la théorie classique qui prône l'hyperextension du coude comme mécanisme lésionnel de la luxation.

3. Mécanisme en varus-supination-compression axiale

Dans certains cas, lors d'une chute sur la main, coude en extension ou en légère flexion, un mouvement de varus induit une instabilité rotatoire postéro-médiale entraînant une fracture/tassement de la facette antéro-médiale du processus coronoïde ou une lésion du LCR ou une fracture de l'olécrane ou une fracture du processus coronoïde à sa base (57).

4. Mécanisme direct postéro-antérieur sur l'olécrane

Enfin, dans quelques cas, un choc direct au niveau de l'extrémité proximale de l'ulna entraîne sa fracture et conduit à la luxation trans-olécranienne (58).

B. Traumatismes complexes, classifications, et conduite à tenir

Les traumatismes responsables de lésions complexes sont le plus souvent des traumatismes à haute énergie : fractures simultanées du radius et de l'ulna, en association à une luxation des deux os l'un par rapport à l'autre ou par rapport à l'humérus. Ces lésions polymorphes présentent de difficiles problèmes diagnostiques et thérapeutiques. Le principal écueil est de méconnaître et négliger l'une des composantes lésionnelles osseuses ou ligamentaires.

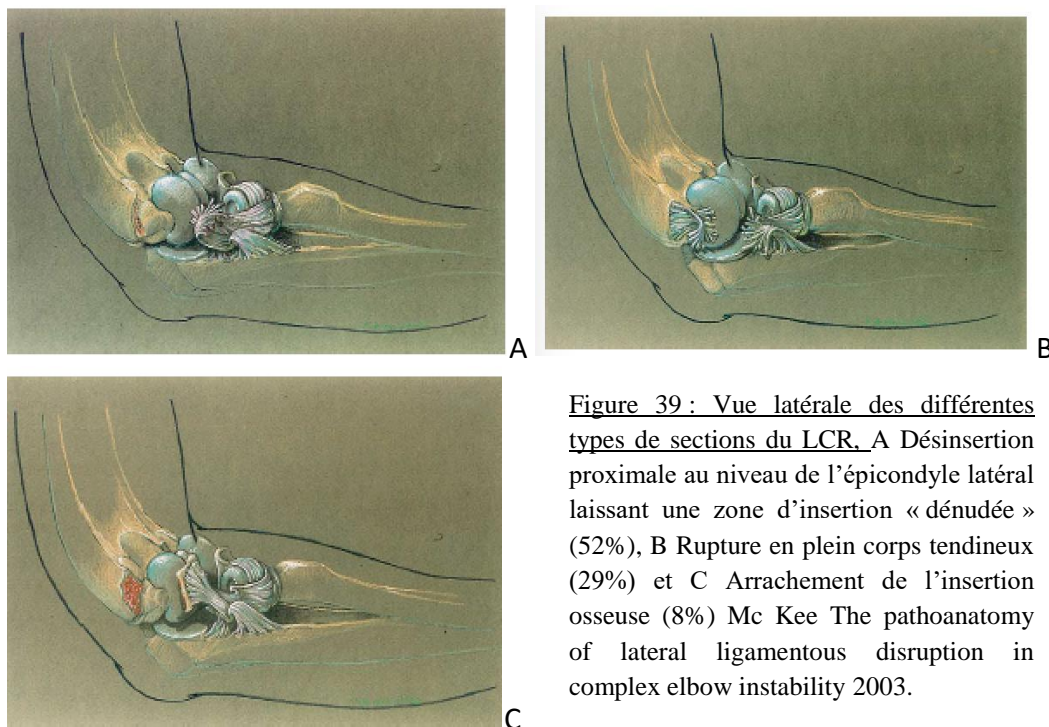
1. Fracture de la tête radiale

a) Epidémiologie

Les fractures de la TR représentent environ 1/3 des fractures du coude et 1,7 à 5,4% de toutes les fractures de l'adulte (59). 85% des fractures de la TR surviennent chez des patients âgés entre 20 et 60 ans.

La luxation complète huméro-ulnaire du coude s'associe dans 15 à 30% à une fracture concomitante de la tête radiale. La luxation des deux os de l'avant-bras est postérieure et conjointe. La fracture de la tête radiale est en générale déplacée et/ou comminutive (60). Les lésions associées osseuses sont fréquentes : avulsion de la coronoïde, fracture du capitulum (37).

Les lésions ligamentaires sont celles rencontrées dans les luxations postérieures pures du coude (61). Elles portent sur le ligament collatéral médial, rarement rompu en plein corps mais sept fois sur dix avulsé de l'épicondyle médial. Deux notions ont été soulignées par Josefsson : la fréquence de l'avulsion des structures musculaires épicondyliennes et l'atteinte du ligament collatéral latéral. Cette dernière est présente dans près d'un coude sur quatre, et le plus souvent sous l'aspect d'une avulsion apophysaire. McKee a décrit 3 types de rupture du ligament collatéral latéral. Sur la revue de 62 coudes pris en charge chirurgicalement pour fracture luxation ou bien luxation insuffisamment réduite. 100% de ces coudes présentaient une rupture du LCR avec dans 52% des cas une rupture par désinsertion du ligament sur l'épicondyle latéral laissant la zone d'insertion du ligament à nu. Dans 29% des cas, la rupture était retrouvée en plein corps ligamentaire à sa moitié. Et dans 8% des cas la rupture emportait l'insertion osseuse du ligament (62).



b) Conduite diagnostique

Le tableau clinique est celui d'une luxation postérieure du coude avec impotence fonctionnelle absolue et son déplacement caricatural. Le piège est d'omettre le diagnostic de la lésion fracturaire radiale : la superposition de la tête radiale et de la métaphyse ulnaire, conjointement luxées en arrière de l'humérus rend difficile l'analyse radiologique de l'épiphyse radiale proximale, tant sur la face que sur le profil. Dans le même ordre d'idées, l'irréductibilité d'une luxation postérieure du coude doit faire évoquer l'incarcération intra-articulaire d'un fragment céphalique radial.

c) Classifications

La première qui a fait autorité est celle de **Mason** décrite en 1954 (63). L'auteur s'appuyant sur une étude de 100 fractures opérées ou non, et revues avec avec un recul de plus de 2 ans, a proposé une classification en trois types, à visée thérapeutique :

- Type I : fissure ou fracture marginale non déplacée
- Type II : fracture marginale déplacée, avec séparation ou impaction

- Type III : fracture déplacée et comminutive intéressant toute la TR
- Type IV : associant une fracture de la TR et une luxation du coude a été décrite par **Broberg et Morrey** (64).

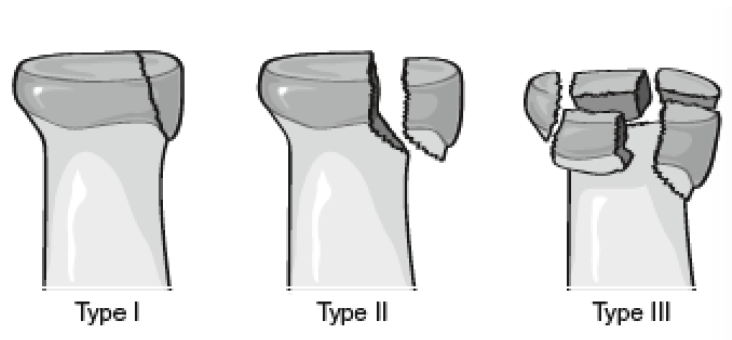


Figure 40 : Classification originale de Mason

Hotchkiss (45) a modifié la classification de Mason, en y introduisant des critères cliniques. Le type II est défini par une fracture déplacée de la TR ou du col avec blocage mécanique ou incongruence articulaire. Le type III, caractérisé par une comminution, n'est pas accessible à l'ostéosynthèse et nécessite soit une résection, soit une prothèse.

Type I	Fracture de la TR ou du col du radius non ou peu déplacée, mobilité en pronosupination seulement limitée par la douleur et l'œdème, fracture articulaire < 2 mm ou fracture marginale de la TR
Type II	Fracture déplacée (> 2 mm) ou fracture du col du radius angulée, mobilité diminuée mécaniquement ou incongruence articulaire, sans comminution sévère (ostéosynthèse possible)
Type III	Fracture comminutive et sévère de la TR ou du col du radius, jugée non reconstituible sur critères peropératoires ou radiologiques, nécessitant excision pour restituer la mobilité

TR : tête radiale.

Figure 41 : Modification de la classification de Mason selon Hotchkiss [40]

En dehors de la faible reproductibilité intra- et inter-observateur de ces classifications, leur principale faiblesse réside dans l'absence de prise en compte

des lésions associées, pourtant retrouvées dans près de 80% des fractures multifragmentaires (type III).

La classification de la Mayo Clinic est exhaustive en ce sens et mérite d'être retenue (65) (11) . Elle reprend la description de la fracture de TR de Mason et lui associe une lettre correspondant à une lésion associée, représentée par une majuscule si elle est traitée. Par exemple, une fracture de TR de type III Lcm est une fracture de type III de Mason, avec rupture du ligament collatéral latéral ou radial réparée (L), fracture de la coronoïde et rupture du ligament collatéral médial ou ulnaire (m) non traitées.

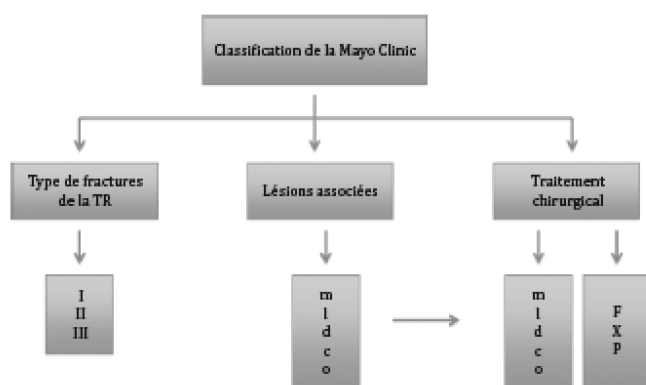


Figure 42 : Classification de la Mayo Clinic

Type I : fracture non déplacée ; Type II : fracture déplacée (>2mm) ; Type III : fracture comminutive ; m : ligament collatéral médial ; l : ligament collatéral latéral ; d : dissociation longitudinale de la radio-ulnaire distale ; c : fracture de la coronoïde ; o : fracture de l'olécrane ; F : fixation ; X : excision ; P : remplacement prothétique.

d) Traitement

Une fracture de tête radiale associée à une luxation du coude correspond à un type IV de Mason. La lésion osseuse radiale et les lésions capsulo-ligamentaires doivent être réparées tour à tour. Les fractures de type I relèvent d'un traitement fonctionnel et les fractures de type II d'une réduction et ostéosynthèse stable.

- Pour le type I, si le coude est stable entre 45/50° d'extension, alors il sera immobilisé dans une attelle bloquée à 60° de flexion pendant 2 semaines puis une mobilisation dans tous les secteurs de mobilité sera réalisée sans protection.
- Pour le type II, on procède à une réduction à ciel ouvert avec une ostéosynthèse interne, si les deux plans ligamentaires médial et latéral

sont atteints, alors on procède au traitement de la fracture puis la réparation du plan ligamentaire latéral sera systématique car nous savons que sa non réparation est source d'instabilité chronique. Si après ostéosynthèse de la TR et réparation du LUCL, le coude reste toujours instable, alors on pourra procéder à la réparation du LCM. Une instabilité persistante conduira le chirurgien à mettre en place un fixateur externe dynamique en distraction.

- La prothèse de TR ne se discute que dans les fractures de type III non ou difficilement accessibles à une réduction anatomique avec ostéosynthèse stable permettant une mobilisation précoce de l'articulation. Elle est une alternative à une ostéosynthèse difficile ou à la résection arthroplastique.

Cette dernière possibilité thérapeutique est restée longtemps un sujet de controverse. Morrey préconisait la résection simple de la tête radiale, suivie d'une mobilisation protégée dans une orthèse pour protéger le LCU (64). Cependant la tendance tant à s'inverser et à voir la résection simple, ou résection arthroplastique, comme une erreur pour les fractures multifragmentaires de la tête radiale (type III de Mason), en apparence isolée.

Le caractère « isolé » de cette fracture de tête radiale est particulièrement difficile à affirmer. Le caractère multifragmentaire laisse présupposer des lésions ligamentaires non négligeables. Les fractures type III de Mason sont presque toujours associées (80%) à des lésions ligamentaires ou articulaires (66). En cas d'atteinte du LCU ou de la membrane interosseuse, il existe un fort risque d'instabilité résiduelle frontale et horizontale. De ce fait, en cas d'impossibilité de reconstruire la TR, la résection arthroplastique n'est pas recommandable. En effet, il a été démontré qu'en cas de résection arthroplastique pour fracture multi-fragmentaire type III, il apparaît une migration proximale dans près de 50% des cas, une déviation en valgus du coude dans 30% des cas et, à moyen terme, une arthrose huméro-ulnaire

secondaire dans 50% des cas (67). L'arthroplastie prothétique est donc l'alternative immédiate à l'ostéosynthèse stable, lorsque celle-ci est impossible.

L'abord chirurgical est latéral. Une fois la fracture exposée, la fracture est réduite et fixée temporairement au moyen de broches. Les broches doivent être évitées dans la mesure du possible sauf si l'on a recours à des vis canulées, du fait de l'encombrement et du risque de fragmentation. Elles ne doivent pas non plus être utilisées en tant que fixation permanente car elles ne permettent pas une mobilisation précoce. Le système de fixation interne doit être rigide et l'ostéosynthèse pourra être réalisée au moyen de vis ou plaques vissées.

Il existe une « safe zone » pour le positionnement du matériel qui correspond approximativement à 100°, centrée à l'équateur avec l'avant-bras en position neutre.

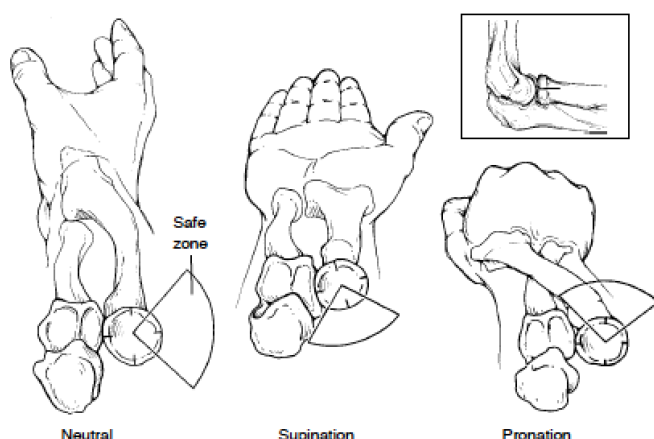


Figure 43 : « Safe zone »,
pour les ostéosynthèses de
TR [40]

Hotchkiss recommande l'utilisation de sets de fixation interne mini-fragment avec des plaques de reconstruction, incluant les plaques pour la reconstruction des condyles du laboratoire Synthes, un set mini-fragment et un set mini-vis de Herbert du laboratoire Zimmer ; les tailles allant de 1,5 à 2,7 mm. Il est également possible d'utiliser des vis canulées petits fragments.

Si la fracture est limitée à la tête alors l'ostéosynthèse pourra avec des mini-vis placées sous le cartilage chondral. Le traditionnel méchage et vissage avec des vis surdimensionnées par rapport au méchage n'est pas recommandé,

notamment pour les fragments maintenus en compression après fixation primaire et par rapport au risque de fragmentation.

Si la fracture s'étant au col du radius, alors on pourra avoir recours à des plaques, dans ces conditions, la voie d'abord doit s'étendre en distalité et le nerf interosseux postérieur doit être visualisé. La pronation de l'avant-bras permettra de protéger ce nerf au cours du travail de dissection. Des greffes osseuses peuvent être utilisées en cas de perte de substance osseuse essentiellement située sur le col.

Morrey rapporte cependant que dans les cas de fracture du col, les plaques tendent à produire une formation cicatricielle excessive avec une perte de la rotation de l'avant-bras (68). Il recommande de ce fait, une fixation par vissage en « low-profile ». Cette technique consiste à utiliser des vis canulées 2,7mm placées de la berge latérale de la TR obliquement à travers la fracture jusqu'au corps du radius pour engager le cortex opposé. Cette technique permet ainsi d'éviter des dissections distales des tissus mous et évite également le placement de matériel d'ostéosynthèse dans des zones difficiles de la part la proximité avec le ligament annulaire et le complexe ligamentaire collatéral latéral. Cette technique est indiquée dans les fractures axiales stables avec peu ou pas de comminution (69).

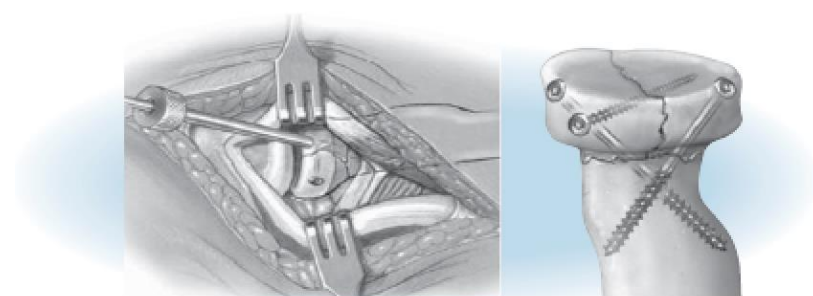


Figure 44 : « Low-profile fixation » réalisant un vissage axial et oblique partant des berges de la tête jusqu'au corps du radius proximal (B. F. Morrey)

La réduction doit être contrôlée en pronation, supination, extension et flexion. Il est également nécessaire de s'assurer de l'absence d'effraction de la corticale opposée.

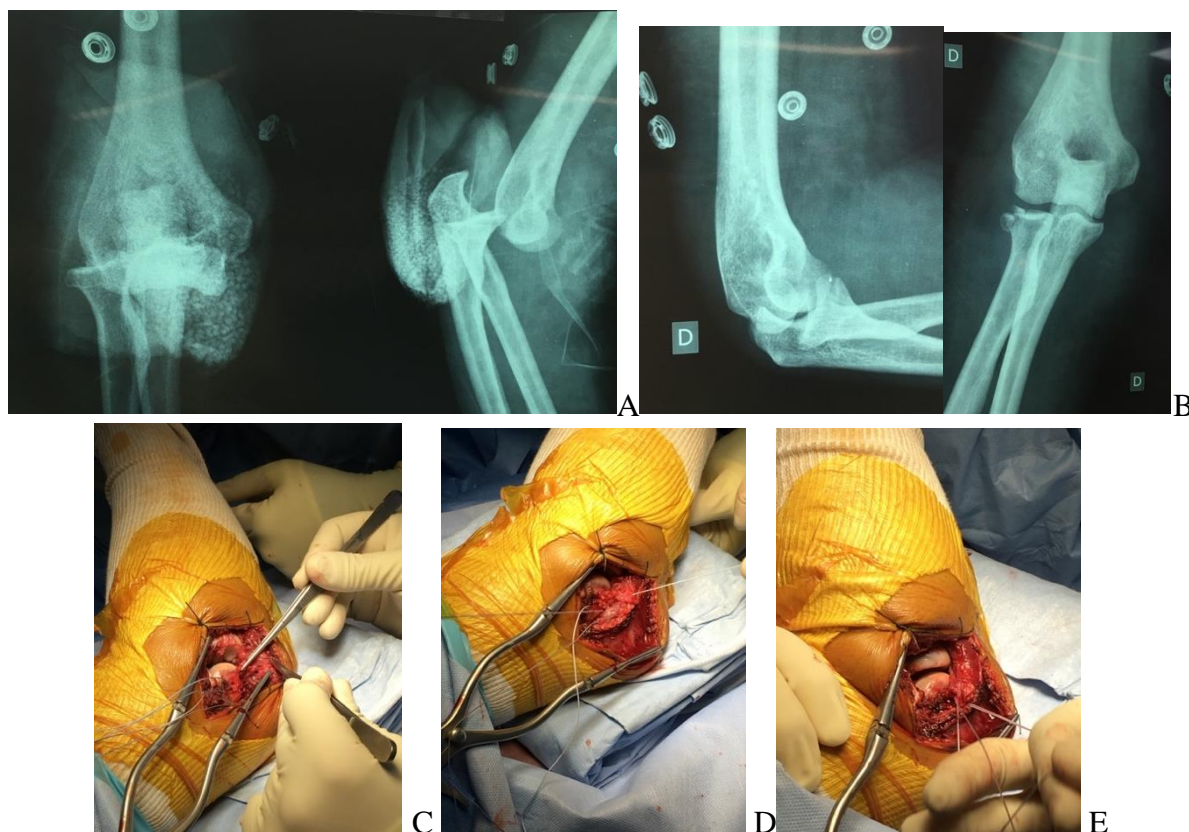
Bien que la libération des parties molles autour de la tête est nécessaire, ces fractures semblent consolider sans effondrement par nécrose avasculaire.

Le complexe ligamentaire latéral ainsi que le ligament annulaire doivent être réparés prudemment. Pour la réinsertion du plan ligamentaire pourra se faire avec l'utilisation d'ancres ou bien de sutures trans-osseuses.

Le but de ces types de réduction à ciel ouvert avec fixation interne (ORIF) est d'obtenir une fixation stable permettant une mobilisation immédiate.

Un fixateur externe dynamique en distraction (DJDII) pourra être utilisé pour apporter plus de stabilité et permettre la mobilisation précoce.

Une mobilisation active sera donc instaurée aussi tôt que possible et en fonction du confort du patient, généralement dans les premiers jours post-opératoires.



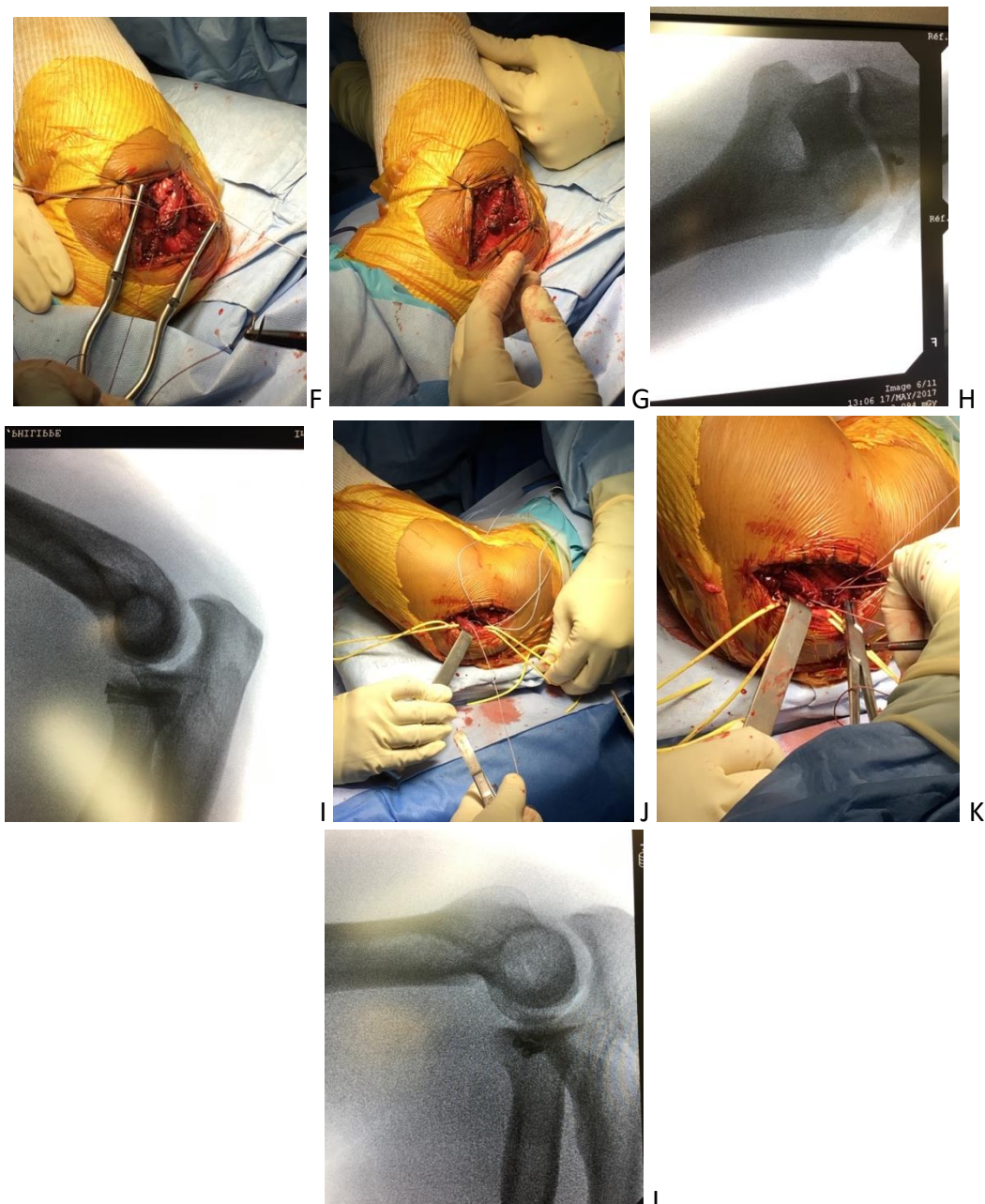


Figure 45 : Prise en charge d'un coude droit présentant une luxation postéro-latérale associée à une fracture de la tête radiale Mason II. A : Radiographie Coude luxé ; B : Radiographie Coude réduit ; noté que la fracture de tête radiale est seulement visible sur le cliché de face où l'on peut constater également un baillement articulaire latéral avec inclinaison en varus de l'interligne articulaire huméro-ulnaire. C : Photographie peropératoire avec exposition du complexe ligamentaire collatéral latéral, dans la pince à disséquer de la main gauche de l'opérateur, le ligament collatéral latéral à réinsérer, et dans la pince de la main droite, le reliquat ligamentaire à son insertion sur l'épicondyle latéral. Les fils (non résorbables solides type « fiber wire ») de réinsertion par suture transosseuse sont en place. D : passage des fils au travers du ligament pour réinsertion. E : premier point de réinsertion noué. F : 2^{ème} point de réinsertion noué. G : Fermeture du plan aponévrotique des épicondyliens au moyen de ces fils de réinsertion ligamentaire. H : contrôle scopique peropératoire de face et de profil : I. Devant un testing peropératoire retrouvant un baillement médial au niveau de l'interligne huméro-ulnaire ainsi que sur le cliché de profil une réduction concentrique insuffisante, avec aspect de « trop bel interligne », il est décidé d'aborder le coude médialement pour réaliser une réinsertion du LCM. J : photographie peropératoire de l'abord médial du coude. Points transosseux prêts à être suturés au LCM, nerf ulnaire individualisé sur lac jaune. K : passage des fils d'ostéosuture dans le LCM et traction du ligament en position physiologique. L : Contrôle

scopique de profil en fin d'intervention avec une réduction concentrique de l'articulation huméro-ulnaire de profil. Avec la courtoisie du Dr Izem Yadar Hôpital Edouard Herriot Lyon.

Concernant les prothèses de TR, Bonnevialle (11) a bien montré qu'elles s'intègrent parfaitement dans la stratégie thérapeutique des fractures multifragmentaires de la TR non accessibles à une ostéosynthèse fiable. Elles permettent ainsi d'éviter une instabilité du coude et de déstabiliser également le cadre antébrachial dû à un syndrome d'Essex-Lopresti. Au besoin, une stabilisation de la radio-ulnaire distale par brochage en supination peut être ajouté, voire associée à un geste de réparation du complexe triangulaire (triangular fibro-cartilage complex ou TFCC).

Les implants en silicone doivent être à présent évités. Ces implants en Silastic™ de Swanson sont considérés par certains comme des « espaceurs » par la souplesse de ce matériau ce qui ne lui permet pas d'assurer un rôle de stabilisateur en valgus en cas de rupture du LCU (70). Enfin, beaucoup de « siliconite » et fractures d'implants ont été rapportées et font que cet implant est actuellement non recommandé (71).

Les implants métalliques sont variés mais il est difficile d'affirmer la supériorité d'un type de prothèse par rapport à un autre. On peut les classer en 3 critères principaux :

- La mobilité intra-prothétique (les prothèses bipolaires)
- La modularité
- La fixation de la tige : cimenté versus non cimenté versus libre dans le canal médullaire.

Les prothèses bipolaires présentent l'avantage d'améliorer la congruence radio-ulnaire proximale par autopositionnement de la cupule (72). Elles procurent une moindre stabilité que les prothèses monoblocs sans que cela ait été démontré cliniquement (73). Par ailleurs des désassemblage de la cupule par rapport à la tige ont été rapportés du fait d'une rétention intra-prothétique insuffisante, en cas d'instabilité résiduelle du coude (74).

La modularité prothétique a un double intérêt, elle permet d'effectuer un choix optimisé de la taille de la tête prothétique et un ajustement de la hauteur de la tête et du col en fonction de la hauteur de résection, ce qui est un point technique essentiel. Certains types de prothèse permettent de faire varier l'angle tête-col pour restituer l'anatomie individuelle au plus juste, surtout en cas d'ancrage diaphysaire avec une tige longue et droite où l'axe diffère de celui du col radial, beaucoup plus court que la tige.

La fixation endomédullaire fait appel à des tiges cimentées souvent lisse ou à des tiges sans ciment en « *press-fit* ». Il a été démontré que leur stabilité primaire en *press-fit* est difficile à obtenir du fait de fréquentes microfractures, notamment lorsque le diamètre de la tige est surdimensionné de 1 mm ou plus.

Par ailleurs, un effet de déviation des contraintes (*stress shielding*) a été rapporté comme cause d'ostéolyse proximale périprothétique précoce (75).

Certains auteurs ont proposé de laisser l'implant « libre » dans le fut radial proximal, sans chercher une stabilité primaire en *press-fit*, afin de donner la possibilité à l'implant de se positionner de lui-même. L'apparition inévitable d'un liseré périprothétique ne semble pas avoir de conséquence clinique, et les études à moyen terme rapportent des résultats satisfaisants (76).

L'utilisation du pyrocarbone a été rapportée avec des résultats précoces intéressants. L'avantage de ce matériau réside dans sa tolérance face au cartilage du capitulum. A l'heure actuelle, aucune étude n'a encore pu rapporter de résultats sur le long terme de ces implants (77).

Bonnevialle N. a montré dans une revue de la littérature que les prothèses de TR pour fracture récente procure 60 à 80% de résultats satisfaisants. Dans une série multicentrique de 315 prothèses de TR de tous types de la SOFEC, 26 implants seulement (8%) avaient été repris pour échec clinique. Les causes retrouvées étaient le descellement, l'instabilité, la raideur douloureuse due à un *overstuffing* (surcontrainte) et/ou l'arthrose capitulo-radiale.

La technique de pose d'une prothèse de TR doit respecter deux principes fondamentaux :

- La restitution de l'épaisseur et du diamètre de la tête native
- La restitution de la hauteur de la TR : un implant trop bas est à risque d'instabilité résiduelle du coude, et un implant trop haut génère une hypercontrainte condylienne excessive (48). Ce défaut de positionnement est source de détérioration articulaire rapide et raideur douloureuse du coude, d'autant plus qu'il existe des lésions ostéochondrales traumatiques du capitulum.

Bonnevialle recommande la reconstitution sur table de la tête native afin de pouvoir déterminer le diamètre de l'implant ainsi que de vérifier que l'ensemble des fragments articulaires aient été extraits. Des contrôles fluoroscopiques avec implant d'essai sont recommandés. En cas d'hésitation entre deux tailles, il recommande d'utiliser la plus petite des deux (salazar keener the unstable elbow) .

La restitution de la hauteur doit être elle aussi rigoureuse. Un brochage premier de la radio-ulnaire distale pourra être utile en cas de destabilisation du cadre antébrachial.

Plusieurs repères anatomiques peuvent aider au bon positionnement en hauteur en s'aidant de la fluoroscopie :

- L'alignement de la prothèse sur l'incisure ulnaire de profil, sans la dépasser.
- L'interligne huméro-ulnaire symétrique entre le versant médial et le versant latéral.

Le recours aux implants d'essai est indispensable afin de recouper le col du radius au niveau de l'incisure radiale de l'ulna pour abaisser l'implant si celui-ci est trop haut, ou d'augmenter la hauteur du col prothétique grâce à la modularité de certaines tiges si l'implant est trop bas (11).




Figure 46 : Exemples d'implants : A :
modulaire à cupule mobile
(bipolaire), B : modulaire avec angle
fixe d'orientation de la tête
(Bonnevialle N.)

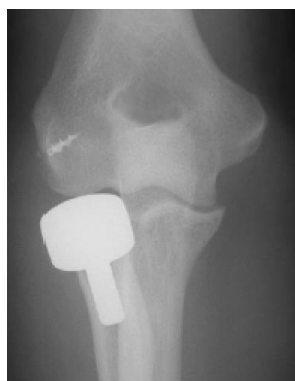

Figure 47 : Exemple de radiographie obtenue
après remplacement de TR avec
allongement excessif qui conduira à de
mauvais résultats cliniques (Sanchez-
Sotelo J.)

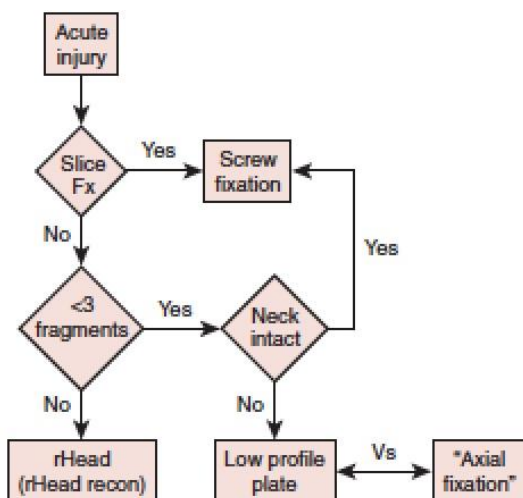


Figure 48 : Algorithme décisionnel pour le prise
en charge des fractures de la tête radiale
selon la Mayo Clinic (B.F. Morrey)

2. Fractures du processus coronoïde

a) Epidémiologie

Le processus coronoïde est un frein à la translation postérieure et stabilise la trochlée humérale. Quelques rares fractures de la coronoïde sont secondaires à

une avulsion de l'insertion du muscle brachial antérieur lors d'une violent contraction. La plupart se rencontrent après une luxation traumatique du coude. Elles correspondent à 10% des luxations du coude (78). Ce type de fracture est moins fréquent et peut facilement ne pas être vu sur les radiographies. Les contraintes appliquées au moment du traumatisme s'exercent en rotation postéro-médiale de l'avant-bras par rapport à l'humérus combinées à des contraintes excessives en varus. La trochlée médiale fracture la portion médiale de la coronoïde avec un déplacement distal et un certain degré d'impaction et de comminution.

Morrey a expérimentalement évalué à 50% le volume d'apophyse coronoïde intacte pour éviter toute instabilité du coude. Ceci peut être simplement apprécié par un cliché de profil du coude : normalement, l'axe de la diaphyse ulnaire et la ligne qui joint la pointe de la coronoïde au sommet de l'olécrane forment un angle de 30° ; lorsque cette même ligne, tracée à partir du foyer de fracture coronoïdien devient parallèle, cela signifie que plus de la moitié du volume de cette apophyse est avulsée.

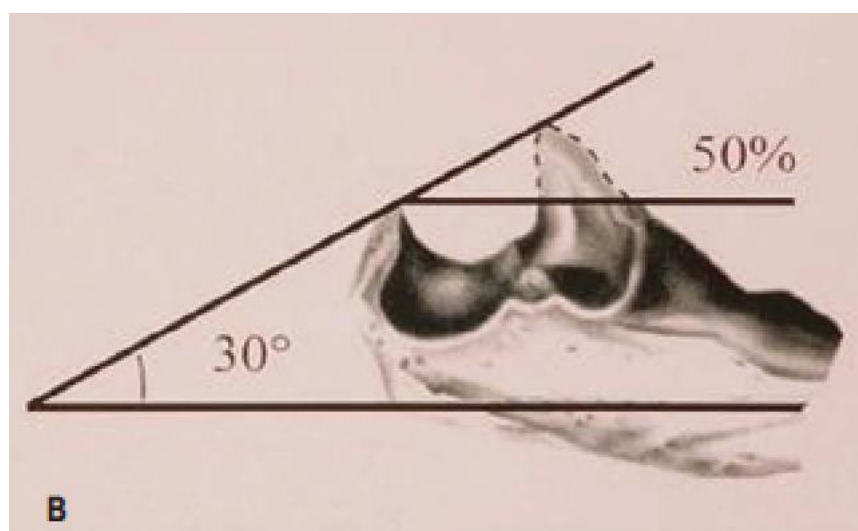


Figure 49 : Vue de profil de l'olécrane montrant que lorsque la droite passant par le foyer de fracture et la pointe de l'olécrane devient parallèle à l'axe diaphysaire, alors plus de 50% de la coronoïde a été avulsé.

Morrey 2009, Current concepts in the management of complex elbow trauma

b) Conduite diagnostique

Le tableau clinique est celui d'une luxation traumatique du coude. Le bilan radiologique préopératoire et surtout post-réductionnel impose la recherche des ces fractures souvent décelées qu'après réduction.

On peut ainsi apprécier sa taille et son déplacement.

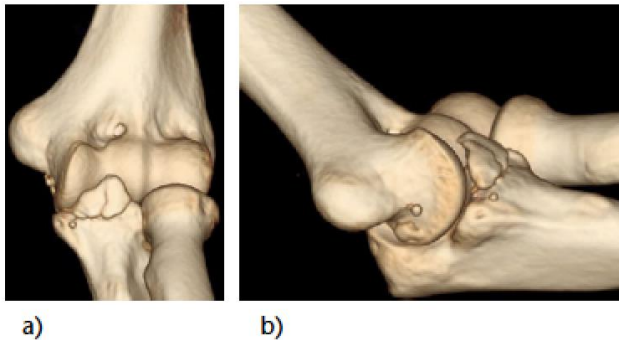


Figure 50 : Fracture déplacée antéro-médiale de la coronoïde avec une tête radiale intacte de face a) et de profil en vue médial b). Une avulsion du complexe ligamentaire collatéral latéral survient au cours d'un mécanisme en varus postéro-médial. (Sanchez-Sotelo J.)

c) Classifications

La première classification pour les fractures de la coronoïde a été proposée par **Regan et Morrey** (79). Ils classent les fractures en fonction du volume de coronoïde atteint selon trois types :

- Type I : seule la pointe de la coronoïde est fracturée, les fragments sont de petite taille et correspondent à une lésion de passage lors de la translation antérieure de l'épiphyse humérale ; la trochlée « décapite » le processus coronoïde.
- Type II : la moitié du volume de la coronoïde est fracturée selon un trait parallèle au grand axe de l'ulna. Une fois la luxation réduite, l'absence de butée antérieure que représente la coronoïde crée un facteur d'instabilité supplémentaire.
- Type III : il existe une fracture de la base d'implantation de la coronoïde et elle associe à la gravité précédente, celle d'une fracture articulaire puisque le tiers de la grande cavité sigmoïde ulnaire est intéressé.
 - A : non communitive
 - B : comminutive

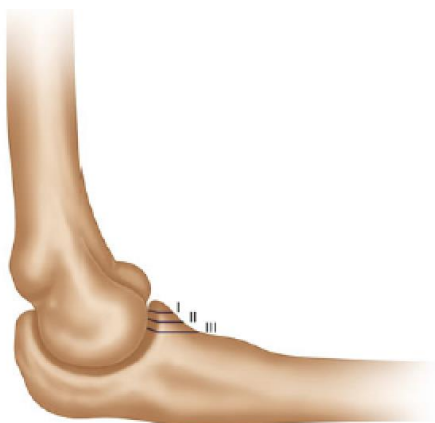


Figure 51 : Classification de Regan et Morrey pour les fractures de la coronoïde : type I, fracture de la pointe ; type II, fracture <50% du volume de la coronoïde ; type III, fracture >50% du volume de la coronoïde (Morrey B. F.)

Avec l'avènement des scanners, l'analyse radiologique des fractures a permis à **O'Driscoll** et al en 2003 (80) d'établir une nouvelle classification, plus récente, qui prend en compte le mécanisme de la lésion et apporte donc des informations sur les traumatismes osseux et des tissus mous associés. Elle permet de guider la thérapeutique :

- Type I : une fracture transverse de la pointe de la coronoïde, elle incluse l'insertion de la capsule antérieure.
- Type II : une fracture de la facette antéro-médiale
- Type III : une fracture de la base de la coronoïde

Ces trois types fracturaires sont divisés en sous-types en fonction de la sévérité lésionnelle.

- Type I :
 - Sous-type 1 : La fracture emporte moins de 2 mm d'os
 - Sous-type 2 : La fracture emporte plus de 2 mm de la pointe de la coronoïde. Ce sous-type est celui le plus souvent rencontré dans les terribles triades.
- Type II : Cette fracture intéresse la facette antéro-médiale de la coronoïde est souvent associée à une rupture du LCL par mécanisme lésionnel en varus et déplacement postéro-médial. Dans ce cas de figure, il peut persister une instabilité du coude.

Pas toutes les fractures ne nécessiteront de réparation chirurgicale, mais leur identification permettra d'établir un protocole chirurgical précis.

Une lésion du LCM peut également survenir.

- Sous-type 1 : La fracture est localisée entre la pointe et le tubercule ulnaire. Sa limite latérale se situe au bord médial de la pointe et sa limite médiale se situe à la moitié antérieure du cortex du tubercule ulnaire.
- Sous-type 2 : La ligne fracturaire s'étend latéralement et inclus la pointe de la coronoïde
- Sous-type 3 : Sa définition est d'emporter le tubercule ulnaire en entier et par conséquent ce sous-type fracturaire intéresse l'insertion du faisceau antérieur du LCM.(57)

Les fractures de la facette antéro-médiale sont donc souvent associées à une instabilité rotatoire postéro-médiale, et donc une instabilité en valgus (57) à la différence des terribles triades qui, elles, occasionnent une instabilité rotatoire postérolatérale.



Figure 52 : Mécanisme lésionnel lors d'une chute sur un avant-bras en extension avec des contraintes axiales et en varus occasionnant une fracture type II sous-type 3 de O'Driscoll.

- Type III : Elles correspondent aux fractures de la base de la coronoïde, ce qui indique qu'elles emportent au minimum 50% de sa taille.

Dans ce type fracturaire, les lésions tissulaires sont souvent moins sévères que pour les fractures de la pointe ou les fractures de la facette antéro-médiale.

La différence entre un sous-type 1 et un sous-type 2 se base sur une fracture associée de l'olécrane.

- Sous-type 1 : Le pavé osseux est typiquement fragmenté et la fracture s'étend dans l'articulation radio-ulnaire proximale. Elles sont donc fréquemment associées à des fractures de la tête radiale.
- Sous-type 2 : C'est une fracture de la base de la coronoïde trans-olécraniennne.

Les fractures de la base sont rarement vues dans les terribles triades mais plus fréquemment dans les fractures-luxations intéressant le processus olécranien comme les fractures luxations postérieures de Monteggia (6).

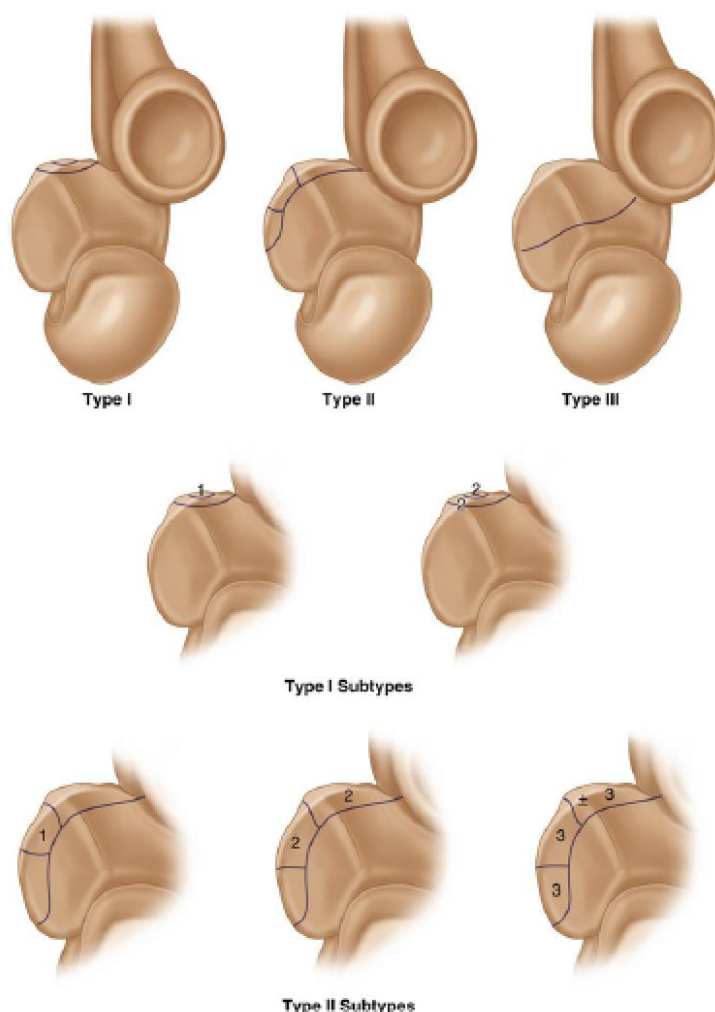


Figure 53 : Classification de O'Driscoll des fractures de la coronoïde

d) Traitement

La question est de savoir si la partie restante non fracturée de coronoïde est suffisamment large pour prévenir une instabilité.

- Dans les terribles triades, le trait de fracture est plutôt transverse ou oblique vers le bord latéral. Sanchez-Sotelo recommande d'ignorer les fractures affectant plutôt 30% de la coronoïde et de fixer ou reconstruire les autres, mais chaque patient doit être évalué individuellement, en fonction de ses habitudes, des traumatismes associés, et de l'évaluation peropératoire. L'approche chirurgicale sera latérale. Une déchirure du complexe ligamentaire collatéral latéral permet au chirurgien une exposition du coude comme « un livre ouvert ». L'exposition sera rendue plus facile si la TR nécessite d'être remplacée. La résection des fragments fracturés offrira une surface de travail conséquente. Une approche médiale pourra être ajoutée si le LCM doit être réparé ou si une fixation par plaque est nécessaire.
- Dans les traumatismes en valgus postéro-médial, la synthèse de la fracture est recommandée s'il existe une réduction non concentrique de l'articulation, coude à 90° de flexion, s'il existe une comminution entraînant un déplacement en varus sous l'effet de la gravité, ou encore si le fragment est de taille supérieure à 5 mm (81). Les fractures intéressant la portion antéro-médiale de la coronoïde avec une TR intact seront plus facilement abordées médialement. Sanchez-Sotelo recommande une libération du nerf ulnaire sans transposition ainsi qu'une exposition du foyer de fracture en libérant le groupe des muscles fléchisseurs communs du bord antérieur de l'épicondyle médial ainsi que du bord antérieur du LCM.

- Dans les fractures luxations trans-olécraniennes, la fracture de coronoïde le plus souvent associée est large et nécessite une fixation au reste de l'ulna. Dans ces situations, le fragment coronoïdien peut être exposé directement à travers le foyer de fracture avant la fixation de la pièce olécranienne par abord postérieur.

Les fractures de la coronoïde avec une comminution sévère et une large extension corticale antérieure nécessiteront une extension de l'exposition médialement pour pouvoir réaliser une ostéosynthèse par plaque (57).

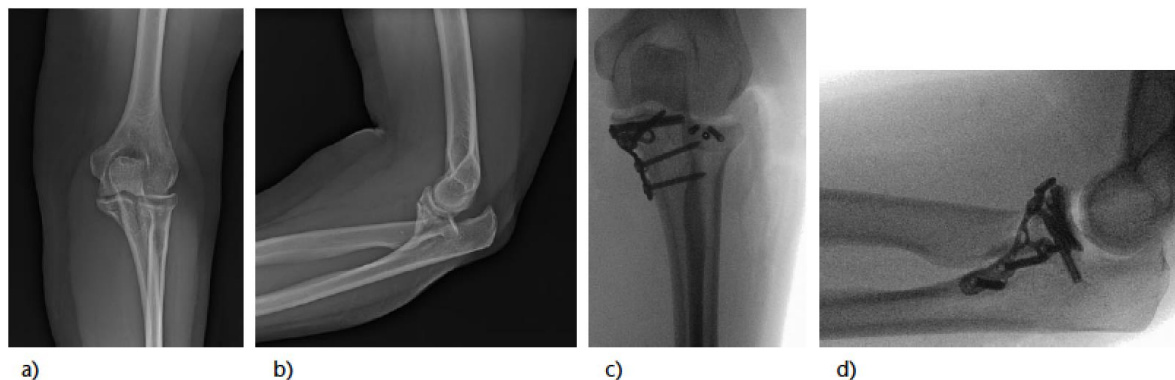


Figure 54 : Exemple de fracture large de la coronoïde nécessitant une exposition médiale pour réduction et fixation par plaque : a) vue préopératoire de face b) vue préopératoire de profil c) vue postopératoire de face d) vue postopératoire de profil (Sanchez-Sotelo J.)

Le raisonnement pourra se faire et est à l'heure actuelle encore souvent réalisé à partir de la classification de Regan et Morrey.

- Type I : Le fragment de petite taille parcellaire sert d'indicateur sur la luxation du coude et montre que le traumatisme a été suffisant pour entraîner des ruptures des ligaments collatéraux. Une réduction à ciel ouvert est rarement nécessaire si le coude est stable, ce qui est le cas dans la plupart des cas.

Le fragment peut devenir symptomatique si source de ressaut ou blocage et pourra être retiré par arthroscopie.

- Type II : Quand moins de 50% de la coronoïde est fracturée, le coude est habituellement instable, et la compétence de la tête radiale est le plus souvent dépassée, Morrey recommande un testing sous AG.

Si la luxation se produit à moins de 40-45° de flexion, l'articulation doit être stabilisée. Une voie d'abord latérale devra être réalisée si un geste sur la TR est envisagée sinon une voie médiale sera utilisée. Si le fragment est trop petit, il convient de réaliser une ostéosuture.

Pour plus de stabilité, un fixateur externe (FE) peut être positionné pour éliminer les forces dynamiques qui peuvent s'appliquer sur la fracture via les muscles fléchisseurs et extenseurs.

Le FE est mis en place en distraction de 2-3 mm pour permettre une mobilité de l'articulation huméro-ulnaire et protéger ainsi l'articulation. Ce FE est maintenu pour une durée de 3 à 6 semaines en fonction des lésions sous jacentes.

Cobb et Morrey ont rapporté 6/7 succès de ce type de prise en charge (82).

- Type III : C'est le traumatisme le plus difficile à traiter car ce type de fracture déstabilise l'articulation.

Si la coronoïde est un fragment large non comminutif (type IIIA) il peut être fixé avec une ou 2 vis pour rendre l'articulation stable.

Cependant devant les grosses contraintes appliquées sur une relativement petite surface, il convient de neutraliser ce type de fracture avec une distraction par FE.

Les fractures comminutives sévères (type IIIB) sont de prise en charge chirurgicale très difficile. Le coude doit être réduit et les différents fragments doivent être relativement alignés et le tout doit être fixé par une plaque en prenant soin de ne pas enlever de fragments d'os et par un FE en distraction.

Le but essentiel est de prévenir le déplacement postérieur de l'ulna sur la trochlée. Le concept de neutralisation avec un FE qui permet la flexion et extension tout en gardant l'articulation alignée et en éliminant les contraintes musculaires est une pierre angulaire du traitement. Elle permet de restaurer et maintenir l'intégrité de l'articulation huméro-ulnaire (50).

L'ostéosynthèse pourra être réalisée par le biais d'un vissage antéro-postérieur ou encore par un vissage en rappel lors de la mise en place d'une plaque olécraniennne. Parfois une ostéosynthèse stable n'est pas réalisable du fait de la comminution ou bien du fait d'une ostéopénie trop importante. Dans ces circonstances, la coronoïde pourra être reconstruite en aigue avec une greffe. Si la TR doit être réséquée et remplacée, un fragment de la tête fracturée pourra être utilisé comme autogreffe (83)(84). Cependant, une autogreffe peut également obtenue de la pointe de l'olécrane ou encore à partir d'un cartilage costo-chondral. Une allogreffe de tête radiale ou bien de coronoïde doit également être considérée. Sanchez-Sotelo recommande l'utilisation de vis canulées pour la fixation des greffes autant que des fragments fracturés. Il recommande aussi l'utilisation de fils sertis pour la réalisation d'ostéosutures en cas de fractures de petite taille (85).

L'arbre décisionnel suivant propose un algorithme de prise en charge en fonction du type fraturaire.

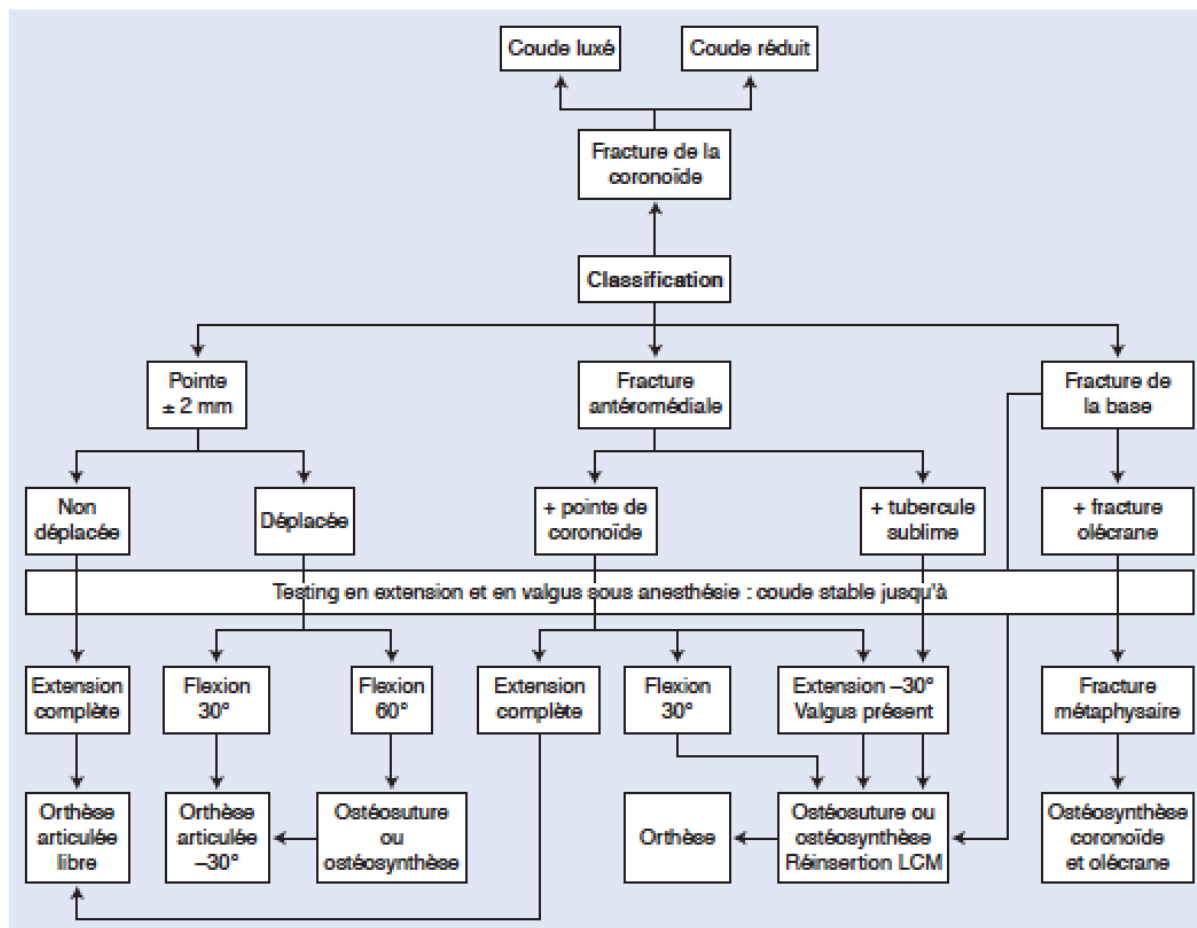


Figure 55 : Arbre décisionnel pour la prise en charge des fractures du processus coronoïde en fonction du type de fracture et de la stabilité après réduction (Tournier)

3. Les terribles triades

a) Epidémiologie

Il s'agit de la forme la plus complexe des luxations, car elle associe aux lésions ligamentaires une fracture de la tête radiale et du processus coronoïde.

10 à 23% des patients ayant une fracture de la tête radiale présentent une fracture associée du membre supérieur homolatéral, les plus fréquentes étant les fractures de la coronoïde (4 à 16%). Une luxation complexe du coude doit être considérée comme une terrible triade jusqu'à preuve du contraire car une méconnaissance de cette forme clinique aura des conséquences majeures sur la fonction ultérieure du coude.

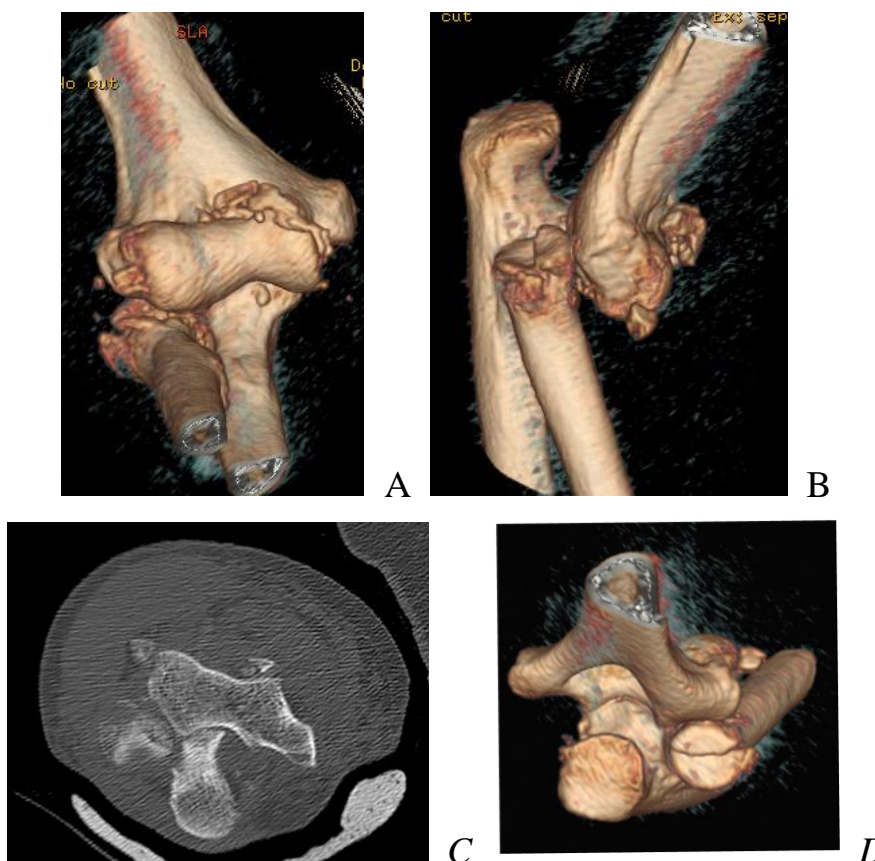
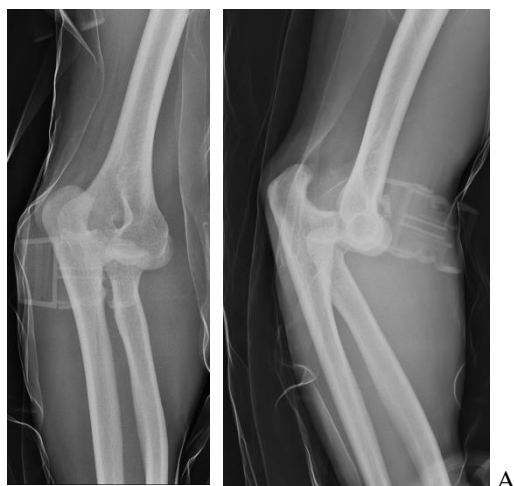

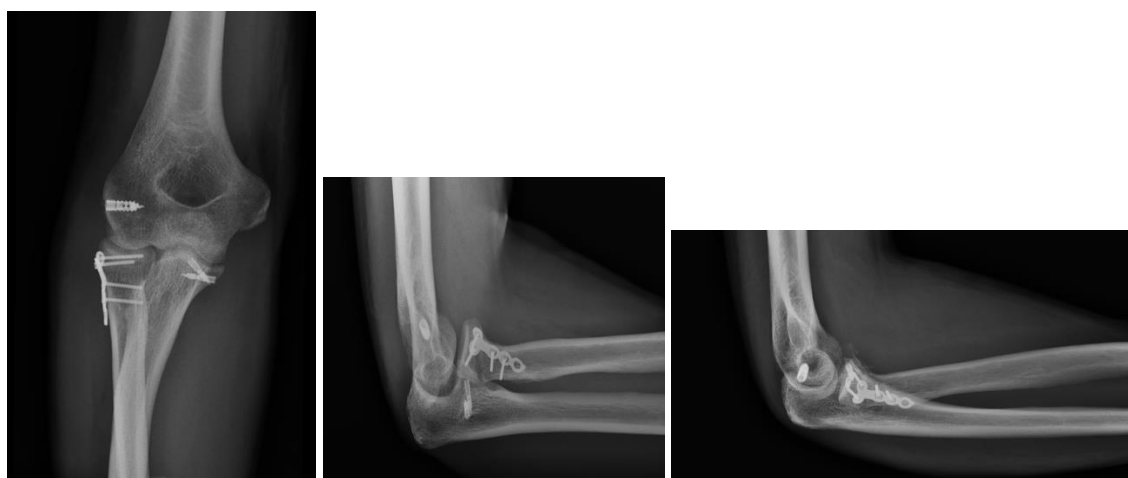Figure 56 : Exemple de Terrible Triade sur reconstruction 3D d'une luxation postérolatérale d'un coude droit avec une fracture Mason 2 de TR et une fracture type II2 de O'Driscoll. Reconstruction 3D en vue antérieure : A, vue latérale : B, et vue postérieure : D, coupe scanographique transversale : C.

b) Traitement

Une réduction fermée de ce type de traumatisme conduit à une articulation instable et incongruente. Le traitement le plus approprié de ce type de fracture est donc chirurgical, basé sur les mêmes principes de prise en charge que les fractures luxations isolées de la TR et de la coronoïde : ostéosynthèse à ciel ouvert voir arthroplastie, ostéosynthèse de la coronoïde si indiquée, réparation du LCL, réparation du LCM si une instabilité persiste, et mise en place d'un fixateur externe dynamique en distraction en cas d'instabilité persistante.



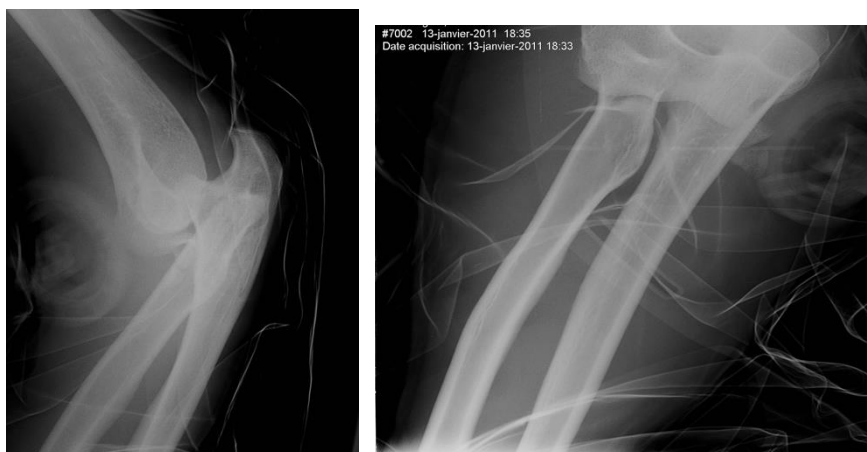A



B

Figure 57 : Exemple d'une terrible triade survenue chez un patient de 34 ans avec une fracture de la tête radiale Mason III (sans tenir compte de la luxation) ostéosynthésée par plaque associé à une fracture parcellaire de la coronoïde Regan et Morrey type I.

A : clichés préopératoires de face et de profil coude luxé B : clichés post opératoire de face, profil oblique à 45°, incidence de Greenspan, et profil strict. On objective deux ancrs pour la réinsertion ulnaire du LCM et une ancre pour la réinsertion du LCL.



A

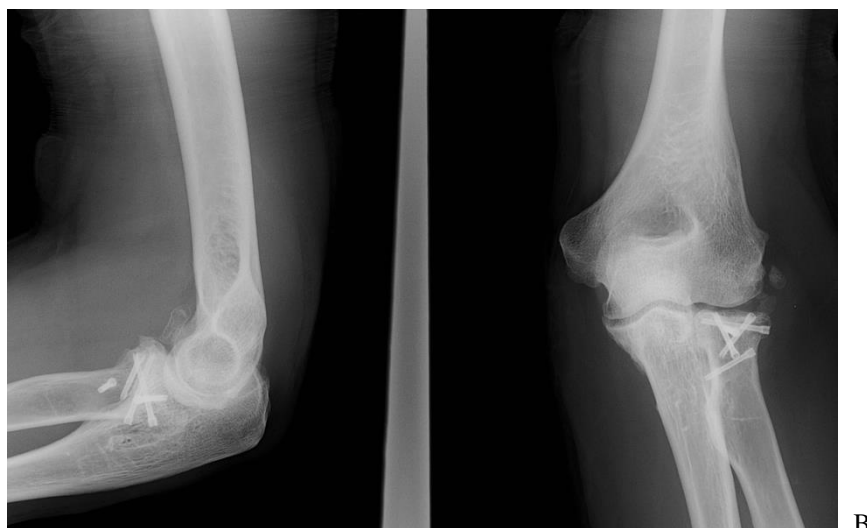

Figure 58 : Second exemple de terrible triade survenue chez un patient de 49 ans présentant une fracture de la tête radiale Mason II ostéosynthésée par vissage associée à une fracture de la coronoïde type I.

A : radiographie coude luxé de face et de profil. B : radiographie coude réduit à un an de recul de profil et de face.

4. Les fractures de l'olécrane

Les fractures de l'olécrane associées à une subluxation de la TR et/ou de la coronoïde sont typiquement des traumatismes complexes multi-fragmentaires.

Les fractures luxations antérieures font souvent références aux fractures luxations trans-olécraniennes de part leurs mécanismes avec une déplacement antérieur de l'avant-bras, entraînant ainsi la trochlée à travers le processus olécranien (80)(86). La TR est déplacée antérieurement, il existe une déstabilisation de l'articulation huméro-ulnaire avec la préservation de l'articulation radio-ulnaire proximale ce qui la différencie des fractures de Monteggia type Bado I.

Les fractures luxations postérieures de l'olécrane sont plus similaires aux fractures Bado II de Monteggia où il existe un déplacement postérieur de la TR avec un sommet fracturaire de l'ulna postérieur.

Ces variations antérieures et postérieures sont le plus souvent associées à des fractures de la coronoïde qui sont le plus souvent basales et intéressent 50 à 100% du processus coronoïde. Dans les fractures luxations antérieures, la

réduction des fragments coronoïdien et olécranien restaure la stabilité avec de faibles implications sur la fonction de l'avant-bras alors que les fractures luxations postérieures ont des conséquences non négligeables sur la stabilité du coude et de l'avant-bras malgré une réduction optimum.

a) Les fractures luxations trans-olécraniennes

1. Epidémiologie

Les fractures luxations trans-olécraniennes (FLTO) ont été décrites pour la première fois par Biga et Thomine en 1974(58). Ils ont identifié deux sous-types de fractures de l'ulna, le type I, simple et le type II, comminutives.

En contraste avec les traumatismes de Monteggia, l'articulation radio-ulnaire proximale n'est pas rompue dans les luxations trans-olécraniennes où le radius et l'ulna se translatent ensemble en avant avec une luxation antérieure associée de l'articulation radio-condylienne.

Ring a rapporté comme principale caractéristique différenciant ces deux entités l'épargne des structures ligamentaires(37).

Ces types de luxations surviennent par l'application de contraintes axiales sur la partie postérieure de l'avant-bras alors que le coude est en position de semi-flexion. La distribution de ces types de fractures en fonction de l'âge est bimodale : elle touche des adultes jeunes au cours de traumatismes à haut énergie et des personnes âgées, ostéoporotiques, au cours de traumatismes à faible énergie. Les fractures de la TR sont rarement associées à ces traumatismes (86).

2. Classification

Ces types lésionnels correspondent au type III de la classification de **Morrey** des fractures de l'olécrane (7). La fracture de l'olécrane est déplacée et instable. Elle peut être non comminutive ou comminutive.

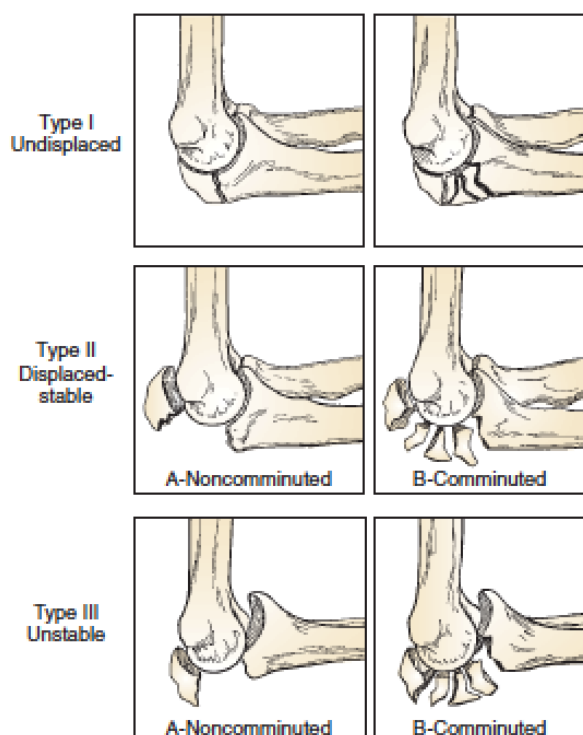


Figure 59 : Classification de la Mayo sur les fractures de l'olécrane. Les luxations fractures trans-olécraniennes correspondent au type III (B.F. Morrey).

D'autres classifications sont connues comme celle de l'AO ou de Heim. Celle de Heim prend en compte les associations lésionnelles osseuses de l'extrémité proximale des deux os de l'avant-bras (87).

3. Conduite diagnostique

Un bilan clinique complet de ces types de traumatismes doit être réalisé et tout particulièrement prendre en compte le contexte traumatique, les lésions associées générales et locales. Du fait de ces traumatismes de haute énergie, on s'attachera à rechercher des lésions cutanées qui nécessiteront de retarder une prise en charge chirurgicale. On recherchera d'autres lésions traumatiques sur le membre homolatéral. L'examen vasculaire de la distalité du membre est la règle.

Un examen neurologique minutieux recherchera des lésions nerveuses périphériques majeures, comme un étirement du nerf médian, ulnaire ou radial de part le déplacement.

Un bilan scanographique s'avèrera nécessaire en cas de fracture comminutive pour la planification chirurgicale.

Enfin, des clichés radiographiques en traction, au bloc opératoire patient sédaté, peuvent également aider à comprendre la morphologie de la fracture.

4. Traitement

Ces fractures sont de principe instables et nécessitent toujours un traitement chirurgical.

L'abord chirurgical est classiquement postérieur.

Le patient est installé en décubitus latéral ou bien en décubitus dorsal, le membre en supination posé sur le buste du patient. Un garrot pneumatique est gonflé à la racine du membre. L'incision cutanée postérieure se fait directement jusqu'à l'os. La réduction et la fixation primaire de la fracture peut être faite à l'aide de broches temporaires et doit veiller à ne pas dévasculariser les fragments fracturaires. Le nerf ulnaire doit être identifié, libéré mais non nécessairement transposé.

Il est également très important de protéger les insertions du complexe ligamentaire latéral sur la crête supinatrice de l'ulna et le LCM sur le tubercule ulnaire.

Le but de l'ostéosynthèse est de rétablir l'anatomie articulaire et l'alignement de l'ulna physiologique afin d'obtenir une ostéosynthèse stable qui permettra une mobilisation précoce.

L'ostéosynthèse est réalisée de préférence avec un matériel d'ostéosynthèse rigide, de type plaque DCP 3.5 mm ou système à vis bloquée de type LCP, plutôt qu'un haubanage (60) tant pour les fractures simples que pour les fractures comminutives. La plaque est courbée dans sa partie proximale à 80° et

appliquée à la face postérieure de l'ulna. En présence d'une fracture associée de la coronoïde, celle-ci est synthésée dans le même temps.

Des vis de petites tailles 1.5, 2.0 ou 2.4 mm peuvent être ajoutées comme fixation inter-fragmentaires. De même, des petites plaques 2.0 peuvent être ajoutées en cas de fracture associées de la partie antéro-médiale de la coronoïde.

Rochet et Obert rapportent 67% d'excellents et bons résultats et un score de Morrey de 82 sur 18 patients avec une ostéosynthèse de l'ulna proximal par deux plaques tiers de tubes (88).

Une réduction temporaire par broches doit être réalisée puis la réduction de la TR pourra être confirmée, ce qui autorisera la mise en place de la plaque d'ostéosynthèse. La fixation de la plaque doit débiter par des broches en proximale et se poursuivre par un vissage dans le trou oblong. 3 vis minimum doivent être positionnées en dessous du trait de fracture.

Après contrôle scopique, la stabilité du coude est testée et toute lésion ligamentaire associée doit être réparée (6).

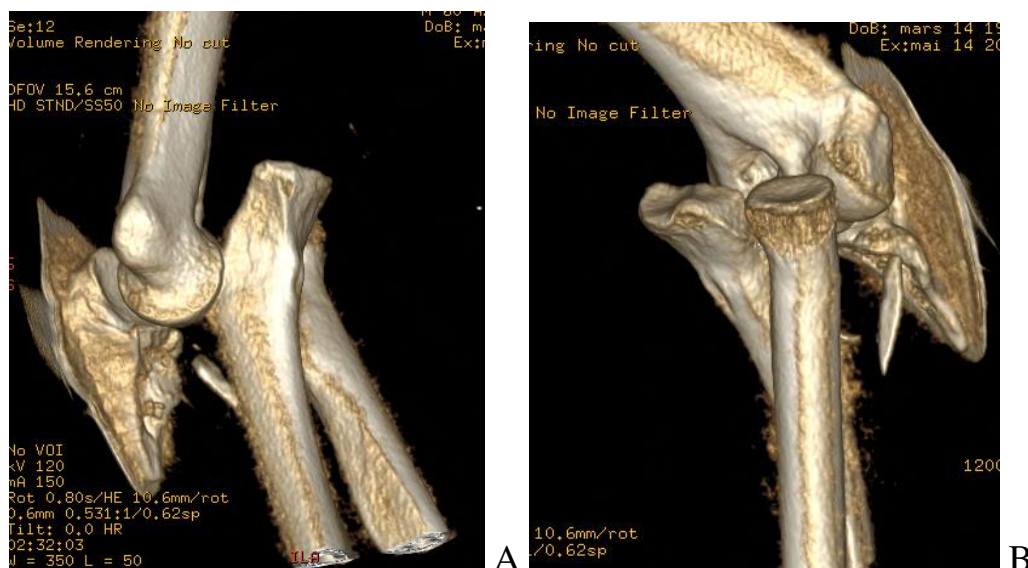

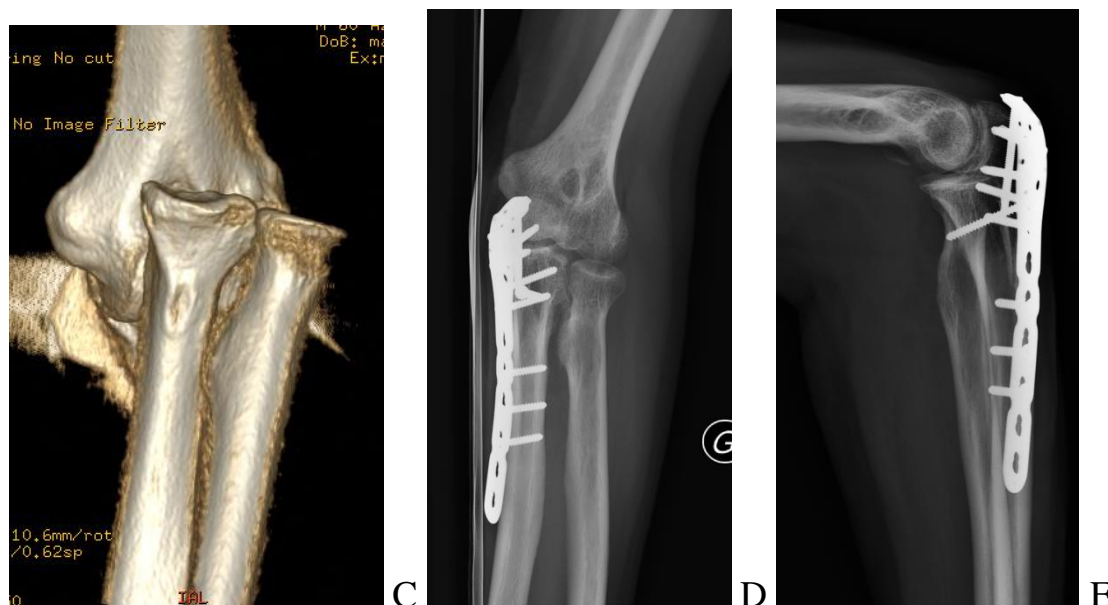


Figure 60 : Exemple de fracture luxation trans-olécraniennne du coude gauche chez un patient de 60 ans. A :

Reconstruction 3D en vue médiale objectivant la fracture de l'ulna articulaire type IIIA de la Mayo. B : Reconstruction 3D en vue latérale objectivant une TR intact avec une articulation radio-ulnaire proximale intacte.

C : Reconstruction 3D en vue antérieure objectivant l'articulation radio-ulnaire proximale intacte. D : Contrôle radiographique de face et de profil à 8 mois de recul de la chirurgie.

b) Les fractures luxations de Monteggia

1. Epidémiologie

Classiquement, les fractures de Monteggia ont été décrites en tant que fracture de la diaphyse ulnaire associée à une luxation de la TR.

En 1814, Monteggia a décrit deux cas cliniques de fracture de la diaphyse du tiers proximal de l'ulna associé à une luxation antérieure de la TR. Il a souligné l'instabilité résiduelle de la TR obtenu par réduction fermée de ce type de luxation. Bado a repris par la suite la description des fractures de Monteggia, en 1967, et a montré que l'instabilité de tête radial peut survenir antérieurement, postérieurement, ou latéralement et la fracture associée de l'ulna survient au niveau de la diaphyse ou bien de la métaphyse proximale avec ou sans fracture du radius proximal (89). Alors que les lésions antérieures de Monteggia surviennent plus souvent dans les populations pédiatriques, les lésions postérieures surviennent plus volontiers chez les adultes. Elles surviennent lors

de mécanismes variés allant de la chute de sa hauteur, plus classiquement pour les femmes d'âge moyen avec de l'ostéoporose, à des traumatismes à haute énergie comme des accidents de la voie publique (AVP) pour les patients jeunes en association à des polytraumatismes avec des syndromes de loge (90). Les fractures luxations antérieure de Monteggia s'accompagnent très rarement de fracture associée de la TR, en revanche, les lésions postérieures de Monteggia, elles sont fréquemment associées à une fracture de la TR dans 35% à 100% des cas selon les séries (91)(92). Les fractures de TR associées sont des fractures de type Mason II et III. Concernant les fractures de la coronoïde, elles sont retrouvées dans les luxations fractures trans-olécraniennes ainsi que dans les fractures luxations de Monteggia (IIA et IID, cf ci-après). Elles sont retrouvées présentes dans 50% dans les déplacements antérieurs à 100% des cas dans les fractures luxations postérieures. Il s'agit le plus souvent de fractures de type III et II selon la classification de Regan et Morrey (93). Historiquement, les résultats des traumatismes de Monteggia étaient inconstants et souvent mauvais. Mais l'avènement des techniques d'imagerie et des moyens de fixation a permis d'améliorer les suites de ce type de patients (92).

2. Conduite diagnostique

Elle est identique aux conduites précédemment décrites.

Dans ces types de traumatismes, des radiographies de deux poignets face et profil doivent être systématiquement associées à la recherche de syndrome d'Essex Lopresti.

3. Classifications

Bado a étendu la définition de Monteggia en incluant les fractures de tête radiale associées. Cette classification comprend 4 types :

- Type I : C'est la lésion de Monteggia telle que décrite au 19 ème siècle avec une luxation antérieure de la TR avec une fracture de l'ulna et une angulation de la pointe fracturaire antérieure.
- Type II : C'est une luxation postérieure ou postérolatérale de la TR avec une angulation postérieure de la pointe fracturaire de l'ulna.
- Type III : C'est une luxation antérolatérale de la TR associée à une fracture de la métaphyse proximale de l'ulna.
- Type IV : C'est une luxation antérieure de la TR associée à une fracture de la métaphyse proximale du radius.

D'un point de vue pratique, les fractures de Monteggia peuvent être considérées comme des traumatismes avec déplacement latéral ou antérolatéral pour les types I et III, postérieur pour les types II avec un type IV où se produit une fracture du radius en association au déplacement antérieur ou postérieur de la fracture de l'ulna (89).

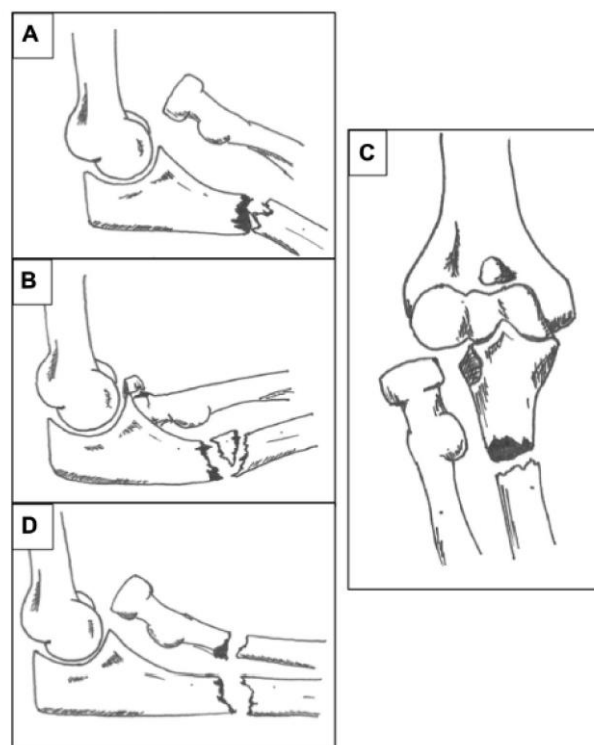


Figure 61 : Classification de Bado des fractures luxations de Monteggia (Wong). A/Type I : Monteggia antérieure. B/Type II : Monteggia postérieure. C/Type III : Monteggia latérale. D/Type IV : Fracture de Monteggia avec une fracture de la diaphyse radiale.

La fracture postérieure de Monteggia (Bado type II) a été subdivisée en sous-groupes par **Jupiter** et al afin de décrire les fractures de l'ulna par rapport à la coronoïde (92).

- Sous-type IIA : Il représente une fracture de l'ulna au niveau de la coronoïde avec une perturbation de la grande cavité sigmoïde.
- Sous-type IIB : Il représente une fracture de l'ulna distale par rapport à la coronoïde, qui s'étend à la métaphyse ulnaire avec préservation de la grande cavité sigmoïde.
- Sous-type IIC : Il correspond à une lésion de la diaphyse de l'ulna.
- Sous-type IID : Il correspond à une lésion comminutive de l'ulna proximal partant de la diaphyse à la grande cavité sigmoïde.

Le but de cette sous classification était de clarifier la variabilité des fractures complexes de l'ulna afin d'anticiper la longueur de l'ulna à rétablir ainsi que la réduction de la coronoïde.

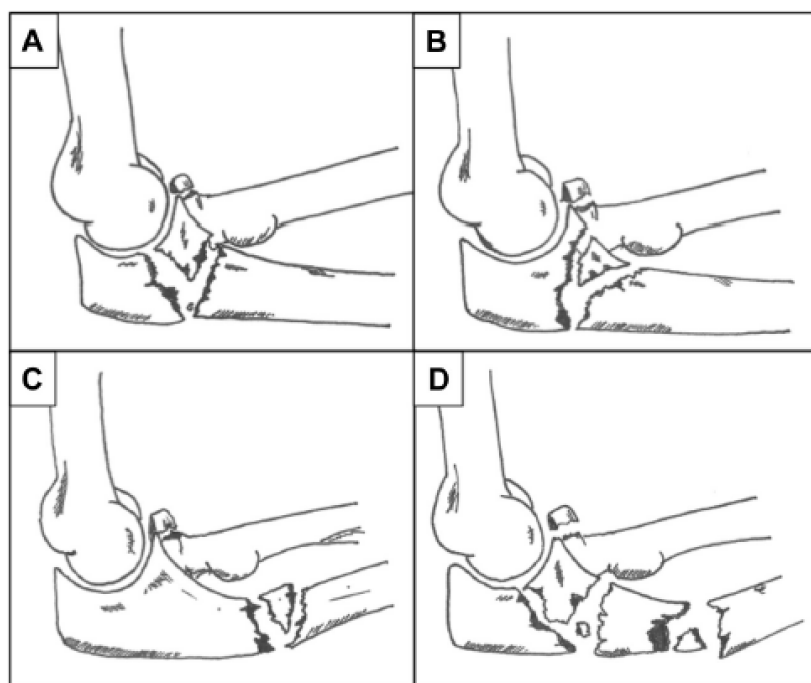


Figure 62 : Sous-classification de Jupiter dans les fractures luxations postérieures de Monteggia : IIA : Fractures de l'ulna intéressant le processus olécranien ainsi que le processus coronoïde. IIB : Fracture de l'ulna à la jonction métaphyso-diaphysaire distale par rapport à la coronoïde. IIC : Fracture diaphysaire de l'ulna. IID : Fracture de l'ulna étendue du 1/3 proximal à la moitié de l'ulna (Wong).

La fracture luxation de Monteggia à déplacement antérieur est à différencier des fractures luxations trans-olécraniennes où l'articulation radio-ulnaire proximale reste stable (86)(58). Les fractures postérieures de l'olécrane sont considérées comme un type de lésion postérieure de Monteggia (90). Dans les fractures luxations postérieure de l'olécrane (type II de Bado), la TR se luxé postérieurement et est souvent fracturée, en association avec une rupture de l'articulation radio-ulnaire proximale et il n'est pas inhabituel de retrouver dans cette configuration une rupture du LUCL. Dans ces traumatismes, il est donc possible de trouver une instabilité persistante malgré une bonne restauration de l'alignement osseux si les ligaments ne sont pas réparés.

4) Traitement

L'abord chirurgical sera postérieur, ce qui permettra des approches directes latérales et médiales du coude si nécessaire.

Pour les fractures de Monteggia intéressant la diaphyse et la métaphyse de l'ulna, la restauration de la longueur de l'ulna et son alignement permettront la réduction de l'articulation radio-ulnaire proximale. Un défaut de réduction de l'articulation radio-condylienne doit faire rechercher une mauvaise réduction de l'ulna tant sur l'alignement que la restauration de la longueur de l'ulna.

Une plaque DCP (Dynamique Compression Plate) 3.5mm peut être utilisée et positionnée au bord médial ou latéral de l'ulna. Cependant, les fractures proximales intéressant la métaphyse ou encore le processus olécranien seront mieux stabilisées avec une plaque postérieure recourbées au niveau de l'olécrane. Ces plaques offrent une ostéosynthèse de meilleure qualité grâce au positionnement de vis proximales orthogonales au plan du foyer de fracture (86)(90).

Pour les fractures postérieures de Monteggia, il existe fréquemment un fragment antérieur oblique de l'ulna qu'il convient de réduire et de stabiliser afin de lutter contre la tendance de la fracture à créer une angulation postérieure récurrente.

Dans les fractures postérieures de Monteggia de type IIA et IID intéressant le processus coronoïde et l'articulation huméro-ulnaire, la réduction et la fixation stable de la coronoïde est impérative pour obtenir une articulation stable. L'exposition du foyer de fracture coronoïdien se fera par la voie d'abord postérieure au travers du foyer de fracture. Plus rarement un abord médial de l'olécrane pourra être réalisé après avoir « *splité* » les masses musculaires des groupe fléchisseurs pronateurs ou encore latéralement si la comminution de la TR rend nécessaire son remplacement prothétique. En général, les fragments coronoïdiens sont accessibles à une fixation par vis ou bien des sutures trans-osseuses directement de postérieur en antérieur ou parfois de manière antéro-postérieure. Si une fixation par plaque est nécessaire sur la coronoïde, le nerf ulnaire devra être contrôlé tout au long de l'exposition et repéré pendant l'ostéosynthèse.

Les fractures complexes de l'ulna avec atteinte de la grande cavité sigmoïde ou de la coronoïde peuvent être fixées de proximal en distal ou bien de distal en proximal. Ring et al décrivent une technique dans laquelle le fragment proximal olécranien est temporairement stabilisé à la trochlée par des broches de Kirchner de 16/10^{ème}. En utilisant la trochlée comme modèle de réduction de la grande cavité sigmoïde, l'interligne articulaire peut être ainsi reconstruit. Ces auteurs rapportent également l'utilisation de fixateurs externes en distraction temporaire pour aider à récupérer la longueur et l'alignement de l'ulna (86).

En alternative, pour les fractures très comminutives de la diaphyse de l'ulna, la fixation peut être réaliser de distal vers proximal avec l'utilisation de vis et/ou de mini-plaques. L'utilisation provisoire de broches de Kirschner pourra également aider le chirurgien à stabiliser la réduction la plus appropriée avant la fixation définitive.

La réduction de l'incisure trochléaire est également un point capital et le but principal pour la reconstruction de cette dernière est de restaurer le bon alignement entre le processus olécranien et le processus coronoïdien. La

coronoïde pourra être vissée en rappel après réduction à l'aide d'un davier à pointe.

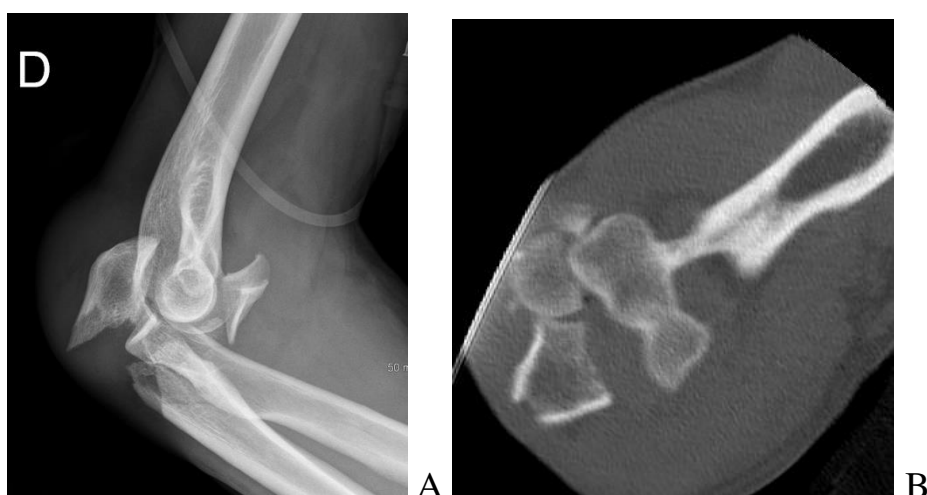Là encore une fixation stable est l'objectif afin de permettre une rééducation précoce et éviter l'enraidissement.

Pour les fractures extrêmement comminutives, l'utilisation de fixateurs externes statiques pour une période de 4 à 6 semaines est recommandée (91).

L'ostéosynthèse de la TR fait appel aux mêmes principes cités précédemment.

D'autant plus dans ces traumatismes du cadre antébrachial, son remplacement plutôt que son excision sont nécessaires pour être les garant de stabilité de l'avant-bras.

En cas d'instabilité persistante malgré un réalignement et récupération de la longueur de l'ulna adéquate, il faudra rechercher une lésion du complexe ligamentaire collatéral latéral qui devra être réparé, particulièrement dans le luxations fractures de Monteggia postérieures (93).



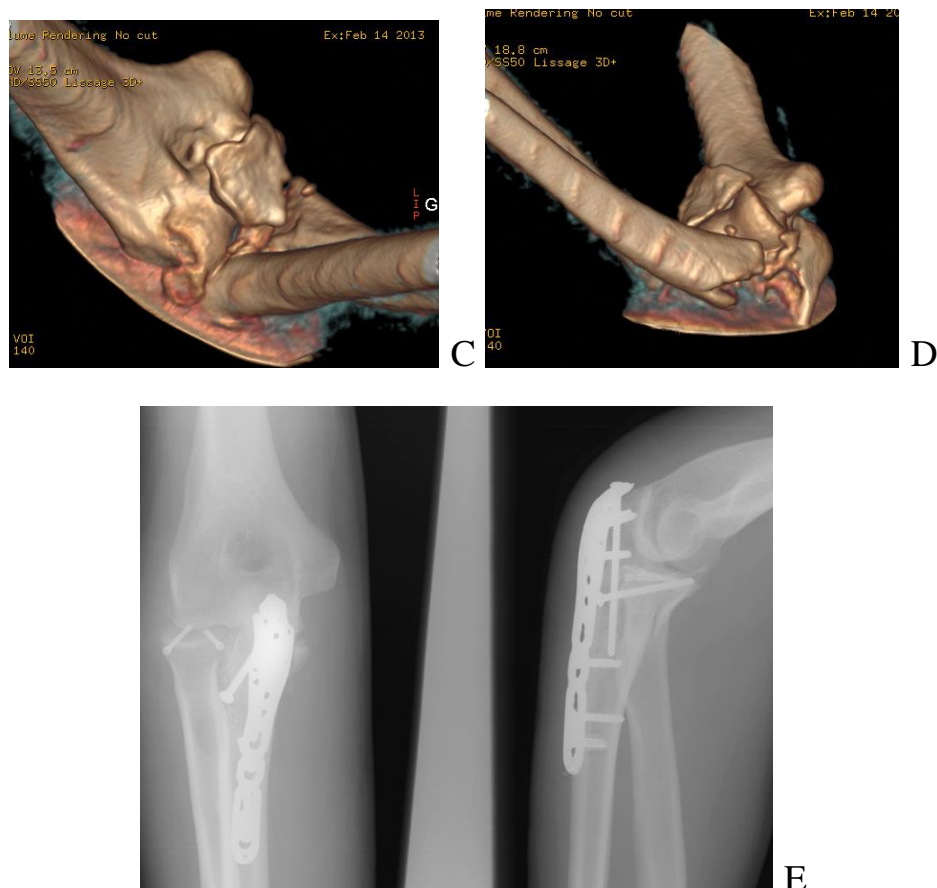


Figure 63 : Exemple de fracture luxation postérieure de Monteggia (Type IIA de Bado et Jupiter) chez un patient de 46 ans. A : Vue radiographique coude luxé de profil, fracture de la coronoïde type III de O’Driscoll. B : Coupe scanographique coronale objectivant la luxation du coude, la fracture de la TR Mason 2. C : Reconstruction 3D en vue supérieure objectivant la fracture de la TR ainsi que le fragment coronoïdien fracturé. D : Reconstruction 3D en vue inférieure objectivant la fracture de la coronoïde ainsi que la fracture du processus olécranien. E : Contrôle radiographique de face et de profil post ostéosynthèse à 26 mois de recul.

5) Fractures de l’épicondyle médial

Elle se rencontre rarement chez l’adulte, plus fréquemment chez l’adolescent. Elle est liée à un point de faiblesse représenté par le cartilage de croissance non encore fusionné. Le fragment épicondylien peut s’incarcérer dans l’interligne articulaire rendant la luxation incoercible. Le traitement est chirurgical pour réduire et stabiliser ce fragment, zone d’insertion du LCM. Le matériel utilisé pourra être des vis canulées plutôt positionnées en divergence.

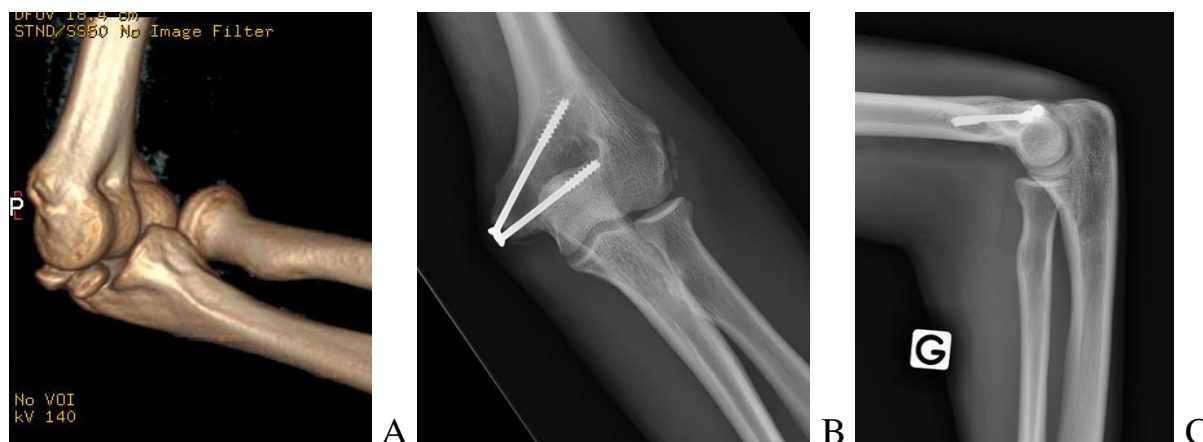

Figure 65 : Exemple de fracture de l'épicondyle médial avec incarceration du fragment dans l'articulation sur cette vue médiale en reconstruction 3D d'un scanner du coude chez un adolescent de 15 ans (A). Contrôle radiographique de face et de profil après ostéosynthèse à 11 mois (B).

6) Fractures du condyle latéral

Les avulsions de fragments osseux de l'épicondyle latéral et médial surviennent dans 12% des cas (6).

Ce sont des fractures affectant uniquement la colonne latérale de l'humérus distal. Elles sont relativement rares, surtout lorsqu'elles sont associées à une luxation du coude. Les lésions ostéochondrales sont bien plus fréquentes et souvent sous diagnostiquées par les radiographies. Elles affectent typiquement des patients jeunes ou d'âge moyen qui doivent être traités par une fixation interne. Chez ces patients avec un capital osseux de bonne qualité, une ostéosynthèse par plaque peut être réalisée sur la colonne fracturée tout en assurant une bonne stabilité. Une exposition par voie latéral peut être réalisée.

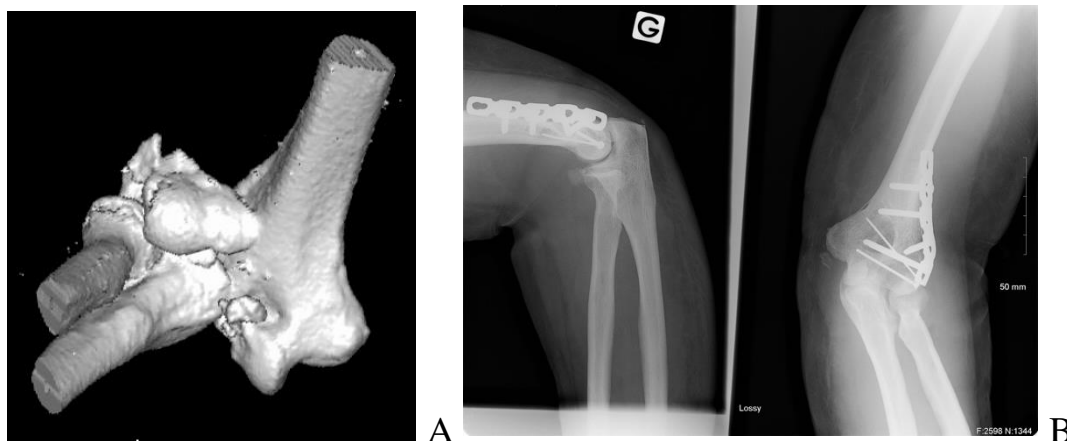

Figure 66 : Exemple de fracture du condyle externe emportant une partie de la trochlée humérale chez un patient de 55 ans traité par ostéosynthèse interne par plaque et brochage. A : reconstruction 3D en vue supérieure d'un scanner. B : Contrôle radiographique de face et de profil post opératoire.

Parfois le mécanisme fracturaire en compression axial et valgus peut entraîner une fracture de la paroi postérieure du condyle externe.

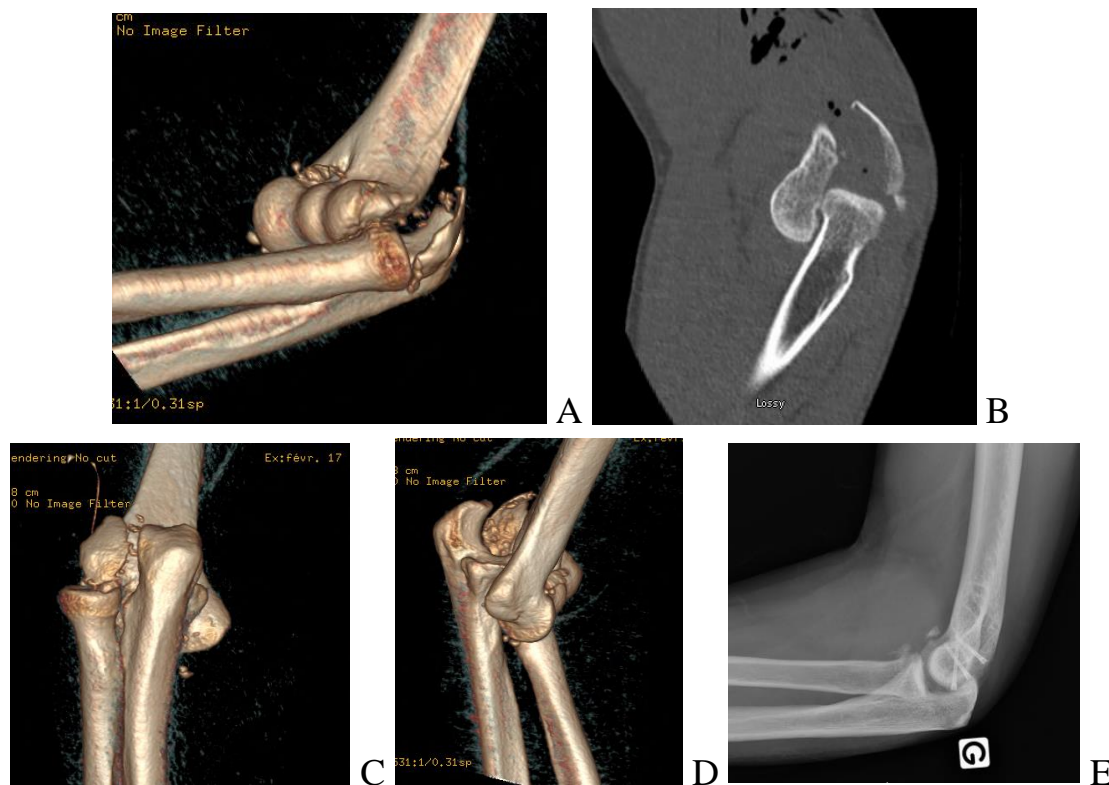


Figure 67 : Exemple de fracture de la paroi postérieure sur ces vues latérales scanographiques (reconstruction 3D vue antérolatérale A postérieure C profil médial D, scanner 2D de profil B, E contrôle post opératoire radiographique de profil)

7) Résultats et complications

Concernant les ostéosynthèses de la TR dans le cadre de fractures luxations, la nécrose avasculaire peut être une complication attendue en cas de réduction à ciel ouvert associée à une fixation interne comme les fragments osseux ont typiquement une vascularisation précaire, mais heureusement les fragments ostéosynthésés consolident globalement, et une nécrose tardive n'est pas commune. Les retards de consolidation sont généralement associés à une nécrose avasculaire et semblent être plus fréquentes chez les patients présentant une fracture du col. Les pseudarthroses sont habituellement liées à une fixation inadéquate de la fracture ou encore une nécrose avasculaire.

Concernant les terribles triades, bien que les premières études aient rapportés de mauvais résultats, avec un traitement approprié, les suites sont plus favorables (94) (95) (96).

Les fractures luxations antéro-médiales de la coronoïde peuvent entraîner une instabilité rotatoire postéro-médiale si elles sont insuffisamment traitées ou méconnues, ce qui peut conduire à une arthrose prématurée. Il existe peu de données dans la littérature sur les suites dans les cas de traitement orthopédique et chirurgical. Doornberg et Ring soulignent l'importance du traitement chirurgical de ces fractures dans une étude où 18 patients ont été traités pour une fracture de la facette antéro-médiale de la coronoïde avec un suivi moyen de 26 mois dont 7 traités orthopédiquement et les autres chirurgicalement. 6 patients ont consolidé avec un défaut de réduction et un déplacement en varus. Parmi eux, 4 ont été traités orthopédiquement et 2 ont présenté un déplacement secondaire (97).

Bien que la prise en charge de ces traumatismes complexes soit un véritable challenge, de bons résultats sont rapportés dans la littérature concernant les fractures complexes de l'olécrane si une réduction anatomique et stable est obtenue. Selon l'échelle de Broberg et Morrey (64), la revue de la littérature de Wong (91) rapporte des suites chez 70% à 80% des patients considérés comme bons et excellents malgré un taux de reprise qui peut être élevé. Ring et al rapportent une série de 17 luxations fractures trans-olécraniennes traitées pour les fractures luxations simples par des plaques tiers de tubes et par des plaques DCP 3.5 pour les traumatismes plus complexes. Dans leur étude, les échecs ont été retrouvés pour les ostéosynthèses par plaques tiers de tube. Par ailleurs, la technique du brochage / haubanage ne trouve pas d'indications dans ces types de fractures luxations car il est rapporté un taux d'échec de 50% de cette technique dans la littérature (93)(98).

En général, les suites les plus défavorables sont retrouvées dans les cas de fractures luxations postérieures de Monteggia associés à des fractures de la TR et du processus coronoïde par rapport aux fractures luxations trans-olécraniennes en terme de mobilité en flexion extension ainsi qu'en terme de synostoses radio-ulnaires proximales.

Les complications de ces traumatismes incluent les déplacements secondaires, l'instabilité du coude, l'arthrose post-traumatique, les ossifications hétérotopiques, et les synostoses radio-ulnaires.

V. Diagnostic et prise en charge

A. Conduite à tenir en urgence

1. Diagnostic clinique

Un interrogatoire précis du patient doit en premier être réalisé.

Des questions concernant la luxation doivent inclure le mécanisme de luxation, le point d'impact, les sensations neurologiques post-traumatiques.

Les antécédents du patients, son activité professionnelle et sportive ainsi que son côté dominant.

L'examen clinique doit commencer distalement par rapport à l'articulation lésée et inclut un examen vasculaire, de la sensibilité, et des fonctions musculaires.

L'inspection pourra retrouver un coude en semi-flexion, le coude est douloureux et l'impotence fonctionnelle totale. La palpation des reliefs osseux retrouve un coude augmenté de volume, la saillie postérieure de l'olécrane en crochet, le relief mousse de la trochlée en avant. La cupule radiale devient superficielle.

Des ecchymoses cutanées en regard des épicondyles médial et latéral peuvent signer des fractures associées ou encore des arrachements ligamentaires.

Enfin, l'examen de l'articulation radio-ulnaire distale est primordiale, et recherchera une instabilité et en aigu surtout une douleur à la palpation et la mobilisation.

La recherche de complications est primordiale :

- Cutanée
- Vasculaire : par lésion de l'artère humérale, complication la plus grave

- Neurologique : sensibilité des mains, déficit moteur des fléchisseurs du poignet, des doigts, des muscles intrinsèques de la main.

2. Imagerie

Le bilan radiologique repose sur la réalisation de deux incidences orthogonales (face et profil) du coude. Une incidence oblique de Greenspan (99) peut être ajoutée et permettra de voir l'articulation radio-condylienne, et d'identifier des petits arrachements osseux emportant les insertions ligamentaires.

Le bilan radiographique doit s'attacher à rechercher des anomalies au niveau de l'anatomie osseuse et une incongruence articulaire.

Chez les patients ayant un poignet douloureux, on pourra ajouter des incidences orthogonales de l'articulation radio-ulnaire distale, plus ou moins complétée par le côté controlatéral si besoin.

Une fois les fractures associées diagnostiquées, une tomodensitométrie pourra être réalisée avec des reconstructions 3D qui permettront au chirurgien d'établir une planification préopératoire, les voies d'abord chirurgicales et le type de fixation.

Une IRM ne sera jamais demandée en urgence, elle constitue une perte de temps et de chance pour ces patients.

3. Réduction de la luxation et bilan de stabilité

Une luxation du coude est une urgence et doit être prise en charge dans les 6 heures maximum. La réduction du coude doit se faire au bloc opératoire afin de pouvoir tester la stabilité et de poser une indication chirurgicale.

Il est occasionnellement possible de réduire la luxation sans anesthésie si la région du coude est insensible à cause du traumatisme, surtout s'il existe un

œdème marqué du coude ou si la luxation est peu déplacée, ou encore sous sédation si l'accès au bloc opératoire en urgence n'est pas possible. La prudence suggère de transporter le patient dans une structure adaptée qui pourra apporter au patient une couverture anesthésique. L'anesthésie générale ou loco-régionale est préférable pour une relaxation musculaire et une sédation des douleurs optimums.

La réduction d'une luxation postérieure se fera avant-bras en supination afin d'induire le passage de la coronoïde sous la trochlée et de minimiser l'étirement des structures ligamentaires médiales si elles ne sont pas rompues.

Après réduction, l'instabilité sera testée le coude mobilisé tout au long de l'arc de flexion-extension.

Le coude est examiné en valgus et en varus, et le test en valgus sera effectué l'avant-bras en pronation pour ne pas confondre une instabilité postérolatérale avec une instabilité en valgus, la pronation verrouillant le compartiment latéral. Enfin une instabilité postérolatérale pourra être recherchée en cas de traitement orthopédique envisagée ou de luxation simple (100).

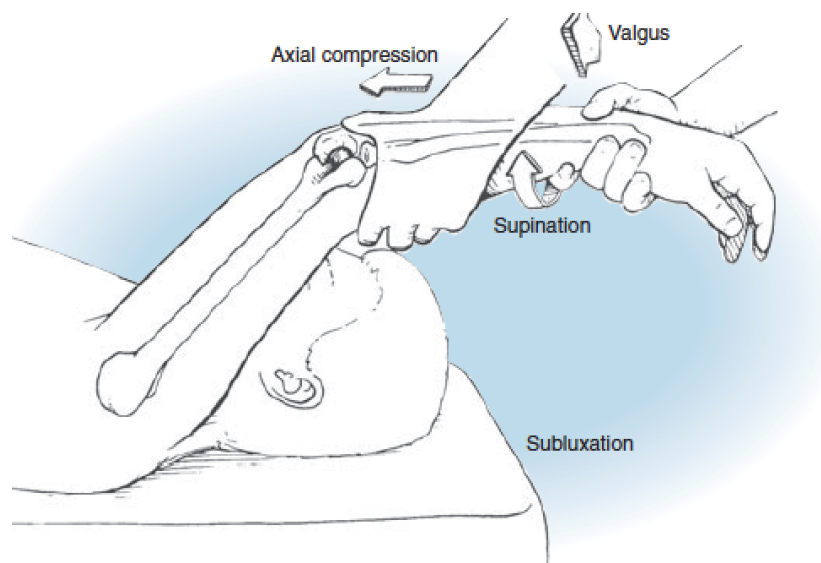


Figure 68 : Illustration du testing d'une instabilité postérolatérale (B.F. Morrey).

Patient installé en décubitus dorsal, avant-bras en supination, on imprime une contrainte en valgus, compression axiale, coude en flexion de 35° ce qui crée une sensation d'appréhension ou une subluxation, elle se réduit avec la flexion du coude et une sensation de ressaut caractéristique (38).

En cas de fracture associée pouvant être traitée orthopédiquement (fracture de la tête radiale Mason I ou de la coronoïde O'Driscoll I), la prise en charge de la luxation fera appel au traitement d'une luxation simple avec testing de la stabilité qui permettra de poser l'indication d'une attelle articulée en pronation avec ou sans blocage de l'extension à 30°.

Il est à noter que Shukla a rapporté que des tentatives de réductions répétées peuvent être responsables d'ossifications hétérotopiques (101) (3), donc la récurrence d'une luxation doit pousser le chirurgien à traiter chirurgicalement des lésions ligamentaires.

En cas de fracture luxation chirurgicale, il est recommandé de prendre en charge les patients le plus tôt possible, avec un protocole de réparation standard pour assurer les meilleurs suites possibles (96).

B. Voies d'abord chirurgicales (94)

1. Voie de Kaplan

C'est la voie d'abord la plus fréquemment utilisée pour les fractures isolées de la TR, spécifiquement celles intéressant sa moitié antérieure sans traumatisme associé du complexe ligamentaire latéral.

L'incision cutanée mesure 4 cm et part de l'épicondyle latéral vers le tubercule de Lister du radius distal. Elle doit accéder ainsi à l'intervalle entre le muscle extensor carpi radialis brevis et l'extensor digitorum. Le travail de dissection doit pouvoir exposer plus en profondeur, l'intervalle entre le muscle extensor carpi radialis brevis et le supinator. Les fibres de ce dernier sont obliques par rapport au muscle extensor carpi radialis brevis. L'accès à la TR est obtenu en détachant la partie proximale de l'origine du supinator. La capsule est incisée

longitudinalement ainsi que le ligament annulaire. Lors de l'exposition du supinator, l'avant-bras devra être positionné en pronation, le nerf interosseux postérieur se déplacera ainsi médialement par rapport à l'espace de travail. L'utilisation d'écarteurs de Hohmann devra être évitée au niveau du col du radius pour protéger le nerf.

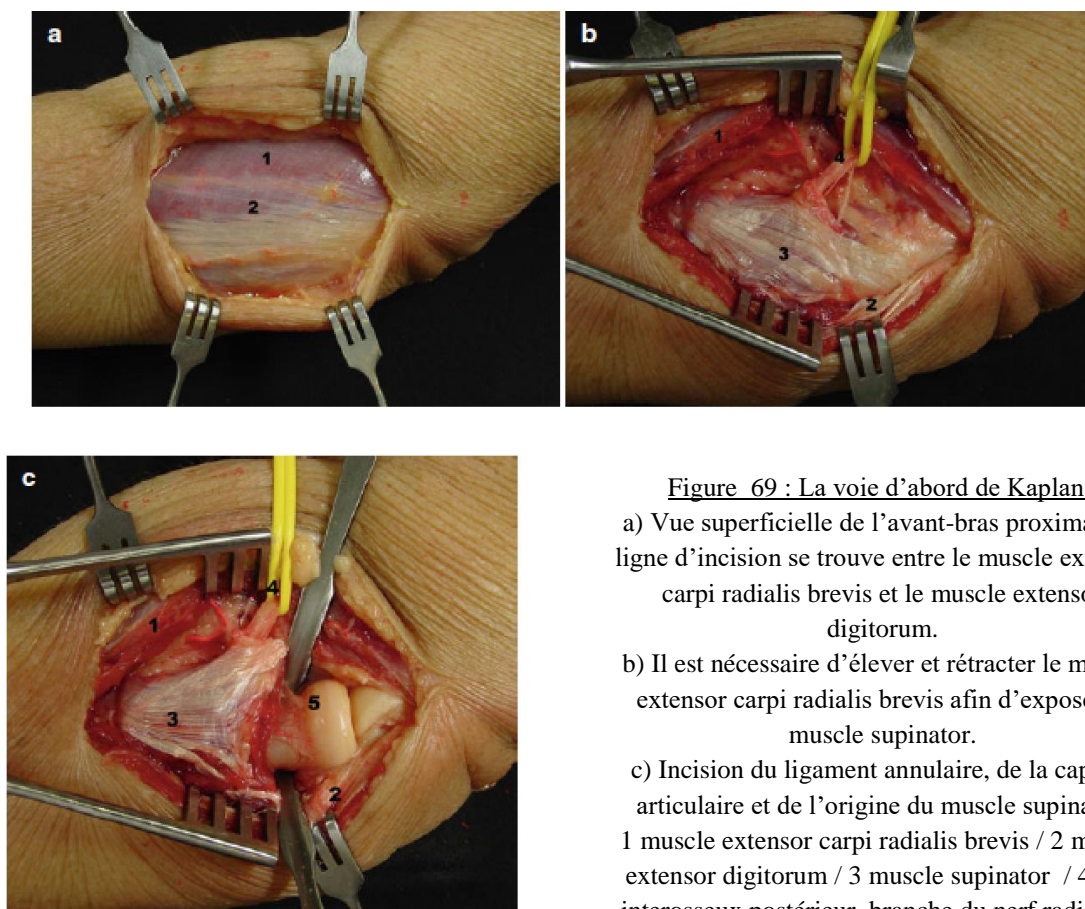


Figure 69 : La voie d'abord de Kaplan :

- a) Vue superficielle de l'avant-bras proximal. La ligne d'incision se trouve entre le muscle extensor carpi radialis brevis et le muscle extensor digitorum.
- b) Il est nécessaire d'élever et rétracter le muscle extensor carpi radialis brevis afin d'exposer le muscle supinator.
- c) Incision du ligament annulaire, de la capsule articulaire et de l'origine du muscle supinator. 1 muscle extensor carpi radialis brevis / 2 muscle extensor digitorum / 3 muscle supinator / 4 nerf interosseux postérieur, branche du nerf radial / 5 tête radiale (Essentials in Elbow Surgery)

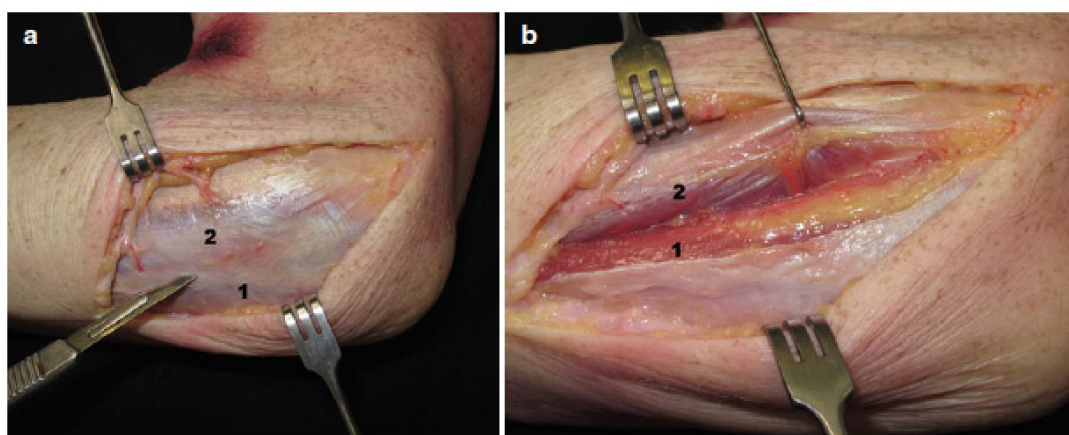
2. Voie de Kocher

Cette voie d'abord utilise l'intervalle entre le muscle anconéus et le muscle extensor carpi ulnaris. Cette voie d'abord permet une extension proximale sûre car l'extensor carpi ulnaris (ECU) protège le nerf radial. Dans cette voie d'abord, il faut être prudent sur l'exposition du complexe ligamentaire latéral.

Cette voie d'abord est la plus utilisée pour les fractures de la TR associées à une instabilité du coude et pour les fracture du capitulum sans comminution significative ou extension médiale.

L'intervalle entre le muscle anconeus et l'ECU peut être identifié par la palpation du plan postérieur vers le plan antérieur. L'identification de la berge antérieure de l'anconeus montrera l'intervalle de travail. Dans cet intervalle, on retrouve très fréquemment une fine bande de tissu graisseux. A ce niveau, la capsule articulaire et les ligaments sont incisés pour accéder à l'articulation. Les fibres du LCL doivent être individualisés de l'épicondyle latéral vers la crête supinatrice de l'ulna afin d'être respectées lors de l'ouverture de la capsule. On peut ouvrir la capsule au bord antérieure du plan ligamentaire de manière sûre si ce dernier est intact. Si le ligament est arraché, il sera alors repéré disséqué et marqué pour pouvoir être réinséré en fin d'intervention.

En cas de fracture épicondylienne, cette approche n'est pas forcément nécessaire, en revanche elle le devient en cas de fracture du capitulum avec extension métaphysaire. Cette voie d'abord permet alors une extension proximale qui permettra une meilleure visualisation de la réduction et l'orientation des vis surtout si elles sont insérées de manière antéro-postérieur. Si elles doivent être insérées de postérieur en antérieur, alors le muscle anconeus et le triceps seront libérés médialement.



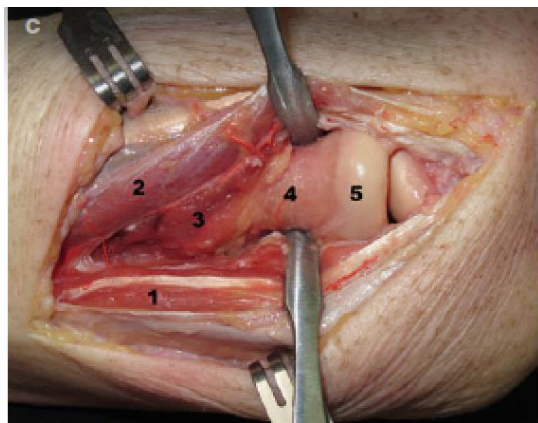
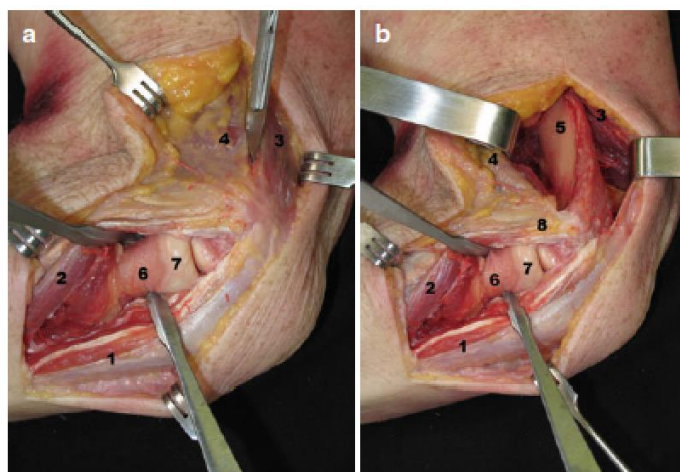


Figure 70 : La voie d'abord de Kocher :

- Localisation de la ligne blanche en regard de la lame de bistouri où passent également des perforantes dans l'intervalle entre l'anconeus et l'ECU.
- Incision de l'aponévrose superficielle et rétraction des deux muscles.
- Ouverture de la capsule antérieure jusqu'au ligament collatéral latéral ulnaire. Exposition du col et de la tête radiale.



1 Anconeus muscle / 2 ECU muscle / 3 muscle supinator 4 / col du radius / 5 tête du radius

Figure 71 : Voie de Kocher étendue :

- Incision en proximal entre le muscles triceps et l'origine supra-épicondylienne du brachio-radialis (BR) et le muscle extensor carpi radialis longus (ECRL).
 - L'écartement de ces masses musculaires donne accès à la colonne latérale de l'humérus distal.
 - Détachement du LCL et de l'origine commune des muscles extenseurs donnant accès à l'articulation radio-condylienne.
- 1 Muscle anconeus / 2 Muscle ECU / 3 Muscle triceps / 4 Muscles BR-ECRL / 5 Colonne latérale de l'humérus distal / 6 Col du radius / 7 TR / 8 Origine commune des extenseurs / 9 Capitulum

En cas de fracture associée de la coronoïde, la réparation se fera de l'intérieur vers l'extérieur en commençant par la réparation de la coronoïde, puis celle de la TR, voire du capitulum et se terminera par la réparation des ligaments ainsi que de l'insertion des muscles BR-ECRL.

3. La voie de l'intervalle du Flexor Carpi Ulnaris (FCU)

Cette voie d'abord utilise l'intervalle entre le chef huméral et le chef ulnaire du FCU. Le nerf ulnaire est présent dans cet intervalle et est en relation direct avec le LCU. Son identification et sa protection sont nécessaires. Dans quelques cas, le nerf ulnaire doit être complètement libéré pour travailler en sûreté. A la fin de la procédure, le nerf peut être laissé en place ou bien transposé antérieurement en fonction de sa tendance à se subluser.

Pour une exposition optimal articulaire, l'opérateur doit repérer le tubercule ulnaire à la palpation. Le chef huméral du FCU est « *splité* » ou divisé longitudinalement jusqu'à l'os et au tubercule ulnaire en distalité.

L'exposition se fera vers la profondeur au bistouri froid de manière parallèle à l'os jusqu'à retrouver l'insertion du LCU sur le tubercule ulnaire qu'il est nécessaire de respecter. Le plan de dissection laisse en avant le FCU et en arrière le LCU. Le muscle brachialis pourra être vu au plan profond de la dissection avec ses fibres s'insérant distalement sur la coronoïde avec une angulation de 60°. La dissection se poursuit vers l'épicondyle jusqu'à observer la capsule articulaire. La capsule est incisée dans le même plan que le LCU et antérieurement à celui-ci, exposant ainsi l'articulation huméro-ulnaire. Une extension de l'abord pourra se faire proximale en élevant la capsule articulaire jusqu'à l'épicondyle médial.

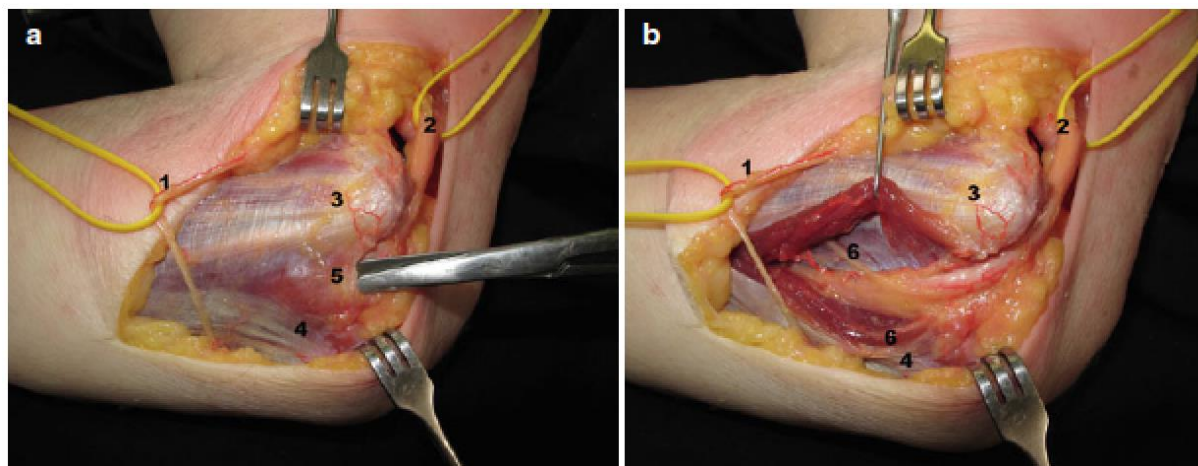


Figure 72 : La voie de l'intervalle du FCU : a) Identification et protection du nerf cutané médial de l'avant-bras (MABCN). Identification et protection du nerf ulnaire qui est situé entre le chef huméral et le chef ulnaire du FCU. b) Split et rétraction des deux chefs pour exposer le nerf ulnaire. 1 nerf MABC / 2 nerf ulnaire / 3 chef huméral du muscle FCU / 4 chef ulnaire du FCU / 5 intervalle du FCU (arcade d'Osborne).

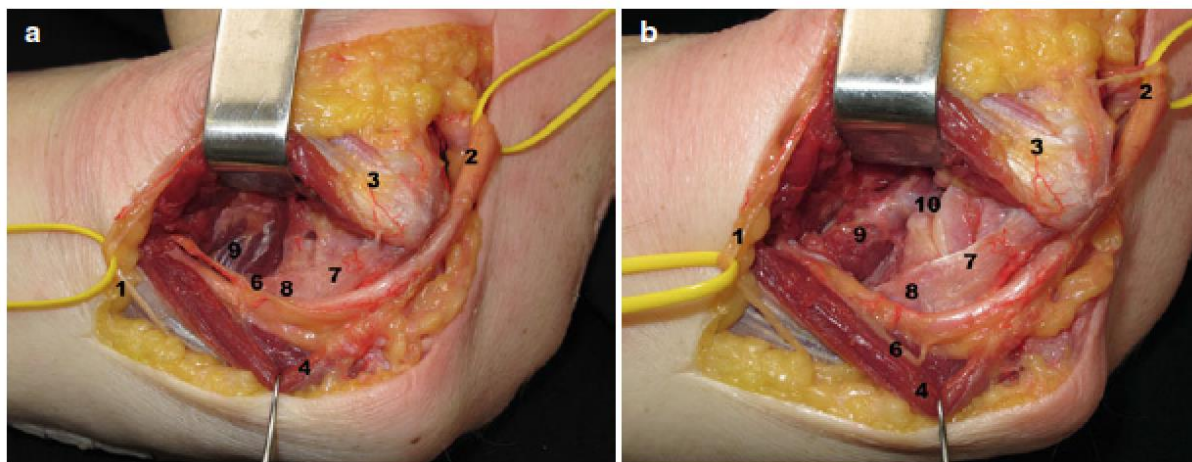


Figure 73 : La voie de l'intervalle du FCU : a) abord profond, on peut voir le LCU, le processus coronoïde, le muscle brachialis. b) Incision de la capsule antérieure jusqu'au ligament collatéral ulnaire (LCU). Identification du tubercule ulnaire, de l'articulation huméro-ulnaire et du muscle Brachialis.

1Nerf MABC / 2 nerf ulnaire / 3 chef huméral du FCU / 4 chef ulnaire du FCU / 5 intervalle du FCU (arcade d'Osborne) / 6 Branche motrice du chef huméral et ulnaire du FCU / 7 ligament collatéral ulnaire / 8 tubercule ulnaire / Muscle brachialis / 9 articulation huméro-ulnaire.

4. Voie d'abord olécraniennne

Pour les fractures de Monteggia ou les fractures trans-olécraniennes, la voie d'abord est postérieure médiane. La peau est incisée et la dissection en profondeur du muscle se fera jusqu'à l'os. Cette voie médiane permet une extension latérale et médiale en fonction des fractures associées. Le nerf ulnaire devra également être identifié et repéré en cas d'abord médial. L'opérateur pourra profiter de l'abord créé par le foyer de fracture pour réaliser les gestes d'ostéosynthèse de la TR ou encore de la coronoïde avant de fixer l'olécrane.

C. Immobilisation et Protocole de rééducation

Une physiothérapie antalgique et anti-oedémateuse est toujours à proposer au patient. L'objectif principal est ensuite d'éviter une perte de mobilité. La durée

d'immobilisation stricte du coude ne doit pas dépasser 3 semaines. Il est maintenant bien reconnu qu'une immobilisation prolongée après un épisode d'instabilité aigue est associé à de mauvais résultats (102). Le problème de la prise en charge d'une fracture luxation du coude, et plus particulièrement d'une terrible triade, réside dans le fait que sans reconstruction chirurgicale optimale, l'instabilité réapparaît rapidement en cas de tentative de mouvement ; en revanche une immobilisation trop prolongée du coude dans une attelle conduit à une raideur inacceptable. En fait, Ring et al ont montré qu'une immobilisation dans une attelle n'est pas garant d'une articulation du coude réduite de manière concentrique (103). Dans les études plus anciennes où des stratégies de reconstruction basées sur la réparation osseuse et des tissus mous n'étaient pas utilisées, il a été retrouvé une très importante prévalence d'immobilisation prolongée suivie de raideur et d'arthrose (4) (104) (105).

Pugh et McKee recommandent une mobilisation précoce, typiquement entre le 1^{er} et le 2^{ème} jour post-opératoire pour les terribles triades. Des exercices de mobilisation actifs et actifs aidés en flexion et en extension sont initiés. Ils argumentent ce point de vue par le principe que la mobilisation active après des réparations chirurgicales améliore la stabilité à travers le recrutement des masses musculaires qui agissent comme stabilisateurs secondaires. Les exercices en flexion / extension se font avec l'avant-bras en pronation, et les exercices de prono-supination se font le coude à 90°. Les 30 derniers degrés d'extension sont interdits pour les 4 premières semaines post-opératoires au minimum et la plupart des patients s'interdisent d'eux mêmes cette position du fait des douleurs. La mobilisation de l'épaule et du poignet avec des amplitudes complètes est encouragée (96). Certains auteurs comme King recommandent la prescription de 25 mg d'indométacine 3 fois par jour pendant 3 semaines post-opératoires.

L'extension maximale n'est en principe pas recommandée jusqu'à la 6^{ème} semaine afin d'éviter la position luxante, le patient n'étant autorisé d'aller que jusqu'à 30° ou 60° en fonction de l'évaluation de la stabilité du coude après réduction. Après la période de cicatrisation, les amplitudes maximales sont travaillées toujours en actif aidées par des exercices de posture.

Un programme de renforcement est ensuite effectué à partir du 3^{ème} mois post-traumatique pour renforcer le rôle stabilisateur des muscles péri-articulaires (14).

Ce protocole de rééducation reste identique pour les autres types de luxations complexes : une immobilisation initiale de 15 jours suivie d'une mobilisation active dans le secteur protégé de mobilité en évitant les contraintes en varus et valgus pendant le phase de cicatrisation ligamentaire et consolidation osseuse.

Ces secteurs de mobilité limitées seront protégés par soit des attelles articulées, soit le fixateur externe dynamique avec déverrouillage du coude en flexion / extension (106).

D. Complications post opératoires

Les complications post-opératoires précoces peuvent être nerveuses.

Approximativement 20% des luxations sont compliquées par des lésions nerveuses, la plus commune étant le nerf ulnaire. Elle survient généralement après un étirement en valgus (107).

Les lésions du nerf médian surviennent plus souvent après œdème post opératoire ou post traumatique directement par étirement. Le symptôme le plus commun est la paresthésie transitoire. Cependant, un déficit permanent doit faire rechercher un nerf enclavé dans l'articulation.

Des lésions de l'artère brachiale peuvent survenir et non conjointement avec des lésions nerveuses.

La proéminence du matériel peut devenir gênante, la TR et l'olécrane ayant une position relativement proche de l'espace sous-cutané, le matériel d'ostéosynthèse peut devenir très facilement palpable et être source de conflits avec les zones d'appui. L'ablation des plaques de TR est possible entre 4 à 6 mois (45).

Pour les plaques d'olécrane, il est habituel de respecter une durée de 1 an avant d'envisager une ablation de matériel.

Les pseudarthroses sont les conséquences d'ostéosynthèses défectueuses et font partie des complications qu'il est classique de retrouver à court terme.

L'instabilité rotatoire chronique postérolatérale est la forme d'instabilité la plus fréquente du coude, elle est suivie par l'instabilité postéro-médiale que l'on retrouve plus fréquemment après une fracture de la facette antéro-médiale de la coronoïde ou encore après des traumatismes répétés sportifs notamment dans les sports de lancé. L'instabilité rotatoire postérolatérale est liée à une réparation insuffisante ou inadaptée du LCL. Certaines études ont rapporté que près de 1/3 des patients avec une simple luxation du coude traités par réduction fermée présentent à long terme des signes d'instabilité (102). Souvent ces patients rapportent une histoire de douleur persistante récurrente, d'accrochages ou subluxation. L'amplitude de mouvement est habituellement non douloureuse chez ces patients avec des tests en varus ou valgus forcé négatifs. Le « *lateral pivot shift test* » est le test le plus sensible pour le diagnostic clinique d'instabilité postérolatérale rotatoire. (voir plus haut).

50% des patients peuvent présenter une laxité sans démontrer de symptômes francs d'instabilité ligamentaire. En revanche, une laxité symptomatique peut

mener à une instabilité chronique et donc indiquer une reconstruction ligamentaire.

L'arthrose est également une des complications des luxations. Plus le traumatisme initial sera complexe, plus les lésions chondrales seront importantes et plus l'évolution sur le long terme sera défavorable.

L'épaississement et la fibrose de la capsule articulaire antérieure est une complication fréquente autant dans les luxations simples et complexes du coude (37). Une perte de mobilité peut être plus importante en cas de luxation complexe du coude.

Pour prévenir cette complication, une réduction concentrique et une rééducation précoce doivent être effectives. L'entraînement et la thérapie physique est un traitement acceptable en cas de raideur avérée à un an du traumatisme, mais il n'est pas adapté en cas de mobilité inférieure à 30°-130°. Dans cette circonstance, une capsulectomie est indiquée (100).

Les ossifications hétérotopiques peuvent être vues entre 4 et 6 semaines après le traumatisme sur des radiographies standards. Elles sont retrouvées à la partie haute de l'articulation dans 75% des cas. Les ligaments collatéraux médiaux et latéraux peuvent être touchés. Cependant il n'y a pas de limitation fonctionnelle retrouvée généralement. Moins de 5% des cas rapportent une limitation des mobilités liées aux calcifications, mais l'enraidissement se fait malgré tout au plan antérieur des tissus mous. Le facteur de risque chez ces patients est l'âge, le genre, les lésions du système nerveux central et les brûlures peuvent jouer un rôle dans les ossifications hétérotopiques. Une mobilisation douce active et continue passive réduisent les risques d'ossifications hétérotopiques alors que manipulations agressives pour combattre la raideur augmentent ce risque.

Les patients à haut risque peuvent être traités avec une prophylaxie contre ces ossifications avec des irradiations de faible dose ou avec l'utilisation d'antiinflammatoires non stéroïdiens. Dans les cas où des limitations de mobilité seraient dues à des calcifications, leurs résections ne pourront être envisagées que 3 à 6 mois après le traumatisme ou bien si l'ossification présente des signes de maturation, comme la présence de corticales bien définies avec des trabéculations intra-lésionnelles(108) (109).

Le syndrome de loge est une complication liée au saignement intramusculaire et à l'œdème dans le compartiment des muscles fléchisseurs. Son diagnostic doit être évoqué au moindre doute avec une prise en charge chirurgicale adaptée.

. PATIENTS ET **METHODES**

I. Schéma d'étude

Une étude de cohorte rétrospective portant sur deux centres hospitalo-universitaires effectuée entre novembre 2014 à avril 2015 a été mise en place.

II. Patients

A. Critères d'inclusion

- Tous les patients pris en charge pour une fracture luxation du coude entre janvier 2004 et février 2015 ont été inclus.
- Les dossiers des patients ont été recherchés via les codages CCAM suivants :
 - MFEP002 Réduction orthopédique d'une luxation ou d'une luxation-fracture du coude
 - MFEA002 Réduction orthopédique d'une luxation du coude, avec ostéosynthèse de fracture de l'épicondyle médial ou latéral de l'humérus à foyer ouvert
 - MFEB001 Réduction orthopédique d'une luxation du coude et/ou de l'articulation radio-ulnaire proximale, avec ostéosynthèse de fracture de l'extrémité proximale du radius ou de l'ulna à foyer fermé
 - MFEA001 Réduction d'une luxation du coude, par arthrotomie
 - MFEA003 Réduction d'une luxation du coude et/ou de l'articulation radio-ulnaire proximale par arthrotomie, avec ostéosynthèse de fracture de l'extrémité proximale du radius ou de l'ulna à foyer ouvert

B. Critères de non inclusion

- Les patients présentant une luxation simple sans fracture associée du coude n'ont pas été inclus même si une réinsertion ligamentaire était nécessaire secondairement.
- Les fractures de la palette humérale ne sont presque jamais associées à une luxation du coude, aussi les fractures de la palette humérale n'ont pas été incluses. De même, les fractures de la diaphyse radiale associées à une lésion de l'articulation radio-ulnaire distale (fractures de Galeazzi) ne faisaient pas partie des critères d'inclusion.

C. Critères d'exclusion

Les critères d'exclusion étaient :

- Les traumatismes délabrants avec perte de substance osseuse, ou amputation
- Les patients au dossier incomplet (notamment sur l'examen clinique)
- Les patients perdus de vue
- Les patients ayant un recul inférieur à 1 mois et demi.

III. Lieu et date

L'étude comprenait tous les patients opérés au CHU de Purpan et Rangueil à Toulouse entre janvier 2004 à février 2015. Tous les dossiers et imageries ont

été revus pour s'assurer que les renseignements cliniques et radiographiques soient complets. Après exclusion des dossiers incomplets, tous les patients ont été contactés, au moins 2 fois par téléphone avec un message vocal à chaque appel, pour une revue clinique. Les patients ayant répondu favorablement à l'appel ont été revus cliniquement avec une radiographie de contrôle de leur coude de face et de profil. Le calcul de scores fonctionnels a été réalisé.

IV. Méthodes

A. Evaluation à l'inclusion

La date du traumatisme ainsi que l'âge lors de l'accident était noté. Le recul clinique par rapport à la date de dernière revue clinique du patient par son chirurgien était noté. Tous les renseignements portant sur le traumatisme ont été consignés :

- Le côté atteint
- Le mécanisme de luxation : accident de la voie publique (AVP) avec véhicule léger ou en 2 roues / chute d'une hauteur humaine / chute d'une hauteur élevée de plus de 3 mètres / luxation invétérée / luxation récidivante / accident sportif,
- Le sens du déplacement : antérieur / antéro-médial / postérieur / postéro-latéral / postéro-médial,
- Les antécédents médico-chirurgicaux du patient, notamment le côté dominant et un antécédent de chirurgie du coude traumatisé ont été recueillis.

Les entités lésionnelles ont été répertoriées selon l'ordre suivant :

- Terribles triades

- Fractures épicondyliennes médiales et latérales, dans ce groupe ont été inclus les fractures du condyle externe
- Les fractures luxation de Monteggia
- Les fractures luxations trans-olécraniennes
- Les fractures isolées de la tête radiale (TR) ou de la coronoïde :
 - Fracture de la TR : chacune de ces fractures étant des types IV de la classification de Mason (luxation fracture) et ce type fracturaire n'apportant pas d'information quant à l'intensité du déplacement, pour plus de précision, nous les avons classé selon les types I, II, III.
 - Les fractures de la coronoïde : réparties en type I, II, III selon la classification de Regan et Morrey.

Le caractère ouvert ou fermé était pris en compte ainsi que l'examen de la variance ulnaire et la présence de fracture associée homolatéral au membre lésé.

Concernant la prise en charge chirurgicale, ont été pris en compte :

- Le délai entre le traumatisme et le traitement chirurgical
- La voie d'abord
- Le type de geste réalisé sur la TR : ostéosynthèse par vissage ou plaque / arthroplastie / résection arthroplastique / l'abstention / l'exérèse partielle.
- Le type de geste réalisé sur la coronoïde : abstention / ostéosuture sur ancre / résection / vissage antéropostérieur / vissage en rappel sur plaque / greffe.
- Le geste épicondylien : abstention / ostéosuture / brochage / vissage.
- Le geste olécranien : ostéosynthèse par plaque / haubanage / abstention
- Les réinsertions ligamentaires : sur ancre / suture simple / ligamentoplastie.
- La pose d'un fixateur externe associée

- Le type d'immobilisation : plâtrée / articulée / le traitement par Indométacine.
- Le protocole de rééducation avec la durée d'immobilisation et les attelles utilisées (attelle de type Brachio-Anté-brachio-Palmaire (BABP) / attelle articulée / fixateur externe).

Des complications neurologiques et vasculaires pré- et post-opératoires étaient recherchées également.

B. Examen physique

1. Lors de la revue des dossiers

Les données de l'examen physique prise en compte lors de la revue des dossiers étaient l'EVA (échelle visuelle analogique) ainsi que la mobilité en flexion / extension / pronation / supination. Si une de ces valeurs étaient manquante alors le dossier était exclus.

2. Lors de la revue clinique

Les patients revus cliniquement bénéficiaient d'un interrogatoire complet reprenant la prise en charge depuis le traumatisme. La durée de l'arrêt de travail, le taux d'incapacité partielle permanente étaient prises en compte.

L'EVA et la sensation de stabilité subjective était recueillies.

Les mobilités étaient mesurés par rapport au coude controlatéral, en flexion / extension / pronation / supination. L'extension était exprimée en valeurs négatives lorsque l'extension complète n'était pas atteinte. Ces mesures correspondent donc aux degrés manquants pour obtenir une extension complète.

La force de flexion du coude par rapport au côté opposé étaient évaluée subjectivement comme suit par le patient et l'examineur conjointement : l'examineur imprime une pression sur les deux avant-bras en même temps coude à 90°, avant-bras en prono-supination neutre. Le patient réalise une flexion puis extension contrariée par l'examineur et exprime sa sensation subjective de perte de force par rapport au côté controlatéral. La force était cotée comme non diminuée, supérieure ou inférieure à 50%. L'extension est normalement estimée à 70% de la force en flexion. La force en supination est normalement environ 15% plus forte que la force en pronation. Le membre dominant est environ 5 à 10% plus fort que le côté non dominant et les femmes sont dans 50% des cas aussi fortes que les hommes (7).

Une mesure objective de la force en poigne était réalisée au dynamomètre de Jamar, coude à 90°.

Des paresthésies étaient recherchées dans le territoire du nerf ulnaire et du nerf médian (Annexe 1).

C. Scores fonctionnels

Le *Mayo Elbow Performance Score* (MEPS) et le score du Quick DASH (*Disabilities of the Arm, Shoulder and Hand*) ont été calculés. Le *Subjective Elbow Value* (SEV) a été évalué sur chacun des patients.

1. Score de MEPS

C'est un score fonctionnel et généraliste sur le coude qui permet une évaluation de la douleur (varie de 0 à 45), de la mobilité (varie de 5 à 20), de la stabilité (varie de 0 à 10), et des activités simples de la vie quotidienne lors d'une pathologie du coude (varient de 5 à 25).

Un résultat supérieur à 90 est excellent, bon entre 75 et 89, moyen entre 60 et 74 et mauvais si inférieur à 60. Les résultats excellents et bons étaient classés en résultats satisfaisants.

La stabilité en varus et valgus est testée le coude fléchi à 15°. Pour mieux examiner la résistance au stress en varus, le coude peut également être positionné en rotation interne complète de l'humérus associée à une extension complète du coude. L'instabilité en valgus est testée le coude à 10° de flexion (7) (110) (111).

2. Score de Quick DASH

Proposé en 2005, ce questionnaire se compose de 11 questions. Il permet l'analyse du handicap perçu par les personnes ayant des troubles des membres supérieures et le suivi de l'évolution des symptômes et de la fonction.

8 questions portent sur les activités quotidiennes et 3 portent sur la sévérité. Les points attribués à chacune des questions peuvent aller de 1 point pour aucune difficulté à 5 points pour impossibilité. Son calcul s'effectue par la somme des n réponses divisé par les n réponses, moins 1 et multiplié par 25. Ce score peut donc varier de 0, excellent résultat à 100 très mauvais résultat (112) .

3. Score SEV

Il correspond en pourcentage à l'estimation du coude atteint par le patient par rapport à un coude normal qui équivaut à 100% (111).

D. Imagerie

Tous les patients avaient au minimum en pré- et post-opératoire une radiographie du coude de face et de profil. Le bilan pré-opératoire était parfois complété par un scanner en fonction du traumatisme.

Tous les patients revus en consultation pour l'étude bénéficiaient d'une radiographie du coude avec ces deux incidences.

E. Critères de jugement

1. Critères de jugement principaux

Sur le groupe de patients revus uniquement sur dossier, les critères de jugements principaux étaient l'EVA, la mobilité.

Dans le groupe de patients ayant été réexaminé en consultation, les critères de jugements principaux étaient l'EVA, la mobilité et le MEPS.

2. Critères de jugements secondaires

Il s'agissait des paramètres mesurés lors de la revue clinique des patients.

Ils étaient au nombre de 7 :

- Les scores fonctionnels qui comprenaient le Quick DASH et le SEV.
- La sensation de stabilité subjective qualifiée de bonne / mauvaise.
- La force en grasp, en flexion et en extension.
- Les résultats radiographiques en terme de réduction articulaire et d'arthrose.

La réduction articulaire était évaluée sur l'interligne huméro-ulnaire symétrique et l'interligne radio-condylien de face, et de profil, une réduction concentrique.

L'arthrose était stadifiée selon la classification de Broberg et Morrey (64):

- Stade 0 : articulation normale
- Stade 1 : léger pincement articulaire, ostéophytose minime
- Stade 2 : pincement articulaire, ostéophytose de moyenne importance
- Stade 3 : remaniements sévères, destruction articulaire

On s'est également intéressé aux prothèses de TR, descellées ou non, à la consolidation des fractures, aux pseudarthroses, aux nécroses de TR et à l'articulation radio-ulnaire distale que l'on analysait à la recherche d'une variance ulnaire positive.

- Les complications.

A court terme :

- Neurologiques : on recherchait une anesthésie ou des paresthésies dans le territoire du nerf ulnaire, médian, radial et branches sensitives du nerf musculo-cutané.
- Vasculaires : ischémie, hématome,
- Instabilité : avec ou sans récurrence de la luxation,
- Débricolage,
- Infection,
- Algodystrophie,

A long terme :

- Ossifications hétérotopiques,
- Synostoses radio-ulnaires proximales,
- Pseudarthroses,
- Liées au matériel.

- Les reprises chirurgicales.

On s'est intéressé aux gestes réalisés lors de la reprise, et si ces reprises étaient précoces, c'est-à-dire moins d'un mois par rapport à la chirurgie initiale.

Une attention particulière a été portée sur les dossiers de patients pris en charge initialement par un autre centre et ayant nécessité une ou plusieurs reprises.

F. Analyse statistique

L'analyse statistique de cette étude a été réalisée avec le logiciel BiostaTGV ainsi que le logiciel Epi Info Version 7.

1. Descriptive

L'analyse descriptive nous a permis de calculer pour les variables qualitatives les effectifs et les fréquences (pourcentages), et pour les variables quantitatives les effectifs, les moyennes et les écarts types.

2. Comparative

Pour l'analyse comparative de variables quantitatives entre les différents sous groupes, le test de Mann-Whitney a été utilisé (effectifs de comparaison inférieurs à 30).

Pour l'analyse comparative de variables qualitatives dans les différents sous groupes, le test de Chi2 a été utilisé et pour les effectifs de moins de 5, la comparaison a été réalisée avec le test Exact de Fisher.

Le niveau de signification retenue pour l'ensemble de cette analyse était de 5 % ($p < 0,05$).

. RESULTATS

I. Résultats descriptifs et épidémiologiques

A. Patients

Après un premier travail de recherche de dossiers via les codages CCAM, 417 dossiers ont pu être retrouvés. Après avoir exclus les dossiers incomplets et après avoir isolé les luxations simples communes à des codages (MFEP002 et MFEA001), 129 cas de fractures luxation ont été retrouvés. Il y avait un patient décédé, un patient qui présentait une destruction articulaire ne permettant pas de reconstruction, 17 coudes perdus de vue.

110 coudes ont donc été inclus. 63 coudes (57,27%) ont pu être réexaminés en consultation et 47 revus (42,73%) uniquement grâce aux dossiers médicaux.

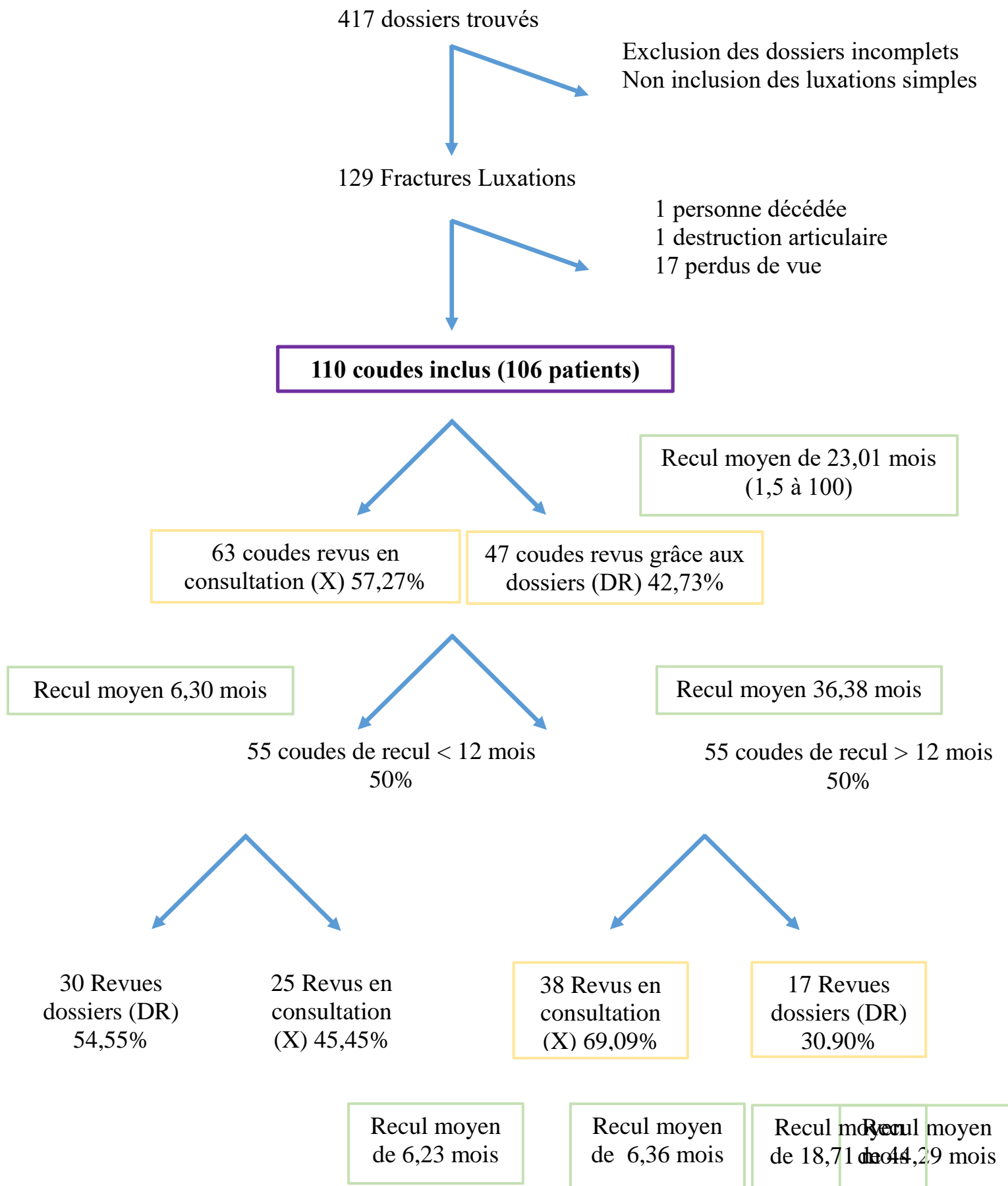
Le recul moyen était de 23,01 mois et la médiane était de 12 mois (1,5 à 100 mois).

Sur les 110 coudes, 55 (50%) avaient un recul supérieure ou égal à 12 mois avec un recul moyen de 36,38 mois et une médiane de 26 mois.

Parmi ces 55 cas, 38 (69,09%) ont pu être revus cliniquement avec un recul moyen de 44,28 mois et une médiane de 39 mois.

Il y avait 55 coudes (50%) avec un recul inférieur à 12 mois au recul moyen de 6,30 mois avec une médiane de 6,50 mois.

Tableau 1 : Flow chart



Les 110 coudes concernaient 106 patients d'âge moyen 44,6 ans ($\pm 1,65$) avec un sexe ratio H/F à 2,21. L'âge minimum était de 15 ans et l'âge maximum était de 85 ans. Dans la tranche d'âge de 80 à 85 ans, il y avait 5 patients dont 2 ont pu être revus en consultation.

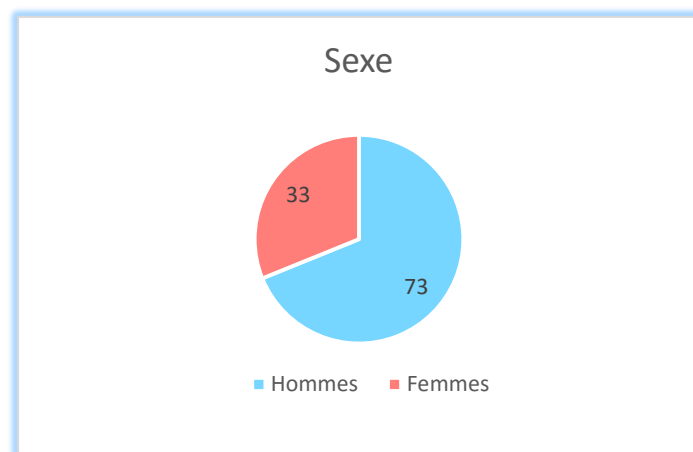


Tableau 2 : Sexe ratio de la population de 106 patients

Le membre dominant était atteint 61 fois (57,56%).

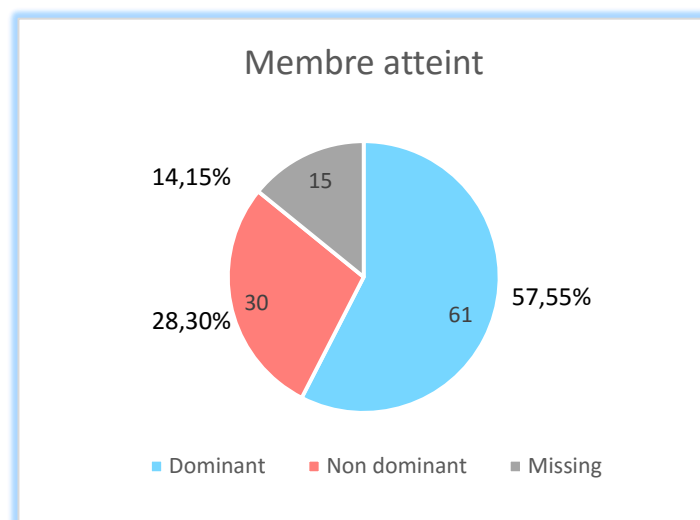


Tableau 3 : Membre dominant atteint pour les 106 patients

Le traumatisme le plus fréquemment retrouvé était les chutes de hauteur humaine à 46% des cas suivi à 29% par les chutes d'une hauteur élevée.

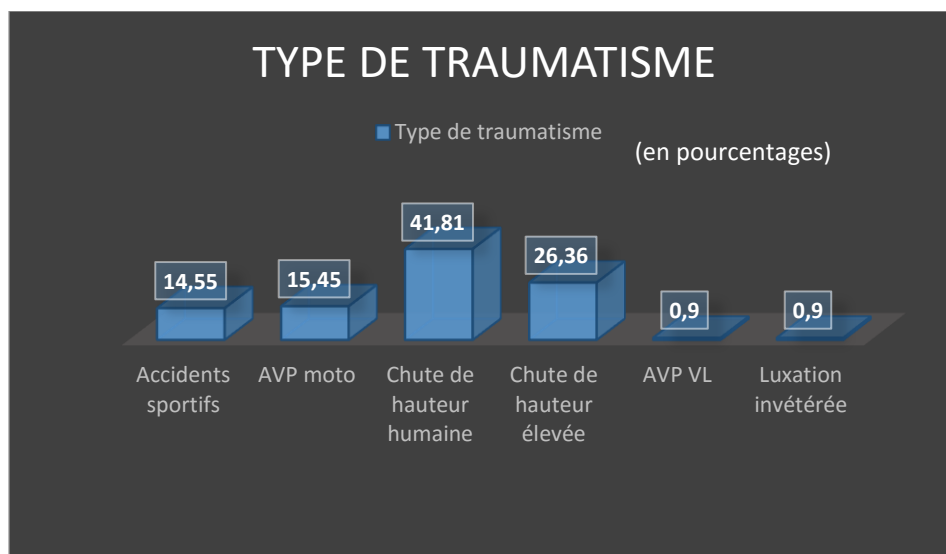


Tableau 4 : Traumatisme retrouvés dans la population de 110 coudes

Les fractures luxations étaient ouvertes dans 10% des cas avec 64% de Cauchoix 1 et 36% de Cauchoix 2.

Le sens du déplacement était postérolatéral dans 67,3% des cas et postérieur dans 28,2%.

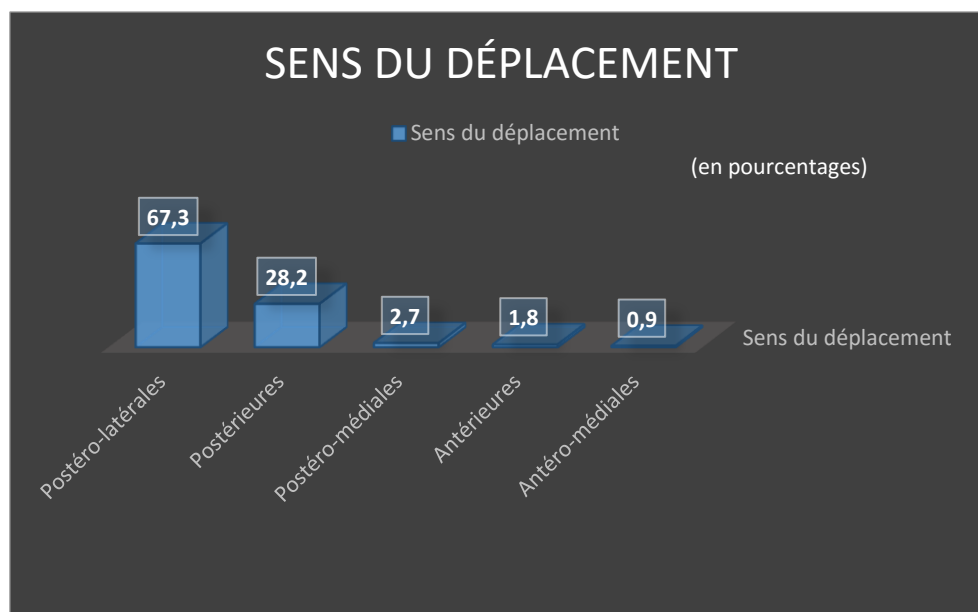


Tableau 5 : Sens du déplacement des luxations des 110 coudes

n= 110 Coudes Soit 106 Patients	1/Terribles triades	2/Epicondylie nes condyliennes	3/Monteggia	4/Trans- olécraniennes	5/Fracture isolée-luxation	Résultats globaux ¹³¹
------------------------------------	------------------------	--------------------------------------	-------------	---------------------------	-------------------------------	-------------------------------------

Il existait une atteinte nerveuse en préopératoire dans 6 cas (5,45%).

Il était retrouvé une fracture associée dans 12 cas soit 10,90%.

Le délai moyen de prise en charge était de 1,39 jours et 12 coudes ont été pris en charge secondairement à un autre CHU.

105 coudes ont été traités chirurgicalement et 5 (4,55%) orthopédiquement.

La voie d'abord était latéral dans 49,5% des cas, mixte (latérale et médiale) dans 18% des cas et postérieure dans 18% des cas.

5 classes de fractures luxations (FL) ont été identifiées lors de la revue de ces patients :

- les Terribles Triades au nombre de 38 avec 18 revues (47,37%)
- les FL épicondyliaires/condyliennes 15 avec 10 revues (66,67%)
- les FL de Monteggia 24 avec 13 revues (54,17%)
- les FL trans-olécraniennes 4 avec 4 revues (100%)
- les FL isolées de la TR ou de la coronoïde 29 avec 18 revues (62,07%)

Les différentes caractéristiques de ces différentes classes sont regroupées dans le tableau 1 suivant.

Tableau 6 : Caractéristiques descriptives des 110 coudes

Age	44,92 +/- 15,37 (21- 82)	41,4 +/- 19,19 (15-85)	50,71 +/- 15,03 (16-85)	44,25 +/- 9,42 (35-60)	40,70 +/- 15,75 (17-83)	44,56 +/- 16,22 (15-85)
Sexe	27H/11F SR=2,45	11H/3F SR=3	15H/7F SR=2,43	3H/1F SR=3	17H/12F SR=1,42	73H/33F SR=2,21
Côté dominant atteint	25/34 (73,53%)	8/13 (61,54%)	11/19 (57,90%)	0/3	18/23 (78,26%)	61/91 (67,03%)
Missing	4/38 (10,53%)	2/15 (13,33%)	5/24 (20,83%)	1/4 (25%)	6/29 (20,69%)	19 (17,27%)
Délai de PEC (jours)	0,84 +/- 4,71	4,36 +/- 5,52	0,26 +/- 5,81	0,25 +/- 4,93	1,93 +/- 5,70	1,39 +/- 5,92
PEC secondaire (pts = patients) (en semaine)	10,17 m=4 6 pts (15,79%)	10 m=6 4 pts (26,67%)	4 1 pts (4,17%)	0 pts	24 1 pts (3,45%)	10,75 m=4 12 pts (10,90%)
Nombre revus	18/38 (47,37%)	10/15 (66,67%)	13/24 (54,17%)	4/4 (100%)	18/29 (62,07%)	63/110 (57,27%)
Recul (mois)	23,23 m=15	19,21 m=10	20,05 m=14	52 m=50	22,38 m=11	23,01 m=12
Sens du déplacement	33 postéro-latéral (86,84%) 5 postérieur (13,16%)	12 postéro-latéral (80%) 2 postérieur (13,33%) 1 postéro-médial (6,67%)	9 postéro-latéral (37,5%) 14 postérieur (58,33%) 1 postéro-médial (4,17%)	0 postéro-latéral 0 postérieur 0 postéro-médial 3 antérieur (75%) 1 antéro-médial (25%)	20 postéro-latéral (68,97%) 8 postérieur (27,59%) 1 postéro-médial (3,45%)	74 (67.3%) 31 (28.2%) 3 (2.7%) 2 (1.8%) 1 (0.9%)
Type de traumatisme	5 AccS (13,16%) 5 AVP M (13,16%) 1 AVP VL (2,63%) 14 chuteH (36,84%) 13 chuteH+ (34,21%)	3 AccS (20%) 3 AVP M (20%) 6 AVP VL (40%) 6 chuteH (40%) 2 chuteH+ (13,33%) 1 Lux inv (6,67%)	4 AccS (16,67%) 1 AVP M (4,17%) 0 AVP VL 12 chuteH (50%) 7 chuteH+ (29,17%)	0 AccS 4 AVP M (100%) 0 AVP VL 0 chuteH 0 chuteH+	4 AccS (13,79%) 4 AVP M (13,79%) 0 AVP VL 14 chuteH (48,28%) 7 chuteH+ (24,14%)	16 AccS (14,55%) 17 AVP M (15,45%) 1 AVP VL (0,9%) 46 chuteH (41,81%) 29 chuteH+ (26,36%) 1 Lux inv (0,9%)
Fracture ouverte	3 (7,89%) 2 cauchoix 1 (5,26%) 1 cauchoix 2 (2,63%)	2 (13,33%) 1 cauchoix 1 (6,67%) 1 cauchoix 2 (6,67%)	4 (16,67%) 4 cauchoix 1 (16,67%)	2 (50%) 0 cauchoix 1 2 cauchoix 2 (50%)	0	11 (10%) Cauchoix 1 = 7 (64%) Cauchoix 2 = 4 (36%)
Fermée	35/38 (92,11%)	13/15 (86,67%)	20/24 (83,33%)	2/4 (50%)	29/29 (100%)	99 (90%)
n= 110 Coudes Soit 106 Patients	1/Terribles triades	2/Epicondyliennes	3/Monteggia	4/Trans-olécraniennes	5/Fracture isolée-luxation	Résultats globaux

RH stade selon Mason modifié Johnson	Stade 1 = 3 (7,89%) Stade 2 = 21 (55,26%) Stade 3 = 14 (36,84%) Pas de fracture = 0	Stade 1 = 1 (6,67%) Stade 2 = 0 Stade 3 = 1 (6,67%) Pas de fracture = 12 (80%)	Stade 1 = 3 (12,5%) Stade 2 = 13 (54,17%) Stade 3 = 5 (20,83%) Pas de fracture = 3 (12,5%)	Pas de fracture = 4 (100%)	Stade 1 = 2 (6,90%) Stade 2 = 15 (51,72%) Stade 3 = 8 (27,59%) Pas de fracture = 4 (13,79%)	Stade 1 = 9 (8,18%) Stade 2 = 49 (44,55%) Stade 3 = 28 (25,45%) Pas de fracture = 23 (20,90%)
Coronoïde selon Regan et Morrey	Stade 1 = 35 (92,11%) (8 parcellaires) (21,05%) Stade 2 = 3 (7,89%) Stade 3 = 0 Pas de fracture = 0	Stade 1 = 3 (20%) Stade 2 = 1 (6,67%) Stade 3 = 0 Pas de fracture = 11 (73, 33%)	Stade 1 = 10 (41,67%) Stade 2 = 3 (12,5%) Stade 3 = 2 (8,33%) Pas de fracture = 9 (37,5%)	Stade 1 = 1 (25%) Stade 2 = 1 (25%) Stade 3 = 0 Pas de fracture = 2 (50%)	Stade 1 = 4 (13,79%) Stade 2 = 0 Stade 3 = 0 Pas de fracture = 25 (86,21%)	Stade 1 = 53 (48,18%) Stade 2 = 8 (6,36%) Stade 3 = 2 (1,82%) Pas de fracture = 47 (42,73%)
Atteinte nerveuse associée en pré-opératoire	2 NU (5,26%)	3 NU(20%)	0	0	1 NM (3,45%)	6 (5,45%)
Fractures associées (*=controlatéral)	5/38 (13,16%) 1 plateau tibial 1 radius distal 1 humérus ouvert (coude flottant) 1 Monteggia* 1 FL coronoïde*	1/15 (6,67%) 1 fracture de T3 instable	1/24 (4,17%) 1 diaphyse cubitale 1 Terrible triade* 1 Monteggia*	0/4	5/29 (17,24%) 1 fracture de 2 os avant bras 1 fracture de 5 métacarpien 1 luxation TSRLC 1 Terrible triade* 1 FL TR*	12/110 (10,90%)
RUD +	0 1 RUD instable	1 (6,67%)	0 1 RUD instable	0 0	3 (10,34%) 0	4 (3,64%) 2 (1,81%)
Voie d'abord						
Antérieure méd	0	1 (6,67%)	0	0	0	1 (0,95%)
Latérale	23 (60,53%)	6 (40%)	0	0	23 (79,31%)	52 (49,5%)
Lat Post	0	1 (6,67%)	10 (41,67%)	0	0	11 (10,5%)
Mixte	14 (36,84%)	3 (20%)	0	0	2 (6,90%)	19 (18%)
Médiale	0	3 (20%)	0	0	0	3 (2,85%)
Postérieure	0	1 (6,67%)	14 (58,33%)	4 (100%)	0	19 (18%)
TTT Orthopédique	1 (2,63%)	0	0	0	4 (13,79%)	5 (4,55%)

TSRLC : Trans-scapho-rétro-lunaire du carpe.

- Concernant les FL épicondyliennes, il existait 3 fractures de l'épicondyle latéral (20%), 5 fractures du condyle latéral (33,33%). Il existait 7 fractures de l'épicondyle médial (61,67%).

En association avec cette classe de FL, une fracture Mason 1 était retrouvée associée à une fracture de l'épicondyle médial et une fracture Mason 3 en association avec une fracture de l'épicondyle latéral.

2 fractures de la coronoïde stade 1 ont été retrouvées associées à une fracture du condyle latéral et 2 fractures de stade 1 et 2 (facette antéro-médiale) ont été retrouvée en association avec une fracture de l'épicondyle médial.

- Les FL de Monteggia étaient dans 83,33% du type 2. Il y avait 9 sous types 2A (37,5%), 1 sous type 2B (4,17%), 5 sous type 2C (20,83%) et 5 sous type 2D.

3 types 3 de Bado (12,5%) ont été retrouvés et un type 4 (4,17%) a été retrouvé.

Il existait 3 fracture de la TR associées Mason 1, 13 Mason 2 et 5 Mason 3.

- Les FL trans-olécraniennes n'étaient jamais associées à une fracture de TR.

Il existait une fracture associée de la coronoïde stade 1 et une stade 2.

Toutes les fractures de l'olécrane étaient des fractures stade 3 B de la classification de la Mayo des fractures de l'olécrane (100%).

B. Technique opératoire réalisée

Les traitements exposés dans cette partie ne concernent que les traitements réalisés en aigus et n'incluent pas les reprises. Seuls les patients pris en charge secondairement à un autre CHU (12) ont été inclus dans cette description car le traitement réalisé à la prise en charge secondaire correspond à la première prise en charge chirurgicale par les opérateurs de cette série.

1.TERRIBLES TRIADES

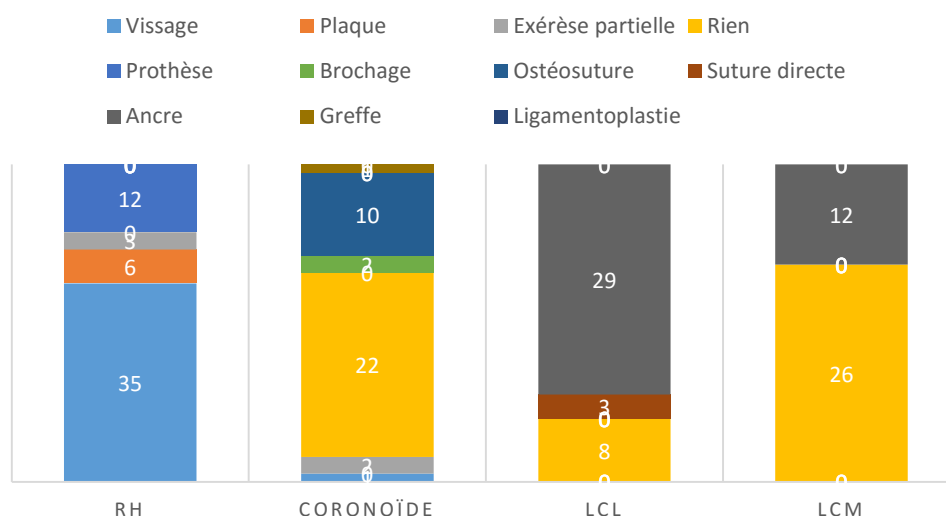


Tableau 7 : Synthèse des différents gestes opératoires réalisés dans le groupe des terribles triades.

Dans les terribles triades, les gestes opératoires les plus souvent réalisés étaient les vissages de TR, l'abstention pour la coronoïde, la réinsertion sur ancre pour LCL et l'abstention pour le LCM quand celle-ci n'était pas jugée nécessaire. Des prothèses de TR ont été mise en place 11 fois et une ostéosynthèse par plaque a été réalisée 6 fois. Des gestes d'ostéosuture de la coronoïde ont été réalisé 10 fois. Aucune ligamentoplastie n'a été nécessaire. Les réinsertions sur ancrs étaient moins nombreuses pour le LCM.

Dans ce groupe, il y a eu un traitement orthopédique et ce dernier n'a pas nécessité de reprise. Il y a eu 6 patients pris en charge secondairement à un autre CHU.

Il y a eu 10 fixateurs externes mis en place dont 5 mis sur les patients pris en charge secondairement à un autre CHU. Parmi les 5 autres, un seul a été mis en place sur une reprise chirurgicale du CHU à J7. Les autres ont été mis lors de la prise en charge initiale.

2/ FL ÉPICONDYLIENNES/CONDYLIENNES

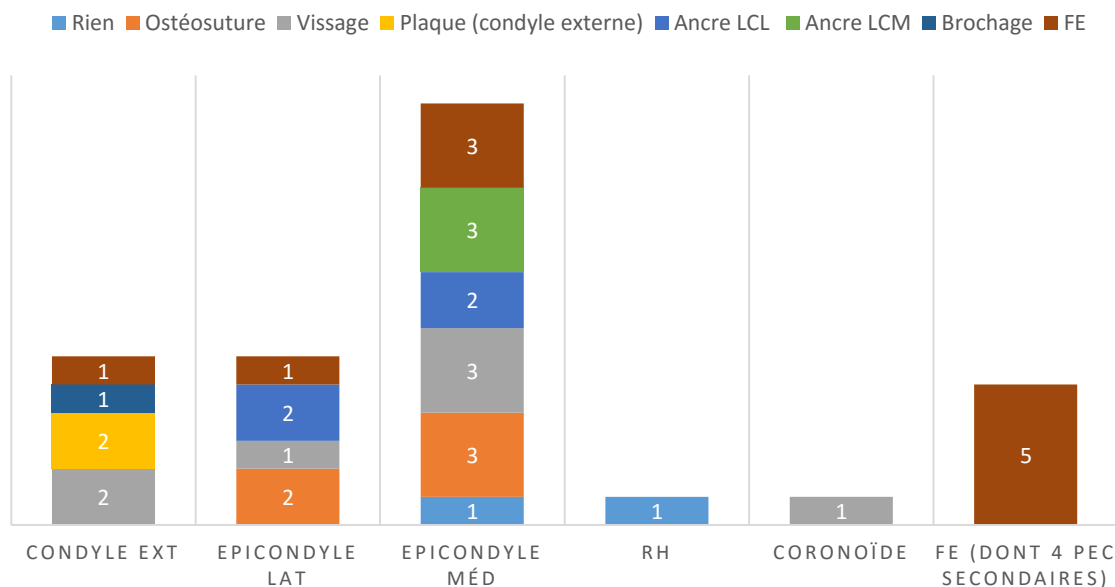


Tableau 8 : Synthèse des différents gestes opératoires réalisés dans le groupe des FL épicondyliennes/condyliennes

La prise en charge des FL épicondyliennes/condyliennes étaient très variée et s'adaptait à la taille du fragment osseux avulsé ou au type fracturaire.

- Les fractures de l'épicondyle latéral étaient ostéosynthésées une fois par vissage et 2 fois par geste d'ostéosuture pour réinsertion sur ancre du LCL associé à l'épicondyle avulsé.
- Les fractures du condyle latéral étaient ostéosynthésées par vissage (2 fois), par plaque (2 fois) et par brochage (1fois).
- Les fractures de l'épicondyle médial étaient ostéosynthésées par vissage (3 fois), un geste d'ostéosuture avec réinsertion sur ancre du LCM était réalisé 3 fois et et il y a eu une abstention.
- Pour les fractures de l'épicondyle médial, un fixateur externe était posé 3 fois et concernait 3 prises en charge secondaire à un autre CHU. Dans les fractures du condyle latéral, un fixateur externe était posé 2 fois dont une fois pour une prise en charge secondaire à un autre CHU également.

3/FL DE MONTEGGIA

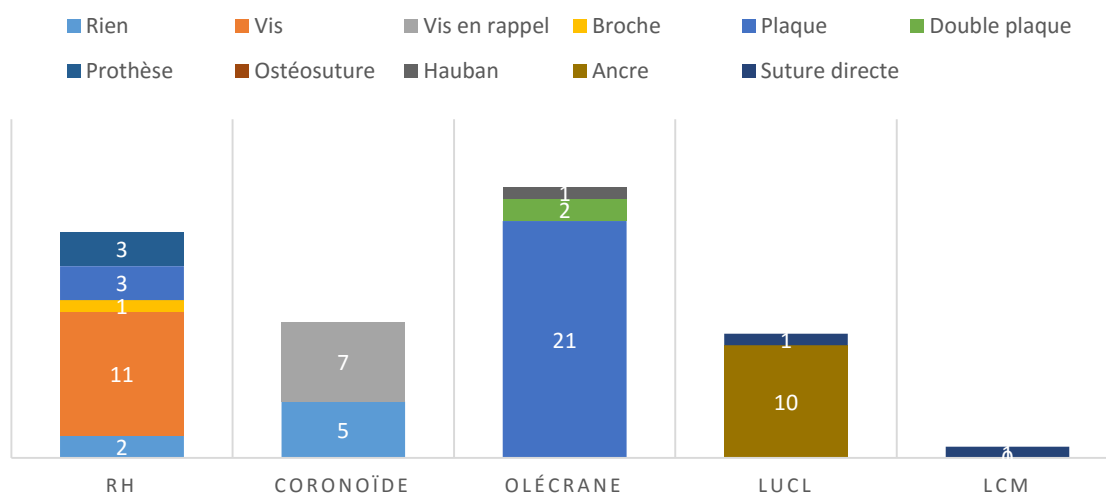


Tableau 9 : Synthèse des différents gestes opératoires réalisés dans le groupe des FL de Monteggia

La fracture de l'olécrane dans cette classe était le plus souvent ostéosynthésée par plaque 21 fois, avec utilisation de double plaques à 2 reprises.

Les fractures de TR associées étaient 11 fois vissées, plaquées 3 fois et une prothèse a été mise en place 3 fois.

Le geste réalisé le plus souvent (7 fois) sur la coronoïde était un vissage en rappel via la plaque olécranienne.

Une réinsertion sur ancre du LCL était nécessaire 10 fois avec une suture direct du LCL et du LCM. Aucun fixateur externe n'a été nécessaire dans ce groupe.

4/ FRACTURES TRANSOLÉCRANIENNES

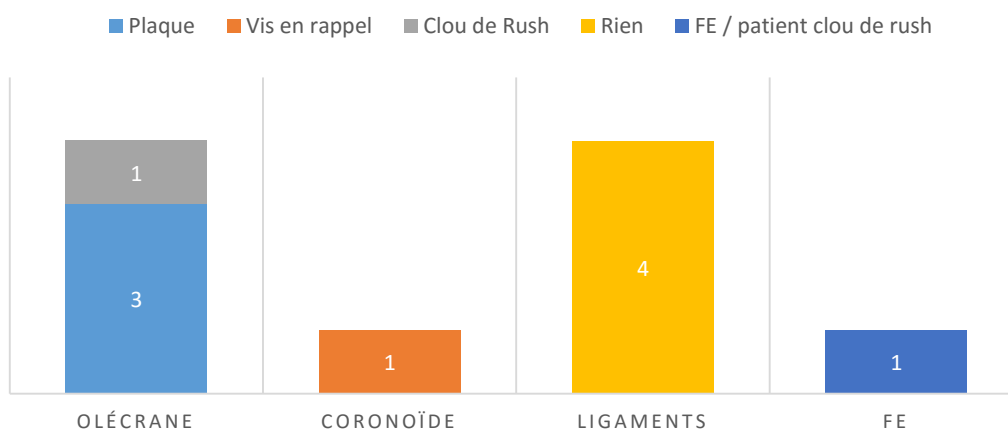


Tableau 10 : Synthèse des différents gestes opératoires réalisés dans le groupe des FL trans-olécraniennes

3 des 4 FL trans-olécraniennes ont été ostéosynthésées par plaque et une a été traitée par clou de « rush » centromédullaire. La coronoïde a été vissée en rappel une fois et les ligaments n'ont pas nécessité de réparation. Un fixateur externe a été mis en place chez le patient traité par clou de « rush ». Il s'agissait d'une des 2 fractures ouvertes cauchoix 2 de cette classe fracturaire.

5/ FRACTURE ISOLÉE - LUXATION

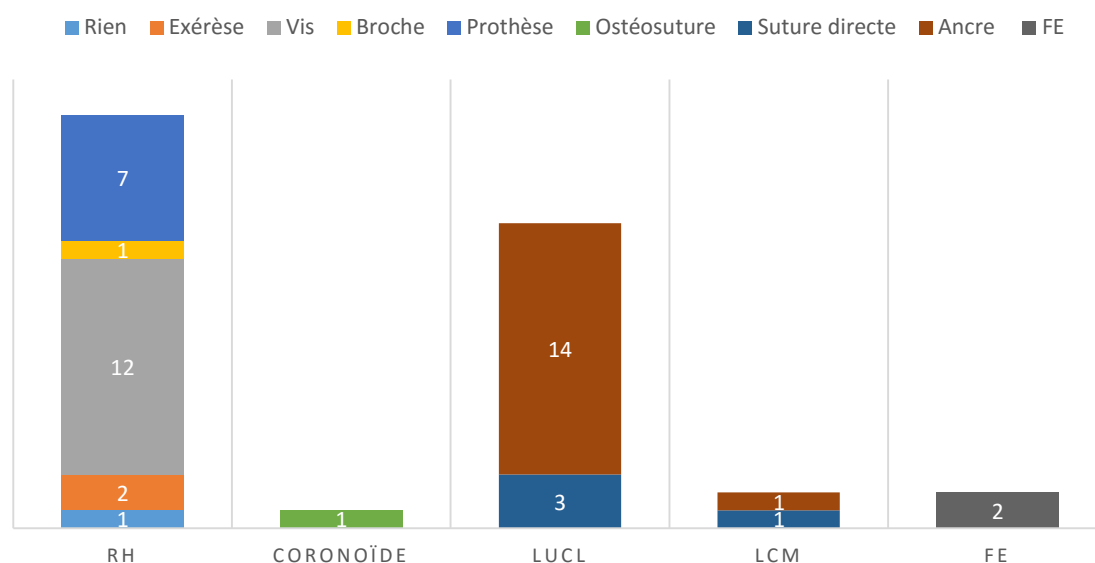


Tableau 11 : Synthèse des différents gestes opératoires réalisés dans le groupe des fractures isolées/luxation

Dans ce groupe, il y a eu 4 traitements orthopédiques pour 1 fracture Mason 1 de TR et 3 fractures stade 1 de Regan et Morrey. Aucun de ces patient n'a nécessité de reprise chirurgicale.

Le type fracturaire associé était dans ce groupe, majoritairement, les fractures de TR (25) contre 4 fractures de la coronoïde (3 traitées orthopédiquement).

Le LCL était le plus souvent traité et réinséré sur ancrs.

1 fixateur externe a été mis en place à la prise en charge initiale et un lors d'une reprise.

C. Immobilisations post-opératoires

1/Immobilisation	Stricte (n=38)(100%)	Articulée (n=37)(97,37%)
Type d'immobilisation	12 neutre (31,58%) 15 pronation (39,47%) 1 supination (2,63%) 4 FE (10,53%)	7 Rien (10,53%) 24 articulée (64,86%) 7 FE (18,92%)
Durée (semaines)	3,14 +/- 1,67	3,57 +/- 0,90

Tableau 12 : Immobilisation dans le groupe des terribles triades n=38

2/ Immobilisation	Stricte (n=11)(73,33%)	Articulée (n=8)(53,33%)
Type d'immobilisation	3 neutre (27,27%) 2 pronation (18,18%) 5 FE (45,45%)	3 articulées (37,5%) 5 FE (62,5%)
Durée (semaines)	3,6 +/- 1,65	3,6 +/- 0,90

Tableau 13 : Immobilisation dans le groupe des fractures épicondyliennes n=15

3/Immobilisation	Stricte (n=24)(100%)	Articulée (n=17)(70,83%)
Type d'immobilisation	15 neutre (62,5%) 9 pronation (37,5%)	17 articulées (100%)
Durée (semaines)	3,17 +/- 1,73	3,59 +/- 0,89

Tableau 14 : Immobilisation dans le groupe des fractures de Monteggia n=24

4/ Immobilisation	Stricte (n=4)(100%)	Articulée (n=1)(25%)
Type d'immobilisation	2 neutre (50%) 1 pronation (25%) 1 FE (25%)	1 FE (25%)
Durée (semaines)	4,75 +/- 1,91	4

Tableau 15 : Immobilisation dans le groupe des fractures trans-olécraniennes n=4

5/ Immobilisation	Stricte (n=29)(100%)	Articulée (n=21)(72,41%)
Type d'immobilisation	16 neutre (55,17%) 11 pronation (37,93%) 2 FE (6,90%)	19 articulées (90,48%) 2 FE (9,52%)
Durée (semaines)	3,21 +/- 1,66	3,19 +/- 0,90

Tableau 16 : Immobilisation dans le groupe des fractures isolées – luxation n=29

Ces tableaux illustrent la durée d'immobilisation et les protocoles globaux de rééducation avec ou sans attelle articulée ou fixateur externe déverrouillé.

La durée moyenne d'immobilisation stricte était de 3,2 semaines. La mobilisation protégée dans une attelle articulée ou un fixateur externe déverrouillé concernait 78 coudes (70,91%) et était de 3,5 semaines.

D. Patients pris en charge secondairement à un autre CHU

Il y avait 12 coudes (11 patients) pris en charge secondairement à un autre CHU. Il y avait 6 terribles triades, 4 FL épicondyliennes / condyliennes, 1 FL de Monteggia, aucun FL trans-olécranienne et 1 fracture isolée associée à une luxation.

Les 6 premiers cas étaient des terribles triades.

Cas n°1 : Ce patient a été pris en charge par nos équipes à 4 semaines du traumatisme initial. Le traitement réalisé était une réduction simple dans un premier temps suivi d'une ostéosynthèse de la TR par 2 broches à J4 puis d'une 3^{ème} reprise avec arthroplastie de la TR et arthrorise temporaire huméro-ulnaire. Devant la persistance d'une subluxation, le patient a été adressé vers le CHU de Toulouse où il a bénéficié d'une réfection du plan ligamentaire latéral avec réinsertion sur 2 ancras et mise en place d'un FE.

Cas n°2 : Ce patient présentait une terrible triade du coude droit et une FL de Monteggia au coude gauche. La terrible triade était composée d'une fracture de TR Mason 2 et une fracture de la coronoïde type 2 de Regan et Morrey. Elle a été prise en charge au CHU de Toulouse à 3 semaines de la prise en charge initiale et avait été traitée initialement par brochage d'arthrorise huméro-ulnaire et brochage de l'épicondyle latéral. La reprise a consisté en la mise en place d'une prothèse de TR et dans la réfection du plan ligamentaire latéral associé à un FE.

Le coude gauche a été pris en charge à 4 semaines, présentait une lésion de Monteggia type II A de Bado et Jupiter associée à une fracture de la TR Mason

2, et avait été traité par haubanage de l'olécrane associé à un brochage de la coronoïde et rien sur la TR. La prise en charge au CHU a consisté en la mise en place d'une plaque olécraniennne LCP 3,5 et vissage de la TR. Le coude droit a du être à nouveau repris pour ablation de la prothèse de TR sur instabilité prothétique.

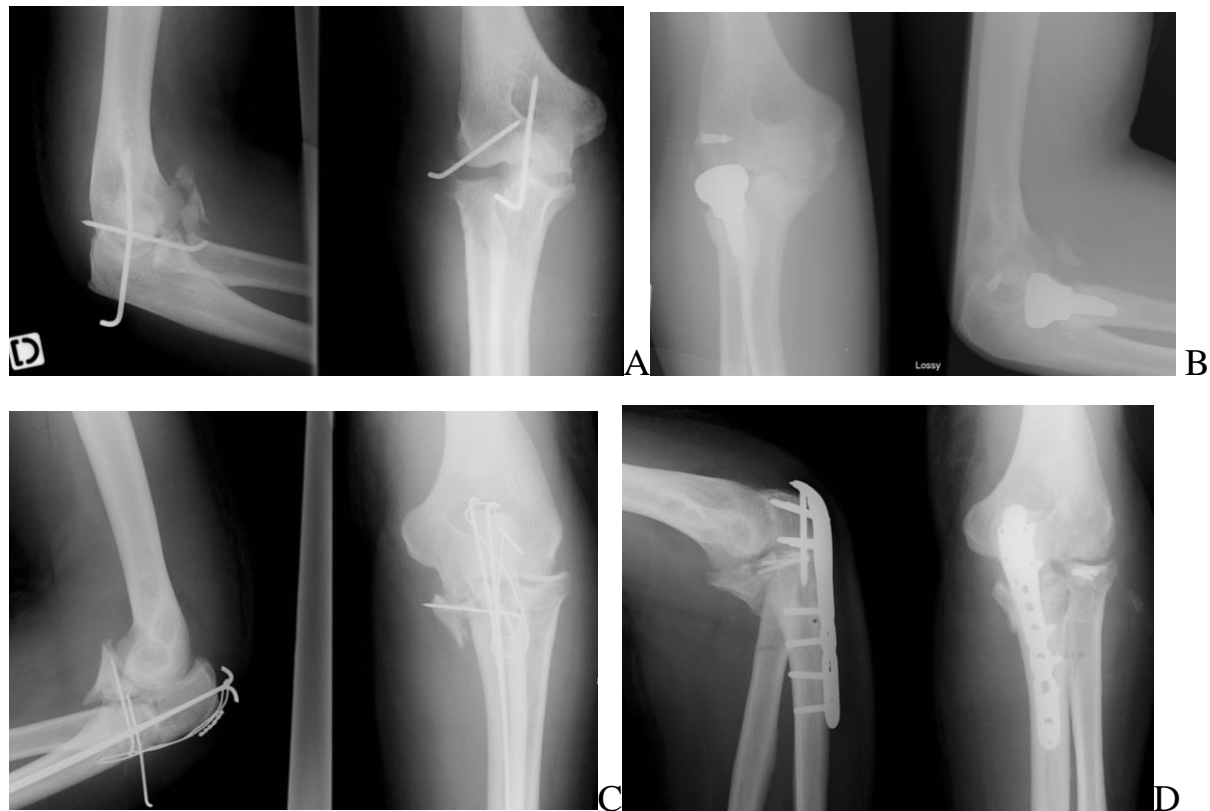

Figure 74 : Images radiographiques du coude droit (A et B) et gauche (C et D) face et profil après prise en charge initial (A et C) et après reprise au CHU de Toulouse (B et D).

Cas n°3 : Ce patient a été pris en charge initialement avec prothèse de TR en silicone et réinsertion du plan ligamentaire latéral. Il a été repris à 15 jours sur récurrence de luxation latérale pure avec changement prothétique (prothèse Sbi®), réinsertion sur 2 ancrs du plan ligamentaire latéral, une ancre sur le plan ligamentaire médial, neurolyse du nerf ulnaire, et protection du montage par un FE. Ce patient n'a pas nécessité de reprise chirurgicale ultérieure.

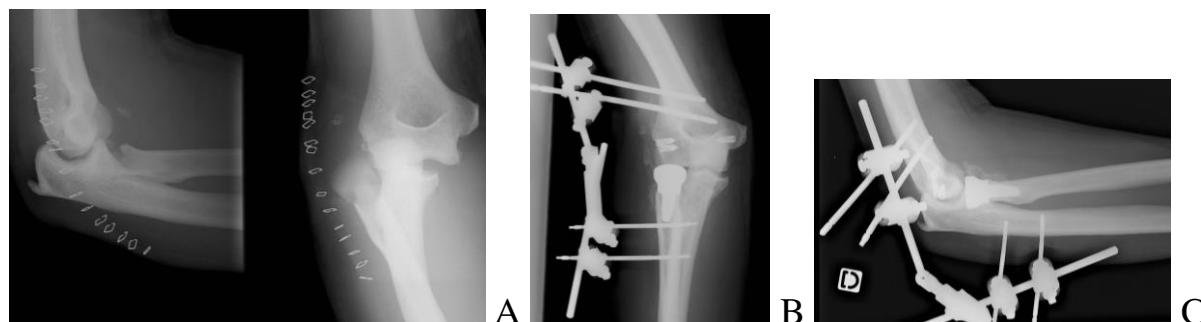


Figure 75 : Contrôle radiographique du coude luxé latéralement avec prothèse en silicone en place de face et de profil (A) et contrôle radiographique de face (B) et de profil (C) après reprise.

Cas n°4 : Ce coude a été pris en charge à 24 semaines soit 6 mois. La patiente avait bénéficié de plusieurs reprises pour instabilité persistante avec une prothèse de TR en place. Au moment de la prise en charge au CHU, elle a été reprise chirurgicalement pour luxation invétérée du coude gauche avec signes de compression du nerf ulnaire et a donc bénéficié d'une neurolyse du nerf ulnaire, d'une arthrolyse du coude, changement prothétique de TR, FE, réfection des plans ligamentaires latéral et médial. Malgré cette reprise, la patiente a développé une destruction articulaire totale qui a motivé la mise en place d'une prothèse totale de coude. Devant ces multiples reprises nécessaires, elle a présenté une nécrose cutanée aseptique en regard de la voie d'abord avec une perte de substance qui a été couverte par lambeau de grand dorsal.

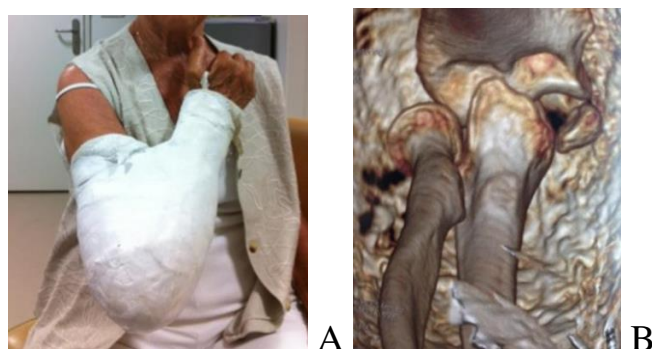Cas n°5 : Ce coude a été pris en charge à 6 mois, après une terrible triade traitée orthopédiquement suite au refus du patient à la mise en place d'une prothèse de TR. La prothèse avait finalement été mise en place à 1 mois mais le patient présentait une instabilité postérieure sur une prothèse mal positionnée. Le coude a été repris une première fois par l'opérateur initial puis à 6 mois au CHU de Toulouse pour une raideur majeure avec pronosupination bloquée en position neutre et une luxation persistante de la prothèse de TR. L'ablation de la prothèse a permis de récupérer de bonnes mobilités et une bonne stabilité après réinsertion du plan ligamentaire latéral.

Cas n°6 : Ce coude a été pris en charge à 4 semaines d'une terrible triade avec fracture de TR Mason 3 traitée par arthrorise huméro-ulnaire et persistance d'une subluxation. La prise en charge en CHU a consisté en une arthrolyse antérieure et exérèse de tissus ossifiants réalisant des ponts osseux entre radius et ulna, réinsertion de la capsule antérieure et du LCL sur ancrs et renforcement du montage par un FE.

Cas n°7 : Ce coude a été pris en charge à 8 semaines d'une fracture luxation du coude avec arrachement osseux de l'insertion du LCM traitée orthopédiquement. Le coude était en luxation invétérée. Le patient a bénéficié d'une arthrolyse totale du coude, réinsertion du LCM, et FE.

Cas n° 8 : Ce cas correspond à une fracture de l'épicondyle médiale associée à une luxation réduite et immobilisée dans une attelle plâtrée circulaire de type Blount. La patiente a été reprise à 4 semaines avec un coude luxé sous plâtre. Elle a bénéficié d'une arthrolyse antérieure, réinsertion des plans ligamentaires médial et latéral sur ancre et FE.

Figure 76 : Photographie montrant l'immobilisation en attelle de Blount du coude droit (A) et vue antérieure scanographique 3D du coude luxé dans l'attelle.



Cas n°9 : Dans ce cas, le patient a été repris luxé à 6 mois suite à une FL du condyle latéral traité insuffisamment par une vis avec pseudarthrose. Lors de la reprise, il a bénéficié d'une arthrolyse complète du coude. Les remaniements fibreux péri-fracturaires ont laissé une zone de défaut après arthrolyse en regard

du condyle latéral. Le patient a bénéficié d'une réinsertion sur ancre des épicondyliens et de l'anconeus au niveau de l'espace laissé libre par le condyle latéral, le nerf ulnaire a été neurolysé et transposé.

Cas n°10 : Ce cas correspond à un coude qui a été traité dans un premier temps par une broche au niveau de l'épicondyle médial et une broche d'arthrorise huméro-ulnaire. Lors des radiographies réalisées en pré-opératoire avant reprise chirurgicale à 4 semaines, il existait une TR subluxée et la broche d'arthrorise était tordue.

Le patient a bénéficié de l'ablation du matériel avec lavage articulaire sur une infection d'allure superficielle, d'une arthrolyse antérieure avec exérèse d'ossifications antérieures, puis de la réinsertion sur ancre du LCL et de la mise en place d'un FE.

Cas n° 11 : Ce cas correspond à un coude repris à 6 mois pour une luxation de prothèse de TR suite à un nouvel épisode traumatique. Le patient avait dans un premier temps bénéficié d'une résection de la TR. Devant l'apparition d'une instabilité radio-ulnaire distal (RUD), il avait alors bénéficié de la mise en place d'une prothèse de TR. La patient a été pris en charge au CHU suite à un nouvel épisode traumatique où les radiographies pré-opératoires objectivaient une TR luxé et un variance ulnaire positive à 12 mm. Il a alors bénéficié d'une réduction, réfection du plan ligamentaire latéral et d'un brochage temporaire de la RUD. La revue du patient 3 semaines plus tard a permis d'objectiver une récurrence de la luxation. Il a alors été réalisé l'ablation de sa prothèse de TR ainsi que de la broche. Après rééducation, le patient a récupéré des mobilités en flexion / extension fonctionnelles mais une pronosupination bloquée sur une RUD douloureuse avec une variance ulnaire à 15 mm. Il a bénéficié 3 mois après d'un raccourcissement de l'ulna de 15 mm fixé par une plaque DCP.

II. Résultats analytiques

A. Résultats et comparaison des terribles triades aux différents groupes sur la population de 110 coudes

A la révision globale, l'EVA moyenne était de 1,89, l'arc moyen de mobilité en flexion/extension était de $94,72^\circ$ avec une flexion de $119,86^\circ$ et une extension déficitaire de $29,33^\circ$. La pronation moyenne était de $69,68^\circ$ et la supination moyenne de $58,18^\circ$, soit une amplitude de $127,86^\circ$.

Sur les 63 coudes revus, le score de MEPS obtenu était de 79,84 ce qui correspond à un résultat bon avec 62,5% de résultats satisfaisants. Il y avait 28 résultats excellents (44,44%), 12 bons (19,05%), 14 moyens (22,22%) et 10 mauvais (15,9%).

Le score du Quick DASH calculé moyen était de 37,36 et le SEV moyen était de 60,83%. La sensation de stabilité subjective était retrouvée dans 92,19% des cas.

La force en grasp était à 71,70% du côté controlatéral avec une perte estimée par rapport au côté controlatéral de 28,30%. La force en flexion était retrouvé normale ou supérieure à 50% dans 50 cas sur 63 soit 79,37% et en extension dans 48 cas sur 63 soit 76,19%.

Il y a eu 3 adaptations de postes de travail, 2 patients reconnus en tant que travailleur handicapé, un reclassement professionnel. Un taux d'incapacité partielle permanente moyen a été établi pour 8 patients et était de 22,88% (8-

35). Un arrêt de travail a été retrouvé 40 fois et sa durée moyenne était de 9,2 mois (1-36 mois).

Il n'a pas été retrouvé dans la littérature de comparaison entre les différents types lésionnels décrits dans ce travail mais compte tenu de la gravité décrite des terribles triades (45) (113), nous avons comparé les résultats des terribles triades aux autres groupes lésionnels décrits plus haut.

Aucune différence significative n'a été retrouvée pour les critères de jugements principaux et secondaires entre les terribles triades et les FL de Monteggia, les FL trans-olécraniennes, les fractures de TR ou coronoïde isolées et associées à une luxation.

Seuls deux résultats sont revenus statistiquement significatifs. L'EVA était significativement plus élevée dans le groupe des terribles triades par rapport aux FL épicondyliennes, et la mobilité dans l'arc de flexion / extension était significativement plus élevée dans le groupe des FL de Monteggia par rapport aux terribles triades.

Les FL trans-olécraniennes semblent être les plus douloureuses, les plus enraidissantes en pronosupination et les scores de MEPS, Quick DASH et SEV les plus mauvais ont été retrouvés dans ce groupe mais aucun résultat statistiquement significatif n'a pu être démontré. De même, la force en grasp était retrouvée la plus mauvaise dans ce groupe. Les plus mauvais résultats ont été notés en bleu.

Les terribles triades étaient le 2^{ème} groupe le plus douloureux retrouvé. Leurs amplitudes en mobilité en flexion / extension tendaient vers le secteur de mobilité fonctionnelle (123,23°/-30°). Les scores de MEPS, Quick DASH et SEV étaient très proches de la moyenne retrouvée globalement dans cette étude. Les meilleurs résultats ont été notés en vert et étaient retrouvés dans le groupe des FL trans-olécraniennes en terme de mobilité en flexion / extension et des FL

épicondyliennes en terme de score. Les meilleures forces ont été retrouvées dans les terribles triades.

Il y avait 34 coudes ayant une extension déficitaire de plus 30°. Parmi eux, 18 (52,9%) ont été revus en consultations et le score de MEPS était 3 fois excellent, 5 fois bon, 4 fois moyen et 6 fois mauvais. Ces résultats étaient donc à 8 fois satisfaisant (44,4%) et 10 fois non satisfaisant (55,6%). Il semble y avoir une corrélation entre la perte d'extension et la satisfaction qu'il est possible d'évaluer au travers du score de MEPS mais cette corrélation n'a pas été testée.

Tableau 17 : Résultats des critères de jugement principaux (n=110)

	1/Terribles triades	2/Epicondyliennes condyliennes	3/Monteggia	4/Trans-olécraniennes	5/Fractures isolées-luxation	Résultats globaux
Nombre	38 (34,55%)	15 (13,64%)	24 (21,82%)	4 (3,64%)	29 (26,36%)	110
Recul (mois)	23,23 m=15	19,21 m=10	20,05 m=14	52 m=50	22,38 m=11	23,01 m=12
EVA	2,21 +/- 2,02	1,14 +/- 2,02	1,86 +/- 2,07	3,75 +/- 1,88	1,62 +/- 1,9	1,89 +/- 2,01
Mobilité Arc (degrés)	93,38 +/- 29,91	93,88 +/- 29,49	106,67 +/- 29,47	105 +/- 27,52	85,59 +/- 30,14	94,72 +/- 30,25
Extension	-30 +/- 22,36	-28,63 +/- 22,34	-28,96 +/- 22,84	-22,5 +/- 18,10	-30,10 +/- 22,26	-29,33 +/- 22,28
Flexion	123,23 +/- 23,06	121,88 +/- 22,96	119,17 +/- 23,61	127,5 +/- 14,51	113,97 +/- 23,11	119,86 +/- 23,09
Pronation	73,92 +/- 24,07	65,31 +/- 24,06	75 +/- 23,54	42,5 +/- 23,95	66,03 +/- 23,93	69,68 +/- 23,90
Supination	58,65 +/- 31,24	67,19 +/- 31,35	64,38 +/- 31,80	45 +/- 31,06	49,31 +/- 31,40	58,18 +/- 31,40

Tableau 18 : Résultats des critères de jugements secondaires (n=63)

		1/Terribles triades	2/Epicondylennes condyliennes	3/Monteggia	4/Trans-olécraniennes	5/Fracture isolée-luxation	Résultats globaux
Nombre		18/38 (47,37%)	10/15 (66,67%)	13/24 (54,17%)	4/4 (100%)	18/29 (62,07%)	63/110 (57,27%)
Recul (mois)		34,72 m=26,5	22,56 m=6	25,46 m=23	52 m=50	28,5 m=15,5	30,38 m=20,5
MEPS		80 +/- 19,45	87,5 +/- 19,71	77,23 +/- 20,22	71,25 +/- 19,62	79,76 +/- 19,36	79,84 +/- 19,92
R satisfaisants (E+B)		11 (61,11%)	8 (80%)	7 (53,86%)	2 (50%)	12 (68,42%)	40/63 (63,5%)
Quick DASH		36,81 +/- 26,15	20,06 +/- 25,99	38,80 +/- 26,36	47,73 +/- 23,78	29,77 +/- 24,97	37,36 +/- 25,31
SEV (% par rapport coude normal)		62,75 +/- 26,62 n=20	74 +/- 26,42	73,85 +/- 26,37	45 +/- 25,13	66 +/- 26,51	60,83 +/- 26,43
Stabilité subjective		16/18 stables (88,89%)	10/10 stables (100%)	13/13 stables (100%)	4/4 stables (100%)	16/18 stables (89,47%)	59/64 (92,19%)
Force en gras (% du côté opposé)		75 +/- 27,71	71,75 +/- 28,08	72,09 +/- 27,88	57,64 +/- 28,30	71,22 +/- 27,65	71,70 +/- 27,91
Perte		25%	28,25%	27,91%	42,36%	27,65%	28,30%
Force en flexion (/50%)	N	5 (27,78%)	3 (33,33%)	4 (30,77%)	0	5 (27,78%)	17 (26,98%)
	>50%	12 (66,67%)	5 (44,44%)	7 (53,85%)	2 (50%)	7 (38,89%)	33 (52,38%)
	<50%	1 (5,56%)	2 (22,22%)	2 (15,38%)	2 (50%)	6 (33,33%)	13 (20,63%)
Force en extension (/50%)	N	5 (27,78%)	4 (44,44%)	5 (38,46%)	0	3 (16,67%)	17 (26,98%)
	>50%	11 (61,11%)	5 (44,44%)	5 (38,46%)	2 (50%)	8 (44,44%)	31 (49,21%)
	<50%	2 (11,11%)	1 (11,11%)	3 (23,08%)	2 (50%)	7 (39,89%)	15 (23,91%)

Tableau 19 : Résultats des tests de comparaison entre les différents groupes suivant les terribles triades (n= 110)

P-Value n=110	Terrible triade vs FL épicondylenne	Terrible triade vs FL Monteggia	Terrible triade vs FL trans-olécraniennne	Terrible triade vs Luxation Fracture isolée
Nombre	38 (34,55%) vs 15 (13,64%)	38 (34,55%) VS 24 (21,82%)	38 (34,55%) VS 4 (3,64%)	38 (34,55%) VS 29 (26,36%)
Recul (mois)	0,28	0,94	0,09	0,19
EVA	0,037	0,580	0,068	0,248
Mobilité Arc (degrés)	0,773	0,046	0,425	0,685
Extension	0,897	0,117	0,473	0,632
Flexion	0,775	0,442	0,657	0,238
Pronation	0,356	0,851	0,101	0,248
Supination	0,302	0,309	0,555	0,654

Tableau 20 : Résultats des tests de comparaison entre les différents groupes suivant les terribles triades pour les 63 patients revus

P-Value n=63	Terrible triade vs FL épicondylenne	Terrible triade vs FL Monteggia	Terrible triade vs FL trans-olécraniennne	Terrible triade vs Luxation Fracture isolée
Nombre	18 (47,37%) vs 10 (66,67%)	18 (47,37%) vs 13 (54,17%)	18 (47,37%) vs 4 (100%)	18 (47,37%) vs 10 (62,07%)
Recul (mois)	0,04	0,40	0,42	0,12
MEPS	0,240	0,788	0,489	1
R satisfaisants (E+B)	0,42	0,73	1	1
Quick DASH	0,068	0,952	0,370	0,346
SEV (% par rapport coude normal)	0,169	0,116	0,246	0,473
Stabilité subjective	0,52	0,50	1	1
Force en grasp (% du côté opposé)	0,886	0,968	0,249	0,800
Force en flexion (/50%)	N >50% <50%	1 0,44 0,28	1 0,71 0,56	0,54 1 0,07
				1 0,18 0,09

Force en	N	0,68	0,70	0,54	0,69
extension	>50%	0,70	0,29	1	0,51
(/50%)	<50%	1	0,37	0,12	0,06

B. Conséquences fonctionnelles de la réparation ligamentaire

Il a été constaté au cours de la revue des patients que certains n'avaient pas de réparation ligamentaire systématique. Il a donc été comparé les patients ayant bénéficié de réinsertion ligamentaire avec ceux ayant eu une ostéosynthèse simple. Il y avait 64 gestes ligamentaires contre 46 absences de geste et 32 coudes revus sur 64 (50%) et 31 coudes revus sur 46 (67,39%). Il n'a été observé aucune différence significative entre ces deux groupes de patients et dans ces deux populations de coudes revus (X) et non revus cliniquement (DR). L'amplitude de prono-supination semble être plus importante pour les patients n'ayant pas eu de réinsertion ligamentaire mais seule une différence significative a été retrouvée pour la supination avec des amplitudes plus importantes pour les patients n'ayant pas eu de geste ligamentaire.

Tableau 21 : Résultats fonctionnels de la réparation ligamentaire (n=110)

	Nombre	EVA	Arc flexion/ extension	Extension	Flexion	Pronation	Supination	Affection causale
Geste ligamentaire	64	1,92 +/- 1,99	93,58 +/- 30,14	-29,08 +/- 22,26	122,42 +/- 23,11	67,73 +/- 23,93	51,56 +/- 31,40	1= 32 (16DR 15X)(50%) 2= 6 (4DR 3X)(9,5%) 3= 10 (6DR 4X)(15,6%) 4= 0 5= 16 (6DR 10X)(25%)
Aucun geste ligamentaire	46	1,79 +/- 2,00	96,30 +/- 29,37	-29,67 +/- 22,12	116,30 +/- 23,08	72,39 +/- 24,14	67,39 +/- 31,36	1= 6 (4DR 3X)(13,04%) 2= 9 (3DR 6X)(19,6%) 3= 14 (5DR 9X)(30,4%) 4= 4 (4DR)(8,13%) 5= 13 (4DR 9X)(28,3%)
P-Value		0,80	0,47	0,53	0,97	0,30	0,004	0,00005 0,16 0,1 0,04 0,83

Tableau 22 : Résultats fonctionnels de la réparation ligamentaire sur les 63

	Nombre	MEPS	Quick DASH	SEV	Force	Stabilité subjective	Affection causale
Geste ligamentaire	32/64 (50%)	77,5 +/- 20,08	34,82 +/- 25,27	64,69 +/- 27,06	70,30 +/- 27,82	4/32 sensation d'instabilité(12,5%)	1= 15X (46,88%) 2= 3X (9,38%) 3= 4X (12,5%) 4= 0 5= 10X (31,25%)
Aucun geste ligamentaire	31/46 (67,39%)	82,26 +/- 20,16	32,01 +/- 26,45	67,45 +/- 26,29	73,15 +/- 27,87	31 stables (100%)	1= 3X (9,68%) 2= 6X (19,35%) 3= 9X (29,03%) 4= 4X (12,90%) 5= 9X (29,03%)
P-Value	0,08	0,53	0,60	0,58	0,77	0,11	0,002 0,30 0,13 0,05 1

coudes revus

A la vue de ces résultats, il a été constaté que les réinsertions ligamentaires concernaient préférentiellement le groupe des terribles triades. On s'est donc intéressé à l'effet de la réinsertion ligamentaire sur les critères de jugements dans le groupe des terribles triades. Il y avait 32 réinsertions contre 6 non réinsertions et 15 coudes revus sur 32 (46,9%) contre 3 coudes revus sur 6 (50%). Les patients ayant eu une réinsertion ligamentaire étaient significativement plus raides en flexion et en extension par rapport à ceux n'en ayant pas eu. Aucune différence n'a été observée sur la sensation de stabilité subjective ni sur le score de MEPS.

Nombre	EVA	Arc flexion/ extension	Extension	Flexion	Pronation	Supination
--------	-----	---------------------------	-----------	---------	-----------	------------

Tableau 23 : Résultats fonctionnels de la réparation ligamentaire dans le groupe des terribles triades (TT) (n=38)

Geste ligamentaire TT	32 (84,2%)	2,03 +/- 2	90 +/- 29,91	-31,61 +/- 22,36	121,45 +/- 23,06	72,74 +/- 24,07	55 +/- 31,24
Aucun geste ligamentaire TT	6 (15,8%)	2,67 +/- 2,05	110,83 +/- 30	-21,67 +/- 22,80	132,5 +/- 24,04	80 +/- 24	77,5 +/- 31,94
	Nombre	MEPS	Quick DASH	SEV	Force	Stabilité subjective	
P							
Geste ligamentaire TT	15/32 (46,9%)	0,17 81,33 +/- 19,45	0,08 34,24 +/- 25,40	0,0001 62,33 +/- 26,43	0,05 78,90 +/- 27,71	0,65 2/15 instables (13,33%)	0,13
Aucun geste ligamentaire TT	3/6 (50%)	73,33 +/- 19,38	52,97 +/- 25,84	53,33 +/- 26,11	55,5 +/- 27,51	0/3 instables (100%)	
P		0,67	0,24	0,68	0,19	1	

Tableau 24 : Résultats fonctionnels de la réparation ligamentaire dans le groupe des terribles triades revues (n=18)

C. Conséquences fonctionnelles des reprises

Il y a eu 35 reprises sur les 110 coudes (31,8%) dont 8 reprises à moins d'un mois de recul (7,27%). Le motif dominant des reprises était 17 fois une instabilité (48,6%), une raideur 9 fois (25,7%), des douleurs 2 fois (5,7%), une pseudarthrose 2 fois (5,7%), un « débricolage » du matériel 2 fois (5,7%), une neurolyse du nerf ulnaire 2 fois (5,7%), et une évacuation d'hématome 1 fois (2,8%).

Parmi les reprises précoces, 5 appartenaient au groupe des terribles triades (13,16%) et 3 reprises précoces concernaient des patients pris en charge initialement au CHU de Toulouse. Il s'agissait 3 fois de réfection du plan ligamentaire médial dont un débricolage. Ces résultats n'incluent pas 22 ablations de matériel ainsi que les ablations de FE.

Les 12 coudes pris en charge secondairement à un autre CHU correspondaient à 34,3% des reprises. Il y a eu 3 coudes repris plus de 2 fois (2,73%).

Le recul moyen des reprises était de 27,36 mois avec une médiane à 16 mois.

Les gestes réalisés lors des reprises étaient une résection de TR 12 fois (10,90% pour les 110 coudes). Il y a eu 16 gestes prothétiques (14,55%) dont 5 (4,55%)

poses de prothèse de TR, 9 (8,18%) ablations et 2 changements de prothèses (1,82%) de prothèses dont une prothèse totale de coude.

Les gestes prothétiques concernaient majoritairement les terribles triades avec 12 (75%) gestes réalisés dans ce groupe. Une différence significative a été retrouvée concernant ce critère entre les terribles triades et les FL épicondyliennes ainsi qu'avec les luxations fracture isolée.

Il y a eu 8 (7,27%) neurolyses du nerf ulnaire, 15 (13,64%) arthrolyses, 10 réfections ligamentaires (9,09%) dont 2 réfections ligamentaires associées à une reprise de l'ostéosynthèse (RLig / RO), 3 (2,73%) FE posés en plus des patients pris en charge secondairement à un autre CHU. Il n'a pas été mis en évidence d'autres différences significatives entre les différents groupes et les terribles triades.

Pour étudier l'impact des reprises chirurgicales sur les résultats fonctionnels, les coudes repris au nombre de 35 (dont 19 revus) ont été comparés aux coudes non repris au nombre de 75 (dont 44 revus).

Les patients repris présentaient significativement de moins bons résultats pour l'EVA, l'arc de flexion/extension, l'extension, la flexion et la supination. De même, parmi les patients revus, ceux repris présentaient significativement de moins bons résultats pour le MEPS, le DASH, le SEV, et la force.

Tableau 25 : Reprises chirurgicales (n=110)

	1/Terribles triades	2/Epicondyliennes condyliennes	3/Monteggia	4/Trans-olécraniennes	5/Fractures isolées-luxations	Résultats globaux
Nombre	15/38 (39,47%)	7/15 (46,67%)	6/24 (25%)	1/4 (25%)	6/29 (20,69%)	35/110 (31,8%)
Reprise < 1 mois	5 (13,16%)	2 (13,33%)	0	0	1 (3,45%)	8 (7,27%)
Geste prothétique	12 (31,58%) 4 poses (10,53%) 2 changements (1 PTC) (5,26%) 6 ablations (15,79%)	0 0 0	2 (8,33%) 0 poses 2 ablations (8,33%)	0 0 0	2 (6,90%) 1 pose (3,45%) 1 ablation (3,45%)	16 (14,55%) 5 poses (4,55%) 2 changements (1,82%) 9 ablations (8,18%)
Résection de RH (ablation de RH et de prothèse)	7 (18,42%)	1 (6,67%)	2 (8,33%)	0	2 (6,90%)	12 (10,90%)
Neurolyse	2 (5,26%)	3 (20%)	0	0	3 (10,34%)	8 (7,27%)
Arthrolyse	7 (18,42%)	3 (20%)	2 (8,33%)	1 (25%)	2 (6,90%)	15 (13,64%)
Réfection ligamentaire (RLig)/ Reprise ostéosynthèse (RO)	6 RLig (15,79%)	1 RLig/RO (6,67%)	1 RLig/RO (4,15%)	0	2 RLig (6,90%)	10 RLig (9,09%) dont 2 RLig/RO
PEC secondaire à 1 autre CHU	6 (15,9%)	4 (26,67%)	1 (4,15%)	0	1 (3,45%)	12 (10,90%)
Reprise > 2	2 (5,26%)	0	0	0	1 (3,45%)	3 (2,73%)
Fixateurs externes (ne tient pas compte des prises en charge secondaires au autre CHU)	1 (2,63%)	1 (6,67%)	0	0	1 (3,45%)	3 (2,73%)

P-Value n=110	Terrible triade vs FL épicondylenne	Terrible triade vs FL Monteggia	Terrible triade vs FL trans-olécranienne	Terrible triade vs Luxation Fracture isolée
------------------	-------------------------------------	---------------------------------	--	---

Nombre	15/38 (39,47%) vs 7/15 (46,67%)	15/38 (39,47%) vs 6/24 (25%)	15/38 (39,47%) vs 1/4 (25%)	15/38 (39,47%) vs 6/29 (20,69%)
	0,75	0,28	1	0,44
Reprise < 1 mois	1	0,26	0,53	0,36
Geste prothétique	0,01	0,11	0,25	0,02
Ablation	0,12	1	1	0,35
Résection de RH (ablation de RH et de prothèse)	0,19	0,66	1	0,40
Neurolyse	0,27	1	1	0,30
Arthrolyse	1	0,66	1	0,40
Réfection ligamentaire (RLig)/ Reprise ostéosynthèse (RO)	0,35	0,61	1	0,66
PEC secondaire à 1 autre CHU	0,65	0,61	1	0,35
Reprise > 2	1	1	1	1

Tableau 26 : Résultats des tests de comparaison des reprises chirurgicales entre les différents groupes par rapport aux terribles triades (n=110)

Tableau 27 : Conséquences des reprises sur les résultats fonctionnels (n=110)

Tableau 28 : Conséquences des reprises sur les résultats fonctionnels (n=63)

	Nombre	EVA	Arc flexion /extension	Extension	Flexion	Pronation	Supination	Affection causale	
Absence de reprise	75	1,52	101,32	-26,21	121,4	71,27	63,27	1= 23 2= 8 3= 18	4= 3 5= 23
Reprise	35	2,61	80,57	-36	116,57	66,29	47,29	1= 15 2= 7 3= 6	4= 1 5= 6
P-Value		0,01	0,0003	0,001	0,047	0,20	0,004		

D. Conséquences fonctionnelles des résections de tête radiale

	Nombre	MEPS	Quick DASH	SEV	Force	Stabilité subjective	Affection causale	
Absence de reprise	44	84,20	26,46	74	78,14	3/44 instables	1= 12 2= 5 3= 10	4= 3 5= 14
Reprise	19	69,74	49,30	47,63	56,78	1/19 instable	1= 6 2= 5 3= 3	4= 1 5= 4
P-Value		0,01	0,002	0,0006	0,006	1	0,77 0,15 0,74	1 0,55

Sur les 110 coudes pris en charge, au plus grand recul et en tenant compte des patients repris, il y a eu 12 résections de TR (10,90%). En comparant les patients ayant une TR saine, synthésée ou prothésée aux patients en résection de TR, des différences statistiquement significatives ont été retrouvées. L'EVA, l'arc de flexion/extension, l'extension, et la supination étaient significativement moins bons dans les groupes de patients en résection de TR. De même, parmi les patients revus cliniquement, les score de MEPS, Quick DASH, le SEV et la force en grasp étaient significativement moins bons chez les patients en résection de TR.

Il y a eu une seule exérèse de TR à la prise en charge en aigu, dans notre série et celle ci faisait partie des luxations fracture isolée. Cette fracture de TR était comminutive (Mason III) avec un refend métaphysaire empêchant un geste d'arthroplastie de tête radiale.

Tableau 29 : Résultats des tests de comparaison entre résection de TR et TR saine, synthésée ou prothésée (n=110)

	Nombre	EVA	Arc flexion /extension	Extension	Flexion	Pronation	Supination	Affection causale	
RH en place ou prothèse	98	1,68	97,13	-28,07	120,51	70,26	60,10	1= 31 2= 14 3= 22	4= 4 5= 27
Résection de RH	12	3,38	75	-39,58	114,58	65	42,5	1= 6 2= 2 3= 2	4= 0 5= 2
P-Value		0,0050	0,029	0,020	0,364	0,379	0,025	0,21 0,69 1	1 0,51

Tableau 30 : Résultats des tests de comparaison entre résection de TR et TR saine, synthésée ou prothésée (n=63)

Tableau 31 : Représentation graphique des différences retrouvées entre patients avec TR et sans TR (n=110)

	Nombre	MEPS	Quick DASH	SEV	Force	Stabilité subjective	Affection causale	
RH en place ou prothèse	56	82,11	30,70	69,85	74,57	3/56 sensation instable (5,26%)	1= 15 2= 9 3= 11	4= 4 5= 17
Réséction de RH	7	64,29	55,49	40,71	49,84	1/7 sensation instable (14,29%)	1= 3 2= 1 3= 2	4= 0 5= 1
P-Value		0,023	0,026	0,012	0,028	0,38	0,40 1 0,63	1 0,66

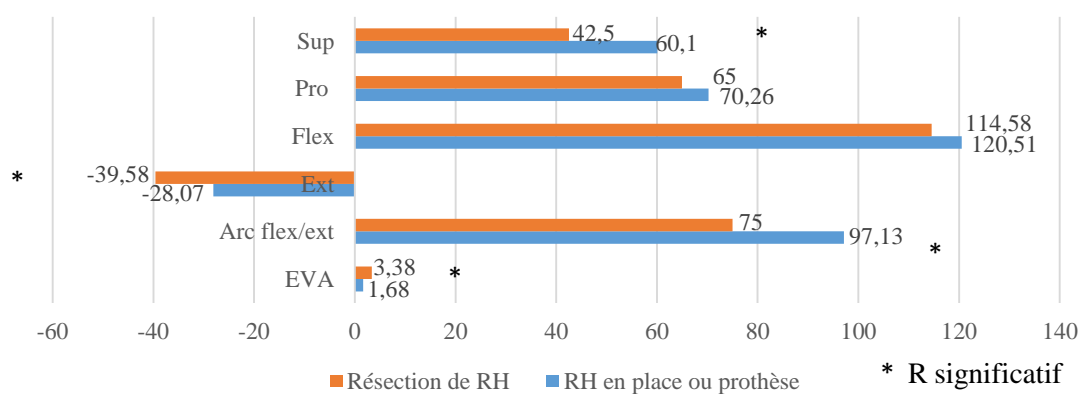
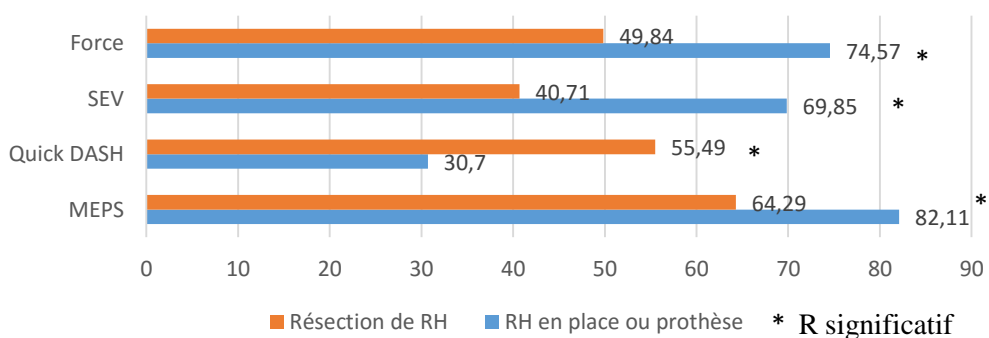


Tableau 32 : Représentation graphique des différences retrouvées entre patients avec TR et sans TR (n=63)



E. ORIF et Prothèses

En aigu, il a été posé 12 prothèses à la prise en charge initiale. Dans les patients pris en charge secondairement à un autre CHU et ceux repris, il y a eu 10 prothèses posées, soit 22 prothèses mises en place. Au dernier recul, il y avait 13 (59,09%) prothèses encore en place (9 prothèses ôtées).

On s'est intéressé aux patients ayant eu une ostéosynthèse interne avec réduction à ciel ouvert (ORIF) de TR et ceux ayant eu une arthroplastie.

Il y avait 52 ORIF (47,3%), 13 arthroplasties (11,8%) sur les 110 coudes et 28 ORIF (44,4%), 7 arthroplasties (11,1%) pour les 63 coudes revus. Il y avait pour les ORIF 45 fractures Mason II, 6 fractures Mason III, et une fracture Mason I. Les arthroplasties de TR étaient toutes des fractures Mason III.

Il n'a été retrouvé qu'une seule différence en faveur de l'EVA significativement plus élevée pour les patients ayant eu une arthroplastie. Les scores de MEPS, Quick DASH, et SEV étaient moins bons dans le groupe prothèse. Le score de MEPS des 28 ORIF revues était de 83,79 avec 15 résultats excellents, 4 bons, 10 moyens et aucun mauvais contre un score à 65,71 pour les 7 prothèses revues avec 2 excellents résultats, 2 moyens et 3 mauvais. Malgré ces différences, il n'a pas été mis en évidence de différence significative.

Tableau 33 : Résultats des comparaisons entre ORIF et arthroplastie (n=110)

	Nombre	EVA	Arc flexion /extension	Extension	Flexion	Pronation	Supination	Affection causale
ORIF	52 (47,3%)	1,38	90,38	30,54	117,98	69,52	53,46	1 = 22 3 = 14 5 = 16
Prothèse	13 (11,8%)	3,31	96	28,85	119,23	62,31	52,31	1 = 7 3 = 1 5 = 5
P – value		0,003	0,14	0,78	0,98	0,83	0,91	

Tableau 34 : Résultats des comparaisons entre ORIF et arthroplastie (n=63)

	Nombre	MEPS	Satisfaisants	Quick DASH	SEV	Force	Instabilité subjective	Affection causale
ORIF	28 (44,4%)	83,79	18	27,57	73,21	82,66	3/28 (10,72%)	1 = 12 3 = 6 5 = 10
Prothèse	7 (11,1%)	65,71	2	45,78	58,57	57,35	0/9	1 = 3 3 = 1 5 = 3
P – value		0,07		0,09	0,19	0,11		

F. Répartition des bons résultats fonctionnels entre les sous groupes

Les patients ont ensuite été classés en fonction de la bonne mobilité fonctionnelle (-30°/130°).

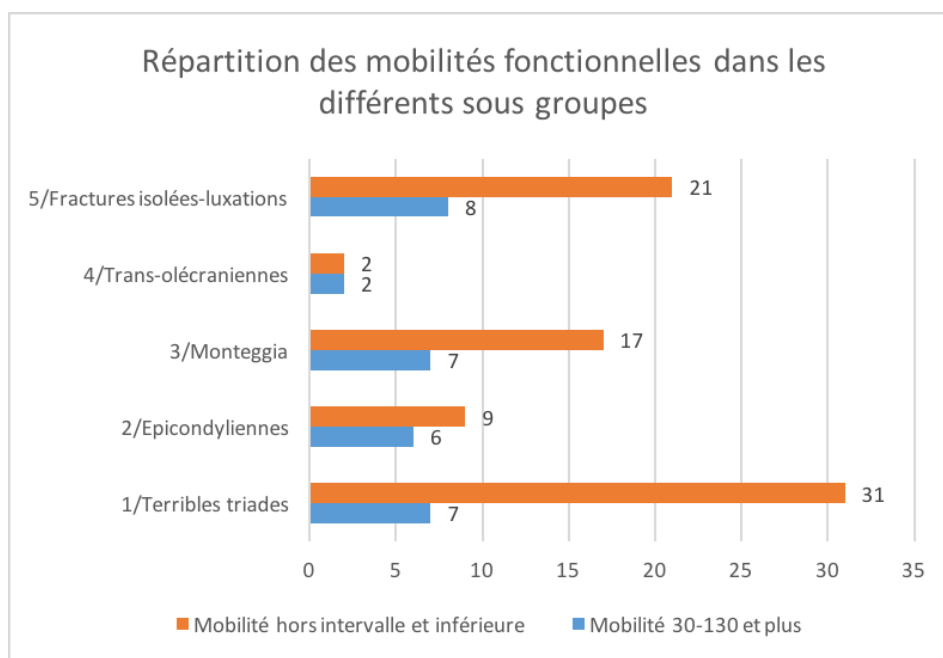
Au dernier recul, le nombre de patients ayant un intervalle de mobilité inférieur au secteur de mobilité fonctionnel était plus important dans les groupes terribles triades, FL épicondyliennes, FL de Monteggia, et luxation fracture isolée.

Tableau 35 : Répartition des mobilités fonctionnelles dans les différents groupes

	1/Terribles triades (n=38)	2/Epicondyliennes /condyliennes (n=15)	3/Monteggia (n=24)	4/Trans-olécraniennes (n=4)	5/Fractures isolées-luxations (n=29)	Nombre
Mobilité 30-130	7 (18,42%)	6 (40%)	7 (29,17%)	2 (50%)	8 (27,59%)	30 (27,27%)
Mobilité hors intervalle et inférieure	31 (81,59%)	9 (60%)	17 (70,83%)	2 (50%)	21 (72,41%)	80 (72,73%)

Tab
lea
u
36 :

Représentation graphique de la répartition des mobilités fonctionnelles dans les différents groupes (n=110)



G. Comparaison des terribles triades aux différents groupes dans la population de patients avec un recul supérieur à 12 mois

50% de la population (55 coudes) avait un recul supérieur ou égal à 12 mois. Le recul moyen était de 36,38 mois avec une médiane de 26 mois.

Le recul moyen des 55 coudes avec un recul inférieur à 12 mois était de 6,30 mois (médiane à 6,5). Il y avait 38 patients revus sur 55 (69,09%).

Aucune différence significative n'a été mise en évidence entre les terribles triades et les autres groupes. Seuls l'EVA était significativement plus importante dans les terribles triades par rapport aux FL épicondylaires et l'extension était significativement plus importante dans les FL trans-olécraniennes par rapport aux terribles triades.

Parmi les patients revus, aucune différence significative n'a été mise en évidence.

Tableau 37 : Résultats fonctionnels des critères de jugement principaux des coudes au recul supérieure ou égal à 12 mois (n=55)

1/Terribles triades	2/Epicondyliennes condyliennes	3/Monteggia	4/Trans- olécraniennes	5/Fractures isolées- luxation	Résultats globaux
------------------------	-----------------------------------	-------------	---------------------------	-------------------------------------	----------------------

Nombre	23/38 (60,53%)	5/15 (33,33%)	13/24 (54,17%)	3/4 (75%)	11/29 (37,93%)	55/110 (50%)
Recul (mois)	32,35 m=23	42,4 m=25	30 m= 26	66,67 m=64	41,36 m=30	36,38 m=26
	1/Terribles triades	2/Epicondylaires condyliennes	3/Monteggia	4/Trans-olécraniennes	5/Fractures isolées-luxation	Résultats globaux
EVA	2,30 +/- 2,22	0,4 +/- 0,8	1,5 +/- 2	3,67 +/- 1,24	1,71 +/- 1,96	1,92 +/- 2,09
Nombre	14/23 (60,87%)	3/5 (60%)	9/13 (69,23%)	3/3 (100%)	9/11 (81,82%)	38/55 (69,09%)
Mobilité	96,52 +/- 42,57 m=44	88,4 +/- 41,03 57,67 m=70	108,85 +/- 33,67 m=26	103,33 +/- 66,67 m=64	88,82 +/- 45,67 m=45	97,53 +/- 44,28 m=39
Recul (mois)	22,81		23,30	18,86	41,64	30,34
Arc (degrés)						
MEPS	81,79 +/-	85 +/- 19,48	82,22 +/- 18,67	76,67 +/- 16,47	81,6 +/- 19,09	82,26 +/-
Extension	-29,13 +/- 19,18	-27,6 +/- 18,57	-35,38 +/-	-23,33 +/- 17	-23,36 +/-	-30,2 +/- 18,74
R satisfaisants (E+B)	15,38 /14 (57,14%)	2/3 (66,67%)	40,36 /9 (66,67%)	2/3 (66,67%)	27,76 /9 (66,67%)	26,36 /24 (42,11%)
Flexion	125,43 +/-	114 +/- 27,28	113,46 +/-	126,67 +/-	118,18 +/-	120,18 +/-
Quick DASH	11,12 35,37 +/- 26,05	15,92 +/- 27,05	39,29 32,97 +/- 26,71	4,71 43,18 +/- 23,21	21,14 28,18 +/- 25,37	24,57 31,93 +/- 26,31
Pronation	72,61 +/-	73 +/- 19,39	82,69 +/- 7,99	53,33 +/-	69,55 +/-	73,36 +/-
SEV (% par rapport coude normal)	24,18 64,43 +/- 28,08	76,67 +/- 28,22	78,89 +/- 26,59	37,71 46,67 +/- 25,87	20,27 70,33 +/- 28,13	22,34 47,71 +/- 27,65
Supination	57,83 +/- 28,96	66 +/- 33,22	70,77 +/- 23,11	33,33 +/- 33,99	51,82 +/- 36,45	59,10 +/- 31,47
Stabilité subjective	13/14 (92,86%)	3/3 (100%)	9/9 (100%)	3/3 (100%)	8/9(88,89%)	36/38 (92,5%)

Tableau 38 : Résultats fonctionnels des critères de jugement secondaires des coudes au recul supérieure ou égal à 12 mois (n=38)

Force en grasp (% du côté opposé)		79,80 +/- 27	78,84 +/- 27,12	79,94 +/- 26,12	62,22 +/- 25	78,45 +/- 27,04	78,06 +/- 26,81
Perte		20,2%	21,16%	20,06%	37,78%	21,55%	21,94%
Force en flexion (/50%)	N	5 (35,71%)	2 (66,67%)	3 (33,33%)	0	3 (33,33%)	13 (34,21%)
	>50%	8 (57,14%)	1 (33,33%)	5 (55,56%)	2 (66,67%)	3 (33,33%)	19 (50 %)
	<50%	1 (7,14%)	0	1 (11,11%)	1 (33,33%)	3 (33,33%)	6 (15,79%)
Force en extension (/50%)	N	5 (35,71%)	2 (66,67%)	2 (22,22%)	0	2 (22,22%)	11 (28,95%)
	>50%	8 (57,14%)	1 (33,33%)	6 (66,67%)	2 (66,67%)	4 (44,44%)	21 (55,26%)
	<50%	1 (7,14%)	0	1 (11,11%)	1 (33,33%)	3 (33,33%)	6 (15,79%)

Tableau 39 : Résultats des tests de comparaison entre les différents groupes suivant les terribles triades (n=55)

P-Value n=38	Terrible triade vs FL épicondyléenne	Terrible triade vs FL Monteggia	Terrible triade vs FL trans-olécraniennne	Terrible triade vs Luxation Fracture isolée
Nombre	14/23 (60,87%) vs 3/5 (60%)	14/23 (60,87%) vs 9/13 (69,23%)	14/23 (60,87%) vs 3/3 (100%)	14/23 (60,87%) vs 9/11 (81,82%)
Recul (mois)	0,22	0,68	0,11	0,11
MEPS	0,50	0,92	0,80	0,95
R satisfaisants (E+B)	1	1	1	1
Quick DASH	0,09	0,57	0,49	0,56
SEV (% par rapport coude normal)	0,13	0,06	0,37	0,52
Stabilité subjective	1	1	1	0,55
Force en grasp (% du côté opposé)	0,79	0,70	0,23	0,68
Force en flexion (/50%)	N >50% <50%	1 1 1	1 1 1	0,75 1 0,33
Force en extension (/50%)	N >50% <50%	1 1 1	0,66 1 1	0,52 1 1
				1 0,24 0,27
				0,65 1 0,27

P-Value	Terrible triade vs FL épicondylienne	Terrible triade vs FL Monteggia	Terrible triade vs FL trans-olécranienn	Terrible triade vs Luxation Fracture isolée
n=55				
Nombre	23/38 (60,53%) vs 5/15 (33,33%)	23/38 (60,53%) vs 13/24 (54,17%)	23/38 (60,53%) vs 3/4 (75%)	23/38 (60,53%) vs 11/29 (37,93%)
Recul (mois)	0,45	0,90	0,20	0,11
EVA	0,03	0,25	0,22	0,48
Mobilité Arc (degrés)	0,66	0,19	0,84	0,69
Extension	0,66	0,47	0,005	0,65
Flexion	0,98	0,93	0,97	0,33

Recul (mois)	Nombre	EVA	Mobilité Arc F/E	Extension	Flexion	Pronation	Supination
Moins de 12 mois	55/110	0,31	91,91 +/- 1,87	-28,45 +/- 17,21	0,29	119,55 +/- 21,50	66 +/- 24,82
Plus de 12 mois	55/110	1,92 +/- 2,09	97,53 +/- 30,34	-30,2 +/- 26,36	120,18 +/- 24,57	73,36 +/- 22,34	59,10 +/- 31,47

Tableau 40 : Résultats des tests de comparaison entre les différents groupes suivant les terribles triades (n=38)

Afin d'évaluer l'effet du temps sur les résultats fonctionnels, nous avons comparé les résultats des patients pris en charge à moins de 12 mois et ceux à plus de 12 mois. Même si l'arc de mobilité en flexion / extension, la flexion, la pronation, la supination, les score de MEPS, Quick DASH, le SEV et la force en grasp étaient meilleurs à plus de 12 mois, seul la force en grasp était significativement supérieure dans le groupe des patients à plus de 12 mois.

Tableau 41 : Résultats des comparaisons par rapport au recul de 12 mois (n=55)

p	0,91	0,36	0,84	0,53	0,06	0,60
----------	------	------	------	------	------	------

Tableau 42 : Résultats des comparaisons par rapport au recul de 12 mois (n=63)

Recul (mois)	Nombre	MEPS	R satisfaisants (E+B)	Quick DASH	SEV (% par rapport coude normal)	Stabilité subjective	Force en grasp (% du côté opposé)
Moins de 12 mois	25/63 (39,68%)	76,16+/- 21,07	15/25 (60%)	35,88+/- 24,73	63,52+/- 26,37	23/25 (92%)	Perte 62,04+/- 27,26
Plus de 12 mois	38/63 (60,32%)	82,26 +/- 18,74	24/38 (42,11%)	31,93 +/- 26,31	67,71 +/- 27,65	36/38 (92,5%)	37,96% 78,06 +/- 26,82
p		0,28		0,52	0,46		21,94% 0,04

III. Résultats radiologiques

108 imageries complètes avec radiographie pré- et post- opératoires (au plus long recul possible) ont pu être analysées. Le recul des imageries des dossiers revus était de 11,71 mois avec une médiane de 8,5 mois. Lors de la revue des dossiers, certaines radiographies étaient plus anciennes que certaines consultations de suivi. Le recul retrouvé à partir des dates des radiographies a donc été pris en compte.

L'évaluation était considérée comme trop précoce quand le recul radiologique était inférieur à 6 semaines et a été retrouvé 4 fois (3,70%).

Le recul global était de 22,42 mois avec une médiane de 14,5 mois.

Tous les patients revus en consultation ont eu une radiographie de leur coude (recul 30,38 mois / médiane à 20,5 mois).

De face, il existait 105 coudes réduits (97.22%) et 3 subluxations (2,78%). De profil, 106 coudes présentaient une réduction concentriques (98,15%) et 2 étaient subluxés (1,85%).

Au total 22 prothèses de TR (20%) ont été mises en place. 15 prothèses ont été retrouvés non descellées (68,18%) (en ne tenant pas compte de la prothèse totale de coude), 7 descellées (31,8%). Parmi elles, 9 ont été ôtées (40,90%). 7 étaient descellées et 2 douloureuses.

Lorsque l'on s'intéressait à la consolidation, 82 fractures étaient consolidées (75,93%). Il y avait 10 (9,26%) pseudarthroses et 3 (2,78%) nécroses de TR. La RUD était retrouvée positive 4 fois (3,64%).

Une arthrose stade 0 était retrouvée 49 fois (45,37%), stade 1 32 fois, stade 2 25 fois (23,15%) et stade 3 3 fois (2,78%). Les schémas en secteurs suivants illustrent la répartition des stades arthrosiques dans chacun des types lésionnels de l'étude.

Tableau 43 : Répartition des stades arthrosiques dans le groupe des terribles triades n=38

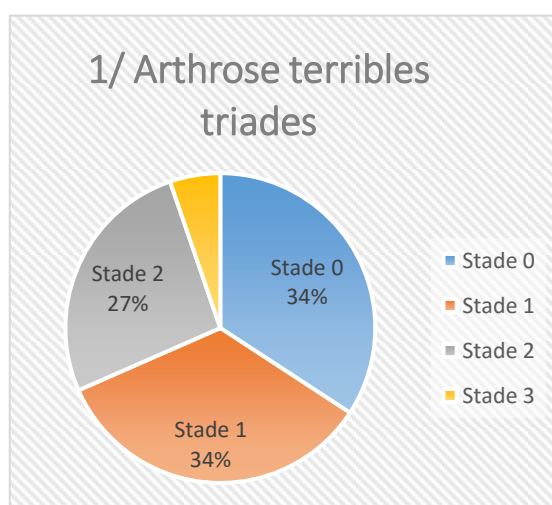


Tableau 44 : Répartition des stades arthrosiques dans le groupe des fractures épicondyliennes n=15

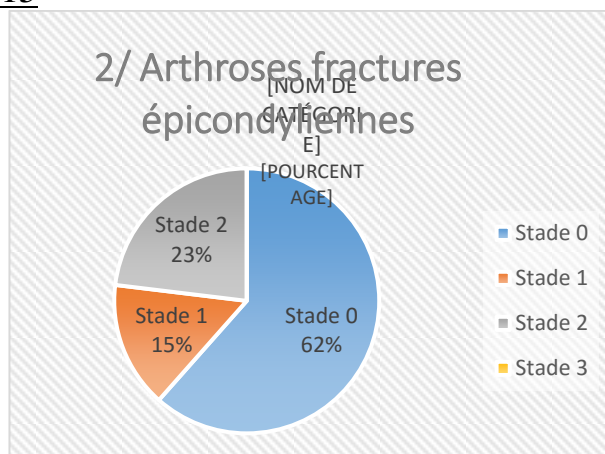


Tableau 45 : Répartitions des stades arthrosiques dans le groupe des fractures de Monteggia n=24

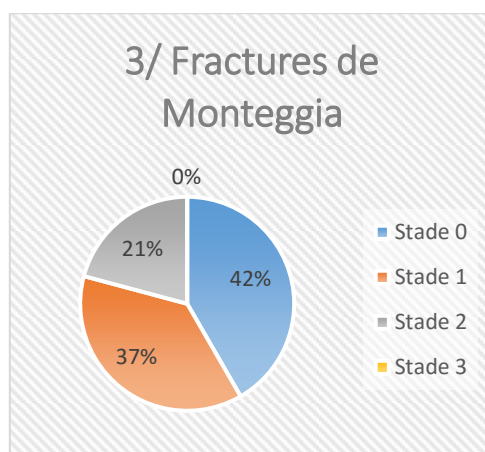


Tableau 46 : Répartitions des stades arthrosiques dans le groupe des fractures trans-olécraniennes n=4

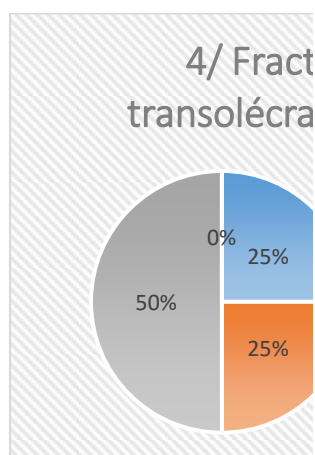
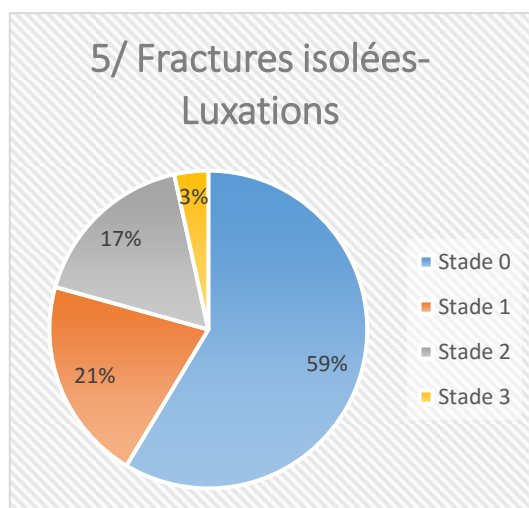


Tableau 47 : stades arthrosiques



Répartitions des stades arthrosiques dans le groupe des

fractures isolées – luxations n=29

Le stade 3 n'était observé que dans les terribles triades et dans les cas de fracture de TR isolée et associée à une luxation. Il s'agissait de fracture Mason II 1 fois et Mason III 2 fois.

Une différence significative a été retrouvée pour la consolidation lors de la comparaison des terribles triades avec les FL épicondyliennes et de Monteggia avec un taux de consolidation plus important dans le groupe des FL épicondyliennes et de Monteggia. Aucune autre différence significative entre les groupes n'a été retrouvée.

Tableau 48 : Résultats radiologiques (n=108)

	1/Terribles triades	2/Epicondyliennes condyliennes	3/Monteggia	4/Trans-olécraniennes	5/Fractures isolées-luxations	Résultats globaux
Nombre	38 (35,19%)	13 (12,04%)	24 (22,22%)	4 (100%)	29 (26,85%)	108
Recul (mois)	23,49 m=16	14,75 m=4,5	20,68 m=18,5	52,25 m=50	22 m=11	22,42 m=14,5
Réduction face	36 réduits (94,74%) 2 subluxations (5,26%)	13 réduits (100%)	24 réduits (100%)	4 réduits (100%)	28 réduits (73,68%) 1 subluxation (3,45%)	105 réduits (97,22%) 3 subluxations (2,78%)
Réduction profil	37 réduits (97,37%) 1 subluxation RH (2,63%)	13 réduits (100%)	24 réduits (100%)	4 réduits (100%)	28 réduits (73,68%) 1 subluxation RH (3,45%)	106 réduits (98,15%) 2 subluxations (1,85%)
Prothèses (non descellées ND /descellées D)	7 ND (46,67%) 5 D (71,43%) 1 PTC ND (6,67%)	0 ND 0 D	2 ND (13,33%) 1 D (14,28%)	0 ND 0 D	6 ND (40%) 1 D (14,28%)	15 ND (68,18%) 7 D (31,81%) n= 22 (20%) 16 ND (avec la PTC)
Consolidation	23 (60,53%)	12 (85,71%)	22 (91,67%)	3 (75%)	18 (62,07%)	82 (75,93%)
Pseudarthrose	2 (10,53%)	1 (7,14%)	2 (8,33%)	1 (25%)	2 (6,90%)	10 (9,26%)
Nécrose TR	1 (2,63%)	0	0	0	1 (3,45%)	3 (2,78%)
RUD +	1 (2,63%)	1 (6,67%)	0	0	3 (10,34%)	4 (3,64%)
Evaluation trop précoce	0	1 (7,14%)	0	0	2 (6,90%)	4 (3,70%)

ARTHOSE						
S0	13 (34,21%)	8 (61,54%)	10 (41,67%)	1 (25%)	17 (58,62%)	49 (45,37%)
S1	13 (34,21%)	2 (15,38%)	9 (37,5%)	1 (25%)	6 (20,69%)	32 (29,63%)
S2	10 (26,32%)	3 (23,08%)	5 (20%)	2 (50%)	5 (17,24%)	25 (23,15%)
S3	2 (5,26%)	0	0	0	1 (3,45%)	3 (2,78%)

Tableau 49 : Résultats des tests de comparaison des résultats radiologiques entre les différents groupes suivant les terribles triades (n=108)

P-Value n=63	Terrible triade vs FL épicondylienne	Terrible triade vs FL Monteggia	Terrible triade vs FL trans-olécraniennne	Terrible triade vs Luxation Fracture isolée
Nombre	38 (35,19%) vs 13 (12,04%)	38 (35,19%) vs 24 (22,22%)	38 (35,19%) vs 4 (100%)	38 (35,19%) vs 29 (26,85%)
Recul (mois)	0,02	0,79	0,03	0,83
Réduction face	1	0,52	1	1
Réduction profil	1	1	1	1
Prothèses (non descellées ND /descellées D)	0,1	1	0,57	0,60
Consolidation	0,04	0,009	1	1
Pseudarthrose	1	0,64	0,27	1
Nécrose RH	1	1	1	1
RUD +	1	1	1	1
Evaluation trop précoce	0,25	0,25	0,25	0,18

Arthrose				
S0	0,11	0,60	1	0,53
S1	0,30	0,79	1	0,28
S2	1	0,76	0,20	0,56
S3	1	0,52	1	1

L'arthrose de stade 2 et 3 était plus importante dans le groupe des patients repris avec une différence statistiquement significative dans le stade 2.

De même, le stade 0 était plus important significativement dans le groupe des patients non repris. Le recul semble plus long dans les stades d'arthrose avancée dans le groupe des patients repris.

Les reprises semblent être un facteur prédictif d'évolution vers des stades d'arthrose avancée au long terme.

Tableau 50 : Arthrose et reprises

Arthrose (stades) \ R/NR Recul	Repris 34	Recul (mois)	Non repris 74	Recul (mois)	p (nombres repris/non repris)
Stade 0	6 (17,65%)	13,67	43 (58,11%)	16,32	<0,001
Stade 1	8 (23,53%)	17,83	32 (31,08%)	28,7	0,49
Stade 2	18 (52,94%)	34,44	7 (9,46%)	16,57	<0,001
Stade 3	2 (5,88%)	38	1 (1,35%)	30	0,23

IV. Complications

L'instabilité était une complication retrouvée dans 8 coudes repris (7,27%).

Les complications nerveuses étaient les plus fréquentes (36 fois, 33,33%), suivies des ossifications ectopiques retrouvées 33 fois (30,55%). Ces deux types de complication étaient retrouvés le plus fréquemment dans les terribles triades et les luxations – fracture isolée. Sur les 33 ossifications, 17 coudes (51,5%) ont

été repris. Le complication nerveuse la plus fréquemment retrouvée était des paresthésies dans le territoire du nerf ulnaire, il a été retrouvé 1/3 de récupérations.

Une synostose radio-ulnaire proximale était retrouvée 11 fois (10,19%). 14 algodystrophies ont pu être identifiées sur le suivi des patients (12,7%).

Nous déplorons 3 infections bactériennes ostéo-articulaires (2,7%) avec un descellement septique de prothèse ayant évolué favorablement avec traitement adéquate, ainsi que 4 syndromes d'Essex Lopresti (3,64%).

Aucune différence significative n'a pu être retrouvée lors de la comparaison inter-groupes malgré les tendances identifiées plus haut.

Tableau 51 : Complications (n=110)

	1/Terribles triades	2/Epicondyliennes condyliennes	3/Monteggia	4/Trans-olécraniennes	5/Fractures isolées-luxations	Résultats globaux
Nombre	38 (34,55%)	15 (13,64%)	24 (21,82%)	4 (3,64%)	29 (26,36%)	110
Atteintes nerveuses	16 (42,11%) 12 NU (31,58%) 2 NR (5,26%) 1 NM (2,63%) 1 NCPAB (2,63%)	4 (26,67%) 3 NU (20%) 1 atteinte plexique (6,67%)	5 (20,83%) 3 NU (12,5%) 1 NR (4,16%) 1 atteinte non systématisée (4,16%)	2 (50%) 2 NU	9 (31,03%) 8 NU (27,59%) 1 NM (3,45%)	36 (33,33%)
Récupération (R)	5 R+ (31,25%) 6 R- (37,5%)	1 R+ (25%) 1 R- (25%)	1 R+ (20%) 1 R- (20%)	0 R+ 2 R- (100%)	5 R+ (55,56%) 2 R- (22,22%)	12 R+ (33,33%) 12 R- (33,33%)
Missing	5 (31,25%)	2 (50%)	3 (60%)		2 (22,22%)	12 (33,33%)
Synostoses	3 (7,89%)	2 (13,33%)	0	2 (50%)	4 (13,79%)	11 (10,19%)
Algodystrophie	3 (7,89%)	0	4 (16,67%)	1 (25%)	6 (20,69%)	14 (12,96%)
Ossifications ectopiques	11 (28,94%)	6 (40%)	4 (16,67%)	1 (25%)	11 (37,93%)	33 (30,55%)
Infections	2 (5,26%)	1 (6,67%)	0	0	0	3 (2,78%)
Syndrome d'Essex Lopresti	0	1 (6,67%)	0	0	3 (10,34%)	4 (3,64%)

Tableau 52 : Résultats des tests de comparaison des complications entre les différents groupes par rapport aux terribles triades (n=110)

P-Value	Terrible triade vs FL épicondylienne	Terrible triade vs FL Monteggia	Terrible triade vs FL trans-olécranienne	Terrible triade vs Luxation Fracture isolée
n=110				
Nombre	38 (34,55%) vs 15 (13,64%)	38 (34,55%) vs 24 (21,82%)	38 (34,55%) vs 4 (3,64%)	38 (34,55%) vs 29 (26,36%)
Atteintes nerveuses	0,36	0,10	1	0,45
Récupération (R+)	1	0,63	0,51	0,49
Synostoses	0,61	0,28	0,06	0,46
Algodystrophie	0,55	0,41	0,34	0,16
Ossifications ectopiques	0,52	0,36	1	0,60
Infections	1	0,52	1	0,50

. DISCUSSION

Les fractures luxations du coude sont des traumatismes graves et leur prise en charge chirurgicale fait partie des procédures les plus difficiles. La compréhension du mécanisme lésionnel, l'identification des structures lésées, osseuses et ligamentaires sont essentielles pour la planification chirurgicale. Une ostéosynthèse stable et la restauration de la congruence articulaire seront les clefs d'une mobilisation précoce, permettront d'éviter la raideur (114) et de minimiser les complications.

Le premier but est de convertir une luxation complexe en luxation simple.

Pour les terribles triades, le schéma de prise en charge suit l'ordre suivant : ostéosynthèse ou remplacement prothétique de la TR, fixation de la coronoïde, réparation du complexe ligamentaire collatéral latéral, réparation du ligament collatéral médial et / ou mise en place d'un fixateur externe en cas d'instabilité

résiduelle (115). McKee a démontré que cette prise en charge standardisée permet d'éviter les reprises chirurgicales avec un nombre de 5 reprises sur 36 coudes (13,9%). Le score de MEPS de cette série était de 88 points chez 36 patients au recul moyen de 34 mois post-opératoire avec 15 résultats excellents et 13 bons (7 moyen et 1 mauvais), l'arc de flexion / extension du coude atteignait $112^{\circ} \pm 11^{\circ}$, l'arc de pronosupination était de $136^{\circ} \pm 16^{\circ}$ (115).

Nos résultats dans le groupe des terribles triades, soit 38 coudes, sont proches de cette étude avec un recul de 34,72 mois, un score de MEPS à 80 avec 8 excellents, 3 bons, 6 moyens et 2 mauvais sur les 18 terribles triades revues, un arc de flexion / extension de $93,28^{\circ}$, un arc de pronosupination de $132,57^{\circ}$. En revanche, dans notre étude, le nombre de reprises chirurgicales était plus important (39,5%).

L'ostéosynthèse est recommandée pour les fractures Mason type II de TR. Concernant les types III, la tendance de ces dernières décennies va vers la reconstruction arthroplastique et non vers la résection (45).

Morrey, en 1985 rapportait 10 résections complètes de TR, 5 résections partielles, 5 implants en silicone de TR, et 4 traitements orthopédiques sur une série de 24 coudes avec 3 excellents résultats (12%), 15 bons (62%), 6 moyens (25%). 88% des patients se disaient satisfaits des suites de leur traitement (64). Mais il est nécessaire de prendre en compte le risque de migration proximale du radius avec une lésion de la membrane inter-osseuse. Si de tels arguments sont retrouvés, et si le patient est actif et jeune, Hotchkiss recommande de préserver la TR ou de la remplacer par une prothèse (45). En effet, Morrey a par la suite démontré que la TR est un stabilisateur secondaire essentiel. Une lésion isolée de la TR n'entraîne pas d'instabilité en valgus tant que le LCU est intègre. Une section associée du LCU occasionne une décoaptation seulement de 6 à 8° tant que la TR est intacte mais dès que la TR se fracture alors le coude devient instable et se subluxé en valgus. L'étude cadavérique de King en 1999 confirme

ces données et l'auteur conclue qu'un implant de TR métallique permettra de restituer une stabilité en valgus proche de celle de la TR (116) (23). La revue de la littérature de Bonnevalle a montré que la prothèse pour fracture récente procure 60 à 80% de résultats satisfaisants (11). Burkhart et al ont montré qu'à long terme (plus de 8 ans), les résultats cliniques des prothèses de TR restent satisfaisants, en dépit de l'apparition d'une arthrose huméro-ulnaire (8 stade 1 et 2 stade 4) (117). Les prothèses en silicone semi-rigides et non cimentées sont considérées comme des « espaceurs temporaires », et sont sources de taux élevés d'ostéolyses réactionnelles aux particules de silicone. Ces arguments en font des implants non recommandables.

Bain rapportent des résultats satisfaisants dans sa série de prothèses modulaires en titane sur 16 patients à plus de 2 ans de recul pour fracture Mason III associée à des lésions ligamentaires. Le score de MEPS était excellent pour 8 patients, bon pour 5, moyen pour 3. Leurs 3 mauvais résultats sont liés à une prise en charge retardée. Les patients étaient tous mobilisés en actif et en passif à J2 post-opératoire (118). Dans notre série, parmi les 7 prothèses revues, les scores de MEPS étaient 2 fois excellents, 2 fois moyens, et 3 fois mauvais. Parmi ces 3 mauvais résultats, il y avait une prothèse de TR surdimensionnée mais qui n'a pas été reprise ; le 2^{ème} cas a dû être repris pour instabilité post-opératoire traitée par FE compliqué d'une algodystrophie avec une 2^{ème} reprise pour neurolyse du nerf ulnaire ; dans le 3^{ème} cas, la prothèse a été reprise pour descellement aseptique mais les suites ont été marquées par une synostose radio-ulnaire proximale qui ont fixé la prono-supination à 0°.

Judet rapporte aussi des résultats satisfaisants sur une série de 12 prothèses de TR avec 3 résultats excellents, 7 bons, et 2 moyens. En revanche, cette étude incluait les fractures de TR isolées et celles associées aux luxations.

Dès lors qu'une luxation se produit associée à une fracture Mason III de TR, il est hautement probable que la stabilité en valgus soit menacée si l'on ne remplace pas la TR. Dans la série de Ring en 2002 (103), 11 patients ont été

traités pour une terrible triade. Il y a eu 4 résections de TR, 5 réparations de TR, aucune réparation de la coronoïde, et le ligament collatéral latéral a été réparé uniquement 3 fois. Il y a eu 5 re-luxations incluant les 4 résections de TR. Sur les 11 patients, 7 avaient un résultat non satisfaisant. Les 4 patients avec un résultat satisfaisant avaient gardé leur TR en place et 2 avaient eu une réparation du LCL.

Dans notre travail, les résections de TR avaient de moins bons résultats que les patients ayant une TR ou bien une prothèse de TR encore en place (12 résections contre 98 TR en place / 10,9%). Le stade d'arthrose était plus élevé chez ces patients en résection de TR (8 stade 2 et 1 stade 3).

Nous rapportons 4 syndromes d'Essex Lopresti pour 7 résections de TR. La seule résection de TR réalisée en aigue ne s'est pas compliquée de migration proximale du radius. Parmi les autres patients en résections de TR, on peut pensé que la mise en place première d'une prothèse ou bien la hauteur de TR encore en place initialement ont pu permettre une cicatrisation ligamentaire et ainsi freiner la migration proximale du radius en aigu. Cependant ces résultats sont à mettre en balance avec la probable sous évaluation radiologique de la RUD ne permettant pas de confirmer des RUD intactes. En revanche, pour motiver une imagerie à ce niveau, la clinique parle en général d'elle-même en premier et incite à la prescription d'examens.

La méta-analyse de Chen en 2015 comparant les résections de TR et ORIF portant sur 4 études de 162 patients a montré que les ORIF sont plus efficaces pour prévenir la raideur articulaire et l'arthrose prématurée. De même, les scores fonctionnels étaient meilleurs dans le groupe des ORIF (119). Les résultats de notre comparaison des résections de TR avec les TR encore en place ostéosynthésées ou remplacées est en accord avec ces résultats.

Nos comparaisons entre ORIF et prothèse n'a pas permis de montrer de différence significative mais la tendance semble être en faveur des ORIF. Les scores de MEPS, Quick DASH, le SEV et la force étaient meilleurs pour les

ORIF, en revanche la mobilité en flexion / extension semblait meilleure dans le groupe des prothèses. Chen a obtenu des résultats différents dans son étude où il comparait 22 prothèses et 23 ORIF. Le nombre de scores de Broberg et Morrey bons (annexe 4, interprétation proche de celle du score de MEPS) était significativement meilleur dans le groupe de remplacements de TR (91% contre 65,2%) ainsi que le taux de complications post-opératoires (13,6% contre 47,9%) (120). Dans notre travail, nous n'avons pas pu obtenir de différence significative du fait que nos groupes n'étaient pas comparables en nombre (52 ORIF contre 13 prothèses et 28 ORIF revues contre 7 prothèses revues) et que l'objectif de l'étude au départ n'était pas d'étudier cette comparaison. Nos résultats nous apportent uniquement une orientation sur la tendance évolutive des patients.

L'adjonction d'un FE est maintenant un acquis et un des éléments clefs de la prise en charge d'une instabilité résiduelle en aigu comme en chronique.

Dans notre étude, 8 FE ont été posés en aigu à la prise en charge initiale et 10 lors de reprises. Parmi ces 18 FE, 7 ont été réévalués et avaient un MEPS moyen à 87,86. Aucun ne rapportait de sensation d'instabilité subjective. McKee a rapporté de bons résultats pour 16 patients traités pour une instabilité, luxation ou subluxation. Le score de Broberg et Morrey donnait 2 excellents résultats, 10 bons, 3 moyens, un mauvais et l'amplitude de flexion / extension était de 105°(121). Ruch a rapporté de bons résultats dans la prise en charge d'une instabilité aiguë (3 patients) et d'une instabilité chronique (5 patients) par FE. La prise en charge des cas d'instabilité chronique a montré des résultats plus enraidissants dans tous les secteurs de mobilité mais tous les coudes pris en charge présentaient une réduction concentrique. Le score de DASH de ces patients a montré des difficultés moyennes dans les activités quotidiennes (122). Dans cette étude, l'utilisation du FE était réalisée en alternative aux réinsertions ligamentaires dans les groupes d'instabilité chronique. Cependant, la réinsertion

ligamentaire garde toute son importance, même dans les cas d'instabilité chronique. Dans notre série, le LCL était systématiquement réinséré malgré l'ajout d'un FE. O'Driscoll recommande les ostéosynthèses internes et les réparations ligamentaires, surtout sur le compartiment latéral, dans les cas de FL pour pouvoir permettre la rééducation précocement. Il précise ses indications dans les cas d'ostéosynthèse interne nécessaire sur la TR ou le processus coronoïde (105).

Dans notre travail, aucune différence significative n'a été retrouvée pour le groupe des terribles triades. Cela est très probablement lié aux faibles effectifs de patients n'ayant pas eu de réinsertions ligamentaires créant ainsi des groupes non comparables.

Les fractures du processus coronoïdes sont importantes à traiter. Le processus coronoïde est une part importante de la surface d'appui des forces du coude et est donc un élément de stabilité antéro-postérieur. O'Driscoll recommande la fixation des fractures de type I et II (intéressant jusqu'à moins de 50% du processus) dans les cas de subluxation ou luxation associées. Morrey recommande la fixation des types II si le coude se relâxe à partir de 40 à 45° de flexion lors du testing per-opératoire (50). Les types III sont par définition des lésions déstabilisantes de mauvais pronostic et doivent être ostéosynthésées (105). Les fractures de la facette antéro-médiales ont été reconnues récemment comme un type distinct de fracture résultant de force rotatoire en varus postéro-médial. Doornberg a rapporté les résultats de 18 patients avec fractures de cette facette antéro-médiale. 9 patients ont été traités par plaque, un par une vis, et un par ostéosuture. Les 7 autres n'ont pas été réparées. 6 présentaient des résultats mauvais et moyens dans les suites, liés à un malalignement avec une subluxation en varus du coude (4 non traitées et 2 faillite du matériel). Les 12 autres présentaient des fonctions excellentes et bonnes de leur coude avec une ostéosynthèse adaptée (97). Dans notre travail, les fractures type II du processus

coronoïde concernaient 8 patients avec l'identification d'atteintes de la facette antéro-médiale 2 fois (une FL épicondylienne et une FL de Monteggia). L'une a été traitée par une vis avec consolidation insuffisante. Le patient a développé de volumineuses calcifications en regard et le score de MEPS était à 50. Pour l'autre, le vissage en rappel sur la plaque olécraniennne a permis une bonne consolidation et le score de MEPS était à 100.

Les FL de Monteggia font appel à un traitement standardisé. Dans ces types de FL, des fractures de TR et du processus coronoïde sont fréquemment associées. Leur prise en charge fait appel aux mêmes principes décrits plus haut. Une ostéosynthèse solide et associée à une réduction satisfaisante des processus olécranien, coronoïde et de l'ulna sont les garants d'une réduction concentrique et de bons résultats cliniques. Laun et al (123) rapportent les résultats de 10 FL de Monteggia traitées par plaque LCP recourbée, associée à une ORIF dans les types II de Mason, ou bien une prothèse de TR dans les types III de Mason et un vissage adapté du processus coronoïde. Leur score de MEPS était de 89,2 et le score de DASH était à 20,1 indiquant de bons résultats. Le score de MEPS de notre série dans le groupe des FL de Monteggia était de 77,23 sur les 13 patients revus parmi les 24 FL de Monteggia indiquant des bons résultats. Le score de DASH était de 38,80.

Les FL trans-olécraniennes doivent, elles aussi avoir une prise en charge standardisée. Elles ne sont que très rarement associées à des fractures de la TR. Une ostéosynthèse fiable est nécessaire et les haubanages doivent être abandonnés dans ces types de traumatismes complexes. Mouhsine et al (98) ont montré qu'une ostéosynthèse par broches ou haubanage n'ont pas leur place dans les FL trans-olécraniennes. Sur 14 patients, 4 fractures non comminutives et 3 fractures comminutives ont été traitées par brochages +/- haubanage. Les 7 autres ont été traitées par plaques DCP (1), par plaques LCP (4), et par plaques

tiers de tube (2). 3 patients ont été repris et correspondaient au brochage d'une des fractures non comminutives et de deux fractures comminutives. Le score de Broberg et Morrey était excellent pour 4 patients, bon pour 6, moyen pour 2 et mauvais pour 2. Dans notre série, les 4 FL trans-olécraniennes retrouvées avaient un score de MEPS moyen de 71,25 soit 2 bons résultats, un moyen et un mauvais et un score de Quick DASH élevé à 43,73. Mais le faible nombre de patients de ce groupe fait que les résultats sont peu extrapolables.

Tous nos patients ont été immobilisés de manière stricte durant une période maximale de 4 semaines. Dans notre série, le protocole de rééducation des terribles triades était réalisé dans un premier temps en secteur protégé, en moyenne à partir de 3 semaines post-opératoires, la flexion et l'extension de l'avant-bras se faisant en pronation et la mobilisation en prono-supination, coude à 90° de flexion (14) (64). Ce type de rééducation était globalement observé pour les autres types de FL. O'Driscoll recommande une immobilisation stricte de 3 à 5 jours maximum (105). Chen dans sa série de 2010 rapportait un début de rééducation active en prono-supination à partir de 15 jours d'immobilisation stricte et débutait la rééducation en flexion / extension à partir de 4 semaines (120). Duckworth a rapporté d'excellents résultats au score de MEPS chez 23 patients (18 traitements chirurgicaux et 5 traitements orthopédiques) rééduqués avec un protocole en actif en interdisant le stress en varus et donc en interdisant l'abduction de l'épaule (106).

Les complications retrouvées dans notre série, sont également celles décrites dans la littérature. L'instabilité a été traitée dans les patients repris mais constitue aussi une complication. Nous avons retrouvé 55,6% d'arthrose (stade 1, 2, 3), 33,3% de complications nerveuses, 30,55% d'ossifications ectopiques, 15,5% d'instabilités, 12,7% d'algodystrophies, et 10,19% de synostoses radio-ulnaires.

Foruria et al rapportent 37% d'ossifications ectopiques (124). Chen et al ont rapporté des taux de neuropathie post-opératoire variant de 11,1% à 18,2% après réparation de terribles triades . Guitton et al rapportent que l'arthrose est une complication très fréquente et qu'elle peut être retrouvée jusqu'à 80% des cas sur le recul au long terme (125). Une des complications les plus difficiles à traiter constituent les lésions d'Essex Lopresti intéressant le coude, l'avant-bras dans sa mobilité jusqu'au poignet (126). Dans notre série, un seul cas a nécessité une reprise avec raccourcissement de l'ulna, il avait dans un premier temps bénéficié d'une arthroplastie de TR, puis cette dernière avait été ôtée devant de sévères douleurs sur la colonne latérale.

Les reprises semblent avoir un impact sur les résultats fonctionnels globaux car nous avons retrouvé des résultats significativement meilleurs chez les patients non repris. Les patients repris semblaient présenter un stade d'arthrose plus avancé que les non repris. Il n'a été retrouvé dans la littérature de travail étudiant les résultats des patients repris par rapport aux prises en charges en un temps. Cependant, ces résultats s'inscrivent dans un raisonnement logique et tendent à apparaître dans beaucoup d'études prônant une prise en charge optimale en un temps (115) (50) (127).

Parmi les 5 patients traités orthopédiquement, il y avait 4 fractures isolées associées à une luxation avec 3 fractures type I de la coronoïde et une fracture type I de la TR. Il y avait une terrible triade avec une fracture de coronoïde et de TR de type I. Parmi ces 5 patients, 4 ont été revus cliniquement et présentaient 2 excellents résultats, un bon et un résultat moyen. Ce dernier correspondait à la terrible triade et avait un score de Quick DASH à 56,81 malgré des mobilités dans le secteur fonctionnel. Chan et al (128) rapportent un score de Quick DASH à 8 et un score de MEPS à 94 avec des mobilités dans le secteur fonctionnel. Notre nombre trop faible de traitement orthopédique nous empêche

de tirer une conclusion sur ces résultats. Cependant, Anakwe a montré dans une étude rétrospective de 180 cas, que les luxations simples du coude causaient dans 62% des cas de la douleur et dans 56% de la raideur (129).

Malgré une méthodologie rigoureuse de revue des dossiers et des patients, et bien que les terribles triades soient les FL les plus connues pour avoir un mauvais pronostic fonctionnel (113), nous n'avons pas retrouvé de différence significative entre les différents groupes lésionnels étudiés.

Les mobilités retrouvées étaient souvent (72,7%) situées en dessous des intervalles fonctionnels ce qui souligne le caractère délétère de toute luxation fracture du coude. Ces résultats sont concordants avec ceux retrouvés sur la fonction globale puisque seulement 25% (28/110) des patients présentaient un résultat excellent au score de MEPS.

Sur notre série globale, 98% des coudes présentaient au dernier recul une réduction concentrique. Ce résultat laisse entendre que la réduction n'est pas l'unique critère nécessaire à un bon résultat.

Notre comparaison des patients de plus et moins de 12 mois n'a pas permis de retrouver de différence significative même si les résultats tendent à s'améliorer avec le temps. Cela est peut-être lié à une puissance de l'étude insuffisante ou encore au fait que les patients comparés ne sont pas forcément comparables. Une comparaison des mêmes patients dans le temps en prenant un patient comme son propre témoin aurait probablement mieux montré une différence.

Malgré un grand nombre de dossiers réévalués et de patients revus, notre étude souffre d'une faible puissance. En effet, dans les comparaisons entre les différents groupes fracturaires, les nombres de patients évalués n'étaient pas

similaires et des tests de comparabilité des patients des différents groupes n'ont pas été réalisés. De même, des méthodes d'appariement permettant de maîtriser les facteurs de confusion n'ont pas été utilisées et auraient peut-être permis de mettre en évidence des différences. Par ailleurs, certaines comparaisons pouvaient ne présenter qu'un intérêt scientifique minime (exemple des comparaisons entre terribles triades et FL épicondyliennes). Le score de MEPS (110), principal critère permettant d'avoir une estimation globale du résultat fonctionnel du patient n'a pu être évalué que sur les 63 patients revus de notre série (57%).

. CONCLUSION

Une prise en charge standardisée de ces traumatismes graves est le meilleur garant d'un bon résultat fonctionnel. L'opérateur doit s'attacher à transformer une luxation complexe en luxation simple. Les scanners avec reconstruction 3 Dimensions doivent être réalisés en pré-opératoire dès que leur réalisation en urgence est possible. Ils permettront de mieux comprendre l'étendue lésionnelle et d'optimiser le geste chirurgical.

La réinsertion des ligaments doit être réalisée à chaque fois qu'une lésion ligamentaire est identifiée, surtout lorsqu'elle concerne le compartiment ligamentaire latéral. Une réinsertion ligamentaire médiale est indiquée en cas d'instabilité persistante.

Les ostéosynthèses doivent être fiables avec du bon matériel et doivent réduire le plus anatomiquement possible les fractures. Il ne faut pas hésiter à avoir recours aux arthroplasties de TR dans les cas où la comminution empêche une ostéosynthèse solide. Les résections arthroplastiques en urgence doivent être abandonnées. L'utilisation de FE est recommandée en cas de reconstruction osseuse et ligamentaire. Elle permettra la rééducation tout en protégeant la stabilité articulaire et la reconstruction.

Les terribles triades ne semblent pas avoir un pronostic plus péjoratif que les autres fractures luxations du coude si leur prise en charge est adéquate.

La finalité ultime et la plus importante à prendre en compte est la rééducation précoce des patients, qui permettra de prévenir l'enraidissement et les complications post-opératoires à plus ou moins long terme.

Cette cascade de prise en charge vertueuse permettra d'éviter les reprises chirurgicales, délétères sur les résultats globaux et conduisant vers une arthrose plus sévère dans cette catégorie de traumatismes volontiers arthrogènes.

. SERMENT **D'HIPPOCRATE**

Au moment d'être admis à exercer la médecine, en présence des maîtres de cette école et de mes condisciples, je promets et je jure d'être fidèle aux lois de l'honneur et de la probité qui la régissent.

Mon premier souci sera, de rétablir, de préserver ou de promouvoir la santé dans tous les éléments physiques et mentaux, individuels collectifs et sociaux. Je respecterai toutes les personnes, leur autonomie et leur volonté, sans aucune discrimination selon leur état ou leurs convictions. J'interviendrai pour les protéger si elles sont affaiblies, vulnérables ou menacées dans leur intégrité ou dignité. Même sous la contrainte, je ne ferai usage de mes connaissances contre les lois de l'humanité.

J'informerai les patients de décisions envisagées, de leurs raisons et de leurs conséquences.

Je ne tromperai jamais leur confiance et n'exploiterai pas le pouvoir hérité des circonstances pour forcer leurs consciences.

Je donnerai mes soins à l'indigent et à quiconque me les demandera.
Je ne me laisserai influencer ni par la recherche du gain ni par la recherche de la gloire.

Admis dans l'intimité des personnes, je tairai les secrets qui me sont confiés.
Reçu à l'intérieur des maisons, je respecterai les secrets des foyers.
Et ma conduite ne servira pas à corrompre les mœurs.

Je ferai tout pour soulager les souffrances, sans acharnement.
Je ne provoquerai jamais la mort délibérément.
Je préserverai l'indépendance nécessaire à l'accomplissement de ma mission.
Que je sois modéré en tout, mais insatiable de mon amour de la science.
Je n'entreprendrai rien qui ne dépasse mes compétences ; je les entretiendrai et les perfectionnerai pour assurer au mieux les services qui me seront demandés.

J'apporterai mon aide à mes confrères ainsi qu'à leurs familles dans l'adversité.
Que les hommes et mes confrères m'accordent leur estime si je suis fidèle à mes promesses,

Que je sois déshonoré et méprisé si j'y manque.

. ANNEXES

Annexe 1 : Fiche de recueil d'information clinique

LUXATIONS FRACTURES COUDE

NOM

Prénom

Etiquette :

Coté atteint :

Radiographie coude face et profil
--

Durée arrêt W/reprise W (date)/tx incapacité :
EVA :

Quick DASH :

MEPS :

SEV (% d'ut par rap coté opp) :

Sensation de stabilité :

Mobilité :

	droit	gauche
Flexion		
Extension		
Pronation		
Supination		

Force coude : Flex/Ext // (par rapport) côté opposé

Flexion = pas diminuée >50% <50%

Extension = pas diminuée >50% <50%

Force poigne : jamar droit : gauche :

(Coude au corps à 90°)

Complications neurologiques :

Annexe 2 : Le score de MEPS

Mayo Elbow Performance Score

Clinician's name (or ref) _____

Patient's name (or ref) _____

Please answer the following questions.

Section 1 - Pain Intensity
<input type="radio"/> None
<input type="radio"/> Mild
<input type="radio"/> Moderate
<input type="radio"/> Severe

Section 2 - Motion
<input type="radio"/> Arc of motion greater than 100 degrees
<input type="radio"/> Arc of motion between 50 and 100 degrees
<input type="radio"/> Arc of motion less than 50 degrees

Section 3 - Stability
<input type="radio"/> Stable
<input type="radio"/> Moderate Instability
<input type="radio"/> Grossly Unstable

Section 4 - Function (Tick as many as able)
<input type="checkbox"/> Can comb hair
<input type="checkbox"/> Can eat
<input type="checkbox"/> Can perform hygiene
<input type="checkbox"/> Can don shirt
<input type="checkbox"/> Can don shoe

 The Mayo Elbow Score is

 To save this data please print or

Nb: This page cannot be saved due to patient data protection so please print the filled in form before closing the window.

Interpreting the Mayo Elbow Performance Score

Score greater than 90	Excellent	Score 75-89	Good	Score 60-74	Fair	Score below 60	Poor
-----------------------	-----------	-------------	------	-------------	------	----------------	------

Annexe 3 : Le score du Quick DASH

1

Quick DASH					
Veuillez évaluer vos possibilités d'effectuer les activités suivantes au cours des 7 derniers jours en entourant le chiffre placé sous la réponse appropriée					
	Aucune difficulté	Difficulté légère	Difficulté moyenne	Difficulté importante	Impossible
1. Dévisser un couvercle serré ou neuf	1	2	3	4	5
2. Effectuer des tâches ménagères lourdes (nettoyage des sols ou des murs)	1	2	3	4	5
3. Porter des sacs de provisions ou une mallette	1	2	3	4	5
4. Se laver le dos	1	2	3	4	5
5. Couper la nourriture avec un couteau	1	2	3	4	5
6. Activités de loisir nécessitant une certaine force ou avec des chocs au niveau de l'épaule, du bras ou de la main. (bricolage, tennis, golf, etc..)	1	2	3	4	5
	Pas du tout	Légèrement	Moyennement	Beaucoup	Extrêmement
7. Pendant les 7 derniers jours, à quel point votre épaule, votre bras ou votre main vous a-t-elle gêné dans vos relations avec votre famille, vos amis ou vos voisins ? (entourez une seule réponse)	1	2	3	4	5
	Pas du tout limité	Légèrement limité	Moyennement limité	Très limité	Incapable
8. Avez-vous été limité dans votre travail ou une de vos activités quotidiennes habituelles en raison de problèmes à votre épaule, votre bras ou votre main?	1	2	3	4	5
Veuillez évaluer la sévérité des symptômes suivants durant les 7 derniers jours. (entourez une réponse sur chacune des lignes)					
	Aucune	Légère	Moyenne	Importante	Extrême
9. Douleur de l'épaule, du bras ou de la main	1	2	3	4	5
10. Picotements ou fourmillements douloureux de l'épaule, du bras ou de la main	1	2	3	4	5
	Pas du tout perturbé	Un peu perturbé	Moyennement perturbé	Très perturbé	Tellement perturbé que je ne peux pas dormir
11. Pendant les 7 derniers jours, votre sommeil a-t-il été perturbé par une douleur de votre épaule, de votre bras ou de votre main ? (entourez une seule réponse)	1	2	3	4	5
Le score QuickDASH n'est pas valable s'il y a plus d'une réponse manquante.					
Calcul du score du QuickDASH = ([<u>somme des n réponses</u>] - 1) X 25, où n est égal au nombre de réponses.					

Annexe 4 : Le score de Broberg et Morrey

Mobilités	Flexion (0,2point par arc)	27 points
	Pronation (0,1point par arc)	6 points
	Supination (0,1 point par arc)	7 points
Force	Normale	20 points
	Perte moyenne	13 points
	Perte sévère	0 point
Stabilité	Normale	5 points
	Perte Moyenne	4 points
	Perte modérée	2 points
	Perte sévère	0 point
Douleur	Aucune	35 points
	Moyenne	28 points
	Modérée	15 points
	Sévère	0 point
SCORE TOTAL	Excellent	95..100 points
	Bons	80..94 points
	Moyen	60..79 points
	Mauvais	0..59 points

. REFERENCES

1. Josefsson PO, Gentz CF, Johnell O, Wendeborg B. Surgical versus non-surgical treatment of ligamentous injuries following dislocation of the elbow joint. A prospective randomized study. *J Bone Joint Surg Am*. 1987 Apr;69(4):605–8.
2. Hildebrand KA, Patterson SD, King GJW. ACUTE ELBOW DISLOCATIONS. *Orthop Clin North Am*. 1999 Jan 1;30(1):63–79.
3. Josefsson PO, Johnell O, Gentz CF. Long-term sequelae of simple dislocation of the elbow. *J Bone Joint Surg Am*. 1984 Jul;66(6):927–30.
4. Hotchkiss RN, Bucholz R, Heckman J, Green D. Fractures and dislocations of the elbow. In: Rockwood and Green's fractures in adults. 4th ed. 1996. p. 929–1024. (Philadelphia: Lippincott-Raven; vol. 1).
5. Chemama B, Bonnevalle N, Peter O, Mansat P, Bonnevalle P. Terrible triad injury of the elbow: how to improve outcomes? *Orthop Traumatol Surg Res OTSR*. 2010 Apr;96(2):147–54.
6. Tashjian, Robert Z. M.D., O'Driscoll SW, Jupiter JBMD, King GJWMD, Hotchkiss RNMD, Morrey BFMD++. The Unstable Elbow - An Evidence-Based Approach to | Robert Z. Tashjian | Springer [Internet]. 2000. Available from: <http://www.springer.com/it/book/9783319460178>
7. Morrey BF. Morrey's The Elbow and Its Disorders - 4th Edition [Internet]. 2008 [cited 2017 Jul 24]. Available from: <https://www.elsevier.com/books/morreys-the-elbow-and-its-disorders/morrey/978-1-4160-2902-1>
8. Franck Netter - Atlas d'anatomie humaine [Internet]. [cited 2017 Jul 25]. Available from: <https://www.elsevier-masson.fr/franck-netter-atlas-anatomie-humaine>
9. Anatomie clinique. Tome 1 : Anatomie générale, membres, 4e éd. [Internet]. [cited 2017 Jul 25]. Available from: <http://www.maloine.fr/anatomie-clinique-tome-1-anatomie-generale-membres-4e-ed.html>
10. Captier G, Canovas F, Mercier N, Thomas E, Bonnel F. Biometry of the radial head: biomechanical implications in pronation and supination. *Surg Radiol Anat SRA*. 2002 Dec;24(5):295–301.
11. Bonnevalle N. Radial head replacement in adults with recent fractures. *Orthop Traumatol Surg Res OTSR*. 2016 Feb;102(1 Suppl):S69-79.
12. Takigawa N, Ryu J, Kish VL, Kinoshita M, Abe M. Functional anatomy of the lateral collateral ligament complex of the elbow: morphology and strain. *J Hand Surg Edinb Scotl*. 2005 May;30(2):143–7.
13. Mansat P. Instabilité traumatique du coude de l'adulte [Internet]. Conférences d'enseignement 2002 - SOFCOT n° 79. Available from: <http://www.livres-medicaux.com/conferences-d-enseignement-2002-sofcot-n-79.html>
14. Mansat P, Bonnevalle N. Luxations du coude. *Datatraitesap14-48916* [Internet]. 2009 Dec 8 [cited 2017 Jul 4]; Available from: <http://www.em-consulte.com/en/article/223634>
15. Morrey BF, Chao EY. Passive motion of the elbow joint. *J Bone Joint Surg Am*. 1976 Jun;58(4):501–8.
16. Ishizuki M. Functional anatomy of the elbow joint and three-dimensional quantitative motion analysis of the elbow joint. *Nihon Seikeigeka Gakkai Zasshi*. 1979 Aug;53(8):989–96.
17. Hull JR, Owen JR, Fern SE, Wayne JS, Boardman ND. Role of the coronoid process

- in varus osteoarticular stability of the elbow. *J Shoulder Elbow Surg.* 2005 Aug;14(4):441–6.
18. Sanchez-Sotelo J, O'Driscoll SW, Morrey BF. Anteromedial fracture of the coronoid process of the ulna. *J Shoulder Elbow Surg.* 2006 Sep 1;15(5):e5–8.
 19. Pollock JW, Brownhill J, Ferreira L, McDonald CP, Johnson J, King G. The effect of anteromedial facet fractures of the coronoid and lateral collateral ligament injury on elbow stability and kinematics. *J Bone Joint Surg Am.* 2009 Jun;91(6):1448–58.
 20. Fuss FK. The ulnar collateral ligament of the human elbow joint. Anatomy, function and biomechanics. *J Anat.* 1991 Apr;175:203–12.
 21. Schwab GH, Bennett JB, Woods GW, Tullos HS. Biomechanics of elbow instability: the role of the medial collateral ligament. *Clin Orthop.* 1980 Feb;(146):42–52.
 22. Callaway GH, Field LD, Deng XH, Torzilli PA, O'Brien SJ, Altchek DW, et al. Biomechanical evaluation of the medial collateral ligament of the elbow. *J Bone Joint Surg Am.* 1997 Aug;79(8):1223–31.
 23. Morrey BF, Tanaka S, An KN. Valgus stability of the elbow. A definition of primary and secondary constraints. *Clin Orthop.* 1991 Apr;(265):187–95.
 24. Hotchkiss RN, Weiland AJ. Valgus stability of the elbow. *J Orthop Res Off Publ Orthop Res Soc.* 1987;5(3):372–7.
 25. Morrey BF, An K-N. Articular and ligamentous contributions to the stability of the elbow joint. *Am J Sports Med.* 1983 Sep;11(5):315–9.
 26. Pribyl CR, Kester MA, Cook SD, Edmunds JO, Brunet ME. The effect of the radial head and prosthetic radial head replacement on resisting valgus stress at the elbow. *Orthopedics.* 1986 May;9(5):723–6.
 27. McAdams TR, Masters GW, Srivastava S. The effect of arthroscopic sectioning of the lateral ligament complex of the elbow on posterolateral rotatory stability. *J Shoulder Elbow Surg.* 2005 May 1;14(3):298–301.
 28. Morrey BF, An KN. Functional anatomy of the ligaments of the elbow. *Clin Orthop.* 1985 Dec;(201):84–90.
 29. O'Driscoll SW, Horii E, Morrey BF, Carmichael SW. Anatomy of the ulnar part of the lateral collateral ligament of the elbow. *Clin Anat.* 1992 Jan 1;5(4):296–303.
 30. Dunning CE, Zarzour ZD, Patterson SD, Johnson JA, King GJ. Ligamentous stabilizers against posterolateral rotatory instability of the elbow. *J Bone Joint Surg Am.* 2001 Dec;83-A(12):1823–8.
 31. Bozkurt M, Acar HI, Apaydin N, Leblebicioglu G, Elhan A, Tekdemir I, et al. The annular ligament: an anatomical study. *Am J Sports Med.* 2005 Jan;33(1):114–8.
 32. Jensen SL, Olsen BS, Seki A, Ole Søjbjerg J, Sneppen O. Radiohumeral stability to forced translation: an experimental analysis of the bony constraint. *J Shoulder Elbow Surg.* 2002 Apr;11(2):158–65.
 33. Ahmad CS, Lee TQ, ElAttrache NS. Biomechanical evaluation of a new ulnar collateral ligament reconstruction technique with interference screw fixation. *Am J Sports Med.* 2003 Jun;31(3):332–7.
 34. Fleisig GS, Andrews JR, Dillman CJ, Escamilla RF. Kinetics of baseball pitching with implications about injury mechanisms. *Am J Sports Med.* 1995 Apr;23(2):233–9.
 35. Davidson PA, Pink M, Perry J, Jobe FW. Functional anatomy of the flexor pronator muscle group in relation to the medial collateral ligament of the elbow. *Am J Sports Med.* 1995 Apr;23(2):245–50.
 36. Cohen MS, Hastings H. Rotatory Instability of the Elbow. The Anatomy and Role of... : *JBJS [Internet]*. LWW. 1997 [cited 2017 Jun 25]. Available from: http://journals.lww.com/jbjsjournal/Fulltext/1997/02000/Rotatory_Instability_of_the_Elbow_The_Anatomy_and.10.aspx
 37. Ring DMD, Jupiter JBMD+. Current Concepts Review - Fracture-Dislocation of the

Elbow*. [Review]. J Bone. 1998 Apr;80(4):566–80.

38. O'Driscoll SW, Bell DF, Morrey BF. Posterolateral rotatory instability of the elbow. J Bone Joint Surg Am. 1991 Mar;73(3):440–6.
39. Morrey BF, Chao EY. Passive motion of the elbow joint. J Bone Joint Surg Am. 1976 Jun;58(4):501–8.
40. Kapandji IA. Physiology of the Joints - 6th Edition [Internet]. [cited 2017 Jul 25]. Available from: <https://www.elsevier.com/books/physiology-of-the-joints/kapandji/978-0-7020-3942-3>
41. An KN, Kwak BM, Chao EY, Morrey BF. Determination of muscle and joint forces: a new technique to solve the indeterminate problem. J Biomech Eng. 1984 Nov;106(4):364–7.
42. O'Driscoll SW, Morrey BF, An KN. Intraarticular pressure and capacity of the elbow. Arthrosc J Arthrosc Relat Surg Off Publ Arthrosc Assoc N Am Int Arthrosc Assoc. 1990;6(2):100–3.
43. Eygendaal DMD, Verdegaal SHMMD, Obermann WRMD, Van Vugt ABMD, Pöll RGMD, Rozing PMMD. Posterolateral Dislocation of the Elbow Joint : Relationship to Medial Instability JBJS [Internet]. LWW. 2000 [cited 2017 Jul 4]. Available from: http://journals.lww.com/jbjsjournal/Fulltext/2000/04000/Posterolateral_Dislocation_of_the_Elbow_Joint_.10.aspx
44. An KN, Morrey BF, Chao EY. The effect of partial removal of proximal ulna on elbow constraint. Clin Orthop. 1986 Aug;(209):270–9.
45. Hotchkiss null. Displaced Fractures of the Radial Head: Internal Fixation or Excision? J Am Acad Orthop Surg. 1997 Jan;5(1):1–10.
46. Deutch SR, Jensen SL, Tyrdal S, Olsen BS, Sneppen O. Elbow joint stability following experimental osteoligamentous injury and reconstruction. J Shoulder Elbow Surg. 2003 Sep 1;12(5):466–71.
47. Deutch SR, Jensen SL, Olsen BS, Sneppen O. Elbow joint stability in relation to forced external rotation: an experimental study of the osseous constraint. J Shoulder Elbow Surg. 2003 May 1;12(3):287–92.
48. Van Glabbeek F, Van Riet RP, Baumfeld JA, Neale PG, O'Driscoll SW, Morrey BF, et al. Detrimental effects of overstuffing or understuffing with a radial head replacement in the medial collateral-ligament deficient elbow. J Bone Joint Surg Am. 2004 Dec;86–A(12):2629–35.
49. Shukla DR, Fitzsimmons JS, An K-N, O'Driscoll SW. Effect of radial head malunion on radiocapitellar stability. J Shoulder Elbow Surg. 2012 Jun;21(6):789–94.
50. Morrey BF. Current concepts in the management of complex elbow trauma. Surg J R Coll Surg Edinb Irel. 2009 Jun;7(3):151–61.
51. O'Driscoll SW, Morrey BF, Korinek S, An KN. Elbow subluxation and dislocation. A spectrum of instability. Clin Orthop. 1992 Jul;(280):186–97.
52. Tashjian RZ, Katarincic JA. Complex elbow instability. J Am Acad Orthop Surg. 2006 May;14(5):278–86.
53. Regan WD, Korinek SL, Morrey BF, An KN. Biomechanical study of ligaments around the elbow joint. Clin Orthop. 1991 Oct;(271):170–9.
54. Armstrong AD, Dunning CE, Faber KJ, Duck TR, Johnson JA, King GJ. Rehabilitation of the medial collateral ligament-deficient elbow: an in vitro biomechanical study. - PubMed - NCBI [Internet]. 2000 [cited 2017 Jul 4]. Available from: <https://www.ncbi.nlm.nih.gov/pubmed/11119662>
55. Szekeres M, Chinchalkar SJ, King GJW. Optimizing elbow rehabilitation after instability. Hand Clin. 2008 Feb;24(1):27–38.
56. Osborne G, Cotterill P. Recurrent dislocation of the elbow. J Bone Joint Surg Br. 1966 May;48(2):340–6.

57. Sanchez-Sotelo J, O'Driscoll SW, Morrey BF. Medial oblique compression fracture of the coronoid process of the ulna. *J Shoulder Elbow Surg.* 2005 Feb;14(1):60–4.
58. Biga, Thomine. Trans-olecranal dislocations of the elbow. *Rev Chir Orthop Reparatrice Appar Mot.* 1974 Nov;60(7):557–67.
59. Morrey BF. Current concepts in the treatment of fractures of the radial head, the olecranon, and the coronoid. *Instr Course Lect.* 1995;44:175–85.
60. Bonneville P. Les fractures associées du radius et du cubitus au niveau du coude chez l'adulte [Internet]. EM-Consulte. 2000 [cited 2017 Apr 22]. Available from: <http://www.em-consulte.com/article/140760/alertePM>
61. Josefsson PO, Johnell O, Wendeborg B. Ligamentous injuries in dislocations of the elbow joint. *Clin Orthop.* 1987 Aug;(221):221–5.
62. McKee MDM, Schemitsch EHM, Sala MJM, O'Driscoll SW. The pathoanatomy of lateral ligamentous disruption in complex elbow instability. *J Shoulder.* 2003 Aug;12(4):391–6.
63. Mason ML. Some observations on fractures of the head of the radius with a review of one hundred cases. *Br J Surg.* 1954 Sep 1;42(172):123–32.
64. Broberg MA, Morrey BF. Results of treatment of fracture-dislocations of the elbow. *Clin Orthop.* 1987 Mar;(216):109–19.
65. van Riet RP, Morrey BF. Documentation of Associated Injuries Occurring With Radial Head Fracture. *Clin Orthop.* 2008 Jan;466(1):130–4.
66. van Riet RP, Morrey BF, O'Driscoll SW, Van Glabbeek F. Associated injuries complicating radial head fractures: a demographic study. *Clin Orthop.* 2005 Dec;441:351–5.
67. Mikic ZD, Vukadinovic SM. Late results in fractures of the radial head treated by excision. *Clin Orthop.* 1983 Dec;(181):220–8.
68. Ikeda M, Yamashina Y, Kamimoto M, Oka Y. Open reduction and internal fixation of comminuted fractures of the radial head using low-profile mini-plates. *J Bone Joint Surg Br.* 2003 Sep;85(7):1040–4.
69. Smith AM, Morrey BF, Steinmann SP. Low profile fixation of radial head and neck fractures: surgical technique and clinical experience. *J Orthop Trauma.* 2007 Dec;21(10):718–24.
70. Petitjean. Middle-term results of a Silastic prosthesis used as a temporary spacer for unreconstructable radial head fractures. *Chir Main.* 2013 Dec;32(6):373–9.
71. Worsing RA, Engber WD, Lange TA. Reactive synovitis from particulate silastic. *J Bone Joint Surg Am.* 1982 Apr;64(4):581–5.
72. Yian E, Steens W, Lingenfelter E, Schneeberger AG. Malpositioning of radial head prostheses: an in vitro study. *J Shoulder Elbow Surg.* 2008 Aug;17(4):663–70.
73. Chanlalit C. The Biomechanical Effect of Prosthetic Design on Radiocapitellar Stability in a Terrible Triad Model [Internet]. PubMed Journals. 2012. Available from: <https://ncbi.nlm.nih.gov/labs/articles/22377508/>
74. Allavena C, Delclaux S, Bonneville N, Rongières M, Bonneville P, Mansat P. Outcomes of bipolar radial head prosthesis to treat complex radial head fractures in 22 patients with a mean follow-up of 50 months. */data/revues/18770568/v100i7/S1877056814002266/* [Internet]. 2014 Oct 29; Available from: <http://www.em-consulte.com/en/article/934484>
75. Chanlalit C, Shukla DR, Fitzsimmons JS, An K-N, O'Driscoll SW. Stress shielding around radial head prostheses. *J Hand Surg.* 2012 Oct;37(10):2118–25.
76. Doornberg JNM, Parisien R, van Duijn PJB, Ring D. Radial Head Arthroplasty with a Modular Metal Spacer to Treat Acute Traumatic Elbow Instability. *J Bone.* 2007 May;89(5):1075–80.
77. Sarris IK, Kyrkos MJ, Galanis NN, Papavasiliou KA, Sayegh FE, Kapetanios GA.

- Radial head replacement with the MoPyC pyrocarbon prosthesis. *J Shoulder Elbow Surg.* 2012 Sep;21(9):1222–8.
78. Regan W, Morrey B. Fractures of the coronoid process of the ulna. *J Bone Joint Surg Am.* 1989 Oct;71(9):1348–54.
 79. Regan W, Morrey BF. Classification and treatment of coronoid process fractures. *Orthopedics.* 1992 Jul;15(7):845–8.
 80. O'Driscoll SW, Jupiter JB, Cohen MS, Ring D, McKee MD. Difficult elbow fractures: pearls and pitfalls. *Instr Course Lect.* 2003;52:113–34.
 81. Pollock JWM, Brownhill J, Ferreira LBes, McDonald CPBes, Johnson J, King GM. The Effect of Anteromedial Facet Fractures of the Coronoid and Lateral Collateral Ligament Injury on Elbow Stability and Kinematics. *J Bone.* 2009 Jun;91(6):1448–58.
 82. Cobb TK, Morrey BF. Use of distraction arthroplasty in unstable fracture dislocations of the elbow. *Clin Orthop.* 1995 Mar;(312):201–10.
 83. Ring D, Guss D, Jupiter JB. Reconstruction of the coronoid process using a fragment of discarded radial head. *J Hand Surg.* 2012 Mar;37(3):570–4.
 84. Bellato E, Rotini R, Marinelli A, Guerra E, O'Driscoll SW. Coronoid reconstruction with an osteochondral radial head graft. *J Shoulder Elbow Surg.* 2016 Dec;25(12):2071–7.
 85. Sanchez-Sotelo J, Morrey M. Complex elbow instability: surgical management of elbow fracture dislocations. *EFORT Open Rev.* 2016 May 31;1(5):183–90.
 86. Ring D, Jupiter JB, Sanders RW, Mast J, Simpson NS. Transolecranon Fracture-Dislocation of the Elbow. *J Orthop Trauma.* 1997 Nov;11(8):545–50.
 87. Fabre T, Tournier C. Fractures récentes de l'extrémité proximale des deux os de l'avant-bras de l'adulte. *Datatraitesap14-58596* [Internet]. 2012 Dec 10; Available from: <http://www.em-consulte.com/en/article/745294>
 88. Rochet S, Obert L, Lepage D, Lemaire B, Leclerc G, Garbuio P. Ostéosynthèse des fractures comminutives de l'ulna proximal par deux plaques. */data/revues/18770517/v96i7/S1877051710002376/* [Internet]. 2010 Oct 26; Available from: <http://www.em-consulte.com/en/article/269892>
 89. Bado JL. The Monteggia lesion. 1967;50:71–86,.
 90. Ring D, Jupiter JB, Simpson NS. Monteggia fractures in adults. *J Bone Joint Surg Am.* 1998 Dec;80(12):1733–44.
 91. Wong JC, Getz CL, Abboud JA. Adult Monteggia and Olecranon Fracture Dislocations of the Elbow. *Hand Clin.* 2015 Nov;31(4):565–80.
 92. Jupiter JB, Leibovic SJ, Ribbans W, Wilk RM. The posterior Monteggia lesion. *J Orthop Trauma.* 1991;5(4):395–402.
 93. Doornberg J, Ring D, Jupiter JB. Effective treatment of fracture-dislocations of the olecranon requires a stable trochlear notch. *Clin Orthop.* 2004 Dec;(429):292–300.
 94. Antuna S, Barco R. Essentials In Elbow Surgery - A Comprehensive Approach to | Samuel Antuna | Springer [Internet]. Available from: <http://www.springer.com/in/book/9781447146247>
 95. Forthman C, Henket M, Ring DC. Elbow dislocation with intra-articular fracture: the results of operative treatment without repair of the medial collateral ligament. *J Hand Surg.* 2007 Oct;32(8):1200–9.
 96. Pugh DMWM, Wild LMBs, Schemitsch EHM, King GJWM, McKee MDM. Standard Surgical Protocol to Treat Elbow Dislocations with Radial Head and Coronoid Fractures. *J Bone.* 2004 Jun;86(6):1122–30.
 97. Doornberg JNM, Ring DC. Fracture of the Anteromedial Facet of the Coronoid Process. *J Bone.* 2006 Oct;88(10):2216–24.
 98. Mouhsine E, Akiki A, Castagna A, Cikes A, Wettstein M, Borens O, et al. Transolecranon anterior fracture dislocation. *J Shoulder Elbow Surg.* 2007 Jun;16(3):352–7.

99. Greenspan A, Norman A. The radial head, capitellum view: useful technique in elbow trauma. *Am J Roentgenol*. 1982 Jun 1;138(6):1186–8.
100. Cohen MS, Hastings H. Acute elbow dislocation: evaluation and management. *J Am Acad Orthop Surg*. 1998 Feb;6(1):15–23.
101. Shukla DR, Pillai G, McAnany S, Hausman M, Parsons BO. Heterotopic ossification formation after fracture-dislocations of the elbow. *J Shoulder Elbow Surg*. 2015 Mar;24(3):333–8.
102. Mehlhoff TL, Noble PC, Bennett JB, Tullos HS. Simple dislocation of the elbow in the adult. Results after closed treatment. *J Bone Joint Surg Am*. 1988 Feb;70(2):244–9.
103. Ring D, Jupiter JB, Zilberfarb J. Posterior Dislocation of the Elbow with Fractures of the Radial Head and Coronoid. *J Bone*. 2002 Apr;84(4):547–51.
104. Josefsson PO. Dislocations of the Elbow and Intraarticular Fractures. : Clinical Orthopaedics and Related Research [Internet]. LWW. 1989. Available from: http://journals.lww.com/corr/Fulltext/1989/09000/Dislocations_of_the_Elbow_and_Intraarticular.20.aspx
105. O'Driscoll SW, Jupiter JB, King GJ, Hotchkiss RN, Morrey BF. The unstable elbow. *Instr Course Lect*. 2001;50:89–102.
106. Duckworth AD, Kulijdian A, McKee MD, Ring D. Residual subluxation of the elbow after dislocation or fracture-dislocation: treatment with active elbow exercises and avoidance of varus stress. *J Shoulder Elbow Surg*. 2008 Apr;17(2):276–80.
107. Linscheid RL, Wheeler DK. Elbow dislocations. *JAMA*. 1965 Dec 13;194(11):1171–6.
108. Modi CS, Lawrence E, Lawrence TM. (iv) Elbow instability. 2012 Oct;26(5):316–27.
109. Ahmed I, Mistry J. The management of acute and chronic elbow instability. *Orthop Clin North Am*. 2015 Apr;46(2):271–80.
110. Cusick MC, Bonnaig NS, Azar FM, Mauck BM, Smith RA, Throckmorton TW. Accuracy and reliability of the Mayo Elbow Performance Score. *J Hand Surg*. 2014 Jun;39(6):1146–50.
111. Schneeberger AG, Kösters MC, Steens W. Comparison of the subjective elbow value and the Mayo elbow performance score. *J Shoulder Elbow Surg*. 2014 Mar;23(3):308–12.
112. Kennedy C, Beaton D, Solway S, McConnell, Bombardier C. DASH and QuickDASH Outcome Measure User's Manual (Third Edition) | DASH [Internet]. Ontario: Institute for Work & Health. 2011 [cited 2017 Aug 16]. Available from: <http://www.dash.iwh.on.ca/dash-manual>
113. Pierrart, Bégué, Mansat P, GEEC. Terrible triad of the elbow: treatment protocol and outcome in a series of eighteen cases. - PubMed - NCBI [Internet]. [cited 2017 Aug 27]. Available from: <https://www.ncbi.nlm.nih.gov/pubmed/26528938>
114. Ozel O, Demircay E. Review of management of unstable elbow fractures. *World J Orthop*. 2016 Jan 18;7(1):50–4.
115. McKee MD, Pugh DMW, Wild LM, Schemitsch EH, King GJW. Standard surgical protocol to treat elbow dislocations with radial head and coronoid fractures. Surgical technique. *J Bone Joint Surg Am*. 2005 Mar;87 Suppl 1(Pt 1):22–32.
116. King GJW. Metallic Radial Head Arthroplasty Improves Valgus Stability ... : Clinical Orthopaedics and Related Research [Internet]. LWW. 1999 [cited 2017 Jun 26]. Available from: http://journals.lww.com/corr/Fulltext/1999/11000/Metallic_Radial_Head_Arthroplasty_Improves_Valgus.14.aspx
117. Burkhart KJ, Mattyasovszky SG, Runkel M, Schwarz C, Küchle R, Hessmann MH, et al. Mid- to long-term results after bipolar radial head arthroplasty. *J Shoulder Elbow Surg*. 2010 Oct;19(7):965–72.

118. Bain GIF, Ashwood NF, Baird RM, Unni RMO. Management of Mason Type-III Radial Head Fractures with a Titanium Prosthesis, Ligament Repair, and Early Mobilization. *J Bone*. 2005 Mar;136–47.
119. Chen J, Zhang B. Open reduction and internal fixation versus resection for radial head fractures: A meta-analysis [Internet]. ResearchGate. 2015. Available from: https://www.researchgate.net/publication/301359850_Open_reduction_and_internal_fixation_versus_resection_for_radial_head_fractures_A_meta-analysis
120. Chen X, Wang S, Cao L, Yang G, Li M, Su J. Comparison between radial head replacement and open reduction and internal fixation in clinical treatment of unstable, multi-fragmented radial head fractures. *Int Orthop*. 2011 Jul;35(7):1071–6.
121. McKee MD, Bowden SH, King GJ, Patterson SD, Jupiter JB, Bamberger HB, et al. Management of recurrent, complex instability of the elbow with a hinged external fixator. *J Bone Joint Surg Br*. 1998 Nov;80(6):1031–6.
122. Ruch DS, Triepel CR. Hinged elbow fixation for recurrent instability following fracture dislocation. *Injury*. 2001 Dec;32 Suppl 4:SD70-78.
123. Laun R, Wild M, Brosius L, Hakimi M. Monteggia-like lesions – treatment strategies and one-year results. *GMS Interdiscip Plast Reconstr Surg DGPW* [Internet]. 2015 Dec 15 [cited 2017 Mar 27];4. Available from: <http://www.ncbi.nlm.nih.gov/pmc/articles/PMC4686841/>
124. Foruria AM, Augustin S, Morrey BF, Sánchez-Sotelo J. Heterotopic ossification after surgery for fractures and fracture-dislocations involving the proximal aspect of the radius or ulna. *J Bone Joint Surg Am*. 2013 May 15;95(10):e66.
125. Guitton TG, Zurakowski D, van Dijk NC, Ring D. Incidence and risk factors for the development of radiographic arthrosis after traumatic elbow injuries. *J Hand Surg*. 2010 Dec;35(12):1976–80.
126. Adams JE, Steinmann SP, Osterman AL. Management of injuries to the interosseous membrane. *Hand Clin*. 2010 Nov;26(4):543–8.
127. Ring D, Jupiter JB. Elbow fractures in the adult. *Curr Orthop*. 1997 Oct 1;11(4):242–8.
128. Chan K, MacDermid JC, Faber KJ, King GJW, Athwal GS. Can we treat select terrible triad injuries nonoperatively? *Clin Orthop*. 2014 Jul;472(7):2092–9.
129. Anakwe RE, Middleton SD, Jenkins PJ, McQueen MM, Court-Brown CM. Patient-reported outcomes after simple dislocation of the elbow. *J Bone Joint Surg Am*. 2011 Jul 6;93(13):1220–6.

Annexe 6

**UNIVERSITE DES ANTILLES
FACULTE DE MEDECINE HYACINTHE BASTARAUD**

DEMANDE D'IMPRIMATUR

Thèse pour obtenir le grade de Docteur en Médecine (Spécialité Orthopédie)

Présentée par : Mme ALECH - TOURNIER Florie
Née le 31 janvier 1985 à MARSEILLE
Département : 13 Pays : FRANCE

Et Intitulée : RESULTATS FONCTIONNELS DES FRACTURES LUXATIONS
DU COUDE.

Jury proposé

Président : Mr le Professeur ROUVILLAIN Jean-Louis
Directeur de thèse : Mr le Professeur MANSAT Pierre
Juges : Mr le Professeur NEVIERE Rémi
Mr le Professeur DE-BANDT Michel
Mr le Docteur RENARD Guillaume

Vu Fort-De-France, le 01/09/2017, Le Président de Thèse  CHU de Martinique Hôpital P. ZOBBAQUITMAN Pr Jean-Louis ROUVILLAIN Chirurgie Orthopédique et Traumatologique ADEK 071200226 - Spécialité Orthopédie Professeur Jean-Louis ROUVILLAIN	Pour accord Pointe-À-Pitre, le Le Doyen de la Faculté de Médecine Professeur Raymond CESAIRE
AUTORISE A SOUTENIR ET A IMPRIMER LA THESE Pointe-À-Pitre, le Le président de l'Université des Antilles Professeur Eustase JANKY	

(1) Cet imprimé doit être obligatoirement dactylographié

ALECH TOURNIER Florie

Sujet : **RESULTATS FONCTIONNELS DES FRACTURES LUXATIONS DU COUDE**

Thèse : Médecine

Qualification : Chirurgie Orthopédie et Traumatologique

Année : 2017

Numéro d'Identification : 2017ANTI0225

Mots Clés : Fracture luxation, coude, réparation ligamentaire, instabilité, arthroplastie de tête radiale, ostéosynthèse.

Les fractures luxations du coude sont des traumatismes graves déstabilisant un équilibre ligamentaire et osseux complexe. Le but de ce travail est de rapporter les résultats fonctionnels des fractures luxations du coude, et d'en dégager une évolution prédictible sur les résultats retrouvés à plus de 12 mois.

Entre 2004 et 2015, 110 coudes (106 patients) ont été pris en charge au CHU de Toulouse. Les critères de jugement principaux étaient l'EVA, la mobilité en pronosupination et en flexion/extension, et le score de MEPS. Les critères de jugement secondaires étaient le score du Quick-DASH, le SEV, la sensation de stabilité subjective, la force en poigne. L'analyse radiologique s'intéressait à la réduction ainsi qu'à l'évolution arthrosique.

63 (57,27%) coudes ont été réexaminés en consultation et 47 (42,73%) ont été réévalués grâce aux dossiers. Pour tous les patients, le recul moyen était de 23 mois, l'EVA était de 1,89, l'extension était déficitaire de 29,33°, la flexion était de 119,86°, la pronation de 69,68° et la supination de 49,31°. Pour les patients revus, le recul était de 30,38 mois, le score de MEPS était de 79,84 avec des résultats satisfaisants dans 63,5% des cas. Le Quick DASH était de 37,36 et le SEV 60,83%. La sensation de stabilité subjective était retrouvée dans 92,19% des cas. La perte de force par rapport au côté controlatéral était de 28,30%. 31,8% des coudes ont été repris et avaient des résultats fonctionnels significativement moins bons que les coudes non repris. Au plus grand recul, il y avait 10,9% des coudes en résection de tête radiale. Ces patients avaient significativement de moins bons résultats fonctionnels. 50% des patients avaient un recul supérieur à 12 mois. Aucune différence significative n'a été retrouvée entre les plus et moins de 12 mois en dehors de la force meilleure chez les plus de 12 mois. 97,22% des coudes étaient réduits de manière concentrique et une arthrose de stade 2 et 3 était retrouvée dans 23% et 3% des cas.

Les fractures luxations sont des traumatismes graves qui relèvent d'une prise en charge standardisée en un temps avec une rééducation précoce afin d'éviter les complications et reprises qui altèrent les résultats fonctionnels et radiologiques. Le recul de plus de 12 mois ne semble pas améliorer les résultats.

JURY : Président Pr Jean-Louis Rouvillain

Juges Pr Pierre Mansat

Pr Michel De-Bandt

Pr Rémi Nevière

Dr Guillaume Renard